



HAL
open science

Atrophie des sous-champs hippocampiques en lien avec l'atteinte vasculaire

Grégoire Pin

► **To cite this version:**

Grégoire Pin. Atrophie des sous-champs hippocampiques en lien avec l'atteinte vasculaire. Sciences du Vivant [q-bio]. 2020. dumas-03011513

HAL Id: dumas-03011513

<https://dumas.ccsd.cnrs.fr/dumas-03011513>

Submitted on 18 Nov 2020

HAL is a multi-disciplinary open access archive for the deposit and dissemination of scientific research documents, whether they are published or not. The documents may come from teaching and research institutions in France or abroad, or from public or private research centers.

L'archive ouverte pluridisciplinaire **HAL**, est destinée au dépôt et à la diffusion de documents scientifiques de niveau recherche, publiés ou non, émanant des établissements d'enseignement et de recherche français ou étrangers, des laboratoires publics ou privés.

Année universitaire 2019-2020

**Thèse pour l'obtention du
DIPLOME D'ETAT DE DOCTEUR EN MEDECINE**

**Par Grégoire PIN
Né le 30 Septembre 1993 à Saint-Michel d'Entraygues**

**Atrophie des sous-champs hippocampiques
en lien avec l'atteinte vasculaire cérébrale**

Présentée et soutenue publiquement le 30/10/2020

**Directeur de Thèse :
Docteur Vincent PLANCHE**

**Membres du jury :
Professeur François TISON, directeur du jury
Professeur Thomas TOURDIAS, rapporteur
Professeur Igor SIBON, examinateur
Professeur Stéphanie DEBETTE, examinateur
Docteur Sophie AURIACOMBE, examinateur**

Remerciements

A mon directeur de thèse,

Monsieur le Docteur Vincent Planche,

Merci pour tout le temps que tu as consacré à ce travail, pour la patience et la bienveillance dont tu as toujours fait preuve (il en fallait beaucoup surtout pendant les stats). Merci énormément pour ton implication et ta pédagogie au cours du stage à l'IMNc et pendant le Master 1 ! Merci de m'aider à aller en avant dans l'apprentissage du cognitif, travailler avec toi est une vraie chance.

A mon jury,

Monsieur le Professeur François Tison,

Merci pour votre enseignement précieux au cours des visites au 10A1 et d'avoir accepté d'être le directeur de mon jury.

Monsieur le Professeur Igor Sibon,

Merci beaucoup pour votre implication pour les internes de Bordeaux, pour tout le temps que vous nous consacrez, pour votre enseignement passionné du neuro-vasculaire et pour les gardes que l'on a faites ensemble !

Monsieur le Professeur Thomas Tourdias,

Merci d'avoir accepté d'être le rapporteur de ce travail et merci pour votre enseignement de la neuro-imagerie notamment pendant les staffs du mardi soir !

Madame le Docteur Sophie Auriacombe,

Merci d'avoir accepté immédiatement de faire partie de ce jury, et merci pour votre gentillesse et votre bienveillance lors des consultations à l'IMNc. Votre rapport au patient est pour moi un exemple à suivre.

Madame le Professeur Stéphanie Debette,

Merci d'avoir accepté de faire partie de ce jury.

Merci à tous les neurologues et aux équipes para-médicales que j'ai rencontrés au cours de ces 3 ans d'internat, c'est grâce à vous que j'aime la neurologie.

Merci aux internes de neurologie de Bordeaux :

Merci « aux grands » : Chloé pour ta générosité lorsqu'il s'agit de payer des verres (hâte de retourner au BB25 avec toi), Juliette pour cette session surf en sortant de l'hôpital, Louis pour ces 3 mois au 10A2 et ce saucisson d'Auvergne qui était fameux, Jean-Sébastien et Théo merci d'être comme vous êtes.

Merci à mon Pierrou j'espère que tu vas m'inviter plus souvent au Cap Ferret maintenant, merci beaucoup à Louis pour ton travail de volumétrie qui m'a quand même énormément avancé et merci pour ces gardes ensemble ! Merci à Thomas pour ce triple dragon à Lille ! Merci à Camille, Jade, Marlène, Ayal et Pierre-Antoine, j'ai hâte de continuer l'internat avec vous !

Merci à mes co-internes adorés :

Natalia et Lisa, mes babes d'amour, par où commencer, je n'aurais pas pu rêver de meilleures co-internes que vous ! Merci pour toutes ces gueules de bois et tous ces JPP, on a traversé les moments difficiles ensemble, faire l'internat avec vous a été une aventure et un honneur ! J'espère que le chemin ensemble est encore long !

A Eduardo, notre référent préféré, solide dans la tempête, merci de nous avoir payé ton appart pour des soirées mémorables et merci pour tes conseils série même si j'en ai toujours regardé aucune :)

A Pauline, merci pour ces débuts à l'UNV, j'ai fait mes premiers pas d'interne avec toi et on s'en est sorti !

Merci à tous mes amis :

Arnaud, mon meilleur ami, le premier, merci d'être toujours là après toutes ces années, je mesure la chance que j'ai de pouvoir compter sur toi.

Alexandra, merci pour nos voyages, nos fou-rires, nos aventures absurdes (j'attends avec impatience la prochaine), nos rencontres nocturnes avec une faune exotique, nos discussions sans fin sur le sens de l'amour et la société patriarcale ! Merci de rendre ma vie plus drôle.

Hana, ma Tchèque d'amour, mon soleil de l'Est, merci pour ce voyage en Islande, à Hambourg, notre soirée ratée à Lyon et merci pour chaque moment passé avec toi ! Vivement le voyage en Finlande ou Alaska !

Roxynou, ma loutre des rivières nordiques, merci de me connaître par cœur, on a fait un long chemin ensemble depuis ce premier jour de P2, des moments faciles et d'autres moins faciles, merci d'être un repère.

Maeva, ma réunionnaise des tropiques, comment oublier cette soirée au Berghain !? Même dans un autre hémisphère, je sais que tu compteras toujours parmi mes meilleures amies.

Merci à mes amis de médecine : Elise, Fanny, Vincent, Florian, Txomin, Gaetane, Claire, Camille, Clémence grâce à vous ces 6 ans d'étude sont passés plus vite que prévu !

Merci à ma famille et en particulier mes parents pour leur éducation bienveillante et patiente, leur soutien sans faille tout au long de ces longues études. Merci à ma mère pour ses conseils sûrs et avisés et pour son sens du goût, avec toujours une longueur d'avance. Merci à mon père qui m'a transmis le flambeau de la neurologie !

Merci à Martin :

Merci pour ta gentillesse, ta patience, ta générosité, la confiance que tu m'accordes. Merci de m'avoir accompagné voir tous ces films indépendants à l'Utopia et merci pour ces longues heures de route que tu fais et merci de supporter chaque surnom que je te trouve même si tu lèves les yeux au ciel !

Table des matières

INTRODUCTION	8
Préambule	9
I. Troubles cognitifs vasculaires : généralités	10
1) Histoire	10
2) Critères diagnostiques.....	10
3) Caractéristiques cliniques	11
4) Biomarqueurs.....	11
5) Neuro-imagerie	12
II. Hippocampe et pathologie vasculaire cérébrale	14
1) Généralités	14
2) Les sous-champs hippocampiques.....	16
3) Volumétrie des sous-champs hippocampiques et troubles cognitifs vasculaires.....	17
Objectifs	21
Références	22
ARTICLE	29
DISCUSSION	50
1) Rappel des principaux résultats	51
2) Intérêts de l'étude	51
3) Perspectives.....	53
4) Ouverture	55
ANNEXES	56
SERMENT D'HIPPOCRATE	61

Table des figures et tableaux

Figure 1		
Estimation du nombre de cas de démence dans le monde jusqu'en 2050		Page 9
Figure 2		
Dr Emil Kraepelin		Page 10
Figure 3		
Imagerie et troubles cognitifs vasculaires		Page 13
Figure 4		
Schéma anatomique de l'hippocampe en coupe coronale		Page 15
Figure 5		
Connectivité structurelle au sein de la formation hippocampique		Page 16
Figure 6		
Carte fonctionnelle des sous-champs hippocampiques		Page 17
Figure 7		
Exemple d'analyse de surface hippocampique		Page 18
Figure 8		
Exemple de protocole de segmentation des sous-champs hippocampiques		Page 19
Figure 9		
Synthèse des résultats de la cohorte 3-C à Bordeaux		Page 52
Figure 10		
Etudes de corrélations IRM – Anatomopathologie		Page 55
Tableau 1		
Méthodologie et résultats des principales études sur les sous-champs hippocampiques et l'atteinte cognitive vasculaire		Page 20

Table des annexes

Annexe 1 : Critères diagnostiques VASCOG des Troubles Cognitifs Vasculaires	Page 57
(i) Critères de MCI ou de Démence	
(ii) Données en faveur d'une étiologie vasculaire exclusive ou prépondérante	
Annexe 2 : Exemple de segmentation des sous-champs hippocampiques utilisée dans l'étude	Page 58
Annexe 3 : Protocole de volumétrie des hypersignaux de la substance blanche proposé par Maillard et al. (2007)	Page 59
Annexe 4 : L'encodage et la récupération d'un souvenir reposent sur des circuits hippocampiques distincts	Page 60

INTRODUCTION

Préambule

La démence est un syndrome neurologique très fréquent chez les sujets âgés. Avec l'augmentation de l'espérance de vie, le nombre de sujets déments dans le monde risque d'atteindre les 81.1 millions en 2040 (1) et même les 100 millions en 2050 (2). Dans les pays occidentaux, la maladie d'Alzheimer est la cause la plus fréquente de démence, représentant environ 60% des cas, alors que la démence vasculaire arrive deuxième en fréquence avec 20% des cas (3). Depuis une dizaine d'années, les données s'accumulent et montrent un lien entre facteurs de risque vasculaire (hypertension artérielle, diabète, dyslipidémie, tabagisme, surpoids) et risque de démence, ce qui est valable aussi bien pour la maladie d'Alzheimer (4) que pour les troubles cognitifs vasculaires (5). D'après les prédictions épidémiologiques, les patients à haut risque cardio-vasculaire seront de plus en plus nombreux dans les prochaines années (6).

A l'échelle individuelle, il est indispensable de mieux comprendre les liens entre atteinte neurovasculaire et atteinte cognitive, pour proposer des stratégies efficaces de dépistage, de prévention et de traitement à l'échelle de la population (7).

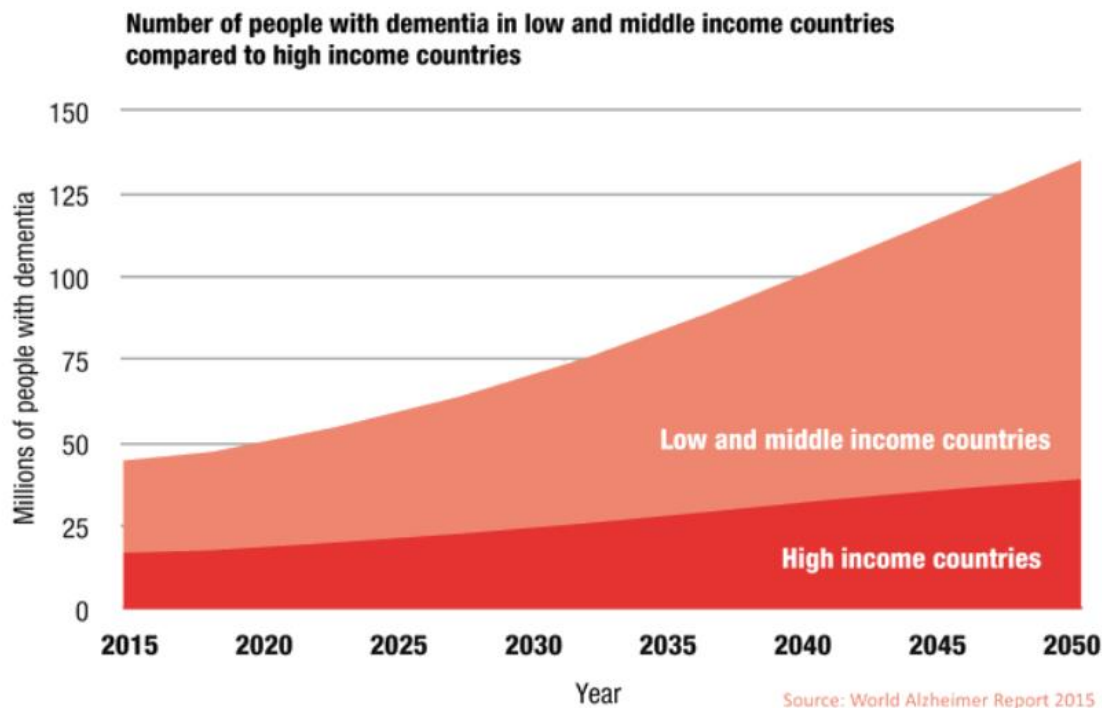


Figure 1/ Estimation du nombre de cas de démences dans le monde entre pays développés (High income countries) et pays en voie de développement (Low and Middle income countries). Le nombre de patients va pratiquement doubler tous les 20ans.

I. Troubles cognitifs vasculaires : généralités

1) Histoire

Au XIXème siècle, la plupart des démences étaient considérés comme d'origine vasculaire. Ainsi, dans le dictionnaire de médecine et de chirurgie de Littré et Robin (1892), la démence sénile était attribuée à « une altération athéromateuse des cellules nerveuses et des capillaires, à des infarctus multiples et des hémorragies » (8). Ce n'est qu'au début du XXème siècle avec les premières publications d'Alois Alzheimer et du cas d'Augusta D. en 1907, dont les études anatomopathologiques ne révélèrent aucune lésion vasculaire, que l'attention fut progressivement attirée vers les causes dites dégénératives de démence. Les différentes étiologies des démences commençaient progressivement à être distinguées les unes des autres, et pour les démences vasculaires, Kraepelin, un psychiatre allemand, utilisait les termes de « Folie artériosclérotique » ou « Psychose artérioscléreuse » dans son traité de psychiatrie de 1910 (9).





Figure 2/ Le Dr Emil Kraepelin (1856 -1926) est un psychiatre allemand considéré comme le fondateur de la psychiatrie scientifique moderne. Il est l'auteur de « Ein Lehrbuch für Studierende und Aerzte » paru en 1896.

Malgré tout, les atteintes vasculaires, que l'on regroupait sous le terme « d'artériosclérose » ont continué à être incriminées dans la grande majorité des troubles cognitifs chez les sujets âgés, jusqu'au concept opérationnel de « Démence vasculaire » introduit par Hachinski au milieu des années 1970 (10).

2) Critères diagnostiques

Il est connu depuis longtemps que les atteintes cérébro-vasculaires peuvent entraîner un déclin cognitif, mais la définition même du concept de Trouble cognitif vasculaire a souvent évolué et les critères diagnostiques ont été modifiés à plusieurs reprises (11). Il existe plusieurs critères employés pour le diagnostic de démence vasculaire, proposés par différentes sociétés savantes : les critères du *National Institute of Neurological Disorders and Stroke-Association Internationale pour la Recherche et l'Enseignement en Neurosciences* (NINDS-AIREN) (12), du *State of California Alzheimer's Disease Diagnostic and Treatment Centers* (ADDTC) (13), utilisés plutôt en recherche, et les critères du *Diagnostic and*

Statistical Manual of mental disorders (DSM-5) (14) et de *l'International Classification of Diseases* (ICD-10) utilisés plutôt en pratique clinique. Ces critères présentent certaines limites : premièrement, ils s'intéressent surtout au concept de démence, c'est-à-dire lorsque les troubles cognitifs sont suffisamment sévères pour entraîner un retentissement fonctionnel et une perte d'indépendance, et ne prennent pas en compte les stades initiaux aussi désignés sous le terme de *Mild Cognitive Impairment* ou MCI (15). Deuxièmement, la plupart de ces critères requièrent une atteinte de la mémoire pour poser le diagnostic de démence vasculaire. Or, de plus en plus de données suggèrent que l'atteinte des fonctions exécutives et frontales serait au premier plan, et que l'atteinte mnésique peut même être absente (16). Enfin, la démence vasculaire ne désigne pas une seule et unique maladie, mais a en fait de nombreuses étiologies différentes, et cette diversité n'est pas mise en avant par ces critères diagnostiques (17).

Pour ces raisons, les experts membres de *l'International Society for Vascular Behavioural and Cognitive Disorders* (VASCOG) ont proposé en 2014 de nouveaux critères, en suivant un raisonnement en deux étapes : (i) Etablir la présence d'un trouble cognitif (ii) Déterminer que l'atteinte vasculaire est la pathologie dominante ou exclusivement responsable du trouble cognitif (11). Les auteurs utilisent le terme de « Troubles cognitifs vasculaires » au pluriel pour englober les MCI, les stades pré-démenciels et les stades démentiels et pour indiquer que des symptômes non cognitifs peuvent aussi être au premier plan, comme l'anxiété ou la dépression. La validité de ces nouveaux critères n'a été étudiée qu'en 2019, retrouvant une plus grande sensibilité et une meilleure valeur prédictive que les anciens critères diagnostiques, avec toutefois des performances comparables à celles des critères DSM-5 (18).

3) Caractéristiques cliniques

La description classique de la démence par « infarctus multiples » par Hachinsky (19) rapportait une évolution par à-coups, en « marche d'escalier » en alternance avec des périodes de stabilité voire d'amélioration cognitive (20). Cette histoire naturelle pouvait être expliquée par des événements vasculaires cérébraux aigus avec un lien temporel facilement mis en évidence. Néanmoins, certains patients évoluent au contraire de façon lentement progressive (15), généralement en lien avec une micro-angiopathie d'extension graduelle au niveau de la substance blanche. Dans ces cas-là, l'atteinte cognitive s'expliquerait par une interruption des réseaux cortico-sous-corticaux, mettant au premier plan un ralentissement de la vitesse de traitement de l'information, un déclin des fonctions attentionnelles et un syndrome dysexécutif (21).

Les lésions vasculaires sont aussi susceptibles d'interrompre les boucles thalamocorticales, striatocorticales, et d'affecter les structures limbiques, c'est pourquoi les troubles du comportement et des émotions sont aussi très fréquents bien que non spécifiques (15) et peuvent constituer un mode d'entrée dans la maladie.

4) Biomarqueurs

Le terme de « Troubles cognitifs vasculaires » englobe donc un groupe très hétérogène de pathologies, c'est pourquoi le développement de biomarqueurs fiables et spécifiques est difficile. Contrairement à la maladie d'Alzheimer, où l'on peut doser la protéine A β 42, la

protéine TAU et phosphoTAU dans le LCR (22), il n'existe pas à l'heure actuelle de biomarqueur validé dans le cadre des troubles cognitifs vasculaires. Certains auteurs ont proposé le dosage des neurofilaments comme marqueur de dégénérescence axonale ou le dosage des métalloprotéinases comme marqueur de maladie vasculaire, mais sans spécificité (23).

C'est pour cette raison que les données de neuro-imagerie occupent une place prépondérante et cruciale dans les critères VASCOG, puisqu'elles sont d'une part indispensable pour asseoir l'origine vasculaire des troubles cognitifs et d'autre part permettent d'éliminer les diagnostics différentiels (comme une tumeur cérébrale, ou une hydrocéphalie à pression normale).

5) Neuro-imagerie

La mise en évidence d'une atteinte vasculaire cérébrale repose avant tout sur l'Imagerie par Résonance Magnétique ou IRM, beaucoup plus sensible que le TDM. Les lésions retrouvées sont variées et aucune n'est pathognomonique de Démence vasculaire, ce qui contribue à la difficulté diagnostique. La présence d'une ou plusieurs lésions doit donc être interprétée en fonction des données cliniques, et leur nature, leur localisation et leur sévérité doit aussi être prise en compte. Une question importante concerne aussi le niveau minimal de charge lésionnelle requis pour être retenue imputable dans la symptomatologie, et cette définition varie selon les critères utilisés (13) (24). Les anomalies retrouvées peuvent être :

- **Des infarctus de grande taille par macro-angiopathie** (ex : sténose carotidienne athéromateuse) : c'est d'ailleurs la description classique faite par Hachinsky et al. de la « Démence par infarctus multiples » (19) même si il est aujourd'hui admis que ce n'est pas une condition indispensable au développement d'un trouble cognitif vasculaire. Dans ce cas, un lien temporel doit pouvoir être établi avec une altération cognitive qui survient dans les 3 mois après l'AVC et qui doit persister au-delà (25).
- **Des infarctus lacunaires par micro-angiopathie** : Les infarctus lacunaires apparaissent en séquence FLAIR comme des hyperintensités dont la taille est comprise entre 1cm (23) et 2cm (26). Il n'y a actuellement pas de consensus sur le nombre ou la localisation des lacunes nécessaires pour poser un diagnostic de trouble cognitif vasculaire. Certains auteurs avancent qu'une lacune unique située dans une zone cruciale pour la cognition (comme le thalamus) peut être suffisante (infarctus « stratégique ») (27), mais le diagnostic est plus probable si les lacunes sont associées à des lésions extensives de la substance blanche profonde ou périventriculaire (28).
- **Des lésions de la substance blanche** : apparaissant comme des plages diffuses et hyperintenses sur les séquences en pondération T2 ou FLAIR. Bien que non spécifiques (partageant des étiologies comme la sclérose en plaques, la neurosarcoïdose, l'œdème cérébral...(29)) , beaucoup de données cliniques et anatomopathologiques suggèrent que chez les sujets âgés (au-delà de 75 ans), la grande majorité de ces lésions sont d'origine ischémique (30). Dans le cadre des

troubles cognitifs vasculaires, ces hypersignaux sont provoqués par l'artériosclérose, la lipohyalinose et la nécrose fibrinoïde des petits vaisseaux, qui peuvent être occlus ou non (17). Il n'y a pas à l'heure actuelle de consensus sur l'importance requise des lésions de la substance blanche pour retenir leur imputabilité dans le trouble cognitif : certains auteurs ont avancé le seuil de 25% du volume de substance blanche total (31) ou 0.5% du volume intracrânien total (32). Une difficulté supplémentaire réside dans le fait que ces hypersignaux sont aussi fréquemment retrouvés chez des patients atteints de maladie d'Alzheimer ou de Démence Lobaire Fronto-Temporale, ce qui pose la question d'une part de leur signification et d'autre part d'une éventuelle interaction entre processus neurodégénératifs et vasculaires, avec un effet additif sur la cognition (33).

- **Des lésions hémorragiques** : pouvant par exemple être dues à l'angiopathie amyloïde cérébrale (34) ou à l'HTA. Certaines études ont aussi montré un lien entre microbleeds, visibles sous la forme de petites lésions hypointenses en T2*, et déclin cognitif (35).
- **Des espaces périvasculaires dilatés ou espaces de Virchow-Robin** : il s'agit d'espaces physiologiques qui entourent les artères pénétrant dans le cerveau et qui facilitent les échanges de fluide. Bien qu'il existe une très grande hétérogénéité dans la manière de quantifier ces espaces péri-vasculaires, rendant difficile la compréhension de leurs rôles dans les troubles cognitifs (36), il s'agit désormais d'un marqueur de micro-angiopathie cérébrale et ont aussi été associés au risque d'AVC (37).

Ces marqueurs de neuro-imagerie sont illustrés pour certains dans la **Figure 3/**.

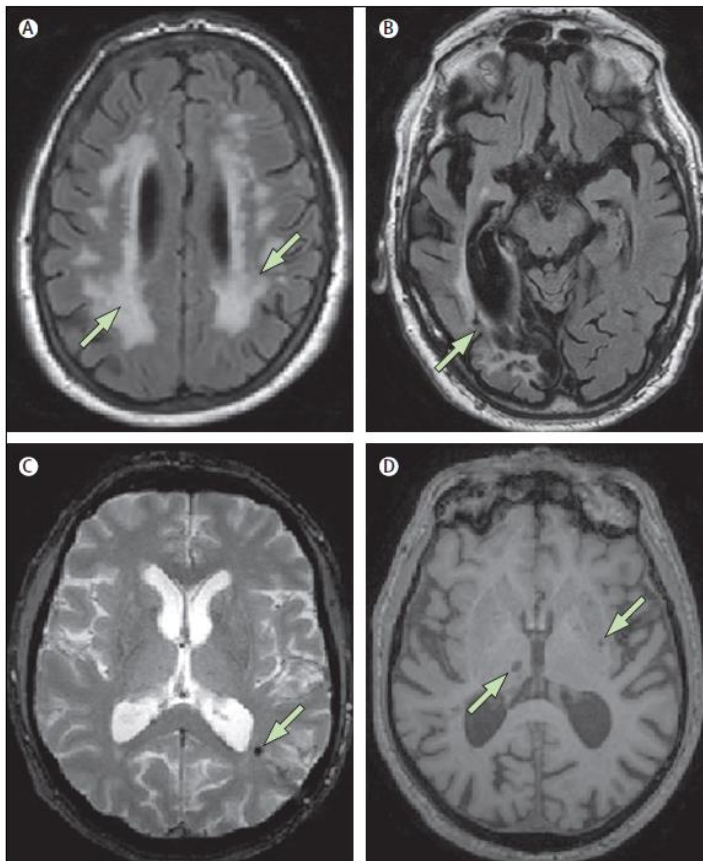


Figure 3/ Atteinte vasculaire cérébrale à l'IRM A : Lésions extensives de la substance blanche en pondération FLAIR, B : Infarctus cérébral postérieur droit de grande taille, C : Microbleed visible en hyposignal sur une séquence T2*, D : Infarctus lacunaires sur une séquence T1

- **Une atrophie cérébrale globale et hippocampique** : Bien qu'étant considérée comme un marqueur clé de maladie d'Alzheimer (38), l'atrophie hippocampique est aussi présente au cours des troubles cognitifs vasculaires même dans les stades non démentiels (39) (40) (41). Il a d'ailleurs été montré que l'importance de l'atrophie hippocampique était associée au déclin cognitif dans la démence vasculaire par atteinte des petits vaisseaux (42). Pour autant, à l'échelon individuel, le mécanisme physiopathologique de l'atrophie hippocampique n'est pas connu : pour certains auteurs, l'atrophie est secondaire à une hypoperfusion et un hypométabolisme cortical (43) du fait de la sensibilité toute particulière de l'hippocampe à l'hypoxie (44). Pour d'autres auteurs, l'atrophie hippocampique rendrait en fait compte d'un processus amyloïde concomitant évoluant à bas bruit (45). Enfin, une hypothèse avancée est celle d'une interruption des connections entre l'hippocampe et les aires corticales, du fait de l'accumulation des lésions de la substance blanche, conduisant de manière indirecte à une dégénérescence secondaire des neurones hippocampiques (46).

Pour comprendre comment l'hippocampe, une structure corticale longtemps considérée dans sa globalité, peut être impliqué dans des pathologies aussi différentes que la maladie d'Alzheimer et les troubles cognitifs vasculaires, il est nécessaire de s'intéresser plus en détails à son anatomie structurelle et fonctionnelle.

II. Hippocampe et pathologie vasculaire cérébrale

1) Généralités

La formation hippocampique, qui est composée par l'hippocampe lui-même et le cortex entorhinal, s'étend selon un axe antéro-postérieur à la base des lobes temporaux, au-dessus du gyrus para-hippocampique de T5. Elle est vascularisée par l'artère choroïdienne antérieure et par l'artère cérébrale postérieure. L'hippocampe joue un rôle majeur dans la mémoire spatiale et épisodique, ce qui est connu depuis 1957 et les observations du Dr Scoville qui a décrit un cas d'amnésie antérograde sévère dans les suites d'une résection bitemporale médiale pour épilepsie pharmaco-résistante (patient H.M.) (47).

Dans son axe transversal, la formation hippocampique s'organise comme un circuit principalement unidirectionnel constitué de plusieurs sous-régions : le cortex entorhinal, le gyrus denté, les sous-champs CA1/ CA3/CA4 (CA pour Corne d'Ammon), et enfin le Subiculum (48). Le sous-champ CA2 existe histologiquement mais ses limites avec CA3 sont floues et il est impossible de le distinguer en imagerie.

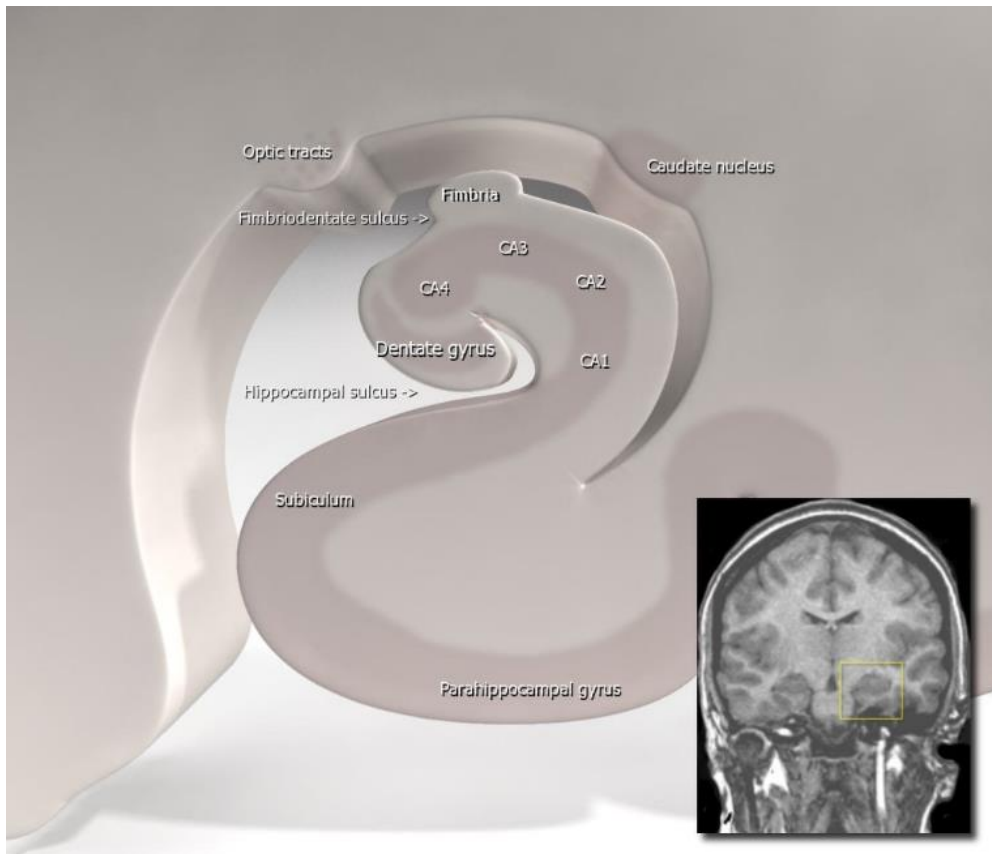


Figure 4/ Anatomie de l'hippocampe, schéma en vue coronale avec coupe d'IRM cérébrale correspondante

Les études de neuropsychologie et de neuro-imagerie ont déjà impliqué l'hippocampe dans un grand nombre de pathologies (49), de la maladie d'Alzheimer au vieillissement cognitif (50), en incluant certaines pathologies psychiatriques comme la schizophrénie (51). Certains facteurs psycho-sociaux et environnementaux semblent même pouvoir concourir à l'atrophie hippocampique: une étude récente publiée dans le *New England Journal of Medicine* en Décembre 2019 (52) et réalisée chez des explorateurs polaires ayant séjourné plusieurs mois dans des conditions d'isolement extrêmes, fait état d'une atrophie hippocampique significativement plus importante par rapport à des sujets contrôles, notamment au sein du gyrus denté. L'atrophie hippocampique a aussi été retrouvée chez des patients souffrant de troubles cognitifs vasculaires (53). Pour comprendre comment cette structure corticale peut être vulnérable à des facteurs et des mécanismes physiopathologiques distincts, il pourrait être pertinent de s'intéresser non pas à l'hippocampe dans sa globalité, mais bien à la vulnérabilité des différents sous-champs.

2) Les sous-champs hippocampiques

- *Anatomie fonctionnelle* : Dans un système dit « tri-synaptique », la couche II du cortex entorhinal envoie des connexions au gyrus denté à travers une voie perforante et le gyrus denté se connecte à CA3 par les fibres moussues. Les neurones de CA3 font synapse avec d'autres neurones de CA3 (fibres dites « auto-associatives ») ou avec CA1 grâce aux collatérales de Shaffer. Enfin, CA1 se connecte au subiculum. Le cortex entorhinal peut aussi envoyer directement des fibres vers CA3, CA1 ou le Subiculum. (54) (**Figure 5/**)

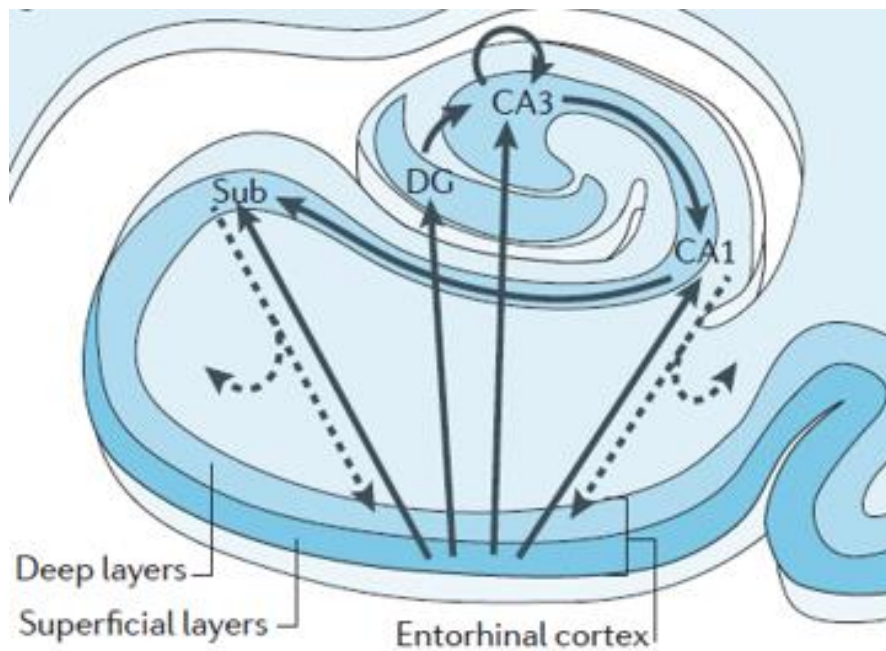


Figure 5/ Connectivité structurelle au sein de la formation hippocampique CA= Corne d'Ammon Sub= Subiculum et DG= Gyrus denté

- *Données neuropsychologiques* : Les études en IRMf notamment semblent impliquer chaque sous-champ hippocampique dans des tâches cognitives différentes. Ainsi, à l'heure actuelle, il est admis que le gyrus denté joue un rôle dans une tâche cognitive appelée « pattern separation » (55), qui désigne en fait l'habilité à faire la différence entre des souvenirs similaires (56). Au contraire, la région CA3 est impliquée dans une tâche cognitive appelée « pattern completion », c'est-à-dire la capacité à reconstituer un souvenir dans son ensemble à partir de fragments de ce souvenir. (57). Enfin, le Subiculum joue un rôle dans la récupération (et non l'encodage) des nouveaux souvenirs stockés au sein de l'hippocampe (58) (voir **Annexe 4**). Sur le plan comportemental, le Subiculum ventral serait aussi impliqué dans la régulation du stress par des interactions avec l'axe hypothalamo-hypophysaire (59). Enfin, CA1 jouerait un rôle dans l'intégration et la comparaison des informations en provenance de CA3 et du cortex entorhinal (voir **Figure 6/**).

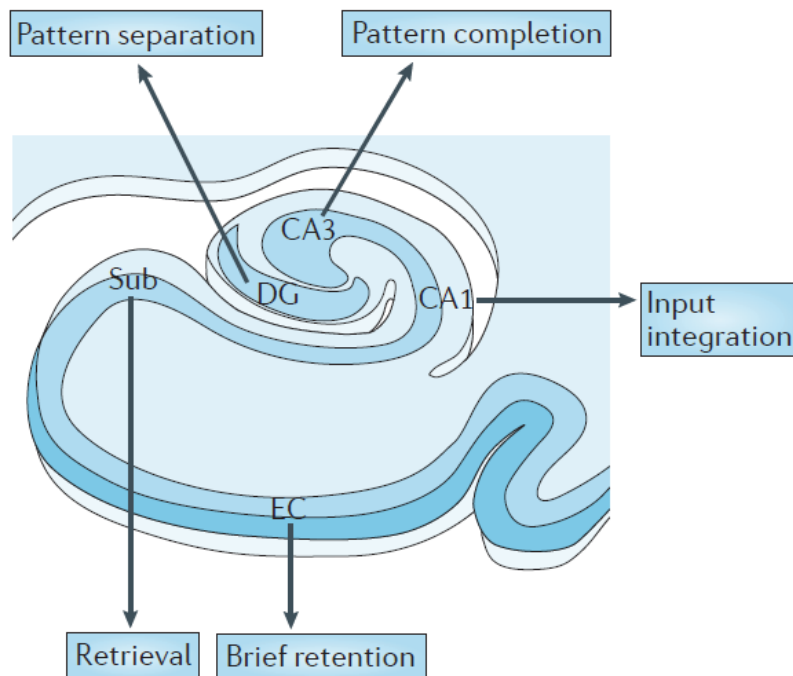


Figure 6/ Carte fonctionnelle des sous-champs hippocampiques, impliqués dans des tâches cognitives différentes CA= Corne d'Amon Sub= Subiculum et DG= Gyrus denté

3) Volumétrie des sous-champs hippocampiques et troubles cognitifs vasculaires

Comme nous l'avons vu précédemment, la formation hippocampique est impactée par de nombreuses pathologies différentes, avec possiblement une vulnérabilité régionale distincte des sous-champs. Ainsi, certaines études reposant sur des techniques de dissection optique ont montré une perte significative de cellules pyramidales dans la région CA1 chez des patients atteints de maladie d'Alzheimer (60). D'autres études reposant sur des données volumétriques recueillies à partir d'images IRM suggèrent une susceptibilité plus importante du Gyrus denté au processus intrinsèque de vieillissement (61). Une étude plus récente ayant utilisé des mesures longitudinales d'atrophie à partir de données IRM semble confirmer ces résultats (62).

Concernant les troubles cognitifs vasculaires, les données de la littérature sont plus contradictoires. Une première difficulté consiste à constituer une population d'étude homogène en écartant les causes dégénératives de troubles cognitifs (au premier plan desquels, la maladie d'Alzheimer), ce qui est hasardeux sur des études transversales sans suivi longitudinal. La négativité du TEP-amyloïde (composant B de Pittsburgh) proposée par certains auteurs (63) ne suffit pas pour définir une atteinte cognitive vasculaire « pure » : cette approche occulte en effet les autres causes possibles de démence dégénérative comme la Démence Lobaire Fronto-Temporale dont les lésions histopathologiques sont très hétérogènes (64) ou encore la Démence à Corps de Lewy (qui est une alpha-synucléopathie).

De plus, les études disponibles reposent sur des méthodes très différentes de quantification des volumes hippocampiques ce qui rend impossible toute comparaison rigoureuse :

- Par exemple, une étude publiée en 2002 et reposant sur la quantification des volumes hippocampiques à partir de coupes anatomo-pathologiques colorées à

l'hématoxyline et l'éosine, suggère un pattern et une amplitude d'atrophie hippocampique similaires entre maladie d'Alzheimer et Démence vasculaire (60). Le volume des sous-champs était estimé à partir du nombre de neurones présents sur des coupes de 120µm d'épaisseur. Cette étude suggère une atteinte préférentielle de la région CA1 au cours de la pathologie vasculaire cérébrale, ce que certains auteurs expliquent par une haute concentration en récepteurs NMDA au glutamate ce qui entrainerait une mort neuronale par excitotoxicité dans un contexte d'hypoxie et d'ischémie (65).

- Plus récemment, une étude coréenne publiée en 2014 s'est intéressée à la déformation de l'hippocampe chez des patients atteints de démence vasculaire sous-corticale (63). L'intégrité de l'hippocampe était estimée à partir d'analyse de modifications de surface, en mesurant ses limites anatomiques par rapport à son centre (radial mapping), et non en comptant le nombre de voxels contenus dans chaque sous-champ. Dans cette étude, les patients atteints de démence vasculaire semblaient présenter une déformation de surface dans les zones latérales (correspondant à CA1) et les zones inféro-médiales (correspondant au Subiculum), alors que les patients atteints de maladie d'Alzheimer présentaient une déformation surfacique prédominant à la partie médiale de l'hippocampe gauche (correspondant approximativement au subiculum et à CA3).

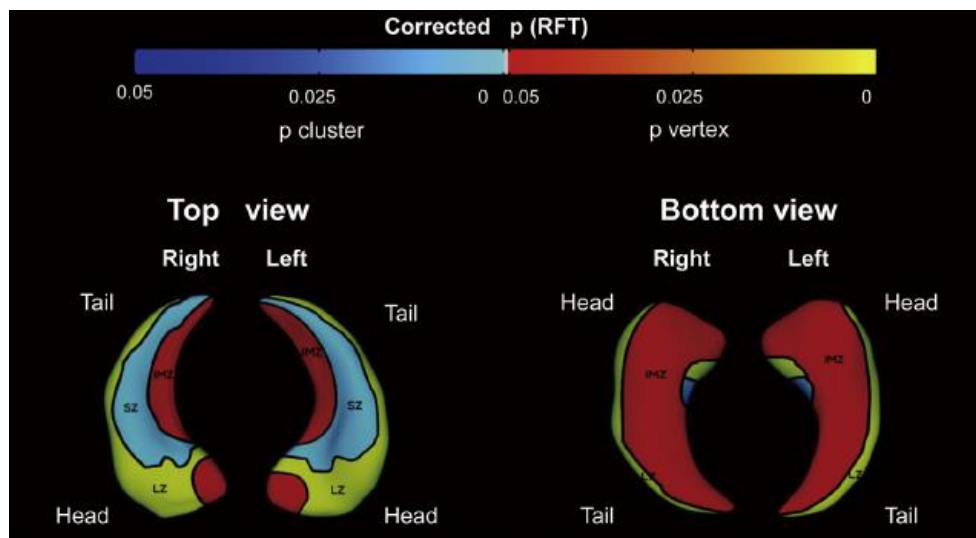


Figure 7/ Exemple d'analyse de surface hippocampique (32) LZ= Lateral zone, SZ= Superior Zone, IMZ=Inféromédial zone

Ces méthodes d'analyse surfacique présentent malgré tout certaines limites dans le sens où elles ne rendent pas compte d'un volume et donc d'une atrophie et elles ne permettent pas une analyse satisfaisante des régions internes et profondes de l'hippocampe, dont l'effet de l'atrophie sur la déformation de surface n'est pas encore connu et est difficile à modéliser.

- C'est pourquoi des méthodes de volumétrie hippocampique se sont développées notamment grâce à des logiciels de segmentation disponible en accès libre sur internet, comme FreeSurfer (<http://freesurfer.net/>). Ces méthodes font intervenir une étape de traitement de l'image et de transfert dans un référentiel, c'est-à-dire un système de coordonnées permettant de repérer la position de n'importe quel point dans le cerveau d'un individu quelconque en référence à un atlas, qui peut varier selon les études. Il existe à ce jour plus d'une vingtaine de protocoles de segmentation différents (66). Par exemple, dans l'étude de Li et al., parue en 2016, les images ont été transférées et implémentées dans l'espace de Talairach, un référentiel souvent utilisé en neurochirurgie, et la segmentation des sous-champs hippocampiques a été réalisée en utilisant un atlas probabiliste (67). En utilisant cette technique et en s'intéressant aux patients présentant un MCI d'origine vasculaire, les auteurs ont mis en évidence une atrophie significative au sein du Subiculum gauche et de la région CA4/DG droite comparativement à un groupe contrôle (53), mais aucune différence au sein de la région CA1.

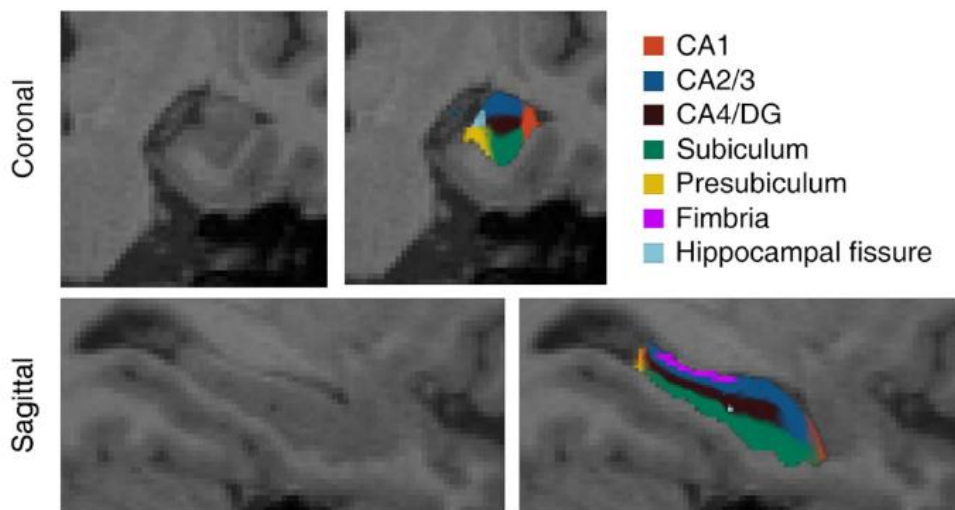


Figure 8/ Exemple de segmentation des sous-champs hippocampiques selon le protocole utilisé par Li. et al (39)
Vue coronale en haut et Vue sagittale en bas

Les résultats de ces différentes études sont résumés dans le Tableau 1.

Premier auteur	Date de publication	Schéma de l'étude	Critères d'inclusion	Nombre de sujets inclus	Méthode de comparaison des sous-champs	Résultats principaux
Kril et al.	2002	Etude transversale comparative: Maladie des petits vaisseaux (SVD) et maladie d'Alzheimer	Stigmates d'atteinte vasculaire en anatomopathologie et absence de maladie dégénérative	4 patients SVD 5 patients Alzheimer	Calcul du nombre de neurones pyramidaux de chaque sous-champ sur des coupes colorées par H.E.S.	Pattern d'atrophie similaire dans les deux groupes avec atteinte prédominante de CA1
Kim et al.	2014	Etude transversale comparative: Démence Vasculaire Sous-corticale (SVaD) et maladie d'Alzheimer (AD)	TEP au composant C ¹¹ - Pittsburgh négatif	40 patients PIB ⁺ SVaD 34 patients PIB ⁺ AD 21 sujets sains	Analyse des déformations de surface sans données volumétriques	Déformations dans les régions CA1 et Subiculum dans les deux groupes par rapport aux contrôles mais déformation plus marquée du Subiculum gauche dans le groupe AD
Li et al.	2016	Etude transversale comparative: MCI vasculaire sous-cortical (svMCI), MCI amnésique (aMCI) et sujets sains	Diagnostic posé par deux neurologues devant une plainte cognitive subjective et objective (tests neuropsych) et preuve d'atteinte vasculaire cérébrale à l'imagerie	26 patients svMCI 26 patients aMCI 26 sujets sains	Protocole de segmentation et de volumétrie des différents sous-champs à partir de données IRMs imputées dans un référentiel (FreeSurfer)	Atrophie significative du Subiculum gauche et de CA4/DG droit chez les patients svMCI par rapport aux sujets sains

Tableau 1/ Sous-champs hippocampiques et atteinte vasculaire cérébrale: comparaison des études

Objectifs

Comme nous l'avons vu, peu d'études se sont finalement intéressées aux sous-champs hippocampiques spécifiquement dans le cadre des troubles cognitifs vasculaires.

Ces travaux présentent une importante hétérogénéité dans la manière dont ils évaluent les volumes des sous-champs hippocampiques et il est donc difficile de les comparer. Par ailleurs, d'importantes limites sont à prendre en compte : tout d'abord, ils reposent souvent sur des petits effectifs ce qui limite leur puissance statistique. Il s'agit aussi souvent d'études transversales, qui estiment donc les volumes hippocampiques à un instant donné, et ne permettent pas d'approcher la notion d'atrophie, qui est un processus dynamique survenant dans le temps. De plus, les sujets ne sont pas suivis sur le plan clinique et neuropsychologique, ce qui augmente les risques d'erreurs diagnostiques en voulant préciser le syndrome démentiel. Enfin, ces études ne s'intéressent pas aux relations entre la charge vasculaire cérébrale, que l'on peut appréhender par la volumétrie semi-automatisée des hypersignaux de la substance blanche, et son retentissement sur les volumes hippocampiques.

En se basant sur des données volumétriques, l'objectif de ce travail était donc de s'intéresser à la relation entre l'atrophie des sous-champs hippocampiques et l'atteinte vasculaire cérébrale, représentée par la charge en hypersignaux de la substance blanche, au sein d'une cohorte rétrospective de patients âgés, en bonne santé, et en excluant les patients développant une démence d'origine dégénérative au cours du suivi.

Références

1. Ferri CP, Prince M, Brayne C, Brodaty H, Fratiglioni L, Ganguli M, et al. Global prevalence of dementia: a Delphi consensus study. *Lancet Lond Engl*. 17 déc 2005;366(9503):2112-7.
2. Nichols E, Szeke CEI, Vollset SE, Abbasi N, Abd-Allah F, Abdela J, et al. Global, regional, and national burden of Alzheimer's disease and other dementias, 1990–2016: a systematic analysis for the Global Burden of Disease Study 2016. *Lancet Neurol*. 1 janv 2019;18(1):88-106.
3. Rizzi L, Rosset I, Roriz-Cruz M. Global epidemiology of dementia: Alzheimer's and vascular types. *BioMed Res Int*. 2014;2014:908915.
4. Luchsinger J, Reitz C, Honig MD LS, Tang M-X, Shea S, Mayeux R. Aggregation of Vascular Risk Factors and Risk of Incident Alzheimer's Disease. *Neurology*. 23 août 2005;65(4):545-51.
5. Skoog I. Status of Risk Factors for Vascular Dementia. *Neuroepidemiology*. 1998;17(1):2-9.
6. Dahlöf B. Cardiovascular Disease Risk Factors: Epidemiology and Risk Assessment. *Am J Cardiol*. 4 janv 2010;105(1):3A-9A.
7. Dementia statistics | Alzheimer's Disease International 2020 .
8. Román G. Vascular dementia: a historical background. *Int Psychogeriatr*. 2003;15 Suppl 1:11-3.
9. Kraepelin E. *Psychiatrie: ein lehrbuch für studierende und ärzte*. Leipzig: Johann Ambrosius Barth; 1910.
10. Auriacombe S, Amarenco P, Baron J-C, Ceccaldi M, Dartigues J-F, Lehericy S, et al. Mise au point sur les démences vasculaires. *Rev Neurol (Paris)*. janv 2008;164(1):22-41.
11. Sachdev P, Kalaria R, O'Brien J, Skoog I, Alladi S, Black SE, et al. Diagnostic criteria for vascular cognitive disorders: a VASCOG statement. *Alzheimer Dis Assoc Disord*. sept 2014;28(3):206-18.
12. Román GC, Tatemichi TK, Erkinjuntti T, Cummings JL, Masdeu JC, Garcia JH, et al. Vascular dementia: diagnostic criteria for research studies. Report of the NINDS-AIREN International Workshop. *Neurology*. févr 1993;43(2):250-60.
13. Chui HC, Victoroff JI, Margolin D, Jagust W, Shankle R, Katzman R. Criteria for the diagnosis of ischemic vascular dementia proposed by the State of California Alzheimer's Disease Diagnostic and Treatment Centers. *Neurology*. mars 1992;42(3 Pt 1):473-80.
14. Sachdev PS, Blacker D, Blazer DG, Ganguli M, Jeste DV, Paulsen JS, et al. Classifying neurocognitive disorders: the DSM-5 approach. *Nat Rev Neurol*. nov 2014;10(11):634-42.

15. O'Brien JT, Erkinjuntti T, Reisberg B, Roman G, Sawada T, Pantoni L, et al. Vascular cognitive impairment. *Lancet Neurol.* févr 2003;2(2):89-98.
16. Looi JC, Sachdev PS. Differentiation of vascular dementia from AD on neuropsychological tests. *Neurology.* 11 sept 1999;53(4):670-8.
17. Jellinger KA. Morphologic diagnosis of « vascular dementia » - a critical update. *J Neurol Sci.* 15 juill 2008;270(1-2):1-12.
18. Sachdev PS, Lipnicki DM, Crawford JD, Brodaty H. The Vascular Behavioral and Cognitive Disorders criteria for vascular cognitive disorders: a validation study. *Eur J Neurol.* sept 2019;26(9):1161-7.
19. Hachinski VC, Lassen NA, Marshall J. Multi-infarct dementia. A cause of mental deterioration in the elderly. *Lancet Lond Engl.* 27 juill 1974;2(7874):207-10.
20. Hachinski VC, Bowler JV. Vascular dementia. *Neurology.* oct 1993;43(10):2159-60; author reply 2160-2161.
21. Román GC, Erkinjuntti T, Wallin A, Pantoni L, Chui HC. Subcortical ischaemic vascular dementia. *Lancet Neurol.* nov 2002;1(7):426-36.
22. McKhann GM, Knopman DS, Chertkow H, Hyman BT, Jack CR, Kawas CH, et al. The diagnosis of dementia due to Alzheimer's disease: recommendations from the National Institute on Aging-Alzheimer's Association workgroups on diagnostic guidelines for Alzheimer's disease. *Alzheimers Dement J Alzheimers Assoc.* mai 2011;7(3):263-9.
23. Hachinski V, Iadecola C, Petersen RC, Breteler MM, Nyenhuis DL, Black SE, et al. National Institute of Neurological Disorders and Stroke-Canadian Stroke Network vascular cognitive impairment harmonization standards. *Stroke.* sept 2006;37(9):2220-41.
24. Erkinjuntti T, Inzitari D, Pantoni L, Wallin A, Scheltens P, Rockwood K, et al. Research criteria for subcortical vascular dementia in clinical trials. *J Neural Transm Suppl.* 2000;59:23-30.
25. Pohjasvaara T, Erkinjuntti T, Ylikoski R, Hietanen M, Vataja R, Kaste M. Clinical determinants of poststroke dementia. *Stroke.* janv 1998;29(1):75-81.
26. Fisher CM. LACUNES: SMALL, DEEP CEREBRAL INFARCTS. *Neurology.* août 1965;15:774-84.
27. Swartz RH, Black SE. Anterior-medial thalamic lesions in dementia: frequent, and volume dependently associated with sudden cognitive decline. *J Neurol Neurosurg Psychiatry.* déc 2006;77(12):1307-12.
28. Kalaria RN, Kenny RA, Ballard CG, Perry R, Ince P, Polvikoski T. Towards defining the neuropathological substrates of vascular dementia. *J Neurol Sci.* 15 nov 2004;226(1-2):75-80.
29. Awad IA, Johnson PC, Spetzler RF, Hodak JA. Incidental subcortical lesions identified on magnetic resonance imaging in the elderly. II. Postmortem pathological correlations. *Stroke.* déc 1986;17(6):1090-7.

30. Pantoni L, Garcia JH. Pathogenesis of leukoaraiosis: a review. *Stroke*. mars 1997;28(3):652-9.
31. Price CC, Jefferson AL, Merino JG, Heilman KM, Libon DJ. Subcortical vascular dementia: integrating neuropsychological and neuroradiologic data. *Neurology*. 9 août 2005;65(3):376-82.
32. DeCarli C, Murphy DG, Tranh M, Grady CL, Haxby JV, Gillette JA, et al. The effect of white matter hyperintensity volume on brain structure, cognitive performance, and cerebral metabolism of glucose in 51 healthy adults. *Neurology*. nov 1995;45(11):2077-84.
33. Snowdon DA, Greiner LH, Mortimer JA, Riley KP, Greiner PA, Markesbery WR. Brain infarction and the clinical expression of Alzheimer disease. The Nun Study. *JAMA*. 12 mars 1997;277(10):813-7.
34. Attems J, Jellinger K, Thal DR, Van Nostrand W. Review: sporadic cerebral amyloid angiopathy. *Neuropathol Appl Neurobiol*. févr 2011;37(1):75-93.
35. Werring DJ, Gregoire SM, Cipolotti L. Cerebral microbleeds and vascular cognitive impairment. *J Neurol Sci*. 15 déc 2010;299(1-2):131-5.
36. Smeijer D, Ikram MK, Hilal S. Enlarged Perivascular Spaces and Dementia: A Systematic Review. *J Alzheimers Dis*. 72(1):247-56.
37. Duperron M-G, Tzourio C, Schilling S, Zhu Y-C, Soumaré A, Mazoyer B, et al. High dilated perivascular space burden: a new MRI marker for risk of intracerebral hemorrhage. *Neurobiol Aging*. 1 déc 2019;84:158-65.
38. Gosche KM, Mortimer JA, Smith CD, Markesbery WR, Snowdon DA. Hippocampal volume as an index of Alzheimer neuropathology: findings from the Nun Study. *Neurology*. 28 mai 2002;58(10):1476-82.
39. van de Pol L, Gertz H-J, Scheltens P, Wolf H. Hippocampal atrophy in subcortical vascular dementia. *Neurodegener Dis*. 2011;8(6):465-9.
40. Kim HJ, Ye BS, Yoon CW, Noh Y, Kim GH, Cho H, et al. Cortical thickness and hippocampal shape in pure vascular mild cognitive impairment and dementia of subcortical type. *Eur J Neurol*. mai 2014;21(5):744-51.
41. Kim GH, Lee JH, Seo SW, Kim JH, Seong J-K, Ye BS, et al. Hippocampal volume and shape in pure subcortical vascular dementia. *Neurobiol Aging*. janv 2015;36(1):485-91.
42. Fein G, Di Sclafani V, Tanabe J, Cardenas V, Weiner MW, Jagust WJ, et al. Hippocampal and cortical atrophy predict dementia in subcortical ischemic vascular disease. *Neurology*. 12 déc 2000;55(11):1626-35.
43. Román GC, Erkinjuntti T, Wallin A, Pantoni L, Chui HC. Subcortical ischaemic vascular dementia. *Lancet Neurol*. nov 2002;1(7):426-36.
44. Cervós-Navarro J, Diemer NH. Selective vulnerability in brain hypoxia. *Crit Rev Neurobiol*. 1991;6(3):149-82.

45. Korczyn AD. Mixed dementia--the most common cause of dementia. *Ann N Y Acad Sci.* nov 2002;977:129-34.
46. Fein G, Di Sclafani V, Tanabe J, Cardenas V, Weiner MW, Jagust WJ, et al. Hippocampal and cortical atrophy predict dementia in subcortical ischemic vascular disease. *Neurology.* 12 déc 2000;55(11):1626-35.
47. Scoville WB, Milner B. Loss of recent memory after bilateral hippocampal lesions. *J Neurol Neurosurg Psychiatry.* févr 1957;20(1):11-21.
48. Gaillard F. Hippocampal anatomy (illustration) | Radiology Case | Radiopaedia.org. Radiopaedia.
49. Small SA, Schobel SA, Buxton RB, Witter MP, Barnes CA. A pathophysiological framework of hippocampal dysfunction in ageing and disease. *Nat Rev Neurosci.* oct 2011;12(10):585-601.
50. Wu W, Brickman AM, Luchsinger J, Ferrazzano P, Pichiule P, Yoshita M, et al. The brain in the age of old: the hippocampal formation is targeted differentially by diseases of late life. *Ann Neurol.* déc 2008;64(6):698-706.
51. Schobel SA, Lewandowski NM, Corcoran CM, Moore H, Brown T, Malaspina D, et al. Differential targeting of the CA1 subfield of the hippocampal formation by schizophrenia and related psychotic disorders. *Arch Gen Psychiatry.* sept 2009;66(9):938-46.
52. Stahn AC, Gunga H-C, Kohlberg E, Gallinat J, Dinges DF, Kühn S. Brain Changes in Response to Long Antarctic Expeditions. *N Engl J Med.* 05 2019;381(23):2273-5.
53. Li X, Li D, Li Q, Li Y, Li K, Li S, et al. Hippocampal subfield volumetry in patients with subcortical vascular mild cognitive impairment. *Sci Rep.* août 2016;6(1):20873.
54. Amaral DG, Witter MP. The three-dimensional organization of the hippocampal formation: a review of anatomical data. *Neuroscience.* 1989;31(3):571-91.
55. Yassa MA, Lacy JW, Stark SM, Albert MS, Gallagher M, Stark CEL. Pattern separation deficits associated with increased hippocampal CA3 and dentate gyrus activity in nondemented older adults. *Hippocampus.* sept 2011;21(9):968-79.
56. Yassa MA, Stark CEL. Pattern separation in the hippocampus. *Trends Neurosci.* oct 2011;34(10):515-25.
57. Lee I, Yoganasimha D, Rao G, Knierim JJ. Comparison of population coherence of place cells in hippocampal subfields CA1 and CA3. *Nature.* 22 juill 2004;430(6998):456-9.
58. Eldridge LL, Engel SA, Zeineh MM, Bookheimer SY, Knowlton BJ. A dissociation of encoding and retrieval processes in the human hippocampus. *J Neurosci Off J Soc Neurosci.* 30 mars 2005;25(13):3280-6.
59. Herman JP, Mueller NK. Role of the ventral subiculum in stress integration. *Behav Brain Res.* 11 nov 2006;174(2):215-24.

60. Kril J, Patel S, Harding A, Halliday G. Patients with vascular dementia due to microvascular pathology have significant hippocampal neuronal loss. *J Neurol Neurosurg Psychiatry*. juin 2002;72(6):747-51.
61. Mueller SG, Weiner MW. Selective effect of age, Apo e4, and Alzheimer's disease on hippocampal subfields. *Hippocampus*. juin 2009;19(6):558-64.
62. Nadal L, Coupé P, Helmer C, Manjon JV, Amieva H, Tison F, et al. Differential annualized rates of hippocampal subfields atrophy in aging and future Alzheimer's clinical syndrome. *Neurobiol Aging*. 1 févr 2020;
63. Kim GH, Lee JH, Seo SW, Kim JH, Seong J-K, Ye BS, et al. Hippocampal volume and shape in pure subcortical vascular dementia. *Neurobiol Aging*. janv 2015;36(1):485-91.
64. Mann DMA, Snowden JS. Frontotemporal lobar degeneration: Pathogenesis, pathology and pathways to phenotype. *Brain Pathol Zurich Switz*. 2017;27(6):723-36.
65. Coultrap SJ, Nixon KM, Alvestad RM, Valenzuela CF, Browning MD. Differential expression of NMDA receptor subunits and splice variants among the CA1, CA3 and dentate gyrus of the adult rat. *Brain Res Mol Brain Res*. 27 avr 2005;135(1-2):104-11.
66. Yushkevich PA, Amaral RSC, Augustinack JC, Bender AR, Bernstein JD, Boccardi M, et al. Quantitative comparison of 21 protocols for labeling hippocampal subfields and parahippocampal subregions in in vivo MRI: towards a harmonized segmentation protocol. *NeuroImage*. 1 mai 2015;111:526-41.
67. Fischl B, Salat DH, Busa E, Albert M, Dieterich M, Haselgrove C, et al. Whole brain segmentation: automated labeling of neuroanatomical structures in the human brain. *Neuron*. 31 janv 2002;33(3):341-55.
68. Prins ND, Scheltens P. White matter hyperintensities, cognitive impairment and dementia: an update. *Nat Rev Neurol*. mars 2015;11(3):157-65.
69. Simpson JE, Fernando MS, Clark L, Ince PG, Matthews F, Forster G, et al. White matter lesions in an unselected cohort of the elderly: astrocytic, microglial and oligodendrocyte precursor cell responses. *Neuropathol Appl Neurobiol*. 2007;33(4):410-9.
70. Kim KW, MacFall JR, Payne ME. Classification of White Matter Lesions on Magnetic Resonance Imaging in Elderly Persons. *Biol Psychiatry*. 15 août 2008;64(4):273-80.
71. Bracco L, Piccini C, Moretti M, Mascalchi M, Sforza A, Nacmias B, et al. Alzheimer's Disease: Role of Size and Location of White Matter Changes in Determining Cognitive Deficits. *Dement Geriatr Cogn Disord*. 2005;20(6):358-66.
72. Moore PB, Shepherd DJ, Eccleston D, Macmillan IC, Goswami U, McAllister VL, et al. Cerebral white matter lesions in bipolar affective disorder: relationship to outcome. *Br J Psychiatry J Ment Sci*. févr 2001;178:172-6.
73. Armstrong NJ, Mather KA, Sargurupremraj M, Knol MJ, Malik R, Satizabal CL, et al. Common Genetic Variation Indicates Separate Causes for Periventricular and Deep White Matter Hyperintensities. *Stroke*. juill 2020;51(7):2111-21.

74. Sarrieau A, Dussailant M, Agid F, Philibert D, Agid Y, Rostene W. Autoradiographic localization of glucocorticosteroid and progesterone binding sites in the human post-mortem brain. *J Steroid Biochem.* 1 nov 1986;25(5, Part 2):717-21.
75. Stumpf WE, Heiss C, Sar M, Duncan GE, Craver C. Dexamethasone and corticosterone receptor sites. Differential topographic distribution in rat hippocampus revealed by high resolution autoradiography. *Histochemistry.* 1989;92(3):201-10.
76. Sapolsky RM, Pulsinelli WA. Glucocorticoids potentiate ischemic injury to neurons: therapeutic implications. *Science.* 27 sept 1985;229(4720):1397-400.
77. Løkkegaard A, Nyengaard JR, West MJ. Stereological estimates of number and length of capillaries in subdivisions of the human hippocampal region. *Hippocampus.* 2001;11(6):726-40.
78. Duvernoy H, Cattin F, Risold P-Y. Vascularization. In: Duvernoy HM, Cattin F, Risold P-Y, éditeurs. *The Human Hippocampus: Functional Anatomy, Vascularization and Serial Sections with MRI.* Berlin, Heidelberg: Springer; 2013. p. 69-105.
79. O'Mara SM, Sanchez-Vives MV, Brotons-Mas JR, O'Hare E. Roles for the subiculum in spatial information processing, memory, motivation and the temporal control of behaviour. *Prog Neuropsychopharmacol Biol Psychiatry.* 1 août 2009;33(5):782-90.
80. Yushkevich PA, Amaral RSC, Augustinack JC, Bender AR, Bernstein JD, Boccardi M, et al. Quantitative comparison of 21 protocols for labeling hippocampal subfields and parahippocampal subregions in in vivo MRI: towards a harmonized segmentation protocol. *NeuroImage.* 1 mai 2015;111:526-41.
81. Berron D, Vieweg P, Hochkeppeler A, Pluta JB, Ding S-L, Maass A, et al. A protocol for manual segmentation of medial temporal lobe subregions in 7 Tesla MRI. *NeuroImage Clin.* 2017;15:466-82.
82. Maillard P, Delcroix N, Crivello F, Dufouil C, Gicquel S, Joliot M, et al. An automated procedure for the assessment of white matter hyperintensities by multispectral (T1, T2, PD) MRI and an evaluation of its between-centre reproducibility based on two large community databases. *Neuroradiology.* janv 2008;50(1):31-42.
83. Lockhart SN, Mayda ABV, Roach AE, Fletcher E, Carmichael O, Maillard P, et al. Episodic memory function is associated with multiple measures of white matter integrity in cognitive aging. *Front Hum Neurosci.* 2012;6:56.
84. Maillard P, Carmichael O, Harvey D, Fletcher E, Reed B, Mungas D, et al. FLAIR and diffusion MRI signals are independent predictors of white matter hyperintensities. *AJNR Am J Neuroradiol.* janv 2013;34(1):54-61.
85. Armulik A, Genové G, Mäe M, Nisancioglu MH, Wallgard E, Niaudet C, et al. Pericytes regulate the blood-brain barrier. *Nature.* 25 nov 2010;468(7323):557-61.
86. Kress BT, Iliff JJ, Xia M, Wang M, Wei HS, Zeppenfeld D, et al. Impairment of paravascular clearance pathways in the aging brain. *Ann Neurol.* déc 2014;76(6):845-61.

87. Ledergerber D, Moser EI. Memory Retrieval: Taking the Route via Subiculum. *Curr Biol* CB. 20 2017;27(22):R1225-7.

ARTICLE

Distinct hippocampal subfields atrophy in older people with “pure” vascular brain injuries

Grégoire Pin, MD^{1,2}, Pierrick Coupé, PhD³; Louis Nadal, MD^{1,2}; José V. Manjon, PhD⁴; Catherine Helmer, MD, PhD⁵; Hélène Amieva, PhD⁵; Bernard Mazoyer, MD, PhD¹; Jean-François Dartigues, MD, PhD^{2,5}; Gwénaëlle Catheline, PhD^{6,7} and Vincent Planche, MD, PhD^{1,2}

1. Univ. Bordeaux, CNRS, Institut des Maladies Neurodégénératives, UMR 5293, F-33000 Bordeaux, France
2. Centre Mémoire de Ressources et de Recherches, Pôle de Neurosciences Cliniques, CHU de Bordeaux, F-33000 Bordeaux, France
3. Univ. Bordeaux, CNRS, Bordeaux INP, Laboratoire Bordelais de Recherche en Informatique, UMR 5800, PICTURA, F-33405 Talence, France
4. Instituto de Aplicaciones de las Tecnologías de la Información y de las Comunicaciones Avanzadas (ITACA), Universitat Politècnica de València, 46022 Valencia, Spain.
5. Univ. Bordeaux, Inserm, Bordeaux Population Health Research Center, UMR 1219, F-33000 Bordeaux, France
6. EPHE, PSL, F-33000 Bordeaux, France
7. Univ. Bordeaux, CNRS, Institut de Neurosciences cognitives et intégratives d'Aquitaine, UMR 5287, F-33000 Bordeaux, France

Corresponding author: Dr Vincent Planche, MD., PhD., Institut des Maladies Neurodégénératives, UMR CNRS 5293, Centre Broca Nouvelle-Aquitaine, 146 rue Léo Saignat – 33076 *Bordeaux* cedex, France; vincent.planche@u-bordeaux.fr; Phone: +33 533 51 47 19

Cover title : Hippocampal subfields and vascular brain injuries

Word count: abstract: 231; article: 3761

Tables/Figures: 1 table, 2 figures

References: 45

Key words: Hippocampus, hippocampal subfields, aging, neurovascular injury, small vessel disease

Abstract

Background and Purpose: Many neurological or psychiatric diseases affect the hippocampus during aging. The study of hippocampal regional vulnerability may provide important insights into the pathophysiological mechanisms underlying these processes; however, little is known about the specific impact of vascular brain damage on hippocampal subfields atrophy.

Methods: To study the “pure” effect of vascular injuries independently of other pathological conditions, we investigated 249 participants from a population-based cohort of non-demented older adults, after the exclusion of all people who were diagnosed with neurodegenerative diseases during the 14-year clinical follow-up period. Using an automated segmentation pipeline, MRI at inclusion and 4 years later were assessed to measure both white matter hyperintensities (WMH) and hippocampal subfields volume. Annualized rates of WMH progression and annualized rates of hippocampal subfields atrophy were then estimated in each participant.

Results: The volume of the subiculum at baseline was the only hippocampal subfield volume associated with total, deep/subcortical and periventricular WMH volumes, independently of demographic variables and vascular risk factors ($\beta = -0.17$, $p = 0.011$; $\beta = -0.25$, $p = 0.020$ and $\beta = -0.14$, $p = 0.029$ respectively). In longitudinal measures, the annualized rate of subiculum atrophy was significantly higher in people with the highest rate of deep/subcortical WMH progression, independently of confounding factors ($\beta = -0.32$, $p = 0.014$).

Conclusions: These cross-sectional and longitudinal findings highlight the differential vulnerability of the subiculum to vascular brain injuries, particularly when it affects deep/subcortical structures, and unbiased of the effect of neurodegenerative diseases.

Abbreviations and Acronyms:

AD: Alzheimer’s Disease, CA: Cornu-Ammonis, FCSRT: Free and Cued Selective Reminding Test, IST: Isaacs Set Test, LATE: Limbic-predominant Age-related TDP-43 Encephalopathy, MMSE: Mini Mental State Evaluation, MRI: Magnetic Resonance Imaging, PET: Positron Emission Tomography, TMT: Trail Making Test, WMH: White matter Hyperintensities

Introduction

White matter hyperintensities (WMH) measured using T2-weighted magnetic resonance imaging (MRI) are common in older people, and are thought to result from chronic hypoxia or ischemia and small infarcts associated with cerebral small vessel disease ¹. Although epidemiological studies have demonstrated an association between WMH and the risk of stroke or dementia ², the precise link between WMH and neurological symptoms at the individual level remains poorly understood ³. Indeed, WMH alone has been shown to contribute a modest degree of cross-sectional variation in cognition during aging ⁴. In their initial longitudinal research on this topic, Schmidt and Fazekas found that associations between WMH progression and cognitive functioning were no longer significant after controlling for changes in brain volume, suggesting that cognitive decline in patients with vascular cognitive impairment was directly related to brain atrophy but not with the disconnection of white matter tracts or vascular pathology alone ⁵.

The hippocampus is one of the brain regions most likely to be damaged by age-related chronic ischemia, which may contribute to cognitive decline. Hippocampal hypometabolism and degeneration have been shown in different rodent models of chronic hypoperfusion or transient ischemia ^{6,7}. Furthermore, *post mortem* histological studies and *in vivo* imaging studies in older people have shown an association between WMH and medial temporal lobe atrophy ^{8,9}. MRI studies in patients with vascular cognitive impairment have also shown stronger associations between cognitive performance and hippocampal and cortical atrophy, as compared to measures of lacune ¹⁰. However, cognitive decline in older people is a heterogeneous condition explained by multiple pathophysiological pathways potentially targeting the hippocampus. Some *post mortem* studies have shown that the pattern of hippocampal atrophy and the degree of neuronal loss was similar in dementia due to Alzheimer's disease (AD) and dementia due to small vessel disease ⁸. Imaging studies have also provided evidence for an additive effect of AD and WMH in hippocampal atrophy ⁹. Given that WMH often present as a comorbidity of AD, a recurring question is whether small vessel disease and AD pathology interact, making it difficult to determine to what extent hippocampal atrophy is the result of a neurodegenerative disease versus small vessel disease.

The study of hippocampal regional vulnerability has been proposed as a way to isolate pathogenic mechanisms affecting this archeocortical structure ¹¹. Indeed, the hippocampus is composed of numerous subfields with distinct morphological, cellular, molecular, functional, and connectivity profiles: the dentate gyrus, the cornu ammonis (CA, with subdivisions from CA1 to CA4), and the subiculum, which can be differentially affected by distinct neurological or psychiatric conditions ^{12,13, 14}. If AD and small vessel disease affect hippocampal subfields differently, we hypothesized that the monitoring of regional hippocampal damage in older people could help clinicians to distinguish between these two pathophysiological processes. However, previous MRI studies investigating the link between WMH and specific hippocampal subfields atrophy in aging have failed to clarify whether hippocampal atrophy in vascular cognitive impairment is due to the accumulating burden of hypoxic/ischemic lesions or to the combination with frequent “preclinical” or “prodromal” AD pathology in this population ¹⁵. In one such study, Pittsburg compound-B positron emission tomography (PiB-PET) was used to define patients with “pure” (amyloid-negative) vascular dementia and found hippocampal shape changes compared to controls. However, the small sample size of this study, its cross-sectional design and the use of hippocampal surface-mapping techniques (rather than volumetric techniques) preclude definitive conclusions about a differential hippocampal subfields atrophy in “pure” small vessel disease ¹⁶. Furthermore, the definition of “pure” vascular pathology in older people based on cross-sectional PiB-PET negativity is a limited approach because it does not exclude other “preclinical” or “prodromal” pathology that could affect the hippocampus during aging such as Lewy-body diseases, primary tauopathy or limbic-predominant age-related TDP-43 encephalopathy (LATE) ¹⁷. Finally, the quantitative relationship between the load of WMH and hippocampal subfields volumes has never been investigated.

The aim of this study was to assess properly the association between “pure” neurovascular damage and hippocampal subfields atrophy in older people, independently of the effect of neurodegenerative diseases. For that purpose, we measured hippocampal volume and the rate of hippocampal subfields atrophy, together with the volume and the rate of deep/subcortical and periventricular WMH progression using two MRI examinations at 4-year intervals in a population-based cohort of non-demented older adults. Thanks to the long follow-up of our cohort, we had the opportunity to investigate the association between small

vessel disease and hippocampus atrophy avoiding bias due to other concomitant pathophysiological processes by excluding from analyses participants diagnosed with neurodegenerative disease within 14 years following the first MRI exam.

Methods

Data availability

Anonymized data will be shared by request with any qualified investigator for the sole purpose of replicating procedures and results presented in the article and as long as data transfer is in agreement with EU legislation on the general data protection regulation.

Participants

Study participants were recruited as part of a longitudinal population-based cohort designed to evaluate the risk factors of dementia, the Bordeaux subset of the Three-City (3C) study¹⁸. During the 1999-2000 inclusion period, non-institutionalized individuals who were 65 years and older were randomly selected from electoral lists and then followed-up prospectively for up to 14 years. Data regarding demographic characteristics and vascular risk factors was collected at baseline. Of the initial cohort of participants with baseline MRI data (n=663), only non-demented participants with a MMSE >23, who agreed to have a second MRI 4 years later were included in the present hippocampal subfields analyses (n=364). No significant differences in demographic data or neuropsychological tests were observed at baseline between the participants who completed one MRI exam and the subjects who completed two. Participants lost to follow-up after the second MRI were also excluded (Fig. 1A). All participants provided written informed consent prior to participation in the study.. The study protocol was approved by the ethics committee of Kremlin-Bicêtre University Hospital (Paris, France).

Clinical and neuropsychological follow-up

In this cohort, clinical assessments were administered by trained psychologists at baseline and after 2, 4, 7, 10, 12 and 14 years. At each follow-up, a diagnosis of dementia was pre-specified

at home by the neuropsychologist and a clinical validation of the diagnosis was made by a neurologist or a geriatrician. The definitive diagnosis of dementia was ultimately made by a panel of independent neurologists based on the Diagnostic and Statistical Manual of Mental Disorders criteria (DSM-IV) and the etiology of dementia was made according to international criteria at the time of diagnosis.

The initial neuropsychological battery consisted of the Mini Mental State Evaluation (MMSE: global cognitive functions), the Free and Cued Selective Reminding Test (FCSRT: verbal episodic memory - sum of the number of words retrieved during the three free or cued trials), the Isaacs Set Test (IST: semantic fluency), and the Trail Making Test part A and B (TMT-A and TMT-B: attention, information processing speed and executive functions ((number of correct moves/total time in seconds)x10)).

MRI acquisition and processing

Participants were scanned on a 1.5 T Gyroscan Intera system (Philips Medical Systems) with a quadrature head coil. The protocol consisted of 3D high-resolution T1-weighted images acquired in transverse plane using magnetization prepared rapid gradient echo sequence (TR=8.5 ms, TE=3.9 ms, $\alpha=10^\circ$, FOV=240 mm, voxel size=0.94x0.94x1mm³). T2- and proton density (PD)-weighted MRI were acquired using a 2D dual spin echo sequence (TR=4400 ms, TE1=16 ms, TE2=98 ms, matrix size=256x256, voxel size=0.98x0.98x3.5 mm³). The same scanner and sequence were used for both the baseline and the 4-year follow-up MRI examinations.

For the volumetric analyses of total grey matter volume, intracranial volume and hippocampal subfields volumes, T1-weighted images were processed using the volBrain system (<http://volbrain.upv.es>)¹⁹. After denoising with an adaptive nonlocal mean filter²⁰, the images were affine-registered into the Montreal Neurological Institute (MNI) space using ANTS software²¹, corrected for image inhomogeneities using N4, and then intensity-normalized²². Next, the segmentation of hippocampal subfields was performed with the HIPS pipeline²³, based on a combination of non-linear registration and multi-atlas patch-based label fusions with systematic error correction. This method uses a training library from a public repository

(www.nitrc.org/projects/mni-hisub25) composed of manually labeled high resolution T1-weighted images²⁴ (Kulaga-Yoskovitz dataset). We used the Kulaga-Yoskovitz protocol instead of the Winterburn protocol (the other available segmentation protocol in the HIPS pipeline) because its segmentations were more reliable (0.88 vs 0.71) due to the use of a larger number of training cases (25 vs 5)²³. To perform the segmentation, the images were up-sampled with a local adaptive super-resolution method to fit in the training image resolution²⁵. The method provides automatic segmentation of hippocampal subfields gathered into three labels, based on morphology and intensity of densely myelinated molecular layers as follows: subiculum, CA1-3 and CA4/dentate gyrus (CA4-DG) (Fig. 1C). Quality control of the image-processing pipeline for hippocampal subfields segmentation in this cohort was previously reported²⁶. Baseline grey matter and hippocampal volumes were normalized with intracranial cavity volume (ICV), and annualized rates of atrophy for each participant was calculated as follows: $((\text{volume after 4 years} - \text{volume at baseline}) / \text{volume at baseline}) / 4$.

We used an automatic WMH detection algorithm that has been previously described, validated and applied to the 3C cohort²⁷. Briefly, it consisted of a pre-processing step including registration (alignment of the T1 and T2/PD volumes), non-brain tissue removal and bias field correction; a second step of WMH detection in T2 images, including removal of false positives (using the CSF volume of the subject provided by SMP99) and a third post-processing step including the generation of WMH probability maps at the individual and sample levels (in stereotactic space), descriptive volumetry, localization and classification of WMH. When their distance to the ventricular system was less than 10 mm, WMH were labeled as periventricular, otherwise they were labeled as deep/subcortical. Annualized rates of WMH progression were calculated as follows: $((\text{volume after 4 years} - \text{volume at baseline}) / \text{volume at baseline}) / 4$.

A total of 249 participants were finally included in our analyses after exclusions based on the quality of MRI post-processing at both timepoints, as well as 49 participants who developed neurodegenerative disease during the 14-year follow-up period (36 Alzheimer's disease, 12

Lewy body disease (Parkinson’s disease and dementia with Lewy bodies), and one frontotemporal lobar degeneration) (Fig. 1A).

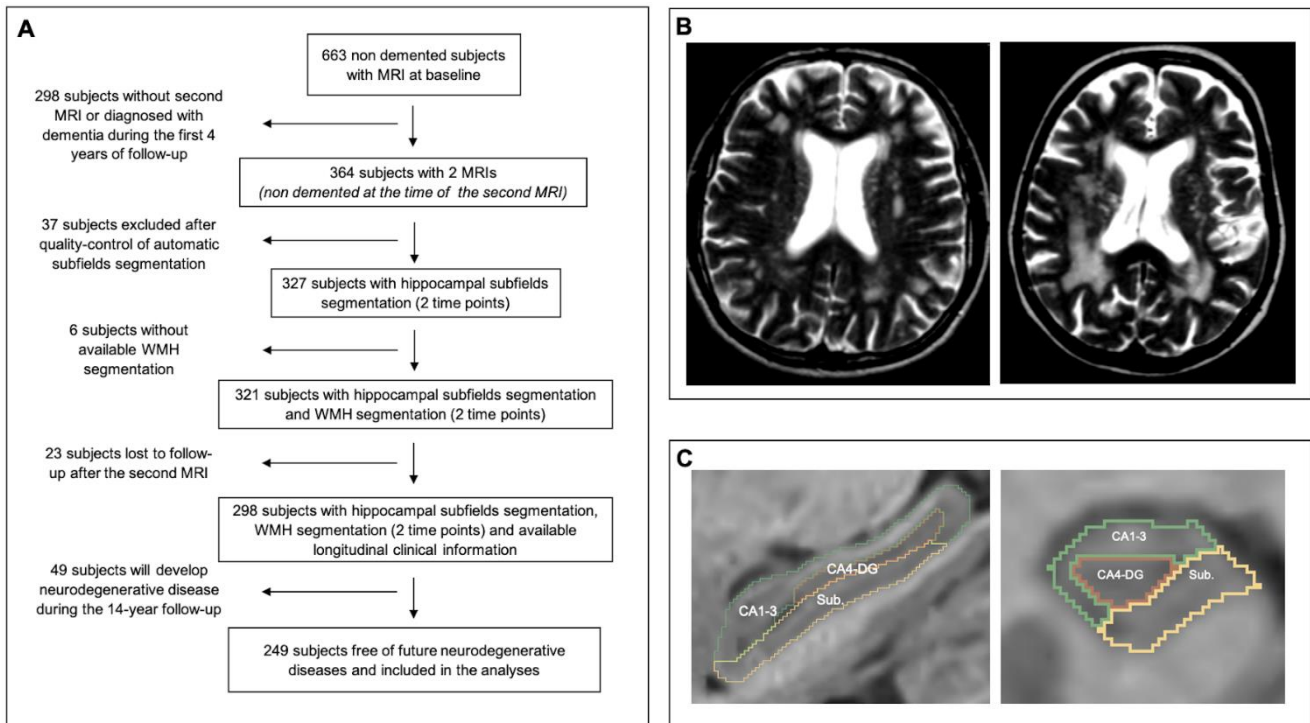


Figure 1. Datasets. (A) Flowchart of the study. (B) Examples of T2-weighted images of two subjects presenting WMH volume at baseline in the highest range of the cohort (both in periventricular in deep/subcortical localizations). When their distance to the ventricular system was less than 10 mm, WMH were labeled as periventricular, otherwise they were labeled as deep/subcortical. (C) Examples of hippocampal segmentations in the sagittal and coronal main axis with the HIPS software. The method provides automatic segmentation of hippocampal subfields gathered into 3 labels: subiculum, CA1-3 and CA4/dentate gyrus (CA4-DG).

Statistical analyses

Statistical analyses were performed with Prism software 8 (Graphpad) and XLstats 19.4 (Addinsoft). First, patients were classified into three subgroups based on WMH volume quartiles or according to the progression of WMH volume between the two MRI (low level: \leq 25th percentile, moderate level: 25th-75th percentile, and high level: \geq 75th percentile of WMH). In univariate analyses, the χ^2 test was used to compare categorical variables and analyses of variance (ANOVAs) were performed to compare quantitative variables among the

three groups, followed by Sidak multiple comparisons tests. Then, hippocampal subfields volumes and annualized rate of atrophy found to be significantly associated with WMH volumes or rate of WMH progression were predicted with multivariate linear regression models. For each hippocampal subfield, the first model included WMH volumes (or rate of progression) and demographic variables (age, gender and educational level) known as nuisance variables in MRI volumetric studies. The second model included the variables of model 1 and additionally vascular risk factors including high blood pressure, body mass index, diabetes, smoking and alcohol consumption. Finally, we performed a sensitivity analysis on the longitudinal MRI data by running the same regression models without excluding the 49 patients who developed neurodegenerative diseases (n=298 participants).

Results

Demographic and clinical characteristics at baseline

Among the 249 participants included in the analyses, four developed vascular dementia over time (one after 12 years follow-up and three after 14 years). The baseline characteristics of the analytic sample are summarized in Table 1. As expected with our inclusion criteria, neuropsychological performance at baseline was preserved in this cohort.

Table 1. Baseline characteristics of participants. FCSRT: Free and Cued Selective Reminding Test;

	Whole study sample (n=249)	MMSE: Mini Mental State Examination; TMT: Trail-Making Test.
Demographic variables at baseline		
Age, mean (SD)	71.8 (3.7)	
Gender, women %	58.0	
Education level, high %	53.0	
Neuropsychological tests at baseline		
MMSE, median [range]	29 [24-30]	1. Hypertension was defined as systolic blood pressure >140 mmHg or diastolic blood pressure >90 mmHg or by antihypertensive drug use
FCSRT free recall, mean (SD)	25.3 (5.7)	2. Diabetes mellitus was defined as glycemia >7 mmol/L or by antidiabetic treatment use
FCSRT total recall, median [range]	46 [21-48]	
Isaacs set test 60s, mean (SD)	70.8 (14.6)	
TMT-A, mean (SD)	5.0 (1.5)	
TMT-B, mean (SD)	2.4 (1.1)	
Vascular risk factors		
High blood pressure ¹ , %	68.7	
Body mass index, mean (SD)	25.9 (3.9)	
Diabetes mellitus ² %	6.8	
Smoking (pack-year), mean (SD)	10.4 (19.5)	
Alcohol consumption (g/day), mean (SD)	12 (12.6)	
History of stroke, %	4.4	
History of myocardial infarction, %	4.8	

Next, we split the population into three groups based on the presence of WMH, defined as low (<25th percentile), moderate (25th to 75th percentile), and high levels of WMH (>75th percentile), with measurements calculated for total, deep/subcortical, and periventricular WMH (Fig. 2A). As expected, vascular risk factors were associated with higher total WMH volumes at baseline (smoking $p=0.008$; alcohol consumption $p=0.021$, body mass index $p=0.008$, history of diabetes $p=0.0023$ and male gender $p<0.001$).

Association between WMH and hippocampal subfields volumes at baseline

In univariate analyses, CA4-DG and subiculum volumes were significantly lower in people with the highest WMH load at baseline, relative to the total volume of WMH ($p<0.001$ for both CA4-DG and subiculum, Fig. 2B), the volume of deep/subcortical WMH ($p=0.013$ and $p=0.01$ respectively, Fig. 2C), and the volume of periventricular WMH ($p=0.002$ and $p<0.001$, Fig. 2D). In comparison, no significant differences between WMH groups were observed for the total volume of grey matter, with only a tendency toward smaller grey matter volumes when total WMH loads were moderate or high (44.5% of ICV vs 42.9% vs 42.2%, $p=0.065$, respectively in the low, moderate and high level of total WMH groups).

In multivariate analyses, regression models using hippocampal subfield as dependent variables showed that the volume of CA4-DG was no longer associated with total, deep/subcortical, or periventricular WMH volumes when demographic variables (or demographic variables and vascular risk factors) were added into the models, whereas older age was still a predictor of CA4-DG volumes ($p<0.0001$ in all models). In contrast, the volume of the subiculum was still associated with the volume of total WMH, independently of demographic variables (model 1: age, gender and educational level; $\beta= -0.20$, $p=0.002$) and vascular risk factors (model 2: age, gender, educational level, high blood pressure, body mass index, diabetes, smoking and alcohol consumption; $\beta= -0.17$, $p=0.011$), with the volume of deep/subcortical WMH ($\beta= -0.16$, $p=0.015$ in model 1 and $\beta= -0.25$, $p=0.022$ in model 2), and with the volume of periventricular WMH ($\beta= -0.14$, $p=0.022$ in model 1 and $\beta= -0.14$, $p=0.029$ in model 2). In all these statistical models, age was also shown to be an independent predictor of smaller subiculum volumes (β from -0.26 to -0.23 , $p<0.001$). None of the vascular risk factors were found to be independent predictors of smaller hippocampal subfields volumes.

Association between the progression of WMH volumes and the annualized rates of hippocampal subfields atrophy over 4 years

To study the longitudinal dynamics of hippocampal subfields atrophy and its link with WMH progression, we calculated the annualized rate of hippocampal subfields atrophy and the annualized rate of WMH progression during the initial 4-year follow-up period. The mean annualized increases in WMH volume were 11.6% (± 15.6) for total WMH volume, -0.5% (± 8.9) for deep/subcortical WMH volume, and 39.3% (± 157.0) for periventricular WMH volume. Next, we split the population into three groups based on the progression of WMH, defined as low (<25th percentile), moderate (25th to 75th percentile), and high levels of WMH (>75th percentile), with measurements calculated for total, deep/subcortical, and periventricular WMH (Fig. 2E).

In univariate analyses, the annualized rate of subiculum atrophy was significantly higher only in people with the highest rate of deep/subcortical WMH progression ($p=0.002$, Fig. 2G). In multivariate analyses, this association was independent of demographic variables (model 1: $\beta = -0.25$, $p=0.038$) and vascular risk factors (model 2: $\beta = -0.32$, $p=0.014$). Age (model 1: $\beta = -0.08$, $p<0.001$ and model 2: $\beta = -0.07$, $p<0.001$) and alcohol consumption ($\beta = -0.02$, $p=0.011$) were also identified as independent predictors of the annualized rate of subiculum atrophy.

As a sensitivity analysis, we performed the same linear regression analyses on longitudinal MRI data without excluding the 49 patients who went on to develop neurodegenerative diseases ($n=298$). The annualized rate of subiculum atrophy was still significantly associated with the rate of deep/subcortical WMH progression in these analyses (model 1: $\beta = -0.33$, $p=0.011$; model 2: $\beta = -0.39$, $p=0.004$).

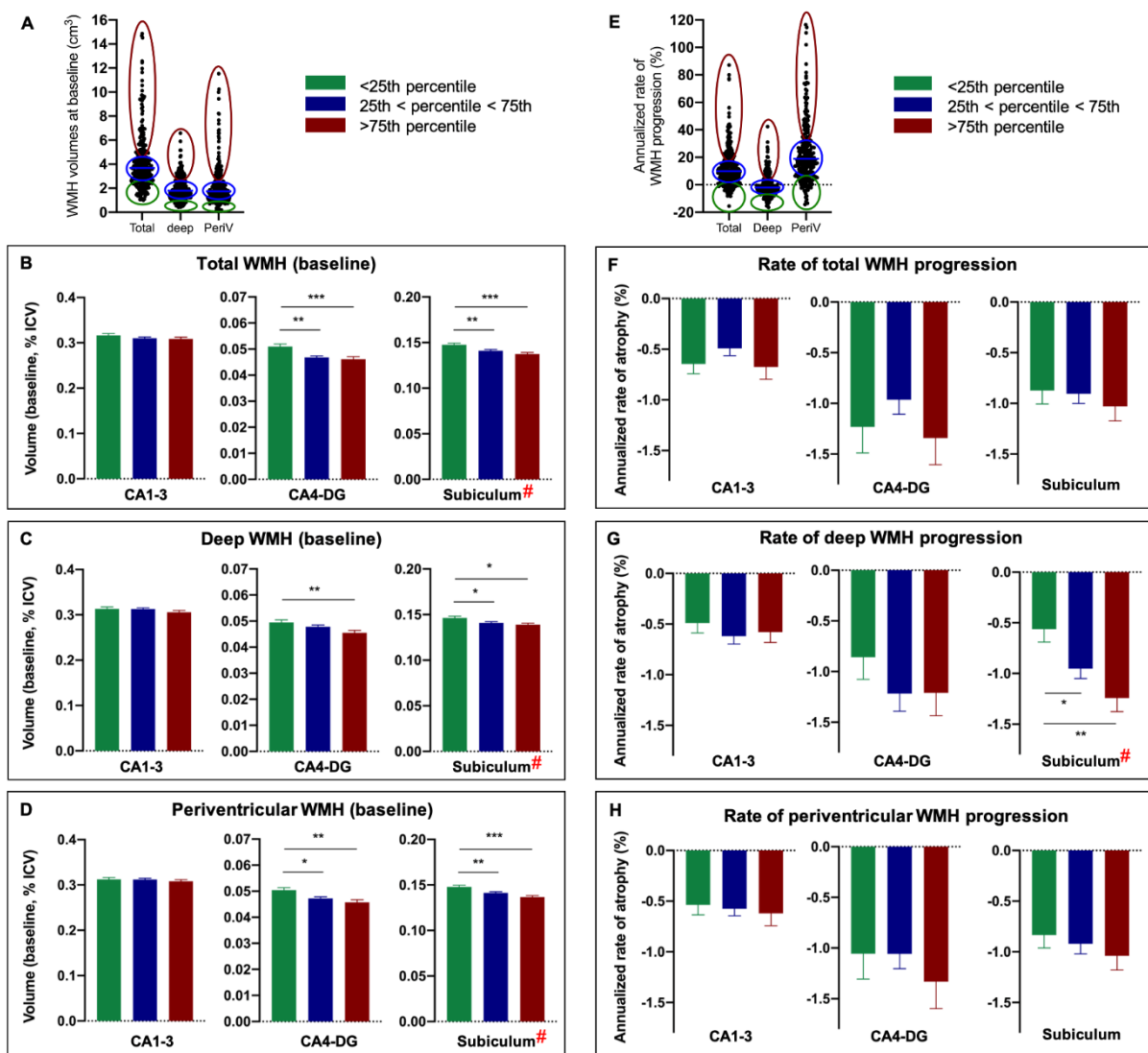


Figure 2. Association between hippocampal subfields and WMH volumes at baseline (A – D) and between annualized rates of hippocampal subfields atrophy and the progression of WMH volumes over 4 years (E – H). (A) Dot plots showing the distribution of total, deep/subcortical and periventricular WMH volumes at baseline. Participants were further classified into subgroups with low level of WMH (<25th percentile), moderate level of WMH (25th to 75th percentile) and high level of WMH (>75th percentile) for total, deep/subcortical or periventricular WMH. (B – D) Hippocampal subfields volumes (normalized on intracranial cavity volume) were compared between subgroups in univariate analyses (ANOVA) and also in multivariate analyses using linear regression models. (E) Dot plots showing the distribution of total, deep/subcortical and periventricular annualized rate of WMH progression during 4-year follow-up. Participants were further classified into subgroups with low WMH progression rate (<25th percentile), moderate WMH progression rate (25th to 75th percentile) and high WMH progression rate (>75th percentile) for total, deep/subcortical or periventricular WMH. (F – H) Annualized rate of hippocampal subfields atrophy were compared between subgroups in univariate analyses (ANOVA) and also in multivariate analyses using linear regression models. * p<0.05, **p<0.01 ***p<0.001: Sidak’s multiple comparisons test after ANOVA). # p<0.05: Significant association after adjustment on demographic variables and vascular risk factors.

Discussion

Thanks to the long clinical follow-up of this cohort, we were able to exclude patients for whom the emergence of a subclinical neurodegenerative disease was already underway. Using this approach, we were able to assess more accurately the impact of neurovascular injuries on hippocampal subfields, unbiased of the effect of these neurodegenerative diseases. We found that the volume of the subiculum was the only hippocampal subfield volume associated with total, deep/subcortical, and periventricular WMH lesions, independently of age, gender, educational level, and vascular risk factors such as high blood pressure, body mass index, diabetes, smoking, and alcohol consumption. Furthermore, using longitudinal MRI measures in this cohort, we showed that people with higher deep/subcortical WMH progression rates also presented with higher subiculum atrophy rates, independently of demographic variables or vascular risk factors. These results suggest a differential vulnerability within the hippocampus for vascular brain damage, with the subiculum presenting the highest vulnerability to deep/subcortical WMH lesions.

Our results corroborate a previous small cross-sectional study showing significant atrophy of the left subiculum in patients with subcortical vascular mild cognitive impairment compared to healthy age-matched controls¹⁵. This differential vulnerability of the subiculum to vascular injuries has also been observed in animal studies using anoxia-ischemic models⁷ and potentially involves the glucocorticoid pathway. Indeed, both the human and the rodent subiculum are enriched in glucocorticoid receptors, which have been shown to potentiate ischemic injury in neurons²⁸. While the volume of the subiculum was associated with total, deep/subcortical, and periventricular WMH volumes at baseline, the annualized rate of atrophy was only associated with the progression of deep/subcortical WMH. This observation suggests the possibility of a distinct neuropathological origin for deep versus periventricular WMH, leading to distinct clinical consequences¹. For instance, some authors reported elevated levels of activated microglia in periventricular white-matter lesions but not in deep/subcortical lesions²⁹, which were associated with oxidative stress markers related to hypertension³⁰. Accordingly, a recent genetic study concluded that periventricular WMH was more associated with ischemic stroke whilst loci associated with deep/subcortical WMH were implicated in vascular, astrocyte, and neuronal function³¹. Finally, regarding the biological

correlates of our findings, we found that high alcohol consumption was also an independent predictor of the annualized rate of subiculum atrophy, as previously suggested in a small cross-sectional study of patients with alcohol dependence ³². The mechanistic association between alcohol intoxication and the differential atrophy of the subiculum needs to be addressed in future animal studies.

Interestingly, univariate analyses revealed significant associations between WMH and CA4/DG volumes; however, in contrast to the subiculum, these results were no longer significant after controlling for age. This statistical link between CA4/DG volume and age is consistent with our previous study on the same cohort showing that the dentate gyrus is the most vulnerable subfield to the effects of aging ²⁶. We have also shown in this previous work that the annualized rate of CA1-3 atrophy was associated with an increased risk of developing Alzheimer's clinical syndrome. Taken together, our results suggest that monitoring of regional hippocampal vulnerability can provide crucial insights into the phenotypic variability and pathophysiological mechanisms underlying neurological disorders associated with aging ¹¹ : the dentate gyrus is the most vulnerable subfield to the effects of aging, CA1-3 is the primary target of AD, and the subiculum is differentially affected by neurovascular injuries. Since many older patients with cognitive decline and hippocampal atrophy exhibit both vascular and concomitant AD pathology ³³, our work suggests that studying hippocampal subfields volumes could help clinicians to identify the pathology that most affects the hippocampus on these patients.

Several factors support the external validity of the present study. Vascular risk factors, including smoking, body mass index, and diabetes, were significantly associated with greater total WMH volumes at baseline, consistent with previous studies ^{34,35}. Interestingly, vascular risk factors were not associated with the volume of the subiculum or its annualized rate of atrophy in our regression models, meaning that they are either not independently associated with subiculum damage when WMH are taken into account, or that the vascular risk factors examined in the present study do not resume vascular etiology. In the present work, we found a mean annualized rate of total WMH progression of +11.6%/year in our population, which is consistent with previous longitudinal studies in older adults (ranging from 4.4% to 37.2%) ³⁶. Interestingly, the progression of periventricular WMH was rather high (39.3%/year) whereas

the progression of deep/subcortical WMH was negligible (-0.5%/year)³⁷. The volume of deep/subcortical WMH can even decrease in some participants, with the same small effect size in both the 3C cohort and other cohorts^{37,38}. However, despite these small longitudinal changes, the annualized rate of subiculum atrophy was associated with deep/subcortical WMH progression, but not with periventricular WMH progression. As previously discussed, these findings highlight that the classification of WMH into deep/subcortical and periventricular is clinically meaningful because their causes and consequences are likely to be different.

Regarding the limitations of the study, we acknowledge that our findings are based on up-sampled 1.5T MRI and that there is currently a lack of protocol harmonization regarding the definition of hippocampal subfields³⁹. However, we have previously demonstrated that our postprocessing pipeline significantly improves the segmentation results compared with classical interpolation methods²³. Regarding technical limitations, we also acknowledge that our quantitative measures of neurovascular damage rely only on WMH measured on T1 and T2/PD-weighted images, and do not take into account other markers of small vessel diseases such as microbleeds or dilated peri-vascular spaces². The present study also lacks an assessment of amyloid and tau pathology in order to study the isolated impact of vascular damage on hippocampal subfields volumes, as neither PiB-PET nor tau-PET were not available at the time of inclusion (1999-2000). However, the strength of our study is the long clinical follow-up of 14 years allowing the exclusion of participants who would later develop all types of neurodegenerative diseases. This distinction marks a clear advantage over a previous cross-sectional study in which “pure” subcortical vascular dementia was defined on the basis of the negativity of PiB-PET (excluding only patients with AD)¹⁶. Finally, we did not report associations between the longitudinal evolution of neuropsychological performances of participants, and either WMH or hippocampal subfields volumes. Indeed, due to our selection criteria of healthy older people (median MMSE at baseline 29) and the exclusion of all future cases of neurodegenerative (or mixed) dementia, only four patients went to develop “pure” vascular dementia during follow-up. While our population was selected to study the unbiased pathological and anatomical associations between vascular damage and hippocampal subfield volumes, future studies should be designed to investigate correlations between hippocampal subfields atrophy, vascular risk factors and cognitive performance. It will be of great interest

to study the different memory processes in this context because there is functional evidence that the subiculum is particularly involved in episodic retrieval, while other hippocampal subfields rather support the encoding of novel information ⁴⁰.

Conclusion

These cross-sectional and longitudinal findings highlight the vulnerability of the subiculum to “pure” vascular brain injuries, unbiased of the effect of ongoing neurodegenerative, particularly when it affects deep/subcortical structures. These results can help clinicians and researchers to disentangle the various causes of hippocampal atrophy during aging and the link between cerebral small vessel disease and grey matter atrophy.

Acknowledgements and Funding

The 3C Study is conducted under a partnership agreement among INSERM, Bordeaux University, and Sanofi. The *Fondation pour la Recherche Médicale* funded the preparation and initiation of the study. The 3C Study is also supported by *Caisse Nationale Maladie des Travailleurs Salariés*, *Direction Générale de la Santé*, *Mutuelle Générale de l'Éducation Nationale*, *Institut de la Longévité*, *Conseils Régionaux d'Aquitaine et Bourgogne*, *Fondation de France*, and the Ministry of Research-INSERM Programme “*Cohortes et collections de données biologiques*”. The follow-ups have also been funded by ANR 2007LVIE 003, the “*Fondation Plan Alzheimer*” and the Caisse Nationale de Solidarité pour l'Autonomie (CNSA). This work benefited from the support of the project DeepvolBrain of the French National Research Agency (ANR-18-CE45-0013) and by the Spanish DPI2017-87743-R grant from the Ministerio de Economía, Industria y Competitividad of Spain. In addition, this study was achieved within the context of the Laboratory of Excellence TRAIL ANR-10-LABX-57 for the BigDataBrain project. Finally, we thank the Investments for the future Program IdEx Bordeaux (ANR-10- IDEX- 03- 02, HL-MRI Project), Cluster of excellence CPU and the CNRS. VP also received grants from Fondation Bettencourt Schueller (CCA-Inserm-Bettencourt). The sponsors did not participate in any aspect of the design or performance of the study, including data collection, management, analysis, and the interpretation or preparation, review, and approval of the manuscript.

Potential Conflicts of Interest

The authors declare no competing financial interests relative to the present study.

References

1. Prins ND, Scheltens P. White matter hyperintensities, cognitive impairment and dementia: an update. *Nat Rev Neurol*. 2015;11:157–165.
2. Debette S, Schilling S, Duperron M-G, Larsson SC, Markus HS. Clinical Significance of Magnetic Resonance Imaging Markers of Vascular Brain Injury: A Systematic Review and Meta-analysis. *JAMA Neurol*. 2019;76:81–94.
3. Alber J, Alladi S, Bae H-J, Barton DA, Beckett LA, Bell JM, Berman SE, Biessels GJ, Black SE, Bos I, et al. White matter hyperintensities in vascular contributions to cognitive impairment and dementia (VCID): Knowledge gaps and opportunities. *Alzheimers Dement (N Y)*. 2019;5:107–117.
4. Kloppenborg RP, Nederkoorn PJ, Geerlings MI, van den Berg E. Presence and progression of white matter hyperintensities and cognition: a meta-analysis. *Neurology*. 2014;82:2127–2138.
5. Schmidt R, Ropele S, Enzinger C, Petrovic K, Smith S, Schmidt H, Matthews PM, Fazekas F. White matter lesion progression, brain atrophy, and cognitive decline: the Austrian stroke prevention study. *Ann. Neurol*. 2005;58:610–616.
6. Kirino T, Sano K. Selective vulnerability in the gerbil hippocampus following transient ischemia. *Acta Neuropathol*. 1984;62:201–208.
7. Nishio K, Ihara M, Yamasaki N, Kalaria RN, Maki T, Fujita Y, Ito H, Oishi N, Fukuyama H, Miyakawa T, et al. A mouse model characterizing features of vascular dementia with hippocampal atrophy. *Stroke*. 2010;41:1278–1284.
8. Kril JJ, Patel S, Harding AJ, Halliday GM. Patients with vascular dementia due to microvascular pathology have significant hippocampal neuronal loss. *J. Neurol. Neurosurg. Psychiatry*. 2002;72:747–751.
9. van der Flier WM, van Straaten ECW, Barkhof F, Ferro JM, Pantoni L, Basile AM, Inzitari D, Erkinjuntti T, Wahlund LO, Rostrup E, et al. Medial temporal lobe atrophy and white matter hyperintensities are associated with mild cognitive deficits in non-disabled elderly people: the LADIS study. *J. Neurol. Neurosurg. Psychiatry*. 2005;76:1497–1500.
10. Fein G, Di Sclafani V, Tanabe J, Cardenas V, Weiner MW, Jagust WJ, Reed BR, Norman D, Schuff N, Kusdra L, et al. Hippocampal and cortical atrophy predict dementia in subcortical ischemic vascular disease. *Neurology*. 2000;55:1626–1635.
11. Small SA, Schobel SA, Buxton RB, Witter MP, Barnes CA. A pathophysiological framework of hippocampal dysfunction in ageing and disease. *Nat. Rev. Neurosci*. 2011;12:585–601.
12. de Flores R, La Joie R, Chételat G. Structural imaging of hippocampal subfields in healthy aging and Alzheimer's disease. *Neuroscience*. 2015;309:29–50.
13. Planche V, Koubiyr I, Romero JE, Manjon JV, Coupé P, Deloire M, Dousset V, Brochet B, Ruet A, Tourdias T. Regional hippocampal vulnerability in early multiple sclerosis: Dynamic pathological spreading from dentate gyrus to CA1. *Hum Brain Mapp*. 2018;39:1814–1824.
14. Haukvik UK, Westlye LT, Mørch-Johnsen L, Jørgensen KN, Lange EH, Dale AM, Melle I, Andreassen OA, Agartz I. In vivo hippocampal subfield volumes in schizophrenia and bipolar disorder.

Biol. Psychiatry. 2015;77:581–588.

15. Li X, Li D, Li Q, Li Y, Li K, Li S, Han Y. Hippocampal subfield volumetry in patients with subcortical vascular mild cognitive impairment. *Sci Rep.* 2016;6:20873.
16. Kim GH, Lee JH, Seo SW, Kim JH, Seong J-K, Ye BS, Cho H, Noh Y, Kim HJ, Yoon CW, et al. Hippocampal volume and shape in pure subcortical vascular dementia. *Neurobiol. Aging.* 2015;36:485–491.
17. Nelson PT, Dickson DW, Trojanowski JQ, Jack CR, Boyle PA, Arfanakis K, Rademakers R, Alafuzoff I, Attems J, Brayne C, et al. Limbic-predominant age-related TDP-43 encephalopathy (LATE): consensus working group report. *Brain.* 2019;142:1503–1527.
18. 3C Study Group. Vascular factors and risk of dementia: design of the Three-City Study and baseline characteristics of the study population. *Neuroepidemiology.* 2003;22:316–325.
19. Manjón JV, Coupé P. volBrain: An Online MRI Brain Volumetry System. *Front Neuroinform.* 2016;10:30.
20. Manjón JV, Coupé P, Martí-Bonmatí L, Collins DL, Robles M. Adaptive non-local means denoising of MR images with spatially varying noise levels. *J Magn Reson Imaging.* 2010;31:192–203.
21. Avants BB, Tustison NJ, Song G, Cook PA, Klein A, Gee JC. A reproducible evaluation of ANTs similarity metric performance in brain image registration. *NeuroImage.* 2011;54:2033–2044.
22. Nyúl LG, Udupa JK. On standardizing the MR image intensity scale. *Magnetic Resonance in Medicine.* 1999;42:1072–1081.
23. Romero JE, Coupé P, Manjón JV. HIPS: A new hippocampus subfield segmentation method. *Neuroimage.* 2017;163:286–295.
24. Kulaga-Yoskovitz J, Bernhardt BC, Hong S-J, Mansi T, Liang KE, van der Kouwe AJW, Smallwood J, Bernasconi A, Bernasconi N. Multi-contrast submillimetric 3 Tesla hippocampal subfield segmentation protocol and dataset. *Scientific Data.* 2015;2:150059.
25. Coupé P, Manjón JV, Chamberland M, Descoteaux M, Hiba B. Collaborative patch-based super-resolution for diffusion-weighted images. *Neuroimage.* 2013;83:245–261.
26. Nadal L, Coupé P, Helmer C, Manjon JV, Amieva H, Tison F, Dartigues J-F, Catheline G, Planche V. Differential annualized rates of hippocampal subfields atrophy in aging and future Alzheimer's clinical syndrome. *Neurobiol. Aging.* 2020;
27. Maillard P, Delcroix N, Crivello F, Dufouil C, Gicquel S, Joliot M, Tzourio-Mazoyer N, Alperovitch A, Tzourio C, Mazoyer B. An automated procedure for the assessment of white matter hyperintensities by multispectral (T1, T2, PD) MRI and an evaluation of its between-centre reproducibility based on two large community databases. *Neuroradiology.* 2008;50:31–42.
28. Sapolsky RM, Pulsinelli WA. Glucocorticoids potentiate ischemic injury to neurons: therapeutic implications. *Science.* 1985;229:1397–1400.
29. Simpson JE, Fernando MS, Clark L, Ince PG, Matthews F, Forster G, O'Brien JT, Barber R, Kalaria RN, Brayne C, et al. White matter lesions in an unselected cohort of the elderly: astrocytic, microglial and oligodendrocyte precursor cell responses. *Neuropathol. Appl. Neurobiol.* 2007;33:410–419.
30. Swardfager W, Yu D, Scola G, Cogo-Moreira H, Chan P, Zou Y, Herrmann N, Lanctôt KL, Ramirez

- J, Gao F, et al. Peripheral lipid oxidative stress markers are related to vascular risk factors and subcortical small vessel disease. *Neurobiol. Aging*. 2017;59:91–97.
31. Armstrong NJ, Mather KA, Sargurupremraj M, Knol MJ, Malik R, Satizabal CL, Yanek LR, Wen W, Gudnason VG, Dueker ND, et al. Common Genetic Variation Indicates Separate Causes for Periventricular and Deep White Matter Hyperintensities. *Stroke*. 2020;51:2111–2121.
 32. Lee J, Im S-J, Lee S-G, Stadlin A, Son J-W, Shin C-J, Ju G, Lee S-I, Kim S. Volume of hippocampal subfields in patients with alcohol dependence. *Psychiatry Res Neuroimaging*. 2016;258:16–22.
 33. Jellinger KA, Attems J. Neuropathological evaluation of mixed dementia. *J. Neurol. Sci*. 2007;257:80–87.
 34. Buyck J-F, Dufouil C, Mazoyer B, Maillard P, Ducimetière P, Alperovitch A, Bousser M-G, Kurth T, Tzourio C. Cerebral white matter lesions are associated with the risk of stroke but not with other vascular events: the 3-City Dijon Study. *Stroke*. 2009;40:2327–2331.
 35. Debette S, Seshadri S, Beiser A, Au R, Himali JJ, Palumbo C, Wolf PA, DeCarli C. Midlife vascular risk factor exposure accelerates structural brain aging and cognitive decline. *Neurology*. 2011;77:461–468.
 36. Alber J, Alladi S, Bae H-J, Barton DA, Beckett LA, Bell JM, Berman SE, Biessels GJ, Black SE, Bos I, et al. White matter hyperintensities in vascular contributions to cognitive impairment and dementia (VCID): Knowledge gaps and opportunities. *Alzheimers Dement (N Y)*. 2019;5:107–117.
 37. Maillard P, Crivello F, Dufouil C, Tzourio-Mazoyer N, Tzourio C, Mazoyer B. Longitudinal follow-up of individual white matter hyperintensities in a large cohort of elderly. *Neuroradiology*. 2009;51:209–220.
 38. Maillard P, Carmichael O, Fletcher E, Reed B, Mungas D, DeCarli C. Coevolution of white matter hyperintensities and cognition in the elderly. *Neurology*. 2012;79:442–448.
 39. Yushkevich PA, Amaral RSC, Augustinack JC, Bender AR, Bernstein JD, Boccardi M, Bocchetta M, Burggren AC, Carr VA, Chakravarty MM, et al. Quantitative comparison of 21 protocols for labeling hippocampal subfields and parahippocampal subregions in in vivo MRI: towards a harmonized segmentation protocol. *Neuroimage*. 2015;111:526–541.
 40. Eldridge LL, Engel SA, Zeineh MM, Bookheimer SY, Knowlton BJ. A dissociation of encoding and retrieval processes in the human hippocampus. *J. Neurosci*. 2005;25:3280–3286.

DISCUSSION

1) Rappel des principaux résultats

Notre travail a permis de mettre en évidence une vulnérabilité particulière du Subiculum à l'atteinte vasculaire cérébrale, que nous avons appréhendée par la volumétrie des hypersignaux de la substance blanche classés en fonction de leur localisation : hypersignaux totaux, profonds et périventriculaires. Cette association était indépendante de l'âge, du sexe, du niveau d'éducation et des facteurs de risque cardio-vasculaires (comme l'HTA, le diabète, l'alcool ou le surpoids). De plus, de manière dynamique et après ajustement, nous avons mis en évidence une association statistiquement significative entre la majoration des hypersignaux profonds/ sous-corticaux et le taux annualisé d'atrophie du Subiculum, ce qui n'est pas retrouvé pour les hypersignaux totaux et de localisation périventriculaire. Nous n'avons pas retrouvé d'association statistiquement significative entre les volumes de CA4/DG et les hypersignaux de la substance blanche, quelle que soit leur localisation, après ajustement sur l'âge.

2) Intérêts de l'étude

Un premier intérêt de l'étude réside dans son suivi longitudinal prolongé (14 ans) nous permettant d'exclure les patients développant une démence d'origine neuro-dégénérative. Ainsi, il nous a été possible d'étudier les relations entre l'atteinte neuro-vasculaire et la volumétrie des sous-champs, en s'affranchissant des biais introduits par des pathologies co-occurentes fréquentes chez les personnes âgées (principalement la maladie d'Alzheimer). Dans le domaine des pathologies neurocognitives, un suivi longitudinal prolongé est souvent indispensable à la constitution d'une cohorte homogène sur le plan diagnostique et contribue à la bonne validité interne d'une étude.

Par ailleurs, notre étude s'inscrit dans la continuité de celle de Nadal et al. (62) parue en 2020, reposant sur les mêmes données volumétriques issues de la cohorte bordelaise des 3-C et acquises selon une méthodologie identique. Dans cette étude, les auteurs s'étaient aussi intéressés à la vulnérabilité différentielle des sous-champs hippocampiques en lien avec des processus dégénératifs de type maladie d'Alzheimer ou avec le vieillissement physiologique. Il était conclu à une vulnérabilité plus importante du gyrus denté au processus de vieillissement, alors que le sous-champ CA1 était impacté par les protéinopathies caractéristiques de la maladie d'Alzheimer.

En tenant compte de la vulnérabilité particulière du Subiculum à l'atteinte vasculaire mise en évidence dans notre étude, un cadre physiopathologique semble se préciser, dans lequel chaque sous champ hippocampique est impacté par un processus physiopathologique spécifique.

C'est ce cadre physiopathologique que nous proposons résumé dans la **Figure 9/**.

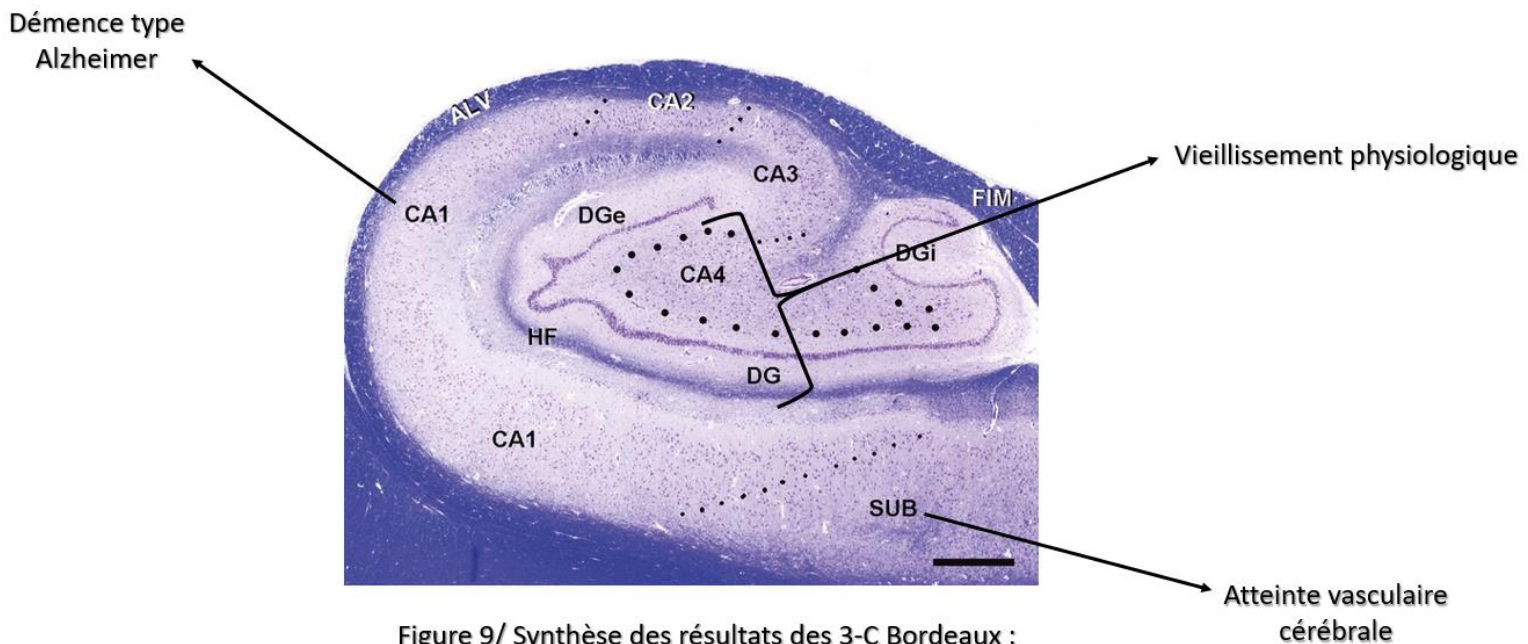


Figure 9/ Synthèse des résultats des 3-C Bordeaux :
Atrophie différentielle des sous-champs de
l'hippocampe

ALV = Alveus FIM = Fimbria DG = Dentate Gyrus CA= Cornu Ammonis SUB= Subiculum HF= Hippocampal Fissure

Notre travail permet aussi de souligner la pertinence de la distinction entre hypersignaux périventriculaires et hypersignaux profonds ou sous-corticaux. En effet, dans notre étude, bien que le volume initial du Subiculum soit corrélé à la charge initiale en hypersignaux, quelle que soit leur localisation, seuls les hypersignaux profonds étaient corrélés au taux annualisé d'atrophie du Subiculum. L'hypothèse de substrats physiopathologiques distincts peut constituer une première explication, les hypersignaux profonds constituant plutôt un marqueur d'atteinte vasculaire. Pour certains auteurs, les caractéristiques histopathologiques, les facteurs de risque et même les effets sur la cognition semblent différer en fonction des localisations (68) :

- Par exemple, les processus cellulaires de remyélinisation (réseau dense d'astrocytes) ont uniquement été retrouvés associés aux hypersignaux périventriculaires et non aux hypersignaux profonds sur des études autopsiques (69).
- En termes de facteurs de risque, les antécédents de maladie cérébrovasculaire, l'athérome aortique et carotidien sont préférentiellement associés aux hypersignaux périventriculaires, alors que l'hyperhomocystéinémie est liée à une charge en hypersignaux profonds plus importante (70).
- Concernant les effets sur la cognition, le risque de démence et la sévérité du déclin cognitif ont plutôt été associés aux hypersignaux périventriculaires (71). En revanche, le risque et le pronostic des troubles de l'humeur étaient plutôt liés aux hypersignaux profonds (72).
- Enfin, une étude très récente publiée en Juin 2020 (73), reposant sur des techniques de *Genome- Wide Association Study (GWAS)* a permis d'identifier 19 gènes (dont 4 nouveaux) répartis sur 10 régions chromosomiques distinctes et associés aux hypersignaux périventriculaires. Cela permet d'étayer l'hypothèse de substrats génétiques différents entre hypersignaux profonds et périventriculaires.

En pratique clinique, les implications concrètes de cette distinction restent malgré tout à préciser. Pour certains auteurs, il est même nécessaire d'aller au-delà de cette dichotomisation *périvericulaire versus profond* pour proposer des nouvelles catégories d'hypersignaux qui soient plus opérantes.

3) Perspectives

L'atrophie du Subiculum au cours des troubles cognitifs vasculaires pourrait être expliquée par une concentration relativement plus importante en récepteurs aux glucocorticoïdes (74). C'est ce que semble suggérer une étude reposant sur des techniques d'autoradiographie haute résolution effectuée chez le rat s'étant intéressée à la densité en récepteurs à la dexaméthasone et à la corticostérone (75) : le marquage radioactif était important dans le subiculum dorso-latéral concernant la dexaméthasone et dans le subiculum dorso-médial concernant la corticostérone. En effet, les glucocorticoïdes déclenchent des voies de signalisation qui sensibilisent les neurones à l'ischémie (76) : ces résultats obtenus sur les cerveaux de rongeurs restent néanmoins à confirmer dans l'espèce humaine. Néanmoins, cette explication n'est pas entièrement satisfaisante puisque certains sous-champs présentaient aussi un marquage radioactif important comme la région CA1.

Au-delà d'une sensibilité intrinsèque des neurones du Subiculum aux dommages anoxo-ischémiques, on pourrait donc formuler l'hypothèse d'un pattern de vascularisation spécifique qui rendrait le Subiculum plus vulnérable à l'atteinte vasculaire. Il s'agirait de passer d'un paradigme centré sur le neurone à un paradigme centré sur le vaisseau. Cependant, une étude de 2001 publiée par Lokkegaard et al. (77) et comprenant une analyse précise du nombre, de la longueur totale et de la distribution des capillaires de chaque sous-champ a révélé que c'était le gyrus denté qui avait le moins de capillaires sanguins par unité de volume. Les auteurs n'ont retrouvé aucun argument en faveur d'une densité capillaire inférieure au sein du Subiculum par rapport aux autres sous-champs. De plus, pour H. Duvernoy, auteur de l'ouvrage d'anatomie « The Human Hippocampus » (78), la « théorie vasculaire » expliquant la vulnérabilité sélective d'un sous-champ à l'anoxie par les caractéristiques de sa vascularisation, doit être abandonnée. Les mécanismes précis expliquant la vulnérabilité du Subiculum à l'atteinte vasculaire restent donc à déterminer.

Un enjeu majeur est aussi de préciser le rôle exact de l'atrophie du Subiculum dans les symptômes présentés par les patients au cours des troubles cognitifs vasculaires. Au-delà de la récupération des souvenirs, le Subiculum pourrait être impliqué dans un large éventail de processus neurocognitifs comme la représentation grossière de l'espace ou la réponse au stress et à la peur en particulier au niveau du Subiculum ventral (79). Notre cohorte étant constituée de sujets sains, issus de la population générale et peu altérés sur le plan cognitif, elle n'est pas adaptée pour répondre à cette question et nous n'avons pas analysé les données neuropsychologiques collectées. En revanche, en sélectionnant les sujets différemment, des études futures pourraient s'intéresser aux corrélations entre atrophie du Subiculum, facteurs de risque cardio-vasculaires et performances neuropsychologiques longitudinales. On pourrait ainsi imaginer construire une cohorte prospective de patients atteints de troubles cognitifs vasculaires et les répartir en différents groupes en fonction des symptômes présentés (par exemple présentation mnésique ou dysexécutive au premier plan

ou au contraire émotionnelle et comportementale) et rechercher des différences statistiquement significatives en termes de volumétrie ou d'atrophie du Subiculum, et de charge en hypersignaux de la substance blanche.

Même si ces perspectives sont prometteuses, la priorité reste le développement et la validation de protocoles harmonisés et reproductibles de segmentation des sous-champs hippocampiques. C'est l'objectif du travail de Yushkevich et al. (80), paru en 2015, qui a comparé 21 protocoles de segmentation des sous-champs et des régions para-hippocampiques, issus de différentes équipes de recherche à travers le monde. Les auteurs ont montré par exemple que la plus grande variabilité entre les protocoles concernait la délimitation entre CA1 et Subiculum. En analysant ces différents protocoles dans leur ensemble, les auteurs proposent des stratégies vers une harmonisation des pratiques, permettant une comparaison plus rigoureuse entre les études. Ces protocoles d'acquisition IRM évoluent aussi et s'adaptent aux nouvelles technologies disponibles. Ainsi, en 2017, Berron et al. (81) a proposé un nouveau protocole de segmentation des structures temporales médiales à partir d'une IRM 7 Tesla, permettant par exemple de mieux délimiter CA3 et Gyrus Denté.

Concernant les hypersignaux de la substance blanche, l'avenir est à leur estimation quantitative grâce à des procédures automatiques et reproductibles comme celle proposée par Maillard et al. (82). Cela suppose le développement d'algorithmes consensuels pour mieux définir les hypersignaux en fonction de leur localisation. Des études de corrélation IRM – Anatomopathologie pourraient aussi voir le jour afin d'englober l'hétérogénéité des lésions et permettre de définir différents sous-types d'hypersignaux à l'aide de critères diagnostiques validés (**voir la Figure 10/**). Cela permettrait de mieux comprendre la dynamique d'évolution des hypersignaux et de construire des essais interventionnels visant à ralentir leur progression. Par exemple, une étude française multicentrique **LEOPOLD** s'intéresse actuellement à l'impact d'une prise en charge « renforcée » de l'HTA versus une prise en charge conventionnelle, sur la progression des hypersignaux de la substance blanche à 3 ans, parmi une population de patients présentant des lésions de micro-angiopathie sévère (Fazekas ≥ 2).

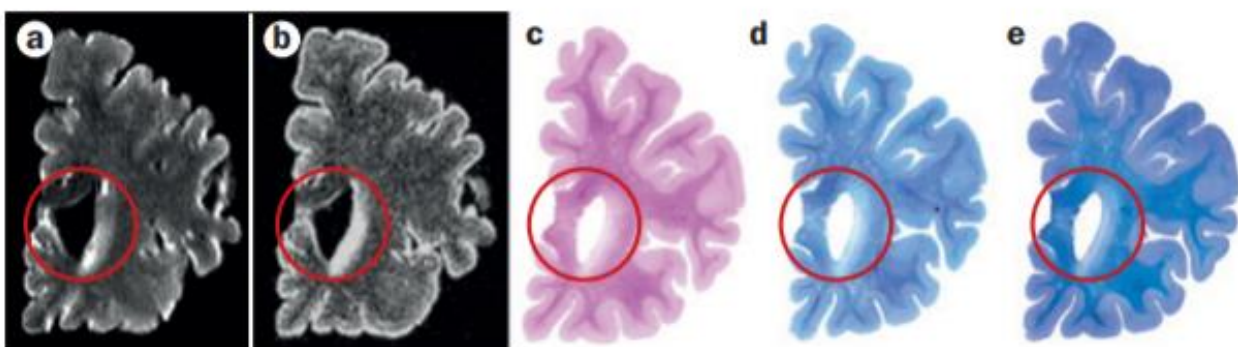


Figure 10/ Comparaison directe entre coupes IRM post-mortem et coupes anatomopathologiques chez un individu de 98 ans sans trouble cognitif. a/ Image pondérée T2 b/ Image pondérée 3D FLAIR montrant des hypersignaux de la substance blanche périventriculaire (cercle rouge) c-e/ Coupes histochimiques colorées HES (c), Bodian silver (d) et bleu de Cresyl (e)

Enfin, et pour aller plus loin, on peut se demander si la volumétrie des hypersignaux ne constitue pas une approche trop tardive pour appréhender l'atteinte de la substance blanche. Ainsi, des approches plus subtiles reposant sur l'imagerie par tenseur de diffusion (ou *DTI* pour *Diffusion Tensor Imaging*) semblent prometteuses. Les mesures d'intégrité de la substance blanche obtenues par *DTI* ont déjà été associées aux performances de mémoire épisodique (83) et à un risque augmenté de développer des hypersignaux ultérieurement (84).

4) Ouverture

En conclusion, notre travail reposant sur des données volumétriques a permis de mettre en évidence une vulnérabilité particulière du Subiculum en lien avec l'atteinte vasculaire cérébrale. Les mécanismes précis de cette susceptibilité restent à déterminer. Les perspectives ouvertes par notre étude sont nombreuses, allant du développement de protocoles harmonisés de segmentation des sous-champs à une meilleure connaissance de l'hétérogénéité des hypersignaux de la substance blanche. A terme, ces perspectives constituent autant d'étapes vers la compréhension de la physiopathologie des troubles cognitifs vasculaires.

ANNEXES

Annexe 1 : Critères diagnostiques VASCOG des Troubles Cognitifs vasculaires (2014)

Proposed criteria for Mild Cognitive Disorder and Dementia (or Major Cognitive Disorder)

Mild Cognitive Disorder:

- A. Acquired decline from a documented or inferred previous level of performance in *one or more* cognitive domains (listed in table 1) as evidenced by the following:
 - a. Concerns of a patient, knowledgeable informant or a clinician of mild levels of decline from a previous level of cognitive functioning. Typically, the reports will involve greater difficulty in performing the tasks, or the use of compensatory strategies; and
 - b. Evidence of modest deficits on objective cognitive assessment based on a validated measure of neurocognitive function, (either formal neuropsychological testing or an equivalent clinical evaluation) in one or more cognitive domains listed in table 1. The test performance is typically in the range between 1 and 2 standard deviations below appropriate norms (or between the 3rd and 16th percentiles) when a formal neuropsychological assessment is available, or an equivalent level as judged by the clinician.
- B. The cognitive deficits are not sufficient to interfere with independence (i.e., instrumental activities of daily living are preserved), but greater effort, compensatory strategies, or accommodation may be required to maintain independence.

Dementia or Major Cognitive Disorder:*

- A. Evidence of substantial cognitive *decline from a documented or inferred previous level of performance* in *one or more* of the domains outlined above. Evidence for decline is based on:
 - a. Concerns of the patient, a knowledgeable informant, or the clinician, of significant decline in specific abilities; and
 - b. Clear and significant deficits in objective assessment based on a validated objective measure of neurocognitive function (either formal neuropsychological testing or equivalent clinical evaluation) in one or more cognitive domains. These typically fall two or more standard deviations below the mean (or below the 3rd percentile) of people of similar age, sex, education, and sociocultural background, when a formal neuropsychological assessment is available, or an equivalent level as judged by the clinician.
- B. The cognitive deficits are sufficient to interfere with independence (e.g., at a minimum requiring assistance with instrumental activities of daily living, i.e., more complex tasks such as managing finances or medications).

* Note that the DSM-IV⁶ and ICD-10⁷ concept of dementia requires deficits in at least two domains, one of which being memory.

(i) Critères VASCOG de MCI (Mild Cognitive Impairment) et de Démence (Trouble Cognitif Majeur)

Evidence for predominantly vascular etiology of cognitive impairment

A. One of the following clinical features:

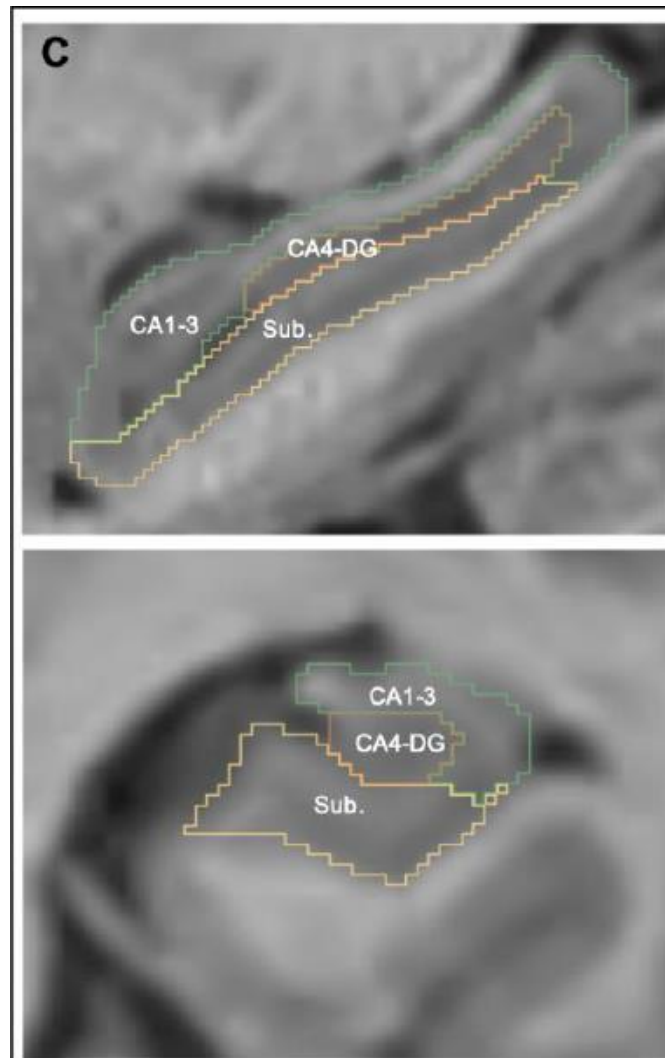
- 1 The onset of the cognitive deficits is temporally related to one or more cerebrovascular events (CVE). [Onset is often abrupt with a stepwise or fluctuating course owing to multiple such events, with cognitive deficits persisting beyond three months after the event. However, subcortical ischemic pathology may produce a picture of gradual onset and slowly progressive course, in which case A2 applies]. The evidence of CVEs is one of the following:
 - a. Documented history of a stroke, with cognitive decline temporally associated with the event
 - b. Physical signs consistent with stroke (e.g., hemiparesis, lower facial weakness, Babinski sign, sensory deficit including visual field defect, pseudobulbar syndrome – supranuclear weakness of muscles of face, tongue and pharynx, spastic dysarthria, swallowing difficulties and emotional incontinence)
- 2 Evidence for decline is prominent in speed of information processing, complex attention and/or frontal-executive functioning in the absence of history of a stroke or transient ischemic attack. One of the following features is additionally present:
 - a. Early presence of a gait disturbance (small step gait or marche petits pas, or magnetic, apraxic-ataxic or parkinsonian gait); This may also manifest as unsteadiness and frequent, unprovoked falls
 - b. Early urinary frequency, urgency, and other urinary symptoms not explained by urologic disease
 - c. Personality and mood changes: abulia, depression, or emotional incontinence

B. Presence of significant neuroimaging (MRI or CT) evidence of cerebrovascular disease (one of the following):

- 1 One large vessel infarct is sufficient for Mild VCD, and two or more large vessel infarcts are generally necessary for VaD (or Major VCD).
- 2 An extensive or strategically placed single infarct, typically in the thalamus or basal ganglia may be sufficient for VaD (or Major VCD).
- 3 Multiple lacunar infarcts (> two) outside the brainstem; 1–2 lacunes may be sufficient if strategically placed or in combination with extensive white matter lesions.
- 4 Extensive and confluent white matter lesions
- 5 Strategically placed intracerebral hemorrhage, or two or more intracerebral hemorrhages
- 6 Combination of the above

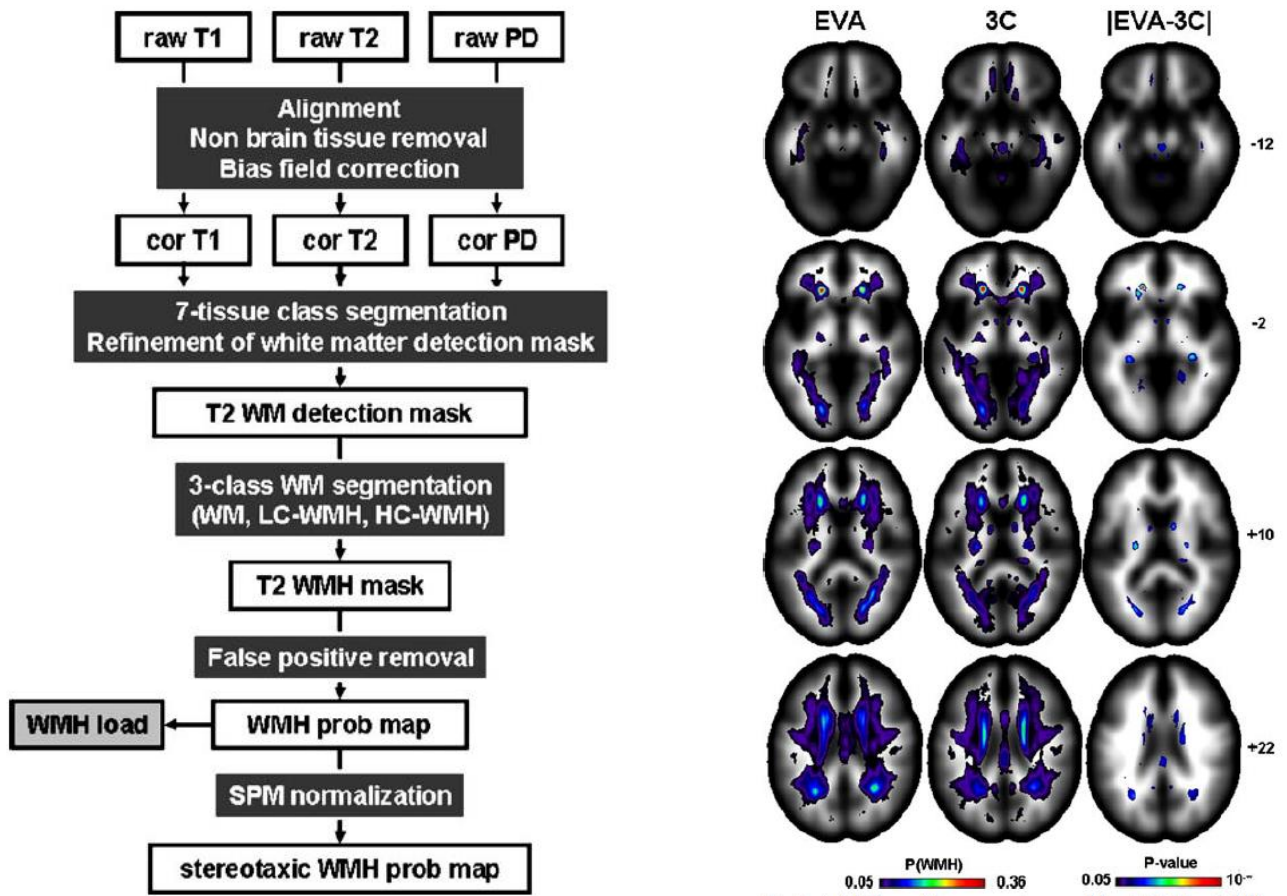
(ii) Données en faveur d'une étiologie vasculaire exclusive ou prépondérante

Annexe 2 : Exemple de protocole de segmentation des sous-champs hippocampiques utilisé dans l'étude, proposé par Nadal et al. (2019)



Exemple de segmentation hippocampique dans l'axe sagittal et coronal. *Sub*= *Subiculum*, *CA*= *Corne d'Amon* et *DG*= *Gyrus Denté*

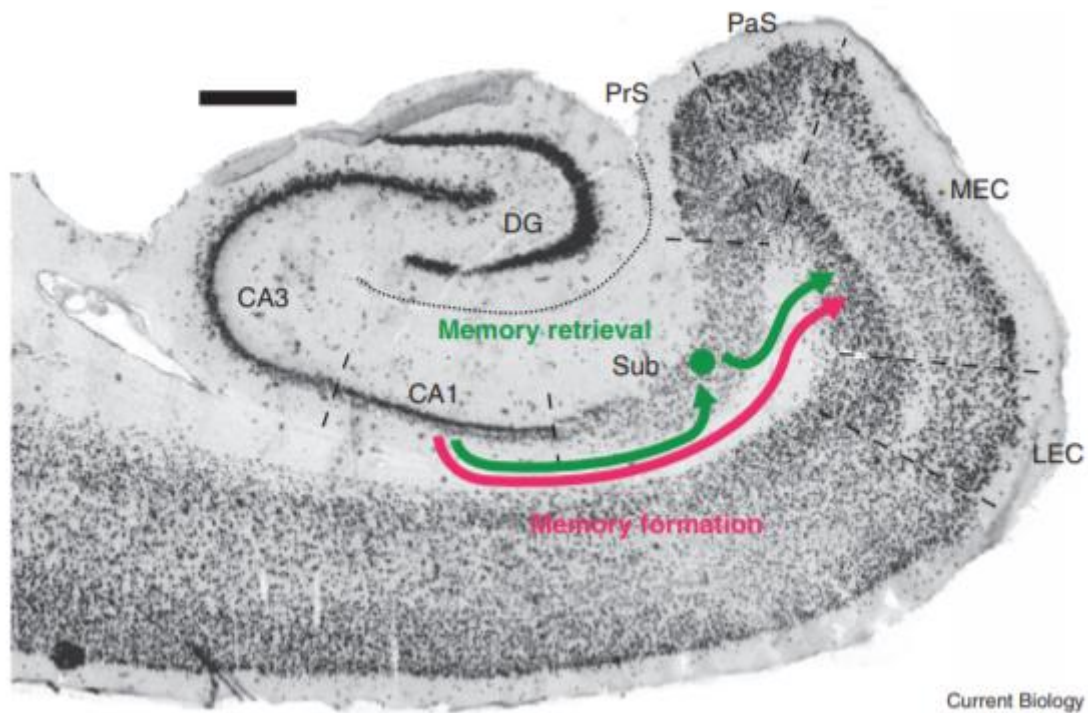
Annexe 3 : Protocole de volumétrie des hypersignaux de la substance blanche proposé par Maillard et al. (2007)



La première étape consistait en l'identification de la substance blanche (White Matter, WM) en utilisant une segmentation à partir de séquences pondérées T1, T2 et PD. Lors de la deuxième étape, les hypersignaux étaient identifiés au sein de la substance blanche à partir des images T2, en différenciant les voxels à contraste bas (LC-WMH, Low-Contrast White Matter Hyperintensity) et à contraste élevé (HC-WMH, High Contrast White Matter Hyperintensity). (*gauche de l'image*)

La fiabilité de la procédure a été évaluée en l'appliquant à l'analyse des IRMs de deux larges cohortes de sujets âgés et sains, appariés sur leurs caractéristiques démographiques ; la cohorte EVA (*Epidemiology of Vascular Aging*) et la cohorte des 3-C (*3-Cities*) (*droite de l'image, carte de probabilité des hypersignaux dans un espace normalisé*). Cette procédure a été corrélée de manière satisfaisante à l'estimation visuelle réalisée par les neuroradiologues, toujours considérée à l'heure actuelle comme le gold-standard.

Annexe 4 : L'encodage et la récupération d'un souvenir reposent sur des circuits hippocampiques distincts



PrS = Presubiculum, PaS = Parasubiculum, MEC & LEC = Medial and Lateral Entorhinal Cortex

Pour l'encodage d'un souvenir, la projection directe depuis CA1 vers la couche 5 du MEC (flèche rouge) est cruciale, alors qu'en ce qui concerne la récupération, la voie qui part de CA1, passe par le Subiculum et projette vers le MEC est impliquée (flèche verte).

Ainsi, ces différents processus mnésiques reposeraient sur des micro-circuits distincts au sein de la formation hippocampique. Cette hypothèse est soutenue par le fait que certaines régions en aval de l'hippocampe (cortex rétrosplénial, corps mamillaires et certains noyaux thalamiques) reçoivent des influx excitateurs exclusivement du Subiculum et non de CA1.

Source: Ledergerber D, Moser EI. Memory Retrieval: Taking the Route via Subiculum. *Curr Biol CB.* 20 2017;27(22):R1225-7.

SERMENT D'HIPPOCRATE

« Au moment d'être admis à exercer la médecine, je promets et je jure d'être fidèle aux lois de l'honneur et de la probité.

Mon premier souci sera de rétablir, de préserver ou de promouvoir la santé dans tous ses éléments, physiques et mentaux, individuels et sociaux.

Je respecterai toutes les personnes, leur autonomie et leur volonté, sans aucune discrimination selon leur état ou leurs convictions. J'interviendrai pour les protéger si elles sont affaiblies, vulnérables ou menacées dans leur intégrité ou leur dignité. Même sous la contrainte, je ne ferai pas usage de mes connaissances contre les lois de l'humanité.

J'informerai les patients des décisions envisagées, de leurs raisons et de leurs conséquences. Je ne tromperai jamais leur confiance et n'exploiterai pas le pouvoir hérité des circonstances pour forcer les consciences.

Je donnerai mes soins à l'indigent et à quiconque me les demandera. Je ne me laisserai pas influencer par la soif du gain ou la recherche de la gloire.

Admis dans l'intimité des personnes, je tairai les secrets qui me seront confiés. Reçu à l'intérieur des maisons, je respecterai les secrets des foyers et ma conduite ne servira pas à corrompre les mœurs. Je ferai tout pour soulager les souffrances. Je ne prolongerai pas abusivement les agonies. Je ne provoquerai jamais la mort délibérément.

Je préserverai l'indépendance nécessaire à l'accomplissement de ma mission. Je n'entreprendrai rien qui dépasse mes compétences. Je les entretiendrai et les perfectionnerai pour assurer au mieux les services qui me seront demandés.

J'apporterai mon aide à mes confrères ainsi qu'à leurs familles dans l'adversité.

Que les hommes et mes confrères m'accordent leur estime si je suis fidèle à mes promesses; que je sois déshonoré et méprisé si j'y manque. »