



**HAL**  
open science

# Intégrer la vascularisation macroscopique des sarcomes des parties molles en IRM conventionnelle pour identifier des sous-types rares de sarcomes et améliorer la prédiction du pronostic des patients

Pauline Ledoux

## ► To cite this version:

Pauline Ledoux. Intégrer la vascularisation macroscopique des sarcomes des parties molles en IRM conventionnelle pour identifier des sous-types rares de sarcomes et améliorer la prédiction du pronostic des patients. Sciences du Vivant [q-bio]. 2020. dumas-03012405

**HAL Id: dumas-03012405**

**<https://dumas.ccsd.cnrs.fr/dumas-03012405v1>**

Submitted on 18 Nov 2020

**HAL** is a multi-disciplinary open access archive for the deposit and dissemination of scientific research documents, whether they are published or not. The documents may come from teaching and research institutions in France or abroad, or from public or private research centers.

L'archive ouverte pluridisciplinaire **HAL**, est destinée au dépôt et à la diffusion de documents scientifiques de niveau recherche, publiés ou non, émanant des établissements d'enseignement et de recherche français ou étrangers, des laboratoires publics ou privés.

**U.F.R. DES SCIENCES MÉDICALES**

Année 2020

Thèse n°3191

Thèse pour l'obtention du

**DIPLOME D'ÉTAT DE DOCTEUR EN MÉDECINE**

Présentée et soutenue publiquement

Le 22/10/2020

Par **LEDOUX Pauline**

Née le 17 Novembre 1994 à Ploërmel

**Intégrer la vascularisation macroscopique des sarcomes des parties molles en IRM conventionnelle pour identifier des sous-types rares de sarcomes et améliorer la prédiction du pronostic des patients.**

**Directrice de thèse**

Docteur CROMBE Amandine

**Membres du Jury**

Monsieur le Professeur GRENIER Nicolas

Monsieur le Professeur BRISSE Herve

Monsieur le Professeur CHATEIL Jean-François

Monsieur le Professeur LE LOARER François

Madame le Docteur KIND Michèle

Madame le Docteur CROMBE Amandine

Président

Rapporteur

Juge

Juge

Juge

Directrice



**U.F.R. DES SCIENCES MÉDICALES**

Année 2020

Thèse n°3191

Thèse pour l'obtention du

**DIPLÔME D'ÉTAT DE DOCTEUR EN MÉDECINE**

Présentée et soutenue publiquement

Le 22/10/2020

Par **LEDOUX Pauline**

Née le 17 Novembre 1994 à Ploërmel

**Intégrer la vascularisation macroscopique des sarcomes des parties molles en IRM conventionnelle pour identifier des sous-types rares de sarcomes et améliorer la prédiction du pronostic des patients.**

**Directrice de thèse**

Docteur CROMBE Amandine

**Membres du Jury**

Monsieur le Professeur GRENIER Nicolas

Monsieur le Professeur BRISSE Herve

Monsieur le Professeur CHATEIL Jean-François

Monsieur le Professeur LE LOARER François

Madame le Docteur KIND Michèle

Madame le Docteur CROMBE Amandine

Président

Rapporteur

Juge

Juge

Juge

Directrice

## **REMERCIEMENTS**

### **Au président du Jury,**

Monsieur le Professeur Nicolas GRENIER, travailler dans votre service aura été un des grands plaisirs de mon internat, j'ai beaucoup appris à vos côtés et je n'oublierai pas vos conseils. Je suis très honorée que vous ayez accepté de présider mon jury, soyez assuré de ma reconnaissance et de mon profond respect.

### **Aux membres du Jury,**

Monsieur le Professeur Jean-François CHATEIL, vous encadrez et faites partie d'une équipe pleine de bienveillance et d'humanité avec laquelle j'ai pris grand plaisir à travailler. C'est un honneur de vous compter parmi les membres de mon jury. Soyez assuré de ma gratitude et de mon profond respect.

Monsieur le Docteur François LE LOARER, je suis honorée que vous ayez accepté d'évaluer l'intérêt scientifique de ce travail et vous en remercie. Veuillez trouver ici l'expression de ma gratitude et de mon profond respect.

Madame le Docteur Michèle KIND, merci d'avoir accepté de juger ce travail, dont tu as suivi l'évolution étape après étape depuis 3 ans. Ton analyse et ton expertise sur le sujet sont pour moi indispensables. Je suis très honorée que tu sièges dans mon jury, et je suis très heureuse de pouvoir à nouveau travailler à tes côtés prochainement. Sois assurée de ma gratitude et de mon profond respect.

### **A mon rapporteur de thèse,**

Monsieur le Professeur Hervé BRISSE, merci d'avoir accepté de relire et corriger mon travail de thèse malgré la charge de travail qui vous incombe. Votre avis d'expert dans le domaine de la radiologie oncologique a été très important pour moi. Soyez assuré de ma reconnaissance et de mon profond respect.

### **A ma directrice de thèse,**

Docteur Amandine CROMBE, merci pour ce projet que tu m'as confié et que tu m'as aidée à mener à bien. Tu as eu à cœur de me partager ton intérêt pour cette pathologie rare que sont les sarcomes ; tu m'as initiée à la rédaction d'un article scientifique et aux rudiments de statistiques médicales ; tu m'as accompagnée de très près à chaque étape, tu as su répondre avec une grande disponibilité à mes interrogations et mes petites angoisses, une première fois lors de mon premier congrès et une seconde pour la rédaction de cette thèse. Pour tout cela et pour ta confiance un grand merci, je te souhaite tout le meilleur pour ton année de mobilité et j'espère avoir la chance de te retrouver à Bergonié par la suite !

### **A ma famille et mes proches,**

A mes merveilleux parents, qui m'ont toujours soutenue, bien avant le début de mes études de médecine, et sans lesquels je ne serais pas devenue médecin aujourd'hui. Merci pour tous ce que vous avez fait pour moi, je vous aime fort.

A ma petite sœur, Charlotte, que j'aime, pour notre complicité depuis toujours, ton franc-parler et ton humour.

A mes grands-parents : mon Patoune, pour toute ta tendresse de grand-père ; Marie, pour le bien que tu fais à Patoune ; mon petit Papi, pour ces fous rire depuis 10 ans à chaque fois que tu me demandes comment avancent mes études d'infirmière ; Janine, pour tes talents de gramophone.

A Ghali, mon chaton, pour ta patience et tes encouragements pendant la rédaction de ce travail, mais surtout pour l'amour que tu me portes depuis bientôt 5 ans malgré la distance, pour tous nos week-ends en amoureux, pour tes petites et grosses attentions, je t'aime.

### **A mes amis,**

A Judith, ma meilleure amie, pour ces 16 années de complicité et de souvenirs, et pour toutes celles à venir.

A Sush, ma super coloc' et super amie pour toutes nos aventures et mésaventures partagées.

Aux inséparables de Levav', Sandrine, Shino, Morgane, pour nos belles années lycées et toutes les suivantes depuis.

A tous mes amis rencontrés au fil des années : Lisa, mi-géiatre, mi-jukebox, ma lectrice la plus attentive ; Isaline, la plus antillaise des antillaises, qui écoute aussi bien qu'elle raconte ; Tristan, un précieux ami, passionné et passionnant ; Florent C., très belle âme, mais très mauvais mime ; Rachel, ma kafrine do fé, Clémentine M., une amie adorable et future réunionnaise en plus ; Marie, Marion R. et Romane, les inséparables expats toulousaines ; Elénie, The One with the Contagious Laughter ; Clément, mon kiné préféré ; Eric, maître du déguisement ; Ambre, néo-chartraine amatrice de roadtrip et Marion T. mon binôme de la street ; pour tous nos bons moments.

### **A mes chefs, collègues, co-internes et amis,**

A Florian, mon grand ami et confident, pour ton écoute et tes conseils de grand frère.

A Aissatou, mon irremplaçable première co-interne, pour m'avoir maternée pendant ce semestre difficile et riche en émotions ; à Claire et Carole, pour nous avoir rendu la vie bien plus facile à 22 qu'à 23 et 26.

A Clémentine B., pour ces 3 super semestres en ta compagnie, tous mes vœux de bonheurs pour les grandes étapes qui t'attendent en 2021.

A Charlotte, pour nos soirées filles du début d'internat et celles qui nous attendent à ton retour de Montpel'.

A tous mes amis de promo : David, le passionné de sarcomes ; Jean D., celui avec les plus gros hippocampes ; Jean P., le chien fou ; Lydia, avec qui j'ai partagé mes premières JFR ; Clément L. ; Ammar ; Etienne ; Vincent ; Grégoire ; Thibault T. et Cassandre ; pour cette ambiance de promo au top.

A mon petit groupe de pédiatrie : Pierre, un médecin en or et d'une grande finesse ; Marion H., grand juge des prénoms qui n'existent pas ; Fanny et son Winnie l'ourson ; Stanislas le lève-tôt et Benoît, dit Bleggh ; pour ce semestre mémorable.

Aux zinzins du TAVI : Hubert N., le surhomme ; Thibault A., le kanak ; John et son Blini ; Manuel, si jeune et déjà docteur ; Sonny, parapentiste aguéri et Sami, grand instagrameur et éleveur de chat ; pour ce semestre fumigène.

A la fine équipe Passion Uro-Vascu : Eva, qui a su maîtriser deux internes têtes de mules ; Alexis C., arrivé en renfort pendant le mois bonus ; Clément M., pour ses bons conseils et ses petits devoirs-maison du confinement ; Yann, et ses grandes qualités humaines et professionnelles ; FPP, radiologue d'un calme et d'un flegme légendaires ; Godefroy, le co-interne de l'ambiance ; Paul, Julien, Thomas, Thibault B., un bon petit groupe de fêtards,

surtout Paul ; et toute l'équipe de manips, aides manips et ASH du bloc ; pour ce super semestre, je suis bien contente qu'il ait duré 7 mois.

Au service d'imagerie de la femme Clémence ; PAD ; Jeannette ; Lydie ; Claire ; Léa et Philippine ; pour ces quelques mois passionnants, dans la bonne humeur.

Aux autres internes croisés au fil de mes stages et à Pellegrin : Alexis V., la bonne humeur qui a éclairé ce semestre à Bergo ; Paul R., t'avoir au téléphone en garde est toujours un plaisir ; Sara, une belle personne et super référente ; Pierre-Antoine L., l'interne qui m'a confortée dans mon choix de spécialité ; Agnès, Camille, Adrian, Florent G et tous les autres, merci !

# **TABLE DES MATIÈRES**

<b>Liste des abréviations</b>	p3
<b>I. Les sarcomes des parties molles</b>	
<b>A. Historique</b>	p4
<b>B. Anatomopathologie</b>	
1. <b>Classification des sarcomes</b>	p5
2. <b>Grade histologique</b>	p5
<b>C. Épidémiologie</b>	
1. <b>Données épidémiologiques</b>	p7
2. <b>Facteurs de risque</b>	p7
<b>D. Place de l'imagerie</b>	
1. <b>Bilan initial</b>	
a. <b>Échographie</b>	p8
b. <b>IRM</b>	p8
c. <b>Scanner</b>	p10
d. <b>Radiographie standard</b>	p10
2. <b>Biopsie</b>	p10
3. <b>Bilan d'extension</b>	p11
4. <b>Stade tumoral</b>	p11
5. <b>Suivi</b>	p12
<b>E. Clinique, histoire naturelle et pronostic</b>	p13
<b>F. Prise en charge thérapeutique</b>	
1. <b>Centres de référence</b>	p14
2. <b>Traitement</b>	p16
<b>II. Les sarcomes alvéolaires des parties molles</b>	
<b>A. Épidémiologie</b>	p17
<b>B. Historique</b>	p17
<b>C. Clinique et pronostic</b>	p18
<b>D. Anatomopathologie et cytogénétique</b>	p19
<b>E. Place de l'imagerie</b>	p21
<b>F. Prise en charge thérapeutique</b>	p23



<b>III. Article scientifique : Alveolar soft part sarcoma : can MRI help discriminating from other soft-tissue tumors ? A study of the French sarcoma group</b>	
A. Introduction	p24
B. Article	p24
C. Discussion complémentaire	p51
<b>IV. Les <i>flow voids</i></b>	
A. Vascularisation des sarcomes	
1. Néoangiogenèse	p54
2. Approche actuelle de la vascularisation	
a. Densité microvasculaire	p57
b. IRM de perfusion	p57
c. Angio-IRM	p59
d. Autres techniques	p60
B. Point sur les <i>flow voids</i>	
1. Définition	p60
2. Point technique	p61
3. Signification pratique	p64
<b>V. Article scientifique : Abnormal vascularization of soft-tissue sarcomas on conventional MRI : Diagnostic and prognostic values</b>	
A. Introduction	p64
B. Article	p64
C. Discussion complémentaire	p83
<b>VI. Conclusion</b>	p85
<b>Serment d'Hippocrate</b>	p87
<b>Bibliographie</b>	p88
<b>Résumé</b>	p91

## **LISTE DES ABRÉVIATIONS**

AJCC : *American Joint Committee on Cancer*

bFGF : *basic Fibroblast Growth Factor*

CIRSE : *Cardiovascular and Interventional Radiology Society of Europe*, société européenne d'imagerie cardiovasculaire et interventionnelle

c-MET: *Hepatocyte Growth Factor Receptor*

EGF(R) : *Epidermal Growth Factor (Receptor)*

ESMO : *European Society of Medical Oncology*, société européenne d'oncologie médicale

ESSR : *European Society of Skeletal Radiology*, société européenne d'imagerie musculosquelettique

FNCLCC : Fédération Nationale des Centres de Lutte Contre le Cancer

FOV : *Field Of View*, champ de vue

HGF : *Hepatocyte Growth Factor*

IGF(R) : *Insulin-like Growth Factor (Receptor)*

IRM : Imagerie par Résonance Magnétique

LRFS : *Local Relapse Free Survival*, survie sans récurrence locale

MFS : *Metastasis Free Survival*, survie sans métastase

OMS : Organisation Mondiale de la Santé

OS : *Overall Survival*, survie globale

PDGF(R) : *Platelet Derived Growth Factor (Receptor)*

RCP : Réunion de Concertation Pluridisciplinaire

SAPM : Sarcome Alvéolaire des Parties Molles

SPM : Sarcome des Parties Molles

TE : Temps d'Écho

TEP : Tomographie par Émission de Positons

TNF $\alpha$  : *Tumor Necrosis Factor  $\alpha$*

TGF $\beta$  : *Transforming Growth Factor  $\beta$*

TR : Temps de Répétition

UICC : *Union for International Cancer Control*

VEGF(R) : *Vascular Endothelial Growth Factor (Receptor)*

## I. Les sarcomes des parties molles

### A. Historique

L'histoire des sarcomes des parties molles (SPM) est jusqu'au XIX<sup>e</sup> siècle indissociable de celle des autres tumeurs.

Hippocrate utilise le terme *όγκοι/onkoi* qui signifie "gonflement anormal" pour désigner l'ensemble des tumeurs et les classe en catégories basées sur leur morphologie macroscopique. On pourra entre autres citer les catégories suivantes : *oidēma* (tuméfactions molles, non douloureuses et dépressibles semblant regrouper l'oedème, l'hépatomégalie, la splénomégalie etc.), *phumata* (catégorie hétéroclite regroupant des tumeurs décrites comme "inflammatoires" : tumeurs cutanées, abcès, tumeurs mammaires etc.), *karkinōma* (lésions infiltrantes étoilées prenant un aspect en crabe, cette catégorie semble de ce fait être celle qui a regroupé le plus grand nombre de lésions malignes) (1,2,3).

Le terme "sarcome" dérive quant à lui du grec ancien *σαρκωμα/sarkoma* qui signifie "excroissance de chair" et est employé pour la première fois par Galien pour désigner les masses osseuses et des parties molles, bénignes ou malignes.

La classification des tumeurs montre par la suite une évolution constante, au gré des découvertes scientifiques. Ce n'est qu'à partir du XIX<sup>e</sup> siècle, avec l'avènement de l'anatomocytopathologie, que les sarcomes sont définis par le Dr Rudolf Virchow (médecin pathologiste allemand) comme un groupe de tumeurs dérivant de tissus non épithéliaux et non hématogènes, les séparant ainsi des carcinomes et des hémopathies (4).

Il est intéressant de mettre en parallèle la lente évolution de la classification des tumeurs de l'Antiquité jusqu'au XIX<sup>e</sup> siècle et celle de la classification des sous types de tumeurs des parties molles qui se poursuit et s'accélère depuis lors, à la lumière des avancées en immunohistochimie, cytogénétique, microbiologie, etc.

On note en effet à chaque nouvelle révision de la classification des tumeurs osseuses et des parties molles de l'organisation mondiale de la santé (OMS) des modifications aussi drastiques que des tumeurs changeant de catégories, des fusions entre deux histotypes auparavant considérés distincts, ou la découverte de nouvelles entités (5,6).

*« Our knowledge of sarcoma is based on a carefully constructed framework incorporating clinical, findings, natural history, radiographic appearance, pathology, and response to treatment. Our data are never complete, our hypotheses never established absolutely. This is particularly important to understand now, because the nature of the problem itself might be changing. »*  
Peltier (4) »

## **B. Anatomopathologie**

### **1. Classification des sarcomes**

Les sarcomes sont les tumeurs malignes dérivant des cellules mésenchymateuses, c'est à dire du tissu conjonctif.

Ils sont classés selon la classification des tumeurs osseuses et des parties molles 2013 de l'OMS, actualisée cette année.

Cette classification sépare les tumeurs conjonctives en différentes catégories basées sur la ligne de différenciation phénotypique prise par la lésion (selon des arguments histologiques, immunohistochimiques et cytogénétiques) et non sur leur origine réelle :

- Les tumeurs adipeuses
- Les tumeurs fibroblastiques/myofibroblastiques
- Les tumeurs dites fibrohistiocytaires
- Les tumeurs musculaires lisses
- Les tumeurs musculaires striées
- Les tumeurs péricytaire/périvasculaires
- Les tumeurs vasculaires
- Les tumeurs chondro-osseuses
- Les tumeurs stromales gastro-intestinales (GIST)
- Les tumeurs des gaines nerveuses
- Les tumeurs de différenciation incertaine.

Au sein de ces groupes de différenciations, les tumeurs sont ensuite classées en 4 catégories selon leur potentiel évolutif : les tumeurs bénignes, les tumeurs à agressivité locale, les tumeurs à faible potentiel métastatique et les sarcomes.

Enfin, dans chacun de ces sous-groupes, on classe les tumeurs en types histologiques (dont plus de 70 types de sarcomes), selon une combinaison de critères morphologiques, immunohistochimiques, de biologie moléculaire et de cytogénétique.

Ces sarcomes sont par ailleurs subdivisés en 3 catégories présentant des caractéristiques et des prises en charges distinctes : les sarcomes osseux (ostéosarcome, sarcome d'Ewing, chondrosarcome osseux etc.), les sarcomes viscéraux (GIST, léiomyosarcomes utérins etc.) et enfin les sarcomes des parties molles qui font l'objet de ce travail.

### **2. Grade histologique**

Le grade histologique d'une tumeur est un marqueur pronostique majeur, notamment concernant la survie globale, le risque de rechute locale et l'apparition de métastases à distance. Il existe plusieurs systèmes d'évaluation du grade histologique.

En Europe et dans les revues scientifiques, le système le plus utilisé pour les SPM de l'adulte (l'utilisation de systèmes de grade histopronostique n'est pas validée en pédiatrie) est celui créé par la Fédération Nationale des Centres de Lutte Contre le Cancer (FNCLCC), qui prend en compte la différenciation tumorale, l'index mitotique et la proportion de nécrose au sein de la tumeur de manière semi-quantitative (7,8). On obtient ainsi 3 sous-scores, un par item, qui sont sommés pour obtenir un score total déterminant le grade FNCLCC (cf Figure 1). Ce grade a été mis au point en 1984, puis validé dans les années 1990 (9). Il faut noter que les publications initiales recommandaient de l'évaluer sur la pièce opératoire initiale pour éviter un biais d'échantillonnage alors qu'il est maintenant très majoritairement estimé sur une biopsie guidée, à risque de sous-estimation du grade réel et donc de l'agressivité réelle du sarcome étudié (10).

Les autres systèmes recommandés par l'OMS mais non décrits ici sont le système du *National Cancer Institute* américain et le système du Danemark.

<i>Item</i>	<i>Score</i>
<i>Différenciation tumorale</i>	Score 1 : Sarcomes reproduisant un tissu très proche du tissu normal (exemple : liposarcome bien différencié)
	Score 2 : Sarcomes pour lesquels le diagnostic de type histologique est certain et incontestable (exemple : liposarcome <u>myxoïde</u> , chondrosarcome <u>myxoïde</u> )
	Score 3 : Sarcomes embryonnaires, <u>synoviosarcomes</u> , sarcomes épithélioïdes, sarcomes à cellules claires, sarcomes alvéolaires des parties molles, sarcomes indifférenciés ou peu différenciés et sarcomes pour lesquels le type histologique est incertain donc contestable
<i>Index mitotique (pour une surface de champ de 0,1734mm<sup>2</sup>)</i>	Score 1 : 0-9 mitoses /10 champs au grossissement x400
	Score 2 : 10-19 mitoses /10 champs au grossissement x400
	Score 3 : > 19 mitoses /10 champs au grossissement x400
<i>Nécrose tumorale (évaluation microscopique corrélée à l'examen macroscopique)</i>	Score 0 : Pas de nécrose
	Score 1 : Nécrose occupant moins de 50% de la surface tumorale Score 2 : Plus de 50% de la surface tumorale nécrosée
<i>Grade FNCLCC</i>	Total des scores 2 ou 3 : Grade 1
	Total des scores 4 ou 5 : Grade 2
	Total des scores 6,7 ou 8 : Grade 3

**Figure 1.** Système de grade histologique de la FNCLCC.

Selon Trojani et al. (7)

## C. Épidémiologie

### 1. Données épidémiologiques

Les tumeurs malignes des parties molles sont 50 fois moins fréquentes que les tumeurs bénignes, avec une incidence d'environ 4 à 6/100 000 patients-année (de 0,9/100 000 chez les enfants de moins de 10 ans à 18,2/100 000 chez les personnes âgées de plus de 70 ans). Elles représentent 1,5% des tumeurs des parties molles de l'adulte contre 7,4% des tumeurs des parties molles de l'enfant.

Les deux sous types histologiques les plus fréquents, les liposarcomes et léiomyosarcomes, ont chacun une incidence de 1/100 000 patients-année.

La plupart des SPM ont une prédominance masculine (souvent discrète mais parfois plus marquée comme dans le cas du sarcome de Kaposi avec un *sex ratio* à 19:1), à l'exception notamment des léiomyosarcomes (*sex ratio* à 1:1,9) et des sarcomes alvéolaires des parties molles (*sex ratio* à 1:1,5).

L'incidence des différents sous types varie grandement selon l'âge de la population considérée. Les rhabdomyosarcomes prédominent nettement en population pédiatrique, les sarcomes de Kaposi chez l'adulte jeune, les sarcomes alvéolaires des parties molles à la fois chez les enfants et les adultes jeunes, les liposarcomes et léiomyosarcomes chez la personne de plus 60 ans, les sarcomes pléomorphes indifférenciés chez les adultes d'âge moyen et personnes âgées etc. (11, 12,13).

### 2. Facteurs de risques

En plus de l'âge et du sexe, il existe de nombreux facteurs favorisent la survenue des SPM :

- Facteurs génétiques: le syndrome de Li-Fraumeni (mutation du gène suppresseur de tumeur p53 favorisant la survenue de SPM), la sclérose tubéreuse de Bourneville (mutation du gène TSC1 ou TSC2, favorisant la survenue de rhabdomyosarcomes), le syndrome du rétinoblastome (mutation du gène suppresseur de tumeur Rb favorisant la survenue de SPM), la neurofibromatose de type 1 (mutation du gène suppresseur de tumeur NF1 favorisant l'apparition de tumeurs malignes des gaines neurales, de tumeurs stromales gastro-intestinales et de rhabdomyosarcomes) etc.
- Exposition aux rayonnements ionisants : en particulier l'irradiation médicale dans le cadre d'une radiothérapie (dans le traitement des cancers du sein, lymphomes etc.)
- Infections virales et déficits immunitaires : une infection à HHV8 prédispose au sarcome de Kaposi, une infection à VIH au sarcome de Kaposi et autres SPM, la leucémie lymphoïde chronique prédispose aux SPM

- Expositions toxiques : l'exposition au chlorure de vinyle et à l'arsenic prédisposent à l'angiosarcome hépatique, certains herbicides et rejets d'industrie (dioxines) sont associés à une augmentation du risque de SPM
- Lymphœdème chronique (parasitaire, post-opératoire, post-radiothérapie, congénital etc.) : favorise la survenue d'angiosarcomes ou de lymphangiosarcomes. Ce phénomène est appelé syndrome de Stewart-Treves (14,15).

## D. Place de l'imagerie

Bien connaître la répartition épidémiologique des SPM est d'autant plus important pour proposer une gamme diagnostique pertinente que, selon Manaster, seules environ 25% des tumeurs des parties molles ont un aspect évocateur en imagerie par résonance magnétique (IRM) avec un diagnostic histologique correct sur l'imagerie initiale (12,16).

### 1. Bilan initial

#### a. Échographie

L'échographie est l'examen d'imagerie à proposer en première intention devant toute masse accessible des parties molles.

Elle permet de classer la masse dans l'une des trois catégories suivantes :

- Masse bénigne typique : lipome typique (superficiel, <10cm de grand axe et travées horizontales, homogène iso/hyperéchogène), ganglion normal, tumeur des gaines neurales, kyste épidermique, cytotéatonécrose, lésion kystique liquidienne pure, hématome post-traumatique ou sur trouble de l'hémostase etc. Ces lésions ne nécessitent ni suivi ni biopsie, à l'exclusion de l'hématome post-traumatique qui devra être contrôlé jusqu'à disparition complète
- Adénomégalie suspecte hors contexte infectieux : nécessitant un bilan d'extension et une biopsie
- Masse non caractérisable ou suspecte (profonde, >5cm, hématome inexpliqué ou persistant etc.) : nécessitant un complément d'imagerie en coupe puis une biopsie.

#### b. IRM

L'IRM est l'examen de choix dans le bilan initial de toute masse non caractérisable formellement ou suspecte (profonde et/ou >5cm) en échographie.

D'après les recommandations de la société européenne d'imagerie musculosquelettique (ESSR) :

- L'examen est préférentiellement effectué sur une IRM 1,5 ou 3 Tesla
- Le field of view (FOV) doit être adapté à la taille de la tumeur pour maximiser la résolution spatiale, mais le FOV doit inclure, sur au moins une des séquences, un point de repère anatomique (soit palpable soit visible en scopie per-opératoire : épine iliaque antéro-supérieure, interlignes articulaires, grand trochanter, olécrâne etc.) ; si plusieurs lésions distantes sont à analyser chacune doit l'être séparément à l'aide d'un FOV adapté et centré
- La lésion est repérée si nécessaire à l'aide d'un marqueur cutané, placé à côté de la lésion (et non sur la lésion) pour limiter le risque d'artéfact
- L'épaisseur de coupe et l'incrément doivent être adaptés à la localisation et la taille de la tumeur (respectivement 3 à 7mm et 0 à 2mm)
- Le protocole doit comporter les séquences suivantes (ou des séquences ou combinaisons de séquences équivalentes) : axiale T1 (+ coronale ou sagittale T1 si lésion hyperT1), axiale T1 avec technique de saturation de graisse, axiale + coronale ou sagittale T2 sans et avec technique de saturation de graisse (meilleure détection de l'œdème péri-tumoral). Puis (sauf si un lipome typique peut être affirmé à ce stade, ou si la lésion est liquidienne pure avec aspect liquidien pur également en échographie) : axiale + coronale ou sagittale T1 injectée avec technique de saturation de la graisse (identique à celle utilisée sur le T1 avant injection) pour permettre de réaliser une soustraction des séquences T1 fat sat et de bien distinguer le signal adipeux de remaniements hémorragiques
- Des séquences additionnelles peuvent être employées selon les cas : angiIRM 4D en cas de suspicion de tumeur vasculaire, séquence de perfusion si nécrose marquée et recherche de composante viable à biopsier, séquence de diffusion et perfusion si nécessité de baseline pour contribuer à l'évaluation par la suite de l'efficacité d'une chimiothérapie ou radiothérapie etc.

L'IRM doit permettre de décrire la taille, la localisation, l'extension de la tumeur (notamment son caractère superficiel ou profond par rapport au fascia musculaire, l'atteinte des différents compartiments musculaires, et la présence d'un contact ou d'une infiltration vasculaire, nerveuse, articulaire et osseuse), son aspect morphologique (contours, signal, présence d'une capsule, d'un œdème péri-tumoral, de nécrose, d'un saignement), et la présence d'éventuelles lésions satellites ou d'adénomégalies suspectes.

La société européenne d'oncologie médicale (ESMO) définit dans ses recommandations une liste de masses des parties molles pouvant être formellement caractérisées en IRM et ne nécessitant pas de confirmation histologique : *lipome, kyste synovial, kyste poplité, bursite, malformation vasculaire, hématome, myosite ossifiante, neurofibrome, schwannome, déchirure musculaire, synovite villonodulaire et anévrisme* (13).



### c. Scanner

Le scanner est une modalité recommandée dans le bilan initial des masses des parties molles intra-abdominales et intrathoraciques, pour lesquelles il présente les mêmes performances diagnostiques que l'IRM, et est une alternative acceptable en cas de contre-indication formelle à l'IRM.

### d. Radiographie standard

Les radiographies standards ne sont plus utilisées dans le bilan initial des masses des parties molles car elles n'apportent pas d'information cliniquement pertinente. Elles peuvent mettre en évidence la présence de calcifications intratumorales (élément non discriminant dans l'approche du diagnostic histologique en imagerie) ou d'une atteinte osseuse de contiguïté (qui sera visible en IRM). (13,16,17,18,19).

## 2. Biopsie

La biopsie d'une tumeur suspecte des parties molles doit toujours être effectuée après le bilan initial (pour éviter les saignements sur le trajet de biopsie) et après une réunion de concertation pluridisciplinaire (RCP).

La technique de référence est la biopsie percutanée multiple guidée par l'imagerie, mais la biopsie exérèse est une alternative possible, uniquement pour les tumeurs superficielles de moins de 5 cm.

La biopsie percutanée peut s'effectuer sous contrôle échographique pour les lésions accessibles au niveau des membres et de la paroi du tronc, sous contrôle échographique, scanographique ou *cone-beam CT* pour les lésions intrathoraciques et intra-abdominales.

Les biopsies des tissus mous des membres et de la paroi du tronc sont considérées dans les recommandations 2019 de la Société européenne d'imagerie cardiovasculaire et interventionnelle (CIRSE) comme des gestes interventionnels à bas risque hémostatique, et les biopsies des parties molles intrathoraciques et intra-abdominales comme des gestes à haut risque hémostatique. Il est donc nécessaire de faire réaliser au patient en pré-opératoire un bilan de coagulation et de prendre les mesures correspondant au risque hémostatique du geste et au risque thrombotique du patient.

Le geste technique doit dans la mesure du possible respecter les critères suivants :

- Utilisation d'un système coaxial (pour limiter le risque d'ensemencement du trajet), avec un calibre d'au moins 16 à 14 G et réalisation d'au moins 3 prélèvements à fixer dans

le formol et un prélèvement à l'état frais (pour faciliter le diagnostic histologique et permettre de réaliser une congélation en vue d'analyses moléculaires de bonne qualité)

- Trajet le plus court possible, dans l'axe du membre, à l'aplomb de la tumeur et en évitant les compartiments musculaires sains le cas échéant
- Réaliser une bonne incision au bistouri (pour permettre une introduction plus simple du trocart mais également pour laisser une cicatrice plus visible à la peau).

Si tous ces critères sont remplis le marquage à l'encre de chine du trajet n'est pas indispensable, d'autant qu'il est pourvoyeur d'artéfacts métalliques en IRM pouvant gêner le suivi ultérieur en cas de thérapie néoadjuvante.

### 3. **Bilan d'extension**

Le bilan d'extension standard préconisé par l'ESMO et la société européenne d'imagerie musculo-squelettique (ESSR) consiste en un scanner thoracique sans injection (en coupes <1mm) seul, le poumon étant le site métastatique préférentiel dans les SPM.

Selon le type histologique de la tumeur le bilan d'extension sera complété par :

- Une IRM locorégionale à la recherche d'adénopathies dans les rhabdomyosarcomes, les sarcomes épithélioïdes et les sarcomes à cellules claires
- Une TEP au 18-FDG pour recherche de localisations secondaires osseuses dans les sarcomes alvéolaires des parties molles, les angiosarcomes, les léiomyosarcomes, les sarcomes pléomorphes indifférenciés et les liposarcomes dédifférenciés
- Un scanner cérébral injecté au temps parenchymateux pour recherche de localisations secondaires cérébrales, plus fréquentes dans les sarcomes alvéolaires des parties molles avec atteinte métastatique pulmonaire, les sarcomes à cellules claires et les angiosarcomes
- Un scanner abdominopelvien injecté avec acquisition au temps portal dans le bilan d'extension des liposarcomes myxoïdes, des sarcomes épithélioïdes, des angiosarcomes et des léiomyosarcomes
- Une IRM corps entier dans le bilan d'extension des liposarcomes myxoïdes (13,17).

### 4. **Stade tumoral**

Le bilan local, le bilan d'extension à distance et le grade histologique permettent de définir un stade tumoral selon la classification de l'*American Joint Committee on Cancer (AJCC)* et de l'*Union for International Cancer Control (UICC)*. Cette stadification n'est applicable que pour les sarcomes des membres et de la paroi musculaire du tronc (pour les autres localisations, seules des stadifications TNM sont disponibles au cas par cas (13)).

- TNM :
  - T : T1 Tumeur ≤ 5 cm (T1a Tumeur superficielle, T1b Tumeur profonde) ; T2 Tumeur > 5 cm (T2a Tumeur superficielle, T2b Tumeur profonde)
  - N : N0 Pas de ganglion envahi, N1 Ganglions envahis
  - M : M0 Pas de métastase à distance, M1 Métastases à distance
- Stade AJCC/UICC : (cf Figure 2).

<i>Stade</i>	<i>T</i>	<i>N</i>	<i>M</i>	<i>Grade FNCLCC</i>
<i>Stade IA</i>	T1a, T1b	N0	M0	G1, GX
<i>Stade IB</i>	T2a, T2b	N0	M0	G1, GX
<i>Stade IIA</i>	T1a, T1b	N0	M0	G2, G3
<i>Stade IIB</i>	T2a, T2b	N0	M0	G2
<i>Stade III</i>	T2a, T2b	N0	M0	G3
	Tous T	N1	M0	Tous G
<i>Stade IV</i>	Tous T	Tous N	M1	Tous G

**Figure 2.** Stades AJCC/UICC.

## 5. Suivi

La fréquence de suivi, recommandée par l'ESMO et par l'ESSR, des patients ayant présenté un SPM non métastatique opéré dépend du grade histologique FNCLCC :

- En cas de bas grade : tous les 4 à 6 mois pendant les 3 premières années, tous les 6 mois jusqu'à la cinquième année, puis annuellement jusqu'à la dixième année
- En cas de moyen ou haut grade : tous les 3 à 4 mois pendant les 3 premières années, tous les 6 mois jusqu'à la cinquième année, puis annuellement jusqu'à la dixième année.

Le suivi standard hors essai thérapeutique consiste en la réalisation d'un examen clinique et d'une radiographie thoracique. En cas d'ambiguïté lors de l'examen clinique, une IRM locale injectée avec séquences de perfusion et de diffusion ainsi qu'un scanner thoracique pourront compléter le bilan. Les modalités de surveillance sont aussi adaptées au type histologique de la tumeur (IRM locorégionale pour les tumeurs à risque de métastase ganglionnaire, scanner cérébral injecté pour les sarcomes alvéolaires des parties molles, IRM corps entier annuelle pour les patients aux antécédents de liposarcome myxoïde et à cellules rondes).

Le rythme de suivi des patients présentant un SPM non opérable d'emblée ou métastatique est à adapter en fonction du type histologique de la tumeur, du traitement entrepris, de la localisation des métastases, de la vitesse de progression observée, de l'état clinique du patient etc. Le suivi local s'effectue par imagerie de coupe, de préférence en IRM.

Les critères de suivi utilisés peuvent être les critères RECIST v1.1 ou les critères de Choi, prenant en compte les variations du rehaussement tumoral en plus de la taille et donc plus adaptés au suivi des thérapies ciblées et de la radiothérapie à l'origine d'une nécrose tumorale (en dehors de l'analyse des synoviosarcomes présentant parfois des composantes kystiques) (21). Le suivi peut également comporter des séquences de perfusion lors du suivi d'un traitement anti-angiogénique notamment (22).

### **E. Clinique, histoire naturelle et pronostic**

Les SPM ont des présentations initiales hétérogènes souvent à l'origine de retards diagnostiques importants.

Parmi l'ensemble des SPM, 32% se situent au niveau des membres et 22% au niveau de la paroi du tronc, ils se présentent alors sous la forme d'une masse ou d'une tuméfaction souvent indolore et évolutive ; 20% se situent en intra-abdominal, alors à l'origine de sensations de pesanteur, et peuvent être à l'origine de divers syndromes compressifs ; les autres localisations sont beaucoup plus rares et à l'origine de signes cliniques divers (localisation cervicale : dysphonie, dysphagie ; localisation orbitaire : exophtalmie, strabisme ; localisation intrathoracique : toux, dyspnée etc.).

Les SPM sont métastatiques au diagnostic dans environ 20% des cas chez l'enfant et 10% des cas chez l'adulte. Les sites métastatiques préférentiels varient selon les histotypes, avec dans plus de 80% des cas de SPM métastatiques une atteinte pulmonaire, environ 10% des cas avec une atteinte osseuse (plus fréquente dans les sarcomes alvéolaires des parties molles, les angiosarcomes, les léiomyosarcomes, les sarcomes pléomorphes indifférenciés et les liposarcomes dédifférenciés), des métastases ganglionnaires dans 3% des cas (plus fréquentes dans les rhabdomyosarcomes, les sarcomes épithélioïdes et les sarcomes à cellules claires). On peut également retrouver une atteinte cérébrale (dans les sarcomes alvéolaires des parties molles avec atteinte métastatique pulmonaire, les sarcomes à cellules claires et les angiosarcomes), une atteinte médullaire (dans les liposarcomes myxoïde), une atteinte hépatique (dans les liposarcomes myxoïdes, les sarcomes épithélioïdes, les angiosarcomes et les léiomyosarcomes) etc. (11,17)

La survie globale moyenne de l'ensemble des SPM varie grandement selon les séries, mais est estimée à environ 50% à 5 ans, 35% à 10 ans et 30% à 15 ans.

De nombreux facteurs pronostiques de l'évolution des SPM sont décrits dans la littérature et diffèrent selon le paramètre considéré :

- Facteurs pronostiques de survie globale : l'âge du patient au diagnostic, le sexe, l'indice de performance de l'OMS au diagnostic, le stade AJCC, le grade histologique, la taille de la tumeur, l'état des marges de résection initiales

- Facteurs pronostiques de survie sans récurrence locale : un traitement local initial inapproprié, l'état des marges de résection initiales, le type histologique, le stade AJCC, le grade histologique, la présence d'une invasion vasculaire, des marges infiltrantes en IRM
- Facteurs pronostiques de survie sans métastases : la taille de la tumeur, le stade AJCC, le grade histologique, la présence d'une invasion vasculaire, des marges infiltrantes en IRM, la profondeur de la tumeur par rapport au fascia (23,24).

Cependant, on peut retenir 4 facteurs pronostiques initiaux majeurs qui conditionnent la prise en charge thérapeutique : le grade FNCLCC, la taille, la profondeur (cf Figure 3) et le statut métastatique.

<i>Variables pronostiques</i>	<i>LRFS à 5 ans (%)</i>	<i>MFS à 5 ans (%)</i>	<i>OS à 5 ans (%)</i>
<i>Taille</i>			
<i>&lt; 5 cm</i>	<i>76,7</i>	<i>80,8</i>	<i>83</i>
<i>5 – 9 cm</i>	<i>69,3</i>	<i>64,1</i>	<i>66,4</i>
<i>≥ 10 cm</i>	<i>60,2</i>	<i>48,2</i>	<i>55,9</i>
<i>Profondeur</i>			
<i>Superficiel</i>	<i>78,3</i>	<i>87</i>	<i>85,5</i>
<i>Profond</i>	<i>64,4</i>	<i>55,9</i>	<i>61,4</i>
<i>Grade FNCLCC</i>			
<i>I</i>	<i>76,3</i>	<i>91,4</i>	<i>94,7</i>
<i>II</i>	<i>71,6</i>	<i>76,4</i>	<i>74,4</i>
<i>III</i>	<i>60,1</i>	<i>38,4</i>	<i>47,4</i>

**Figure 3.** Paramètres de survie associés aux principales variables pronostiques des SPM. Abréviations : LRFS : survie sans rechute locale, MFS : survie sans métastase, OS : survie globale. Selon Coindre et al. (9) et Saponara et al. (25)

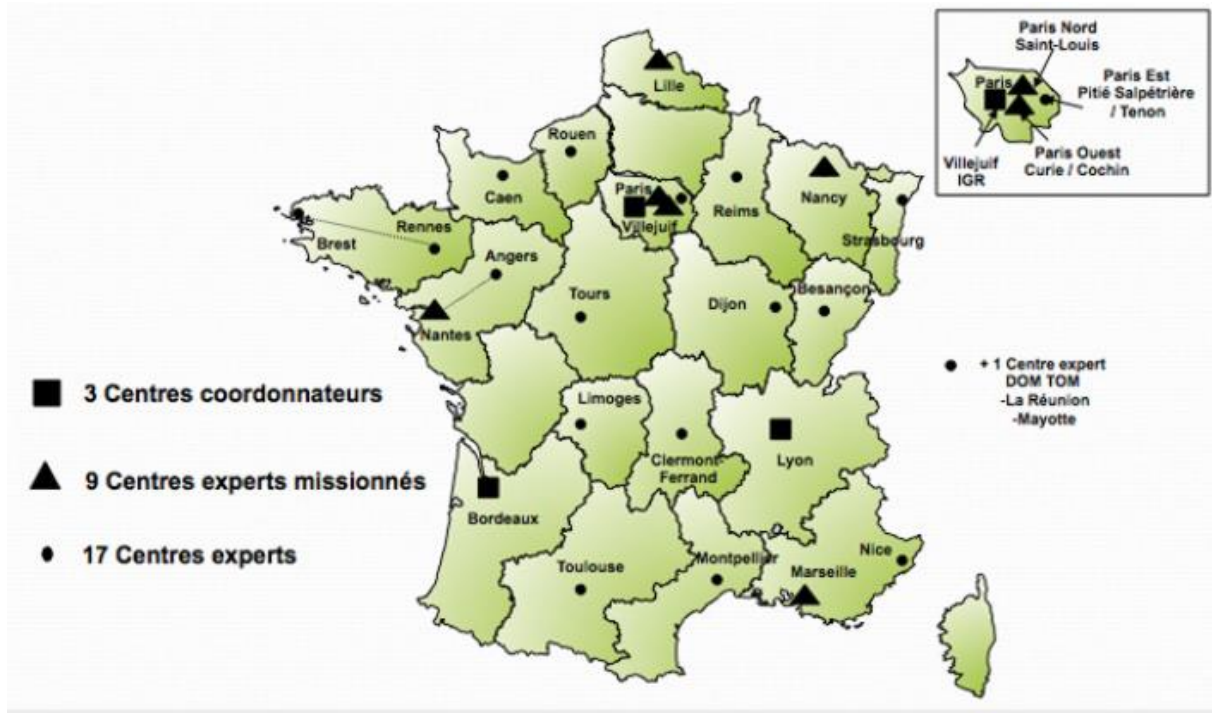
## F. Prise en charge

### 1. Centres de référence

L'ESMO préconise une gestion centralisée des cas de SPM dans des centres experts labellisés, et ce idéalement dès le stade de suspicion clinique et échographique avant tout bilan initial, avant biopsie et, plus important encore, avant tout traitement.

Ces centres experts doivent disposer de plateaux techniques diagnostiques (imagerie et médecine nucléaire, anatomopathologie, cytogénétique, biologie moléculaire), de RCP spécialisées, d'équipes multidisciplinaires couvrant tous les aspects d'une prise en charge oncologique optimale, et doivent avoir la capacité d'intégrer leurs patients dans des essais cliniques.

En France, les centres remplissant ces critères de prise en charge sont au nombre de 29, hiérarchisés en 3 centres coordonnateurs (Centre Léon Bérard à Lyon, Institut Bergonié à Bordeaux et Centre Gustave Roussy à Villejuif), 9 centres experts missionnés et 17 centres experts (cf Figure 4).

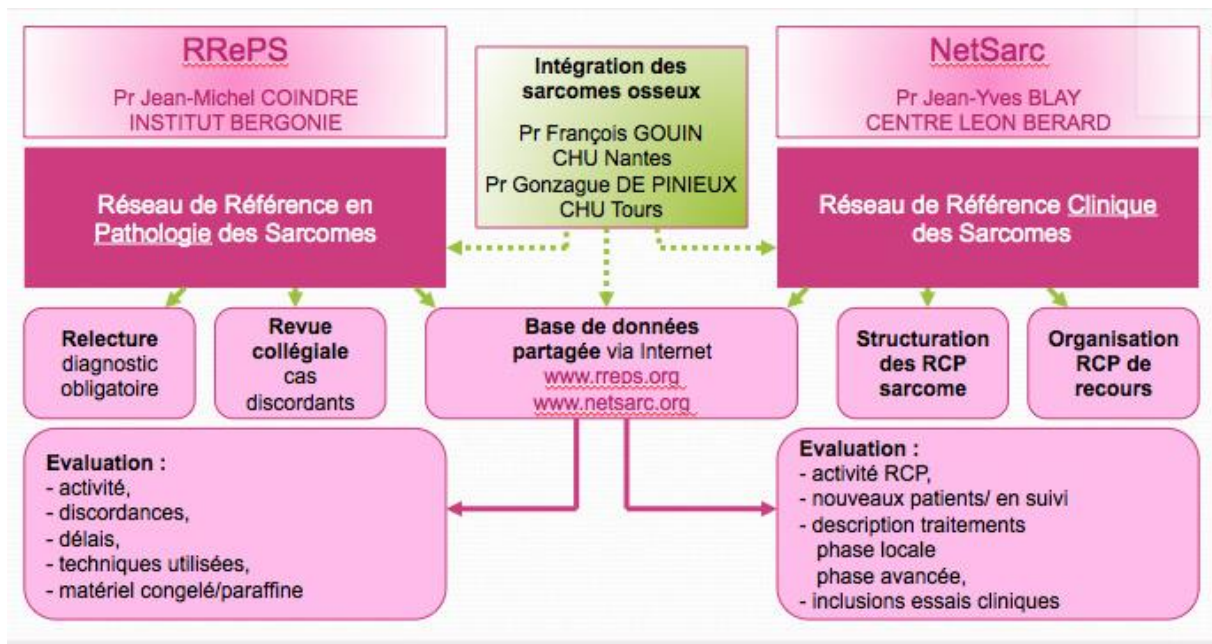


**Figure 4.** Carte des centres de référence sarcomes.

Tiré du site de l'association Info Sarcomes.

D'après les dispositions du Plan Cancer 2, depuis le 01 janvier 2010 (26), ces centres organisent la prise en charge de l'ensemble des patients présentant une suspicion de SPM, articulée autour de deux réseaux labellisés par l'institut national du cancer (cf Figure 5) :

- Le réseau NetSarc, qui a pour vocation d'organiser la prise en charge des patients via des RCP spécialisées régulières et des RCP de recours en cas de doute diagnostique
- Le réseau de référence en pathologie des sarcomes (RRePS) qui a pour mission entre autres de réaliser une seconde lecture histologique systématique de chaque nouveau cas de suspicion de SPM.



**Figure 5.** Missions des réseaux RRePS – TMV et NetSarc.

Tiré du site de l'association Info Sarcomes.

## 2. Traitement

Le traitement de référence des SPM localisés ou localement avancés (stades AJCC I à III) est la chirurgie d'exérèse en marges saines, qui peut être associée selon la présence de certains critères pronostiques (grade, taille, profondeur de la tumeur) à un traitement néoadjuvant ou adjuvant par chimiothérapie et/ou radiothérapie.

En cas de tumeur inextirpable nécessitant théoriquement une amputation, la perfusion isolée de membre est une alternative possible dans certains centres experts (Institut Gustave Roussy, Institut Curie, Institut Bergonié). Elle consiste en l'exclusion du membre de la circulation générale à l'aide d'un garrot puis en la perfusion via circulation extra-corporelle d'une chimiothérapie (association melphalan et anti TNF alpha) chauffée à 39°C, ce qui permet de dépasser nettement les doses maximales habituelles liées à la toxicité générale.

Le traitement standard des sarcomes métastatiques est la chimiothérapie. Le choix de l'agent de chimiothérapie est extrêmement variable d'un type histologique à l'autre, la molécule la plus fréquemment utilisée en première ligne étant la doxorubicine (anthracycline), seule ou en association. Selon le type histologique il est parfois utilisé en première ou deuxième ligne une thérapie ciblée (inhibiteurs de tyrosine kinase, inhibiteurs de mTOR, anti-angiogéniques etc.).

Dans le cas de métastases synchrones résiduelles après chimiothérapie ou de métastases pulmonaires métachrones peu nombreuses et facilement accessibles, un traitement local peut être proposé (le plus souvent en association avec la chimiothérapie), soit

chirurgical (recommandé) soit par thermoablation en radiologie interventionnelle (sans qu'il existe à l'heure actuelle de recommandations officielles).

L'embolisation sélective en radiologie interventionnelle peut également permettre en préopératoire de réduire le risque hémorragie lié à l'intervention chirurgicale sur les SPM hautement vascularisés, ou en cas de SPM non opérables de juguler des saignements tumoraux.

Les soins de supports sont indispensables à toute prise en charge oncologique et parfois une alternative aux prises en charges curatives notamment chez les patients présentant un SPM de stade avancé avec échec de multiples lignes thérapeutiques (13).

## **II. Les sarcomes alvéolaires des parties molles**

### **A. Epidémiologie**

Le SAPM est une tumeur mésoenchymateuse rare, représentant 0,4-1% de l'ensemble des SPM.

C'est une tumeur survenant principalement chez l'enfant et l'adulte jeune, cette catégorie représentant 28,7% des patients, avec un second pic d'incidence moindre chez la personne âgée. L'âge médian au diagnostic est de 22-26 ans. Ce groupe histologique est l'une des rares tumeurs malignes des parties molles (avec le léiomyosarcome) à présenter une prédominance féminine évaluée à 60% (11, 27, 28, 12).

### **B. Historique**

La découverte des SAPM est communément attribuée à Christopherson, anatomopathologiste du Memorial Sloan Kettering Center qui en 1952 les décrit dans son article "*Alveolar soft part sarcomas : structurally characteristic tumors of uncertain diagnosis*" (29).

Le Dr Christopherson y expose 12 cas de tumeurs ne correspondant à aucun type histologique décrit jusqu'alors, présentant une uniformité frappante aussi bien au sein d'une même tumeur que d'un patient à un autre. Ces tumeurs étaient en effet principalement caractérisées par leur architecture lobulée formée par des septas fibreux et une riche vascularisation.

Il est intéressant de noter que Christopherson décrit cette architecture comme proche de celle des paragangliomes et autres tumeurs endocrines. Or un an auparavant en 1951, Smetana et Scott, anatomopathologistes au Armed Forces Institute of Pathology, décrivaient déjà dans leur article "*Malignant tumors of non-chromaffin paraganglia*" une série de 14 tumeurs non identifiées présentant toutes les caractéristiques des SAPM (30).



Avant ces publications et ce dès 1934, quelques cas de SAPM avaient également été rapportés de manière isolée sous d'autres noms : myoblastomes malins, ou encore myoblastomes à cellules granulaires (31,32)

### **C. Clinique et pronostic**

Les SAPM se présentent le plus souvent sous la forme de masses profondes par rapport au fascia superficiel, lentement évolutives et non douloureuses.

Ces masses sont localisées par ordre de fréquence au niveau des extrémités (63%) (11) et en particulier de la cuisse, au niveau des parois musculaires du tronc et au niveau du rétropéritoine (12).

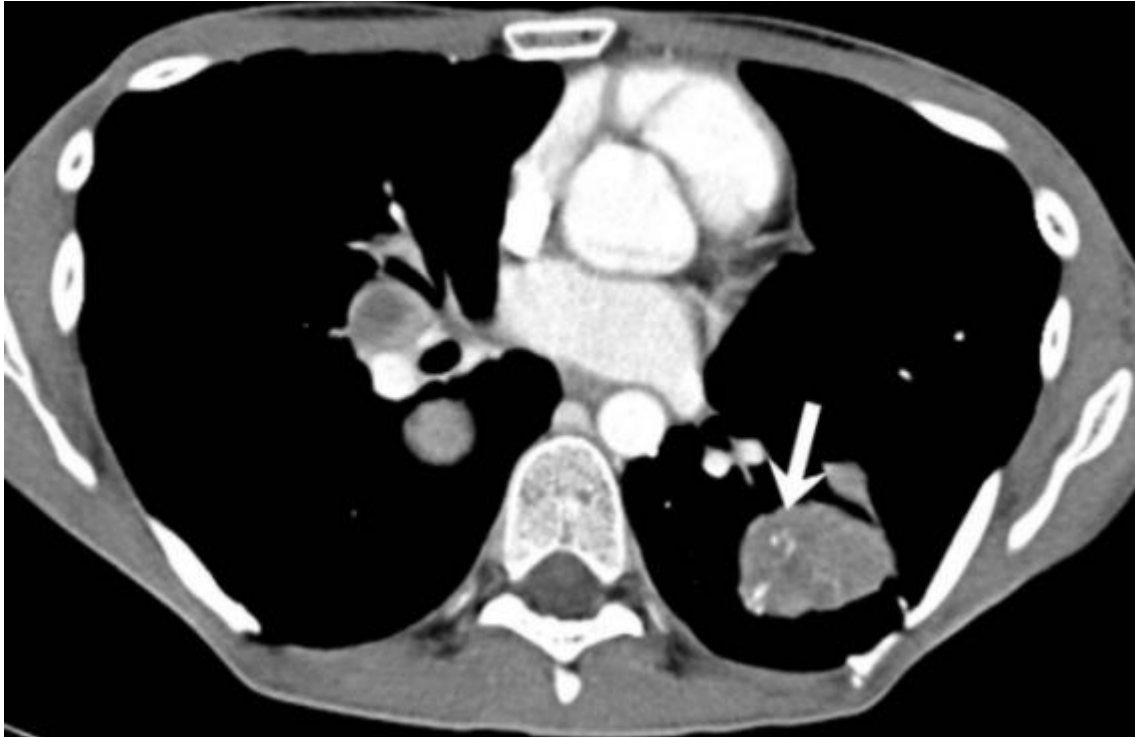
Chez l'enfant, les SAPM se présentent selon une répartition légèrement différente avec deux localisations principales : au niveau des extrémités et de la tête et du cou (orbites, base de langue, larynx etc.) et la clinique peut alors être plus parlante (exophtalmie, strabisme, dysphonie etc.) (33, 34).

D'autres localisations sont exceptionnellement décrites : viscérales (vessie, tractus génital, estomac...), intrathoraciques et même osseuses (31,35,36,37).

Du fait de l'évolution clinique lente et du caractère indolore de la masse, le diagnostic est souvent fait devant des signes cliniques liés à une atteinte métastatique. Le taux de SAPM métastatique au diagnostic varie de 25 à 65% selon les études et le taux de patients qui développeront des métastases au cours du suivi est évalué jusqu'à 79% selon les études (38, 27, 28, 39, 40, 41).

Les métastases pulmonaires sont les plus fréquentes et représentent plus de 90% des localisations secondaires (cf Figure 6), les métastases cérébrales environ 20% mais sont rarement isolées (associées dans la majorité des cas à des métastases pulmonaires), les métastases osseuses environ 10%, et enfin les métastases ganglionnaires et hépatiques sont décrites mais moins fréquentes (<10% chaque) (27, 28, 40).

Malgré le fort potentiel métastatique de ce type histologique, l'évolution est souvent indolente et la survie globale est d'environ 77% à 3 ans, 69% à 5 ans et 55% à 10 ans (40).



**Figure 6.** Scanner thoracique injecté au temps portal d'un patient atteint de SAPM métastatique au niveau pulmonaire. Présence au niveau d'une localisation secondaire du lobe inférieur gauche de vaisseaux intratumoraux réhaussés (flèche).

Tiré de Sood et al. (42)

#### **D. Anatomopathologie et cytogénétique**

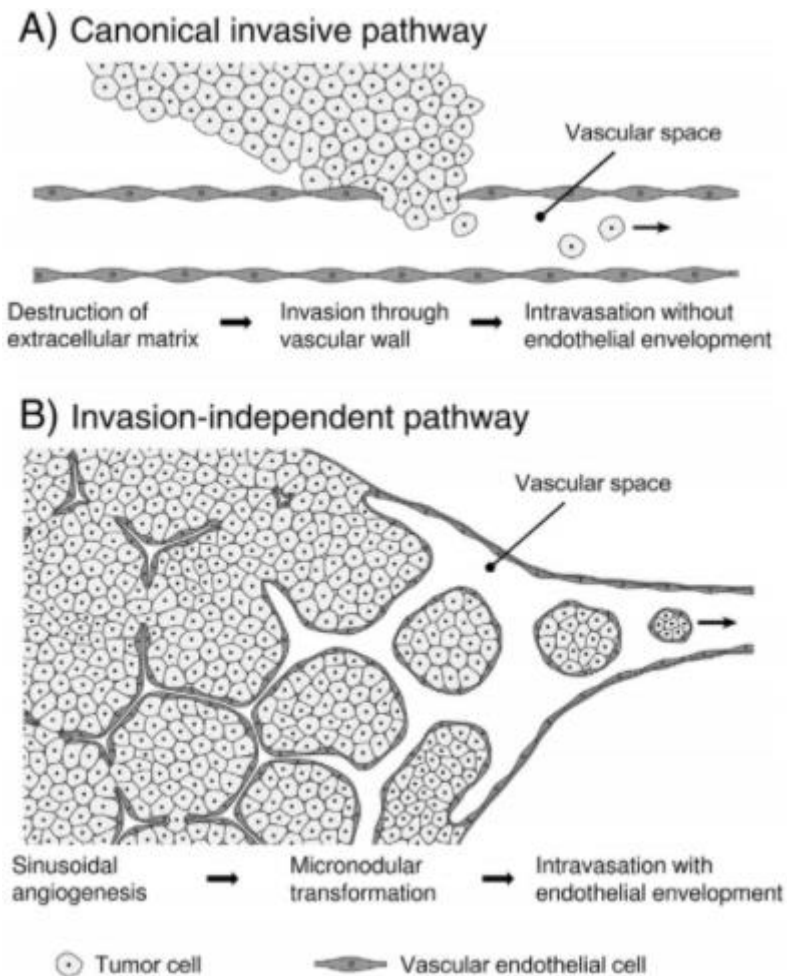
Comme décrit par Smetana et Scott puis par Christopherson et al. les SAPM présentent une remarquable homogénéité, tant intra qu'inter-tumorale.

D'un point de vue macroscopique les SAPM sont des tumeurs molles, de couleur jaune ou grisâtre, parfois siège de remaniements nécrotiques centraux.

Ils présentent une micro-architecture lobulée faite de cellules polygonales peu cohésives une fois fixées dans le formol, et de ce fait organisées en alvéoles (cellules de moins en moins cohésives de la périphérie vers le centre), séparées par un réseau de septas fibreux et de fins capillaires.

Il est à noter 2 exceptions rares à cette organisation stéréotypée décrites dans la population pédiatrique : il existe chez l'enfant des formes constituées d'amas cellulaires cohésifs, et des formes sans arrangement alvéolaires, de meilleur pronostic.

Des embolies vasculaires faits de clusters cellulaires endothélialisés sont fréquemment retrouvés en périphérie de la tumeur (par mécanisme de remodelage vasculaire sinusoidal, et non par invasion avec destruction des parois vasculaires) (cf Figure 7) (43).



**Figure 7.** Schéma montrant deux mécanismes de dissémination tumorale hématogène : la voie classique invasive par destruction de la matrice extra-cellulaire (A), et une voie alternative non invasive par une néoangiogenèse d'architecture sinusoidale permettant le détachement de *clusters* cellulaires endothélialisés. Tiré de Setsu et al. (43)

En coloration HES les cellules sont de grande taille, polygonales, avec un abondant cytoplasme clair ou légèrement éosinophile, finement granuleux (cf Figure 8).

En coloration PAS les cellules présentent des inclusions de glycogène intracytoplasmique ainsi que des cristaux rhomboïdes ou en épingle, isolés ou en amas, résistants à la diastase et qui sont également visibles en microscopie électronique (29, 44, 30,45).

Leur ultrastructure est également marquée par un noyau comportant un nucléole central proéminent, par de nombreuses mitochondries entourées de granules et par un réticulum endoplasmique clairsemé.

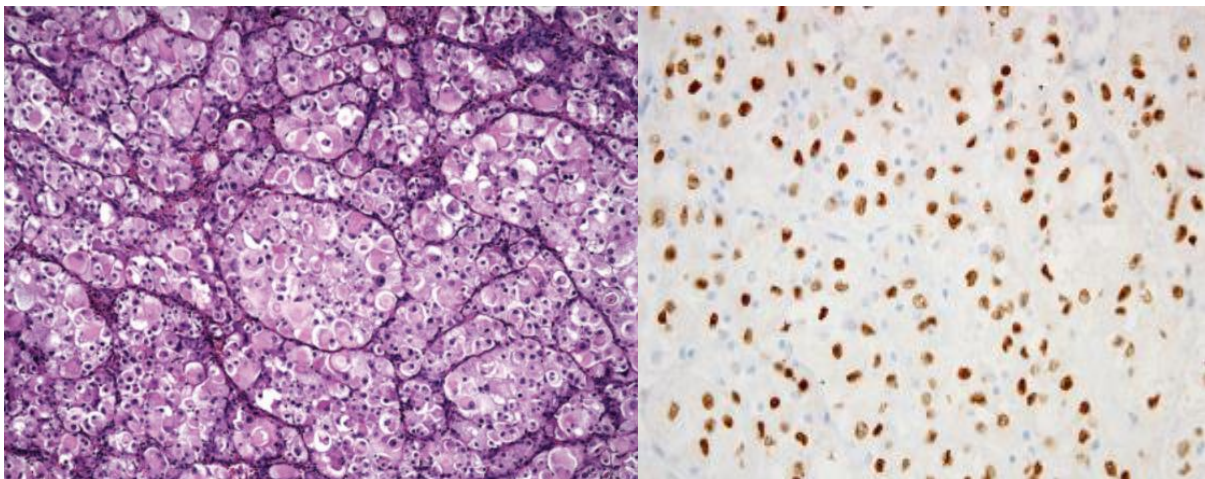
L'index mitotique est habituellement faible au sein de ces tumeurs.

D'un point de vue cytogénétique les SAPM sont caractérisés par une translocation non réciproque constante der(17)t(X;17)(p11;q25) à l'origine d'un transcrite et d'une protéine de fusion ASPL-TFE3 semblant à l'origine d'une surexpression de facteurs pro-angiogéniques, de réponse à l'hypoxie, de prolifération cellulaire, de dissémination à

distance etc. habituellement régulés par TFE3: l'*hepatocyte growth factor receptor* (c-MET), le *vascular endothelial growth factor* et *receptor* (VEGF/VEGFR) etc. (46, 47).

Le marquage de TFE3 en immunohistochimie est donc positif au niveau des noyaux sur ces tumeurs et est une aide au diagnostic différentiel. En revanche les SAPM ne présentent généralement ni marqueurs épithéliaux, ni marqueurs spécifiques neuroendocrines, ni marqueurs spécifiques mélanocytaires (cf Figure 8).

La ligne de différenciation des SAPM est encore aujourd'hui classée comme incertaine. La théorie d'une origine musculaire striée est débattue, soutenue par certaines études mettant en évidence une surexpression de myoD1, un facteur de transcription myogénique spécifique du tissu musculaire strié (48, 49). Le résultat de ces 2 études n'a pas été confirmé par les études ultérieures, en revanche une étude a mis en évidence une prépondérance au sein du transcriptome des SAPM de gènes à expression restreinte aux muscles striés, venant à nouveau soutenir cette hypothèse (47).



**Figure 8.** Image en microscopie optique d'un sarcome alvéolaire typique composé de grandes cellules éosinophiles organisées en alvéoles et séparées par des septas traversés d'un fin réseau capillaire (à gauche), distribution nucléaire du marquage de TFE3 en immunohistochimie (à droite).

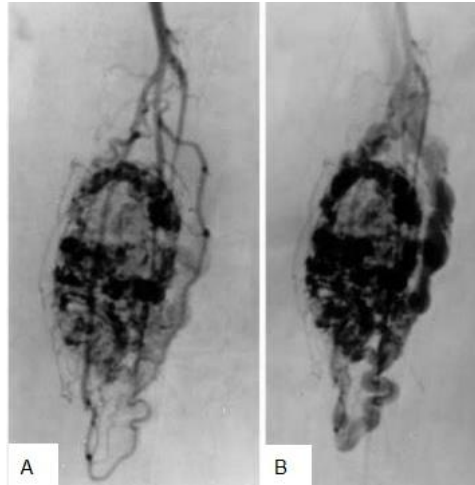
Tiré de AL. Folpe, AT. Deyrup et selon S.Sood et al. (30)

## E. Place de l'imagerie

Les aspects radiologiques des SAPM jusqu'à présent décrits dans la littérature sont selon les modalités :

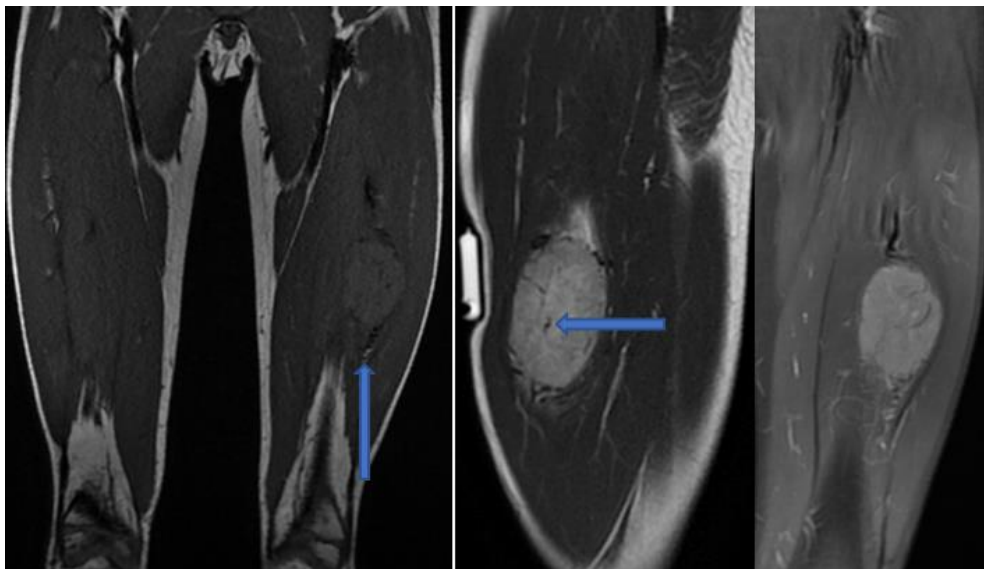
- En scanner : une masse de densité tissulaire inférieure au muscle, prenant le contraste parfois uniquement en périphérie avec zones de nécrose centrale
- En angiographie : une masse hyperartérialisée, présence d'importants vaisseaux nourriciers et de gros vaisseaux tortueux intra et péri-tumoraux et de shunts artérioveineux mais un *wash out* lent (cf Figure 9)

- En IRM : une masse présentant un iso ou hypersignal T1, un franc hypersignal T2 non myxoïde, non adipeux et non fibreux parfois hétérogène, une prise de contraste intense, et de nombreux vaisseaux péri- et intratumoraux tortueux visibles sous forme de vide de signal ou *flow voids* (cf Figure 10) (50, 38, 51, 42, 52).



**Figure 9.** Angiographie d'un SAPM du triceps sural (découvert chez une femme de 39 ayant présenté des douleurs du genou dans un contexte de maladie d'emblée métastatique au niveau osseux). Tumeur hyperartérialisée avec présence de shunt artérioveineux au temps artériel (A), présentant un *wash out* lent au temps veineux (B).

Tiré de JS. Suh et al. (52)



**Figure 10.** IRM d'un SAPM du quadriceps (découvert chez un enfant de 9 ans devant une tuméfaction de la cuisse gauche, d'emblée métastatique au niveau pulmonaire). Lésion en très discret hyper-signal sur la séquence T1 SE (à gauche), en hyper-signal T2 franc avec œdème péri-tumoral aux pôles supérieur et inférieur (au centre), une prise de contraste sur la séquence T1 fatsat injectée (à droite), ainsi que de nombreux *flow voids* péri et intratumoraux (flèches pleines).

Ces signes n'ayant été observés que dans des séries descriptives, leur valeur diagnostique n'était jusqu'alors pas connue.

Comme vu précédemment l'IRM est l'examen de choix pour le bilan initial local, dans les mêmes modalités que pour les autres types de SPM.

En plus du scanner thoracique recommandé pour l'ensemble des SPM, le bilan d'extension d'un SAPM doit comporter une imagerie cérébrale (scanner ou IRM au choix) ainsi qu'une tomographie par émission de positons (TEP) à la recherche de localisations osseuses (17,13).

Le suivi en imagerie s'effectue sur la base suivante : scanner thoracique, imagerie cérébrale et IRM locale tous les 4-6 mois si bas grade/ tous les 3-4 mois si grade intermédiaire ou haut les 3 premières années puis tous les 6 mois jusqu'à la 5ème année puis tous les ans jusqu'à la 10ème année.

## **F. Prise en charge**

La prise en charge des SAPM n'est pas clairement codifiée, du fait de leur rareté. Le schéma thérapeutique suit celui des autres SPM avec une chirurgie en première intention dans les formes localisées ou locorégionales, et l'adjonction d'une radiothérapie néoadjuvante ou adjuvante selon les mêmes critères cliniques, anatomopathologique et d'imagerie, malgré l'absence de données fiables dans la littérature.

En revanche les SAPM semblent peu sensibles à la doxorubicine. La prise en charge des patients présentant une atteinte métastatique peut comporter une phase expectative, dans les formes indolentes ou dans le cas d'une maladie évolutive une inclusion dans un essai clinique (27).

Certaines études ont démontré l'efficacité de thérapies ciblées dans le traitement des SAPM métastatiques : le sunitinib (inhibiteurs de multiples tyrosines kinases pro-angiogéniques) (41), le cediranib et le bevacizumab (inhibiteurs de tyrosine kinase ciblant VEGFR) (53, 54), le crizotinib (inhibiteur de tyrosines kinases multiples dont c-MET) (55) etc.

### **III. Article scientifique : Alveolar soft part sarcoma : can MRI help discriminating from other soft-tissue tumors ? A study of the French sarcoma group**

#### **A. Introduction**

Les SAPM se démarquent par leur uniformité histologique et leur importante néoangiogenèse se traduisant en IRM par un aspect stéréotypé de tumeur lobulée en hypersignal T1 riche en vides de signaux vasculaires ou *flow voids*. Cependant, la littérature radiologique relative à ces tumeurs est peu abondante, consistant essentiellement en des séries de quelques cas ou en case reports. De plus, ces traits dits caractéristiques peuvent être retrouvés dans d'autres types tumoraux les rendant à risque de confusion, notamment avec certaines tumeurs bénignes ou des malformations vasculaires.

Le but de notre première étude était donc de décrire exhaustivement la sémiologie IRM des SAPM et de la confronter à celle d'autres types de tumeurs des parties molles dans une cohorte rétrospective multicentrique incluant un panel aussi représentatif que possible de cas rencontrés en centre de lutte contre le cancer.

#### **B. Article**

L'étude scientifique que nous avons réalisée a été publiée en décembre 2018 dans *European Radiology*. Dans les pages suivantes, nous reproduisons l'article dans son format original et en langue anglaise, qui a été utilisée pour sa diffusion scientifique.

## **Alveolar Soft-Part Sarcoma: Can MRI Help Discriminating from other Soft-Tissue Tumors? A Study of the French Sarcoma Group.**

### **ABSTRACT**

**Objectives:** To investigate the imaging features of alveolar soft-part sarcomas (ASPS) on pre-treatment MRI in order to identify relevant criteria to distinguish ASPS from other soft-tissue tumors.

**Methods:** A series of 25 patients (mean age: 18.5 years-old) with histologically proven ASPS from 5 French comprehensive cancer centers was compared to a control cohort of 292 patients with various histologically proven benign and malignant soft-tissue tumors representative of the ten-year long activity of one center. All had a baseline MRI with contrast-agent administration. Two radiologists independently reviewed the MRIs. Features assessing location, size, signal, architecture, periphery and vascularization were reported. Their association with the histological diagnosis of ASPS was evaluated with Chi-square or Fisher test. Their prevalence, sensitivity, specificity, odds ratio and reproducibility were calculated.

**Results:** Eight MRI features were significantly associated with ASPS: deep location ( $p<0.001$ ), high signal intensities on T1 weighted-imaging ( $p<0.001$ ), central area of necrosis ( $p=0.001$ ), absence of fibrotic component ( $p=0.003$ ), infiltrative growth-pattern ( $p=0.003$ ), absence of tail sign ( $p=0.001$ ), presence of intra- and peritumoral flow voids ( $p<0.001$ ) and number of flow voids  $\geq 5$  ( $p<0.001$ ). Twenty out of the 25 (80%) of ASPS showed at least 7 of these 8 features compared to only 4 out of 292 (1.4%) tumors of the control cohort (: 1 benign vascular tumor, 1 solitary fibrous tumor, 2 high-grade soft-tissue sarcomas). The 5 ASPS with less than 7 out of 8 features measured less than 40mm

**Conclusion:** The striking histological uniformity of ASPS translates into imaging. However, ASPS may be misdiagnosed as benign tumors or pseudo-tumors, notably intramuscular benign vascular tumors or vascular malformations.

**Key-words:** Magnetic Resonance Imaging; Neoplasms, connective and soft tissue; Sarcoma; Sarcoma, alveolar soft part; Hemangioma, intramuscular;

### **Key-points:**

- ASPS are rare aggressive mesenchymal tumors displaying recurrent MRI features highly reminiscent of the diagnosis.
- Deep-seated tumors presenting with mainly high signal intensity on T1-weighted imaging, an absence of fibrotic component, ill-defined margins without aponeurotic extension, and more than 5 central and peripheral flow voids are very likely to be ASPS.



- ASPS may be misdiagnosed as intramuscular benign vascular tumor or vascular malformation, which occur in the same age group.

## **ABBREVIATIONS**

ASPS: alveolar soft part sarcoma

CI95%: 95% confidence interval

FNCLCC: French federation of cancer sarcoma group

ICC: Interclass correlation coefficient

ISSVA: International Society for the Study of Vascular Anomalies

$\kappa$ : Cohen's Kappa

kw: weighted Kappa

OR: Odds ratio

PACS: Picture Archiving and Communication System

SFT: Solitary fibrous tumor

STS: Soft-tissue sarcoma

WI: Weighted imaging

## **INTRODUCTION**

Alveolar soft-part sarcoma (ASPS) is a rare mesenchymal tumor that represents 0.4-1% of all soft-tissue sarcomas (STS) [1]. ASPS mostly occur in young adults and about one third of cases affect children and adolescents [2]. It was first described in 1952 by Christopherson who noticed the striking uniformity from one area of the tumor to another, and from one tumor to another [3]. Indeed, ASPS demonstrates a pseudoalveolar pattern made of uniform and repeated nests of large granular cells delineated by fibrous septa containing vascular channels [1]. Thereafter, cytogenetical analyses identified a recurrent translocation responsible for the formation of a chimeric transcription factor (ASPL-TFE3) leading to the upregulation of pro-angiogenic transcripts [4]. These pseudoalveolar pattern and pronounced angiogenesis translate into imaging, especially MRI, through a lobular architecture, high signal intensities (SI) on T1-weighted imaging (-WI), which may be due to the abundance of capillary vascularization and blood stagnation within sinusoidal vascular channels, and large feeding vessels and flow voids [5–13].

ASPS can remain clinically indolent for a long-time although half of the patients have metastatic diseases at diagnosis. Distant metastases mainly occur in the lung but locations in the bone, brain and liver are observed as well [14,15]. This high propensity for hematogenous metastases has been related to their abundant neovascularization and to their ability to form intravascular endothelial-wrapped clusters of tumor cells released in the circulation [1,16,17].

Radiological literature on ASPS is relatively scarce, including small series and reports of patients, some being misdiagnosed as hemangioma or arterio-venous malformations [5,13]. In addition, solitary fibrous tumors, desmoid tumors, schwannoma or certain STS can also present with imaging features linked to ASPS, especially abnormal intra- and peritumoral vascularity [18–22]. Therefore, the aims of this study were to investigate the imaging features on pre-treatment MRI that could help to distinguish ASPS from other soft-tissue masses and to find clues to avoid misdiagnosis especially with benign tumors that may not be systematically biopsied.

## **MATERIALS AND METHODS**

### **Study design**

This retrospective case-control study was approved by the institutional review board and informed consent was waived. The population study was made of 2 cohorts: ASPS patients (: cases) and patients with non-ASPS soft-tissue masses (: control cohort).

Patients with ASPS were retrieved through the CONTICABASE (Connective Tissue in Cancer Network), a European sarcoma database and tumor bank comprising a second opinion of an expert sarcoma pathologist from 1997 to 2018 [23]. Due to the rarity of ASPS, patients came from 5 French comprehensive cancer centers: Institut Curie, Institut Gustave Roussy, Centre Léon Bérard, Centre Oscar Lambret and Institut Bergonié.

Patients of the control cohort came from Institut Bergonié, a French sarcoma reference center. Included in the cohort were patients referred to the center for the initial diagnostic management of a soft-tissue mass of the trunk and extremities between January 2008 and January 2018 with available histological diagnosis, available pre-treatment MRI with an acceptable protocol defined as including at least one T2-WI, one pre-contrast T1-WI, one T1-WI with fat suppression after Gadolinium-chelates injection (FS-Gd-T1-WI) and at least two orthogonal acquisition plans. Recurring tumors, visceral tumors and well-differentiated liposarcomas were excluded. In total, the control cohort included 292 tumors. Of these, 10 were solitary fibrous tumors (6 malignant and 4 of intermediate malignancy), 23 were benign vascular lesions (i.e. benign vascular tumors or vascular malformations according to the International Society for the Study of Vascular Anomalies - ISSVA), 176 were non-ASPS STS (including 24 grade I, 50 grade II and 102 grade III – details for histotypes are given in Supplementary Table 1), 33 were desmoid tumors, 18 were myxomas, and 32 were benign peripheral nerve sheath tumors (including 27 schwannomas).

The following epidemiological details were retrieved from the medical files: age, gender, histotypes, grade according to the French Federation of Cancer Centers Sarcoma Group (FNCLCC) grading system (when applicable) and location [24].

## **MRI acquisition**

Examinations were carried out on 1.5-Tesla magnets from different radiological centers. T2-WI, T1-WI, FS-Gd-T1-WI and at least two orthogonal acquisition plans were available for all patients. Section thickness ranged from 3 to 5 mm. Coils, field-of-view and matrix were adapted to tumor size and location. Ranges of repetition time/echo time were: 500-700/10-15msec for T1-WI and 2400-4500/100-130msec for T2-WI. Different fat suppression techniques were accepted for FS-Gd-T1-WI: fat saturation, inversion-recovery imaging, opposed-phase imaging and subtraction between post-contrast and pre-contrast T1-WI.

## **MRI analysis**

All MRI were anonymized and double-blindedly reviewed on a Picture Archiving and Communication System (PACS) (Enterprise Imaging v8.1.2, AGFA) by two radiologists (a senior radiologist and a fellow with 2 years of experience in MRI including 6 months in a sarcoma reference center) to assess inter-observer reproducibility. A final consensus reading was made 2 months after the first readings and used for the statistical analysis.

The radiologists noted tumor depth regarding the superficial fascia and measured the longest diameter. Features depicting tumor MR signal and architecture were collected including: main SI on T1-WI and T2-WI (defined as: low, iso or high, as compared to muscle); presence of a lobular architecture; presence of a fibrotic component (defined as low SI on T2-WI, low SI on T1-WI and possible subtle enhancement on FS-Gd-T1-WI); presence of a necrotic central scar (defined as a central irregular area with variable SI on T1-WI depending on occurrence of tumor bleeding, high SI on T2-WI, no enhancement on FS-Gd-T1-WI); presence of a fatty component (defined as high SI on T1-WI, high SI on T2-WI, low SI on FS-Gd-T1-WI). In case of doubt about SI on T1-WI and T2-WI, two regions of interest  $\geq 1\text{cm}^2$  were drawn on the non-necrotic non-hemorrhagic area of the tumor and on healthy muscles: high SI was defined as  $SI_{\text{tumor}}/SI_{\text{muscle}} \geq 1.1$ .

Regarding tumor periphery, following features were reported: MRI growth pattern on the whole tumor circumference on T2-WI and FS-Gd-T1-WI (defined as: 'pushing-type' when the tumor was entirely well-defined, 'focal-type' and 'diffuse type' when irregular borders and infiltration of surrounding tissue represented  $<25\%$  and  $\geq 25\%$  of tumor circumference, respectively [25]); presence of peritumoral edema (defined as bright SI on T2-WI beyond apparent tumor borders or pseudocapsule, without mass effect or modification of the surrounding anatomy, qualified as: absent, limited or extensive when spreading in an entire muscular compartment); presence of a peritumoral enhancement (defined as contrast enhancement within surrounding tissues, beyond apparent tumor borders or pseudo-capsule, without mass effect or modification of the surrounding anatomy on FS-Gd-T1-WI); presence of a bone invasion (defined as SI anomalies located in bone cortex and/or medulla contiguous to the tumor) or a vessel and/or nerve

invasion ( defined as vessel occlusion or neurovascular encasement – i.e. contact between tumor and vessel/nerve  $\geq 180^\circ$ ) [26].

Flow voids were defined as serpiginous or linear structures with low SI on T1-WI and T2-WI possibly in communication with feeder vessels. When flow voids were present, the radiologists reported: their distribution (defined as strictly intratumoral, strictly peritumoral, peritumoral and intratumoral); their count (<5 vs.  $\geq 5$ ) and their longest diameter. Peritumoral flow void was defined as directly adjacent to the tumor, beyond the apparent tumor margins or pseudocapsule of the tumors. Intratumoral flow void was defined as located within the tumor.

### **Statistical analysis**

The prevalence, sensitivity and specificity of categorical MRI features were calculated. Their association with histotype was tested using chi-square or Fisher test as appropriate. Univariate odds ratio (OR) with 95% confidence interval (CI95%) was calculated. Continuous variables were compared using the Wilcoxon or Student test depending on the Shapiro-Wilk normality test. Inter-observer agreements were assessed using the interclass correlation coefficient with two-way mixed model (ICC), Cohen's Kappa ( $\kappa$ ) and weighted Kappa ( $\kappa_w$ ) for continuous, dichotomized and ordinal variables, respectively. The agreement for ICC was defined as good ( $>0.75$ ), moderate (0.5-0.75) or poor ( $<0.5$ ). The agreement for  $\kappa$  and  $\kappa_w$  was defined as slight (0-0.20), fair (0.21-0.40), moderate (0.41-0.60), substantial (0.61-0.80) and almost perfect (0.81-0.99) [27]. All tests were two-tailed. Statistical analyses were done using the SPSS statistical package (version 21.0, IBM). A p-value  $<0.05$  was deemed significant.

## **RESULTS**

### **Population**

Table 1 shows the epidemiological data of the study population. Twenty-five ASPS patients were included (16/25 women, 64%). Median age was 18.5 years-old (range: 7-53). Mean age of ASPS patients was significantly lower than in the control cohort ( $p<0.0001$ ). Most tumors were located in the lower limb (20/25, 85%). Nineteen were intra-muscular, 1 was inter-muscular and 5 were inter- and intra-muscular.

**Table 1.** Clinical data of the control cohort and the cohort of patients with alveolar soft-part sarcoma.

Characteristics	ASPS						Control Group					
	All	SFT	Benign	Vascular Lesions	STS	Desmoid Tumors	Myxoma	BPNST				
<b>Age</b>	(n=25) 18.5 (7-53)	(n=10) 63.5 (35-72)	(n=23) 37 (16-69)	(n=176) 62.5 (15-92)	(n=33) 33 (18-76)	(n=18) 59.5 (36-82)	(n=32) 57 (16-85)					
<b>Gender</b>												
Male	142 (48.6)	2 (20)	11 (47.8)	105 (59.7)	7 (21.2)	5 (27.8)	12 (37.5)					
Female	150 (51.4)	8 (80)	12 (52.2)	71 (40.3)	26 (78.8)	13 (72.2)	20 (62.5)					
<b>Location</b>												
Upper Limb	2 (8) (11.6)	1 (10)	5 (21.7)	19 (10.8)	3 (9.1)	0 (0)	6 (18.8)					
Shoulder Girdle	1 (4) (6.5)	1 (10)	2 (8.7)	13 (7.4)	2 (6.1)	0 (0)	1 (3.1)					
Trunk Wall	1 (4) (18.8)	3 (30)	6 (26.1)	21 (11.9)	22 (66.7)	0 (0)	3 (9.4)					
Pelvic Girdle	0 (0)	2 (20)	2 (8.7)	8 (4.5)	3 (9.1)	3 (16.7)	5 (15.6)					
Lower Limb	20 (80) (54.8)	3 (30)	7 (30.4)	115 (65.3)	3 (9.1)	15 (83.3)	17 (53.1)					
Other	1 (4) (0.3)	0 (0)	1 (4.3)	0 (0)	0 (0)	0 (0)	2 (6.2)					

NOTE.- Data are number of patients with percentage in parentheses, except for age given as median with range in parentheses.

Abbreviations: ASPS : alveolar soft-part sarcoma, BPNST : benign peripheral nerve sheath tumor, SFT : solitary fibrous tumor, STS : soft-tissue sarcoma.

Table 2 summarizes the characteristics of the cohort of patients with ASPS. The first symptom was a swelling in 19 patients, which was painful in 7 cases. The median delay from the first symptom to the histological diagnosis was 5 months (range: 1-15). Fourteen patients (14/25, 56%) had metastases at diagnosis, which were located in the lung (n=13) and brain (n=1). In total, 8 patients had a metastatic relapse after initial treatment, which were located in the brain (n=4), bone (n=2), lung (n=6) and liver (n=1). Five patients died of the disease and seven are currently in complete remission.

**Table 2.** Epidemiological characteristics and outcome of the patients with alveolar soft-part sarcoma.

Age, gender	First Symptoms	Delay from 1st symptom to diagnosis	Location	Depth	Metastasis at diagnostic	Initial management	Outcome
7y male	Exophthalmos	11.5 months	Oculomotor muscle	Deep	Lung metastasis	-	Early loss of follow-up
7y male	Painful swelling	1 month	Shoulder girdle	Deep, intramuscular	Lung metastasis	CT, surgery, RT	Metastatic relapse 6.7 months after surgery (lung), alive 5 years later
7y female	Swelling	1.3 month	Thigh	Deep, intramuscular	Lung metastasis	CT, surgery, CT	No relapse, alive 33.4 months after diagnostic
11y female	Incidental	-	Trunk wall	Deep	Lung metastasis	CT, surgery	Loss of follow-up
12y male	Swelling	1.5 month	Thigh	Deep, intramuscular	No	Surgery, RT, CT	Complete remission 3 years after initial management
13y female	Painful swelling	4.3 months	Thigh	Deep, intramuscular	Lung metastasis	CT, surgery, RT	Metastatic relapse (lung)
15y male	Sport trauma	6 months	Thigh	Deep, intramuscular	No	Surgery, RT	No relapse during 3 years then lost of follow-up
16y male	Painful swelling	9 months	Thigh	Deep	Lung metastasis	-	-
16y female	Swelling	13.3 months	Thigh	Deep, intramuscular	No	Surgery	No relapse, alive 5.2 years after diagnostic
16y female	Painful swelling	14.8 months	Upper limb	Deep, intramuscular	No	Surgery	No relapse, alive 44.1 months after diagnostic
17y female	Painful swelling	3 months	Thigh	Deep, intramuscular	Lung metastasis	CT, surgery, RT	Metastatic relapse (liver and bone)
18y male	-	-	Upper limb	Deep, intramuscular	No	CT, surgery, RT	Metastatic relapse 42 months after surgery (lung), alive 14 years later
18y female	-	-	Thigh	Deep, intramuscular	Lung metastasis	CT, surgery	Loss of follow-up
19y female	Swelling	1.5 months	Thigh	Deep	Lung metastasis	Surgery, CT	Early loss of follow-up

22y female	Swelling	6 months	Thigh	Deep, intramuscular	Lung metastasis	CT, surgery	Metastatic relapse 6 months later (brain), dead of disease 22 months after initial management
23y female	Swelling	-	Thigh	Deep, intramuscular	Lung metastasis	-	Loss of follow-up
24y female	Neurologic deficit (brain metastasis)	4.3 months	Thigh	Deep, intramuscular	Brain metastasis	CT, surgery, CT	Dead of disease
28y female	Progressive swelling, secondarily painful	-	Thigh	Deep, intramuscular	No	Surgery	No relapse 1 year after initial management
30y female	Swelling	1 month	Thigh	Deep, intramuscular	No	Surgery, RT	Complete remission 5 years after initial management
31y female	Slowly progressive swelling	5 months	Thigh	Deep, intramuscular	No	Surgery, RT	Complete remission 3 years after initial management
32y female	Painful swelling	5 months	Thigh	Deep	No	CT, ILP, surgery, RT	Metastatic relapse (lung, followed by brain metastases). Died of disease 6 years after initial treatments
33y male	Painful swelling	12 months	Thigh	Deep, intramuscular	Lung metastasis	CT, surgery, RT	Metastatic relapse (brain and lung), died of disease
35y male	Swelling	-	Thigh	Deep, intramuscular	Lung metastasis	RT, surgery, CT	Stable disease since ending of adjuvant anti-angiogenic treatment
40y female	Swelling - mistaken for an hemangioma: arterial embolization	-	Thigh	Deep, intramuscular	No	Surgery	Local relapse 12 months after diagnosis, metastatic relapse (lung) 24 months after initial treatments
53y female	Swelling	1 month	Thigh	Deep, intramuscular	No	Surgery, RT	Metastatic relapse (lung, bone, brain) 12 months after initial management, died of disease 4 years later

NOTE:- Abbreviations : CT : chemotherapy including anti-angiogenic treatments, ILP : isolated limb perfusion, RT : Radiotherapy, y : years-old. Of the 25 patients of the series, 11 came from Institut Curie, 6 from Institut Gustave Roussy, 3 from Centre Léon Bérard, 3 from Centre Oscar Lambret and 2 from Institut Bergonié.

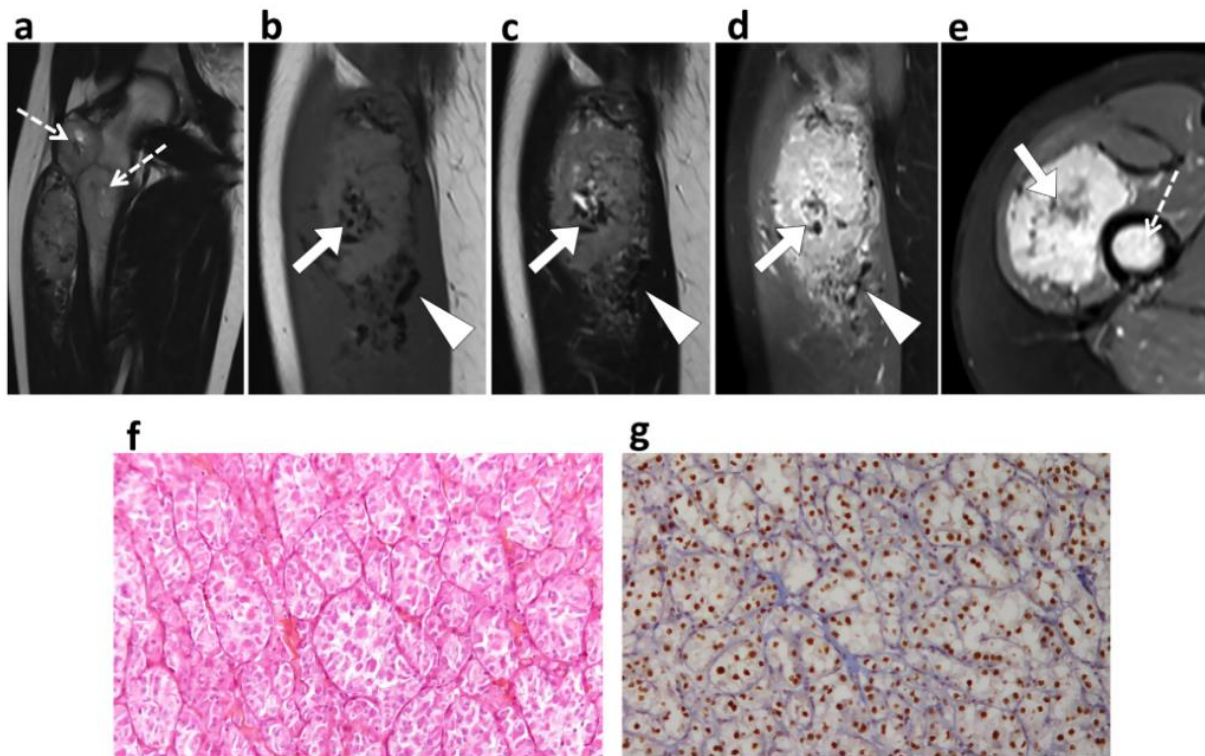


### **Associations between MRI features and ASPS**

Compared to the control cohort, several MRI features were associated with ASPS (Table 3). The depth of ASPS was statistically different ( $p < 0.001$ ), all being strictly deep-seated. Their mean size was  $66 \pm 30$  mm, which was significantly lower than in the control cohort ( $80 \pm 53$  mm,  $p = 0.045$ ). Main SI on T1-WI was higher than in the control group ( $p < 0.001$ ). A fibrotic component was never seen ( $p = 0.002$ ). MRI growth pattern of ASPS was always at least focal-infiltrative, which was more frequent than for the control group ( $p = 0.003$ ). The tail sign was never observed ( $p = 0.001$ ). Regarding tumor vascularization, flow voids were more numerous ( $p < 0.001$ ) with a larger diameter ( $p < 0.001$ ). The flow voids distribution was statistically different ( $p < 0.001$ ), being always intra- and peritumoral in ASPS. Only one ASPS of 30mm did not demonstrate flow void.

A fatty component was never seen in ASPS but it did not reach significance ( $p = 0.089$ ). Lobular architecture was more frequently seen in ASPS without reaching significance ( $p = 0.078$ ). When present, surrounding edema was always limited and circumscribed to lower and upper poles to the tumors. Figure 1 shows the typical aspect of ASPS on MRI with radiological-pathological correlation.





**Figure 1.** Typical alveolar soft-part sarcoma – Radio-pathological correlation. (a) Coronal T2-weighted imaging demonstrated a deep-seated tumor within the right quadriceps femoris with synchronous femoral bone metastases (dashed arrows). (b) On sagittal T1-weighted imaging, the tumor showed high signal intensity compared to muscle with intra- and peritumoral abnormal vessels (white arrow and white arrowhead, respectively) at its upper and lower poles with low signal intensity, also on sagittal T2-weighted imaging (c) and on sagittal Fat Sat T1-weighted imaging after Gadolinium-chelates injection (d). Axial fat saturated T1-weighted imaging after Gadolinium-chelates injection (e) shows a central area without enhancement corresponding to the necrotic central scar (white arrow) and one of the bone metastases (dashed arrow). (f) Hematoxylin and Eosin stained slices shows the typical pseudoalveolar organization of large eosinophilic cells separated by fibrovascular thin septa with abundant capillaries. (g) Immunohistochemistry showing nuclear positivity for TFE3 due to the abnormal expression of the ASPL-TFE3 fusion protein

Table 4 shows the sensitivity, specificity and odds ratio of the MRI features associated with ASPS. Strictly deep-seated location, intra- and peritumoral flow voids, and a flow voids count  $\geq 5$  demonstrated sensitivity and specificity above 90%.

The MRI features demonstrated at least substantial agreements except for presence of a fibrotic component, central necrotic scar and lobular architecture, which were moderately reproducible (Table 5).

**Table 3.** Distribution of the MRI features according to the histotype with comparison between ASPS and control cohorts

Characteristics	ASPS		Control Group					
	All	p-value	SFT	Benign Vascular Lesions	STS	Desmoid Tumors	Myxoma	BPNST
<b>Longest Diameter</b>	66 ± 30	0.045*	87.8 ± 41.7	55.9 ± 23.5	90 ± 56.3	87 ± 49.2	56 ± 46.1	44 ± 34.6
<b>Depth</b>								
Superficial	0/25 (0)	<0.001***	1/10 (10)	1/23 (4.3)	9/176 (5)	0/33 (0)	1/18 (5.6)	0/32 (0)
Deep + Superficial	0/25 (0)		2/10 (20)	0/23 (0)	65/176 (37)	12/33 (36.4)	0/18 (0)	0/32 (0)
Deep, Intramuscular	19/25 (76)		0/10 (0)	16/23 (69.6)	42/176 (24)	9/33 (23.7)	16/18 (88.9)	16/32 (50)
Deep, Intermuscular	1/25 (4)		6/10 (60)	3/23 (13)	29/176 (16)	6/33 (18.2)	1/18 (5.6)	16/32 (50)
Deep, Inter+intra-muscular	5/25 (20)		1/10 (10)	3/23 (13)	31/176 (18)	6/33 (18.2)	0/18 (0)	0/32 (0)
<b>Main Signal on T1-WI</b>								
Hypo-	0/25 (0)		0/9 (0)	2/22 (9.1)	10/173 (6)	1/32 (3)	16/17 (94.1)	2/32 (6.3)
Iso-	5/25 (20)		8/9 (88.9)	15/22 (68.2)	109/173 (63)	31/32 (97)	1/17 (5.9)	29/32 (90.6)
Hyper-	20/25 (80)		1/9 (11.1)	5/22 (22.7)	54/173 (31)	0/32 (0)	0/17 (0)	1/32 (3.1)
<b>Main Signal on T2-WI</b>								
Hypo-	0/23 (0)	0.637	0/10 (0)	0/23 (0)	3/175 (2)	2/33 (6)	0/18 (0)	0/32 (0)
Iso-	0/23 (0)		0/10 (0)	0/23 (0)	1/175 (1)	5/33 (15)	0/18 (0)	0/32 (0)
Hyper-	23/23 (100)		10/10 (100)	23/23 (100)	171/175 (97)	26/33 (79)	18/18 (100)	32/32 (100)
<b>Fatty component</b>								
No	24/24 (100)	0.089	10/10 (100)	12/19 (63.2)	141/164 (86)	33/33 (100)	18/18 (100)	32/32 (100)
Yes	0/24 (0)		0/10 (0)	7/19 (36.8)	23/164 (14)	0/33 (0)	0/18 (0)	0/32 (0)

<b>Hemorrhagic component</b>									
No	19/25 (76)	207/286 (72)	0.818	9/10 (90)	18/22 (81.8)	99/172 (57.6)	9/33 (27.3)	18/18 (100)	31/32 (97)
Yes	6/25 (24)	79/286 (28)		1/10 (10)	4/22 (18.2)	73/172 (42.4)	24/33 (72.7)	0/18 (0)	1/32 (3)
<b>Fibrotic component</b>									
No	23/23 (100)	216/292 (74)	<b>0.002**</b>	5/10 (50)	22/23 (95.7)	138/176 (78)	9/33 (27.3)	18/18 (100)	24/32 (75)
Yes	0/23 (0)	76/292 (26)		5/10 (50)	1/23 (4.3)	38/176 (22)	24/33 (72.7)	0/18 (0)	8/32 (25)
<b>Central necrosis</b>									
No	14/24 (58)	255/292 (87)	<b>0.001**</b>	7/10 (70)	23/23 (100)	149/176 (85)	33/33 (100)	18/18 (100)	25/32 (78.1)
Yes	10/24 (42)	37/292 (13)		3/10 (30)	0/23 (0)	27/176 (15)	0/33 (0)	0/18 (0)	7/32 (21.9)
<b>Lobular architecture</b>									
No	4/24 (16)	98/292 (34)	0.078	1/10 (10)	9/23 (39.1)	39/176 (22)	33/33 (100)	18/18 (100)	25/32 (78.1)
Yes	21/24 (84)	194/292 (66)		9/10 (90)	14/23 (60.9)	137/176 (78)	0/33 (0)	0/18 (0)	7/32 (21.9)
<b>Growth pattern</b>									
Pushing-type	0/25 (0)	94/291 (32)	<b>0.003**</b>	3/10 (30)	3/23 (13)	42/176 (23.9)	3/33 (9)	16/17 (94.1)	27/32 (84.4)
Focal infiltrating	15/25 (60)	113/291 (39)		6/10 (60)	11/23 (47.8)	77/176 (43.8)	14/33 (42)	1/17 (5.9)	4/32 (12.5)
Diffuse infiltrating	10/25 (40)	84/291 (29)		1/10 (10)	9/23 (39.1)	57/176 (32.4)	16/33 (49)	0/17 (0)	1/32 (3.1)
<b>Edema</b>									
No	6/23 (26)	119/279 (41)	0.168	5/10 (50)	16/23 (69.6)	41/176 (23)	30/33 (90)	2/18 (11.1)	25/32 (78.1)
Limited	17/23 (74)	160/279 (55)		5/10 (50)	7/23 (30.4)	122/176 (69)	3/33 (10)	16/18 (88.9)	7/32 (21.9)
Extensive	0/23 (0)	13/279 (4)		0/10 (0)	0/23 (0)	13/176 (8)	0/33 (0)	0/18 (0)	0/32 (0)

<b>Peritumoral enhancement</b>									
No	21/23 (91)	196/287 (68)	0.068	6/10 (60)	18/23 (78.3)	92/171 (53.8)	32/33 (97)	18/18 (100)	31/32 (96.8)
Yes	2/23 (9)	91/287 (32)		4/10 (40)	5/23 (21.7)	79/171 (46.2)	1/33 (3)	0/18 (0)	1/32 (3.1)
<b>Tail Sign</b>									
No	25/25 (100)	207/284 (73)	<b>0.001**</b>	9/10 (90)	2/1/23 (91.3)	106/168 (63)	21/33 (64)	18/18 (100)	32/32 (100)
Yes	0/25 (0)	77/284 (27)		1/10 (10)	2/23 (8.7)	62/168 (37)	12/33 (36)	0/18 (0)	0/32 (0)
<b>Bone, vessel or nerves invasion</b>									
No	18/25 (72)	220/291 (76)	0.637	6/10 (60)	22/23 (95.7)	126/176 (72)	28/33 (85)	18/18 (100)	22/32 (68.8)
Yes	7/25 (28)	71/291 (24)		4/10 (40)	1/23 (4.3)	50/176 (28)	5/33 (15)	0/18 (0)	10/32 (31.3)
<b>Flow voids - distribution</b>									
None	1/25 (4)	226/292 (77)	<b>&lt;0.001***</b>	2/10 (20)	8/23 (34.8)	154/176 (87)	13/33 (39)	17/18 (94.4)	32/32 (100)
Peripheral	0/25 (0)	9/292 (3)		1/10 (10)	0/23 (0)	8/176 (5)	0/33 (0)	0/18 (0)	0/32 (0)
Internal	0/25 (0)	31/292 (11)		0/10 (0)	10/23 (43.5)	4/176 (2)	16/33 (49)	1/18 (5.6)	0/32 (0)
Peripheral + Internal	24/25 (96)	26/292 (9)		7/10 (70)	5/23 (21.7)	10/176 (6)	4/33 (12)	0/18 (0)	0/32 (0)
<b>Flow voids - number</b>									
< 5	2/25 (8)	265/292 (91)	<b>&lt;0.001***</b>	4/10 (40)	16/23 (69.6)	171/176 (97)	25/33 (76)	18/18 (100)	32/32 (100)
≥ 5	23/25 (92)	27/292 (9)		6/10 (60)	7/23 (30.4)	5/176 (3)	8/33 (24)	0/18 (0)	0/32 (0)
<b>Flow void - maximal diameter</b>	2.3	2.5 ± 1.5	<b>&lt;0.001***</b>	4.2 ± 1.7	2.5 ± 1.3	2.6 ± 1.8	4.3 ± 0.6	2	-

NOTE.- Data are the ratio between the numbers of patients with the MRI feature and the number of patients in who the feature was analyzable and percentage in parentheses, except for longest diameter and Flow void – maximal diameter given as mean and standard deviation.  
Abbreviations : ASPS : alveolar soft part sarcoma, BPNST : benign peripheral nerve sheath tumor, SFT : solitary fibrous tumor,  
STS : soft-tissue sarcoma, WI : weighted-imaging. Statistical analyses consisted in Chi-square tests for ordinal or categorical variables,  
and in Student t-test or Wilcoxon test (depending on Shapiro-Wilk normality test) for continuous variables. \* : p<0.05, \*\* : p<0.005, \*\*\* : p<0.001

**Table 4.** Sensitivity, specificity and odds ratio of the MRI features associated with alveolar soft-part sarcoma.

<b>Characteristics</b>	<b>Sensitivity</b>	<b>Specificity</b>	<b>OR</b>	<b>p-value</b>
<b>Strictly deep-seated</b>	100 (86.7-100)	90.8 (86.9-93.6)	+∞ (-;-)	<0.001
<b>High main SI on T1-WI</b>	80 (60.9-91.1)	78.6 (73.5-83)	14.7 (5.3-40.7)	<0.001
<b>No fibrotic area</b>	100 (85.7-100)	26 (21.3-31.4)	+∞ (-;-)	0.005
<b>Area of central necrosis</b>	41.7 (24.5-61.2)	87.3 (83-90.7)	4.9 (2.0-11.9)	0.001
<b>Focal or diffuse infiltrative growth pattern</b>	100 (86.7-100)	32 (27.2-37.9)	+∞ (-;-)	0.001
<b>No tail sign</b>	100 (86.7-100)	27.1 (22.3-32.6)	+∞ (-;-)	0.004
<b>Intra and peripheral flow voids</b>	96 (80.5-99.3)	91.1 (87.3-93.9)	245 (32-1889)	<0.001
<b>Flow void number ≥5</b>	92 (75-97.8)	90.8 (86.7-93.6)	112.9 (25-505)	<0.001

NOTE.- Sensitivity, specificity and odds ratio are given as percentages with 95% confidence intervals. Abbreviations: OR : odds ratio, SI : signal intensity, WI : weighted-imaging. The p-value corresponds to the p-value of the Fisher's test (after dichotomization in case of ordinal or categorical variables with more than 2 outcomes).

**Table 5.** Inter-observer agreement of the MRI features

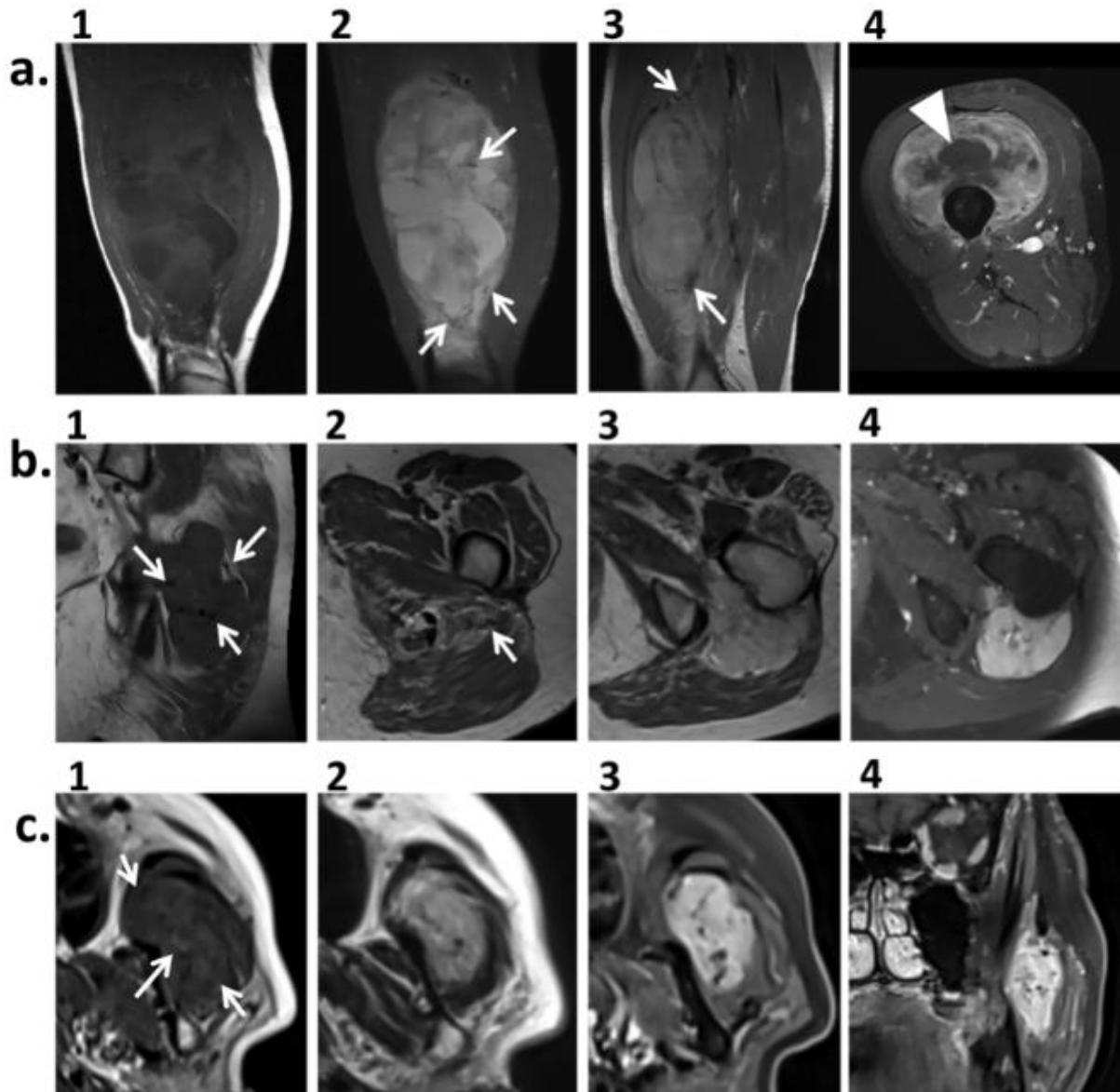
<b>Characteristics</b>	<b>Inter-observer agreement</b>
Longest diameter <sup>1</sup>	0.979 (0.972-0.983)
Depth <sup>2</sup>	0.844 (0.770-0.918)
Main signal on T1-WI <sup>3</sup>	0.620 (0.528-0.712)
Main signal on T2-WI <sup>3</sup>	0.864 (0.819-0.909)
Fatty component <sup>2</sup>	0.651 (0.498-0.804)
Hemorrhagic component <sup>2</sup>	0.694 (0.594-0.794)
Fibrotic component <sup>2</sup>	0.465 (0.308-0.622)
Necrotic central scar <sup>2</sup>	0.468 (0.319-0.617)
Lobular architecture <sup>2</sup>	0.541 (0.421-0.661)
Growth pattern <sup>3</sup>	0.666 (0.566-0.766)
Peritumoral edema <sup>3</sup>	0.665 (0.600-0.730)
Peritumoral enhancement <sup>2</sup>	0.600 (0.494-0.706)
Tail Sign <sup>2</sup>	0.697 (0.589-0.805)
Bone, vessel or nerve invasion <sup>2</sup>	0.710 (0.604-0.816)
Flow void - distribution <sup>2</sup>	0.631 (0.529-0.733)
Flow void - maximal diameter <sup>1</sup>	0.801 (0.751-0.843)
Flow void - number <sup>3</sup>	0.850 (0.764-0.936)

NOTE.- The following statistical tests were used : <sup>1</sup>: ICC, <sup>2</sup>: Kappa, <sup>3</sup>: weighted Kappa. Abbreviations : WI : weighted imaging.



### Uniformity of ASPS presentation on MRI

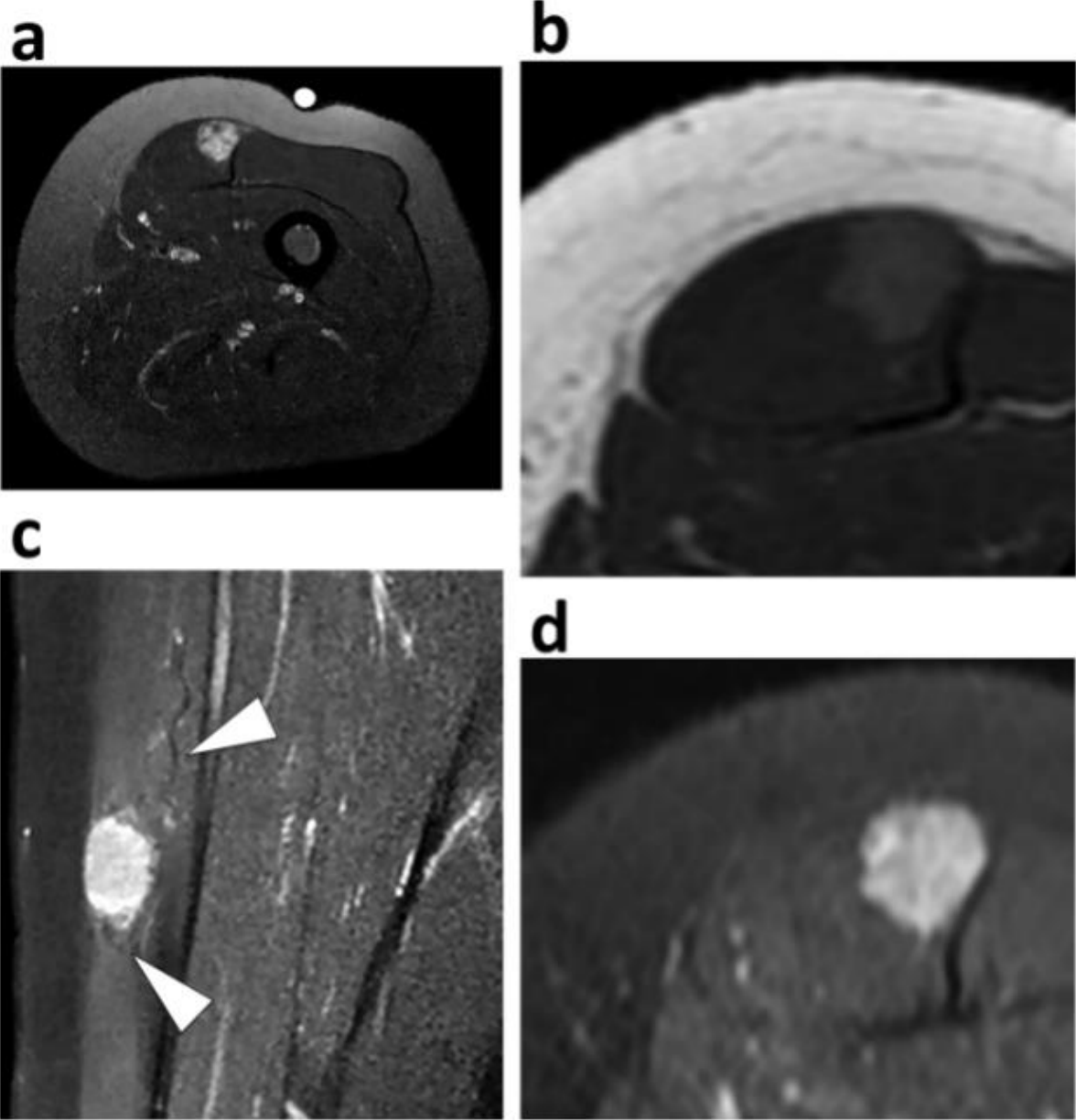
All the ASPS of the series exhibited at least 5 of the 8 MRI features associated with this histotype whereas only 14% (41/292) of tumors from the control group did. Only ASPS gathered the 8 MRI features together (7/25, 28%) while none from the control group did. Twenty (20/25, 80%) ASPS demonstrated at least 7 of these 8 MRI features whereas only 4 (4/292, 1.4%) from the control group did. These 4 tumors corresponded to 2 high-grade STS (1 leiomyosarcoma and 1 undifferentiated pleomorphic sarcoma), 1 SFT and 1 benign vascular lesion (Figure 2).



**Figure 2.** Soft-tissue tumors sharing the MRI features associated with alveolar soft-part sarcoma. These tumors all demonstrated a deep location, focal infiltrative growth pattern without tail sign, high SI on T1-weighted imaging, more than 5 intra- and peritumoral flow voids (white arrows), no fibrotic area, with eventual necrotic central scar (white arrow heads). (a) Deep-seated undifferentiated pleomorphic sarcoma of the quadriceps femoris. (1: Coronal T1-weighted imaging, 2: coronal STIR T2-weighted imaging, 3: Sagittal T2-weighted imaging, 4: axial Fat-sat T1-weighted imaging after gadolinium-chelates injection). (b) Deep-seated solitary fibrous tumor

of the left ischio-femoral space (1: coronal T1-weighted imaging, 2: axial T2-weighted imaging at the lower pole of the tumor, 3: axial T2-weighted imaging, 4: axial Fat-sat T1-weighted imaging after gadolinium-chelates injection). (c) Deep-seated intra-muscular hemangioma of the left masseter muscle (1: axial T1-weighted imaging, 2: axial T2-weighted imaging, 3: axial and 4: coronal Fat Sat T1-weighted imaging after gadolinium-chelates injection)

Conversely, the 5 ASPS with less than 7 of the 8 features all measured less than 40mm. They did not exhibit necrotic central scar and flow voids were less developed (Figure 3).



**Figure 3.** Small alveolar soft-part sarcoma. (a) Axial STIR T2-weighted imaging showed a 2cm large deep-seated tumor of the right quadriceps femori with heterogeneous high Signal intensity on T2-weighted imaging. On axial T1-weighted imaging (b), the tumor demonstrated high signal intensity. On coronal (c) and (d) axial Fat Sat T1-weighted imaging after Gadolinium-chelates injection, small and thin vessels (white arrow heads) were seen around the tumor. The margins of the tumors are irregular with focal infiltrative growth pattern.

Because ASPS may be misdiagnosed as benign vascular lesions, we conducted a sub-group analysis and compared the frequencies of each MRI feature. When compared to benign vascular lesions, ASPS from our series occurred in younger patients ( $p=0.002$ ). Seven MRI features were associated with ASPS: high SI on T1-WI ( $p<0.001$ ), no fatty component ( $p=0.002$ ), presence of central necrotic scar ( $p=0.001$ ), presence of a limited edema ( $p=0.007$ ), distribution of flow voids (benign vascular lesions having a higher proportion of strictly intratumoral vessels,  $p<0.001$ ) and count ( $p<0.001$ ). When present, the diameter of flow void was also lower in benign vascular lesions ( $p=0.002$ ) (Supplementary Table 2).

## **DISCUSSION**

Studies about the radiological patterns of ASPS mainly consisted in case reports or small series of patients, which enabled the identification of recurrent imaging features and differential diagnoses among pseudo-tumors and benign or malignant soft-tissue tumors. We report herein the largest series of ASPS with their initial MRI, all with a contrast-agent administration prior to treatment. Furthermore, we systematically compared the distribution of classical radiological features of ASPS with those of a control cohort to test their diagnostic value. Altogether, our results identified 8 features associated with ASPS: a strictly deep situation, high SI on T1-WI, an area of central necrosis, the absence of fibrotic component, an infiltrative growth-pattern, the presence of intra- and peritumoral flow voids, with more than 5 flow voids and the absence of tail sign. All the large ASPS (>40 mm) shared at least 7 of these 8 radiological characteristics, illustrating the uniformity of their phenotype. On the contrary, smaller ASPS may not demonstrate central necrosis or flow voids, thus running the risk of being confused with benign tumors. Moreover, age can be a helpful factor to take into account in the differential diagnosis as most ASPS occur in adolescent and young adult.

The clinical and radiological findings of our series are in agreement with previously reported features of ASPS. Most tumors presented with deep-seated masses. Median age was 18.5 years-old, while it ranged from 15.5 to 36 years-old in other series. Patients were predominantly women. None of the previous radiological studies found superficial ASPS. Interestingly, a myogenic differentiation has been hypothesized for ASPS, which may explain this recurrent deep intra-muscular situation [28–31]. More than half of the patients of our series had metastasis at diagnosis, which is more than usual (20-30%) although Li et al. found similar statistics [10,14,15,32,33]. In our series, 20% of patients presented with brain metastases at diagnosis or during follow-up, which is uncommon for sarcomas and questions systematic brain CT scan or MRI for follow-up. Metastatic onset is a major prognostic factor for ASPS [14].



Almost all ASPS of our series had an abnormal vasculature in keeping with the translocation-induced angiogenesis displayed by these tumors [34–36]. ASPS had a higher number of flow voids of a longer diameter as compared to other soft-tissue tumors, with both intra- and peritumoral vessels. Flow voids were also seen in several SFT, benign vascular lesions, some STS and desmoid tumors. None were noticed in BPNST and myxoma except for one patient although Kato and al. reported cases of BPNST with flow voids [18]. In comparison, McCarville and colleagues found flow voids in all ASPS, which were mostly located in the upper and lower poles when peritumoral. They reported the occurrence of thrombosis of these large vessels however we did not observe this event [11].

Regarding their periphery, ASPS from our series all demonstrated at least a focal-type infiltrative growth pattern but they never exhibited aponeurotic spreading. Previous studies also stressed the ill-defined margins, micro-infiltrative margins of ASPS, without capsule. Lobulated contours were also frequently observed, in agreement with McCarville et al., but this feature was not discriminant when compared to the control cohort and to the benign vascular tumors in our study [11].

From a practical point of view, all patients with an undetermined deep soft-tissue mass should undergo ultrasounds and MRI, and be referred to a sarcoma reference center for biopsy and appropriate management [37]. Nonetheless, we identified a risk of confusion between benign intramuscularvascular lesions and ASPS. Both histotypes can occur in young patients, are mostly deep-seated in the lower limb with possible small flow voids, lobular architecture, irregular borders and lack of central area of necrosis. Hence, when faced with a possible small intramuscular benign vascular tumor or vascular malformation, recommending a simple clinical and radiological follow-up instead of a biopsy may be risky. To avoid this, it could be useful look for a fatty component, which was never seen in ASPS but in 63.2% of intra-muscular hemangioma, and ask for a computed tomography to investigate the presence of calcification or phleboliths, which are common in intra-muscular hemangioma [38]. It should be noted that these studies regarding intramuscular hemangioma used the WHO classification of soft-tissue tumors instead of the ISSVA classification, which is at risk of confusion with intramuscular benign vascular tumors or intramuscular vascular malformations [1, 39]. Moreover, the systematic biopsy of suspected intramuscular benign vascular tumor or vascular malformation could be questioned.

SFT of extremities and trunk wall could also be mistaken for ASPS, as they can present with intra and peritumoral vessels, lobular architecture, irregular margins, iso- to high SI on T1-WI, necrosis and deep situation [21,40,41]. To help discriminating SFT from ASPS, it should be noted that SFT classically shows variables SI on T2-WI with a ‘black-and-white-mixed’ pattern [42] and are rarely intra-muscular. Conversely, a fibrous component was never seen in ASPS from our series, and never reported in any radiological series about ASPS.

Two STS (one undifferentiated pleomorphic sarcoma and one leiomyosarcoma) shared all the MRI features associated with ASPS but they occurred in older patients (>60 years-old here). Twenty-two patients with STS demonstrated flow voids. Most were high-grade STS and the associations between occurrence of an abnormal vasculature, overexpression of pro-angiogenic factors and occurrence of metastasis in non-ASPS STS could be questioned. We decided to maintain the distinction between intra- and peritumoral flow voids among the MRI criteria in order to describe as exhaustively as rationally possible the tumors of our series. These findings have been frequently reported in previous studies regarding ASPS but their diagnostic value was not investigated. The distinction between intra- and peritumoral flow voids in several histotypes provided original insights regarding the vascularization of soft-tissue tumors. In our series, flow voids in ASPS, desmoid tumors or benign vascular lesions were never strictly peritumoral. Only STS and SFT showed strictly peripheral flow voids. In the same way, strictly intratumoral flow voids were only seen in benign vascular lesions, STS, desmoid tumors and in one myxoma.

This retrospective series is limited by the heterogeneity of MRI protocols as MRI data were secondarily referred to our tertiary care reference center. Fat suppression was not mandatory for T1-WI sequences: some MRI did not include pre-contrast fat-suppressed T1-WI. Furthermore, the fat suppression technique for FS-Gd-T1-WI sequences was not standardized, which may have complicated the signal interpretation of fatty component. The fatty component was identified as high SI on T1-WI, high SI on T2-WI and no enhancement on FS-Gd-T1-WI. Consequently, we applied a simple qualitative or semi-quantitative analysis grid. None of the ASPS demonstrated a fibrotic component on MRI, which was defined as low SI on T2-WI and T1-WI, however, it should be noted that calcification and hemosiderin can also demonstrate these findings on MRI. Quantitative imaging features extracted from diffusion-weighted imaging or dynamic-contrast enhanced MRI may have helped to improve characterization of ASPS but they were almost never performed. Moreover, our study is a case-control study. If this design is well adapted for rare disease, such as ASPS, this is at risk of selection bias. The proportions of tumors demonstrating the MRI features in the ASPS cohort and the control cohort may not perfectly represent the proportions in the general population. To limit the selection bias, we built the largest possible cohort of ASPS patients with an available initial contrast-enhanced MRI from 5 large comprehensive cancer centers of our country. In addition, we built a control cohort of soft-tissue masses of extremities and trunk wall with available contrast-enhanced MRI, based on the ten years long activity (i.e. since the installation of a PACS) of one of the 3 French sarcoma reference centers. With 292 MRIs, this control cohort is here again one of the largest, even if some histotypes were not represented. Indeed, we excluded well-differentiated liposarcoma for which the real diagnostic challenge is

the distinction from lipoma. Our control cohort did not include neither the imaging of angiosarcoma or dermatofibrosarcoma (as the patients mostly presented with superficial lesions which rarely require an MRI), nor the imaging of some benign histotypes [43, 44]. Actually, most of these benign histotypes do not share the MRI features reported in ASPS, hence we believe that their inclusion in the control cohort would have rather led to increasing the sensitivity and specificity of the MRI features associated with ASPS. On the other hand, we included all the most common histotypes of soft-tissue tumors and histotypes that were quoted as potential differential diagnosis of ASPS. Systematic radiological-histopathological correlations were not performed to confirm the MRI findings, notably regarding the tumor vascularization. However, all the histological diagnoses were confirmed by expert pathologists from sarcoma reference centers.

Finally, it should be kept in mind that a soft-tissue mass with abnormal vasculature and contrast uptake may be a metastasis of a hypervascular tumor such as renal cell or thyroid carcinoma.

To conclude, our study put in perspective the MRI features of a large series of ASPS with those of a control cohort that included several of their differential diagnosis. Age should also be carefully considered when establishing the diagnostic hypotheses of a vascularized soft-tissue mass. Even if these defining MRI features are specific, small ASPS may be misdiagnosed.

**Supplementary Table 1:** Distribution of patients with soft-tissue sarcoma, which did not correspond to alveolar soft-part sarcomas, according to the histotype and the FNCLCC grade.

<b>Histotypes</b>	<b>No. of patients</b>	<b>Grade 1</b>	<b>Grade 2</b>	<b>Grade 3</b>
Dedifferentiated liposarcoma	16/176 (9.1)	1	11	4
Pleomorphic liposarcoma	7/176 (4)	0	1	6
Myxoid/round cells liposarcoma	11/176(6.3)	6	3	2
Synovial sarcoma	9 /176 (5.1)	0	4	5
Leiomyosarcoma	16/176 (9.1)	0	4	12
Rhabdomyosarcoma	8/176 (4.5)	0	0	8
Malignant peripheral nerve sheath tumor	4/176 (22.7)	0	1	3
Low-grade fibromyxoid sarcoma	7/176 (4)	7	0	0
Extra-skeletal myxoid chondrosarcoma	6/176 (3.4)	6	0	0
Myxofibrosarcoma	26/176 (14.8)	3	4	19
Undifferentiated sarcoma - Epitheloid	3/176 (1.7)	0	2	1
Undifferentiated sarcoma - Pleomorphic	49/176 (27.8)	0	13	36
Undifferentiated sarcoma - Fusiform	3/176 (1.7)	0	1	2
Undifferentiated sarcoma - Round cells	1/176 (0.6)	0	0	1
Undifferentiated sarcoma - NOS	8/176 (4.5)	0	5	3
Undifferentiated sarcoma -Clear cells	2/176 (1.1)	0	2	0
<b>Total per grade:</b>		24/176 (13.6)	50/176 (28.4)	102/176 (58)

NOTE.- Results are number of patients with percentage in parentheses for the first column and for the row 'Total per grade'.

Abbreviations: No: number, NOS : not otherwise specified.

**Supplementary Table 2.** Subgroup analysis

	Control Group												
	ASPS	SFT	p-value	Benign Vascular Lesions	p-value	STS	p-value	Desmoid Tumors	p-value	Myxoma	p-value	BPNST	p-value
<b>Longest Diameter (mm)</b>	66 ±	87.8 ±		55.9 ± 23.5	0.204	90 ±		87 ± 49.2	0.063	56 ±		44 ±	
	30	41.7	0.089			56.3	0.002			46.1	0.397	34.6	0.015
<b>Depth</b>													
Superficial	0/25 (0)	1/10 (10)	<0.000***	1/23 (4.4)	0.444	9/176 (5.1)	<0.000***	0/33 (0)	<0.000***	1/18 (5.6)	0.154	0/32 (0)	<0.000***
Deep + Superficial	0/25 (0)	2/10 (20)		0/23 (0)		65/176 (36.9)		12/33 (36.4)		0/18 (0)		0/32 (0)	
Deep, Intramuscular	19/25 (76)	0/10 (0)		16/23 (69.6)		42/176 (23.9)		9/33 (23.7)		16/18 (88.9)		16/32 (50)	
Deep, Intermuscular	1/25 (4)	6/10 (60)		3/23 (13)		29/176 (16.5)		6/33 (18.2)		1/18 (5.6)		16/32 (50)	
Deep, Inter+intra-muscular	5/25 (20)	1/10 (10)		3/23 (13)		31/176 (17.6)		6/33 (18.2)		0/18 (0)		0/32 (0)	
<b>Main Signal on T1-WI</b>													
Hypo-	0/25 (0)	0/9 (0)	<b>0.001**</b>	2/22 (9.1)	<0.000***	10/173 (5.8)	<0.000***	1/32 (3.1)	<0.000***	16/17 (94.1)	<0.000***	2/32 (6.3)	<0.000***
Iso-	5/25 (20)	8/9 (88.9)		15/22 (68.2)		109/173 (63)		31/32 (96.9)		1/17 (5.9)		29/32 (90.6)	
Hyper-	20/25 (80)	1/9 (11.1)		5/22(22.7)		54/173 (31.2)		0/32 (0)		0/17 (0)		1/32 (3.1)	
<b>Main Signal on T2-WI</b>													
Hypo-	0/23 (0)	0/10 (0)	1.000	0/23 (0)	1.000	3/175 (1.7)	0.765	2/33 (6.1)	0.062	0/18 (0)	1.000	0/32 (0)	1.000
Iso-	0/23 (0)	0/10 (0)		0/23 (0)		1/175 (0.6)		5/33 (15.2)		0/18 (0)		0/32 (0)	
Hyper-	23/23 (100)	10/10 (100)		23/23 (100)		171/175 (97.7)		26/33 (78.8)		18/18 (100)		32/32 (100)	
<b>Fatty component</b>													
No	24/24 (100)	10/10 (100)	1.000	12/19 (63.2)	<b>0.002**</b>	141/164 (86)	<b>0.049*</b>	33/33 (100)	1.000	18/18 (100)	1.000	32/32 (100)	1.000
Yes	0/24 (0)	0/10 (0)		7/19 (36.8)		23/164 (14)		0/33 (0)		0/18 (0)		0/32 (0)	

<b>Hemorrhagic component</b>													
No	19/25 (76)	9/10 (90)	0.644	18/22 (81.8)	0.730	99/172 (57.6)	0.086	9/33 (27.3)	<b>0.005**</b>	18/18 (100)	<b>0.032*</b>	31/32 (96.9)	<b>0.036*</b>
Yes	6/25 (24)	1/10(10)		4/22 (18.2)		73/172 (42.4)		24/33 (72.7)		0/18 (0)		1/32 (3.1)	
<b>Fibrotic component</b>													
No	23/23 (100)	5/10 (50)	<b>0.001**</b>	22/23 (95.7)	1.000	138/176 (78.4)	<b>0.009***</b>	9/33 (27.3)	<b>&lt;0.000***</b>	18/18 (100)	1.000	24/32 (75)	<b>0.015*</b>
Yes	0/23 (0)	5/10 (50)		1/23 (4.3)		38/176 (21.6)		24/33 (72.7)		0/18 (0)		8/32 (25)	
<b>Central necrosis</b>													
No	14/24 (58.3)	7/10 (70)	0.704	23/23 (100)	<b>0.001**</b>	149/176 (84.7)	<b>0.004**</b>	33/33 (100)	<b>&lt;0.000***</b>	18/18 (100)	<b>0.002**</b>	25/32 (78.1)	0.146
Yes	10/24 (41.7)	3/10 (30)		0/23 (0)		27/176 (15.3)		0/33 (0)		0/18 (0)		7/32 (21.9)	
<b>Lobular architecture</b>													
No	4/25 (16)	1/10 (10)	1.000	9/23 (39.1)	0.106	39/176 (22.2)	0.608	33/33 (100)	<b>0.002**</b>	18/18 (100)	0.275	25/32 (78.1)	<b>&lt;0.000***</b>
Yes	21/25 (84)	9/10 (90)		14/23 (60.9)		137/176 (77.8)		0/33 (0)		0/18 (0)		7/32 (21.9)	
<b>Growth pattern</b>													
Pushing-type	0/25 (0)	3/10 (30)	<b>0.008*</b>	3/23 (13)	0.166	42/176 (23.9)	<b>0.022*</b>	3/33 (9.1)	0.185	16/17 (94.1)	<b>&lt;0.000***</b>	27/32 (84.4)	<b>&lt;0.000***</b>
Focal infiltrating	15/25 (60)	6/10 (60)		11/23 (47.8)		77/176 (43.8)		14/33 (42.4)		1/17 (5.9)		4/32 (12.5)	
Diffuse infiltrating	10/25 (40)	1/10 (10)		9/23 (39.1)		57/176 (32.4)		16/33 (48.5)		0/17 (0)		1/32 (3.1)	
<b>Edema</b>													
No	6/23 (26.1)	5/10 (50)	0.240	16/23 (69.6)	<b>0.007*</b>	41/176 (23.3)	0.401	30/33 (90.0)	<b>&lt;0.000***</b>	2/18 (11.1)	0.429	25/32 (78.1)	<b>&lt;0.000***</b>
Limited	17/23 (73.9)	5/10 (50)		7/23 (30.4)		122/176 (69.3)		3/33 (9.1)		16/18 (88.9)		7/32 (21.9)	
Extensive	0/23 (0)	0/10 (0)		0 (0)		13/176 (7.4)		0/33 (0)		0/18 (0)		0/32 (0)	
<b>Peritumoral enhancement</b>													
No	21/23 (91.3)	6/10 (60)	0.053	18/23 (78.3)	0.414	92/171 (53.8)	<b>&lt;0.000***</b>	32/33 (97)	0.562	18/18 (100)	0.240	31/32 (96.8)	0.565
Yes	2/23 (8.7)	4/10 (40)		5/23 (21.7)		79/171 (46.2)		1/33 (3)		0/18 (0)		1/32 (3.1)	

<b>Tail Sign</b>	25/25 (100)	9/10 (90)	0.286	21/23 (91.3)	0.224	106/168 (63.1)	<b>&lt;0.000***</b>	21/33 (63.6)	<b>0.001**</b>	18/18 (100)	32/32 (100)	1.000
No	0/25 (0)	1/10 (10)		2/23 (8.7)		62/168 (36.9)		12/33 (36.4)		0/18 (0)	0/32 (0)	1.000
<b>Bone, vessel or nerve invasion</b>	18/25 (72)	6/10 (60)	0.588	22/23 (95.7)	0.149	126/176 (71.6)	0.055	28/33 (84.8)	0.510	18/18 (100)	22/32 (68.8)	0.060
No	7/25 (28)	4/10 (40)		1/23 (4.3)		50/176 (28.4)		5/33 (15.2)		0/18 (0)	10/32 (31.3)	
<b>Flow voids - distribution</b>	1/25 (4)	2/10 (20)	0.075	8/23 (34.8)	<b>&lt;0.000***</b>	154/176 (87.5)	<b>&lt;0.000***</b>	13/33 (39.4)	<b>&lt;0.000***</b>	17/18 (94.4)	32/32 (100)	<b>&lt;0.000***</b>
None	0/25 (0)	1/10 (10)		0/23 (0)		8/176 (4.5)		0/33 (0)		0/18 (0)	0/32 (0)	
Peripheral	0/25 (0)	0/10 (0)		10/23 (43.5)		4/176 (2.3)		16/33 (48.5)		1/18 (5.6)	0/32 (0)	
Internal	24/25 (96)	7/10 (70)		5/23 (21.7)		10/176 (5.7)		4/33 (12.1)		0/18 (0)	0/32 (0)	
<b>Flow voids - number</b>	2/25 (8)	4/10 (40)	<b>0.043*</b>	16/23 (69.6)	<b>&lt;0.000***</b>	171/176 (97.2)	<b>&lt;0.000***</b>	25/33 (75.8)	<b>&lt;0.000***</b>	18/18 (100)	32/32 (100)	<b>&lt;0.000***</b>
< 5	23/25 (92)	6/10 (60)		7/23 (30.4)		5/176 (2.8)		8/33 (24.2)		0/18 (0)	0/32 (0)	
≥ 5	4.6 ± 2.3	4.2 ± 1.7	0.707	2.5 ± 1.3	<b>0.002**</b>	1.8 ± 2.6	<b>0.002**</b>	2.4 ± 0.6	<b>&lt;0.000***</b>	2	-	-
<b>Flow void - maximal diameter (mm)</b>	NOTE.- Abbreviations : ASPS: alveolar soft-part sarcoma, BPNST : benign peripheral nerve sheath tumor, SFT : solitary fibrous tumor, STS : soft-tissue sarcoma, SI : signal intensity, -WI : weighted imaging.											

Results are given as the ratio between the number of patients showing the MRI feature and the number of patients in who the MRI feature was analyzable (after the consensus reading), with percentage in parentheses, except for longest diameter and the flow void – maximal diameter, which are given as mean +/- standard deviation. Statistical analyses consisted in Chi-square tests for ordinal or categorical variables and in Student t-test or Wilcoxon test (depending on Shapiro-Wilk normality test) for continuous variables (i.e. longest diameter of the tumor and maximal diameter of the flow voids)

\* : p<0.05, \*\* : p<0.005, \*\*\*p<0.001



## REFERENCES

1. Fletcher CDM et al. (2013) WHO classification of tumours of soft tissue and bone, 4th edition, Lyon, France: IARC Press
2. Ferrari A, Sultan I, Huang TT, Spunt SL, et al (2011), Soft tissue sarcoma across the age spectrum: a population-based study from the Surveillance Epidemiology and End Results database. *Pediatr Blood Cancer*, 57:943–949. doi:10.1002/pbc.23252.
3. Christopherson WM, Foote FW, Stewart FW (1952) Alveolar soft-part sarcomas; structurally characteristic tumors of uncertain histogenesis. *Cancer* 5:100–111.
4. Ladanyi M, Lui MY, Antonescu CR, Bridge J, et al (2001) The der(17)t(X;17)(p11;q25) of human alveolar soft part sarcoma fuses the TFE3 transcription factor gene to ASPL, a novel gene at 17q25. *Oncogene* 20:48–57. doi:10.1038/sj.onc.1204074.
5. Viry F, Orbach D, Brisse HJ, et al (2013) Alveolar soft part sarcoma-radiologic patterns in children and adolescents. *Pediatr Radiol* 43:1174–1181. doi:10.1007/s00247-013-2667-4.
6. Cui JF, Chen HS, Xu WJ, et al (2017) Magnetic Resonance Features and Characteristic Vascular Pattern of Alveolar Soft-Part Sarcoma. *Oncol Res Treat* 40:580–585. doi:10.1159/000477443.
7. Itani M, Shabb NS, Haidar R, Khoury NJ (2013) AIRP best cases in radiologic-pathologic correlation: alveolar soft-part sarcoma. *Radiographics* 33:585–593. doi:10.1148/rg.332115173.
8. Iwamoto Y, Morimoto N, Chuman H, Shinohara N, Sugioka Y (1995) The role of MR imaging in the diagnosis of alveolar soft part sarcoma: a report of 10 cases. *Skeletal Radiol* 24:267–270.
9. Kim HS, Lee HK, Weon YC, Kim HJ (2005) Alveolar soft-part sarcoma of the head and neck: clinical and imaging features in five cases. *AJNR Am J Neuroradiol* 26:1331–1335.
10. Li X, Ye Z (2014) Magnetic resonance imaging features of alveolar soft part sarcoma: report of 14 cases. *World J Surg Oncol* 12:36. doi:10.1186/1477-7819-12-36.
11. McCarville MB, Muzzafar S, Spunt SL, et al (2014) Imaging features of alveolar soft-part sarcoma: a report from Children's Oncology Group Study ARS3532. *AJR Am J Roentgenol* 203:1345–1352. doi:10.2214/AJR.14.12462.
12. Sood S, Baheti AD, Tirumani SH, et al (2014) Imaging features of primary and metastatic alveolar soft part sarcoma: single institute experience in 25 patients. *Br J Radiol* 87:20130719. doi:10.1259/bjr.20130719.
13. Suh JS, Cho J, Ryu KN, et al (2000) Alveolar soft part sarcoma: MR and angiographic findings. *Skeletal Radiol* 29:680–689.
14. Portera CA, Ho V, Pisters PW (2001) Alveolar soft part sarcoma: clinical course and patterns of metastasis in 70 patients treated at a single institution. *Cancer* 91:585–591.
15. Lieberman PH, Brennan MF, Kimmel M, Erlandson RA, Garin-Chesa P, Flehinger BY (1989) Alveolar soft-part sarcoma. A clinico-pathologic study of half a century. *Cancer* 63:1–13.
16. Setsu N, Yoshida A, Takahashi F, Chuman H, Kushima R (2014) Histological analysis suggests an invasion-independent metastatic mechanism in alveolar soft part sarcoma. *Hum. Pathol.* 45:137–142. doi:10.1016/j.humpath.2013.07.045.
17. Ordóñez NG, Mackay B, (1998) Alveolar soft-part sarcoma: a review of the pathology and histogenesis. *Ultrastruct Pathol* 22:275–292.
18. Kato H, Kanematsu M, Y. Hirose Y, et al (2010) "Flow-void" sign at MR imaging: a rare finding of extracranial head and neck schwannomas. *J Magn Reson Imaging* 31:703–705. doi:10.1002/jmri.22071.
19. Kim JY, Lee JH, Nam JG, Choi SH, Seo YW, Jeong YK (2014) Value of tumor vessel sign in isolated circumscribed hypervascular abdominopelvic mesenchymal tumors on multidetector computed tomography. *J Comput Assist Tomogr* 38:747–752. doi:10.1097/RCT.0000000000000099.
20. Robbin MR, Murphey MD, Temple HT, Kransdorf MJ, Choi JJ (2001) Imaging of musculoskeletal fibromatosis. *Radiographics* 21:585–600. doi:10.1148/radiographics.21.3.g01ma21585.
21. Ginat DT, Bokhari A, Bhatt S, Dogra V (2011) Imaging features of solitary fibrous tumors. *AJR Am J Roentgenol* 196:487–495. doi:10.2214/AJR.10.4948.
22. Musyoki FN, Nahal A, Powell TI (2012) Solitary fibrous tumor: an update on the spectrum of extrapleural manifestations. *Skeletal Radiol* 41:5–13. doi:10.1007/s00256-010-1032-z.
23. Conticabase - European sarcoma database and tumour bank, (n.d.). <https://conticabase.sarcomabcb.org/>.
24. Trojani M, Contesso G, Coindre JM et al (1984) Soft-tissue sarcomas of adults; study of pathological prognostic variables and definition of a histopathological grading system. *Int J Cancer*33:37-42
25. Nakamura T, Matsumine A, Matsubara T, Sudo A, et al, (2017) Infiltrative tumor growth patterns on magnetic resonance imaging associated with systemic inflammation and oncological outcome in patients with high-grade soft-tissue sarcoma. *PLoS ONE*. 12:e0181787. doi:10.1371/journal.pone.0181787.
26. Holzapfel K, Regler J, Woertler K, et al (2015) Local Staging of Soft-Tissue Sarcoma: Emphasis on Assessment of Neurovascular Encasement-Value of MR Imaging in 174 Confirmed Cases. *Radiology* 275(2):501-9. doi: 10.1148/radiol.14140510.
27. Landis JR, Koch GG, et al (1977) The Measurement of Observer Agreement for Categorical Data. *Biometrics* 33:159–174. doi:10.2307/2529310.
28. J. Rosai, P. Dias, D.M. Parham, D.N. Shapiro, P. Houghton, (1991) MyoD1 protein expression in alveolar soft part sarcoma as confirmatory evidence of its skeletal muscle nature, *Am. J. Surg. Pathol.* 15:974–981.
29. G. Tallini, D.M. Parham, P. Dias, C. Cordon-Cardo, P.J. Houghton, J. Rosai, (1994) Myogenic regulatory protein expression in adult soft tissue sarcomas. A sensitive and specific marker of skeletal muscle differentiation, *Am. J. Pathol.* 144:693–701.



30. Stockwin LH, Vistica DT, Shoemaker RH, et al (2009) Gene expression profiling of alveolar soft-part sarcoma (ASPS). *BMC Cancer* 9:22. doi:10.1186/1471-2407-9-22.
31. Folpe AL, Deyrup AT (2006) Alveolar soft-part sarcoma: a review and update. *J. Clin. Pathol* 59:1127–1132. doi:10.1136/jcp.2005.031120.
32. Lazar AJF, Das P, Lev D, et al (2007) Angiogenesis-promoting gene patterns in alveolar soft part sarcoma. *Clin. Cancer Res* 13:7314–7321. doi:10.1158/1078-0432.CCR-07-0174.
33. Pennacchioli E, Fiore M, Gronchi A, et al (2010) Alveolar soft part sarcoma: clinical presentation, treatment, and outcome in a series of 33 patients at a single institution. *Ann. Surg. Oncol.* 17:3229–3233. doi:10.1245/s10434-010-1186-x.
34. Kummar S, Allen D, Helman L, et al (2013) Cediranib for metastatic alveolar soft part sarcoma. *J. Clin. Oncol.* 31:2296–2302. doi:10.1200/JCO.2012.47.4288.
35. Stacchiotti S, Negri T, Pilotti S, et al (2011) Sunitinib in advanced alveolar soft part sarcoma: evidence of a direct antitumor effect. *Ann. Oncol.* 22:1682–1690. doi:10.1093/annonc/mdq644.
36. Schöffski P, Wozniak A, Stacchiotti S, et al (2018) Activity and safety of crizotinib in patients with alveolar soft part sarcoma with rearrangement of TFE3: European Organization for Research and Treatment of Cancer (EORTC) phase II trial 90101 "CREATE". *Ann. Oncol.* 29:758–765. doi:10.1093/annonc/mdx774.
37. Noebauer-Huhmann IM, Weber MA, Bloem JL, et al (2015) Soft Tissue Tumors in Adults: ESSR-Approved Guidelines for Diagnostic Imaging, *Semin Musculoskelet Radiol.* 19:e1. doi:10.1055/s-0036-1572350.
38. Griffin N, Khan N, Thomas JM, Fisher C, Moskovic EC, et al (2007) The radiological manifestations of intramuscular haemangiomas in adults: magnetic resonance imaging, computed tomography and ultrasound appearances. *Skeletal Radiol* 36:1051–1059. doi:10.1007/s00256-007-0375-6.
39. Wassef M, Blei F, Vikkula M, et al; ISSVA Board and Scientific Committee (2015) Vascular Anomalies Classification: Recommendations From the International Society for the Study of Vascular Anomalies. *Pediatrics* 136(1):e203-14. doi: 10.1542/peds.2014-3673.
40. Wignall OJ, Moskovic EC, Thway K, Thomas JM (2010) Solitary fibrous tumors of the soft tissues: review of the imaging and clinical features with histopathologic correlation. *AJR Am J Roentgenol* 195:W55-62. doi:10.2214/AJR.09.3379.
41. Garcia-Bennett J, Olivé CS, Rivas A, Domínguez-Oronoz R, Huguet P (2012) Soft tissue solitary fibrous tumor. Imaging findings in a series of nine cases. *Skeletal Radiol* 41:1427–1433. doi:10.1007/s00256-012-1364-y.
42. Weon YC, Kim EY, Kim JH, et al (2007) Intracranial solitary fibrous tumors: imaging findings in 6 consecutive patients. *AJNR Am J Neuroradiol.* 28:1466–1469. doi:10.3174/ajnr.A0609.
43. Kransdorf MJ (1995) Malignant soft-tissue tumors in a large referral population: distribution of diagnoses by age, sex, and location. *AJR Am J Roentgenol* 164:129–134. doi:10.2214/ajr.164.1.7998525.
44. Kransdorf MJ (1995) Benign soft-tissue tumors in a large referral population: distribution of specific diagnoses by age, sex, and location. *AJR Am J Roentgenol.* 164:395–402. doi:10.2214/ajr.164.2.7839977.

### C. Discussion complémentaire

La présentation en IRM des SAPM n'a jusqu'alors été décrite que sous forme de *case reports* ou de petites séries de patients. Notre étude constitue donc, au moment de sa publication, la plus grosse série d'IRM pré-thérapeutiques de SAPM, et la seule construite sous forme d'une étude cas-témoin, permettant d'évaluer l'intérêt diagnostique des différents signes radiologiques associés aux SAPM.

Nous avons mis en évidence 8 signes IRM significativement associés au diagnostic de SAPM: une localisation intra-musculaire ( $p < 0.001$ ), un hypersignal T1 spontané ( $p < 0.001$ ), une nécrose centrale ( $p = 0.001$ ), une absence de composante fibreuse ( $p = 0.002$ ), des berges infiltrantes ( $p = 0.003$ ), la présence de *flow voids* à la fois en intra- et péri-tumoral ( $p < 0.001$ ), la présence de plus de 5 *flow voids* ( $p < 0.001$ ), l'absence de *tail sign* ( $p = 0.001$ ).

Tous les SAPM de notre cohorte présentaient au moins 5 de ces 8 critères contre 14% (41/292) des tumeurs de la cohorte contrôle.

Tous les SAPM de plus de 4 cm présentaient au moins 7 des 8 critères contre 1.4% (4/292) des autres tumeurs, en accord avec l'uniformité histologique des SAPM décrite dans la littérature. En revanche certains SAPM de moins de 4 cm ne présentaient pas de nécrose centrale ni de *flow void*.

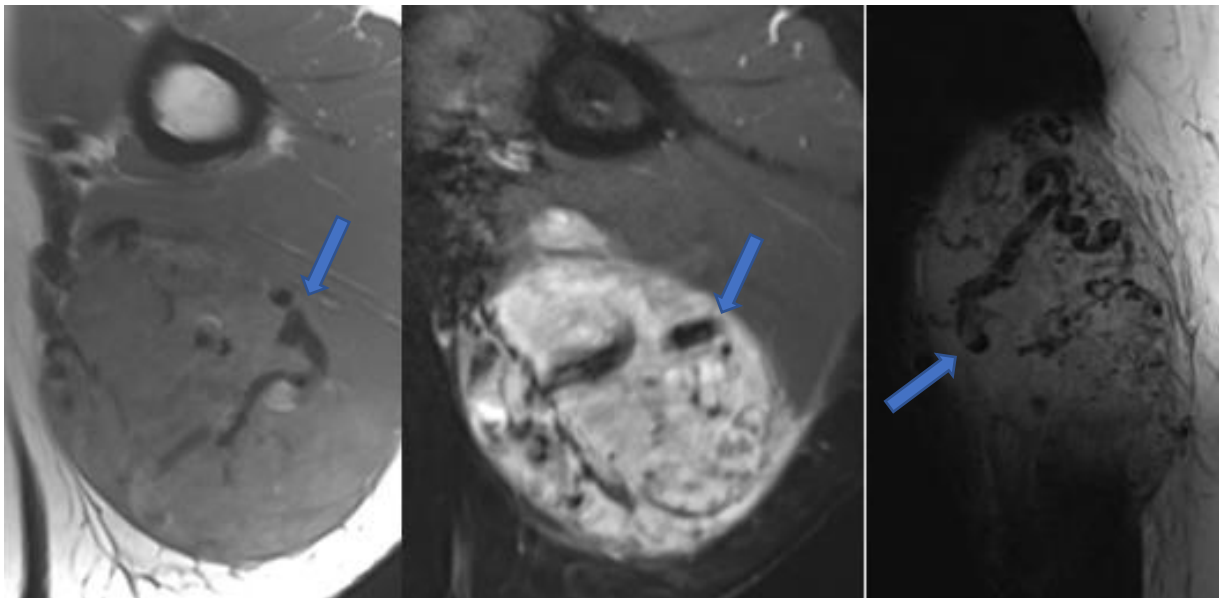
Certaines caractéristiques radiologiques, bien que n'ayant pas montré dans notre étude de valeur diagnostique, sont intéressantes : l'ensemble des SAPM de notre cohorte présentait des marges au moins focalement infiltrantes, aucun ne présentait d'extension aponévrotique, aucun ne présentait de composante graisseuse, aucun ne comportait de contingent fibreux, et des contours lobulés étaient fréquemment observés (21/24 SAPM).

Les données cliniques des patients de notre cohorte atteints de SAPM ainsi que leurs caractéristiques radiologiques décrites ci-dessus sont en adéquation avec la littérature, c'est à dire : un âge médian de 18,5 ans au diagnostic, une découverte à un stade métastatique dans plus de la moitié des cas, la présence au diagnostic ou l'apparition lors du suivi de métastases cérébrales dans 20% des cas, une situation profonde intra-musculaire (38, 27, 28, 39, 40, 51, 42, 52).

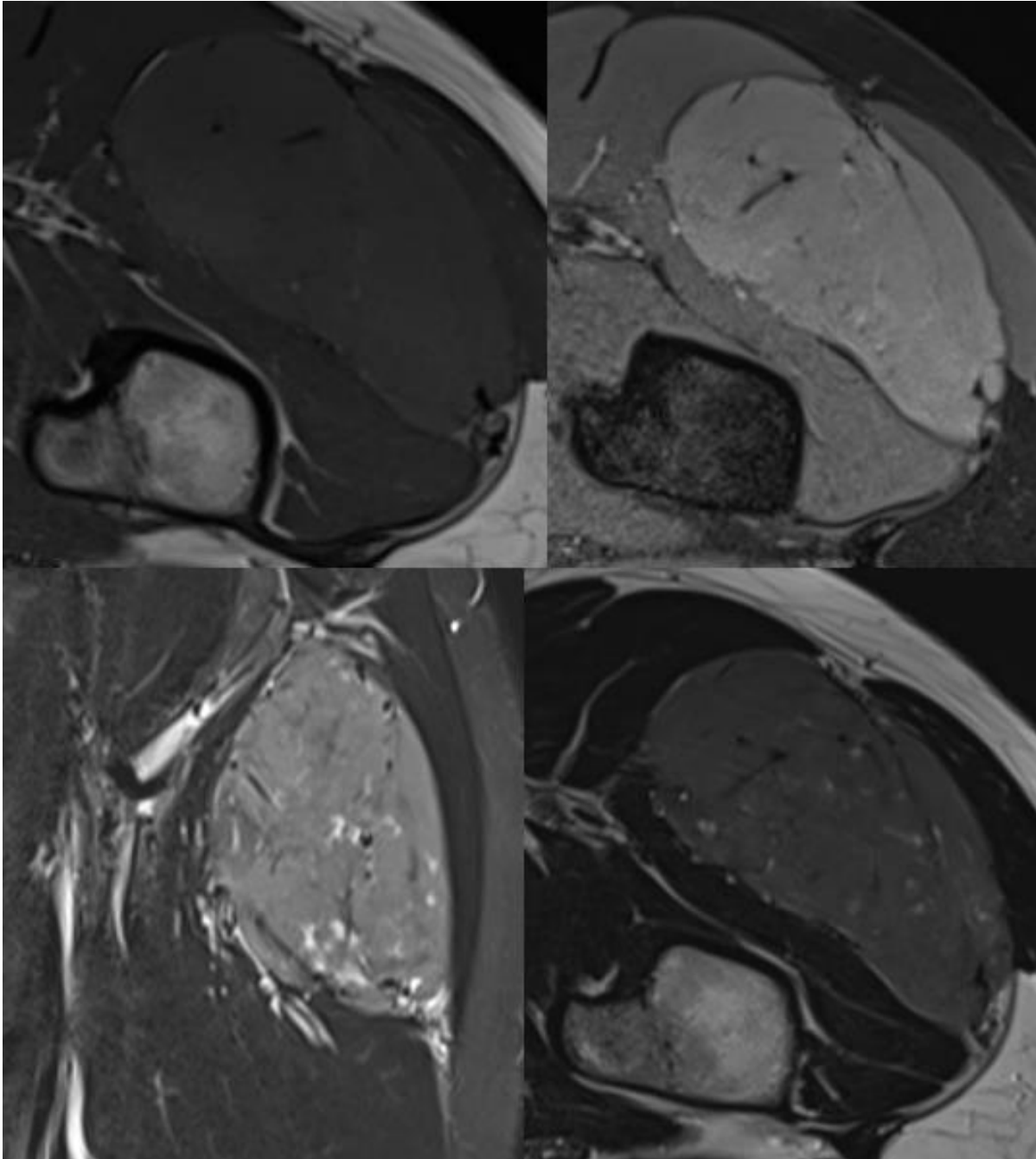
Cette étude présente certaines limites, notamment son caractère rétrospectif à l'origine de protocoles IRM disparates avec par exemple des techniques de suppression de la graisse non standardisées et l'absence sur la plupart des examens de séquences de perfusion qui auraient pu apporter des informations complémentaires à notre étude, ceci mettant par ailleurs en évidence la faible utilisation de cette technique en pratique courante hors centre de

référence sarcomes. Le caractère rétrospectif de l'étude quoique bien adapté à l'étude des maladies rares est à l'origine de biais de sélection. Nous avons limité ces biais par la constitution d'une cohorte du plus grand nombre de patients possible, avec inclusion multicentrique.

Notre étude a mis en évidence de rares tumeurs présentant toutes les caractéristiques des SAPM et à l'inverse dans certains SAPM de petite taille (< 4 cm) l'absence de certains des signes radiologiques caractéristiques, exposant donc à un risque d'erreur diagnostique avec : des tumeurs vasculaires bénignes (cf Figure 11) (il est alors utile de rechercher une composante grasseuse, ou d'effectuer un scanner à la recherche de phlébolithes ou calcifications, ces éléments étant fréquents dans ces tumeurs et jamais visualisés dans les SAPM de notre cohorte (56)), avec des tumeurs fibreuses solitaires (cf Figure 12) (il est alors intéressant de rechercher une composante fibreuse, fréquente dans ces tumeurs et jamais décelée dans les SAPM de notre étude, par ailleurs ces tumeurs présentent souvent un aspect caractéristique hétérogène en T2 dit black and white mixed, et sont rarement intramusculaires (57, 58, 59, 60)), ou avec certains SPM (dans notre étude un sarcome pléomorphe indifférencié et un leiomyosarcome présentaient toutes les caractéristiques des SAPM, mais ces tumeurs touchent dans notre cohorte et dans la littérature une population plus âgée).



**Figure 11.** IRM d'un patient de 33 ans présentant un hémangiome du bras gauche. Séquences axiale T1 SE et axiale T1 SE fatsat injectée et sagittale T2 minIP (respectivement à gauche, au centre et à droite) montrant un isosignal T1 et un hypersignal T2, une prise de contraste franche après injection et de nombreux *flow voids* sur les 3 séquences (flèches).



**Figure 12.** IRM d'un patient de 25 ans présentant une tumeur fibreuse solitaire de la cuisse gauche. Séquences axiale T1 SE (en haut à gauche), axiale T1 SE fatsat injectée (en haut à droite), coronale T2 STIR (en bas à gauche), axiale T2 SE (en bas à droite), montrant une lésion en hypersignal T1 discret, hypersignal T2 hétérogène et une prise de contraste après injection.

Dans cette étude 22 des 176 SPM étudiés, pour la plupart des sarcomes de haut grade, présentaient également des *flow voids*. La signification pratique de ce signe étant jusqu'alors absente de la littérature nous nous sommes employés dans une seconde étude à décrire ses valeurs diagnostique et pronostique.

#### IV. Les *Flow voids*

##### A. Vascularisation des sarcomes

##### 1. Néoangiogenèse

La néoangiogenèse est un processus indispensable à la croissance tumorale, qui consiste en la formation d'un nouveau réseau capillaire à partir d'un réseau vasculaire pré-existant.

Elle est déclenchée lorsque la balance entre les facteurs pro et anti-angiogéniques au sein du milieu est déséquilibrée, du fait de deux principaux éléments :

- La survenue de mutations pro-oncogènes résultant en une expression plus importante des facteurs pro-angiogéniques
- La réponse au stress cellulaire lorsque la taille de la tumeur dépasse les capacités d'apports en nutriments et en oxygène du réseau vasculaire normal (ce phénomène se produit sur des tumeurs au-delà de 2 à 3 mm de diamètre environ) (61).

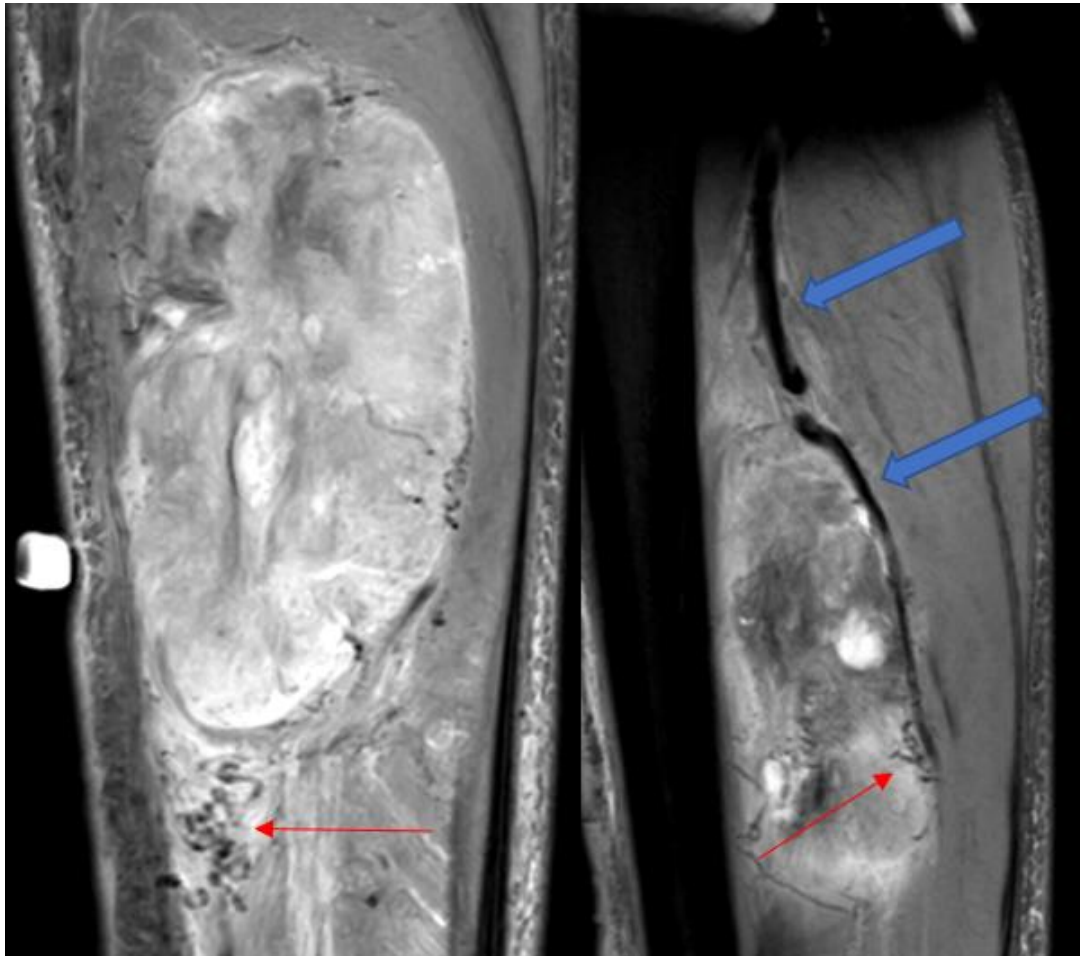Il existe de très nombreux facteurs pro-angiogéniques, chacun couplés à un ou plusieurs récepteurs : les *vascular endothelial cell factors* (VEGF) et leurs récepteurs (VEGFR), le *transforming growth factor  $\beta$*  (TGF $\beta$ ), le *basic fibroblast growth factor* (bFGF), l'*epidermal growth factor* (EGF) et son récepteur (EGFR), les *insulin-like growth factors* (IGF) et leurs récepteurs (IGFR), l'*hepatocyte growth factor* (HGF) et son récepteur (c-MET), le *tumor necrosis factor  $\alpha$*  (TNF $\alpha$ ), les *platelet derived growth factors* (PDGF) et leurs récepteurs (PDGFR), les intégrines, les angiopoïétines 1 et 2 etc.

Les principales étapes de la néoangiogenèse sont les suivantes :

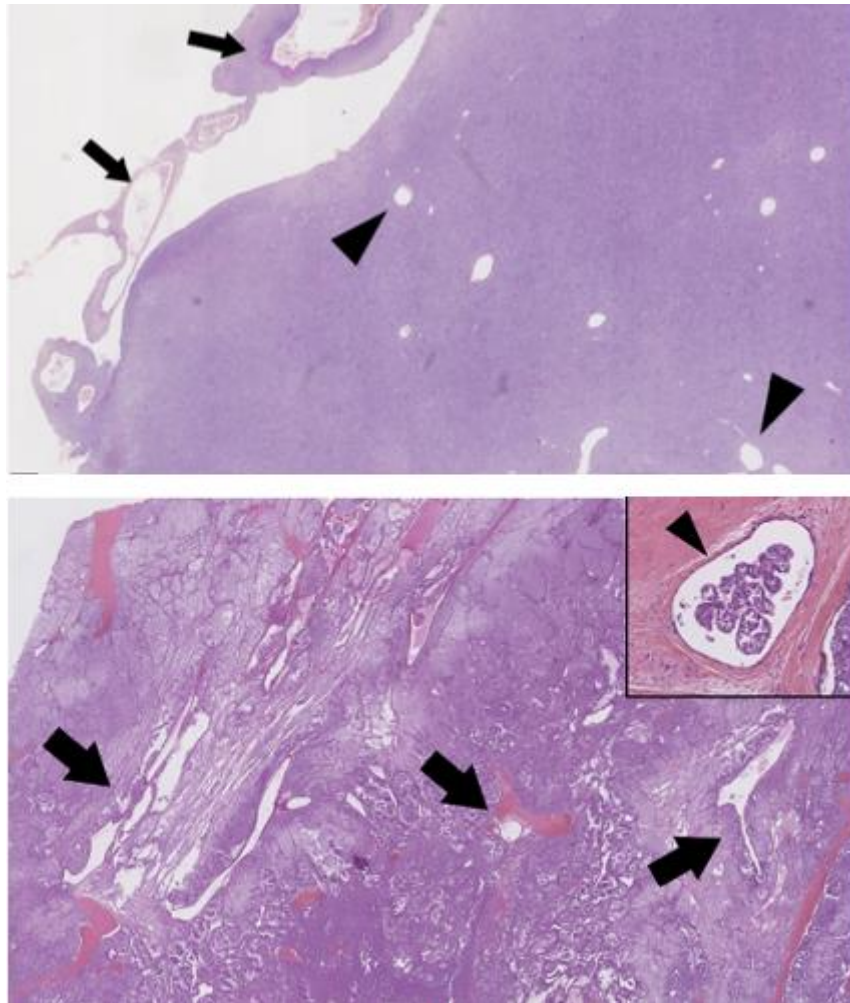
- L'activation des cellules endothéliales via les cytokines sécrétées par la tumeur et notamment VEGF déstabilise le réseau capillaire pré-existant au contact de la tumeur
- La sécrétion par les cellules endothéliales activées de métalloprotéases matricielles (capables de détruire la fibrine et le collagène de la matrice extra-cellulaire) et le détachement des cellules de soutien vasculaires (péricytes et cellules musculaires lisses) médiés par l'angiopoïétine 2 et le TGF $\beta$  exposent les cellules endothéliales aux facteurs pro-angiogéniques sécrétés par la tumeur et accumulés dans le milieu interstitiel
- Ces facteurs présents dans le milieu entraînent à la fois une prolifération (VEGF, bFGF, EGF) et une migration (VEGF, bFGF, angiopoïétines 1 et 2, IGF, HGF, intégrines) des cellules endothéliales qui vont former des bourgeons vasculaires
- Enfin les néovaisseaux ainsi formés subissent un processus de maturation et de stabilisation, avec reformation d'une membrane basale et de jonctions inter-cellulaires (TGF $\beta$ , PDGF, angiopoïétine 1) et différenciation des cellules mésenchymales en péricytes et cellules musculaires lisses (FGF, TNF $\alpha$ , PDGF), qui restera (contrairement

au processus physiologique prenant place lors de la cicatrisation par exemple) incomplet (62).

En effet, les néovaisseaux se développent de manière anarchique, tant d'un point de vue macroscopique (cf Figure 13) que microscopique : ils sont serpigneux, de calibre augmenté et sans décroissance régulière, ils peuvent présenter des shunts artérioveineux, leurs parois sont fines et désorganisées, favorisant la perméabilité vasculaire et les hémorragies intratumorales (cf Figure 14).



**Figure 13.** IRM d'un patient présentant une tumeur fibreuse solitaire de l'avant-bras gauche. Séquence T2 STIR coronale (à gauche) et sagittale (à droite) sur lesquelles on observe à la fois un vaisseau normal, l'artère ulnaire (flèches pleines) dont une des branches est recrutée par la tumeur et la présence au pôle inférieur de multiples néovaisseaux anormaux serpigneux (flèches fines).



**Figure 14.** Coupes en microscopie optique de deux tumeurs des parties molles : un sarcome pléomorphe indifférencié présentant un réseau vasculaire peu désorganisé, d'architecture proche d'un réseau vasculaire normal (en haut), et un sarcome alvéolaire des parties molles (en bas) présentant à l'inverse un réseau vasculaire très désorganisé fait de nombreux vaisseaux élargis et aux parois irrégulières, permettant le passage de cellules tumorales dans la circulation (encadré).

Lorsque la croissance de la tumeur se poursuit, elle commence également à intégrer et détourner la vascularisation normale des tissus de voisinage.

La néoangiogenèse favorise non seulement la croissance locale de la tumeur mais également sa dissémination à distance, du fait d'un passage sanguin de cellules tumorales facilité par la désorganisation de la paroi capillaire (63).

Il a été rapporté dans de nombreuses études une association entre une surexpression marquée du VEGF au sein de SPM hypervasculaires et leur grade histologique, ainsi Chao et al. retrouvent sur une cohorte de 79 SPM une surexpression de VEGF dans environ 80% des sarcomes de grade FNCLCC II ou III contre 46% des sarcomes de grade I. En revanche la surexpression de VEGF ne semble pas être un facteur pronostique indépendant de survie (64,65,9,66,7).

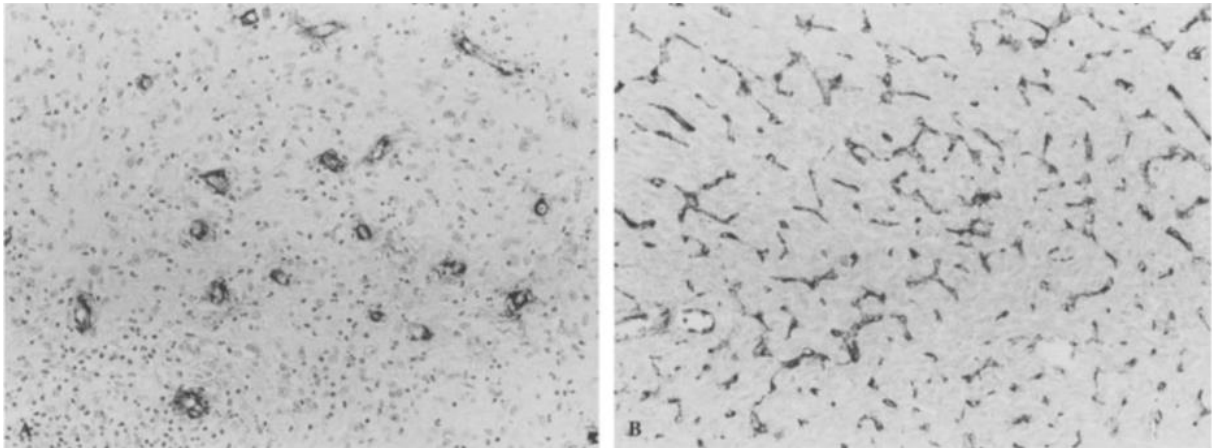


## 2. Approche actuelle de la vascularisation

### a. Densité microvasculaire

La mesure de la densité microvasculaire est une méthode histologique d'approche de l'intensité de la néoangiogenèse au sein d'une tumeur. Elle consiste en la mesure du nombre de vaisseaux par unité de surface sur une coupe histologique. Les microvaisseaux sont mis en évidence de manière non standardisée selon différentes techniques faisant le plus souvent appel à des marquages immunohistochimiques (cf Figure 15).

Cette méthode apparaît, dans de nombreuses études, très bien corrélée au risque métastatique dans le cancer du sein (67) et dans d'autres carcinomes (68). En revanche plusieurs études ont démontré l'absence de valeur pronostique de la densité de microvaisseaux dans les SPM (69).



**Figure 15.** Coupes microscopiques (grossissement x200) de sarcomes des parties molles, marqués avec un anticorps anti-facteur VIII, mettant en évidence une densité microvasculaire faible à gauche (A) et importante à droite (B).

Tiré de Saenz et al. (69)

### b. IRM de perfusion

Il existe de nombreuses techniques permettant d'approcher en IRM la vascularisation d'un tissu :

- Sans injection :
  - selon le principe de l'*intravoxel incoherent motion* (IVIM) sur des séquences pondérées en diffusion permettant d'analyser la perfusion du tissu
  - selon le principe de l'*arterial spin labelling* (ASL) permettant d'analyser la perfusion du tissu



- en utilisant le signal *blood oxygenation level dependant* (BOLD) permettant d'estimer la consommation énergétique du tissu.

Ces trois techniques ne sont pas encore utilisées en pratique clinique dans l'imagerie musculosquelettique oncologique mais font l'objet de nombreuses recherches (70,71,72).

- Avec injection de produit de contraste :
  - Selon la technique *dynamic susceptibility contrast* (DSC-MRI) qui consiste à objectiver sur une séquence pondérée en T2\* la chute de signal liée à l'effet de susceptibilité magnétique du gadolinium se concentrant dans les capillaires et permet donc d'analyser la perfusion du tissu. La DSC-MRI est utilisée exclusivement en imagerie cérébrale où la barrière hématoencéphalique limite l'accumulation de gadolinium dans l'espace extravasculaire qui cause une dégradation trop rapide du signal du fait d'une perturbation du champ magnétique et de l'effet T1 *shine through* du gadolinium
  - Selon la technique *dynamic contrast enhanced* (DCE-MRI) qui consiste à observer au cours du temps sur une séquence pondérée en T1 le rehaussement lié à l'effet paramagnétique du gadolinium d'abord intravasculaire puis diffusant à l'espace interstitiel, ce qui permet d'analyser non seulement la perfusion du tissu mais également la perméabilité vasculaire (cf Figure 16).

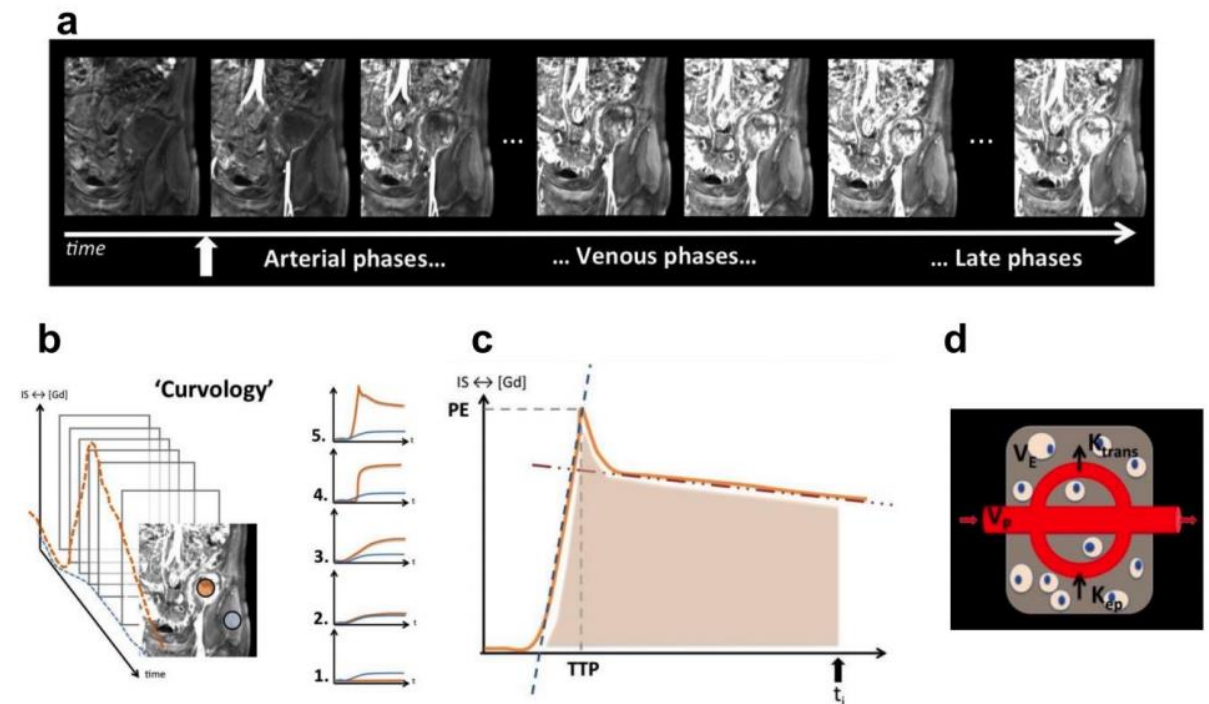
La DCE-MRI est la seule technique IRM actuellement utilisée en pratique clinique pour analyser la perfusion des SPM.

Cette technique, pourtant aujourd'hui accessible avec des séquences disponibles sur de nombreuses machines et des logiciels fournis sur les consoles de post-traitement permettant une analyse relativement rapide et simple des données, est encore, comme nous l'avons constaté dans notre première étude, très peu employée en routine hors des centres experts. Ceci est probablement dû à l'inaccessibilité de la technique sur certaines machines, à des séquences relativement longues (durée d'acquisition recommandée de 8 à 10 minutes pour une analyse des paramètres de perméabilité capillaire (73)), et principalement à un manque de connaissance des protocoles recommandés dans l'analyse d'un SPM du fait de la rareté de cette pathologie.

Plusieurs études ont montré la capacité des paramètres de perfusion en DCE-MRI à prédire le grade histologique des SPM (74), à détecter la présence d'une récurrence locale post-opératoire (75), à évaluer la réponse à une chimiothérapie néoadjuvante (22) ou à une perfusion isolée de membre (76) (la capacité de la DCE-MRI à évaluer la réponse à une radiothérapie est en cours d'étude (77)).

Cependant, l'absence de standardisation des paramètres techniques limite la reproductibilité de l'analyse quantitative entre les centres et de ce fait il n'existe actuellement pas de valeurs

discriminantes (quant au type histologique, au grade, ou à la réponse à un traitement) définies et applicables en pratique clinique.



**Figure 16.** Illustration de la séquence de perfusion chez un patient présentant un sarcome pléomorphe indifférencié du muscle iliaque gauche avec images d'un volume acquis de multiples fois au cours du temps après injection (a) sur lesquelles on trace des régions d'intérêt (tissu sain en bleu et sarcome en rouge) au sein desquelles la cinétique de réhaussement peut être analysée de manière qualitative sous forme de courbes (b), semi-quantitative à l'aide des paramètres cinétiques (pente de *wash in* et *wash out*, aire sous la courbe, *time to peak* etc.) (c), ou de manière quantitative à l'aide de modèles mathématiques en calculant les paramètres de perméabilité (d).

Tiré de Crombe A. (78)

### c. Angio-IRM

Il existe également plusieurs techniques permettant de réaliser une analyse morphologique du réseau vasculaire tumoral en IRM :

- Les techniques basées sur le principe de *flow enhancement* (cf. IV. B.) : angio-IRM en temps de vol et séquences *steady state free precession*
- Les techniques basées sur le contraste de phase (encodage non pas en fonction de la nature des composants du voxel mais de leur vitesse de déplacement)
- La technique d'angio-IRM avec injection.

C'est cette dernière technique qui est parfois utilisée dans l'analyse des masses des parties molles, et permet notamment le diagnostic des malformations vasculaires. Dans le cadre de

l'analyse des SPM, elle peut permettre de planifier un geste thérapeutique en radiologie interventionnelle endo-vasculaire (cf I. F. 2) (79).

Elle peut également être couplée à une imagerie de perfusion, séquence que l'on qualifie alors d'angio-IRM 4D. Cette technique permet d'apporter des informations complémentaires utiles à l'analyse de la perfusion tissulaire (présence de vaisseaux thrombosés faisant faussement diminuer la perfusion d'une zone tumorale lors du suivi d'un SPM après chimiothérapie par exemple) (79).

#### d. Autres techniques

- Scanner de perfusion : Le scanner de perfusion apporte les mêmes informations concernant la perfusion tumorale que l'angio-IRM 4D (qui lui est donc préférée en pratique clinique pour sa supériorité d'un point de vue du suivi morphologique et l'absence d'irradiation) (80)
- Échographie de contraste : Cette technique emploie un agent de contraste (microbulles) à distribution uniquement intravasculaire qui permet donc d'analyser la perfusion d'un tissu mais pas la perméabilité capillaire. L'échographie de contraste est scientifiquement validée dans le suivi des SPM sous traitement anti-angiogénique mais est encore peu utilisée en pratique clinique (81), elle est de plus peu pratique en cas de volume tumoral important ou sur les tumeurs profondes
- Médecine nucléaire : Il est possible en médecine nucléaire d'utiliser des traceurs marqués se fixant sur différents biomarqueurs de la néoangiogenèse (par exemple VEGF, ou VEGF-R) et d'en analyser la répartition soit en scintigraphie soit en TEP pour prédire ou suivre la réponse à un traitement anti-angiogénique. Ces techniques prometteuses ouvrent la voie à une future approche théranostique mais ne sont pour l'instant pas utilisées en pratique courante (82).

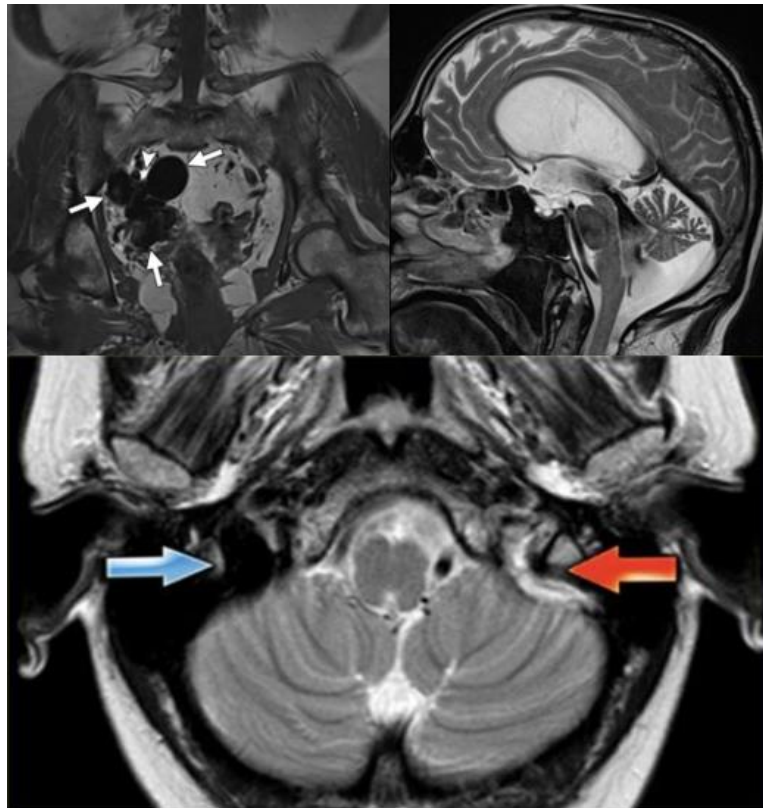
### B. Point sur *les flow voids*

#### 1. Définition

Le terme *flow voids* est employé pour décrire des artéfacts de flux intravasculaires visibles sur les séquences spin écho sans ou avec injection, soit au sein de trajets vasculaires normaux (*flow void* physiologique au sein des sinus veineux cérébraux par exemple) ou au sein de malformations vasculaires ou lésions tumorales (malformations artério-veineuses, hémangiomes, SAPM par exemple).

Le terme est également utilisé de manière anecdotique (ou plus fréquemment dans la littérature anglophone) pour décrire des artéfacts de flux extravasculaires (vides de flux au

sein de l'aqueduc de Sylvius permettant d'éliminer une sténose, vides de flux au sein des uretères pouvant mimer un calcul par exemple) (cf Figure 17).



**Figure 17.** Exemple de *flow voids* : au sein d'une malformation artério-veineuse pelvienne (en haut à gauche), au sein d'un acqueduc de Sylvius sain (en haut à droite), au sein d'un sinus sigmoïde droit sain (en bas, flèche bleue), par opposition au sinus controlatéral thrombosé sans vide de flux (flèche rouge).

Tiré de Flors et al. (86) et courtoisie du Pr. F. Gaillard (Radiopaedia).

## 2. Point technique

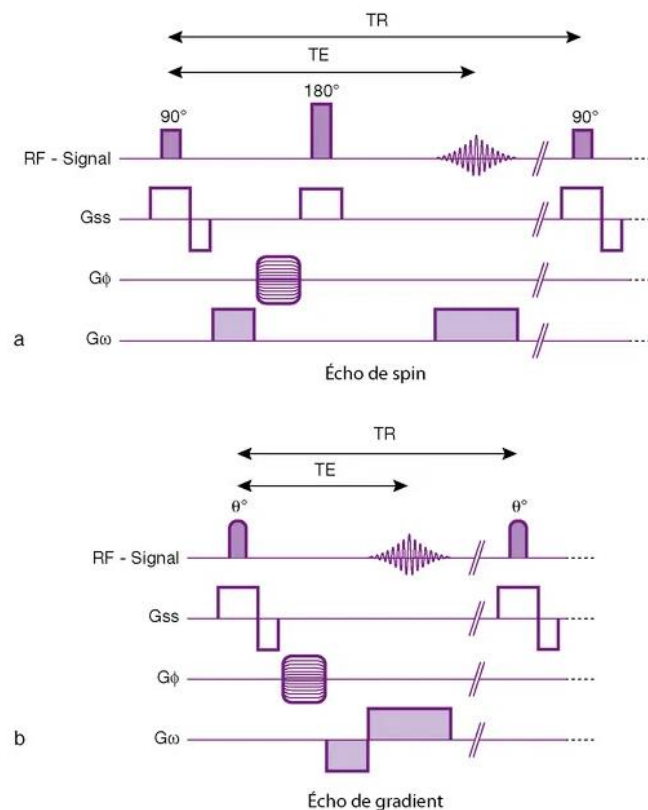
Le phénomène de vide de flux est lié au principe du *time of flight* (TOF), selon lequel les protons en mouvement ne subissent pas les mêmes impulsions de radiofréquence et les mêmes champs magnétiques que les protons immobiles au sein d'une même coupe.

Sur une séquence en spin écho (SE) : Les protons immobiles d'une même coupe sont soumis à une première impulsion de radiofréquence avec bascule à  $90^\circ$ , puis après une durée égale au temps d'écho (TE), une seconde impulsion de radiofréquence avec bascule à  $180^\circ$  est émise sur la coupe dans le but de rephaser les protons et ainsi s'affranchir des inhomogénéités de champ magnétique (cf Figure 18).

Si un proton quitte le plan de coupe avant la deuxième impulsion ou entre dans le plan de coupe après la première il n'émettra alors aucun signal.

L'intensité du vide de flux au sein d'un vaisseaux dépend du nombre de protons entrant ou quittant la coupe au cours d'un temps de répétition (TR) et donc des paramètres suivants :

- L'épaisseur de coupe : plus la coupe est fine, plus les protons la traversent rapidement et plus importante est la perte de signal
- La durée du TE : plus l'intervalle entre les 2 impulsions est long, plus les protons ont le temps d'entrer ou quitter la coupe et plus importante est la perte de signal, les *flow voids* sont donc plus visibles sur les séquences à TE long comme le T2 ou la séquence en densité de protons
- La vitesse du flux : plus le flux est rapide plus importante est la perte de signal
- L'orientation du vaisseau : un vaisseau perpendiculaire au plan de coupe a un trajet intra-coupe plus court qu'un vaisseaux oblique ou parallèle et présente donc un vide de flux plus important.

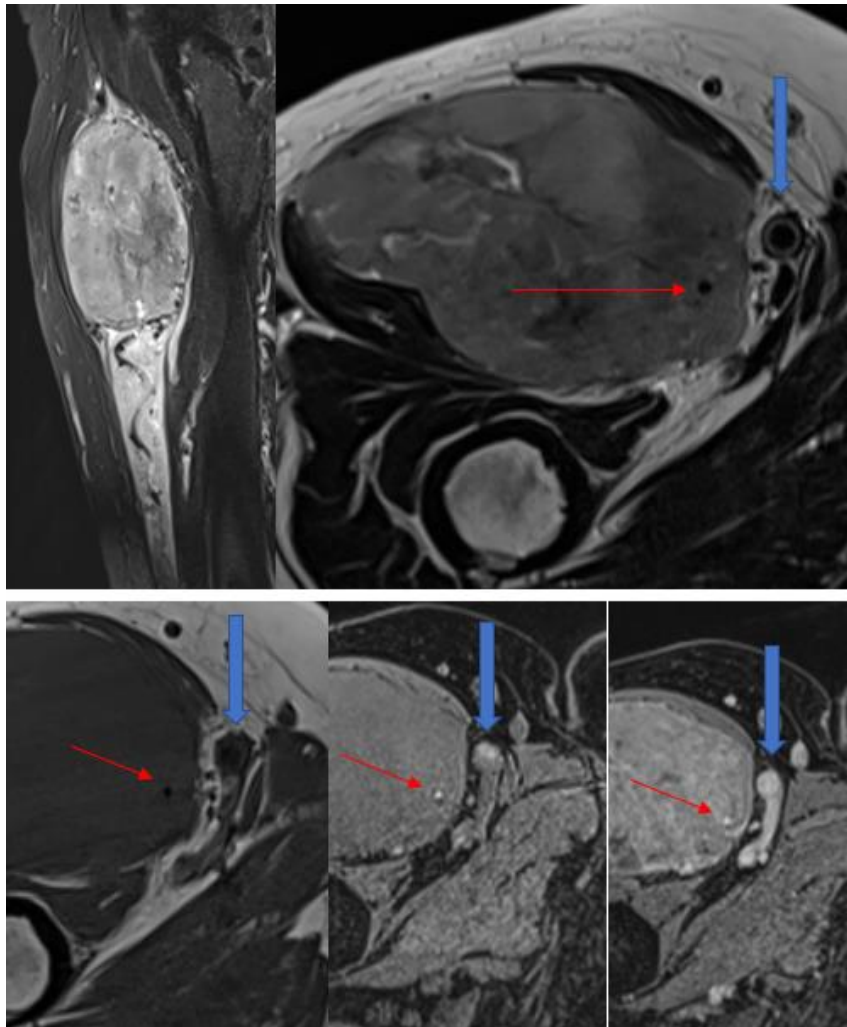


**Figure 18.** Chronogramme des impulsions de radiofréquence et des applications de gradient dans les séquences en écho de spin et écho de gradient.

Tiré du livre Comprendre l'IRM, 7<sup>ème</sup> édition, B. Kastler. (83)

A l'inverse, lors d'une séquence en écho de gradient (EG) standard une seule impulsion de radiofréquence inférieure à  $90^\circ$  est émise sur la coupe et le rephasage s'effectue à l'aide d'un gradient de champ magnétique (cf Figure 17). De plus les TR entre les impulsions sont courts, les protons immobiles n'ont donc pas le temps de regagner leur aimantation entre les impulsions et leur signal décroît au cours du temps. A l'inverse, les protons mobiles entrant dans la coupe au cours de la séquence ont subi moins d'impulsions que les protons immobiles et ont donc un signal plus intense. En EG le principe de *time of flight* crée donc un phénomène

inverse aux *flow void* : le *flow enhancement* ou rehaussement paradoxal dont l'intensité obéit globalement aux règles opposées à celles précédemment décrites (cf Figure 19).



**Figure 19.** IRM d'une patiente de 78 ans atteinte d'un sarcome pléomorphe indifférencié de la cuisse droite. Séquences sagittale T2 SE STIR (en haut à gauche) montrant un hyposignal serpigineux au pôle inférieur de la tumeur correspondant à un néovaisseau, axiale T2 SE (en haut à droite) montrant un hyposignal au sein de l'artère fémorale superficielle (flèche pleine) et au sein d'un néovaisseau tumoral (flèche fine), axiale T1 SE (en bas à gauche) montrant ces mêmes *flow voids*, axiale T1 EG (en bas au centre) et axiale T1 EG injectée (en bas à droite) montrant un hypersignal intravasculaire.

Il est à noter que le principe de TOF n'est pas le seul à régir le signal des protons mobiles, l'inhomogénéité de flux au sein d'un vaisseau peut notamment contribuer à réduire le *flow enhancement* sur une séquence en EG du fait d'une exposition inégale des protons mobiles aux différents gradients (83).

Par ailleurs il est possible d'ajouter des impulsions de radiofréquences ou des gradients aux motifs standards d'EG pour s'affranchir du phénomène de TOF et ainsi recréer des vides de flux (84).

### 3. Signification pratique

Les *flow voids* tumoraux, marqueurs de flux vasculaire rapide, sont décrits dans la littérature :

- Dans de rares cas de schwannomes (85)
- Dans les tumeurs desmoïdes
- Fréquemment dans les malformations vasculaires et tumeurs vasculaires bénignes (86) ou malignes (angiosarcomes)
- Fréquemment dans les SAPM (87, 57, 51, 42) et les tumeurs fibreuses solitaires (58)
- Dans quelques cas de carcinomes rénaux à cellules claires (88).

Ces deux derniers points regroupent des tumeurs hypervasculaires qui ont également en commun une importante surexpression de facteurs pro-angiogéniques (notamment VEGF, VEGFR, PDGF, PDGFR, IGF, IGFR, c-MET etc.) (69,89).

La présence de *flow voids* pourrait donc être associée à une importante néoangiogenèse et de ce fait s'avérer être à la fois un marqueur de mauvais pronostic et de meilleure sensibilité aux traitement anti-angiogéniques.

#### V. Article scientifique : **Abnormal vascularization of soft-tissue sarcomas on conventional MRI : Diagnostic and prognostic values**

##### A. Introduction

Notre première étude a révélé la présence des *flow voids*, marqueurs simples de la néoangiogenèse en IRM conventionnelle, dans divers types de tumeurs des parties molles, autres que les SAPM et tumeurs fibreuses solitaires dans lesquelles ils sont fréquemment décrits. Pourtant, la signification pratique de cette caractéristique est pratiquement absente de la littérature radiologique des sarcomes.

Le but de notre seconde étude fut donc d'évaluer les valeurs diagnostique et pronostique de signes IRM découlant de l'analyse des *flow voids* dans une cohorte rétrospective de 157 patients atteints de SPM suivis à l'institut Bergonié, centre de référence sarcomes.

##### B. Article

L'étude scientifique ci-après a été publiée en juin 2019 dans European Journal of Radiology. Dans les pages suivantes, nous reproduisons l'article dans son format original et en langue anglaise, qui a été utilisée pour sa diffusion scientifique.

# Abnormal Vascularization of Soft-Tissue Sarcomas on Conventional MRI: Diagnostic and Prognostic Values

## ABSTRACT

**Purpose:** To assess the prevalence of abnormal vessels inside and surrounding soft-tissue sarcomas (STS) on conventional MRIs so as to evaluate their correlations with particular histotypes, histological grades, and prognosis.

**Method:** This single-center retrospective study included 157 adult patients (median age: 61) with histologically-proven non-metastatic STS. All had pre-treatment conventional contrast-enhanced MRI. Two radiologists reported: presence of abnormal flow voids, number and distribution (peri-tumoral and/or intra-tumoral), percentage of tumor circumference it covered, maximal diameter. The radiological findings were correlated with histopathology. Associations were evaluated with Chi-2 or t-tests. Survival analysis (for metastasis-free survival (MFS) and overall survival (OS)) included log-rank tests and multivariate Cox-model.

**Results:** Twenty-nine of 157 (18.5%) STS showed abnormal flow voids that were peri-tumoral (9/157, 5.7%), intra-tumoral (5/157, 3.2%) or both intra- and peri-tumoral (15/157, 9.6%). Ten STS had more than 5 flow voids, all being grade II-III, namely: 4 undifferentiated sarcomas, 2 solitary fibrous tumors, 1 alveolar soft-part sarcoma (ASPS), 2 leiomyosarcomas and 1 pleomorphic liposarcoma. The distribution of flow voids was associated with survivals in the univariate analysis: patients with abnormal peritumoral flow voids (APTFV) showed poorer OS and MFS ( $p=0.039$  and  $0.014$ , respectively). These associations did not remain significant in multivariate analysis. Radio-pathological correlations revealed large tortuous tumoral neo-vessels with intra-vascular thrombi of tumor cells in ASPS and in one case of undifferentiated sarcoma displaying enrichment in genes involved in neo-angiogenesis at transcriptional level.

**Conclusions:** APTFV on conventional MRIs may be associated with a higher risk of metastatic relapse and poorer OS in STS patients.

## Keywords

Magnetic Resonance Imaging/MRI; Soft tissue sarcoma; Soft tissue tumor; Flow voids; Vascularization; Prognosis

## Highlights

1. Abnormal tumoral vessels on MRI mostly occur in grade II-III STS.
2. Abnormal tumoral vessels are a hallmark of ASPS and solitary fibrous tumors.
3. Abnormal tumoral vessels are not helpful to discriminate other STS histotypes.
4. APTFV may correlate with poorer OS due to the higher risk of metastatic relapses.



## **Abbreviations**

APTFV: abnormal peri-tumoral flow voids

ASPS: Alveolar soft-part sarcoma

CE: Contrast enhanced

CI95%: 95% confidence interval

CT: computed tomography

DCE-MRI: Dynamic contrast enhanced MRI

FNCLCC: *Federation Nationale des Centres de Lutte Contre le Cancer*

HES: Hematoxyline and eosin stained slices

HR: Hazard ratio

ICC: Inter-class correlation coefficient

k: Cohen's kappa

LRFS: Local relapse-free survival

MFS: Metastasis-free survival

OS: Overall survival

ssGSEA: single sample gene set enrichment analysis

SFT: Solitary fibrous tumor

STS: Soft-tissue sarcoma

VEGF: Vascular endothelial growth factor

WI: Weighted imaging

wk: weighted kappa

## **1. Introduction**

Soft-tissue sarcomas (STS) are a heterogeneous group of ubiquitous malignant mesenchymal tumors. When located in the soft-tissues of the trunk wall and extremities, clinical guidelines recommend to perform MRIs for local staging [1]. MRI analyses of STS should typically include the evaluation of the size, depth, location, tumor matrix, margins and surrounding tissues. However, the vascularization patterns of STS have been poorly investigated.

Tumor vascularization can be analyzed with MR-angiography or dynamic-contrast enhanced MRIs (DCE-MRI) but can also be captured on conventional MRIs as flow voids, that is to say vessels with signal loss especially on spin echo imaging with long echo time [2,3]. Some STS histotypes are known to harbor abnormal vascular patterns on MRIs. Alveolar soft-part sarcomas (ASPS) and solitary fibrous tumors (SFT) can demonstrate large tortuous intra- and peri-tumoral flow voids [4–9]. Interestingly, pro-angiogenic factors, such as vascular endothelial growth factors (VEGF) and their receptors, are strongly expressed in ASPS and SFT, which correlate with their rich vascular networks on microscopy. Therefore, the presence of flow voids on MRIs may be an indicator of strong neo-angiogenesis in STS [10–12]. In

keeping with this hypothesis, clear cell renal carcinoma and their metastases, which are known to display both high expression of pro-angiogenic factors and abundant vasculature, display flow voids on MRIs [13].

Besides SFT and ASPS, previous studies have shown high VEGF expression in epitheloid sarcomas, undifferentiated pleomorphic sarcomas (UPS), dermatofibrosarcomas protuberans and leiomyosarcomas [14,15]. Associations between pro-angiogenic factors, histological grade (the strongest prognostic factor for STS) and patients' outcomes have also been reported [15–18]. If a correlation does exist between the expression of pro-angiogenic molecules, hypervascular patterns on MRIs and patients' outcomes, one could consider the MRI as a tool to identify STS with both an abnormal vasculature and a potentially greater sensitivity to anti-angiogenic regimens.

Thus, the aims of this exploratory retrospective study were to investigate the prevalence of abnormal intra- and peritumoral flow voids on conventional MRIs of STS, and to evaluate their associations with histological grading, particular histotypes and patients' outcomes.

## **2. Material and methods**

### **2.1. Study Design**

Our institutional review board approved this single-center study and the need for informed consent was waived by its retrospective nature. All consecutive adult patients addressed to our sarcoma reference center between January 2008 and June 2016 were included when they presented with: histologically-proven STS, tumors located in the trunk wall or extremities, no metastasis at baseline on chest CT-scans at least, available pre-treatment contrast-enhanced MRIs, and available histopathological samples of the surgical specimen. The patients with well-differentiated liposarcoma, angiosarcoma or extra-osseous bone sarcoma were excluded.

The following clinical and pathological data were retrieved from medical reports: gender, age, World Health Organization performance status, histotype, histological grading (according to the French *Federation National des Centres de Lutte contre le Cancer* [FNCLCC] grading system on initial microbiopsy in case of neo-adjuvant treatments or surgical specimen otherwise [16]), tumor location, chemotherapy and/or radiotherapy (neo-adjuvant or adjuvant), local relapse, metastatic relapse and death from any cause. At our institution, routine follow-ups consist in clinical examinations and chest radiographs every 3 months for 2 years, every 6 months for 5 years and then annually up until 10 years after surgery. These examinations were complemented by chest-computed tomography (with 1mm-thick reconstruction) and MRIs for local evaluation in case of abnormal or doubtful findings, in agreement with last recommendations of the European Society of Medical Oncology [1]. All relapses were histologically proven.

## **2.2. MRI acquisition**

Examinations were carried out on 1.5-Tesla magnets from different radiological centers. Indeed, some patients underwent an initial MRI in external radiological centers before they had been addressed to our regional sarcoma reference center. Spin echo T2-weighted imaging (-WI), T1-WI, fat-suppressed contrast enhanced (CE) T1-WI (gradient echo or spin echo sequence) and at least two orthogonal acquisition plans were available for all patients. Section thickness ranged from 3 to 5 mm. Coils, field-of-views and matrices were adapted to tumor sizes and locations. Ranges of repetition time/echo time were: 500-700/10-15msec for T1-WI and 2400-4500/100-130msec for T2-WI.

## **2.3. MRI analysis**

All MRIs were anonymized and independently reviewed on a picture archiving and communication system (Enterprise Imaging, AGFA, the Netherlands) by two radiologists: a senior radiologist from a sarcoma reference center and a fellow with 3 years of experience in MRIs including 6 months in a sarcoma reference center in order to assess inter-observer agreement. A final consensual reading was made 2 months after the first readings and used for the statistical analysis.

First, the radiologists reported: (1) the presence of abnormal flow voids (defined as abnormal, non-anatomical, serpiginous or linear structures with low SI on T1-WI and T2-WI possibly in communication with feeder vessels). When present, they analyzed: (2) their distribution (categorized as intra-tumoral or peri-tumoral or both); (3) their count (categorized as 0 or 1-5 or 6-10 or >10), (4) the tumor circumference covered by peri-tumoral flow voids (categorized as 0% or 1-25% or >25%) and (5) their maximal diameter. In addition, the following radiological variables were reported: the longest diameter of the STS and the MRI growth pattern on the whole tumor circumference on T2-WI and CE-T1-WI (categorized as: 'pushing-type' when the tumor was entirely well-defined, 'focal-type' and 'diffuse type' when irregular borders and infiltration of surrounding tissues represented <25% and  $\geq 25\%$  of tumor circumference, respectively) [19].

## **2.4. Histopathological and molecular analyses**

The hematoxyline and eosin stained (HES) slices of the surgical specimen of STS patients with abnormal vasculature on MRIs were collected and retrospectively analyzed by a senior pathologist with expertise in STS, blinded to the radiological results. The pathologist reported on the tumors that showed: (i) an usual vasculature regarding its histotype, or (ii) an increased number of vessels without abnormal morphology, or (iii) an increased number of vessels with unusual architecture. These latter cases were analyzed by tumor RNA sequencing from formol-fixed paraffin-embedded tumor samples to evaluate the enrichment in genes

involved in angiogenesis. Total RNA was extracted from formalin-fixed paraffin-embedded tissue section using the Formapure RNA kit (Beckman Coulter, Brea, California) following the manufacturer's recommendations. Quantity and quality of total RNA were evaluated using NanoDrop (Thermo Fisher Scientific) and Tape Station with Hs RNA Screen Tape (Agilent) using a cut off of  $DV_{200}$  (defined as the percentage of RNA fragments above 200 nucleotides) above 13%. Libraries were prepared with 100 ng of total RNA using TruSeq RNA Access Library Prep Kit (Illumina, San Diego, USA). Libraries were pooled by groups of 12 samples. Paired-end sequencing was performed using the NextSeq 500/550 High Output V2 kit (150 cycles) on Illumina NextSeq 500 platform (Illumina, San Diego, CA).

Sequencing data (65 million reads per sample on average) were aligned with STAR on GRCh 38 reference genome as previously reported (ref PMID: 30407212) [20]. A single sample gene set enrichment analysis (ssGSEA) was performed in order to identify whether the tumor sample was enriched in angiogenic genes signature from the "hallmark\_angiogenesis gene sets collection" from the Molecular Signatures DataBase [21-23].

## **2.5. Statistical analysis**

Associations between categorical and/or ordinal variables were tested with Chi-2 or Fisher exact tests when appropriate. Continuous variables were compared using the Wilcoxon or Student test depending on the Shapiro-Wilk normality test.

Inter-observer agreements were assessed using the interclass correlation coefficient with the two-way mixed model (ICC), Cohen's Kappa (k) and weighted Kappa (wk) for continuous, dichotomized and ordinal variables, respectively. The agreement for ICC was defined as good (>0.75), moderate (0.5-0.75) or poor (<0.5). The agreement for k and w-k was defined as slight (0-0.20), fair (0.21-0.40), moderate (0.41-0.60), substantial (0.61-0.80) and almost perfect (0.81-0.99) [24].

Overall survival (OS), local relapse-free survival (LRFS) and metastasis-free survival (MFS) were defined as the time lapse between curative surgery and death (from any cause), local relapse or metastatic relapse, respectively. MFS, LRFS and OS were estimated using the Kaplan-Meier method. Comparisons of survival curves depending on radiological variables were performed with the Log-rank test. Multivariate Cox models were built to determine the associations between the radiological features and the different survival indicators adjusted by age, gender, performance status, FNCLCC grade, longest diameter (categorized as <5cm or ≥5cm), MRI growth-patterns, tumor depth, surgical margins, chemotherapy and radiotherapy. For patients who were event free at the time of the analysis, survivals were censored at the date of final contact for living patients. Patients with missing value(s) and/or with a post-surgery follow-up of less than 2 years without event were removed from the survival analyses.

All tests were two-tailed. Statistical analyses were done using the SPSS statistical package (version 21.0, IBM). A p-value <0.05 was deemed significant.

### **3. Results**

#### **3.1. Patients**

Table 1 summarizes the epidemiological characteristics of the study population. Of the 157 included patients, 69 (43.9%) were women. Median age was 61 years old (range: 15-92, mean:  $59.1 \pm 17.7$ ). Mean size was  $89 \pm 56$  mm. The most common histotype was undifferentiated pleomorphic sarcoma (UPS) (39/157 (24.8%)), followed by myxofibrosarcoma (24/157 (15.3%)) and leiomyosarcoma (16/157 (10.2%)), respectively.

**Table 1.** Epidemiological characteristics of the study population

<b>Characteristics</b>	<b>Patients</b>
<b>Age (years)</b>	
Median (range)	61 (15-92)
<b>Gender</b>	
Male	88/157 (56.1)
Female	69/157 (43.9)
<b>Histotype</b>	
Undifferentiated pleomorphic sarcoma	39/157 (24.8)
Undifferentiated sarcoma - others <sup>§</sup>	16/157 (10.2)
Myxofibrosarcoma	24/157 (15.3)
Liposarcoma - dedifferentiated	13/157(8.3)
Lipoarcoma - pleomorphic	7/157 (4.5)
Liposarcoma - myxoid / round cells	11/157 (7)
Leiomyosarcoma	16/157 (10.2)
Synovial sarcoma	9/157 (5.7)
Low grade fibromyxoid sarcoma	6/157 (3.8)
Extraskeletal myxoid chondrosarcoma	5/157 (3.2)
Rhabdomyosarcoma	4/157 (2.5)
Malignant peripheral nerve sheath tumor	4/157(2.5)
Malignant solitary fibrous tumor	2/157 (1.3)
Alveolar soft-part sarcoma	1/157 (0.6)
<b>Location</b>	
Upper limb	13/157 (8.3)
Shoulder girdle	13/157 (8.3)
Trunk wall	19/157 (12.1)
Pelvic girdle	9/157 (5.7)
Lower limb	103/157 (65.6)
<b>Depth</b>	
Superficial	11/157 (7)
Deep and superficial	55/157 (35)
Deep	91/157 (58)
<b>Longest diameter (mm)</b>	
Mean (+/- standard deviation)	88.7 +/- 56
Median (range)	74 (10-192)
<b>FNCLCC grade</b>	
grade I	21/157 (13.4)
grade II	48/157 (30.6)
grade III	88/157 (56.1)

NOTE. Data are number of patients with percentage in parentheses, except for age (given as median and range, in years) and longest diameter (given as mean and standard deviation, as well as median and range, in mm).

Abbreviations : FNCLCC : French '*Federation Nationale des Centres de Lutte Contre le Cancer*' grading system.

§ : Other undifferentiated sarcomas (US) are: fusiform US (2/157, 1.3%), epitheloid US (2/157, 1.3%), clear cells US (1/157, 0.6%), round cells US (1/157, 0.6%), not otherwise specified US (8/157, 5.1%)

### **3.2. Associations between STS vascularization on conventional MRIs, grade and histotypes**

In total, 29/157 (18.5%) tumors demonstrated abnormal flow voids on MRIs, which were peritumoral in 9 cases, intra-tumoral in 5 cases and both intra- and peritumoral in 15 cases. There were 21/157 (13.4%) grade I, 48/157 (30.6%) grade II and 88/157 (56.1%) grade III STS. Table 2 shows the assessment of associations between MRI evaluation of STS vascularization and histological grade. There was no significant association between the flow voids' presence, number, distribution, diameter or covered surface. None of the grade I STS showed peritumoral flow voids. However, the tumors with more than 5 flow voids (n=10), were all grade II or III. These tumors were: SFT (n=2), ASPS (n=1), pleomorphic liposarcoma (n=1), leiomyosarcoma (n=2), undifferentiated sarcoma (n=4).

**Table 2.** Association between abnormal vascularization on conventional MRI and histological grading

Characteristics	Grade I	Grade II	Grade III	p-value (I vs II vs III)	p-value (I vs II-III)
<b>Flow Voids</b>					
Absent	19/21 (90.5)	39/48 (81.3)	70/88 (80.7)	0.509	0.370
Present	2/21 (9.5)	9/48 (18.8)	18/88 (19.3)		
<b>Flow Voids - distribution</b>					
None	19/21 (90.5)	39/48 (81.3)	70/88 (80.7)	0.267	0.494
Peri-tumoral	0/21 (0)	1/48 (2.1)	8/88 (8)		
Intra-tumoral	1/21 (4.8)	3/48 (6.5)	1/88 (1.1)		
Intra- and peri-tumoral	1/21 (4.8)	5/48 (10.4)	9/88 (10.2)		
<b>Flow Voids - count</b>					
0	19/21 (90.5)	39/48 (81.3)	70/88 (79.5)	0.860	0.590
1-5	2/21 (9.5)	6/48 (12.5)	11/88 (12.5)		
6-10	0/21 (0)	3/48 (6.5)	6/88 (6.8)		
>10	0/21 (0)	0/48 (0)	1/88 (1.1)		
<b>Flow Voids - surface</b>					
0%	20/21 (95.2)	42/48 (87.5)	71/88 (80.7)	0.467	0.352
1-25%	1/21 (4.8)	6/48 (12.5)	16/88 (18.2)		
>25%	0/21 (0)	0/48 (0)	1/88 (1.1)		
<b>Flow Void - diameter</b>	3 +/- 1.4 (2-4)	2.1 +/- 0.8 (1-3)	3.1 +/- 2.3 (1-10)	0.469	0.880

NOTE. Data are number of patients with percentage in parentheses.  
Grade corresponds to the French Federation Nationale des Centres de Lutte Contre le Cancer grading system  
The inter-observer agreements of the MRI features are given in table 3. All showed at least moderate reproducibility.



**Table 3.** Inter-observer agreement of the features evaluating the vascularization of STS on conventional MRIs.

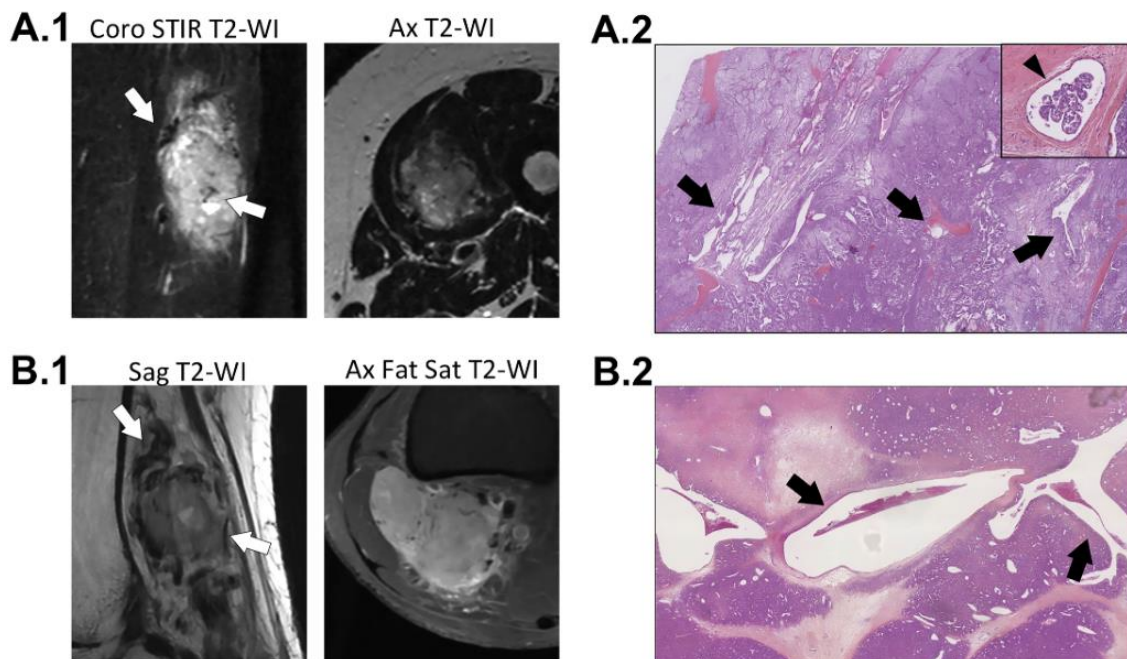
Characteristics	Inter-observer agreement
<b>Flow voids - count (1)</b>	0.76 (0.67-0.85)
<b>Flow voids - surface<sup>§</sup> (1)</b>	0.51 (0.50-0.52)
<b>Flow voids - distribution (1)</b>	0.53 (0.12-0.95)
<b>Flow voids - maximal diameter (2)</b>	0.82 (0.76-0.87)

NOTE. Data are inter-observer agreements with 95% confidence interval in parentheses. Inter-observer agreements were evaluated with: (1) weighted Kappa for ordinal variables, and (2) inter-class correlation coefficient for numeric variables.

§: corresponds to the tumor circumference covered by abnormal peri-tumoral flow voids.

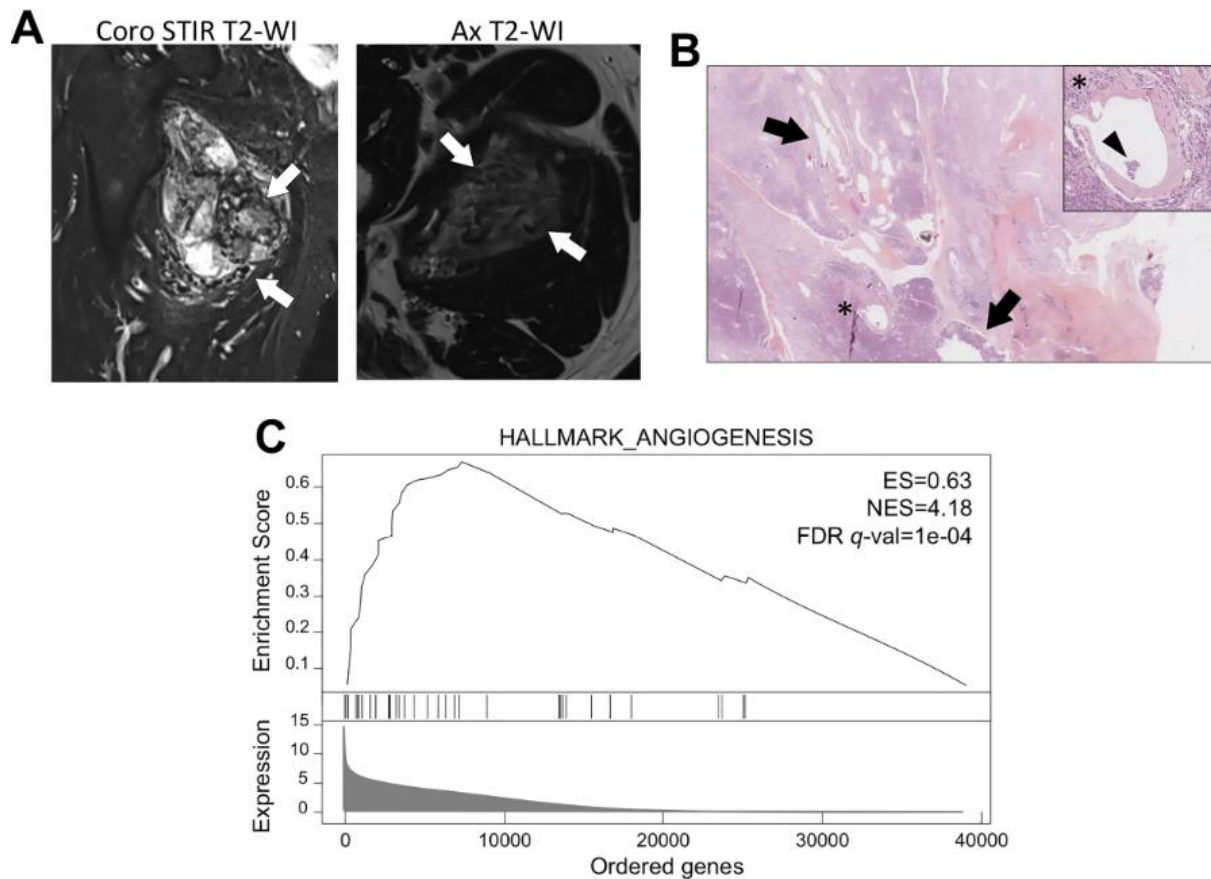
### 3.3. Radiological-histopathological correlations

Retrospective reviews of HES slices of STS with abnormal vasculature on MRIs showed a prominent vascular pattern with large confluent abnormal vessels in 4 cases: 2 SFT (Fig. 1A), 1 ASPS (Fig. 1B) and 1 undifferentiated sarcoma with an epithelioid phenotype (previously reported as a UPS) (Fig. 2).



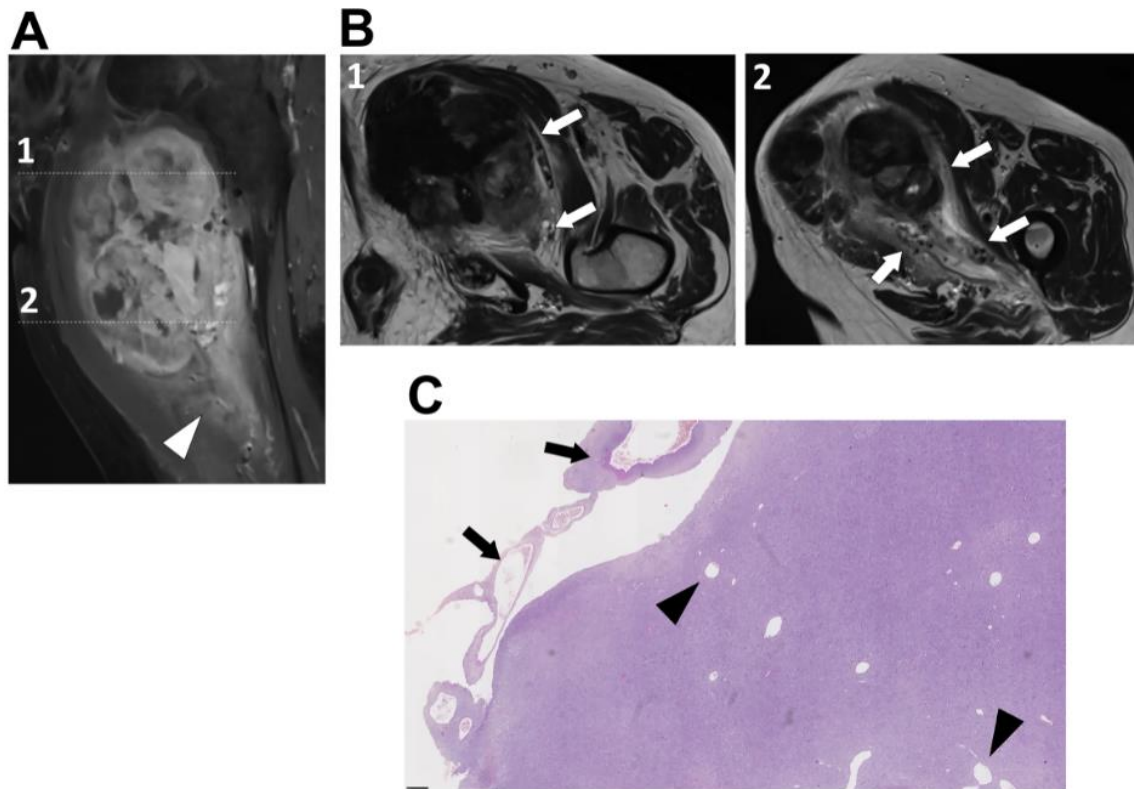
**Figure 1.** Radio-pathological correlations of solitary fibrous tumors and alveolar soft part sarcoma with abnormal vasculature on both imaging and histological samples. **(A.1)** A 50- year-old woman presented with a deep-seated alveolar soft-part sarcoma of the left thigh that showed abnormal intra- and peri-tumoral flow voids on spin echo MRI sequences (white arrows). **(A.2)** The corresponding hematoxyline and eosin stained slices demonstrated abundant vascularity associating enlarged abnormal vascular channels and numerous capillaries (black arrows), in which cluster of tumor cells were seen (black arrow head in the magnification at the right upper corner). **(B.1)** A 60- year-old woman presented with a deep solitary fibrous tumor of the popliteal region. The MRI showed tortuous and serpiginous vessels (ie, flow voids) that predominated around the tumor (white arrows), which correlated with the histological findings **(B.2)**. Abbreviations: Ax: axial, Coro: coronal, Fat Sat: fat saturation, Sag: sagittal, STIR: short inversion time recovery, WI: weighted-imaging.

Vascular invasions by tumor cells were seen in the samples of ASPS and undifferentiated sarcomas. The latter sample also included large vessels circumscribing tumor sheets at their periphery. In this case, ssGSEA showed strong up-regulation of genes involved in neo-angiogenesis with a normalized enrichment score of 4.18 (with a false discovery rate q-value of 0.0001) (Fig. 2C).



**Figure 2.** A 60-year-old man presented with a deep-seated, high-grade, undifferentiated clear cell sarcomas of the left thigh (A) with a striking abundant intra- and peri-tumoral vascularization (white arrows). Histological analysis (B) of the surgical specimen (after neoadjuvant cytotoxic chemotherapy) showed a poor response to anthracycline (70% residual viable cells) and confirmed an atypical dystrophic vascularization (black arrows) with endovascular tumoral spreading (\* and black arrow head on the magnification at the left upper corner). (C) Single sample Gene Set Enrichment Analysis (ssGSEA) showed a strong overrepresentation at the top of a ranked list (or ordered) list of genes involved in angiogenesis from the collection of the Molecular Signatures DataBase. Abbreviations: Ax: axial, Coro: coronal, ES: enrichment score, Fat Sat: fat saturation, FDR q-val: false discovery rate q-value; NES: normalized enrichment score; Sag: sagittal, STIR: short TI inversion recovery, WI: weighted-imaging.

In the other cases, vessels did not demonstrate abnormal morphologies but were slightly more numerous than expected and seemed either recruited by or trapped in the borders of the tumor (Fig. 3).



**Figure 3.** Intra- and peri-tumoral flow voids without atypical findings on histological samples. Patient presented with a deep-seated, high-grade undifferentiated pleomorphic sarcomas of the left thigh that exhibited peritumoral enhancement and ill-defined margins on fat sat contrast-enhanced T1-weighted imaging (A). (B) On turbo spin echo T2-weighted imaging, numerous small intra- and peri-tumoral flow voids were seen (white arrows). (C) On hematoxyline and eosin stained slices, these vessels were indeed more numerous as expected but their morphology was not atypical regarding the histotype (black arrowheads for intra-tumoral vessels and black arrows for peri-tumoral vessels).

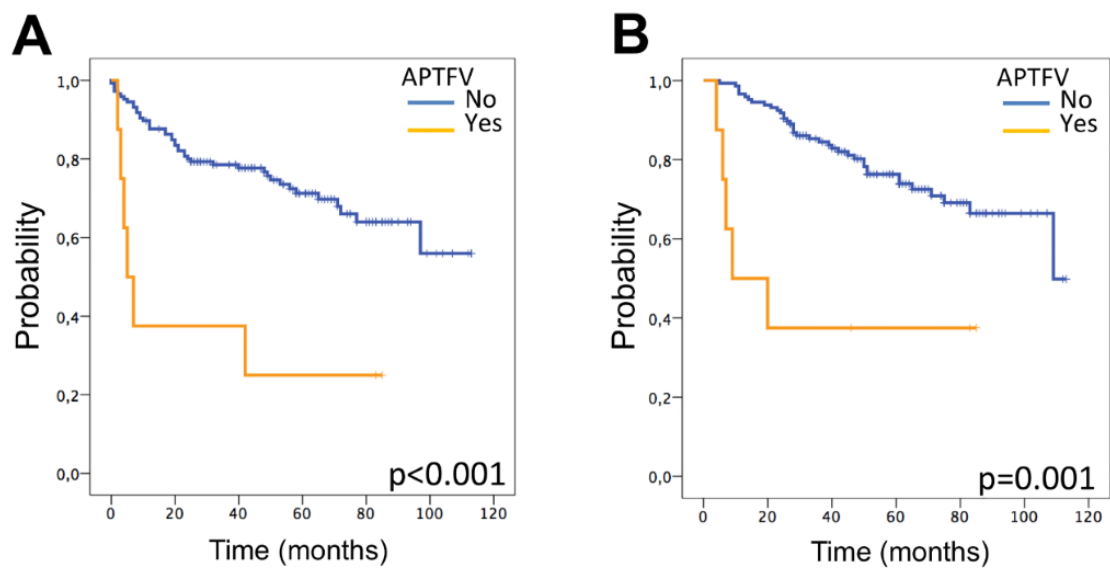
#### **3.4. Prognostic value of STS vascularization on conventional MRIs**

Three patients were removed from the survival analyses because of early loss of follow-up. Mean LRFS, MFS and OS of the series were: 89 months (CI95%=[82-96]), 80 months (CI95%=[73-88]) and 87 months (CI95%=[80-93]), respectively. There were 35 local relapses, 49 metastatic relapses and 43 deaths. Table 4 summarized the univariate survival analyses. None of the flow voids-related features were associated with local relapses. However, the distribution of flow voids was significantly associated with MFS and OS in the univariate analysis (log-rank p-value=0.014 and 0.039, respectively). STS with abnormal peri-tumoral flow voids (APTFV) had poorer MFS (35 months, CI95%=[11-59] versus 89 months, CI95%=[75-90]) and OS (43 months, CI95%=[18-68] versus 89 months, CI95%=[82-95]) (Fig. 4).

**Table 4.** Univariate survival analysis

Characteristics	Metastasis-Free Survival			Local-Relapse-Free Survival			Overall Survival			
	No. of patients	No. of events	Survival p-value	No. of patients	No. of events	Survival p-value	No. of patients	No. of events	Survival p-value	
<b>Flow Voids</b>										
Absent	125	38	81 (72-89)	125	30	88 (80-96)	125	31	89 (82-96)	0.225
Present	29	11	74 (56-92)	29	5	87 (75-99)	29	12	74 (59-92)	
<b>Flow Voids - distribution</b>										
None	125	38	-	125	30	-	125	31	89 (82-96)	<b>0.039*</b>
Peri-tumoral	9	6	-	9	2	-	9	5	43 (18-68)	
Intra-tumoral	5	0	-	5	3	-	5	1	93 (59-127)	
Intra- and peritumoral	15	5	-	15	0	-	15	6	76 (62-91)	
<b>APTFV</b>										
No	145	43	83 (75-90)	145	33	89 (82-96)	145	38	89 (82-95)	<b>0.006*</b>
Yes	9	6	35 (11-59)	9	2	67 (45-89)	9	5	43 (18-68)	
<b>Flow Voids - count</b>										
0	125	38	-	125	30	-	125	31	-	0.106
0-5	19	8	-	19	4	-	19	9	-	
6-10	9	3	-	9	1	-	9	3	-	
>10	1	0	-	1	0	-	1	0	-	
<b>Flow Voids - surface§</b>										
0%	130	38	-	130	33	-	130	32	-	0.071
1-25%	23	11	-	23	2	-	23	11	-	
>25%	1	0	-	1	0	-	1	0	-	

NOTE: Abbreviations : APTFV : abnormal peri-tumoral flow voids, no. : number, HR: hazard ratio, CI95%: 95% confidence interval.  
Events correspond to: (i) a metastatic relapse for metastasis-free survival, (ii) a local relapse for local relapse-free survival, and (iii) death for overall survival.  
Survivals correspond to mean survival in months and are given with 95% confidence interval.  
§ : corresponds to the tumor circumference covered by flow voids. \* : p<0.05, \*\* : p<0.005, \*\*\* : p<0.001



**Figure 4.** Kaplan-Meier survival curves for metastasis free survival (A) and overall survival (B) depending on the presence of abnormal peritumoral flow voids (APTFV).

In the multivariate analysis, APTFV did not remain an independent prognostic factor for MFS and OS after adjustments with potential cofounders (hazard ratio (HR)=2.0, CI95%=[0.8-5.6],  $p=0.116$ , and HR=2.2, CI95%=[0.9-7.6],  $p=0.096$ , respectively). A significant association was found between the MRI infiltrative growth pattern co-variable and the presence of APTFV ( $p=0.040$ ).

#### 4. Discussion

The vascularization pattern of STS on imaging has been poorly investigated. In this study, we reported the prevalence of abnormal intra- and peri-tumoral flow voids on (turbo) spin echo MRI sequences in a large cohort of STS located on the trunk wall and extremities, as a result of 8 years of activity of one sarcoma reference center. We found that flow voids were rather infrequent and prevailed in FNCLCC grade II and III STS. Radio-pathological correlations demonstrated atypical, enlarged, confluent tumor vessels in 4 cases, including one atypical undifferentiated clear cell sarcoma with an unusual pro-angiogenic transcriptomics profile. In the univariate analysis, APTFV were associated with lower OS and MFS, even if they did not remain statistically associated with these outcomes in the multivariate analysis.

Our results concur with the few available data regarding STS vascularization on MRIs. Indeed, all the SFT and ASPS in our series showed unusual vasculature on MRIs as already observed [4–9]. Herein, we also showed that other tumor histotypes could demonstrate flow voids, notably leiomyosarcoma, pleomorphic liposarcoma and undifferentiated sarcomas. This suggests that the presence of flow voids inside and around a soft-tissue tumor alone cannot help diagnose SFT or ASPS. In addition, it should be noted that flow voids have already been described in benign soft-tissue tumors or pseudo-tumors, such as schwannomas, desmoid tumors, hemangiomas, or arteriovenous malformations [25–28]. However, except for the patient with the atypical undifferentiated clear cell sarcoma, it should be noted that flow voids



were less numerous or dystrophic in these other STS histotypes compared to SFT and ASPS. The histopathological analysis confirmed this impression because the flow voids corresponded to normal vessels that were recruited by the tumor rather than tumoral neo-vessels. Conversely, endovascular thrombi of tumor cells were only seen in ASPS and the atypical undifferentiated clear cell sarcoma, suggesting an abnormal permeability of tumoral neo-vessels in these cases.

Though rarely observed, APTFV were associated with worse MFS and OS in the univariate analysis. The results were not significant in the multivariate analysis most likely because of the lack of statistical power and confusion bias with other variables, notably MRI growth patterns and FNCLCC grade, which is the strongest STS prognostic factor [17, 19]. Indeed, all patients with APTFV had grade II or III STS. Furthermore, we found a significant association between the infiltrative growth pattern and the presence of APTFV. Nakamura et al. found that the MRI growth pattern was an independent prognostic factor of disease-free survival and metastasis-free survival [19].

To explain this association with patients' outcomes in the univariate analysis, it could be hypothesized that APTFV may favor the occurrence of distant hematogenous metastases through the formation of endovascular thrombi of tumor cells, as it was observed on the HES slices of ASPS and the atypical undifferentiated clear cells sarcoma. Regarding ASPS, Setsu et al. identified a specific underlying phenomenon called "invasion-independent" mechanism [29]. It consists in the wrapping of clusters of tumor cells by endothelial cells that spread in the tumor's vascular channels. This could explain the high rate of metastasis in ASPS patients, ranging from 50 to 79% [4, 30]. However, this mechanism has never been shown in other STS. Besides vascularization patterns on MRIs, a common point between ASPS and SFT in general, and the atypical undifferentiated clear cell sarcomas from our series is the high expression rate of pro-angiogenesis-related genes. Previous studies showed recurrent overexpressed angiogenesis-promoting genes [12,30] explaining the efficacy of tyrosine-kinase inhibitors for ASPS and SFT [12, 30-32]. Though progression-free survival improved, the OS in the sole phase 3 of placebo-controlled clinical trials (which evaluated an anti-angiogenic molecule (i.e. pazopanib) in metastatic STS patients) did not. It should be noted that the inclusion of patients was not based on the expression of pro-angiogenic molecules such as VEGF-receptors of platelet-derived growth factors receptors [33]. Further trials which therapeutic strategy would be based on the expression of pro-angiogenic factors could validate the suspected association between abnormal vascularization on the MRI and the expression of pro-angiogenic factors. Thus, MRIs could help better select STS patients eligible for anti-angiogenic treatments.

Our study has several limits. First, this is a retrospective single-center study. Few tumors showed abnormal vasculature on MRIs leading to a lack of statistical power in the survival analysis. The retrospective nature of the study was responsible for heterogeneous MRI acquisition protocols. Most patients were referred to our sarcoma reference center with a basic

conventional MRI performed in non-specialized radiological centers. Consequently, we limited our analysis to qualitative or semi-quantitative radiological features. Advanced imaging techniques could have brought quantitative information about tumor vascularization, notably DCE-MRI.

Second, we limited the pathological analysis to a retrospective review of HES slices with a qualitative assessment. RNA sequencing was restricted to atypical cases of tumoral neo-vessels regarding the reported histotype. This was only found in one patient with high-grade undifferentiated clear cell sarcoma. We did not perform the GSEA on all the tumors of the series, and neither did we compare the expression of pro-angiogenic genes between tumors with flow voids and tumors without any because it was beyond the scope of our pilot study. Consequently, it is possible that patients with high levels of expression of pro-angiogenic genes may not exhibit abnormal vascularization on conventional MRIs. A next step would be to correlate the MRI vascular phenotype with its genotype in a prospective study. Other techniques for analyzing STS vascularization could be evaluated in further studies, such as 2D or 3D quantitative intra-tumoral micro-vessel density (and, by analogy, peri-tumoral) with the help of various immunohistochemistry targeting endothelial antigens [34].

Furthermore, our series did not include some STS histotypes, notably dermatofibrosarcoma protuberans or angiosarcomas, which are known for possibly harboring deregulated pro-angiogenic pathways involving VEGF and platelet-derived growth factors receptors, respectively [35,36]. Indeed, both histotypes are rarely explored with MRIs because of their usual anatomical locations (in superficial tissues for dermatofibrosarcoma, and visceral or superficial for angiosarcoma). Moreover, we did not include well-differentiated liposarcomas because their main diagnostic challenge is the distinction with benign lipomas. We also excluded extra-osseous bone sarcomas because their grading system and prognostic factors are those of bone sarcomas.

To conclude, this retrospective exploratory study illustrates the rarity of abnormal vascularization of STS on conventional MRIs despite the fact that abnormal enlarged flow voids, especially at the borders of a sarcoma, could indicate a tumor with a poorer prognosis that possibly expresses targetable pro-angiogenic factors.

- [1] P.G. Casali, N. Abecassis, S. Bauer, R. Biagini, S. Bielack, S. Bonvalot, I. Boukovinas, J.V.M.G. Bovee, T. Brodowicz, J.M. Broto, A. Buonadonna, E. De Álava, A.P. Dei Tos, X.G. Del Muro, P. Dileo, M. Eriksson, A. Fedenko, V. Ferraresi, A. Ferrari, S. Ferrari, A.M. Frezza, S. Gasperoni, H. Gelderblom, T. Gil, G. Grignani, A. Gronchi, R.L. Haas, A. Hannu, B. Hassan, P. Hohenberger, R. Issels, H. Joensuu, R.L. Jones, I. Judson, P. Jutte, S. Kaal, B. Kasper, K. Kopeckova, D.A. Krákorová, A. Le Cesne, I. Lugowska, O. Merimsky, M. Montemurro, M.A. Pantaleo, R. Piana, P. Picci, S. Piperno-Neumann, A.L. Pousa, P. Reichardt, M.H. Robinson, P. Rutkowski, A.A. Safwat, P. Schöffski, S. Sleijfer, S. Stacchiotti, K. Sundby Hall, M. Unk, F. Van Coevorden, W. Van der Graaf, J. Whelan, E. Wardelmann, O. Zaikova, J.Y. Blay, ESMO Guidelines Committee and EURACAN, Soft tissue and visceral sarcomas: ESMO-EURACAN Clinical Practice Guidelines for diagnosis, treatment and follow-up, *Ann. Oncol. Off. J. Eur. Soc. Med. Oncol.* 29 (2018) iv51-iv67. doi:10.1093/annonc/mdy096.
- [2] D. Chien, A. Goldmann, R.R. Edelman, High-speed black blood imaging of vessel stenosis in the presence of pulsatile flow, *J. Magn. Reson. Imaging.* 2 (1992) 437–441. doi:10.1002/jmri.1880020413.
- [3] L. Axel, Blood flow effects in magnetic resonance imaging, *Am. J. Roentgenol.* 143 (1984) 1157–1166. doi:10.2214/ajr.143.6.1157.
- [4] A. Crombé, H.J. Brisse, P. Ledoux, L. Haddag-Miliani, A. Bouhamama, S. Taieb, F. Le Loarer, M. Kind, Alveolar soft-part sarcoma: can MRI help discriminating from other soft-tissue tumors? A study of the French sarcoma group, *Eur. Radiol.* (2018). doi:10.1007/s00330-018-5903-3.
- [5] J.-F. Cui, H.-S. Chen, D.-P. Hao, J.-H. Liu, F. Hou, W.-J. Xu, Magnetic Resonance Features and Characteristic Vascular Pattern of Alveolar Soft-Part Sarcoma, *Oncol. Res. Treat.* 40 (2017) 580–585. doi:10.1159/000477443.
- [6] D.T. Ginat, A. Bokhari, S. Bhatt, V. Dogra, Imaging features of solitary fibrous tumors, *AJR Am. J. Roentgenol.* 196 (2011) 487–495. doi:10.2214/AJR.10.4948.
- [7] M.B. McCarville, S. Muzzafar, S.C. Kao, C.M. Coffin, D.M. Parham, J.R. Anderson, S.L. Spunt, Imaging features of alveolar soft-part sarcoma: a report from Children's Oncology Group Study ARS3532, *AJR Am. J. Roentgenol.* 203 (2014) 1345–1352. doi:10.2214/AJR.14.12462.
- [8] S. Sood, A.D. Baheti, A.B. Shinagare, J.P. Jagannathan, J.L. Hornick, N.H. Ramaiya, S.H. Tirumani, Imaging features of primary and metastatic alveolar soft part sarcoma: single institute experience in 25 patients, *Br. J. Radiol.* 87 (2014) 20130719. doi:10.1259/bjr.20130719.
- [9] O.J. Wignall, E.C. Moskovic, K. Thway, J.M. Thomas, Solitary fibrous tumors of the soft tissues: review of the imaging and clinical features with histopathologic correlation, *AJR Am. J. Roentgenol.* 195 (2010) W55-62. doi:10.2214/AJR.09.3379.
- [10] A.A. Azizi, C. Haberler, T. Czech, A. Gupper, D. Prayer, H. Breitschopf, T. Acker, I. Slavc, Vascular-endothelial-growth-factor (VEGF) expression and possible response to angiogenesis inhibitor bevacizumab in metastatic alveolar soft part sarcoma, *Lancet Oncol.* 7 (2006) 521–523. doi:10.1016/S1470-2045(06)70729-X.
- [11] M.S. Park, V. Ravi, D.M. Araujo, Inhibiting the VEGF-VEGFR pathway in angiosarcoma, epithelioid hemangioendothelioma, and hemangiopericytoma/solitary fibrous tumor, *Curr. Opin. Oncol.* 22 (2010) 351–355. doi:10.1097/CCO.0b013e32833aaad4.
- [12] L.H. Stockwin, D.T. Vistica, S. Kenney, D.S. Schrupp, D.O. Butcher, M. Raffeld, R.H. Shoemaker, Gene expression profiling of alveolar soft-part sarcoma (ASPS), *BMC Cancer.* 9 (2009) 22. doi:10.1186/1471-2407-9-22.
- [13] J.-A. Choi, K.H. Lee, W.S. Jun, M.G. Yi, S. Lee, H.S. Kang, Osseous metastasis from renal cell carcinoma: "flow-void" sign at MR imaging, *Radiology.* 228 (2003) 629–634. doi:10.1148/radiol.2283021153.
- [14] C. Kuhnen, M. Lehnhardt, E. Tolnay, T. Muehlberger, P.M. Vogt, K.M. Müller, Patterns of expression and secretion of vascular endothelial growth factor in malignant soft-tissue tumours, *J. Cancer Res. Clin. Oncol.* 126 (2000) 219–225.
- [15] A. Potti, A.K. Ganti, K. Tendulkar, K. Sholes, S. Chitajallu, M. Koch, S. Kargas, Determination of vascular endothelial growth factor (VEGF) overexpression in soft tissue sarcomas and the role of overexpression in leiomyosarcoma, *J. Cancer Res. Clin. Oncol.* 130 (2004) 52–56. doi:10.1007/s00432-003-0504-0.
- [16] M. Trojani, G. Contesso, J.M. Coindre, J. Rouesse, N.B. Bui, A. de Mascarel, J.F. Goussot, M. David, F. Bonichon, C. Lagarde, Soft-tissue sarcomas of adults; study of pathological prognostic variables and definition of a histopathological grading system, *Int. J. Cancer.* 33 (1984) 37–42.
- [17] J.M. Coindre, P. Terrier, N.B. Bui, F. Bonichon, F. Collin, V. Le Doussal, A.M. Mandard, M.O. Vilain, J. Jacquemier, H. Duplay, X. Sastre, C. Barlier, M. Henry-Amar, J. Macé-Lesech, G. Contesso, Prognostic factors in adult patients with locally controlled soft tissue sarcoma. A study of 546 patients from the French Federation of Cancer Centers Sarcoma Group, *J. Clin. Oncol. Off. J. Am. Soc. Clin. Oncol.* 14 (1996) 869–877. doi:10.1200/JCO.1996.14.3.869.
- [18] S.S. Yoon, N.H. Segal, A.B. Olshen, M.F. Brennan, S. Singer, Circulating angiogenic factor levels correlate with extent of disease and risk of recurrence in patients with soft tissue sarcoma, *Ann. Oncol. Off. J. Eur. Soc. Med. Oncol.* 15 (2004) 1261–1266. doi:10.1093/annonc/mdh309.
- [19] T. Nakamura, A. Matsumine, T. Matsubara, K. Asanuma, Y. Yada, T. Hagi, A. Sudo, Infiltrative tumor growth patterns on magnetic resonance imaging associated with systemic inflammation and oncological outcome in patients with high-grade soft-tissue sarcoma, *PLoS One.* 12 (2017) e0181787. doi:10.1371/journal.pone.0181787.
- [20] F. Le Loarer, D. Pissaloux, S. Watson, C. Godfraind, L. Galmiche-Rolland, K. Silva, L. Mayeur, A. Italiano, A. Michot, G. Pierron, A. Vasiljevic, D. Ranchère-Vince, JM Coindre, F. Tirede, Clinicopathologic Features of CIC-NUTM1 Sarcomas, a New Molecular Variant of the Family of CIC-Fused Sarcomas. *Am J Surg Pathol.* 43 (2019) 268-276. doi: 10.1097/PAS.0000000000001187.
- [21] D.A. Barbie, P. Tamayo, J.S. Boehm, S.Y. Kim, S.E. Moody, I.F. Dunn, A.C. Schinzel, P. Sandy, E. Meylan, C. Scholl, S. Fröhling, E.M. Chan, M.L. Sos, K. Michel, C. Mermel, S.J. Silver, B.A. Weir, J.H. Reiling, Q. Sheng, P.B. Gupta, R.C. Wadlow, H. Le, S. Hoersch, B.S. Wittner, S. Ramaswamy, D.M. Livingston, D.M. Sabatini, M. Meyerson, R.K. Thomas, E.S. Lander, J.P. Mesirov, D.E. Root, D.G. Gilliland, T. Jacks, W.C. Hahn, Systematic



- RNA interference reveals that oncogenic KRAS-driven cancers require TBK1, *Nature*. 462 (2009) 108–112. doi:10.1038/nature08460.
- [22] A. Subramanian, P. Tamayo, V.K. Mootha, S. Mukherjee, B.L. Ebert, M.A. Gillette, A. Paulovich, S.L. Pomeroy, T.R. Golub, E.S. Lander, J.P. Mesirov, Gene set enrichment analysis: a knowledge-based approach for interpreting genome-wide expression profiles, *Proc. Natl. Acad. Sci. U. S. A.* 102 (2005) 15545–15550. doi:10.1073/pnas.0506580102.
- [23] A. Liberzon, A. Subramanian, R. Pinchback, H. Thorvaldsdóttir, P. Tamayo, J.P. Mesirov, Molecular signatures database (MSigDB) 3.0, *Bioinforma. Oxf. Engl.* 27 (2011) 1739–1740. doi:10.1093/bioinformatics/btr260.
- [24] J.R. Landis, G.G. Koch, The measurement of observer agreement for categorical data, *Biometrics*. 33 (1977) 159–174.
- [25] H. Kato, M. Kanematsu, K. Mizuta, M. Aoki, B. Kuze, T. Ohno, K. Oshima, Y. Hirose, “Flow-void” sign at MR imaging: a rare finding of extracranial head and neck schwannomas, *J. Magn. Reson. Imaging JMRI*. 31 (2010) 703–705. doi:10.1002/jmri.22071.
- [26] J.Y. Kim, J.H. Lee, J.G. Nam, S.H. Choi, Y.W. Seo, Y.K. Jeong, Value of tumor vessel sign in isolated circumscribed hypervascular abdominopelvic mesenchymal tumors on multidetector computed tomography, *J. Comput. Assist. Tomogr.* 38 (2014) 747–752. doi:10.1097/RCT.0000000000000099.
- [27] M.R. Robbin, M.D. Murphey, H.T. Temple, M.J. Kransdorf, J.J. Choi, Imaging of musculoskeletal fibromatosis, *Radiogr. Rev. Publ. Radiol. Soc. N. Am. Inc.* 21 (2001) 585–600. doi:10.1148/radiographics.21.3.g01ma21585.
- [28] N. Griffin, N. Khan, J.M. Thomas, C. Fisher, E.C. Moskovic, The radiological manifestations of intramuscular haemangiomas in adults: magnetic resonance imaging, computed tomography and ultrasound appearances, *Skeletal Radiol.* 36 (2007) 1051–1059. doi:10.1007/s00256-007-0375-6.
- [29] N. Setsu, A. Yoshida, F. Takahashi, H. Chuman, R. Kushima, Histological analysis suggests an invasion-independent metastatic mechanism in alveolar soft part sarcoma, *Hum. Pathol.* 45 (2014) 137–142. doi:10.1016/j.humpath.2013.07.045.
- [30] A.J.F. Lazar, P. Das, D. Tuvin, B. Korchin, Q. Zhu, Z. Jin, C.L. Warneke, P.S. Zhang, V. Hernandez, D. Lopez-Terrada, P.W. Pisters, R.E. Pollock, D. Lev, Angiogenesis-promoting gene patterns in alveolar soft part sarcoma, *Clin. Cancer Res. Off. J. Am. Assoc. Cancer Res.* 13 (2007) 7314–7321. doi:10.1158/1078-0432.CCR-07-0174.
- [31] S. Stacchiotti, M. Tortoreto, G.G. Baldi, G. Grignani, A. Toss, G. Badalamenti, D. Cominetti, C. Morosi, A.P. Dei Tos, F. Festinese, E. Fumagalli, S. Provenzano, A. Gronchi, E. Pennacchioli, T. Negri, G.P. Dagrada, R.D. Spagnuolo, S. Pilotti, P.G. Casali, N. Zaffaroni, Preclinical and clinical evidence of activity of pazopanib in solitary fibrous tumour, *Eur. J. Cancer Oxf. Engl.* 1990. 50 (2014) 3021–3028. doi:10.1016/j.ejca.2014.09.004.
- [32] S. Kummar, D. Allen, A. Monks, E.C. Polley, C.D. Hose, S.P. Ivy, I.B. Turkbey, S. Lawrence, R.J. Kinders, P. Choyke, R. Simon, S.M. Steinberg, J.H. Doroshow, L. Helman, Cediranib for metastatic alveolar soft part sarcoma, *J. Clin. Oncol. Off. J. Am. Soc. Clin. Oncol.* 31 (2013) 2296–2302. doi:10.1200/JCO.2012.47.4288.
- [33] W.T.A. van der Graaf, J.-Y. Blay, S.P. Chawla, D.-W. Kim, B. Bui-Nguyen, P.G. Casali, P. Schöffski, M. Aglietta, A.P. Staddon, Y. Beppu, A. Le Cesne, H. Gelderblom, I.R. Judson, N. Araki, M. Ouali, S. Marreaud, R. Hodge, M.R. Dewji, C. Coens, G.D. Demetri, C.D. Fletcher, A.P. Dei Tos, P. Hohenberger, EORTC Soft Tissue and Bone Sarcoma Group, PALETTE study group, Pazopanib for metastatic soft-tissue sarcoma (PALETTE): a randomised, double-blind, placebo-controlled phase 3 trial, *Lancet Lond. Engl.* 379 (2012) 1879–1886. doi:10.1016/S0140-6736(12)60651-5.
- [34] J. Hasan, R. Byers, G.C. Jayson, Intra-tumoural microvessel density in human solid tumours, *Br. J. Cancer*. 86 (2002) 1566–1577. doi:10.1038/sj.bjc.6600315.
- [35] A. Shimizu, K.P. O'Brien, T. Sjöblom, K. Pietras, E. Buchdunger, V.P. Collins, C.H. Heldin, J.P. Dumanski, A. Ostman, The dermatofibrosarcoma protuberans-associated collagen type I $\alpha$ 1/platelet-derived growth factor (PDGF) B-chain fusion gene generates a transforming protein that is processed to functional PDGF-BB, *Cancer Res.* 59 (1999) 3719–3723.
- [36] K. Yonemori, K. Tsuta, M. Ando, A. Hirakawa, Y. Hatanaka, Y. Matsuno, H. Chuman, N. Yamazaki, Y. Fujiwara, T. Hasegawa, Contrasting prognostic implications of platelet-derived growth factor receptor- $\beta$  and vascular endothelial growth factor receptor-2 in patients with angiosarcoma, *Ann. Surg. Oncol.* 18 (2011) 2841–2850. doi:10.1245/s10434-011-1640-4.

### C. Discussion complémentaire

Dans notre étude les *flow voids* étaient un signe peu fréquent, retrouvé dans 29 SPM sur 157 mais ce signe était ubiquitaire, retrouvé dans certains liposarcomes (dédifférenciés, pléomorphes, myxoïdes/à cellules rondes), sarcomes pléomorphes indifférenciés, léiomyosarcomes, synoviosarcomes, tumeurs fibreuses solitaires, myxofibrosarcomes, sarcomes alvéolaires des parties molles, rhabdomyosarcomes, sarcomes indifférenciés et chondrosarcomes myxoïdes extra-squelettiques.

Il n'était pas retrouvé d'association significative entre la présence ou les caractéristiques des *flow voids* et le grade histologique. En revanche toutes les tumeurs présentant au moins 5 *flow voids* étaient de grade histopathologique au moins intermédiaire. La distribution des *flow voids* était significativement associée en analyse univariée à des survies sans métastases et globale moindres ( $p = 0.014$  et  $p = 0.039$  respectivement), et en particulier la présence de *flow voids* péritumoraux ( $p = 0.003$  et  $p=0.006$ ). Néanmoins, cette corrélation ne persistait pas en analyse multivariée possiblement en raison d'un manque de puissance statistique lié à une occurrence relativement faible des *flow voids*.

Cette étude présente certaines limites, et en premier lieu son caractère rétrospectif et monocentrique à l'origine de protocoles IRM hétérogènes et d'un nombre de cas de *flow voids* faible entraînant une faible puissance statistique.

Du fait du caractère préliminaire de notre étude, une corrélation anatomo-radiologique n'a été effectuée que sur les SPM présentant des *flow voids*, et une analyse du transcriptome n'a été réalisée que sur un spécimen atypique à titre exploratoire.

Cette étude est la première à s'intéresser à l'analyse des valeurs diagnostique et pronostique des *flow voids*.

Nous avons analysé de multiples paramètres associés à ce signe radiologique (nombre, diamètre maximal, circonférence de tumeur couverte, disposition) dans le but de le décrire de manière exhaustive et de dégager des hypothèses. Une différence avait par ailleurs été notée dans la répartition des *flow voids* au sein de la tumeur selon son type histologique dans notre première étude (par exemple seuls des SPM et des tumeurs fibreuses solitaires présentaient des *flow voids* strictement péritumoraux, et jamais les tumeurs desmoïdes ou les tumeurs vasculaires bénignes).

Dans cette seconde étude les tumeurs présentant des *flow voids* strictement péritumoraux étaient des myxofibrosarcomes, un rhabdomyosarcome, un léiomyosarcome, un liposarcome myxoïde/ à cellules rondes, un sarcome indifférencié pléomorphe, un sarcome indifférencié à cellules rondes et un synoviosarcome.

Lors de la corrélation anatomo-radiologique parmi toutes les tumeurs présentant des *flow voids*, la plupart présentaient des vaisseaux un peu plus nombreux qu'attendus pour le type histologiques mais d'architecture peu désorganisée, semblant soit piégés soit recrutés par la tumeur. Seules 4 tumeurs présentaient des vaisseaux d'aspect anormaux au sein desquels se trouvaient des thrombi de cellules tumorales, et parmi ces SPM, un sarcome indifférencié épithélioïde était d'aspect atypique et l'analyse de son transcriptome a révélé une importante surexpression de facteurs de néoangiogenèse.

Les *flow voids* péri-tumoraux semblent donc correspondre à de larges vaisseaux recrutés par les tumeurs présentant une néoangiogenèse marquée et favorisant la dissémination hématogène à distance. Leur présence en plus d'être un marqueur de mauvais pronostic pourrait être un indicateur de surexpression de facteurs pro-angiogéniques.

## VI. Conclusion

Les *flow voids* sont la traduction IRM d'une vascularisation anormale. Ils ont été décrits dans la littérature dans certaines tumeurs bénignes (schwannomes, malformations vasculaires, tumeurs desmoïdes etc.), dans certains carcinomes (carcinomes rénaux à cellule claire) et dans certains sous types rares de sarcomes des parties molles (sarcomes alvéolaires des parties molles et tumeurs fibreuses solitaires).

Ce signe est en réalité également retrouvé dans de nombreux sous types histologiques de sarcomes des parties molles (liposarcomes dédifférenciés, pléomorphes, myxoïdes/à cellules rondes ; sarcomes pléomorphes indifférenciés ; léiomyosarcomes ; synoviosarcomes ; tumeurs fibreuses solitaires ; myxofibrosarcomes ; sarcomes alvéolaires des parties molles ; sarcomes indifférenciés à cellules rondes ou non spécifiés ; chondrosarcomes mésenchymateux extra-squelettiques).

Ce signe n'est donc pas spécifique des sarcomes alvéolaires des parties molles mais la présence d'au moins 5 *flow voids* à la fois en intra et péri-tumoral, associés à un caractère strictement profond (sous le fascia superficiel), à un hypersignal en T1, à l'absence de composante fibreuse, à la présence d'une zone de nécrose centrale, à des marges infiltrantes (au moins de manière focale) et à l'absence de *tail sign* est très évocatrice du diagnostic.

De plus, la présence de *flow voids* péri-tumoraux en bordure des sarcomes des parties molles semble être un marqueur de mauvais pronostic car ils favorisent vraisemblablement l'approvisionnement de la tumeur et donc sa croissance mais aussi la formation de thrombi de clusters ou d'amas de cellules tumorales susceptibles d'emboliser à distance par voie hématogène et de former des métastases (et donc d'impacter sur la survie des patients).

Par ailleurs, les *flow voids* les plus abondants et pathologiques ont été retrouvés préférentiellement dans des sous-types histologiques connus pour surexprimer des facteurs pro-angiogéniques soulevant l'hypothèse d'un potentiel intérêt en tant que biomarqueur d'imagerie de la sensibilité aux traitements anti-angiogéniques.

Ainsi, nous pouvons imaginer comme suite à ce travail (i) une amélioration des processus de quantification de la distribution et de l'abondance des flow-voids, (ii) un recueil prospectif de leur occurrence dans des compte-rendus standardisés pour valider leur pertinence, (iii) l'étude de corrélations et de complémentarité des flow-voids avec les paramètres qualitatifs, semi-quantitatifs et quantitatifs des séquences DCE-IRM dédiées à l'exploration de la néoangiogenèse tumorale et (iv) enfin l'étude de l'évolution de ces flow-voids sous traitements anti-angiogéniques.

En définitive, bien qu'ubiquitaire, ce signe radiologique reste relativement rare, présent dans seulement 18% des sarcomes des parties molles de notre étude mais sa simplicité d'analyse (ce signe radiologique étant visible en IRM conventionnelle) en fait un signe à visée diagnostique et pronostique intéressant en complément d'autres indices radiologiques.

## **SERMENT D'HIPPOCRATE**

Au moment d'être admise à exercer la médecine, je promets et je jure d'être fidèle aux lois de l'honneur et de la probité.

Mon premier souci sera de rétablir, de préserver ou de promouvoir la santé dans tous ses éléments, physiques et mentaux, individuels et sociaux.

Je respecterai toutes les personnes, leur autonomie et leur volonté, sans aucune discrimination selon leur état ou leurs convictions. J'interviendrai pour les protéger si elles sont affaiblies, vulnérables ou menacées dans leur intégrité ou leur dignité. Même sous la contrainte, je ne ferai pas usage de mes connaissances contre les lois de l'humanité.

J'informerai les patients des décisions envisagées, de leurs raisons et de leurs conséquences. Je ne tromperai jamais leur confiance et n'exploiterai pas le pouvoir hérité des circonstances pour forcer les consciences.

Je donnerai mes soins à l'indigent et à quiconque me les demandera. Je ne me laisserai pas influencer par la soif du gain ou la recherche de la gloire.

Admise dans l'intimité des personnes, je tairai les secrets qui me seront confiés. Reçue à l'intérieur des maisons, je respecterai les secrets des foyers et ma conduite ne servira pas à corrompre les mœurs.

Je ferai tout pour soulager les souffrances. Je ne prolongerai pas abusivement les agonies. Je ne provoquerai jamais la mort délibérément.

Je préserverai l'indépendance nécessaire à l'accomplissement de ma mission. Je n'entreprendrai rien qui dépasse mes compétences. Je les entretiendrai et les perfectionnerai pour assurer au mieux les services qui me seront demandés.

J'apporterai mon aide à mes confrères ainsi qu'à leurs familles dans l'adversité.

Que les hommes et mes confrères m'accordent leur estime si je suis fidèle à mes promesses, que je sois déshonorée et méprisée si j'y manque.

## **BIBLIOGRAPHIE**

- (1) Hajdu SI. Soft tissue sarcomas. *Cancer* 2007;109:1697-1704.
- (2) Tsoucalas G, Sgantzos M. Hippocrates (ca 460-370 BC) on nasal cancer. *J BUON*. 2016;21(4):1031-1034;
- (3) Retief FP, Cilliers L. Tumours and cancers in Graeco-Roman times. *S Afr Med J*. 2001;91(4):344-348.
- (4) Peltier LF. Historical note on bone and soft tissue sarcoma. *J Surg Oncol*. 1985;30(4):201-205.
- (5) Fletcher CDM, Bridge JA, Hogendoorn PCW, Mertens F, editors. WHO Classification of Tumours of Soft Tissue and Bone. Pathology and Genetics of Tumours of Soft Tissue and Bone. 4th ed. Lyon: IARC Press, 2013.
- (6) Jo VY, Fletcher CD. WHO classification of soft tissue tumours: an update based on the 2013 (4th) edition. *Pathology*. 2014;46(2):95-104.
- (7) Trojani M, Contesso G, Coindre JM, Rouesse J, Bui NB, De Mascarel A et al. Soft-tissue sarcomas of adults; study of pathological prognostic variables and definition of a histopathological grading system. *Int J Cancer*. 1984;33(1):37-42.
- (8) Guillou L, Coindre JM. Grade histopronostique des sarcomes des tissus mous de l'adulte. Méthode d'évaluation, intérêt et limites. *Ann Pathol*. 1998;18(6):473-480.
- (9) Coindre JM, Terrier P, Bui NB, Bonichon F, Collin F, Le Doussal V et al. Prognostic factors in adult patients with locally controlled soft tissue sarcoma. A study of 546 patients from the French Federation of Cancer Centers Sarcoma Group. *J Clin Oncol*. 1996;14(3):869-877
- (10) Ray-Coquard I, Ranchère-Vince D, Thiesse P, Ghesquière H, Biron P, Sunyach M-P, et al. Evaluation of core needle biopsy as a substitute to open biopsy in the diagnosis of soft tissue masses. *Eur J Cancer Oxf Engl* 1990. 2003 Sep;39(14):2021-5
- (11) Ferrari A, Sultan I, Huang TT, Rodriguez-Galindo C, Shehadeh A, Meazza C et al. Soft tissue sarcoma across the age spectrum: a population-based study from the Surveillance Epidemiology and End Results database. *Pediatr Blood Cancer*. 2011;57(6):943-949.
- (12) Kransdorf MJ. Malignant soft-tissue tumors in a large referral population: distribution of diagnoses by age, sex, and location. *AJR Am J Roentgenol*. 1995;164(1):129-134.
- (13) Casali PG, Abecassis N, Aro HT, Bauer S, Biagini R, Bielack S et al. Soft tissue and visceral sarcomas: ESMO-EURACAN Clinical Practice Guidelines for diagnosis, treatment and follow-up (published correction appears in *Ann Oncol*. 2018 Oct 1;29(Suppl 4):iv268-iv269] (published correction appears in *Ann Oncol*. 2018 Oct;29 Suppl 4:iv268-iv269]. *Ann Oncol*. 2018;29(Suppl 4):iv51-iv67.
- (14) Penel N, Grosjean J, Robin YM, Vanseymortier L, Clisant S, Adenis A. Frequency of certain established risk factors in soft tissue sarcomas in adults: a prospective descriptive study of 658 cases. *Sarcoma*. 2008;2008:459386.
- (15) American Cancer Society. (page consultée le 24/07/20). Risk factors for soft tissue sarcomas, (en ligne). <https://www.cancer.org/cancer/soft-tissue-sarcoma/causes-risks-prevention/risk-factors.html>
- (16) Manaster BJ. Soft-tissue masses: optimal imaging protocol and reporting. *AJR Am J Roentgenol*. 2013;201(3):505-514.
- (17) Noebauer-Huhmann IM, Weber MA, Lalam RK, Trattig S, Bohndorf K, Vanhoenacker F et al. Soft Tissue Tumors in Adults: ESSR-Approved Guidelines for Diagnostic Imaging (published correction appears in *Semin Musculoskelet Radiol*. 2015 Dec;19(5):e1]. *Semin Musculoskelet Radiol*. 2015;19(5):475-482
- (18) Farge C. (page consultée le 26/07/20). Masses des parties molles : sarcomes, desmoïdes, (pdf). <https://cerf.radiologie.fr/sites/cerf.radiologie.fr/files/files/Enseignement/pdf/07%202019%20MASSE%20DES%20PARTIES%20MOLLES.pdf>
- (19) Mihoubi Bouvier F, Haddag-Miliani L, Hibat Allah S, Ammari S, Diffetocq S, Mokoyoko T, Balleyguier C. (page consultée le 26/07/20). Masse des parties molles : comment optimiser les protocoles IRM, (pdf). [http://www.sfrnet.org/rc/org/sfrnet/htm/Article/2017/20170514-191540-984/src/htm\\_fullText/fr/Masse%20des%20parties%20molles%20PDF.pdf](http://www.sfrnet.org/rc/org/sfrnet/htm/Article/2017/20170514-191540-984/src/htm_fullText/fr/Masse%20des%20parties%20molles%20PDF.pdf)
- (20) Patel IJ, Rahim S, Davidson JC, Hanks SE, Tam AL, Walker TG et al. Society of Interventional Radiology Consensus Guidelines for the Procedural Management of Thrombotic and Bleeding Risk in Patients Undergoing Percutaneous Image-Guided Interventions-Part II: Recommendations: Endorsed by the Canadian Association for Interventional Radiology and the Cardiovascular and Interventional Radiological Society of Europe. *J Vasc Interv Radiol*. 2019;30(8):1168-1184.e1.
- (21) Stacchiotti S, Collini P, Messina A, Morosi C, Barisella M, Bertulli Ret al. High-grade soft-tissue sarcomas: tumor response assessment--pilot study to assess the correlation between radiologic and pathologic response by using RECIST and Choi criteria. *Radiology*. 2009;251(2):447-456.
- (22) Huang W, Beckett BR, Tudorica A, Meyer JM, Afzal A, Chen Y et al. Evaluation of Soft Tissue Sarcoma Response to Preoperative Chemoradiotherapy Using Dynamic Contrast-Enhanced Magnetic Resonance Imaging. *Tomography*. 2016;2(4):308-316.
- (23) Stefanovski PD, Bidoli E, De Paoli A, Buonadonna A, Boz G, Libra M et al. Prognostic factors in soft tissue sarcomas: a study of 395 patients. *Eur J Surg Oncol*. 2002;28(2):153-164.
- (24) Engellau J, Bendahl PO, Persson A, Domanski HA, Akerman M, Gustafson P et al. Improved prognostication in soft tissue sarcoma: independent information from vascular invasion, necrosis, growth pattern, and immunostaining using whole-tumor sections and tissue microarrays. *Hum Pathol*. 2005;36(9):994-1002.
- (25) Saponara M, Stacchiotti S, Casali PG, Gronchi A. (Neo)adjuvant treatment in localised soft tissue sarcoma: The unsolved affair. *Eur J Cancer*. 2017;70:1-11.
- (26) Ministère des solidarités et de la santé. (page consultée le 20/07/20). Plan cancer 2009-2013: rapport final au président la république, juin 2013, (pdf) <https://www.e-cancer.fr/Plan-cancer/Les-Plans-cancer-de-2003-a-2013/Le-Plan-cancer-2009-2013>
- (27) Portera CA Jr, Ho V, Patel SR, Hunt KK, Feig BW, Respondek PM et al. Alveolar soft part sarcoma: clinical course and patterns of metastasis in 70 patients treated at a single institution. *Cancer*. 2001;91(3):585-591.

- (28) Lieberman PH, Brennan MF, Kimmel M, Eklund RA, Garin-Chesa P, Flehinger BY. Alveolar soft-part sarcoma. A clinico-pathologic study of half a century. *Cancer*. 1989;63(1):1-13.
- (29) Christopherson WM, Foote FW Jr, Stewart FW. Alveolar soft-part sarcomas; structurally characteristic tumors of uncertain histogenesis. *Cancer*. 1952;5(1):100-111.
- (30) Folpe AL, Deyrup AT. Alveolar soft-part sarcoma: a review and update. *J Clin Pathol*. 2006;59(11):1127-1132.
- (31) Ravich A, Stout AP, Ravich RA. Malignant Granular Cell Myoblastoma Involving the Urinary Bladder. *Ann Surg*. 1945;121(3):361-372.
- (32) Klemperer P. Myoblastoma of the striated muscle. *Am J Cancer* 1934; 20:324-337.
- (33) Viry F, Orbach D, Klijanienko J, Fréneaux P, Pierron G, Michon J et al. Alveolar soft part sarcoma-radiologic patterns in children and adolescents. *Pediatr Radiol*. 2013;43(9):1174-1181.
- (34) Kim HS, Lee HK, Weon YC, Kim HJ. Alveolar soft-part sarcoma of the head and neck: clinical and imaging features in five cases. *AJNR Am J Neuroradiol*. 2005;26(6):1331-1335.
- (35) Yaziji H, Ranaldi R, Verdolini R, Morroni M, Haggitt R, Bearzi I. Primary alveolar soft part sarcoma of the stomach: a case report and review. *Pathol Res Pract*. 2000;196(7):519-525.
- (36) Nielsen GP, Oliva E, Young RH, Rosenberg AE, Dickersin GR, Scully RE. Alveolar soft-part sarcoma of the female genital tract: a report of nine cases and review of the literature. *Int J Gynecol Pathol*. 1995;14(4):283-292.
- (37) Park YK, Unni KK, Kim YW, Han CS, Yang MH, Wenger DE et al. Primary alveolar soft part sarcoma of bone. *Histopathology*. 1999;35(5):411-417.
- (38) Li X, Ye Z. Magnetic resonance imaging features of alveolar soft part sarcoma: report of 14 cases. *World J Surg Oncol*. 2014;12:36. Published 2014 Feb 11.
- (39) Lazar AJ, Das P, Tuvin D, Korchin B, Zhu Q, Jin Z et al. Angiogenesis-promoting gene patterns in alveolar soft part sarcoma. *Clin Cancer Res*. 2007;13(24):7314-7321.
- (40) Pennacchioli E, Fiore M, Collini P, Radaelli S, Dileo P, Stacchiotti S et al. Alveolar soft part sarcoma: clinical presentation, treatment, and outcome in a series of 33 patients at a single institution. *Ann Surg Oncol*. 2010;17(12):3229-3233.
- (41) Stacchiotti S, Negri T, Zaffaroni N, Palassini E, Morosi C, Brich S et al. Sunitinib in advanced alveolar soft part sarcoma: evidence of a direct antitumor effect. *Ann Oncol*. 2011;22(7):1682-1690.
- (42) Sood S, Baheti AD, Shinagare AB, Jagannathan JP, Hornick JL, Ramaiya NH et al. Imaging features of primary and metastatic alveolar soft part sarcoma: single institute experience in 25 patients. *Br J Radiol*. 2014;87(1036):20130719.
- (43) Setsu N, Yoshida A, Takahashi F, Chuman H, Kushima R. Histological analysis suggests an invasion-independent metastatic mechanism in alveolar soft part sarcoma. *Hum Pathol*. 2014;45(1):137-142.
- (44) Ordóñez NG, Mackay B. Alveolar soft-part sarcoma: a review of the pathology and histogenesis. *Ultrastruct Pathol*. 1998;22(4):275-292.
- (45) Smetana HF, Scott WF Jr. Malignant tumors of nonchromaffin paraganglia. *Mil Surg*. 1951;109(4):330-349.
- (46) Ladanyi M, Lui MY, Antonescu CR, Krause-Boehm A, Meindl A, Argani P et al. The der(17)t(X;17)(p11;q25) of human alveolar soft part sarcoma fuses the TFE3 transcription factor gene to ASPL, a novel gene at 17q25. *Oncogene*. 2001;20(1):48-57.
- (47) Stockwin LH, Vistica DT, Kenney S, Schrupp DS, Butcher DO, Raffeld M et al. Gene expression profiling of alveolar soft-part sarcoma (ASPS). *BMC Cancer*. 2009;9:22. Published 2009 Jan 15.
- (48) Rosai J, Dias P, Parham DM, Shapiro DN, Houghton P. MyoD1 protein expression in alveolar soft part sarcoma as confirmatory evidence of its skeletal muscle nature. *Am J Surg Pathol*. 1991;15(10):974-981.
- (49) Tallini G, Parham DM, Dias P, Cordon-Cardo C, Houghton PJ, Rosai J. Myogenic regulatory protein expression in adult soft tissue sarcomas. A sensitive and specific marker of skeletal muscle differentiation. *Am J Pathol*. 1994;144(4):693-701.
- (50) Iwamoto Y, Morimoto N, Chuman H, Shinohara N, Sugioka Y. The role of MR imaging in the diagnosis of alveolar soft part sarcoma: a report of 10 cases. *Skeletal Radiol*. 1995;24(4):267-270.
- (51) McCarville MB, Muzzafar S, Kao SC, Coffin CM, Parham DM, Anderson JR et al. Imaging features of alveolar soft-part sarcoma: a report from Children's Oncology Group Study ARS3532. *AJR Am J Roentgenol*. 2014;203(6):1345-1352.
- (52) Suh JS, Cho J, Lee SH, Shin KH, Yang WI, Lee JH et al. Alveolar soft part sarcoma: MR and angiographic findings. *Skeletal Radiol*. 2000;29(12):680-689.
- (53) Kummar S, Allen D, Monks A, Polley EC, Hose CD, Ivy SP et al. Cediranib for metastatic alveolar soft part sarcoma. *J Clin Oncol*. 2013;31(18):2296-2302.
- (54) Azizi AA, Haberler C, Czech T, Gupper A, Prayer D, Breitschopf H et al. Vascular-endothelial-growth-factor (VEGF) expression and possible response to angiogenesis inhibitor bevacizumab in metastatic alveolar soft part sarcoma (published correction appears in *Lancet Oncol*. 2006 Jul;7(7):533]. *Lancet Oncol*. 2006;7(6):521-523.
- (55) Schöffski P, Wozniak A, Kasper B, Aamdal S, Leahy MG, Rutkowski P et al. Activity and safety of crizotinib in patients with alveolar soft part sarcoma with rearrangement of TFE3: European Organization for Research and Treatment of Cancer (EORTC) phase II trial 90101 'CREATE'. *Ann Oncol*. 2018;29(3):758-765.
- (56) Griffin N, Khan N, Thomas JM, Fisher C, Moskovic EC. The radiological manifestations of intramuscular haemangiomas in adults: magnetic resonance imaging, computed tomography and ultrasound appearances. *Skeletal Radiol*. 2007;36(11):1051-1059. doi:10.1007/s00256-007-0375-6
- (57) Ginat DT, Bokhari A, Bhatt S, Dogra V. Imaging features of solitary fibrous tumors. *AJR Am J Roentgenol*. 2011;196(3):487-495.
- (58) Wignall OJ, Moskovic EC, Thway K, Thomas JM. Solitary fibrous tumors of the soft tissues: review of the imaging and clinical features with histopathologic correlation. *AJR Am J Roentgenol*. 2010;195(1):W55-W62.
- (61) Folkman J. Tumor angiogenesis. *Adv Cancer Res*. 1985;43:175-203
- (62) Eichhorn ME, Kleespies A, Angele MK, Jauch KW, Bruns CJ. Angiogenesis in cancer: molecular mechanisms, clinical impact. *Langenbecks Arch Surg*. 2007;392(3):371-379.
- (63) Hanahan D, Coussens LM. Accessories to the crime: functions of cells recruited to the tumor microenvironment. *Cancer Cell*. 2012;21(3):309-322.



- (64) Chao C, Al-Saleem T, Brooks JJ, Rogatko A, Kraybill WG, Eisenberg B. Vascular endothelial growth factor and soft tissue sarcomas: tumor expression correlates with grade. *Ann Surg Oncol*. 2001;8(3):260-267.
- (65) Potti A, Ganti AK, Tendulkar K, Sholes K, Chitajallu S, Koch M et al. Determination of vascular endothelial growth factor (VEGF) overexpression in soft tissue sarcomas and the role of overexpression in leiomyosarcoma. *J Cancer Res Clin Oncol*. 2004;130(1):52-56.
- (66) Yoon SS, Segal NH, Olshen AB, Brennan MF, Singer S. Circulating angiogenic factor levels correlate with extent of disease and risk of recurrence in patients with soft tissue sarcoma. *Ann Oncol*. 2004;15(8):1261-1266.
- (67) Weidner N, Semple JP, Welch WR, Folkman J. Tumor angiogenesis and metastasis--correlation in invasive breast carcinoma. *N Engl J Med*. 1991;324(1):1-8.
- (68) Choi HJ, Hyun MS, Jung GJ, Kim SS, Hong SH. Tumor angiogenesis as a prognostic predictor in colorectal carcinoma with special reference to mode of metastasis and recurrence. *Oncology*. 1998;55(6):575-581.
- (69) Saenz NC, Heslin MJ, Adsay V, Lewis JJ, Leung DH, LaQuaglia MP et al. Neovascularity and clinical outcome in high-grade extremity soft tissue sarcomas. *Ann Surg Oncol*. 1998;5(1):48-53.
- (70) Wu G, Liu X, Xiong Y, Ran J, Li X. Intravoxel incoherent motion and diffusion kurtosis imaging for discriminating soft tissue sarcoma from vascular anomalies. *Medicine (Baltimore)*. 2018;97(50):e13641.
- (71) Xu L, Xu L, Zhu H. Evaluation of three-dimensional arterial spin labeling perfusion imaging for the pathological investigation of musculoskeletal tumors. *Exp Ther Med*. 2018;15(6):5029-5034.
- (72) O'Connor JPB, Robinson SP, Waterton JC. Imaging tumour hypoxia with oxygen-enhanced MRI and BOLD MRI. *Br J Radiol*. 2019;92(1095):20180642.
- (73) Leach MO, Morgan B, Tofts PS, Buckley DL, Huang W, Horsfield MA et al. Imaging vascular function for early stage clinical trials using dynamic contrast-enhanced magnetic resonance imaging. *Eur Radiol*. 2012;22(7):1451-1464.
- (74) Li X, Wang Q, Dou Y, Zhang Y, Tao J, Yang L et al. Soft tissue sarcoma: can dynamic contrast-enhanced (DCE) MRI be used to predict the histological grade? (published online ahead of print, 2020 Jun 10). *Skeletal Radiol*. 2020;10.1007/s00256-020-03491-z.
- (75) Del Grande F, Subhawong T, Weber K, Aro M, Muger C, Fayad LM. Detection of soft-tissue sarcoma recurrence: added value of functional MR imaging techniques at 3.0 T. *Radiology*. 2014;271(2):499-511.
- (76) van Rijswijk CS, Geirnaerd MJ, Hogendoorn PC, Peterse JL, Van Coevorden F, Taminiau AHM et al. Dynamic contrast-enhanced MR imaging in monitoring response to isolated limb perfusion in high-grade soft tissue sarcoma: initial results. *Eur Radiol*. 2003;13(8):1849-1858.
- (77) Pepin K, Grimm R, Kargar S, Howie BM, Fritchie K, Frick M et al. Soft Tissue Sarcoma Stiffness and Perfusion Evaluation by MRE and DCE-MRI for Radiation Therapy Response Assessment: A Technical Feasibility Study. *Biomed Phys Eng Express*. 2019;5(4):10.1088/2057-1976/ab2175.
- (78) Crombe A. Développement des approches radiomiques à visée diagnostique et pronostique pour la prise en charge de patients atteints des sarcomes des tissus mous. Thèse de doctorat : Mathématiques appliquées au calcul scientifique : Bordeaux : 2020.
- (79) van Vliet M, van Dijke CF, Wielopolski PA, ten Hagen TLM, Veeland JF, Preda A et al. MR angiography of tumor-related vasculature: from the clinic to the micro-environment. *Radiographics*. 2005;25 Suppl 1:S85-S98.
- (80) Kambadakone A, Yoon SS, Kim TM, Karl DL, Duda DG, DeLaney TF et al. CT perfusion as an imaging biomarker in monitoring response to neoadjuvant bevacizumab and radiation in soft-tissue sarcomas: comparison with tumor morphology, circulating and tumor biomarkers, and gene expression. *AJR Am J Roentgenol*. 2015;204(1):W11-W18.
- (81) Lassau N, Bonastre J, Kind M, Vilgrain V, Lacroix J, Cuinet M et al. Validation of dynamic contrast-enhanced ultrasound in predicting outcomes of antiangiogenic therapy for solid tumors: the French multicenter support for innovative and expensive techniques study. *Invest Radiol*. 2014;49(12):794-800.
- (82) Deshayes E, Dunet V, Rüegg C, Prior JO. Imagerie de la néoangiogenèse en médecine nucléaire. *Médecine Nucléaire*. 2012;36(10):619-626.
- (83) Kastler B, Vetter D, Pattay Z, Geermain P. Comprendre l'IRM : manuel d'auto-apprentissage. 7ème éd. Issy-les-Moulineaux : Elsevier-Masson ; 2011.
- (84) Chien D, Goldmann A, Edelman RR. High-speed black blood imaging of vessel stenosis in the presence of pulsatile flow. *J Magn Reson Imaging*. 1992;2(4):437-441.
- (85) Kato H, Kanematsu M, Mizuta K, Aoki M, Kuze B, Ohno T, et al. "Flow-void" sign at MR imaging: a rare finding of extracranial head and neck schwannomas. *J Magn Reson Imaging*. 2010;31(3):703-705. doi:10.1002/jmri.22071
- (86) Flors L, Leiva-Salinas C, Maged IM, Norton PT, Matsumoto AH, Angle JF et al. MR imaging of soft-tissue vascular malformations: diagnosis, classification, and therapy follow-up. *Radiographics*. 2011;31(5):1321-1341.
- (87) Cui JF, Chen HS, Hao DP, Liu JH, Hou F, Xu WJ. Magnetic Resonance Features and Characteristic Vascular Pattern of Alveolar Soft-Part Sarcoma. *Oncol Res Treat*. 2017;40(10):580-585.
- (88) Choi JA, Lee KH, Jun WS, Yi MG, Lee S, Kang HS. Osseous metastasis from renal cell carcinoma: "flow-void" sign at MR imaging. *Radiology*. 2003;228(3):629-634.
- (89) Demicco EG, Wani K, Fox PS, Basset RL, Young ED, Lev D et al. Histologic variability in solitary fibrous tumors reflects angiogenic and growth factor signaling pathway alterations. *Hum Pathol*. 2015;46(7):1015-1026.

**TITRE: Intégrer la vascularisation macroscopique des sarcomes des parties molles en IRM conventionnelle pour identifier des sous-types rares de sarcomes et améliorer la prédiction du pronostic des patients.**

**RÉSUMÉ:**

Le sarcome alvéolaire des parties molles (SAPM) est marqué par une importante angiogénèse se traduisant en IRM par un hypersignal T1 et des *flow voids* (FV). Mais ces propriétés sont retrouvées dans d'autres types tumoraux créant un risque de confusion avec des tumeurs vasculaires bénignes.

Le but de notre première étude fut de décrire les signes IRM permettant de distinguer les SAPM des autres tumeurs des parties molles dans une cohorte rétrospective multicentrique de 25 SAPM et 292 témoins. Huit signes étaient associés aux SAPM : une localisation intramusculaire, un hypersignal T1, une nécrose centrale, une absence fibrose, des berges infiltrantes, des FV intra/péritumoraux,  $\geq 5$  FV, l'absence de *tail sign*. Tous les SAPM présentaient  $\geq 5/8$  critères contre 14% des contrôles.

Ce travail a montré la relative fréquence des FV, marqueurs simples de la néoangiogénèse en IRM conventionnelle mais dont la signification pratique n'a pas été jusqu'alors étudiée.

Le but de notre seconde étude fut d'évaluer les valeurs diagnostique et pronostique de signes IRM découlant de l'analyse des FV dans une cohorte rétrospective de 157 patients atteints de sarcomes des parties molles suivis à l'institut Bergonié. Au total 18,5% présentaient des FV. Ce signe était présent dans de nombreux types histologiques. Il n'était pas trouvé d'association entre les caractéristiques des FV et le grade histologique mais toutes les tumeurs contenant  $\geq 5$  FV étaient de grade au moins intermédiaire. La distribution des FV était associée à une survie sans métastase et globale moindre ( $p=0.014$  et  $p=0.039$ ), en particulier la présence de FV péritumoraux ( $p=0.003$  et  $p=0.006$ ).

Le lien entre FV et survie pourrait s'expliquer par un risque accru de dissémination hématogène. De plus, les tumeurs contenant le plus de FV sont de types histologiques connus pour surexprimer des facteurs pro-angiogéniques soulevant l'hypothèse d'un intérêt comme biomarqueur de sensibilité aux traitements anti-angiogéniques.

**Mots-clés :** imagerie par résonance magnétique, IRM ; tumeur des parties molles, sarcome des parties molles, sarcome alvéolaire des parties molles ; flow void, vide de signal ; vascularisation ; pronostic.

**TITLE : Integrating macroscopic vascularization of soft tissue sarcomas on conventional MRI to help identify rare histological subtypes and improve the prediction of patients' prognosis.**

**ABSTRACT:**

Alveolar soft part sarcomas (ASPS) are characterized by an important angiogenesis, translating into MRI through T1 hyperintensity and flow voids (FV). However these signs are also observed in other histological types, which is at a risk of misdiagnosis with benign vascular tumors.

Our first study aimed to describe MRI signs that could help discriminating ASPS from other soft tissue masses in a retrospective multicentric case-control study of 25 ASPS and 292 control tumors. Eight signs were associated to ASPS: deep location, T1 hyperintensity, central necrosis, absence of fibrosis, infiltrative margins, intra/peritumoral FV,  $\geq 5$  FV, and absence of tail sign. All ASPS displayed at least 5 of these 8 signs versus 14% of controls.

This study stressed the relative frequency of FV, as simple indicator of neo-angiogenesis on conventional MRI, but whose practical significance was yet to be investigated.

The aim of our second study was to evaluate the diagnostic and prognostic values of MRI signs arising from the analysis of FVs in a retrospective cohort of 157 patients from Bergonié Institute (including ASPS from this sarcoma reference center). In total 18,5% showed FVs. FVs were present in a various range of histological types. There was no association between FV characteristics and the histological grade but tumors presenting  $\geq 5$  FV were all at least of intermediate grade. FV distribution was associated with poorer metastase-free and overall survivals ( $p=0.014$  and  $p=0.039$ ), especially the presence of peritumoral FVs ( $p=0.003$  and  $p=0,006$ ).

The link between FV and survival could be explained by an increased risk of hematogenous spread. Moreover, tumors with the more numerous FV count are of histological subtypes known to overexpress pro-angiogenic factors, and we can thus hypothesize an interest of FV as biomarker of anti-angiogenic treatment sensitivity.

**Keywords :** magnetic resonance imaging, MRI ; soft tissue tumor, soft tissue sarcoma, alveolar soft part sarcoma, flow void ; vascularization ; prognosis.

**conventionnelle pour identifier des sous-types rares de sarcomes et améliorer la prédiction du pronostic des patients.**

**RÉSUMÉ:**

Le sarcome alvéolaire des parties molles (SAPM) est marqué par une importante angiogénèse se traduisant en IRM par un hypersignal T1 et des *flow voids* (FV). Mais ces propriétés sont retrouvées dans d'autres types tumoraux créant un risque de confusion avec des tumeurs vasculaires bénignes.

Le but de notre première étude fut de décrire les signes IRM permettant de distinguer les SAPM des autres tumeurs des parties molles dans une cohorte rétrospective multicentrique de 25 SAPM et 292 témoins. Huit signes étaient associés aux SAPM : une localisation intramusculaire, un hypersignal T1, une nécrose centrale, une absence fibrose, des berges infiltrantes, des FV intra/péritumoraux,  $\geq 5$  FV, l'absence de *tail sign*. Tous les SAPM présentaient  $\geq 5/8$  critères contre 14% des contrôles.

Ce travail a montré la relative fréquence des FV, marqueurs simples de la néoangiogénèse en IRM conventionnelle mais dont la signification pratique n'a pas été jusqu'alors étudiée.

Le but de notre seconde étude fut d'évaluer les valeurs diagnostique et pronostique de signes IRM découlant de l'analyse des FV dans une cohorte rétrospective de 157 patients atteints de sarcomes des parties molles suivis à l'institut Bergonié. Au total 18,5% présentaient des FV. Ce signe était présent dans de nombreux types histologiques. Il n'était pas trouvé d'association entre les caractéristiques des FV et le grade histologique mais toutes les tumeurs contenant  $\geq 5$  FV étaient de grade au moins intermédiaire. La distribution des FV était associée à une survie sans métastase et globale moindre ( $p=0.014$  et  $p=0.039$ ), en particulier la présence de FV péritumoraux ( $p=0.003$  et  $p=0.006$ ).

Le lien entre FV et survie pourrait s'expliquer par un risque accru de dissémination hématogène. De plus, les tumeurs contenant le plus de FV sont de types histologiques connus pour surexprimer des facteurs pro-angiogéniques soulevant l'hypothèse d'un intérêt comme biomarqueur de sensibilité aux traitements anti-angiogéniques.

**Mots-clés :** imagerie par résonance magnétique, IRM ; tumeur des parties molles, sarcome des parties molles, sarcome alvéolaire des parties molles ; flow void, vide de signal ; vascularisation ; pronostic.

**TITLE : Integrating macroscopic vascularization of soft tissue sarcomas on conventional MRI to help identify rare histological subtypes and improve the prediction of patients' prognosis.**

**ABSTRACT:**

Alveolar soft part sarcomas (ASPS) are characterized by an important angiogenesis, translating into MRI through T1 hyperintensity and flow voids (FV). However these signs are also observed in other histological types, which is at a risk of misdiagnosis with benign vascular tumors.

Our first study aimed to describe MRI signs that could help discriminating ASPS from other soft tissue masses in a retrospective multicentric case-control study of 25 ASPS and 292 control tumors. Eight signs were associated to ASPS: deep location, T1 hyperintensity, central necrosis, absence of fibrosis, infiltrative margins, intra/peritumoral FV,  $\geq 5$  FV, and absence of tail sign. All ASPS displayed at least 5 of these 8 signs versus 14% of controls.

This study stressed the relative frequency of FV, as simple indicator of neo-angiogenesis on conventional MRI, but whose practical significance was yet to be investigated.

The aim of our second study was to evaluate the diagnostic and prognostic values of MRI signs arising from the analysis of FVs in a retrospective cohort of 157 patients from Bergonié Institute (including ASPS from this sarcoma reference center). In total 18,5% showed FVs. FVs were present in a various range of histological types. There was no association between FV characteristics and the histological grade but tumors presenting  $\geq 5$  FV were all at least of intermediate grade. FV distribution was associated with poorer metastase-free and overall survivals ( $p=0.014$  and  $p=0.039$ ), especially the presence of peritumoral FVs ( $p=0.003$  and  $p=0,006$ ).

The link between FV and survival could be explained by an increased risk of hematogenous spread. Moreover, tumors with the more numerous FV count are of histological subtypes known to overexpress pro-angiogenic factors, and we can thus hypothesize an interest of FV as biomarker of anti-angiogenic treatment sensitivity.

**Keywords :** magnetic resonance imaging, MRI ; soft tissue tumor, soft tissue sarcoma, alveolar soft part sarcoma, flow void ; vascularization ; prognosis