HAL
open science

Évaluation en imagerie par résonance magnétique de la maturation adipeuse liée à la chimiothérapie des liposarcomes myxoïdes à cellules rondes : spécificité et valeur pronostique

Maxime Sitbon

▶ **To cite this version:**

Maxime Sitbon. Évaluation en imagerie par résonance magnétique de la maturation adipeuse liée à la chimiothérapie des liposarcomes myxoïdes à cellules rondes : spécificité et valeur pronostique. Life Sciences [q-bio]. 2020. dumas-03012744

HAL Id: dumas-03012744

https://dumas.ccsd.cnrs.fr/dumas-03012744

Submitted on 18 Nov 2020

HAL is a multi-disciplinary open access archive for the deposit and dissemination of scientific research documents, whether they are published or not. The documents may come from teaching and research institutions in France or abroad, or from public or private research centers.

L'archive ouverte pluridisciplinaire **HAL**, est destinée au dépôt et à la diffusion de documents scientifiques de niveau recherche, publiés ou non, émanant des établissements d'enseignement et de recherche français ou étrangers, des laboratoires publics ou privés.

université de BORDEAUX

U.F.R DES SCIENCES MEDICALES

Année 2020

Thèse n°3222

THESE POUR L'OBTENTION DU

DIPLOME D'ETAT DE DOCTEUR EN MEDECINE

en

RADIODIAGNOSTIC ET IMAGERIE MEDICALE

Présentée et soutenue publiquement le 27/10/2020 par

Maxime SITBON

Né le 12/07/1989, à Marseille

EVALUATION EN IMAGERIE PAR RESONNANCE MAGNETIQUE DE LA MATURATION ADIPEUSE LIEE A LA CHIMIOTHERAPIE DES LIPOSARCOMES MYXOÏDES / A CELLULES RONDES : SPECIFICITE ET VALEUR PRONOSTIQUE

Directrice de thèse : Madame le Docteur Amandine CROMBE

Rapporteur de thèse : Monsieur le Professeur Nicola GRENIER

Membres du jury:

Monsieur le Professeur Jean François CHATEIL	Président
Monsieur le Professeur Nicolas GRENIER	Rapporteur
Monsieur le Docteur François LE LOARER	Juge
Madame le Docteur Michèle KIND	Juge
Madame le Docteur Maud TOULMONDE	Juge
Madame le Docteur Amandine CROMBE	Juge

REMERCIEMENTS

A Amandine, tu as accepté de me confier ce travail et tu m'as encadré du mieux possible à chaque étape. Je te remercie sincèrement de la confiance et de la bienveillance dont tu as fait preuve tout au long de ces années.

Au professeur Jean François Chateil, je vous remercie chaleureusement d'avoir accepté de présider le jury qui évaluera ce travail de thèse. Vous m'avez par votre implication et votre savoir, accompagné de l'équipe médicale et paramédicale de votre service, donné goût à la radiologie pédiatrique. Je garde un souvenir très agréable du semestre effectué parmi vous.

Au professeur Nicolas Grenier, je vous remercie d'avoir accepté d'être le rapporteur de ce travail de thèse et de faire partie de ce jury. En souvenir des quelques gardes que nous avons partagées et qui ont cultivé mon intérêt pour la radiologie des urgences.

A Michèle, merci d'avoir accepté de faire partie de ce jury et pour ton expertise pendant les longues vacations de TAP. J'ai découvert Bordeaux et la radiologie métropolitaine parmi l'excellente équipe du service d'imagerie de l'institut Bergonié et le souvenir m'en est cher.

A la docteure Toulmonde et au docteur Le Loarer, merci d'avoir accepté de juger et d'apporter votre expertise à ce travail de radiologie qui je l'espère vous intéressera.

A tous les radiologues et autres médecins, manip', aides manip' et tout le personnel des différents services de la Réunion et de Bordeaux dans lesquels j'ai pu exercer et me former, merci.

A ma famille,

A mes parents, je vous remercie du fond du cœur de m'avoir guidé jusqu'à cet accomplissement. Vous m'avez donné votre amour, votre confiance et m'avez poussé sans jugement dans chacun de mes choix. Je ne saurais être assez reconnaissant, je vous dois tout.

A mes frères , Charles et *Émile* avec qui j'ai tant partagé. Je suis fier du tout qu'est notre fratrie.

A ma grand-mère Viviane, merci d'avoir partagé ton amour des voyages, merci de ta bienveillance et de ta générosité constante.

A ma grand-mère Éliane, merci de ton amour et de tes encouragements.

A mon grand-père Dédé qui m'a donné l'envie de savoir et de rire, le goût des sciences naturelles et de la mer. Quand je repense à mon parcours j'y perçois ton influence.

A ma famille de Marseille, de Paris ou d'Israël.
Merci aux Boccara et Azaz pour votre bonne humeur et la chaleur de votre hospitalité.

A Claire,

Les mots sont ternes pour exprimer ce que tu me fais ressentir, tu illumines ma vie depuis ce printemps d'il y a trois ans. Merci pour cette joie, merci pour toutes ces aventures ensemble. Du lagon mahorais aux Annapurnas, si je cherche à devenir un homme meilleur, c'est pour ne pas dénoter à tes cotés. Merci pour tout.

Je t'aime.

A Françoise, François et toute la famille de Claire, merci pour votre gentillesse sans limite, chaque visite est pour moi un grand bol d'air frais.

A mes amis,

A Brice, merci de m'avoir accompagné de la maternelle à la thèse. Tant de moments mémorables depuis que tu as coupé le grillage qui nous séparait il y a vingt-sept ans.

A John, tant de souvenirs et de délires à en mourir depuis les tables de classe de la troisième aux nuits chaotiques du Vieux Port et de La Barrasse. Ma vie aurait été bien différente sans toi, même si je ne sais toujours pas quel effet ça m'a fait de prendre ta place le premier jour.

A Oliv, du sous-sol de la Timone au soleil de la Réunion on s'est pliés de rire et creusés la cervelle depuis bientôt dix ans, on a vu entre deux parties de carte de la lave en fusion et des aurores boréales, on a vécu tant de moments fous. Les études de médecine ne sont pas si terribles à tes cotés. Merci, je ne suis pas sûr que j'en serais arrivé là sans toi.

A tous mes amis de la Réunion pour ces moments intenses, *Victor, Serbi, Coco, Jerem, Clemich, Andy, Ben, Jojo, Alice, Lucie, Alex, Arnaud, Flora, Julie, Aude, Ben & Kuntz, Dehlia, Sophie, Estelle, Simon, Flo, Eloïse, Jéhanne, Anaïs, Marco, Camille, Nico, Laurie, Gauthier, Anne-So* et j'en oublie tellement.
Avec vous, sur notre île, le temps est bon.

A Pedro et Shafey, mes acolytes radios de l'océan indien, merci à vous pour ces moments de rire et le soutien que vous m'avez apporté pendant cet internat.

Aux potos, Alexis, Clémence, Agnès, Macha, Cédric, Cricri, Joseph, François, Alex vous êtes géniaux et c'était un réel plaisir de faire partie d'une promotion si soudée pour profiter de la vie citadine.

A mes amis de l'externat Moumouss, Max, Aurélia, Fanny, Sarah, Manon, Dem Dem, heureusement que vous étiez là.

A mes cointernes Chloé, Léa, PMAR, TLER, TMEG, Nico, Mario, Benjamin, YO, Leila, on a bien rigolé.

A Miche, Ronny, Sarah, Danielo, Éliore, Célia, Mika, Manu, Dan, Vic.
A David, j'espère que tu as trouvé la paix que tu cherchais.

Aux amis dispersés de Claire, les copinades, fraîcheurs, (ex)stéphanois, bordelais et morlanais, tant de groupes soudés ça force l'admiration, j'ai trouvé en chacun de vous des amis accueillants et sincères.

A Lydia qui m'a discrètement aiguillé par ici.

1 ABSTRACT 8
2 ABREVIATIONS 9
3 INTRODUCTION 10
3.1 GENERALITES SUR LES SARCOMES 10
3.2 LIPOSARCOMES (LPS) 13
3.3 CAS PARTICULIER DES M/RC-LPS 15
3.3.1 Historique 15
3.3.2 Épidémiologie 16
3.3.3 Données anatomopathologiques et moléculaires 16
3.3.4 Facteurs pronostics 20
3.4 IMAGERIE ACTUELLE DES M/RC-LPS 22
3.5 IMAGERIE AVANCEE DES M/RC-LPS 27
3.5.1 Analyse dynamique du rehaussement après injection de produit de contraste en IRM : DCE-MRI 27
3.5.2 Séquence de diffusion en IRM : DWI 29
3.5.3 Imagerie nucléaire : 29
3.5.4 Approche radiomics 30
3.6 PRISE EN CHARGE DIAGNOSTIQUE DES STS : 31
3.6.1 Prélèvement biopsique 31
3.6.2 Bilan d'extension local 32
3.6.3 Bilan d'extension général 33
3.7 PRISE EN CHARGE THERAPEUTIQUE DES STS : 35
3.7.1 Cas des patients non métastatiques 35
3.7.2 Cas des patients métastatiques 36
3.8 CHIMIOTHERAPIES UTILISEES SUR LES LPS 37
3.8.1 Chimiothérapies cytotoxiques « classiques » 37
3.8.2 Trabectedine 37
3.8.2.1 Action sur la cellule tumorale : Inhibition de la transcription 38
3.8.2.2 Action sur le micro-environnement tumoral (MET) 38
3.9 ÉVALUATION DE LA REPONSE THERAPEUTIQUE DES STS 40
3.9.1 Évaluation histologique 40
3.9.2 Évaluation radiologique 40
3.10 PARTICULARITE DES M/RC-LPS : LA REPONSE ADIPOCYTIQUE 43
3.11 COMMENT ANALYSER LA GRAISSE EN IRM 45
3.11.1 Saturation de la graisse 46
3.11.2 Inversion récupération 48
3.11.3 Opposition de phase 49
3.11.4 La séquence Dixon 50
3.12 QUESTION POSEE 51

4 ARTICLE 52
4.1 MATERIALS AND METHODS 52
4.1.1 Study design 52
4.1.2 MRI acquisition 53
4.1.3 MRI analysis 54
4.1.4 Pathological analysis 55
4.1.5 Δ-radiomics analysis 55
4.1.6 Statistical analysis 57
4.2 RESULTS 59
4.2.1 Study population 59
4.2.2 Specificity of mam among liposarcomas 60
4.2.3 Specificity of MAM to the type of chemotherapy 61
4.2.4 Prognostic value of MAM and other semantic radiological features 61
4.2.5 Radio-pathological correlations and prognostic value of post-NAC histological features 66
4.2.6 Correlations between MAM and relevant Δ-RF 68
4.3 DISCUSSION 69
5 CONCLUSION 74
6 BIBLIOGRAPHIE 75

1 ABSTRACT

Objectives: To investigate the specificity, clinical implication and prognostic value of MRI adipocytic maturation (MAM) in myxoid/round cells liposarcomas (MRC-LPS) treated with neoadjuvant chemotherapy (NAC).

Methods: Of the 89 patients diagnosed with MRC-LPS at our sarcoma reference center between 2008 and 2018, 28 were included as they were treated with NAC, surgery and radiotherapy. All patients underwent contrast-enhanced MRIs at baseline and late evaluation. A control cohort of 13 high-grade pleomorphic and dedifferentiated LPS with same inclusion criteria was used to evaluate the specificity of MAM in MRC-LPS. Two radiologists analysed the occurrence of MAM, changes in the tumor architecture, shape and surrounding tissues during NAC. Pathological features of tumor samples were reviewed and correlated with MRI. Metastatic relapse-free survival (MFS) was estimated with Kaplan-Meier curves and Cox models. Associations between prognostic T1-based Δ-radiomics features (RF) and MAM were investigated with Student t-test.

Results: MAM was more frequent in MRC-LPS ($p=0.045$) and not specific of any type of chemotherapy ($p=0.7$). Regarding MRC-LPS, 14 out of 28 patients (50%) demonstrated MAM. Eight patients showed metastatic relapses. MAM was not associated with MFS ($p=0.9$). MAM correlated strongly with the percentage of histological adipocytic differentiation on surgical specimen ($p<0.001$), which still expressed the tumor marker NY-ESO-1. None of the prognostic T1-based Δ-RF was associated with MAM.

Conclusions: MAM seems a neutral event during NAC.

Advances in knowledge: MAM predominated in MRC-LPS and was not specific of a type of chemotherapy**.** Occurrence of MAM was not associated with better patients' metastasis free survival.

2 ABREVIATIONS

95%CI : 95% Confidence Interval

ESMO : European Society of Medical Oncology (Société européenne d'oncologie médicale)

FISH : Fluorescence In Situ Hybridation (hybridation in situ par fluorescence)

HES: Haematoxylin and Eosin Stained (coloré à l'hématoxyline et à l'éosine)

HR : Hazard Ratio

IRM : Imagerie par Résonance Magnétique

LPS : LiPoSarcoma (liposarcome)

LRFS : Local Relapse Free Survival (survie sans récidive locale)

MAM : MRI Adipocytic Maturation (maturation adipocytique visible en IRM)

MET : Micro-Environnement Tumoral

MFS : Metastatic Relapse Free Survival (survie sans métastase)

M/RC-LPS : Myxoïd / Round Cell LiPoSarcoma (liposarcome myxoïde / à cellules rondes)

NAC : Néo-Adjuvant Chemotherapy (chimiothérapie néo-adjuvante)

RCP : Réunion de Concertation Pluridisciplinaire

RF: Radiomics Features (données radiomics)

SI : Signal Intensity (intensité de signal)

STS : Soft Tissue Sarcoma (sarcome des tissus mous)

WD/DD-LPS : Well Differentiated / DeDifferentiated LiPoSarcoma (liposarcomes bien différenciés / dédifférenciés)

WI : Weighted-Imaging (séquence en pondération)

3 INTRODUCTION

3.1 GENERALITES SUR LES SARCOMES

Les sarcomes représentent un groupe très hétérogène de tumeurs malignes dérivant de cellules mésothéliales. Ils peuvent apparaître à tout âge et sont ubiquitaires. Ce sont des tumeurs rares dont l'incidence annuelle est de 5,6/100.000 en Europe (environ 28.000 nouveau cas par an) (1).

Il existe plus de 70 sous-types de sarcomes classés selon le tissu atteint : on différencie les sarcomes osseux, les sarcomes viscéraux et les sarcomes des tissus mous (STS, pour *soft tissue sarcomas*). Pareillement, on distingue les grandes classes de sarcomes selon leur lignage, c'est-à-dire le tissu adipeux ou musculaire lisse ou strié. Les STS comptent pour 1% des cancers de l'adulte avec une incidence de 2000-5000/an en France, 200.000 dans le monde (2).

Tumeurs graisseuses	Lipome (bénin) Tumeurs adipocytiques atypiques / WD-LPS (intermédiaires) M/RC-LPS (malin) DD-LPS (malin) Liposarcome pléomorphe (malin) …
Tumeurs fibroblastiques ou myofibroblastiques	Myosite ossifiante (bénin) Fibromatose plantaire/palmaire (localement agressive) Fibrosarcome (malin) …
Tumeurs dites "fibrohistiocytaires"	Tumeurs à cellules géantes des gaines tendineuses (bénin) …
Tumeurs des muscles lisses	Leiomyosarcome (malin) …
Tumeurs périvasculaires	Tumeurs glomiques …
Tumeurs des muscles striés	Rhabdomyosarcome (malin) …
Tumeurs vasculaires des tissus mous	Hémangiome (bénin) Sarcome de Kaposi (localement agressif) …
Tumeurs ostéochondrales	Ostéosarcome extra-osseux (malin) …
Tumeurs stromales gastrointestinales (GIST)	GIST maligne …
Tumeurs de la gaine nerveuse	Schwanome (bénin) …
Tumeurs de différenciation incertaine	Synovialo-sarcome (malin) Sarcome alvéolaire (malin) …
Tumeurs dédifférenciées	Sarcome dédifférencié à cellules rondes (malin) …

Table 1. Classification des tumeurs des tissus mous adaptée de la WHO 2013 (3).

WD-LPS : Liposarcome bien différencié ;

M/RC-LPS : Liposarcomes myxoïdes et à cellules rondes ;

DD-LPS Liposarcome dédifférencié.

En biologie moléculaire et notamment en hybridation génomique comparative sur réseau d'ADN (CGH-array), on distingue cinq types de sarcomes :

- Les sarcomes à translocation
- Les sarcomes à mutations inhibitrices
- Les sarcomes à mutations activatrices
- Les sarcomes à amplification simple
- Les sarcomes à génomique complexe

Cette approche génomique est intéressante dans le développement de thérapies ciblées (4).

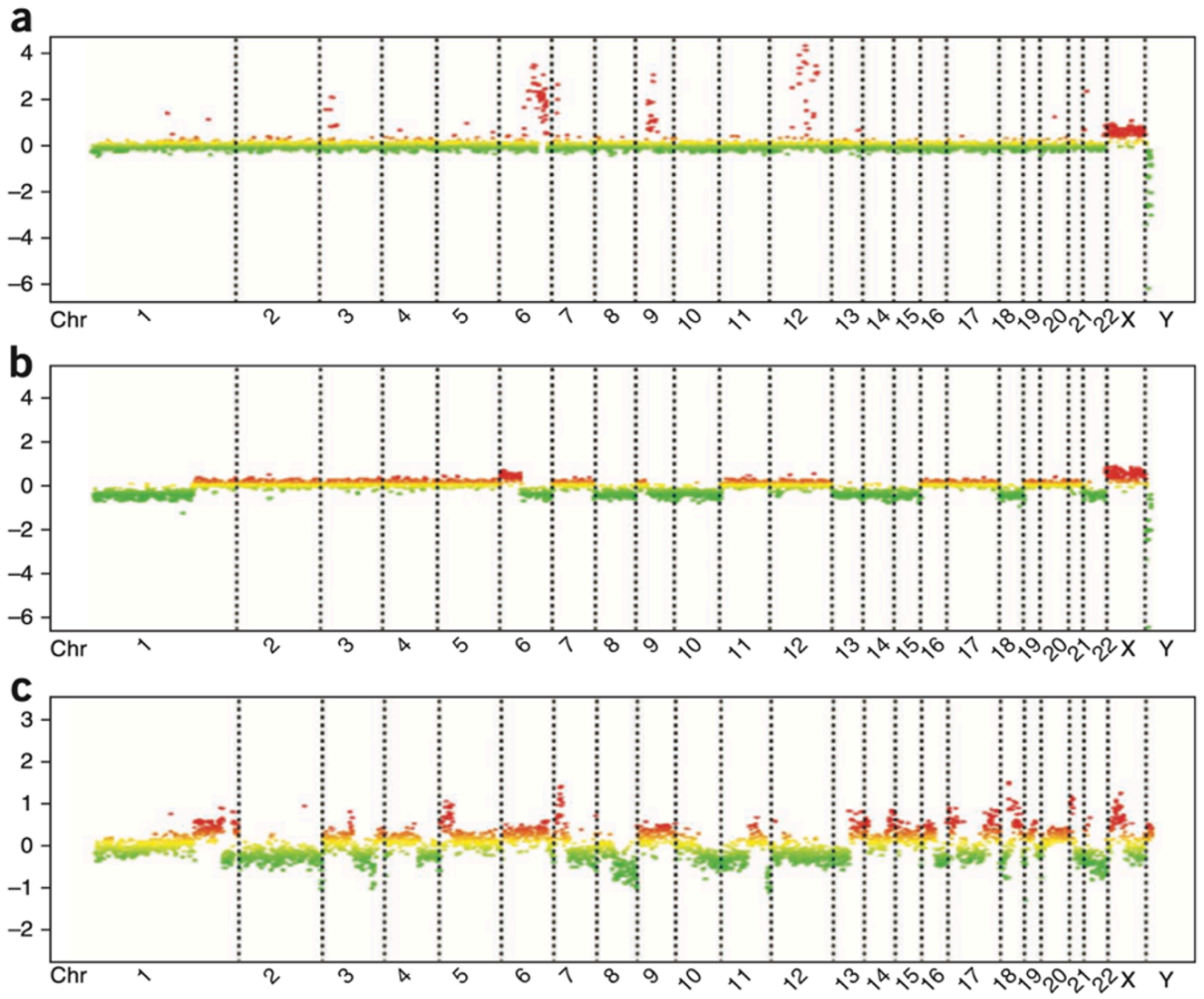

Figure 1. Profils génomiques obtenus par CGH-array de STS par Chibon et al. en 2010 (4)

a : STS à amplification ; **b** : STS à translocation ; **c** : STS à génomique complexe.

3.2 LIPOSARCOMES (LPS)

Les liposarcomes correspondent au lignage de STS parmi les plus représentés. Ils comptent pour 50% des STS rétropéritonéaux et 25% des STS des extrémités (5).

	Histotype	Fréquence	Age moyen
1	Leimyosarcome	14.9%	59.1
2	Sarcome indifférencié pléomorphe	11.3%	62.7
3	Sarcome indifférencié, autre	9%	56
4	Tumeur lipomateuse/atypique*	8.9%	63.1
5	Liposarcome dédifférencié	8.7%	38.4
6	Synovialosarcome	7.4%	65.5
7	Liposarcome myxoide et à cellules rondes	6%	45.2
8	Myxofibrosarcome	5.6%	65.5
9	Angiosarcome	3.9%	65
10	Tumeur maligne des gaines des nerfs périphériques	3.2%	43.6

Table 2. Principaux types histologiques de sarcomes.

Adapté de Penel et al, 2018 (6)

NOTE : *correspond aux LPS bien différenciés et aux tumeurs lipomateuses atypiques

Il existe 3 types histologiques de LPS, les LPS bien différenciés / dédifférenciés (WD/DD-LPS), les LPS pléomorphes, Les LPS myxoïdes / à cellules rondes (M/RC-LPS).

- Les WD/DD-LPS représentent 60% des LPS et sont associés à l'amplification chromosomique du segment 12q13-15 porteur des oncogènes MDM2, CDK4 et HMGA2. Ils apparaissent préférentiellement aux 6ème et 7ème décades et sont des tumeurs profondes, rétropéritonéales dans la majorité des cas (un LPS dédifférencié est 3 fois plus fréquent dans le rétropéritoine que dans les parties molles profondes des membres) (7).
- Les LPS pléomorphes sont plus rares (5% des LPS), surviennent chez des patients plus âgés et sont de mauvais pronostic. Ils font partie des sarcomes à génomique complexe.

(a) (b)

Figure 2.1. Scanner injecté en coupe axiale **(a)** et coronale **(b)** d'un LPS bien différencié de la racine de la cuisse gauche de densité graisseuse (croix).

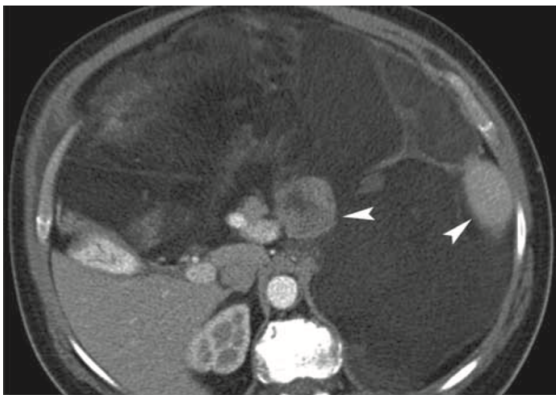

Figure 2.2. Scanner injecté d'un LPS dédifférencié rétropéritonéal en coupes axiales.
Tiré de l'article de Craig et al. (8)
Têtes des flèches : nodules tissulaires intra-tumoraux = dédifférenciation.

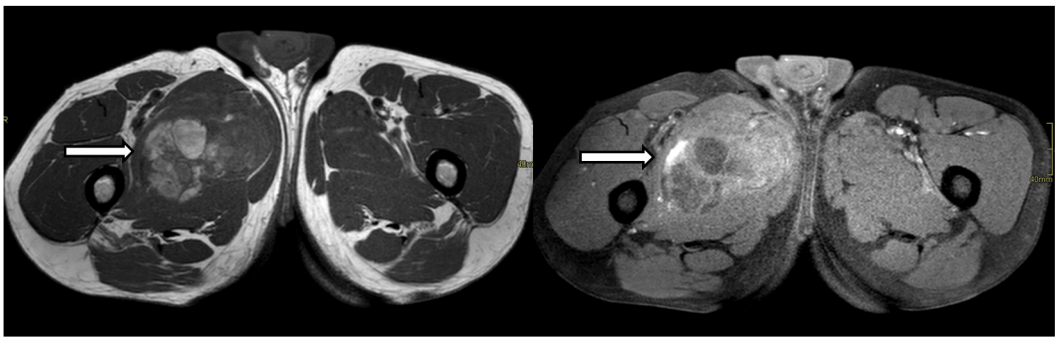

(a) (b)

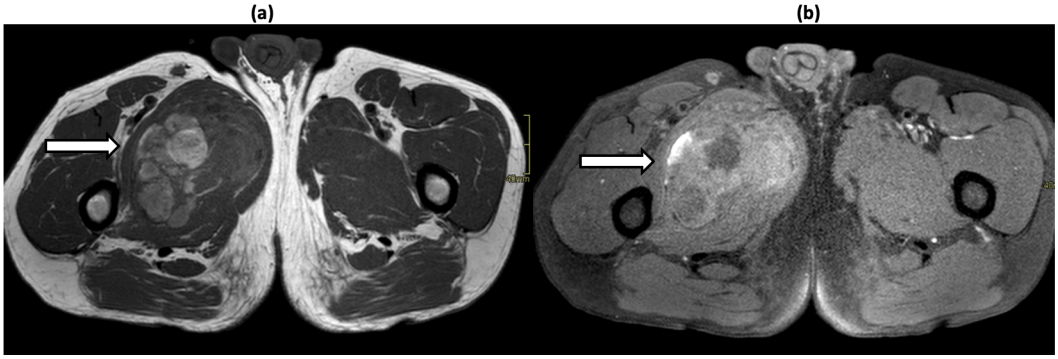

(c) (d)

Figure 3. LPS Pléomorphe de la cuisse droite (flèches)
IRM coupes axiales T1 **(a)** et **(c)** ; coupes axiales T1 Fat Sat injectées **(b)** et **(d)**

3.3 CAS PARTICULIER DES M/RC-LPS

3.3.1 Historique

Le terme « myxoïde » a été utilisé en 1871 par R. Virshow pour décrire des tumeurs comparables à la structure du cordon ombilical ressemblant à de la gelée (9).

Les LPS myxoïdes et les LPS à cellules rondes ont été considérés comme deux entités distinctes. Cependant, les caractéristiques histologiques et génomiques très similaires de ces tumeurs ont conduit les pathologistes à les rassembler en un même continuum de cellules tumorales bien différenciées (matrice myxoïde) vers dédifférenciées (cellules rondes) (3).

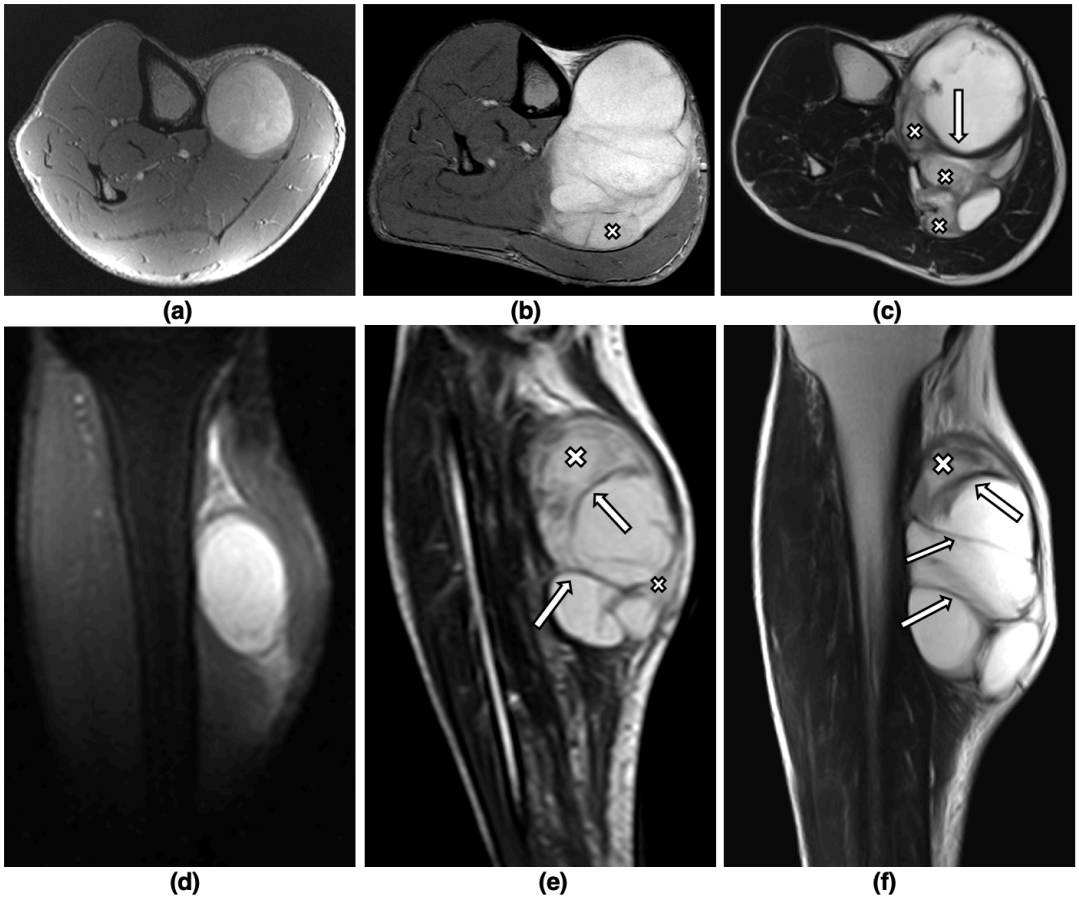

Figure 4. Exemple d'évolution d'un M/RC-LPS non traité :
Apparition progressive de septa (flèches) et de diminutions de signal T2 (croix = composante cellulaire) dans une tumeur myxoïde initialement homogène de la jambe droite.
IRM initiale en coupes T2 axiale **(a)** et coronale **(d)** ; IRM à 27 mois en coupes T2 axiale **(b)** et coronale **(e)** ; IRM à 35 mois en coupes T2 axiale **(c)** et coronale **(f)**.

3.3.2 Épidémiologie

Les M/RC-LPS comptent pour environ un tiers des LPS, et représentent entre 6 et 10% des STS de l'adulte (10).

Les M/RC-LPS apparaissent préférentiellement au membre inférieur de l'adulte jeune ou d'âge moyen (11), ils sont très rarement rétropéritonéaux et exceptionnellement intra-thoraciques (12).

Contrairement aux autres LPS, la dissémination métastatique des M/RC-LPS se fait d'abord préférentiellement à l'os et aux parties molles (notamment aux séreuses), avant l'apparition de lésions secondaires pulmonaires (13).

3.3.3 Données anatomopathologiques et moléculaires

Macroscopiquement, les LPS myxoïdes sont des tumeurs solides bien limitées comprenant du tissu myxoïde, tissu amorphe semi-transparent.

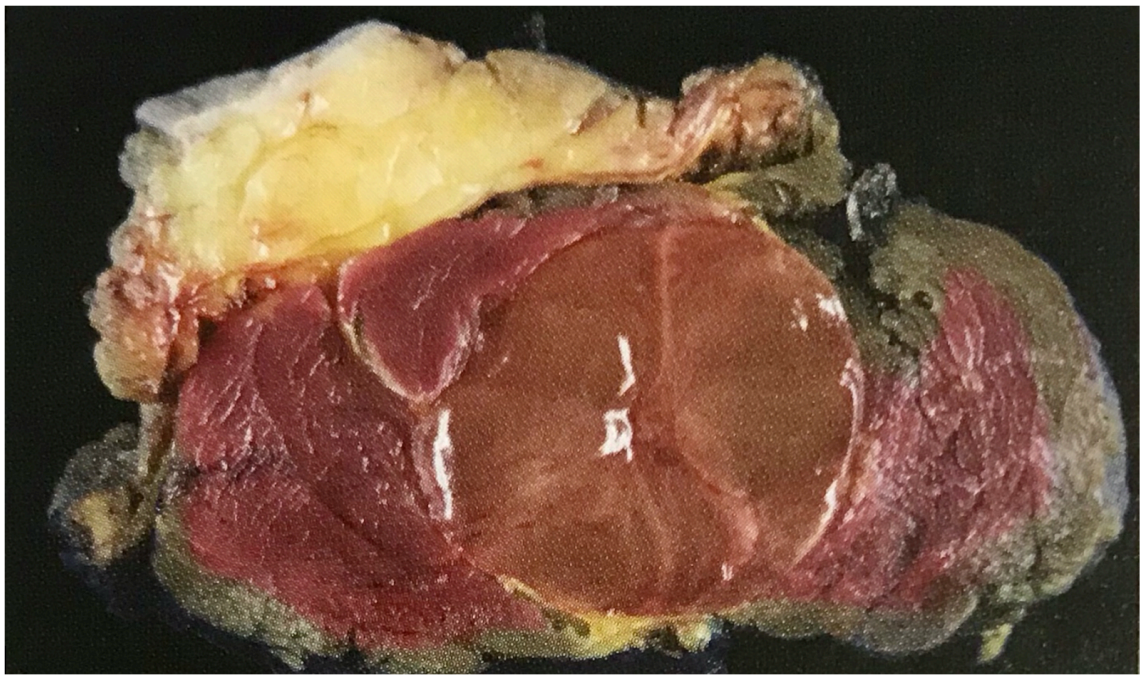

Figure 5. Tirée du livre WHO Clasification of Tumours of Soft Tissue and Bone de Fletcher et al. en 2013 (10) M/RC-LPS de bas grade en macroscopie : La tumeur possède une composante gélatineuse hémorragique individualisable.

Microscopiquement, ce tissu myxoïde est composé de glycosaminoglycanes sulphatés (de type chondroïdes ou kératinoïdes) ou non (acide hyaluronique).
Les M/CR-LPS de bas grade sont très hypocellulaires avec une prolifération limitée et plutôt périphérique de cellules fusiformes au sein d'un contingent myxoïde majoritaire. Il s'y associe de fines cloisons avec présence de lipoblastes et un tissu vasculaire organisé en plexus de forme spécifique en « patte de poulet ».

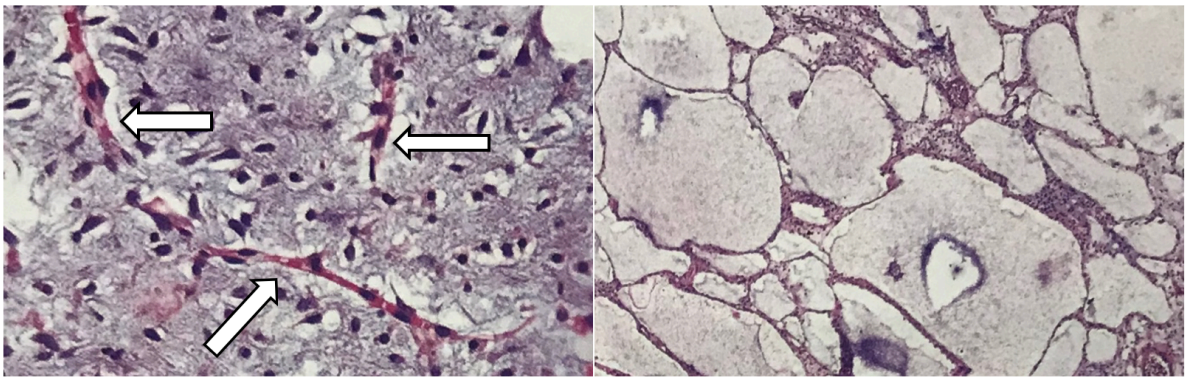

(a) **(b)**

Figure 6. Tirée du livre WHO Clasification of Tumours of Soft Tissue and Bone de Fletcher et al. en 2013 (8) M/RC-LPS de bas grade en microscopie. **(a)** Structure vasculaire en « patte de poulet » (flèches) ; **(b)** accumulation de mucine extracellulaire.

La prolifération plus importante de cellules fusiformes accompagne l'augmentation du grade tumoral. Les zones hypercellulaires sont constituées d'amas denses de cellules de forme arrondie, avec un rapport noyau/cytoplasme élevé (cellules rondes). Elles sont associées à une perte de l'aspect macroscopique myxoïde ainsi qu'une disparition microscopique de la composante myxoïde, des cloisons ou des plexus vasculaires.

L'analyse des coupes histologiques de ces cellules rondes après coloration à l'hématoxyline et à l'éosine (HES pour Haematoxylin and eosin stained) montre un noyau hyperchromatique et un cytoplasme faiblement éosinophile.

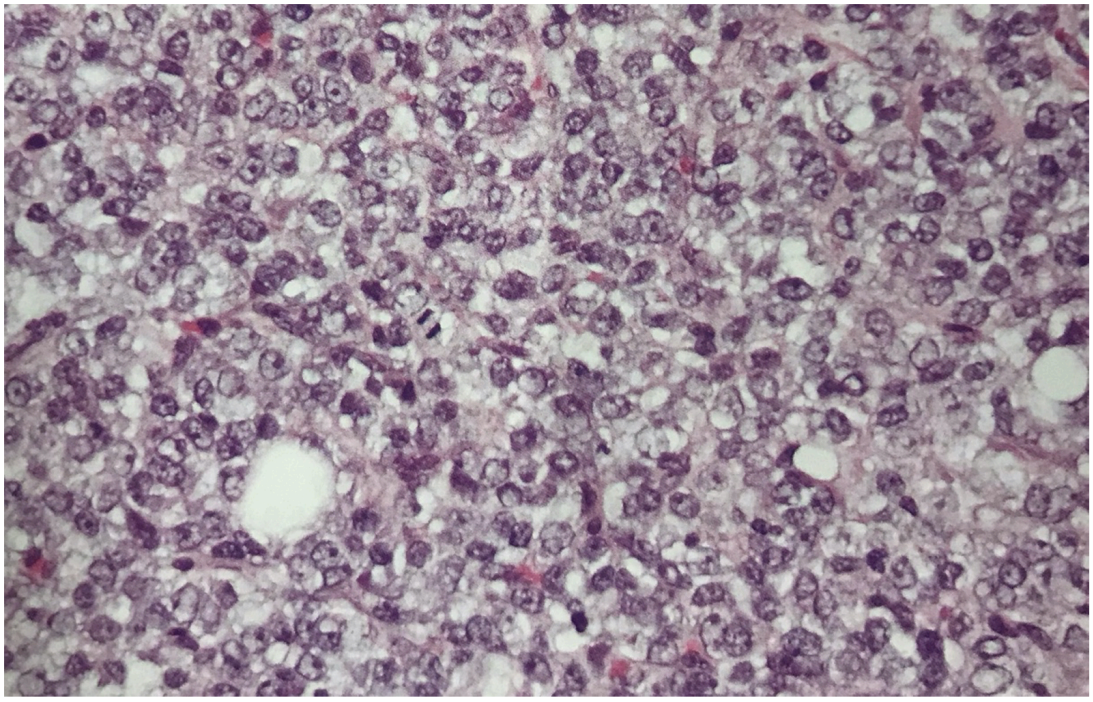

Figure 7. Tirée du livre WHO Clasification of Tumours of Soft Tissue and Bone de Fletcher et al. en 2013 (10), M/RC-LPS de haut grade : Agglutination de cellules rondes à rapport nucléocytoplasmique élevé sans aspect myxoïde.

L'étude génétique cytologique et moléculaire a montré une translocation spécifique t(12 ;16)(q13 ;p11) générant un gène de fusion appelé FUS-DDIT3(CHOP) présent dans 95% des M/CR-LPS avec au moins 11 isoformes. Plus rarement une translocation t(12 ;22)(q13 ;12) génère un gène de fusion EWSR1-DDIT3(CHOP) avec 4 isoformes, spécifique également des M/RC-LPS.

L'absence de DDIT3 révélée en biologie moléculaire par hybridation in situ en fluorescence (FISH) rectifie le diagnostic dans les cas douteux de STS à composante myxoïde (lipoblastomes myxoïdes, myxofibrosarcomes, etc.) et est en pratique fréquemment réalisé en routine clinique.

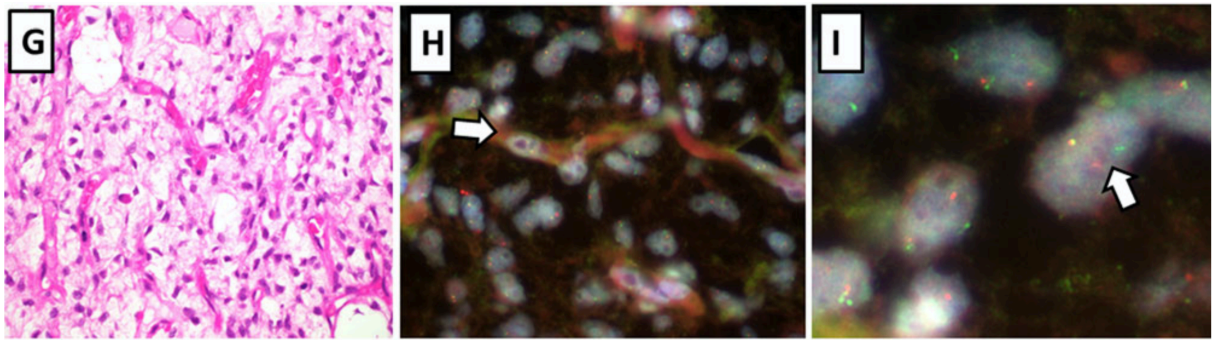

Figure 8. Tirée de Vargas et al (14)
M/RC-LPS (G : coupe histologique HES,x20) avec réarrangement DDIT3 détecté par technique FISH (H,I). Noter l'aspect de vascularisation en « pattes de poulet » retrouvé en FISH (flèche en H).

La protéine issue du gène de fusion FUS-DDIT3 entraîne un blocage de la différenciation cellulaire adipocytique et participe à la tumorogenèse (15–17).

En complément de ces techniques, l'immunohistochimie permet de détecter la présence du marqueur tumoral NY-ESO-1, un antigène tumoral testiculaire présent dans plusieurs néoplasies carcinomateuses ou sarcomateuses, qui est un marqueur sensible et spécifique des M/RC-LPS au sein des tumeurs myxoïdes (sensibilité de 95% et spécificité de 100% au sein de tumeurs myxoïdes dans l'étude de Hemminger et al (18)).

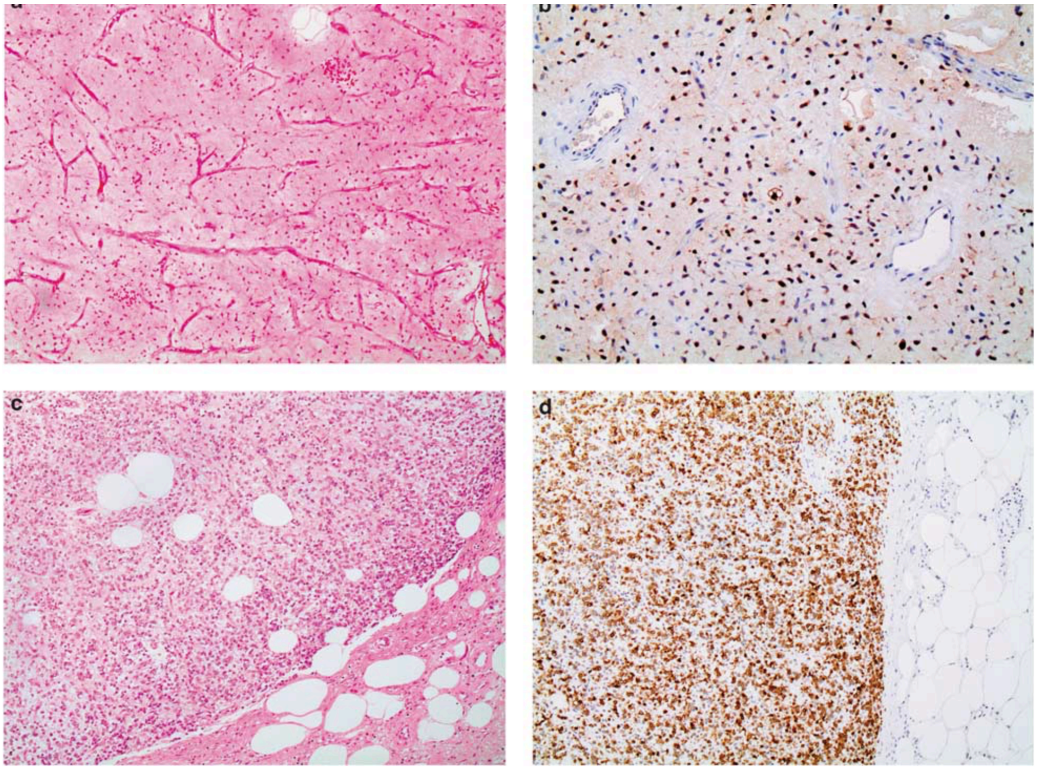

Figure 9. Tirée de Hemminger et al (18)
Coupes histologiques montrant l'immunoréactivité diffuse et homogène à NY-ESO-1 d'un M/RC-LPS :
Composante myxoïde (**a** : coupes HEC,x100) avec immunoréaction (**b** : coupes x 200).
Composante de cellules rondes (**c** : coupes HEC, x100) avec immunoréaction (**d** : coupes x100).

3.3.4 Facteurs pronostics

Alors que les facteurs pronostiques classiques des sarcomes sont le grade histopathologique de la Fédération Nationale des Centres de Lutte contre le Cancer (FNCLCC), la taille, la profondeur et le statut métastatique, les M/RC-LPS se distinguent par un autre facteur pronostique majeur. En effet, la présence de plus de 5% de cellules rondes sur la pièce opératoire entière en l'absence de traitement néo-adjuvant définit le haut grade tumoral selon l'OMS et est associé à un mauvais pronostic (3,13,19,20).

A cela s'ajoute : la qualité de la résection chirurgicale (marges saines R0 versus R1-R2) (21), l'âge au diagnostic (> 30 ans), le genre (masculin), le grade tumoral selon la FNCLCC et la taille tumorale (> 10 cm) qui sont des facteurs pronostiques indépendants de la survie (globale et spécifique) (22).

Variable	OS		CSS	
	Hazard ratio (95% CI)	*p* value	Hazard ratio (95% CI)	*p* value
Age (years)				
< 30	1		1	
30–60	6.435 (3.174–13.047)	< 0.001	5.690 (2.319–13.959)	< 0.001
> 60	21.512 (10.573–43.770)	< 0.001	14.699 (5.855–36.902)	< 0.001
Gender				
Female	1		1	
Male	1.329 (1.097–1.610)	0.006	1.497 (1.104–2.029)	0.009
Year of diagnosis				
< 2000	1		1	
≥ 2000	1.023 (0.816–1.284)	0.842	0.519 (0.376–0.716)	< 0.001
Location				
Upper limb	1		1	
Lower limb	0.820 (0.633–1.062)	0.132	0.820 (0.517–1.301)	0.400
Tumor grade				
Low	1		1	
High	2.281 (1.771–2.937)	< 0.001	3.259 (2.282–4.655)	< 0.001
Tumor size				
< 5 cm	1		1	
5–10 cm	0.992 (0.697–1.414)	0.967	1.489 (0.717–3.093)	0.286
> 10 cm	1.651 (1.166–2.338)	0.005	4.036 (2.008–8.111)	< 0.001
Radiation treatment				
Yes	1		1	
No	1.031 (0.847–1.255)	0.761	0.792 (0.572–1.095)	0.158

OS overall survival, *CSS* cancer-specific survival

Table 3. Tirée de l'étude de Wu et al (22)

Analyse multivariée de la survie globale et de la survie spécifique à la maladie chez des patients atteints de M/RC-LPS des extrémités après chirurgie.

Outre ces caractéristiques, la présence de métastases à distance est aussi un facteur pronostique majeur. On peut aussi noter l'absence de facteur pronostique radiologique hormis la taille tumorale ce qui fait supposer une sous-estimation de l'information contenue dans l'imagerie pour stratifier la prise en charge des patients atteints de M/RC-LPS.

3.4 IMAGERIE ACTUELLE DES M/RC-LPS

Dans le cadre des masses à composante myxoïde des parties molles, la distinction entre masse bénigne ou maligne est essentielle à la prise en charge thérapeutique.

L'échographie associée au doppler reste un bon examen de première intention dans le cadre des tumeurs des parties molles (23,24):

- Elle permet de recueillir des informations cliniques pertinentes
- Elle permet un certain nombre de diagnostics pseudo-tumoraux (bursite, kyste arthro-synovial, etc.) ou tumoraux bénins (lipome, névrome de Morton, etc.)

En l'absence de diagnostic certain alternatif au LPS, le patient doit être adressé en centre de référence.

L'aspect en imagerie des M/RC-LPS en phase initiale est très variable et dépend de leur architecture tumorale faite de différents contingents, eux-mêmes présents en proportion variable :

- Myxoïde, prédominant dans les formes de bon pronostic
- Tissulaire non myxoïde, correspondant au contingent de cellules rondes
- Graisseux, souvent sous forme de travées adipeuses linéaires, représentant environ 10% du volume tumoral en moyenne et parfois absent (10-30% des cas selon les séries (20,25))
- Nécrotique, +/- hémorragique
- Fibrotique, absent en phase pré-thérapeutique (ou alors sous forme de rares travées conjonctives, mais possiblement présent pour le diagnostic alternatif de myxofibrosarcome)

Les techniques échographiques et scannographiques de par leur faible résolution en contraste sont peu sensibles et peu spécifiques.

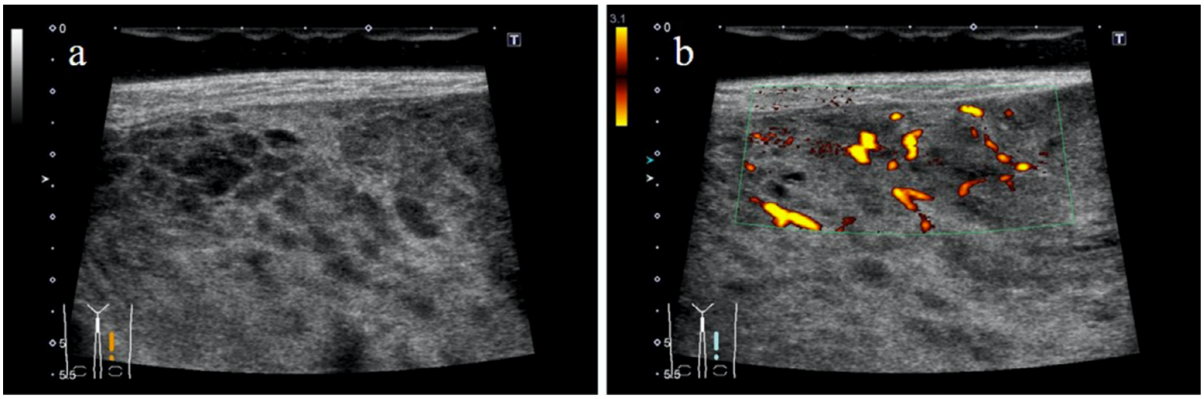

Figure 10. Images échographiques d'un M/RC-LPS tirées de l'article de Shimamori et al (24)

a) Structure tumorale hypoéchogène et hétérogène

b) Augmentation du flux sanguin en mode Doppler

L'IRM conventionnelle avec des séquences au minimum T1 et T2 avec et sans suppression du signal de la graisse, T1 avec suppression du signal de la graisse et injection (avec soustraction avec la séquence pré-contraste) permet d'identifier facilement tous ces contingents. Le signal myxoïde est caractéristique, comme du liquide en l'absence d'injection mais se rehaussant lentement et progressivement après injection intraveineuse de chélates de gadolinium.

Séquences IRM / SI	Cellules rondes	Myxoïde	Kystique	Nécrotique	Graisseux	Hémorragique
T1	-	-	-	-	+	+
T1 fat sat	-	-	-	-	-	+
T2	-	++	++	+	+	+
T2 STIR	-	++	++	+	-	+/-
T1 fat sat après injection	+	+	-	-	-	+/-

Tableau 4. SI des différents contingents intra-tumoraux selon les séquences IRM

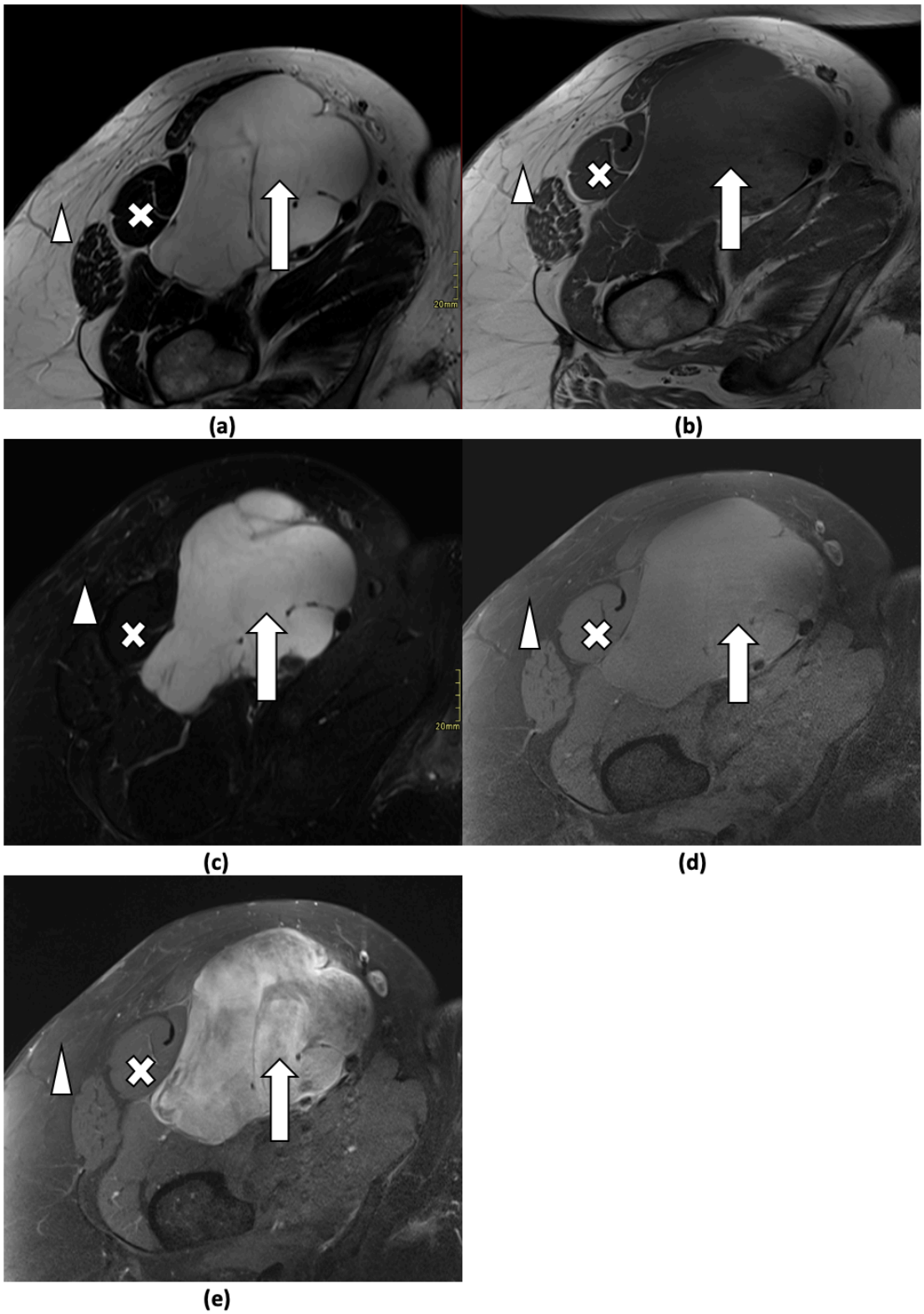

Figure 11. M/RC-LPS de bas grade de la cuisse droite en séquence IRM axiales :

(a) T2 ; **(b)** T1 ; **(c)** T2 fat sat ; **(d)** T1 fat sat ; **(e)** T1 fat sat avec injection de Gadolinium.

Tissu myxoïde (flèches) ; Muscle (têtes de flèches) ; Graisse (croix).

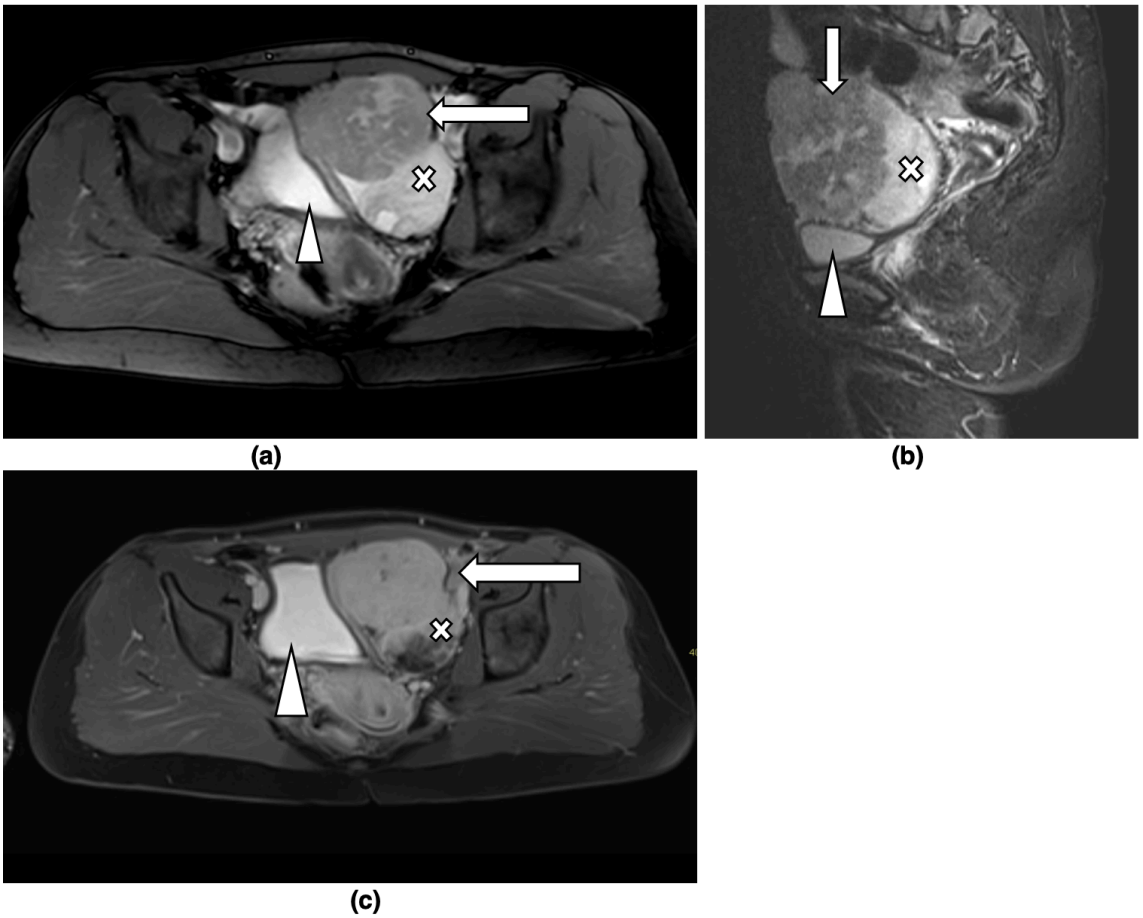

Figure 12. M/RC-LPS de haut grade intra-abdominal
IRM en coupes T2 Fat Sat axiale **(a)** et coronale **(b)** ; en coupe axiale T1 Fat Sat après injection **(c)**.
Flèche : composante cellulaire (ronde) ; Croix : composante myxoïde ; Têtes de flèches : vessie.

La description « anatomique » de la lésion est importante pour limiter les diagnostics différentiels et pour améliorer la prise en charge initiale :

- Taille tumorale dans les 3 plans de l'espace
- Rapports avec les structures adjacentes (point de départ de la lésion, limites nettes ou infiltratives de la tumeur, éléments vasculo-nerveux ou ostéo-articulaires vecteurs de dissémination ou compliquant la chirurgie)
- Localisation par rapport à l'aponévrose superficielle (masse superficielle et/ou profonde)
- Caractère uni- ou multifocal

L'IRM permet enfin d'analyser la périphérie tumorale et de rechercher :

- Un rehaussement péri-tumoral
- Un œdème péri-tumoral
- Un « tail-sign » visible sous forme d'un rehaussement épais après injection de produit de contraste des aponévroses et des fascias au contact de la masse

Outre une taille supérieure à 5cm, les critères de malignité à l'IRM des masses myxoïdes des parties molles sont :

- Des limites non nettes
- Une composante hémorragique intra-lésionnelle
- Un signal fibreux
- La présence d'un « tail-sign »
- La présence d'un signal intra-tumoral adipeux

En considérant la présence d'au moins un de ces signes sur une lésion myxoïde comme une marque de malignité, 92,7% des lésions malignes et 92,3% des lésions bénignes sont correctement étiquetées (26).

En plus de l'aspect en imagerie, le contexte clinique (adulte jeune ou d'âge moyen) associé à la localisation de la tumeur (non viscérale) aident à évoquer une tumeur myxoïde maligne de type M/RC-LPS.

3.5 IMAGERIE AVANCEE DES M/RC-LPS

3.5.1 Analyse dynamique du rehaussement après injection de produit de contraste en IRM : DCE-MRI

La séquence dynamic contrast enhanced MRI (DCE-MRI) permet d'estimer indirectement la néo-angiogenèse tumorale, facteur important de l'oncogenèse témoignant de l'agressivité tumorale (27). Dans l'exploration des tissus mous, elle consiste en une séquence de pondération T1 (généralement avec une technique de suppression du signal de la graisse) réalisée de manière très rapprochée dans le temps (résolution temporelle de 4 à 8 secondes en général) sur une durée de plusieurs minutes avant (ligne de base) et après injection intraveineuse de chélates de gadolinium. Elle permet ainsi de visualiser en direct le rehaussement de la tumeur, l'arrivée du produit de contraste, sa diffusion dans l'interstitium tumoral et, parfois, son lavage progressif. Ces séquences peuvent être évaluées de manière qualitative (en qualifiant la morphologie des courbes de rehaussement), semi-quantitative (en quantifiant la pente de rehaussement, son maximum, le temps pour atteindre le maximum, la pente de lavage, aire sous la courbe de rehaussement pour un certain délai…) et quantitative (en appliquant des modèles de perméabilité pour estimer des coefficients de transfert entre différents compartiments).

Les M/RC-LPS présentent des courbes de rehaussement assez caractéristiques parmi tous les sarcomes puisqu'ils se rehaussent de manière très progressive et continue sans aucun lavage pour s'homogénéiser très tardivement (au-delà de 5 minutes).

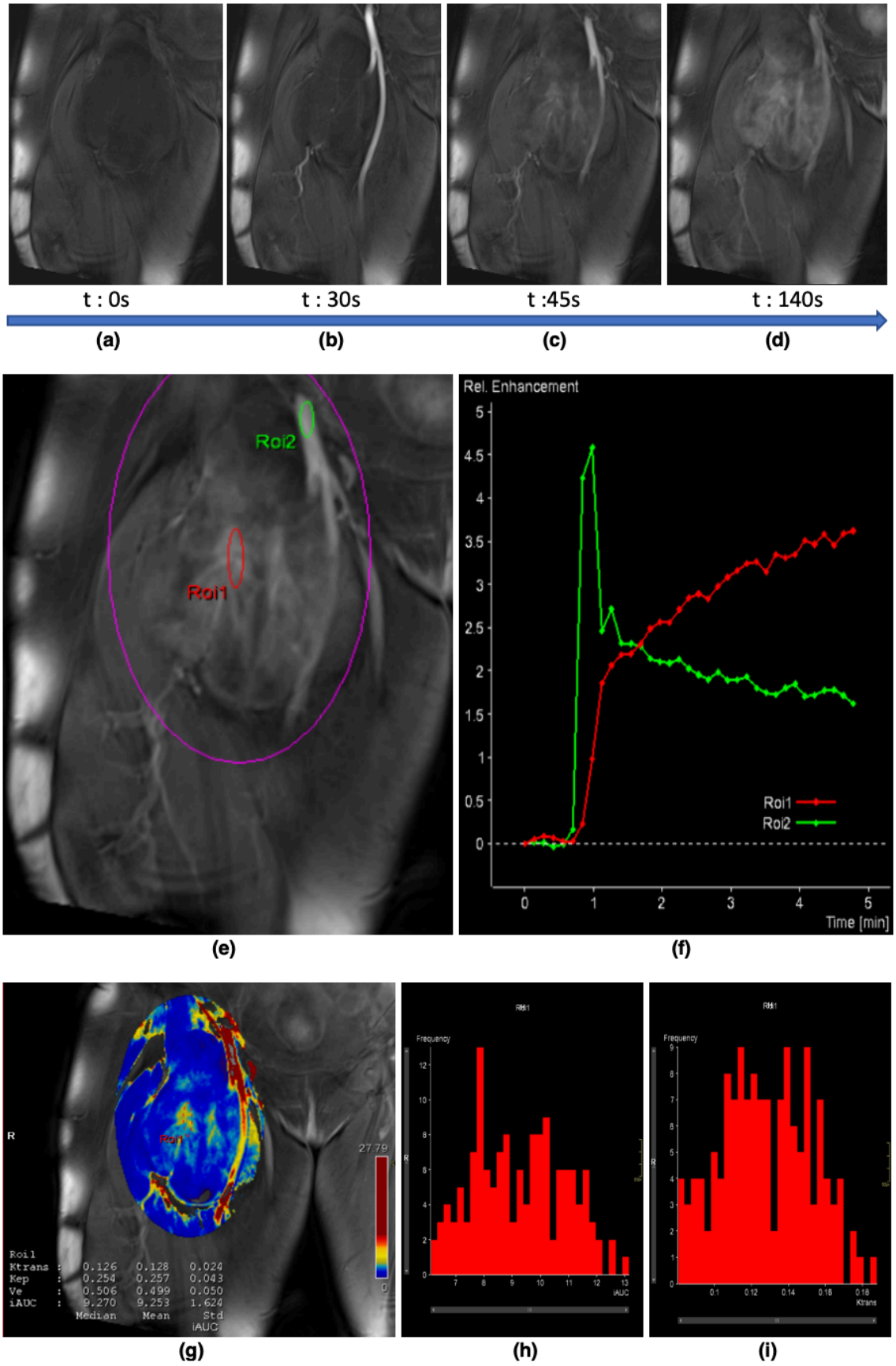

Figure 13. Séquence DCE-MRI d'un M/RC-LPS de la cuisse droite

(a)-(d) : Séquences brutes répétées T1 fat sat sans **(a)** puis avec injection de Gadolinium **(b-d)**.

(e) : positionnement des ROI (1 : M/RC-LPS ; 2 : Artère fémorale) ; **(f)** : courbes de rehaussement.

(g) : Valeurs perfusionnelles du M/RC-LPS ; **(h)** : courbe iAUC ; **(i)** : courbe Ktrans

3.5.2 Séquence de diffusion en IRM : DWI

Cette séquence permet d'évaluer les mouvements des molécules d'eau libre au sein des tissus, visible sous forme d'une carte de coefficient apparent de diffusion (ADC).
Le tissu tumoral est généralement « dense » compte tenu de son hypercellularité, des débris cellulaires et de la structure du micro-environnement péri-tumoral et apparaît donc en restriction de diffusion. Cependant, le tissu myxoïde des M/RC-LPS présente typiquement des hautes valeurs d'ADC, pratiquement comme de l'eau libre, ce qui est distinct des autres sarcomes (28).

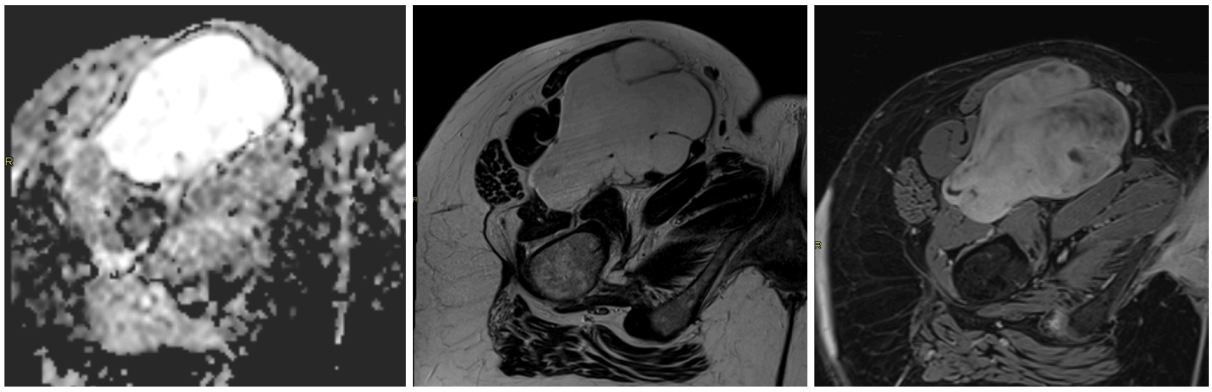

(a) **(b)** **(c)**

Figure 14. IRM de diffusion (DWI) d'un M/RC-LPS de la cuisse droite.
Noter l'ADC élevé de la composante myxoïde comparable à de l'eau libre.
(a) : cartographie ADC ; **(b)** : T2 ; **(c)** : T1 Fat Sat avec injection

3.5.3 Imagerie nucléaire :

Les cellules cancéreuses utilisent majoritairement la glycolyse anaérobie puis la fermentation d'acide lactique pour produire leur énergie.
Le sucre fluorodésoxyglucose marqué au fluor 18 (^{18}F-FDG) va donc se fixer préférentiellement sur les cellules tumorales et permettre aux caméras de tomographie par émission de positons (TEP) de détecter leur radioactivité et d'analyser le métabolisme tumoral.
Les M/RC-LPS sont réputés peu hypermétaboliques, avec des valeurs de SUV_{max} proches des tissus de référence (foie) rendant cet outil peu performant dans l'évaluation de la réponse au traitement de ces tumeurs (29,30).

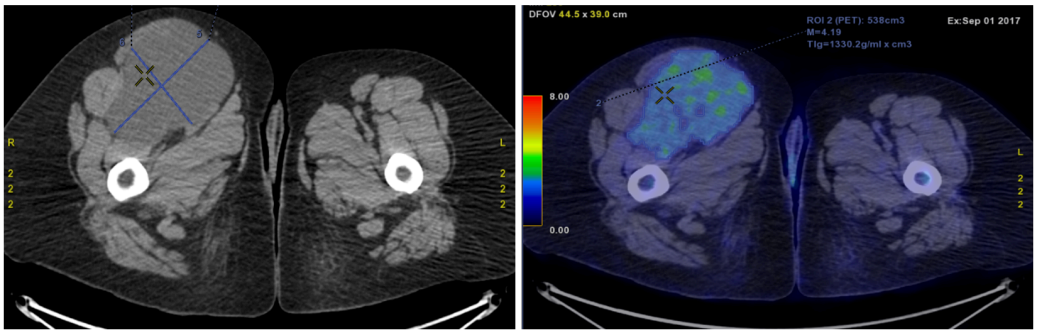

(a) **(b)**

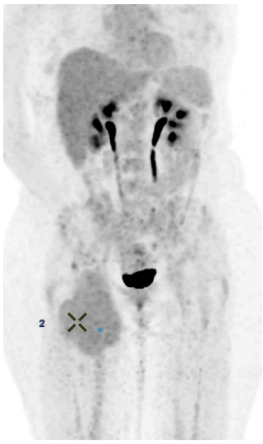

(c)

Figure 15. M/RC-LPS (croix) de la cuisse droite peu hyper-métabolique en image scanner **(a)**, scanner + TEP **(b)**, TEP **(c)**

3.5.4 Approche radiomics

L'approche radiomics consiste à quantifier de multiples caractéristiques d'une image médicale afin de s'affranchir de la subjectivité d'analyse de cette dernière (31). Il existe de multiples indices radiomics regroupés en indices d'intensité, de texture ou de forme. Cette approche quantitative et objective permet en outre l'analyse de variations des indices radiomics dans le temps appelées Δ-radiomics.

Cette approche est ancienne (32) mais connaît un nouvel essor depuis que le développement du machine-learning permet un meilleur traitement des données collectées et son intégration dans des modèles prédictifs.

On peut citer par exemple l'étude de Aerts et al (33) qui a montré, en 2014, une corrélation entre une combinaison de données radiomics et le pronostic de patients atteints de tumeurs pulmonaires non à petites cellules.

Son application dans le cadre du diagnostic et du suivi des STS est un axe de recherche récent.

3.6 PRISE EN CHARGE DIAGNOSTIQUE DES STS :

3.6.1 Prélèvement biopsique

Le prélèvement biopsique est réalisé après asepsie stricte et sous contrôle échographique ou scannographique le plus souvent (plus rarement le prélèvement est réalisé cliniquement sans contrôle d'imagerie, ou lors d'une chirurgie). Au minimum 3 prélèvements dont le diamètre est compris entre 18 et 16 gauges sont réalisés, l'utilisation d'un introducteur permet d'éviter le risque de dissémination tumorale le long du trajet de prélèvement. Le contrôle à l'imagerie permet entre autres de cibler les portions a priori plus informatives (portion cellulaire, non kystique etc…).

Ces prélèvements seront pour partie congelés pour des analyses moléculaires ultérieures et vont permettre aux anatomo-pathologistes :

- De réaliser un diagnostic précis de la lésion.
- De grader la lésion selon le grade FNCLCC (selon 3 items [différenciation cellulaire, index mitotique, pourcentage de nécrose tumorale], des scores étant attribués à chacun des items qui seront sommés pour déterminer le grade)
- Dans le cas des M/RC-LPS, d'évaluer le pourcentage de cellules rondes.

Historiquement, le diagnostic histologique définitif était réalisé sur pièce opératoire complète. L'avènement des biopsies initiales s'est accompagné d'un risque accru de biais d'échantillonnage. Il est donc tout à fait possible de cibler une zone sans aucune cellule ronde dans une tumeur comportant pourtant un contingent de cellules rondes sur plus de 5% du volume tumoral. Pareillement, une sous-estimation du grade FNCLCC par des prélèvements biopsiques a été rapportée dans environ 10 à 40% des cas (34).

Un diagnostic histologique avant excision est obligatoire devant toute masse indéterminée superficielle > 5 cm ou profonde quelle que soit sa taille selon les recommandations de la Société européenne d'oncologie médicale (ESMO) (35).

Une masse strictement superficielle de moins de 5 cm peut faire l'objet d'une excision chirurgicale première avec analyse histologique sur pièce opératoire.

Le diagnostic histologique sur prélèvement biopsique pré-opératoire permet une prise en charge chirurgicale optimale, elle-même cruciale pour le pronostic du patient :

- Une lésion maligne nécessite de larges marges péri-tumorales saines macroscopiquement et microscopiquement
- Une lésion bénigne ne nécessite pas de marges péri-tumorales larges et ne justifie pas une chirurgie possiblement délabrante.

3.6.2 Bilan d'extension local

Le bilan d'extension local est réalisé par IRM injectée qui permet d'évaluer la tumeur elle-même, de guider les prélèvements biopsiques mais aussi d'effectuer son bilan d'opérabilité :

- Multifocalité
- Envahissement tumoral vasculo-nerveux
- Envahissement ostéo-articulaire

Son protocole d'acquisition ne fait pas l'objet de recommandations uniformisées, bien que des propositions aient déjà été réalisées par le groupe sarcome de l'EORTC et par l'ESSR. A l'institut Bergonié, le département de radiologie a standardisé son protocole de tumeurs des parties molles depuis 2016 de la manière suivante.

Séquences	Remarques
Coronal ou sagittal T2 STIR TSE	grand FOV sur segment entier de membre
Axial T1 TSE* °	puis FOV centré sur tumeur:
Axial T1 Fat Sat TSE* °	
Axial T2 TSE*	
Axial Diffusion Fat Sat	b0, b400, b800
… Cartographie ADC	
Axial T2 mapping	Multi echo
Axial T1 mapping	Variable flip angles 2° et 15°
Axiale T1 DCE-MRI	TWIST VIBE Dixon dt = 4s, durée 5mn, ldb x 5
… Carte K^{trans}	Alternative T1 Fat Sat GRE rapide 0s, 30s, 70s, 2mn
… Carte AUC_{90s}	
Axiale T1 Fat Sat TSE post-injection* °	
… Soustraction pré-contraste	
+/- 3D T1 GRE DIXON isotropique	optionnel pré-chirurgicale
… Reformations sagittale et coronale	

Table 5. Protocole d'acquisition dédié aux STM à l'institut Bergonié depuis 2016.
NOTE. * : les volumes d'acquisition et résolutions spatiales sont identiques pour permettre des corrélations voxel-à-voxel.
° : peut être remplacé par une séquence T1 DIXON TSE sans et avec injection et soustraction des phases WATER (ou IN).
En italique : séquences quantitatives.
En gras : séquences minimales indispensables pour l'interprétation de l'architecture tumorale.

3.6.3 Bilan d'extension général

L'ESMO recommande pour le bilan d'extension général de réaliser un scanner thoracique sans injection.

L'utilisation de l'IRM corps entier injectée est de plus en plus employée dans le bilan des M/RC-LPS (36,37) considérant :

- Le tropisme métastatique de ceux-ci pour les parties molles (notamment les séreuses) et l'os avant l'atteinte pulmonaire.
- L'excellente sensibilité de l'IRM en pondération T2 STIR pour la matrice myxoïde contrairement au scanner (38).

Le grading histologique des M/RC-LPS associé au bilan d'extension local et général permet le *staging* tumoral, lui-même déterminant pour la prise en charge thérapeutique décidée en réunion de concertation pluridisciplinaire (RCP).

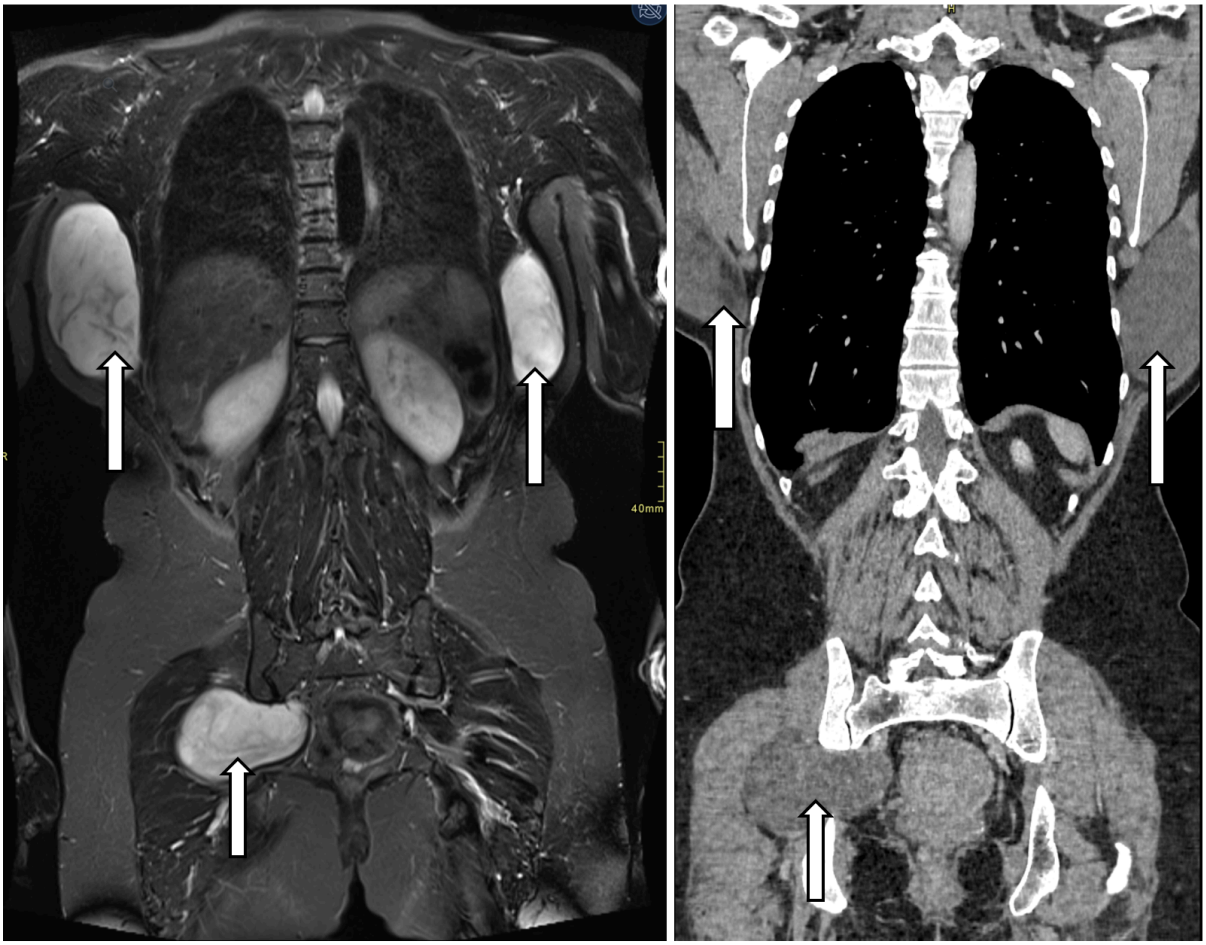

(a) **(b)**

Figure 16. IRM séquence T2 STIR **(a)** vs. Scanner injecter au temps tardif **(b)**

Flèches : Métastases de M/RC-LPS.

3.7 PRISE EN CHARGE THERAPEUTIQUE DES STS :

La prise en charge thérapeutique des STS dont les M/RC-LPS est décidée collégialement lors d'une RCP hebdomadaire regroupant des oncologues médicaux, radiothérapeutes, radiologues, anatomo-pathologistes et chirurgiens, en tenant compte des facteurs pronostiques de la tumeur et du patient, et des référentiels.

3.7.1 Cas des patients non métastatiques

La chirurgie est le traitement de référence pour le contrôle local de la maladie.
Elle est systématiquement envisagée en première ligne dans le cas où elle n'est pas délabrante (proximité avec des structures vasculo-nerveuses ou avec une articulation). La résection avec une marge large saine macroscopiquement et microscopiquement (R0) montre un taux de récidive inférieur à 10% à 3 ans, il est d'environ 15% à 3 ans en cas de marges non saines microscopiquement (R1)(39).

Les traitements néo-adjuvants (chimiothérapie à base d'anthracyclines voire dans certains centres, la radiothérapie) sont proposés en cas de chirurgie délabrante (tumeur > 5 cm profonde), de haut grade (FNCLCC 2-3 ou 3 ou > 5% de cellules rondes pour les M/RC-LPS) et permet un meilleur contrôle local, de faciliter l'exérèse chirurgicale, ainsi que de diminuer les risques de rechute métastatique et d'améliorer la survie globale des patients (40).
La radiothérapie adjuvante de la zone opératoire est envisagée en cas de tumeur localement avancée ou de haut grade, ou si l'analyse anatomopathologique de la pièce opératoire révèle des marges envahies microscopiquement (R1).
A l'issue de ces traitements, le patient sera régulièrement suivi en centre expert par, au minimum, un examen clinique spécialisé et une radiographie thoracique trimestriels pendant 3 ans puis semestriels. A la moindre anomalie ou ambiguïté, ce bilan sera complété par une IRM ciblée et/ou un scanner thoracique non injecté. Dans le cas des M/RC-LPS, de plus en plus de centres experts proposent de réaliser une IRM corps entier annuelle dans le cadre du suivi.

3.7.2 Cas des patients métastatiques

En cas de maladie métastatique, un traitement systémique par chimiothérapie ainsi qu'une radiothérapie ciblée sur les lésions secondaires sont utilisés et peuvent permettre un contrôle de la maladie pendant plusieurs années.

Si le nombre de métastases est limité et que leurs caractéristiques le permettent (chirurgie non délabrante), ces métastases peuvent bénéficier d'une résection chirurgicale avec de larges marges ou d'une ablathermie (cryothérapie, radiofréquence) en centre expert.

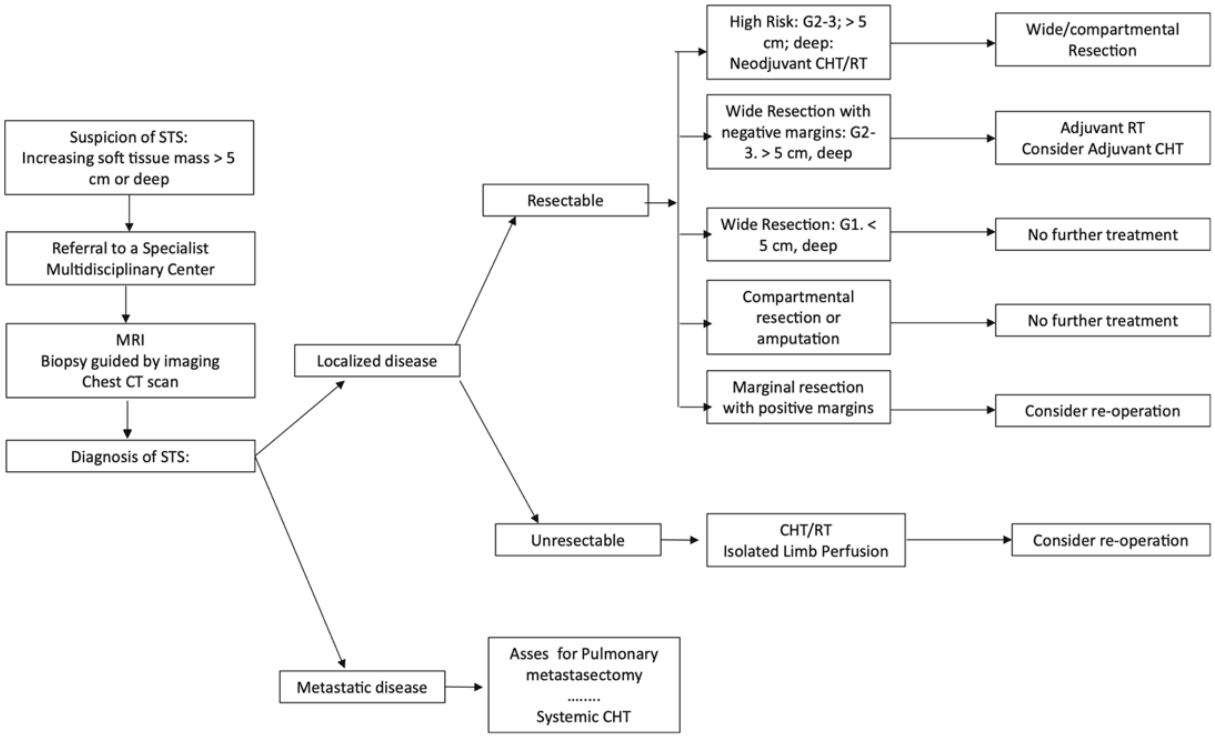

Figure 17. Lòpez-Pousa et al. proposent en 2016 (41) cet arbre décisionnel pour les STS.

3.8 CHIMIOTHERAPIES UTILISEES SUR LES LPS

3.8.1 Chimiothérapies cytotoxiques « classiques »

La doxorubicine (adriamycine) est employée dans le traitement des STS localement avancés ou métastatiques depuis plus de 30 ans. C'est une anthracycline, agent intercalant se fixant entre les brins d'ADN dans le noyau cellulaire et inhibant les ADN topoisomérases, ce qui empêche ainsi la transcription et la réplication de l'ADN, et donc la prolifération cellulaire (pathologiquement exacerbée au sein d'un tissu malin). L'inhibition de la transcription est possible uniquement dans le cas où la molécule est liée au brin servant de support à la transcription (brin majeur).
Sa toxicité cellulaire, notamment cardiaque, limite son utilisation chez les sujets aux antécédents de cardiopathie chronique. L'incidence des M/RC-LPS étant plus élevée chez les sujets jeunes en comparaison avec les autres types de STS, elle reste un traitement de choix dans cette indication.
La combinaison de doxorubicine avec une injection d'ifosfamide est utilisée également depuis plusieurs décennies.
L'ifosfamide est un agent alkylant interagissant également avec les brins d'ADN cellulaires entraînant une inhibition de la transcription et de la réplication de ce dernier et aboutissant à la destruction cellulaire. Elle est cycle-dépendant et n'affecte que les cellules en cours de croissance ou de duplication (phénomène exacerbé au sein du tissu malin).
Ces deux molécules sont d'autant plus efficaces que les mécanismes de réparation de l'ADN sont structurellement altérés dans un tissu malin.

3.8.2 Trabectedine

La trabectedine est un anticancéreux alcaloïde d'origine marine, initialement synthétisée par Ecteinascidia turbinata. Elle est utilisée en deuxième ligne après échec d'un protocole composé d'anthracyclines ou lorsque ce dernier est contre-indiqué. Le mécanisme d'action de la trabectedine est complexe.

3.8.2.1 Action sur la cellule tumorale : Inhibition de la transcription

La trabectedine se lie sur un brin de l'ADN (celui qui ne sert pas de support pour la transcription en ARN), ceci entraîne un repliement de ce brin sur le second brin d'ADN empêchant l'ARN polymérase II de se fixer sur ce dernier et de jouer son rôle, aboutissant à sa dégradation par le protéasome (enzyme de dégradation des protéines).

La reconfiguration spatiale de l'ADN déplace également plusieurs facteurs de transcription tumoraux de leurs promoteurs, empêchant l'oncogenèse. Elle bloque notamment le gène de transcription FUS-CHOP (types 1 et 2) caractéristique des M/RC-LPS (42).

La transcription de l'ADN nécessite un dépliement des deux brins d'ADN, or la reconfiguration spatiale de l'ADN fixée par la molécule de trabectedine empêche ce processus et entraîne une cassure du double brin d'ADN quel que soit le brin fixé par la molécule de trabectedine (à la différence des chimiothérapies cytotoxiques dites classiques).

Ces cassures d'ADN sont normalement réparées par le système TC-NER (Transcription-Coupled Nucleotide Excision Repair). La trabectedine inhibe ce mécanisme, empêchant la réparation du brin d'ADN altéré, et entraîne sa dégradation.

La cellule tumorale présentant des lésions irréversibles de son ADN est elle-même dégradée rapidement.

3.8.2.2 Action sur le micro-environnement tumoral (MET)

Le MET est un élément important dont dépend l'oncogenèse, premièrement de par la néo-angiogenèse primordiale au développement rapide et anarchique de la tumeur, secondairement par l'action des cellules immunitaires.

L'action du MET sur l'oncogenèse est une des cibles des traitements anti-tumoraux. Or, il a été montré qu'en plus de son activité cytotoxique sur les cellules tumorales, la trabectedine agit également sur les cellules du MET, entraînant l'apoptose de monocytes et de macrophages dits tumoraux et inhibant la production de médiateurs pro-inflammatoires nécessaires à l'oncogenèse (43,44).

Elle réduit également significativement la néo-angiogenèse dans différents modèles tumoraux.

Cette action sur le MET (immunothérapie) a montré une efficacité dans le traitement anti-tumoral, notamment dans les M/RC-LPS (43,45–47).

3.9 ÉVALUATION DE LA REPONSE THERAPEUTIQUE DES STS

La référence de l'évaluation de l'efficacité d'un traitement oncologique est son impact sur la survie spécifique ou sur la survie sans récidive.

3.9.1 Évaluation histologique

L'analyse histologique sur pièce opératoire complète est la méthode de référence dite « intermédiaire » permettant une évaluation de l'efficacité d'un traitement néo-adjuvant.

L'EORTC a proposé en 2016 une méthode pour évaluer relativement simplement la réponse sur une pièce opératoire traitée par traitement néo-adjuvant, par analogie avec la méthode utilisée pour les sarcomes osseux (48). Elle repose sur une évaluation en pourcentage de la cellularité résiduelle, de la nécrose et de la fibrose, régulièrement échantillonnées, et rapportées à la totalité de la tumeur.

La réponse histologique dans le cadre des sarcomes reste mal définie, certaines études utilisent le pourcentage de nécrose avec un seuil de 95% ou de 90%, d'autres le pourcentage de fibrose pour définir la réponse histologique à un traitement néo-adjuvant dans le cadre des STS (48–51). Des travaux du groupe de recherche de l'institut Bergonié (en cours de publication) suggèrent qu'un pourcentage de cellularité résiduelle < 5% serait le plus pertinent pour prédire la survie sans rechute métastatique et la survie globale à l'issue des traitements initiaux.

3.9.2 Évaluation radiologique

Les critères RECIST v1.1 sont le système d'évaluation le plus communément utilisé dans le cadre des STS. Ces critères sont basés sur la mesure du plus grand diamètre de la tumeur (pour une unique tumeur localement avancée) ou sur la somme des diamètres d'un maximum de 5 cibles (2 cibles au maximum par organe) dans le cas de maladie métastatique (52).

Un avantage de cette évaluation est sa simplicité qui permet une mesure reproductible de la réponse thérapeutique. Cependant, ces critères ne sont pas spécifiques des STS et facilement mis en défaut. En effet il a été montré que les transformations kystiques et la nécrose tumorale hémorragique ou non (critères

favorables de réponse thérapeutique) peuvent entraîner une augmentation en taille de cette tumeur notamment dans les tumeurs stromales gastro-intestinales (GIST) (53). Pareillement, il est possible d'observer une transformation fibreuse des sarcomes (en particulier des M/RC-LPS) à dimensions stables.

Les critères Choi, initialement évalués au scanner dans le cadre des GIST, évaluent la modification de la prise de contraste du tissu tumoral en plus des variations dimensionnelles (54). Du fait des diminutions de la prise de contraste d'un tissu se nécrosant ou se fibrosant, les critères Choi adaptés à l'IRM ont montré une supériorité sur l'évaluation de la réponse des STS à la NAC comparativement aux critères RECIST (55–57), une évaluation de la prise de contraste à 60 secondes après injection de gadolinium à l'IRM est notamment retenue dans notre centre (58).
Ces critères sont cependant plus difficiles à évaluer que ceux de RECIST 1.1, et leur reproductibilité inter et intra-observateur reste méconnue.

La réponse thérapeutique peut se présenter sous forme de tissu fibrotique ou de granulation inflammatoire, avec présence d'une prise de contraste pouvant être confondue avec une persistance de tissu malin.
Les techniques d'IRM avancées (diffusion, perfusion) précédemment décrites pourraient permettre de s'affranchir de cette difficulté. Le tissu malin résiduel se distingue de remaniements inflammatoires ou fibrotiques par son hypercellularité (reflétée par les valeurs d'ADC de la séquence DWI), son hyperperfusion et sa néo-angiogenèse résiduelle (évaluables par les séquences DCE-MRI).
Cette analyse permettrait de détecter des changements structurels de bon pronostic avant le stade de changement morphologique macroscopique étudié en IRM « conventionnelle » (59).
L'analyse conjointe des séquences morphologiques, structurelles et fonctionnelles (étude dynamique du rehaussement, étude en diffusion) permettrait d'améliorer la sensibilité de l'analyse IRM de la réponse tumorale des STS sous NAC (60).

Ces pistes restent à évaluer dans le cadre spécifique des M/RC-LPS pour lesquels l'analyse conjointe des variations d'ADC, des paramètres de DCE-MRI et du ^{18}F-FDG-TEP-CT des différents compartiments tumoraux n'a pas été étudiée sous traitement.

L'analyse en IRM du tissu péri-tumoral et ses variations sous traitement ont également été étudiés dans l'évaluation de la réponse thérapeutique des STS et semblent aussi une piste prometteuse au vue d'une étude rétrospective (61).

3.10 PARTICULARITE DES M/RC-LPS : LA REPONSE ADIPOCYTIQUE

En plus des patterns classiques de réponse thérapeutique (intrication de fibrose et de nécrose), les M/RC-LPS ont montré un autre type de modification : la redifférenciation adipocytique intra-tumorale.

Cette dernière a été trouvée après traitement par thioglitazones, des agonistes du système PPARγ essentiel à la maturation adipocytique (62,63).

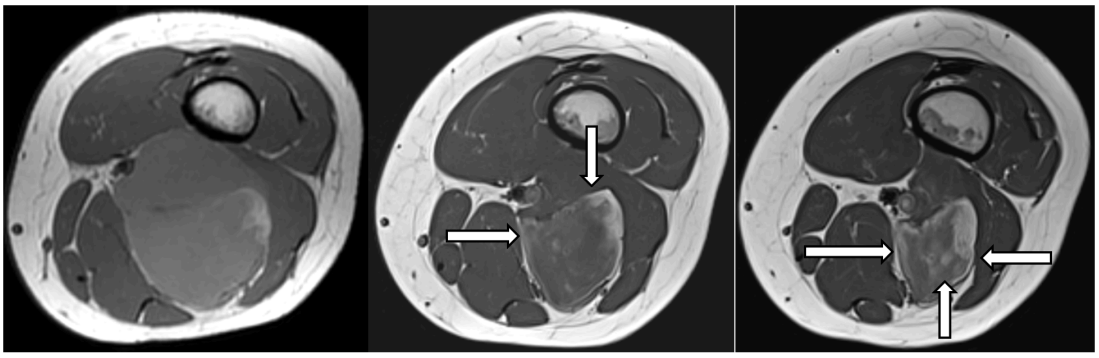

(a) **(b)** **(c)**

Figure 18. IRM séquence T1 d'un M/RC-LPS de la cuisse gauche

(a) Imagerie initiale ; **(b)** à 5 mois de chimiothérapie ; **(c)** à 7 mois de chimiothérapie

Flèches : apparition progressive de graisse en hypersignal T1 (et réduction en taille de la tumeur).

Chez certains patients atteints de M/RC-LPS de haut grade traités par trabectedine, Grosso et al. (64) ont mis en évidence en 2007 une diminution de la densité au scanner précédant la réponse dimensionnelle et la diminution de critères typiques des sarcomes de haut grade en histologie. Ces processus étaient associés à la prolifération de lipoblastes en anatomopathologie, ce qui laissait alors supposer que cette redifférenciation adipocytique pouvait être un événement favorable.

Des résultats analogues ont été observés en 2009 par Forni et al. (42). Les auteurs ont étudié l'effet de la trabectedine sur les mécanismes moléculaires, et notamment sur le gène de transcription FUS-CHOP des cellules de M/RC-LPS, et ont également identifié une maturation accrue des lipoblastes. En 2011, Gronchi et al. (44) montrent aussi chez l'homme la maturation sous trabectedine de cellules tumorales en lipoblastes.

Ces études supposent une spécificité de cette maturation des cellules tumorales des M/RC-LPS en lipoblastes de par l'action moléculaire de la trabectedine non présente lors du traitement par anthracycline.

Or en 2012, Wang et al. (65) montrent chez un tiers des patients présentant un M/RC-LPS et traités par anthracyclines et radiothérapie en néo-adjuvant, une maturation adipocytique, comparable au pattern de réponse obtenu sous trabectedine et agonistes du système PPARγ. Elle montre également, sous réserve d'un faible effectif, l'absence de décès liés à la maladie chez ces patients présentant une maturation adipocytique même si l'apparition de métastases a été observée.
Elle rappelle la redifférenciation tumorale des cancers du sein sous anthracyclines et celle des rhabdomyosarcomes sous chimiothérapie ou radiothérapie et suppose que la maturation graisseuse pourrait être un témoin de l'efficacité du traitement (quel qu'il soit) sur les M/RC-LPS.
Cependant, il faut noter que les mécanismes de cette redifférenciation cellulaire des M/RC-LPS sous anthracyclines ne sont pas connus.
De même, plusieurs études sur la radiothérapie néo-adjuvante (associée ou non à une chimiothérapie) retrouvent une maturation adipeuse des M/RC-LPS qui ne semble pas affecter le pronostic (66,67).
Wortmann et al. retrouvent également en 2016 une redifférenciation adipeuse focale chez un patient (sur 5 inclus) atteint de LPS pléomorphe sans précision sur son traitement (66).

3.11 COMMENT ANALYSER LA GRAISSE EN IRM

Le signal du tissu graisseux en IRM dépend à plus de 80% des protons d'hydrogène contenus dans les lipides (dont 99% de triglycérides dans les cellules adipeuses) et à moins de 20% des protons contenus dans l'eau.

Les séquences IRM T1-WI et T2-WI présentent plusieurs limitations dans la caractérisation de la graisse :

- T2-WI : La SI de la graisse est proche de celle de l'eau, il est donc difficile de différencier un compartiment graisseux d'un compartiment kystique notamment dans un contexte de nécrose liquidienne (classique au sein d'une tumeur maligne). Elle peut se confondre avec le tissu myxoïde également.
- T1-WI : La SI de la graisse est présente dans un nombre plus limité de tissu. Elle est notamment retrouvée en oncologie dans un tissu hémorragique également classique dans un contexte de nécrose tumorale.

Le rehaussement du tissu graisseux est à peine discernable et non spécifique en IRM.

La caractérisation fiable d'un tissu graisseux intra-tumoral peut cependant être facilitée par des techniques plus poussées d'IRM.

Les séquences avec « suppression du signal de la graisse » regroupent plusieurs techniques d'imagerie et sont un moyen de différencier la graisse des autres tissus en supprimant son signal (68).

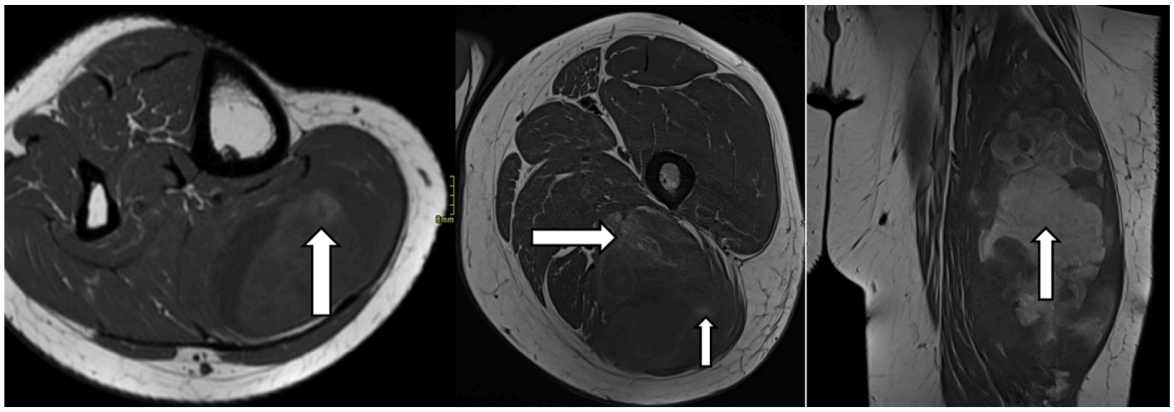

(a) (b) (c)

Figure 19. IRM en séquences T1 de tumeurs de : **(a)** jambe droite ; **(b)** cuisse gauche ; **(c)** cuisse gauche

SI élevées au sein de masses intra-musculaires (flèches) Doute : Graisse ou Sang ?

3.11.1 Saturation de la graisse

Lors de l'acquisition en saturation de graisse, une impulsion radio-fréquence de saturation résonnant à la même fréquence que la graisse est émise avant l'émission de l'onde radio-fréquence lors de chaque coupe, la graisse n'émet alors pas de signal lors de la réception quelle que soit la séquence utilisée et présente une couleur gris foncé sur l'image obtenue.

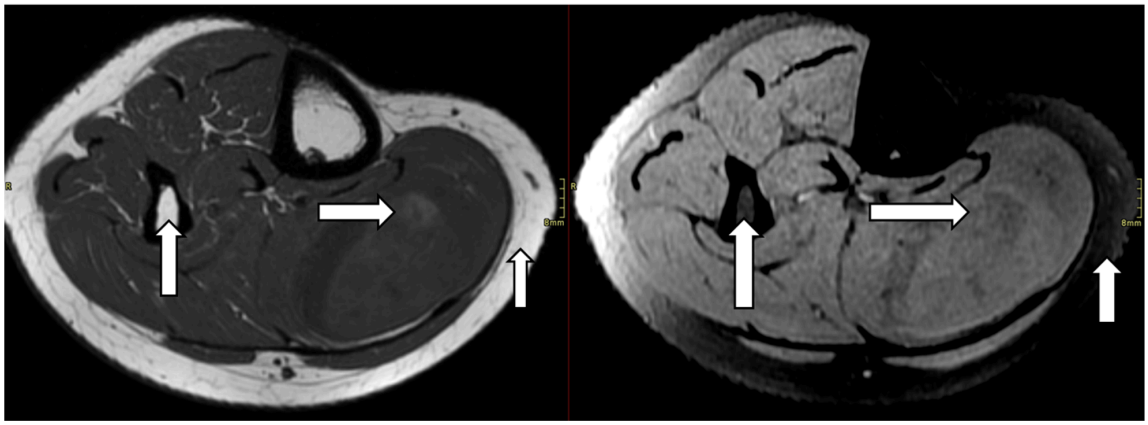

(a) (b)

Figure 20. IRM de la jambe droite en séquence T1 **(a)** et T1 avec saturation de la graisse (flèches) **(b)**

Cette technique est spécifique des lipides et son efficacité est liée à la quantité de graisse présente dans le tissu.

Elle est liée à la justesse de l'onde radio-fréquence de saturation par rapport à la fréquence de résonnance de la graisse, une inhomogénéité du champ magnétique (artéfact de susceptibilité magnétique) ou du champ de radio-fréquence peut donc compromettre la séquence.

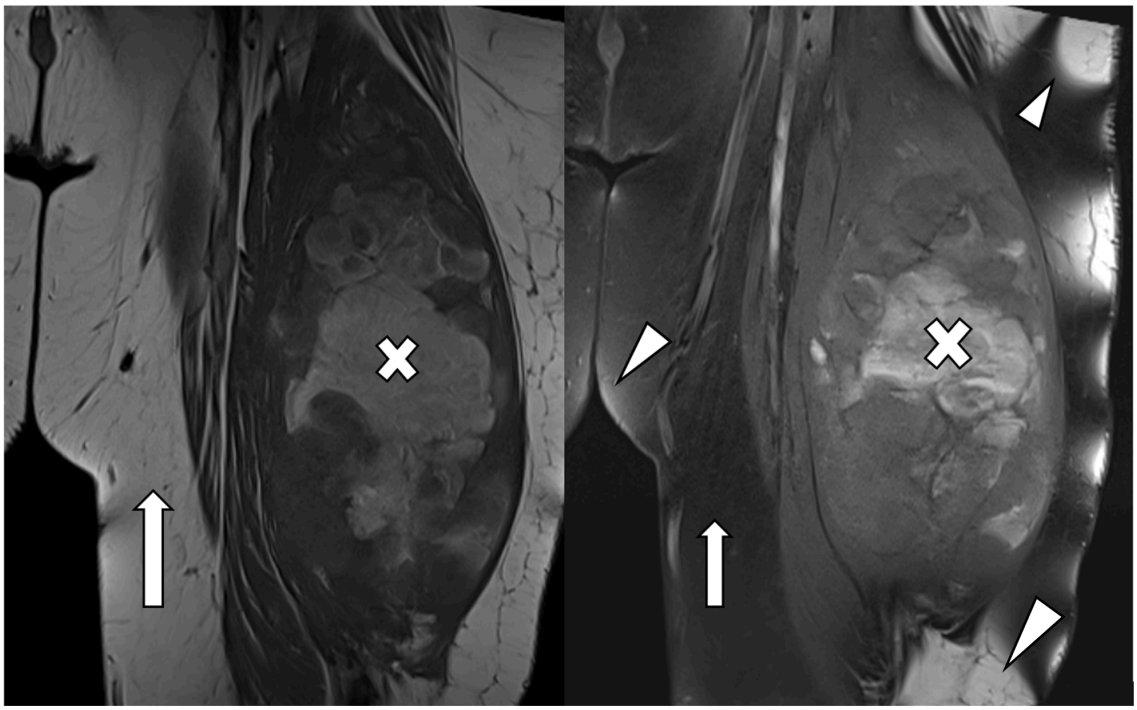

(a) (b)

Figure 21. IRM de cuisse gauche en séquence T1 **(a)** puis T1 avec saturation de la graisse (flèches) **(b)**
Sang (croix) ; Inhomogénéités de champ magnétique avec défaut de saturation de la graisse (têtes de flèches)

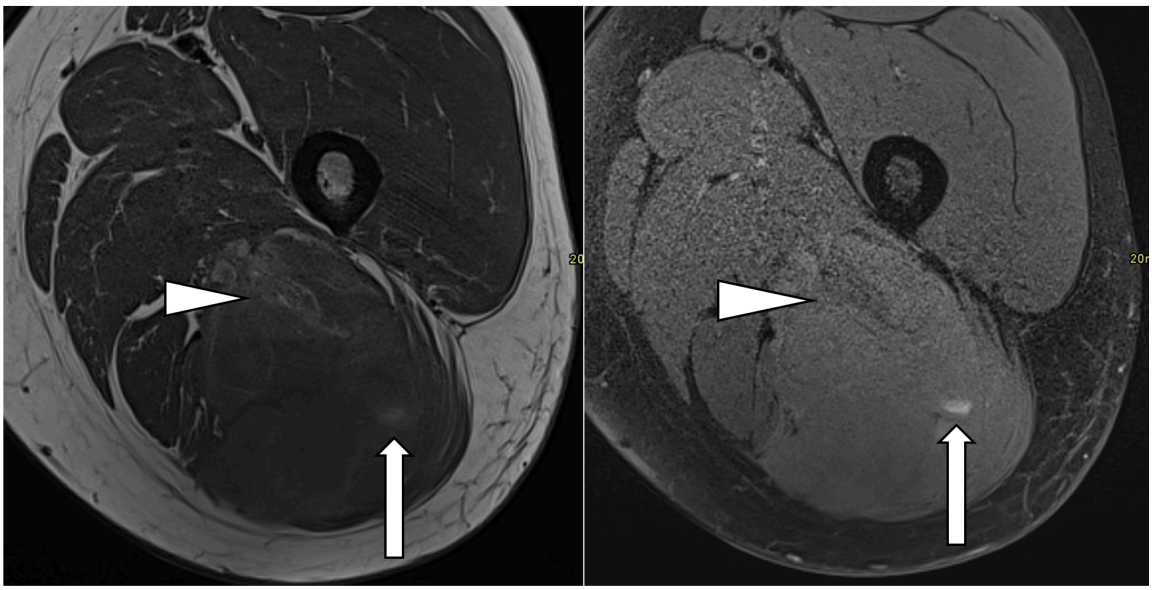

(a) (b)

Figure 22. IRM de la cuisse gauche en séquence T1 **(a)** puis T1 avec saturation de la graisse **(b)**
Têtes de flèches: graisse saturée en (b) ; Flèches: sang non saturé en (b)

Elle rajoute un temps incompressible à chaque coupe, non négligeable lors de certaines séquences.

3.11.2 Inversion récupération

La séquence STIR (pour Short T1 Inversion Recuperation) utilise la différence de relaxation T1 entre la graisse et l'eau, cette dernière étant plus lente elle garde du signal quand le signal de la graisse est nul.

Une première onde radio-fréquence dite « d'inversion » à 180° est émise, une seconde de 90° est ensuite émise lorsque le signal de la graisse est nul. Le temps entre les deux ondes de radio-fréquence est appelé temps d'inversion et a été calculé de manière empirique.

Cette technique n'est pas spécifique de la graisse, le tissu hémorragique ou imprégné de gadolinium pourra notamment être saturé.

L'avantage de cette séquence est de fortement sensibiliser la recherche d'éléments à long T1 et long T2 tels que les tumeurs malignes ou l'œdème, dont la SI est élevée.

Elle s'affranchit également des inhomogénéités de champ statique.

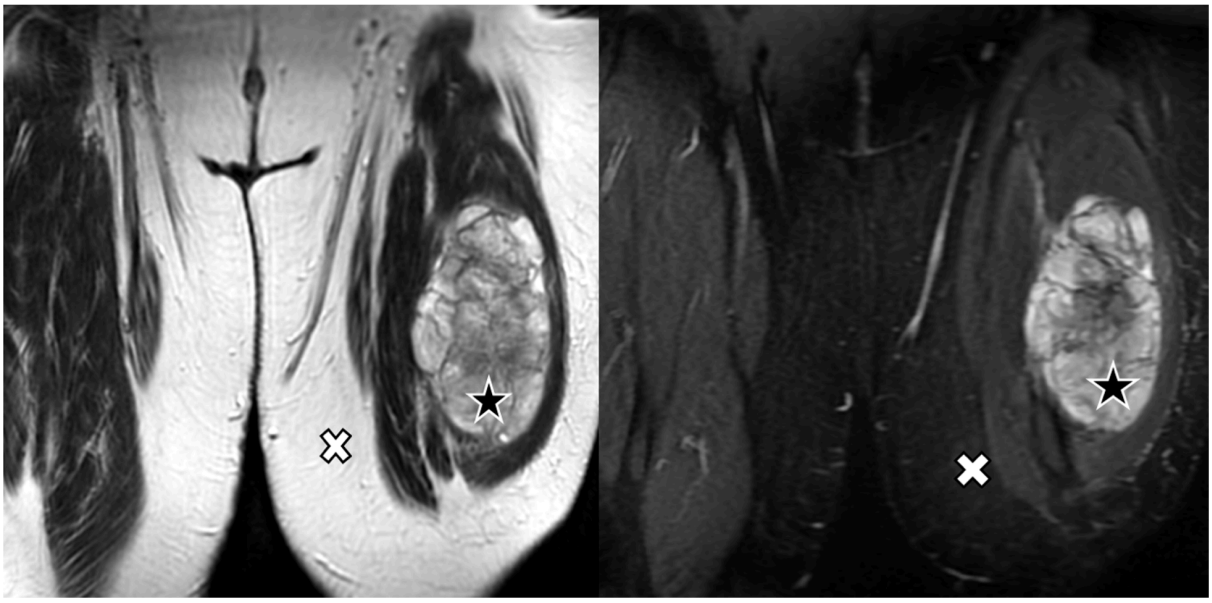

(a) **(b)**

Figure 23. IRM séquences T2 **(a)** et T2 STIR **(b)** : Graisse (croix) ; Tissu myxoïde (étoiles)

3.11.3 Opposition de phase

Cette technique utilise la différence de fréquences de résonnance des protons d'hydrogène qu'ils soient dans des molécules d'eau ou des molécules de lipides.

La séquence en phase / opposition de phase comprend deux temps d'écho :

- Un temps en phase où les protons d'hydrogène d'eau et de lipides sont axés dans la même direction et où leurs signaux s'additionnent.
- Un temps en opposition de phase où les mêmes protons d'hydrogène d'eau et de lipides sont axés de manière antiparallèle (avec un angle de 180°) et où leurs signaux se soustraient.

Une intensité de signal élevée sur la séquence en phase qui diminue sur la séquence en opposition de phase signe donc la présence de graisse dans le tissu exploré.

L'intensité de signal obtenue en opposition de phase (eau – graisse) est moindre que celle obtenue en saturation de graisse (eau seule), cette technique est donc plus performante quand la quantité de graisse et d'eau dans un tissu est globalement similaire.

Cette séquence, contrairement à la saturation de graisse, n'est pas dépendante des inhomogénéités du champ magnétique.

Elle est par contre inutilisable après injection de produit de contraste.

(68)

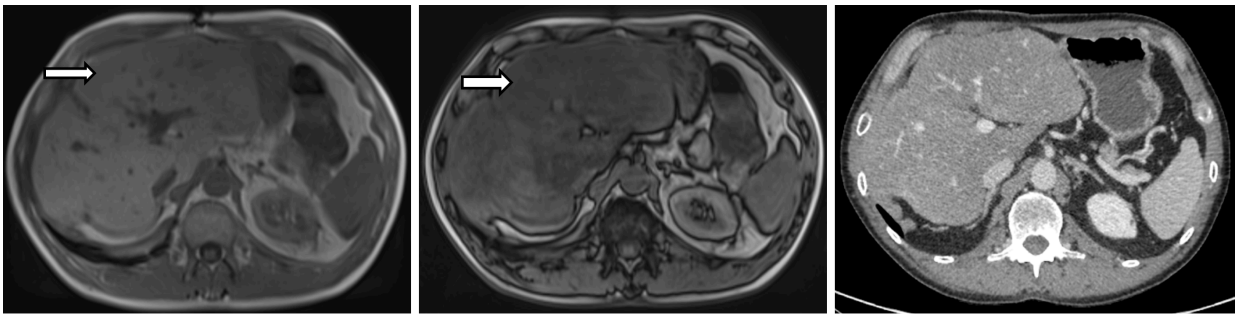

(a) **(b)** **(c)**

Figure 24. IRM d'un foie stéatosique :
(a) : séquence en phase ; **(b)** : séquence en opposition de phase ; **(c)** : scanner injecté
Noter la chute de signal du foie (flèches) de **(a)** à **(b)** signant la présence de graisse.

3.11.4 La séquence Dixon

Cette technique développée par W. Thomas Dixon, et améliorée par la suite (69), additionne les séquences en phase et en opposition de phase pour obtenir une imagerie de l'eau ; elle les soustrait pour obtenir une imagerie de la graisse.
Elle ne nécessite qu'une acquisition pour obtenir des images sans et avec saturation de la graisse et peut être utilisée avec n'importe quelle séquence IRM.
Elle est moins sujette aux artéfacts que la saturation de graisse.

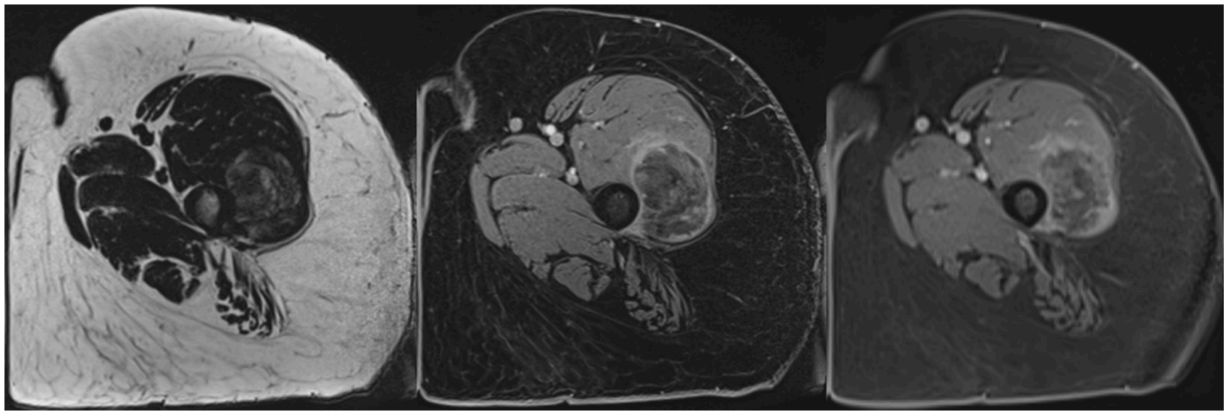

(a) **(b)** **(c)**

Figure 25. IRM injectée d'un M/RC-LPS de la cuisse gauche
(a): séquence DIXON en imagerie de la graisse (hypersignal = graisse) ; **(b)**: séquence DIXON en imagerie de l'eau (hypersignal = eau) ; **(c)**: séquence T1 fat sat
noter le moindre contraste en fat sat vs DIXON en eau ainsi que l'artefact en bas à droite de (c)

3.12 QUESTION POSEE

Nous avons vu que l'évaluation radiologique de la réponse thérapeutique des M/RC-LPS sous NAC est un champ d'étude important dans la prise en charge de ces tumeurs, permettant une analyse complète et non invasive.

Le mécanisme d'apparition de graisse intra-tumorale visible en IRM reste un phénomène peu compris, étudié majoritairement dans le cadre des M/RC-LPS sous trabectedine mais apparaissant lors d'autres traitements néo-adjuvants.

Les implications cliniques de cette apparition de graisse n'ont pas été étudiées spécifiquement.

L'objectif de cette étude est l'évaluation de la redifférenciation graisseuse visible en IRM (MAM pour MRI Adipocytic Maturation) des M/RC-LPS traités par chimiothérapie néo-adjuvante en 5 axes :

- Détermination de la spécificité de la MAM aux M/RC-LPS
- Détermination de la spécificité de la MAM des M/RC-LPS à un type de chimiothérapie
- Valeur pronostique de la MAM des M/RC-LPS
- Corrélation radio-histologique dans les M/RC-LPS
- Corrélation entre la MAM et les données radiomics dans les M/RC-LPS

4 ARTICLE

4.1 MATERIALS AND METHODS

4.1.1 Study design

This single-center study was IRB-approved. The requirement for informed consent was waived by its retrospective nature.

We included all consecutive adult patients with histologically-proven, locally-advanced MRC-LPS in the pathological database of our sarcoma reference center, from January 2008 to January 2018 (n=89). The inclusion criteria were: administration of NAC (4 to 6 cycles at most) followed by curative surgery, adjuvant radiotherapy (n=44) and available contrast-enhanced MRI at baseline (MRI-0) and during chemotherapy (MRI-1, performed at least after 4 cycles - n=28).

The following co-variables were retrieved from medical reports: age, gender, performance status, depth (relative to superficial fascia), location, initial biopsy modality (surgical biopsy, imaging-guided microbiopsy, clinical microbiopsy), round cells on microbiopsy, type of NAC (anthracycline-based vs. trabectedin), number of cycles and surgical margins.

We reported the occurrence of local relapses, metastatic relapses and disease-related deaths. We defined local relapse-free survival (LRFS) as the time from surgery to local relapse in months; metastatic relapse-free survival (MFS) as the time from surgery to metastatic relapse in months; and overall survival as the time from surgery to death-related disease in months. Patients without events during the study period were censored. No patient missed follow-ups. Follow-ups consisted in clinical examinations and chest radiographs every 3 months for 2 years, then every 6 months for 5 years, and then annually, with supplementary local MRI, spine MRI and chest CT-scan in case of abnormal findings. Since 2015, patients undergo whole-body MRIs every year. All relapses were histologically proven.

The study's 5 steps:

(1) Assessment of the specificity of MAM to MRC-LPS. To do so, we built a control cohort with other liposarcomas that met the same inclusion criteria as the MRC-LPS cohort (n=13).

(2) Assessment of the specificity of MAM to a type of chemotherapy in MRC-LPS;

(3) Prognostic value of MAM in MRC-LPS;

(4) Radio-pathological correlations in MRC-LPS;

(5) Correlation between MAM and relevant T1-based Δ-radiomics features (RFs) in MRC-LPS.

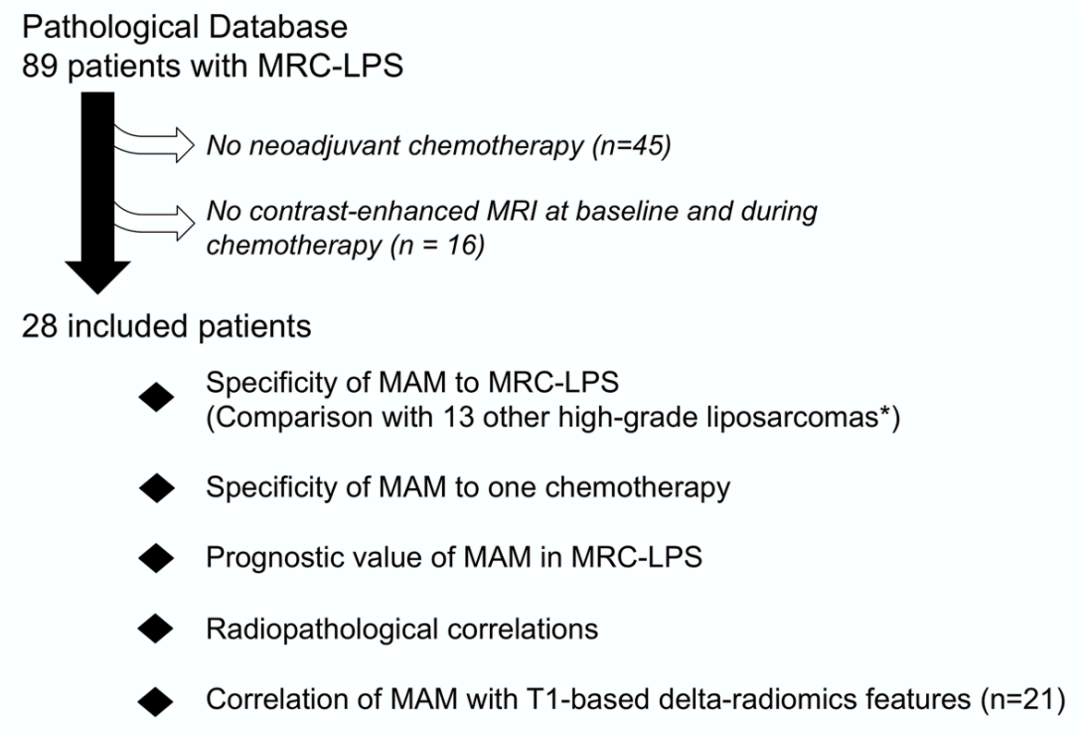

Figure 26. Flow-chart of the study

Abbreviations: MRC-LPS: Myxoid/round cells liposarcoma; MAM: MRI adipocytic maturation. *: Other liposarcomas corresponded to 5 dedifferentiated liposarcomas and 8 pleomorphic liposarcomas treated with anthracycline-based chemotherapy regimen.

4.1.2 MRI acquisition

MRI examinations were carried out on 1.5-T MR systems with adjustment of coils, field-of-views and matrix depending on the sizes and locations of the tumors. Most examinations (34/56, 60.7%) were performed at our institution (MAGNETOM Aera, Siemens Healthineers).

All the MRI examinations included sequences that enabled the estimation of the proportion of fat: either 2D turbo spin echo T1-WI with and without fat suppression (n=21, echo-time/repetition-time: 10-15/500-700msec), or DIXON gradient echo T1-

WI with Fat image (n=7). Moreover, the following sequences were systematically available: T2-WI with or without fat-suppression (echo-time/repetition-time: 70-130 / 2400-6800 msec) and fat–suppressed contrast-enhanced T1-WI (CE-T1-WI) for which different sequences were used (different fat suppression techniques, gradient echo or spin echo, 2D or 3D, with different contrast agents and different delays from injection to acquisition). Section thickness ranged from 3 to 5 mm.

4.1.3 MRI analysis

Two radiologists (one senior radiologist and one fellow with 6 months of residency training in our sarcoma reference center) performed a double-blind review of the imaging dataset on a dedicated PACS workstation. Next, they performed a consensual reading on which the analysis was based. One month later, the senior radiologist performed a second reading blinded to the previous one. Intra- and inter-observer agreements are given in Table 6. The following radiological variables named 'semantic' were reported: longest diameter (LD, in mm) at baseline and during treatment with calculation of change in LD and response status according to RECIST 1.1 (18); MAM (defined as appearance of fatty signal inside the tumor, categorized as: absent or present); change in fibrotic component (defined as area with low signal intensity (SI) on T2-WI and T1-WI, categorized as: decrease, stable and increase); change in necrotic component (defined as area with fluid-like SI on T2-WI and no contrast-enhancement, and categorized as: decrease, stable and increase); retraction (defined as retractile change in shape with borders becoming concave, categorized as: absent, limited and marked); change in peritumoral edema (defined as high SI at T2-WI with infiltrative and feathery borders that are distinguishable from the apparent tumor borders and without mass effects, categorized as: decrease (or initially absent - remaining absent), stable and increase); and change in peritumoral enhancement (defined as change in contrast-enhancement at CE-T1-WI beyond the apparent tumor borders without mass effects, categorized as: decrease (or initially absent - remaining absent), stable and increase).

Variables	Intra-observer agreement§			Inter-observer agreement§§		
	agreement	95%CI	p-value	agreement	95%CI	p-value
Change in fibrotic component[1]	0.750	[0.236 ; 1.0]	<0.001 ***	0.420	[-0.107 ; 0.775]	0.007*
Change in necrotic component[1]	0.762	[0.388 ; 0.967]	<0.001 ***	0.346	[-0.125 ; 0.695]	0.035*
MRI adipocytic differentiation[1]	0.740	[0.153 ; 1.0]	<0.001 ***	0.403	[-0.286 ; 0.822]	0.018*
Retraction[1]	0.908	[0.739 ; 1.0]	<0.001 ***	0.835	[0.613 ; 1.0]	<0.001***
Change in peritumoral edema[1]	0.913	[0.662 ; 1.0]	<0.001 ***	0.195	[-0.120 ; 0.559]	0.231
Change in peritumoral enhancement[1]	0.818	[0.373 ; 1.0]	<0.001 ***	0.383	[-0.018 ; 0.743]	0.015*
Change in LD[2]	0.929	[0.842 ; 0.969]	<0.001 ***	0.921	[0.826 ; 0.966]	<0.001 ***

Table 6. Inter- and intra-observer agreements for the semantic radiological features.

NOTE. Abbreviations: 95%CI: 95% confidence interval. LD: longest diameter
§: Intra-observer agreement corresponds to the agreement between the 1st and 2nd reading of the senior radiologist.
§§: Inter-observer agreement corresponds to the agreement between the 1st reading of the senior radiologist and the 1st reading of the junior radiologist
1: Statistical test was weighted kappa for ordinal variables
2: Statistical test was intra-class correlation coefficient.
*: p<0.05, **: p<0.005, ***:p<0.001

4.1.4 Pathological analysis

A pathologist with expertise in sarcomas reviewed all surgical specimens for quantitative assessment of the relative percentages of viable cells, necrosis, fibrosis, fatty components on haematoxylin and eosin stained slices (HES). A good histological response was defined as <10% viable cells on the whole tumor volume (70).

The cases with marked adipocytic maturation on HES (n=9) were complemented with immunohistochemistry in order to assess whether the mature adipocytic component would express the pathognomonic marker of MRC-LPS, named NY-ESO-1, or if this component would only correspond to mature, scar adipose tissue (18). For immunohistochemistry, the slides were deparaffinized in xylene and hydrated in alcohol. NY-ESO1 expression was assessed with a mouse monoclonal antibody E978 (provider: Santa Cruz). Incubation and staining were performed on a Benchmark-ultra automate (Ventana) using diamino-benzidine as chromogen (Ultra-View Universal DAB, Ventana).

4.1.5 Δ-radiomics analysis

Since the best MR sequence to capture MAM is pre-contrast T1-WI, we hypothesized that (i) a Δ-radiomics approach based on this sequence could help to capture different spatial patterns of MAM during NAC and (ii) that some of these patterns could correlate with MFS.

To do so, we first extracted the RFs from MRI-0 and MRI-1 of the subset of 21 patients with pre-contrast 2D turbo spin echo T1-WI. The radiomics pipeline consisted in the following post-processing pipeline: slices were resampled using bilinear interpolation to obtain a common isotropic in plane resolution of 1x1mm^2 and a thickness of 4mm. SI on T1-WI were normalized for non-uniform intensity using N4ITK bias correction (71). The intensity ranges were standardized using histogram-matching with the acquisition of a healthy volunteer's thigh as a reference (72). A senior radiologist manually segmented the whole tumor volumes on T1-WI with the help of other sequences to adjust the tumor boundaries. The extraction of 45 3D-radiomics features was performed with LIFEx (version 4.7, Inserm, Orsay, France) (73). Standardized SIs were discretized in 128 fixed bins of a bin size of 0.0315. Three shape features, 10 histogram-based and 32 second-order texture features from grey-level co-occurrence matrix (GLCM, n=7 - with a distance of 4 voxels to neighbors), grey-level run length matrix (GLRLM, n=11), neighborhood grey-level different matrix (NGLDM, n=3) and grey-level zone length matrix (GLZLM, n=11) were estimated (Table 7 - Details for the calculation of the features can be found at: https://www.lifexsoft.org/index.php/resources/19-texture/). Then, we calculated the relative change in each RF "X" from MRI-0 to MRI-1, as $\Delta\text{-}X=100x(X_{MRI\text{-}1}-X_{MRI\text{-}0})/X_{MRI\text{-}0}$, which was further standard-scaled.

First-order texture features	Shape features	Grey-level co-occurrence matrix features (GLCM)
HISTO_min	SHAPE_Volume	GLCM_Homogeneity
HISTO_mean	SHAPE_Sphericity	GLCM_Energy
HISTO_std	SHAPE_Compacity	GLCM_Contrast
HISTO_max		GLCM_Correlation
HISTO_Skewness		GLCM_Entropy_log10
HISTO_Kurtosis		GLCM_Entropy_log2
HISTO_ExcessKurtosis		GLCM_Dissimilarity
HISTO_Entropy_log10		
HISTO_Entropy_log2		
HISTO_Energy		

Grey-level run length matrix features(GLRLM)	Neighborhood grey-level different matrix features (NGLDM)	Grey-level zone length matrix features (GLZLM)
GLRLM_SRE	NGLDM_Coarseness	GLZLM_SZE
GLRLM_LRE	NGLDM_Contrast	GLZLM_LZE
GLRLM_LGRE	NGLDM_Busyness	GLZLM_LGZE
GLRLM_HGRE		GLZLM_HGZE
GLRLM_SRLGE		GLZLM_SZLGE
GLRLM_SRHGE		GLZLM_SZHGE
GLRLM_LRLGE		GLZLM_LZLGE
GLRLM_LRHGE		GLZLM_LZHGE
GLRLM_GLNU		GLZLM_GLNU
GLRLM_RLNU		GLZLM_ZLNU
GLRLM_RP		GLZLM_ZP

Table 7. List of the radiomics features (RF) extracted from MRI-0 and MRI-1, in order to calculate their relative change during chemotherapy (delta-RF).

4.1.6 Statistical analysis

Statistical analysis was performed using R version 3.5.2. All tests were two-tailed. A p-value < 0.05 was deemed significant.

Associations between categorical/ordinal variables were tested with Fisher or Chi-2 tests.

Regarding semantic radiological features, Kaplan-Meier curves for MFS were drawn and differences in survival measures were assessed with log-rank tests.

Regarding radio-pathological correlations, the hazard ratio (HR, with 95% confidence interval (95% CI)) of each continuous variable (i.e. the amount of each histological component on post-NAC surgical specimen) was estimated with univariate Cox model. These variables were dichotomized according to their median and we assessed their prognostic value with these cut-offs, as well as the prognostic value of the histological response, by using log-rank tests. Moreover, the correlation between

the occurrence of MAM and the percentages of lipoblasts on post-NAC surgical specimen was assessed with the Spearman test.

Regarding radiomics, we performed univariate Cox regression between MFS and each Δ-RF to estimate HR. We identified those that were significantly predictive of metastatic relapses (named “relevant RF”) and we tested their associations with MAM using Student t-tests.

4.2 RESULTS

4.2.1 Study population

The final number of patients was 28 (14 women, median age: 43.5 years old – Table 8). Tumors were all deep-seated and mostly located in lower limbs (25/28, 89.3%). Median size was 173.5mm (range: 34-270). All patients underwent biopsies before treatment that showed round cells in 10/28 cases (64.3%). The median delay between baseline and late evaluations by MRI was 137 days (range: 89 – 207).

Variables	Patients
Age	
Mean +/- sd	49.1 +/- 13.3
Median (range)	43.5 (29-75)
Gender	
Men	14/28 (50%)
Women	14/28 (50%)
WHO-PS	
PS 0	26/28 (92.9%)
PS 1	2/28 (7.1%)
Location	
Upper limb	1/28 (3.6%)
Pelvic girdle	2/28 (7.1%)
Lower limb	25/28 (89.3%)
Depth	
Deep	28/28 (100%)
Deep and superficial	0/28 (0%)
Superficial	0/28 (0%)
Initial size (mm)	
Mean +/- sd	163.3 +/-59.6
Median (range)	173.5 (34-270)
Initial volume (cm3)	
Mean +/- sd	834.5 +/- 757.3
Median (range)	468.6 (50.6-2541.9)
Chemotherapy type	
Anthracycline-based	18/28 (64.3%)
Trabectedin	10/28 (35.7%)
No. of chemotherapy cycles	
4 cycles	6/28 (21.4%)
6 cycles	22/28 (78.6%)
Initial sampling modality	
Imaging guided microbiopsy	16/28 (57.1%)
Clinical microbiopsy	9/28 (32.1%)
Surgical biopsy	3/28 (10.7%)
Presence of round cells on initial sampling	
Yes	10/28 (35.7%)
No	18/28 (64.3%)

Table 8. Characteristics of the study population

NOTE: Data are number of patients with percentage in parentheses (except for age, longest diameter and volume, which are given as mean and standard deviation, as well as median with range in parentheses). Abbreviations: sd: standard deviation, WHO-PS: World Health Organization performance status, No: number.

4.2.2 Specificity of mam among liposarcomas

The control cohort included 13 patients who were all treated with anthracycline-based chemotherapy. Table 9 shows the clinical features of the control cohort. Eight patients (8/13, 61.5%) had pleomorphic LPS and 5 (5/13, 38.5%) had dedifferentiated LPS. MAM was seen in 2/13 patients with non-MRC-LPS (15.4% - Figure 27) and in 14/28 patients with MRC-LPS (50%) leading to a significant association between MAM and MRC-LPS (p=0.045). Regarding patients from the 2 cohorts who were exclusively treated with anthracycline-based NAC, 10 out of 18 patients (55.6%) with MRC-LPS showed a MAM while 2 out of 13 patients (15.4%) from the control cohort did, which also led to a significant association between the subtype of LPS and occurrence of MAM (p=0.033).

Variables	Patients
Age	
Mean +/- sd	60.6 +/- 9.9
Median (range)	61 (43-73)
Gender	
Men	7/13 (53.8)
Women	6/13 (46.2)
WHO-PS	
PS 0	12/13 (92.3)
PS 1-2	1/13 (7.2)
Location	
Trunk wall	2/13 (15.4)
Lower limb	10/13 (84.6)
Depth	
Deep	13/13 (100)
Initial size (mm)	
Mean +/- sd	134 +/- 65.5
Median (range)	130.5 (60-260)
Histological type	
Pleomorphic LPS	8/13 (61.5)
Dedifferentiated LPS	5/13 (38.5)
Histological grade on microbiopsy	
Grade 1	0/13 (0)
Grade 2	1/13 (7.2)
Grade 3	12/13 (92.3)
Chemotherapy type	
Anthracycline-based	13/13 (100)

Table 9. Characteristics of the 'other liposarcomas' cohort

NOTE. Data are number of patients with percentage in parentheses (except for age, longest diameter and volume, which are given as mean, standard deviation, median with range in parentheses). Abbreviations: LPS: liposarcoma, sd: standard deviation, WHO-PS: World Health Orgnanization performance status.

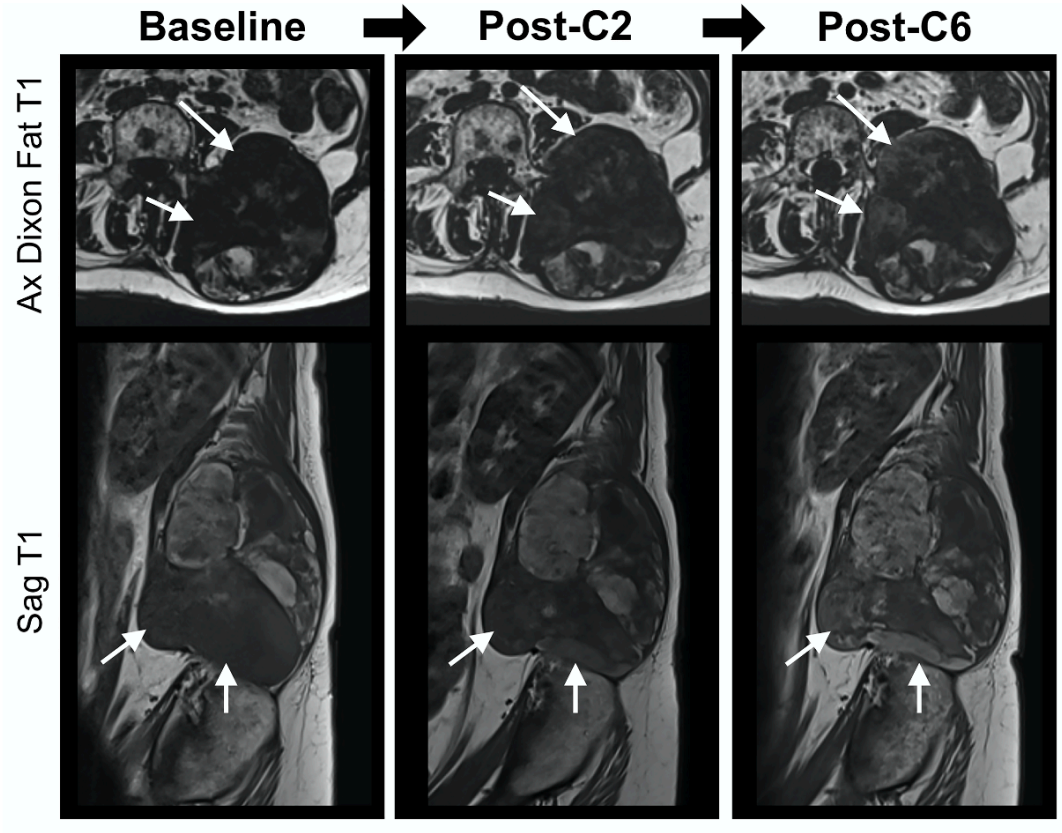

Figure 27. Fat appearance in LPS :

MRI adipocytic differentiation in pleomorphic liposarcoma during anthracycline-based chemotherapy. A 56-years old woman presented with a 14cm-long grade III pleomorphic liposarcoma of the left lumbar muscles.
On baseline MRI, the tumor displayed areas with fatty signal i.e. areas with high signal intensity (SI) on Fat image of Dixon gradient echo T1-weighted imaging ('Ax Dixon Fat T1') and sagittal turbo spin echo T1-weighted imaging ('Sag T1'). During chemotherapy, MRI performed after 2 and 6 cycles ('Post-C2' and 'Post-C6'. respectively) showed an increase in the amount of fatty areas (white arrows), especially at the lower and anterior sides of the tumor – without noticeable change in longest diameter (+0.5%).

4.2.3 Specificity of MAM to the type of chemotherapy

Ten out of the 18 MRC-LPS patients treated with anthracycline demonstrated MAM (10/18, 56%) while MAM was seen on 4/10 (40%) MRC-LPS patients treated with trabectedin, which was not statistically different (p=0.7).

4.2.4 Prognostic value of MAM and other semantic radiological features

There were 8 metastatic relapses, 2 local relapses and 3 deaths related to disease. The MFS probabilities at 1 year, 2 years and 5 years were 0.918 (95%CI=[0.816; 1.0]), 0.870 (95%CI=[0.742; 1.0]) and 0.609 (95%CI=[0.413; 0.897]), respectively.

Table 10 shows the prognostic value of the radiological features. Of the 14 MRC-LPS patients with MAM, 3 had a metastatic relapse (3/14, 21.4%). MAM did not correlate with MFS (p=0.9). Figure 28 shows two cases of MRC-LPS patients with MAM but different outcomes.

Two patients (2/28, 7.1%) demonstrated a progressive disease according to RECIST but none of them demonstrated any relapse. RECIST did not correlate with MFS (p=0.4). Eight patients (8/28, 28.6%) showed an increase in necrotic component and 12 in fibrotic component (12/28, 42.9%) but this was not associated with MFS (p=0.5 and 1.0, respectively). Retraction during NAC was seen in 21 patients. It was moderate in 17 patients and marked in 4 patients. None of the patients with a marked retraction showed metastatic relapse, but this variable did not correlate with MFS (p=0.3). Change in peritumoral edema was analysable in 24 patients. Stability or worsening of a pre-existing surrounding edema was seen in 3 cases (3/24, 12.5%) and 2 of them (2/3, 33.3%) showed a metastatic relapse. It was significantly associated with MFS (p=0.02). Change in peritumoral enhancement was analysable in 25 patients. Stability or worsening of a pre-existing surrounding edema was seen in 4 cases (4/25, 16%) and 3 of them (3/4, 75%) showed a metastatic relapse (p=0.09). Figure 29 illustrates the other radiological pattern of response seen in MRC-LPS. Figure 30 summarizes the survival analysis for MAM.

Variables	No. of patients	No. of events	log-rank p-value	2-years survival probability
Retraction				
No	7	3	0.3	0.75 [0.43; 1.00]
Yes	17	5		0.87 [72.7; 1.00]
Yes, marked	4	0		1.00 [1.00; 1.00]
Retraction - dichotomized				
No	7	3	0.2	0.75 [42.6; 1.00]
Yes	21	5		0.90 [0.78; 1.00]
MRI adipocytic maturation (MAM)				
Absent	14	5	0.9	0.92 [0.77; 1.00]
Present	14	3		0.83 [0.63; 1.00]
Change in fibrotic component				
Decrease or absent	0	0	1.0	-
Stable	16	5		1.00 [1.00; 1.00]
Increase	12	3		0.67 [0.41; 1.00]
Change in necrotic component				
Decrease or absent	2	1	0.5	0.50 [0.12; 1.00]
Stable	17	6		0.88 [0.73; 1.00]
Increase	8	0		1.00 [1.00; 1.00]
Change in peritumoral edema§				
Decrease or absent	21	4	<0.001***	0.88 [0.73; 1.00]
Stable	2	1		1.00 [1.00; 1.00]
Worsening	1	1		-
Change in peritumoral edema - dichotomized§				
Decrease or absent	21	4	<0.001***	0.88 [0.73; 1.00]
Stable or worsening	3	2		0.67 [0.30; 1.00]
Change in peritumoral enhancement§§				
Decrease or absent	21	4	0.09	0.87 [0.72; 1.00]
Stable	2	1		1.00 [1.00; 1.00]
Worsening	2	2		0.50 [0.13; 1.00]
Change in peritumoral enhancement - dichotomized§§				
Decrease or absent	21	4	0.09	0.87 [0.72; 1.00]
Stable or worsening	4	3		0.75 [0.43; 1.00]
Reponse status (RECIST v1.1)				
Stable disease	26	8	0.4	0.86 [0.73; 1.00]
Progressive disease	2	0		1.00 [1.00; 1.00]

Table 10. Assessment of the prognostic value of semantic radiological features for metastatic relapse after initial treatment (univariate analysis)

NOTE.

§ 4 patients were not analysable for change in peritumoral oedema

§§ 3 patients were not analysable for change in peritumoral enhancement

*: p<0.05. **: p<0.005. ***: p<0.001

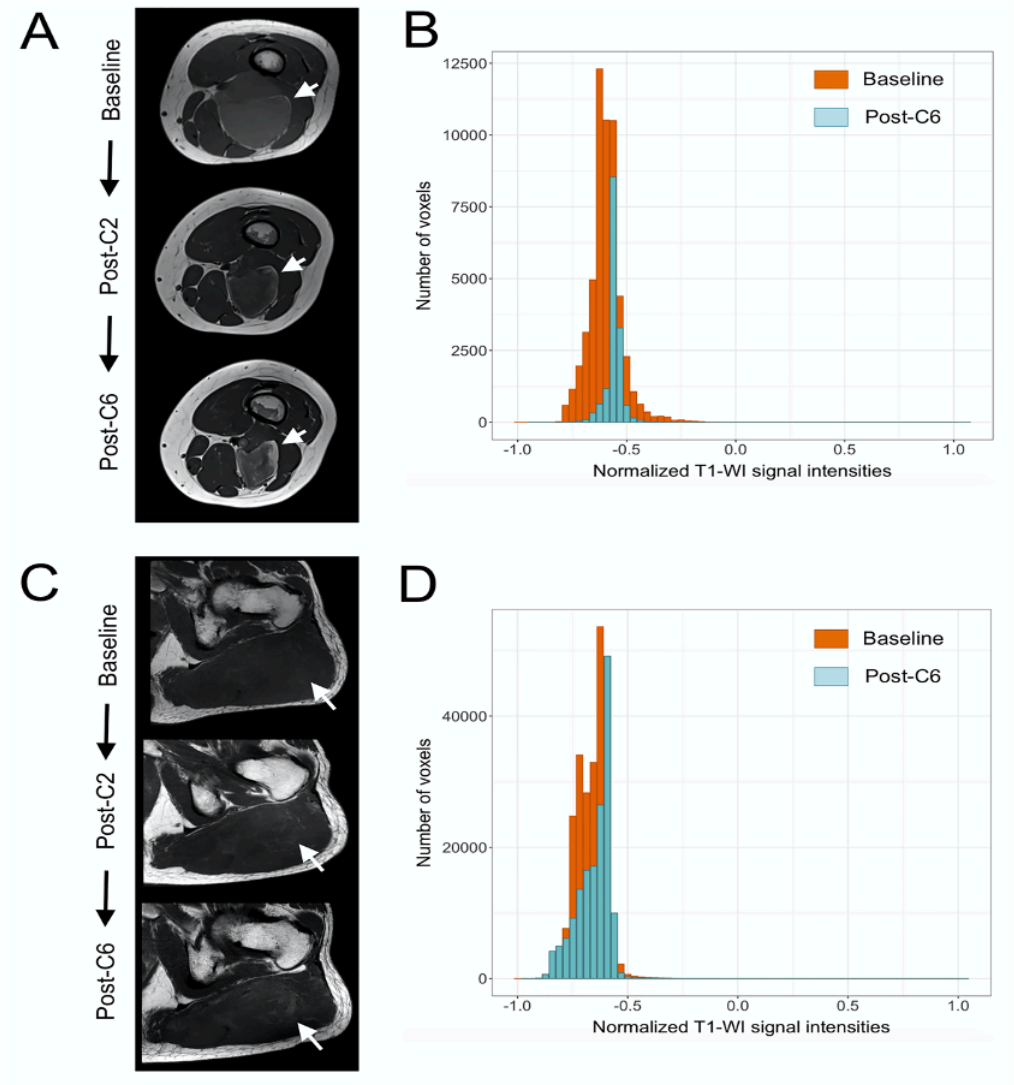

Figure 28.

Spectrum of MRI adipocytic maturation (MAM) in myxoid/round cells liposarcomas (MRC-LPS) (with different outcomes). (**A**) A 41-years old woman presented with deep-seated, 11-cm long MRC-LPS of the thigh. From baseline to early and late evaluation MRIs (Post-2 and 6 cycles of anthracycline-based regimen), there was a progressive increase of surface area displaying a fatty signal on MRI (MAM, white arrows) together with change in shape consistent with a retraction (from convex to concave borders). (**B**) The histogram of the whole tumor segmented on normalized T1-weighted imaging (-WI) demonstrated a decay of the histogram towards higher normalized signal intensities (SI) from baseline to post-C6 evaluation. On surgical specimen, there were 70% viable cells (including 75% of mature lipoblasts) and 30% necrosis. Three years and a half later, the patient has not demonstrated any relapse. (**C**) A 65 years old man presented with a deep-seated, locally-advanced MRC-LPS of the left gluteal muscles. During anthracycline-based chemotherapy, there was a progressive increase in areas with fatty signal (white arrows), which also translated toward an increase decay of the histogram toward higher SIs on normalized T1-WI and compatible with a MAM. Surgical specimen showed 40% viable tumor cells including 50% of mature lipoblasts. A metastatic relapse involving the vertebral column and lung was diagnosed 10 months later.
Abbreviations: Post-Cx: Post 'x' cycles of chemotherapy.

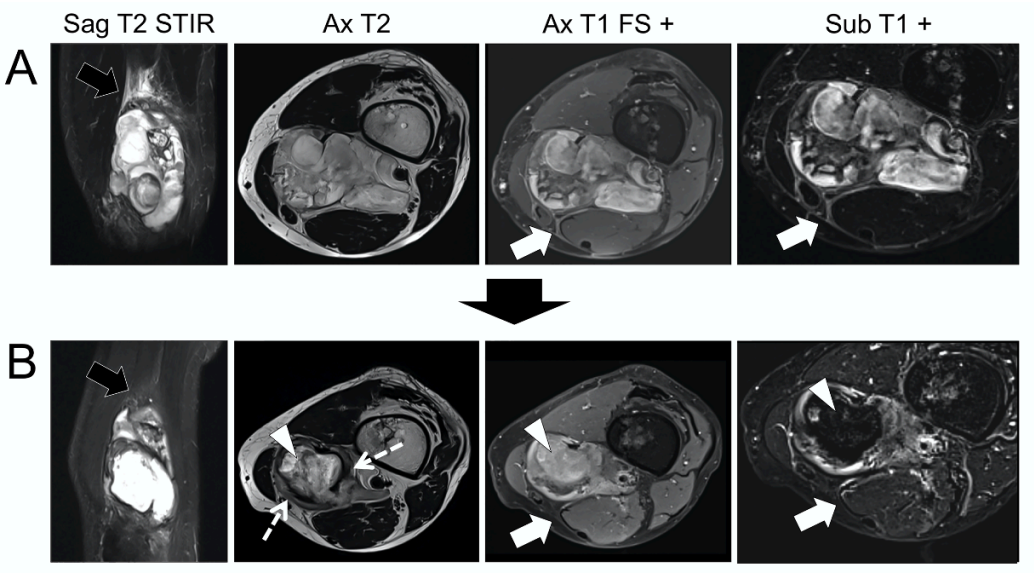

Figure 29. MRI response patterns in myxoid/round cell liposarcoma (MRC-LPS) during neo-adjuvant chemotherapy.

A 66 years old man presented with a deep-seated, locally-advanced MRC-LPS of the left thigh. (**A**) On baseline MRI, the tumor showed a peritumoral oedema at its upper side (black arrows), as well as peritumoral enhancement along the superficial and deep fascia (white arrow). (**B**) The MRI performed after 6-cycles of anthracycline-based chemotherapy demonstrated a disappearance of the peritumoral edema as well as the peritumoral enhancement. Areas with low signal intensities (SI) on T2-weighted imaging (-WI) appeared (dashed arrows. compatible with fibrosis), surrounding a large area of necrosis with high SI on T2-WI and no contrast-enhancement (white arrow heads). Abbreviations: 'Sag T2 STIR': sagittal short inversion time recovery turbo spin echo T2-WI, 'Ax T2': axial turbo spin echo T2-WI, 'Ax T1 FS +': axial Fat Sat T1-WI after intravenous injection of Gadolinium chelates, 'Sub T1 +': subtraction of post-contrast and pre-contrast Fat Sat T1-WI.

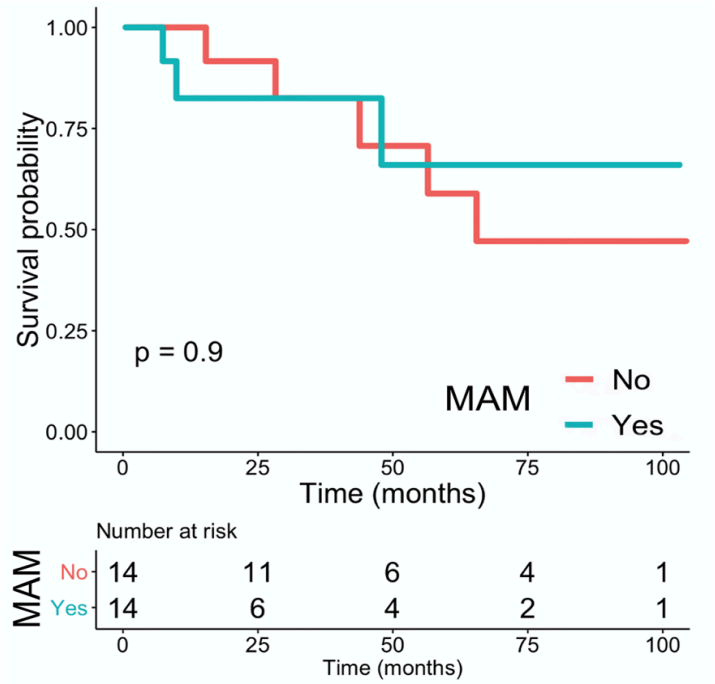

Figure 30.

Kaplan-Meier Survival curve for metastatic relapse of myxoid/round cells liposarcoma (MRC-LPS) depending on presence or absence of MRI adipocytic maturation (MAM).

4.2.5 Radio-pathological correlations and prognostic value of post-NAC histological features

Radio-pathological correlations were performed in 26/28 (92.9%) cases. HES slices were missing for 2 patients for whom histological response was obtained in pathological reports.

Qualitative assessment by the pathologist showed that lipoblasts in MAM often had a more mature aspect and larger size than lipoblasts on pre-therapeutic samples.

Regarding immunohistochemistry with NY-ESO1 antibodies, all cases displayed a strong and diffuse immunostaining of the nucleus of all lipoblasts consistent with their tumoral nature (Figure 31).

There were 3 good histological responders (3/28, 10.7%). None of the patients showed residual round cells component. The median percentage of lipoblasts was 5% (range: 0–74.2). A significant correlation was found between the percentage of lipoblasts on surgical specimen and MAM (rho=0.608, $p<0.001$).

Regarding the prognostic value of the amount of lipoblasts on post-chemotherapy surgical specimens, there was no correlation with MFS (HR=0.99, 95%CI=[0.94; 1.05], p=0.8). Once dichotomized by its median value, there was no statistical difference between the MFS curves (p=1.0). Table 11 provides the quantification of the other histological components on post-NAC surgical specimens with their corresponding predictive value for MFS. None of them was a predictor of MFS.

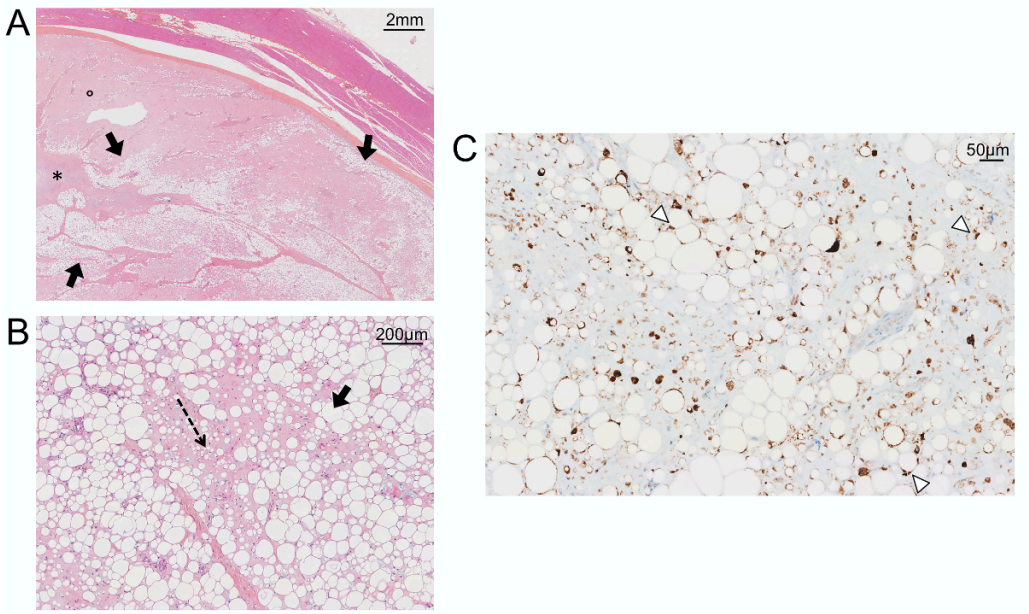

Figure 31. Radio-pathological correlations in a patient with MRI adipocytic maturation.

(**A**) Haematoxylin and eosin stained (HES) slices of the surgical specimen after neoadjuvant chemotherapy demonstrated large areas made of mature fat (black arrows) at the borders of the tumor and close to large strands of fibrosis (black asteroid), together with areas with persisting stainable tumor cells inside myxoid stroma (black circle). (**B**) Magnification showed several closely-packed round and oval large mature lipoblasts of various sizes together with usual smaller lipoblasts (black dashed arrow). (**C**) Immunostaining with NY-ESO-1 antibody demonstrated a strong and diffuse nuclear staining of all tumor cells (adipocytic and non-adipocytic, white arrowheads) consistent with their tumoral nature (MRI of this patient can be seen in Figure 3.A)

Variables	Mean ± SD	Median (range)	Modalities§	No. of patients	No. of events	2 years survival probability	log rank p-value	HR (95%CI)§§
Lipoblasts (%)	14.3 ± 21.7	4 (0-74.2)	< 5%	14	4	0.91 [0.75; 1.0]	1.0	0.99 [0.94; 1.05]
			≥ 5%	12	3	0.78 [0.55; 1.0]		
Necrosis (%)	25.5 ± 26.6	10 (0-90)	< 10%	14	2	1.0 [1.0; 1.0]	0.1	1.02 [0.99; 1.04]
			≥ 10%	12	4	0.62 [0.35; 1.0]		
Fibrosis (%)	39.3 ± 27.7	40 (0-96)	< 35%	12	4	0.65 [0.39; 1.0]	0.2	0.99 [0.97; 1.02]
			≥ 35%	14	2	1.0 [1.0; 1.0]		
Viable cells (%)	35.2 ± 22.4	30 (1-85)	< 30%	14	5	0.85 [0.70; 1.0]	0.2	0.97 [0.93; 1.01]
			≥ 30%	12	1	1.0 [1.0; 1.0]		
	-	-	< 50%	15	5	0.86 [0.69; 1.0]	0.8	-
			≥ 50%	8	1	0.83 [0.58; 1.0]		
	Histological response§§§		Good	3	1	0.68 [0.30; 1.0]	0.7	-
			Poor	25	7	0.91 [0.79; 1.0]		

Table 11. Assessment of the prognostic value of pathological features for metastatic relapse after initial treatment (univariate analysis).

NOTE. The percentages of lipoblasts, necrosis, fibrosis and viable cells were assessed on surgical specimen following neoadjuvant chemotherapy. None of the specimen demonstrated residual viable round cell component.
Abbreviations: 95%CI: 95% confidence interval. HR: hazard ratio. No.: number. SD: standard deviation.
§: 'Modalities' corresponds to the modalities of the histological variables after dichotomization according their median value.
§§: Hazard ratio corresponds to the hazard ratio of the numeric/continuous percentage in each histological component.
§§§: Histological response was defined as good if less than 10% of viable cells were present.

4.2.6 Correlations between MAM and relevant Δ-RF

Three Δ-RFs, assessed on pre-contrast T1-WI from baseline and late MRIs, were correlated with MFS at univariate analysis: Δ-GLZLM_LZE (HR=2.56, 95%CI =[1.15; 5.70], p=0.022), Δ-GLZLM_LZLGE (HR=2.97, 95%CI=[1.17; 7.51], p=0.021) and Δ-GLZLM_LZHGE (HR=2.40, 95%CI=[1.13; 5.09], p=0.023). Results for the other Δ-RFs are given in Table 12. These 3 relevant RFs were not significantly associated with MAM (p=0.8, 1.0 and 0.7, respectively).

Variables	HR	lower limit of 95%CI	Upper limit of 95%CI	p-value
Δ-CONVENTIONAL_min	0.8661	0.3524	2.1290	0.7541
Δ-CONVENTIONAL_mean	1.2306	0.3965	3.8196	0.7196
Δ-CONVENTIONAL_std	1.5381	0.6250	3.7852	0.3488
Δ-CONVENTIONAL_max	**2.4750**	**0.9563**	**6.4054**	**0.0618**
Δ-HISTO_Skewness	1.2459	0.4860	3.1940	0.6471
Δ-HISTO_Kurtosis	1.0169	0.3130	3.3030	0.9778
Δ-HISTO_ExcessKurtosis	1.0169	0.3130	3.3030	0.9778
Δ-HISTO_Entropy_log10	1.7105	0.5699	5.1338	0.3384
Δ-HISTO_Entropy_log2	1.7105	0.5699	5.1338	0.3384
Δ-HISTO_Energy	0.4130	0.0884	1.9286	0.2607
Δ-SHAPE_Volume	1.3800	0.6998	2.7214	0.3525
Δ-SHAPE_Sphericity	0.5911	0.2016	1.7331	0.3381
Δ-SHAPE_Compacity	1.6085	0.7091	3.6484	0.2554
Δ-GLCM_Homogeneity	0.9754	0.3720	2.5577	0.9596
Δ-GLCM_Energy	0.3595	0.0428	3.0222	0.3463
Δ-GLCM_Contrast	1.1082	0.4141	2.9662	0.8379
Δ-GLCM_Correlation	5.5599	0.7001	44.1561	0.1047
Δ-GLCM_Entropy_log10	1.6449	0.5420	4.9920	0.3796
Δ-GLCM_Entropy_log2	1.6449	0.5420	4.9920	0.3796
Δ-GLCM_Dissimilarity	1.0379	0.3964	2.7174	0.9396
Δ-GLRLM_SRE	0.8767	0.3705	2.0744	0.7645
Δ-GLRLM_LRE	1.0363	0.3587	2.9939	0.9475
Δ-GLRLM_LGRE	0.8475	0.2316	3.1007	0.8025
Δ-GLRLM_HGRE	1.2436	0.4036	3.8316	0.7042
Δ-GLRLM_SRLGE	0.8684	0.2639	2.8573	0.8163
Δ-GLRLM_SRHGE	0.9396	0.3829	2.3055	0.8918
Δ-GLRLM_LRLGE	0.8973	0.2911	2.7662	0.8504
Δ-GLRLM_LRHGE	1.1634	0.4321	3.1328	0.7645
Δ-GLRLM_GLNU	1.4006	0.7484	2.6213	0.2920
Δ-GLRLM_RLNU	1.3052	0.7141	2.3856	0.3867
Δ-GLRLM_RP	0.9219	0.3691	2.3023	0.8617
Δ-NGLDM_Coarseness	0.0082	0.0000	48.3822	0.2784
Δ-NGLDM_Contrast	0.5811	0.1736	1.9453	0.3786
Δ-NGLDM_Busyness	1.1679	0.5536	2.4638	0.6837
Δ-GLZLM_SZE	2.2127	0.4926	9.9389	0.3001
Δ-GLZLM_LZE	**2.5556**	**1.1460**	**5.6987**	**0.0218***
Δ-GLZLM_LGZE	1.1877	0.4367	3.2306	0.7361
Δ-GLZLM_HGZE	2.2952	0.4634	11.3693	0.3088
Δ-GLZLM_SZLGE	1.3891	0.4954	3.8949	0.5321
Δ-GLZLM_SZHGE	2.4182	0.7490	7.8076	0.1398
Δ-GLZLM_LZLGE	**2.9687**	**1.1741**	**7.5064**	**0.0215***
Δ-GLZLM_LZHGE	**2.3952**	**1.1280**	**5.0861**	**0.0230***
Δ-GLZLM_GLNU	1.2711	0.8031	2.0118	0.3058
Δ-GLZLM_ZLNU	1.2809	0.8138	2.0162	0.2848
Δ-GLZLM_ZP	1.1313	0.5753	2.2247	0.7207

Table 12. Summary of the delta radiomics features extracted form T1-weighted-imaging correlating with metastatic-relapse free survival (MFS) at univariate analysis.
NOTE. 95%CI: 95% confidence interval, HR: hazard ratio, *: p<0.05, **: p<0.005, ***:p<0.001

4.3 DISCUSSION

Adipocytic maturation occurs during chemotherapy in MRC-LPS and its prognostic significance is still controversial. Overall, our results demonstrate that MAM is a common event, found in half of MRC-LPS patients treated with NAC. Nonetheless it is not specific and can be seen in other high-grade liposarcomas, although at lower frequencies. Moreover, MAM did not correlate with patients' outcome; neither did any histological marker on post-NAC surgical specimen – including the percentage of lipoblasts and viable cells.

Herein, the incidence of MAM in the MRC-LPS cohort is slightly higher than in previous studies. Its incidence ranged from 34.8 to 38% during radiotherapy alone (66,74). MAM was identified in 6/22 (22.7%) tumors treated with a combination of radiotherapy and anthracycline in the study by Wang et al (65). An explanation could be that MAM is favored by NAC rather than radiotherapy. In contrast with the study by Wortman et al., which did not find MAM in pleomorphic LPS undergoing radiotherapy, we found that MAM also occurred in two patients with pleomorphic liposarcomas (66). In addition, their study did not include dedifferentiated LPS. Though not described in radiological study, it should be noted that clinical-pathological studies previously reported MAM in pleomorphic LPS (62). Herein, the incidence of MAM was not significantly different between trabectedin and anthracycline though it was initially suspected of being specific of trabectedin (75). However, our study also highlights the significantly higher prevalence of MAM in MRC-LPS treated with anthracycline-based NAC compared with other LPS subtypes.
The underlying molecular pathways of adipocytic differentiation are likely to depend on chemotherapy and the subtype of liposarcoma. Regarding MRC-LPS, the recurrent translocations induced the creation of pro-oncogenic fusion transcripts FUS-DDIT3 or EWS-DDIT3. It has been shown that these transcripts inhibit key transcription factors involved in the adipogenesis (76). Di Giandomenico et al. have found that trabectedin was specifically able to release specific promoters' regions from the fusion transcript FUS-DDIT3, hence enabling an adipocytic differentiation not seen with anthracycline (75).
Interestingly, we found that the adipocytic cells present in post treated MRC-LPS are still tumorigenic and still express the biomarker NY-ESO-1, which is a

pathognomonic nuclear marker of MRC-LPS (18). Consequently, this apparently-mature fatty component should be labeled as a viable tumor component and not confused with a type of healing tissue - by analogy with fatty replacement that can be seen in some benign and malignant bone tumors in the healing process (for instance myeloma). Further studies should investigate if these lipoblasts in MAM have the ability to dedifferentiate again into classical tumoral lipoblasts found in naïve MRC-LPS, once the anti-tumoral effect of the chemotherapy has been removed. Other studies also support this assumption that the presence of fatty areas in MRC-LPS should not be interpreted as a favorable event. First, Kuyumcu et al. have found that high fat content in MRC-LPS was not associated with better outcome (77). Second, 2 out of the 6 (33.3%) patients with MAM in the study by Wang et al. had a metastatic relapse (65). Third, high PPARγ expression, which is involved in the adipocytic maturation of MRC-LPS, was an independent adverse prognostic factor of metastatic relapse in a recent study of 46 patients with MRC-LPS (78).

It should be noted that the distinction between lipoblasts in MAM from usual MRC-LPS lipoblasts (i.e. pre-therapeutic tumoral lipoblasts) could be challenging for pathologists. However, lipoblasts in MAM are characterized by their mature aspect and even their resemblance with non-neoplastic adult adipose tissue. They can exhibit large lipid-containing vacuole with differentiated nucleus. Moreover, the presence of surrounding hyalinization could help identifying MAM. Finally, at our institution, the surgical specimens are routinely oriented by the surgeon and the pathologist to facilitate correlations. Hence, we were able to select HES slices where MAM was marked on MRI.

Though occurrence of MAM was not associated with MFS in our study, we identified other imaging features that could help predict the prognosis of patients with locally-advanced tumors. We found that the decreases in peritumoral edema and enhancement were associated with less metastatic relapses, in agreement with previous studies (79). We hypothesized that this positive effect was due to the action of NAC on satellite tumor cells, and/or to a decrease in peritumoral inflammation, and/or to a decrease in the tumoral mass effect on vessels or nerves. The assessment of the changes in the surrounding tissue is specific to MRI and cannot be performed during the pathological analysis of the surgical specimen. We also found 3 T1-based Δ-RFs from GLZLM analysis that correlated well with MFS at univariate analysis. This concurs with previous radiomics studies based on soft-

tissue sarcoma MRIs and CTs, highlighting their potential to improve prediction of the outcome of patients undergoing NAC or neoadjuvant radiotherapy (58,80). Nevertheless, MAM did not correlate with these 3 relevant RFs. The explanations for this negative result are probably multifactorial. First, although we hypothesized that the most obvious reason for changes in tumor heterogeneity on pre-contrast T1-WI was the occurrence of MAM, these changes may also be due to hemorrhage – exhibiting high SI on T1-WI - and modifications in other tumor components, such as increased necrosis, cystic changes or fibrosis - all exhibiting very low SI on T1-WI. During their reading of the imaging dataset, the radiologists were able to distinguish these phenomena from MAM because they analyzed all the MRI sequences at the same time. On the contrary, our univariate Δ-radiomics approach mixed all the possible architectural alterations without distinction. Second, our exploratory Δ-radiomics analysis may have lacked of statistical power because of the low number of patients. Third, the patterns of MAM that we have quantified with first and second orders textural RFs may simply not be associated with survivals, as is the case with our radiological assessment of MAM.

Finally, the results of our pathological analysis question the relevance of the current definition for a good histological response in patients with MRC-LPS. Only 3 patients out of 28 showed a good response, defined as less than 10% viable cells on surgical specimen, and one of them had a metastatic relapse (70). It should be noted that the histological response for soft-tissue sarcomas has been defined on a large retrospective cohort of patients with various subtypes of sarcomas. Hence, this criterion may not be appropriate for MRC-LPS alone. The assessment of the histological response for this particular histological subtype remains challenging for pathologists because of the lack of data regarding the prognostic value of lipoblasts on surgical specimen and if their presence should be considered as a positive predictor. Since the histological response is just an intermediate endpoint of which the aim is to estimate the risk of relapse once the initial therapeutic management has been finished, we investigated the prognostic value of each histological component on post-NAC surgical specimens. Our study was not able to find any correlation. Thus, further larger multicentric prognostic studies combining radiologic, radiomics, histopathological and molecular features of MRC-LPS are required.

Our study has several limits. First, this is a retrospective single-center study with a limited number of patients. However, with 28 MRC-LPS and 13 other high-grade liposarcomas, this remains one of the largest radiological cohorts of liposarcomas undergoing NAC, surgery and radiotherapy with clinical follow-ups. This is also the largest cohort with radiopathological correlations of MRC-LPS after NAC. However, the subgroups of patients with pleomorphic LPS and dedifferentiated LPS were too small to draw negative or positive conclusions if the same survival analyses had been performed. Associations between prognosis and MAM in these subgroups should be investigated in dedicated studies. Furthermore, to the best of our knowledge, NY-ESO-1 immunostaining has never been performed in this setting. Second, the number of metastatic relapses was rather low (8/28, 28.6%), which is partly responsible for the lack of power in our statistical analyses. Third, there was a lack of standardization in the imaging protocol due to the retrospective nature of the study. Changes in the fatty areas were assessed using a semi-quantitative scale and further dichotomized as present versus absent, which may have also lead to a lack of statistical power in the analysis. However, we tried to limit the subjectivity bias by performing a consensual reading. Moreover, fatty signal variations were assessed either on turbo spin echo T1-WI, or on DIXON gradient echo T1-WI. To limit bias in the radiomics substudy, we purposely decided to perform the RF extraction on the same turbo spin echo T1-WI sequences, i.e. in only 21 patients. Due the small number of patients in this exploratory Δ-radiomics analysis, we did not perform a multivariate prognostic modeling. However, larger studies should systematically adjust their results with potentially confounding variables including the type of chemotherapy because it may influence the spatial patterns of response on pre-contrast T1-WI. Moreover, we did not perform corrections for multiple comparisons in the univariate assessment of correlations between MFS and Δ-RFs, which is at risk of false discovery. Indeed, since our radiomics approach was exploratory, without reference in the literature regarding the correlations between T1-based Δ-RFs and MFS, we chose to report the raw univariate p-values without doing any mathematical corrections (81–83). In such context, the need for multiplicity adjustment is not consensual because it could obscure possible important findings. Nevertheless, our radiomics results will have to be validated in independent cohort. Finally, alternative techniques for quantifying fat could have been tried, such as proton magnetic resonance spectroscopy-derived density fat fraction used in liver imaging or with

multi-points DIXON imaging (67,84). Such techniques could have provided more robust estimation of MAM than simple qualitative assessment and enabled to investigate the predictive values of different cut-offs for the changes in intra-tumoral fat signal.

5 CONCLUSION

En intégrant des données à la fois cliniques, anatomopathologiques, radiologiques et radiomics, notre travail nous permet une analyse exhaustive de la MAM et de sa signification sous traitement néo-adjuvant dans le cadre des M/RC-LPS.
En effet, contrairement à certaines hypothèses présentées dans la littérature, la MAM n'apparaît ni spécifique du type de chimiothérapie, ni spécifique du type de liposarcome, bien que prédominante dans les M/RC-LPS.
De plus, en accord avec les hypothèses de la littérature récente, la MAM ne semble pas corrélée au pronostic du patient. Ainsi, cette variable radiologique (potentiellement quantifiable par radiomics) nous apparaît peu contributive pour améliorer la prédiction de la réponse sous chimiothérapie néo-adjuvante.

L'intégration de données radiomics, bien que n'ayant pas permis d'identifier de corrélation avec la MAM dans notre étude, est un champ de recherche très prometteur dans le domaine des sarcomes, modèles d'hétérogénéité inter et intra-tumorale, mais dont l'apport en pratique reste à déterminer. La radiomics nécessite notamment une standardisation des données d'acquisition inhérente à la formation d'un modèle reproductible. L'amélioration de l'état des connaissances concernant les domaines d'application de ce nouvel outil est un sujet actuel en oncologie médicale.
On peut émettre l'hypothèse que l'utilisation d'une analyse radiomics robuste sur la périphérie tumorale ou son application à l'étude des données semi-quantitatives et quantitatives de séquences dites de caractérisation tissulaire sont des domaines d'études prometteurs dans la recherche de l'amélioration de la performance diagnostique et pronostique de l'imagerie médicale en oncologie.

Enfin la coopération interdisciplinaire et inter-CLCC (pour centre de lutte contre le cancer), ainsi que la mise en place de banques de données centralisées permettraient de s'affranchir du biais représenté par la faible incidence des M/RC-LPS dans l'élaboration de modèles prédictifs. De réels efforts en ce sens ont été accomplis entre départements d'imagerie du Groupe Sarcome Français et pourraient contribuer (par exemple par l'intermédiaire de modélisation du risque de rechute incluant l'imagerie) à l'élaboration de stratégies thérapeutiques personnalisées et ainsi bénéficier aux patients.

6 BIBLIOGRAPHIE

1. Stiller CA, Trama A, Serraino D, Rossi S, Navarro C, Chirlaque MD, et al. Descriptive epidemiology of sarcomas in Europe: Report from the RARECARE project. Eur J Cancer. 2013 Feb;49(3):684–95.
2. Honoré C, Méeus P, Stoeckle E, Bonvalot S. Soft tissue sarcoma in France in 2015: Epidemiology, classification and organization of clinical care. J Visc Surg. 2015 Sep;152(4):223–30.
3. Fletcher CDM, World Health Organization. WHO Classification of Tumours of Soft Tissue and Bone [Internet]. IARC Press; 2013. (IARC WHO Classification of Tumours Series). Available from: https://books.google.nl/books?id=G0fdMgEACAAJ
4. Lucchesi C, Khalifa E, Laizet Y, Soubeyran I, Mathoulin-Pelissier S, Chomienne C, et al. Targetable Alterations in Adult Patients With Soft-Tissue Sarcomas: Insights for Personalized Therapy. JAMA Oncol. 2018 Oct 1;4(10):1398.
5. Crago AM, Dickson MA. Liposarcoma: multimodality management and future targeted therapies. Surg Oncol Clin N Am. 2016 Oct;25(4):761–73.
6. Penel N, Coindre J-M, Giraud A, Terrier P, Ranchere-Vince D, Collin F, et al. Presentation and outcome of frequent and rare sarcoma histologic subtypes: A study of 10,262 patients with localized visceral/soft tissue sarcoma managed in reference centers: Outcome of 29 Sarcoma Subtypes. Cancer. 2018 Mar 15;124(6):1179–87.
7. Murphey MD, Arcara LK, Fanburg-Smith J. Imaging of Musculoskeletal Liposarcoma with Radiologic-Pathologic Correlation. RadioGraphics. 2005 Sep;25(5):1371–95.
8. Craig WD, Fanburg-Smith JC, Henry LR, Guerrero R, Barton JH. Fat-containing Lesions of the Retroperitoneum: Radiologic-Pathologic Correlation. RadioGraphics. 2009 Jan;29(1):261–90.
9. Virchow R. Cellular Pathology as Based Upon Physiological and Pathological Histology ... J. B. Lippincott; 1863. 566 p.
10. Conyers R, Young S, Thomas DM. Liposarcoma: Molecular Genetics and Therapeutics. Sarcoma [Internet]. 2011 [cited 2019 Sep 13];2011. Available from: https://www.ncbi.nlm.nih.gov/pmc/articles/PMC3021868/
11. Creytens D. A contemporary review of myxoid adipocytic tumors. Semin Diagn Pathol. 2019 Mar;36(2):129–41.
12. Setsu N, Miyake M, Wakai S, Nakatani F, Kobayashi E, Chuman H, et al. Primary Retroperitoneal Myxoid Liposarcomas: Am J Surg Pathol. 2016 Sep;40(9):1286–90.
13. Haniball J, Sumathi VP, Kindblom L-G, Abudu A, Carter SR, Tillman RM, et al. Prognostic Factors and Metastatic Patterns in Primary Myxoid/Round-Cell Liposarcoma. Sarcoma. 2011;2011:1–10.
14. Vargas AC, Selinger C, Satgunaseelan L, Cooper WA, Gupta R, Stalley P, et al. FISH analysis of selected soft tissue tumors: Diagnostic experience in a tertiary center. Asia Pac J Clin Oncol. 2019 Feb;15(1):38–47.
15. Pérez-Losada J, Pintado B, Gutiérrez-Adán A, Flores T, Bañares-González B, del Campo JC, et al. The chimeric FUS/TLS-CHOP fusion protein specifically induces liposarcomas in transgenic mice. Oncogene. 2000 May 11;19(20):2413–22.
16. Pérez-Mancera PA, Sánchez-García I. Understanding mesenchymal cancer: the liposarcoma-associated FUS–DDIT3 fusion gene as a model. Semin Cancer Biol. 2005 Jun;15(3):206–14.

17. Riggi N, Cironi L, Provero P, Suvà M-L, Stehle J-C, Baumer K, et al. Expression of the FUS-CHOP Fusion Protein in Primary Mesenchymal Progenitor Cells Gives Rise to a Model of Myxoid Liposarcoma. Cancer Res. 2006 Jul 15;66(14):7016–23.
18. Hemminger JA, Iwenofu OH. NY-ESO-1 is a sensitive and specific immunohistochemical marker for myxoid and round cell liposarcomas among related mesenchymal myxoid neoplasms. Mod Pathol. 2013 Sep;26(9):1204–10.
19. Fiore M, Grosso F, Lo Vullo S, Pennacchioli E, Stacchiotti S, Ferrari A, et al. Myxoid/round cell and pleomorphic liposarcomas: Prognostic factors and survival in a series of patients treated at a single institution. Cancer. 2007 Jun 15;109(12):2522–31.
20. Löwenthal D, Zeile M, Niederhagen M, Fehlberg S, Schnapauff D, Pink D, et al. Differentiation of myxoid liposarcoma by magnetic resonance imaging: a histopathologic correlation. Acta Radiol. 2014 Oct;55(8):952–60.
21. Zheng K, Yu X, Xu M, Yang Y. Surgical Outcomes and Prognostic Factors of Myxoid Liposarcoma in Extremities: A Retrospective Study. Orthop Surg. 2019 Dec;11(6):1020–8.
22. Wu J, Qian S, Jin L. Prognostic factors of patients with extremity myxoid liposarcomas after surgery. J Orthop Surg. 2019 Dec;14(1):90.
23. Lakkaraju A, Sinha R, Garikipati R, Edward S, Robinson P. Ultrasound for initial evaluation and triage of clinically suspicious soft-tissue masses. Clin Radiol. 2009 Jun;64(6):615–21.
24. Noebauer-Huhmann I, Weber M-A, Lalam R, Trattnig S, Bohndorf K, Vanhoenacker F, et al. Soft Tissue Tumors in Adults: ESSR-Approved Guidelines for Diagnostic Imaging. Semin Musculoskelet Radiol. 2015 Dec 22;19(05):475–82.
25. Jelinek JS, Kransdorf MJ, Shmookler BM, Aboulafia AJ, Malawer MM. Liposarcoma of the extremities: MR and CT findings in the histologic subtypes. Radiology. 1993 Feb;186(2):455–9.
26. Crombe A, Alberti N, Stoeckle E, Brouste V, Buy X, Coindre J-M, et al. Soft tissue masses with myxoid stroma: Can conventional magnetic resonance imaging differentiate benign from malignant tumors? Eur J Radiol. 2016 Oct;85(10):1875–82.
27. Buckley DL, Drew PJ, Mussurakis S, Monson JRT, Horsman A. Microvessel density in invasive breast cancer assessed by dynamic gd-dtpa enhanced MRI. J Magn Reson Imaging. 1997 May;7(3):461–4.
28. Nagata S, Nishimura H, Uchida M, Sakoda J, Tonan T, Hiraoka K, et al. Diffusion-weighted imaging of soft tissue tumors: usefulness of the apparent diffusion coefficient for differential diagnosis. Radiat Med. 2008 Jun;26(5):287–95.
29. Macpherson RE, Pratap S, Tyrrell H, Khonsari M, Wilson S, Gibbons M, et al. Retrospective audit of 957 consecutive 18F-FDG PET–CT scans compared to CT and MRI in 493 patients with different histological subtypes of bone and soft tissue sarcoma. Clin Sarcoma Res. 2018 Dec;8(1):9.
30. Sambri A, Bianchi G, Longhi A, Righi A, Donati DM, Nanni C, et al. The role of 18F-FDG PET/CT in soft tissue sarcoma: Nucl Med Commun. 2019 Jun;40(6):626–31.
31. Gillies RJ, Kinahan PE, Hricak H. Radiomics: Images Are More than Pictures, They Are Data. Radiology. 2016 Feb;278(2):563–77.
32. Finette S, Bleier A, Swindell W. Breast tissue classification using diagnostic ultrasound and pattern recognition techniques: I. Methods of pattern recognition. Ultrason Imaging. 1983 Jan;5(1):55–70.
33. Aerts HJWL, Velazquez ER, Leijenaar RTH, Parmar C, Grossmann P, Carvalho S, et al. Decoding tumour phenotype by noninvasive imaging using a quantitative radiomics approach. Nat Commun. 2014 Sep 22;5(1):4006.

34. Crombé A, Marcellin P-J, Buy X, Stoeckle E, Brouste V, Italiano A, et al. Soft-Tissue Sarcomas: Assessment of MRI Features Correlating with Histologic Grade and Patient Outcome. Radiology. 2019 Jun;291(3):710–21.
35. Casali PG, Blay J-Y. Soft tissue sarcomas: ESMO Clinical Practice Guidelines for diagnosis, treatment and follow-up. Ann Oncol. 2010 May;21:v198–203.
36. Stevenson JD, Watson JJ, Cool P, Cribb GL, Jenkins JPR, Leahy M, et al. Whole-body magnetic resonance imaging in myxoid liposarcoma: A useful adjunct for the detection of extra-pulmonary metastatic disease. Eur J Surg Oncol EJSO. 2016 Apr;42(4):574–80.
37. Gorelik N, Reddy SMV, Turcotte RE, Goulding K, Jung S, Alcindor T, et al. Early detection of metastases using whole-body MRI for initial staging and routine follow-up of myxoid liposarcoma. Skeletal Radiol. 2018 Mar;47(3):369–79.
38. Chien A, Zuppan CW, Lei L, Williams NL, Shields TG, Elsissy JG, et al. Short tau inversion recovery magnetic resonance imaging for staging and screening in myxoid liposarcoma. J Orthop. 2019 May;16(3):206–10.
39. Cahlon O, Brennan MF, Jia X, Qin L-X, Singer S, Alektiar KM. A Postoperative Nomogram for Local Recurrence Risk in Extremity Soft Tissue Sarcomas After Limb-Sparing Surgery Without Adjuvant Radiation: Ann Surg. 2012 Feb;255(2):343–7.
40. Koseła-Paterczyk H, Szumera-Ciećkiewicz A, Szacht M, Haas R, Morysiński T, Dziewirski W, et al. Efficacy of neoadjuvant hypofractionated radiotherapy in patients with locally advanced myxoid liposarcoma. Eur J Surg Oncol EJSO. 2016 Jun;42(6):891–8.
41. López-Pousa A, Martin Broto J, Martinez Trufero J, Sevilla I, Valverde C, Alvarez R, et al. SEOM Clinical Guideline of management of soft-tissue sarcoma (2016). Clin Transl Oncol. 2016 Dec;18(12):1213–20.
42. Forni C, Minuzzo M, Virdis E, Tamborini E, Simone M, Tavecchio M, et al. Trabectedin (ET-743) promotes differentiation in myxoid liposarcoma tumors. Mol Cancer Ther. 2009 Jan 27;8(2):449–57.
43. Germano G, Frapolli R, Simone M, Tavecchio M, Erba E, Pesce S, et al. Antitumor and Anti-inflammatory Effects of Trabectedin on Human Myxoid Liposarcoma Cells. Cancer Res. 2010 Mar 15;70(6):2235–44.
44. Gronchi A, Bui BN, Bonvalot S, Pilotti S, Ferrari S, Hohenberger P, et al. Phase II clinical trial of neoadjuvant trabectedin in patients with advanced localized myxoid liposarcoma. Ann Oncol. 2012 Mar;23(3):771–6.
45. Allavena P, Signorelli M, Chieppa M, Erba E, Bianchi G, Marchesi F, et al. Anti-inflammatory Properties of the Novel Antitumor Agent Yondelis (Trabectedin): Inhibition of Macrophage Differentiation and Cytokine Production. Cancer Res. 2005 Apr 1;65(7):2964–71.
46. Germano G, Frapolli R, Belgiovine C, Anselmo A, Pesce S, Liguori M, et al. Role of Macrophage Targeting in the Antitumor Activity of Trabectedin. Cancer Cell. 2013 Feb;23(2):249–62.
47. Larsen AK, Galmarini CM, D'Incalci M. Unique features of trabectedin mechanism of action. Cancer Chemother Pharmacol. 2016 Apr;77(4):663–71.
48. Wardelmann E, Haas RL, Bovée JVMG, Terrier P, Lazar A, Messiou C, et al. Evaluation of response after neoadjuvant treatment in soft tissue sarcomas; the European Organization for Research and Treatment of Cancer–Soft Tissue and Bone Sarcoma Group (EORTC–STBSG) recommendations for pathological examination and reporting. Eur J Cancer. 2016 Jan;53:84–95.

49. Eilber FC, Rosen G, Eckardt J, Forscher C, Nelson SD, Selch M, et al. Treatment-Induced Pathologic Necrosis: A Predictor of Local Recurrence and Survival in Patients Receiving Neoadjuvant Therapy for High-Grade Extremity Soft Tissue Sarcomas. J Clin Oncol. 2001 Jul 1;19(13):3203–9.
50. Canter RJ, Martinez SR, Tamurian RM, Wilton M, Li C-S, Ryu J, et al. Radiographic and Histologic Response to Neoadjuvant Radiotherapy in Patients With Soft Tissue Sarcoma. Ann Surg Oncol. 2010 Oct;17(10):2578–84.
51. Shah D, Borys D, Martinez SR, Li C-S, Tamurian RM, Bold RJ, et al. Complete Pathologic Response to Neoadjuvant Radiotherapy is Predictive of Oncological Outcome in Patients with Soft Tissue Sarcoma. ANTICANCER Res. 2012;5.
52. Eisenhauer EA, Therasse P, Bogaerts J, Schwartz LH, Sargent D, Ford R, et al. New response evaluation criteria in solid tumours: Revised RECIST guideline (version 1.1). Eur J Cancer. 2009 Jan;45(2):228–47.
53. Choi H. Response Evaluation of Gastrointestinal Stromal Tumors. The Oncologist. 2008 Apr;13(S2):4–7.
54. Curran SD. Imaging response assessment in oncology. Cancer Imaging. 2006;6(Special Issue A):S126–30.
55. Stacchiotti S, Collini P, Messina A, Morosi C, Barisella M, Bertulli R, et al. High-Grade Soft-Tissue Sarcomas: Tumor Response Assessment—Pilot Study to Assess the Correlation between Radiologic and Pathologic Response by Using RECIST and Choi Criteria. Radiology. 2009 May;251(2):447–56.
56. Stacchiotti S, Verderio P, Messina A, Morosi C, Collini P, Llombart-Bosch A, et al. Tumor response assessment by modified Choi criteria in localized high-risk soft tissue sarcoma treated with chemotherapy. Cancer. 2012 Dec 1;118(23):5857–66.
57. Taieb S, Saada-Bouzid E, Tresch E, Ryckewaert T, Bompas E, Italiano A, et al. Comparison of Response Evaluation Criteria in Solid Tumours and Choi criteria for response evaluation in patients with advanced soft tissue sarcoma treated with trabectedin: A retrospective analysis. Eur J Cancer. 2015 Jan;51(2):202–9.
58. Crombé A, Le Loarer F, Cornelis F, Stoeckle E, Buy X, Cousin S, et al. High-grade soft-tissue sarcoma: optimizing injection improves MRI evaluation of tumor response. Eur Radiol. 2019 Feb;29(2):545–55.
59. Dudeck O, Zeile M, Pink D, Pech M, Tunn P-U, Reichardt P, et al. Diffusion-weighted magnetic resonance imaging allows monitoring of anticancer treatment effects in patients with soft-tissue sarcomas. J Magn Reson Imaging. 2008 May;27(5):1109–13.
60. Soldatos T, Ahlawat S, Montgomery E, Chalian M, Jacobs MA, Fayad LM. Multiparametric Assessment of Treatment Response in High-Grade Soft-Tissue Sarcomas with Anatomic and Functional MR Imaging Sequences. Radiology. 2016 Mar;278(3):831–40.
61. Crombé A, Le Loarer F, Stoeckle E, Cousin S, Michot A, Italiano A, et al. MRI assessment of surrounding tissues in soft-tissue sarcoma during neoadjuvant chemotherapy can help predicting response and prognosis. Eur J Radiol. 2018 Dec;109:178–87.
62. Demetri GD, Fletcher CDM, Mueller E, Sarraf P, Naujoks R, Campbell N, et al. Induction of solid tumor differentiation by the peroxisome proliferator-activated receptor-ligand troglitazone in patients with liposarcoma. Proc Natl Acad Sci. 1999 Mar 30;96(7):3951–6.
63. Gerhold DL, Liu F, Jiang G, Li Z, Xu J, Lu M, et al. Gene Expression Profile of Adipocyte Differentiation and Its Regulation by Peroxisome Proliferator-Activated Receptor-γ Agonists. Endocrinology. 2002 Jun 1;143(6):2106–18.

64. Grosso F, Jones RL, Demetri GD, Judson IR, Blay J-Y, Le Cesne A, et al. Efficacy of trabectedin (ecteinascidin-743) in advanced pretreated myxoid liposarcomas: a retrospective study. Lancet Oncol. 2007 Jul;8(7):595–602.
65. Wang W-L, Katz D, Araujo DM, Ravi V, Ludwig JA, Trent JC, et al. Extensive adipocytic maturation can be seen in myxoid liposarcomas treated with neoadjuvant doxorubicin and ifosfamide and pre-operative radiation therapy. Clin Sarcoma Res. 2012;2(1):25.
66. Wortman JR, Tirumani SH, Tirumani H, Shinagare AB, Jagannathan JP, Hornick JL, et al. Neoadjuvant radiation in primary extremity liposarcoma: correlation of MRI features with histopathology. Eur Radiol. 2016 May;26(5):1226–34.
67. Skorpil M, Rydén H, Wejde J, Lidbrink E, Brosjö O, Berglund J. The effect of radiotherapy on fat content and fatty acids in myxoid liposarcomas quantified by MRI. Magn Reson Imaging. 2017 Nov;43:37–41.
68. Delfaut EM, Beltran J, Johnson G, Rousseau J, Marchandise X, Cotten A. Fat Suppression in MR Imaging: Techniques and Pitfalls. RadioGraphics. 1999 Mar;19(2):373–82.
69. Ma J. Dixon techniques for water and fat imaging. J Magn Reson Imaging. 2008 Sep;28(3):543–58.
70. Cousin S, Crombe A, Stoeckle E, Brouste V, Le Loarer F, Lucchesi C, et al. Clinical, radiological and genetic features, associated with the histopathologic response to neoadjuvant chemotherapy (NAC) and outcomes in locally advanced soft tissue sarcoma (STS) patients (pts). J Clin Oncol. 2017 May 20;35(15_suppl):11014–11014.
71. Tustison NJ, Avants BB, Cook PA, Yuanjie Zheng, Egan A, Yushkevich PA, et al. N4ITK: Improved N3 Bias Correction. IEEE Trans Med Imaging. 2010 Jun;29(6):1310–20.
72. On standardizing the MR image intensity scale. :10.
73. Nioche C, Orlhac F, Boughdad S, Reuzé S, Goya-Outi J, Robert C, et al. LIFEx: A Freeware for Radiomic Feature Calculation in Multimodality Imaging to Accelerate Advances in the Characterization of Tumor Heterogeneity. Cancer Res. 2018 Aug 15;78(16):4786–9.
74. Salduz A, Alpan B, Valiyev N, Özmen E, İribaş A, Ağaoğlu F, et al. Neoadjuvant radiotherapy for myxoid liposarcomas: Oncologic outcomes and histopathologic correlations. Acta Orthop Traumatol Turc. 2017 Oct;51(5):355–61.
75. Di Giandomenico S, Frapolli R, Bello E, Uboldi S, Licandro SA, Marchini S, et al. Mode of action of trabectedin in myxoid liposarcomas. Oncogene. 2014 Oct;33(44):5201–10.
76. Kuroda M, Takanashi M, Machinami R. Oncogenic Transformation and Inhibition of Adipocytic Conversion of Preadipocytes by TLS/ FUS-CHOP Type 11 Chimeric Protein. 1997;151(3):10.
77. Kuyumcu G, Rubin BP, Bullen J, Ilaslan H. Quantification of fat content in lipid-rich myxoid liposarcomas with MRI: a single-center experience with survival analysis. Skeletal Radiol. 2018 Oct;47(10):1411–7.
78. Takeuchi A, Yamamoto N, Shirai T, Hayashi K, Miwa S, Munesue S, et al. Clinical relevance of peroxisome proliferator-activated receptor-gamma expression in myxoid liposarcoma. BMC Cancer. 2016 Dec;16(1):442.
79. Crombé A, Périer C, Kind M, De Senneville BD, Le Loarer F, Italiano A, et al. T_2-based MRI Delta-radiomics improve response prediction in soft-tissue sarcomas treated by neoadjuvant chemotherapy.: Sarcoma Δ-Radiomics Response Prediction. J Magn Reson Imaging. 2019 Aug;50(2):497–510.

80. Peeken JC, Bernhofer M, Spraker MB, Pfeiffer D, Devecka M, Thamer A, et al. CT-based radiomic features predict tumor grading and have prognostic value in patients with soft tissue sarcomas treated with neoadjuvant radiation therapy. Radiother Oncol. 2019 Jun;135:187–96.
81. work(s): KJRR. No Adjustments Are Needed for Multiple Comparisons. Epidemiology. 1990;1(1):43–6.
82. Ottenbacher KJ. Quantitative Evaluation of Multiplicity in Epidemiology and Public Health Research. Am J Epidemiol. 1998 Apr 1;147(7):615–9.
83. What's wrong with Bonferroni adjustments | The BMJ [Internet]. [cited 2020 Sep 15]. Available from: https://www.bmj.com/content/316/7139/1236.long
84. Reeder SB, Cruite I, Hamilton G, Sirlin CB. Quantitative assessment of liver fat with magnetic resonance imaging and spectroscopy. J Magn Reson Imaging. 2011 Oct;34(4):spcone-spcone.

SERMENT D'HIPPOCRATE

Au moment d'être admis à exercer la médecine, je promets et je jure d'être fidèle aux lois de l'honneur et de la probité.

Mon premier souci sera de rétablir, de préserver ou de promouvoir la santé dans tous ses éléments, physiques et mentaux, individuels et sociaux.

Je respecterai toutes les personnes, leur autonomie et leur volonté, sans aucune discrimination selon leur état ou leurs convictions. J'interviendrai pour les protéger si elles sont affaiblies, vulnérables ou menacées dans leur intégrité ou leur dignité. Même sous la contrainte, je ne ferai pas usage de mes connaissances contre les lois de l'humanité.

J'informerai les patients des décisions envisagées, de leurs raisons et de leurs conséquences. Je ne tromperai jamais leur confiance et n'exploiterai pas le pouvoir hérité des circonstances pour forcer les consciences.

Je donnerai mes soins à l'indigent et à quiconque me les demandera. Je ne me laisserai pas influencer par la soif du gain ou la recherche de la gloire.

Admis dans l'intimité des personnes, je tairai les secrets qui me seront confiés. Reçu à l'intérieur des maisons, je respecterai les secrets des foyers et ma conduite ne servira pas à corrompre les mœurs.

Je ferai tout pour soulager les souffrances. Je ne prolongerai pas abusivement les agonies. Je ne provoquerai jamais la mort délibérément.

Je préserverai l'indépendance nécessaire à l'accomplissement de ma mission. Je n'entreprendrai rien qui dépasse mes compétences. Je les entretiendrai et les perfectionnerai pour assurer au mieux les services qui me seront demandés.

J'apporterai mon aide à mes confrères ainsi qu'à leurs familles dans l'adversité.

Que les hommes et mes confrères m'accordent leur estime si je suis fidèle à mes promesses ; que je sois déshonoré et méprisé si j'y manque.