



Comparaison entre la voie radiale et fémorale lors de la réalisation d'artériographie cérébrale

Julie Renier

► To cite this version:

Julie Renier. Comparaison entre la voie radiale et fémorale lors de la réalisation d'artériographie cérébrale. Médecine humaine et pathologie. 2020. dumas-03012750

HAL Id: dumas-03012750

<https://dumas.ccsd.cnrs.fr/dumas-03012750>

Submitted on 18 Nov 2020

HAL is a multi-disciplinary open access archive for the deposit and dissemination of scientific research documents, whether they are published or not. The documents may come from teaching and research institutions in France or abroad, or from public or private research centers.

L'archive ouverte pluridisciplinaire **HAL**, est destinée au dépôt et à la diffusion de documents scientifiques de niveau recherche, publiés ou non, émanant des établissements d'enseignement et de recherche français ou étrangers, des laboratoires publics ou privés.

UNIVERSITE DE PICARDIE JULES VERNE
FACULTÉ DE MÉDECINE D'AMIENS

Année 2020

THÈSE
POUR LE DIPLÔME D'ÉTAT
DE DOCTEUR EN MÉDECINE

Thèse numéro : 2020-112

**Comparaison entre la voie radiale et fémorale lors de la réalisation
d'artériographie cérébrale**

Par Julie Renier

DES Radiodiagnostic et Imagerie Médicale

Présentée et soutenue publiquement le 23 septembre 2020

JURY

Président :

Monsieur Le Professeur CONSTANS

Assesseurs :

Monsieur le Professeur TOUSSAINT

Monsieur le Professeur PELTIER

Monsieur le Professeur LEFRANC

Directeur de Thèse :

Monsieur le Docteur CHIVOT

Contenu

INTRODUCTION	12
A. GENERALITES	12
B. DONNEES CONCERNANT LA LITTERATURE EN CARDIOLOGIE	12
C. SITUATION ACTUELLE EN NEURORADIOLOGIE INTERVENTIONNELLE	12
D. OBJECTIFS.....	13
<u>MATERIEL ET METHODE.....</u>	<u>14</u>
A. POPULATION	14
B. LES OBJECTIFS	14
C. LA TECHNIQUE DE LA VOIE RADIALE	14
D. LA TECHNIQUE DE LA VOIE FEMORALE	17
E. L’EVALUATION DE LA COURBE D’APPRENTISSAGE	18
F. L’EVALUATION DE LA SATISFACTION DES PATIENTS	18
G. ANALYSE STATISTIQUE	19
<u>RESULTATS</u>	<u>20</u>
A. POPULATION	20
B. FAISABILITE ET SECURITE	22
C. EXISTENCE D’UNE COURBE D’APPRENTISSAGE	23
D. SATISFACTION DES PATIENTS	23
<u>DISCUSSION</u>	<u>25</u>
LIMITATIONS.....	28
FORCES	28
<u>BIBLIOGRAPHIES :.....</u>	<u>30</u>
<u>ANNEXES :</u>	<u>33</u>
<u>RESUME :</u>	<u>34</u>
<u>ABSTACT :.....</u>	<u>35</u>

Monsieur le Professeur Jean-Marc CONSTANS

Responsable du centre d'activité de Neuroradiologie.

Coresponsable de l'équipe universitaire CHIMERE

Coordinateur du DES d'Imagerie médicale.

Responsable médical et de la recherche clinique sur l'IRM de recherche du GIE Faire Face.

Professeur des Universités – Praticien Hospitalier

(Radiologie et Imagerie Médicale)

Pôle imagerie

Vous me faites l'honneur de présider ce jury et de juger mon travail, je vous en remercie.

Veillez trouver ici l'expression de mon profond respect.

Monsieur le Professeur Patrick TOUSSAINT

Professeur des Universités- Praticien Hospitalier.

(Neurochirurgie)

Vous me faites l'honneur de juger ce travail.

Recevez mes plus sincères remerciements et mon profond respect.

Monsieur le Professeur Johann PELTIER

Professeur des Universités- Praticien Hospitalier

Chef du Service de Neurochirurgie

(Anatomie)

Vous me faites l'honneur de juger ce travail.

Recevez mes plus sincères remerciements et mon profond respect.

Monsieur le Professeur Michel LEFRANC

Professeur des Universités- Praticien Hospitalier

(Neurochirurgie)

Directeur du GRECO (groupement de recherche et d'études en chirurgie robotisée) UPJV

Vous me faites l'honneur de siéger à mon jury de thèse et de juger ce travail.

Recevez mes plus sincères remerciements et mon profond respect.

Monsieur le Docteur CHIVOT

Praticien Hospitalier (Radiologie et Imagerie médicale)

Je te remercie d'avoir dirigé mon travail de thèse, pour ta disponibilité, et ta pédagogie.

J'ai beaucoup appris à tes côtés lors de mon semestre en interventionnel.

Je te prie de trouver l'expression de ma gratitude et de mon profond respect.

Remerciements.

Antoine :

Merci pour ton soutien depuis toutes ces années de m'écouter, me consoler et me faire rire chaque jour, même dans les pires moments tu as toujours été là pour moi. Je suis tellement heureuse de la famille que nous formons.

A mon Jules :

Mon plus grand bonheur au quotidien. Depuis ta naissance j'ai compris la véritable signification de l'amour inconditionnel, le vrai. J'ai compris que je ne serais plus jamais la même, que le monde qui m'entoure ne serait plus jamais le même non plus et que c'est un immense privilège.

A mon père :

C'est grâce à toi et maman que je suis arrivée jusqu'ici aujourd'hui et je ne vous en remercierais jamais assez. Tu as toujours été mon modèle depuis toute petite pour ton humour et ta joie de vivre dont tu fais preuve chaque jour qu'importe les difficultés, ton oreille attentive que ce soit dans mes histoires d'enfance à mes problèmes d'adulte, ton amour du travail que tu m'as transmis et surtout pour ton humilité.

A ma mère :

Merci d'avoir toujours été à mes côtés, pour tout l'amour que tu nous portes et tous les sacrifices que tu es capable de faire pour chacune de nous trois. Je repense en particulier au concours de première année où tu es venue pour que je sois dans les meilleures conditions possibles, tous ces midis pendant ma scolarité où tu venais nous chercher malgré ton travail pour manger ensemble.

A ma sœur Adèle :

Je suis vraiment heureuse de notre complicité, et de notre rapprochement géographique pour profiter de tous ces jolis moments entre sœurs.

A ma sœur Justine :

A nos années de « coloc » qui me manquent. A tous nos délires communs, toi seule peut autant me faire rire. Je sais que malgré la distance rien ne changera entre nous.

A mes grands-parents :

Vous m'avez toujours soutenue et rien de plus beau que de voir votre fierté. A mes grands-mères spécialement, vous êtes vraiment des exemples car vous êtes des personnes courageuses et de vraies battantes.

A Dominique :

Merci pour ton soutien, ton aide bienveillante et ta gentillesse. Merci de supporter ma désorganisation. Pour moi tu fais vraiment partie de la famille à part entière.

A Edita :

Merci de toutes ces préparations de grands repas pour réunir toute la famille. Merci de rendre mon père heureux et d'être une super mamie.

A Jérémy :

Toujours le mot pour rire. A notre passion commune pour les repas copieux.

A Alice :

Ma petite nièce d'amour que j'aime. Trop d'amour pour toi.

A la famille Delval :

Merci de m'avoir très vite inclus dans la famille si facilement. A tous ces bons moments passés tous ensemble. C'est toujours un vrai plaisir de vous voir. Grâce à vous j'ai appris l'art de se régaler à table.

A mes amis et co-internes :

Céline : tu es une des personnes les plus généreuses que je connaisse, toujours à aider et rendre service parfois à ton propre détriment. Tu es aussi quelqu'un de très douée même si tu en doute. Tu vas tellement me manquer après ton départ à Paris, j'espère vraiment de tout cœur que nous continuerons à nous voir car tu es devenue une véritable amie. Amandine : ma petite confidente, tu es une personne vraie, tu m'as toujours soutenue et aidée, Charlotte : ma petite poissarde et rageuse préférée. J'ai tellement de bons souvenirs et de moments inattendus avec toi, Emna : la super maman, tellement courageuse. Tu me fais beaucoup rire avec ton franc parler, Constance : ma copine mannequin, où je me sens si petite à côté de toi, Sarah : mon guide culinaire sur Paris, Jessy : une personne en or, qui mérite vraiment le meilleur, Alexandre : professeur Niro, nul doute que tu seras un excellent radiologue. Merci pour ton aide tout au long de cet internat. Samir et Anas : pour votre accueil quand je suis

arrivé après mon droit au remord. Emilie et Jean : mon petit couple de BG. Emilie trop contente qu'on soit bientôt co-chef. Fabrice : et ta cool attitude, Laura : et nos soirées autour d'une crêpe spéculoos, Loïc, David : le BCBG Touquettois, Quentin, Michael : le futur papa, Jeff : et ta bonne humeur en toute circonstance communicative, Kevin : grâce à toi il y aura bientôt plus de Tesla que d'IRM dans le service, JF : et ton rire communicatif, Victor : le futur interventionniste, Aurélien, Xavier, Margaux, Amélie (et ta dure vie de mère et de socle), Jean, Antoine, Charles, Déesse, Wilfried, Andy, les 2 JB, Nati, Cyril.

A mes chefs pour tout ce que vous m'avez transmis :

Roger Bouzerar (merci pour toute votre aide pour ce travail), Mickael Zitoun (pour ta pédagogie et pour le goût que tu m'as transmis pour l'imagerie de la femme et surtout pour ta bienveillance), Floriane (le modèle du médecin que je veux être, tellement rigoureuse et à l'écoute. A cette grossesse qu'on vit à deux en même temps), Riyad (l'élève de Deramond, ton absence va se faire ressentir dans le service en novembre) Kevin Francis (à tes sorties de boîte mémorable), Jérémie et Raphaël (et votre talent pour le karaoké), Nicolas (à nos vacances toujours avec du bon son), Mylène, Florine (pour ta disponibilité), Elodie, David Michel, Brice Robert, Cédric Renard, Pierre Olivier Boulet, Marie-Anne Auquier, Catherine Mancheron, Catherine Gondry, Julie Schauvliège, Thierry Yzet, Gilles Boulu, Mathilde Warin, Bruno Bonnaire, Thomas Bernasconi, Serge Metanbou, Parfait Assako, Brigitte Deschepper.

A tous les manipulateurs radio et secrétaires sans qui ils n'y auraient pas cette bonne ambiance dans le service.

ABREVIATIONS :

IRM : imagerie par résonnance magnétique

CHU : centre hospitalo-universitaire

TRA : transradial access : voie radiale

TFA : transfemoral access : voie fémorale

IMC : indice de masse corporelle

THESE : Comparaison entre la voie radiale et fémorale lors de la réalisation d'artériographie cérébrale.

INTRODUCTION

A. Généralités

L'artériographie cérébrale est une technique d'imagerie permettant d'étudier les vaisseaux intracrâniens afin de poser un diagnostic précis de toute anomalie. La première artériographie de la carotide a été réalisée par Moniz en 1927. Il s'agit d'une méthode consistant à introduire du matériel en intravasculaire communément au niveau de l'artère fémorale pour réaliser une cathétérisation des différentes artères supra-aortiques. Cet examen nécessite une injection de produit de contraste afin d'obtenir une cartographie précise de la vascularisation intracrânienne.

L'artériographie a été supplantée par des examens non invasifs (TDM, IRM) mais sa réalisation reste importante pour réaliser un diagnostic précis ou dans la planification préopératoire.

B. Données concernant la littérature en cardiologie

Depuis 2018, l'accès par voie radial est devenu la norme pour les interventions coronariennes et les directives de l'American Heart Association recommandent l'utilisation de la voie radiale en première ligne dans la prise en charge du syndrome coronarien aigu (1). Les données de la littérature cardiologique démontrent les avantages de l'accès transradial (TRA) notamment une diminution des risques hémorragiques (2) avec une diminution de 73% des hémorragies majeures en comparaison à la voie fémorale (3), des complications moindres au niveau de la voie d'abord (4), une diminution significative de la mortalité (3) et enfin un taux de satisfaction plus important de la part des patients (5).

C. Situation actuelle en neuroradiologie interventionnelle

Depuis 2018, il y a eu un début de transition progressive au sein de certaines équipes de neuroradiologies interventionnelles (6). Quelques études ont montré la faisabilité de la voie

radiale lors de la réalisation d'angiographie cérébrale diagnostique, l'embolisation d'anévrisme (7) ou la thrombectomie cérébrale (8). Cependant il existe encore des réticences au passage de la voie radiale comme voie de premier abord lors de la réalisation des artériographies cérébrales. Notamment en raison d'une baisse de confort pour l'opérateur, un calibre artériel plus petit, et des difficultés techniques pour cathétériser les vaisseaux supra-aortiques. Enfin, il existe un risque de surexposition accrue aux radiations pour l'opérateur comme observé en cardiologie dans l'essai RADIAL-CABG (9). Des études récentes notamment celle de Zussman et al montrent une courbe d'apprentissage longue de 30 à 50 cas pour maîtriser la voie radiale, ce qui peut également être un frein pour les neuroradiologues interventionnels qui maîtrisent déjà la voie fémorale (10). Pour finir, il s'y associe un risque significatif d'occlusion de l'artère radiale avec une incidence allant de 1 à 33% (11), dont les conséquences sont lourdes notamment l'impossibilité dans le futur de pouvoir créer une fistule de dialyse, un pontage aorto-coronarien, des chirurgies reconstructives et surtout une autre intervention radiale percutanée comme une embolisation cérébrale ou une coronarographie.

D. Objectifs

L'objectif de cette notre étude était d'évaluer la faisabilité et la sécurité d'une transition de la voie fémorale à la voie radiale lors de la réalisation des artériographies cérébrales diagnostiques.

MATERIEL ET METHODE.

A. Population

Nous avons réalisé une étude rétrospective et monocentrique.

Notre échantillon incluait tous les patients adultes ayant réalisé une artériographie diagnostique cérébrale sur la période du 1^{er} Juillet 2016 au 31 Mai 2020. Le seul critère d'exclusion était les patients mineurs de moins de 18ans.

Les données recueillies comprenaient l'âge, le sexe, l'indice de masse corporelle, l'anticoagulation, l'anti-agrégation, le taux de plaquettes, la pathologie étudiée, la quantité de contraste utilisée, le temps de fluoroscopie, et les complications.

Cette étude a été approuvée par la direction de la recherche clinique et de l'innovation.

B. Les objectifs

Les critères de jugement principaux étaient le taux de succès de la procédure en utilisant l'accès initialement choisi, et le taux de crossover (conversion d'une voie à l'autre).

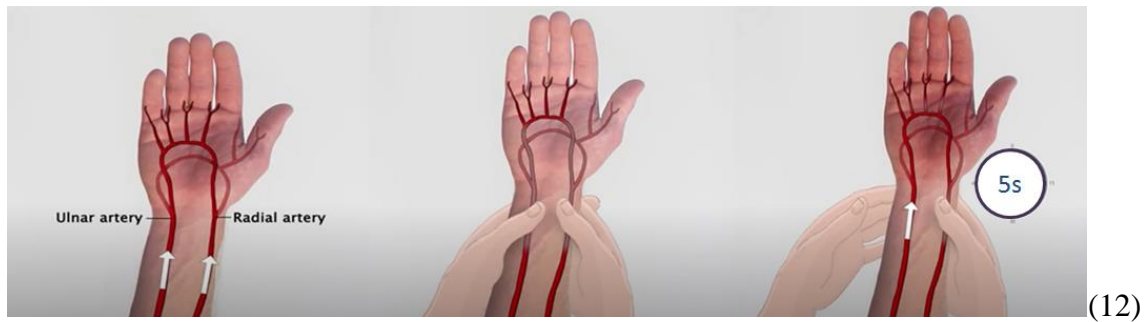
Les critères de jugement secondaires ont été déterminés afin d'évaluer les paramètres techniques notamment le temps de scopie, la dose d'irradiation au patient, la dose de contraste injectée au patient, la survenue de complications majeures ou mineures et la satisfaction des patients.

Les complications majeures incluaient les pseudo-anévrismes, les thromboses artérielles et les ischémies de membres (de la main ou de la jambe). Quant aux complications mineures, elles comprenaient la formation d'un hématome supérieur à 5cm ou une douleur au niveau de la voie d'abord.

La découverte d'un hématome entraînait la réalisation d'une échographie doppler à la recherche d'un pseudo anévrisme.

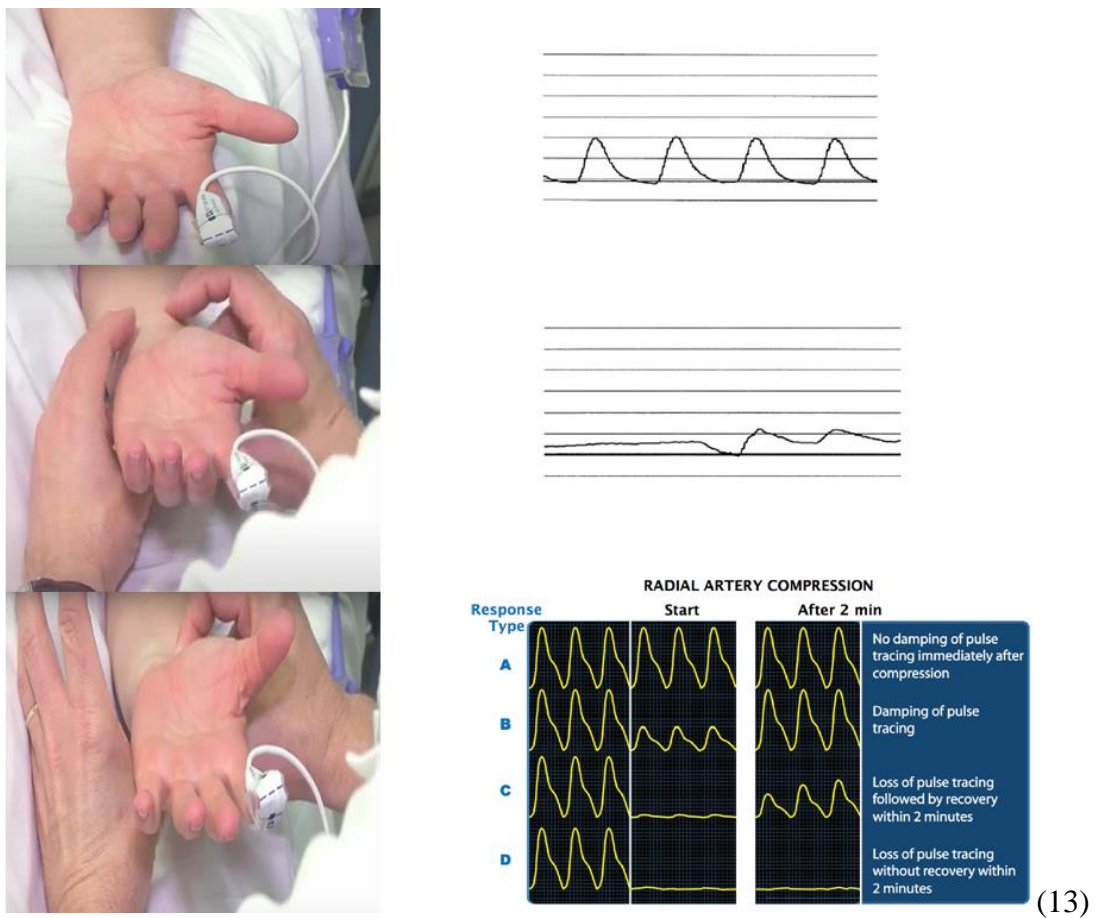
C. La technique de la voie radiale

Toutes les procédures ont été effectuées par le même opérateur ayant 8 ans d'expérience en radiologie interventionnelle. Pour toutes les angiographies par voie radiale (TRA), la vascularisation de l'arche palmaire a été évaluée par le test d'Allen.



- Test d'Allen :**
1. Compression simultanée des artères radiale et ulnaire.
 2. Le patient réalise des mouvements de fermeture et ouverture de main jusqu'à obtention d'une pâleur cutanée de la paume de main.
 3. On lève la compression ulnaire.
 4. La revascularisation doit se faire en moins de 5 secondes d'un seul tenant.

Si le test d'Allen était défavorable, un test de Barbeau était alors effectué en utilisant l'oxymètre de pouls. Les tests Barbeau de type D ont été exclus à la réalisation d'une TRA.



- Test de Barbeau :**
1. Utilisation d'un oxymètre de pouls à l'extrémité de l'index.
 2. Lecture du tracé avant compression
 3. Aplatissement du tracé après compression radiale et ulnaire simultanée.

4. Lecture du tracé après lever de la compression ulnaire durant 2 minutes.

5. 4 types de tracé :

A pas d'amortissement de la courbe du tracé immédiatement après compression.

B amortissement du signal.

C disparition du signal qui réapparaît après 2 minutes.

D disparition du signal sans retour après 2 minutes.

Le bras droit ou gauche était sélectionné selon l'indication de l'angiographie. L'opérateur se tenait systématiquement du côté droit du patient que ce soit pour une voie radiale droite ou gauche.

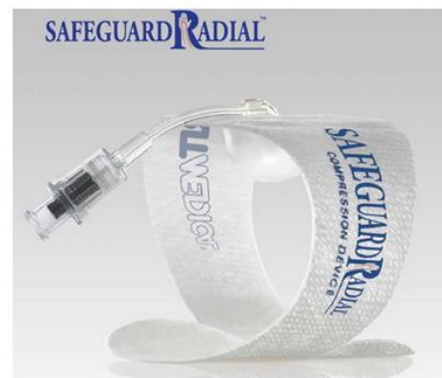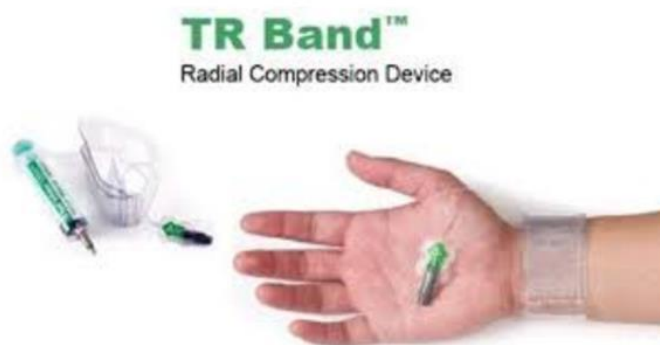Dans le cas de la TRA droite, le bras était positionné sur le côté du patient parallèlement à son corps tandis que pour la TRA gauche la main était positionnée au-dessus de l'abdomen du patient.

Pour les deux approches, les mains étaient en position face palmaire vers le haut. Après désinfection de la peau, une anesthésie locale par Xylocaïne 1% était administrée. L'artère radiale était canulée à l'aide d'une aiguille 20G par une technique de ponction antérieure (14). Après 30 interventions les ponctions ont été guidées par un repérage échographique. Ensuite, un guide de 0.025 inch a été mis en place et enfin un introducteur 5F Terumo, New Jersey, USA) a été placé et fixé sur la peau.

Une fois l'accès vasculaire mis en place des vasodilatateurs comprenant 250µg de nitroglycérine et 2.5mg de verapamil ont été injecté après hémodilution. Ensuite 3000 UI d'héparine étaient administrées en l'absence d'hématome cérébral récent.

Les angiographies étaient réalisées à l'aide d'un cathéter 5F Simmons 2 (Optitorque© Terumo New Jersey, USA).

A la fin de la procédure l'hémostase de l'artère radiale a été obtenue en utilisant un TR-band (Terumo, New Jersey, USA) ou un safeguard (Merit, Salt Lake City, Utah, USA).



Méthodes d'hémostase de la voie radiale :

-TR band (image de gauche).

-Safeguard (image de droite).

Bracelet à usage unique.

Gonflement d'un ballonnet de 13cc d'air permettant la compression sélective de l'artère radiale.

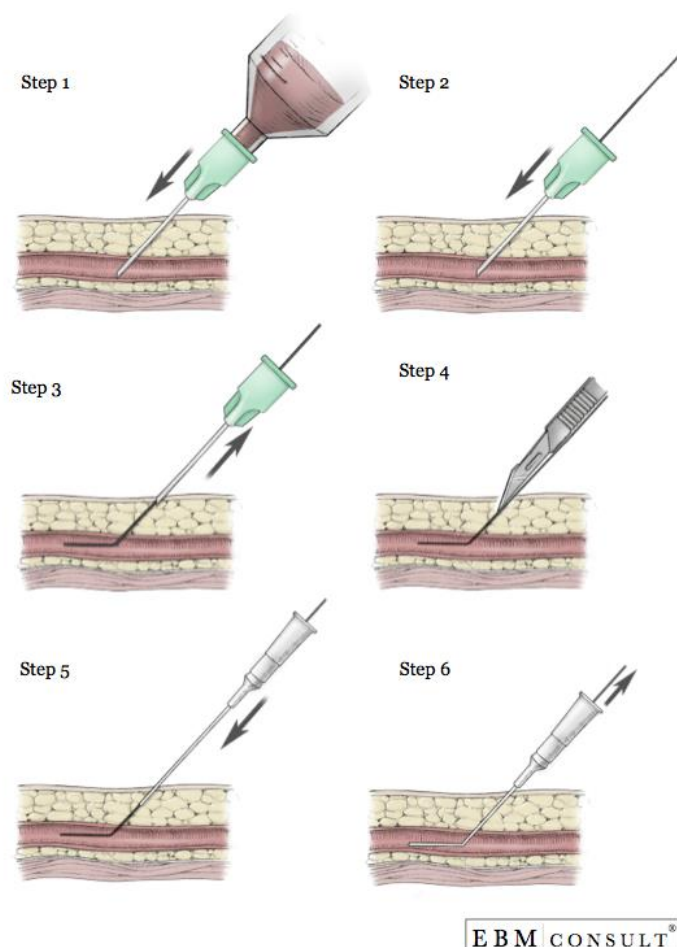
Retirer l'introducteur.

Si un saignement apparaît, réinjection de 2cc d'air.

Après une heure de compression, retirer 2cc d'air toutes les 15min.

D. La technique de la voie fémorale

L'abord fémoral était réalisé selon la technique standard après une désinfection de la peau et une anesthésie locale selon la technique de Seldinger. L'artère fémorale droite ou gauche était choisie selon la préférence de l'opérateur et l'hémostase réalisée par une méthode de compression mécanique, ou par Angio-Seal (Terumo, New Jersey, USA) ou encore un FemoSeal (St. Jude Medical, St Paul, MN, USA).



Technique de Seldinger (15)

Step 1 : ponction artérielle

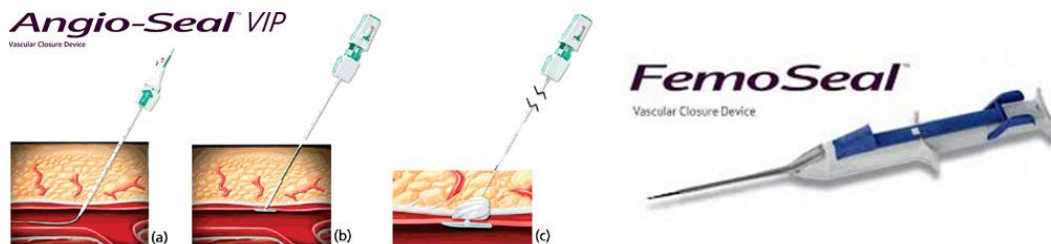
Step 2 : introduction du guide souple

Step 3 : ablation de l'aiguille

Step 4 : incision cutanée

Step 5 : introduction de l'introducteur

Step 6 : ablation du guide



Méthodes d'hémostase de la voie fémorale.

Angio-Seal : composé d'une ancre, d'une éponge de collagène et d'une suture auto-serrante résorbable en maximum 90 jours.

FemoSeal : 2 disques de polymère maintenus ensemble par une suture, bioabsorbable.

E. L'évaluation de la courbe d'apprentissage

Afin d'évaluer le temps global d'acquisition de cette technique nous avons divisé le groupe TRA en 3 sous-groupes chronologiques de façon presque uniforme. Et nous avons évalué les temps de fluoroscopie pendant ces 3 périodes de l'étude.

F. L'évaluation de la satisfaction des patients

La satisfaction des patients a été évaluée au cours de l'hospitalisation ou lors de la consultation post procédurale de contrôle pour les patients ayant bénéficié à la fois d'une voie radiale et d'une voie fémorale au cours d'au moins deux artériographies différentes. Il leur a été demandé leurs préférences entre ces deux méthodes et leur évaluation de la douleur pendant et après la procédure en utilisant un score binaire (pas de douleur ou douleur).

G. Analyse statistique

Les variables quantitatives ont été exprimées en moyenne \pm écart type. L'analyse statistique a été effectuée à l'aide du logiciel statistique « R statistical ». Le test T et le test de Kruskal-Wallis ont été utilisés pour la comparaison des variables continues. Les variables catégorielles ont été comparées à l'aide du Khi^2 ou du test exact de Fisher. La signification statistique a été supposée à 5%.

Résultats

A. Population

Pendant les 3 années d'étude dans notre centre, 303 angiographies cérébrales consécutives ont été réalisées, dont respectivement 157 dans le groupe fémoral et 146 dans le groupe radial. Cette période est divisée en deux parties : une première période considérée comme la référence allant de juillet 2016 à janvier 2018 au cours de laquelle seul l'accès fémoral était effectué et enfin une seconde période de janvier 2018 à mai 2019 avec les deux options possibles entre la voie radiale ou fémorale.

253 patients ont bénéficié de 303 artériographies cérébrales. 89 patients ont eu plusieurs interventions et 42 patients ont eu les deux voies d'abord : radiale et fémorale (figure 1).

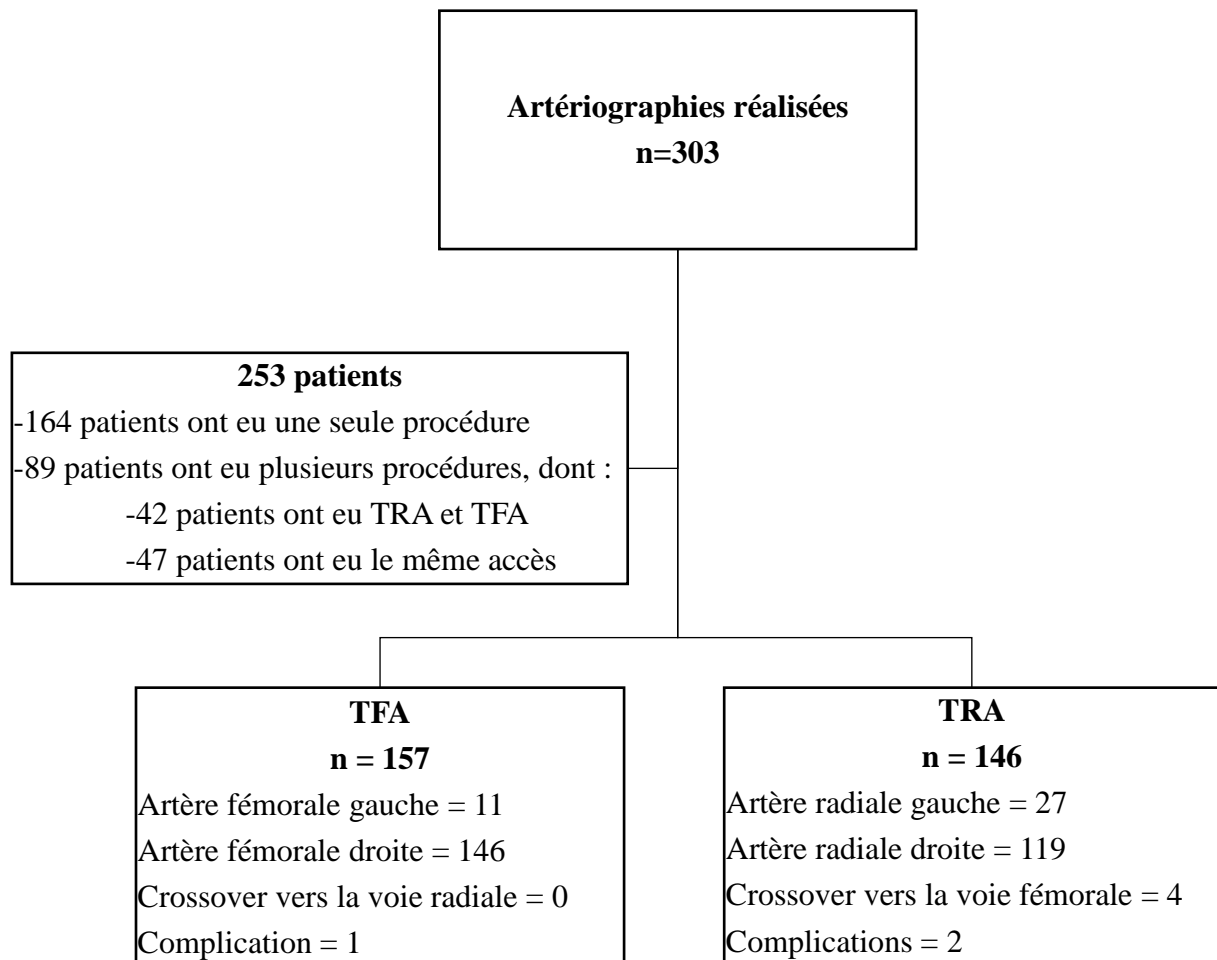


Figure 1 : Diagramme de flux de l'étude

Les artériographies cérébrales étaient réalisées uniquement à visée diagnostique dont les indications étaient diverses et variées : bilan d'hémorragie cérébrale (33%), bilan d'anévrisme cérébral (28%), bilan de malformations artérioveineuses (27%), contrôle de stent veineux (2%), et autres indications (10%) notamment suspicion de vasospasme, évaluation de lésions ischémiques répétées, bilan de tumeur ORL, bilan d'hémangiome, sténose intracrânienne ou suspicion d'artérite.

Presque tous les patients ont reçu une anesthésie sous sédation consciente, à l'exclusion de 9 patients qui ont bénéficié d'une anesthésie générale.

L'âge moyen de l'ensemble de la cohorte était de 51 ± 15.2 ans. Les femmes étaient plus nombreuses dans les deux groupes : 56% contre 59% dans les groupes TFA et TRA ($p=0.6$). Les caractéristiques des deux groupes n'étaient pas statistiquement différentes, surtout si l'on considère l'IMC ou les facteurs de risque hémorragiques (tableau1).

	TFA (n= 157)	TRA (n = 146)	Valeur de p
Age (années)	52.1 \pm 15.3	50.9 \pm 14.8	0.48
Sexe (masculin)	69 (44)	61 (41)	0.66
IMC ($\geq 30\text{kg/m}^2$)	38 (24)	26 (17)	0.16
Anticoagulation	15 (9)	9 (6)	0.26
Anti-agrégant	27 (17)	16 (10)	0.11
Taux de plaquettes	6 (3)	4 (2)	0.59

Tableau 1 : Données démographiques

B. Faisabilité et sécurité

La voie radiale a été réalisée avec succès dans 97% des TRA et dans 100% des TFA. Les 4 crossovers (de la voie radiale à la voie fémorale) étaient liés à la survenue de vasospasmes des artères radiales chez des femmes dont le calibre de l'artère radiale présentait un petit diamètre (<1.7mm). Les taux de complications dans les deux groupes n'étaient pas significativement différents (tableau 2).

Deux occlusions asymptomatiques de l'artère radiale ont été observées dans le groupe TRA et une sténose serrée dans le groupe TFA liée au système d'hémostase par un Angioseal qui a nécessité la réalisation d'un traitement chirurgical notamment une endartériectomie. Aucune complication hémorragique ou de pseudo-anévrisme n'a été observée dans l'ensemble de la population.

La TRA a été associée à un temps de fluoroscopie significativement plus long par rapport à la TFA (12.8 ± 6.9 vs. 6.8 ± 4.8 min, $p < 0.001$). En comparaison à la TFA, l'angiographie cérébrale par TRA était significativement plus irradiante (5685 ± 3300 mGy.cm² vs. 4846 ± 3109 mGy.cm², $p=0.02$). En revanche il n'a été retrouvé de différence significative concernant le volume de produit de contraste utilisé : 64.9ml pour la TRA et 61.1ml pour la TFA (tableau 2).

	TFA (n=157)	TRA (n=146)	p
Taux de crossover	0	4	0.05
Complications	1	2	0.35
Temps de fluoroscopie (min)	6.8 ± 4.8	12.8 ± 6.9	$< 10^{-3}$
Dose d'irradiation DAP (mGy.cm²)	4846 ± 3109	5685 ± 3300	0.02
Volume de contraste (ml)	61.1 ± 25.7	64.9 ± 24.6	0.2
Temps moyen de cathétérisation (temps de fluoroscopie/nombres de vaisseaux cathétérisés)	1.9 ± 1.6	3.4 ± 1.4	$< 10^{-3}$
Nombre de vaisseaux cathétérisés	3.9 ± 1.5	3.9 ± 1.7	0.82

Tableau 2 : Résultats des procédures

DAP : produit dose surface

C. Existence d'une courbe d'apprentissage

La population de la TRA a été divisée en 3 groupes :

-le groupe 1 incluant les 48 premiers patients

-le groupe 3 les 50 derniers patients

Les temps de fluoroscopie étaient significativement différents entre les 3 groupes ($p=0.02$) : 3.9, 3.1 et 3.0 minutes respectivement pour les groupes 1, 2 et 3. Nous avons observé une diminution particulièrement significative du temps de fluoroscopie entre la première et la deuxième période ($p=0.02$) (figure 2).

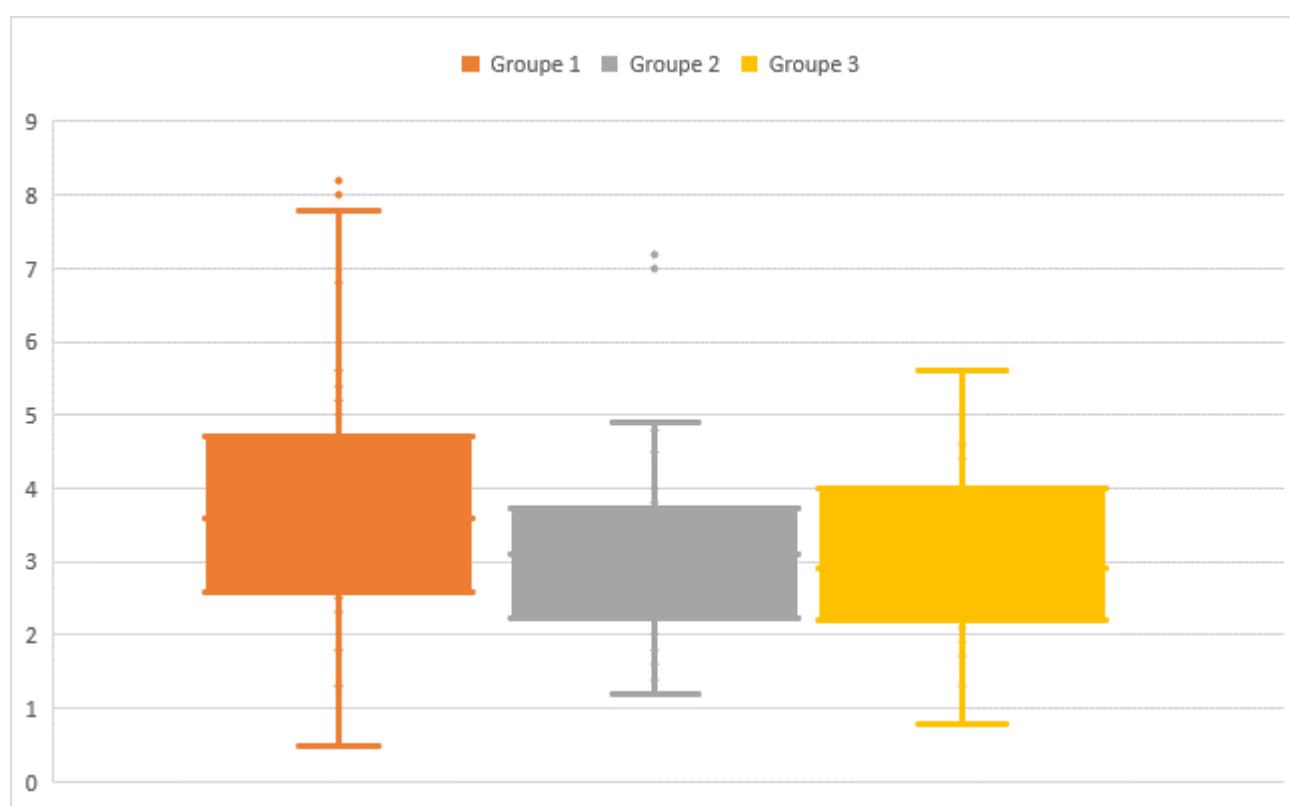


Figure 2 : courbe d'apprentissage de la TRA : distribution du temps de fluoroscopie durant les 3 périodes

Groupe 1 (n=48) ; groupe 2 (n=48) ; groupe 3 (n=50)

D. Satisfaction des patients

Parmi les 42 patients ayant à la fois bénéficiés de la TRA et de la TFA, 30 personnes ont répondu au questionnaire, soit un taux de participation de 71%.

La douleur au niveau du site d'accès (pendant et après l'intervention) n'était pas significativement différente entre les procédures radiales (23%) et fémorales (16%), ($p=0.7$).

21 (70%) patients ont indiqué leur préférence pour l'accès radial, 3 (10%) préféraient la voie fémorale et 6 (20%) exprimaient leur indifférence.

Concernant les justifications retenues pour la préférence de la TRA : la plupart des patients, soit 67% retenaient une période d'immobilisation plus courte après l'intervention et 21% ont souligné des douleurs moindres après l'intervention.

Discussion

Notre étude démontre la faisabilité de la TRA pour la réalisation des artériographies cérébrales diagnostiques et met en évidence l'impact de la courbe d'apprentissage.

Les angiographies cérébrales par TRA ont été réalisables dans 97% des cas et ont échoué dans 2% des cas en raison d'un vasospasme important. Le pourcentage de taux de crossover était plus élevé dans le groupe TRA. En effet nous avons observé 4 cas (2%) dans le groupe TRA et aucun cas dans le groupe TFA, ce qui est conforme avec les données de la littérature (6,14,16–18). Dans la seule étude randomisée comparant la TRA et la TFA pour les artériographies cérébrales, le taux de crossover était de 3% et 1% respectivement dans les groupes radiaux et fémoraux ($p=0.27$)(6). Dans cette étude prospective les raisons du crossover comprenaient l'incapacité d'insérer l'introducteur dans 1% des cas en raison d'un diamètre trop petit de l'artère radiale ou d'un vasospasme, l'incapacité à avancer le fil guide ou le cathéter (lié à la tortuosité de l'artère, du vasospasme, ou des boucles artérielles) dans 1% des cas, et enfin l'incapacité à cathétériser l'artère supra-aortique cible dans 0.6% des cas. Dans notre présente étude tous les crossovers se sont produits chez des femmes ayant une artère radiale de petit calibre (<1.7 mm) qui présentaient un vasospasme sévère après l'insertion de l'introducteur malgré l'administration du cocktail anti spasmolytique. Il s'agit d'un groupe de patients à risque de vasospasme sévère, notamment y compris les patients jeunes et anxieux (19) ; nous conseillons donc ne pas inclure ce type de patient pendant la période de transition.

Comme l'a démontré la littérature en cardiologie, l'accès radial présente plusieurs avantages notables tels que la réduction des complications au niveau du site d'accès. Trois études (18,20,21) ont comparé les accès fémoral et radial pour l'angiographie cérébrale et ont corroboré les résultats observés en cardiologie. A ce jour, Wang et al (21) ont rapporté la plus grande cohorte d'approches transradiales pour l'angiographie cérébrale avec une analyse rétrospective de 2314 angiographies cérébrales comprenant 1229 approches fémorales et 1085 approches radiales. Le taux de complications dans le groupe radial était de 6.6% dont 55% occlusions artérielles (5%), 1 accident vasculaire cérébral symptomatique, 16 hématomes (1.47%) et 13.5% dans le groupe fémoral, dont 15 accidents vasculaires cérébraux symptomatiques (1.2%), 121 hématomes (9.8%), 5 embolies pulmonaires (0.4%), 23 pseudo anévrysmes (1.8%) et 2 fistules artérioveineuses (0.16%). Catapano et al (17) ont confirmé ces résultats avec un taux de complications de 5.7% (30/522) pour le groupe TFA et de 0.6% (1/148) pour le groupe TRA ($p=0.007$). Dans notre cohorte, aucune différence significative entre les deux groupes n'a été observée en termes de taux de complications du site d'accès,

mais nous avons toutefois signalé une complication majeure dans le groupe TFA : une sténose serrée de l'artère fémorale ayant nécessité la réalisation d'une endartériectomie. Les deux complications mineures survenues pour le groupe TRA étaient des occlusions asymptomatiques de l'artère radiale (1.3%), ce qui est inférieur aux données de la littérature (5-10%). Aucune complication hémorragique ou de pseudo-anévrisme n'ont été observés dans l'ensemble de la population. La principale différence entre notre protocole et ces deux études est que nous n'avons retenu uniquement les hématomes de plus de 5 cm pour lesquels nous avons systématiquement effectué une échographie doppler, afin de vérifier l'absence de pseudo anévrisme, alors que les hématomes plus petits, inférieurs à 5 cm étaient considérés comme normaux pour le groupe TFA, et n'ont pas été enregistrés dans nos données de recueil, ce qui minimise l'estimation du taux de complication du groupe TFA.

Notre étude met également en évidence une différence significative entre la TFA et la TRA en ce qui concerne l'exposition aux rayonnements et le temps de fluoroscopie. Dans la littérature, les résultats concernant les temps de fluoroscopie sont variables (6,18,20). Stones et al, ont également rapporté un temps de fluoroscopie plus important dans le groupe TRA (14.8 min contre 11.8 min dans le groupe fémoral, $p = 0.001$) (6). Catapano et al, n'ont pas observé de différence entre les deux groupes concernant le temps de fluoroscopie (20 et 23 min, $p=0.09$) (20). Dans la présente étude, le temps de fluoroscopie du groupe TFA est proche des valeurs les plus faibles observées dans la littérature (6,18,20), expliquant l'écart significatif entre les deux groupes. Ces temps très faibles peuvent être attribués au fait que les artériographies cérébrales ont été réalisées par un même opérateur expérimenté ayant plus de 2000 procédures neurovasculaires par voie fémorale à son actif alors que dans l'étude de Stones et al, chaque opérateur n'a réalisé individuellement qu'au moins 100 artériographies cérébrales par voie fémorale (6). Dans l'étude de Catapano et al, les procédures peuvent avoir été réalisées par des opérateurs moins expérimentés car les antécédents de pratique n'ont malheureusement pas été précisés (20). De plus, Liu et al, ont déjà montré que l'apprentissage de la TFA était plus long que celui de la TRA (22). Dans la présente étude, le temps de fluoroscopie par voie radiale est presque le double du temps de fluoroscopie de la voie fémorale, même après 100 procédures par TRA et il est probable que cet écart ne soit pas réduit tant que le matériel adapté à la voie radiale ne sera pas disponible. En effet, tous les cathéters ont une zone de transition et une forme distale adaptées à la voie fémorale et non à la voie radiale ce qui contribue aux difficultés rencontrées lors de la réalisation de procédure par TRA.

Bien que le temps de fluoroscopie observé dans la présente étude ait été plus long pour la TRA (12.8 vs 6.8 min pour la TFA, $p < 0.05$), nous avons clairement observé que les compétences de l'opérateur s'améliorent rapidement avec l'expérience. Notamment nous avons surtout constaté une amélioration du temps de fluoroscopie moyen par vaisseaux supra-aortiques cathétérisés après la réalisation des 50 premières procédures. Et une stabilisation après 50 procédures s'expliquant par l'absence de sélection des patients avec notamment des cas de TRA de réalisations difficiles. En cardiologie, certaines études ont tenté d'établir le seuil à partir duquel le taux de complication diminuait : Hess et al, ont montré que le temps moyen de fluoroscopie et l'utilisation de produit de contraste diminuaient de manière significative après 30 à 50 cas (23). Récemment Zussman et al, ont trouvé des résultats similaires pour les procédures neuro interventionnelles avec le même seuil de 30 à 50 cas (10). Snelling et al, qui ont également utilisé le temps de fluoroscopie par vaisseau comme mesure objectivant l'efficacité de l'opérateur, ont observé une diminution du temps après 15 artériographies effectuées par chaque opérateur (14). Il est intéressant de noter que Liu et al, ont démontré, lors de la réalisation d'un essai contrôlé randomisé, que la courbe d'apprentissage de la TRA d'un praticien était plus rapide que celle de la TFA, avec des compétences acquises plus facilement pour la TRA que pour la TFA, et une diminution significative des paramètres techniques (le temps de fluoroscopie, le temps de procédure, et le temps de ponction) survenant plus tôt pour la TRA 21-30 cas que pour la TFA 41-50 cas (22).

L'un des principaux avantages de la voie radiale était la préférence des patients pour cet accès comme l'indiquent plusieurs études prospectives dans la littérature cardiologique. L'étude PREVAS a montré que 71.1% des 38 patients préféraient l'accès radial (24). Cooper et al ont démontré une forte préférence (80%) pour le cathétérisme radial chez 44 patients qui ont bénéficié des deux méthodes. La voie radiale était également associée à une meilleure qualité de vie (5). De plus, les radiologues neuro-interventionnels comme Snelling et al, qui ont observé une préférence pour la TRA (67%) chez des patients qui ont déjà les deux types de voies d'abord : radiale et fémorale pour des artériographies cérébrales diagnostiques (14). Les recherches de Khanna et al ont montré que 94% des sujets choisiraient la voie radiale pour une future procédure neuro-endovasculaire (18). Le ratio de préférence de notre présente étude est proche de celui observé dans la littérature, en effet la majorité des patients ont indiqué préférer la voie radiale (70%). Ce choix peut s'expliquer par une déambulation plus précoce que la voie fémorale et une durée d'immobilisation post-opératoire plus courte (1heure pour la TRA et 6heures pour la TFA) et donc une durée d'hospitalisation réduite. 21% des patients ont déclaré des douleurs moindres au cours et au décours de la procédure, ainsi qu'un meilleur confort qui était un critère de décision important. Parmi les arguments

avancés certains patients ont révélé leurs préférences pour une question de pudeur : en effet lors d'une voie radiale, seul le bras est découvert du champ opératoire alors que lors d'une voie fémorale il s'agit de la région du pli de l'aîne.

Limitations

La principale limitation de notre étude était sa conception rétrospective responsable d'un manque de données avec l'impossibilité d'établir une relation de cause à effet. En ce qui concerne la courbe d'apprentissage notre étude s'est concentrée sur un seul et même opérateur et nos résultats ne sont donc pas applicables à tous les opérateurs. Enfin, le concept de satisfaction est un critère subjectif avec un probable biais de mémorisation concernant la TFA qui souvent a été réalisé longtemps avant la TRA.

Forces

Il s'agit d'un sujet d'actualité en radiologie interventionnelle, depuis 2018 la voie radiale commence à se démocratiser depuis qu'elle est devenue l'accès de première intention dans les procédures cardiovasculaires percutanées.

Par ailleurs, les résultats de notre étude sont concordants aux résultats des données de la littérature.

Nous avons porté un intérêt particulier au confort des patients car il s'agit en effet d'un de ces atouts principaux.

CONCLUSION :

Cette étude a démontré la faisabilité et la sécurité de la voie radiale pour l'angiographie cérébrale diagnostique, qui bénéficie en plus de la préférence des patients pour cette approche. Néanmoins, en ce qui concerne les résultats techniques l'accès radial est associé à une durée de fluoroscopie plus longue et une plus grande exposition aux radiations. Cet obstacle pourrait notamment être expliqué par l'absence d'équipement actuellement adapté à la voie radiale.

Bibliographies :

1. Mason PJ, Shah B, Tamis-Holland JE, et al. An update on radial artery access and best practices for transradial coronary angiography and intervention in acute coronary syndrome: a scientific statement from the american heart association. *Circ Cardiovasc Interv.* 11(9).
2. Watt J, Austin D, Mackay D, et al. Radial versus femoral access for rotational atherectomy: a UK observational study of 8622 patients. *Circ Cardiovasc Interv.* 10(12):e005311.
3. Jolly SS, Amlani S, Hamon M, et al. Radial versus femoral access for coronary angiography or intervention and the impact on major bleeding and ischemic events: a systematic review and meta-analysis of randomized trials. *Am Heart J.* 157(1):132- 40.
4. Brueck M, Bandorski D, Kramer W, et al. A randomized comparison of transradial versus transfemoral approach for coronary angiography and angioplasty. *JACC Cardiovasc Interv.* 2(11):1047- 54.
5. Cooper CJ, El-Shiekh RA, Cohen DJ, et al. Effect of transradial access on quality of life and cost of cardiac catheterization : a randomized comparison. *Am Heart J.* 138(3):430- 6.
6. Stone JG, Zussman BM, Tonetti DA, et al. Transradial versus transfemoral approaches for diagnostic cerebral angiography: a prospective, single-center, non-inferiority comparative effectiveness study. *J NeuroInterventional Surg.*
7. Chivot C, Bouzerar R, Yzet T. Transitioning to Transradial Access for Cerebral Aneurysm Embolization. *Am J Neuroradiol.* 40(11):1947- 53.
8. De Marini P, Steinberger O, Zhu F, et al. La voie radiale pour la thrombectomie cérébrale : réalisation et intérêts techniques illustrés à partir d'un cas. *J Imag Diagn Interv.* 1(6):372- 6.
9. Michael TT, Alomar M, Papayannis A, et al. A randomized comparison of the transradial and transfemoral approaches for coronary artery bypass graft angiography and intervention. *JACC Cardiovasc Interv.* 6(11):1138- 44.

10. Zussman BM, Tonetti DA, Stone J, et al. Maturing institutional experience with the transradial approach for diagnostic cerebral arteriography: overcoming the learning curve. *J NeuroInterventional Surg.* 11(12):1235- 8.
11. Rashid M, Kwok CS, Pancholy S, et al. Radial artery occlusion after transradial interventions: a systematic review and meta- Analysis. *J Am Heart Assoc.* 5(1):e002686.
12. Modified Allen Test - Clinical Examination [Internet]. [cité 2 août 2020]. Disponible sur: <https://www.youtube.com/watch?v=MTqUG4TUeIo>
13. How to Perform the Barbeau Test [Internet]. [cité 2 août 2020]. Disponible sur: <https://www.youtube.com/watch?v=FhjsfgwflxM>
14. Snelling BM, Sur S, Shah SS, et al. Transradial cerebral angiography: techniques and outcomes. *J NeuroInterventional Surg.* 10(9):874- 81.
15. Seldinger Technique for Central Intravenous (IV) Line Placement [Internet]. [cité 2 août 2020]. Disponible sur: <https://www.ebmconsult.com/articles/seldinger-technique-intravenous-iv-placement>
16. Chen SH, Brunet M-C, Sur S, et al. Feasibility of repeat transradial access for neuroendovascular procedures. *J NeuroInterventional Surg.* 12(4):431- 4.
17. Styczen H, Maus V, Tsogkas I, et al. Initial experience with transradial access for cerebrovascular procedures : is it feasible and safe? *World Neurosurg.* 136:e593- 600.
18. Khanna O, Sweid A, Mouchtouris N, et al. Radial artery catheterization for neuroendovascular procedures: clinical outcomes and patient satisfaction measures. *Stroke.* 50(9):2587- 90.
19. Ercan S, Unal A, Altunbas G, et al. Anxiety score as a risk factor for radial artery vasospasm during radial interventions: a pilot study. *J Am Coll Cardiol.* 62(18):C3.
20. Catapano JS, Fredrickson VL, Fujii T, et al. Complications of femoral versus radial access in neuroendovascular procedures with propensity adjustment. *J NeuroInterventional Surg.*

21. Wang Z, Xia J, Wang W, et al. Transradial versus transfemoral approach for cerebral angiography: a prospective comparison. *J Interv Med.* 2(1):31- 4.
22. Liu Y, Wen X, Bai J, et al. A single-center, randomized, controlled comparison of the transradial vs transfemoral approach for cerebral angiography: a learning curve analysis. *J Endovasc Ther.* 26(5):717- 24.
23. Hess CN, Peterson ED, Neely ML, et al. The learning curve for transradial percutaneous coronary intervention among operators in the united states: a study from the national cardiovascular data registry. *Circulation.* 129(22):2277- 86.
24. Liu LB, Cedillo MA, Bishay V, et al. Patient experience and preference in transradial versus transfemoral access during transarterial radioembolization: a randomized single-center trial. *J Vasc Interv Radiol.* 30(3):414- 20.

Annexes :

Annexe 1 : Questionnaire patient

QUESTIONNAIRE

1) De quelle méthode avez-vous déjà bénéficié ?

- a. Radial
- b. Fémorale
- c. Les deux

LES 2 VOIES

2) Comment s'est déroulée la procédure radiale ?

0 : Douloureuse	1 : Pas de douleurs
<input type="checkbox"/>	<input type="checkbox"/>

3) Comment s'est déroulée la procédure fémorale ?

0 : Douloureuse	1 : Pas de douleurs
<input type="checkbox"/>	<input type="checkbox"/>

4) Quelle méthode avez-vous préférée ?

- a. Radiale
- b. Fémorale

* Pourquoi ?

- a. Temps d'immobilisation raccourcit
- b. Durée d'intervention plus courte
- c. Procédure moins douloureuse
- d. Suite précoce du geste moins contraignante (toilette, repas, marche, ...)
- e. Autre, expliquez en quelques mots

Résumé :

Comparaison entre la voie radiale et fémorale lors de la réalisation d'artériographie cérébrale diagnostique.

Objectif :

L'objectif de cette étude était d'évaluer la faisabilité et la sécurité de la voie d'abord transradiale (TRA) pour les artériographies cérébrales et de comparer les résultats techniques, les complications et la dose d'irradiation reçue aux procédures réalisées par la voie transfémorale (TFA).

Matériels et méthodes :

Il s'agit d'une étude rétrospective concernant tous les patients ayant réalisé une angiographie cérébrale diagnostique entre juillet 2016 et avril 2019 dans notre centre.

Les approches par TRA et TFA ont été comparées.

L'objectif principal était le succès de la procédure et le taux de crossover.

Les objectifs secondaires étaient les complications reportées, le temps de fluoroscopie, la dose de contraste injectée, les doses d'irradiations et la satisfaction des patients.

Résultats :

Au total 303 procédures ont été réalisées. Le succès de la procédure a été objectivé dans 142/146 (97%) par TRA comparé à 157/157 (100%) par TFA, ($p=0.05$). Le taux de complications était non significativement différent ($p=0.35$) entre la voie radiale 2/146 (1%) et la TFA 1/157 (0.6%). Le temps de fluoroscopie par vaisseaux cathétérisés était significativement plus long ($p<10^{-3}$) pour les voies par TRA (3.4 ± 1.4 min) quand on compare à celle réalisées par TFA (1.9 ± 1.6 min).

Il existait une amélioration significative des compétences de l'opérateur avec l'expérience dans les procédures par TRA ; 70% des patients préféraient la voie radiale à la voie fémorale.

Conclusion :

La voie radiale pour les artériographies cérébrales est faisable, sûre et présente une forte préférence de la part des patients. Néanmoins cette procédure est associée à un temps de fluoroscopie plus long et une irradiation plus importante comparée à la voie fémorale.

Mots clés : temps de fluoroscopie, angiographie cérébrale, courbe d'apprentissage, satisfaction des patients.

Abstact :***Comparison of transradial and transfemoral access for cerebral diagnostic angiography.******Objectives:***

The purpose of this study was to evaluate the feasibility and the safety of transradial access (TRA) for cerebral angiography and to compare the corresponding technical success, complication rate and the radiation dose to transfemoral access (TFA) procedures.

Materials and methods:

This study is a retrospective analysis of all consecutive patients undergoing a diagnostic cerebral angiography between July 2016 and April 2019 in a single center. TRA and TFA approaches were compared. The primary outcome was the technical success and the crossover rates. Secondary outcomes were access related complications, fluoroscopy times, contrast volumes, radiation doses and patients satisfaction.

Results:

A total of 303 procedures were performed. Technical success was achieved in 142/146 (97%) via TRA compared to 157/157 (100%) via TFA, ($p=0.05$). The overall complication rate was not significantly different ($p=0.35$) between TRA 2/146 (1%) and TFA 1/157 (0.6%). Fluoroscopy time per number of vessels was significantly longer ($p<10^{-3}$) for TRA routes (3.4 ± 1.4 min) when compared to those performed with TFA (1.9 ± 1.6 min).

There was a significantly drastic improvement in the operator efficiency with increasing experience in TRA procedures. Seventy percent of patients preferred TRA to TFA.

Conclusion:

TRA for cerebral angiography is feasible, safe and strongly preferred by patients but this procedure is associated with longer fluoroscopy times and radiation exposure when compared to TFA procedures.

Key words: fluoroscopy, cerebral angiography, learning curve, patient satisfaction.