



HAL
open science

Implication des mutations de PIGN dans le syndrome de Fryns, description de la cohorte réunionnaise et revue de la littérature

Audrey Méleu

► To cite this version:

Audrey Méleu. Implication des mutations de PIGN dans le syndrome de Fryns, description de la cohorte réunionnaise et revue de la littérature. Sciences du Vivant [q-bio]. 2020. dumas-03016142

HAL Id: dumas-03016142

<https://dumas.ccsd.cnrs.fr/dumas-03016142>

Submitted on 20 Nov 2020

HAL is a multi-disciplinary open access archive for the deposit and dissemination of scientific research documents, whether they are published or not. The documents may come from teaching and research institutions in France or abroad, or from public or private research centers.

L'archive ouverte pluridisciplinaire **HAL**, est destinée au dépôt et à la diffusion de documents scientifiques de niveau recherche, publiés ou non, émanant des établissements d'enseignement et de recherche français ou étrangers, des laboratoires publics ou privés.

**UNIVERSITÉ DE LA RÉUNION
UFR SANTÉ**

Année : 2020

N° : 2020LARE050M

**THÈSE POUR LE DIPLÔME D'ÉTAT
DE DOCTEUR EN MÉDECINE**

**Implication des mutations de *PIGN* dans le syndrome de Fryns,
description de la cohorte réunionnaise et revue de la littérature.**

Présentée et soutenue publiquement le 19 octobre 2020 à 18 heures

à La Réunion

Par Audrey MÉLEU

JURY

Président :

Monsieur le Professeur Didier LACOMBE

Assesseurs :

Madame la Professeure Laurence FAIVRE

Madame la Professeure Catherine MARIMOUTOU

Monsieur le Docteur Jean-Luc ALESSANDRI

Monsieur le Docteur Paul GUEGUEN

Madame la Docteure Marie-Line JACQUEMONT

Directrice de thèse :

Madame la Professeure Bérénice DORAY

TABLE DES MATIÈRES

ABREVIATIONS.....	4
INTRODUCTION.....	6
PATIENTS ET METHODES.....	8
1- Patients atteints d'un SF	8
2- Cohorte de la population réunionnaise, « DIVERSITE »	9
3- Cohorte hernie diaphragmatique congénitale, REMACOR.....	9
4- PCR HRM (<i>Polymerase Chain Reaction High Resolution Melt</i>)	10
5- Séquençage Sanger des parties codantes du gène <i>PIGN</i>	13
6- Revue de la littérature.....	13
RESULTATS	13
1- Ensemble des patients atteints d'un SF clinique rapportés dans la zone Océan Indien	13
a. Recherche de la délétion des exons 5 à 7 par PCR HRM	14
b. Séquençage Sanger de <i>PIGN</i>	14
c. Description clinique des patients de la zone Océan Indien avec mutation <i>PIGN</i>	17
i. Patients déjà décrits.....	17
ii. Patients jamais rapportés	17
o Famille B.....	17
o Famille C.....	18
o Famille D.....	19
o Famille E.....	20
2- Revue de la littérature.....	22
3- Description phénotypique de l'ensemble des patients présentant un syndrome de Fryns, pour lesquels une mutation biallélique de <i>PIGN</i> est identifiée (littérature et cohorte de l'Océan Indien).....	22
4- Délétion au sein de la collection « DIVERSITE »	30
5- Délétion au sein de la cohorte des patients de l'île de La Réunion présentant une HDC hors syndrome de Fryns.....	30
DISCUSSION.....	31
1- Fréquence de la délétion récurrente de <i>PIGN</i> chez les patients atteints de SF et chez les témoins sains.	31
2- Description clinique.....	33
3- Diagnostic anténatal	35
4- HDC et SF	36
a. Étiologies des HDC	36
b. Diagnostics différentiels du SF	36
c. Cas particulier du diagnostic anténatal	37
5- Limite de notre étude.....	39

6- Corrélation génotype/phénotype : le SF et le MCAHS1 : une seule entité avec un spectre phénotypique différent ?	39
7- Autres pathologies liées aux gènes impliqués dans la synthèse du GPI	42
CONCLUSION	44
ANNEXES	45
Bibliographies	51

SOMMAIRE DES TABLEAUX ET DES FIGURES

Tableau 1: Cohorte réunionnaise et mahoraise des patients atteints d'un syndrome de Fryns.....	16
Tableau 2: Ensemble des patients présentant un SF décrits dans la littérature et dans notre cohorte chez qui une mutation biallélique de PIGN a été identifiée.	24
Tableau 3: Description clinique post-natale de notre cohorte et de la littérature.	27
Tableau 4: Anomalies rapportées lors des échographies obstétricales.	29
Tableau 5: Principaux diagnostics différentiels du SF et leur présentation clinique (liste non exhaustive).....	38
Tableau 6: Cohorte des patients atteints d'un SF avec mutation biallélique de PIGN, revue de la littérature (A) et nouveaux patients (B).	46
Tableau 7: Description clinique détaillée des patients de la littérature (A) et des nouveaux patients (B).....	47
Tableau 8: Présentation détaillée des signes échographiques prénatals des patients de la littérature (A) et des nouveaux patients (B).....	50
Figure 1 : Délétion des exons 5 à 7 du gène PIGN.	11
Figure 2 : Profil des courbes de fusion de la PCR HRM.	12
Figure 3 : Radiographie de l'enfant D1.	20

ABRÉVIATIONS

ACMG: *American College of Medical Genetics and Genomics*

ACPA : analyse chromosomique sur puce à ADN

AD : autosomique dominant

ADN : acide désoxyribonucléique

AR : autosomique récessif

BT : biopsie de trophoblaste

CADD : *Combined Annotation Dependent Depletion*

CHU : centre hospitalo-universitaire

CIA: communication inter-auriculaire

CIV : communication inter-ventriculaire

CN : clarté nucale

CPDPN : centre pluridisciplinaire de diagnostic prénatal

CRAT : centre de référence des agents tératogènes

DPI : diagnostic préimplantatoire

DPN : diagnostic prénatal

DOOR : syndrome de surdité, onycho-ostéodystrophie, déficience intellectuelle

EEG : électroencéphalogramme

ETF: échographie transfontanellaire

FCS : fausse-couche spontanée

FISH: *Fluorescent in situ hybridization*

FO: fond d'oeil

GenomAD: *Genome Aggregation Database*

GPI : glycosylphosphatidylinositol

HDC: hernie diaphragmatique congénitale

HMZ : homozygote

HPMRS : hyperphosphatasie avec retard mental et épilepsie

HTAP : hypertension artérielle pulmonaire

HTZ : hétérozygote

IMG : interruption médicale de grossesse

IRM : imagerie par résonance magnétique

IC95 : intervalle de confiance à 95%

MCAHS1 : *Multiple Congenital Anomalies Hypotonia Seizure syndrome 1*

MCAHS2 : *Multiple Congenital Anomalies Hypotonia Seizure syndrome 2*
MCAHS3 : *Multiple Congenital Anomalies Hypotonia Seizure syndrome 3*
MFIU : mort fœtale *in utero*
NA : non applicable
NC : non connu
OGE : organes génitaux externes
OMIM: *Online Mendelian Inheritance in Man*
PAGO : syndrome d'hypoplasie pulmonaire, agonadisme, dextrocardie, hernie diaphragmatique
PAL : phosphatases alcalines
Pb: paire de bases
PC : périmètre crânien
PCR: Polymerase Chain Reaction
PCR HRM: *Polymerase Chain Reaction High Resolution Melt*
PIGA: phosphatidyl Inositol Glycan Anchor Biosynthesis, Class A
PIGN: phosphatidyl Inositol Glycan Anchor Biosynthesis, Class N
PIGT: phosphatidyl Inositol Glycan Anchor Biosynthesis, Class T
PIGV: phosphatidyl Inositol Glycan Anchor Biosynthesis, Class V
PLA : ponction de liquide amniotique
PPTU : pli palmaire transverse unique
Q1 : 1^{er} quartile
Q3 : 3^{ème} quartile
REMACOR : registre de malformations congénitales de La Réunion
RGD : retard global de développement
Rx : radiographie
SA : semaines d'aménorrhée
SPK : syndrome de Pallister Killian
SF: Syndrome de Fryns
SHIFT: *Sorting Intolerant From Tolerant*
SNP: *Single Nucleotide Polymorphism*
Tm: *temperature melting*
VG: ventricule gauche

INTRODUCTION

Le syndrome de Fryns (SF) est un syndrome polymalformatif rare dont les points d'appel principaux sont une hernie diaphragmatique congénitale (HDC), une hypoplasie des phalanges distales ou des ongles, une hypoplasie pulmonaire et une dysmorphie faciale caractéristique (hypertélorisme, traits épais, philtrum long, macrostomie, lèvre supérieure éversée, micrognathie, oreilles dysplasiques et bas implantées). Les autres signes cliniques fréquemment associés regroupent : polyhydramnios, fente orofaciale (palatine et/ou labiale), malformations cérébrales (ventriculomégalie, agénésie du corps calleux, malformation de Dandy-Walker), malformations cardiovasculaires (communication interventriculaire et/ou interauriculaire, malformations cono-troncales ou aortiques), malformations gastro-intestinales (omphalocèle, malrotation intestinale, malformation anale), dysplasie rénale, malformations génitales et oculaires (opacité cornéenne ou microphthalmie). (1–5)

Le mode de transmission est autosomique récessif. La prévalence est estimée, sur un seul article français, à 7 pour 100000 naissances vivantes (6). Dans la majorité des cas, le SF est létal en période prénatale (fausse-couche ou mort fœtale *in utero*) ou néonatale précoce, en lien avec une insuffisance respiratoire secondaire à une hypoplasie pulmonaire et/ou hernie diaphragmatique. Le pronostic des rares patients survivants reste sombre, avec une atteinte neurologique sévère.

Jusqu'à récemment, aucune cause génétique n'était identifiée dans le SF. Le diagnostic était clinique, basé sur les critères diagnostics proposés par Lin *et al.* (7): 1) une malformation diaphragmatique (incluant hernie, hypoplasie, agénésie ou éventration diaphragmatique), 2) une dysmorphie faciale caractéristique, 3) une hypoplasie digitale affectant les ongles ou les phalanges, 4) une hypoplasie pulmonaire, 5) la présence d'au moins un autre symptôme fréquemment associé (polyhydramnios, atteinte ophtalmologique, fente orofaciale, malformation cérébrale, cardiaque, gastro-intestinale, rénale, ou génitale) et 6) un autre membre de la fratrie atteint ou une consanguinité parentale. La présence de 4 critères sur 6 correspond à la définition stricte du SF alors que la présence de 3 critères répond à la définition large, après élimination de microremaniements chromosomiques par analyse

chromosomique sur puce à ADN (ACPA). En effet les syndromes microdélétionnels et duplicationnels constituent des diagnostics différentiels importants du SF, particulièrement les délétions 15q26.2 et 8p23.1 (8), et la trisomie 1q en mosaïque (9). D'autres syndromes polymalformatifs ont des présentations parfois chevauchantes avec le SF, tels que la tétrasomie 12p en mosaïque (syndrome de Pallister-Killian, associant HDC, hypoplasie pulmonaire, traits épais, cardiopathie, malformations anales et génitales), des syndromes monogéniques tels que les syndromes de Simpson-Golabi-Behmel, de DOOR (surdit , onycho-ost odystrophie, d ficiency intellectuelle) ou de Donnai-Barrow.

En 2014, Brady *et al.* (10) d crivent pour la premi re fois un patient atteint d'un SF pour lequel le s quen age d'exome permet l'identification d'une mutation perte de fonction homozygote du g ne *PIGN* (*phosphatidyl Inositol Glycan Anchor Biosynthesis, Class N*). En 2016, ce lien est confirm  par McInerney-Leo *et al.*, qui rapportent 3 nouveaux patients (11).

Les mutations biall liques du g ne *PIGN* ont d'abord  t  d crites dans le *Multiple Congenital Anomalies-Hypotonia-Seizures syndrome 1* (MCAHS1) (OMIM #614080), caract ris  par une hypotonie, un retard de d veloppement souvent s v re, des convulsions, et un syndrome malformatif. Les mutations rapport es dans ce syndrome sont soit des mutations faux sens biall liques, soit une mutation faux-sens associ e   une mutation perte de fonction, sugg rant une activit  de *PIGN* r siduelle (12).

Le g ne *PIGN* code pour une glycosylphosphatidylinositol (GPI) - thanolamine phosphate transf rase qui ajoute une phospho thanolamine au premier mannose du GPI. Le GPI a un r le d'ancrage   la surface des cellules pour plus de 150 prot ines impliqu es dans les interactions cellulaires, la transduction des signaux, l'adh sion cellulaire et la d fense cellulaire (pr sentation d'antig nes). Pr s de 20 autres g nes sont impliqu s dans la biosynth se du GPI. Des mutations de ces g nes sont rapport es dans des pathologies neuro-d veloppementales associ es ou non   une  pilepsie et   des malformations cong nitales.

Depuis la publication de Brady *et al.* en 2014, des mutations biall liques de *PIGN* ont  t  rapport es dans la litt rature chez 9 autres patients pr sentant un SF, 3

foetus issus de deux familles différentes (11) et 6 enfants issus de 4 familles différentes (4). Dans cette dernière publication, 4 des patients, issus de 3 familles, sont originaires des îles de l'océan Indien (Ile de La Réunion et Mayotte) et présentent une délétion homozygote de 5.07 kb, emportant les exons 5 à 7 du gène *PIGN*, laissant suspecter un effet fondateur (4,13). Les autres mutations rapportées dans le SF sont soit des mutations du site d'épissage, soit des mutations avec décalage du cadre de lecture (4).

L'objectif de notre étude consiste à décrire la cohorte réunionnaise et mahoraise des patients atteints d'un syndrome de Fryns sur le plan clinique et moléculaire avec, prioritairement, la recherche de la délétion des exons 5 à 7 du gène *PIGN*. Dans un deuxième temps, la recherche de la délétion récurrente de *PIGN* est étendue d'une part au sein d'un échantillon de la population générale réunionnaise afin de déterminer la fréquence des hétérozygotes et d'autre part chez les patients présentant une hernie diaphragmatique congénitale.

PATIENTS ET MÉTHODES

1- Patients atteints d'un SF

Les patients sont recrutés à partir : 1) du Registre de Malformations Congénitales de La Réunion (REMACOR) entre 2002 et 2019, 2) des données des services de Médecine Néonatale du CHU de La Réunion, 3) du Centre Pluridisciplinaire de Diagnostic Prénatal (CPDPN) de La Réunion et des patients de Mayotte adressés à l'équipe de génétique du CHU de La Réunion pour avis. Tous les patients avec un diagnostic clinique de SF sont inclus.

Les données cliniques sont recueillies à partir du dossier médical informatisé commun de l'hôpital et des dossiers papier du service de Génétique.

Les données phénotypiques rapportées dans les courriers et comptes rendus médicaux sont collectées. Une malformation ou un symptôme clinique sont considérés comme absent lorsqu'il est clairement mentionné comme non présent ou exclu par un examen complémentaire normal (autopsie, imagerie, EEG). Lorsqu'une autopsie est réalisée, les malformations non rapportées dans le compte-rendu sont

considérées comme absentes, exceptées pour les atteintes oculaires et les malformations cérébrales dont l'absence doit être explicitement mentionnée. Les signes cliniques ne remplissant pas ces conditions sont rapportés comme « non connus » (NC).

2- Cohorte de la population réunionnaise, « DIVERSITE »

Afin d'estimer la fréquence des hétérozygotes dans la population réunionnaise, la recherche de la délétion récurrente de *PIGN* est réalisée chez des individus de la collection « DIVERSITE ». Cette cohorte comprend 587 individus masculins sains, résidant sur l'île de La Réunion, avec une généalogie traçable sur au moins 2 générations. Les ADN extraits à partir d'un frottis buccal et anonymisés, sont conservés au Centre de Ressources Biologiques du CHU de La Réunion. Le recrutement sur la base du volontariat a nécessité le recueil d'un consentement écrit pour chaque individu.

3- Cohorte hernie diaphragmatique congénitale, REMACOR

La cohorte des patients présentant une HDC a été réalisée à partir des données du registre de Malformations Congénitales de La Réunion (REMACOR) entre 2002 et 2017. Le REMACOR enregistre l'ensemble des malformations congénitales et des anomalies chromosomiques chez les enfants nés vivants jusqu'à l'âge de 1 an, les morts fœtales *in utero* (MFIU) après 22 semaines d'aménorrhée (SA) et toutes les interruptions médicales de grossesses (IMG), quel que soit le terme. Cinquante patients présentant une HDC, syndromique ou non (hors SF), sans anomalie diagnostic étiologique ont été recueillis pour lesquels 24 ADN étaient disponibles dans la DNAtèque du laboratoire de Génétique du CHU Félix Guyon, avec un consentement écrit pour l'utilisation du prélèvement à des fins de recherche.

4- PCR HRM (*Polymerase Chain Reaction High Resolution Melt*)

L'ADN du proposant est extrait à partir :

- des prélèvements de liquide amniotique (extraction au phénolchloroforme) ou des leucocytes (kit d'extraction *Flexigen Qiagen*) chez les patients atteints d'un SF et ceux de la cohorte HDC
- d'un frottis buccal chez les individus de la collection DIVERSITÉ.

Idéalement, l'extraction d'ADN des parents des patients est réalisée à partir d'un prélèvement sanguin.

La recherche de la délétion intragénique des exons 5 à 7 de *PIGN* (hg19/GRCH37 : *chr18: 59819870 – 59824934*) est réalisée au sein du laboratoire du Service de Génétique du CHU de La Réunion, par PCR HRM en deux étapes : une PCR avec amplification de l'ADN en présence d'un agent fluorescent intercalant (*SYBR Green*), suivie d'une étape de dénaturation (augmentation progressive de la température jusqu'à dénaturation des doubles brins d'ADN), appelée processus de fusion. Lors de ce processus, la fluorescence du *SYBR Green* diminue générant la courbe de fusion. La température de fusion, T_m ou *temperature melting*, correspondant au point d'inflexion de la courbe (point sur lequel la dérivée s'annule), varie en fonction de la longueur du brin d'ADN et de sa composition en nucléotides GC.

Les coordonnées génomiques de la délétion récurrente des exons 5 à 7, *chr18:59819870-59824934* (hg19/GRCH37), sont issues de la publication de Alessandri *et al.* (4). À partir de ces données, les amorces sont choisies afin d'obtenir d'une part des fragments d'ADN de longueur différente en fonction de la présence ou de l'absence de la délétion des exons 5 à 7 et d'autre part un écart de 2°C des T_m entre les deux amplicons (figure 1D). L'évaluation *in silico* des T_m a été réalisée à partir du logiciel uMelt (*dna-utah.org*) (14). La position des 3 amorces est présentée sur la figure 1.

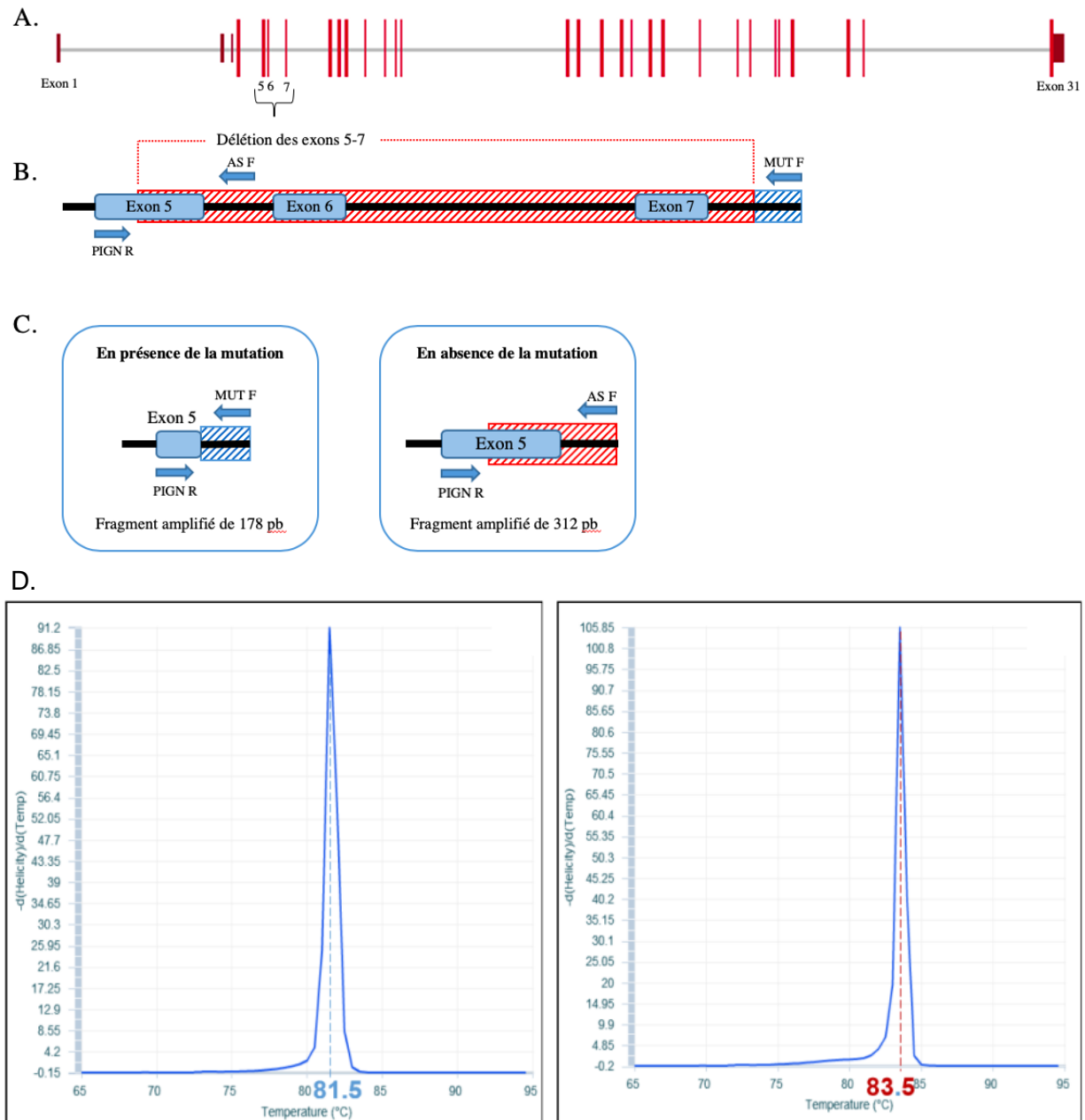


Figure 1 : Délétion des exons 5 à 7 du gène *PIGN*.

A : Schéma du gène *PIGN* qui comprend 31 exons dont les 3 premiers sont non codants.

B-C : Localisation des amorces utilisées pour la PCR HRM. Chez un sujet homozygote non muté, l'amplification s'effectue entre les amorces « PIGN-R » et « AS-F » (Allèle sauvage). Si la mutation est présente, l'amplification s'effectue entre les amorces « PIGN-R » et « MUT-F ». La partie hachurée rouge représente la zone délétée, la partie hachurée bleue représente la partie non délétée de l'intron 7.

D : Prédiction *in silico* à partir du logiciel uMelt des dérivées des courbes de fusion du fragment avec la délétion (à droite) avec un $T_m=83,5^\circ\text{C}$ et en l'absence (à gauche) de la délétion avec un $T_m=81,5^\circ\text{C}$.

En l'absence de délétion, l'amplification s'effectue entre les amorces « PIGN-R » et « AS-F » et concerne un fragment de 312 paires de bases (pb). En cas de délétion, l'amplification a lieu entre les amorces « PIGN-R » et « MUT-F », générant un fragment de 178 pb.

Les séquences de ces amorces sont:

PIGN-R: 5'-GGTCATGTAGCTCTGATAGCTGG-3',

AS-F: 5'-TGAAC TTTCAAGAGTAATATCTAGGAAA-3',

MUT-F: 5'-GGGGAGAGGTGCTTAGAATTTTAT-3'.

Le programme de PCR HRM est défini après plusieurs essais, faisant varier la concentration des amorces, la concentration d'ADN et la température d'hybridation des amorces.

Ainsi, la PCR finale est effectuée dans un volume total de 10µL comprenant : les 3 amorces à 10µM, du *Light Cycler 480 SYBR green I Master* et 10ng/µL d'ADN. La PCR et la fusion à haute résolution sont réalisées à partir du *Quant Studio 3 (Applied biosystem)*. Les courbes de fusion sont analysées à l'aide des logiciels *Quanstudio™ Design et Analysis Software* (figure 2).

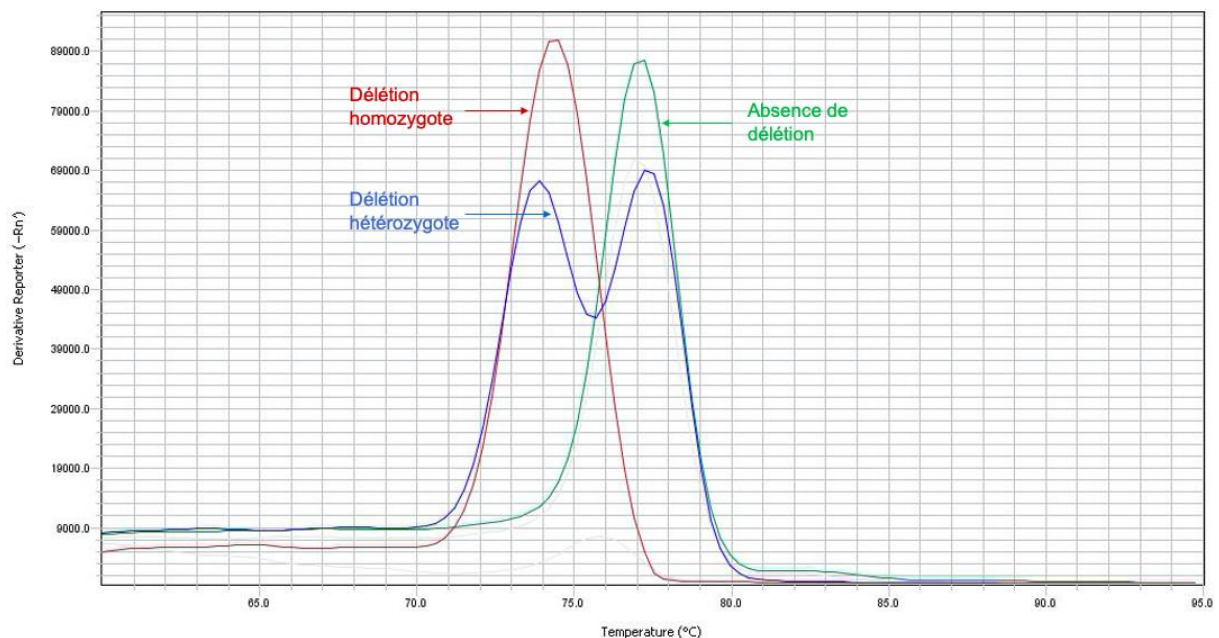


Figure 2: Profil des courbes de fusion de la PCR HRM chez un patient hétérozygote (courbe bleue) pour la délétion des exons 5 à 7 de PIGN, homozygote pour la délétion (courbe rouge) et sans délétion (courbe verte).

5- Séquençage Sanger des parties codantes du gène *PIGN*.

Le séquençage Sanger des séquences codantes de *PIGN* est réalisé chez les patients atteints d'un SF en seconde intention dans deux situations : aucune délétion des exons 5 à 7 mise en évidence ou une seule présente à l'état hétérozygote.

Les amorces utilisées pour le séquençage des exons 4 à 31 sont issues de la publication de Maydan *et al.* (12). Les différentes étapes de séquençage comportent : 1- Amplification par PCR multiplex (*Qiagen multiplex*) ; 2- Contrôle sur système d'électrophorèse capillaire Qsep ; 3- Purification et élimination des amorces et des dNTP non incorporés en fin de PCR par la méthode *ExoSAP-IT* (*thermoFisher*) ; 4- Réaction de séquence avec kit *BigDyeTM Terminator v3.1 Cycle Sequencing* (*ThermoFisher*) ; 5- Purification à l'aide du kit *XTerminator* ; 6- Séquençage sur *ABI3130XL PRISM Genetic Analyser* (*ThermoFischer*) ; 7- Analyse des séquences sur le logiciel *Seqscape* (*ThermoFisher*).

6- Revue de la littérature

Les données phénotypiques des patients publiés présentant des mutations avec perte de fonction bialléliques de *PIGN* sont recueillies. La recherche bibliographique est conduite à partir du moteur de recherche *pubmed*, avec les mots clés « *PIGN* » et « Fryns syndrome ».

RESULTATS

1- Ensemble des patients atteints d'un SF clinique rapportés dans la zone Océan Indien

Vingt-quatre patients, nés entre 1993 et 2019, sont inclus, répartis en 16 naissances vivantes et 7 fœtus (informations non disponibles chez 1 enfant), issus de 14 familles différentes. Tous, exceptés 2 patients pour qui les informations ne sont pas disponibles, sont originaires des îles de l'Océan Indien, comprenant La Réunion, Madagascar, Mayotte et les Comores. (Tableau 1)

a. Recherche de la délétion des exons 5 à 7 par PCR HRM

L'ADN est disponible pour 14 patients. La délétion des exons 5 à 7 de *PIGN*, recherchée par PCR HRM, est identifiée à l'état homozygote chez 11 des 14 patients et à l'état hétérozygote chez 2 patients d'une même fratrie (patients A1 et A2).

L'analyse parentale est réalisée dans 6 familles : les parents du patient P3 (famille 2) et des patients P1 et P2 (famille 1) sont hétérozygotes pour la délétion récurrente. Pour les familles A, B et G seul l'ADN de la mère est disponible. La délétion hétérozygote est retrouvée chez les mères des familles A et B. La mère de l'enfant G1, pour lequel l'ADN n'est pas disponible, n'est pas porteuse de la délétion.

b. Séquençage Sanger de *PIGN*

Une seconde mutation de *PIGN* est recherchée chez les 2 patients de la famille A dans l'hypothèse d'une hétérozygotie composite avec la délétion récurrente.

Le séquençage Sanger des exons codants de *PIGN* permet d'identifier chez eux le variant faux-sens NM_176787.5 c.2354G>A, p.(Arg785His). L'analyse maternelle révèle qu'elle est porteuse de la délétion récurrente, mais pas du variant c.2354G>A ; l'hypothèse est ainsi ce dernier soit hérité du père.

Il s'agit d'un variant rare, dont la fréquence est estimée à 0,00614% (13/211866) dans GenomAD (*Genome Aggregation Database*, <https://gnomad.broadinstitute.org>), base de données de séquençage d'exomes et de génomes d'individus indemnes de pathologie pédiatrique. Aucun sujet homozygote pour ce variant n'est rapporté.

Ce variant est localisé dans un domaine fonctionnel de la protéine PIGN (GPI éthanolamine phosphatase transférase 1 C terminale) et se situe dans une zone de la séquence protéique hautement conservée parmi plusieurs espèces. L'impact de la substitution de l'arginine en histidine sur la structure de la protéine est prédit comme probablement délétère par les logiciels *Polyphen2*, *MutationTaster* et *SHIFT (Sorting Intolerant From Tolerant)*. Ces logiciels s'appuient sur l'homologie de séquence et des propriétés physiques des acides aminés pour évaluer les conséquences possibles d'une substitution d'un acide aminé sur la structure et la fonction de la protéine. Le logiciel *CADD (Combined Annotation Dependent Depletion*,

<https://cadd.gs.washington.edu>) prédit également un effet pathogène, avec un score à 32 (variant prédit pathogène si score >15).

Selon les critères de l'*American College of Medical Genetics and Genomics* (ACMG) (15), ce variant peut être classé comme probablement pathogène, puisque deux arguments modérés sont en faveur d'une pathogénicité (PM2 : fréquence très faible chez les contrôles ; PM3 : variant en trans d'un variant pathogène dans une pathologie récessive) et que trois arguments rendent compte d'une pathogénicité (PP1 : co-ségrégation chez plusieurs patients atteints dans la famille ; PP3 : effet délétère prédit par les logiciels informatiques ; PP4 : phénotype et histoire familiale spécifique de la pathologie associée au gène). Cependant, l'analyse paternelle reste requise afin de s'assurer que ce variant est hérité du père et de confirmer sa position en trans avec la délétion des exons 5 à 7.

Le séquençage Sanger des exons 4 à 31 de *PIGN* réalisé chez le patient F1 et chez la mère du patient G1 (ADN du patient non disponible) n'a pas retrouvé de mutation.

Familles	Patients	Genre		Terme de			Origine géographique parentale	ADN disponible	Délétion récurrente des exons 5 à 7 de PIGN	Analyses génétiques réalisées *
		Filles	Garçons	Naissance	MFIU	IMG				
F A (13)	PA1	1	0	39 SA	-	-	Madagascar	+	HTZ	Caryotype, SPK, ACPA
	PA2	0	1	33 SA	-	-		+	HTZ	Caryotype
	PB1	0	1	39 SA	-	-		+	HMZ	Caryotype, FISH 22q11.2
F B	PB2	1	0	-	29 SA	-	La Réunion	+	HMZ	Caryotype
	PB3	0	1	-	-	17 SA		+	HMZ	Caryotype
	PC1	NC	NC	-	-	NC		-	NC	NC
F C	PC2	1	0	-	-	21 SA	La Réunion	-	NC	Caryotype
	PC3	0	1	-	-	18 SA		+	HMZ	Caryotype
	PD1	0	1	37 SA +5j	-	-		+	HMZ	Caryotype
F D	PD2	1	0	34 SA +5j	-	-	Mayotte / Comores	+	HMZ	Caryotype
	PE1	0	1	25 SA +3j	-	-		+	HMZ	Caryotype, SPK
	PE2	1	0	30 SA	-	-		-	NC	-
F 1 (4,13)	P1	0	1	26 SA +5j	-	-	La Réunion	+	HMZ	ACPA, exome ACPA
	P2	1	0	30 SA	-	-		+	HMZ	ACPA
	P3	1	0	-	36 SA	-		+	HMZ	Caryotype
F 2 (4)	P4	1	0	33 SA	-	-	Mayotte / Comores	+	HMZ	Caryotype, ACPA
	PF1	0	1	30 SA	-	-		+	-	Caryotype
	PG1	1	0	-	NC	-		-	NC **	NC
F H	PH1	0	1	35 SA	-	-	NC	-	NC	Caryotype
	PI1	1	0	31 SA	-	-		-	NC	NC
	PJ1	1	0	-	28 SA	-		-	NC	NC
F K	PK1	0	1	27 SA	-	-	La Réunion	-	NC	NC
	PL1	1	0	37 SA	-	-		-	NC	Caryotype
	PM1	1	0	35 SA +6j	-	-		-	NC	Caryotype
Total: N= 24 (16 familles)		13/24	10/24	16/22	3/22	3/22		14/24	13/14	

Tableau 1 : Cohorte réunionnaise et mahoraise des patients atteints d'un syndrome de Frys. (4,13,19): Patients déjà publiés (respectivement : Alessandri et al. 2018, 2014 et 2005) ;

* Ensemble des analyses génétiques réalisées, en dehors de l'analyse moléculaire de PIGN, s'étant révélées normales ;

** Analyse moléculaire réalisée chez la mère: délétion récurrente de PIGN non retrouvée ;

SPK: Syndrome de Pallister Killian: recherche de tétrasomie 12p ; HTZ : hétérozygote pour la délétion récurrente, HMZ : homozygote ; NC : non connu.

c. Description clinique des patients de la zone Océan Indien avec mutation *PIGN*

i. Patients déjà décrits

La description clinique et les résultats de l'analyse moléculaire des patients P1 à P4 (des familles F1, F2 et F3, tableau 1), est publiée (4). La mise en évidence de la délétion hétérozygote de *PIGN* chez les parents des patients P1 et P2 leur permet lors d'une nouvelle grossesse de réaliser un diagnostic prénatal (DPN) : le fœtus n'est pas atteint et le couple donne naissance à un garçon bien portant. Les parents du patient P3 réalisent également un DPN : le fœtus étant indemne, la grossesse est menée à terme, avec naissance d'un enfant en bonne santé.

La famille A est décrite, par Alessandri *et al.* (13) (patients 5 et 6).

ii. Patients jamais rapportés

o Famille B

Le patient B1 naît d'un couple originaire de La Réunion, sans antécédent notable. Un hygroma kystique au 1^{er} trimestre de la grossesse conduit à la réalisation d'une amniocentèse pour caryotype fœtal et FISH au locus 22q11.2, analyses toutes deux normales. Le suivi échographique révèle une anasarque fœtale, un hydramnios, des pieds bots et une malformation cardiaque associant une CIV et une hypoplasie du ventricule gauche et de l'aorte. Le pronostic sévère de la malformation cardiaque est expliqué au couple, qui choisit de poursuivre la grossesse. Le patient B1 naît à 30 SA, avec un poids de 1650 g (82^{ème} percentile), une taille de 43 cm (89^{ème} percentile) et un périmètre crânien (PC) de 31 cm (95^{ème} percentile). L'examen clinique visualise une macrostomie avec des lèvres fines, un philtrum court, une racine du nez étalée, une pointe du nez déprimée et une columelle haute, une malposition des pieds, une syndactylie partielle bilatérale des 2 et 3^{èmes} orteils, une hypoplasie des phalanges distales et des ongles, un pli palmaire transverse unique (PPTU) bilatéral, un micropénis et un hypospadias. L'enfant décède au 1^{er} jour de vie. L'examen fœtopathologique objective un épanchement des séreuses, une hernie diaphragmatique droite avec hypoplasie pulmonaire, une hypoplasie du

ventricule gauche et une hépatomégalie. L'ensemble de ces éléments conduit à poser le diagnostic de SF.

La grossesse suivante, marquée par la découverte d'une hyperclarté nucale au premier trimestre (caryotype sur LA normal), aboutit à la naissance à un enfant mort-né à 29 SA (patient B2). Le fœtus, de sexe féminin, présente une hernie diaphragmatique unilatérale.

La troisième grossesse du couple (patient B3) est interrompue à 17 SA après la découverte chez le fœtus d'une récurrence de l'hyperclarté nucale, d'une hernie diaphragmatique unilatérale et d'une cardiopathie. Le caryotype, réalisé à partir d'une biopsie de trophoblaste (BT), est également normal (46, XY).

La délétion récurrente homozygote des exons 5 à 7 de *PIGN* est retrouvée chez les 3 patients. L'analyse moléculaire chez la mère met en évidence la délétion à l'état hétérozygote.

○ Famille C

L'histoire obstétricale de la famille C, originaire de La Réunion, est marquée par une fausse-couche spontanée (sans cause précisée) puis une MFIU lors de la seconde grossesse (patient C1). Le fœtus présente une hernie diaphragmatique, une brachydactylie, et une dysmorphie faciale (macrostomie, lèvre supérieure fine, hypertélorisme, narines antéversées) faisant évoquer un SF.

Lors de la grossesse suivante, le couple demande une IMG en raison de la récurrence du syndrome malformatif fœtal (patiente C2). Le caryotype, réalisé sur PLA, est normal. À l'autopsie, le fœtus, de sexe féminin, présente, à l'examen externe, une dysmorphie faciale (associant traits épais, ensellure nasale proéminente, arête nasale courte, narines antéversées, lèvres fines, macrostomie, oreilles grandes et dysplasiques), un pterygium coli bilatéral, une hypoplasie des phalanges distales et des ongles des mains, un brachydactylie des orteils, des pieds plats et en piolet, et, à l'autopsie, une hernie diaphragmatique bilatérale, totale à gauche et partielle à droite, un non-accolement du côlon droit, une transposition des gros vaisseaux et une CIV haute.

Le 3^{ème} fœtus atteint du couple, le patient C3, présente une clarté nucale augmentée (3,9 mm) à 12 SA, puis, à 16 SA, une dilatation et une hyperéchogénicité rénale et une hernie diaphragmatique. La quantité de liquide amniotique est normale. Les

extrémités fœtales sont sans particularité. Le caryotype, réalisé à partir d'un prélèvement de liquide amniotique, est normal. Le couple demande une IMG, réalisée à 18 SA. Le fœtus, de sexe masculin, présente une dysmorphie avec une antéversion narinaire, une pointe nasale déprimée, des ailes du nez étalées, des oreilles basses, un cou large et court. L'autopsie objective une hernie diaphragmatique bilatérale, une transposition des gros vaisseaux, une dilatation pyélocalicielle droite, des testicules intra-abdominaux, un appendice médian et une anomalie de la segmentation pulmonaire avec 4 lobes à droite et 3 lobes à gauche.

Seul l'ADN du fœtus C3 est disponible. La délétion récurrente de *PIGN* est mise en évidence chez le fœtus à l'état homozygote. L'ADN des parents n'est pas disponible.

○ Famille D

Les patients D1 et D2 naissent d'un couple originaire des Comores et de Mayotte. L'histoire familiale est marquée par le décès de deux enfants nés à Mayotte, le premier décédé en période néonatale d'une étiologie inconnue, et le second décédé le premier jour de vie dans un contexte d'hydramnios, d'atrésie de l'œsophage et de hernie diaphragmatique.

La grossesse du patient D1 est marquée par une suspicion d'atrésie de l'œsophage avec hydramnios majeur, nécessitant une ponction évacuatrice de liquide amniotique. Le caryotype réalisé sur la PLA, est normal (46,XY). L'accouchement a lieu à La Réunion, à 36 SA +5 jours, avec un poids de naissance à 2195 g (2^{ème} percentile). Le patient D1 présente une détresse respiratoire post-natale immédiate nécessitant un transfert en réanimation pédiatrique. Une dysmorphie est notée, avec des traits épais, une absence de philtrum et des oreilles bas implantées. L'examen clinique objective une fente palatine postérieure, des mamelons écartés, une cryptorchidie, des orteils et des doigts courts et fléchis. La radiographie du thorax visualise une hernie diaphragmatique droite et l'échographie cardiaque une CIA large et une dysplasie valvulaire aortique pulmonaire et mitrale.

Un électroencéphalogramme (EEG), réalisé le premier jour de vie, enregistre un tracé discontinu pathologique avec des pointes positives rolandiques droites, sans éléments physiologiques. Le patient D1 présente des mouvements convulsifs à J2, traités par phénobarbital. L'échographie trans-fontanelle objective des sillons

corticaux marqués et les radiographies des extrémités confirment l'hypoplasie des phalanges distales des doigts et des orteils (figure 3). L'examen ophtalmologique révèle une cataracte ainsi que des hémorragies rétiniennes. Le diagnostic de SF est ainsi posé. Un retour à Mayotte est organisé à J9. L'enfant décède à une date non précisée.

La grossesse suivante (patiente D2), découverte à 24 SA, est marquée par une récurrence de l'hydramnios avec suspicion d'atrésie de l'œsophage et de hernie diaphragmatique évoquant de nouveau un SF. Le caryotype réalisé sur PLA est normal, 46, XX. L'accouchement est spontané à 34 SA+5 jours, d'une enfant morte-née, présentant une dysmorphie compatible avec un SF.

L'analyse moléculaire réalisée *a posteriori* chez ces deux patients identifie la délétion des exons 5 à 7 de *PIGN* à l'état homozygote. L'analyse parentale n'est pas réalisée.

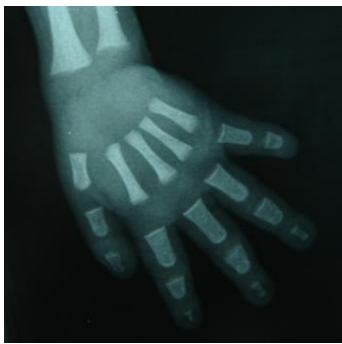

Figure 3 : Radiographie de l'enfant D1.

Aplasie unguéale du 5^{ème} doigt, brachytéléphalangie et aplasie de la phalange distale du 5^{ème} doigt.

- Famille E

Les patients E1 et E2 naissent d'un couple originaire de Mayotte, ayant 2 enfants bien portants et un antécédent de fausse couche spontanée. Durant la grossesse du patient E1, un hygroma kystique et un œdème abdominal sont rapportés à 13 SA, régressant spontanément. À 17 SA les reins sont hyperéchogènes. L'échographie à 22 SA retrouve un fœtus de sexe féminin (infirmé à la naissance), une dysmorphie avec une tête ronde, un profil plat, des narines antéversées et des petites oreilles, une dextrocardie, une hernie diaphragmatique, une dilatation pyélocalicielle et des anomalies des extrémités avec des orteils courts et une suspicion de polydactylie. La

quantité de liquide amniotique est normale. Le caryotype sur LA élimine une tétrasomie 12p et l'ADN est conservé pour ACPA et étude moléculaire de *PIGN*. Le pronostic péjoratif des malformations et la forte suspicion de SF sont expliqués au couple, finalement demandeur de poursuivre la grossesse. Le patient naît à 25 SA et décède le jour même. Il présente une dysmorphie faciale, un poids au 94^{ème} percentile, une hépatosplénomégalie majeure, une polydactylie postaxiale de la main droite, un pouce droit adductus bilatéral et un pied en piolet. L'analyse moléculaire de *PIGN* confirme le diagnostic de SF avec délétion des exons 5 à 7 à l'état homozygote.

Au cours de la grossesse suivante, la récurrence d'un SF est suspectée devant l'association d'une hyperclarté nucale (4,4mm à 13SA), d'une dysmorphie (narines antéversées, facies plat, petites oreilles mal ourlées), d'une hyperéchogénicité rénale avec dilatation pyélique et urétérale, d'un pied bot, d'une macrosomie (estimation du poids fœtal au 97^{ème} percentile), d'une CIV et d'une dilatation des cornes antérieures des ventricules latéraux. Une PLA est proposée afin de confirmer le diagnostic, refusée par le couple. La patiente E2 naît à 30 SA, avec un poids à 1750 g (93^{ème} percentile) et décède le jour même. Aucun prélèvement d'ADN n'est réalisé chez cette enfant.

2- Revue de la littérature

Neuf patients sont rapportés dans la littérature, présentant à la fois une mutation biallélique perte de fonction de *PIGN* et des manifestations cliniques évocatrices du SF. Le premier patient est décrit par Brady *et al.* en 2014, puis l'équipe de McInerney-Leo rapporte 3 fœtus chez qui les mutations sont identifiées par séquençage d'exome. Enfin, Alessandri *et al.*, rapporte, en 2018, une série de 6 patients, dont 4 originaires des îles de l'Océan Indien (tableau 1). (4,10,11)

Nous avons également inclus le patient 4 décrit par Fleming *et al.* (16), bien que considéré comme atteint d'un MCAHS1. Les éléments suivants militent en ce sens : 1) les deux mutations de *PIGN* identifiées sont des mutations perte de fonction : une mutation entraînant un décalage du cadre de lecture, c.548_549+6del, p.(Leu183fs*), héritée de la mère, et la seconde correspond à une délétion des exons 5 à 7 (chr18: 59821582-59824939, hg19/CRCh37), dont les coordonnées s'approchent de la délétion décrite dans notre cohorte, héritée du père d'origine afro-américaine ; 2) la description clinique souscrit aux critères diagnostiques larges du SF, avec une dysmorphie caractéristique, une hypoplasie des phalanges distales et des ongles et des malformations associées (cardiopathie, dysplasie rénale, anomalies cérébrales et gastro-intestinales et opacité cornéenne).

Enfin, nous avons inclus un patient atteint d'un SF avec mutation non-sens homozygote décrit dans un poster présenté par Hua Wang *et al.* à l'ACMG de 2017 (17).

La description clinique des 12 patients de la littérature est détaillée dans les tableaux annexes 6A, 7A et 8A.

3- Description phénotypique de l'ensemble des patients présentant un syndrome de Fryns, pour lesquels une mutation biallélique de *PIGN* est identifiée (littérature et cohorte de l'Océan Indien)

Une perte de fonction biallélique de *PIGN* est rapportée dans la littérature chez 12 patients présentant un SF. Dans notre cohorte, nous avons retrouvé une mutation de *PIGN* chez 9 autres patients, dont 7 jamais décrits (tableaux annexes 6B, 7B et 8B).

Parmi ces 21 patients, 11 sont des garçons et 10 des filles. Les issues de grossesse se répartissent en 12 naissances vivantes et 9 arrêts de grossesse, soit par IMG (6/9) soit par MFIU spontanée (3/9). Pour la majorité des naissances vivantes (10/12), l'accouchement est survenu avant 37 SA. La médiane de survie chez ces enfants est de 8 jours (1^{er} et 3^{ème} quartiles : 0 et 21 jours). Chez 3 d'entre eux, la date précise du décès n'est pas mentionnée (Patient du poster de Hua Wang *et al.*, patient D1 ayant quitté notre centre à J9 et patient rapporté par Fleming *et al.* (16), vivant à 4 mois).

4 patients sur 21 ne remplissent pas les critères diagnostiques stricts du SF proposés par Lin *et al.*, dont 1 (B2) ne répondant qu'à deux critères (fratrie atteinte et HDC). Cependant, l'histoire familiale et la récurrence de la HDC suffisent chez lui à porter ce diagnostic, confirmé par l'analyse moléculaire.

Au total 13 patients (/20) sont originaires des îles de l'Océan Indien, tous sont issus de notre cohorte et 4 avaient déjà été rapportés (4). Une consanguinité parentale est rapportée chez 3 patients, issus de deux familles distinctes et est suspectée chez 1 patient dont les parents étaient issus de la même communauté (17).

Tous les patients ont au moins une investigation génétique avant l'analyse moléculaire de *PIGN*, avec la réalisation d'un caryotype ou d'une ACPA dans la majorité des cas. Les autres analyses réalisées regroupent une recherche de tétrasomie 12p, une FISH aux loci 22q11.2, 1q41 et 15q26 et un séquençage du gène *TBC1D24*, impliqué dans le syndrome DOOR. Ces analyses sont toutes normales. Enfin, un séquençage d'exome est réalisé chez 6 patients, permettant d'identifier les mutations de *PIGN* et ne révélant aucune autre anomalie.

**Tableau 2:
Ensemble des
patients présentant
un SF décrits dans
la littérature et dans
notre cohorte chez
qui une mutation
biaillélique de PIGN
a été identifiée.**

	Brady et al. N=1	Mc Inerney- Leo et al. N=3	Alessandri et al. N=6	Fleming et Hua Wang et al. N=1	Nouveaux patients N=9	Total, N=21
Sexe						
Garçons	0	1	2	0	1	11/21 52,4%
Filles	1	2	4	1	0	10/21 47,5%
Fœtus	1/1	3/3	2/6	0/1	0/1	9/21 42,8%
IMG	1	3	0	-	2	6/9 66,7%
MFIU	0	0	2	-	1	3/9 33,3%
Naissances vivantes	0/1	0/3	4/6	1/1	1/1	12/21 57,1%
Prématurité <37SA	-	-	4	0	1	10/12 83,3%
Age décès (médiane, en jours)	-	-	5	NC	NC	8 (Q1: 0, Q3: 21)
Critères diagnostics selon Lin et al.						
Strictes (4 ou >)	1/1	1/3	5/6	0/1	1/1	17/21 80,9%
Larges (=3)	0/1	0/3	1/6	1/1	0/1	3/21 14,3%
<3 critères	0/1	0/3	0/6	0/1	0/1	1/21 4,8%
Histoire familiale						
Consanguinité parentale	1/1	0/3	2/4	0/1	NC	3/13 23,1%
Origine Océan Indien	0/1	0/3	4/6	0/1	NC	13/20 (65%)
Fratrie atteinte	0/1	2/3	5/6	0/1	1/1	17/21 80,9%
Investigations génétiques réalisées	1/1	3/3	6/6	1/1	1/1	21/21 100%
Caryotype	0	3	3	0	0	15/21 71,4%
ACPA	1	1	6	1	1	12/21 57,1%
FISH	0	0	1	0	0	3/21 14,3%
Tétrasomie 12p	0	0	0	0	0	2/21 9,5%
Séquençage	1	3	2	0	1	7/21 33,3%

Les investigations génétiques réalisées avant l'identification des mutations de PIGN, se sont révélées normales chez tous les patients.

Les 9 nouveaux patients correspondent aux patients chez qui l'analyse de PIGN n'avait pas encore été rapportée et pour qui nous avons confirmé une mutation biaillélique de PIGN (cf tableau 1). La présentation clinique de certains patients a déjà été rapportée.
Q1 : 1^{er} quartile, Q3 : 3^{ème} quartile.

Les signes cliniques constants chez les patients avec une mutation de *PIGN* sont : la dysmorphie (17/17), les malformations cardio-vasculaires (14/14) et les anomalies de l'EEG (6/6). (Tableau 3)

Nous ne disposons pas d'informations précises sur la description morphologique chez 4 patients : 2 fœtus rapportés McInerney-Leo *et al.* (11), pour lesquels l'autopsie a été refusée, et 2 patients de notre cohorte (B2 et B3), dont les informations de l'examen postnatal ne sont pas disponibles. Les éléments dysmorphiques les plus fréquemment rapportés sont : des oreilles dysplasiques et/ou bas implantées (14/16), un hypertélorisme et une racine du nez déprimée (8/16), une macrostomie (7/16), des narines antéversées et des traits épais (6/16), une anomalie du philtrum (long chez 4 patients et court chez 2 patients) et une lèvre supérieure fine (4/16). D'autres signes sont décrits, comme un cou court et large (chez 3 patients), un front bombé, une dolichocéphalie, une étroitesse bitemporale, une proptose oculaire, des fentes palpébrales étroites, un épicanthus, une hypoplasie de l'étage moyen, un retrait de la columelle, une pointe nasale déprimée, une macroglossie et une micrognathie.

Une anomalie cardio-vasculaire est objectivée chez tous les patients ayant eu une échographie cardiaque ou une autopsie (15/15). Les anomalies les plus fréquemment rapportées sont : une CIV, une CIA, et une hypertension artérielle pulmonaire (HTAP). Les autres malformations décrites sont : une tétralogie de Fallot, des anomalies des vaisseaux de la gerbe aortique (artère sous-clavière droite et rétro-œsophagienne aberrantes), une hypoplasie ventriculaire, une persistance du canal artériel, des anomalies valvulaires (sténose de la valve pulmonaire, une dysplasie de la valve pulmonaire, aortique et mitrale) et une transposition des gros vaisseaux.

Une anomalie de l'EEG, associée ou non à des mouvements anormaux, est rapportée chez tous les patients ayant bénéficié de cet examen, soit 6 patients (parmi 12 naissances vivantes). Les 6 autres enfants nés vivants n'ayant pas eu d'EEG sont décédés entre J0 et J2.

Les autres symptômes, rapportés dans plus de la moitié des cas, comprennent, par ordre de fréquence : 1) une hypoplasie des ongles et/ou des phalanges chez 93,7% des patients ayant été examinés par un généticien après la naissance (15/16) ; 2) une anomalie gastro-intestinale, chez 83,3% des patients

ayant eu une échographie ou une autopsie (10/12), comprenant omphalocèle, hépatomégalie, calcification hépatique, malrotation, reflux rétro-œsophagien sévère, distension abdominale ou sténose du grêle ; 3) une dysplasie rénale chez 80% des patients ayant eu une échographie rénale ou une autopsie (dilatation pyélocalicielle : 12/15) ; 4) une fente oro-faciale chez 10/13 (76.9%) des patients, dont une fente palatine isolée chez 6 patients, labiale isolée chez 2 patients et labio-palatine chez 2 patients ; 5) une hernie diaphragmatique, uni ou bilatérale (71,4%, 15/21) ; 6) une malformation cérébrale (hypoplasie/agénésie du corps calleux et des bulbes olfactifs, dilatation ventriculaire, hypoplasie cérébelleuse, atrophie cérébrale), chez 70% (7/10) des patients ayant eu une imagerie cérébrale (ETF ou IRM) ou une autopsie avec analyse cérébrale mentionnée ; 7) une atteinte oculaire chez 66.7% (4/6) des patients ayant eu un examen ophtalmologique (opacité cornéenne, cataracte, hémorragies rétiniennes paravasculaires, nystagmus) ; 8) des anomalies des extrémités autres que l'hypoplasie des phalanges et des ongles est retrouvée chez 10 des 16 patients examinés par un généticien : ces anomalies regroupent un pli palmaire transverse unique (PPTU), des pieds bots, une arthrogrypose, une polydactylie, une oligodactylie, un pouce adductus, une syndactylie, un « sandal gap » et un pouce triphalangé.

Des anomalies des organes génitaux externes sont notées chez 6 patients sur 15 (40%), uniquement des garçons (6/8 soit 75% des patients masculins ayant eu un examen clinique post mortem) à type d'hypospadias, de cryptorchidie et/ou micropénis.

Une hypoplasie pulmonaire est rapportée chez 4 sur 9 patients (44,4%) et une anomalie de lobulation pulmonaire chez 3 sur 7 patients.

Enfin, une macrosomie (poids supérieur au 95^{ème} percentile) est présentée chez 5 patients sur 16 (31,2%), une taille supérieure au 95^{ème} percentile chez 1/11 patient et un PC supérieur au 95^{ème} percentile chez 3/11 patients. L'un des patients présente une taille et un PC inférieurs au 5^{ème} percentile (P6), et un autre présente un poids inférieur au 2^{ème} percentile (patient D1).

Symptômes post-nataux		Brady et al. N=1	Mc Inerney- Leo et al. N=3	Alessandri et al. N=6	Fleming et al. N=1	Hua Wang et al. N=1	Nouveaux patients N=9	Total, N=21	Valeurs antérieures de la littérature *
Critères diagnostics (Lin et al.)	Autopsie	1/1	1/3	2/5	0/1	0/1	3/6	7/17	41,2%
	Hernie diaphragmatique	1/1	3/3	3/6	0/1	1/1	7/9	15/21	71,4%
	Hypoplasie pharynx/ongles	1/1	1/1	6/6	1/1	1/1	5/6	15/16	93,7%
	Hypoplasie pulmonaire	0/1	2/3	1/2	NC	NC	1/3	4/9	44,4%
	Dysmorphie	1/1	1/1	6/6	1/1	1/1	7/7	17/17	100%
	Fente orofaciale	1/1	3/3	4/4	NC	NC	2/5	10/13	76,9%
	Malformations cérébrales	0/1	1/1	3/5	1/1	NC	2/2	7/10	70%
	Dysplasie rénale	1/1	2/3	3/4	1/1	1/1	4/5	12/15	80%
	Anomalies gastro-intestinales	1/1	3/3	2/3	1/1	NC	3/4	10/12	83,3%
	Malformations cardio-vasculaires	1/1	1/1	4/4	1/1	1/1	6/6	14/14	100%
	Malformations OGE	1/1	0/1	2/6	0/1	0/1	3/5	6/15	40%
	Atteinte oculaire	NC	NC	2/3	1/1	NC	1/2	4/6	66,7%
	Anomalies des extrémités autres	1/1	1/1	2/6	1/1	1/1	4/6	10/16	62,5%
	Anomalies de lobulation pulmonaire	0/1	1/1	1/2	NC	NC	1/3	3/7	43%
	Anomalies EEG	NA	NA	2/2	1/1	1/1	2/2	6/6	100%
Poids >95 ^{ème} percentile	NC	0/1	1/6	1/1	1/1	2/7	5/16	31,2%	
Taille >95 ^{ème} percentile	NC	0/1	0/6	NC	NC	1/4	1/11	9,1%	
PC >95 ^{ème} percentile	NC	0/1	0/6	1/1	NC	2/4	3/12	25%	

Tableau 3: Description clinique post-natale de notre cohorte et de la littérature.

Les malformations des organes internes ne sont pas comptabilisées si ni autopsie ni imagerie spécifique n'a pas été réalisée.
Les critères diagnostics majeurs selon la classification de Lin et al. sont en gras.

*Séries décrites par Alessandri et al. (4), Peron et al. (5), Lin et al. (7), Slavotinek et al. (3)
OGE : Organes génitaux externes.

Les signes d'appel échographiques les plus fréquemment rapportés chez les patients ayant bénéficié d'une échographie de référence en période prénatale sont : un hydramnios (70,6%), une dilatation pyélocalicielle ou une hyperéchogénicité rénale (58,8%), une augmentation de la clarté nucale au 1^{er} trimestre (57,1%) et une hernie diaphragmatique (55,6%). Des anomalies gastro-intestinales sont rapportées chez un peu moins de la moitié de patients, comprenant notamment une suspicion d'atrésie de l'œsophage chez 3 patients, mais infirmée à la naissance. Enfin, les autres anomalies régulièrement signalées comprennent des malformations cardiovasculaires (chez 35,3% des fœtus), des fentes orofaciales (35,3%), une anasarque (22,2%), une hypoplasie pulmonaire (2/7, 28,6%), des anomalies des extrémités (incluant pieds bots, anomalies des doigts et des orteils) chez 5 patients sur 17(29%). (Tableau 4)

Chez 4 patients, il est mentionné qu'un SF avait été évoqué avant la naissance : chez deux fœtus, issus d'une même fratrie, décrits par McInerney-Leo (11), présentant une HDC, chez le patient A1, en l'absence de HDC en anténatale, mais suite à la découverte d'un syndrome polymalformatif avec un antécédent de fratrie atteinte, et chez l'enfant E1 en raison de l'antécédent familial.

Pour le patient P3, un syndrome de CHARGE avait été suspecté en période néonatale sur l'association d'une tétralogie de Fallot, de pieds bots, d'une fente palatine, et d'une pyélectasie bilatérale.

Prénatal	Brady et al. N=1	Mc Inerney- Leo et al. N=3	Alessandri et al. N=6	Fleming et al. N=1	Hua Wang et al. N=1	Nouveaux patients N= 9	Total N=21	Valeurs antérieures de la littérature *
Hydramnios	NC	0/3	6/6	NC	1/1	5/7	12/17 70,6%	54-80%
Hernie diaphragmatique	1/1	2/3	3/6	NC	1/1	3/7	10/18 55,6%	16/16
Hypoplasie phalanges/ongles	NC	0/3	0/6	NC	0/1	1/7	1/17 5,9%	1/11
Hypoplasie pulmonaire	NC	2/3	0/6	NC	0/1	0/7	2/17 11,8%	7/11
Dysmorphie	NC	0/3	0/6	NC	0/1	1/7	1/17 5,9%	1/16
Fente orofaciale	NC	2/3	3/6	NC	0/1	1/7	6/17 35,3%	3/16
Malformations cérébrales	NC	0/3	2/6	NC	0/1	0/7	2/17 11,8%	3/16
Dysplasie rénale / hyperéchogénicité	NC	3/3	3/6	NC	0/1	4/7	10/17 58,8%	4/11
Anomalies gastro-intestinales	NC	3/3	3/6	NC	0/1	2/7	8/17 47,1%	1/11
Malformations cardio-vasculaires	NC	0/3	2/6	NC	0/1	4/7	7/17 35,3%	2/11
Malformations génitales	NC	0/3	0/6	NC	0/1	1/7	1/17 5,9%	0/11
Pieds bots	NC	0/3	2/6	NC	0/1	2/7	4/17 23,5%	
CN augmentée ou hygroma coli	1/1	2/3	0/4	NC	NC	5/6	8/14 57,1%	
Anasarque	NC	1/3	0/6	NC	0/1	3/8	4/18 22,2%	
Autres anomalies des extrémités	NC	0/3	2/6	NC	0/1	1/7	3/17 17,6%	

Tableau 4: Anomalies rapportées lors des échographies obstétricales.

*Série décrite par Peron et al. (5)

Les critères diagnostics majeurs sont en gras.

Les malformations sont comptées comme absentes lorsque l'échographie a été réalisée dans un centre de référence. Dans les autres cas, si l'absence de malformation n'est pas spécifiée, elles sont rapportées comme « non connues » (NC)

4- Délétion au sein de la collection « DIVERSITE »

Sur les 587 échantillons d'ADN de la collection DIVERSITÉ génotypés, 4 hétérozygotes pour la délétion des exons 5 à 7 de *PIGN* sont identifiés en PCR HRM. Les résultats s'avèrent ininterprétables chez 43 individus, en raison d'une quantité insuffisante d'ADN. La fréquence des hétérozygotes est calculée est de 0,735%, avec un intervalle de confiance à 95% (IC95) compris entre 0,2 et 1,9%.

À partir de ces résultats, l'estimation de la fréquence des homozygotes mutés, en appliquant la loi de Hardy-Weinberg ($q^2=(1-p)^2$, avec q^2 = fréquence des homozygotes pour la délétion et p^2 = fréquence des homozygotes sains, soit 540/544), est de 0.0014% (IC95 = 0,000 - 0,0232%) (18). Ainsi, le nombre de patients atteints d'un SF lié à la délétion homozygote des exons 5 à 7 de *PIGN* à La Réunion peut être estimé à 1,4/100 000.

5- Délétion au sein de la cohorte des patients de l'île de La Réunion présentant une HDC hors syndrome de Fryns

Un génotypage afin de rechercher la délétion intragénique des exons 5 à 7 du gène *PIGN* est réalisé chez 24 des 50 patients présentant une HDC ne s'intégrant pas dans un SF ni dans une autre étiologie identifiée, et recensés à partir des données du Registre de Malformations Congénitales de l'île de La Réunion entre 2002 et 2007 : la délétion n'est identifiée chez aucun de ces patients, ni à l'état homozygote, ni à l'état hétérozygote. Parmi ces 24 patients, une HDC est isolée chez 21, avec un caryotype normal chez 15 d'entre eux. Trois enfants présentent une HDC syndromique, tous les 3 ont un caryotype normal.

DISCUSSION

1- Fréquence de la délétion récurrente de *PIGN* chez les patients atteints de SF et chez les témoins sains.

Après analyse de *PIGN*, ciblée dans un 1^{er} temps sur la délétion des exons 5 à 7 par PCR HRM, chez 10 nouveaux patients de la cohorte réunionnaise du SF, nous avons identifié cette délétion à l'état homozygote chez 7 patients, et à l'état hétérozygote chez 2 enfants d'une même fratrie. Chez ces 2 patients, le séquençage Sanger des parties codantes de *PIGN* retrouve un second variant, hétérozygote, probablement pathogène. Nous rapportons ainsi 9 nouveaux patients, tous originaires des îles de l'Océan Indien (La Réunion, Mayotte, Comores), présentant un SF lié à des mutations bialléliques de *PIGN*.

Au total, parmi les 14 patients de notre cohorte (incluant les patients décrits par Alessandri *et al.*) pour lesquels l'ADN est disponible, le diagnostic clinique est confirmé par la recherche de la délétion des exons 5 à 7 de *PIGN* seule chez 11 d'entre eux (78,6%) et *via* une analyse élargie par séquençage Sanger chez 2 d'entre eux (14,3%) (tableau 1).

Nos résultats démontrent l'implication majeure de ce gène, et plus précisément de cette délétion, dans la démarche diagnostique des patients atteints d'un SF au sein de notre population.

Chez un patient (F1, tableau 1), l'analyse de *PIGN* par PCR HRM et par séquençage Sanger ne retrouve aucune mutation. Ce patient, né à 30 SA, présente une dysmorphie faciale clairement évocatrice du SF (traits épais, hypertélorisme, macrostomie, oreilles dysplasiques) associée à une hypoplasie/aplasie des phalanges distales, une opacité cornéenne bilatérale, une fente palatine, un élargissement des fissures inter hémisphériques et sylviennes, une malposition des pieds, des clavicules larges sur les radiographies et des anomalies à l'EEG. Un hydramnios avait été rapporté au cours de la grossesse. Ce patient décède à 4 jours de vie. L'autopsie est refusée. Aucune HDC n'était visualisée sur la radiographie pulmonaire. Les parents, d'origine mahoraise et comorienne ne se connaissent pas de lien de parenté et l'histoire familiale est sans particularité.

L'absence de mutation identifiée dans *PIGN* peut être expliquée soit par une hétérogénéité génétique du SF, soit par un diagnostic différentiel chez ce patient qui remplit les critères diagnostiques larges du SF (selon Lin *et al.*).

Afin d'évaluer le nombre d'hétérozygotes pour la délétion récurrente de *PIGN* dans la population générale réunionnaise, l'analyse par PCR HRM est réalisée chez des individus sains, originaires de La Réunion, retrouvant une fréquence de 0,735% (4/544, IC95 : 0,2-1,9%) de porteurs hétérozygotes. Comme attendu, il n'est retrouvé aucun homozygote. La fréquence du SF liée à la délétion à La Réunion est donc estimée, par la loi de Hardy-Weinberg, à 1,4/100 000.

La fréquence du SF, calculée à partir des patients atteints à La Réunion rapportés dans le REMACOR (entre 2002 et 2018), soit 11 patients, est de 4,5/100000 (11/245588, avec 245588 naissances vivantes à La Réunion entre 2002 et 2018). La différence entre l'estimation de la fréquence des patients atteints d'un SF lié à la délétion récurrente à partir des porteurs hétérozygotes et celle des patients atteints calculée à partir des données du REMACOR peut être expliquée par : 1) La fréquence des hétérozygotes, calculée à partir d'un échantillon de 544 individus, peut manquer de puissance, 2) Certains SF à La Réunion sont liés à des mutations de *PIGN* autres que la délétion récurrente, 3) Il existe une possible hétérogénéité génétique avec l'implication d'autres gènes non connus à l'heure actuelle responsables du SF, 4) Parmi les 11 patients rapportés dans le REMACOR atteints d'un SF, il est possible que certains soient atteints d'un diagnostic différentiel.

Un effet fondateur de cette mutation dans l'Océan Indien est suspecté par l'identification de la même délétion dans 8 familles distinctes (incluant les familles rapportées par Alessandri *et al.*), originaires des îles de l'Océan Indien, sans consanguinité parentale connue, exceptée pour une famille et pourrait expliquer la fréquence élevée du SF dans l'Océan Indien. Afin de confirmer cette hypothèse, une étude des microsatellites et des *single nucleotide polymorphism* (SNP) dans la région du chromosome 18 encadrant *PIGN* est nécessaire et permettrait la datation de la survenue de cette délétion.

Ainsi, après le diagnostic d'un SF chez un patient originaire de cette zone géographique, l'analyse indiquée en 1^{ère} intention serait la recherche de la délétion récurrente des exons 5 à 7 de *PIGN*, puis, si cette analyse se révélait normale, le séquençage complet du gène.

2- Description clinique

Les critères diagnostiques majeurs proposés par Lin *et al.*, comprenant la HDC, l'hypoplasie des ongles et/ou des phalanges distales, l'hypoplasie pulmonaire et la dysmorphie, correspondent aux symptômes les plus fréquemment rapportés dans les séries de patients atteints de SF (tableau 3). Cependant, dans ces précédentes études, exceptée celle décrite par Alessandri *et al.* regroupant 10 patients (4), le diagnostic moléculaire de SF n'était pas objectivé. Il est difficile d'affirmer le SF dans ces séries, d'autant que dans la majorité des cas, les investigations génétiques réalisées limitées à un caryotype ou une ACPA, n'écartaient pas les nombreux diagnostics différentiels possibles. De plus, certaines études, considérant l'absence de HDC comme critère d'exclusion, présentent un biais de sélection (3). Or, ce symptôme est inconstant, comme nous l'avons démontré.

Nous décrivons ici 21 patients, issus de notre cohorte ainsi que les patients déjà publiés, avec un SF documenté d'un point de vue moléculaire par mutation de *PIGN* et précisons leur présentation clinique. Ainsi, bien que persiste un biais de recrutement, lié au fait que ce syndrome est le plus souvent évoqué devant la présence d'une HDC, la confirmation moléculaire permet de décrire le phénotype en excluant les patients avec un diagnostic différentiel.

Nous rapportons une fréquence de HDC élevée (70% des patients), mais inférieure à celle rapportée dans la plupart des études (3,5,7), au sein desquelles elle pouvait atteindre 100%. Ce résultat peut expliquer une deuxième constatation, à savoir que l'hypoplasie pulmonaire, possiblement primitive, mais également fréquemment secondaire à l'HDC suite à l'ascension intra-thoracique des viscères abdominaux est retrouvée chez moins de la moitié des patients (44%) ayant eu une autopsie, alors que sa fréquence était estimée entre 65 et 69% (3–5,7) dans les

études antérieures. Par ailleurs des anomalies de la lobulation pulmonaire ont été rapportées, avec une fréquence similaire à l'hypoplasie (3/7 patients).

Ainsi, en accord avec la dernière publication d'Alessandri *et al.*, nous confirmons que la HDC n'est pas la malformation la plus fréquente du SF. En effet, la dysmorphie, les malformations cardiaques, l'hypoplasie des ongles et des phalanges et les anomalies abdominales sont plus souvent présentes chez les patients décrits ici (tableau 3). Cependant, constituant un signe d'appel discriminant en prénatal et engageant le pronostic vital des patients dès la période néonatale, l'HDC reste l'élément le plus évocateur du SF.

Les HDC constituent à elles seules un facteur de mauvais pronostic, avec une survie estimée à 45-60% en cas d'HDC isolée et qui chute à 6% en cas de malformations associées. Parmi les malformations fréquemment associées aux HDC, on retrouve les malrotations intestinales, l'hypoplasie pulmonaire et les cardiopathies (persistance du canal artériel et du foramen ovale, HTAP) (19). Si les deux dernières anomalies peuvent être directement causées par la HDC interférant avec le développement embryologique normal des poumons, certains patients présentent une HTAP ou une persistance du canal artériel sans HDC associée (annexe 7). À l'inverse Fryns *et al.* ont suggéré que la présence d'une HDC serait secondaire à l'hypoplasie pulmonaire qui semble être présente tôt au cours du développement embryonnaire, avant même la formation et la fermeture du diaphragme : cette hypothèse semble être contredite chez plusieurs de nos patients porteurs d'une HDC, mais sans hypoplasie pulmonaire (annexe 7).

À partir des données de notre série, les critères diagnostiques du SF proposés par Lin *et al.* pourraient être modulés, avec, comme critères diagnostics principaux : une dysmorphie évocatrice, une hypoplasie unguéale ou brachytéléphalangie, une hernie diaphragmatique, une malformation cardiovasculaire et, chez les patients nés vivants, une anomalie de l'EEG et/ou des convulsions. Les critères associés comprendraient : une fente orofaciale, une malformation pulmonaire (hypoplasie ou anomalie de la lobulation), des malformations cérébrales, rénales, gastro-intestinales, oculaires ou des OGE, une macrosomie, des malformations des extrémités (dont pieds bots) et un polyhydramnios.

3- Diagnostic anténatal

Le SF est une pathologie sévère avec un risque de récurrence au sein d'une même fratrie (25%), pour laquelle le conseil génétique occupe une place majeure. L'implication récente du gène *PIGN* dans ce syndrome, du moins dans la zone Océan Indien, ouvre la possibilité aux couples parentaux ayant eu un enfant atteint, d'accéder au diagnostic prénatal (DPN) ou préimplantatoire (DPI) en cas de désir de grossesse. Grâce à l'analyse moléculaire du gène *PIGN*, notre centre rapporte les premiers DPN moléculaires de SF (Familles 1 et 2 (4)).

En l'absence de diagnostic moléculaire, la récurrence lors d'une nouvelle grossesse ne sera suspectée qu'à l'aide d'un suivi échographique orienté, recherchant des signes évocateurs. Cependant, les signes d'appels prénatals sont inconstants, y compris la HDC, et peuvent être de découverte tardive.

En l'absence de cas index dans la fratrie, le diagnostic prénatal est difficile à établir sur les seuls points d'appels échographiques. En effet, les signes les plus fréquemment rapportés en période prénatale (augmentation de la clarté nucale, polyhydramnios, dysplasie ou hyperéchogénicité rénale, tableau 4) sont des signes aspécifiques et rarement tous présents (annexe 8) (20). De même, les malformations cardiaques, abdominales ou cérébrales, peu spécifiques du SF (omphalocèle, CIV...) peuvent évoquer en premier lieu d'autres étiologies.

Chez les 21 patients rapportés, le diagnostic de SF a été porté en période prénatale chez 4 patients, parmi lesquels seulement 2 en l'absence d'antécédents dans la fratrie. Chez ces deux patients, une HDC était observée à l'échographie, associée à d'autres malformations (patients NSCG7.3, rapporté par Mc Inerney-Leo *et al.*, et E1).

Les signes cliniques les plus retrouvés après la naissance, comprenant la dysmorphie, les malformations cardio-vasculaires et l'hypoplasie des ongles et des phalanges, sont très peu rapportées en période prénatale. En effet, une dysmorphie est décrite chez un seul patient, non spécifique du SF, avec un profil plat, une tête ronde, des narines antéversées et des petites oreilles (patient E1). L'hypoplasie des phalanges et des ongles n'est jamais rapportée, exceptée chez un patient chez qui des orteils courts avaient été repérés avant la naissance. Seules les malformations

cardiaques sont fréquemment diagnostiquées par les échographies (7/17), mais sont très peu spécifiques.

Ainsi, la HDC, même rapportée chez 55,6% des patients pendant la grossesse semble, semble être l'élément le plus évocateur et discriminant en prénatal. Son diagnostic n'est cependant pas systématique, puisque nous rapportons 6 patients chez qui une HDC a été objectivée après la naissance, mais non retrouvée lors des échographies obstétricales.

4- HDC et SF

a. Étiologies des HDC

Les HDC affectent 1 sur 2000 à 3000 naissances vivantes (3) et sont isolées dans 30 à 50% des cas (13,21). Les HDC syndromiques présentent une grande hétérogénéité génétique et une étiologie est retenue chez 30% des patients. Les causes chromosomiques représenteraient 6-15% des étiologies (principalement les délétions 15q26 et 8p23.1, la tétrasomie 12p en mosaïque, la monosomie 4p et les trisomies 18 et 13). Moins de 10% des HDC seraient liées à des mutations géniques (19,22). Quant au SF, il concernerait 1,3% des patients présentant une HDC à la naissance (3,23).

Peron *et al.* proposent, en présence d'une HDC, d'éliminer en premier lieu une anomalie chromosomique, puis, en cas d'association à une autre malformation majeure, d'évoquer un SF. Cependant, la recherche de la délétion récurrente de *PIGN*, réalisée chez 24 patients réunionnais avec une HDC hors diagnostic clinique de SF, n'a pas été contributive. Cependant, l'échantillon disponible pour réaliser cette étude était réduit, incitant à la prudence. Il serait intéressant de poursuivre cette étude sur un nombre plus important de patients présentant une HDC.

b. Diagnostics différentiels du SF

Les HDC étant le symptôme le plus discriminant dans le SF, les principaux diagnostics différentiels, présentés le tableau 5, regroupant des syndromes avec une HDC, sont à considérer (3,24).

Les anomalies chromosomiques sont très représentées. Toutefois, en pratique, elles ne peuvent pas toujours être diagnostiquées par caryotype ou ACPA à partir d'ADN leucocytaire. Les mosaïques de trisomie 1q peuvent ne pas être repérées du fait du mosaïcisme mais sont généralement mises en évidence sur les amniocytes (9). De façon similaire, le diagnostic du syndrome de Pallister-Killian (*OMIM* #601803), basé sur l'identification d'un isochromosome 12p surnuméraire, est facilement identifié sur les cellules trophoblastiques, les amniocytes ou les fibroblastes d'origine cutanée, mais généralement non retrouvé sur les lymphocytes. Le syndrome de Pallister-Killian est caractérisé par des malformations congénitales multiples (avec une fréquence élevée de HDC), une épilepsie, un retard global de développement sévère, une macrosomie, une dysmorphie (incluant un philtrum long, des traits épais, des narines antéversées, une alopecie temporale) et des anomalies de pigmentation cutanée. Il représente l'un des principaux diagnostics différentiels du SF. (25)

Ainsi, le diagnostic de SF ne peut être retenu qu'après l'élimination d'une anomalie chromosomique par ACPA ; en cas d'ACPA normale, le prélèvement d'un second tissu afin d'éliminer une mosaïque 1q ou une tétrasomie 12p peut également être envisagé, selon la présentation clinique et le résultat de l'analyse moléculaire de *PIGN*.

c. Cas particulier du diagnostic anténatal

Comme décrit précédemment, il est difficile de poser le diagnostic de SF avant la naissance en l'absence d'antécédent dans la fratrie. Bien qu'une HDC ne soit pas présente chez tous les patients, elle reste le signe cardinal de ce syndrome, particulièrement en période anténatale où les symptômes les plus fréquents sont soit non retrouvés aux échographies (dysmorphie, anomalies des extrémités), soit aspécifiques (cardiopathies, atteinte rénale et digestive).

Ainsi, en pratique clinique, devant la découverte anténatale d'une HDC lorsque les parents sont originaires de l'Océan Indien, la recherche de la délétion récurrente de *PIGN* doit être proposée, toujours associée à une analyse chromosomique (ACPA et caryotype avec hybridation avec une sonde spécifique du chromosome 12 afin d'éliminer un syndrome de Pallister-Killian) à partir d'une amniocentèse.

Syndromes	Principales caractéristiques cliniques						Transmission	Références
	HDC	Malformations	Hypoplasie phalangiennes et/ou unguéales	Traits dysmorphiques communs au SF	Epilepsie	Autres		
Etiologies Chromosomiques								
Délétion 15q26.1q26.2 (OMIM #612626)	+ (90%)	Cardiaques, génitales, extrémités, hypoplasies pulmonaires	Hypoplasies phalangiennes	+	-	Retard de croissance, microcéphalie, DI	AD	Shetty <i>et al.</i> , Klaassens <i>et al.</i>
Délétion 8p23.1	+ (8-22%)	Cardiaques, génito-urinaires, hypoplasies pulmonaires	-	+	-	Retard de croissance, DI	AD	Shetty <i>et al.</i> , Slavotinek <i>et al.</i>
Syndrome de Pallister Killian (tétrasomie 12p) (OMIM #601803)	+ (10-50%)	Oculaires, cardiaques, digestives, génitales, rénales, squelettiques, extrémités, hypoplasies pulmonaires, fentes palatines	-	+	+	Anomalies de la pigmentation cutanée	AD	Karaman <i>et al.</i>
Trisomie 1q, mosaïque	+	Rénales, digestives, cérébrales, extrémités, fentes palatines	Hypoplasies unguéales	-	-	Croissance >50 ^{ème} percentile	AD	Bone <i>et al.</i>
Délétion 1q41-q42 (OMIM #612530)	+	Génitales, extrémités, fentes palatines, hypoplasies pulmonaires	-	+	+	Microcéphalie, retard de croissance	AD	Slavotinek <i>et al.</i>
Etiologies géniques								
Syndrome de Simpson-Golabi-Behmel (gène GPC3, OMIM #312870)	+	Cardiaques, pulmonaires, squelettiques, cérébrales, digestives, génitales, rénales, extrémités, fentes palatines	Hypoplasies phalangiennes et unguéales	+	+	Avance staturale, macrocéphalie, DI	Liée à l'X	Sajorda <i>et al.</i>
Syndrome de Donnai-Barrow (gène LRP2, OMIM #222448)	+ (40-50%)	Cardiaques, oculaires, cérébrales, digestives, hypoplasies pulmonaires, génitales	-	+	+/-	Poids naissance 50-97 ^{ème} percentile, macrocéphalie, fontanelle antérieure large, surdité, protéinurie	AR	Longoni <i>et al.</i>
Syndrome de Schinzel-Giedion (gène SETBP1, OMIM #269150)	-	Cardiaques, squelettiques, génitales, rénales, cérébrales, extrémités	Hypoplasies des phalanges distales	+	+	Retard de croissance, fontanelles larges, tumeurs, hypertrichose, sténose des choanes, DI	AD	Lehman <i>et al.</i> , Hoischen <i>et al.</i>
Syndrome de DOOR (gène TBC1D24, OMIM #220500)	-	Oculaires, cérébrales, extrémités, cardiaques, rénales	Brachydactylies, hypoplasies unguéales	+	+	Microcéphalie, surdité, neuropathie périphérique, RGD/DI	AR	James <i>et al.</i>
Syndrome de Denys-Drash (gène WT1, OMIM #194080)	+	Génitales, rénales	-	-	-	Tumeurs de Wilms, syndromes néphrotiques	AD	
MCAHS2 ou SGBS2 (gène PIGA, OMIM #300868)	-	Cérébrales, digestives, cardiaques, rénales	Hypoplasies unguéales	+	+	Anomalies cutanées, fontanelle large, anomalies dentaires, hypercroissance, élévation des PAL, DI	Liée à l'X	Bayat <i>et al.</i> , Fauth <i>et al.</i>
Syndrome de Mabry ou HPMRS (gène PIGV*, OMIM #239300)	?	Cardiaques, digestives, rénales	Brachytéléphalangies, hypoplasies unguéales	+	+	DI, hyperphosphatasie, élévation des PAL	AR	Reynolds <i>et al.</i>
Syndrome de Tonne-Kalscheuer (gène RLIM, OMIM #300978)	+ (50%)	Cardiaques, génitales, hypoplasies pulmonaires, extrémités	Hypoplasies unguéales, brachydactylies	+	+/-	Retard de croissance, microcéphalie, DI (garçons)	Liée à l'X	Frints <i>et al.</i>
Syndrome de cardio-urogénéral (gène MYRF, OMIM #618280)	+	Cardiaques, génitales, voies respiratoires, digestives, hypoplasies pulmonaires	-	-	-	Fibrose thyroïdienne, involution thymique, +/- DI	AD	Pinz <i>et al.</i> , Qi <i>et al.</i>
Syndrome de cutis laxa lié au gène LTBP4 (OMIM #613177)	+	Cardiaques, voies respiratoires, digestives, rénales, extrémités	-	+	+	Retard de croissance, cutis laxa, faiblesse musculaire, sténose des artères pulmonaires, emphysème pulmonaire	AR	Callewaert <i>et al.</i>
Syndrome de Goltz (gène PORCN, OMIM #305600)	+	Oculaires, dentaires, squelettiques, digestives, génitales, cérébrales, extrémités, fentes palatines	Hypoplasies phalangiennes	-	-	Retard de croissance, microcéphalie, surdité, asymétrie faciale, anomalies cutanées	Liée à l'X	Bostwick <i>et al.</i>
Dysplasie cranio-fronto-nasale (gène EFNB1, OMIM #304110)	+	Squelettiques, génitales, cérébrales, extrémités, fentes palatines	Brachydactylies	+	+	Cranioosténose, microcéphalie, asymétrie faciale	Liée à l'X	Hogue <i>et al.</i>
Microphthalmie syndromique (gène STRA6, OMIM #601186)	+ (48-74%)	Oculaires, cardiaques, digestives, génitales, rénales, extrémités, hypoplasies pulmonaires	-	+	+	Retard de croissance, DI	AR	Chassaing <i>et al.</i>
Autre								
Exposition <i>in utero</i> mycophénolate (CellCept)	-	Oculaires, cardiaques, digestives, cérébrales	Anomalies des phalanges	+			NA	Parisi <i>et al.</i> , CRAT

Tableau 5: Principaux diagnostics différentiels du SF et leur présentation clinique (liste non exhaustive). Références : (8,9,21,23,25-42)

Syndrome DOOR : Déficience intellectuelle, Surdité, Onycho-Ostéodystrophie ; syndrome PAGO : syndrome d'hypoplasie pulmonaire, agonadisme, dextrocardie, hernie diaphragmatique ; HPMRS : syndrome d'hyperphosphatasie avec retard mental et épilepsie ; CRAT : Centre de Référence des Agents Tératogènes (<https://lecrat.fr/>), AD : autosomique dominant ; AR : autosomique récessif ; DI : déficience intellectuelle ; RGD : retard global de développement, PAL : Phosphatases alcalines ; SGBS2 : Syndrome de Simpson-Golabi-Behmel de type 2. Les malformations des extrémités regroupent l'ensemble des malformations des mains et des pieds, autres que les hypoplasies unguéales et phalangiennes.

*Le syndrome de Mabry est associé au gène PIGV, PIGO, PGAP2, PGAP3, PIGW et PIGY.

5- Limite de notre étude

La principale limite de notre étude est l'analyse rétrospective des données cliniques pré et post natales. Les résultats obtenus ne peuvent pas être systématiquement calculés sur l'ensemble des 21 patients. Nous avons considéré que pour qu'un symptôme soit absent, il devait être clairement précisé dans le dossier médical qu'il avait été recherché ou qu'une autopsie avait été réalisée. Sur les 15 patients de la cohorte réunionnaise, un rapport d'autopsie était disponible pour seulement 5 d'entre eux. Il est donc possible que les données relatives des malformations soient surestimées. De même, les anomalies observées en prénatal étaient considérées comme absentes si leur recherche était clairement mentionnée ou que l'échographie prénatale avait été réalisée dans un centre de référence de diagnostic prénatal, dans le cas contraire, elles n'étaient pas prises en compte.

6- Corrélation génotype/phénotype : le SF et le MCAHS1 : une seule entité avec un spectre phénotypique différent ?

Des mutations de *PIGN* ont été identifiées en 2011, avant que ce gène ne soit impliqué dans le SF, chez des patients présentant un MCAHS1 (*Multiple Congenital Anomalies Hypotonia Seizure syndrome 1*) (12). Ce syndrome associe épilepsie, hypotonie, retard global de développement souvent sévère, signes morphologiques mineurs (étroitesse bitemporale, racine du nez déprimée, palais haut, micrognathie), malformations congénitales des extrémités (pouces larges, plis plantaires profonds, doigts effilés, oligodactylie), cardiaques, gastro-intestinales, urinaires et cérébrales (16). Certains symptômes présents dans ce syndrome sont chevauchants avec le SF, à savoir le polyhydramnios, l'avance staturale prénatale, la brachyphalangie, l'hypoplasie unguéale, certains signes morphologiques (traits grossiers, racine du nez déprimée, oreilles dysplasiques) et les malformations viscérales. À la différence du SF, aucune HDC n'est rapportée chez ces patients. Bien que la présentation clinique soit moins sévère que le SF, le pronostic neurologique reste sombre et le décès survient souvent dans l'enfance. En comparaison avec le SF, la survie à la période néonatale pourrait être liée, en partie, à l'absence de HDC.

Plusieurs études suggèrent une corrélation entre le génotype et le phénotype des mutations de *PIGN* : les mutations rendant compte d'une activité résiduelle de *PIGN*

seraient impliquées dans le MCAHS1, avec ou sans malformation congénitale, tandis que les pertes de fonction bialléliques, seraient impliquées dans le SF, avec une létalité plus élevée et plus précoce, dans un contexte malformatif pouvant inclure une HDC (10,16,44). En effet, dans le MCAHS1, les mutations rapportées sont soit 2 mutations faux-sens, soit une mutation faux-sens associée à une mutation perte de fonction (codon STOP prématuré ou mutation d'épissage) (16).

Cependant la distinction entre le SF et le MCAHS1 peut parfois être subtile à établir. Chez deux patients de notre cohorte, issus d'une même famille (A1 et A2), la délétion hétérozygote des exons 5 à 7 des *PIGN* est en *trans* (associée sur le chromosome homologue) avec le variant faux-sens c.2354G>A, p.(Arg785His), rapporté comme probablement pathogène selon les critères de l'ACMG. Cette mutation, contrairement à celles habituellement rapportées dans le SF, n'est pas une mutation tronquante de *PIGN* et une activité résiduelle de la protéine pourrait être conservée. Des études fonctionnelles afin de déterminer son impact sur la protéine *PIGN* permettraient de le vérifier.

Bien que, pour ces deux enfants, la présentation clinique réponde à la définition stricte des critères diagnostics du SF, l'analyse moléculaire orienterait le résultat vers un MCAHS1. De plus, aucun d'entre eux n'a présenté de HDC et l'aîné (A1), est décédé à 39 jours, ce qui est une survie supérieure à celle habituellement décrite (médiane de survie à 8 jours dans notre étude). Il présentait également une épilepsie sévère, ce qui entre dans le spectre du MCAHS1.

Nous avons considéré que la patiente 4 décrite par Fleming *et al.* (16) était atteinte d'un SF. Une perte de fonction biallélique de *PIGN* a été identifiée chez elle, associant une mutation tronquante par décalage du cadre de lecture, et une délétion des exons 5 à 7. Elle souscrivait aux critères larges de la définition du SF selon Lin *et al.* : en effet sont rapportées chez elle, une dysmorphie, pouvant correspondre à la fois au SF et au MCAHS1, avec des traits épais, une racine nez déprimée et des oreilles basses en rotation postérieure et dysplasiques, une aplasie des phalanges distales des 5^{èmes} doigts et une hypoplasie unguéale, une macrosomie et des malformations multiples : malformation cérébrale, hydronéphrose bilatérale et opacité bilatérale des cornées. Dans la publication initiale, il était considéré que cette

patiente était atteinte d'un MCAHS1. En faveur de ce diagnostic, nous retrouvons une épilepsie précoce, une absence de HDC et une survie supérieure à 4 mois.

Dans cette même publication, les patients 1 et 2, issus du même couple parental, présentent une mutation d'épissage, c.1434+5G>A, associée à une mutation non-sens p.(Tyr780X). Ces deux patients présentent une dysmorphie, avec une étroitesse bitemporale, une racine du nez déprimée, une lèvre supérieure fine, une micrognathie, un palais haut (patient 1), des narines antéversées (patient 2), mais ni malformation majeure ni anomalies des extrémités. Le tableau clinique décrit est avant tout neurologique, avec une épilepsie, une hypotonie axiale et une hypertonie périphérique, un nystagmus et un retard global de développement sévère. Ces deux patients ne remplissent donc pas les critères diagnostiques du SF. Fleming *et al.* avancent que la mutation d'épissage assure une activité résiduelle de *PIGN*, ce qui serait à confirmer par des données fonctionnelles sur l'impact réel de cette mutation (16).

Dans le MCAHS1, la symptomatologie neurologique est souvent au premier plan, associant épilepsie, hypotonie et retard global de développement. Ces trois principaux symptômes ne font pas partie des critères diagnostiques du SF selon Lin *et al.* Cependant, comme nous l'avons montré et en accord avec la littérature, une épilepsie est rapportée chez tous les patients survivants atteints d'un SF ayant eu un EEG (6/6, tableau 3). L'hypotonie et le retard global de développement sont également rapportés chez 4 des enfants survivants dans notre étude. Chez les patients décédés en quelques jours, la présentation neurologique est rarement détaillée dans les comptes-rendus médicaux, probablement en lien avec l'état critique des enfants, rendant l'examen neurologique difficile. De plus, dans cette situation, différencier l'atteinte neurologique primaire de l'altération de l'état général chez ces enfants polymalformés est difficile.

Une autre distinction entre le MCAHS1 et le SF est la présence ou non d'une HDC. En effet, parmi les patients atteints d'un MCAHS1, aucun ne présente de HDC, contrairement au SF au sein duquel sa fréquence est élevée. La présence d'une perte de fonction biallélique de *PIGN* pourrait être directement associée aux HDC (11). Cependant, nous observons qu'au sein d'une même fratrie dans la famille F1 (patients 1 et 2) rapportée par Alessandri *et al.*, la patiente 2 présente une HDC,

pourtant non retrouvée chez son frère (patient 1), malgré le génotype similaire de *PIGN*.

Une corrélation génotype-phénotype au sein même du syndrome MCAHS1 (avec ou sans malformations associées) a été proposée. La sévérité clinique des cas déjà reportés semblerait corrélée avec la sévérité fonctionnelle prédite des mutations de *PIGN*. Jiao *et al.* ont rapporté un patient (patient 4) chez qui 3 mutations sont prédites pathogènes. Ce patient présente un retard global de développement sévère, des malformations cérébrales, un hypertélorisme et une augmentation des phosphatases alcalines (PAL) ; les auteurs suggèrent que la présentation phénotypique sévère de ce patient soit en lien avec l'association de ces 3 mutations, phénomène jamais rapporté auparavant (44).

Ainsi, bien qu'il semble exister une corrélation génotype-phénotype entre le MCAHS1 et le SF, la distinction peut être difficile à établir, tant sur le plan moléculaire que clinique et le phénotype des deux syndromes est chevauchant chez certains patients. Au final, il a été suggéré que le SF et le MCAHS1 soient une même entité, avec une sévérité variable, en partie liée à la sévérité de l'impact fonctionnel de la mutation de *PIGN*.

7- Autres pathologies liées aux gènes impliqués dans la synthèse du GPI

Au total de 19 gènes impliqués dans la synthèse du GPI sont répertoriés en pathologie humaine (*PIGA, PIGL, PIGV, PIGM, PIGN, PIGT, PGAP2, PIGO, PIGW, PIGY, PGAP3..*). Certaines particularités phénotypiques communes du SF et du MCAHS1 sont rapportées dans ces pathologies, telles qu'une épilepsie précoce, des malformations congénitales, une dysmorphie et des hypoplasies phalangiennes et unguéales. (16,34).

Les mutations faux-sens de *PIGA* (transmission liée à l'X) et *PIGT* (transmission autosomique récessive) sont respectivement impliquées dans les *Multiple Congenital Anomalies-Hypotonia-Seizures syndromes 2 et 3* (MCAHS2 et 3), dont les points d'appels sont similaires au MCAHS1, avec une épilepsie précoce au 1^{er} plan et une hypotonie. Les malformations congénitales semblent moins fréquentes que dans le

SF, mais sont parfois rapportées, à savoir des malformations cérébrales (corps calleux fin, dysplasie du vermis cérébelleux, espaces sous-arachnoïdien élargis...), des malformations digestives (mégacolon), ou une dysmorphie pouvant être similaire. Par exemple, Jiao *et al.* décrivent un hypertélorisme, une racine du nez déprimée, un palais haut et des oreilles dysplasiques chez des enfants avec des mutations de *PIGA* et de *PIGT*. Des brachytéléphalangies et hypoplasies des ongles ont également été rapportées (10,44).

Récemment, Reynolds *et al.* ont rapporté 2 patients d'une même fratrie présentant tous les deux des traits épais, une macrostomie, des oreilles dysplasiques, une hypoplasie unguéale et des phalanges et des malformations congénitales ayant fait initialement évoquer un SF. Deux mutations hétérozygotes composites de *PIGV* ont été identifiées chez l'un des enfants, présentant un hyperphosphatasie, des malformations cérébrales, digestives, cardiaques, anorectales, génitales, une fente palatine, une épilepsie et une hypotonie. Sa sœur, chez qui l'analyse moléculaire n'a pas été réalisée, présentait une HDC, suggérant que les mutations de *PIGV* puissent également être impliquées dans cette malformation. Les mutations de ce gène sont habituellement décrites dans le syndrome de Mabry, ou d'hyperphosphatasie avec retard mental et épilepsie (HPMRS). D'autres gènes sont associés ce syndrome (tous impliqués dans le métabolisme du GPI : *PIGO*, *PGAP2*, *PGAP3*, *PIGW* et *PIGY*) qui constitue un diagnostic différentiel du SF (tableau 5). (34,45)

Une élévation des PAL est caractéristique du syndrome de Mabry. Cette particularité a également été rapportée dans les mutations de *PIGN*, chez le patient 4 de Jiao *et al.*, qui présente 3 mutations de *PIGN*, et chez le patient 4 rapporté par Fleming *et al.* Elle est également décrite chez les patients atteints de MCAHS2 (par mutations de *PIGA*) (33). À l'inverse, une diminution des PAL est rapportée dans le MCAHS3 (gène *PIGT*).

Dans notre cohorte, cette donnée n'est pas disponible, exceptée chez le patient P4 (4), pour qui le dosage des PAL s'était révélé normal (annexe 7A).

Jiao *et al.* suggèrent que dans une démarche étiologique, l'élévation des PAL pourrait être un argument supplémentaire pour rechercher une mutation des gènes de la voie des GPI. (44)

CONCLUSION

Le syndrome de Fryns doit être évoqué devant une dysmorphie caractéristique, une hypoplasie des phalanges distales et/ou unguéale, un syndrome polymalformatif, comprenant ou non une HDC, et une épilepsie précoce.

En cas de phénotype évocateur, l'analyse du gène *PIGN* est indiquée, après avoir éliminé une cause chromosomique. Chez un patient originaire de l'Océan Indien, cette analyse sera initiée par la recherche de la délétion des exons 5 à 7, du fait d'un probable effet fondateur de la délétion ; puis, si celle-ci se révèle négative, le séquençage complet du gène est à discuter selon la présentation clinique.

En anténatal, toute découverte d'une HDC isolée ou syndromique doit conduire à proposer, outre l'analyse chromosomique, la recherche systématique de la délétion récurrente de *PIGN* au sein de cette population.

Les mutations de *PIGN* sont impliquées à la fois dans le SF et dans le MCAHS1. Bien qu'une corrélation génotype-phénotype semble exister, la limite entre ces deux syndromes est parfois difficile à déterminer chez les patients présentant des mutations biallélique de *PIGN*.

Des traits communs sont retrouvés dans les pathologies liées aux gènes de la voie du GPI, comprenant notamment la dysmorphie, certaines malformations, le tableau neurologique et les hypoplasies unguéales et phalangiennes. Certaines de ces pathologies constituent des diagnostics différentiels du SF (Syndrome de Mabry, mutations de *PIGA*). Il est donc important de les évoquer lorsque l'analyse de *PIGN* s'est révélée normale chez un patient atteint d'un SF. Dans, la démarche diagnostique actuelle, devant une épilepsie précoce, un panel des gènes impliqués dans les épilepsies est indiqué en France, après élimination des anomalies chromosomiques par ACPA. Ces panels comprennent, dans la majorité des cas, les gènes de la voie GPI. Lorsque le phénotype comprend une hypoplasie des ongles et/ou des phalanges, une dysmorphie, associé ou non à des malformations, l'orientation vers les gènes de cette voie pourrait faciliter l'interprétation des variants trouvés.

ANNEXES

6A :

	Brady et al., 2014	McInerney-Leo et al., 2016	Alessandri et al., 2018				Fleming et al., 2016	Hua Wang et al., 2017	
Sexe	NSGC7.3	NSGC7.4	P1	P2	P3	P4	P5	P6	Patient 4
Fœtus	M	M	M	F	F	F	F	M	F
IMG	+	+	-	-	+	-	-	+	-
MFUI	16SA	+	-	-	-	-	-	-	-
Naissances vivantes	-	-	-	-	36SA	-	-	29SA	-
Terme	NA	NA	+	+	-	+	+	-	+
Décès	NA	NA	26SA +5 J8	30SA J1	NA	33SA J39	36SA +5 J2	NA	AT > 4 mois
Critères diagnostics selon Lin et al.	+	+	+	+	-	+	+	+	+
Strictes (4ou >)	-	-	-	-	-	-	-	-	-
Larges (=3)	-	-	-	-	-	-	-	-	-
<3 critères	-	-	-	-	-	-	-	-	-
Consanguinité parentale	+	-	-	-	-	NC	-	+	-
Origine géographique	Afrique du Nord	Europe du Nord	La Réunion	La Réunion	La Réunion	Mayotte/Comores	Afrique du nord	Afrique du nord	Amérique du Nord/Afrique
Fratrie atteinte	-	+	+	+	-	+	+	+	-
PLA/BT	NC	+	+	Refusée	-	+	Refusée	+	-
Caryotype	-	+(PLA)	+(PLA)	-	+(PLA)	+(PLA)	-	+(PLA)	-
ACPA	Normale	-	+	+	+(PN)	+	+	+(PLA)	+
FISH	-	-	-	-	22q11 (PLA)	-	-	-	-
Tétrasomie 12p	-	-	-	-	-	-	-	-	-
Séquençage	Exome	Exome	exome	-	TBC1D24	-	-	-	-
Mutations de PIGN	NM_012327.5 : c.1574+1G>A (HMZ)	NM_176787.4 : c.1966C>T, p.(Glu656X) / c.1674+1G>C (HTZ composite)	NM_176787.4 : c.694A>T, p.Lys32X (HMZ)	NM_176787.4 : c.694A>T (HTZ)	NM_176787.4 : c.694A>T (HTZ)	NM_176787.4 : c.694A>T (HTZ)	NM_176787.4 : c.694A>T (HTZ)	NM_176787.4 : c.694A>T (HTZ)	NM_176787.4 : c.548_549 +6del, p.Leu183fs* / délétion des exons 5 à 7 (HTZ composite)
Cas index	c.1574+1G>A (HMZ)	c.1574+1G>A (HTZ)	c.1574+1G>A (HTZ)	c.1574+1G>A (HTZ)	c.1574+1G>A (HTZ)	c.1574+1G>A (HTZ)	c.1574+1G>A (HTZ)	c.1574+1G>A (HTZ)	c.548_549 +6del (HTZ)
Père	c.1574+1G>A (HTZ)	c.1966C>T (HTZ)	c.694A>T (HTZ)	c.694A>T (HTZ)	c.694A>T (HTZ)	c.694A>T (HTZ)	c.694A>T (HTZ)	c.694A>T (HTZ)	c.661C>T (HTZ)
Mère	c.1574+1G>A (HTZ)	c.1674+1G>C (HTZ)	c.694A>T (HTZ)	c.694A>T (HTZ)	c.694A>T (HTZ)	c.694A>T (HTZ)	c.694A>T (HTZ)	c.694A>T (HTZ)	c.661C>T (HTZ)

a : antécédent d'une enfant décédée à J0 dans un contexte polymalformatif (fente labio-palatine bilatérale, oligodactylie, omphalocèle, polyhydramnios). Caryotype normal, absence d'autopsie.

b : antécédent d'un enfant décédé, porteur d'une HDC.

c : couple parental issu d'une même communauté.

7A :

	Famille A		Famille B		Famille C		Famille D		Famille E	
	Patient A1	Patient A2	Patient B1	Patient B2	Patient B3	Patient C3	Patient D1	Patient D2	Patient E1	Patient E2
Sexe	F	M	M	F	M	M	M	F	M	M
Fœtus	-	-	-	+	+	+	-	-	-	-
IMG	-	-	-	-	17SA	18SA	-	-	-	-
MFUI	-	-	-	29SA	-	-	-	-	-	-
Naissances vivantes	+	+	+	-	-	-	+	+	+	+
Terme	39SA	33SA	30SA	-	NA	NA	36SA+5	34SA+5	25SA+3	25SA+3
Décès	J21	J0	J0	-	NA	NA	>J9	J0	J0	J0
Critères diagnostics selon Lin et al.	+	+	+	-	-	+	+	+	+	+
Strictes (4ou >)	-	-	-	-	+	-	-	-	-	-
Larges (=3)	-	-	-	-	+	-	-	-	-	-
<3 critères	-	-	-	+	-	-	-	-	-	-
Consanguinité parentale	-	-	-	NC	NC	NC	NC	NC	NC	NC
Origine géographique	Madagascar	-	La Réunion	-	-	La Réunion	Mayotte/Comores	Mayotte	Mayotte	Mayotte
Fratrie atteinte	+	-	+	+	-	+	+	+	+	+
PLA/BT	Refusée	+	+	NC	NC	+	+	+	+	+
Caryotype	+	+	+	+	+	+	+	+	+	+
ACPA	+	+	+	+	+	+	+	+	+	+
FISH	1q41 et 15q26	-	22q11(PLA)	-	-	-	-	-	-	-
Tétrasomie 12p	+	-	-	-	-	-	-	-	-	-
Séquençage	-	-	-	-	-	-	-	-	-	-
Mutations de PIGN	Délétion des exons 5 à 7 / NM_176787.5: c.2354G>A p.(Arg785His) (HTZ composite)	-	Délétion des exons 5 à 7 (HMZ)	-	-	Délétion des exons 5 à 7 (HMZ)	Délétion des exons 5 à 7 (HMZ)	Délétion des exons 5 à 7 (HMZ)	Délétion des exons 5 à 7 (HMZ)	Délétion des exons 5 à 7 (HMZ)
Cas index	NC	NC	NC	NC	NC	NC	NC	NC	NC	NC
Père	Délétion des exons 5 à 7 (HTZ)	-	Délétion des exons 5 à 7 (HTZ)	-	-	Absence de délétion	-	-	-	-
Mère	-	-	-	-	-	-	-	-	-	-

6B :

Tableau 7: Cohorte des patients atteints d'un SF avec mutation biallélique de PIGN, revue de la littérature (A) et nouveaux patients (B).

HTZ : hétérozygote, HMZ : homozygote, NC : non connu, NA : non applicable, PLA : analyse réalisée à partir de l'ADN extrait de la ponction du liquide amniotique, BT : biopsie de trophoblaste, SA : semaines d'aménorrhée, FCS : fausses couches spontanées.

*ensemble des investigations génétiques réalisées à but diagnostique, s'étant révélées normales (en dehors des mutations de PIGN à l'exome).

Les coordonnées génomiques (hg19/GRCH37) de la délétion des exons 5 à 7 sont : chr18: 59819870 - 59824934 (4) chez l'ensemble des patients originaires de l'Océan Indien et chr18: 59821582 - 59824939 chez le patient décrit par Fleming et al. (16)

	Brady et al., 2014	NSGC7.3	NSGC7.4	Michemey-Lee et al., 2016	COLL2.3	P1	P2	P3	Alessandri et al., 2018	P4	P5	P6	Fleming et al., 2016	Hua Wang et al., 2017
Autopsie	+	NC	NC	+	NC	NC	-	+	- (refusé)	- (refusé)	- (refusé)	+	- (vivante à 4 mois)	-
Poids	NC	NC	NC	N	75 ^{mm} p	21 ^{mm} p	75 ^{mm} p	21 ^{mm} p	75 ^{mm} p	40 ^{mm} p	40 ^{mm} p	45 ^{mm} p	98 ^{mm} p	98 ^{mm} p
Taille	NC	NC	NC	N	10 ^{mm} p	40 ^{mm} p	10 ^{mm} p	40 ^{mm} p	75 ^{mm} p	85 ^{mm} p	85 ^{mm} p	3 ^{mm} p	NC	NC
PC	NC	NC	NC	N	50 ^{mm} p	12 ^{mm} p	25 ^{mm} p	12 ^{mm} p	25 ^{mm} p	60 ^{mm} p	60 ^{mm} p	3 ^{mm} p	95 ^{mm} p	NC
Hernie diaphragmatique	+	+	+	+	+	-	-	-	-	-	-	-	-	-
Hypoplasie pulmonaire	+	+	+	+	+	-	-	-	-	-	-	-	-	-
Anomalie lobulation pulmonaire	-	+	+	-	-	NC	NC	-	NC	NC	NC	+	NC	+
Dysmorphie	Narines antéversées, hypertélorisme, oreilles dysplasiques, nez large	NC	NC	Racine du nez déprimée, narines antéversées, hypertélorisme, philtrum long, oreilles dysplasiques	Traits épais, macrostomie, lèvre supérieure fine, hypertélorisme, philtrum long, oreilles dysplasiques	Traits épais, oreilles dysplasiques	Traits épais, macrostomie, lèvre supérieure fine, hypertélorisme, philtrum long, oreilles dysplasiques	Macrostomie, hypertélorisme, oreilles dysplasiques, protrusion oculaire, macroglossie	Traits épais, racine du nez déprimée, narines antéversées, oreilles dysplasiques, front bombé, hypoplasie de l'étage moyen, dolichocéphalie	Racine du nez déprimée, macrostomie, lèvre supérieure fine, hypertélorisme, philtrum long, oreilles dysplasiques	NC	Poumons bilobés	Traits épais, narines antéversées, racine du nez déprimée, lèvre supérieure fine, hypertélorisme, philtrum long, oreilles dysplasiques, cou court	NC
Hypo / aplasie pharyngées et uvulales	Aplasia uvulale et de la pharynx, aplasia uvulale et de la pharynx médiane du 2 ^{ème} rayon, oligodactylie du pied gauche	NC	NC	Brachydactylie des doigts et de l'hallux (principalement brachydactylie des 5 ^{èmes} doigts), sandal gap	Brachydactylie des doigts et des 5 ^{èmes} doigts avec aplasia uvulale, hypoplasie des oreilles courts aplasia uvulale	Brachydactylie des doigts et des oreilles et hypoplasie uvulale	Brachydactylie des doigts et des oreilles et hypoplasie uvulale	Brachydactylie des doigts et des oreilles, pouces bas implantés et triphalangés, pieds bots, PPTU	Brachydactylie des doigts et des oreilles et hypoplasie uvulale	Brachydactylie des doigts et des oreilles et hypoplasie uvulale	Brachydactylie des doigts et des oreilles et hypoplasie uvulale	Brachydactylie des doigts et des oreilles et hypoplasie uvulale	Aplasia de la pharynx distale des 5 ^{èmes} doigts, brachydactylie des 2 ^{èmes} à 4 ^{èmes} doigts, hypoplasie des ongles des doigts et des oreilles, PPTU	Hypoplasies uvulales des doigts et des oreilles, brachydactylie des doigts, syndactylie partielle des 2 et 3 ^{èmes} oreilles gauches, doigts effilés
Cardiopathie	Artère étroite oesophagienne droite aberrante, tétralogie de Fallot	NC	NC	CIV, sténose de la valve pulmonaire, artère subclavière droite aberrante, hypoplasie du ventricule droit, tronc pulmonaire étroit	NC	CIV, HTAP, malposition aortique	NC	Tétralogie de Fallot	CIV, CIA, persistance du canal artériel	NC	NC	CIV	Anomalie de la fonction cardiaque avec une évolution précoce vers une non compaction	HTAP
Pyélectasie	+	+	+	-	-	NC	NC	+	- (échographie normale)	-	+	+	+	+
Anomalie des OGE	Micropénis, cryptorchidie, Hypospadias	NC	NC	-	-	Micropénis, cryptorchidie	-	-	-	-	-	Micropénis	-	-
Fente orofaciale	Fente labio-palatine	Fente labiale *	Fente labiale *	Fente labiale	Fente labiale	Fente labio-palatine	NC	Fente palatine	Fente palatine	Fente palatine	NC	Fente palatine	NC	NC
Anomalies cérébrales	-	NC	NC	Agénésie du CC, dilatation ventriculaire, atrophie cérébrale	Hype-récho-génicité pérventriculaire (ETV)	Dilatation ventriculaire progressive, hypoplasie du vermis cérébelleux	Hype-récho-génicité pérventriculaire (ETV)	- (IRM foetale)	Hypoplasie du vermis cérébelleux, agénésie des bulbes olfactifs, hypersignal T2 de la substance blanche sus tentoriale	Hypoplasie du CC, hypoplasie des vermis cérébelleux, agénésie des bulbes olfactifs, hypersignal T2 de la substance blanche sus tentoriale	NC	-	Atrophie cérébrale progressive, hypoplasie du mésencéphale, anomalie de diffusion des globi pallidi et des fibres cortico-spinales	NC
Anomalies gastro-intestinales	Malrotation	Omphalocèle	Omphalocèle	Omphalocèle	Omphalocèle	NC	NC	-	Calcifications hépatiques (échographie)	-	NC	Omphalocèle	RGO sévère, HMG	NC
Anomalies oculaires	NC	NC	NC	NC	Opacité cornéenne	Cataracte bilatérale	Opacité cornéenne	NC	-	-	NC	NC	Opacité cornéenne, nystagmus	NC
Anomalies EEG / convulsions	NA	NA	NA	NA	NC (décès J1)	Enlargissement modéré de l'extrémité interne des clavicules	NC (décès J1)	NA	EEG: onches fronto-temporales, asynchronisme	EEG: onches fronto-temporales, asynchronisme	NC (décès J2)	NA	Crises convulsives, EEG: activité multifocale épileptiforme	Epilepsie réfractaire
Autre	Kyste synovial du talon				Hypotonie			suspicion CHARGE	Dosage PAL normal, mouvements anormaux désordonnés, extrémité interne des clavicules larges, hypotonie		Hirsutisme		Mammelons surnuméraires, dermatose atrophique, mélanose cutanée, SMG, renforcement iliaque inférieur, PAL élevé, hypotonie	

*présence d'une fente palatine associée non renseignée.

7B:

	Famille A			Famille B			Famille C		Famille D		Famille E
	Patient A1	Patient A2	Patient B1	Patient B2	Patient B3	Patient C3	Patient D1	Patient D2	Patient E1		
Autopsie	-	+	+	NC	NC	+	-	NC	-	-	
Poids	98 ^{ème} p	98 ^{ème} p	82 ^{ème} p	50 ^{ème} p	NC	N	2 ^{ème} p	NC	94 ^{ème} p		
Taille	99 ^{ème} p	67 ^{ème} p	89 ^{ème} p	NC	NC	N	NC	NC	NC		
PC	96 ^{ème} p	77 ^{ème} p	95 ^{ème} p	NC	NC	N	NC	NC	NC		
Hernie diaphragmatique	- (Rx)	-	+	+	+	+	+	+	+		
Hypoplasie pulmonaire	NC	-	+	NC	NC	+	NC	NC	NC		
Anomalie lobulation pulmonaire	NC	-	-	NC	NC	-	NC	NC	NC		
Dysmorphie	Racine du nez déprimée, hypertélorisme, oreilles dysplasiques, épicanthus, fentes palpébrales étroites	Traits épais, racine du nez déprimée, plis cutanés infra orbitaires, hypoplasie de létagage moyen	Philtrum court, lèvre supérieure fine, macrosomie, racine du nez déprimée, retrait de la columelle, dépression de la pointe nasale	NC	NC	NC	Traits épais, philtrum court, oreilles dysplasiques	+	Oreilles dysplasiques, lèvre supérieure en chapeau de gendarme		
Extrémité	Brachyphalangie et hypoplasie unguéale des doigts et des orteils, pouces adductus	Brachyphalangie et hypoplasie unguéale des doigts, syndactylie partielle des 2-3 ^{èmes} orteils, coussinets plantaires, PPTU, pieds boss	Brachyphalangie et hypoplasie unguéale des doigts, syndactylie partielle des 2-3 ^{èmes} orteils, coussinets plantaires, PPTU, pieds boss	NC	NC	-	Brachyphalangie des doigts et des orteils, arthrogrypose	NC	Hypoplasie des phalanges des orteils, polydactylie (main droite), pouces adductus, pieds piolets		
Cardiopathie	CIA, HTAP, persistance du canal artériel	CIV	Hypoplasie du ventricule gauche	NC	Cardiopathie	Transposition des gros vaisseaux	CIA, dysplasie mitrale, aortique et pulmonaire	NC	NC		
Dysplasie rénale	+	+	-	NC	NC	+	NC	NC	+		
Anomalie des OGE	-	+	Micropénis, cryptorchidie	NC	NC	Cryptorchidie	-	NC	NC		
Fente orofaciale	Fente labio-palatine	-	-	NC	NC	-	Fente palatine	NC	NC		
Anomalies cérébrales	Espaces péricérébraux larges, hypoplasie des bulbes olfactifs	NC	NC	NC	NC	NC	Sillons corticaux marqués (ETF)	NC	NC		
Malformation gastro-intestinale	- (échographie abdominale)	Distension abdominale	HMG	NC	NC	Sténose du grêle (invagination du diverticule de Meckel dans le cordon)	NC	NC	HSMG		
Anomalies oculaires	- (FO)	NC	NC	NC	NC	NC	Hémorragies rétiniennes paravasculaires, cataracte	NC	NC		
Epilepsie	EEG (J1): pointes temporales gauches pathologiques, absence d'éléments physiologique	NC (décès J0)	NC (décès J0)	NA	NA	NA	EEG: tracé discontinu pathologique sans élément positif rolandiques droites; mouvements convulsifs	NC (décès J0)	NC (décès J0)		
Autre	Retard sévère, clavicules larges, hypotonie	Fontanelle antérieure large	Membres courts	-	-	-	Mamelons écartés, ictere (photothérapie)	-	-		

8A:

	Brady et al., 2014		Mcherney-Leo et al., 2016			Alessandri et al., 2018				Fleming et al., 2016 Patient 4	Hua Wang et al., 2017	
	NSGC7.3	NSGC7.4	COLL2.3	P1	P2	P3	P4	P5	P6			
Polyhydramnios	-	-	-	+	+	+	+	+	+	+	NC	+
CN augmentée, hygroma kystique	-	+	+	-	-	-	-	-	NC	NC	NC	NC
Hernie diaphragmatique	+	+	-	-	+	-	-	+	+	+	NC	+
Hypoplasie pulmonaire	+	+	-	-	-	-	-	-	-	-	NC	-
Malformation abdominale	Omphalocèle	Omphalocèle	Omphalocèle, hyperéchogénicité intestinale	-	Dilatation des anses intestinales	-	Anomalie de la paroi abdominale, suspicion atresie oesophage*	-	Omphalocèle	-	NC	-
Anomalie rénale	Hyperéchogénicité, reins kystiques	Hyperéchogénicité, pyélectasie	Hyperéchogénicité	-	-	Pyélectasie bilatérale	-	Pyélectasie bilatérale	Hyperéchogénicité, pyélectasie	NC	NC	-
Fente orofaciale	Fente labiale	Fente labiale	-	Fente labio-palatine	-	Fente palatine	Fente labio-palatine bilatérale	-	-	NC	NC	-
Malformation cardiaque	- (Déviation médiastinale droite)	-	-	CIV	-	Tétralogie de Fallot	-	-	-	NC	NC	-
Malformation cérébrale	-	-	-	Dilatation du 4 ^{ème} ventricule, hypoplasie du vermis cérébelleux	-	- (IRM fœtale normale)	Corps calleux fin et court	-	-	NC	NC	-
Pieds bots	-	-	-	-	-	+	Pieds bots bilatéraux	-	-	NC	NC	-
Anomalies des extrémités	-	-	-	-	Ecartement des gros orteils	-	Oligodactylie	-	-	NC	NC	-
Anomalies cranio-faciales	-	-	-	-	-	-	-	-	-	NC	NC	-
Anomalies génitales	-	-	-	-	-	-	-	-	-	NC	NC	-
Anasarque fœtale	-	-	+	-	Echographies normales jusqu'à 28 SA, diabète gestationnel	-	-	-	-	NC	NC	-
Autre	SF évoqué	SF évoqué	Fémurs mesurés aux 5 ^{èmes} percentiles	AFP légèrement augmentée	AFP légèrement augmentée jusqu'à 28 SA, diabète gestationnel	Suspicion de syndrome CHARGE	Grossesse décourverte à 25SA	-	-	NC	NC	-

8B :

	Famille A		Famille B		Famille C		Famille D		Famille E	
	Patient A1	Patient A2	Patient B1	Patient B2	Patient B3	Patient C3	Patient D1	Patient D2	Patient E1	Patient E2
Polyhydramnios	+	+	+	NC	NC	-	+	+	- (22SA)	
CN augmentée, hygroma kystique	-	NC	+	+	+	+	NC	NC	+	
Hernie diaphragmatique	-	-	-	NC	NC	+	-	+	+	
Hypoplasie pulmonaire	-	-	-	NC	NC	-	-	-	-	
Malformation abdominale	-	-	-	NC	NC	-	Suspicion atresie œsophage*	Suspicion atresie œsophage*	-	
Anomalie rénale	Pyélectasie	Pyélectasie gauche	-	NC	NC	Hyperéchogénicité, pyélectasie	-	-	Hyperéchogénicité, pyélectasie	
Fente orofaciale	Fente labiale	-	-	NC	NC	-	-	-	-	
Malformation cardiaque	CIV*	CIV*	Hypoplasie du VG, aorte hypoplasique*, canal artériel large*	NC	NC	-	-	-	Dextrocardie	
Malformation cérébrale	-	-	-	NC	NC	-	-	-	-	
Pieds bots	-	-	+	NC	NC	-	-	-	+	
Anomalies des extrémités	-	-	-	NC	NC	-	-	-	Orteils courts, doute sur polydactylie	
Anomalies cranio-faciales	-	-	-	NC	NC	-	-	-	Narines antéversées, oreilles petites, profil plat, tête ronde	
Anomalies génitales	-	Micropénis	-	NC	NC	-	-	-	- (sexe féminin*)	
Anasarque foetale	-	-	+	+	NC	-	-	-	+	
Autre	SF évoqué (ATCD familial)	-	IMG proposée, refusée	-	-	-	Grossesse découverte à 24SA	-	SF évoqué, IMG proposée (refusée)	

Tableau 9: Présentation détaillée des signes échographiques prénatals des patients de la littérature (A) et des nouveaux patients (B).

*signes échographiques non confirmés à la naissance

VG : ventricule gauche

Bibliographies

1. Slavotinek A. Fryns Syndrome. In: Adam MP, Ardinger HH, Pagon RA, Wallace SE, Bean LJ, Stephens K, et al., éditeurs. GeneReviews® [Internet]. Seattle (WA): University of Washington, Seattle; 1993 [cité 9 févr 2020]. Disponible sur: <http://www.ncbi.nlm.nih.gov/books/NBK1459/>
2. Yucesoy G, Cakiroglu Y, Caliskan E. Fryns syndrome: case report and review of the literature. *J Clin Ultrasound JCU*. juin 2008;36(5):315- 7.
3. Slavotinek AM. Fryns syndrome: a review of the phenotype and diagnostic guidelines. *Am J Med Genet A*. 1 févr 2004;124A(4):427- 33.
4. Alessandri J-L, Gordon CT, Jacquemont M-L, Gruchy N, Ajeawung NF, Benoist G, et al. Recessive loss of function PIGN alleles, including an intragenic deletion with founder effect in La Réunion Island, in patients with Fryns syndrome. *Eur J Hum Genet EJHG*. 2018;26(3):340- 9.
5. Peron A, Bedeschi MF, Fabietti I, Baffero GM, Fogliani R, Ciralli F, et al. Prenatal and postnatal findings in five cases of Fryns syndrome. *Prenat Diagn*. déc 2014;34(12):1227- 30.
6. Aymé S, Julian C, Gambarelli D, Mariotti B, Luciani A, Sudan N, et al. Fryns syndrome: report on 8 new cases. *Clin Genet*. mars 1989;35(3):191- 201.
7. Lin AE, Pober BR, Mullen MP, Slavotinek AM. Cardiovascular malformations in Fryns syndrome: is there a pathogenic role for neural crest cells? *Am J Med Genet A*. 15 déc 2005;139(3):186- 93.
8. Slavotinek A, Lee SS, Davis R, Shrit A, Leppig KA, Rhim J, et al. Fryns syndrome phenotype caused by chromosome microdeletions at 15q26.2 and 8p23.1. *J Med Genet*. sept 2005;42(9):730- 6.
9. Bone KM, Chernos JE, Perrier R, Innes AM, Bernier FP, McLeod R, et al. Mosaic trisomy 1q: a recurring chromosome anomaly that is a diagnostic challenge and is associated with a Fryns-like phenotype. *Prenat Diagn*. juin 2017;37(6):602- 10.
10. Brady PD, Moerman P, De Catte L, Deprest J, Devriendt K, Vermeesch JR. Exome sequencing identifies a recessive PIGN splice site mutation as a cause of syndromic congenital diaphragmatic hernia. *Eur J Med Genet*. sept 2014;57(9):487- 93.
11. McInerney-Leo AM, Harris JE, Gattas M, Peach EE, Sinnott S, Dudding-Byth T, et al. Fryns Syndrome Associated with Recessive Mutations in PIGN in two Separate Families. *Hum Mutat*. 2016;37(7):695- 702.
12. Maydan G, Noyman I, Har-Zahav A, Neria ZB, Pasmanik-Chor M, Yeheskel A, et al. Multiple congenital anomalies-hypotonia-seizures syndrome is caused by a mutation in PIGN. *J Med Genet*. juin 2011;48(6):383- 9.
13. Alessandri J-L, Cuillier F, Malan V, Brayer C, Grondard M, Jacquemont-Dekkak L, et al. Fryns syndrome without diaphragmatic hernia, DOOR syndrome or Fryns-like syndrome? Report on patients from Indian Ocean islands. *Am J Med Genet A*. mars 2014;164A(3):648- 54.
14. Dwight Z, Palais R, Wittwer CT. uMELT: prediction of high-resolution melting curves and dynamic melting profiles of PCR products in a rich web application. *Bioinforma Oxf Engl*. 1 avr 2011;27(7):1019- 20.
15. Richards S, Aziz N, Bale S, Bick D, Das S, Gastier-Foster J, et al. Standards and guidelines for the interpretation of sequence variants: a joint consensus recommendation of the American College of Medical Genetics and Genomics and the Association for Molecular

- Pathology. *Genet Med Off J Am Coll Med Genet.* mai 2015;17(5):405- 24.
16. Fleming L, Lemmon M, Beck N, Johnson M, Mu W, Murdock D, et al. Genotype-phenotype correlation of congenital anomalies in multiple congenital anomalies hypotonia seizures syndrome (MCAHS1)/PIGN-related epilepsy. *Am J Med Genet A.* janv 2016;170A(1):77- 86.
 17. Identifying causative variants in PIGN gene in Fryns syndrome by homozygosity mapping and whole exome sequencing – A family study | ACMG Annual Clinical Genetics Meeting 2017 [Internet]. [cité 22 avr 2020]. Disponible sur: <https://epostersonline.com/acmg2017/node/2702>
 18. Fung T, Keenan K. Confidence intervals for population allele frequencies: the general case of sampling from a finite diploid population of any size. *PloS One.* 2014;9(1):e85925.
 19. Slavotinek AM. The genetics of common disorders - congenital diaphragmatic hernia. *Eur J Med Genet.* août 2014;57(8):418- 23.
 20. Alessandri L, Brayer C, Attali T, Samperiz S, Tiran-Rajaofera I, Ramful D, et al. Fryns syndrome without diaphragmatic hernia. Report on a new case and review of the literature. *Genet Couns Geneva Switz.* 2005;16(4):363- 70.
 21. Harmath A, Hajdú J, Csaba A, Hauzman E, Pete B, Görbe E, et al. Associated malformations in congenital diaphragmatic hernia cases in the last 15 years in a tertiary referral institute. *Am J Med Genet A.* 1 nov 2006;140(21):2298- 304.
 22. Shetty M, Kadandale J, Hegde S. Pre- and Postnatal Analysis of Chromosome 15q26.1 and 8p23.1 Deletions in Congenital Diaphragmatic Hernia. *Mol Syndromol.* févr 2016;6(5):248- 53.
 23. Neville HL, Jaksic T, Wilson JM, Lally PA, Hardin WD, Hirschl RB, et al. Fryns syndrome in children with congenital diaphragmatic hernia. *J Pediatr Surg.* déc 2002;37(12):1685- 7.
 24. Longoni M, Pober BR, High FA. Congenital Diaphragmatic Hernia Overview. In: Adam MP, Ardinger HH, Pagon RA, Wallace SE, Bean LJ, Stephens K, et al., éditeurs. *GeneReviews®* [Internet]. Seattle (WA): University of Washington, Seattle; 1993 [cité 26 mai 2020]. Disponible sur: <http://www.ncbi.nlm.nih.gov/books/NBK1359/>
 25. Doray B, Girard-Lemaire F, Gasser B, Baldauf J-J, De Geeter B, Spizzo M, et al. Pallister-Killian syndrome: difficulties of prenatal diagnosis. *Prenat Diagn.* juin 2002;22(6):470- 7.
 26. Klaassens M, van Dooren M, Eussen HJ, Douben H, den Dekker AT, Lee C, et al. Congenital diaphragmatic hernia and chromosome 15q26: determination of a candidate region by use of fluorescent in situ hybridization and array-based comparative genomic hybridization. *Am J Hum Genet.* mai 2005;76(5):877- 82.
 27. Karaman B, Kayserili H, Ghanbari A, Uyguner ZO, Toksoy G, Altunoglu U, et al. Pallister-Killian syndrome: clinical, cytogenetic and molecular findings in 15 cases. *Mol Cytogenet* [Internet]. 17 août 2018 [cité 31 mai 2020];11. Disponible sur: <https://www.ncbi.nlm.nih.gov/pmc/articles/PMC6098576/>
 28. Slavotinek AM, Moshrefi A, Davis R, Leeth E, Schaeffer GB, Burchard GE, et al. Array comparative genomic hybridization in patients with congenital diaphragmatic hernia: mapping of four CDH-critical regions and sequencing of candidate genes at 15q26.1–15q26.2. *Eur J Hum Genet.* sept 2006;14(9):999- 1008.
 29. Sajorda BJ, Gonzalez-Gandolfi CX, Hathaway ER, Kalish JM. Simpson-Golabi-Behmel Syndrome Type 1. In: Adam MP, Ardinger HH, Pagon RA, Wallace SE, Bean LJ, Stephens K, et al., éditeurs. *GeneReviews®* [Internet]. Seattle (WA): University of

Washington, Seattle; 1993 [cité 7 juin 2020]. Disponible sur:

<http://www.ncbi.nlm.nih.gov/books/NBK1219/>

30. Lehman AM, McFadden D, Pugash D, Sangha K, Gibson WT, Patel MS. Schinzel-Giedion syndrome: report of splenopancreatic fusion and proposed diagnostic criteria. *Am J Med Genet A*. 15 mai 2008;146A(10):1299- 306.
31. Hoischen A, van Bon BWM, Gilissen C, Arts P, van Lier B, Steehouwer M, et al. De novo mutations of SETBP1 cause Schinzel-Giedion syndrome. *Nat Genet*. juin 2010;42(6):483- 5.
32. James AW, Miranda SG, Culver K, Hall BD, Golabi M. DOOR syndrome: clinical report, literature review and discussion of natural history. *Am J Med Genet A*. 1 déc 2007;143A(23):2821- 31.
33. Bayat A, Knaus A, Pendziwiat M, Afenjar A, Barakat TS, Bosch F, et al. Lessons learned from 40 novel PIGA patients and a review of the literature. *Epilepsia*. juin 2020;61(6):1142- 55.
34. Reynolds KK, Juusola J, Rice GM, Giampietro PF. Prenatal presentation of Mabry syndrome with congenital diaphragmatic hernia and phenotypic overlap with Fryns syndrome. *Am J Med Genet A*. oct 2017;173(10):2776- 81.
35. Frints SGM, Ozanturk A, Rodríguez Criado G, Grasshoff U, de Hoon B, Field M, et al. Pathogenic variants in E3 ubiquitin ligase RLIM/RNF12 lead to a syndromic X-linked intellectual disability and behavior disorder. *Mol Psychiatry*. 2019;24(11):1748- 68.
36. Pinz H, Pyle LC, Li D, Izumi K, Skraban C, Tarpinian J, et al. De novo variants in Myelin regulatory factor (MYRF) as candidates of a new syndrome of cardiac and urogenital anomalies. *Am J Med Genet A*. 2018;176(4):969- 72.
37. Qi H, Yu L, Zhou X, Wynn J, Zhao H, Guo Y, et al. De novo variants in congenital diaphragmatic hernia identify MYRF as a new syndrome and reveal genetic overlaps with other developmental disorders. *PLoS Genet*. 2018;14(12):e1007822.
38. Callewaert BL, Urban Z. LTBP4-Related Cutis Laxa. In: Adam MP, Ardinger HH, Pagon RA, Wallace SE, Bean LJ, Stephens K, et al., éditeurs. *GeneReviews®* [Internet]. Seattle (WA): University of Washington, Seattle; 1993 [cité 9 août 2020]. Disponible sur: <http://www.ncbi.nlm.nih.gov/books/NBK343782/>
39. Bostwick B, Van den Veyver IB, Sutton VR. Focal Dermal Hypoplasia. In: Adam MP, Ardinger HH, Pagon RA, Wallace SE, Bean LJ, Stephens K, et al., éditeurs. *GeneReviews®* [Internet]. Seattle (WA): University of Washington, Seattle; 1993 [cité 9 août 2020]. Disponible sur: <http://www.ncbi.nlm.nih.gov/books/NBK1543/>
40. Hogue J, Shankar S, Perry H, Patel R, Vargervik K, Slavotinek A. A novel EFNB1 mutation (c.712delG) in a family with craniofrontonasal syndrome and diaphragmatic hernia. *Am J Med Genet A*. 2010;152A(10):2574- 7.
41. Chassaing N, Ragge N, Kariminejad A, Buffet A, Ghaderi- Sohi S, Martinovic J, et al. Mutation analysis of the STRA6 gene in isolated and non-isolated anophthalmia/microphthalmia. *Clin Genet*. 2013;83(3):244- 50.
42. Parisi MA, Zayed H, Slavotinek AM, Rutledge JC. Congenital diaphragmatic hernia and microtia in a newborn with mycophenolate mofetil (MMF) exposure: phenocopy for Fryns syndrome or broad spectrum of teratogenic effects? *Am J Med Genet A*. juin 2009;149A(6):1237- 40.
43. Fauth C, Steindl K, Toutain A, Farrell S, Witsch-Baumgartner M, Karall D, et al. A recurrent germline mutation in the PIGA gene causes Simpson-Golabi-Behmel syndrome type 2. *Am J Med Genet A*. févr 2016;170A(2):392- 402.

44. Jiao X, Xue J, Gong P, Bao X, Wu Y, Zhang Y, et al. Analyzing clinical and genetic characteristics of a cohort with multiple congenital anomalies-hypotonia-seizures syndrome (MCAHS). *Orphanet J Rare Dis.* 27 mars 2020;15(1):78.
45. Wu T, Yin F, Guang S, He F, Yang L, Peng J. The Glycosylphosphatidylinositol biosynthesis pathway in human diseases. *Orphanet J Rare Dis.* 28 mai 2020;15(1):129.

Implication des mutations de *PIGN* dans le syndrome de Fryns, description de la cohorte réunionnaise et revue de la littérature.

Résumé

Introduction : Le syndrome de Fryns (SF) est un syndrome autosomique récessif, polymalformatif rare, léthal. Le symptôme principal de ce syndrome est la hernie diaphragmatique congénitale (HDC). Le gène *PIGN* constitue le gène d'intérêt dont la délétion récurrente des exons 5 à 7 suggère un effet fondateur dans l'Océan Indien (OI).

Méthode : La recherche de la délétion récurrente de *PIGN* est réalisée par PCR HRM chez 10 patients atteints d'un SF, originaires de l'OI, puis complétée par un séquençage Sanger. Pour déterminer la fréquence des hétérozygotes, la délétion est recherchée dans un échantillon représentatif de la population générale réunionnaise, et chez des patients présentant une HDC. Nous décrivons ensuite le phénotype des patients de la littérature et de notre cohorte avec mutation biallélique de *PIGN*.

Résultats : Sept patients atteints d'un SF ont la délétion récurrente à l'état homozygote, deux patients d'une même fratrie ont la délétion à l'état hétérozygote et une mutation faux-sens. La fréquence des hétérozygotes pour cette délétion est estimée dans la population réunionnaise à 0,735%. Les 24 patients présentant une HDC hors SF ne sont pas porteurs de la délétion recherchée. La présentation clinique la plus fréquente du SF avec perte de fonction biallélique de *PIGN* est la dysmorphie, l'hypoplasie des phalanges distales et/ou unguéale, l'épilepsie précoce et les malformations congénitales. En anténatal, les signes échographiques sont peu spécifiques, en dehors de la HDC.

Conclusion : La recherche de la délétion récurrente de *PIGN* est indiquée, dans l'OI, chez les patients présentant un tableau évocateur d'un SF. En anténatal, elle peut être proposée devant la seule mise en évidence échographique d'une hernie diaphragmatique.

Discipline : génétique médicale

Mots clés: Syndrome de Fryns, *PIGN*, hernie diaphragmatique congénitale, Océan Indien, Ile de La Réunion

Involvement of *PIGN* mutations in Fryns syndrome, description of La Reunion cohort and review of the literature.

Abstract

Background: Fryns syndrome (FS) is an autosomal recessive, rare polymalformative, lethal syndrome. One of the main symptoms is congenital diaphragmatic hernia (CDH). *PIGN* is a gene of interest whose recurrent deletion of exons 5 to 7 suggests a founder effect in Indian Ocean (IO).

Method: Analysis of the recurrent deletion of *PIGN* by HRM PCR is performed in 10 patients with FS, native from IO, then completed by Sanger sequencing. To determine heterozygous frequency, deletion is sought in a representative sample of general population of La Reunion Island, and in patients with CDH. We describe phenotype of previously published patients and from our cohort with biallelic *PIGN* mutation.

Results: Seven patients with FS are homozygous for the recurrent deletion, two patients from the same sibling are heterozygous for the deletion and for a missense mutation. Frequency of heterozygous is estimated at 0.735%. None of the 24 patients with CDH carry the deletion. Most frequent clinical presentation of FS with biallelic loss of function of *PIGN* are dysmorphia, hypoplasia of the distal phalanges and/or nails, early epilepsy and congenital malformations. Antenatally, ultrasound signs are non-specific, except CDH.

Conclusion: Analyze of recurrent *PIGN* deletion is indicated in patients, native from OI, with suggestive FS. In antenatal, it can be proposed in case of ultrasound evidence of CDH.

Discipline: medical genetics

Key words: Fryns Syndrome, *PIGN*, congenital diaphragmatic hernia, Indian Ocean, Reunion Island