



**HAL**  
open science

# Évaluation des signes précoces cliniques et tomographiques de la maculopathie radique en OCT-A

Louis Marin

► **To cite this version:**

Louis Marin. Évaluation des signes précoces cliniques et tomographiques de la maculopathie radique en OCT-A. Médecine humaine et pathologie. 2020. dumas-03020124

**HAL Id: dumas-03020124**

**<https://dumas.ccsd.cnrs.fr/dumas-03020124>**

Submitted on 23 Nov 2020

**HAL** is a multi-disciplinary open access archive for the deposit and dissemination of scientific research documents, whether they are published or not. The documents may come from teaching and research institutions in France or abroad, or from public or private research centers.

L'archive ouverte pluridisciplinaire **HAL**, est destinée au dépôt et à la diffusion de documents scientifiques de niveau recherche, publiés ou non, émanant des établissements d'enseignement et de recherche français ou étrangers, des laboratoires publics ou privés.



UNIVERSITE COTE D'AZUR  
THESE D'EXERCICE DE MEDECINE



*En vue de l'obtention du*

**DIPLOME D'ETAT DE DOCTEUR EN MEDECINE**

*Présentée et soutenue publiquement à la faculté de médecine de Nice*

le 9 Octobre 2020

Par

**Louis MARIN**

Née le 7 Octobre 1992 à Nice

Interne de D.E.S. d'ophtalmologie

**Evaluation des signes précoces cliniques et tomographiques de la maculopathie radique  
en OCT-A**

Président du Jury et directeur de thèse : Madame le Professeur Stéphanie Baillif

Assesseurs : Monsieur le Docteur Jean Pierre Caujolle

Monsieur le Docteur Jérôme Doyen

Monsieur le Professeur Jean Michel Hannoun-Levi

Madame le Docteur Célia Maschi



UNIVERSITÉ  
CÔTE D'AZUR

**TITRE :**

**Evaluation des signes précoces cliniques et tomographiques de la maculopathie radique  
en OCT-A.**

**Mots clés :** Mélanome choroïdien, protonthérapie, maculopathie radique, OCT-A

**Key words:** Choroidal melanoma, proton beam therapy, radiation maculopathy, optical coherence tomography angiography

**Auteurs :**

Louis MARIN<sup>1</sup>, Jean Pierre CAUJOLLE<sup>1</sup>, Elsa TOUMI<sup>1</sup>, Célia MASCHI<sup>1</sup>, Stéphanie  
BAILLIF<sup>1</sup>

De :

1 : Service d'ophtalmologie, Hôpital Pasteur 2, Centre Hospitalier Universitaire de Nice, 30  
voie Romaine, 06000, Nice, France.

**Auteurs correspondants :**

- Louis MARIN : [marin.l@chu-nice.fr](mailto:marin.l@chu-nice.fr); Service d'ophtalmologie, Hôpital Pasteur 2,  
Centre Hospitalier Universitaire de Nice, 30 voie Romaine, 06000, Nice, France
- Stéphanie BAILLIF : [baillif.s@chu-nice.fr](mailto:baillif.s@chu-nice.fr)

Liste des enseignants au 1er septembre 2019 à la Faculté de Médecine de Nice

**Doyen**

**Pr. BAQUÉ Patrick**

**Vice-doyens**

**Pédagogie**

**Pr. ALUNNI Véronique**

**Recherche**

**Pr DELLAMONICA jean**

**Etudiants**

**M. JOUAN Robin**

**Chargé de mission projet Campus**

**Pr. PAQUIS Philippe**

Conservateur de la bibliothèque

Mme AMSELLE Danièle

Directrice administrative des services

Mme CALLEA Isabelle

**Doyens Honoraires**

**M. RAMPAL Patrick**

**M. BENCHIMOL Daniel**

Liste des enseignants au 1er septembre 2019 à la Faculté de Médecine de Nice

PROFESSEURS CLASSE EXCEPTIONNELLE

M.	BAQUÉ Patrick	Anatomie - Chirurgie Générale (42.01)
M.	BERNARDIN Gilles	Réanimation Médicale (48.02)
Mme	BLANC-PEDEUTOUR Florence	Cancérologie – Génétique (47.02)
M.	BOILEAU Pascal	Chirurgie Orthopédique et Traumatologique (50.02)
M.	DARCOURT Jacques	Biophysique et Médecine Nucléaire (43.01)
M.	DRICI Milou-Daniel	Pharmacologie Clinique (48.03)
M.	ESNAULT Vincent	Néphrologie (52-03)
M.	FUZIBET Jean-Gabriel	Médecine Interne (53.01)
M.	GILSON Éric	Biologie Cellulaire (44.03)
M.	GUGENHEIM Jean	Chirurgie Digestive (52.02)
M.	HASSEN KHODJA Reda	Chirurgie Vasculaire (51.04)
M.	HÉBUTERNE Xavier	Nutrition (44.04)
M.	HOFMAN Paul	Anatomie et Cytologie Pathologiques (42.03)
Mme	ICHAÏ Carole	Anesthésiologie et Réanimation Chirurgicale (48.01)
M.	LACOUR Jean-Philippe	Dermato-Vénérologie (50.03)
M.	LEFTHERIOTIS Georges	Chirurgie vasculaire ; médecine vasculaire (51.04)
M.	MARQUETTE Charles-Hugo	Pneumologie (51.01)
M.	MARTY Pierre	Parasitologie et Mycologie (45.02)
M.	MICHIELS Jean-François	Anatomie et Cytologie Pathologiques (42.03)
M.	MOUROUX Jérôme	Chirurgie Thoracique et Cardiovasculaire (51.03)
Mme	PAQUIS Véronique	Génétique (47.04)
M.	PAQUIS Philippe	Neurochirurgie (49.02)
M.	PRADIER Christian	Épidémiologie, Économie de la Santé et Prévention (46.01)
M.	QUATREHOMME Gérald	Médecine Légale et Droit de la Santé (46.03)
M.	RAUCOULES-AIMÉ Marc	Anesthésie et Réanimation Chirurgicale (48.01)
M.	ROBERT Philippe	Psychiatrie d'Adultes (49.03)
M.	SCHNEIDER Stéphane	Nutrition (44.04)
M.	THYSS Antoine	Cancérologie, Radiothérapie (47.02)
M.	TRAN Albert	Hépatogastro-entérologie (52.01)

Liste des enseignants au 1er septembre 2019 à la Faculté de Médecine de Nice

PROFESSEURS PREMIERE CLASSE

Mme	ASKENAZY-GITTARD Florence	Pédopsychiatrie (49.04)
M.	BARRANGER Emmanuel	Gynécologie Obstétrique (54.03)
M.	BÉRARD Étienne	Pédiatrie (54.01)
M.	BONGAIN André	Gynécologie-Obstétrique (54.03)
Mme	BREUIL Véronique	Rhumatologie (50.01)
M.	CASTILLO Laurent	O.R.L. (55.01)
M.	CHEVALLIER Patrick	Radiologie et Imagerie Médicale (43.02)
M.	DE PERETTI Fernand	Anatomie-Chirurgie Orthopédique (42.01)
M.	FERRARI Émile	Cardiologie (51.02)
M.	FERRERO Jean-Marc	Cancérologie ; Radiothérapie (47.02)
M.	FONTAINE Denys	Neurochirurgie (49.02)
M.	GIBELIN Pierre	Cardiologie (51.02)
M.	HANNOUN-LEVI Jean-Michel	Cancérologie ; Radiothérapie (47.02)
M.	LEVRAUT Jacques	Médecine d'urgence (48.05)
M.	LONJON Michel	Neurochirurgie (49.02)
M.	MOUNIER Nicolas	Cancérologie, Radiothérapie (47.02)
M.	PADOVANI Bernard	Radiologie et Imagerie Médicale (43.02)
M.	PASSERON Thierry	Dermato-Vénérologie (50-03)
M.	PICHE Thierry	Gastro-entérologie (52.01)
Mme	RAYNAUD Dominique	Hématologie (47.01)
M.	ROSENTHAL Éric	Médecine Interne (53.01)
M.	STACCINI Pascal	Biostatistiques et Informatique Médicale (46.04)
M.	THOMAS Pierre	Neurologie (49.01)
M.	TROJANI Christophe	Chirurgie Orthopédique et Traumatologique (50.02)

Liste des enseignants au 1er septembre 2019 à la Faculté de Médecine de Nice

PROFESSEURS DEUXIEME CLASSE

Mme	ALUNNI Véronique	Médecine Légale et Droit de la Santé (46.03)
M.	ANTY Rodolphe	Gastro-entérologie (52.01)
M.	BAHADORAN Philippe	Cytologie et Histologie (42.02)
Mme	BAILLIF Stéphanie	Ophtalmologie (55.02)
Mme	BANNWARTH Sylvie	Génétique (47.04)
M.	BENIZRI Emmanuel	Chirurgie Générale (53.02)
M.	BENOIT Michel	Psychiatrie (49.03)
M.	BERTHET Jean-Philippe	Chirurgie Thoracique (51-03)
M.	BOZEC Alexandre	ORL- Cancérologie (47.02)
M.	BREAUD Jean	Chirurgie Infantile (54-02)
Mme	BUREL-VANDENBOS Fanny	Anatomie et Cytologie pathologiques (42.03)
M.	CHEVALIER Nicolas	Endocrinologie, Diabète et Maladies Métaboliques (54.04)
Mme	CHINETTI Giulia	Biochimie-Biologie Moléculaire (44.01)
M.	CLUZEAU Thomas	Hématologie (47.01)
M.	DELLAMONICA Jean	réanimation médicale (48.02)
M.	DELOTTE Jérôme	Gynécologie-obstétrique (54.03)
M	FAVRE Guillaume	Néphrologie (44-02)
M.	FOURNIER Jean-Paul	Thérapeutique (48-04)
Mme	GIORDANENGO Valérie	Bactériologie-Virologie (45.01)
Mme	GIOVANNINI-CHAMI Lisa	Pédiatrie (54.01)
M.	GUÉRIN Olivier	Méd. In ; Gériatrie (53.01)
M.	IANNELLI Antonio	Chirurgie Digestive (52.02)
M.	ILIE Marius	Anatomie et Cytologie pathologiques (42.03)
M	JEAN BAPTISTE Elixène	Chirurgie vasculaire (51.04)
M.	ROHRLICH Pierre	Pédiatrie (54.01)
M.	ROUX Christian	rhumatologie (50.01)
M.	RUIMY Raymond	Bactériologie-virologie (45.01)
Mme	SACCONI Sabrina	Neurologie (49.01)
M.	SADOUL Jean-Louis	Endocrinologie, Diabète et Maladies Métaboliques (54.04)
M.	VANBIERVLIEET Geoffroy	Gastro-entérologie (52.01)

Liste des enseignants au 1er septembre 2019 à la Faculté de Médecine de Nice

MAITRES DE CONFÉRENCES DES UNIVERSITÉS - PRATICIENS HOSPITALIERS

M.	AMBROSETTI Damien	Cytologie et Histologie (42.02)
Mme	BERNARD-POMIER Ghislaine	Immunologie (47.03)
M.	BRONSARD Nicolas	Anatomie Chirurgie Orthopédique et Traumatologique (42.01)
M.	CAMUZARD Olivier	Chirurgie Plastique (50-04)
Mme	CONTENTI-LIPRANDI Julie	Médecine d'urgence ( 48-04)
M.	DOGLIO Alain	Bactériologie-Virologie (45.01)
M	DOYEN Jérôme	Radiothérapie (47.02)
M.	FOSSE Thierry	Bactériologie-Virologie-Hygiène (45.01)
M.	GARRAFFO Rodolphe	Pharmacologie Fondamentale (48.03)
Mme	HINAULT Charlotte	Biochimie et biologie moléculaire (44.01)
M.	HUMBERT Olivier	Biophysique et Médecine Nucléaire (43.01)
Mme	LAMY Brigitte	Bactériologie-virologie ( 45.01)
Mme	LONG-MIRA Elodie	Cytologie et Histologie (42.02)
Mme	MAGNIÉ Marie-Noëlle	Physiologie (44.02)
M.	MASSALOU Damien	Chirurgie Viscérale ( 52-02)
Mme	MOCERI Pamela	Cardiologie (51.02)
M.	MONTAUDIE Henri	Dermatologie (50.03)
Mme	MUSSO-LASSALLE Sandra	Anatomie et Cytologie pathologiques (42.03)
M.	NAÏMI Mourad	Biochimie et Biologie moléculaire (44.01)
Mme	POMARES Christelle	Parasitologie et mycologie (45.02)
M.	SAVOLDELLI Charles	Chirurgie maxillo-faciale et stomatologie (55.03)
Mme	SEITZ-POLSKI barbara	Immunologie (47.03)
M.	SQUARA Fabien	Cardiologie (51.02)
M.	TESTA Jean	Épidémiologie Économie de la Santé et Prévention (46.01)
Mme	THUMMLER Susanne	Pédopsychiatrie ( 49-04)
M.	TOULON Pierre	Hématologie et Transfusion (47.01)



Liste des enseignants au 1er septembre 2019 à la Faculté de Médecine de Nice

MAITRE DE CONFÉRENCES DES UNIVERSITÉS

M.	DARMON David	Médecine Générale (53.03)
Mme	GROS Auriane	Orthophonie (69)

PROFESSEURS AGRÉGÉS

Mme	LANDI Rebecca	Anglais
-----	---------------	---------

PRATICIEN HOSPITALIER UNIVERSITAIRE

M.	DURAND Matthieu	Urologie (52.04)
M.	SICARD Antoine	Néphrologie (52-03)

PROFESSEURS ASSOCIÉS

M.	GARDON Gilles	Médecine Générale (53.03)
Mme	MONNIER Brigitte	Médecine Générale (53.03)

MAITRES DE CONFÉRENCES ASSOCIÉS

Mme	CASTA Céline	Médecine Générale (53.03)
M.	GASPERINI Fabrice	Médecine Générale (53.03)
M.	HOGU Nicolas	Médecine Générale (53.03)

Liste des enseignants au 1er septembre 2019 à la Faculté de Médecine de Nice

Constitution du jury en qualité de 4ème membre

Professeurs Honoraires

M. AMIEL Jean	M. GASTAUD Pierre
M ALBERTINI Marc	M. GÉRARD Jean-Pierre
M. BALAS Daniel	M. GILLET Jean-Yves
M. BATT Michel	M. GRELLIER Patrick
M. BLAIVE Bruno	M. GRIMAUD Dominique
M. BOQUET Patrice	M. HOFLIGER Philippe
M. BOURGEON André	M. JOURDAN Jacques
M. BOUTTÉ Patrick	M. LAMBERT Jean-Claude
M. BRUNETON Jean-Noël	M. LAZDUNSKI Michel
Mme BUSSIERE Françoise	M. LEFEBVRE Jean-Claude
M. CAMOUS Jean-Pierre	M. LE FICHOUX Yves
M. CANIVET Bertrand	Mme LEBRETON Elisabeth
M. CASSUTO Jill-patrice	M. MARIANI Roger
M. CHATEL Marcel	M. MASSEYEFF René
M. COUSSEMENT Alain	M. MATTEI Mathieu
Mme CRENESSE Dominique	M. MOUIEL Jean
M. DAR COURT Guy	Mme MYQUEL Martine
M. DELLAMONICA Pierre	M. ORTONNE Jean-Paul
M. DELMONT Jean	M. PRINGUEY Dominique
M. DEMARD François	M. SANTINI Joseph
M. DESNUELLE Claude	M. SAUTRON Jean Baptiste
M. DOLISI Claude	M. SCHNEIDER Maurice
Mme EULLER-ZIEGLER Liana	M. TOUBOL Jacques
M. FENICHEL Patrick	M. TRAN Dinh Khiem
M . FRANCO Alain	M VAN OBBERGHEN Emmanuel
M. FREYCHET Pierre	M. ZIEGLER Gérard

M.C.U. Honoraires

M. ARNOLD Jacques	M. GIUDICELLI Jean
M. BASTERIS Bernard	M. MAGNÉ Jacques
M. BENOLIEL José	Mme MEMRAN Nadine
Mlle CHICHMANIAN Rose-Marie	M. MENGUAL Raymond
Mme DONZEAU Michèle	M. PHILIP Patrick
M. EMILIOZZI Roméo	M. POIRÉE Jean-Claude
M. FRANKEN Philippe	Mme ROURE Marie-Claire
M. GASTAUD Marcel	

## REMERCIEMENTS :

### **Pour les membres du jury :**

La beauté est dans les yeux de celui qui regarde. *Oscar Wilde*

#### Madame la présidente du jury et directrice de thèse, Professeur Stéphanie Baillif

Je vous remercie de m'avoir supervisé et aidé durant tout le travail de cette étude avec une disponibilité à toute épreuve. Je suis heureux de votre accueil dans ce superbe service d'ophtalmologie niçoise, qui est devenu une famille maintenant. Je serai toujours reconnaissant de votre bienveillance et bons conseils prodigués tout au long de ma formation.

#### Monsieur le Professeur Jean Michel Hannoun-Levi

J'ai débuté mes années d'étude médicale lorsque vous avez été nommé Professeur de la faculté de Nice. Je les termine à vos côtés et vous me faites l'honneur de juger ce travail. Recevez l'expression de ma profonde considération.

#### Monsieur le docteur Jérôme Doyen

Je vous suis reconnaissant d'avoir accepté de juger cette étude avec votre précieuse expertise de la protonthérapie. Recevez ici ma sincère reconnaissance.

#### Madame la docteur Célia Maschi

J'ai toujours été admiratif envers ton écoute et ta douceur avec les patients aux diverses pathologies compliquées que tu suis à l'hôpital. Tu es un modèle autant professionnel que personnel.

#### Monsieur le docteur Jean Pierre Caujolle

C'est toujours avec un grand plaisir que j'assistais à vos consultations spécialisées et enrichissantes du lundi. Je ne garde que de bons souvenirs des matinées de bloc aux discussions variées et embellies de votre sagesse et anecdotes. Veuillez recevoir à travers ces lignes mon profond respect.

## **Pour ma famille :**

Exprimer mes sentiments n'a jamais un point fort : je vous aime.

### Mes parents

Maman, même si je te taquine souvent, j'estime la chance d'avoir grandi avec autant d'amour. Ta gentillesse est infinie et j'essaie de m'en inspirer au quotidien -avec plus ou moins de réussite !

Papa, tu es mon modèle de vie. J'ai l'aubaine d'être ton fils et je suis fier quand on remarque que je te ressemble.

Vous avez été un soutien infailible à mes côtés depuis la maternelle jusqu'à ma thèse, en France et partout à travers le monde !

Je vous aime et j'espère que vous serez toujours fiers de Marg et moi.

### Marguerite

Marg, Margou, MarguE ou Margloulou, autant de surnoms pour une femme formidable. Je suis le frère le plus heureux du monde quand on se retrouve pour des gros week-ends Européens ou des vacances en famille.

Tu as toujours été là pour moi. C'est un bonheur d'avoir une relation si forte tous les 2 depuis tout petit, de nos bagarres au ski aux espionnages à St Marie. Je serai à jamais ton grand frère qui t'aime et te protégera quoiqu'il advienne.

### Papi Yves et Maminou

J'ai la chance d'avoir une mère incroyable grâce à des grands parents extraordinaire. La vie est agréable à Mandelieu avec vous.

Maminou, tu m'as donné tant d'amour et de tendresse depuis l'enfance. J'ai les étoiles dans les yeux quand je viens te voir à Mandelieu.

PapiYves, tu as intérêt à t'entraîner car j'arrive bientôt en forme pour faire du VTT avec toi dans l'Estérel !

### Papy Gérard

C'est mon vœu le plus cher que tu assistes à ma thèse de docteur en médecine : le voilà exaucé ! Tu as toujours les mots et attentions pour nous faire sourire. Tu t'es mis à l'escalade récemment mais ne réessaie pas la natation s'il te plait.

**Pour mes maîtres d'internat :**

Dix langues qui affirment ne valent pas deux yeux qui voient. *Proverbe Thai*

Docteur Jean Marc Maurin, vous m'avez fait aimer l'ophtalmologie dès les premières heures. J'ai toujours considéré le travail d'ophtalmologiste avec enthousiasme grâce à vous.

Docteur Stéphane Attal, tu as été le meilleur maître possible pour débiter mon internat. Et maintenant ton padawan a bien grandi ! Tu m'as transmis la passion du métier.

Docteur Jacques Payan, vous êtes l'exemple de l'ophtalmologiste idéal de par vos grandes qualités humaines et professionnelles. Je suis honoré de pouvoir travailler dans votre équipe.

Docteurs Bruno Tracogna et Alexandre Omidj, vous avez toujours été des modèles de praticiens durant mon internat et je suis heureux de suivre vos traces en poursuivant l'aventure à Cannes.

Docteur Benjamin Butet, certains internes apprennent la chirurgie rétinienne sur YouTube, mais à Nice c'est grâce à toi. Tu as été un mentor pour moi et tous les internes Niçois.

Docteur Cédric Ghetemme, la bonne humeur et générosité étaient contagieuses lors de tes consultations. J'ai eu beaucoup de chance de pouvoir te choisir comme binôme.

Docteur David Martiano, tu maîtrises l'art de la pédagogie à merveille, en plus d'être un chirurgien et clinicien hors pair.

Docteur Fabien Pinon, ton approche humaine et juste de l'ophtalmologie est exceptionnelle. Tu es un exemple que je ne cesserai de suivre dans ma future pratique.

Docteur Arnaud Martel, tu m'avais promis d'apprendre la gestion des complications de la cataracte lors de notre binôme, mais tu n'en as faite aucune ! Heureusement j'ai énormément appris grâce à ton humanité et complicité avec les patients et soignants.

Docteur Catherine Fouret, vous m'avez accueilli dans le service d'ophtalmo-pédiatrie à bras ouverts. Ce fut une belle surprise et un plaisir de travailler avec les pitchouns de Lenval à vos côtés.

Docteur Sarah Vandefonteyn, ta douceur et tes connaissances que tu partages allégrement sont précieuses pour la pédiatrie et l'ophtalmo Niçoise.

Docteurs Patrick Nguyen, Frédéric Villeroy et Benjamin Loustau, je ne vous remercierai jamais assez pour tout ce que j'ai appris sur le plan cognitif, humain et empathique au cœur de votre service à la Réunion.

Docteur Marie Bénédicte Rougier et Professeur Jean François Korobelnik, j'ai apprécié votre partage de connaissances gargantuesques sur l'ophtalmologie clinique et chirurgicale le long de mon dernier semestre d'internat à vos côtés.

**Pour mes co-internes :**

Le regard par tout le monde n'a qu'un même langage. *Proverbe Français*

Caroline, travailler avec toi est un plaisir et j'ai hâte qu'il devienne quotidien l'an prochain.

Barbara, ton sourire et ton grain de folie font de toi une co-interne hors pair.

Elsa, tu es le diamant de l'ophtalmologie Niçoise. Ta nature suave et dynamique laissera toujours un souvenir agréable et unique partout sur ton chemin. J'espère que notre « ET » retournera dans sa maison Niçoise.

Jérémy et Walid, collaborer avec vous sera toujours agréable grâce à votre altruisme et combativité. Vous avez été la crème des co-internes et constamment disponible pour aider et sortir décompresser.

Jean Philippe et Ken, les pépites d'or de l'ophtalmologie ! Votre complicité aussi détonante qu'atypique secouera l'ophtalmologie Niçois, Française... voire Mondiale !

Don Momo, je ne te remercierai jamais assez pour tous les trucs et astuces que tu m'as appris durant mes stages Niçois.

Orianna, l'île de la Réunion n'a plus de secret pour nous. C'était un plaisir, trop court, de partager ton expérience Toulousaine.

Alexis et Sacha, vous avez toujours été bienveillants avec moi, je vous remercie de m'avoir épaulé durant l'internat.

Alexandra et Edouard, vous êtes des sources d'inspiration, Alex avec ta rigueur à toutes épreuves et Doudou, ta force tranquille devenue rouste facile.

Marianne et Vincent, j'aurai aimé avoir un semestre d'internat supplémentaire, juste pour passer en binôme alternativement avec vous.

Laura, Ly Chhun, Benjamin, Thierry et Valentin, nous avons passé un superbe semestre ensemble. J'ai hâte de bientôt bosser à vos côtés aux 4 coins de la France.

Aïda, Aurélie et Robin, je vous souhaite de vous régaler autant que moi durant vos belles années d'internat Niçois.

### **Pour les supers équipes soignantes :**

Choisissez un travail que vous aimez et vous n'aurez pas à travailler un seul jour de votre vie.

*Confucius*

#### Les équipes de Fréjus : ophtalmo et viscérale

Travailler à Fréjus a été une expérience formidable grâce à vous. Audrey, Emilie, Françoise et Nathalie, les SuperWomen de l'ophtalmo ! Je vous remercie de votre bienveillance et tendresse quand j'étais bébé docteur.

Je remercie tout le service de chirurgie viscérale d'hospitalisation et de bloc pour l'accueil et le soutien durant ce stage hors filière où je me suis épanoui.

#### L'équipe de Cannes : ophtalmo et ORL

Quel bonheur de se lever tous les matins pour bosser avec vos équipes. J'ai des étoiles dans les yeux quand je repense à ces moments. J'ai tant apprécié collaborer avec vous que l'expérience continue !

#### L'équipe d'ophtalmo de Nice

Durant toutes ces années à vos côtés, j'étais enthousiaste tous les matins de venir travailler dans une équipe avec une si bonne ambiance. Je ne peux pas toutes et tous vous citer mais vous êtes tous dans mon cœur pour toujours ! Je suis souvent parti de Nice mais c'est avec le sourire que je revenais à chaque fois.

#### L'équipe d'ophtalmo de Lenval

Laure, Myriam, Sandrine, Wafaa, Docteur Christine Costet et toutes les équipes du bloc opératoire. Les enfants Niçois -et les internes d'ophtalmo aussi ;) ont de la chance de pouvoir compter sur une équipe comme la vôtre pour les soigner.



### L'équipe d'ophtalmo de Saint-Denis

Angélique, Annie, Kethy, Marie Danielle, Marie Hélène, Mina et Yann, c'était une expérience incroyable de travailler avec vous. J'ai fait des rencontres inoubliables dans ce fabuleux service. Je vous remercie d'avoir valorisé ce semestre sur le plan professionnel et humain.

### L'équipe d'ophtalmo de Bordeaux

Ce court et dernier semestre aura été fort en émotion. Alexis, Arthur, Julia, Nathalie, Paulin et Thomas, je vous remercie pour ce travail d'équipe et d'expert dans cette belle spécialité qu'est la rétine médicale et chirurgicale. Je vous adresserai avec toute ma confiance tous les patients désirant poursuivre les soins en Nouvelle Aquitaine.

## **Pour les amis :**

Grâce à l'internat, j'ai eu la chance de me refaire des amis d'enfance à 23 ans.

Antonin, Camille, Guigui, Julien, Momo et toutes les filles de l'internat de Fréjus : avec vous j'ai passé mon premier semestre exceptionnel et hors du temps. Je donnerai cher pour revivre ces instants.

Johanna et Massy, Mimi et Ju, Anne-K et Omar, Charlotte et Unzilé, Serob et Thomas : l'internat et la ville de Cannes ont été secoué grâce à notre bonne ambiance !

Mes supers colocs, Cyril, Kévin, Lolo et Polo : il y a tant de souvenirs agréables avec vous. On peut dire qu'on a retourné la vieille ville Niçoise et Amsteldamoise. No limit pour les pépites ! et l'aventure continuera sur Cannes.

Sabou et Vivi, toujours prêtes à rendre service durant mon internat, vous êtes devenues des amies précieuses.

Xavier, de la Corse au bassin et depuis les contrées Birmanes, on a passé tellement de moments magiques, et encore des milliers à venir !

Claire et Alex, vous êtes des modèles humains : restez comme vous êtes. Eléna a de la chance d'avoir des parents aimants.

Florence, Guigui et Franck, je vous remercie de toujours m'avoir accompagné avec votre bonne humeur et vos sourires.

Sylvain et Valentin, vous êtes remarquables aussi bien sur les pistes de ski que des dancefloor.

Camille et Rémy, Tiphaine et Pépita, Camille et Arnaud, Ophélie et César, Marie-Touf et Hatem, Marie-Eve et Sara, Damien et Frédo, Mamuka et Marco, Titouan et Akshay, l'été à l'internat de Fréjus fut doux et sportif mais pas de tout repos.

Charlotte et Sébaba, de la RUN à Bordeaux en passant par les Pyrénées, avec encore pleins d'autres destinations dans l'avenir, c'est toujours un plaisir de passer des moments forts avec vous.

Adri, Anaëlle, Boris et Daphné, la Réunion aura été le lieu de rencontres humaines et de randonnées merveilleuses. J'ai hâte de tous vous revoir en Métropole.

Aurélie, Chloé et Nico, la coloc du ride et de l'extrême. Grâce à votre générosité et énergie débordante j'ai adoré ma vie Bordelaise.

Les études de médecine me laisseront des souvenirs impérissables grâce à vous :

Anthony, l'Homme parfait, s'il y en a un sur Terre, c'est toi !

Nicolas Raybaud, tu es l'homme au grand Cœur et aux attentions délicates qui réconfortent. C'est toujours du bonheur de sillonner la France avec Antho et toi. J'ai hâte de te voir plus durant l'assistanat.

Nicolas Pianton, le travail paie toujours. De l'externat à la thèse d'ophtalmologie, du Vietnam à la rue Battisti, notre binôme aura traversé toutes les épreuves !

Loris, en ski ou bicyclette que de régalades. Bientôt je pourrai venir visiter tes vertes contrées et taper le carton.

Caro, Chacha, Laeti, Laulau, Mél et Morgane : j'ai eu la chance de vous rencontrer dès le début de l'externat et c'est toujours un grand plaisir de se retrouver tous ensemble pour les heureux évènements.

Laurine, tu m'as supporté tout l'externat avec ton tendre caractère et ton altruisme malgré mes sautes d'humeur. Tu es une femme en or et une amie inestimable. Je n'oublierai jamais tous ces bons moments partagés.

Mes amis d'enfance qui ont toujours été d'un soutien infailible :

David et Jenn, vous êtes des amis proches et précieux. J'espère qu'on pourra se voir autant qu'on le souhaite, sans oublier Mojito !

Julien et Anaïs, my English friends, always ready for a new escape game.

Antonin, Niçois dans l'âme et le cœur, j'ai hâte de revivre des évènements sportifs haletants avec la Team.

Douglas et Guilhem, vous êtes mes amis les plus rares et complices depuis la maternelle. De Londres au Canada, nous avons encore pleins d'histoires à écrire ensemble.

Les cuillères des collines Niçoises : Antoine, Bruce, Cédric, Clem, Johan, Lulu, Oliv', Thomas, Yves, et nos beaux couples favoris Lélia et Jon ainsi que Juju et Bubu : la vie est plus belle à vos côtés. Vous êtes plus que des amis mais une véritable famille unie. Cela a commencé à l'école primaire avec les après-midis chez Jean Jean. Puis les douces soirées d'été à la piscine ou à la grimpe. Ces aventures continueront toute notre vie.

Où que vous soyez vous pourrez toujours compter sur moi. !

**TABLES DES MATIERES :**

**RESUME.....19**

**ABSTRACT.....20**

**INTRODUCTION.....21**

**MATHERIELS & METHODES.....24**

**RESULTATS.....27**

**DISCUSSION.....35**

**CONCLUSION.....40**

**DECLARATION DE LIENS D'INTERETS.....40**

**REFERENCES.....40**

**SERMENT D'HIPPOCRATE.....43**

**RESUME : Introduction :** La maculopathie radique est la principale cause de baisse d'acuité visuelle secondaire à la protonthérapie dans le traitement des mélanomes uvéaux. L'OCT-A analyse avec détails les lésions rétinienne centrales. L'objectif de ce travail est d'évaluer les changements cliniques et tomographiques de la trame microvasculaire maculaire précoces, secondaires à la protonthérapie réalisée dans le cadre du traitement conservateur des mélanomes choroïdiens.

**Matériels & méthodes :** Nous avons réalisé une étude prospective descriptive monocentrique avec trente-trois patients traités par protonthérapie à l'Institut Méditerranéen de Protonthérapie de Nice. Tous les patients ont eu un examen ophtalmologique incluant une acuité visuelle, une rétinophotographie couleur, une OCT et une OCT-A. Les densités capillaires du plexus superficiel ainsi que les modifications du cercle anastomotique péri-fovéal et l'élargissement de la zone avasculaire centrale ont été étudiés.

**Résultats :** Dix-neuf patients ont été inclus. Tous les patients ont développé une maculopathie radique avec un délai médian de douze mois. La majoration ou l'apparition d'un œdème maculaire cystoïde était le signe clinique le plus précoce de la maculopathie radique mais peu sensible (52.6%). En OCT-A, la discontinuité du cercle anastomotique péri-fovéal et l'élargissement de la zone avasculaire centrale apparaissaient dans un délai médian de 12 mois avec une sensibilité de 100%. Une corrélation négative significative existait entre l'acuité visuelle en LogMAR et la densité vasculaire des plexus superficiels maculaire ( $R = -0.43$  ;  $p=0.029$ ) avec une diminution moyenne de la densité vasculaire de 11.7% à 12 mois par rapport au groupe contrôle.

**Conclusion :** Notre travail est la première étude prospective à évaluer les modifications des plexus capillaires maculaires à l'OCT-A. L'OCT-A est un outil fiable pour le diagnostic de la maculopathie radique chez les patients avec mélanome choroïdien traités par protonthérapie.

**ABSTRACT: Purpose:** Radiation maculopathy is the main cause of loss of visual acuity secondary to proton beam therapy for choroidal melanoma. Optical coherence tomography angiography analyses with details central retinal lesions. This study aims to evaluate of the clinical and anatomical modifications of the macular microvascular meshwork among patients treated by proton beam therapy for uveal melanomas.

**Materials & methods:** We realized a prospective, descriptive and monocentric study with thirty-nine patients treated by proton beam in « l'Institut Méditerranéen de Protonthérapie de Nice ». Each patient had a full ophthalmologic exam, including visual acuity, color retinophotography, optic coherence tomography and optic coherence tomography angiography. We studied the decrease of density and nonperfusion of superficial plexus's capillaries as well as peri-foveal anastomotic circle's modifications and avascular central zone's enlargement.

**Results:** Nineteen patients were included. Each patient developed radiation maculopathy with a median delay of twelve months. Increased or apparition of a cystoid macular edema was the earliest sign but with a poor sensibility (52.6%). Peri-foveal anastomotic circle 's discontinuity and avascular centrale zone's enlargement appeared in 100% of patients in a median delay of twelve months. Significant negative correlation existed between visual acuity in LogMAR and macular superficial plexus's vascular density ( $R = -0.43$ ;  $p = 0.029$ ), with a mean loss of 11.7% at twelve months in comparison with control group.

**Conclusion:** Our work is the first prospective study evaluating anatomical lesions of macular capillaries plexus with optic coherence tomography angiography. OCT-A is a reliable tool for the radiation maculopathy's screening in patients with choroidal melanoma handled by proton beam therapy.

## **INTRODUCTION :**

La protonthérapie est le traitement de choix des mélanomes uvéaux. Elle assure un excellent contrôle local et la préservation de l'intégrité oculaire. Le contrôle tumoral local est favorable pour plus de 95% des patients à cinq ans (1).

La protonthérapie repose sur les propriétés physiques du faisceau de protons accélérés ou pic de Bragg. Les protons ont un effet cytotoxique et provoquent la mort cellulaire par fragmentation de l'ADN suite à une ionisation de ses acides nucléiques (2). Les cellules les plus radiosensibles sont celles qui présentent le plus de divisions cellulaires.

Les études histopathologiques ont montré que la maculopathie radique est une microangiopathie rétinienne occlusive. Les cellules endothéliales des capillaires des couches internes rétiniennes sont les premières cellules lésées. Ce sont les cellules les plus radiosensibles de la rétine car elles ont un index mitotique très élevé (3).

Des facteurs pro-inflammatoires (facteur nucléaire kappa-B, TNF $\alpha$ , interleukine-1 $\beta$ ) sont sécrétés à la mort cellulaire. Les cellules endothéliales vasculaires survivantes doivent alors se diviser et migrer afin de combler les défauts endothéliaux (4). Si ce mécanisme de réparation est insuffisant, le déficit endothélial est constitué et une hémostasie secondaire (cascade de la coagulation) est enclenchée, provoquant l'occlusion vasculaire progressive (5).

Cette microangiopathie rétinienne occlusive conduit à l'interruption de la barrière hémato-rétinienne qui induit de l'inflammation, des œdèmes maculaires précoces, des exsudats lipidiques et hémorragies rétiniennes.

La maculopathie radique est la cause la plus fréquente de baisse d'acuité visuelle secondaire à la protonthérapie dans le traitement des mélanomes uvéaux. Elle survient dans 89% des cas à trois ans dans les mélanomes para-maculaires, avec un délai d'apparition moyen de 17 à 26 mois (4,6).

Les stratégies thérapeutiques actuelles ont pour objectif de réduire l'incidence et de retarder l'apparition de la maculopathie radique grâce au fractionnement de la dose, à la diminution de la dose délivrée, ou à la précision de la focalisation des rayons (7).

Il existe des facteurs de risque de maculopathie radique inhérents au mélanome : sa faible distance avec la macula et son volume (8).

La marge de sécurité de 2.5mm peut léser la macula. Un mélanome de volume élevé est associé à un risque plus élevé de développer les effets secondaires.

Actuellement, le gold standard pour le diagnostic de la maculopathie radique est l'angiographie à la fluorescéine qui montre une discontinuité, une raréfaction et une diffusion vasculaire maculaire associés à des télangiectasies exsudatives, des microanévrismes et un élargissement de la zone avasculaire fovéale.

L'OCT-A est un outil diagnostique récent qui couple les performances de l'OCT et de l'angiographie (9). Il présente les avantages de ne pas être invasif, d'avoir une haute résolution et d'être reproductible (10). L'OCT-A décrit l'anatomie (calibres et régularités vasculaires) et les anomalies ou changements qualitatifs (télangiectasies, microanévrismes et zone d'ischémie) de la trame microvasculaire maculaire par détection des flux vasculaires (11,12).

C'est le seul examen qui quantifie le débit vasculaire des plexus superficiel et profond de la rétine, siège des cellules endothéliales les plus précocement lésées par les radiations de protons (13–15).

Peu d'études se sont consacrées à l'évaluation la perte de densité vasculaire de ces plexus capillaires en OCT-A lors de la maculopathie radique et aucune d'elle à ce jour n'est prospective (16,17).



L'objectif est d'évaluer les changements cliniques et tomographiques de la trame microvasculaire maculaire précoces, secondaires à la protonthérapie réalisée dans le cadre du traitement conservateur des mélanomes choroidiens, en comparant les données recueillies par rétinophotographies couleur, l'OCT et l'OCT-A, et leur corrélation avec l'acuité visuelle.

Le but secondaire est de déterminer l'apport de l'OCT-A dans le diagnostic de la maculopathie radique dans une population à risque.

## **MATERIELS & METHODES :**

Il s'agit d'une étude prospective descriptive monocentrique réalisée dans le service d'ophtalmologie du CHU PASTEUR 2 de Nice de Janvier 2017 à Mars 2020. L'étude était en accord avec la déclaration de Helsinki et a été approuvée par le comité d'éthique de la société Française d'ophtalmologie. Les patients ont tous signé un consentement quant à l'utilisation de leurs données médicales anonymisées lors du diagnostic de mélanome uvéal.

La protonthérapie a été réalisée à l'Institut Méditerranéen de Protonthérapie de Nice dans les deux semaines suivant la pose chirurgicale de clips de repérage en Tantale autour de la tumeur. Elle était administrée sur quatre jours consécutifs en quatre fractions de 15 Cobalts Gray équivalents avec une marge de sécurité de 2,5 mm, pour une dose cumulée de 60 cobalts Gray équivalents selon un protocole personnalisé.

Après réalisation complète de l'irradiation, les consultations de suivi en centre de référence étaient espacées de six mois pendant trois ans puis annuelles jusqu'à cinq ans. Durant cette consultation post-protonthérapie, les patients bénéficiaient d'une mesure de l'acuité visuelle corrigée, d'un examen biomicroscopique, d'une échographie mode B, de rétinophotographies couleur (OPTOS, Nikon, Japon), d'acquisitions maculaires en OCT (SPECTRALIS, Heidelberg, Allemagne) et OCT-A (RTVue XR Avanti, Optovue, Etats-Unis).

Les paramètres liés aux patients (sexe, genre, côté traité, antécédents personnels médicaux et ophtalmologiques, antécédents familiaux et traitement), liés au mélanome (distance maculaire, distance avec nerf optique, épaisseur et diamètre) et liés à la proton thérapie (courbes isodose maculaire, nerf optique et cristallinienne) ont été recueillis.

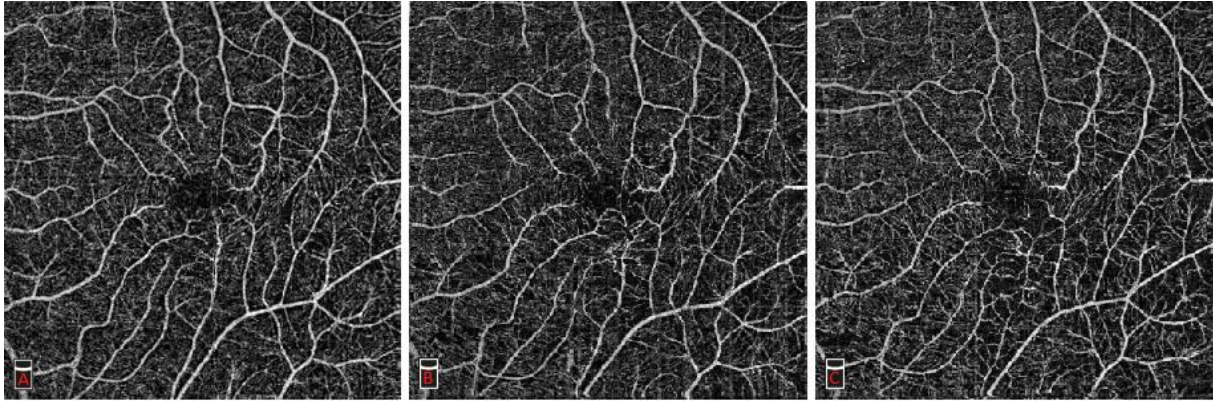
Aucuns déplacements ni aucunes consultations supplémentaires n'ont été nécessaires, les examens faisant partie du suivi habituel et régulier d'un patient présentant un mélanome uvéal traité par protonthérapie.

L'acuité visuelle était mesurée avec l'échelle de la Early Treatment Diabetic Retinopathy Study (ETDRS) et convertie par le logarithme de l'angle minimum de résolution (logMAR) pour les analyses.

La présence d'exsudats lipidiques, de microanévrismes, de télangiectasies, d'hémorragies rétiniennes superficielles et profondes, de nodules cotonneux, d'engainements vasculaires et de néovascularisation ont été recueillis par lecture des rétinothographies couleur par le même examinateur.

L'OCT Spectralis a permis l'analyse de l'épaisseur maculaire centrale et de son volume selon le référentiel du Early Treatment of Diabetic Retinopathy Study (ETDRS) centré sur la fovea. Les présences d'œdème maculaire cystoïde, de membrane épirétinienne et d'atrophie fovéale ont été évalués.

L'OCT-A RTVue XR Avanti fut utilisé pour chaque acquisition OCT-A. Un scan maculaire de 6x6 mm HD était réalisé sur l'œil irradié et sur l'œil sain. Il était analysé à l'aide du logiciel Angiovue (v2016.1.0.26), afin de mesurer la densité vasculaire du plexus capillaire superficiel. De plus il permettait de décrire l'apparition de la discontinuité de l'arcade anastomotique péri-fovéolaire et l'élargissement de la zone avasculaire centrale (ZAC) (Fig.1).



*Figure 1 : Images OCT-A 6x6mm maculaire du plexus capillaire superficiel d'un patient au cours du temps. A. M0 : réseau capillaire normal B. M12 : discontinuité du cercle capillaire périfovéal. C. M24 : élargissement de la zone avasculaire centrale. On note que ce patient n'avait pas de télangiectasies ni microanévrismes.*

Le plexus vasculaire superficiel (PVS) est défini par la densité vasculaire de la couche des cellules ganglionnaires et des fibres optiques située entre les -3  $\mu\text{m}$  de la membrane limitante interne et les -15  $\mu\text{m}$  de la couche plexiforme interne.

L'exactitude de la segmentation automatique des images de l'OCT-A du plexus vasculaire superficiel a été contrôlée par le même examinateur. Les analyses ont porté sur les densités vasculaires superficielles « Whole image » et « Fovea image » correspondant au pourcentage de l'aire occupée par des vaisseaux sanguins sur toute la hauteur maculaire de l'image ainsi que centré sur l'aire fovéale respectivement. Ce pourcentage de pixels représentait le signal de flux. Ces analyses diminuaient l'impact des artefacts de projection.

Tous les patients ayant eu au moins deux OCT-A interprétables à douze mois d'intervalle ont été inclus.

Toutes les données ont été analysées grâce au logiciel Microsoft Excel 2011 (Microsoft Office). Les variables quantitatives étaient présentées par leurs médianes. Les comparaisons étaient étudiées par le test non paramétrique de Mann-Whitney. Les corrélations étaient réalisées par le test de Pearson. Le p-value inférieur à 0.05 était considéré comme significatif.

## RESULTATS :

39 patients ont été sélectionnés. Parmi ces 39 patients, 20 patients avec des pathologies maculaires concomitantes (maculopathie diabétique ou hypertensive, décollement de rétine) ainsi que des acquisitions OCT-A de faible qualité (signal strength index < 40) ont été exclus. La série étudiée comprend donc 19 patients. Les yeux controlatéraux de ces patients formaient le groupe contrôle.

Avant la mise en place des clips de repérage, les 19 patients inclus (11 hommes, 8 femmes ; âge médian 57 ans [48.5-63]) présentaient une acuité visuelle initiale médiane de 0,3 logMAR [0-0.3] répartie de 20/20 à 20/400. 12 yeux étaient du côté gauche (63,2%). Les caractéristiques cliniques de la population étaient décrites dans le tableau 1.

Nombre	19
Age médian (ans)	57 [48.5-63]
Sexe (H/F)	11 (57.9) / 8 (42.1)
Coté (D/G)	7 (36.8) / 12 (63.2)
Suivi médian (mois)	24 [18-24]
Diabète	0
HTA	5 (26.3)
AV initiale médiane (logMAR)	0,3 [0-0.3]
Épaisseur mélanome médiane (mm)	5.7 [3.6-8.1]
Distance mélanome-macula médiane (mm)	3.5 [2.6-4.6].
EMC initiale médiane (µm)	293 [270.5-366]
PVS « Whole » initial médian (%)	48.0 [43.0-49.9]
PVS « Fovea » initial médian (%)	34.9 [30.8-40.0]

Tous les patients ont eu une OCT-A initiale interprétable. Lors de l'examen du 6<sup>ème</sup> et 12<sup>ème</sup> mois, 16 patients avaient des images OCT-A interprétables. Puis 15 et 10 patients lors des 18<sup>ème</sup> et 24<sup>ème</sup> mois respectivement.

Aucun patient n'était diabétique et 5 (26.3%) avaient une hypertension artérielle. 2 patients (10.5%) étaient sous antiagrégants plaquettaires et 1 (5.3%) sous anticoagulant. 1 patient (5.3%) avait une métastase hépatique initiale et aucun n'en a développé au cours du suivi. 9 patients avaient un décollement de rétine exsudatif péri-tumoral. 5 patients étaient pseudophakes avant la protonthérapie.

L'épaisseur initiale médiane du mélanome choroïdien était de 5.7mm [3.6-8.1] avec une distance maculaire médiane de 3.5mm [2.6-4.6]. Une faible distance entre le mélanome et la macula était statistiquement corrélée à une moins bonne acuité visuelle pré thérapeutique ainsi que finale ( $R = -0.33$  ;  $p = 0.049$ ).

Les 6 patients (31.6%) ayant un mélanome distant de moins de 3mm de la macula ont reçu une irradiation maculaire collatérale supérieure à 40 Gray. Les 13 autres yeux ont reçu une irradiation maculaire collatérale inférieure à 20 Gray.

Avant la protonthérapie, 5 patients avaient un œdème maculaire cystoïde et 7 une membrane épirétinienne.

Le suivi médian post protonthérapie était de 24 mois [18-24].

L'examen biomicroscopique lors de l'examen final a également retrouvé une kératite, une cataracte et une neuropathie radique dans 4 (21%), 7 (36.8%) et 7 (36.8%) cas respectivement.

Tous les patients ont décrit une baisse de l'acuité visuelle sur la durée du suivi. L'acuité visuelle finale médiane est de 1 logMAR [0.7-1.3] à 24 mois, équivalant à de 20/200 en échelle Snellen.

Les 19 patients (100%) ont développé une maculopathie radique. Son délai moyen d'apparition était de 10.7 mois avec une médiane de 12 mois [9-12] (Fig. 2).

A la lecture des rétino-graphies couleurs, les exsudats lipidiques du fond d'œil sont les premiers signes cliniques développés à 12 mois [12-21], avant l'apparition des hémorragies rétiniennes à 18 mois [12-25.5]. Ils sont présents chez la plupart des patients, respectivement 88.9% et 77.8% des malades. Aucun de ces signes n'étaient présents avant le traitement ni dans les yeux contrôles.

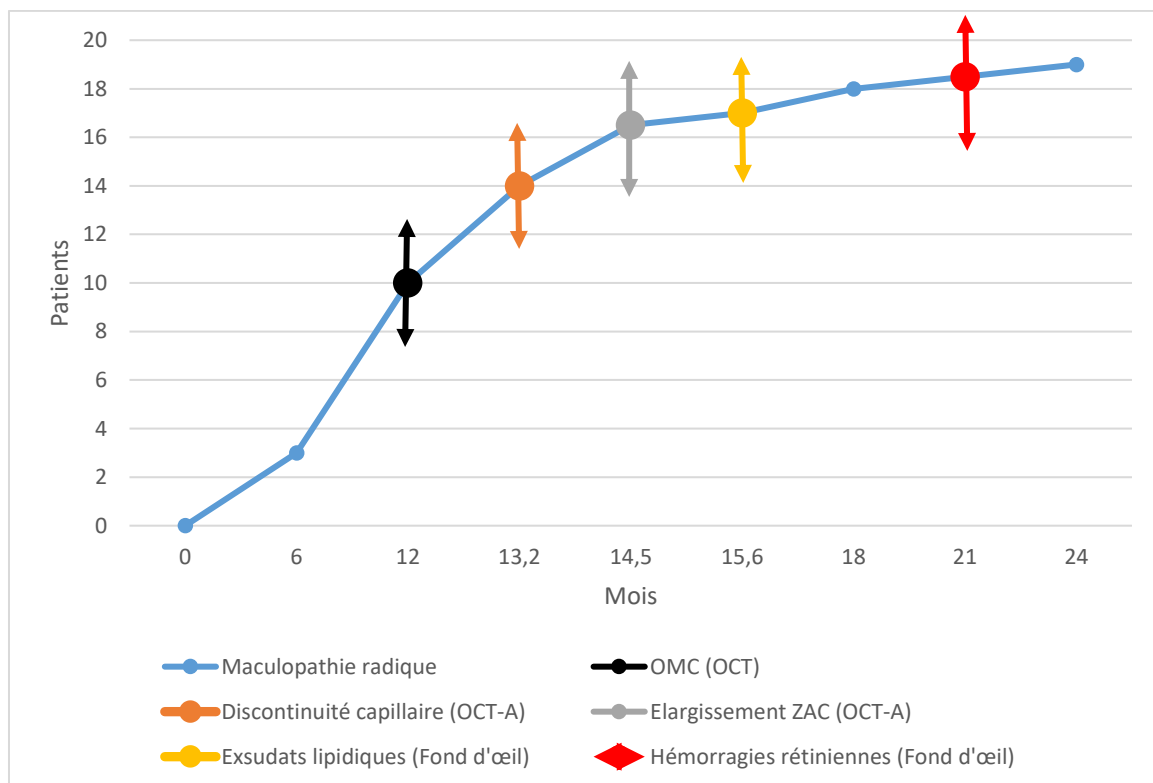


Figure 2 : Courbe de patients atteints de maculopathie radique au cours du temps avec les délais d'apparition moyens des paramètres qualitatifs étudiés.

L'apparition ou l'évolutivité de l'œdème maculaire cystoïde était le critère OCT le plus précoce, apparaissant à 12 mois [6-12] post traitement. Il n'était présent que chez 10 patients (52.6%).

L'épaisseur maculaire centrale initiale étaient de 293  $\mu\text{m}$  [270.5-366]. Il était constaté une faible corrélation entre la baisse de vision et l'évolution de l'épaisseur maculaire centrale, statistiquement non significative avec un  $p > 0.05$  (Fig. 3).

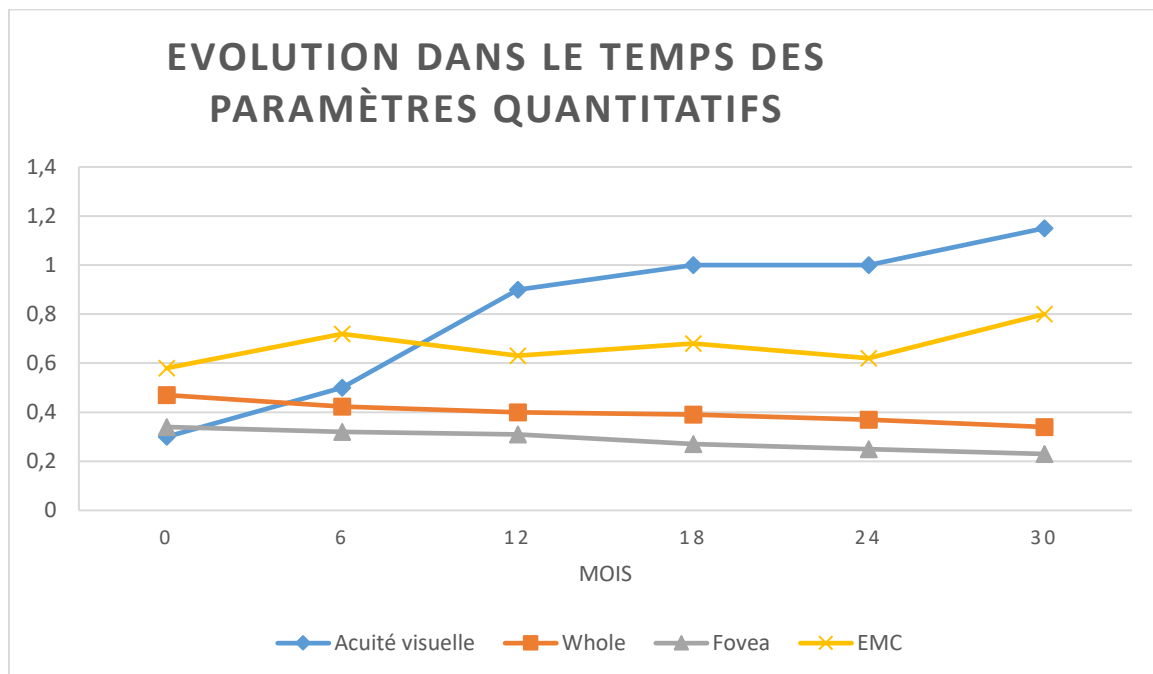


Figure 3 : Evolution dans le temps des paramètres quantitatifs : acuité visuelle (LogMAR), épaisseur maculaire centrale ( $\mu\text{m}$ ) et densités vasculaires du plexus superficiel maculaire et fovéal (%).

Aucun patient n'avait d'atrophie fovéale pré thérapeutique. Elle apparaissait à 16.3 mois de suivi [12-36].

Avant la protonthérapie, la densité vasculaire médiane du plexus superficiel initial était de 48.0% [43.0-49.9] sur la surface maculaire de 6x6 mm et de 34.9% [30.8-40.0] sur la surface



fovéale. Les yeux controlatéraux avaient des densités de 50.1% [49.2-52.2] et 36.4% [30.8-39.0] respectivement.

Le tableau 2 représente la perte de densité vasculaire médiane à 6 mois, 12 mois, 18 mois, 24 mois.

Perte de densité vasculaire	« Whole image »	« Fovea image »
M6	-6.2%	-8.5%
M12	-11.7%	-10.8%
M18	- 17.1%	-21.9%
M24	- 20.4%	-26.5%

Lors de l'examen du 12<sup>ème</sup> mois, la perte de densité vasculaire du plexus superficiel était de 11.7% sur l'aire maculaire et de 10.8% sur l'aire fovéale par rapport aux densités pré-thérapeutique.

La diminution de la densité vasculaire moyenne du plexus superficiel des yeux contrôle était de l'ordre de 0,03 % tous les six mois. La perte de densité vasculaire était significativement plus importante dans les yeux irradiés que dans les yeux adelpes,  $p < 0.001$ .

Il existait une corrélation négative significative, entre l'acuité visuelle en LogMAR et la densité vasculaire du plexus superficiel maculaire ( $R = -0.55$  ;  $p = 0.048$ ) (Fig 4). Plus la densité vasculaire diminuait, plus l'acuité visuelle déclinait. Cette corrélation négative était également retrouvée lors de l'analyse fovéale des densités vasculaires, mais sans significativité ( $R = -0.47$  ;  $p = 0.069$ ).

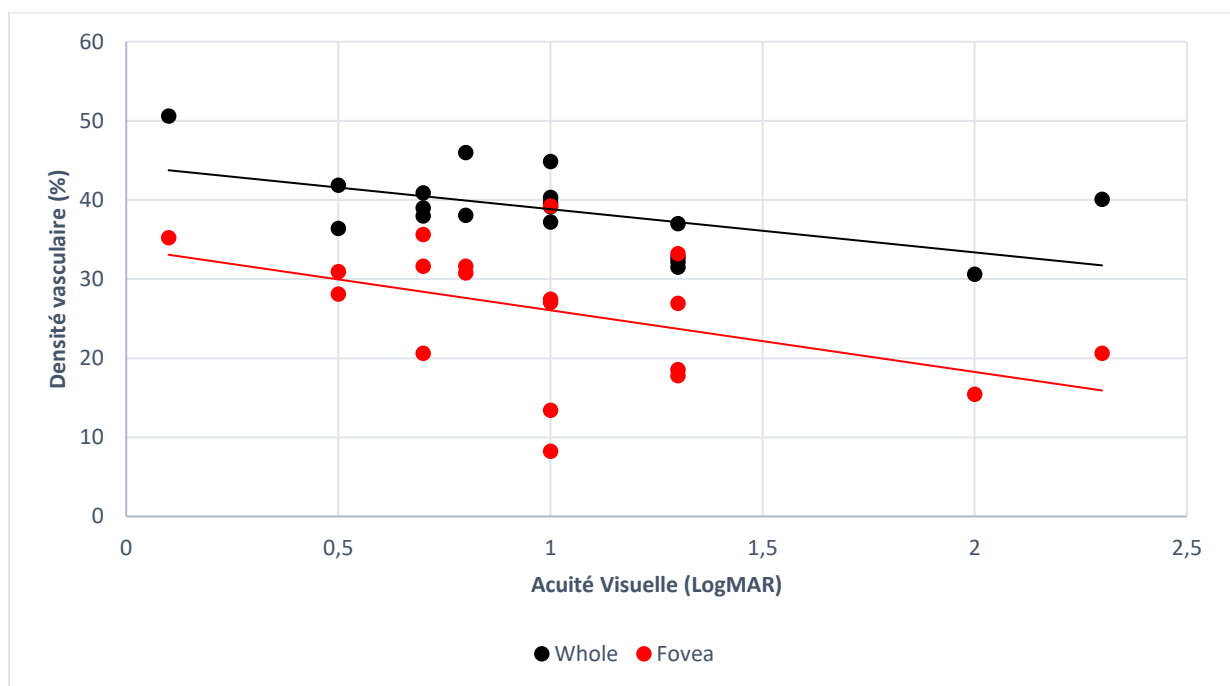


Figure 4 : Droite de régression linéaire entre les densités vasculaires du plexus capillaire superficiel maculaire et fovéolaire (%) et l'acuité visuelle (LogMAR).

La discontinuité de l'arcade anastomotique péri-fovéolaire apparaissait à 12 mois [12-12]. Elle était présente chez tous les patients irradiés avec un délai minimum d'apparition à 6 mois et maximal de 24 mois. L'élargissement de la zone avasculaire centrale était le plus souvent concomitant à la discontinuité vasculaire, dans un délai médian de 12 mois [12-18] chez les patients. Ces modifications anatomiques étaient présentes chez tous les patients atteints de maculopathie radique et absentes avant la protonthérapie ou dans les yeux contrôles.

L'OCT-A était l'examen qui permet le diagnostic le plus fiable de la maculopathie radique avec une sensibilité de 100%. Le délai moyen d'apparition des manifestations était plus long de 2.5 mois par rapport à l'OCT (Fig. 5).

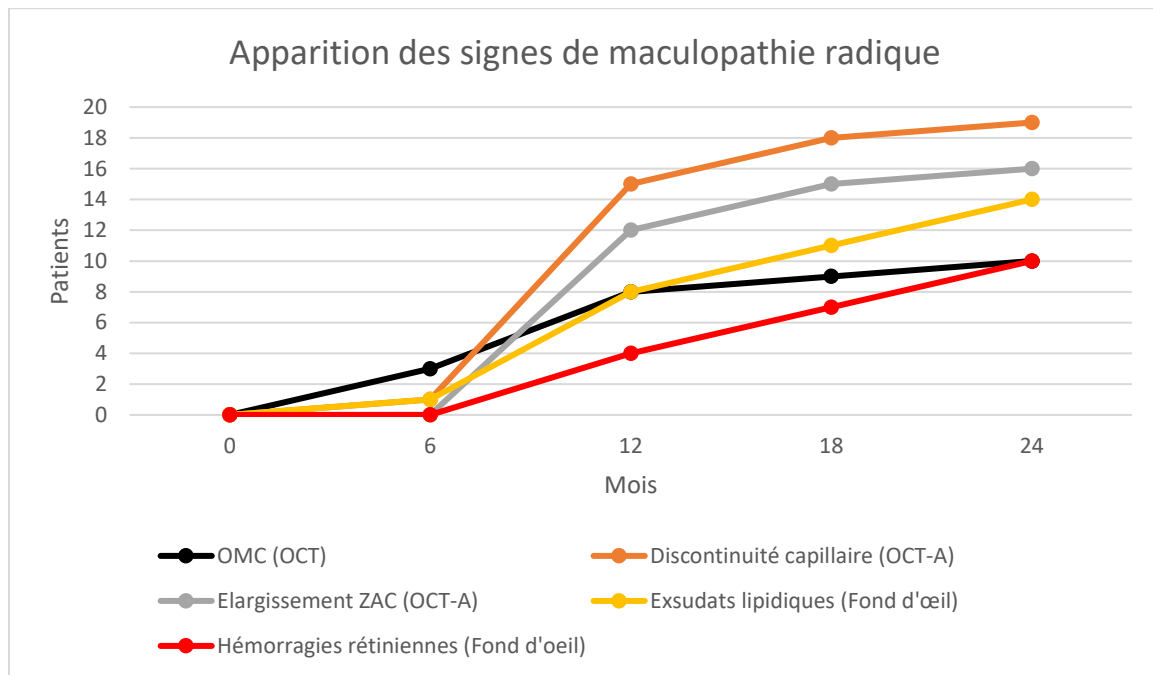


Figure 5 : Apparition des signes cliniques et d'imagerie chez les patients de la cohorte au cours du temps.

Chez les 6 patients avec une irradiation maculaire collatérale supérieure à 40 Gray, la maculopathie radique s'est développée plus précocement. 2 d'entre eux ont eu une majoration de l'œdème maculaire cystoïde dès l'examen du 6<sup>ème</sup> mois.

Sur les paramètres étudiés en OCT-A, il existait une différence significative entre les patients avec une irradiation maculaire collatérale supérieure à 40 Gray et ceux avec une irradiation inférieure à 20 Gray. La perte de densité vasculaire des plexus capillaires superficiels était plus rapide que dans le groupe avec une irradiation maculaire inférieure à 20 Gray, avec une perte de 1.7% supplémentaire ( $p=0.047$ ).

Lors de l'examen du 12<sup>ème</sup> mois post-protonthérapie, la discontinuité de l'arcade anastomotique périvasculaire et l'élargissement de la zone avasculaire centrale étaient décrits chez tous les patients avec une irradiation maculaire collatérale supérieure à 40 Gray contre 78.9% et 73.6 % respectivement des autres yeux irradiés de la cohorte.

Une faible distance entre le mélanome et la macula, donc par analogie une irradiation maculaire collatérale supérieure à 40 Gray, était prédictive d'une plus mauvaise acuité visuelle finale et d'une perte de densité vasculaire plus précoce et importante (p=0.36).

L'acuité visuelle, l'épaisseur maculaire cystoïde et les densités vasculaires du plexus superficiel recueillies lors de l'examen final étaient significativement différents entre l'œil irradié et l'œil adelphe (Tableau 3).

	Œil irradié	Œil adelphe	
Nombre (H/F)	19 (11/8)	19 (11/8)	
AV finale (logMAR)	1 [0.7-1.3]	0 [0-0]	p<0.001
EMC finale (µm)	310 [271-424.5]	265 [257.5-275]	p<0.001
Densité PVS Whole finale (%)	39.0 [36.7-40.6]	50.1 [49.2-52.2]	p<0.001
Densité PVS Foveal finale (%)	27.5 [19.6-31.7]	36.5 [30.8-39.0]	p<0.001

*Tableau 3 : Comparaison des paramètres quantitatifs : l'acuité visuelle, l'épaisseur maculaire centrale et les densités vasculaires superficielles finales entre les yeux irradiés et les yeux adelphes (contrôles)*

## **DISCUSSION :**

Cette étude est le premier travail prospectif évaluant les modifications anatomiques des plexus capillaires maculaires en OCT-A de patients atteints de mélanomes choroïdiens post-protonthérapie.

Notre travail décrit les modifications de la trame vasculaire secondaires à la maculopathie radique cliniquement ainsi qu'en OCT et OCT-A. L'occlusion des capillaires rétiens est décrite comme étant la modification anatomique la plus précoce survenant chez les patients atteints de maculopathie radique. Cette observation fait de l'OCT-A un outil de prédilection dans cette pathologie, du fait de sa grande sensibilité aux remaniements microvasculaires maculaires.

La diminution des densités capillaires des plexus superficiel et profond dans le cadre de maculopathie radique post-curiethérapie a déjà été décrite par Veverka et Shields (13,15). En revanche, jusqu'à présent peu d'études traitent de la maculopathie radique secondaire à la protonthérapie (16,17), et aucune de manière prospective.

Avant le développement de l'OCT-A, Hogan et al a décrit un début progressif de la maculopathie radique vers 17 mois à l'OCT (4). Dans notre série, son apparition est plus précoce, avec un délai médian de 12 mois après le traitement. Lors de notre examen de contrôle du 24<sup>ème</sup> mois, tous les patients ont développé une maculopathie.

L'œdème maculaire cystoïde est décrit comme la manifestation la plus précoce de la maculopathie radique. En effet, Mashayekhi et al a détecté un œdème maculaire à l'OCT dans un délai moyen 8.2 mois après curiethérapie (18), contre un délai moyen d'apparition ou de majoration de l'œdème maculaire de 12 mois dans notre population. A noter que ces modifications tomographiques ne sont peut-être pas mises en évidence dans cette étude car notre suivi post protonthérapie est fixe à 6, 12, 18 et 24 mois.

L'apparition ou la majoration de l'œdème maculaire cystoïde est retrouvée dans la moitié des patients atteints de maculopathie radique. La sensibilité de ce critère tomographique est faible dans notre étude ainsi que celle de Sellam, 52.6% et 47.1% respectivement (17). Sa corrélation avec la maculopathie radique est à discuter car l'œdème maculaire peut être présent avant la protonthérapie. Dans notre cohorte, 5 patients avaient un œdème maculaire cystoïde pré-thérapeutique. De plus l'œdème maculaire cystoïde est souvent multifactoriel. Il peut être secondaire à la maculopathie radique directement, mais également au syndrome de lyse tumorale, ou bien réactionnel au mélanome sous-jacent ou enfin du fait d'une membrane épirétinienne tractionnelle (19).

La variation de l'épaisseur maculaire central semble être le facteur le plus pertinent dans la surveillance l'œdème maculaire dans la maculopathie radique plutôt que son épaisseur absolue.

Le décollement de rétine fausse également l'interprétation des données en OCT et grève le pronostic de récupération visuelle. Notre série comporte 9 décollements de rétine exsudatifs et 10 patients ont été exclus pour décollement de rétine de localisation maculaire.

Nos résultats relatifs à l'analyse des rétinophotographies couleur sont similaires à ceux de Reichstein et al et Patel et al. Les exsudats lipidiques maculaires sont les premiers signes perceptibles au fond d'oeil de la maculopathie radique. Ils sont quasi-constants et plus précoces que les hémorragies rétiniennes et apparaissent au cours de la deuxième année post traitement (20,21). Nous avons mis en évidence que l'OCT-A est l'examen le plus fiable pour poser le diagnostic de maculopathie radique avec une sensibilité de 100%. Cette sensibilité est identique à celle observée dans la cohorte de 37 patients de Sellam et al (17). Le délai moyen d'apparition des lésions à l'OCT-A est plus long de 2.5 mois par rapport à l'OCT, mais la sensibilité de ce dernier n'est que de 52.6%.

Nos résultats démontrent la fiabilité des données apportées par l'OCT-A avec la description de l'apparition d'une discontinuité vasculaire périfovéolaire et de l'élargissement de la zone avasculaire centrale en OCT-A vers 12 mois. Ces signes tomographiques pourraient être détectés plus précocement si le suivi par OCT-A était réalisé plus fréquemment après la protonthérapie. Un suivi mensuel par exemple, pourrait révéler les signes en OCT-A plus précocement qu'en OCT. Ces signes secondaires à la maculopathie radique apparaissent chez tous les patients de notre cohorte dont le suivi médian est de 24 mois.

Les altérations des plexus capillaires maculaires influencent la baisse d'acuité visuelle dans diverses affections oculaires. En effet, la rupture du cercle vasculaire péri-fovéal, l'élargissement de la zone avasculaire centrale, et la perte de densité vasculaire des plexus capillaires superficiel et profond, analysés en OCT- A, sont corrélées à des acuités visuelles faibles dans la maculopathie diabétique (22), l'occlusion de veine ou de branche de la veine centrale de la rétine (23) et de télangiectasies maculaires de type 1 (24).

Matet et al a montré une corrélation entre une mauvaise acuité visuelle finale, une interruption du cercle capillaire péri-fovéal ( $p=0.034$ ), et l'élargissement de la zone avasculaire centrale ( $p=0.006$ ) dans une population traitée par protonthérapie similaire à la nôtre ( $p=0.038$ ) (16).

L'OCT-A RTVue XR Avanti ne permet pas de mesurer la densité capillaire du plexus vasculaire profond. Ce plexus pourrait être le plus sensible aux radiations de par le calibre réduit de ses capillaires (25). Les densités vasculaires du plexus capillaire profond sont les plus précocement diminuées lors de la protonthérapie (16). Il serait souhaitable d'inclure l'analyse de la trame vasculaire du plexus vasculaire profond lors des prochaines études dans le but de rechercher une corrélation plus forte que celle décrite dans notre étude se limitant à l'analyse du plexus capillaire superficiel.

Nos résultats montrent qu'une faible distance entre le mélanome et la macula est statistiquement corrélée à une moins bonne acuité visuelle pré thérapeutique et finale ainsi qu'une diminution plus importante des densités vasculaires capillaires. Sellam a démontré que tous les patients de son étude (37/37) traités par protonthérapie avec une courbe isodose maculaire à 100% présentent une raréfaction vasculaire des plexus vasculaires rétiniens ainsi que de la couche choriocapillaire (17). Notre série comme celle de Matet et al.(16), retrouvent une discontinuité des capillaires péri-fovéolaires plus précoce chez les patients présentant des mélanomes postérieurs.

De plus, nous retrouvons des diminutions plus tardives des densités vasculaires des plexus capillaires maculaires chez les patients avec des mélanomes choroïdiens distants de la macula.

Des études avec un protocole similaire pourrait être réalisées sur des petits mélanomes périphériques avec une courbe isodose maculaire de 0% dans le but de démontrer l'intérêt de l'OCT-A dans le diagnostic plus précoce de la maculopathie radique.

L'OCT-A est un examen non invasif mais de réalisation parfois délicate. Say et al a fourni une liste de potentiels artefacts et limites de l'OCT-A. Plus l'acuité visuelle du patient est faible, plus la qualité de l'acquisition des images OCT-A est diminuée (27). En effet la réalisation de bonnes images nécessite la fixation et la coopération des patients. Les mouvements oculaires et les opacités cristalliniennes rendent également l'acquisition des images difficiles avec des temps d'examens plus longs et une qualité d'image moindre. Enfin, un apprentissage minimum est nécessaire à l'examineur pour l'acquisition d'images de qualité avec un *signal strength index* > 40 et une forte reproductibilité. Dans notre étude, les données de seulement 19 patients ont pu être analysées. La lecture des images a été réalisée par un seul praticien. Une lecture en double aveugle aurait toutefois permis une analyse plus robuste.



Nous avons choisi de réaliser des acquisitions de toute l'aire maculaire en 6x6 mm. L'acquisition en 3x3 mm maculaire semblerait plus précise et adaptée pour l'évaluation de la trame vasculaire péri-fovéolaire précocement lésée dans la maculopathie radique. Il existe encore un manque de standardisation dans l'expression des mesures de densités capillaires entre les différentes études. En effet, nos résultats sont exprimés en pourcentage de l'aire occupée par les vaisseaux alors que d'autres sont exprimées en longueur totale des pixels représentant le signal de flux. Matet a décrit une corrélation forte entre la désorganisation des plexus capillaires rétiens superficiel et profond, mesurée par la dimension fractale, et la baisse d'acuité visuelle (16). Le logiciel d'analyse de l'OCT-A à disposition pour l'étude, ne nous a pas permis pas de mesurer la dimension fractale.

Actuellement, il n'y a pas de stratégie thérapeutique consensuelle pour le traitement de la maculopathie radique. L'injection d'anti-VEGF (28) ou d'implant de dexaméthasone (29) montrent de possibles récupérations visuelles, avec toutefois des acuités visuelles finales au demeurant faibles. Les décisions thérapeutiques sont prises sur l'apparition ou la majoration de l'œdème maculaire cystoïde ou l'apparition d'exsudats lipidiques sur l'OCT.

Dans un futur proche, il pourrait être envisageable de proposer un traitement par anti-VEGF à des patients présentant des altérations des plexus capillaires maculaires précoces visibles en OCT-A.

De nouvelles études avec des protocoles d'acquisition et d'analyse standardisés seront nécessaires afin d'affiner la place de l'OCT-A dans le diagnostic et les décisions thérapeutiques des patients souffrant de maculopathies radiques.

## **CONCLUSION :**

Notre étude est novatrice en matière d'évaluation prospective précoce de patients souffrant de maculopathie radique en OCT-A.

L'évaluation des modifications des plexus capillaires maculaires en OCT-A se révèle en effet être un outil performant et sensible pour mettre en évidence modifications secondaires à une irradiation maculaire.

La simplicité, reproductibilité et fiabilité de l'OCT-A en font un examen paraclinique indispensable dans le suivi biannuel des patients post protonthérapie ou curiethérapie.

## **DECLARATION DE LIENS D'INTERETS :**

Les auteurs déclarent ne pas avoir de liens d'intérêts.

## **REFERENCES :**

1. Mathis T, Cassoux N, Tardy M, Piperno S, Gastaud L, Dendale R, et al. [Management of uveal melanomas, guidelines for oncologists]. Bull Cancer (Paris). oct 2018;105(10):967-80.
2. Damato B, Kacperek A, Chopra M, Campbell IR, Errington RD. Proton beam radiotherapy of choroidal melanoma: the Liverpool-Clatterbridge experience. Int J Radiat Oncol Biol Phys. 1 août 2005;62(5):1405-11.
3. Archer DB, Gardiner TA. Ionizing radiation and the retina. Curr Opin Ophthalmol. juin 1994;5(3):59-65.
4. Horgan N, Shields CL, Mashayekhi A, Shields JA. Classification and treatment of radiation maculopathy. Curr Opin Ophthalmol. mai 2010;21(3):233-8.
5. Rose K, Krema H, Durairaj P, Dangboon W, Chavez Y, Kulasekara SI, et al. Retinal perfusion changes in radiation retinopathy. Acta Ophthalmol (Copenh). 2018;96(6):e727-31.
6. Giuliari GP, Sadaka A, Hinkle DM, Simpson ER. Current treatments for radiation retinopathy. Acta Oncol. janv 2011;50(1):6-13.
7. Guyer DR, Mukai S, Egan KM, Seddon JM, Walsh SM, Gragoudas ES. Radiation maculopathy after proton beam irradiation for choroidal melanoma. Ophthalmology. août 1992;99(8):1278-85.

8. Seibel I, Cordini D, Hager A, Tillner J, Riechardt AI, Heufelder J, et al. Predictive risk factors for radiation retinopathy and optic neuropathy after proton beam therapy for uveal melanoma. *Graefes Arch Clin Exp Ophthalmol*. 1 sept 2016;254(9):1787-92.
9. Grover S, Sambhav K, Chalam KV. Capillary nonperfusion by novel technology of OCT angiography in a patient with sickle cell disease with normal fluorescein angiogram. *Eur J Ophthalmol*. 4 août 2016;26(5):e121-123.
10. Shahlaee A, Samara WA, Hsu J, Say EAT, Khan MA, Sridhar J, et al. In Vivo Assessment of Macular Vascular Density in Healthy Human Eyes Using Optical Coherence Tomography Angiography. *Am J Ophthalmol*. 2016;165:39-46.
11. Cennamo G, Breve MA, Velotti N, Sparnelli F, Iovino C, Farella A, et al. Evaluation of Vascular Changes with Optical Coherence Tomography Angiography after Plaque Radiotherapy of Choroidal Melanoma. *Ophthalmic Res*. 2018;60(4):238-42.
12. Agemy SA, Sripsema NK, Shah CM, Chui T, Garcia PM, Lee JG, et al. RETINAL VASCULAR PERFUSION DENSITY MAPPING USING OPTICAL COHERENCE TOMOGRAPHY ANGIOGRAPHY IN NORMALS AND DIABETIC RETINOPATHY PATIENTS. *Retina Phila Pa*. nov 2015;35(11):2353-63.
13. Veverka KK, AbouChehade JE, Iezzi R, Pulido JS. NONINVASIVE GRADING OF RADIATION RETINOPATHY: The Use of Optical Coherence Tomography Angiography. *Retina Phila Pa*. nov 2015;35(11):2400-10.
14. Skalet AH, Liu L, Binder C, Miller AK, Crilly R, Hung AY, et al. Longitudinal Detection of Radiation-Induced Peripapillary and Macular Retinal Capillary Ischemia Using OCT Angiography. *Ophthalmol Retina*. 11 oct 2019;
15. Shields CL, Say EAT, Samara WA, Khoo CTL, Mashayekhi A, Shields JA. OPTICAL COHERENCE TOMOGRAPHY ANGIOGRAPHY OF THE MACULA AFTER PLAQUE RADIOTHERAPY OF CHOROIDDAL MELANOMA: Comparison of Irradiated Versus Nonirradiated Eyes in 65 Patients. *Retina Phila Pa*. août 2016;36(8):1493-505.
16. Matet A, Daruich A, Zografos L. Radiation Maculopathy After Proton Beam Therapy for Uveal Melanoma: Optical Coherence Tomography Angiography Alterations Influencing Visual Acuity. *Invest Ophthalmol Vis Sci*. 01 2017;58(10):3851-61.
17. Sellam A, Coscas F, Lumbroso-Le Rouic L, Dendale R, Lupidi M, Coscas G, et al. Optical Coherence Tomography Angiography of Macular Features After Proton Beam Radiotherapy for Small Choroidal Melanoma. *Am J Ophthalmol*. sept 2017;181:12-9.
18. Mashayekhi A, Schönbach E, Shields CL, Shields JA. Early subclinical macular edema in eyes with uveal melanoma: association with future cystoid macular edema. *Ophthalmology*. mai 2015;122(5):1023-9.

19. Grange JD, Piasentin D, Mostefaoui JC, Broisin F, Quintero P, Baulieu J, et al. [Curable metastatic metastasis after irradiation for choroidal melanoma]. *Bull Soc Ophthalmol Fr.* sept 1987;87(7-8):1003-4.
20. Reichstein D. Current treatments and preventive strategies for radiation retinopathy. *Curr Opin Ophthalmol.* mai 2015;26(3):157-66.
21. Patel AV, Lane AM, Morrison MA, Trofimov AV, Shih HA, Gragoudas ES, et al. Visual Outcomes after Proton Beam Irradiation for Choroidal Melanomas Involving the Fovea. *Ophthalmology.* févr 2016;123(2):369-77.
22. Balaratnasingam C, Inoue M, Ahn S, McCann J, Dhrami-Gavazi E, Yannuzzi LA, et al. Visual Acuity Is Correlated with the Area of the Foveal Avascular Zone in Diabetic Retinopathy and Retinal Vein Occlusion. *Ophthalmology.* 2016;123(11):2352-67.
23. Wakabayashi T, Sato T, Hara-Ueno C, Fukushima Y, Sayanagi K, Shiraki N, et al. Retinal Microvasculature and Visual Acuity in Eyes With Branch Retinal Vein Occlusion: Imaging Analysis by Optical Coherence Tomography Angiography. *Invest Ophthalmol Vis Sci.* 01 2017;58(4):2087-94.
24. Matet A, Daruich A, Dirani A, Ambresin A, Behar-Cohen F. Macular Telangiectasia Type 1: Capillary Density and Microvascular Abnormalities Assessed by Optical Coherence Tomography Angiography. *Am J Ophthalmol.* juill 2016;167:18-30.
25. Bonnin S, Mané V, Couturier A, Julien M, Paques M, Tadayoni R, et al. NEW INSIGHT INTO THE MACULAR DEEP VASCULAR PLEXUS IMAGED BY OPTICAL COHERENCE TOMOGRAPHY ANGIOGRAPHY. *Retina Phila Pa.* nov 2015;35(11):2347-52.
26. Spaide RF. RETINAL VASCULAR CYSTOID MACULAR EDEMA: Review and New Theory. *Retina Phila Pa.* oct 2016;36(10):1823-42.
27. Say EAT, Ferenczy S, Magrath GN, Samara WA, Khoo CTL, Shields CL. IMAGE QUALITY AND ARTIFACTS ON OPTICAL COHERENCE TOMOGRAPHY ANGIOGRAPHY: Comparison of Pathologic and Paired Fellow Eyes in 65 Patients With Unilateral Choroidal Melanoma Treated With Plaque Radiotherapy. *Retina Phila Pa.* sept 2017;37(9):1660-73.
28. Kim IK, Lane AM, Jain P, Awh C, Gragoudas ES. Ranibizumab for the Prevention of Radiation Complications in Patients Treated With Proton Beam Irradiation for Choroidal Melanoma (An American Ophthalmological Society Thesis). *Trans Am Ophthalmol Soc [Internet].* août 2016 [cité 18 mars 2020];114. Disponible sur: <https://www.ncbi.nlm.nih.gov/pmc/articles/PMC5012854/>
29. Baillif S, Maschi C, Gastaud P, Caujolle JP. Intravitreal dexamethasone 0.7-mg implant for radiation macular edema after proton beam therapy for choroidal melanoma. *Retina Phila Pa.* oct 2013;33(9):1784-90.

## **Le serment d'Hippocrate**

“Au moment d’être admis(e) à exercer la médecine, je promets et je jure d’être fidèle aux lois de l’honneur et de la probité.

Mon premier souci sera de rétablir, de préserver ou de promouvoir la santé dans tous ses éléments, physiques et mentaux, individuels et sociaux.

Je respecterai toutes les personnes, leur autonomie et leur volonté, sans aucune discrimination selon leur état ou leurs convictions. J’interviendrai pour les protéger si elles sont affaiblies, vulnérables ou menacées dans leur intégrité ou leur dignité. Même sous la contrainte, je ne ferai pas usage de mes connaissances contre les lois de l’humanité.

J’informerai les patients des décisions envisagées, de leurs raisons et de leurs conséquences.

Je ne tromperai jamais leur confiance et n’exploiterai pas le pouvoir hérité des circonstances pour forcer les consciences.

Je donnerai mes soins à l’indigent et à quiconque me les demandera. Je ne me laisserai pas influencer par la soif du gain ou la recherche de la gloire.

Admis(e) dans l’intimité des personnes, je tairai les secrets qui me seront confiés. Reçu(e) à l’intérieur des maisons, je respecterai les secrets des foyers et ma conduite ne servira pas à corrompre les mœurs.

Je ferai tout pour soulager les souffrances. Je ne prolongerai pas abusivement les agonies. Je ne provoquerai jamais la mort délibérément.

Je préserverai l’indépendance nécessaire à l’accomplissement de ma mission. Je n’entreprendrai rien qui dépasse mes compétences. Je les entretiendrai et les perfectionnerai pour assurer au mieux les services qui me seront demandés.

J’apporterai mon aide à mes confrères ainsi qu’à leurs familles dans l’adversité.

Que les hommes et mes confrères m’accordent leur estime si je suis fidèle à mes promesses ; que je sois déshonoré(e) et méprisé(e) si j’y manque.”