



**HAL**  
open science

# Intertrigo péri-alaire chez les enfants et les adolescents : étude descriptive prospective multicentrique (Étude TRIGONASO)

Adrien Sanchez

► **To cite this version:**

Adrien Sanchez. Intertrigo péri-alaire chez les enfants et les adolescents : étude descriptive prospective multicentrique (Étude TRIGONASO). Médecine humaine et pathologie. 2020. dumas-03022136

**HAL Id: dumas-03022136**

**<https://dumas.ccsd.cnrs.fr/dumas-03022136>**

Submitted on 24 Nov 2020

**HAL** is a multi-disciplinary open access archive for the deposit and dissemination of scientific research documents, whether they are published or not. The documents may come from teaching and research institutions in France or abroad, or from public or private research centers.

L'archive ouverte pluridisciplinaire **HAL**, est destinée au dépôt et à la diffusion de documents scientifiques de niveau recherche, publiés ou non, émanant des établissements d'enseignement et de recherche français ou étrangers, des laboratoires publics ou privés.

UNIVERSITE DE NICE-CÔTE D'AZUR  
FACULTE DE MEDECINE DE NICE



---

**INTERTRIGO PERI-ALAIRE CHEZ LES ENFANTS ET ADOLESCENTS :**

**ETUDE DESCRIPTIVE PROSPECTIVE MULTICENTRIQUE**

**(ETUDE TRIGONASO)**

---

**Thèse d'exercice de Médecine**

Présentée et soutenue publiquement devant la Faculté de Médecine de Nice

Le 06 Octobre 2020

Par **Adrien SANCHEZ**, né le 17 avril 1990 à Toulouse (31)

Pour obtenir le diplôme d'État de Docteur en Médecine

Spécialité médicale : Dermatologie et Vénérologie

Examineurs de la thèse :

Président : **M. le Professeur Thierry Passeron**

Assesseurs : **Madame le Docteur Christine Chiaverini**

**M. le Docteur Thomas Hubiche**

**M. le Docteur Henri Montaudié**

Directeur de thèse : **M. le Professeur Jean-Philippe Lacour**

**Liste des enseignants au 1er septembre 2019 à la Faculté de Médecine de Nice**

**Doyen**

**Pr. BAQUÉ Patrick**

**Vice-doyens**

**Pédagogie  
Recherche  
Etudiants**

**Pr. ALUNNI Véronique  
Pr DELLAMONICA jean  
M. JOUAN Robin**

**Chargé de mission projet Campus**

**Pr. PAQUIS Philippe**

Conservateur de la bibliothèque

Mme AMSELLE Danièle

Directrice administrative des services

Mme CALLEA Isabelle

Doyens Honoraires

M. RAMPAL Patrick  
M. BENCHIMOL Daniel

**Liste des enseignants au 1er septembre 2019 à la Faculté de Médecine de Nice**
**PROFESSEURS CLASSE EXCEPTIONNELLE**

M.	BAQUÉ Patrick	Anatomie - Chirurgie Générale (42.01)
M.	BERNARDIN Gilles	Réanimation Médicale (48.02)
Mme	BLANC-PEDEUTOUR Florence	Cancérologie – Génétique (47.02)
M.	BOILEAU Pascal	Chirurgie Orthopédique et Traumatologique (50.02)
M.	DARCOURT Jacques	Biophysique et Médecine Nucléaire (43.01)
M.	DRICI Milou-Daniel	Pharmacologie Clinique (48.03)
M.	ESNAULT Vincent	Néphrologie (52-03)
M.	FUZIBET Jean-Gabriel	Médecine Interne (53.01)
M.	GILSON Éric	Biologie Cellulaire (44.03)
M.	GUGENHEIM Jean	Chirurgie Digestive (52.02)
M.	HASSEN KHODJA Reda	Chirurgie Vasculaire (51.04)
M.	HÉBUTERNE Xavier	Nutrition (44.04)
M.	HOFMAN Paul	Anatomie et Cytologie Pathologiques (42.03)
Mme	ICHAÏ Carole	Anesthésiologie et Réanimation Chirurgicale (48.01)
M.	LACOUR Jean-Philippe	Dermato-Vénérologie (50.03)
M.	LEFTHERIOTIS Georges	Chirurgie vasculaire ; médecine vasculaire (51.04)
M.	MARQUETTE Charles-Hugo	Pneumologie (51.01)
M.	MARTY Pierre	Parasitologie et Mycologie (45.02)
M.	MICHIELS Jean-François	Anatomie et Cytologie Pathologiques (42.03)
M.	MOUROUX Jérôme	Chirurgie Thoracique et Cardiovasculaire (51.03)
Mme	PAQUIS Véronique	Génétique (47.04)
M.	PAQUIS Philippe	Neurochirurgie (49.02)
M.	PRADIER Christian	Épidémiologie, Économie de la Santé et Prévention (46.01)
M.	QUATREHOMME Gérald	Médecine Légale et Droit de la Santé (46.03)
M.	RAUCOULES-AIMÉ Marc	Anesthésie et Réanimation Chirurgicale (48.01)
M.	ROBERT Philippe	Psychiatrie d'Adultes (49.03)
M.	SCHNEIDER Stéphane	Nutrition (44.04)
M.	THYSS Antoine	Cancérologie, Radiothérapie (47.02)
M.	TRAN Albert	Hépatogastro-entérologie (52.01)



### Liste des enseignants au 1er septembre 2019 à la Faculté de Médecine de Nice

#### PROFESSEURS PREMIERE CLASSE

Mme	ASKENAZY-GITTARD Florence	Pédopsychiatrie (49.04)
M.	BARRANGER Emmanuel	Gynécologie Obstétrique (54.03)
M.	BÉRARD Étienne	Pédiatrie (54.01)
M.	BONGAIN André	Gynécologie-Obstétrique (54.03)
Mme	BREUIL Véronique	Rhumatologie (50.01)
M.	CASTILLO Laurent	O.R.L. (55.01)
M.	CHEVALLIER Patrick	Radiologie et Imagerie Médicale (43.02)
M.	DE PERETTI Fernand	Anatomie-Chirurgie Orthopédique (42.01)
M.	FERRARI Émile	Cardiologie (51.02)
M.	FERRERO Jean-Marc	Cancérologie ; Radiothérapie (47.02)
M.	FONTAINE Denys	Neurochirurgie (49.02)
M.	GIBELIN Pierre	Cardiologie (51.02)
M.	HANNOUN-LEVI Jean-Michel	Cancérologie ; Radiothérapie (47.02)
M.	LEVRAUT Jacques	Médecine d'urgence (48.05)
M.	LONJON Michel	Neurochirurgie (49.02)
M.	MOUNIER Nicolas	Cancérologie, Radiothérapie (47.02)
M.	PADOVANI Bernard	Radiologie et Imagerie Médicale (43.02)
M.	PASSERON Thierry	Dermato-Vénérologie (50-03)
M.	PICHE Thierry	Gastro-entérologie (52.01)
Mme	RAYNAUD Dominique	Hématologie (47.01)
M.	ROSENTHAL Éric	Médecine Interne (53.01)
M.	STACCINI Pascal	Biostatistiques et Informatique Médicale (46.04)
M.	THOMAS Pierre	Neurologie (49.01)
M.	TROJANI Christophe	Chirurgie Orthopédique et Traumatologique (50.02)

**Liste des enseignants au 1er septembre 2019 à la Faculté de Médecine de Nice**
**PROFESSEURS DEUXIEME CLASSE**

Mme	ALUNNI Véronique	Médecine Légale et Droit de la Santé (46.03)
M.	ANTY Rodolphe	Gastro-entérologie (52.01)
M.	BAHADORAN Philippe	Cytologie et Histologie (42.02)
Mme	BAILLIF Stéphanie	Ophthalmologie (55.02)
Mme	BANNWARTH Sylvie	Génétique (47.04)
M.	BENIZRI Emmanuel	Chirurgie Générale (53.02)
M.	BENOIT Michel	Psychiatrie (49.03)
M.	BERTHET Jean-Philippe	Chirurgie Thoracique (51-03)
M.	BOZEC Alexandre	ORL- Cancérologie (47.02)
M.	BREAUD Jean	Chirurgie Infantile (54-02)
Mme	BUREL-VANDENBOS Fanny	Anatomie et Cytologie pathologiques (42.03)
M.	CHEVALIER Nicolas	Endocrinologie, Diabète et Maladies Métaboliques (54.04)
Mme	CHINETTI Giulia	Biochimie-Biologie Moléculaire (44.01)
M.	CLUZEAU Thomas	Hématologie (47.01)
M.	DELLAMONICA Jean	réanimation médicale (48.02)
M.	DELOTTE Jérôme	Gynécologie-obstétrique (54.03)
M	FAVRE Guillaume	Néphrologie (44-02)
M.	FOURNIER Jean-Paul	Thérapeutique (48-04)
Mme	GIORDANENGO Valérie	Bactériologie-Virologie (45.01)
Mme	GIOVANNINI-CHAMI Lisa	Pédiatrie (54.01)
M.	GUÉRIN Olivier	Méd. In ; Gériatrie (53.01)
M.	IANNELLI Antonio	Chirurgie Digestive (52.02)
M.	ILIE Marius	Anatomie et Cytologie pathologiques (42.03)
M	JEAN BAPTISTE Elixène	Chirurgie vasculaire (51.04)
M.	ROHRLICH Pierre	Pédiatrie (54.01)
M.	ROUX Christian	rhumatologie (50.01)
M.	RUIMY Raymond	Bactériologie-virologie (45.01)
Mme	SACCONI Sabrina	Neurologie (49.01)
M.	SADOUL Jean-Louis	Endocrinologie, Diabète et Maladies Métaboliques (54.04)
M.	VANBIERLIET Geoffroy	Gastro-entérologie (52.01)

**Liste des enseignants au 1er septembre 2019 à la Faculté de Médecine de Nice**

**MAITRES DE CONFÉRENCES DES UNIVERSITÉS - PRATICIENS HOSPITALIERS**

M.	AMBROSETTI Damien	Cytologie et Histologie (42.02)
Mme	BERNARD-POMIER Ghislaine	Immunologie (47.03)
M.	BRONSARD Nicolas	Anatomie Chirurgie Orthopédique et Traumatologique (42.01)
M.	CAMUZARD Olivier	Chirurgie Plastique (50-04)
Mme	CONTENTI-LIPRANDI Julie	Médecine d'urgence ( 48-04)
M.	DOGLIO Alain	Bactériologie-Virologie (45.01)
M	DOYEN Jérôme	Radiothérapie (47.02)
M.	FOSE Thierry	Bactériologie-Virologie-Hygiène (45.01)
M.	GARRAFFO Rodolphe	Pharmacologie Fondamentale (48.03)
Mme	HINAULT Charlotte	Biochimie et biologie moléculaire (44.01)
M.	HUMBERT Olivier	Biophysique et Médecine Nucléaire (43.01)
Mme	LAMY Brigitte	Bactériologie-virologie ( 45.01)
Mme	LONG-MIRA Elodie	Cytologie et Histologie (42.02)
Mme	MAGNIÉ Marie-Noëlle	Physiologie (44.02)
M.	MASSALOU Damien	Chirurgie Viscérale ( 52-02)
Mme	MOCERI Pamela	Cardiologie (51.02)
M.	MONTAUDIE Henri	Dermatologie (50.03)
Mme	MUSSO-LASSALLE Sandra	Anatomie et Cytologie pathologiques (42.03)
M.	NAÏMI Mourad	Biochimie et Biologie moléculaire (44.01)
Mme	POMARES Christelle	Parasitologie et mycologie (45.02)
M.	SAVOLDELLI Charles	Chirurgie maxillo-faciale et stomatologie (55.03)
Mme	SEITZ-POLSKI barbara	Immunologie (47.03)
M.	SQUARA Fabien	Cardiologie (51.02)
M.	TESTA Jean	Épidémiologie Économie de la Santé et Prévention (46.01)
Mme	THUMMLER Susanne	Pédopsychiatrie ( 49-04)
M.	TOULON Pierre	Hématologie et Transfusion (47.01)

## Liste des enseignants au 1er septembre 2019 à la Faculté de Médecine de Nice

### MAITRE DE CONFÉRENCES DES UNIVERSITÉS

M.	DARMON David	Médecine Générale (53.03)
Mme	GROS Auriane	Orthophonie (69)

### PROFESSEURS AGRÉGÉS

Mme	LANDI Rebecca	Anglais
-----	---------------	---------

### PRATICIEN HOSPITALIER UNIVERSITAIRE

M.	DURAND Matthieu	Urologie (52.04)
M.	SICARD Antoine	Néphrologie (52-03)

### PROFESSEURS ASSOCIÉS

M.	GARDON Gilles	Médecine Générale (53.03)
Mme	MONNIER Brigitte	Médecine Générale (53.03)

### MAITRES DE CONFÉRENCES ASSOCIÉS

Mme	CASTA Céline	Médecine Générale (53.03)
M.	GASPERINI Fabrice	Médecine Générale (53.03)
M.	HOGU Nicolas	Médecine Générale (53.03)

## Liste des enseignants au 1er septembre 2019 à la Faculté de Médecine de Nice

### Constitution du jury en qualité de 4ème membre

#### Professeurs Honoraires

M. AMIEL Jean	M. GASTAUD Pierre
M ALBERTINI Marc	M. GÉRARD Jean-Pierre
M. BALAS Daniel	M. GILLET Jean-Yves
M. BATT Michel	M. GRELLIER Patrick
M. BLAIVE Bruno	M. GRIMAUD Dominique
M. BOQUET Patrice	M. HOFLIGER Philippe
M. BOURGEON André	M. JOURDAN Jacques
M. BOUTTÉ Patrick	M. LAMBERT Jean-Claude
M. BRUNETON Jean-Noël	M. LAZDUNSKI Michel
Mme BUSSIERE Françoise	M. LEFEBVRE Jean-Claude
M. CAMOUS Jean-Pierre	M. LE FICHOUX Yves
M. CANIVET Bertrand	Mme LEBRETON Elisabeth
M. CASSUTO Jill-patrice	M. MARIANI Roger
M. CHATEL Marcel	M. MASSEYEFF René
M. COUSSEMENT Alain	M. MATTEI Mathieu
Mme CRENESSE Dominique	M. MOUIEL Jean
M. DARCOURT Guy	Mme MYQUEL Martine
M. DELLAMONICA Pierre	M. ORTONNE Jean-Paul
M. DELMONT Jean	M. PRINGUEY Dominique
M. DEMARD François	M. SANTINI Joseph
M. DESNUELLE Claude	M. SAUTRON Jean Baptiste
M. DOLISI Claude	M. SCHNEIDER Maurice
Mme EULLER-ZIEGLER Liana	M. TOUBOL Jacques
M. FENICHEL Patrick	M. TRAN Dinh Khiem
M . FRANCO Alain	M VAN OBBERGHEN Emmanuel
M. FREYCHET Pierre	M. ZIEGLER Gérard

#### M.C.U. Honoraires

M. ARNOLD Jacques	M. GIUDICELLI Jean
M. BASTERIS Bernard	M. MAGNÉ Jacques
M. BENOLIEL José	Mme MEMRAN Nadine
Mlle CHICHMANIAN Rose-Marie	M. MENGUAL Raymond
Mme DONZEAU Michèle	M. PHILIP Patrick
M. EMILIOZZI Roméo	M. POIRÉE Jean-Claude

M. FRANKEN Philippe  
M. GASTAUD Marcel

Mme ROURE Marie-Claire

**REMERCIEMENTS :****Aux membres de mon jury qui me font l'honneur de juger mon travail :**

A mon maître et président de jury de thèse, **M le Professeur Thierry Passeron,**

Merci de me faire l'honneur de présider ce jury de thèse : la première présidence depuis que vous êtes chef de service. J'ai énormément de respect pour vous et je suis fier de faire partie de votre équipe. Vous transmettez votre passion de la dermatologie d'une manière incroyable que ce soit envers les étudiants, les internes et les séniors. C'est une chance pour nous tous de vous avoir à nos côtés.

A mon maître et juge, **Mme le Docteur Christine Chiaverini,**

Je vous remercie de me faire l'honneur de juger ce travail de thèse. Merci de nous transmettre chaque semaine vos meilleurs cas cliniques de dermatologie pédiatrique. Être membre de ce jury était une évidence de par votre expérience dans cette discipline et de par votre participation à ce travail depuis le début.

A mon maître et juge, **M le Docteur Thomas Hubiche,**

Je suis touché que vous participiez au jury de cette thèse. J'éprouve beaucoup de respect pour vous. Ces 6 mois travaillés à vos côtés à Fréjus ont été une belle expérience tant sur le plan de la dermatologie générale, de l'infectiologie que de la dermatologie pédiatrique. Vous faites partie des personnes qui m'ont fait aimer le domaine des infections sexuellement transmissibles et de l'infectiologie cutanée. Être membre de ce jury était également une évidence.

A mon maître et juge, **M le Docteur Henri Montaudié,**

Je suis honoré que vous participiez au jury de cette thèse, et je vous remercie d'avoir accepté de juger ce travail. J'admire vos connaissances en oncodermatologie et dermatologie inflammatoire ainsi que votre aide dans le service. Vous prenez à cœur le rôle de nouveau référent pour le DES de dermatologie dans la région niçoise et je suis content de vous avoir retrouvé après votre passage sur Paris.

A mon maître et directeur de thèse, **M le Professeur Jean-Philippe Lacour,**

Je suis heureux et je vous remercie de m'avoir donné l'opportunité de réaliser ce travail sous votre direction. Il s'agit peut-être de l'un de vos derniers travaux en tant que directeur de thèse de votre carrière et je suis fier d'en avoir fait partie. Vous êtes un exemple pour nous tous, notamment pour votre bon sens clinique et de connaissance de notre spécialité. Ce sujet de thèse reflète tout à fait votre goût de la découverte de nouveaux syndromes, entités et maladies dermatologiques. Vous avez su me guider et être à l'écoute lors de mes choix d'orientation vers la spécificité vénéréologique de notre discipline. Ne partez pas trop vite, vous allez nous manquer !



## A MA FAMILLE :

A la famille NGUYEN et DULOT : Éric, Annie, Camillou, Margot, Nicolas et Jean

A la famille FERRERO : Nicolas, Valérie, Marion et Jean-Baptiste

Pour ces nombreux voyages (en Corse !!!) tout au long de notre enfance entre les 3 familles FERRERO, NGUYEN et SANCHEZ.

A la famille espagnole : Jean, Carmen, Geneviève, Yves, Nathalie, Céline et Stéphane

A David SANCHEZ

Aux Lamothe : Mamie Mado et Papie JP

A Dorine : oui comme dit Mamie Aurore tu fais partie des murs maintenant d'où ta présence dans cette catégorie. Merci pour ces étés à Canet et à toutes ces conneries (on se souvient tous de la tongue...). Merci pour les accueils successifs sur Paris dans ton humble demeure.

Aux cousins et petits cousins : Elodie (Ségolène), Isa, Chrrrisstelle (Kitou), Yo, Thomas (je suis greffier moi oui, oui), Nadia (oui je continuerais à changer les pages et à te prendre la tension), Tom (une fois), Iléa, Lili, Maxou, Pauline et Charlie.

A mes oncles et tantes : Richard (réfléchie !), Nicole, Laurence (mon neveu préféré tu me feras le botox ?), Jeannot, Suzanne et Serge.

A ma grand-mère paternelle Mamie Aurore : la tornade espagnole, une femme bienveillante avec qui on peut facilement s'affronter mais qui a toujours été et restera une femme aimante, généreuse et passionnée. Ton petit fils est peut-être froid par moment mais il t'aime ça c'est sûr ! Heureux que tu sois venu à cette thèse.

A ma grand-mère maternelle Mamie Gisèle (Giselotte !) : merci pour ta gentillesse extrême et les tartines de vache qui rit et de milka qui ont bercé notre enfance. Tes 6 petits enfants t'aimaient profondément. Tu nous as quitté en début d'année certes trop tôt mais tu restes à jamais gravé dans nos cœurs. Reposes en paix Mamie.

A mes grands-pères : Papie Nano et Papie Jean partis trop tôt également

**A MON FRERE :**

Alexandre : Mon petit Winguy, mon complice, celui qui faisait que des bêtises. Nous avons eu de bons moments ensemble dans la maison familiale. Notre passion des jeux Nintendo (surtout Pokémon) dès le matin. Nous avons bien changé depuis. Merci pour ton soutien lors de ces longues années d'études. Triste de ne pas te voir aujourd'hui pour fêter ça en famille. Tu as formé ta petite famille avec Aurélie et j'en suis fier. Elle t'apporte tout le bonheur dont un homme a besoin et j'en suis heureux. Tu es devenu un homme comblé depuis peu par la naissance d'Anna en février 2019. Vous m'avez fait le plus beau des cadeaux : la plus mimi des nièces. Je t'aime mon frère.

**A MES PARENTS :**

Si je suis là aujourd'hui et si je suis le médecin que je suis devenu aujourd'hui, c'est grâce à vous. On ne peut rêver de meilleurs parents : aimants, généreux, bienveillants. Merci pour tout l'amour que vous m'avez donné durant toute mon enfance et mes études. Vous avez toujours cru en moi et accepté mes projets. Vous avez toujours été là dans les moments durs que j'ai pu connaître.

A mon père : cartésien (le sac ? il est où le sac) mais un homme d'une extrême générosité, un guide pour la vie.

A ma mère : pour ces rires chaque année devant Elie Kakou et le père Noël est une ordure.

MERCI à vous.

Je vous aime.

*« Il n'y a point de bonheur sans courage, ni de vertu sans combat. »*

*Jean-Jacques Rousseau*

## **Table des matières**

<b>I. RESUME.....</b>	<b>17</b>
<b>II. INTRODUCTION.....</b>	<b>18</b>
<b>III. MATERIEL ET METHODES.....</b>	<b>21</b>
1. TYPE D'ETUDE.....	21
2. POPULATION ETUDIEE .....	21
3. QUESTIONNAIRE UTILISE POUR L'ETUDE DESCRIPTIVE .....	21
4. ANALYSE STATISTIQUE .....	22
<b>IV. RESULTATS.....</b>	<b>23</b>
1. RECRUTEMENT ET CARACTERISTIQUES DES PATIENTS .....	23
2. DESCRIPTION SEMIOLOGIQUE.....	24
3. EXAMEN MICROBIOLOGIQUE.....	25
4. TRAITEMENTS PRESCRITS POUR L'INTERTRIGO AVANT L'INCLUSION.....	25
5. DIAGNOSTIC PROPOSE ET TRAITEMENT PRESCRIT .....	27
<b>V. DISCUSSION .....</b>	<b>28</b>
<b>VI. CONCLUSION ET PERSPECTIVES .....</b>	<b>34</b>
<b>VII. RÉFÉRENCES.....</b>	<b>35</b>
<b>VIII. ARTICLE SOUMIS AU JEADV LE 12/09/2020 .....</b>	<b>36</b>
<b>ABSTRACT.....</b>	<b>37</b>
<b>IX. ANNEXE 1.....</b>	<b>48</b>
<b>X. SERMENT D'HIPPOCRATE :.....</b>	<b>50</b>

## I. Résumé

**Introduction :** Les dermatoses faciales de l'enfant et de l'adolescent les plus fréquentes sont l'acné, la rosacée, la dermatite péri orale, la dermatite péri orificielle granulomateuse idiopathique, la dermatite séborrhéique et le psoriasis. Nous avons remarqué des cas d'intertrigo sous-narinaire et des ailes du nez, isolés, chez des enfants et des adolescents, ne paraissant correspondre à aucune dermatose connue. L'objectif de cette étude était de décrire la sémiologie de cette dermatose et les caractéristiques cliniques des patients.

**Matériel et Méthodes :** Nous avons mené une étude observationnelle, descriptive, prospective, multicentrique, entre août 2017 et novembre 2019 au sein du Groupe de Recherche de la Société Française de Dermatologie Pédiatrique (GRSFDP). Les patients inclus avaient moins de 18 ans et étaient atteints d'un intertrigo chronique sous-narinaire et des ailes du nez au moment de l'inclusion. Une fiche de recueil de données standardisée colligeait les caractéristiques cliniques des patients et la description sémiologique de l'intertrigo. Un examen en lumière de Wood était réalisé lorsque cela était possible.

**Résultats :** Soixante-huit patients ont été inclus (36 garçons et 32 filles, âge moyen 12,2 ans). Aucun antécédent médical personnel n'a été retrouvé chez 36,8 % des patients et aucun antécédent familial chez 51,5 % des patients. La majorité des patients n'avait pas de traitement au long cours (70,6 %). L'intertrigo était bilatéral chez 62 patients (91 %). Un érythème était présent chez tous. Une desquamation, des papules, des pustules et des fissures étaient observés respectivement dans 86,8 %, 47 %, 36,8 % et 11,8 % des cas. Aucun signe fonctionnel n'était rapporté par 51,5 % des patients. Un prurit était présent dans 36,8 % des cas. Lorsqu'il y avait des signes fonctionnels ils étaient intermittents dans 78,8 % des cas. L'intertrigo avait une ancienneté médiane de 9 mois. Une fluorescence folliculaire dans les mêmes territoires à l'examen en lumière de Wood était présente dans 30,2 % des cas et de couleur rouge orangé chez 76,9 % des patients lorsqu'il y avait une fluorescence.

**Discussion et conclusion :** Nous décrivons un tableau sémiologique non encore rapporté qui se caractérise par un intertrigo érythémateux, souvent desquamatif, chronique, en général bilatéral, siégeant dans les sillons des ailes du nez. Il est habituellement asymptomatique et isolé, sans autre dermatose faciale. Une fluorescence en lumière de Wood est parfois présente. Les traitements topiques sont en général inefficaces. La physiopathologie n'est pas connue et cette dermatose pourrait relever de plusieurs causes parmi lesquelles l'acné, la rosacée, la dermatite séborrhéique et le psoriasis.

*Mots clés :* intertrigo péri alaire, enfants, adolescents, dermatose faciale

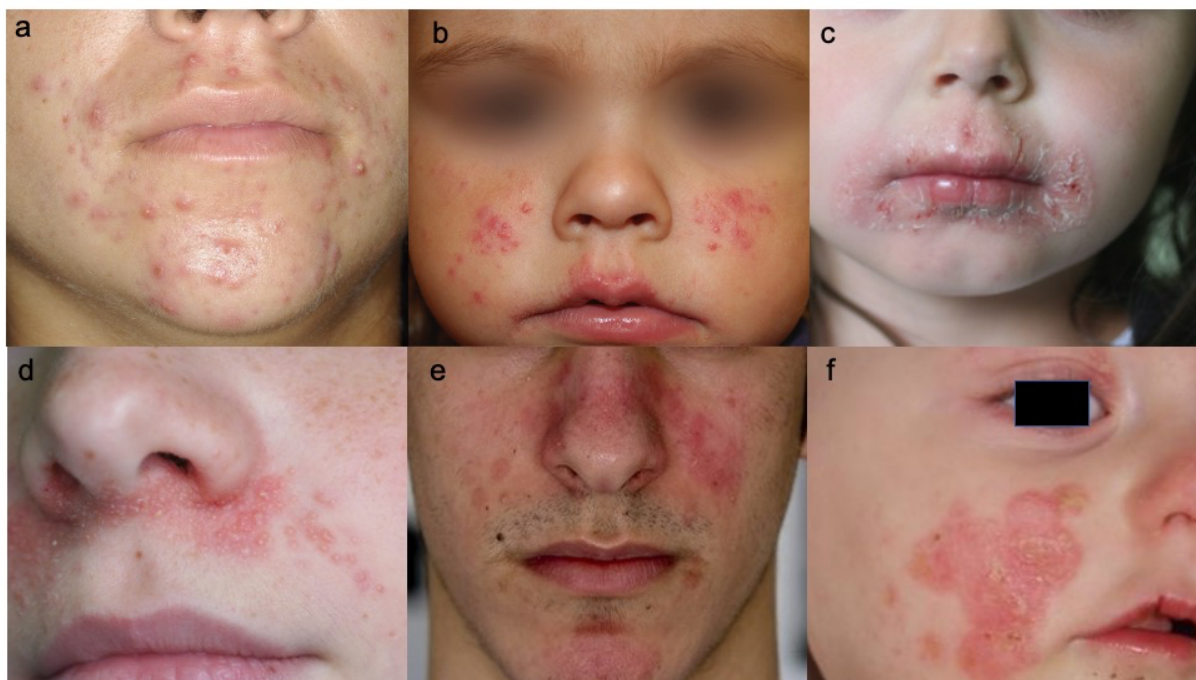## II. Introduction

Les dermatoses faciales de l'enfant et de l'adolescent sont nombreuses et sont un des premiers motifs de consultation en dermatologie pédiatrique (1). L'acné à elle seule toucherait environ 65,8 % des adolescents européens (2).

De par leur caractère affichant elles induisent un retentissement sur la qualité de vie et l'estime de soi (3) et donc une demande thérapeutique.

Dans cette tranche d'âge, les dermatoses les plus fréquentes sont :

- l'acné (Figure 1a) : affection inflammatoire des follicules pilo-sébacés à forme rétentionnelle (comédons, microkystes), inflammatoire (papules, pustules, nodules) ou mixte (2) ;
- la rosacée (Figure 1b) : dermatose papulo-pustuleuse sur fond érythémateux prédominant aux joues et au menton (4) ;
- la dermite péri-orale (Figure 1c) formée de petites papules sur fond érythémateux avec parfois des pustules et des squames siégeant dans la zone péri-orale mais aussi péri-nasale (5,6) ;
- les dermites péri orificielles granulomateuses idiopathiques (Figure 1d) se présentant sous la forme de papules couleur chair sans squames ni pustules en région péri nasale et orbitaire (7,8) ;
- la dermatite séborrhéique (Figure 1e) : affection érythémato-squameuse siégeant le plus souvent sur le front, les sourcils et les sillons naso-géniens (9) ;
- le psoriasis (Figure 1f) : dermatose érythémato-squameuse atteignant surtout des zones dites bastions (genoux, coudes, sacrum) mais pouvant aussi toucher le visage chez l'enfant avec une prédilection pour les joues (10).



**Figure 1 :** Exemples de dermatoses faciales de l'enfant les plus fréquentes a) Acné b) Rosacée c) Dermite péri-orale d) Dermatite péri orificielle granulomateuse idiopathique e) Dermatite séborrhéique f) Psoriasis.

Toutes ces dermatoses sont clairement définies sur le plan clinique avec des critères diagnostiques bien connus ainsi que des thérapeutiques permettant habituellement de répondre à la demande des patients.

Nous avons eu l'occasion d'observer au cours de consultations de dermatologie pédiatrique dans le service de Dermatologie-Vénérologie du CHU de Nice un tableau de dermatose faciale non classable à type d'intertrigo sous-narinaire et des ailes du nez, isolé, chez des enfants et des adolescents. Ce tableau particulier semblait également réfractaire aux thérapeutiques topiques habituellement utilisées pour les dermatoses faciales classiques. Certains de ces cas s'accompagnaient d'une fluorescence en lumière de Wood dans le même territoire, folliculaire, rouge orangé, faisant suspecter le rôle de *Cutibacterium acnes* (*C. acnes*). En effet, certaines



études ont démontré la relation directe entre la présence de la bactérie *C. acnes* et l'intensité en fluorescence folliculaire rouge orangé (11-13).

L'objectif de cette étude était de décrire plus précisément la sémiologie de cet intertrigo et les caractéristiques cliniques des patients présentant ce tableau.

### **III. Matériel et Méthodes**

#### **1. Type d'étude**

Nous avons mené une étude observationnelle, descriptive, prospective, multicentrique. Elle a été réalisée d'août 2017 à novembre 2019 au sein du Groupe de Recherche de la Société Française de Dermatologie Pédiatrique (GRSFDP).

#### **2. Population étudiée**

Les patients de moins de 18 ans atteints d'un intertrigo chronique sous-narinaire et des ailes du nez ont été recrutés à la consultation des services de Dermatologie-Vénérologie des centres appartenant au GRSFDP, qu'il s'agisse ou pas du motif de consultation. Chaque patient et leurs parents donnaient leur accord pour l'utilisation des données personnelles anonymes et pour l'utilisation des photographies.

Un intertrigo chronique sous-narinaire et des ailes du nez était défini par la présence d'un érythème acquis situé sous et autour des ailes du nez depuis plus d'un mois, qu'il soit accompagné ou pas d'une autre dermatose sur le reste du tégument.

#### **3. Questionnaire utilisé pour l'étude descriptive**

Une fiche de recueil de données standardisée (Annexe 1) a été adressée à l'ensemble des dermatologues du GRSFDP. Cette fiche recueillait : les caractéristiques cliniques des patients (âge, sexe, phototype, antécédents médicaux et familiaux, inhalation de corticostéroïdes), la description sémiologique de l'intertrigo (localisation, signes cliniques, signes fonctionnels et leur intensité, ancienneté, antécédents de ou association à d'autres dermatoses, examen en

lumière de Wood), la réalisation antérieure d'éventuels examens complémentaires (prélèvement microbiologique) et les traitements éventuellement essayés avant la consultation d'inclusion. Enfin les investigateurs indiquaient le diagnostic qu'ils estimaient le plus probable et le traitement qu'ils avaient prescrit à l'issue de cette consultation. Des photographies de l'intertrigo à la fois clinique et en lumière de Wood (lorsque cet examen pouvait être réalisé) étaient faites. Les investigateurs remplissant le questionnaire avaient également la possibilité d'émettre des commentaires libres concernant l'aspect ou l'évolution de cet intertrigo.

#### **4. Analyse statistique**

Les résultats ont été décrits en valeur relative et en pourcentage pour chacun des différents items du questionnaire.

## IV. Résultats

### 1. Recrutement et caractéristiques des patients

Soixante-onze patients ont été recrutés, 70 dans 11 hôpitaux périphériques ou universitaires français et 1 en pratique libérale de ville. Après évaluation des questionnaires et photographies, 3 ont été exclus : 2 car l'intertrigo était en lien avec une dermatose connue (dermite péri orificielle granulomateuse idiopathique et dermite péri orale) et 1 car l'âge ne correspondait pas à la population définie.

Vingt-quatre patients ont été recrutés au CH d'Argenteuil (35,3 %), 23 au CHU de Nice (33,8 %), 6 au CHU de Lyon (8,8 %), 4 au CHU de Brest (5,9 %), 3 au CHU de Tours (4,4 %), 2 au CHU de Toulouse (2,9 %), 2 au CHU de Saint Pierre de la Réunion (2,9 %), 1 au CHU de Dijon, 1 au CHU de Marseille et 1 au CH de Quimper (1,5 % pour chaque centre). Un patient a été recruté en médecine libérale à Nantes (1,5 %).

Quatre-vingt-cinq pour cent des patients consultaient spécifiquement pour ce motif.

Les 68 patients inclus (36 garçons et 32 filles) avaient un âge moyen de 12,2 ans (rang entre 6 et 18 ans). Un phototype 1, 2, 3, 4, 5 ou 6 était retrouvé respectivement chez 8,8 %, 30,9 %, 36,8 %, 17,6 %, 1,5 % et 4,4 % des patients.

Aucun antécédent médical personnel n'a été retrouvé pour 36,8 % des patients. Un asthme, un psoriasis, une dermatite atopique, une rhino-conjonctivite étaient retrouvés chez respectivement 16,2 %, 14,7 %, 13,2 % et 10,3 % des patients. Aucun antécédent familial n'a été retrouvé pour 51,5 % des patients. Un antécédent familial de rhino-conjonctivite, d'asthme, de dermatite atopique, de psoriasis et d'allergie alimentaire était retrouvé respectivement chez respectivement 19,1 %, 19,1 %, 14,7 %, 7,4 % et 7,4 % des patients. La majorité des patients n'avait pas de traitement au long cours (70,6 %) et 92,6 % n'utilisaient pas de corticostéroïdes inhalés.

## 2. Description sémiologique

L'intertrigo était bilatéral chez 62 patients (91 %) (Figure 2) et unilatéral droit chez 6 patients (9 %) ; il n'y avait aucun intertrigo unilatéral gauche. Il siégeait dans le pli en faisant le plus souvent tout le tour de l'aile du nez, de sa partie haute jusqu'à la région sous-narinaire. Chez 52 patients (76,5 %) il n'y avait aucune autre atteinte du visage, 6 (8,8 %) avaient une atteinte nasale autre que dans la région péri-alaire (2 au niveau du dos du nez, 3 au niveau des ailes du nez et 1 au niveau de la pointe du nez), 3 (4,4 %) avaient une atteinte des paupières, 3 (4,4 %) une atteinte péri buccale, 3 (4,4 %) une atteinte rétro auriculaire et 1 une atteinte de la commissure labiale droite.

Un érythème assez vif était présent chez tous les patients. Une desquamation, des papules, des pustules et des fissures étaient observés respectivement chez 86,8 %, 47 %, 36,8 % et 11,8 % des patients. Aucun signe fonctionnel n'était rapporté chez 51,5 % des patients tandis qu'un prurit, des picotements, des douleurs, des brûlures étaient rapportés chez 36,8 %, 16,2 %, 10,3 %, et 8,8 % d'entre eux respectivement. Lorsqu'il y avait des signes fonctionnels ils étaient intermittents chez 78,8 % des patients et permanents chez 21,2 %. Quel que soit le signe fonctionnel il était léger, modéré ou sévère dans respectivement 57,6 %, 39,4 % et 3 % des cas ayant un signe fonctionnel. L'intertrigo avait une ancienneté médiane de 9 mois (1-72). Il était permanent chez 66,2 % des patients et survenait par poussées chez 30,9 % (dont un rapportant des poussées uniquement en hiver et un autre uniquement en été).

Une acné débutante du visage, une dermite péri-orale, une dermatite séborrhéique du cuir chevelu, une dermatite séborrhéique du visage, un psoriasis, une rosacée et une folliculite du cuir chevelu étaient présents de manière concomitante pour respectivement 35,3 %, 17,6 %, 17,6 %, 17,6 %, 17,6 %, et 17,6 % des patients.

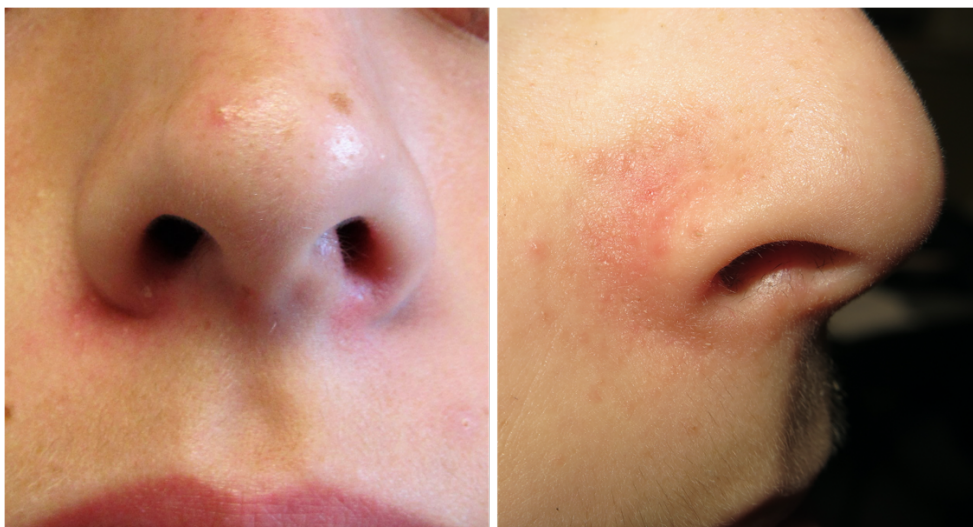13,2 %, 11,8 %, 10,3 %, 2,9 % et 2,9 % des patients. L'examen en lumière de Wood de l'intertrigo a été réalisé chez 43 patients (63,2 %). Une fluorescence était présente dans 30,2 % des cas. Elle était folliculaire pour tous et de couleur rouge orangé dans 76,9 % des cas lorsqu'il y avait une fluorescence présente (Figure 3).

### **3. Examen microbiologique**

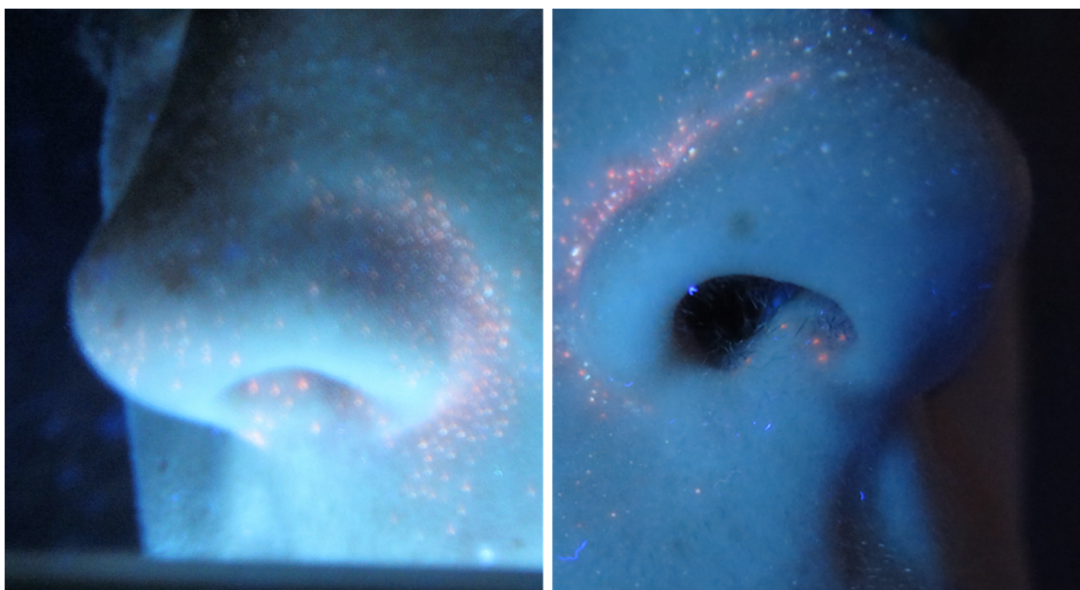
Un prélèvement microbiologique avait été réalisé avant l'inclusion chez 10,3 % des enfants (7/68) : il était négatif dans 71 % des cas : 2/7 prélèvements réalisés avaient isolé du *Staphylococcus aureus* (résistant à la méthicilline pour l'un) et du *Staphylococcus epidermidis* et *Corynebacterium propinquum* pour l'autre.

### **4. Traitements prescrits pour l'intertrigo avant l'inclusion**

51,5 % des patients n'avaient reçu aucun traitement topique ; 26,5 % avaient déjà reçu des dermocorticoïdes, 22,1 % des antibiotiques topiques, 16,2 % des antifongiques topiques, 13,2 % de l'ivermectine topique, 8,8 % des crèmes « cicatrisantes », 7,4 % du métronidazole topique et 3 % du tacrolimus topique. 20,6 % avaient reçu deux traitements, 16,2 % un seul traitement, 10,3 % trois traitements, un seul patient avait reçu sept traitements avant de consulter. La majorité des patients (92,6 %) n'avait reçu aucun traitement systémique. Les traitements systémiques ont été prescrits pour traiter en parallèle une dermatose du visage connue chez le patient : 2 ont été traités par ciclosporine, 1 par isotrétinoïne, 1 par érythromycine, 1 par doxycycline.



*Figure 2* : Intertrigo péri-alaire : aspect clinique



*Figure 3* : Intertrigo péri-alaire : aspect de fluorescence rouge-orangé en lumière de Wood.

## 5. Diagnostic proposé et traitement prescrit

Les diagnostics proposés par les investigateurs étaient ceux d'acné débutante (20,6 %), rosacée (19,1 %), dermatite séborrhéique (17,6 %), dermite péri orale (10,3 %), psoriasis (5,9 %) et sébopsoriasis (4,4 %). Aucun diagnostic n'était proposé dans 17,6 % des cas. Un traitement a été prescrit à 91,2 % des patients. Les plus prescrits étaient du métronidazole topique (17,6 %) et des antifongiques (17,6 %) type kétoconazole et ciclopiroxolamine. L'ivermectine topique, les dermocorticoïdes et le tacrolimus topique étaient prescrits respectivement chez 14,7 %, 13,2 % et 2,9 % des patients. Un traitement systémique a été proposé à 9/68 patients. Un traitement par josamycine dans un but de traiter une dermite péri orale associée a été prescrit chez 4 patients. Un traitement par ciclosporine dans le but de traiter un psoriasis sévère extra facial associé a été prescrit chez 3 patients. Un patient a reçu un traitement par doxycycline et un par isotrétinoïne dans le but de traiter une acné associée. Il était difficile de suivre l'efficacité des traitements prescrits pour l'intertrigo. En effet les patients n'ont pas été systématiquement suivis, le design de l'étude n'ayant pas été prévu dans cette intention.



## V. Discussion

Nous décrivons une dermatose faciale dont les caractéristiques nous paraissent suffisamment stéréotypées pour considérer qu'il s'agit d'un tableau sémiologique non encore rapporté à notre connaissance. Nous proposons l'appellation d'intertrigo péri-alaire de l'enfant et de l'adolescent. Cette dermatose survient en période de préadolescence (moyenne d'âge dans notre série de 12,2 ans) et touche aussi bien les filles que les garçons. Elle se caractérise par un intertrigo érythémateux, souvent desquamatif (Figure 4a), chronique, en général bilatéral, siégeant dans les sillons des ailes du nez (latéro- et sous-narinaire). Il est habituellement asymptomatique mais peut parfois occasionner un prurit léger et intermittent. Cet intertrigo est en général isolé, sans autre dermatose faciale, mais une acné débutante du visage est présente dans près d'un tiers des cas.

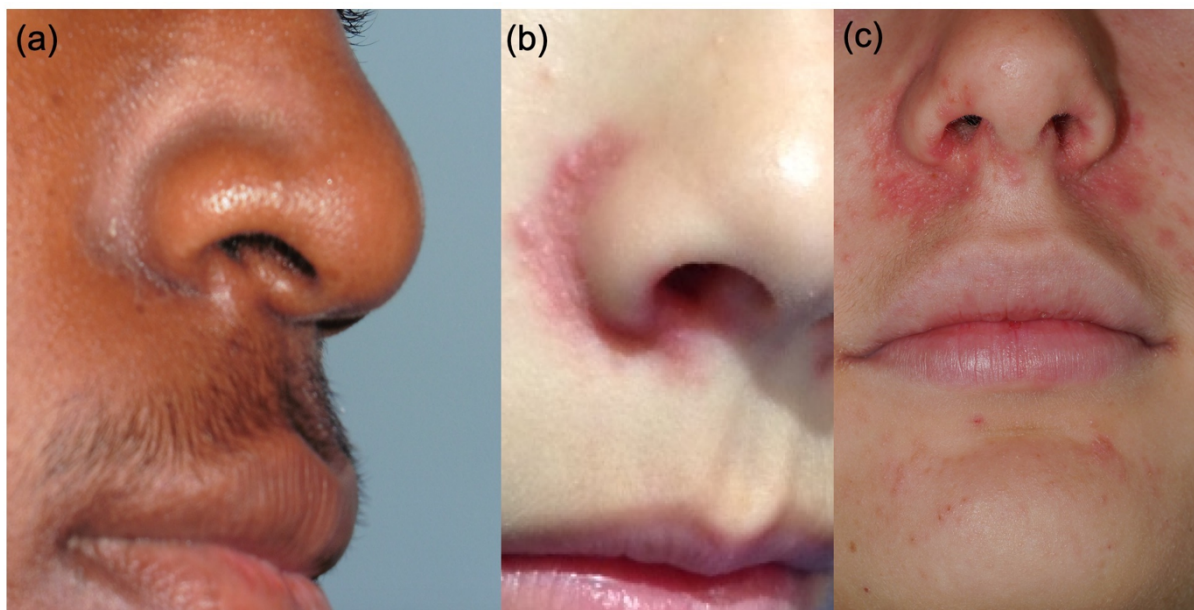
Les observations initiales ayant conduit à la réalisation de cette étude correspondaient à des formes purement érythémateuses ou érythémato-squameuses (Figure 4a). Notre étude a montré que cet aspect s'observait dans 39,7 % des cas. D'autres aspects sémiologiques sont également observés. Ainsi des lésions papuleuses (23,5 %) (Figure 4b) ou papulo-pustuleuses (36,8 %) (Figure 4c) peuvent être associées à l'érythème avec certaines formes plus sévères proches de la dermatite péri-orale ou de la rosacée infantile. Il semble donc exister un spectre entre des formes purement érythémateuses et des formes papuleuses ou papulo-pustuleuses.

La cause de cet intertrigo péri-alaire n'est pas connue. Les dermatologues ayant participé à cette étude, tous spécialistes en dermatologie pédiatrique, étaient partagés entre trois entités : la rosacée, la dermatite séborrhéique et l'acné débutante.

L'observation de lésions papuleuses ou papulo-pustuleuses associées à l'érythème pourrait faire considérer cette entité comme appartenant au spectre de la rosacée, comme la dermatite péri-orale

et la dermatite périorificielle granulomateuse idiopathique (8). L'absence de réponse antérieure aux traitements topiques ou systémiques de la rosacée plaide contre cette hypothèse uniciste. Malheureusement, le design de notre étude ne permet pas de savoir si les patients inclus dans notre étude et porteurs de lésions rosacéiformes ont été améliorés par le traitement prescrit. Le rôle de *Demodex folliculorum* (*D. folliculorum*) pourrait être évoqué sur l'aspect clinique et l'existence de formes cliniques papulo-pustuleuses. La densité de *D. folliculorum*, très faible chez l'enfant, augmente en période pubertaire du fait de l'augmentation de la sécrétion sébacée (14) mais la répartition et la cinétique de colonisation des annexes pilo-sébacées chez l'adolescent ne sont pas parfaitement connues. Il est possible que la région périnasale soit une localisation préférentielle à cet âge et que l'intertrigo périalaire corresponde à une manifestation de colonisation débutante chez l'enfant. Toutefois, plusieurs enfants avaient reçu avant leur inclusion des traitements susceptibles d'être efficaces sur *D. folliculorum*, sans amélioration, mais il est probable que la durée de ces traitements n'ait pas été suffisante et l'on sait la difficulté de traiter efficacement les démodécies du visage.

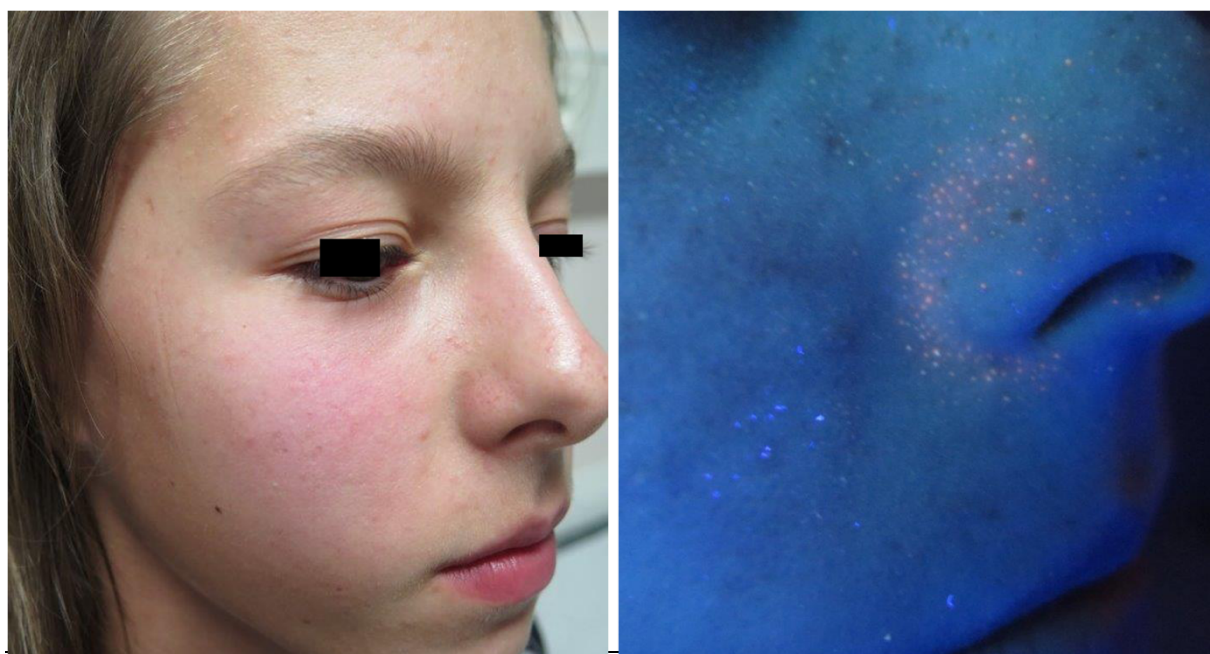
Dans l'hypothèse d'une dermatose proche de la rosacée ou d'une démodécie, l'utilisation de corticostéroïdes inhalés aurait pu jouer un rôle comme cela a été démontré pour la dermite péri-orale (15). Notre questionnaire explorait systématiquement l'utilisation de corticostéroïdes inhalés, et 92,6 % des patients n'en utilisaient pas.



**Figure 4** : Variantes cliniques d'intertrigo : (a) squameux, (b) papuleux (c) papulo-pustuleux.

D'autres hypothèses physiopathologiques pourraient expliquer cette entité. Ainsi, l'âge de survenue, l'association dans 35,3 % des cas à des lésions d'acné débutante, la fluorescence folliculaire rouge orangé observée dans certains cas pourraient plaider en faveur de l'acné et donc du rôle de *C. acnes*. En effet, comme mentionné en préambule, certaines études ont démontré la relation directe entre la présence de *C. acnes* et l'intensité de la fluorescence folliculaire (11-13). La production de coproporphyrine III par la bactérie a été directement mise en cause dans cette fluorescence (11,12). La population ayant la prédominance en *C. acnes* la plus importante au niveau du visage est la tranche d'âge des 11-15 ans (13). Il a également été montré que cette fluorescence est plus présente au niveau du nez et du menton chez les enfants et les adolescents alors qu'elle est prédominante au niveau du front et des joues chez les adultes (13). Il semblerait par ailleurs que la présence de *C. acnes* ne soit pas le seul facteur impliqué dans cette fluorescence puisque la production de sébum semble également jouer un rôle.

Cependant, la résistance aux traitements topiques ou systémiques de l'acné est un argument contre cette hypothèse. De plus, il est difficile d'évoquer le rôle de la bactérie *C. acnes* devant le peu de cas de notre étude avec fluorescence en lumière de Wood (30,2 %). Par ailleurs, c'est dans la même tranche d'âge que celle de notre étude que l'on observe la plus grande concentration de *C. acnes*, même sans lésions cutanées (13). Ainsi, pour évaluer si cette fluorescence observée dans le même territoire que l'intertrigo était spécifique, nous avons examiné en lumière de Wood le visage de 5 enfants en période pré pubertaire (âge moyen 14 ans, comparable aux enfants inclus dans l'étude) n'ayant pas d'intertrigo périalaire. Cette fluorescence a été chaque fois observée (Figure 5), ce qui semble plaider contre une relation de causalité avec l'intertrigo.



**Figure 5** : Cas témoin de fluorescence rouge-orangé dans la région péri alaire chez une patiente sans intertrigo de cette région.

Il est à noter dans cette étude une prévalence du psoriasis supérieur à la prévalence habituelle chez l'enfant (antécédents personnels chez 14,7 % des enfants, psoriasis concomitant à

l'intertrigo chez 10,3 %). Cette observation pourrait faire considérer cet intertrigo comme une manifestation de psoriasis du visage de l'enfant ou de dermatite séborrhéique de type sébo-psoriasis.

Cependant, la dermatite séborrhéique touche plutôt le sexe masculin (9,16) et siège sur le cuir chevelu et dans les sillons naso-géniens (9) plutôt que dans les plis alaires. Il faut cependant noter qu'une courte lettre (17) publiée en 2002 signalait un aspect clinique similaire à celui décrit dans notre étude. L'auteur considérait, mais sans arguments à l'appui, qu'il s'agissait d'une forme clinique de dermatite séborrhéique de l'enfant. A noter qu'il signalait également une absence de réponse aux traitements habituels de la dermatite séborrhéique ce qui est également le cas dans notre série.

Concernant les rapports avec le psoriasis, dont la prévalence est très élevée dans la population de notre étude, il pourrait s'agir d'un biais de type effet centre car le centre qui a inclus le plus d'enfants (Argenteuil) est celui dont le recrutement de psoriasis de l'enfant est le plus élevé. Enfin, une fois de plus, il est possible que cette manifestation clinique ait plusieurs étiologies, le psoriasis étant une des causes possibles.

Sur le plan thérapeutique, les traitements les plus prescrits par les investigateurs ayant participé à cette étude correspondaient logiquement aux hypothèses pathogéniques qu'ils évoquaient, à savoir le métronidazole et l'ivermectine topique pour la rosacée et les antifongiques pour la dermatite séborrhéique. Un suivi aurait permis d'explorer une éventuelle efficacité des traitements proposés pour ces intertrigos mais il n'a pas été réalisé pour la majorité des patients (n= 59 soit 86,8 %) puisque l'étude ne le prévoyait pas. Seulement 7 patients ont rapporté une efficacité du traitement prescrit quel qu'il soit pour l'intertrigo. Les 7 traitements rapportés comme efficaces étaient les dermocorticoïdes (n=2), le métronidazole topique (n=1), l'ivermectine topique (n=1), une crème émolliente (n=1), un antifongique topique (n=1), du

peroxyde de benzoyle (n=1). Il n'est pas possible de tirer une conclusion de ces données d'autant que l'efficacité de ces traitements est peut-être dépendante de la cause non-univoque de cet intertrigo.

Notre étude comporte plusieurs biais potentiels.

- Tout d'abord un biais de sélection puisque la majorité des patients a été recrutée dans deux centres hospitaliers (35,3 % à Argenteuil et 33,8 % à Nice) conférant de ce fait un effet centre.
- L'examen en lumière de Wood n'a pas pu être réalisé dans 36,8 % des cas, ne permettant pas d'évaluer la fréquence exacte de la fluorescence folliculaire.
- La méthodologie ne prévoyait pas le suivi des patients, ce qui ne permet pas de juger de l'efficacité des thérapeutiques prescrites.
- Cette manifestation est possiblement sous-estimée dans la population générale pédiatrique. En effet on peut imaginer que la plupart des enfants et des adolescents ne consulte pas pour cette dermatose de par son atteinte minime et asymptomatique sur le visage, ne permettant pas un recrutement et donc une description optimale.
- Enfin, nous avons évoqué la possibilité d'un autre biais de sélection. En effet, l'aspect initialement constaté ayant conduit à la réalisation de cette étude était celui d'un intertrigo purement érythémateux et parfois discrètement squameux, limité aux plis alaires. L'inclusion de cas papulo-pustuleux ou proches de dermatites séborrhéiques ou de psoriasis pourrait être un biais de sélection, certains investigateurs ayant une vision moins restrictive des critères d'inclusion. Pour vérifier cette hypothèse, nous avons exclu tous les cas « frontière », ne retenant que les 27 patients avec intertrigo érythémateux ou érythémato-squameux. Nous n'avons constaté aucune différence d'âge moyen, de sexe ratio, de phototype, d'antécédents familiaux ou personnels, ni de fluorescence en lumière de Wood (données non montrées). Cela

plaide donc d'avantage pour un signe clinique appartenant à un spectre que pour l'existence d'un biais de sélection.

## **VI. Conclusion et perspectives**

Ce tableau d'intertrigo périalaire survenant chez des préadolescents nous paraît correspondre à une manifestation dermatologique jusqu'ici non décrite. Sa cause n'est pas identifiée mais il pourrait s'agir de l'expression de plusieurs dermatoses (acné, rosacée, dermatite séborrhéique, psoriasis). Une étude cas-témoin avec un examen systématique en lumière de Wood permettrait de mieux préciser le rôle éventuel de *C. acnes*. Une autre perspective serait d'évaluer l'efficacité de certains traitements topiques sur cet intertrigo.

## VII. Références

1. Schachner L, Ling NS, Press S. A statistical analysis of a pediatric dermatology clinic. *Pediatr Dermatol.* oct 1983;1(2):157-64.
2. Wolkenstein P, Machovcová A, Szepietowski JC, Tennstedt D, Veraldi S, Delarue A. Acne prevalence and associations with lifestyle: a cross-sectional online survey of adolescents/young adults in 7 European countries. *J Eur Acad Dermatol Venereol JEADV.* févr 2018;32(2):298-306.
3. Dunn LK, O'Neill JL, Feldman SR. Acne in adolescents: quality of life, self-esteem, mood, and psychological disorders. *Dermatol Online J.* 15 janv 2011;17(1):1.
4. Léauté-Labrèze C, Chamaillard M. [Paediatric rosacea]. *Ann Dermatol Venereol.* oct 2007;134(10 Pt 1):788-92.
5. Nguyen V, Eichenfield LF. Periorificial dermatitis in children and adolescents. *J Am Acad Dermatol.* nov 2006;55(5):781-5.
6. Goel NS, Burkhart CN, Morrell DS. Pediatric periorificial dermatitis: clinical course and treatment outcomes in 222 patients. *Pediatr Dermatol.* juin 2015;32(3):333-6.
7. Lee GL, Zirwas MJ. Granulomatous Rosacea and Periorificial Dermatitis: Controversies and Review of Management and Treatment. *Dermatol Clin.* juill 2015;33(3):447-55.
8. Zalaudek I, Di Stefani A, Ferrara G, Argenziano G. Childhood granulomatous periorificial dermatitis: a controversial disease. *J Dtsch Dermatol Ges J Ger Soc Dermatol JDDG.* avr 2005;3(4):252-5.
9. Foley P, Zuo Y, Plunkett A, Merlin K, Marks R. The frequency of common skin conditions in preschool-aged children in Australia: seborrheic dermatitis and pityriasis capitis (cradle cap). *Arch Dermatol.* mars 2003;139(3):318-22.
10. Capella GL, Finzi AF. Psoriasis and other papulosquamous diseases in infants and children. *Clin Dermatol [Internet].* 1 nov 2000 [cité 26 janv 2020];18(6):701-9. Disponible sur: <http://www.sciencedirect.com/science/article/pii/S0738081X00001553>
11. Lee WL, Shalita AR, Poh-Fitzpatrick MB. Comparative studies of porphyrin production in *Propionibacterium acnes* and *Propionibacterium granulosum*. *J Bacteriol.* févr 1978;133(2):811-5.
12. Cornelius CE, Ludwig GD. Red fluorescence of comedones: production of porphyrins by *Corynebacterium acnes*. *J Invest Dermatol.* oct 1967;49(4):368-70.
13. McGinley KJ, Webster GF, Leyden JJ. Facial follicular porphyrin fluorescence: correlation with age and density of *Propionibacterium acnes*. *Br J Dermatol.* avr 1980;102(4):437-41.
14. Zhao Y, Guo N, Xun M, Xu J, Wang M, Wang D. Sociodemographic characteristics and risk factor analysis of Demodex infestation (Acari: Demodicidae). *J Zhejiang Univ Sci B.* déc 2011;12(12):998-1007.
15. Dubus JC, Marguet C, Deschildre A, Mely L, Le Roux P, Brouard J, et al. Local side-effects of inhaled corticosteroids in asthmatic children: influence of drug, dose, age, and device. *Allergy.* oct 2001;56(10):944-8.
16. Alexopoulos A, Kakourou T, Orfanou I, Xaidara A, Chrousos G. Retrospective Analysis of the Relationship Between Infantile Seborrheic Dermatitis and Atopic Dermatitis. *Pediatr Dermatol [Internet].* 2014 [cité 7 mars 2020];31(2):125-30. Disponible sur: <http://onlinelibrary.wiley.com/doi/abs/10.1111/pde.12216>
17. Prigent F. Dermatite séborrhéique de l'enfant. *Ann Dermatol Venereol* 2002;129:66-9



## VIII. Article soumis au JEADV le 12/09/2020

### Journal of the European Academy of Dermatology and Venereology

#### Periolar intertrigo in children and adolescents. A multicentre prospective study of 68 cases (TRIGONASO study)

Adrien SANCHEZ<sup>1</sup>, Emmanuel MAHE<sup>2</sup>, Juliette MIQUEL<sup>3</sup>, Claire ABASQ<sup>4</sup>, Alice PHAN<sup>5</sup>, Juliette MAZEREEUW-HAUTIER<sup>6</sup>, Juliette LEMILLE<sup>7</sup>, Annabel MARUANI<sup>8</sup>, Bertille BONNIAUD<sup>9</sup>, Patrice PLANTIN<sup>10</sup>, Stéphanie MALLET<sup>11</sup>, Hélène MARTIN<sup>1</sup>, Thomas HUBICHE<sup>1</sup>, Christine CHIAVERINI<sup>1</sup>, Jean-Philippe LACOUR<sup>1</sup>

On behalf of the Groupe de Recherche de la Société Française de Dermatologie Pédiatrique

- 1) Department of dermatology-venereology, Hôpital Archet 2, CHU de Nice, Nice, France
- 2) Department of dermatology-venereology, Centre Hospitalier d'Argenteuil, Argenteuil, France
- 3) Pediatric dermatology unit, Hôpital de Saint Pierre, CHU de la Réunion, Saint Pierre, France
- 4) Department of de dermatology-venereology, Hôpital Morvan, CHU de Brest, Brest, France
- 5) Pediatric dermatology unit, Hôpital Femme-Mère-Enfant, Hospices Civils de Lyon, Bron, France
- 6) Department of dermatology-venereology, Hôpital Larrey, CHU de Toulouse, Toulouse, France
- 7) General medicine, Nantes, France
- 8) University of Tours, Department of dermatology, Unit of paediatric dermatology, CHU de Tours, 37000 Tours, France
- 9) Department of dermatology-venereology, CHU de Dijon, Dijon, France
- 10) Department of dermatology-venereology, Centre Hospitalier de Quimper, Quimper, France
- 11) Department of dermatology-venereology, Hôpital de la Timone, Assistance Publique Hôpitaux de Marseille, Marseille, France

and « le Groupe de Recherche de la Société Française de Dermatologie Pédiatrique »

## Abstract

**Background:** We previously observed isolated cases of sub nostrils and perialar intertrigo in children and teenagers that do not appear to correspond to any known clinical entity.

**Objectives:** The objective of this study was to describe the semiology of this dermatosis and the clinical characteristics of the patients.

**Methods:** We conducted a prospective, multicentre cohort study called TRIGONASO carried out in France from August 2017 to November 2019. All of the patients included were under 18 years of age and had chronic sub nostrils and perinasal folds intertrigo at the moment of the inclusion. Chronic perialar and sub nostrils intertrigo was defined by the presence of an erythema around the nose wings for more than one month. A standardized questionnaire detailing the clinical characteristics of the patients and the description of the intertrigo. If possible, a Wood's lamp examination of the intertrigo was done.

**Results:** Sixty-eight patients were included (36 boys and 32 girls, average age: 12.2 years). Intertrigo was bilateral in 62 patients (91%). Erythema was present in every patient. Mild desquamation, papules, pustules, and fissures were respectively present in 86.8%, 47%, 36.8%, and 11.8% of the cases. The majority of patients had no symptoms (51.5 %). Pruritus was present in 36.8% of cases. Orange red follicular fluorescence was present in the same areas on Wood's light examination in 30.2% of cases. The intertrigo was usually resistant to various previous treatments. The diagnoses suggested by the investigators were acne (20.6%), rosacea (19.1%), seborrheic dermatitis (17.6%), perioral dermatitis (10.3%) and psoriasis (5.9%). No diagnosis was proposed in 17.6% of the cases.

**Conclusion:** We describe a previously undescribed clinical sign which is characterized by a chronic bilateral erythematous intertrigo located in the perialar region. It can be isolated or associated with various facial dermatoses.

*Key words:* perialar intertrigo, children, adolescents, facial dermatosis

## Introduction

Facial dermatoses in children and adolescents are among the main reasons for consultation in paediatric dermatology<sup>1</sup>. Of these, acne, which affects 65.8 % of the European teenagers, is the most frequent<sup>2</sup>. Other facial dermatoses observed in this age group are atopic dermatitis, rosacea, periorificial dermatitis, idiopathic and granulomatosis periorificial dermatitis, seborrheic dermatitis, and psoriasis. They often impact the quality of life and self-esteem<sup>3</sup>, and therefore result in a therapeutic request.

We have observed, in paediatric dermatology practice, cases of isolated erythema of the nasal folds. To our knowledge, this has not been previously described as such in the literature. In our experience, this intertrigo was sometimes associated with a follicular orange-red fluorescence in the same perinasal area under Wood's lamp examination. In addition, it seemed to be refractory to various topical therapies.

In order to better characterize this undescribed skin manifestation, we performed a prospective, observational, multicentre study. Herein, we describe the semiology of this dermatosis and the clinical characteristics of the patients.

## Materials and Methods

This observational study was prospectively conducted in 11 centres in France (listed in the Acknowledgments) from August 2017 to November 2019 on behalf of the Groupe de Recherche de la Société Française de Dermatologie Pédiatrique. All children under 18 years of age with a chronic intertrigo of the perialar and sub nostrils regions were enrolled, whether associated or not with another dermatosis on the rest of the body, and regardless of the reason for consultation. Chronic perialar and sub nostrils intertrigo was defined by the presence of an erythema around the nose wings for more than one month.

A standardized questionnaire detailing medical history, history of the lesion, epidemiological data, and previous treatments was completed by the investigators. It included a clinical description of the intertrigo and possible associated conditions, with special attention to the use of inhaled corticosteroids. Wood's lamp examination was performed when possible. A microbiological sample was obtained at the discretion of the investigators. Finally, investigators indicated what they thought to be the most probable diagnosis, and the treatment they had prescribed. Photographs of the intertrigo without and under Wood's lamp were taken. Each parent gave their consent for the use of anonymous personal data and photographs.

Standardized questionnaires and photographs were transmitted to two of the authors who pooled and analysed the results.

The results were described in relative value and in percentage for each of the different items of the questionnaire.

## Results

Seventy-one patients were enrolled from 11 participating centres. After a collegial evaluation, 3 cases were excluded: 2 were considered to have another facial dermatosis (1 perioral dermatitis and 1 idiopathic and granulomatous periorificial dermatitis without intertrigo) and 1 was an adult. The remaining 68 patients (36 boys and 32 girls) had a mean age of 12.2 years  $\pm$  standard deviation (SD): 2.9 (range 6–18 years). The Fitzpatrick skin phototypes were 1 (n=6; 8.8%), 2 (n=21; 30.9%), 3 (n=25; 36.8%), 4 (n=12; 17.6%), 5 (n=1; 1.5%), and 6 (n=3; 4.4%). The majority (n=25; 36.8%) had no particular medical history. Personal antecedents of asthma, psoriasis, atopic dermatitis, and rhinoconjunctivitis were respectively found in 11 (16.2%), 10 (14.7%), 9 (13.2%), and 7 (10.3%) patients. The majority of the patients had no treatment at enrolment (n=48; 70.6%), and 5 (7.4%) used inhaled corticosteroids.

The intertrigo was bilateral in 62 patients (91%). It was located in the fold around the nose wings and under the nostrils (Figure 1). Marked erythema was present in all of the cases. Mild desquamation (Figure 2a), papules (Figure 2b), pustules (Figure 2c), and fissures were respectively present in 59 (86.8%), 32 (47%), 25 (36.8%), and 8 (11.8%) cases. In 52 patients (76.5%), there was no other facial involvement. Six had nasal involvement (two on the back of the nose, three on the nose's wings, and one on the tip of the nose), three had eyelid involvement, two had perioral involvement, three had retro auricular involvement, and one had labial involvement.

No symptoms were found in the majority of patients (n=35; 51.5%), but pruritus, tingling, pain, and burning were reported in 25 (36.8%), 11 (16.2%), 7 (10.3%), and 6 (8.8%) cases, respectively. Symptoms were intermittent in 26/33 (78.8%), and mild to moderate in 32/33 (97%) cases. The intertrigo had a median duration of 9 months (range 1–72 months). It was persistent in 45 (66.2%) cases. Acne, perioral dermatitis, seborrheic dermatitis of the scalp, seborrheic dermatitis of the face, psoriasis, and rosacea were concomitantly present in 24 (35.3%), 12 (17.6%), 9 (13.2%), 8 (11.8%), 7 (10.3%) and 2 (2.9%) patients, respectively. Wood's lamp examination was performed in 43 patients (63.2%). Fluorescence was present in

13/43 (30.2%) cases; it was always follicular, with an orange-red colour in 10/13 (76.9%) affected cases (Figure 3).

A microbiological sample was obtained before the enrolment visit in 7/68 (10.3%) patients; it was positive in 2 cases (*S. aureus* in 1 case; *S. epidermidis* and *Corynebacterium propinquum* in the other case).

Regarding previous treatments, 33 (48.5%) patients had received at least one treatment for the intertrigo before the study inclusion (1 treatment in 11 cases, 2 in 14, 3 in 7, and 7 treatments in 1 case). Topical corticosteroids, antibiotics, antifungals, ivermectin, metronidazole, and tacrolimus were respectively used in 18 (26.5%), 15 (22.1%), 11 (16.2%), 9 (13.2%), 5 (7.4%), and 2 (3%) cases. No efficacy was reported.

The diagnoses suggested by the investigators were acne (n=14; 20.6%), rosacea (n=13; 19.1%), seborrheic dermatitis (n=12; 17.6%), perioral dermatitis (n=7; 10.3%), psoriasis (n=4; 5.9%), and sebopsoriasis (n=3; 4.4%). No diagnosis was proposed in 12 (17.6%) cases. A treatment was prescribed to 91.2% of patients (n=62). Topical treatments included metronidazole (n=12; 17.6%), antifungal (n=12; 17.6%), ivermectin (n=10; 14.7%), and corticosteroids (n=9; 13.2%). Systemic treatments were prescribed to 9 (13.2%) patients: a macrolide to treat a concomitant perioral dermatitis in 4 cases; cyclosporine to treat a simultaneous, severe extra facial psoriasis (3 patients); isotretinoin (1 patient); and doxycycline (1 patient) for associated acne.

A follow-up was obtained for only 8 patients (11.8%). Seven reported short-term efficacy. The treatments reported as effective were topical corticosteroids (n = 2), topical metronidazole (n = 1), topical ivermectin (n = 1), emollient cream (n = 1), topical antifungal (n = 1), and benzoyl peroxide (n = 1). No long-term follow-up was performed.

## Discussion

We describe a central facial cutaneous manifestation that has never been reported to our knowledge. We propose to call it “perialar intertrigo of children and adolescents”. It occurs in pre-adolescence (medium age in our cohort 12.2 years old) and affects both boys and girls. It is characterized by a chronic, bilateral, often desquamative erythema of the nose folds. It is usually a- or paucisymptomatic, sometimes causing an intermittent and mild pruritus.

The first observations, which led to the conception of this study, had only an erythematous or erythematous and squamous aspect. Our study showed that this presentation occurs in only 39.7% of cases. Other clinical forms are also observed: papular (23.5%) or

papulopustular (36.8%) lesions can be associated with the erythema in some of the more severe forms, close to periorificial dermatitis or infantile rosacea. Thus, a spectrum seems to exist between purely erythematous and more inflammatory forms.

The aetiology of this intertrigo is unknown. Three main diagnostic hypotheses were proposed by the investigators: rosacea, acne, and seborrheic dermatitis. The observation of papular or papulopustular lesions associated with the erythema could indicate that this entity belongs to the spectrum of rosacea, perioral dermatitis, and idiopathic and granulomatosis periorificial dermatitis<sup>4</sup>. However, the absence of efficacy induced by classical rosacea treatments argues against this hypothesis. The role of *Demodex folliculorum* (*D. folliculorum*) in the genesis of this intertrigo could also be suspected. The density of *D. folliculorum*, very low in children, rises during puberty due to the increase in sebaceous secretion<sup>5</sup>, but the distribution and kinetics of colonization of pilosebaceous appendages in adolescents are not fully understood. The perinasal region might be a preferential location at this age, and this perialar intertrigo could be a manifestation of early colonization in children. However, several children had received treatments likely to be effective on *D. folliculorum* before their inclusion, without improvement. On the other hand, it is possible that the duration of these treatments was not sufficient, knowing the difficulty of treating facial demodicidosis. It is known that demodicidosis and rosacea can be side effects of inhaled steroids. Thus, in the hypothesis of a dermatosis close to rosacea or demodicidosis, the use of inhaled corticosteroids could have played a role, as for perioral dermatitis<sup>6</sup>. Our questionnaire systematically explored the use of inhaled corticosteroids, but 92.6% of the patients did not use them.

The association in 35.3% of the cases with early acne lesions and the orange-red follicular fluorescence observed in some cases could argue for the role of *C. acnes*. Indeed, some studies have demonstrated the direct relationship between the presence of *C. acnes* and the intensity of orange-red follicular fluorescence<sup>7-9</sup>. The production of coproporphyrin III by the bacteria has been directly implicated in this fluorescence<sup>7,8</sup>. The population with the highest prevalence of *C. acnes* on the face is the 11–15 age group<sup>9</sup>. It has also been shown that this fluorescence predominates on the nose and chin in children and adolescents, while it is prevalent on the forehead and cheeks in adults<sup>9</sup>. However, the resistance to topical or systemic acne treatments observed in our series argues against this hypothesis. In addition, to assess whether the fluorescence observed in the same territory as the intertrigo was specific, we examined, under Wood's lamp, the face of 5 pre-pubertal children without perialar intertrigo: a similar fluorescence was observed in all cases, which argues against a causal relationship with

perialar intertrigo. A true case-control study with a systematic examination under Wood's lamp would help to better assess the possible role of *C. acnes*.

In our study, the prevalence of psoriasis was higher than the usual prevalence in children (personal history in 14.7% of children, concomitant psoriasis at inclusion in 10.3%). This could be due to the fact that the centre which included the highest number of cases (Argenteuil) has a high recruitment of childhood psoriasis. On the contrary, it is possible that this entity has several aetiologies, psoriasis being one of them. This could lead to consider perialar intertrigo as a manifestation of childhood facial psoriasis, seborrheic dermatitis, or sebopsoriasis. However, seborrheic dermatitis preferentially affects males<sup>10,11</sup> and occurs on the scalp and in the nasolabial folds<sup>10</sup>, rather than in the wing folds. It should be noted, however, that a short letter<sup>12</sup> published in 2002 in the French literature, reported a clinical aspect similar to that described in our study. The author considered, without supporting arguments, that it was a clinical form of childhood seborrheic dermatitis. He also reported the absence of response to usual treatments for seborrheic dermatitis, as in our study.

As already mentioned, the aspect initially noted and leading to the design of this study was that of a purely erythematous and sometimes discreetly scaly intertrigo, limited to the wing folds. The inclusion of papulopustular forms or cases resembling seborrheic dermatitis or psoriasis could be a selection bias as some of the investigators may have a less restrictive view of the inclusion criteria. To verify this hypothesis, we excluded all non-isolated cases of intertrigos, including only the 27 patients with erythematous or erythematous and squamous intertrigo. We found no difference in mean age, sex ratio, phototype, family or personal history, or Wood's lamp fluorescence. This, therefore, pleads more for a sign belonging to a spectrum than for the existence of a selection bias.

The most prescribed treatments by the investigators of this study logically corresponded to the pathogenic hypotheses they raised, namely, metronidazole and topical ivermectin for rosacea, and antifungals for seborrheic dermatitis. A follow-up would have allowed exploration of the possible effectiveness of the treatments proposed for this intertrigo, but it was not performed for the majority of patients (86.8%). Seven patients reported efficacy of various treatments prescribed for the intertrigo. However, it is not possible to draw any conclusion since the effectiveness of these treatments could depend on the plurifactorial cause of this intertrigo. The design of our study did not include the follow-up of patients, which forestalls evaluation of the effectiveness of the prescribed therapies.

Our study has potential biases. A centre bias is possible since the majority of patients (69.1%) were recruited from two hospital centres (24 in Argenteuil and 23 in Nice). Wood's

lamp examination could not be performed in 36.8% of cases, resulting in a failure to assess the exact frequency of follicular fluorescence. Finally, this entity is probably underestimated in the general paediatric population. Indeed, we can imagine that most children and adolescents do not consult for this intertrigo because of its mild and paucisymptomatic characteristics, thus not allowing optimal recruitment and description.

To summarise, perialar intertrigo occurring in preadolescence seems to be a previously undescribed clinical manifestation of various dermatoses (acne, rosacea, seborrheic dermatitis and psoriasis), but in some cases it can be isolated, without associated facial dermatosis nor identified cause.



## Figures

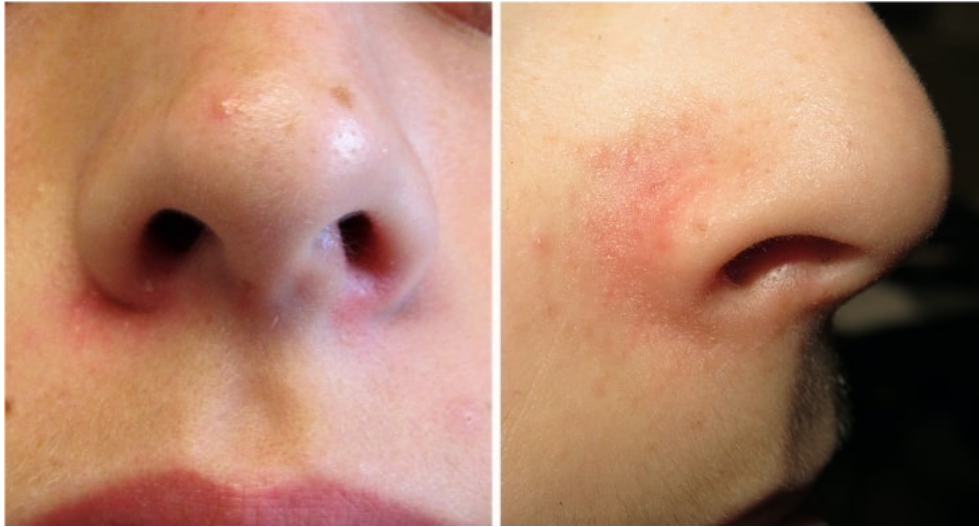

Figure 1: Perialar intertrigo in two young boys: clinical aspect.

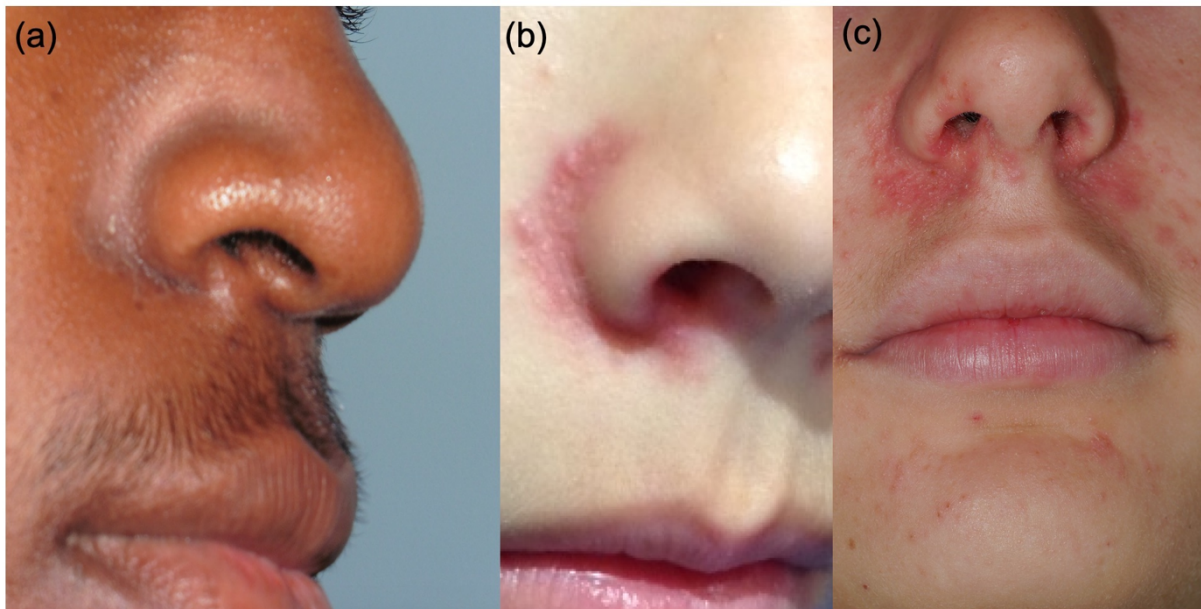


Figure 2: Clinical variants of perialar intertrigo:

- (a) Squamous
- (b) Papular
- (c) Papular and pustular

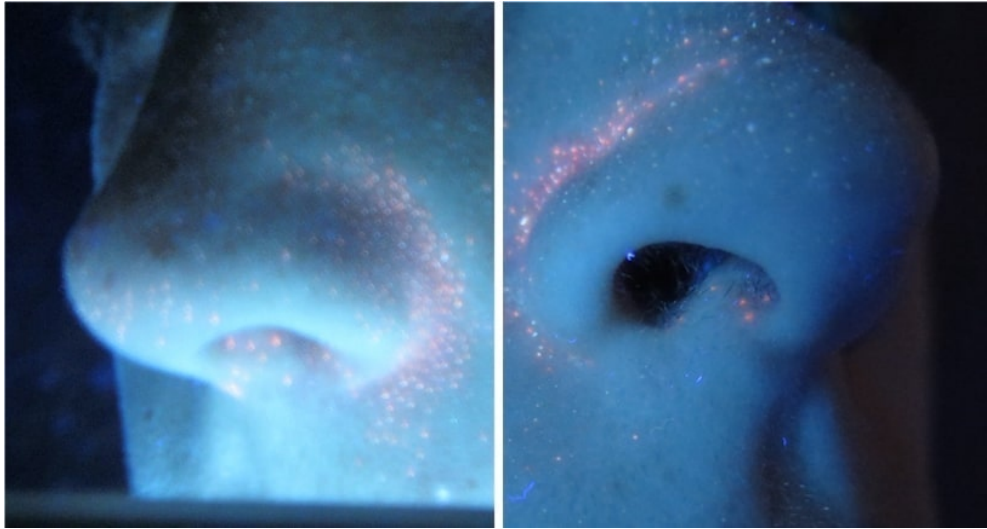


Figure 3: Peri alar intertrigo: orange-red follicular fluorescence under Wood's lamp examination.

## **Acknowledgements**

Participants (members of the Groupe de Recherche de la Société Française de Dermatologie Pédiatrique) : C. Abasq (Brest), B. Bonniaud (Dijon), C. Chiaverini (Nice), T. Hubiche (Nice), JP. Lacour (Nice), J. Lemille (Nantes), E. Mahé (Argenteuil), S. Mallet (Marseille), H. Martin (Nice), A. Maruani (Tours), J. Mazereeuw-Hautier (Toulouse), J. Miquel (Saint-Pierre de la Réunion), A. Phan (Lyon), P. Plantin (Quimper) and A. Sanchez (Nice)

The patients in this manuscript have given written informed consent to publication of their case details.

## References

1. Schachner L, Ling NS, Press S. A statistical analysis of a pediatric dermatology clinic. *Pediatr Dermatol* 1983;1(2):157-64.
2. Wolkenstein P, Machovcová A, Szepietowski JC et al. Acne prevalence and associations with lifestyle: a cross-sectional online survey of adolescents/young adults in 7 European countries. *J Eur Acad Dermatol Venereol* 2018;32(2):298-306.
3. Dunn LK, O'Neill JL, Feldman SR. Acne in adolescents: quality of life, self-esteem, mood, and psychological disorders. *Dermatol Online J* 2011;17(1):1.
4. Zalaudek I, Di Stefani A, Ferrara G, Argenziano G. Childhood granulomatous periorificial dermatitis: a controversial disease. *J Dtsch Dermatol Ges J Ger Soc Dermatol JDDG* 2005;3(4):252-5.
5. Zhao Y, Guo N, Xun M et al. Sociodemographic characteristics and risk factor analysis of *Demodex* infestation (Acari: Demodicidae). *J Zhejiang Univ Sci B* 2011;12(12):998-1007.
6. Dubus JC, Marguet C, Deschildre A et al. Local side-effects of inhaled corticosteroids in asthmatic children: influence of drug, dose, age, and device. *Allergy* 2001;56(10):944-8.
7. Lee WL, Shalita AR, Poh-Fitzpatrick MB. Comparative studies of porphyrin production in *Propionibacterium acnes* and *Propionibacterium granulosum*. *J Bacteriol* 1978;133(2):811-5.
8. Cornelius CE, Ludwig GD. Red fluorescence of comedones: production of porphyrins by *Corynebacterium acnes*. *J Invest Dermatol* 1967;49(4):368-70.
9. McGinley KJ, Webster GF, Leyden JJ. Facial follicular porphyrin fluorescence: correlation with age and density of *Propionibacterium acnes*. *Br J Dermatol* 1980;102(4):437-41.
10. Foley P, Zuo Y, Plunkett A et al. The frequency of common skin conditions in preschool-aged children in Australia: seborrheic dermatitis and pityriasis capitis (cradle cap). *Arch Dermatol* 2003;139(3):318-22.
11. Alexopoulos A, Kakourou T, Orfanou I et al. Retrospective Analysis of the Relationship Between Infantile Seborrheic Dermatitis and Atopic Dermatitis. *Pediatr Dermatol* 2014;31(2):125-30.
12. Prigent F. Dermatite séborrhéique de l'enfant. *Ann Dermatol Venereol* 2002;129:66-9

## IX. Annexe 1

## Etude TRIGONASO

## Fiche de recueil de données

## VOS INFORMATIONS

Nom et prénom du médecin : .....  
 Ville : ..... Votre adresse e-mail : .....  
 Date de la consultation : .....

## PATIENT : DONNEES GENERALES

NOM (3 premières lettres) ..... Prénom (3 premières lettres) : .....  
 Date de naissance : ..... Sexe ..... Phototype .....

## DESCRIPTION CLINIQUE

## Localisation

Sillon naso-génien : Bilatéral  - Droit  - Gauche  Autres localisations ? : .....

## Signes cliniques

	OUI	NON
Erythème		
Desquamation		
Fissures		
Papules		
Pustules		
Autres : préciser		

## Signes fonctionnels

	NON	OUI	INTENSITE (0, +, ++, +++)	FREQUENCE intermittents OU permanents
Prurit				
Picotements				
Douleurs				
Brulures				
Autres : préciser				

## Modalités évolutives

Ancienneté (en mois) : ..... Evolution : Par poussées  Permanent

Photos cliniques : OUI  - NON Examen en lumière de Wood : OUI  - NON 

Fluorescence : OUI  - NON

Si oui : fluorescence folliculaire : OUI  - NON

Couleur : Rouge corail  - Vert  - Jaune  - Autre

Photo en lumière de Wood : OUI  - NON

## Dermatoses associées

Acné : Non  Oui  Si oui : Débutante  - Modérée  - Sévère

Folliculite / acné du dos : OUI  - NON

Folliculite du cuir chevelu : OUI  - NON  Dermatite périorale : OUI  - NON

Dermatite séborrhéique du visage : OUI  - NON  DS du cuir chevelu : OUI  - NON

Autres : .....

## ATCD MEDICAUX DU PATIENT

DA : OUI  - NON  Asthme : OUI  - NON  Rhinocconjonctivite : OUI  - NON

Allergie alimentaire : OUI  - NON  MICI : OUI  - NON  Psoriasis : OUI  - NON

Autres : .....

Utilisation récente ou en cours de corticoïdes inhalés : OUI  - NON

Autres traitements en cours ou régulièrement utilisés (pour une autre raison que la dermatose) :

.....S

#### ATCD FAMILIAUX (père, mère, fratrie)

DA : OUI  - NON     Asthme : OUI  - NON     Rhinocoujonctivite : OUI  - NON   
 Allergie alimentaire : OUI  - NON     MICI : OUI  - NON     Psoriasis : OUI  - NON

#### TRAITEMENTS ESSAYES POUR L'INTERTRIGO

##### Topiques

TYPE	Préciser le nom si possible	Résultat

##### Systémiques

En cas de traitement(s) **systémique(s)** prescrit(s) spécifiquement pour cette dermatose, précisez le type de traitement(s), et s'il(s) a(ont) été efficace(s) ou inefficace(s)

TYPE	Préciser le nom si possible	Résultat

#### PRELEVEMENTS

Des prélèvements microbiologiques ont-ils été réalisés ? : OUI  - NON

Si oui, précisez la nature et les résultats : .....

#### TRAITEMENT PRESCRIT

Précisez ici la nature du traitement que vous avez (éventuellement) prescrit : .....

.....

#### DIAGNOSTIC

A votre avis, quelle est la cause de cet intertrigo (ou quel diagnostic retenez-vous) ? *La réponse "ne sait pas" est possible* : .....

.....

#### COMMENTAIRES LIBRES

Précisez ici toute information qui vous paraît utile : .....

.....

.....

**Fiche et photos (cliniques et en lumière de Wood) à adresser à :**  
[adrien-sanchez@hotmail.fr](mailto:adrien-sanchez@hotmail.fr)

## **X. Serment d'Hippocrate :**

“Au moment d’être admis(e) à exercer la médecine, je promets et je jure d’être fidèle aux lois de l’honneur et de la probité.

Mon premier souci sera de rétablir, de préserver ou de promouvoir la santé dans tous ses éléments, physiques et mentaux, individuels et sociaux.

Je respecterai toutes les personnes, leur autonomie et leur volonté, sans aucune discrimination selon leur état ou leurs convictions. J’interviendrai pour les protéger si elles sont affaiblies, vulnérables ou menacées dans leur intégrité ou leur dignité. Même sous la contrainte, je ne ferai pas usage de mes connaissances contre les lois de l’humanité.

J’informerai les patients des décisions envisagées, de leurs raisons et de leurs conséquences.

Je ne tromperai jamais leur confiance et n’exploiterai pas le pouvoir hérité des circonstances pour forcer les consciences.

Je donnerai mes soins à l’indigent et à quiconque me les demandera. Je ne me laisserai pas influencer par la soif du gain ou la recherche de la gloire.

Admis(e) dans l’intimité des personnes, je tairai les secrets qui me seront confiés. Reçu(e) à l’intérieur des maisons, je respecterai les secrets des foyers et ma conduite ne servira pas à corrompre les mœurs.

Je ferai tout pour soulager les souffrances. Je ne prolongerai pas abusivement les agonies. Je ne provoquerai jamais la mort délibérément.

Je préserverai l’indépendance nécessaire à l’accomplissement de ma mission. Je n’entreprendrai rien qui dépasse mes compétences. Je les entretiendrai et les perfectionnerai pour assurer au mieux les services qui me seront demandés.

J’apporterai mon aide à mes confrères ainsi qu’à leurs familles dans l’adversité.

Que les hommes et mes confrères m’accordent leur estime si je suis fidèle à mes promesses ; que je sois déshonoré(e) et méprisé(e) si j’y manque.”