



**HAL**  
open science

# Mitomycine et 5-fluorouracile en traitement de seconde ligne des carcinomes épidermoïdes du canal anal métastatiques

Angélique Saint Rosano

► **To cite this version:**

Angélique Saint Rosano. Mitomycine et 5-fluorouracile en traitement de seconde ligne des carcinomes épidermoïdes du canal anal métastatiques. Médecine humaine et pathologie. 2020. dumas-03022291

**HAL Id: dumas-03022291**

**<https://dumas.ccsd.cnrs.fr/dumas-03022291v1>**

Submitted on 24 Nov 2020

**HAL** is a multi-disciplinary open access archive for the deposit and dissemination of scientific research documents, whether they are published or not. The documents may come from teaching and research institutions in France or abroad, or from public or private research centers.

L'archive ouverte pluridisciplinaire **HAL**, est destinée au dépôt et à la diffusion de documents scientifiques de niveau recherche, publiés ou non, émanant des établissements d'enseignement et de recherche français ou étrangers, des laboratoires publics ou privés.

UNIVERSITÉ CÔTE D'AZUR  
Faculté de Médecine de Nice

---

**THÈSE D'EXERCICE DE MÉDECINE**  
Pour l'obtention du  
**DIPLOME D'ÉTAT DE DOCTEUR EN MÉDECINE**  
Par

**Angélique SAINT - ROSANO**  
Née le 08 Décembre 1988 à Marseille

DISCIPLINE : ONCOLOGIE MÉDICALE

<p><b>MITOMYCINE ET 5-FLUOROURACILE EN TRAITEMENT DE SECONDE LIGNE DES CARCINOMES ÉPIDERMOIDES DU CANAL ANAL MÉTASTATIQUES</b></p>
--

Soutenue et présentée publiquement  
À Nice, le Vendredi 27 Mars 2020

Président du jury :

Monsieur le Professeur Jean-Marc FERRERO

Directeur de thèse :

Monsieur le Docteur Éric FRANCOIS

Assesseurs :

Monsieur le Professeur Patrick BAQUÉ

Monsieur le Professeur Jean-Michel HANNOUN-LEVI

Monsieur le Docteur Ludovic EVESQUE



## Liste des enseignants au 1er septembre 2019 à la Faculté de Médecine de Nice

**Doyen**  
**Pr. BAQUÉ Patrick**

**Vice-doyens**

**Pédagogie**  
**Recherche**  
**Étudiants**

**Pr. ALUNNI Véronique**  
**Pr DELLAMONICA jean**  
**M. JOUAN Robin**

**Chargé de mission projet Campus**

**Pr. PAQUIS Philippe**

Conservateur de la bibliothèque

Mme AMSELLE Danièle

Directrice administrative des services

Mme CALLEA Isabelle

Doyens Honoraires

M. RAMPAL Patrick  
M. BENCHIMOL Daniel

### PROFESSEURS CLASSE EXCEPTIONNELLE

M.	BAQUÉ Patrick	Anatomie - Chirurgie Générale (42.01)
M.	BERNARDIN Gilles	Réanimation Médicale (48.02)
M.	BOILEAU Pascal	Chirurgie Orthopédique et Traumatologique (50.02)
M.	DARCOURT Jacques	Biophysique et Médecine Nucléaire (43.01)
M.	ESNAULT Vincent	Néphrologie (52-03)
M.	FUZIBET Jean-Gabriel	Médecine Interne (53.01)
M.	GILSON Éric	Biologie Cellulaire (44.03)
M.	GUGENHEIM Jean	Chirurgie Digestive (52.02)
M.	HASSEN KHODJA Reda	Chirurgie Vasculaire (51.04)
M.	HÉBUTERNE Xavier	Nutrition (44.04)
M.	HOFMAN Paul	Anatomie et Cytologie Pathologiques (42.03)
Mme	ICHAÏ Carole	Anesthésiologie et Réanimation Chirurgicale (48.01)
M.	LACOUR	Jean-Philippe Dermato-Vénéréologie (50.03)
M.	LEFTHERIOTIS Geogres	Chirurgie vasculaire ; médecine vasculaire (51.04)
M.	MARQUETTE Charles-Hugo	Pneumologie (51.01)
M.	MARTY Pierre	Parasitologie et Mycologie (45.02)
M.	MICHIELS Jean-François	Anatomie et Cytologie Pathologiques (42.03)
M.	MOUROUX Jérôme	Chirurgie Thoracique et Cardiovasculaire (51.03)
Mme	PAQUIS Véronique	Génétique (47.04)
M.	PAQUIS Philippe	Neurochirurgie (49.02)
M.	QUATREHOMME Gérald	Médecine Légale et Droit de la Santé (46.03)
M.	RAUCOULES-AIMÉ Marc	Anesthésie et Réanimation Chirurgicale (48.01)

M.	ROBERT Philippe	Psychiatrie d'Adultes (49.03)
M.	THYSS Antoine	Cancérologie, Radiothérapie (47.02)
M.	TRAN Albert	Hépatogastro-entérologie (52.01)

#### PROFESSEURS PREMIERE CLASSE

Mme	ASKENAZY-GITTARD Florence	Pédopsychiatrie (49.04)
M.	BARRANGER Emmanuel	Gynécologie Obstétrique (54.03)
M.	BÉRARD Étienne	Pédiatrie (54.01)
Mme	BLANC-PEDEUTOUR Florence	Cancérologie – Génétique (47.02)
M.	BONGAIN	André Gynécologie-Obstétrique (54.03)
Mme	BREUIL Véronique	Rhumatologie (50.01)
M.	CASTILLO Laurent	O.R.L. (55.01)
M.	CHEVALLIER Patrick	Radiologie et Imagerie Médicale (43.02)
M.	DE PERETTI Fernand	Anatomie-Chirurgie Orthopédique (42.01)
M.	DRICI Milou-Daniel	Pharmacologie Clinique (48.03)
M.	FERRARI Émile	Cardiologie (51.02)
M.	FERRERO Jean-Marc	Cancérologie ; Radiothérapie (47.02)
M.	FONTAINE Denys	Neurochirurgie (49.02)
M.	GIBELIN Pierre	Cardiologie (51.02)
M.	HANNOUN-LEVI Jean-Michel	Cancérologie ; Radiothérapie (47.02)
M.	LEVRAUT Jacques	Médecine d'urgence (48.05)
M.	LONJON Michel	Neurochirurgie (49.02)
M.	MOUNIER Nicolas	Cancérologie, Radiothérapie (47.02)
M.	PADOVANI Bernard	Radiologie et Imagerie Médicale (43.02)
M.	PICHE Thierry	Gastro-entérologie (52.01)
M.	PRADIER Christian	Épidémiologie, Économie de la Santé et Prévention (46.01)
Mme	RAYNAUD Dominique	Hématologie (47.01)
M.	ROSENTHAL Éric	Médecine Interne (53.01)
M.	SCHNEIDER Stéphane	Nutrition (44.04)
M.	STACCINI Pascal	Biostatistiques et Informatique Médicale (46.04)
M.	THOMAS Pierre	Neurologie (49.01)
M.	TROJANI Christophe	Chirurgie Orthopédique et Traumatologique (50.02)

#### PROFESSEURS DEUXIEME CLASSE

Mme	ALUNNI Véronique	Médecine Légale et Droit de la Santé (46.03)
M.	ANTY Rodolphe	Gastro-entérologie (52.01)
M.	BAHADORAN Philippe	Cytologie et Histologie (42.02)
Mme	BAILLIF Stéphanie	Ophthalmologie (55.02)
Mme	BANNWARTH Sylvie	Génétique (47.04)
M.	BENIZRI Emmanuel	Chirurgie Générale (53.02)
M.	BENOIT Michel	Psychiatrie (49.03)
M.	BERTHET Jean-Philippe	Chirurgie Thoracique (51.03)
M.	BOZEC Alexandre	ORL- Cancérologie (47.02)
M.	BREAUD Jean	Chirurgie Infantile (54.02)
Mme	BUREL-VANDENBOS Fanny	Anatomie et Cytologie pathologiques (42.03)
M.	CHEVALIER Nicolas	Endocrinologie, Diabète et Maladies Métaboliques (54.04)
Mme	CHINETTI Giulia	Biochimie-Biologie Moléculaire (44.01)
M.	CLUZEAU Thomas	Hématologie (47.01)

M.	DELLAMONICA Jean	Réanimation médicale (48.02)
M.	DELOTTE Jérôme	Gynécologie-obstétrique (54.03)
M	FAVRE Guillaume	Néphrologie (44-02)
M.	FOURNIER Jean-Paul	Thérapeutique (48-04)
Mlle	GIORDANENGO Valérie	Bactériologie-Virologie (45.01)
Mme	GIOVANNINI-CHAMI Lisa P	Pédiatrie (54.01)
M.	GUÉRIN Olivier	Méd. In ; Gériatrie (53.01)
M.	IANNELLI Antonio	Chirurgie Digestive (52.02)
M.	ILIE Marius	Anatomie et Cytologie pathologiques (42.03)
M	JEAN BAPTISTE Elixène	Chirurgie vasculaire (51.04)
M.	PASSERON Thierry	Dermato-Vénéréologie (50-03)
M.	ROHRLICH Pierre	Pédiatrie (54.01)
M.	ROUX Christian	Rhumatologie (50.01)
M.	RUIMY Raymond	Bactériologie-virologie (45.01)
Mme	SACCONI Sabrina	Neurologie (49.01)
M.	SADOUL Jean-Louis	Endocrinologie, Diabète et Maladies Métaboliques (54.04)
M.	VANBIERVLIET Geoffroy	Gastro-entérologie (52.01)

#### MAITRES DE CONFÉRENCES DES UNIVERSITÉS - PRATICIENS HOSPITALIERS

M.	AMBROSETTI Damien	Cytologie et Histologie (42.02)
M.	BENOLIEL José	Biophysique et Médecine Nucléaire (43.01)
Mme	BERNARD-POMIER Ghislaine	Immunologie (47.03)
M.	BRONSARD Nicolas	Anatomie Chirurgie Orthopédique et Traumatologie (42.01)
M.	CAMUZARD Olivier	Chirurgie Plastique (50-04)
Mme	CONTENTI-LIPRANDI Julie	Médecine d'urgence (48-04)
M.	DOGLIO Alain	Bactériologie-Virologie (45.01)
M	DOYEN Jérôme	Radiothérapie (47.02)
M.	FOSSE Thierry	Bactériologie-Virologie-Hygiène (45.01)
M.	GARRAFFO Rodolphe	Pharmacologie Fondamentale (48.03)
Mme	HINAULT Charlotte	Biochimie et biologie moléculaire (44.01)
M.	HUMBERT Olivier	Biophysique et Médecine Nucléaire (43.01)
Mme	LAMY Brigitte	Bactériologie-virologie (45.01)
Mme	LONG-MIRA Elodie	Cytologie et Histologie (42.02)
Mme	MAGNIÉ Marie-Noëlle	Physiologie (44.02)
M.	MASSALOU Damien	Chirurgie Viscérale (52-02)
Mme	MOCERI Pamela	Cardiologie (51.02)
M.	MONTAUDIE Henri	Dermatologie (50.03)
Mme	MUSSO-LASSALLE Sandra	Anatomie et Cytologie pathologiques (42.03)
M.	NAÏMI Mourad	Biochimie et Biologie moléculaire (44.01)
Mme	POMARES Christelle	Parasitologie et mycologie (45.02)
M.	SAVOLDELLI Charles	Chirurgie maxillo-faciale et stomatologie (55.03)
Mme	SEITZ-POLSKI Barbara	Immunologie (47.03)
M.	SQUARA Fabien	Cardiologie (51.02)
M.	TESTA Jean	Épidémiologie Économie de la Santé et Prévention (46.01)
Mme	THUMMLER Susanne	Pédopsychiatrie (49-04)
M.	TOULON Pierre	Hématologie et Transfusion (47.01)

**MAITRE DE CONFÉRENCES DES UNIVERSITÉS**

M.	DARMON David	Médecine Générale (53.03)
Mme	GROS Auriane	Orthophonie (69)

**PROFESSEURS AGRÉGÉS**

Mme	LANDI Rebecca	Anglais
-----	---------------	---------

**PRATICIEN HOSPITALIER UNIVERSITAIRE**

M.	DURAND Matthieu	Urologie (52.04)
M.	SICARD Antoine	Néphrologie (52-03)

**PROFESSEURS ASSOCIÉS**

M.	GARDON Gilles	Médecine Générale (53.03)
Mme	MONNIER Brigitte	Médecine Générale (53.03)

**MAITRES DE CONFÉRENCES ASSOCIÉS**

Mme	CASTA Céline	Médecine Générale (53.03)
M.	GASPERINI Fabrice	Médecine Générale (53.03)
M.	HOGU Nicolas	Médecine Générale (53.03)

**Professeurs Honoraires**

M. AMIEL Jean	M. FREYCHET Pierre
M ALBERTINI Marc	M. GASTAUD Pierre
M. BALAS Daniel	M. GÉRARD Jean-Pierre
M. BATT Michel	M. GILLET Jean-Yves
M. BLAIVE Bruno	M. GRELLIER Patrick
M. BOQUET Patrice	M. GRIMAUD Dominique
M. BOURGEON André	M. JOURDAN Jacques
M. BOUTTÉ Patrick	M. LAMBERT Jean-Claude
M. BRUNETON Jean-Noël	M. LAZDUNSKI Michel
Mme BUSSIERE Françoise	M. LEFEBVRE Jean-Claude
M. CAMOUS Jean-Pierre	M. LE FICHOUX Yves
M. CANIVET Bertrand	Mme LEBRETON Elisabeth
M. CASSUTO Jill-patrice	M. MARIANI Roger
M. CHATEL Marcel	M. MASSEYEFF René
M. COUSSEMENT Alain	M. MATTEI Mathieu
Mme CRENESSE Dominique	M. MOUIEL Jean
M. DARCOURT Guy	Mme MYQUEL Martine
M. DELLAMONICA Pierre	M. ORTONNE Jean-Paul
M. DELMONT Jean	M. PRINGUEY Dominique
M. DEMARD François	M. SANTINI Joseph

M. DESNUELLE Claude  
M. DOLISI Claude  
Mme EULLER-ZIEGLER Liana  
M. FENICHEL Patrick  
M. FRANCO Alain  
M. ZIEGLER Gérard

M. SAUTRON Jean Baptiste  
M. SCHNEIDER Maurice  
M. TOUBOL Jacques  
M. TRAN Dinh Khiem  
M VAN OBBERGHEN Emmanuel

#### M.C.U. Honoraires

M. ARNOLD Jacques  
M. BASTERIS Bernard  
M. BENOLIEL José  
Mlle CHICHMANIAN Rose-Marie  
Mme DONZEAU Michèle  
M. EMILIOZZI Roméo  
M. FRANKEN Philippe  
M. GASTAUD Marcel

M. GIUDICELLI Jean  
M. MAGNÉ Jacques  
Mme MEMRAN Nadine  
M. MENGUAL Raymond  
M. PHILIP Patrick  
M. POIRÉE Jean-Claude  
Mme ROURE Marie-Claire

## REMERCIEMENTS

### **Au Professeur Jean-Marc FERRERO.**

Je vous remercie de me faire l'honneur d'être le Président de mon jury de thèse. Merci pour votre écoute et vos conseils. Soyez assuré de mon profond respect.

### **À mon Directeur de thèse, le Docteur Éric FRANCOIS.**

Un immense merci pour tout ce que vous m'avez transmis et continuez de me transmettre, je n'aurai pu rêver meilleur mentor. J'ai pour vous une sincère admiration et une très grande reconnaissance. Merci pour votre confiance et votre bienveillance tout au long de mon internat.

### **Au Professeur Patrick BAQUÉ.**

Monsieur le Doyen, c'est un très grand honneur pour moi que vous ayez accepté de juger mon travail. Je vous remercie pour vos enseignements durant mes premières années d'étude. Veuillez trouver ici l'expression de ma profonde reconnaissance.

### **Au Professeur Jean-Michel HANNOUN-LEVI.**

Je vous remercie d'avoir accepté de faire partie de mon jury de thèse. Merci pour votre accueil et vos enseignements durant mon semestre en radiothérapie. Recevez l'expression de mon profond respect.

### **Au Docteur Ludovic EVESQUE.**

Un très grand merci pour ton aide précieuse, ton partage de connaissances et ta confiance tout au long de ce travail et de mon internat. Cela a toujours été un plaisir d'apprendre et de travailler à tes côtés. Je mesure la chance que j'ai de pouvoir le faire encore durant de nombreuses années.



**Aux deux amours de ma vie.**

**A Jérémy**, qui supporte et soutient tous mes projets professionnels depuis le début. Rien ne serait possible sans toi.

**A Noam**, « mon fils !!! », ma plus belle réussite qui, je l'espère, lira un jour cette thèse qu'il a co-écrite avec moi.

**À ma mère, Nathalie**, mon modèle. Pour tout l'amour et les valeurs qu'elle a su me transmettre et pour son soutien inconditionnel qui a fortement contribué à arriver où j'en suis aujourd'hui.

**À mon père, Thierry**, à qui je ressemble tant et qui est un exemple de force et de réussite pour moi. J'espère que tu n'es pas trop déçu de ne pas me voir embrasser une carrière sportive...

**À mes sœurs, Alexandra et Jade**, que j'aime d'un amour infini et dont je suis très fière.

**À mes grands-parents, Martine et Antoine**, pour tout leur amour et leur soutien tout au long de ma vie. Et pour s'être inquiétés régulièrement de savoir si mon cerveau n'était pas en surchauffe avec toutes ces années d'étude.

**À mes beaux-parents, Brigitte et Robert et à ma belle-sœur préférée, Sabrina**. J'ai la chance de vous avoir pour famille, merci de m'avoir accompagnée toutes ces années. Ça y est Brigitte tu peux me présenter officiellement comme ta belle fille « Le Docteur » !!

**À mes Fillottes, Charlotte, Chloé, Diane, Faustine, Lauren et Virginie**. Mes sœurs « conçues pour faire la différence », je suis tellement reconnaissante que la vie vous ait mises sur mon chemin. Je suis fière de nos parcours et j'ai hâte de connaître la suite de notre histoire. Un grand merci aussi à ceux qui partagent maintenant vos vies et un peu la mienne du coup ;)

**À Jonas, ma béquille**. Merci à The Kooples d'avoir créé cette chemise à l'origine de notre rencontre. Merci pour les FOMFI, les sous-colles, les BO de Disney, les gnocchis, les chuuuuutes, les 6 mois rue Chapon (escalier gauche, au fond, derrière les plantes) ... Merci de partager tous les moments importants de ma vie depuis plus de 10 ans.

**À mon Benou**, toujours là pour moi. Je n'abandonne pas l'idée qu'un jour on sera co-Président de la République.

**À Océane, mon poil.** Certifiée BFF depuis la 3<sup>ème</sup>. Que de chemin parcouru, je suis fière de nous.

**À l'ensemble de ma famille, belle-famille et amis** qui suivent de près ou de loin mes études de médecine, un grand merci et « NON, ce n'est pas encore fini » !!!

**À l'ensemble des médecins du Centre Antoine Lacassagne.**

Pour tout ce que vous m'avez apporté au fil de mon internat, chacun à votre façon. Je suis profondément reconnaissante d'avoir la chance d'évoluer avec et grâce à vous.

**Au Docteur Karen BENEZERY.** Le bonheur consiste en « un grand crème », « un expresso » et une consultation du jeudi matin avec toi. Je ne sais comment te remercier pour tout ce que tu m'as appris tant sur le plan médical qu'humain.

**Au Docteur Delphine BORCHIellini.** Pour être un brillant médecin et aussi une maman qui déchire. Merci pour ce bel exemple, tous tes précieux conseils, ta disponibilité et ta confiance.

**Au Docteur Annick BOScAGLI.** La maman de la « team B4 ». Un immense merci pour ces six mois inoubliables passés dans le service et pour ta gentillesse et ta douceur.

**Au Docteur Gérard CAVAGLIONE.** Pour m'avoir transmis le virus des tumeurs neuroendocrines. Je vous remercie pour votre gentillesse et votre partage de connaissances (et de chocolat). Vous me manquez beaucoup, j'espère que les deux bons vivants que nous sommes auront l'occasion de se revoir bientôt autour d'un bon repas.

**Au Docteur Catherine CIAIS.** Pour votre grande gentillesse et votre bienveillance à mon égard.

**Au Docteur Jérôme DOYEN.** Pour le partage de tes nombreuses connaissances toujours avec pédagogie et passion et pour ton humour décapant.

**Au Docteur Philippe FOLLANA.** Il n'y a pas de mot pour exprimer toute l'admiration et la reconnaissance que je te porte. Je te remercie pour tout ce que tu m'as appris depuis que je suis arrivée comme FFI dans ton service et tout ce que tu as fait pour moi dans les bons moments comme dans les plus difficiles. Merci aussi pour ton amitié et toutes les soirées où l'on devait rentrer « tôt » et en taxi.

**Au Professeur Jean-Pierre GÉRARD.** Pour nos échanges matinaux en RCP toujours très instructifs.

**Au Docteur Lauris GASTAUD.** Pour m'avoir enseigné la prise en charge de la leucémie « joyeuse ». Merci pour ta gentillesse, ton sourire et ta bienveillance tout au long de mon semestre au B4.

**Au Professeur Joël GUIGAY.** Je vous remercie pour vos enseignements en oncologie ORL et pour avoir soutenu mon souhait de poursuivre une formation translationnelle.

**Au Docteur Christophe HEBERT.** Pour son enseignement en onco-nutrition.

**Au Docteur Daniel LAM CHAM KEE.** Pour sa bonne humeur matinale mais surtout pour son partage de connaissances durant mon semestre en radiothérapie.

**Au Docteur Véronique MARI.** Pour sa gentillesse et sa bienveillance tout au long de mon internat.

**Au Docteur Josiane OTTO.** Pour votre partage de connaissances en oncologie thoracique et pour votre bienveillance tout au long de mon semestre en HDS.

**Au Professeur Frédéric PEYRADE.** Pour m'avoir mis le pied à l'étrier et m'avoir guidée dans le fabuleux monde de la recherche. Merci pour ta disponibilité, ta transmission et tes précieux conseils.

**Au Docteur Esma SAADA.** Pour ce que tu m'as transmis pendant mon semestre en HDJ et pour m'avoir toujours encouragée à poursuivre la recherche.

**Au Docteur Joseph SICURANI.** Pour sa bonne humeur et son humour.

**Au Docteur Shakeel SUMODHEE.** Pour ta transmission de connaissances au cours de mon semestre de radiothérapie.

**Au Professeur Antoine THYSS.** Je vous remercie pour votre transmission de connaissances médicales et au-delà.

**Aux Docteurs Colette SWARTHOED et Danielle BENISVY.** Pour leur partage de connaissances dans le domaine des tumeurs neuro endocrines et leur gentillesse.

**À l'ensemble des médecins et chercheurs avec qui j'ai eu la chance de travailler pendant mon internat.**

**Au Docteur Caroline ASTIER.** Pour avoir été une première chef formidable. Merci pour tout ce que tu m'as appris, pour ton amitié, ta gentillesse, ta douceur et ton soutien.

**Au Docteur Jérôme BARRIÈRE.** Un immense merci pour ta confiance, ton énergie débordante et communicative et pour ton soutien sans faille. Et bien évidemment, merci pour CANFER !

**Au Docteur Ophélie CASSUTO.** Merci pour ce que tu m'as appris, ta bonne humeur et ton franc parlé. Merci aussi pour ton amitié, ton sens de la fête et ta générosité.

**Au Docteur Anne-Claire FRIN.** Merci pour ce que tu m'as appris en oncologie digestive, j'ai beaucoup d'admiration pour tout ce que tu arrives à gérer si brillamment et enfin merci pour ton amitié.

**Au Docteur Delphine OUVRIER.** M'avoir permise de te remplacer et ton accompagnement pendant cette période m'ont tellement appris, je te remercie de m'avoir offert cette opportunité et de m'avoir fait confiance. Merci également d'être le meilleur binôme de congrès qui existe.

**À l'ensemble des médecins du service d'hépatogastroentérologie de l'Archet.** Pour votre accueil chaleureux, vos enseignements et votre patience envers l'oncologue que je suis.

**Au Docteur Régis KAPHAN.** Pour ce que tu m'as enseigné pendant ce semestre cannois, merci pour ta confiance et ta grande gentillesse.

**Au Docteur Eléa BLANCHOUIN.** Pour m'avoir fait découvrir la médecine interne, pour ton dynamisme, ta gentillesse et ton précieux soutien.

**Au Docteur Nicolas WEISS.** Pour les bassines de café ingurgitées et nos fous rires quotidiens.

**Aux Docteurs Nathalie MONTAGNE, Laurence SAUDES et Mattéo VASSALLO.** Pour votre partage de connaissances et votre gentillesse durant ces 6 mois parmi vous.

**Au Docteur Lorraine KREBS.**

Pour cette belle rencontre et l'amitié qui en découle. Merci aussi pour nos RCP téléphoniques où tu ne cesses de me challenger.

**Au Professeur Julien TAIEB.** Je vous remercie pour la chance qui m'a été donnée d'apprendre à vos côtés. Un grand merci pour votre disponibilité, votre bienveillance et pour m'avoir donné l'opportunité de collaborer à vos projets.

**À ma superbe équipe de chefs de clinique : Aux Docteurs Édouard AUCLIN, Clélia COUTZAC, Claire GALLOIS et Alexandra LAPEYRE-PROST.** Pour m'avoir gardée six mois malgré ma passion pour l'imprimé léopard et mon accent marseillais qui ressort en cas d'énervement (ce qui n'arrive quasiment jamais on est bien d'accord !).

**À l'ensemble des médecins du service d'oncologie digestive de l'Hôpital Européen Georges Pompidou.** Merci pour votre accueil, votre dynamisme communicatif et votre partage de connaissances.

**Au Docteur Ellen VAN OBBERGHEN - SCHILLING.** Pour m'avoir accueillie au sein de son équipe et m'avoir fait découvrir et aimer la recherche.

**À l'ensemble de la team iBV : Aurélie, Agnès, Belinda, Delphine, Dominique** mon bras droit (et aussi mon bras gauche ;)), **George, Laurent, Michaël, Samah, Seb et Zeinab.** Pour m'avoir si bien intégrée même si je suis médecin... Merci pour votre bienveillance et l'ambiance de folie qui règne au labo. Un grand merci aussi à Lindt et aux « crottes de marmottes, AOP » de nous sponsoriser au quotidien.

#### À mes anciens co-internes devenus grands et aux actuels.

**A la team de l'APERONCO.**

**A Alexander.** Mon père spirituel, un grand merci pour ta contribution à ce travail, tes précieux conseils depuis le début de mon internat et ton amitié. **A Coralie,** la seule personne qui comprend vraiment ma passion pour les princesses.

**A Juliette,** ma mère spirituelle, qui me manque beaucoup. Les lyonnais ont beaucoup de chance.

**A Audrey,** qui m'a gentiment initiée aux gardes et transmis son karma... Merci pour ta pédagogie du rayon pendant mon semestre en radiothérapie (#jepeuxpasjaisiteouest), la découverte de la pissa de la pignata, les séances de potinologie et ton amitié.

**A Joris, Céline et Agnès.** Pour avoir accompagné mes premiers pas de faisant fonction d'interne et calmé mes angoisses sur la prescription de paracétamol, « Do you remember... »

**A Nadia.** La pin-up du B3. Je suis ravie de pouvoir te retrouver dans le service et partager ton dynamisme et ta passion pour ce métier.

**A Constance.** La co-interne de gynécologie la plus cool et la plus bronzée dont on puisse rêver. Merci de m'avoir transmis ta passion de l'onco-gynéco, un peu moins celle du sport...

**A Camille** « Kenavo la Varvat », **Thibault** formateur en prescription de « réa » et **Antoine** gynécologue de l'extension, **ma « team B4 »**. Semestre certifié le plus riche en fou rires de tout mon long internat. Gagner trois amis en même temps ça n'a pas de prix. Dédicace à la REGUL et au TOTEM du B4 !

**A Rémy dit « Maaliki »**, distributeur de rêves et de bonne humeur pendant 6 mois.

**A Lucile**, ma Lulu, pour notre compatibilité parfaite à tout point de vue, j'ai hâte de former notre binôme infernal. **A Lila**, ma Lilouille, ma neurologue préférée, toi qui sais si bien me dessiner, tu nous manques, REVIENS !! Parce qu'on règle tous les problèmes avec des rayons, des potins et du Chablis. Longue vie aux trois Grammes !

**A la « Girls team HEGP »** : **Lina** et son « immunité », **Cecile** « ma jumelle », **Jeanne** et sa passion de l'andouillette en salle de garde et **Gaby** notre bébé devenu grand. Merci les filles d'avoir confirmé que l'union fait la force. Paris avec vous c'est quand même loin d'être « la tristitude ».

**A tous mes co-internes oncologues et onco-radiothérapeutes devenu Docteurs confirmés ou en devenir** : **Benjamin, Caroline, Claire** : la relève, **David, Delphine, Emilien, Hamza, Magalie** « AVEC UN E » : mon binôme associatif et plus encore, merci pour tout ce que tu fais, **Marc, ma petite Maria** : merci pour ta bonne humeur et ton enthousiasme, **Maud, Nicolas, Rémy, Romain et Victoria**.

**A l'équipe du Master 2 barbus ou non** : **Aurélie, Benjamin** « Môssieur Salucki », **Dorian** patron Corse du Son des guitares, **Jonathan** « Binzakin », **Nicolas, Saadal et Sophie**.

**A mes colloqs marseillais « OB-OB »** : **Audrey, David, Lorraine et Marine**. On ne se referait pas une colloc toit terrasse / bulots / Paternel prochainement ?

**Merci à tous les étudiants en médecine et les internes qui ont croisé ma route et avec qui cela a été un bonheur de travailler.**

**A l'ensemble des équipes de Cadres, IDE, AS et ASH de jour et de nuit** avec qui j'ai eu la chance de travailler. Cette spécialité nous réserve des moments souvent difficiles mais vous avez le don de rendre cela plus léger grâce à vos compétences, votre humanité et votre bonne humeur, MERCI !

**A l'ensemble des secrétaires des services et du A5**, dont les bureaux sont souvent un refuge où l'on est sûr de passer un moment agréable. Merci de ne (presque) pas râler quand mes CR dépassent 5

minutes « point à la ligne, sautez une ligne... ». Une pensée toute particulière pour ma **Virginie** (ma belle-maman) qui est là depuis le début.

**Aux patients et à leurs familles** qui ont motivé mon choix de spécialité et qui m'apportent beaucoup.

**Je dédie ce travail à Didier, qui évoquait ce moment avec beaucoup d'émotion et de fierté. J'aime croire qu'un peu de toi sera dans cet amphi.**

TABLE DES MATIÈRES

<b>PREMIÈRE PARTIE : LES CARCINOMES ÉPIDERMOÏDES DU CANAL ANAL MÉTASTATIQUES, PRISE EN CHARGE ACTUELLE ET PERSPECTIVES.....</b>	<b>16</b>
I. INTRODUCTION.....	16
II. LA PRISE EN CHARGE EN PREMIÈRE LIGNE THÉRAPEUTIQUE : VERS DE NOUVEAUX STANDARDS. ....	16
III. PRISE EN CHARGE LORS DES LIGNES ULTÉRIEURES : MISE AU POINT ET PERSPECTIVES. ....	17
1. <i>La Chimiothérapie</i> .....	17
2. <i>Les anti-EGFR</i> .....	18
3. <i>L'immunothérapie</i> .....	18
IV. LES ÉTUDES À VENIR.....	20
V. CONCLUSION.....	22
<b>DEUXIÈME PARTIE : MITOMYCINE ET 5-FLUOROURACILE EN TRAITEMENT DE SECONDE LIGNE DES CARCINOMES ÉPIDERMOÏDES DU CANAL ANAL MÉTASTATIQUES.....</b>	<b>23</b>
I. INTRODUCTION.....	23
II. MATÉRIEL ET METHODES .....	24
1. <i>Les patients</i> .....	24
2. <i>La chimiothérapie</i> .....	24
3. <i>Analyse statistique</i> .....	25
III. RÉSULTATS .....	25
IV. DISCUSSION.....	27
V. CONCLUSION.....	29
VI. TABLEAUX ET FIGURES .....	30
<b>ARTICLE PUBLIÉ EN ANGLAIS .....</b>	<b>34</b>
<b>RÉFÉRENCES PREMIÈRE PARTIE .....</b>	<b>41</b>
<b>RÉFÉRENCES DEUXIÈME PARTIE.....</b>	<b>44</b>
<b>SERMENT D'HIPPOCRATE .....</b>	<b>47</b>
<b>RÉSUMÉ .....</b>	<b>48</b>



## **PREMIÈRE PARTIE : LES CARCINOMES ÉPIDERMOÏDES DU CANAL ANAL MÉTASTATIQUES, PRISE EN CHARGE ACTUELLE ET PERSPECTIVES.**

*Revue de la littérature soumise*

### **I. INTRODUCTION**

Le cancer du canal anal est une maladie rare qui représente 2,5 % des cancers digestifs [1] [2]. La forme histologique prédominante est le carcinome épidermoïde (95%) suivie par l'adénocarcinome. Depuis plusieurs années, son incidence est en constante progression probablement en lien avec l'augmentation des facteurs de risque qui lui sont associés en particulier les infections à Human Papilloma Virus (HPV). On estime que le phénotype à haut risque HPV 16 est détecté dans 89% des cas [2] [3].

Les maladies métastatiques représentent environ 20% des patients en prenant en compte les formes diagnostiquées de façon synchrone ou après récurrence d'une maladie localisée traitée initialement de manière curative [4] [5] [6]. Leur pronostic reste sombre avec un taux de survie à 5 ans estimé à 30% [7]. En raison de la rareté des formes métastatiques, le niveau de preuve des recommandations thérapeutiques actuelles est faible. Nous présentons ici une revue de la littérature sur la prise en charge des carcinomes épidermoïdes du canal anal inopérables localement avancés ou métastatiques et les perspectives thérapeutiques dans ce domaine.

### **II. LA PRISE EN CHARGE EN PREMIÈRE LIGNE THÉRAPEUTIQUE : VERS DE NOUVEAUX STANDARDS.**

L'association cisplatine (80 à 100 mg/m<sup>2</sup>) et 5-fluorouracile (5FU) (600 à 1000 mg/m<sup>2</sup>) a jusqu'à présent constitué le traitement standard de première intention [8] [9], bien que basé sur des données rétrospectives sur un faible nombre de patients [10][11][12][13][14][15]. Les données de la littérature révèlent des taux de réponse élevés (30 à 75 %) mais des durées de réponse courtes (5,8 à 8 mois) [16].

L'activité anti-tumorale des taxanes en association à un sel de platine en première ligne thérapeutique a d'abord été rapportée dans des séries rétrospectives sur de faibles effectifs de patients avec des taux de réponse tumorale allant de 33 à 69% [13][15][17]. Dans l'essai de phase II publié par Hainswoth et al., sur les sept patients présentant un carcinome épidermoïde du canal anal, l'association paclitaxel, carboplatine et 5FU permettait d'obtenir une réponse objective chez quatre patients dont deux réponses complètes. Les durées de réponse allaient de 10 à plus de 63 mois au prix d'une toxicité hématologique et digestive importante (17 % de neutropénies fébriles, 25 % d'anémies, 19% de thrombopénies et 17% de diarrhées de grade supérieur à 3) [18].

L'année dernière, les résultats de la première étude de phase II randomisée, multicentrique et internationale comparant l'efficacité de l'association carboplatine (AUC5) plus paclitaxel (80 mg/m<sup>2</sup> hebdomadaire) au traitement standard par cisplatine (60 mg/m<sup>2</sup>) et 5FU (1000 mg/m<sup>2</sup>) ont été présentés au congrès européen d'oncologie médicale (ESMO)[19]. Les taux de réponse étaient similaires entre les deux bras (57.1% versus 59.0%) avec cependant moins de toxicités rapportées avec l'association carboplatine et paclitaxel. De plus, le schéma carboplatine plus paclitaxel permettait une amélioration significative de la survie globale des patients passant de 12,3 mois dans le bras standard à 20 mois dans le bras expérimental ( $p = 0,014$ ). Ces résultats permettent de considérer cette association comme un nouveau standard de traitement en première ligne. Parallèlement, l'essai de phase II multicentrique français EPITOPES HPV02 a évalué l'efficacité de l'ajout du docetaxel au traitement de référence par cisplatine et 5FU (DCF) [20]. Avec un taux de réponse objectif de 86%, une médiane de survie sans progression de 11 mois et un taux de survie globale à 12 mois de 83%, le schéma DCF (docetaxel 40 mg/m<sup>2</sup>, cisplatine 40 mg/m<sup>2</sup>, 5FU 1200 mg/m<sup>2</sup>) devient également une option thérapeutique en première ligne chez les patients présentant un état général conservé.

Dans le cas particulier des maladies oligométastatiques, il semblerait que, chez des patients très sélectionnés, une prise en charge multimodale associant une chimiothérapie systémique à des traitements ablatifs locaux par chirurgie, radiothérapie ou radiofréquence, permette un meilleur contrôle tumoral et un allongement de la survie des patients. Une série rétrospective sur 50 patients rapporte une amélioration significative de la médiane de survie globale de 22 mois chez les patients ayant bénéficié d'une prise en charge multimodale versus 13 mois ( $p = 0,002$ ) [21].

### **III. PRISE EN CHARGE LORS DES LIGNES ULTÉRIEURES : MISE AU POINT ET PERSPECTIVES.**

On estime qu'environ un tiers des patients atteints d'un carcinome épidermoïde du canal anal en situation localement avancée non opérable ou métastatique sont éligibles à une deuxième ligne de traitement [15]. Il n'existe, à ce jour, aucun consensus quant à la prise en charge de ces tumeurs après échec d'une première ligne de chimiothérapie.

#### **1. La Chimiothérapie.**

Concernant l'efficacité des taxanes, dans une série rétrospective de 7 patients, une réponse partielle a été rapportée chez 4 patients traités par paclitaxel après échec d'une chimiothérapie par cisplatine et 5FU [22]. L'association carboplatine plus paclitaxel a été évaluée dans une étude rétrospective sur 6 patients avec mise en évidence d'une seule stabilisation tumorale [17]. Plus récemment, dans la série rétrospective rapportée par Sclafani et al., parmi les 21 patients ayant pu bénéficier d'une deuxième

ligne thérapeutique, huit patients avaient été traités par paclitaxel en association ou non à du carboplatine avec une médiane de survie sans progression en deuxième ligne de 3,2 mois (2,5-7,1 mois) [15].

Toutefois, on peut penser que le changement des pratiques dans le choix de la chimiothérapie de première ligne pourrait réduire l'utilisation des sels de platine et des taxanes en deuxième ligne de traitement.

Dans cette perspective, l'efficacité de l'association mitomycine et 5FU a récemment été étudiée de manière rétrospective chez 19 patients. Sept patients (37%) présentaient une maladie métachrone qui avait déjà été traitée par mitomycine et 5FU en association à une radiothérapie au stade localisé. Malgré un taux de réponse objectif de 26%, les gains en survie sans progression et en survie globale restaient limités, respectivement de 3 et 7 mois [23].

## **2. Les anti-EGFR**

Par analogie avec les tumeurs de la sphère ORL, les carcinomes épidermoïdes du canal anal présentent une forte expression de l'EGFR associée à un faible taux de mutation RAS et BRAF faisant d'eux des candidats potentiels pour les thérapies anti-EGFR [24][25][26].

Leur efficacité après échec d'une première ligne de chimiothérapie a été évaluée dans des séries rétrospectives en association ou non avec d'autres cytotoxiques. Dans l'étude de Rogers et al., 17 patients ont reçu du cetuximab ou du panitumumab en association avec une chimiothérapie conventionnelle en deuxième ou troisième ligne thérapeutique avec un taux de réponse objectif de 35% et 24 % de stabilisation tumorale. Les médianes de survie sans progression et de survie globale étaient respectivement de 7,3 et 24,7 mois [27]. Plus récemment, une série rétrospective de 13 patients traités par un anti-EGFR en monothérapie ou en association avec une chimiothérapie à base d'irinotecan en première ligne ou ultérieurement a été rapportée. Les résultats sur cette population hétérogène mettaient en évidence un taux de réponse tumorale intéressant de 31%, les médianes de survie sans progression et de survie globale étaient respectivement de 4,4 et 11,4 mois [28].

## **3. L'immunothérapie**

L'infection à HPV représente le facteur de risque principal des carcinomes épidermoïdes du canal anal. Le mécanisme repose, entre autres, sur la capacité de transformation de l'épithélium anal en tumeur invasive par les protéines virales E6 et E7 de l'HPV [29][30][31]. Ces oncoprotéines sont immunogènes et vont permettre le recrutement de lymphocytes T infiltrant la tumeur (TIL) [32][33]. Une densité élevée de lymphocytes T CD8 intra et péri-tumoraux est associée à un meilleur pronostic et une meilleure survie des patients atteints d'un carcinome épidermoïde du canal anal [34]. Au stade localisé, l'évaluation des scores de TIL combinés au statut p16 positif des tumeurs permet de stratifier

efficacement le pronostic des patients après traitement par radiochimiothérapie. En effet, dans une étude de cohorte rétrospective portant sur 284 patients, les tumeurs avec des scores TIL élevés présentaient un taux de rechute de 8 % versus 37 % chez les patients dont le score TIL était nul ou faible [35]. Cependant, la liaison du ligand PD-L1 exprimé par les cellules tumorales au PD1 situé à la surface des lymphocytes T agit comme un verrou inhibant les mécanismes de l'immunité anti-tumorale [36]. Dans ce contexte, les thérapies ciblant ces points de contrôle immunitaires sont une approche prometteuse. Deux études évaluant l'efficacité des inhibiteurs de PD1 ont été publiées. La première est une étude de phase II évaluant l'efficacité du nivolumab chez 37 patients après échec d'au moins une ligne de chimiothérapie. Une réponse tumorale était obtenue chez neuf patients (24%) et sept patients ont présenté des réponses prolongées avec une durée médiane de réponse de 5,8 mois. La survie sans progression et la survie globale étaient respectivement de 4,1 et 11,5 mois [37]. La deuxième est une étude de phase Ib sur 24 patients présentant un carcinome épidermoïde du canal anal localement avancé ou métastatique sur-exprimant PD-L1 ( $\geq 1\%$ ) traités par pembrolizumab après échec d'au moins une ligne de chimiothérapie. Un contrôle tumoral était observé chez 58 % des patients (quatre réponses partielles et 10 stabilisations tumorales) sans toxicité limitante [38]. En 2018, sur la base de ces résultats le NCCN Clinical Practice Guideline a considéré le nivolumab et le pembrolizumab comme une option en deuxième ligne thérapeutique [39]. Récemment, l'étude de phase II KEYNOTE 158, présentée au dernier congrès américain d'oncologie digestive (ASCO GI) [40], a confirmé les résultats prometteurs précédemment obtenus avec un taux de réponse objectif de 10,7% sur l'ensemble de la population et allant jusqu'à 14,7% chez les patients ayant un statut PD-L1 positif. La réponse tumorale était maintenue pour l'ensemble des patients à 6 mois et pour 90% d'entre eux à 2 ans. La médiane de survie sans progression était quant à elle limitée à 2 mois et la médiane de survie globale était de 11,9 mois. Actuellement, il n'existe pas de biomarqueur prédictif de la réponse aux inhibiteurs de PD1 permettant de déterminer quels patients vont pouvoir tirer un réel bénéfice de ces traitements. Dans l'étude de Morris et al. [37], l'analyse des biopsies tissulaires chez 13 patients traités par nivolumab a permis de comparer les profils de biomarqueurs des répondeurs et des non-répondeurs. L'ensemble des tumeurs étaient HPV positives limitant la possibilité d'associer le bénéfice de l'immunothérapie au statut tumoral HPV dans cette cohorte de patients. Cependant, avant traitement, les tumeurs des patients répondeurs présentaient une concentration plus importante de lymphocytes T cytotoxiques activés mais également une plus forte expression de PD1 par les cellules immunitaires et de PD-L1 par les cellules tumorales. Ces résultats suggèrent qu'il pourrait exister une corrélation entre la réponse tumorale à l'immunothérapie et la présence d'un microenvironnement tumoral inflammatoire. Dans l'attente de résultats plus robustes, le nivolumab et le pembrolizumab ne sont actuellement pas recommandés en Europe.

Un des moyens d'améliorer les résultats de l'immunothérapie pourrait être la combinaison de traitements. Récemment, un essai de phase II a étudié l'efficacité potentielle de l'association du nivolumab avec un vaccin ciblant l'HPV-16 chez 24 patients atteints d'un cancer avancé p16 positif dont un cancer du canal anal [41]. Le taux de réponse global était de 33 % dont une réponse complète et prolongée chez le patient présentant un cancer du canal anal. Les médianes de survie sans progression et de survie globale étaient respectivement de 2,7 et 17,5 mois dans ce cas. Ces résultats doivent être confirmés par un essai clinique randomisé.

#### **IV. LES ÉTUDES À VENIR.**

L'essai de phase II POD1UM-202 (NCT03597295) évalue l'efficacité du INCMGA00012, un inhibiteur de PD1, en monothérapie, chez 81 patients atteints d'un carcinome épidermoïde du canal anal métastatique ayant progressé après une chimiothérapie à base de sels de platine. L'objectif principal de cette étude est le taux de réponse et les premiers résultats devraient être présentés d'ici un an.

L'association de l'atezolizumab avec une chimiothérapie de type mDCF est évaluée en première ligne dans l'essai de phase II randomisé SCARCE conduit par le GERCOR sur 99 patients avec pour objectif principal la survie sans progression (NCT03519295).

L'association anti-EGFR et immunothérapie est à l'étude dans l'essai de phase II randomisé CARACAS (NCT03944252). Il s'agit de comparer l'efficacité d'un traitement par cetuximab plus avelumab versus avelumab en monothérapie chez 54 patients présentant un carcinome du canal anal localement avancé ou métastatique en progression après au moins une ligne de traitement.

L'efficacité d'un double blocage par nivolumab plus ou moins ipilimumab est évaluée dans un essai de phase II (NCT02314169) sur 137 patients dont les deux objectifs principaux sont le taux de réponse et la survie sans progression.

Enfin, une étude évaluant l'association d'une immunothérapie anti PD-L1 à un traitement par anti-angiogénique ciblant l'angiopoïétine devrait prochainement débiter.

Auteur	Traitement	Ligne thérapeutique	Type d'étude	Nombre de patients N	Taux de réponse (%)	mSSP (mois)	mSG (mois)
<b>Chimiothérapie</b>							
Ajani et al., 1989	Gisplatine + 5FU	1	série retrospective	3	NA	17	NA
Tanum et al., 1993	Gisplatine + 5FU	1	série retrospective	8	75	NA	12
Faire et al., 1999	Gisplatine + 5FU	1	série retrospective	19	66	NA	34,5
Hainsworth et al., 2001	Paclitaxel + Carboplatine + 5FU	1	Phase II	7	57	26	NA
Abbas et al., 2011	Paclitaxel	2	série retrospective	7	57	NA	NA
Eng et al., 2014	Gisplatine + 5FU	1	série retrospective	42	57	8	NA
Kim et al., 2014	Carboplatine + paclitaxel	1	série retrospective	24	33	4	NA
Kim et al., 2014	Carboplatine + paclitaxel	1	série retrospective	12	69	NA	12,1
Scalafani et al., 2017	Cis/carboplatine + fluoropyrimidine Paclitaxel +/- carboplatine	2 1 et ≥ 2	série retrospective	6	0	NA	11,3
Kim et al., 2018	MMC + fluoropyrimidine	1	série retrospective	32	34	5,8	NA
Rao et al., ESMO 2018	Docetaxel + gisplatine + 5FU	1	Phase II	15	53	NA	NA
Saint et al., 2019	Gisplatine + 5FU Carboplatine + paclitaxel MMC + 5FU	1 1 2	Phase II randomisée série retrospective	6 66 35 39 19	67 86 57 59 26	NA 11 5,7 8,1 3	NA NA 12,3 20 7
<b>Anti-EGFR</b>							
Rogers et al., 2016	Cetuximab ou panitumumab + chimiothérapie	2 et 3	série retrospective	17	35	7,3	24,7
Kim et al., 2017	Cetuximab ou panitumumab +/- irinotecan	1 et ≥ 2	série retrospective	13	31	4,4	11,4
<b>Immunothérapie</b>							
Morris et al., 2017	Nivolumab	≥ 2	Phase II	37	24	4,1	11,5
Ott et al., 2017	Pembrolizumab	1 et ≥ 2	Phase Ib	24	17	3	9,3
Marabelle et al., ASCO GI 2020	Pembrolizumab	≥ 2	Phase II	112	10,7	2	11,9

**Tableau 1.** Récapitulatif des principales études dans le traitement des carcinomes épidermoïdes du canal anal localement avancés ou métastatiques. mSSP médiane de survie sans progression, mSG médiane de survie globale, NA non applicable, 5FU 5-fluorouracile, MMC mitomycine C.

## V. CONCLUSION

Sur la base des dernières publications, le traitement des carcinomes épidermoïdes du canal anal métastatiques en première ligne repose sur un doublet ou un triplet de cytotoxiques permettant d'obtenir des taux de réponse élevés (30 à 86 %) contrastant avec des durées de réponse courtes (4 à 11 mois). Une prise en charge multimodale reste possible dans le cas des maladies oligométastatiques chez des patients sélectionnés. En deuxième ligne thérapeutique, il n'existe aucun consensus international. Les anti-EGFR et l'immunothérapie sont des traitements prometteurs. Les anti PD1 permettent d'obtenir des réponses tumorales chez une fraction de patients (10,7 à 24%) parfois de manière prolongée. Ces résultats doivent être confirmés dans des essais thérapeutiques de même que l'efficacité de leur association avec d'autres molécules. L'amélioration de la compréhension de la biologie des tumeurs reste indispensable afin d'identifier des biomarqueurs prédictifs de réponse aux traitements qui pourront guider le choix de nos futures stratégies thérapeutiques

## **DEUXIÈME PARTIE : MITOMYCINE ET 5-FLUOROURACILE EN TRAITEMENT DE SECONDE LIGNE DES CARCINOMES ÉPIDERMOÏDES DU CANAL ANAL MÉTASTATIQUES.**

*Article publié*

### **I. INTRODUCTION**

Les carcinomes épidermoïdes du canal anal sont des maladies rares dont l'incidence annuelle mondiale est estimée à environ 27 000 cas [1]. Les maladies métastatiques sont encore moins fréquentes et représentent environ 20% des patients qu'elles soient diagnostiquées de manière synchrone ou métachrone après traitement curatif d'une tumeur primitive [2] [3] [4].

En raison de la rareté des formes métastatiques, le niveau de preuve des recommandations thérapeutiques actuelles est faible. Le schéma de chimiothérapie associant le cisplatine et le 5-fluorouracile (5FU) a constitué jusqu'à présent le traitement standard de première intention, bien que basé sur des données rétrospectives concernant un petit nombre de patients [5] [6]. Les données de la littérature révèlent des taux de réponse élevés (30 à 75 %) mais des durées de réponse courtes (5,8 à 8 mois) [7]. Pour des patients très sélectionnés atteints d'une maladie oligométastatique, une prise en charge multimodale pourrait améliorer le contrôle de la tumeur et la survie des patients [8]. Récemment, les résultats de l'essai de phase II multicentrique Epitopes-HPV02 ont défini la tri-chimiothérapie par docetaxel, cisplatine et 5FU comme une nouvelle option thérapeutique en première ligne pour les patients ayant un état général conservé (ECOG de 0-1) avec un taux de réponse objectif de 86%, une survie sans progression de 11 mois et un taux de survie globale à 12 mois de 83% [9]. D'autre part, lors du dernier congrès européen d'oncologie médicale (ESMO), la présentation des résultats de l'essai randomisé de phase II interAACT a montré des taux de réponse tumorale similaires entre les schémas cisplatine plus 5FU et carboplatine plus paclitaxel (57,1% versus 59,0%) mais moins de toxicité avec l'association carboplatine plus paclitaxel. L'association carboplatine plus paclitaxel devient un autre standard thérapeutique potentiel en première ligne pour les carcinomes épidermoïdes du canal anal non opérables, localement avancés ou métastatiques [10].

En ce qui concerne les traitements de deuxième ligne, aucun consensus international n'est établi. En 2018, sur la base des résultats encourageants d'une phase II multicentrique et d'une phase Ib, les recommandations américaines du National Comprehensive Cancer Network (NCCN) ont validé l'utilisation de deux inhibiteurs de PD1, le nivolumab et le pembrolizumab [11] [12] [13]. Cependant, dans l'attente de résultats plus robustes, les inhibiteurs de PD1 ne sont pas encore recommandés en Europe dans cette indication [14].



De nombreuses études ont évalué l'association du 5FU et de la mitomycine C chez des patients présentant un cancer colorectal métastatique multi traité. Compte tenu de l'efficacité et de la toxicité acceptable, principalement hématologique, cette association a été proposée comme une alternative thérapeutique dans cette indication [15]. Les fluoropyrimidines en association avec la mitomycine agissent en synergie in vitro [16] [17]. L'association mitomycine et 5FU, en combinaison avec une radiothérapie, constitue le traitement standard des formes localement avancées [18] [19]. Cependant, à notre connaissance, son efficacité en situation métastatique n'a jamais été évaluée.

Nous présentons ici une analyse rétrospective des patients traités entre 2000 et 2017 dans notre établissement par 5FU et mitomycine pour un carcinome épidermoïde du canal anal métastatique après échec d'une chimiothérapie à base de sels de platine.

## **II. MATÉRIEL ET METHODES**

### **1. Les patients**

Nous avons examiné rétrospectivement tous les dossiers médicaux extraits de notre base de données institutionnelle et avons trouvé 402 patients atteints d'un cancer du canal anal traités entre janvier 2000 et janvier 2017.

Les critères d'inclusion étaient les suivants : carcinome épidermoïde du canal anal confirmé histologiquement, maladie inopérable en récurrence locale ou métastatique, maladie mesurable selon les critères RECIST, chimiothérapie de première ligne par cisplatine et 5FU. Ont été exclus de l'analyse: les patients refusant que leurs données personnelles soient utilisées pour la recherche scientifique, les patients ayant un antécédent d'autre cancer depuis moins de 5 ans à l'exception des carcinomes basocellulaires et spinocellulaires cutanés et les patients perdus de vue.

Les dossiers médicaux de chaque patient ont tous été revus de façon exhaustive. Pour chaque patient la date de début de traitement et la date de progression ou le cas échéant la date de la dernière administration du schéma thérapeutique ont été recueillies. La date des dernières nouvelles et l'état de santé du patient à cette date ont également été analysés, de même que les caractéristiques cliniques et les données biologiques lors de l'instauration du traitement puis à chaque cycle. Nous avons colligé les données concernant la tolérance du traitement et les adaptations posologiques éventuelles.

### **2. La chimiothérapie**

Le schéma thérapeutique comportait une administration de mitomycine à la dose de 10 mg/m<sup>2</sup> sur 15 minutes suivie d'une perfusion continue de 5FU 1000 mg/m<sup>2</sup>/j durant 96h répétées tous les 28 jours. La chimiothérapie était poursuivie jusqu'à progression, toxicité ou refus du patient de poursuivre le

traitement. L'initiation de la chimiothérapie était préalablement discutée en réunion de concertation pluridisciplinaire. Les patients bénéficiaient d'une évaluation morphologique par scanner thoracique abdominal et pelvien avec injection de produit de contraste iodé tous les 2 mois durant l'ensemble du traitement.

### **3. Analyse statistique**

Le critère de jugement principal était la survie sans progression. Les critères de jugement secondaires étaient la survie globale, le taux de réponse et la tolérance du traitement. Le taux de réponse était défini selon les critères RECIST 1.1 [20]. La toxicité était gradée avant chaque cycle en utilisant les critères du National Cancer Institute (CTCAE version 4.0).

La description de la population et des différents paramètres étudiés a été faite en utilisant les fréquences absolues et relatives pour les données qualitatives et résumée en utilisant des statistiques descriptives telles que la médiane et l'extrême pour les données quantitatives. La survie sans progression a été définie comme le délai entre la date de début de la deuxième ligne de chimiothérapie et la date de progression. La survie globale a été définie comme le délai entre le début de la deuxième ligne de chimiothérapie et la date des dernières nouvelles. Les patients n'ayant pas progressé et les patients encore en vie à la date des dernières nouvelles lors de la dernière visite ont été censurés à cette date. Les données de survie avec leurs intervalles de confiance à 95 % ont été estimées et représentées graphiquement à différents temps en utilisant la méthode de Kaplan Meier. Les courbes de survie ont été comparées en utilisant le test du log-Rank. Le logiciel SPSS version 22.0 a été utilisé pour l'analyse. Cette étude a été déclarée à la Commission Nationale de l'Informatique et des libertés (CNIL), sous le numéro de référence 18006.

### **III. RÉSULTATS**

Au total, 26 patients répondant aux critères d'inclusion ont été identifiés. Après échec d'une chimiothérapie par cisplatine et 5FU, 22 patients ont reçu un traitement de deuxième intention :

19 patients ont reçu une association mitomycine et 5FU, deux patients ont reçu du FOLFOX et un patient du FOLFIRI (Figure 1). Parmi les 19 patients ayant reçu une chimiothérapie par mitomycine et 5FU, nous avons identifié 15 femmes (79%) et 4 hommes (21%), avec un âge médian de 57 ans [ext : 40-79]. Deux patients (10,5 %) présentaient une immunodépression. Quatorze patients (74 %) présentaient une évolution métastatique métachrone et pour cinq patients (26 %) il s'agissait de métastases synchrones. Tous les patients présentant des métastases métachrones avaient précédemment reçu une radio-chimiothérapie concomitante au stade localisé de la maladie. Pour sept

patients (37 %) la chimiothérapie était de la mitomycine et du 5FU et pour sept patients (37%) du cisplatine et du 5FU.

Lors de la première ligne de chimiothérapie au stade métastatique, 17 patients (89,5 %) ont reçu une combinaison de chimiothérapie par cisplatine 5FU et deux patients (10,5 %) ont reçu une tri-chimiothérapie par docetaxel, cisplatine et 5FU (DCF). Le traitement de première ligne a été interrompu en raison d'une progression de la maladie pour 10 patients (52,6 %), d'une toxicité clinique pour cinq patients (26,4 %), d'une toxicité biologique pour deux patients (10,5 %) et à leur demande pour deux patients (10,5 %). La médiane de survie sans progression lors de la chimiothérapie de première ligne était de 5 mois [95%IC 2,1 - 7,8].

Les caractéristiques des patients au moment du traitement de deuxième ligne sont présentées dans le tableau 1. Parmi ces patients, 13 (68,5 %) avaient un performance status (PS) inférieur ou égal à 1 au début du traitement. Une maladie métastatique multi viscérale a été observée chez 11 patients (57,9 %) et plus des deux tiers présentaient des métastases hépatiques.

Les patients ont reçu une médiane de trois cycles de chimiothérapie [1-7]. Les toxicités non hématologiques les plus fréquemment rencontrées étaient des toxicités digestives de grade I-II telles que des diarrhées et/ou des mucites chez 63,2% des patients. Six patients (31,6 %) ont présenté des toxicités hématologiques de grade I-II et trois patients (16 %) de grade III-IV dont une neutropénie fébrile. Une réduction de la dose de chimiothérapie a été nécessaire chez six patients (31,6 %). Un patient (5,3 %) a dû interrompre le traitement à la suite d'une toxicité, aucun décès toxique n'a été rapporté.

Une réponse objective a été observée chez cinq patients (26,4 %, 95 %IC 6,6 - 46,2). Parmi eux, quatre patients (21,1 %) ont présenté une réponse partielle et un patient (5,3 %) une réponse complète. Lors de la première évaluation, six patients ont présenté une stabilisation tumorale (31,6 %, 95 %IC 10,7 - 52,5) (tableau 2).

La médiane de survie sans progression était de 3 mois [95% IC 1 - 5] (figure 2) et la survie globale de 7 mois [95% IC 2,2 - 11,8] (figure 3). Pour les patients précédemment traités par mitomycine et 5FU pendant leur radio-chimiothérapie à un stade localisé, aucune différence significative n'a été mise en évidence concernant la survie sans progression (4 mois [95%IC 2 - 6 ; p = 0,6]) et la survie globale (10 mois [95%IC 7,5 - 20 ; p = 0,7]) par rapport aux patients présentant une maladie métastatique

synchrone. La durée médiane de réponse était de 4 mois [95%CI 1,8 - 6,1] et un patient a présenté une réponse tumorale prolongée de 23 mois.

Une troisième ligne de chimiothérapie a pu être administrée chez 45 % des malades. Les patients ont reçu de la vinorelbine pour trois d'entre eux (15%), pour 10% du FOLFIRI, pour 5% de la capécitabine, pour 5% du FOLFOX, pour 5% du paclitaxel et pour 5% l'association carboplatine plus paclitaxel. Un patient (5%) a reçu une quatrième ligne de chimiothérapie (tableau 3).

#### **IV. DISCUSSION**

La littérature concernant la prise en charge en deuxième ligne thérapeutique des carcinomes épidermoïdes du canal anal à un stade avancé est pauvre et le pronostic des patients reste malheureusement mauvais. Malgré les limites et les biais inhérents à une petite analyse rétrospective monocentrique, cette étude est la première à évaluer le bénéfice potentiel d'une chimiothérapie associant la mitomycine au 5FU en seconde ligne chez des patients présentant un carcinome épidermoïde du canal anal inopérable localement avancé ou métastatique.

Une réponse objective a été observée chez un quart de nos patients. Malgré un taux de réponse prometteur, la médiane de survie sans progression était de 3 mois et la survie globale était estimée à seulement 7 mois. Dans le cas des carcinomes épidermoïdes ORL [21] ou du col utérin [22] métastatiques, après échec d'un traitement à base de sels de platine en première ligne, les taux de réponse (0 à 32 %), de survie sans progression (1,9 à 5,2 mois) et de survie globale (3,7 à 9,3 mois) ont montré des fourchettes similaires. Dans le cadre spécifique des carcinomes épidermoïdes du canal anal, l'efficacité du paclitaxel après échec de la combinaison cisplatine plus 5FU a été rapportée dans une série de sept cas avec une réponse partielle observée chez quatre patients [23]. Une autre étude évaluant la combinaison du carboplatine et du paclitaxel administrée à six patients en traitement de seconde ligne a rapporté une seule stabilisation [24]. Plus récemment, une analyse rétrospective de 64 patients présentant un carcinome épidermoïde du canal anal localement avancé inopérable a montré qu'un traitement systémique de deuxième ligne était administré à environ un tiers des patients après l'échec d'une combinaison d'un agent à base de sels de platine et de 5FU. La survie sans progression après une chimiothérapie de deuxième ligne était également de 3,2 mois (IQR, 2,5-7,1 mois) dans ce cas [25].

On peut penser que le changement des pratiques futures dans le traitement de première ligne avec l'utilisation de l'association carboplatine plus paclitaxel ou du régime DCF pourrait réduire l'utilisation

des sels de platine et des taxanes lors de la progression tumorale justifiant ainsi l'utilisation d'autres molécules. Dans notre étude, seuls deux patients ont reçu une chimiothérapie de première ligne par DCF, ce qui représente une limite potentielle. D'autre part, dans l'étude Epitopes-HPV02, 89% des patients ont présenté une réponse objective après seulement huit cycles de DCF modifié [9] cependant, à ce jour, il n'existe aucune donnée sur l'efficacité de la réintroduction des taxanes après échec d'une chimiothérapie à base de docetaxel ou de paclitaxel.

L'expérience de l'utilisation des anti-EGFR en combinaison avec des agents cytotoxiques après échec d'une chimiothérapie de première intention a montré des taux de réponse tumorale d'environ 30% et un taux de survie sans progression de 7 mois sur de petites cohortes de patients, ces résultats sont prometteurs mais doivent être confirmés [26] [27]. L'immunothérapie est une autre approche intéressante. Une récente étude de phase II a évalué l'efficacité de l'utilisation d'un inhibiteur de PD1 (nivolumab) après échec d'au moins une ligne de chimiothérapie chez des patients métastatiques [12]. L'objectif principal de cette étude était le taux de réponse tumorale qui était de 24%, la durée médiane de la réponse était de 5,8 mois, la survie sans progression et la survie globale étaient respectivement de 4,1 et 11,5 mois. Une deuxième étude de phase Ib a rapporté des résultats intéressants en termes de tolérance et d'activité anti-tumorale dans une population de patients atteints d'un carcinome épidermoïde du canal anal localement avancé ou métastatique surexprimant PD-L1 et recevant du pembrolizumab après échec d'au moins une ligne de chimiothérapie [13]. Ces résultats ne sont pas très éloignés des nôtres en ce qui concerne le taux de réponse tumorale mais semblent indiquer un avantage en faveur de l'immunothérapie en termes de SSP et de SG. Il convient de noter que tous les patients de ces essais prospectifs présentaient un état général conservé lors de leur inclusion. Dans notre étude, un tiers des patients avaient un PS à 2, ce qui a pu avoir un impact négatif sur nos résultats. Actuellement, il n'existe pas de marqueur prédictif de réponse pour les inhibiteurs de la PD1. Le bénéfice potentiel de l'immunothérapie doit être confirmé et des investigations supplémentaires sont nécessaires afin de déterminer quels patients pourraient bénéficier de l'immunothérapie dans cette indication. Nous devons étendre notre compréhension de la biologie des tumeurs afin d'identifier des biomarqueurs prédictifs de réponse susceptibles d'aider à la sélection du traitement le plus adapté au patient. Un des moyens potentiel d'améliorer les résultats de l'immunothérapie pourrait être la combinaison de traitements. Récemment, un essai de phase II mono bras et monocentrique a étudié l'efficacité du nivolumab en combinaison avec un vaccin contre l'HPV-16 chez 24 patients atteints d'un cancer p16 positif. Parmi eux on comptait un cancer anal [28]. Le taux de réponse global était de 33 % (90 % IC, 19 %-50 %), y compris une réponse complète et durable chez le patient atteint d'un cancer du canal anal. La mSSP et la mSG étaient respectivement de 2,7 et 17,5 mois dans ce cas. Ces résultats très encourageants doivent être confirmés par un essai clinique randomisé. Certaines études sont en

cours, notamment l'étude CARACAS qui évalue l'efficacité de l'association du cetuximab et de l'avelumab en comparaison à l'avelumab en monothérapie pour les carcinomes du canal anal localement avancés ou métastatiques ayant progressé sous au moins une ligne de traitement. [29]

Dans notre étude, nous n'avons pas trouvé de différence significative en termes d'efficacité dans le sous-groupe de patients ayant reçu de la mitomycine et du 5FU en combinaison avec une radiothérapie pendant le traitement de leur tumeur à un stade localisé. De plus, nous n'avons pas mis en évidence d'augmentation de la toxicité lorsque cette chimiothérapie était réintroduite.

En ce qui concerne la tolérance du traitement, la nature rétrospective de notre étude a induit un biais dû au caractère potentiellement incomplet des dossiers médicaux entraînant une sous-estimation du véritable niveau de toxicité. Cependant, les toxicités rapportées avec notre combinaison thérapeutique sont concordantes avec les résultats déjà obtenus dans la littérature. Dans une population traitée pour des adénocarcinomes colorectaux métastatiques en troisième ligne, Kang et al. ont rapporté principalement des toxicités hématologiques de grade III-IV avec des neutropénies et des thrombopénies chez respectivement 10,8% et 8,8% des patients [30]. Les toxicités non hématologiques de grade III-IV comprenaient des nausées et des vomissements chez 4 % des patients et des mucites chez 2,2 % d'entre eux. Deux essais de phase II prospectifs chez des patients atteints d'un cancer colorectal en troisième ligne ont également fait état d'une toxicité principalement hématologique [31] [32].

## **V. CONCLUSION**

Dans notre étude, l'association de la mitomycine et du 5FU permet d'obtenir une réponse RECIST chez près d'un quart des patients malgré une médiane de durée de réponse relativement courte. La toxicité, bien que non négligeable, semble acceptable chez les patients présentant un état général conservé et pour lesquels il n'existe pas d'autre option de traitement. Au vu de ces données préliminaires, et en l'absence d'une alternative thérapeutique clairement établie, ce régime constitue pour notre équipe une option thérapeutique raisonnable après échec d'une chimiothérapie de première ligne par 5FU et cisplatine. Ce travail met en évidence le manque de données robustes dans cette situation et la nécessité d'entreprendre des essais cliniques randomisés évaluant, en particulier, les combinaisons de traitements avec des inhibiteurs de checkpoint immunitaires.

VI. TABLEAUX ET FIGURES**Tableau 1.** Caractéristiques des patients au début de la deuxième ligne de chimiothérapie.

	<b>n = 19 (%)</b>
<b>Age médian, années (ext)</b>	57 (40 – 79)
<b>Sexe</b>	
Homme	4 (21)
Femme	15 (79)
<b>Immunodépression</b>	2 (10.5)
VIH	1 (5.2)
Transplantation rénale	1 (5.3)
<b>ECOG, performance status</b>	
0	1 (5.3)
1	12 (63.2)
2	4 (21)
Non connu	2 (10.5)
<b>Statut tumoral au diagnostic</b>	
Localement avancé	14 (74)
Métastatique synchrone	5 (26)
<b>Caractéristiques de la pathologie non curative</b>	
Récidive locale + métastases à distance	5 (26)
Métastases à distance	19 (100)
<b>Nombre de sites métastatiques</b>	
1	8 (42.1)
2	8 (42.1)
≥3	3 (15.8)
<b>Localisation des métastases à distance</b>	
Ganglion	8 (42.1)
Foie	12 (63.2)
Poumon	8 (42.1)
Péritoine	3 (15.8)
Os	2 (10,5)
Autre	1 (5,3)
<b>Antécédent de traitement par radiothérapie</b>	18 (94.7)
<b>Chimiothérapie au stade localisé</b>	
5FU + mitomycine	7 (37)
5FU + cisplatine	7 (37)
<b>Première ligne de chimiothérapie au stade non résecable</b>	
5FU + cisplatine	17 (89.5)
5FU + docetaxel + cisplatine	2 (10.5)

**Tableau 2.** Activité anti tumorale.

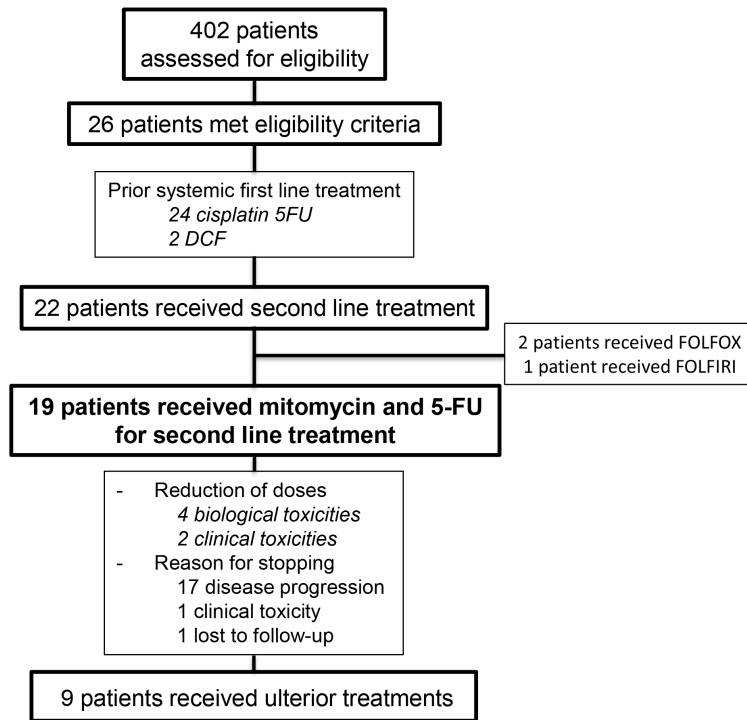
<b>Variable</b>	<b>n = 19</b>
Taux de réponse objectif - %	26.4
Meilleure réponse obtenue – nb (%)	
Réponse complète	1 (5.3)
Réponse partielle	4 (21,1)
Stabilité	6 (31.6)
Progression	8 (42)

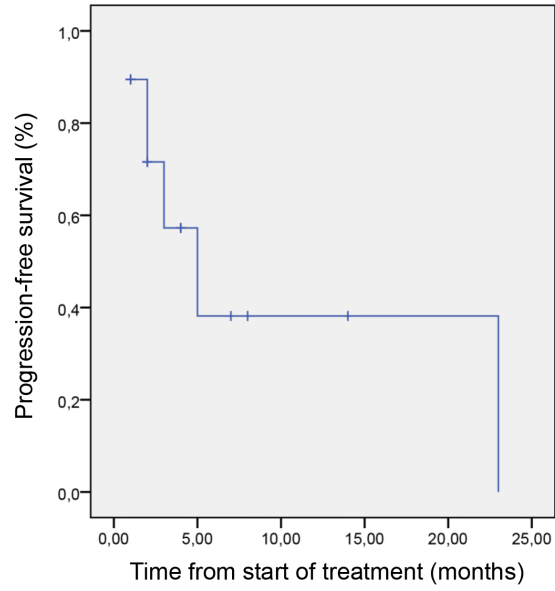
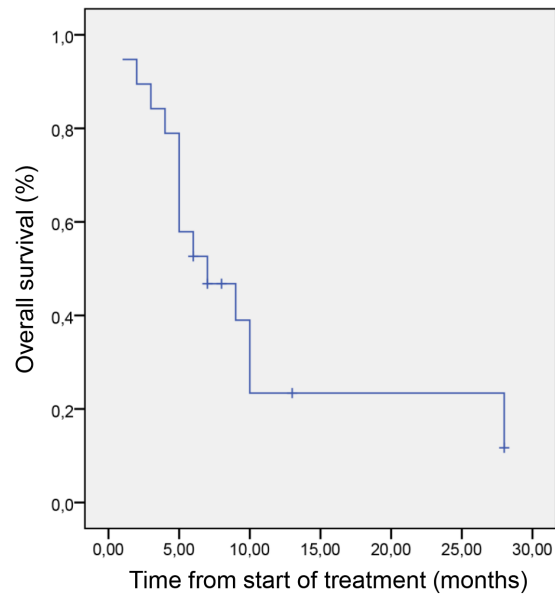
**Tableau 3.** Traitement de chimiothérapie ultérieur. FOLFIRI (irinotecan + acide folinique + 5-fluorouracile), FOLFOX (oxaliplatine + acide folinique + 5-fluorouracile)

<b>Variable</b>	<b>n = 19</b>
<b>Nombre de lignes de chimiothérapie n (%)</b>	
2	19 (100)
3	9 (45)
4	1 (5)
<b>Troisième ligne de chimiothérapie</b>	
VINORELBINE	3 (15)
FOLFIRI	2 (10)
CAPECITABINE	1 (5)
FOLFOX	1 (5)
PACLITAXEL	1 (5)
CARBOPLATINE PACLITAXEL	1 (5)
<b>Quatrième ligne de chimiothérapie</b>	
DOCETAXEL – 5FU - CISPLATINE	1 (5)




Figure 1. Flow Chart



**Figure 2.** Survie sans progression**Figure 3.** Survie globale

# Mitomycin and 5-fluorouracil for second-line treatment of metastatic squamous cell carcinomas of the anal canal

Angélique Saint<sup>1</sup>  | Ludovic Evesque<sup>1</sup> | Alexander T. Falk<sup>2</sup> | Gérard Cavaglione<sup>1</sup> | Lucile Montagne<sup>2</sup> | Karen Benezery<sup>2</sup> | Eric Francois<sup>1</sup>

<sup>1</sup>Digestive Oncology, Department of Medical Oncology, Centre Antoine Lacassagne, Nice, France

<sup>2</sup>Department of Radiation Oncology, Centre Antoine-Lacassagne, Nice, France

## Correspondence

Angélique Saint, Department of Medical Oncology, Centre Antoine Lacassagne, 06189 Nice, France.

Email: angelique.saint@yahoo.fr

## Abstract

**Background:** Metastatic squamous cell carcinomas (SCC) of the anal canal are rare and there is no international consensus on their second-line management. 5-Fluorouracil (5-FU) and mitomycin in combination with radiotherapy is the standard for locally advanced forms but its efficacy in metastatic stage has never been evaluated.

**Patients and methods:** We report a retrospective analysis of patients treated with 5-FU and mitomycin from 2000 to 2017 in our institution for a metastatic SCC of the anal canal after failure of platinum-based regimen. The main outcome was progression-free survival (PFS) and the secondary outcomes were overall survival (OS), response rate, and toxicity.

**Results:** Nineteen patients, 15 women and four men, with a median age of 57 years were identified (range, 40-79 years). Patients received a median of three cycles (1-7) of mitomycin. A dose reduction was necessary in six patients (31.6%), one patient had to discontinue treatment following toxicity and no death was due to treatment toxicity was reported. An objective response was observed in five patients (26.4%, 95% CI 6.6-46.2) including one complete response, six patients (31.6%, 95% CI 10.7-52.5) showed tumor stabilization. Median PFS and OS were 3 months [95% CI 1-5] and 7 months [95% CI 2.2-11.8]. Responder had a median duration of response of 4 months [95% CI 1.8-6.1] and one patient had 23 months duration of response. No significant difference was noted for PFS and OS for patients previously treated with mitomycin and 5-FU at a local stage.

**Conclusion:** Mitomycin and regimen provides tumor control with acceptable tolerance. It is an option for patients with metastatic SCC of the anal canal after failure of platinum-based chemotherapy.

## KEYWORDS

5-fluorouracil, anal canal, cancer, chemotherapy, metastasis, mitomycin

This is an open access article under the terms of the Creative Commons Attribution License, which permits use, distribution and reproduction in any medium, provided the original work is properly cited.

© 2019 The Authors. *Cancer Medicine* published by John Wiley & Sons Ltd.

## 1 | INTRODUCTION

Squamous cell carcinoma of the anal canal (SCCA) is a rare disease with an estimated worldwide annual incidence of around 27 000 cases.<sup>1</sup> Metastatic disease is less frequent and representing approximately 20% of patients, whether diagnosed asynchronous or metachronous metastases after curative treatment of a primary tumor.<sup>2-4</sup>

Due to the low frequency of metastatic forms, the level of proof of the current treatment recommendations is low. The chemotherapy regimen associating cisplatin and 5-fluorouracil (5-FU) has so far constituted the standard first-line treatment although based on retrospective data involving a small number of patients.<sup>5,6</sup> The data in the literature reveal high response rates (30%-75%) but short response durations (5.8-8 months).<sup>7</sup> For very selected patients with oligometastatic disease, multimodal management could enhance tumor control and patient survival.<sup>8</sup> Recently, the results of the phase 2 multicentric clinical trial Epitopes-Human Papillomavirus (HPV)02 define tri-chemotherapy using docetaxel, cisplatin, and 5-FU (DCF) as a new option in first-line treatment for patients with an Eastern Cooperative Oncology Group of 0-1 with results showing an 86% objective response rate, 11 months progression-free survival (PFS), and an overall survival rate (OS) at 12 months of 83%.<sup>9</sup> In addition, the presentation of the results of the randomized phase 2 trial interAACT at the last European Society for Medical Oncology (ESMO) congress demonstrated similar response rates to treatment between cisplatin plus 5-FU compared to carboplatin plus paclitaxel regimen (57.1% vs 59.0%) but less toxicities with carboplatin plus paclitaxel regimen and established another potential standard of care for the first-line treatment of inoperable locally advanced or metastatic SCCA.<sup>10</sup> Regarding the second-line treatment, no international consensus has so far emerged. In 2018, National Comprehensive Cancer Network Clinical Practice Guidelines added nivolumab and pembrolizumab, two programmed cell death protein-1 (PD-1) and programmed cell death ligand-1 Programmed death-ligand (PDL-1) inhibitors, as options based on the encouraging results of a multicenter phase 2 and a phase 1b trials.<sup>11-13</sup> However, pending more robust results, checkpoint inhibitors are not yet recommended in Europe for this indication.<sup>14</sup>

Numerous studies have assessed the association of 5-FU and mitomycin-C in patients presenting heavily pretreated metastatic colorectal cancer. In view of the efficacy and the acceptable—mainly hematologic—toxicity, this combination has been suggested as an alternative therapeutic option for this indication.<sup>15</sup> Fluoropyrimidines in association with mitomycin act synergistically *in vitro*.<sup>16,17</sup> 5-Fluorouracil mitomycin regimen, in association with radiotherapy, constitutes the gold standard for locally advanced forms.<sup>18,19</sup> However, to our knowledge, its advantages in a metastatic situation have never been evaluated.

We report here a retrospective analysis of patients treated by 5-FU and mitomycin between 2000 and 2017 at our institution in the second-line treatment for metastatic SCCA after failure of cisplatin 5-FU regimen.

## 2 | MATERIALS AND METHODS

### 2.1 | Patients

We retrospectively reviewed all the medical files extracted from our institutional database and found 402 patients with anal canal cancer treated between January 2000 and January 2017.

Inclusion criteria were as follows: Histological confirmed SCCA, inoperable locally recurrent or metastatic disease, measurable disease by Response Evaluation Criteria in Solid Tumors (RECIST) criteria, and first-line metastatic treatment combining cisplatin and 5-FU. Patients refusing the use their personal data to be used for scientific research, patients with a previous history of another cancer less than 5 years with the exception of basal cell or squamous cell skin carcinomas, and patients lost to follow-up were excluded from the analysis.

The medical files of each patient were reviewed. The starting date of treatment and date of progression or, when relevant, the date of the last delivery of the treatment regimen were collected. The dates of the most recent information and health status of the patient at that date were also analyzed, as well the clinical characteristics and biological data at initiation of treatment and at each cycle. Treatment tolerance and chemotherapy dose adjustments data were gathered.

### 2.2 | Chemotherapy

The chemotherapy regimen comprised administration of mitomycin 10 mg/m<sup>2</sup> for 15 minutes followed by continuous infusion of 5-FU 1000 mg/m<sup>2</sup>/d for 96 hours, repeated every 28 days. Chemotherapy was continued until progression, toxicity, or patient refusal to continue treatment. Chemotherapy initiation was discussed beforehand at a multidisciplinary meeting. During the treatment period, patients underwent morphologic assessment by thoraco-abdomino-pelvic computerized tomography scan with intravenous injection of iodine-containing contrast medium every 2 months throughout the duration of treatment.

### 2.3 | Statistical analysis

Primary outcome was PFS. Secondary outcomes include OS, response rate, and toxicity. Response rate was defined according to RECIST 1.1 criteria.<sup>20</sup> Toxicity was graded before each cycle using the National Cancer Institute (CTCAE version 4.0) criteria.

Descriptions of the population and the different parameters studied were presented using absolute and relative

frequencies for qualitative data and were summarized using descriptive statistics such as median and extreme for qualitative data. Progression-free survival was defined as the length of time between the date of initiation of second-line chemotherapy and the date of progression. Overall survival was defined as the length of time between initiation of second-line chemotherapy and the date of the latest patient information. Patients presenting no progression and patients still alive at the date of the latest information during the last follow-up were censored at that date. Survival data with 95% CI were calculated and reproduced graphically at different times using the Kaplan-Meier method. Survival graphs were compared using the log-rank test. Analysis was performed using SPSS software, version 22.0.

This study has been declared to the French data protection authority (CNIL), reference number 18006.

### 3 | RESULTS

A total of 26 patients matching inclusion criteria were identified. After failure of cisplatin-5-FU, 22 patients received a second line regimen: 19 patients received mitomycin and 5-FU, two patients received FOLFOX, and one patient FOLFIRI (Figure 1). Among the 19 patients who received mitomycin and 5-FU, we identified 15 women (79%) and four men (21%), with a median age 57 years (range: 40-79). Two patients (10.5%) presented immunosuppression. Fourteen (74%) and five (26%) patients had metachronous and synchronous metastasis, respectively. All patients with metachronous metastases previously had received concomitant radio-chemotherapy with 5-FU mitomycin for local disease treatment.

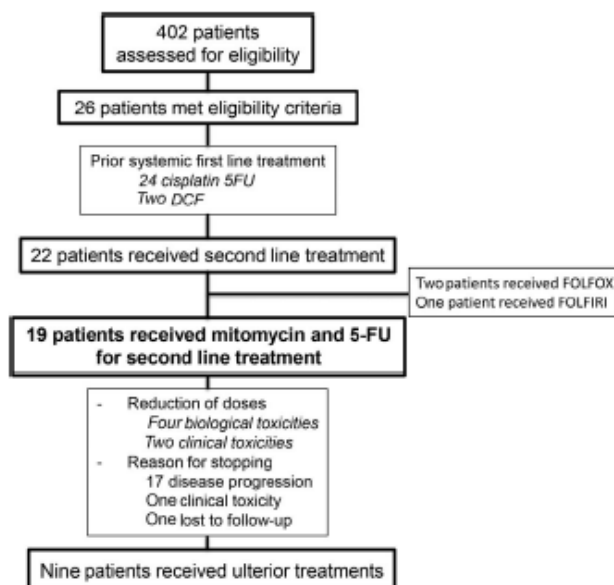


FIGURE 1 Flowchart

For the first-line metastatic chemotherapy, 17 patients (89.5%) received cisplatin-5 FU combination and two patients (10.5%) received tri-chemotherapy with DCF. First-line treatment was discontinued due to progression for 10 patients (52.6%), clinical toxicities for five patients (26.4%), biological toxicities for two patients (10.5%), and at their

TABLE 1 Clinical characteristics of the patients at beginning of second-line

	n = 19 (%)
Median age, y (range)	57 (40-79)
Sex	
Male	4 (21)
Female	15 (79)
Immunodepression	2 (10.5)
HIV	1 (5.2)
Kidney graft	1 (5.3)
ECOG, performance status	
0	1 (5.3)
1	12 (63.2)
2	4 (21)
Unknown	2 (10.5)
Tumor status at diagnosis	
Locally advanced	14 (74)
Synchronous metastasis	5 (26)
Distribution of unresectable disease	
Local recurrence + distant metastasis	5 (26)
Distant metastasis	19 (100)
Number of metastatic sites	
1	8 (42.1)
2	8 (42.1)
≥3	3 (15.8)
Sites of distant metastasis	
Lymph node	8 (42.1)
Liver	12 (63.2)
Lung	8 (42.1)
Peritoneum	3 (15.8)
Bone	2 (10.5)
Other	1 (5.3)
Prior radiation	18 (94.7)
Systemic treatment at locally-advanced stage	
5-FU + mitomycin	7 (37)
5-FU + platinum	7 (37)
First systemic treatment at unresectable stage	
5-FU + platinum	17 (89.5)
5-FU + docetaxel + platinum	2 (10.5)

Abbreviation: ECOG, Eastern Cooperative Oncology Group; SFU, 5-fluorouracil.

request for two patients (10.5%). Median PFS for first-line chemotherapy was 5 months [95% CI 2.1-7.8].

Patient characteristics at the time of second-line treatment are shown in Table 1. Among these patients, 13 (68.5%) had a performance status  $\leq 1$  at treatment initiation. Multivisceral metastatic disease was observed in 11 patients (57.9%) with more than two-thirds of whom had liver metastasis.

Patients received a median of three cycles.<sup>1-7</sup> The most frequently encountered nonhematological toxicities were mainly grade I-II digestive toxicities such as diarrhea and/or mucositis in 63.2% of patients. Six patients (31.6%) presented grade I-II hematological toxicities and three patients (16%) presented grade III-IV with febrile neutropenia. A dose reduction was necessary in six patients (31.6%). One patient (5.3%) had to discontinue treatment following toxicity and no death was due to treatment toxicity.

An objective response was observed in five patients (26.4%, 95% CI 6.6-46.2). Of these, four (21.1%) were partial responses and one (5.3%) a complete response. At first assessment, six patients showed tumor stabilization (31.6%, 95% CI 10.7-52.5) (Table 2).

Median PFS was 3 months [95% CI 1-5] (Figure 2) and OS was 7 months [95% CI 2.2-11.8] (Figure 3). For patients previously treated at a local stage with mitomycin and 5-FU during their concomitant radio-chemotherapy, no significant difference was noted for PFS (4 months [95% CI 2-6;  $P = .6$ ]) and OS (10 months [95% CI 7.5-20;  $P = .7$ ]) compared to patients with synchronous metastatic disease. Median duration of response for responding patients was 4 months [95% CI 1.8-6.1]. One patient had a 23 months response duration.

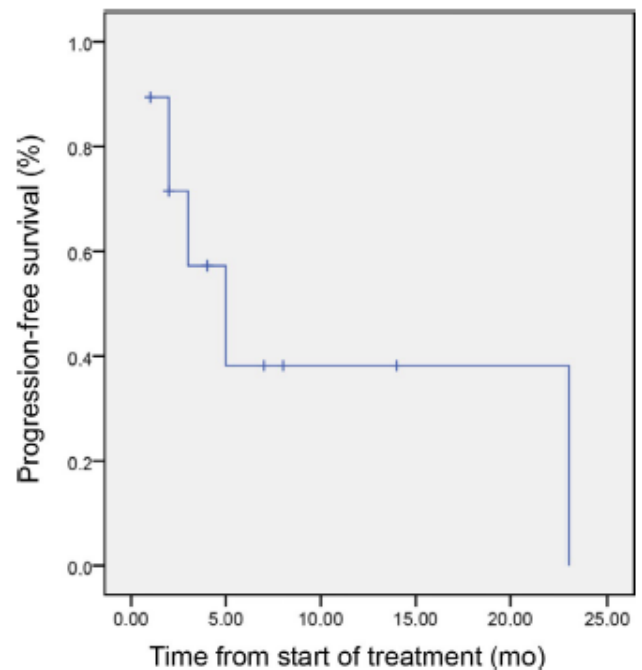
A third-line chemotherapy was initiated for 45% of patients. 15% of patients have received vinorelbine, 10% a FOLFIRI regimen, 5% capecitabine, 5% a FOLFOX regimen, 5% paclitaxel and 5% the association carboplatin plus paclitaxel. One patient (5%) received a fourth line of treatment (Table 3).

## 4 | DISCUSSION

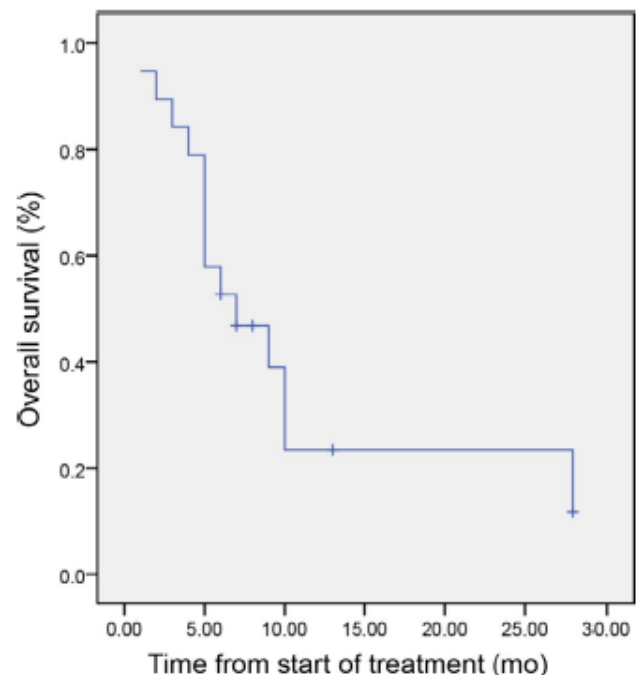
There is very little evidence in the literature regarding the second-line management of advanced SCCA and prognosis of these patients remains poor. Despite the limitations and

**TABLE 2** Antitumor activity

Variable	n = 19
Confirmed objective response rate—%	26.4
Confirmed best overall response—no (%)	
Complete response	1 (5.3)
Partial response	4 (21.1)
Stable disease	6 (31.6)
Progressive disease	8 (42)



**FIGURE 2** Progression-free survival



**FIGURE 3** Overall survival

biases inherent to a small, retrospective, and single-institution analysis, this study is the first to assess the potential benefit of chemotherapy combination of mitomycin with 5-FU as second-line in patients presenting an inoperable locally advanced or metastatic SCCA.

An objective response was observed in a quarter of our patients. Despite this promising response rate, median PFS was

**TABLE 3** Later systemic treatments. FOLFIRI (irinotecan + folinic acid + 5-fluorouracil), FOLFOX (oxaliplatin + folinic acid + 5-fluorouracil)

Variable	n = 19
Number of different systemic treatments n (%)	
2	9 (45)
3	9 (45)
4	1 (5)
Third systemic treatment	
Vinorelbine	3 (15)
Folfiri	2 (10)
Capecitabine	1 (5)
Folfox	1 (5)
Paclitaxel	1 (5)
Carboplatin paclitaxel	1 (5)
Fourth systemic treatment	
Docetaxel-5-FU-cisplatin	1 (5)

3 months and OS was estimated at only 7 months. However, all our patients received second-line therapy following failure of the first-line treatment by cisplatin and 5-FU. In metastatic head and neck<sup>21</sup> or uterine-cervix SCCs<sup>22</sup> after failure of platinum regimen, response rates (0-32%), PFS (1.9-5.2 months), and OS (3.7-9.3 months) showed similar ranges. In the specific framework of SCCA, the efficacy of paclitaxel chemotherapy after failure of cisplatin-5-FU combination has been reported in a series of seven cases with a partial response observed in four patients.<sup>23</sup> Another study assessing carboplatin-paclitaxel combination delivered to six patients as second-line treatment reported only one stabilization.<sup>24</sup> More recently, a retrospective analysis of 64 patients with inoperable locally advanced SCCA showed that second-line systemic treatment was administered to approximately one-third of patients after failure of a combination of platinum agent plus 5-FU. Progression-free survival after second-line chemotherapy was also 3.2 months (IQR, 2.5-7.1 months) in this case.<sup>25</sup>

We may think that the change in future practices in the first-line treatment using carboplatin plus paclitaxel or DCF regimen could reduce the use of platinum salts and taxanes at progression justifying the use of other molecules. In our study, only two patients received the first-line chemotherapy with DCF which is a limitation. In Epitopes-HPV02 study, 89% of patients presented an objective response after only eight cycles of modified DCF<sup>9</sup> but, to date, there are no data about the efficacy of taxanes reintroduction after failure of a docetaxel or paclitaxel-based chemotherapy.

Experience using anti-EGFRs in combination with cytotoxic agents after failure of first-line chemotherapy has shown tumor response rates of around 30% and a PFS rate of 7 months on small study cohorts, these results are promising but need to be

confirmed.<sup>26,27</sup> Immunotherapy is another interesting approach. A recent phase II study assessed the efficacy of using PD1 inhibitor (nivolumab) after failure of at least one line of chemotherapy in metastatic patients.<sup>12</sup> The main objective of this study was the tumoral response rate which was 24%, median response duration was 5.8 months, PFS and OS were 4.1 and 11.5 months, respectively. A second phase Ib study reported interesting results in terms of tolerance and antitumor activity in a population of patients with locally advanced or metastatic SCCA overexpressing PDL-1 and receiving pembrolizumab after failure of at least one line of chemotherapy.<sup>13</sup> These results are not very far from ours regarding the tumor response rate but appear to indicate an advantage in favor of immunotherapy in terms of PFS and OS. It should be noted that all patients in these prospective trials exhibited a preserved general status at inclusion. In our study, a third of patients had a performance status of 2, which may have had a negative impact on our results. Currently, there is no predictive therapeutic response marker for PD1 or PDL-1 inhibitors. The potential benefit of immunotherapy needs to be confirmed and additional investigations are required in order to determine which patients might benefit from immunotherapy in this location. We need to extend our understanding of tumor biology to identify predictive response biomarkers likely to assist in treatment selection. One of the potential ways to improve immunotherapy outcomes may be treatment combinations. Recently, a single arm, single center, phase 2 trial studied the potential effectiveness of nivolumab in combination with an HPV-16 vaccine in 24 patients with incurable HPV-16-positive cancer including one anal cancer.<sup>28</sup> The overall response rate was 33% (90% CI, 19%-50%) including a durable complete response for the patient with anal canal cancer. median progression free survival and median overall survival were 2.7 and 17.5 months, respectively, in this case. These very encouraging results must be confirmed by a randomized clinical trial.

Some studies are in progress, in particular the CARACAS study evaluating the efficacy of combining cetuximab with avelumab vs avelumab as monotherapy for locally advanced or metastatic anal carcinomas who progressed after at least one line of treatment.<sup>29</sup>

In the present study, we found no significant difference in terms of efficacy in the patient sub-group receiving mitomycin 5-FU in combination with radiotherapy during tumor management at a localized stage. Moreover, we have not highlighted an increase in toxicity when this chemotherapy was reintroduced.

Concerning the treatment tolerance, the retrospective nature of the study induced a bias due to the possibly incomplete medical files resulting in underestimation of the true level of toxicity. However, toxicities reported in our study with this therapeutic combination are concordant with the results already reported in the literature. Kang et al, for example, in a population treated for third-line metastatic colorectal adenocarcinomas, reported mainly grades III-IV hematologic toxicities represented by

neutropenia and thrombopenia in 10.8% and 8.8% of patients, respectively.<sup>30</sup> Grades III–IV nonhematological toxicities comprised nausea and vomiting in 4% and mucositis in 2.2% of patients. Two phase II trials which prospectively enrolled patients with colorectal cancer for third line chemotherapy also reported mainly hematological toxicity.<sup>31,32</sup>

## 5 | CONCLUSION

In our study, the combination of mitomycin and 5-FU provides a RECIST response in nearly a quarter of patients despite a relatively short median response time. Toxicity, although not negligible, appears acceptable in patients who remain in good general condition and for whom there is no alternative treatment. In view of these preliminary data, and the absence of a clear established therapeutic alternative, this regimen appears to our team to constitute a reasonable therapeutic option for patients after failure of a first-line chemotherapy with 5-FU and cisplatin. This work highlights the lack of robust data in this situation and the need to undertake randomized clinical trials evaluating, in particular, combinations of treatments with checkpoints inhibitors.

## ACKNOWLEDGMENTS

All authors listed have contributed sufficiently to the project to be included as author. This research did not receive any specific grant from funding agencies in the public, commercial, or not-for-profit sectors.

## CONFLICT OF INTEREST

The authors and planners have disclosed no potential conflict of interest, financial, or otherwise.

## DATA AVAILABILITY STATEMENT

The data that support the findings of this study are openly available in Pubmed <https://www.ncbi.nlm.nih.gov/pubmed/>.

## ORCID

Angélique Saint  <https://orcid.org/0000-0002-3183-1611>

## REFERENCES

- De Martel C, Ferlay J, Franceschi S, et al. Global burden of cancers attributable to infections in 2008: a review and synthetic analysis. *Lancet Oncol*. 2012;13(6):607–615.
- Das P, Bhatia S, Eng C, et al. Predictors and patterns of recurrence after definitive chemoradiation for anal cancer. *Int J Radiat Oncol Biol Phys*;68(3):794–800.
- Eng C. Anal cancer: current and future methodology. *Cancer Invest*. 2006;24(5):535–544.
- Gunderson LL, Winter KA, Ajani JA, et al. Long-term update of US GI intergroup RTOG 98–11 phase III trial for anal carcinoma: survival, relapse, and colostomy failure with concurrent chemoradiation involving fluorouracil/mitomycin versus fluorouracil/cisplatin. *J Clin Oncol*. 2012;30(35):4344–4351.
- Ajani JA, Carrasco CH, Jackson DE, Wallace S. Combination of cisplatin plus fluoropyrimidine chemotherapy effective against liver metastases from carcinoma of the anal canal. *Am J Med*;87(2):221–224.
- Faivre C, Rougier P, Ducreux M, et al. 5-fluorouracil and cisplatin combination chemotherapy for metastatic squamous-cell anal cancer. *Bull Cancer*. 1999;86(10):861–865.
- Sclafani F, Rao S. Systemic therapies for advanced squamous cell anal cancer. *Curr Oncol Rep*. 2018;20(7):53.
- Evesque L, Benezery K, Follana P, et al. Multimodal therapy of squamous cell carcinoma of the anus with distant metastasis: a single-institution experience. *Dis Colon Rectum*. 2017;60(8):785–791.
- Kim S, François E, André T, et al. Docetaxel, cisplatin, and fluorouracil chemotherapy for metastatic or unresectable locally recurrent anal squamous cell carcinoma (Epitopes-HPV02): a multicentre, single-arm, phase 2 study. *Lancet Oncol*. 2018;19(8):1094–1106.
- Carboplatin Plus Paclitaxel Represents a New Standard of Care for Patients with Squamous Cell Carcinoma of the Anal Canal. ESMO. <https://www.esmo.org/Oncology-News/InterACT-inoperable-locally-recurrent-metastatic-anal-cancer-Rao>. Accessed October 24, 2018.
- Benson AB, Venook AP, Al-Hawary MM, et al. Anal carcinoma, version 2.2018, NCCN clinical practice guidelines in oncology. *J Natl Compr Canc Netw*. 2018;16(7):852–871.
- Morris VK, Salem ME, Nimeiri H, et al. Nivolumab for previously treated unresectable metastatic anal cancer (NCI9673): a multicentre, single-arm, phase 2 study. *Lancet Oncol*. 2017;18(4):446–453.
- Ott PA, Piha-Paul SA, Munster P, et al. Safety and antitumor activity of the anti-PD-1 antibody pembrolizumab in patients with recurrent carcinoma of the anal canal. *Ann Oncol*. 2017;28(5):1036–1041.
- Glynn-Jones R, Nilsson PJ, Aschele C, et al. Anal cancer: ESMO-ESSO-ESTRO clinical practice guidelines for diagnosis, treatment and follow-up. *Radiother Oncol*. 2014;111(3):330–339.
- Petrelli F, Ghidini A, Inno A, Barni S. Mitomycin-C+fluoropyrimidines in heavily pretreated metastatic colorectal cancer: a systematic review and evidence synthesis. *Anticancer Drugs*. 2016;27(6):488–495.
- Sawada N, Ishikawa T, Fukase Y, et al. Induction of thymidine phosphorylase activity and enhancement of capecitabine efficacy by taxol/taxotere in human cancer xenografts. *Clin Cancer Res*. 1998;4(4):1013–1019.
- Franchi F, Barone C, Seminara P, et al. 5-Fluorouracil (FU) and mitomycin c (MMC) in the management of colorectal carcinoma. Part II. in vitro activity of the two drugs in short term tumor cultures. *Med Oncol Tumor Pharmacother*. 1991;8(2):75–78.
- Flam M, John M, Pajak TF, et al. Role of mitomycin in combination with fluorouracil and radiotherapy, and of salvage chemoradiation in the definitive nonsurgical treatment of epidermoid carcinoma of the anal canal: results of a phase III randomized intergroup study. *J Clin Oncol*. 1996;14(9):2527–2539.
- Ajani JA, Winter KA, Gunderson LL, et al. Fluorouracil, mitomycin, and radiotherapy vs fluorouracil, cisplatin, and radiotherapy



- for carcinoma of the anal canal: a randomized controlled trial. *JAMA*. 2008;299(16):1914-1921.
20. Eisenhauer EA, Therasse P, Bogaerts J, et al. New response evaluation criteria in solid tumours: revised RECIST guideline (version 1.1). *Eur J Cancer*. 2009;45(2):228-247.
  21. Peyrade F, Cupissol D, Geoffrois L, et al. Systemic treatment and medical management of metastatic squamous cell carcinoma of the head and neck: review of the literature and proposal for management changes. *Oral Oncol*. 2013;49(6):482-491.
  22. Boussios S, Seraj E, Zarkavelis G, et al. Management of patients with recurrent/advanced cervical cancer beyond first line platinum regimens: where do we stand? A literature review. *Crit Rev Oncol Hematol*. 2016;108:164-174.
  23. Abbas A, Nehme E, Fakhri M. Single-agent paclitaxel in advanced anal cancer after failure of cisplatin and 5-fluorouracil chemotherapy. *Anticancer Res*. 2011;31(12):4637-4640.
  24. Kim R, Byer J, Fulp WJ, Mahipal A, Dinwoodie W, Shibata D. Carboplatin and paclitaxel treatment is effective in advanced anal cancer. *Oncology*. 2014;87(2):125-132.
  25. Scialfani F, Morano F, Cunningham D, et al. Platinum-fluoropyrimidine and paclitaxel-based chemotherapy in the treatment of advanced anal cancer patients. *Oncologist*. 2017;22(4):402-408.
  26. Rogers JE, Ohinata A, Silva NN, Mehdizadeh A, Eng C. Epidermal growth factor receptor inhibition in metastatic anal cancer. *Anticancer Drugs*. 2016;27(8):804-808.
  27. Kim DW, Byer J, Kothari N, Mahipal A, Chang YD, Kim RD. EGFR inhibitors in patients with advanced squamous cell anal carcinomas: a single-institution experience. *Oncology*. 2017;92(4):190-196.
  28. Massarelli E, William W, Johnson F, et al. Combining immune checkpoint blockade and tumor-specific vaccine for patients with incurable human papillomavirus 16-related cancer: a phase 2 clinical trial. *JAMA Oncol*. 2019;5(1):67-73.
  29. Cetuximab + Avelumab or Avelumab Alone for Unresectable, Locally Advanced or Metastatic Squamous Cell Anal Carcinoma (SCCAC) Progressed After at Least One Line of Systemic Treatment (CARACAS). <https://clinicaltrials.gov/ct2/show/NCT03944252>. Accessed May 9, 2019.
  30. Kang EJ, Choi YJ, Kim JS, et al. Mitomycin-C, 5-fluorouracil, and leucovorin as a salvage therapy in patients with metastatic colorectal adenocarcinoma. *Asia Pac J Clin Oncol*. 2010;6(4):286-291.
  31. Lim DH, Park YS, Park B-B, et al. Mitomycin-C and capecitabine as third-line chemotherapy in patients with advanced colorectal cancer: a phase II study. *Cancer Chemother Pharmacol*. 2005;56(1):10-14.
  32. Francois E, Smith D, Dahan L, et al. Uracil-tegafur/leucovorin and mitomycin C salvage therapy in patients with advanced colorectal cancer: a phase II study. *J Chemother*. 2012;24(4):207-211.

**How to cite this article:** Saint A, Evesque L, Falk AT, et al. Mitomycin and 5-fluorouracil for second-line treatment of metastatic squamous cell carcinomas of the anal canal. *Cancer Med*. 2019;00:1-7. <https://doi.org/10.1002/cam4.2558>

**RÉFÉRENCES PREMIÈRE PARTIE**

- [1] Siegel RL, Miller KD, Jemal A. Cancer statistics, 2019. *CA Cancer J Clin* 2019;69:7–34.
- [2] De Martel C, Plummer M, Vignat J, Franceschi S. Worldwide burden of cancer attributable to HPV by site, country and HPV type. *Int J Cancer* 2017;141:664–70.
- [3] Islami F, Ferlay J, Lortet-Tieulent J, Bray F, Jemal A. International trends in anal cancer incidence rates. *Int J Epidemiol* 2017;46:924–38.
- [4] Das P, Bhatia S, Eng C, Ajani JA, Skibber JM, Rodriguez-Bigas MA, et al. Predictors and Patterns of Recurrence After Definitive Chemoradiation for Anal Cancer. *International Journal of Radiation Oncology Biology Physics* 2007;68:794–800.
- [5] Eng C. Anal Cancer: Current and Future Methodology. *Cancer Investigation* 2006;24:535–44.
- [6] Gunderson LL, Winter KA, Ajani JA, Pedersen JE, Moughan J, Benson AB, et al. Long-Term Update of US GI Intergroup RTOG 98-11 Phase III Trial for Anal Carcinoma: Survival, Relapse, and Colostomy Failure With Concurrent Chemoradiation Involving Fluorouracil/Mitomycin Versus Fluorouracil/Cisplatin. *Journal of Clinical Oncology* 2012;30:4344–51.
- [7] Cancer of the Anus, Anal Canal, and Anorectum - Cancer Stat Facts. SEER n.d. <https://seer.cancer.gov/statfacts/html/anus.html> (accessed October 2, 2019).
- [8] Glynne-Jones R, Nilsson PJ, Aschele C, Goh V, Peiffert D, Cervantes A, et al. Anal cancer: ESMO-ESSO-ESTRO clinical practice guidelines for diagnosis, treatment and follow-up. *Radiother Oncol* 2014;111:330–9.
- [9] Benson AB, Venook AP, Al-Hawary MM, Cederquist L, Chen Y-J, Ciombor KK, et al. Carcinoma, Version 2.2018, NCCN Clinical Practice Guidelines in Oncology Anal. *J Natl Compr Canc Netw* 2018;16:852–71.
- [10] Ajani JA, Carrasco CH, Jackson DE, Wallace S. Combination of cisplatin plus fluoropyrimidine chemotherapy effective against liver metastases from carcinoma of the anal canal. *The American Journal of Medicine* 1989;87:221–4.
- [11] Tanum G. Treatment of relapsing anal carcinoma. *Acta Oncol* 1993;32:33–5.
- [12] Faivre C, Rougier P, Ducreux M, Mitry E, Lusinchi A, Lasser P, et al. [5-fluorouracil and cisplatin combination chemotherapy for metastatic squamous-cell anal cancer]. *Bull Cancer* 1999;86:861–5.
- [13] Eng C, Chang GJ, Nancy You Y, Das P, Rodriguez-Bigas M, Xing Y, et al. The role of systemic chemotherapy and multidisciplinary management in improving the overall survival of patients with metastatic squamous cell carcinoma of the anal canal. *Oncotarget* 2014;5:11133–42.
- [14] Glynne-Jones R, Saleem W, Harrison M, Mawdsley S, Hall M. Background and Current Treatment of Squamous Cell Carcinoma of the Anus. *Oncol Ther* 2016;4:135–72.

- [15] Sclafani F, Morano F, Cunningham D, Baratelli C, Kalaitzaki E, Watkins D, et al. Platinum-Fluoropyrimidine and Paclitaxel-Based Chemotherapy in the Treatment of Advanced Anal Cancer Patients. *Oncologist* 2017;22:402–8.
- [16] Sclafani F, Rao S. Systemic Therapies for Advanced Squamous Cell Anal Cancer. *Curr Oncol Rep* 2018;20:53.
- [17] Kim R, Byer J, Fulp WJ, Mahipal A, Dinwoodie W, Shibata D. Carboplatin and paclitaxel treatment is effective in advanced anal cancer. *Oncology* 2014;87:125–32.
- [18] Hainsworth JD, Burris HA, Meluch AA, Baker MN, Morrissey LH, Greco FA. Paclitaxel, carboplatin, and long-term continuous infusion of 5-fluorouracil in the treatment of advanced squamous and other selected carcinomas: results of a Phase II trial. *Cancer* 2001;92:642–9.
- [19] Rao S, Sclafani F, Eng C, et al. InterAACT: A multicentre open label randomised phase II advanced anal cancer trial of cisplatin (CDDP) plus 5-fluorouracil (5-FU) vs carboplatin (C) plus weekly paclitaxel (P) in patients (pts) with inoperable locally recurrent (ILR) or metastatic treatment naïve disease - An International Rare Cancers Initiative (IRCI) trial. *Ann Oncol* 2018;29.
- [20] Kim S, François E, André T, Samalin E, Jary M, El Hajbi F, et al. Docetaxel, cisplatin, and fluorouracil chemotherapy for metastatic or unresectable locally recurrent anal squamous cell carcinoma (Epitopes-HPV02): a multicentre, single-arm, phase 2 study. *Lancet Oncol* 2018;19:1094–106.
- [21] Evesque L, Benezery K, Follana P, Tuan Falk A, Doyen J, Reure J, et al. Multimodal Therapy of Squamous Cell Carcinoma of the Anus With Distant Metastasis: A Single-Institution Experience. *Dis Colon Rectum* 2017;60:785–91.
- [22] Abbas A, Nehme E, Fakih M. Single-agent paclitaxel in advanced anal cancer after failure of cisplatin and 5-fluorouracil chemotherapy. *Anticancer Res* 2011;31:4637–40.
- [23] Saint A, Evesque L, Falk AT, Cavaglione G, Montagne L, Benezery K, et al. Mitomycin and 5-fluorouracil for second-line treatment of metastatic squamous cell carcinomas of the anal canal. *Cancer Med* 2019;8:6853–9.
- [24] Paliga A, Onerheim R, Gologan A, Chong G, Spatz A, Niazi T, et al. EGFR and K-ras gene mutation status in squamous cell anal carcinoma: a role for concurrent radiation and EGFR inhibitors? *Br J Cancer* 2012;107:1864–8.
- [25] Prigge E-S, Urban K, Stiegler S, Müller M, Kloor M, Mai S, et al. No evidence of oncogenic KRAS mutations in squamous cell carcinomas of the anogenital tract and head and neck region independent of human papillomavirus and p16(INK4a) status. *Hum Pathol* 2014;45:2347–54.
- [26] Serup-Hansen E, Linnemann D, Høgdall E, Geertsen PF, Havsteen H. KRAS and BRAF mutations in anal carcinoma. *APMIS* 2015;123:53–9.
- [27] Rogers JE, Ohinata A, Silva NN, Mehdizadeh A, Eng C. Epidermal growth factor receptor

inhibition in metastatic anal cancer. *Anticancer Drugs* 2016;27:804–8.

- [28] Kim DW, Byer J, Kothari N, Mahipal A, Chang YD, Kim RD. EGFR Inhibitors in Patients with Advanced Squamous Cell Anal Carcinomas: A Single-Institution Experience. *Oncology* 2017;92:190–6.
- [29] Scheffner M, Werness BA, Huibregtse JM, Levine AJ, Howley PM. The E6 oncoprotein encoded by human papillomavirus types 16 and 18 promotes the degradation of p53. *Cell* 1990;63:1129–36.
- [30] Werness BA, Levine AJ, Howley PM. Association of human papillomavirus types 16 and 18 E6 proteins with p53. *Science* 1990;248:76–9.
- [31] Balsitis SJ, Sage J, Duensing S, Münger K, Jacks T, Lambert PF. Recapitulation of the effects of the human papillomavirus type 16 E7 oncogene on mouse epithelium by somatic Rb deletion and detection of pRb-independent effects of E7 in vivo. *Mol Cell Biol* 2003;23:9094–103.
- [32] Welters MJ, de Jong A, van den Eeden SJ, van der Hulst JM, Kwappenberg KMC, Hassane S, et al. Frequent display of human papillomavirus type 16 E6-specific memory t-Helper cells in the healthy population as witness of previous viral encounter. *Cancer Res* 2003;63:636–41.
- [33] de Jong A, van Poelgeest MIE, van der Hulst JM, Drijfhout JW, Fleuren GJ, Melief CJM, et al. Human papillomavirus type 16-positive cervical cancer is associated with impaired CD4+ T-cell immunity against early antigens E2 and E6. *Cancer Res* 2004;64:5449–55.
- [34] Hu W-H, Miyai K, Cajas-Monson LC, Luo L, Liu L, Ramamoorthy SL. Tumor-infiltrating CD8(+) T lymphocytes associated with clinical outcome in anal squamous cell carcinoma. *J Surg Oncol* 2015;112:421–6.
- [35] Gilbert DC, Serup-Hansen E, Linnemann D, Høgdall E, Bailey C, Summers J, et al. Tumour-infiltrating lymphocyte scores effectively stratify outcomes over and above p16 post chemo-radiotherapy in anal cancer. *Br J Cancer* 2016;114:134–7.
- [36] Ribas A. Adaptive Immune Resistance: How Cancer Protects from Immune Attack. *Cancer Discov* 2015;5:915–9.
- [37] Morris VK, Salem ME, Nimeiri H, Iqbal S, Singh P, Ciombor K, et al. Nivolumab for previously treated unresectable metastatic anal cancer (NCI9673): a multicentre, single-arm, phase 2 study. *The Lancet Oncology* 2017;18:446–53.
- [38] Ott PA, Piha-Paul SA, Munster P, Pishvaian MJ, van Brummelen EMJ, Cohen RB, et al. Safety and antitumor activity of the anti-PD-1 antibody pembrolizumab in patients with recurrent carcinoma of the anal canal. *Annals of Oncology* 2017;28:1036–41.
- [39] Benson AB, Venook AP, Al-Hawary MM, Cederquist L, Chen Y-J, Ciombor KK, et al. Anal Carcinoma, Version 2.2018, NCCN Clinical Practice Guidelines in Oncology. *Journal of the National Comprehensive Cancer Network* 2018;16:852–71.
- [40] Marabelle A, Cassier PA, Fakih M, Guren TK, Italiano A, Kao SC-H, et al. Pembrolizumab for advanced anal squamous cell carcinoma (ASCC): Results from the multicohort, phase II KEYNOTE-158

study. JCO 2020;38:1–1.

[41] Massarelli E, William W, Johnson F, Kies M, Ferrarotto R, Guo M, et al. Combining Immune Checkpoint Blockade and Tumor-Specific Vaccine for Patients with Incurable Human Papillomavirus 16-Related Cancer: A Phase 2 Clinical Trial. JAMA Oncol 2019;5:67–73.

## **RÉFÉRENCES DEUXIÈME PARTIE**

[1] De Martel C, Ferlay J, Franceschi S, Vignat J, Bray F, Forman D, et al. Global burden of cancers attributable to infections in 2008: a review and synthetic analysis. Lancet Oncol 2012;13:607–15.

[2] Das P, Bhatia S, Eng C, Ajani JA, Skibber JM, Rodriguez-Bigas MA, et al. Predictors and Patterns of Recurrence After Definitive Chemoradiation for Anal Cancer. International Journal of Radiation Oncology Biology Physics 2007;68:794–800.

[3] Eng C. Anal Cancer: Current and Future Methodology. Cancer Investigation 2006;24:535–44.

[4] Gunderson LL, Winter KA, Ajani JA, Pedersen JE, Moughan J, Benson AB, et al. Long-Term Update of US GI Intergroup RTOG 98-11 Phase III Trial for Anal Carcinoma: Survival, Relapse, and Colostomy Failure With Concurrent Chemoradiation Involving Fluorouracil/Mitomycin Versus Fluorouracil/Cisplatin. Journal of Clinical Oncology 2012;30:4344–51.

[5] Ajani JA, Carrasco CH, Jackson DE, Wallace S. Combination of cisplatin plus fluoropyrimidine chemotherapy effective against liver metastases from carcinoma of the anal canal. The American Journal of Medicine 1989;87:221–4.

[6] Faivre C, Rougier P, Ducreux M, Mitry E, Lusinchi A, Lasser P, et al. [5-fluorouracil and cisplatin combination chemotherapy for metastatic squamous-cell anal cancer]. Bull Cancer 1999;86:861–5.

[7] Sclafani F, Rao S. Systemic Therapies for Advanced Squamous Cell Anal Cancer. Curr Oncol Rep 2018;20:53.

[8] Evesque L, Benezery K, Follana P, Tuan Falk A, Doyen J, Reure J, et al. Multimodal Therapy of Squamous Cell Carcinoma of the Anus With Distant Metastasis: A Single-Institution Experience. Dis Colon Rectum 2017;60:785–91.

[9] Kim S, François E, André T, Samalin E, Jary M, El Hajbi F, et al. Docetaxel, cisplatin, and fluorouracil chemotherapy for metastatic or unresectable locally recurrent anal squamous cell carcinoma (Epitopes-HPV02): a multicentre, single-arm, phase 2 study. Lancet Oncol 2018;19:1094–106.

[10] Rao S, Sclafani F, Eng C, et al. InterAACT: A multicentre open label randomised phase II advanced anal cancer trial of cisplatin (CDDP) plus 5-fluorouracil (5-FU) vs carboplatin (C) plus weekly paclitaxel (P) in patients (pts) with inoperable locally recurrent (ILR) or metastatic treatment naïve

disease - An International Rare Cancers Initiative (IRCI) trial. *Ann Oncol* 2018;29.

[11] Benson AB, Venook AP, Al-Hawary MM, Cederquist L, Chen Y-J, Ciombor KK, et al. Carcinoma, Version 2.2018, NCCN Clinical Practice Guidelines in Oncology. *J Natl Compr Canc Netw* 2018;16:852–71.

[12] Morris VK, Salem ME, Nimeiri H, Iqbal S, Singh P, Ciombor K, et al. Nivolumab for previously treated unresectable metastatic anal cancer (NCI9673): a multicentre, single-arm, phase 2 study. *The Lancet Oncology* 2017;18:446–53.

[13] Ott PA, Piha-Paul SA, Munster P, Pishvaian MJ, van Brummelen EMJ, Cohen RB, et al. Safety and antitumor activity of the anti-PD-1 antibody pembrolizumab in patients with recurrent carcinoma of the anal canal. *Annals of Oncology* 2017;28:1036–41.

[14] Glynne-Jones R, Nilsson PJ, Aschele C, Goh V, Peiffert D, Cervantes A, et al. Anal cancer: ESMO-ESSO-ESTRO clinical practice guidelines for diagnosis, treatment and follow-up. *Radiother Oncol* 2014;111:330–9.

[15] Petrelli F, Ghidini A, Inno A, Barni S. Mitomycin-C+fluoropyrimidines in heavily pretreated metastatic colorectal cancer: a systematic review and evidence synthesis. *Anticancer Drugs* 2016;27:488–95.

[16] Sawada N, Ishikawa T, Fukase Y, Nishida M, Yoshikubo T, Ishitsuka H. Induction of thymidine phosphorylase activity and enhancement of capecitabine efficacy by taxol/taxotere in human cancer xenografts. *Clin Cancer Res* 1998;4:1013–9.

[17] Franchi F, Barone C, Seminara P, Codacci-Pisanelli G, Codacci-Pisanelli M, Ferrl GM, et al. 5-Fluorouracil (FU) and mitomycin c (MMC) in the management of colorectal carcinoma. part ii. in vitro activity of the two drugs in short term tumor cultures. *Med Oncol & Tumor Pharmacother* 1991;8:75–8.

[18] Flam M, John M, Pajak TF, Petrelli N, Myerson R, Doggett S, et al. Role of mitomycin in combination with fluorouracil and radiotherapy, and of salvage chemoradiation in the definitive nonsurgical treatment of epidermoid carcinoma of the anal canal: results of a phase III randomized intergroup study. *JCO* 1996;14:2527–39.

[19] Ajani JA, Winter KA, Gunderson LL, Pedersen J, Benson AB, Thomas CR, et al. Fluorouracil, mitomycin, and radiotherapy vs fluorouracil, cisplatin, and radiotherapy for carcinoma of the anal canal: a randomized controlled trial. *JAMA* 2008;299:1914–21.

[20] Eisenhauer EA, Therasse P, Bogaerts J, Schwartz LH, Sargent D, Ford R, et al. New response evaluation criteria in solid tumours: revised RECIST guideline (version 1.1). *Eur J Cancer* 2009;45:228–47.

[21] Peyrade F, Cupissol D, Geoffrois L, Rolland F, Borel C, Ciais C, et al. Systemic treatment and medical management of metastatic squamous cell carcinoma of the head and neck: review of the

literature and proposal for management changes. *Oral Oncol* 2013;49:482–91.

[22] Boussios S, Seraj E, Zarkavelis G, Petrakis D, Kollas A, Kafantari A, et al. Management of patients with recurrent/advanced cervical cancer beyond first line platinum regimens: Where do we stand? A literature review. *Crit Rev Oncol Hematol* 2016;108:164–74.

[23] Abbas A, Nehme E, Fakhri M. Single-agent paclitaxel in advanced anal cancer after failure of cisplatin and 5-fluorouracil chemotherapy. *Anticancer Res* 2011;31:4637–40.

[24] Kim R, Byer J, Fulp WJ, Mahipal A, Dinwoodie W, Shibata D. Carboplatin and paclitaxel treatment is effective in advanced anal cancer. *Oncology* 2014;87:125–32.

[25] Sclafani F, Morano F, Cunningham D, Baratelli C, Kalaitzaki E, Watkins D, et al. Platinum-Fluoropyrimidine and Paclitaxel-Based Chemotherapy in the Treatment of Advanced Anal Cancer Patients. *Oncologist* 2017;22:402–8.

[26] Rogers JE, Ohinata A, Silva NN, Mehdizadeh A, Eng C. Epidermal growth factor receptor inhibition in metastatic anal cancer. *Anticancer Drugs* 2016;27:804–8.

[27] Kim DW, Byer J, Kothari N, Mahipal A, Chang YD, Kim RD. EGFR Inhibitors in Patients with Advanced Squamous Cell Anal Carcinomas: A Single-Institution Experience. *Oncology* 2017;92:190–6.

[28] Massarelli E, William W, Johnson F, Kies M, Ferrarotto R, Guo M, et al. Combining Immune Checkpoint Blockade and Tumor-Specific Vaccine for Patients With Incurable Human Papillomavirus 16-Related Cancer: A Phase 2 Clinical Trial. *JAMA Oncol* 2019;5:67–73.

[29] Cetuximab + Avelumab or Avelumab Alone for Unresectable, Locally Advanced or Metastatic Squamous Cell Anal Carcinoma (SCCAC) Progressed After at Least One Line of Systemic Treatment (CARACAS) - Full Text View - ClinicalTrials.gov n.d. (accessed July 15, 2019).

[30] Kang EJ, Choi YJ, Kim JS, Kim ST, Park KH, Choi IK, et al. Mitomycin-C, 5-fluorouracil, and leucovorin as a salvage therapy in patients with metastatic colorectal adenocarcinoma. *Asia Pac J Clin Oncol* 2010;6:286–91.

[31] Lim DH, Park YS, Park B-B, Ji SH, Lee J, Park KW, et al. Mitomycin-C and capecitabine as third-line chemotherapy in patients with advanced colorectal cancer: a phase II study. *Cancer Chemother Pharmacol* 2005;56:10–4.

[32] Francois E, Smith D, Dahan L, Michel C, Perrier H, Mari V, et al. Uracil-tegafur/leucovorin and mitomycin C salvage therapy in patients with advanced colorectal cancer: a phase II study. *J Chemother* 2012;24:207–11.

**SERMENT D'HIPPOCRATE**

Au moment d'être admise à exercer la médecine, je promets et je jure d'être fidèle aux lois de l'honneur et de la probité.

Mon premier souci sera de rétablir, de préserver ou de promouvoir la santé dans tous ses éléments, physiques et mentaux, individuels et sociaux.

Je respecterai toutes les personnes, leur autonomie et leur volonté, sans aucune discrimination selon leur état ou leurs convictions. J'interviendrai pour les protéger si elles sont affaiblies, vulnérables ou menacées dans leur intégrité ou leur dignité. Même sous la contrainte, je ne ferai pas usage de mes connaissances contre les lois de l'humanité.

J'informerai les patients des décisions envisagées, de leurs raisons et de leurs conséquences. Je ne tromperai jamais leur confiance et n'exploiterai pas le pouvoir hérité des circonstances pour forcer les consciences.

Je donnerai mes soins à l'indigent et à quiconque me les demandera. Je ne me laisserai pas influencer par la soif du gain ou la recherche de la gloire.

Admise dans l'intimité des personnes, je tairai les secrets qui me seront confiés. Reçu(e) à l'intérieur des maisons, je respecterai les secrets des foyers et ma conduite ne servira pas à corrompre les mœurs. Je ferai tout pour soulager les souffrances. Je ne prolongerai pas abusivement les agonies. Je ne provoquerai jamais la mort délibérément.

Je préserverai l'indépendance nécessaire à l'accomplissement de ma mission. Je n'entreprendrai rien qui dépasse mes compétences. Je les entretiendrai et les perfectionnerai pour assurer au mieux les services qui me seront demandés.

J'apporterai mon aide à mes confrères ainsi qu'à leurs familles dans l'adversité.

Que les hommes et mes confrères m'accordent leur estime si je suis fidèle à mes promesses ; que je sois déshonoré(e) et méprisé(e) si j'y manque."



## **RÉSUMÉ**

**Introduction** : Les carcinomes épidermoïdes du canal anal métastatiques sont des tumeurs rares. Il n'existe pas de consensus international quant à leur prise en charge en deuxième ligne thérapeutique. L'association de chimiothérapie par 5-fluorouracile (5FU) et mitomycine en combinaison avec la radiothérapie est le traitement standard pour les formes localement avancées, cependant, son efficacité au stade métastatique n'a jamais été évaluée.

**Matériel et Méthodes** : Nous rapportons une analyse rétrospective de patients traités par 5FU et mitomycine de 2000 à 2017 dans notre établissement pour un carcinome épidermoïde du canal anal métastatique après échec d'une chimiothérapie à base de sels de platine. Le critère de jugement principal était la survie sans progression (SSP), les critères de jugement secondaires étaient la survie globale (SG), le taux de réponse et la tolérance du traitement.

**Résultats** : 19 patients, 15 femmes et 4 hommes avec un âge médian de 57 ans ont été identifiés [rang, 40-79 ans]. Les patients ont reçu une médiane de 3 cycles [1-7] de 5FU et mitomycine. Une réduction de dose a été nécessaire chez six patients (31,6 %) et un patient a dû interrompre son traitement suite à une toxicité, aucun décès toxique n'a été signalé. Une réponse objective a été observée chez cinq patients (26,4 %, 95 %IC 6,6 - 46,2) dont une réponse complète, six patients (31,6 %, 95 %IC 10,7 - 52,5) ont présenté une stabilisation tumorale. Les médianes de SSP et de SG étaient de 3 mois [95%IC 1 - 5] et 7 mois [95%IC 2,2 - 11,8]. La durée médiane de la réponse était de 4 mois [95%IC 1,8 - 6,1] et un patient a présenté une réponse prolongée de 23 mois. Aucune différence significative n'a été notée pour la SSP et la SG des patients précédemment traités par 5FU et mitomycine à un stade localisé.

**Conclusion** : L'association 5FU et mitomycine permet un contrôle tumoral avec une tolérance acceptable. C'est une option thérapeutique pour les patients atteints d'un carcinome épidermoïde du canal métastatique après échec de la chimiothérapie à base de sels de platine.