



**HAL**  
open science

# Chirurgie de l'endométriose envahissant les racines sacrées ou le nerf sciatique : suivi d'une cohorte de 52 patientes

Lise Dehan

## ► To cite this version:

Lise Dehan. Chirurgie de l'endométriose envahissant les racines sacrées ou le nerf sciatique : suivi d'une cohorte de 52 patientes. Médecine humaine et pathologie. 2020. dumas-03022996

**HAL Id: dumas-03022996**

**<https://dumas.ccsd.cnrs.fr/dumas-03022996>**

Submitted on 25 Nov 2020

**HAL** is a multi-disciplinary open access archive for the deposit and dissemination of scientific research documents, whether they are published or not. The documents may come from teaching and research institutions in France or abroad, or from public or private research centers.

L'archive ouverte pluridisciplinaire **HAL**, est destinée au dépôt et à la diffusion de documents scientifiques de niveau recherche, publiés ou non, émanant des établissements d'enseignement et de recherche français ou étrangers, des laboratoires publics ou privés.

FACULTE MIXTE DE MEDECINE ET DE PHARMACIE DE ROUEN

Année 2020

**THESE POUR LE DOCTORAT EN MEDECINE**

(Diplôme d'État)

Par

**Lise Dehan**

Née le 5 décembre 1989 à Mont-Saint-Aignan

Présentée et soutenue le 22 octobre 2020

**CHIRURGIE DE L'ENDOMETRIOSE ENVAHISSANT LES  
RACINES SACREES OU LE NERF SCIATIQUE : SUIVI D'UNE  
COHORTE DE 52 PATIENTES**

Président du jury : *M. le Professeur L. MARPEAU*

Directeur de thèse : *M. le Professeur H. ROMAN*

Membres du jury : *Mr. le Professeur E. VERSPYCK*

*Mme le docteur C. HENNETIER*

**ANNEE UNIVERSITAIRE 2019 - 2020**

**U.F.R. SANTÉ DE ROUEN**

-----

DOYEN : **Professeur Benoît VEBER**

ASSESEURS : **Professeur Michel GUERBET**  
**Professeur Agnès LIARD**  
**Professeur Guillaume SAVOYE**

**I - MEDECINE**

**PROFESSEURS DES UNIVERSITES – PRATICIENS HOSPITALIERS**

Mr Frédéric <b>ANSELME</b>	HCN	Cardiologie
Mme Gisèle <b>APTER</b>	Havre	Pédopsychiatrie
Mme Isabelle <b>AUQUIT AUCKBUR</b>	HCN	Chirurgie plastique
Mr Jean-Marc <b>BASTE</b>	HCN	Chirurgie Thoracique
Mr Fabrice <b>BAUER</b>	HCN	Cardiologie
Mme Soumeya <b>BEKRI</b>	HCN	Biochimie et biologie moléculaire
Mr Ygal <b>BENHAMOU</b>	HCN	Médecine interne
Mr Jacques <b>BENICHOU</b>	HCN	Bio statistiques et informatique médicale
Mr Olivier <b>BOYER</b>	UFR	Immunologie
Mme Sophie <b>CANDON</b>	HCN	Immunologie
Mr François <b>CARON</b>	HCN	Maladies infectieuses et tropicales
Mr Philippe <b>CHASSAGNE</b>	HCN	Médecine interne (gériatrie)
Mr Vincent <b>COMPERE</b>	HCN	Anesthésiologie et réanimation chirurgicale
Mr Jean-Nicolas <b>CORNU</b>	HCN	Urologie
Mr Antoine <b>CUVELIER</b>	HB	Pneumologie
Mr Jean-Nicolas <b>DACHER</b>	HCN	Radiologie et imagerie médicale
Mr Stéfan <b>DARMONI</b>	HCN	Informatique médicale et techniques de communication
Mr Pierre <b>DECHELOTTE</b>	HCN	Nutrition
Mr Stéphane <b>DERREY</b>	HCN	Neurochirurgie

Mr Frédéric <b>DI FIORE</b>	CHB	Cancérologie
Mr Fabien <b>DOGUET</b>	HCN	Chirurgie Cardio Vasculaire
Mr Jean <b>DOUCET</b>	SJ	Thérapeutique - Médecine interne et gériatrie
Mr Bernard <b>DUBRAY</b>	CHB	Radiothérapie
Mr Frank <b>DUJARDIN</b>	HCN	Chirurgie orthopédique - Traumatologique
Mr Fabrice <b>DUPARC</b>	HCN	Anatomie - Chirurgie orthopédique et traumatologique
Mr Eric <b>DURAND</b>	HCN	Cardiologie
Mr Bertrand <b>DUREUIL</b>	HCN	Anesthésiologie et réanimation chirurgicale
Mme Hélène <b>ELTCHANINOFF</b>	HCN	Cardiologie
Mr Manuel <b>ETIENNE</b>	HCN	Maladies infectieuses et tropicales
Mr Thierry <b>FREBOURG</b>	UFR	Génétique
Mr Pierre <b>FREGER</b> ( <i>surnombre</i> )	HCN	Anatomie - Neurochirurgie
Mr Jean François <b>GEHANNO</b>	HCN	Médecine et santé au travail
Mr Emmanuel <b>GERARDIN</b>	HCN	Imagerie médicale
Mme Priscille <b>GERARDIN</b>	HCN	Pédopsychiatrie
M. Guillaume <b>GOURCEROL</b>	HCN	Physiologie
Mr Dominique <b>GUERROT</b>	HCN	Néphrologie
Mr Olivier <b>GUILLIN</b>	HCN	Psychiatrie Adultes
Mr Claude <b>HOUDAYER</b>	HCN	Génétique
Mr Fabrice <b>JARDIN</b>	CHB	Hématologie
Mr Luc-Marie <b>JOLY</b>	HCN	Médecine d'urgence
Mr Pascal <b>JOLY</b>	HCN	Dermato – Vénérologie
Mme Bouchra <b>LAMIA</b>	Havre	Pneumologie
Mme Annie <b>LAQUERRIERE</b>	HCN	Anatomie et cytologie pathologiques
Mr Vincent <b>LAUDENBACH</b>	HCN	Anesthésie et réanimation chirurgicale
Mr Joël <b>LECHEVALLIER</b>	HCN	Chirurgie infantile
Mr Hervé <b>LEFEBVRE</b>	HB	Endocrinologie et maladies métaboliques
Mr Thierry <b>LEQUERRE</b>	HCN	Rhumatologie
Mme Anne-Marie <b>LEROI</b>	HCN	Physiologie
Mr Hervé <b>LEVESQUE</b>	HCN	Médecine interne
Mme Agnès <b>LIARD-ZMUDA</b>	HCN	Chirurgie Infantile
Mr Pierre Yves <b>LITZLER</b>	HCN	Chirurgie cardiaque
Mr Bertrand <b>MACE</b>	HCN	Histologie, embryologie, cytogénétique
M. David <b>MALTETE</b>	HCN	Neurologie
Mr Christophe <b>MARGUET</b>	HCN	Pédiatrie
Mme Isabelle <b>MARIE</b>	HCN	Médecine interne

Mr Jean-Paul <b>MARIE</b>	HCN	Oto-rhino-laryngologie
Mr Loïc <b>MARPEAU</b>	HCN	Gynécologie - Obstétrique
Mr Stéphane <b>MARRET</b>	HCN	Pédiatrie
Mme Véronique <b>MERLE</b>	HCN	Epidémiologie
Mr Pierre <b>MICHEL</b>	HCN	Hépatogastro-entérologie
M. Benoit <b>MISSET</b> ( <i>détachement</i> )	HCN	Réanimation Médicale
Mr Marc <b>MURAINÉ</b>	HCN	Ophtalmologie
Mr Christophe <b>PEILLON</b>	HCN	Chirurgie générale
Mr Christian <b>PFISTER</b>	HCN	Urologie
Mr Jean-Christophe <b>PLANTIER</b>	HCN	Bactériologie - Virologie
Mr Didier <b>PLISSONNIER</b>	HCN	Chirurgie vasculaire
Mr Gaëtan <b>PREVOST</b>	HCN	Endocrinologie
Mr Jean-Christophe <b>RICHARD</b> ( <i>détachement</i> )	HCN	Réanimation médicale - Médecine d'urgence
Mr Vincent <b>RICHARD</b>	UFR	Pharmacologie
Mme Nathalie <b>RIVES</b>	HCN	Biologie du développement et de la reproduction
Mr Horace <b>ROMAN</b> ( <i>disponibilité</i> )	HCN	Gynécologie - Obstétrique
Mr Jean-Christophe <b>SABOURIN</b>	HCN	Anatomie – Pathologie
Mr Mathieu <b>SALAUN</b>	HCN	Pneumologie
Mr Guillaume <b>SAVOYE</b>	HCN	Hépatogastrologie
Mme Céline <b>SAVOYE-COLLET</b>	HCN	Imagerie médicale
Mme Pascale <b>SCHNEIDER</b>	HCN	Pédiatrie
Mr Lilian <b>SCHWARZ</b>	HCN	Chirurgie Viscérale et Digestive
Mr Michel <b>SCOTTE</b>	HCN	Chirurgie digestive
Mme Fabienne <b>TAMION</b>	HCN	Thérapeutique
Mr Luc <b>THIBERVILLE</b>	HCN	Pneumologie
Mr Hervé <b>TILLY</b> ( <i>surnombre</i> )	CHB	Hématologie et transfusion
M. Gilles <b>TOURNEL</b>	HCN	Médecine Légale
Mr Olivier <b>TROST</b>	HCN	Anatomie -Chirurgie Maxillo-Faciale
Mr Jean-Jacques <b>TUECH</b>	HCN	Chirurgie digestive
Mr Benoît <b>VEBER</b>	HCN	Anesthésiologie - Réanimation chirurgicale
Mr Pierre <b>VERA</b>	CHB	Biophysique et traitement de l'image
Mr Eric <b>VERIN</b>	Les Herbiers	Médecine Physique et de Réadaptation
Mr Eric <b>VERSPYCK</b>	HCN	Gynécologie obstétrique
Mr Olivier <b>VITTECOQ</b>	HC	Rhumatologie
Mme Marie-Laure <b>WELTER</b>	HCN	Physiologie

## MAITRES DE CONFERENCES DES UNIVERSITES – PRATICIENS HOSPITALIERS

Mme Najate <b>ACHAMRAH</b>	HCN	Nutrition
Mme Noëlle <b>BARBIER-FREBOURG</b>	HCN	Bactériologie – Virologie
Mr Emmanuel <b>BESNIER</b>	HCN	Anesthésiologie - Réanimation
Mme Carole <b>BRASSE LAGNEL</b>	HCN	Biochimie
Mme Valérie <b>BRIDOUX HUYBRECHTS</b>	HCN	Chirurgie Vasculaire
Mr Gérard <b>BUCHONNET</b>	HCN	Hématologie
Mme Mireille <b>CASTANET</b>	HCN	Pédiatrie
Mme Nathalie <b>CHASTAN</b>	HCN	Neurophysiologie
Mr Moïse <b>COEFFIER</b>	HCN	Nutrition
Mr Serge <b>JACQUOT</b>	UFR	Immunologie
Mr Joël <b>LADNER</b>	HCN	Epidémiologie, économie de la santé
Mr Jean-Baptiste <b>LATOUCHE</b>	UFR	Biologie cellulaire
M. Florent <b>MARGUET</b>	HCN	Histologie
Mme Chloé <b>MELCHIOR</b>	HCN	Gastroentérologie
Mr Thomas <b>MOUREZ</b> ( <i>détachement</i> )	HCN	Virologie
Mr Gaël <b>NICOLAS</b>	UFR	Génétique
Mme Muriel <b>QUILLARD</b>	HCN	Biochimie et biologie moléculaire
Mme Laëtitia <b>ROLLIN</b>	HCN	Médecine du Travail
Mme Pascale <b>SAUGIER-VEBER</b>	HCN	Génétique
Mme Anne-Claire <b>TOBENAS-DUJARDIN</b>	HCN	Anatomie
Mr David <b>WALLON</b>	HCN	Neurologie
Mr Julien <b>WILS</b>	HCN	Pharmacologie

## PROFESSEUR AGREGE OU CERTIFIE

Mr Thierry <b>WABLE</b>	UFR	Communication
Mme Mélanie <b>AUVRAY-HAMEL</b>	UFR	Anglais

## II - PHARMACIE

### PROFESSEURS DES UNIVERSITES

Mr Jérémy <b>BELLIEN</b> (PU-PH)	Pharmacologie
Mr Thierry <b>BESSON</b>	Chimie Thérapeutique
Mr Jean <b>COSTENTIN</b> (Professeur émérite)	Pharmacologie
Mme Isabelle <b>DUBUS</b>	Biochimie
Mr Abdelhakim <b>EL OMRI</b>	Pharmacognosie
Mr François <b>ESTOUR</b>	Chimie Organique
Mr Loïc <b>FAVENNEC</b> (PU-PH)	Parasitologie
Mr Jean Pierre <b>GOULLE</b> (Professeur émérite)	Toxicologie
Mr Michel <b>GUERBET</b>	Toxicologie
Mme Christelle <b>MONTEIL</b>	Toxicologie
Mme Martine <b>PESTEL-CARON</b> (PU-PH)	Microbiologie
Mr Rémi <b>VARIN</b> (PU-PH)	Pharmacie clinique
Mr Jean-Marie <b>VAUGEOIS</b>	Pharmacologie
Mr Philippe <b>VERITE</b>	Chimie analytique

### MAITRES DE CONFERENCES DES UNIVERSITES

Mme Cécile <b>BARBOT</b>	Chimie Générale et Minérale
Mr Frédéric <b>BOUNOURE</b>	Pharmacie Galénique
Mr Thomas <b>CASTANHEIRO MATIAS</b>	Chimie Organique
Mr Abdeslam <b>CHAGRAOUI</b>	Physiologie
Mme Camille <b>CHARBONNIER (LE CLEZIO)</b>	Statistiques
Mme Elizabeth <b>CHOSSON</b>	Botanique

Mme Marie Catherine <b>CONCE-CHEMTOB</b>	Législation pharmaceutique et économie de la santé
Mme Cécile <b>CORBIERE</b>	Biochimie
Mme Nathalie <b>DOURMAP</b>	Pharmacologie
Mme Isabelle <b>DUBUC</b>	Pharmacologie
Mme Dominique <b>DUTERTE- BOUCHER</b>	Pharmacologie
Mr Gilles <b>GARGALA</b> (MCU-PH)	Parasitologie
Mme Nejla EL <b>GHARBI-HAMZA</b>	Chimie analytique
Mme Marie-Laure <b>GROULT</b>	Botanique
Mr Hervé <b>HUE</b>	Biophysique et mathématiques
Mme Hong <b>LU</b>	Biologie
Mme Marine <b>MALLETER</b>	Toxicologie
M. Jérémie <b>MARTINET</b> (MCU-PH)	Immunologie
Mme Tiphaine <b>ROGEZ-FLORENT</b>	Chimie analytique
Mr Mohamed <b>SKIBA</b>	Pharmacie galénique
Mme Malika <b>SKIBA</b>	Pharmacie galénique
Mme Christine <b>THARASSE</b>	Chimie thérapeutique
Mr Frédéric <b>ZIEGLER</b>	Biochimie

#### **PROFESSEURS ASSOCIES**

Mme Cécile <b>GUERARD-DETUNCQ</b>	Pharmacie officinale
Mme Caroline <b>BERTOUX</b>	Pharmacie

#### **PAU-PH**

M. Mikaël **DAOUPHARS**

#### **PROFESSEUR CERTIFIE**

Mme Mathilde <b>GUERIN</b>	Anglais
----------------------------	---------

#### **ASSISTANTS HOSPITALO-UNIVERSITAIRES**

Mme Alice <b>MOISAN</b>	Virologie
M. Henri <b>GONDÉ</b>	Pharmacie

#### **ATTACHES TEMPORAIRES D'ENSEIGNEMENT ET DE RECHERCHE**

M. Abdel <b>MOUHAJIR</b>	Parasitologie
M. Maxime <b>GRAND</b>	Bactériologie



## ATTACHE TEMPORAIRE D'ENSEIGNEMENT

Mme Ramla **SALHI**

Pharmacognosie

<b>LISTE DES RESPONSABLES DES DISCIPLINES PHARMACEUTIQUES</b>
---

Mme Cécile **BARBOT**

Chimie Générale et minérale

Mr Thierry **BESSON**

Chimie thérapeutique

Mr Abdeslam **CHAGRAOUI**

Physiologie

Mme Elisabeth **CHOSSON**

Botanique

Mme Marie-Catherine **CONCE-CHEMTOB**

Législation et économie de la santé

Mme Isabelle **DUBUS**

Biochimie

Mr Abdelhakim **EL OMRI**

Pharmacognosie

Mr François **ESTOUR**

Chimie organique

Mr Loïc **FAVENNEC**

Parasitologie

Mr Michel **GUERBET**

Toxicologie

Mme Martine **PESTEL-CARON**

Microbiologie

Mr Mohamed **SKIBA**

Pharmacie galénique

Mr Rémi **VARIN**

Pharmacie clinique

M. Jean-Marie **VAUGEOIS**

Pharmacologie

Mr Philippe **VERITE**

Chimie analytique

### III – MEDECINE GENERALE

#### PROFESSEUR MEDECINE GENERALE

Mr Jean-Loup **HERMIL** (PU-MG) UFR Médecine générale

#### MAITRE DE CONFERENCE MEDECINE GENERALE

Mr Matthieu **SCHUERS** (MCU-MG) UFR Médecine générale

#### PROFESSEURS ASSOCIES A MI-TEMPS – MEDECINS GENERALISTE

Mr Emmanuel **LEFEBVRE** UFR Médecine Générale

Mme Elisabeth **MAUVIARD** UFR Médecine générale

Mr Philippe **NGUYEN THANH** UFR Médecine générale

Mme Yveline **SEVRIN** UFR Médecine générale

Mme Marie Thérèse **THUEUX** UFR Médecine générale

#### MAITRE DE CONFERENCES ASSOCIE A MI-TEMPS – MEDECINS GENERALISTES

Mr Pascal **BOULET** UFR Médecine générale

Mme Laëtitia **BOURDON** UFR Médecine Générale

Mr Emmanuel **HAZARD** UFR Médecine Générale

Mme Lucile **PELLERIN** UFR Médecine générale

## ENSEIGNANTS MONO-APPARTENANTS

### PROFESSEURS

Mr Paul **MULDER** (phar)

Sciences du Médicament

Mme Su **RUAN** (med)

Génie Informatique

### MAITRES DE CONFERENCES

Mr Sahil **ADRIOUCH** (med)

Biochimie et biologie moléculaire (Unité Inserm 905)

Mme Gaëlle **BOUGEARD-DENOYELLE** (med)

Biochimie et biologie moléculaire (UMR 1079)

Mme Carine **CLEREN** (med)

Neurosciences (Néovasc)

M. Sylvain **FRAINEAU** (med)

Physiologie (Inserm U 1096)

Mme Pascaline **GAILDRAT** (med)

Génétique moléculaire humaine (UMR 1079)

Mr Nicolas **GUEROUT** (med)

Chirurgie Expérimentale

Mme Rachel **LETELLIER** (med)

Physiologie

Mr Antoine **OUVRARD-PASCAUD** (med)

Physiologie (Unité Inserm 1076)

Mr Frédéric **PASQUET**

Sciences du langage, orthophonie

Mme Christine **RONDANINO** (med)

Physiologie de la reproduction

Mr Youssan Var **TAN**

Immunologie

Mme Isabelle **TOURNIER** (med)

Biochimie (UMR 1079)

### **CHEF DES SERVICES ADMINISTRATIFS : Mme Véronique DELAFONTAINE**

*HCN - Hôpital Charles Nicolle*

*HB - Hôpital de BOIS GUILLAUME*

*CB - Centre Henri Becquerel*

*CHS - Centre Hospitalier Spécialisé du Rouvray*

*CRMPR - Centre Régional de Médecine Physique et de Réadaptation*

*SJ - Saint Julien Rouen*

Par délibération en date du 3 mars 1967, la faculté a arrêté que les opinions émises dans les dissertations qui lui seront présentées doivent être considérées comme propres à leurs auteurs et qu'elle n'entend leur donner aucune approbation ni improbation.

# **Table des matières**

<b>I. INTRODUCTION.....</b>	<b>19</b>
1. Endométriose pelvienne.....	19
2. Neuroanatomie du pelvis .....	20
a. Innervation somatique du pelvis .....	20
b. Innervation autonome du pelvis.....	25
3. Mécanismes pathogéniques .....	29
4. Objectif .....	30
<b>II. PATIENTES ET METHODES .....</b>	<b>31</b>
1. Critères d'inclusion.....	31
2. Évaluation préopératoire.....	31
3. Principes de la procédure chirurgicale.....	33
4. Traitement des lésions associées des organes adjacents.....	35
5. Evolution post-opératoire.....	36
6. Statistiques .....	38
<b>III. RESULTATS.....</b>	<b>39</b>
1. Caractéristiques des patientes .....	39
2. Plaintes fonctionnelles pré-opératoires .....	41
3. Chirurgie .....	43
4. Complications post-opératoires .....	45
5. Suivi à 1 an.....	46
<b>IV. DISCUSSION .....</b>	<b>48</b>
<b>V. BIBLIOGRAPHIE.....</b>	<b>55</b>
<b>VI. RESUME .....</b>	<b>58</b>

## **Liste des figures**

Figure 1 : Plexus sacral et pudendal ( <i>Kamina, 2006</i> ) .....	21
Figure 2 : Dermatomes du plexus sacral ( <i>Possover, 2015</i> ) .....	25
Figure 3: Constitution des plexus hypogastriques ( <i>Kamina, 2006</i> ) .....	27
Figure 4 : Anatomie fonctionnelle du plexus sacré ( <i>Possover, 2015</i> ) .....	28
Figure 5 : Diagnostic à l'IRM de l'envahissement des racines sacrées .....	32
Figure 6 : Diagnostic à l'IRM d'une endométriiose pelvienne envahissant les racines sacrées (a) et le nerf sciatique (b) et correspondance avec les constations peropératoires .....	35

## **Liste des tableaux**

Tableau 1: Caractéristiques des patientes .....	40
Tableau 2: Principaux symptômes préopératoires .....	42
Tableau 3: Constatations peropératoires .....	44
Tableau 4 : Procédures chirurgicales réalisées .....	45
Tableau 5 : Complications post-opératoires .....	46
Tableau 6 : Suivi à 1 an post-opératoire .....	47

## **Liste des scores utilisés**

GIQLI : Gastrointestinal Quality of Life Index ; mesure la qualité de vie liée au fonctionnement du tractus digestif ; de 0 à 144 ; valeur médiane dans une population saine à 124 ; un score bas indique une moins bonne qualité de vie sur le plan digestif

KESS : Knowless-Eccersley-Scott-Symptom questionnaire ; mesure la constipation ; de 0 à 39 ; un score de plus de 7 indique une constipation ; des scores plus élevés impliquent une constipation plus sévère

Wexner-score : score de continence anale ; de 0 à 24 ; 0 représente une continence anale normale ; un score élevé indique une incontinence anale sévère

USP : Urinary Symptom Profile ; mesure la fonction de vidange vésicale ; les questions 8,9,10 concernent la dysurie ; de 0 (vidange vésicale normale) à 9 (autosondages exclusifs)

EVA : Échelle Visuelle Analogique de 0 à 10



# I. INTRODUCTION

## 1. Endométriase pelvienne

L'endométriose est une pathologie évolutive bénigne touchant 5 à 10% des femmes en âge de procréer, caractérisée par la présence de tissu endométrial ectopique au sein de la cavité abdominale. D'après le travail de l'équipe de Donnez (Nisolle, *et al.*, 1997), on distingue trois types de lésions d'endométriose aux mécanismes de pathogenèse différents : l'endométriose superficielle, l'endométriose ovarienne et l'endométriose profonde, préférentiellement située à l'étage postérieur notamment au sein l'espace rectovaginal.

Le principal symptôme permettant le diagnostic d'endométriose profonde est généralement la dysménorrhée. En revanche, l'évolutivité de l'endométriose et la diversité lésionnelle entraîne un spectre large de symptômes à savoir des algies pelviennes aiguës ou chroniques, des dyspareunies profondes, des troubles digestifs ou urinaire ou une infertilité.

Lorsqu'elle atteint l'espace rectovaginal, l'endométriose peut concerner les racines sacrées ou le nerf sciatique, notamment lorsqu'une infiltration des paramètres est présente qu'elle soit ou non associée à une atteinte vaginale, rectale ou urétérale. En effet, les nodules paramétriaux peuvent comprimer, engainer ou infiltrer des structures nerveuses de large diamètre comme les racines sacrées, le nerf sciatique ou pudendal ainsi que des structures plus fines tels que les nerfs splanchniques, hypogastriques, les plexus hypogastriques inférieurs et supérieurs.

Différents symptômes peuvent apparaître en lien avec une atteinte somatique ou végétative, parmi lesquels figurent sciatalgies, pudendalgies, dysfonction vésicale ou rectale, sécheresse vaginale. Ce type de présentation clinique de l'endométriose est rare et souvent méconnu des praticiens, qui n'attribuent pas ces symptômes à une forme sévère d'endométriose.

## 2. Neuroanatomie du pelvis

L'interprétation de ces symptômes variés nécessite une connaissance de l'anatomie neurofonctionnelle du plexus sacré. L'innervation du pelvis est une entité complexe, se composant de nerfs sensitifs et moteurs. L'innervation motrice du pelvis comprend des nerfs d'origine somatique qui gèrent la réponse motrice volontaire des fibres musculaires squelettiques et une innervation autonome intervenant dans la régulation des viscères, des corps érectiles, des glandes génitales et cutanées, des vaisseaux et des muscles lisses.

### a. Innervation somatique du pelvis

L'innervation somatique du pelvis provient du plexus lombaire, sacral et pudendal. Le plexus sacral est formé par le tronc lombosacré et la portion ventrale des racines S1 à S4/S5. Ces racines nerveuses comprennent des fibres efférentes et afférentes, participant à la perception sensitive et aux mouvements volontaires des membres inférieurs. Le tronc lombo-sacré provient de la réunion de fibres en provenance de L5 et L4. Il naît en regard de la limite médiale du muscle psoas et rejoint la racine S1, il se trouve alors visible lorsque l'on réalise une dissection de l'espace lombo-sacral de façon latérale par rapport aux vaisseaux iliaques externes, en maintenant la dissection sur le versant postérieur du muscle psoas.

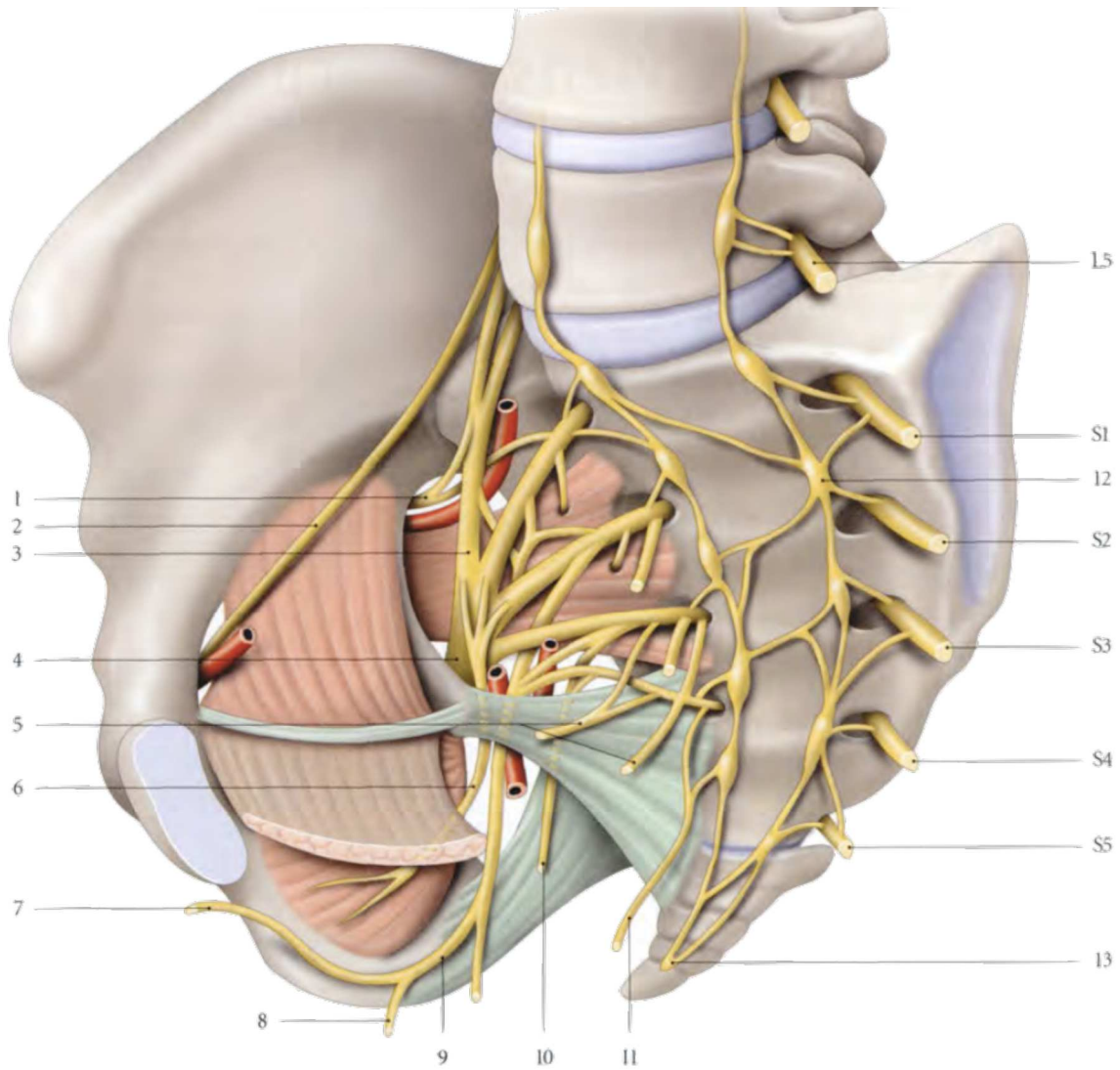


Figure 1 : Plexus sacral et pudendal (*Kamina, 2006*)

- |                                      |                                      |
|--------------------------------------|--------------------------------------|
| 1. Nerf glutéal supérieur            | 8. Nerf périnéal                     |
| 2. Nerf obturateur                   | 9. Nerf pudendal                     |
| 3. Tronc Lombo-sacral                | 10. Nerf rectal supérieur            |
| 4. Nerf sciatique                    | 11. Nerf rectal supérieur accessoire |
| 5. Nerfs du muscle élévateur de l'an | 12. Ganglion sympathique pelvien     |
| 6. Nerf du muscle obturateur interne | 13. Ganglion impair                  |
| 7. Nerf dorsal du clitoris           |                                      |

Les 4 ou 5 racines sacrées naissent des foramens sacrés et cheminent dans la partie postérieure du pelvis. Elles sont situées au sein d'un espace dont la limite latérale est constituée par le muscle pyriforme, la limite médiale par le fascia hypogastrique et la paroi rectale et la limite antérieure par le paramètre. Leurs rapports anatomiques comprennent le pédicule glutéal supérieur, qui chemine entre le tronc lombo-sacré et la première racine sacrée tandis que le pédicule glutéal inférieur accompagne les 2<sup>ème</sup> et 3<sup>ème</sup> racines sacrées. L'artère pudendale interne passe au-dessous du plexus, accompagnant le plexus pudental.

L'exposition chirurgicale de ces structures nerveuses intervient lors de la dissection de la fosse para-rectale, dans sa portion avasculaire, au-dessus de l'os coccygien. Les racines sacrées croisent le muscle pyriforme, convergent en regard de la portion inférieure de la grande incisure ischiatique, puis au niveau du foramen infra-pyriforme, s'unissent pour former le nerf sciatique. Ainsi l'origine du nerf sciatique provient de la réunion du tronc lombosacré, de la racine antérieure de S1 ainsi que d'une partie des fibres nerveuses des racines antérieures de S2 et S3. Il quitte le pelvis à la partie inférieure du muscle pyriforme, traversant la grande incisure ischiatique.

Le plexus pudental est intimement lié au plexus sacral, innerve les muscles, téguments, organes périnéaux ainsi que les muscles et viscères pelviens. Il se situe contre la face pelvienne du plexus sacral, en avant du muscle pyriforme, près de l'insertion sacrale du muscle coccygien.

Les branches collatérales du plexus pudendal comprennent :

- Le nerf du muscle élévateur de l'anus, naissant de la racine S3, il se dirige en bas et en avant et se termine sur la face supérieure du muscle élévateur de l'anus
- Le nerf du muscle coccygien, issu de S4, pénétrant la face interne du muscle
- Le nerf rectal supérieur, provenant de la racine ventrale de S3, parfois S3 et S4, il suit un trajet parallèle au nerf pudendal, pénètre la fosse ischiorectale afin d'innover le muscle sphincter externe de l'anus et la peau de la région anale
- Le nerf perforant cutané

Le nerf pudendal est la branche terminale du plexus pudendal, nerf mixte sensitif et moteur, contenant également des fibres sympathiques, dont les neurofibres sont en provenance des nerfs sacraux S2, S3 et S4. Il naît de la convergence des fibres du plexus pudendal au niveau du ligament sacro-épineux dans sa portion proximale, sort du bassin par la grande incisure ischiatique et se situe alors en arrière de l'épine ischiatique, accompagné par les vaisseaux pudendaux internes latéralement et médialement par le nerf rectal supérieur. A ce niveau, les vaisseaux pudendaux internes sont un rapport anatomique interne du nerf sciatique à son origine. Le nerf pudendal pénètre de nouveau dans le pelvis au sein de la petite incisure ischiatique pour desservir 3 régions : la région glutéale, le canal pudendal et le périnée. Il chemine dans la fosse ischiorectale, où il se situe dans le canal pudendal au contact du fascia du muscle obturateur interne. Il longe la branche ischiopubienne dans l'espace profond du périnée et donne sa branche terminale, le nerf dorsal du clitoris lorsqu'il traverse la membrane périnéale.

Les branches collatérales du nerf pudendal sont :

- Le nerf rectal inférieur, qui naît dans le canal pudendal et innerve le muscle sphincter externe de l'anus
- Le nerf périnéal, comprenant une branche superficielle responsable de l'innervation sensitive des grandes lèvres et une branche profonde innervant les muscles transverse profond du périnée, sphincter de l'urètre, les ischio-carverneux et bulbospongieux.

Le nerf pudendal est le principal nerf périnéal, responsable de l'innervation sensitive mais également de l'innervation motrice du sphincter externe de l'urètre et du sphincter externe de l'anus. En phase de réplétion vésicale, la stimulation du nerf pudendal entraîne la contraction du sphincter externe de l'urètre, qui couplée à la contraction du sphincter interne maintient une pression urétrale supérieure à la pression vésicale, permettant la continence. En cas de miction volontaire, l'activation du système parasympathique active l'ouverture du sphincter urétral interne, inhibe le sympathique et le nerf pudendal, entraînant la relaxation du muscle élévateur de l'anus, puis une relaxation du plancher pelvien. L'inhibition de l'action du nerf pudendal est un signal d'ouverture du sphincter urétral externe, participant à la miction spontanée.

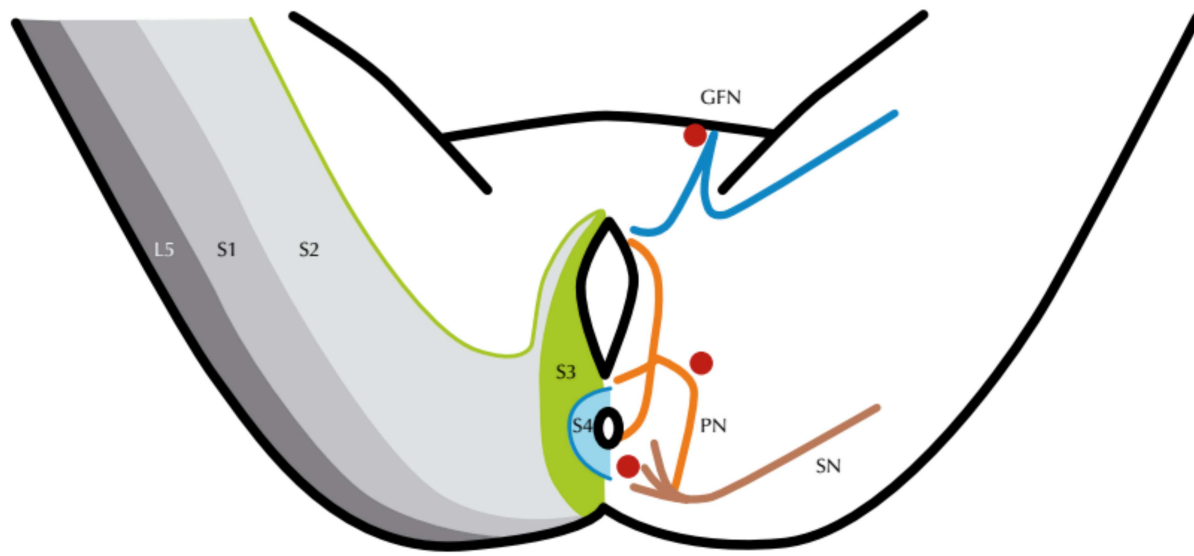


Figure 2 : Dermatomes du plexus sacral (Possover, 2015)

(SN: Sciatic Nerve; PN: Pudendal Nerve; GFN: Genitofemoral Nerve)

### b. Innervation autonome du pelvis

L'innervation parasympathique du pelvis est assurée par les nerfs splanchniques pelviens, naissant des racines sacrées S2, S3, S4 pour rejoindre ensuite le plexus hypogastrique inférieur. Ils sont constitués de fibres nerveuses parasympathiques provenant du noyau parasympathique sacral. Leur trajet transfixe le fascia sacral hypogastrique puis forment ensuite un réseau à partir duquel partent plusieurs groupes de nerfs de petit calibre. Le groupe médial longe l'espace pararectal et s'anastomose avec le plexus hypogastrique inférieur à la face postérolatérale du rectum. Le groupe latéral qui évolue dans une dimension verticale s'anastomose au plexus dans sa portion antérieure, entrant en rapport anatomique avec les piliers de la vessie et la jonction urétérovésicale. Les nerfs splanchniques contrôlent la vidange vésicale, la fonction du sphincter interne de l'urètre mais influencent également la mobilité rectale ainsi que certaines fonctions sexuelles (Possover, 2015)

L'innervation sympathique du pelvis comprend les nerfs hypogastriques, les plexus hypogastriques inférieurs ainsi que les plexus ovarique et rectal supérieur. Les nerfs hypogastriques sont issus de la division du plexus hypogastrique supérieur : ce plexus constitue une lame nerveuse étalée et plexiforme située en avant des corps vertébraux qui se divise en regard du promontoire pour former les nerfs hypogastriques droits et gauche qui descendent en avant pour rejoindre le plexus hypogastrique inférieur homolatéral. La stimulation du nerf hypogastrique entraîne une relaxation des fibres musculaires lisses du rectum, une contraction du sphincter anal interne et permet par ailleurs l'excitation sexuelle.

Le plexus hypogastrique inférieur est une formation paire, lamellaire et fenêtrée, qui se situe dans la partie profonde du pelvis, dans un espace limité en dedans par le rectum et en avant par le fornix vaginal. Anatomiquement, il se présente sous la forme d'un réseau de fibres forment un ligament utérosacré, appelé également pilier rectovaginal. Il s'agit d'un réseau de fibres nerveuses sympathiques et parasympathiques en provenance des nerfs hypogastriques, des nerfs splanchniques pelviens et sacraux. Les branches efférentes s'organisent en différents plexus :

- Plexus rectal moyen : à la partie supérieure du plexus hypogastrique inférieur, accompagné de l'artère rectale moyenne. Il est responsable de l'innervation du rectum et du muscle sphincter interne de l'anus.
- Plexus rectal inférieur : accompagne l'artère rectale inférieure. Il innerve le canal anal et le muscle sphincter interne de l'anus.
- Plexus utérovaginal : à la partie supérieure et inférieure du plexus hypogastrique inférieur, donne les nerfs utérins qui cheminent en arrière de l'artère utérine et s'anastomosent aux plexus ovariens, et les nerfs vaginaux qui innervent le vagin, l'urètre, les glandes vestibulaires majeures et les bulbes vestibulaires.



- Plexus vésical : nait de la partie antérieure du plexus, il innerve la vessie et l'urètre terminal.

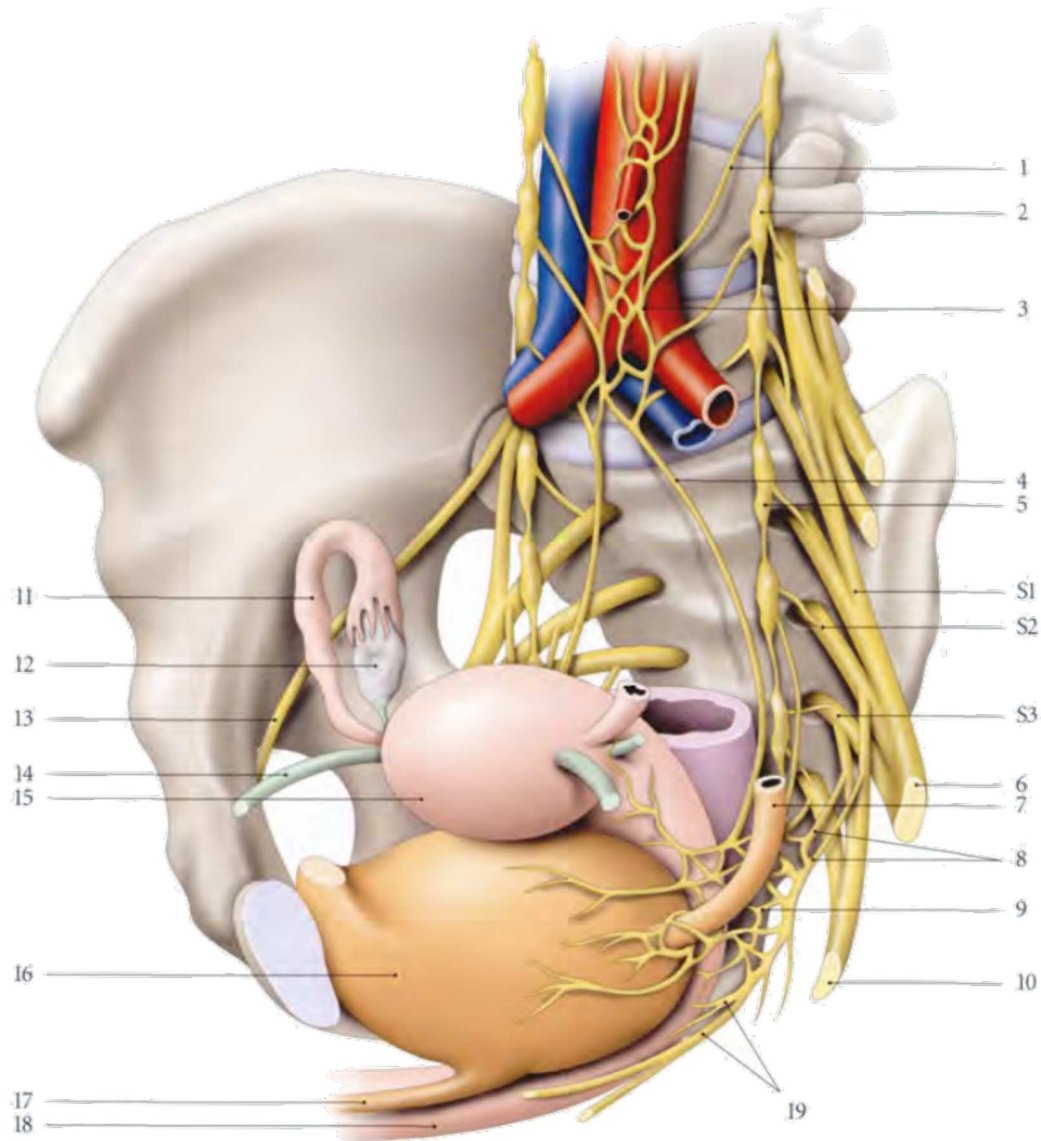


Figure 3: Constitution des plexus hypogastriques (*Kamina, 2006*)

- |  |                               |
|--|-------------------------------|
| 1. Nerf splanchnique lombaire            | 11. Trompe utérine droite     |
| 2. Ganglion sympathique lombaire         | 12. Ovaire droit              |
| 3. Plexus hypogastrique supérieur        | 13. Nerf obturateur           |
| 4. Nerf hypogastrique gauche             | 14. Ligament rond de l'utérus |
| 5. Ganglion sympathique pelvien          | 15. Fundus utérin             |
| 6. Nerf sciatique                        | 16. Vessie                    |
| 7. Uretère gauche                        | 17. Urètre                    |
| 8. Nerfs splanchniques pelviens          | 18. Vagin                     |
| 9. Plexus hypogastrique inférieur gauche | 19. Nerfs vaginaux            |
| 10. Nerf pudendal                        |                               |

Cette connaissance anatomique du plexus sacré et de ses branches permet de cartographier les symptômes présentés par les patientes. En effet, une atteinte des racines sacrées S1 et L5 entrainera une douleur dans le bas du dos, la fesse et la partie postéroexterne de la jambe correspondant aux dermatomes concernés, sans pudendalgie. Si la racine S2 est impliquée, il sera rapporté une douleur dans la fesse ainsi que dans la partie postéro interne de la cuisse et dans l'aire pudendale, dans sa portion périanales. L'atteinte des racines S3 et S4 entrainera des douleurs dans l'aire pudendale antérieure (vulvodynies, douleurs périnéales), sans irradiation dans la fesse ou la jambe, et associera une dysfonction vésicale (dysurie, hyperactivité vésicale). L'atteinte élective du nerf pudental entraine des douleurs à la fois dans le territoire vulvaire et périanal associé à une dysfonction vésicale et rectale.

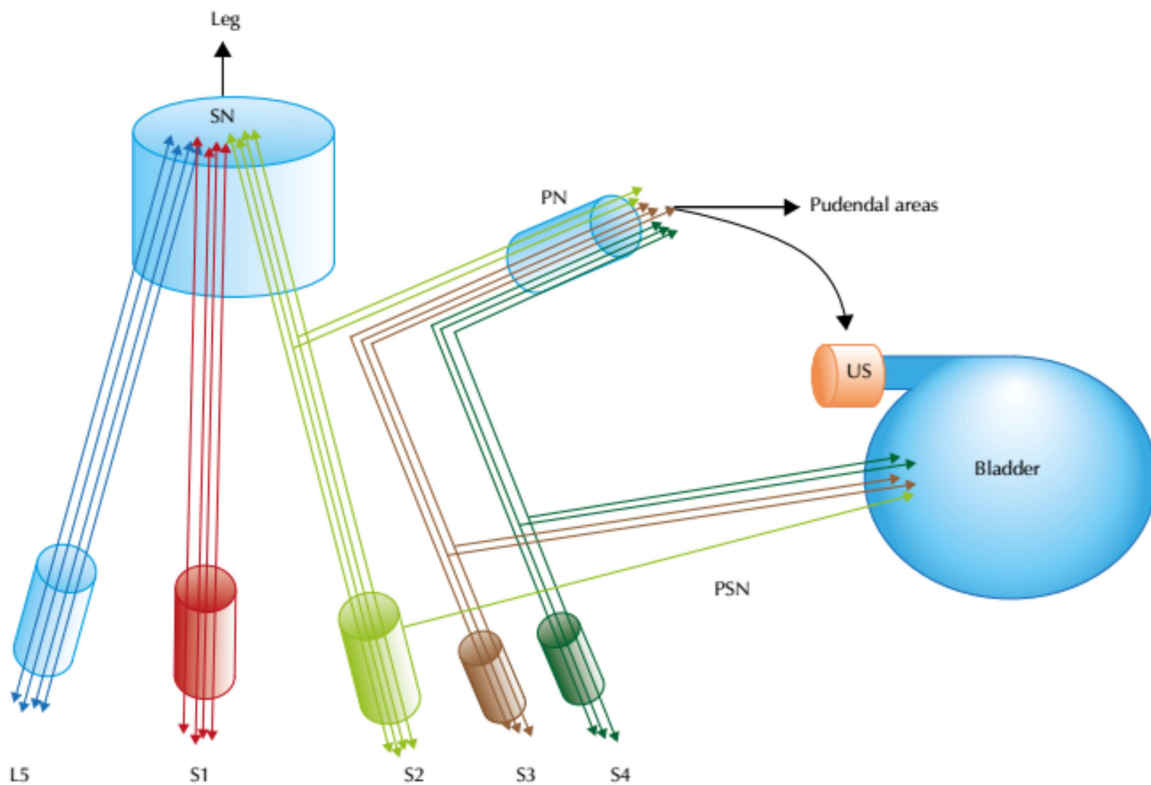


Figure 4 : Anatomie fonctionnelle du plexus sacré (Possover, 2015) (SN : sciatic nerve; PN : Pudental Nerve; US : Urethral Sphincter; PSN : Pelvic Splanchnic Nerves)

### 3. Mécanismes pathogéniques

Il existe 2 situations principales où une atteinte de nerfs de large calibre survient, avec un mécanisme pathogénique différent :

1. La présentation la plus commune dont il est question dans ce travail concerne des nodules rectovaginaux ou utérosacrés évolués de large diamètre, atteignant la paroi pelvienne latérale, les muscles pyramiformes et élévateurs de l'an us et venant à ce niveau en contact avec le plexus sacral. La lésion peut alors concerner les racines sacrées, mais également le plexus hypogastrique inférieur, les nerfs splanchniques et hypogastriques associées selon le cas à une atteinte du bas rectum, une atteinte urétérale homolatérale ou vaginale. Les patientes concernées par ces atteintes présentent fréquemment une dysfonction vésicale et colrectale ainsi qu'une sécheresse vaginale, liés à l'atteinte de fibres de moyen et petit calibre. Elles rapportent par ailleurs des symptômes liés à une atteinte somatique, à savoir des douleurs en regard de la fesse, de la jambe ou du périnée en rapport avec l'implication des racines sacrées S2, S3 ou S4 dont les fibres participent à la constitution des nerfs sciatique et pudendal.
2. Le second cas de figure, moins fréquent, consiste en une atteinte plus latérale, en contact avec la paroi pelvienne latérale, en regard du nerf sciatique et en amont de sa traversée au sein de l'échancrure sciatique. Les patientes présentent alors essentiellement des symptômes sensoriels (sciatalgies, pudendalgies, paresthésies) et moteurs (diminution ou abolition du réflexe ostéotendineux Achilléen et du réflexe cutané plantaire, impossibilité de marcher sur la pointe des pieds ou sur les talons, impossibilité de courir, atrophie musculaire et troubles vaso-moteurs et trophiques). Du fait d'un mécanisme lésionnel différent, ces patientes n'ont communément pas de symptômes végétatifs. En effet, les fibres sympathiques du nerf hypogastrique et les fibres parasympathiques en

provenance de S2-S4 ne sont généralement pas lésées, et d'autre part il n'existe généralement pas de nodule rectal, urétéral ou vaginal associé (Possover, 2017).

#### **4. Objectif**

La prise en charge chirurgicale de l'endométriose profonde intéressant ces larges structures nerveuses a été abordée par de nombreux auteurs. Elle est considérée comme satisfaisante dans la majorité des cas (Lemos, *et al.*; Possover, *et al.*, 2011; Possover, 2017). Afin d'étendre nos connaissances concernant cette facette atypique de l'endométriose profonde, l'objectif de notre travail était d'aborder les plaintes fonctionnelles préopératoires rapportées par les patientes, les constatations peropératoires, les procédures chirurgicales réalisées, ainsi que les suites opératoires sur une série consécutive de patientes prises en charges pour une endométriose profonde intéressant les racines sacrées et le nerf sciatique.

## **II. PATIENTES ET METHODES**

### **1. Critères d'inclusion**

Nous avons inclus dans cette étude toutes les patientes souffrant d'une endométriose profonde avec atteinte des racines sacrées et/ou du nerf sciatique qui ont bénéficié d'une prise en charge chirurgicale durant 40 mois, entre octobre 2016 et avril 2019 au Centre Hospitalo-Universitaire de Rouen, à la clinique Tivoli-Ducos à Bordeaux et à l'hôpital universitaire Aarhus au Danemark.

Les critères d'inclusion étaient :

1. Présence d'un nodule d'endométriose constaté sur des coupes axiales, coronales et sagittales en Imagerie par Résonance Magnétique (IRM) pelvienne, dont les limites viennent en contact, engainent ou infiltrent les racines sacrées et le nerf sciatique.
2. A l'interrogatoire, présence de symptômes végétatifs (dysfonction vésicale ou rectale) ou plaintes somatiques (douleurs dans la fesse, dans la jambe ou encore douleur périnéale, atteinte motrice des membres inférieurs) évocatrices d'une atteinte des structures nerveuses périphériques pelviennes.
3. Procédure chirurgicale nécessitant une dissection complète, un shaving ou une excision d'une endométriose des racines sacrées ou du nerf sciatique.

### **2. Évaluation préopératoire**

Toutes les patientes concernées par notre étude étaient incluses au sein de la cohorte CIRENDO (Cohorte Inter-régionale des femmes atteintes d'Endométriose). Les patientes n'ayant pas la nationalité française, ne parlant pas anglais ou ne remplissant pas au moins 1 critère d'inclusion étaient exclues.

Les patientes étaient examinées en préopératoire par un chirurgien gynécologue exclusivement spécialisé dans la chirurgie de l'endométriose profonde (H.R.). La cartographie préopératoire des lésions était réalisée par des radiologues également spécialisés dans ce domaine, au moyen d'une IRM pelvienne, complétée quand cela était nécessaire d'autres examens complémentaires à savoir : échographie transvaginale ou endorectale, coloscopie virtuelle, uro-scanner, uro-IRM. Un bilan urodynamique était proposé lorsque les patientes rapportaient des symptômes faisant évoquer une dysfonction vésicale.

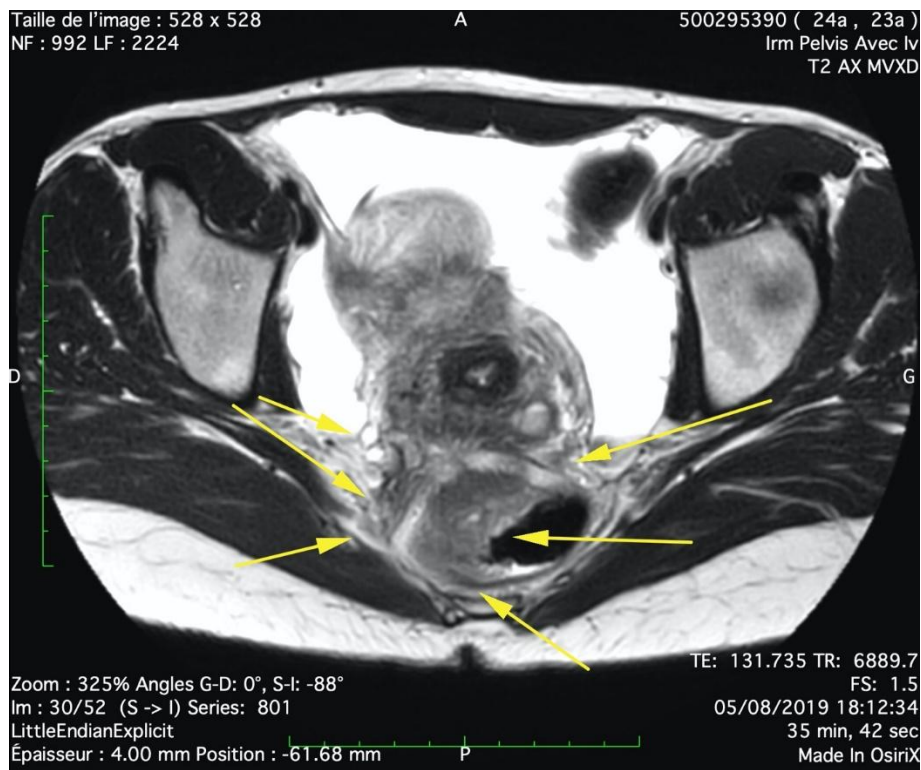


Figure 5 : Diagnostic à l'IRM de l'envahissement des racines sacrées

Lorsque les patientes ne relevaient pas d'un traitement médicamenteux, une prise en charge chirurgicale était indiquée. Les principes et objectifs du traitement chirurgical étaient discutés au préalable avec la patiente et elle était informée du risque de complications post-opératoires.

### **3. Principes de la procédure chirurgicale**

Chez ces patientes, la voie d'abord était coelioscopique. L'abord chirurgical de l'endométriose profonde infiltrant le paramètre en aval des plexus sacral était standardisé et suivait différentes étapes :

1. Urétérolyse
2. Ouverture de la fosse para rectale sur un plan sagittal, au contact du rectum
3. Dissection prolongée de l'espace rectovaginal comprenant une section du nodule rectovaginal en 2 fragments (un fragment rectal et un fragment infiltrant le vagin) et dissection du paramètre jusqu'à la limite inférieure située au plan des muscles élévateurs de l'anus
4. Dissection de l'espace pré-sacré, identification du plexus hypogastrique supérieur et du nerf hypogastrique
5. Incision du péritoine au niveau du promontoire, prolongée latéralement vers la face crâniale des vaisseaux hypogastriques
6. Dissection antérograde de l'artère hypogastrique et individualisation de la veine hypogastrique
7. Dissection antérograde de la veine hypogastrique et ouverture de l'espace d'Okabayashi, identification successive et ligature si nécessaire des vaisseaux pelviens afférents de la veine. Cette étape est d'une importance capitale car le chirurgien doit être en mesure de réaliser une ligature de la veine hypogastrique à tout moment si une plaie vasculaire survenait en cours de dissection.
8. Poursuite de la dissection au-delà du réseau veineux, identification du muscle pyriforme et des racines sacrées S2, S3 et S4, ainsi que les nerfs splanchniques en provenance des racines sacrées et en direction du plexus hypogastrique inférieur

9. Dissection antérograde du réseau nerveux et du plexus hypogastrique inférieur, jusqu'à la limite postérieure du nodule d'endométriose
10. Excision du nodule d'endométriose profonde, depuis sa limite postérieure jusqu'à la limite inférieure en contact avec les racines sacrées qui sont libérées à ce niveau, puis jusqu'à la limite latérale en prenant contact avec le muscle pyriforme et la paroi pelvienne latérale. Durant cette étape, la méthode de dissection est moins standardisée, il s'agit alors de suivre progressivement les limites du nodule, en sacrifiant lorsque cela est nécessaire certaines fibres en provenance du plexus hypogastrique inférieur ainsi qu'en procédant à la ligature des vaisseaux veineux paramétriaux.
11. Selon le cas, excision du nodule infiltrant le vagin adjacent puis ablation du nodule rectal au moyen d'un shaving, d'une exérèse discoïde ou d'une résection segmentaire.

Lorsqu'une atteinte du nerf sciatique était constatée en préopératoire, une approche chirurgicale différente était alors réalisée, latéralement par rapport aux vaisseaux iliaques externes (Possover, *et al.*, 2007b). La procédure suivait alors les étapes suivantes :

1. Incision longitudinale du péritoine en regard de l'artère iliaque externe
2. Ouverture et dissection d'un espace limité latéralement par le muscle psoas et médialement par les vaisseaux iliaques
3. Progression de la dissection en profondeur au contact du muscle psoas, permettant d'identifier le nerf obturateur qui est repoussé médialement
4. Ouverture de l'espace lombosacré, au-delà du plan du nerf obturateur et identification du nerf sciatique. Durant cette étape, le nodule d'endométriose est individualisé.
5. Dissection du nodule, en direction latérale, allant au contact du muscle, jusqu'à la grande incisure ischiatique



6. Ablation du nodule par dissection progressive au contact du nerf sciatique. A ce niveau, l'hémostase est parfois imparfaite et une rétraction des veines peut survenir après section, résultant en un saignement diffus dont l'hémostase peut être difficile à obtenir
7. L'exérèse complète du nodule permet l'exposition du nerf pudendal, plus médial et caudal, en amont de son passage au sein du petit foramen ischiatique

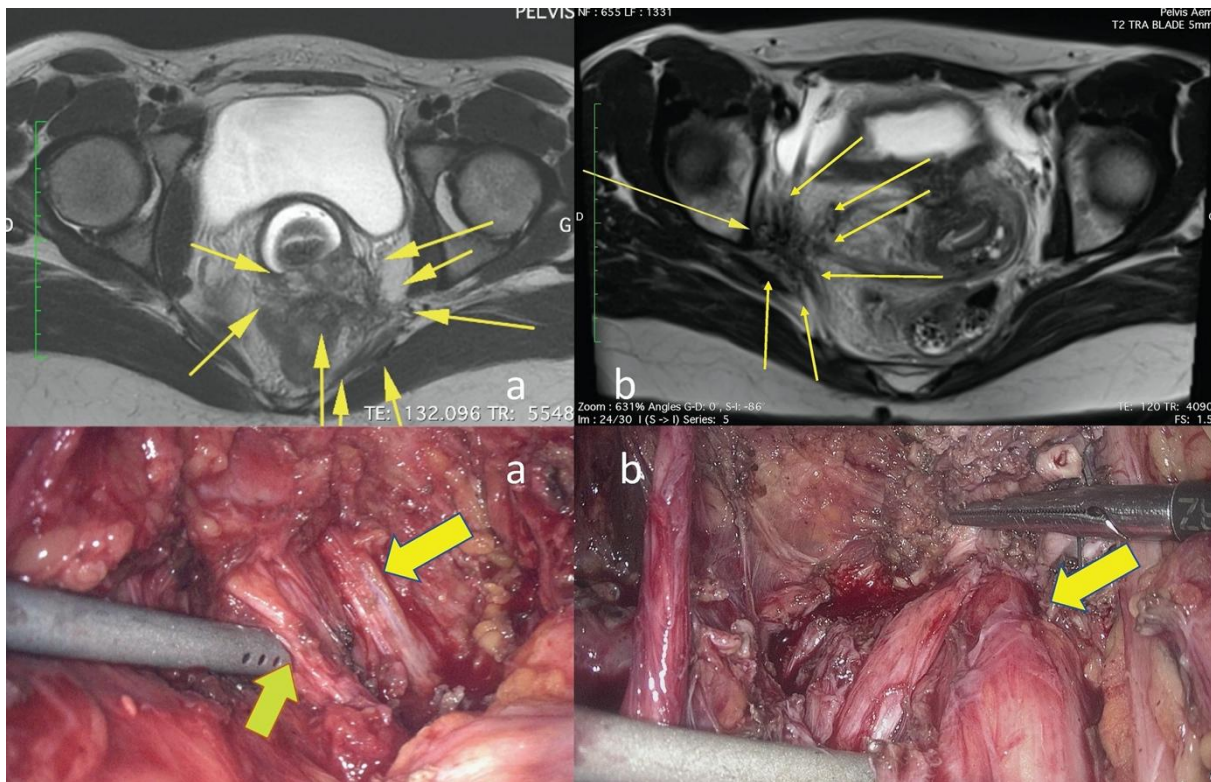


Figure 6 : Diagnostic à l'IRM d'une endométriiose pelvienne envahissant les racines sacrées (a) et le nerf sciatique (b) et correspondance avec les constatations peropératoires

#### 4. Traitement des lésions associées des organes adjacents

Les lésions du tractus urinaire ou digestif étaient traitées dans le même temps. Selon les caractéristiques du nodule digestif, un shaving, une exérèse discoïde ou une résection segmentaire était réalisés (Roman, *et al.*, 2018). Lorsqu'une sténose urétérale était diagnostiquée en rapport avec la présence du nodule d'endométriiose, un geste urologique était réalisé. Il consistait selon que l'infiltration urétérale était d'origine intrinsèque ou extrinsèque

en une urétérolyse ou une résection urétérale suivie d'une anastomose urétéro-urétérale ou d'une réimplantation vésicale.

Les endométriomes ovariens étaient traités par vaporisation au moyen de l'énergie plasma, par kystectomie, sclérothérapie ou drainage selon l'évaluation préopératoire de la réserve ovarienne et le désir de grossesse ultérieur. Le chirurgien procédait ensuite à l'exérèse de toute autre lésion macroscopique d'endométriose constatée.

Au décours de l'intervention, le praticien complétait un questionnaire chirurgical dont les données étaient intégrées dans la base CIRENDO. Le score AFSr (score de l'American Fertility Society révisé en 1985) (Andrews, *et al.*, 1985) était calculé pour chaque patiente. Un item nommé « atteinte du plexus sacral » a été ajouté dans le contexte de ce type de localisation en janvier 2016.

## **5. Évolution post-opératoire**

L'hospitalisation dans les suites de l'intervention durait 4 à 6 jours. En post-opératoire, les symptômes cliniques et la température étaient surveillés 3 fois par jour. Sur le plan biologique, on réalisait un dosage systématique de la C-reactive protein (CRP) et du taux de globules blancs à J4, J5 et J6 afin de dépister précocement une complication infectieuse postopératoire motivant une reprise chirurgicale et de prévenir le risque éventuel de fistule digestive par la mise en place d'une stomie si celle-ci n'avait pas eu lieu au cours de la première intervention.

Les patientes bénéficiaient d'un traitement par prégabaline dans le cadre prise en charge antalgique des douleurs neuropathiques. Celui-ci débutait à J1 postopératoire et était arrêté après 14 jours à condition que toutes douleurs neuropathiques ou paresthésies ou hypo/hyperesthésies aient disparu.

Une surveillance de la bonne vidange vésicale par mesure du résidu post-mictionnel (RPM) était instaurée dès le retrait de la sonde vésicale à demeure, à J1 ou J2 postopératoire. Cette mesure par ultrasons était réalisée au moyen d'un bladder scanner (BladderScan BVI 6100, Verathon Inc, Bothell, WA, USA) après chaque miction spontanée et de façon systématique toutes les 4 heures en l'absence de miction. Chaque RPM de plus de 100mL était considéré comme anormal et indiquait un contrôle ultérieur. S'il était supérieur à 400mL, on réalisait un sondage urinaire évacuateur. En cas d'absence de reprise des mictions spontanées, un sondage urinaire évacuateur était réalisé 5 fois par jour. Si l'on mettait en évidence la persistance d'une rétention vésicale avec mesure de RPM de plus de 100-150mL 3 ou 4 jours après l'intervention, la patiente devait réaliser des auto-sondages systématiques après chaque miction spontanée soit 5 fois par jour. Un traitement par Alfuzosine, 10mg par jour était prescrit pour une durée de 3 mois afin de diminuer la pression urétrale et la résistance au flux urinaire lors de la miction. Les patientes étaient revues à 1 mois postopératoire avec réalisation d'un calendrier mictionnel sur 48 heures sur lequel étaient consignés le volume des mictions spontanées et le volume sondé. Les auto-sondages cessaient si les RPM étaient inférieurs à 100mL. En revanche, s'il persistait un RPM supérieur à 100mL les auto-sondages étaient poursuivis pour une durée d'un mois ou plus.

Les RPM pendant l'hospitalisation et la période d'auto-sondages postopératoire étaient consignés dans le dossier médical. Les complications post-opératoires et la durée des auto-sondages étaient enregistrées dans la base de données CIRENDO, ainsi que les données du suivi (douleurs, désir de grossesse, issue de grossesse, questionnaires standardisés sur la fonction digestive et urinaire, sur la qualité de vie).

Le recueil prospectif des données concernant les antécédents, les symptômes, l'examen clinique et les examens complémentaires était effectué au sein de la base de données CIRENDO (Cohorte Inter-régionale des femmes atteintes d'Endométriose, NCT02294825). Cette cohorte

prospective est financée par le groupe G4 (regroupement des Centres Hospitalo-Universitaires de Rouen, Lille, Amiens et Caen) et coordonnée par un des auteurs (H.R.). Les informations sont obtenues par les auto-questionnaires initiaux, les questionnaires chirurgicaux, les comptes-rendus histologiques tandis que l'enregistrement des données, le contact et le suivi étaient réalisés par 2 techniciennes de recherche clinique. Afin d'effectuer le suivi, les patientes recevaient un questionnaire à 1, 2, 5, 7 et 10 ans après la chirurgie. La fonction urinaire et digestive étaient évaluées par des questionnaires standardisés : GastroIntestinal Quality of Life Index (GIQLI) (Slim, *et al.*, 1999), Knowles-Eccersley-Scott-Symptom Questionnaire (KESS) (Knowles, *et al.*, 2002), Wexner anal incontinence score (Rullier, *et al.*, 2004) et Urinary Symptom Profile (questions 8, 9 et 10 concernant la dysurie) (Haab, *et al.*, 2008). Le score SF-36 (Brazier, *et al.*, 1992) était calculé afin d'estimer la qualité de vie. Cette étude a été approuvée par le CCTIRS (Comité Consultatif sur le Traitement de l'Information dans le domaine de la Recherche en Santé).

## **6. Statistiques**

Les analyses statistiques ont été réalisées grâce au logiciel Stata 11.0 Software (StatCorp). Les caractéristiques des patientes, le geste chirurgical, les données postopératoires et les différents scores sont présentés sous forme de nombres et pourcentages (variables qualitatives) ou moyennes et écarts-types (variables quantitatives). Pour les tests de comparaison entre la situation préopératoire et à 1 an postopératoire, nous avons utilisé le test de Student t test (variables quantitatives) et le test de MacNemar avec correction de continuité (variables qualitatives). L'étude a été approuvée par le Comité d'Ethique en matière de Recherche Non Interventionnelle.

### **III. RESULTATS**

Entre Janvier 2016 et Avril 2019, 52 patientes ont été incluses dans notre étude rétrospective. Les données les concernant ont été recueillies prospectivement au sein de la base de données CIRENDO. Parmi elles, 42 ont été prises en charge à Rouen entre Janvier 2016 et Juin 2018, 1 patiente à Aarhus en Octobre 2017 et 9 patientes à Bordeaux entre Septembre 2018 et Avril 2019.

Le suivi moyen était de 23  $\pm$  8,7 mois. Aucune de ces patientes n'a été perdue de vue.

#### **1. Caractéristiques des patientes**

Le Tableau 1 présente les caractéristiques des patientes. L'âge moyen était de 32,2  $\pm$  5,1 ans. 38,5% des patientes avaient un antécédent d'intervention chirurgicale pour une endométriose, par laparotomie dans un quart des cas et incluant des gestes chirurgicaux lourds, à savoir des résections colorectales ou néphrectomie chez une patiente. La majorité des patientes (80,8%) étaient nullipares, 65,4% des femmes exprimaient un désir de grossesse avant la chirurgie, dont la moitié avaient une infertilité documentée. Un quart des patientes avaient déjà bénéficié d'une prise en charge antérieure en Assistance Médicale à la Procréation (AMP).

Tableau 1: Caractéristiques des patientes

Caractéristiques des patientes	N=52 (%) Moyenne+-Ecart-type
<b>Age (y)</b>	<b>32,2+-5,1</b>
<b>IMC</b>	21,4+-2,7
<b>Antécédent de chirurgie gynécologique</b>	<b>20 (38,5%)</b>
Laparotomie antérieure	<b>5 (9,6%)</b>
Nombre de cœlioscopies	
1	11 (21,2%)
2-4	3 (5,8%)
≥5	<b>2 (3,8%)</b>
<b>Motif d'intervention chirurgicale antérieure</b>	
Douleurs pelviennes	15 (28,8%)
Infertilité	2 (3,8%)
Infection	1 (1,9%)
Lésions digestives	2 (3,8%)
Kystes ovariens	3 (5,8%)
Sciatalgies	1 (1,9%)
Autres	6 (11,5%)
<b>Type de procédure antérieure</b>	
Kystectomie	8 (15,4%)
Hystérectomie	2 (3,8%)
Résection colorectale	<b>2 (3,8%)</b>
Réimplantation urétérale	<b>1 (1,9%)</b>
Néphrectomie	<b>1 (1,9%)</b>
Adhésiolyse	6 (11,5%)
<b>Infertilité préopératoire documentée</b>	<b>26 (50%)</b>
<b>Prise en charge antérieure en AMP</b>	13 (25%)
<b>Antécédents obstétricaux</b>	
Nulligeste	29 (55,8%)
Nullipare	<b>42 (80,8%)</b>
<b>Désir de grossesse avant chirurgie</b>	<b>34 (65,4%)</b>
<b>Prise en charge médicamenteuse de l'endométriose antérieure</b>	<b>45 (86,5%)</b>

## **2. Plaintes fonctionnelles préopératoires**

Le Tableau 2 résume les plaintes fonctionnelles préopératoires. Les symptômes rattachés à l'atteinte des racines sacrées ou du nerf sciatique étaient variés : douleurs, paresthésies, déficit moteur, dysfonction vésicale, constipation sévère. Vingt-sept patientes (51,9%) avaient au moins un symptôme évocateur de dysurie (USP score  $\geq 1$ , soit « nécessité de pousser avec les muscles abdominaux » OU « jet d'urine faible » OU « miction difficile à débiter puis s'effectuant normalement »). Chez 13 patientes (25%), la vidange vésicale était fortement impactée avec un score USP  $\geq 3$  (au moins « nécessité de pousser avec les muscles abdominaux » ET « jet d'urine faible » ET « miction difficile à débiter puis s'effectuant normalement »), tandis que chez une patiente, toute miction spontanée était impossible et des auto-sondages systématiques avaient été préconisés (USP=9).

Tableau 2: Principaux symptômes préopératoires

	N=52 (%) Moyenne +-Ecart-type
<b>Dysménorrhée</b>	50 (96%)
<b>EVA</b>	9,1 +-1.4
<b>Score de dysménorrhée de Biberoglou &amp; Behrman</b>	2,38 +- 0,7
<b>Symptômes digestifs cycliques</b>	
Rectorragies	14 (27%)
Constipation	33 (63,5%)
Diarrhée	23 (44,2%)
Ballonnements	29 (55,8%)
Douleur à la défécation	37 (71,2%)
<b>Patiente ayant/ayant eu des rapports sexuels</b>	46 (88,5%)
Dyspareunie profonde	38 (73%)
EVA	6,7 +-1.8
Score de dyspareunie de Biberoglou & Behrman	2,46 +-0,9
<b>Symptômes en lien avec l'atteinte du nerf sciatique/des racines sacrées</b>	<b>52 (100%)</b>
Sciatalgie (région glutéale ou jambe)	<b>43 (82,7%)</b>
Latéralisée à gauche	<b>24 (46,1%)</b>
Latéralisée à droite	<b>19 (36,5%)</b>
Pudendalgie	<b>11(21,2%)</b>
Latéralisée à gauche	<b>8 (15,4%)</b>
Latéralisée à droite	<b>3 (5,8%)</b>
Paresthésie	<b>18 (34,6%)</b>
Diminution de la réponse motrice d'un membre inférieur	<b>14 (27%)</b>
<b>Scores fonctionnels</b>	
KESS	15 +-7,9
GIQLI	81 +-19,6
Wexner score	3,8 +-3,5
USP (questions 8, 9 et 10)	1,2 +-1,6
<b>Subocclusion</b>	<b>3 (5,8%)</b>
<b>Hydronéphrose</b>	<b>10 (19,2%)</b>
<b>Atrophie rénale unilatérale</b>	<b>2 (3,8%)</b>
<b>Douleur dans l'épaule droite</b>	2 (3,8%)



### 3. Chirurgie

Le Tableau 3 représente les constatations peropératoires et le Tableau 4 les gestes chirurgicaux effectués. La majeure partie des patientes présentaient un volumineux nodule paramétrial (94,2%), ce qui explique le taux important de lésions du tube digestif concomitantes touchant particulièrement le rectum (84,6%), l'importance de l'infiltration vaginale (80,8% des patients avaient un nodule vaginal de plus de 3 cm de grand axe) et la fréquence des lésions associées de l'arbre urinaire (46,2%). De façon surprenante dans cette étude, les atteintes ovariennes ou tubaires étaient rares. Un tiers des patientes avaient un score AFSr  $\leq 15$ , et l'indication d'un traitement chirurgical des endométriomes ne s'est posée que chez un tiers des patientes. En revanche, 82,7% des patientes ont nécessité la réalisation d'un geste sur le tube digestif, dont la moitié ont mené à la mise en place d'une stomie préventive.

Chez 9 patientes sur 10, l'implication des racines sacrées ou du nerf sciatique au sein du nodule a été résolue par une dissection nerveuse ainsi que par le sacrifice du plexus hypogastrique inférieur. Dans 3 cas, un véritable shaving des nerfs au ciseaux froids a dû être réalisé et l'excision atteignait alors l'épinèvre. Chez une patiente, l'infiltration nerveuse était telle qu'une excision intra neurale s'est révélée nécessaire, laissant une lacune de 5mm au sein du nerf. Néanmoins, les suites opératoires de cette dernière ont été simples.

Les complications peropératoires ont été marquées par 4 cas d'hémorragie sévère (7,7%) liées à une plaie de la veine hypogastrique, dont 2 ont été résolues après ligature coelioscopique. Chez les 2 autres patientes dont l'historique médicochirurgical était marqué par des antécédents de résection colorectale pour endométriose résultant en une fibrose extensive du site opératoire, l'hémorragie n'a pas pu être contrôlée par cœlioscopie et une laparoconversion s'est avérée nécessaire.

Tableau 3: Constatations peropératoires

	N=52 (%) Moyenne+-Ecart- type
<b>Temps opératoire (min)</b>	<b>215 +-88</b>
<b>Voie d'abord</b>	
Coelioscopie	20 (38,5%)
Voie combinée coelioscopique - transanale	27 (52%)
Voie combinée vaginale - coelioscopique – transanale -	3 (5,8%)
Cœlioscopie suivie d'une laparotomie	2 (3,8%)
<b>Principales localisations de l'endométriose</b>	
Score AFSr	45,4 +-33,5
<b>Stade de l'endométriose</b>	
1	1 (1,9%)
2	16 (30,1%)
3	3 (5,8%)
4	32 (61,5%)
<b>Structures nerveuses atteintes</b>	
Racines sacrées	49 (94,2%)
Nerf sciatique	3 (5,8%)
Latéralisation	
Droite	27 (51,9%)
Gauche	25 (48,1%)
<b>Lésion digestive associée</b>	45 (86,6%)
Hauteur du nodule rectal	
Moyen/bas rectum	42 (80,8%)
Haut rectum	2 (3,8%)
Taille du nodule rectal	
<1cm	1 (1,9%)
1-2.9cm	5 (9,6%)
≥3cm	38 (73,1%)
Nodule du sigmoïde/colon	9 (17,3%)
Nodule de l'appendice/du caecum	7 (13,5%)
Localisation iléale	4 (7,7%)
<b>Infiltration vaginale</b>	
1-2.9cm	2 (3,8%)
≥3cm	42 (80,8%)
<b>Lésions endométriosiques diaphragmatiques</b>	11 (21,2%)

Tableau 4 : Procédures chirurgicales réalisées

	N=52 (%) Moyenne+-Ecart- type
<b>Procédure réalisée sur les structures nerveuses pelviennes</b>	
Dissection complète et décompression nerveuse	48 (92,3%)
Shaving aux ciseaux froids	3 (5,8%)
Excision intra-neurale	1 (1,9%)
<b>Traitement des endométriomes</b>	
Drainage simple	4 (7,7%)
Ablation au moyen de l'énergie plasma	10 (19,2%)
Kystectomie	1 (1,9%)
Ovariectomie	2 (3,9%)
<b>Adhésiolyse</b>	46 (88,5%)
<b>Colpectomie</b>	44 (84,6%)
<b>Procédure chirurgicale sur le tube digestif</b>	43 (82,7%)
Shaving rectal	13 (25%)
Résection du moyen/bas rectum par la technique Rouennaise	18 (34,6%)
Exérèse discoïde colorectale	7 (13,5%)
Résection segmentaire colorectale	10 (19,2%)
Longueur de résection segmentaire	11,3 +-4,4
Hauteur de l'anastomose colorectale	8,8 +- 5,8
Résection de l'intestin grêle/du caecum	4 (7,7%)
Appendicectomie	5 (9,6%)
Stomie préventive	27 (52%)
<b>Procédure chirurgicale sur le tractus urinaire</b>	24 (46,2%)
Résection d'un nodule vésical	13 (25%)
Urétérolyse avancée pour sténose urétérale	9 (17,3%)
Résection urétérale et anastomose <i>end-to-end</i>	2 (3,8%)
Résection urétérale et urétéro-cystostomie	5 (9,6%)
<b>Excision diaphragmatique</b>	2 (3,8%)

#### 4. Complications post-opératoires

Le Tableau 5 présente les complications post-opératoires. On note un taux élevé de fistules recto-vaginales, en lien avec l'association fréquente d'une exérèse du moyen ou bas rectum

(80,8%) et d'une colpectomie (84,6%). 27% des patientes ont présenté une dysfonction vésicale persistant plus de 3 semaines après l'intervention, cependant seules 5,8% d'entre elles réalisaient toujours des auto-sondages 1an après la chirurgie. Une patiente a bénéficié de la mise en place d'une neuromodulation sacrée dans ce cadre. Inversement, 6 patientes (11,5%) ont souffert d'une incontinence urinaire d'effort transitoire.

Tableau 5 : Complications post-opératoires

	N= 52
	Moyenne +- Ecart-type
<b>Suivi (mois)</b>	<b>23 +-8,7</b>
<b>Complications post-opératoires précoces</b>	
Fistule rectovaginale	<b>7 (13,5%)</b>
Fistule urétérale	1 (1,9%)
Abcès pelvien nécessitant une seconde coelioscopie	6 (11,5%)
Abcès pelvien traité par antibiotiques	1 (1,9%)
Atonie vésicale nécessitant $\geq$ 3 semaines d'auto-sondages	<b>14 (27%)</b>
<b>Atonie vésicale nécessitant &gt; 12 mois d'auto-sondages</b>	<b>3 (5,8%)</b>
<b>Incontinence urinaire transitoire</b>	<b>6 (11,5%)</b>

## 5. Suivi à 1 an

Le Tableau 6 montre les données recueillies à 1 an postopératoire. Quarante-sept patientes (90,4%) ont déclaré une amélioration globale des symptômes douloureux et du déficit moteur, ce qui est conforté par l'augmentation significative des valeurs du score de qualité de vie SF-36. Les scores évaluant la fonction digestive ont été améliorés. En revanche, il a été noté une tendance à une aggravation du dysfonctionnement vésical. Tandis que les procédures chirurgicales réalisées sur les structures nerveuses ont eu tendance à améliorer le taux de patientes souffrant de paresthésies ou de déficit moteur des membres inférieurs, certaines patientes ont développé de nouveaux symptômes telles qu'une hypoesthésie, une hyperesthésie voire une allodynie plus rarement.

Tableau 6 : Suivi à 1 an post-opératoire

	Préopératoire N (%) Moyenne +/- Écart-type	>1an N (%) Moyenne +/- Écart-type	P
<b>Symptômes somatiques</b>			
Paresthésies	18 (35,3%)	13 (25%)	0,16
Hypoesthésies	0	6 (11,5%)	0,03
Hyperesthésies/allodynies	0	3 (5,8%)	0,24
Diminution de la réponse motrice d'un membre inférieur	14 (27,5%)	9 (17,6%)	0,18
<b>Scores fonctionnels digestifs</b>			
KESS	14,85 ±7,90	10,91 ±6,99	<0,001
GIQLI	82,1 ±19,26	93,25 ±21,27	0,002
Wexner score	3,8±3,5	2,2±3,5	0,14
<b>Dysfonction vésicale</b>			
Score USP concernant la dysurie	1,42 ±1,92	2,22 ±2,72	0,08
<b>Questionnaire SF-36 concernant la qualité de vie</b>			
Activité physique	58,05 ±15,15	79,3 ±25,14	<0,001
Limitations dues à l'état physique	19,12 ±26,26	53,19 ±42,23	<0,001
Limitations liées à l'état psychique	38,46 ±39,27	58,16 ±42,54	0,03
Douleurs physiques	27,38 ±20,24	57,45 ±24,62	<0,001
Santé perçue	40,88 ±20,27	50,02 ±20,74	0,004
Vitalité	31,76 ±19,97	39,04 ±22,90	0,13
Vie et relation avec les autres	45,00 ±21,13	58,42 ±24,87	0,003
Santé psychique	42,23 ±22,04	51,83 ±23,13	0,011
Évolution de la santé perçue	3,96 ±1,08	2,00 ±1,10	<0,001
<b>Score résumé physique</b>	36,08 ±8,25	45,85 ±9,95	<0,001
<b>Score résumé psychique</b>	34,11 ±11,57	37,79 ±12,97	0,18

Durant la période de suivi, 22 patientes (44,2%) ont tenté de concevoir. Le taux cumulé de grossesse était de 77,2% soit 17 patientes après tentative de conception spontanée pour 8 d'entre elles soit 47% et 9 patientes après prise en charge en AMP. Le taux de naissances vivantes était de 60,9% soit 14 patientes et 3 grossesses (13%) étaient en cours au moment de la rédaction de ce travail. Également, à l'heure de la rédaction de ce texte, 2 patientes étaient en cours de prise en charge en AMP (8,7%) tandis que 4 autres patientes étaient en échec de conception après AMP (17,4%).

## **IV. DISCUSSION**

Nous rapportons ici l'étude d'une série de patientes souffrant d'une endométriose pelvienne profonde impliquant les racines sacrées ou le nerf sciatique, une atteinte particulière de cette maladie qui dans la majeure partie des cas implique les principaux organes de voisinage avant d'atteindre les structures nerveuses pelviennes. Il en découle une diversité de présentations cliniques, liées aux atteintes multiples de l'endométriose chez ces patientes et indique la réalisation de procédures chirurgicales complexes souvent pluridisciplinaires avec un haut risque de complications postopératoires. Le suivi à 1 an de ces patientes montre une amélioration globale des symptômes douloureux et de la qualité de vie ainsi qu'un taux de grossesses satisfaisant, spontanées dans la moitié des cas, en revanche certaines patientes rapportent une dysurie persistante ou des symptômes cliniques directement imputables au geste chirurgical effectué sur les structures nerveuses. L'atteinte des racines sacrées ou du nerf sciatique par est une forme rare sous laquelle peut se présenter l'endométriose pelvienne profonde, et notre étude apporte des informations supplémentaires aux connaissances déjà disponibles dans la littérature.

Notre étude présente cependant plusieurs limites. Le caractère rétrospectif est source de biais, à savoir un biais d'information lié aux renseignements obtenus dans les dossiers médicaux mais également un biais de mémorisation lors de l'interrogatoire des patientes concernant les symptômes spécifiques présents avant l'intervention et leur évolution en postopératoire. Par ailleurs l'étude a été menée sans groupe contrôle. En pratique, nous souhaiterions rapporter l'expérience de deux patientes dont l'IRM pelvienne révélait une endométriose profonde infiltrant la paroi pelvienne et engainant le plexus sacral et deux autres patientes avec une endométriose profonde de l'espace lombosacré impliquant le nerf sciatique. Ces quatre patientes ont bénéficié d'une prise en charge médicamenteuse dont le principe reposait sur la

prise d'une contraception orale en continu, résultant en une aménorrhée prolongée et les patientes ont été satisfaites sur le plan de leurs symptômes et de leur qualité de vie. Cependant ces patientes n'ont pas été incluses dans la base de données CIRENDO car elles n'ont pas été ensuite opérées dans notre service. En outre, les localisations endométriosiques suspectées n'ont pas été confirmées en peropératoire et le faible nombre de ces patientes ne permet aucune comparaison avec notre série de patientes ayant eu une prise en charge chirurgicale. Du fait de l'absence de groupe contrôle, il est donc impossible d'affirmer que l'exérèse chirurgicale de ces lésions d'endométriose profonde apporte une amélioration significative des symptômes douloureux et de la qualité de vie comparé à une prise en charge médicamenteuse par prise continue d'un contraceptif oral, bien que toutes les patientes de cette série aient fait l'objet d'une prise en charge chirurgicale pour inefficacité des traitements médicamenteux antérieurs.

La deuxième limite de cette étude résulte de l'hétérogénéité des multiples lésions d'endométrioses rapportées dans cette série de patientes et rend difficile l'établissement d'un lien direct entre une localisation spécifique et les symptômes correspondants. En effet, une constipation sévère initiale peut être attribuée à l'infiltration endométriosique du moyen ou bas rectum ou à l'atteinte des nerfs splanchniques ou des racines sacrées S2-S4 tandis qu'une constipation postopératoire peut être imputée au syndrome de résection antérieure du rectum (LARS) (Emmertsen, *et al.*, 2012) ou à la dénervation rectale liée à la dissection avancée et l'exérèse du paramètre emportant les nerfs splanchniques (Roman, *et al.*, 2018). Il est donc difficile d'évaluer spécifiquement l'efficacité des gestes chirurgicaux effectués sur les structures nerveuses pelviennes.

Notre étude présente par ailleurs plusieurs points forts. Il s'agit d'une série de cas consécutifs avec des critères d'inclusion stricts et un recueil prospectif des données préopératoires, intra opératoires et postopératoires, au moyen de questionnaires standardisés afin d'évaluer les douleurs pelviennes, la fonction urinaire et digestive ainsi que la qualité de vie. Aucune patiente

n'a été perdue de vue. Les critères d'inclusion permettent d'analyser exclusivement le cas de patientes dont la localisation de l'endométriose profonde était en contact étroit avec les racines sacrées ou le nerf sciatique, requérant la réalisation d'une dissection ou excision nerveuse. Nos résultats ne peuvent donc pas être artificiellement améliorés par l'inclusion de patientes présentant des symptômes neurologiques sine materiae dans le cadre d'une maladie peu sévère. Les interventions chirurgicales des patientes de cette série ont toutes été enregistrées et sont accessibles en vidéo, 5 d'entre elles ont été réalisées dans le cadre d'une « chirurgie en direct » au cours de congrès de chirurgie.

Cette série apporte des données détaillées concernant les constatations peropératoires et les suites de la chirurgie chez ces patientes prises en charge pour une endométriose profonde impliquant les nerfs pelviens de grand calibre. Du fait de la rareté de cette localisation, la littérature dans ce domaine est souvent limitée à des case-report ou des séries de cas, comme en témoignent les limites énoncées précédemment. La mise en commun des informations recueillies par plusieurs équipes chirurgicales pourrait permettre d'accroître et de consolider les connaissances dans ce domaine et apporterait une aide non négligeable pour nos collègues chirurgiens qui souhaiteraient prendre en charge ce type de patientes.

L'endométriose profonde envahissant les nerfs pelviens a été décrite pour la première fois en 1955 (Denton, *et al.*, 1955), puis 50 ans plus tard a été décrite une procédure coelioscopique de libération du plexus sacral et du nerf sciatique dans le cadre d'une endométriose profonde extensive (Possover, *et al.*, 2007a). Plusieurs séries de cas ont ensuite confirmé l'amélioration globale des symptômes douloureux parmi les patientes ayant bénéficié d'une prise en charge chirurgicale de leur endométriose. La première vaste série incluait 27 femmes avec atteinte isolée du nerf sciatique et 148 avec une localisation paramétriale d'endométriose profonde atteignant le plexus sacral a été publiée en 2011 (Possover, *et al.*, 2011) et montrait une baisse du score de l'Échelle Visuelle Analogique de la douleur (EVA) de 7,7 à 2,6. L'équipe de



l'hôpital Negrar à Vérone, Italie, a publié plusieurs études à ce sujet, se concentrant sur l'anatomie chirurgicale des nerfs pelviens et sur les techniques opératoires dites « nerve-sparing surgery » (Ceccaroni, *et al.*, 2011, 2012, 2013). Par la suite, Lemos et al ont témoigné de leur expérience dans la prise en charge de 13 femmes souffrant d'une endométriose profonde responsable d'un engainement du plexus sacral, dont la prise en charge chirurgicale a permis une amélioration globale des symptômes chez 6 d'entre elles et dans 6 autres cas les douleurs avaient totalement disparu (Lemos, *et al.*, 2016). Plus récemment, Possover et al ont rapporté une série de 46 femmes prises en charge pour une endométriose intrinsèque du nerf sciatique nécessitant un geste de résection de plus de 30% du nerf. Un suivi postopératoire a été prolongé à 5 ans et montrait une réduction significative des douleurs et une récupération fonctionnelle du nerf (Possover, 2017).

L'endométriose profonde envahissant les racines sacrées diffère de l'atteinte du nerf sciatique. Tout d'abord, l'atteinte des racines sacrées est plus fréquente et représente 94,2% des cas dans notre série et 85% (148 des 175 cas) dans celle de Possover et al (Possover, *et al.*, 2011). Par ailleurs, l'engainement nerveux des racines sacrées semble beaucoup plus fréquent que l'infiltration directe du nerf, car les volumineux nodules rectovaginaux ou paramétriaux se développent en arrière. Inversement, le développement d'une endométriose intrinsèque était fréquemment décrite au niveau du nerf sciatique et nécessitait le plus souvent une résection partielle du nerf (Possover, 2017).

Bien que les symptômes douloureux aient tendance volontiers à s'améliorer ou disparaître à court terme en postopératoire, des symptômes sensitifs ou moteurs variés peuvent persister pendant des mois voire des années. Lorsqu'une atteinte motrice est constatée en postopératoire, le rétablissement fonctionnel peut durer jusque 5 années avant restauration complète (Possover, 2017). L'engainement ou l'infiltration nerveuse par des nodules fibreux d'endométriose nécessite une dissection méticuleuse du nerf, comprenant une excision du périnèvre, une

manipulation des fibres, ainsi que des gestes répétés d'hémostase responsables d'une diffusion thermique au sein du nerf, provoquant œdème et ischémie. Ces phénomènes entraînent inévitablement une neuropraxie postopératoire (Kamble, *et al.*, 2019) causant des troubles postopératoires sensitifs, moteurs ou végétatifs. Le terme de neuropraxie est employé pour décrire une lésion nerveuse modérée entraînant une altération du fonctionnement sensitif ou moteur du nerf et correspond au premier stade de lésion nerveuse périphérique décrite dans la classification de Seddon et Sunderland (Seddon, 1942; Sunderland, 1990) définie par une perte temporaire de la gaine de myéline sans lésion axonale associée. Cette démyélinisation entraîne un ralentissement de la vitesse de conduction de l'impulsion électrique au sein du nerf (Kamble, *et al.*, 2019) sans dégénérescence Wallérienne correspondant à une dégénérescence axonale. Le pronostic de ces atteintes est favorable avec une récupération complète le plus souvent en quelques semaines ou mois, liée à la régénérescence de la gaine de myéline (Bernsen, *et al.*, 2000). La présence d'une dysurie nécessitant la réalisation d'auto-sondages pendant 4 à 6 semaines est une situation postopératoire classique évoquant la neuropraxie des nerfs sacrés ou des nerfs splanchniques et explique la récupération spontanée de la fonction vésicale chez les trois quarts de nos patientes qui s'auto sondent à court terme après la chirurgie. L'administration d'agents neuroleptiques et la physiothérapie pourraient jouer un rôle important dans la récupération nerveuse (Possover, 2017).

Toutefois, la neuropraxie n'est pas la complication la plus sévère rencontrée chez les patientes atteintes d'endométriose profonde du plexus sacral, notamment lorsque sont associées des lésions impliquant le bas rectum, le vagin ou les uretères. Une exérèse rectale concomitante peut provoquer des complications spécifiques telles qu'une fistule rectovaginale ou un syndrome de résection antérieure du rectum (LARS) (Emmertsen, *et al.*, 2012). Bien que le taux de fistules rectovaginales dans notre série paraisse élevé, il reste comparable au taux rapporté dans la littérature concernant des séries de patientes prise en charge pour une résection

du bas rectum associée à une colpectomie (Belghiti, *et al.*, 2014). Le taux élevé de nodules vaginaux explique une plus forte prévalence d'abcès pelviens postopératoires nécessitant la mise en place d'une stomie préventive.

Les techniques de « nerve-sparing surgery » bien connues en chirurgie carcinologique pour la préservation de l'innervation autonome du pelvis ont un impact positif sur la qualité de vie en réduisant le risque de complications fonctionnelles sans impacter la survie à long terme (Long, *et al.*, 2014). Ces techniques doivent être réajustées afin de s'adapter à la prise en charge de l'endométriose profonde, qui diffère du cancer (Ceccaroni, *et al.*, 2013; Darwish, *et al.*, 2017). Dans les cas où l'indication chirurgicale est posée face à un cancer localement peu avancé sans envahissement des structures nerveuses adjacentes, cette approche conservatrice trouve sa place et les nerfs pelviens peuvent aisément être isolés et préservés. En revanche, la préservation du plexus hypogastrique inférieur devient impossible lorsqu'il existe une large infiltration paramétriale allant jusqu'au plan des muscles élévateurs de l'anus et du plexus sacral. Dans les cas où la préservation de ces structures nerveuses de petit calibre n'est pas possible du fait de la présence de larges nodules d'endométriose du paramètre, la fonction vésicale et rectale peut être conservée si l'on préserve le plexus hypogastrique inférieur controlatéral, ainsi que le nerf hypogastrique et splanchnique. Dans certains cas néanmoins, l'atteinte endométriosique concerne les deux paramètres, il s'agit alors de réaliser une résection complète du côté où la maladie semble la plus agressive et de réaliser le geste minimal du côté moins atteint afin d'éviter une situation de dénervation complète de la vessie, du rectum ou du vagin (Possover, 2014; Lemos, *et al.*, 2015; Darwish, *et al.*, 2017). Tandis que le sacrifice de nerfs pelviens de petit calibre peut être envisagée de façon unilatérale, la chirurgie des nerfs de grand calibre tels que le nerf sciatique doit être la plus conservatrice possible afin d'éviter l'apparition de troubles moteurs ou sensitifs majeurs.

Il est important de noter que les femmes de notre série souffrant d'une endométriose profonde impliquant le plexus sacral ou le nerf sciatique présentaient rarement des atteintes ovariennes ou tubaires associées, leur maladie restant principalement infra péritonéale. Ceci pourrait expliquer notre excellent taux de grossesses et de naissances vivantes à 1 an postopératoire, spontanées dans la moitié des cas. Ce point fort des résultats de notre étude est important car la crainte d'une altération de la fertilité liée à cette prise en charge chirurgicale complexe pourrait entraîner à tort le choix de la réalisation première d'une FIV chez ces patientes symptomatiques atteintes d'une forme sévère de la maladie et désireuses d'une grossesse.

Dans la littérature, les auteurs s'accordent à affirmer que les femmes atteintes d'endométriose profonde des racines sacrées et du nerf sciatique doivent être adressées au sein de centres experts ayant une forte activité dans ce domaine (Ceccaroni, *et al.*, 2013; Lemos, *et al.*, 2016; Possover, 2017). Ces recommandations s'appuient sur certains paramètres influençant fortement l'issue postopératoire : une connaissance de l'anatomie chirurgicale et de l'abord coelioscopique du plexus sacral, le soutien d'une équipe multidisciplinaire pour le traitement des lésions associées du tube digestif et de l'appareil urinaire, une expérience dans les procédures chirurgicales qui visent à préserver la fonction d'organe quelle que soit la localisation, l'habileté chirurgicale nécessaire afin de limiter le temps d'intervention et l'aptitude à détecter précocement les signes de complications postopératoires afin de les prendre en charge correctement sans délai. Nous jugeons ces recommandations raisonnables, malgré le manque d'études multicentriques d'envergure ou d'essais randomisés pouvant les soutenir.

## V. BIBLIOGRAPHIE

Andrews, W. C., Buttram, V. C. and Behrman, S. J. (1985) 'Revised American fertility society classification of endometriosis: 1985', *Fertility and Sterility*, 44(SUPPL. 2), pp. 7–8.

Belghiti, J. *et al.* (2014) 'Role of protective defunctioning stoma in colorectal resection for endometriosis', *Journal of Minimally Invasive Gynecology*. Elsevier, 21(3), pp. 472–479.

Bernsen, H. J. *et al.* (2000) 'Neuropraxia of the cervical spinal cord following cervical spinal cord trauma: a report of five patients.', *Acta neurologica Belgica*. Acta Neurol Belg, 100(2), pp. 91–5.

Brazier, J. E. *et al.* (1992) 'Validating the SF-36 health survey questionnaire: New outcome measure for primary care', *British Medical Journal*, 305(6846), pp. 160–164.

Ceccaroni, M. *et al.* (2011) 'Cyclic sciatica in a patient with deep monolateral endometriosis infiltrating the right sciatic nerve.', *Journal of spinal disorders & techniques*, 24(7), pp. 474–8.

Ceccaroni, M. *et al.* (2012) 'Nerve-sparing laparoscopic eradication of deep endometriosis with segmental rectal and parametrial resection: the Negrar method. A single-center, prospective, clinical trial', *Surgical Endoscopy*, 26(7), pp. 2029–2045.

Ceccaroni, M. *et al.* (2013) 'Neuro-anatomy of the posterior parametrium and surgical considerations for a nerve-sparing approach in radical pelvic surgery', *Surgical Endoscopy*, 27(11), pp. 4386–4394.

Darwish, B. and Roman, H. (2017) 'Nerve Sparing and Surgery for Deep Infiltrating Endometriosis: Pessimism of the Intellect or Optimism of the Will', *Seminars in Reproductive Medicine*, 35(1).

Denton, R. O. and Sherrill, J. D. (1955) 'Sciatic syndrome due to endometriosis of sciatic nerve', *Southern Medical Journal*. South Med J, 48(10), pp. 1027–1031.

Emmertsen, K. J. and Laurberg, S. (2012) 'Low anterior resection syndrome score: Development and validation of a symptom-based scoring system for bowel dysfunction after low anterior resection for rectal cancer', *Annals of Surgery*. Ann Surg, 255(5), pp. 922–928.

Haab, F. *et al.* (2008) 'Comprehensive Evaluation of Bladder and Urethral Dysfunction Symptoms: Development and Psychometric Validation of the Urinary Symptom Profile (USP) Questionnaire', *Urology*, 71(4), pp. 646–656.

Kamble, N., Shukla, D. and Bhat, D. (2019) 'Peripheral nerve injuries: Electrophysiology for the Neurosurgeon', *Neurology India*. Wolters Kluwer Medknow Publications, 67(6), p. 1419.

Kamina, P. (2006) *Anatomie clinique Tome 4*. 3ème édit. Edited by Maloine.

Knowles, C. H. *et al.* (2002) 'Level of classification performance of KESS (symptom scoring system for constipation) validated in a prospective series of 105 patients.', *Diseases of the colon and rectum*, 45(6), pp. 842–3.

Lemos, N. *et al.* 'Sacral nerve infiltrative endometriosis presenting as perimenstrual right-sided sciatica and bladder atonia: case report and description of surgical technique.', *Journal of minimally invasive gynecology*, 19(3), pp. 396–400.

Lemos, N. *et al.* (2015) 'Laparoscopic anatomy of the autonomic nerves of the pelvis and the concept of nerve-sparing surgery by direct visualization of autonomic nerve bundles.', *Fertility and sterility*, 104(5), pp. e11-2.

Lemos, N. *et al.* (2016) 'Recognition and treatment of endometriosis involving the sacral nerve roots', *International Urogynecology Journal*. Springer London, 27(1), pp. 147–150.

Long, Y. *et al.* (2014) 'Clinical efficacy and safety of nerve-sparing radical hysterectomy for cervical cancer: A systematic review and meta-analysis', *PLoS ONE*. Public Library of Science.

Nisolle, M. and Donnez, J. (1997) 'Peritoneal endometriosis, ovarian endometriosis, and adenomyotic nodules of the rectovaginal septum are three different entities', *Fertility and Sterility*. Elsevier Inc., 68(4), pp. 585–596.

Possover, M. *et al.* (2007a) 'Laparoscopic neurolysis of the sacral plexus and the sciatic nerve for extensive endometriosis of the pelvic wall', *Minimally Invasive Neurosurgery*, 50(1), pp. 33–36.

Possover, M. *et al.* (2007b) 'Laparoscopic Neurolysis of the Sacral Plexus and the Sciatic Nerve for Extensive Endometriosis of the Pelvic Wall', *min - Minimally Invasive Neurosurgery*, 50(1), pp. 33–36.

Possover, M. (2014) 'Pathophysiologic explanation for bladder retention in patients after laparoscopic surgery for deeply infiltrating rectovaginal and/or parametric endometriosis', *Fertility and Sterility*. Fertil Steril, 101(3), pp. 754–758.

Possover, M. (2015) *NEUROPELVEOLOGY: Latest Developments in Pelvic Neurofunctional Surgery*.

Possover, M. (2017) 'Five-Year Follow-Up After Laparoscopic Large Nerve Resection for Deep Infiltrating Sciatic Nerve Endometriosis', *Journal of Minimally Invasive Gynecology*, 24(5), pp. 822–826.

Possover, M., Schneider, T. and Henle, K.-P. (2011) 'Laparoscopic therapy for endometriosis and vascular entrapment of sacral plexus.', *Fertility and sterility*, 95(2), pp. 756–8.

Roman, H. *et al.* (2018) 'Conservative surgery versus colorectal resection in deep endometriosis infiltrating the rectum: a randomized trial', *Human reproduction (Oxford, England)*. Oxford University Press, 33(1), pp. 47–57.

Rullier, E. *et al.* (2004) 'Validation of the French version of the fecal incontinence quality-of-life (FIQL) scale', *Gastroenterologie Clinique et Biologique*, 28(6-7 I), pp. 562–568.

Seddon, H. J. (1942) 'A classification of nerve injuries', *British Medical Journal*. Br Med J, 2(4260), p. 237.

Slim, K. *et al.* (1999) 'First validation of the French version of gastrointestinal quality of life index (GIQLI)', *Gastroenterologie Clinique et Biologique*, 23(1), pp. 25–31.

Sunderland, S. S. (1990) 'The anatomy and physiology of nerve injury', *Muscle & Nerve*. Muscle Nerve, 13(9), pp. 771–784.

## VI. RESUME

**Objectif :** L'objectif de notre étude est d'évaluer au sein d'une population de femmes opérées d'une endométriose profonde envahissant les racines sacrées et le nerf sciatique les symptômes présentés, les constatations peropératoires, les procédures chirurgicales réalisées et de réaliser un suivi à 1 an postopératoire.

**Matériel et méthodes :** Cette étude tricentrique rétrospective inclut les patientes opérées d'une endométriose profonde avec des nodules nécessitant un geste sur les racines sacrées et/ou le nerf sciatique. Les patientes ont été opérées entre janvier 2016 et avril 2019 et le recueil des données a été réalisé de manière prospective dans la base de données CIRENDO. Les patientes ont bénéficié d'un suivi à 1 an avec évaluation de la symptomatologie neurologique, digestive et urinaire au moyen de questionnaires standardisés.

**Résultats :** 52 patientes ont été incluses, dont 49 (94,2%) souffraient d'une atteinte des racines sacrées et 3 (5,8%) d'une atteinte du nerf sciatique. Parmi ces patientes, 42 étaient nullipares (80,8%), 26 avaient un antécédent d'infertilité documentée (50%). Des sciatalgies étaient rapportées chez 43 patientes (82,7%), 11 femmes souffraient de pudendalgies (21,2%) et 14 décrivaient une diminution de la réponse motrice d'un membre inférieur (27%). La procédure chirurgicale de décompression nerveuse des nerfs pelviens a consisté en une libération complète et décompression (92,3%), une excision de l'épinèvre (5,8%) et une excision intraneurale (1,9%). Les actes chirurgicaux associés concernaient le tube digestif chez 82,7% des femmes et le tractus urinaire pour 46,2% d'entre elles. Une fistule rectovaginale est survenue dans 13,5% des cas, 14 patientes (27%) ont présenté une dysurie nécessitant la réalisation d'autosondages pendant plus de 3 semaines. Le suivi des patientes à 1 an montre une amélioration des scores de qualité de vie. L'apparition de novo d'une hypoesthésie, d'hyperesthésie ou allodynie a été rapportée chez 9 patientes (17,2%). Le taux cumulatif de grossesse était de 77,2%, survenant après conception spontanée dans 47% des cas.

**Conclusion :** La prise en charge chirurgicale de ces patientes améliore la symptomatologie et la qualité de vie globale, cependant les plaintes sensorimotrices ainsi que la fonction vésicale pourraient persister plusieurs mois voire années après la chirurgie.

**Mots-clés :** endométriose, coelioscopie, plexus sacral, racinées sacrées, nerf sciatique.