



HAL
open science

Xen versus trabéculéctomie dans le traitement du glaucome primitif à angle ouvert : étude prospective observationnelle : résultats à 1 an

Steven Louis-Philippe

► **To cite this version:**

Steven Louis-Philippe. Xen versus trabéculéctomie dans le traitement du glaucome primitif à angle ouvert : étude prospective observationnelle : résultats à 1 an. *Organes des sens*. 2020. dumas-03023896

HAL Id: dumas-03023896

<https://dumas.ccsd.cnrs.fr/dumas-03023896>

Submitted on 25 Nov 2020

HAL is a multi-disciplinary open access archive for the deposit and dissemination of scientific research documents, whether they are published or not. The documents may come from teaching and research institutions in France or abroad, or from public or private research centers.

L'archive ouverte pluridisciplinaire **HAL**, est destinée au dépôt et à la diffusion de documents scientifiques de niveau recherche, publiés ou non, émanant des établissements d'enseignement et de recherche français ou étrangers, des laboratoires publics ou privés.

UNIVERSITÉ DE PICARDIE JULES VERNE
FACULTÉ DE MEDECINE D'AMIENS

Année 2020

Thèse N° 2020-124

**XEN VERSUS TRABÉCULECTOMIE DANS LE TRAITEMENT
DU GLAUCOME PRIMITIF À ANGLE OUVERT : ÉTUDE
PROSPECTIVE OBSERVATIONNELLE : RÉSULTATS À 1 AN**

THÈSE POUR LE DOCTORAT EN MÉDECINE
SPÉCIALITÉ OPHTALMOLOGIE
(DIPLOME D'ÉTAT)

PRÉSENTÉE ET SOUTENUE PUBLIQUEMENT
Le 29 septembre 2020

Par
M. Steven LOUIS-PHILIPPE

PRÉSIDENT DU JURY :

Monsieur le Professeur Henri SEVESTRE

MEMBRES DU JURY :

Monsieur le Professeur Pierre LABALETTE

Monsieur le Professeur Jean-Marc CONSTANS

DIRECTEUR DE THÈSE :

Monsieur le Docteur Benjamin JANY

A Madame le Professeur Solange MILAZZO

In memoriam,

Chère Maître,

Merci pour votre enseignement et votre dévouement,

Merci de m'avoir donné confiance en moi.

Vous avez mon éternelle reconnaissance.

Au Président du Jury,

Monsieur le Professeur Henri SEVESTRE

Professeur d'Anatomie et de Cytologie Pathologiques à l'UFR de Médecine d'Amiens

Chef du Service d'Anatomie et Cytologie Pathologiques du CHU d'Amiens Picardie

Adjoint au chef de l'Oncopôle

Cher Professeur,

Je vous remercie de l'honneur que vous me faites de présider ce jury de thèse.

Je vous remercie pour votre bienveillance.

Veillez accepter l'expression de ma gratitude et de tout mon respect.

Au membre du Jury,

Monsieur le Professeur Pierre LABALETTE
Professeur d'Ophtalmologie au CHRU de Lille

Cher Professeur,

Ce fut une chance pour moi d'avoir pu bénéficier de votre enseignement et expertise au cours de mon internat.

Je vous remercie de me faire l'honneur de juger mon travail.

Veillez accepter l'expression de ma gratitude et de tout mon respect.

Au membre du Jury,

Monsieur le Professeur Jean-Marc CONSTANS

Responsable du centre d'activité de Neuroradiologie

Coreponsable de l'équipe Universitaire CHIMERE

Coordonnateur du DES d'Imagerie Médicale

Responsable Médical et de la recherche clinique sur l'IRM de recherche du GIE Faire Face

Professeur des Universités-Praticien Hospitalier

(Radiologie et Imagerie médicale)

Pôle Imagerie

Cher Professeur,

Je vous remercie de me faire l'honneur de juger mon travail.

Veillez accepter l'expression de ma gratitude et de tout mon respect.

A mon directeur de thèse,

Monsieur le Docteur Benjamin JANY

Praticien Hospitalier

Chef de service par Intérim de l'Ophtalmologie au CHU d'Amiens Picardie

Cher Docteur,

Je vous remercie d'avoir dirigé mon travail.

Merci d'avoir eu confiance en moi pour accomplir ce travail.

Merci pour tout ce que vous m'avez appris.

Je vous suis reconnaissant de m'avoir transmis cette notion du bien-être du patient avant tout et aussi pour votre dévouement afin d'assurer la continuité de notre formation.

Veillez accepter l'expression de ma gratitude et de tout mon respect.

A ma Femme Fadma,

Je te remercie d'être à mes côtés, tu me soutiens quoiqu'il arrive dans les mauvais comme les bons moments. Merci d'avoir toujours cru en moi. J'espère vivre longtemps auprès de toi.

A ma Famille :

A ma Mère, merci de m'aimer et de toujours prier pour moi, merci de m'avoir soutenu.

A mon Père, je te remercie de m'avoir insufflé la volonté de réussir, en ce jour je réalise le rêve que tu avais pour moi. C'est grâce à vous que je suis là.

A ma Sœur Astrid, merci d'avoir été un exemple de réussite. En marchant dans ton sillage, j'ai pu atteindre cet objectif.

A mon Frère Marc, merci pour ton soutien, tu seras toujours mon petit frère quoiqu'il arrive.

A ma nièce adorée Abygaëlle : tu es exceptionnelle, je suis fier d'être ton oncle.

A mon neveu à venir, j'espère qu'on s'entendra bien

A mes tantes et oncles : merci pour votre soutien. Grosse pensée aux tantes Léonne, Lucile, à ma marraine Flore, je vous adore.

A mes amis :

-L'équipe de Beauvais (Mr Chaab, Thameur, Imène, nono, Clémence, Karine, Estelle, Christelle), merci de m'avoir « couvé » je ne pouvais pas mieux rêver pour commencer mon internat.

-Frères Oman, William et Erwan : Merci pour tous ces moments, vous êtes au top, ne changez pas les mecs.

-Nabil : Merci pour tout ce que tu m'as appris dans la vie et en rétime. Ta rigueur et tes connaissances sont impressionnantes, tu es un exemple.

-Nesrine, merci pour les conseils, tu as toujours été bienveillante et forte, surtout ne change pas.

-Mme El Amali, merci pour votre bienveillance et votre côté maternel, toujours le mot qui reconforte et qui encourage.

-Frédéric je ne cesserais de le répéter : « tu es trop gentil » merci pour tes conseils, pour la relecture.

-Mes amis de longue date : Dan, Kikine, Davidson, Alexandre, Gaëlle, Dalilou, Marjolaine, Clément, Yanes, Ashraff, Arden, Boulfra, Adé, Julie, Max.

À Leevi mon très cher ami parti trop tôt : je l'ai fait. J'espère que tu me regardes d'en haut et que tu es fier. Continues à veiller sur moi.

A mes collègues du CHU :

-Chefs et Co-internes : Ce fut un plaisir d'apprendre à vos côtés.

-A tout le personnel paramédical, infirmières, aides-soignantes et secrétaires. Mention spéciale à Brigitte, Christine, Christelle, Elodie, Thibault, Carole et Edith : merci pour tout.

TABLE DES MATIERES

I) INTRODUCTION	10
A) Contexte et objectifs de l'étude	10
B) Anatomie et histologie de l'angle irido-cornéen, du nerf optique et de la conjonctive	11
1) L'Angle irido-cornéen.....	11
2) La papille et la portion antérieure du nerf optique.	15
3) La conjonctive.....	16
C) Physiologie de l'évacuation de l'humeur aqueuse et physiopathologie de la réaction inflammatoire.....	19
D) Glaucome primitif à angle ouvert.....	20
1) Définition du glaucome primitif à angle ouvert	20
2) Epidémiologie du glaucome primitif à angle ouvert	21
3) Physiopathologie de la neuropathie optique glaucomateuse	22
4) Glaucome primitif à angle ouvert diagnostic et suivi.....	25
5) Traitement du glaucome primitif à angle ouvert	30
6) Le Xen	36
II) MATERIELS ET METHODES.....	40
A) Patients.....	40
B) Technique chirurgicale	42
C) Critères de jugement de l'efficacité de la chirurgie et paramètres étudiés....	46
III) RESULTATS	49
IV) DISCUSSION	56
A) Effets sur la PIO et le nombre de traitement	56
B) Effets sur l'acuité visuelle	59
C) Effets sur la densité en cellules endothéliales (ECD).....	59
D) Manœuvres post-opératoires et complications	60
E) Validité interne de l'étude	61
V) CONCLUSION.....	62
VI) REFERENCES.....	63
RESUME	70

D) INTRODUCTION

A) Contexte et objectifs de l'étude

Le glaucome primitif à angle ouvert (GPAO) est l'une des principales causes de cécité dans le monde et consiste en une neuropathie optique progressive et indolore conduisant à la mort des fibres du nerf optique et à une perte correspondante du champ visuel.

En 2020, les estimations épidémiologiques prévoient un chiffre d'environ 80 millions de patients glaucomateux dont 75% seront des glaucomes à angle ouvert.

Le glaucome non traité ou mal contrôlé entraîne généralement une grave perte de vision ayant un impact socio-économique considérable. (1)

De nombreux essais cliniques ont montré qu'une diminution de la pression intraoculaire (PIO) stabilisait la progression du glaucome(2)(3)(4), empêchant ainsi la perte de vision et préservant la qualité de vie.

Les traitements hypotonisants locaux, la trabéculoplastie au laser et la trabéculéctomie sont tous des traitements efficaces pour abaisser la PIO. Le traitement de première intention est généralement un hypotonisant local ou le laser.

Les nouvelles techniques chirurgicales qualifiées de mini-invasives regroupent un ensemble de techniques et d'implants qui présentent comme caractéristiques communes et principales de diminuer la PIO avec pour objectif de diminuer le nombre de complications sévères, de réduire le nombre de traitement médicamenteux sur le long terme avec un suivi postopératoire plus simple que pour la trabéculéctomie.(5)

Le Stent Xen Gel (Allergan, Inc.) est un drain de collagène, visant à créer une voie de drainage artificielle de l'humeur aqueuse vers l'espace sous-conjonctival. Ses principaux avantages sont l'exploitation d'une voie de drainage reconnue et efficace, similaire aux chirurgies filtrantes traditionnelles. En effet, il permet une approche mini-invasive, moins destructurante des tissus oculaires et techniquement simplifiée par une mise en place ab-interno.

Cette chirurgie sans suture, faiblement pro-inflammatoire et très peu traumatisante, peut être pratiquée isolément ou associée à une chirurgie de la cataracte.(6)(7)

L'objectif de notre étude est d'évaluer l'efficacité et le profil de sécurité à 12 mois de l'implant Xen versus trabéculéctomie chez les patients ayant un Glaucome primitif à angle ouvert (GPAO) évolutif.

B) Anatomie et histologie de l'angle irido-cornéen, du nerf optique et de la conjonctive

1) L'Angle irido-cornéen.

La région de l'angle irido-cornéen (AIC) est importante du fait de son rôle majeur dans l'évacuation et donc de la régulation de l'humeur aqueuse(8)(9). Il est constitué par la jonction entre la sclère et la cornée en avant, et celle de la racine de l'iris et du corps ciliaire en arrière. On décrit généralement deux parois et un sommet constituant cet AIC :

- *La paroi antérieure ou externe* : zone de jonction entre la cornée (endothélio-Descemet) et la sclère. Elle comprend d'avant en arrière : la ligne de Schwalbe, qui est une condensation de la membrane de Descemet, la gouttière sclérale, contenant le canal de Schlemm recouvert du trabéculum, puis l'éperon scléral.

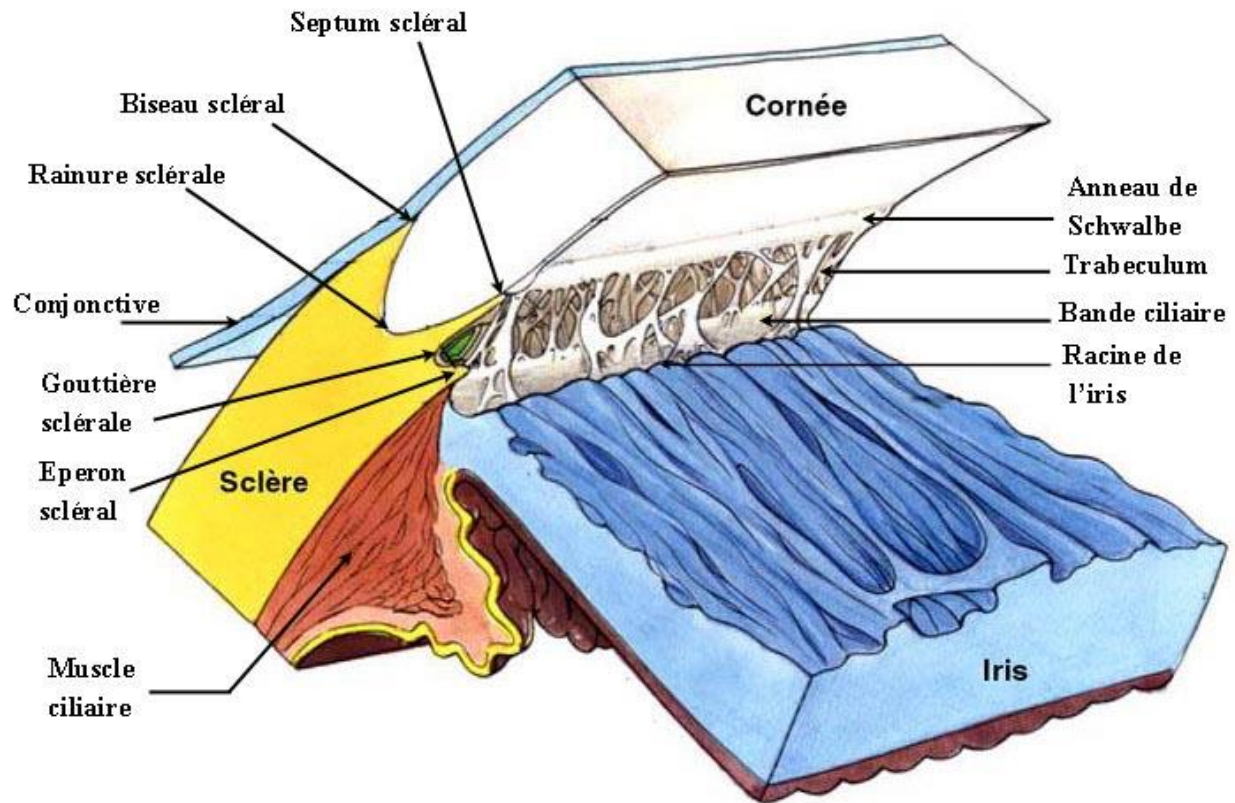


Figure 1 : Représentation de l'angle irido-cornéen.

- *La paroi postérieure ou interne* : zone d'insertion de la racine de l'iris sur le corps ciliaire laissant voir en gonioscopie une mince bande de corps ciliaire entre la racine de l'iris et l'éperon scléral : la bande ciliaire.

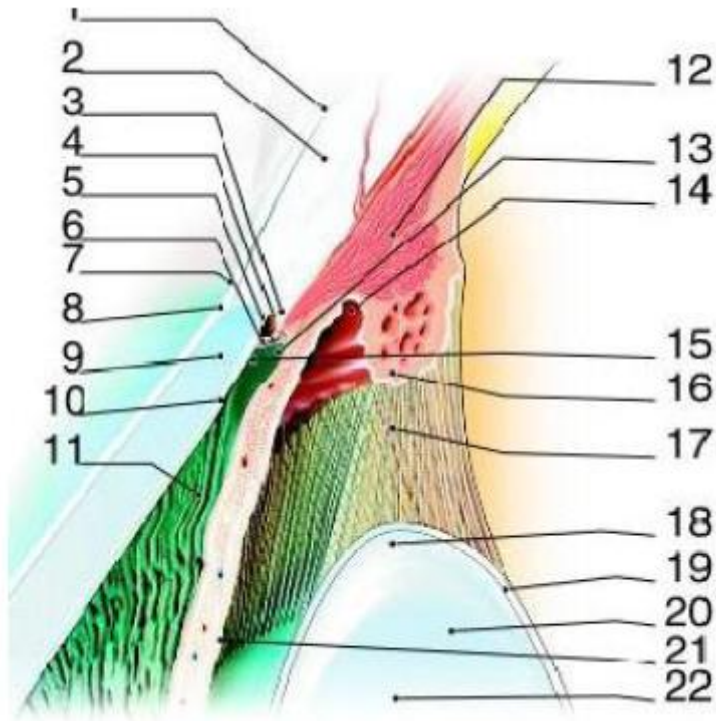


Figure 2 : Coupe sagittale de l'angle irido-cornéen.

1. Conjonctive ; 2. Sclère ; 3. Eperon scléral ; 4. Canal de Schlemm ; 5. Trabéculum uvéal ; 6. Trabéculum cribiliforme et scléral ; 7. Limbe ; 8. Epithélium cornéen ; 9. Stroma cornéen ; 10. Endothélium cornéen et membrane de Descemet ; 11. Chambre antérieure ; 12. Muscle ciliaire ; 13. Trabécules iriens ; 14. Chambre postérieure ; 15. Anneau de Schwalbe ; 16. Procès ciliaires ; 17. Fibres zonulaires ; 18. Equateur du cristallin ; 19. Capsule cristallinienne ; 20. Cristallin ; 21. Feuillet postérieur de l'iris ; 22. Iris.

- *Le sommet* : fibres du muscle ciliaire.

Le trabéculum est composé de lamelles de collagène alvéolées superposées. Il est composé de trois parties histologiquement distinctes :

- *Le trabéculum uvéal*, le plus interne, directement en rapport avec l'humeur aqueuse, qui s'étend de l'anneau de Schwalbe à la racine de l'iris. Les lamelles de collagène le constituant forment un réseau de piliers limité par une assise de cellules

endothéliales, ayant un rôle propre dans la régulation de l'humeur aqueuse.

- *Le trabéculum cornéo-scléral* s'insère, en avant, sur l'anneau de Schwalbe, et sur l'éperon scléral, en arrière. Les lamelles de collagène sont plus nombreuses et plus serrées. Elles ont les mêmes caractéristiques que celles du trabéculum uvéal. Elles sont bordées de cellules fusiformes à forte activité phagocytaire.
- *Le trabéculum cribiforme ou juxta canaliculaire*, qui tapisse le mur interne du canal de Schlemm. Il constitue la barrière anatomique de résistance à l'écoulement de l'humeur aqueuse. Les lamelles de collagène « baignent » dans une substance extracellulaire collagène. Les cellules externes ont les mêmes propriétés de phagocytose.

Le canal de Schlemm est situé dans la gouttière sclérale. Il draine l'humeur aqueuse du trabéculum vers les canaux collecteurs s'abouchant aux veines épisclérales. Sa structure est celle d'un vaisseau, avec une paroi bordée de cellules endothéliales reposant sur une membrane basale sur la face interne. Cette face est percée de pores en rapport avec le trabéculum. Sa paroi externe présente la même structure mais la membrane basale est plus épaisse, réalisant un obstacle à l'écoulement de l'humeur aqueuse. Les cellules endothéliales de la face interne du canal accolée au trabéculum présentent des vacuoles d'humeur aqueuse. Ceci laisse penser qu'il existe un mécanisme transcellulaire de passage de l'humeur aqueuse du trabéculum vers la lumière du canal, d'autant plus que ces vacuoles augmentent en taille et en nombre quand la pression intra oculaire augmente.

Les canaux collecteurs anastomosent le canal de Schlemm au plexus veineux intrascléral profond et aux veines ciliaires.

Physiologiquement, l'AIC est « ouvert » : la racine de l'iris n'est pas en contact avec les structures anatomiques décrites ci-dessus. Dans le cas pathologique d'un angle dit « étroit » voire « fermé », l'iris est en contact avec le trabéculum. Cela crée une résistance à la circulation de l'humeur aqueuse et donc une hypertonie oculaire. Cette configuration anatomique est évaluée lors de la gonioscopie.

2) La papille et la portion antérieure du nerf optique.

Le nerf optique(10) est divisé en deux parties : une partie intraoculaire et une partie rétrobulbaire (intra-orbitaire, intra-canaliculaire puis intracrânienne). La papille est la tête du nerf optique visible à l'examen du fond d'œil. Elle a une forme ovale à grand axe vertical. Elle peut être de taille variable d'un individu à l'autre, le diamètre normal est compris entre 1,47 à 1,89mm(11). Elle est centrée par une excavation centrale dépourvue de fibres nerveuses rétiniennes entourée par l'anneau neuro-rétinien (ANR) comprenant les fibres nerveuses. Le diamètre de l'excavation varie en fonction de la taille de la papille. Le rapport *Cup/Disc* (C/D) correspond au rapport de l'excavation centrale (C) sur le diamètre de la papille (D) pour un patient donné. Chez le patient glaucomateux, ce rapport C/D augmente avec l'évolution de la pathologie glaucomateuse traduisant l'augmentation de l'excavation, surtout pour le C/D vertical.

L'ANR correspond à l'épaisseur des axones des cellules ganglionnaires rétiniennes. Un amincissement ou encore une pâleur de l'anneau correspond à une perte en fibres nerveuses. Il respecte normalement la règle « ISNT » : plus épais en Inférieur (I) qu'en Supérieur (S), qu'en Nasal (N) et qu'en Temporal (T). Une modification de cette présentation est en faveur d'une neuropathie glaucomateuse. On recherchera également une encoche de l'ANR, caractéristique de neuropathie optique glaucomateuse.

L'anneau scléral péripapillaire apparaît comme une ligne blanche circulaire, délimitant l'ANR en dedans et la zone péripapillaire en dehors. Il est d'autant plus visible qu'il existe une atrophie optique. Celle-ci est à distinguer de l'atrophie péripapillaire chorioretinienne, que l'on peut retrouver sur des yeux normaux. Deux zones sont décrites, α et β , la zone α apparaissant plus pigmentée, et la zone β étant plus rare. Chez les yeux glaucomateux, la zone β est plus fréquemment observée, et les deux zones sont plus larges que chez les sujets normaux.

La vascularisation de la papille provient des branches de l'artère ophtalmique, branche de l'artère carotide interne. L'artère ophtalmique donne l'artère centrale de la rétine et les artères cilio-rétiniennes. Ce sont des subdivisions des artères cilio-rétiniennes en artères ciliaires postérieures qui vont vasculariser, entre autres, le nerf optique. Elles s'anastomosent pour former un cercle artériel au sein des espaces scléaux péripapillaires, le cercle de Zinn-Haller. La couche

superficielle des fibres nerveuses de la papille est cependant vascularisée par l'artère centrale de la rétine. Le drainage veineux de la portion antérieure du nerf optique s'effectue par la seule veine centrale de la rétine ou des efférentes axiales de celle-ci. Le flux sanguin dans la tête du nerf optique semblerait s'autoréguler en fonction de l'hypertension artérielle, de la pression de perfusion du globe oculaire ou encore de la PIO. Cette théorie concernerait surtout les couches les plus superficielles de la tête du nerf optique(12).

3) La conjonctive.

La conjonctive est une membrane muqueuse transparente, recouvrant la surface interne des paupières et la portion antérieure du globe oculaire jusqu'au limbe. Elle est au contact de la membrane de Tenon qui recouvre l'ensemble de la sclère. Ces deux membranes, Tenon et conjonctive fusionnent sur une largeur de 1 à 2 mm, à 2 mm de la périphérie cornéenne.

On sépare la conjonctive en plusieurs parties :

- *La conjonctive tarsale* qui débute à la jonction cutanéomuqueuse du bord palpébral et se poursuit en arrière au contact du tarse auquel elle est fortement adhérente.

- *La conjonctive au fornix* est lâche et en excès et est contenue dans un repli.

- *La conjonctive bulbaire* recouvre la sclère antérieure et se poursuit au niveau du limbe par l'épithélium cornéen. Les crêtes radiales au limbe forment les palissades de Vogt. Le stroma conjonctival est peu adhérent à la capsule de Tenon sauf au limbe où ils fusionnent. Le repli semi-lunaire se trouve en nasal en dehors de la caroncule. La conjonctive est une muqueuse composée d'un épithélium et d'un stroma. L'épithélium conjonctival est non kératinisé, il comprend environ cinq couches cellulaires. Les cellules basales sont cubiques puis s'aplatissent et évoluent en cellules polyédriques puis desquament quand elles deviennent superficielles. Les cellules caliciformes se situent au sein de l'épithélium, leur densité est plus dense en inféro-nasal et au fornix. Le stroma (substantia propria) est richement vascularisé et est composé d'un tissu conjonctif lâche. Le stroma présente une couche superficielle adénoïde infiltrée par de nombreux éléments cellulaires (lymphocytes, mastocytes, fibrocytes...) et une couche plus profonde fibreuse. La couche adénoïde

superficielle ne se développe qu'à partir de l'âge de trois mois expliquant l'absence de réaction folliculaire chez le nouveau-né. La couche profonde fibreuse est faite de fibres de collagène et de fibres élastiques. Cette couche est absente au niveau de la conjonctive tarsale. Les glandes lacrymales accessoires de Krause et Wolfring se situent profondément au sein du stroma. Le mucus sécrété par les cellules caliciformes, et la sécrétion des glandes lacrymales accessoires sont des composants essentiels du film lacrymal. Le tissu lymphoïde associé à la conjonctive (CALT) est essentiel à l'initiation et à la régulation des réponses immunitaires de la surface oculaire. Il est constitué de lymphocytes, à l'intérieur des couches de cellules épithéliales, associés à des lymphatiques et vaisseaux sanguins.

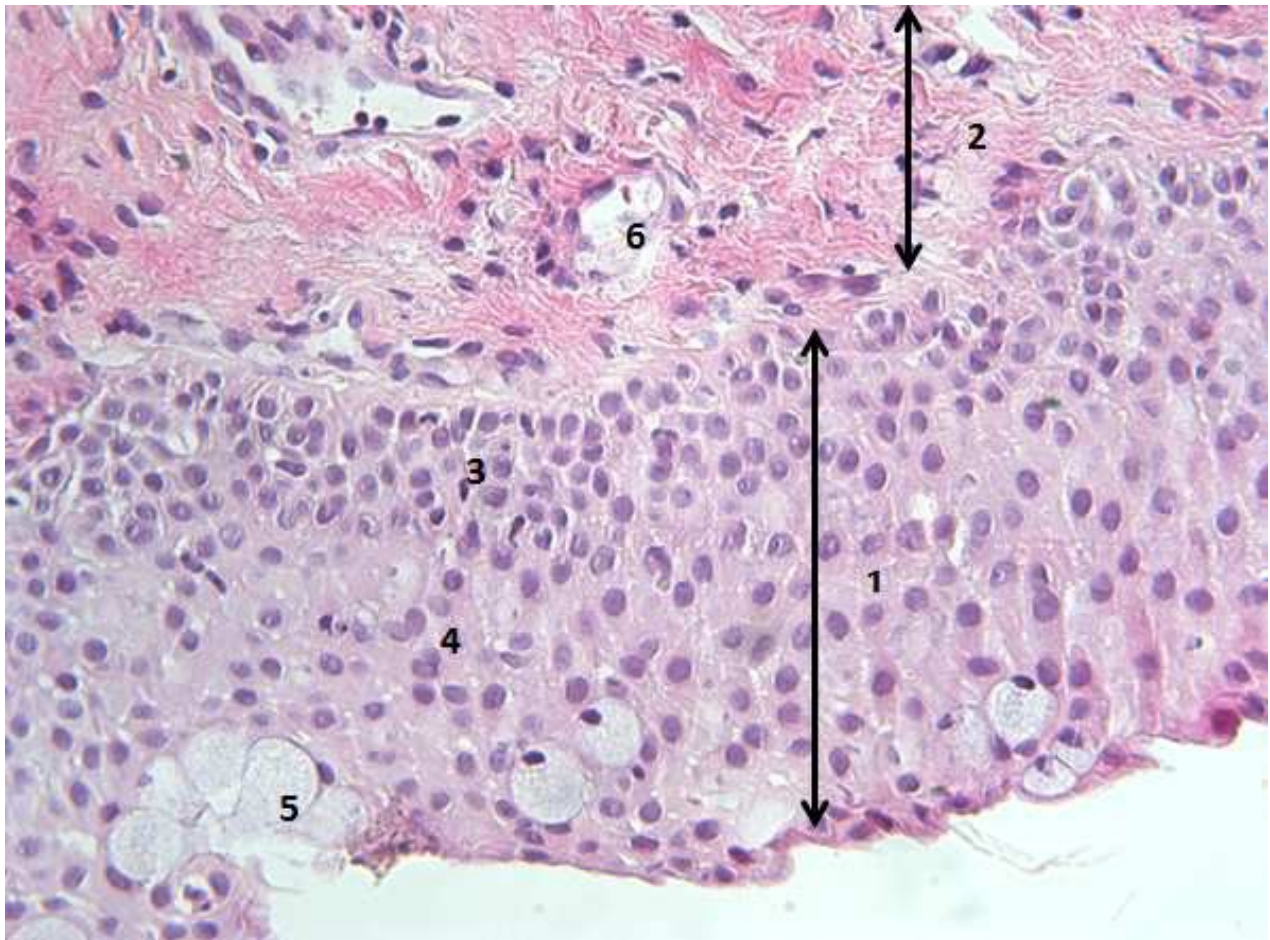


Figure 3 : Anatomie de la conjonctive.

1: épithélium conjonctival ; 2: stroma; 3: couche des cellules basales; 4: couche des cellules cylindriques; 5: cellules caliciformes; 6 : lumière d'un vaisseau sanguin

Vascularisation : La conjonctive est un tissu vascularisé sans particularité et peu d'attention a été apportée à sa vascularisation au cours de la chirurgie dans la littérature.

- *Vascularisation artérielle* : elle est assurée par les artères conjonctivales. D'une part, les artères conjonctivales postérieures, issues des artères palpébrales, d'une part. Les artères palpébrales forment deux arcades : une arcade dite interne, près du bord ciliaire, et une arcade externe située au bord orbitaire, vascularisant la partie postérieure du tarse, ainsi que la conjonctive bulbaire par le biais d'artères ascendantes : les artères conjonctivales postérieures proprement dites. Ces artères contournent le fornix pour passer dans la conjonctive bulbaire et s'épuisent près du limbe. D'autre part, les artères conjonctivales antérieures, issues des artères ciliaires, circulent de façon radiaire dans le plan sous-ténonien en direction du limbe. Elles se divisent ensuite en rameaux perforant la sclère à destinée de l'iris, et des rameaux superficiels constituant les artères conjonctivales antérieures proprement dites, dont une partie participera au plexus péri-cornéen, et une partie formera des branches récurrentes sous- conjonctivales ascendantes pour la conjonctive limbique, s'anastomosant avec le réseau des artères conjonctivales postérieures.

- *Vascularisation veineuse* : sa topographie est calquée sur la distribution artérielle. Le réseau veineux postérieur se draine vers les veines palpébrales puis les veines ophtalmiques. Le réseau antérieur rejoint les veines ciliaires antérieures s'abouchant ensuite aux veines des muscles droits.

- *Réseau lymphatique* : on distingue le réseau superficiel sous-épithélial et le réseau profond dans la couche fibreuse du stroma et qui draine le réseau superficiel. Ils se drainent dans les ganglions pré-auriculaires et sous-mandibulaires.

C) Physiologie de l'évacuation de l'humeur aqueuse et physiopathologie de la réaction inflammatoire.

L'humeur aqueuse est sécrétée par le corps ciliaire. Le corps ciliaire, composé des procès ciliaires et du muscle ciliaire, constitue la paroi latérale de la chambre postérieure. La formation de l'humeur aqueuse résulte de deux mécanismes. D'une part l'ultrafiltration passive, à travers les capillaires sanguins des corps ciliaires, due aux gradients de pression oncotique et hydrostatique. Ce phénomène est peu important car la valeur de la PIO est supérieure à l'addition des pressions oncotique et hydrostatique. D'autre part, il existe un mécanisme de formation active de l'humeur aqueuse. L'épithélium ciliaire sécrète activement l'humeur aqueuse en créant un gradient osmotique transmembranaire. Ceci entraîne un mouvement passif de sortie d'eau par effet osmotique. En plus du maintien d'une PIO physiologique, l'humeur aqueuse permet aussi les échanges métaboliques avec les tissus situés dans les régions avasculaires (cornée, trabéculum, cristallin).

L'humeur aqueuse ainsi formée circule dans le segment antérieur (Figure 4), elle est sécrétée par les procès ciliaires dans la chambre postérieure et circule vers la chambre antérieure à travers la pupille. Arrivée dans l'angle irido-cornéen, l'humeur aqueuse se trouve en contact avec le versant interne du trabéculum. En plus de la filtration au travers des mailles trabéculaires, les cellules trabéculaires ont une activité de phagocytose contribuant à l'élimination des débris cellulaires, de macromolécules, de pigments iriens. Le lieu de plus haute résistance de l'humeur aqueuse est le trabéculum cribriforme. La résistance à l'écoulement trabéculaire peut être modifiée en fonction de l'élargissement des espaces de filtration trabéculaire notamment lors du myosis avec la contraction du muscle ciliaire.

Les cellules endothéliales du canal de Schlemm transportent des gouttelettes d'humeur aqueuse du trabéculum vers la lumière du canal, en plus du transit liquidien à travers les pores de la paroi du canal.

Puis l'humeur aqueuse est évacuée par l'entremise d'ostia dans la paroi du canal de Schlemm, vers les canaux collecteurs par deux voies d'évacuation : *la voie uvéosclérale* et *la voie transclérale*.

Il faut noter qu'il existe des variations circadiennes de la circulation de l'humeur aqueuse, induisant des variations nycthémérales de la pression intraoculaire, ayant un rôle dans la pathologie du glaucome(10).

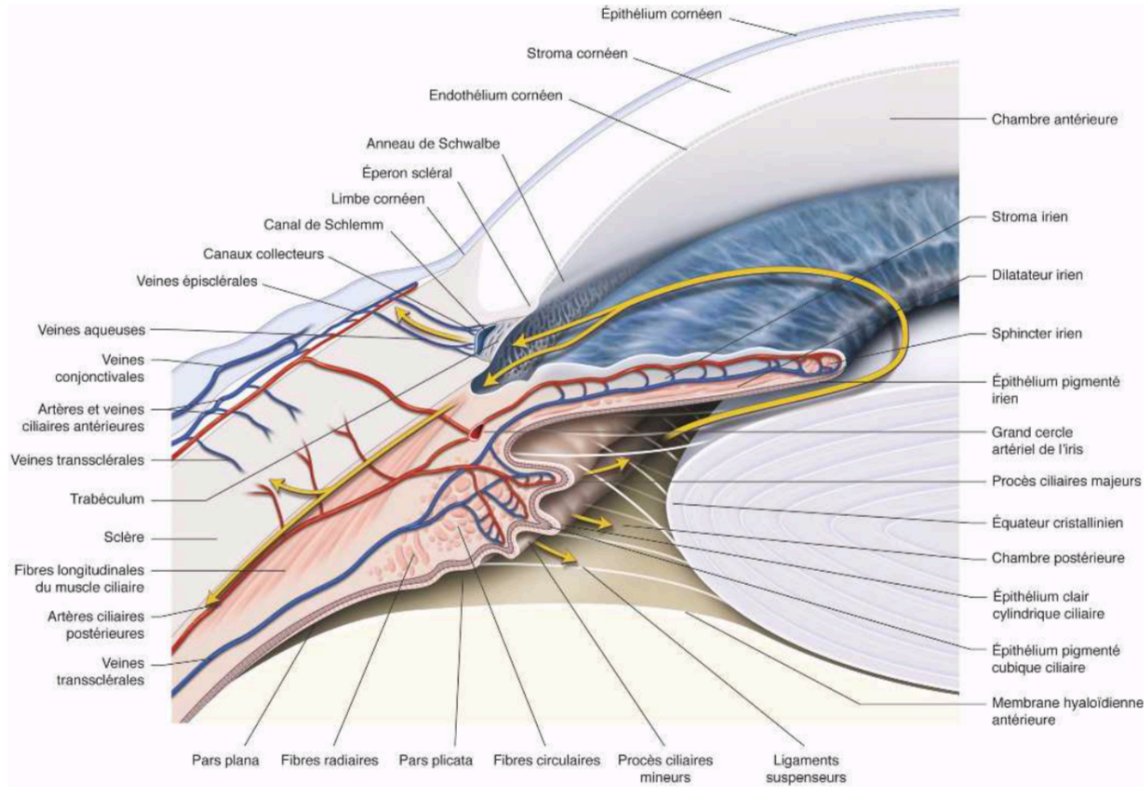


Figure 4 : excrétion, circulation et évacuation de l'humeur aqueuse. « Extrait du rapport de la Société Française d'Ophtalmologie 2014, Glaucome primitif à angle ouvert »

D) Glaucome primitif à angle ouvert

1) Définition du glaucome primitif à angle ouvert

Pour l'European Glaucoma Society, la définition du GPAO est la suivante :

« Une neuropathie optique chronique progressive qui a comme particularité commune des modifications morphologiques de la tête du nerf optique et des fibres nerveuses rétiniennes

en l'absence d'autres maladies oculaires ou de pathologies congénitales. Des pertes progressives des cellules ganglionnaires rétiniennes et du champ visuel sont associées à ces modifications (13). »

2) Epidémiologie du glaucome primitif à angle ouvert

Le glaucome est la deuxième cause mondiale de cécité derrière la cataracte. Il constitue la première cause de cécité irréversible.

En 2020, les estimations épidémiologiques prévoient un chiffre d'environ 80 millions de patients glaucomateux dont 75% seront des glaucomes à angles ouverts(1).

La prévalence du GPAO varie selon les études de 0,71 à 7 %.

Le principal facteur de variation est l'origine ethnique ce qui peut s'expliquer probablement par les différences génétiques et environnementales.

La prévalence du GPAO chez les plus de 40 ans est de 1 à 3% en Europe, 1 à 5% aux Etats- Unis, 1 à 4% en Asie, 2 à 3 % en Australie, 7 à 9% aux Caraïbes, 1 à plus de 8% en Afrique(14).

La prévalence du GPAO a été estimée à 2,1 % pour la population caucasienne, 4,2 % pour la population noire et 1,4 % pour la population asiatique.

La prévalence du GPAO est la plus élevée dans la population noire ; elle est la plus basse pour certaines populations d'Asie ;elle est intermédiaire chez les Caucasiens et les Hispaniques(15).

L'influence du sexe diffère selon les études mais une méta-analyse publiée en 2006 par Rudnicka et al(15) semble montrer une prévalence supérieure pour le sexe masculin (OR : 1,37 ; IC95% : 1,22-1,53).

La majorité des travaux étudiant la relation entre le niveau d'études et la prévalence du GPAO n'ont pas retrouvé d'association significative(15–20).

3) Physiopathologie de la neuropathie optique glaucomateuse

La neuropathie glaucomateuse est une pathologie complexe, multifactorielle et génétique dont les mécanismes restent à ce jour très mal compris.

Ainsi, l'élévation de la PIO, premier facteur de risque connu mais non indispensable, demeure à ce jour le seul paramètre pathogénique accessible aux traitements médicaux ou chirurgicaux(21).

La neurorétine semble pourtant être le terrain de modifications pathologiques en réaction directe à l'agression hypertensive extrinsèque d'une part, mais aussi de phénomènes secondaires bénéfiques ou délétères liés à ses caractéristiques intrinsèques d'autre part.

C'est une neurodégénérescence rétinienne associée à la disparition progressive des cellules ganglionnaires rétiniennes (CGR) qui meurent essentiellement par apoptose. Les mécanismes d'apoptose des cellules ganglionnaires se font essentiellement par deux voies : la voie extrinsèque et la voie mitochondriale (intrinsèque). Des facteurs complémentaires : le flux transmembranaire de calcium et l'adénosine triphosphate (ATP) ont également un rôle. Les caractéristiques des mécanismes d'apoptose sont résumées dans la figure 5. Les facteurs déclenchants de cette apoptose (figure 6) sont au nombre de quatre : la carence en facteurs neurotrophiques, l'exocitotoxicité avec le rôle délétère du glutamate, le stress oxydatif et l'ischémie, l'activation gliale.

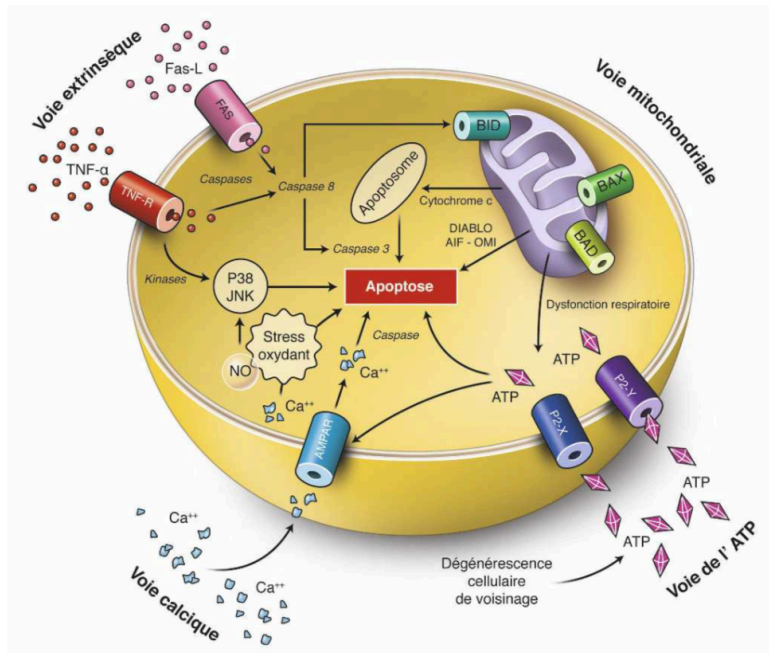


Figure 5 : Principales voies d'apoptose sollicitées au cours de la mort des cellules ganglionnaires rétiniennes. « Extrait du rapport de la Société Française d'Ophtalmologie 2014, Glaucome primitif à angle ouvert »

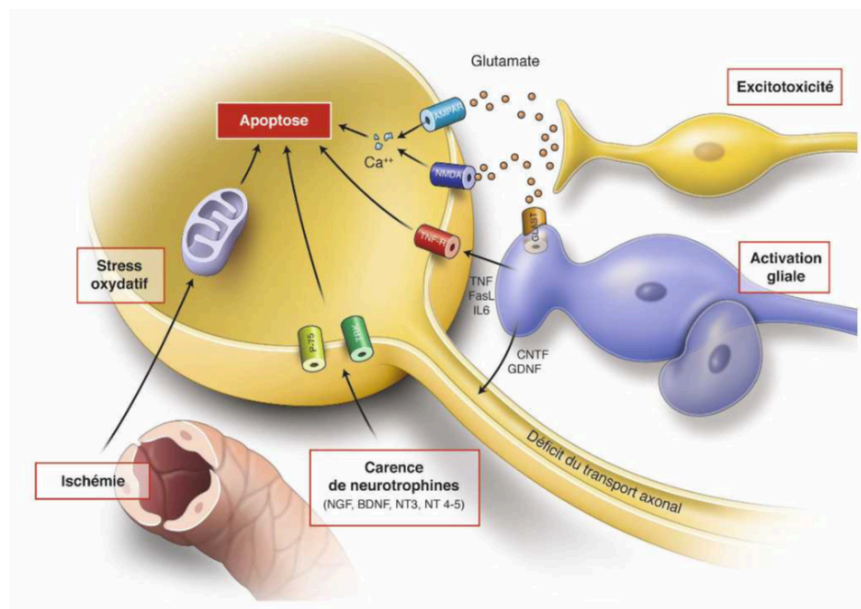


Figure 6 : Facteurs d'agression de la CGR au cours de la neuropathie glaucomateuse. « Extrait du rapport de la Société Française d'Ophtalmologie 2014, Glaucome primitif à angle ouvert »

Il existe une dysfonction neuronale avec :

- des troubles de la connectivité synaptique, à la fois au niveau de la rétine par désorganisation dendritique, et au niveau du système nerveux central avec altération des connexions synaptiques des CGR au niveau des corps genouillés latéraux.

- une dégénérescence axonale non apoptotique avec la notion de dégénérescence neuronale compartimentalisée (autodestruction axonale), la CGR répondant au stress par des processus dégénératifs spécifiques à l'axone, aux dendrites et à la synapse avant la mort du soma.

La figure 7 est une modélisation et une synthèse des grands mécanismes pathogéniques impliqués dans la dégénérescence glaucomateuse des CGR.

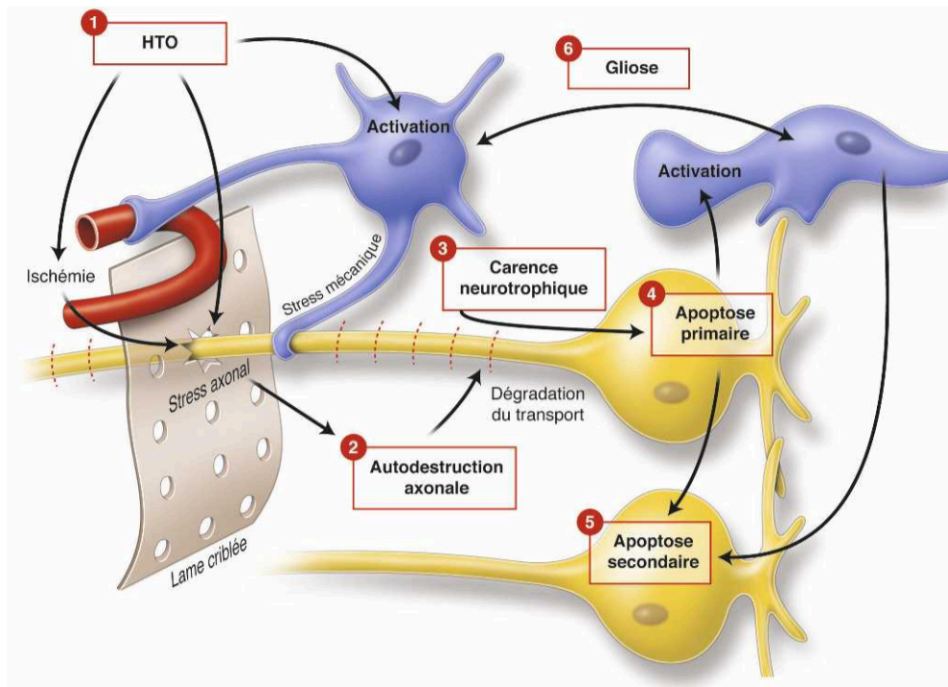


Figure 7 : Modélisation des grands mécanismes pathogéniques impliqués dans la dégénérescence glaucomateuse des CGR. « Extrait du rapport de la Société Française d’Ophtalmologie 2014, Glaucome primitif à angle ouvert »

Cependant deux théories majeures existent quant aux mécanismes précis à l’origine de la neuropathie optique glaucomateuse et le rôle exact de la PIO : la théorie mécanique liée à

l'augmentation de la PIO (hypertonie intraoculaire) et la théorie vasculaire liée au flux sanguin dans la portion laminaire de la tête du nerf optique (TNO).

-Selon la théorie mécanique, l'hypertonie intraoculaire, secondaire dans le cas du GPAO à un défaut de perméabilité du trabéculum, entraînerait un remodelage de la structure de la papille à l'origine de la destruction des cellules rétiniennes(22). La papille est le site principal des lésions des axones des cellules ganglionnaires rétiniennes (CGR) dans le glaucome(23). En cas d'augmentation de la PIO, les tissus de la lame criblée s'étirent, se compressent et se réarrangent au sein de la papille(24) ce qui entraîne une compression des axones des CGR et ainsi la destruction des fibres nerveuses rétiniennes.

-Selon la théorie vasculaire, des dysrégulations vasculaires au sein du nerf optique aggraverait les atteintes histologiques et cliniques de la neuropathie optique glaucomateuse. L'hypoperfusion du nerf optique est secondaire à la réduction de la pression de perfusion oculaire et/ou atteinte de l'autorégulation vasculaire. De nombreuses études rapportent une pression de perfusion oculaire diminuée chez les patients atteints du glaucome(25). Une meilleure connaissance des réponses vasculaires au cours du GPAO permettraient d'identifier des cibles thérapeutiques.

4) Glaucome primitif à angle ouvert diagnostic et suivi

L'acuité visuelle

Doit être régulièrement mesurée chez le sujet glaucomateux, même si elle n'est affectée que tardivement. Sa mesure renseigne sur l'éventuelle coexistence d'une pathologie associée, qui elle-même risque de perturber les tests ultérieurs de la fonction et de la structure. L'échelle de Snellen en vision de loin et le test de Parinaud en vision de près sont les plus utilisés pour mesurer l'acuité visuelle du sujet glaucomateux. Toutefois, ils sont faussement optimistes sur les capacités fonctionnelles du patient dans la vie quotidienne lorsque les scotomes affleurent le point de fixation.

La mesure de la PIO

Celle-ci est une étape essentielle du dépistage de l'hypertension intraoculaire et du suivi des glaucomes, quels que soient le stade et la forme clinique.

La tonométrie à aplanation selon Goldmann demeure la technique de référence pour la mesure de la PIO, bien que la fiabilité des résultats soit fonction de paramètres cornéens ou d'autres facteurs extrinsèques (Tableau 1). En particulier, elle doit être couplée à la mesure de l'épaisseur cornéenne centrale (ECC). Une cornée épaisse $>600 \mu\text{m}$ va surestimer la valeur de la PIO mesurée avec le tonomètre, alors qu'au contraire une cornée fine $<520 \mu\text{m}$ va la sous-estimer(26).

Dans tous les cas, il est essentiel que la mesure au tonomètre de Goldmann soit réalisée dans de bonnes conditions techniques, et le soin apporté à la qualité de la mesure est primordial.

En clinique, la mesure de la PIO n'est qu'un des éléments du diagnostic de la neuropathie. Elle ne fait pas partie stricto sensu de sa définition et doit aussi s'interpréter en fonction des autres stigmates du glaucome.

Surestimation	Sous-estimation
Contact tonomètre/larmes excessif	Œil sec
Contact du cône avec les cils	Absence de fluorescéine
Col de chemise et/ou cravate serrés	Illumination insuffisante du cône
Accommodation aiguë	Astigmatisme conforme
Astigmatisme inverse à la règle	Effort accommodatif
Position de l'œil, hyperthyroïdie	Mesures répétées
Rétraction de la paupière	Œdème pathologique de la cornée
Blépharospasme	

Tableau 1 : Sources d'erreur de mesure de la PIO au tonomètre de Goldmann.

L'examen biomicroscopique du segment antérieur

Il concerne la peau et les annexes péri-oculaires, la conjonctive, la cornée, la chambre antérieure (avec le test de Van Herick), l'iris et le cristallin.

L'examen clinique du segment antérieur du patient glaucomateux est essentiel pour rechercher la présence de certaines affections associées à des formes secondaires de glaucome, éliminant ainsi le diagnostic de GPAO, mais également pour évaluer la surface oculaire et la tolérance des traitements antiglaucomateux avec la recherche d'éventuels effets indésirables.

La Gonioscopie

C'est l'étude de l'angle iridocornéen. Elle doit être réalisée chez tout patient atteint ou suspect de glaucome. Elle est essentielle non seulement pour le diagnostic de GPAO mais également au cours du suivi pour dépister une éventuelle fermeture progressive associée de l'angle iridocornéen.

Son but est de déterminer la topographie de l'angle iridocornéen. Elle est fondée sur la reconnaissance des structures de l'angle et doit évaluer : le niveau d'insertion de l'iris, la forme de la périphérie de l'iris, l'estimation de l'ouverture de l'angle, l'intensité de la pigmentation trabéculaire et l'existence de zones d'apposition iridotrabéculaire ou de synéchies.

La meilleure méthode pour décrire l'angle est d'utiliser un système de classification standardisé ; celles de Shaffer et de Spaeth.

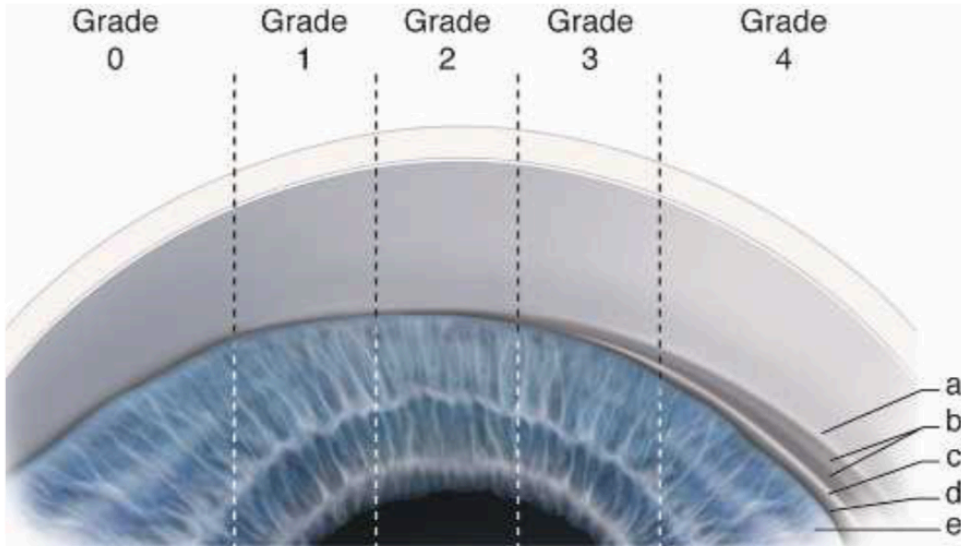


Figure 8 : La classification du degré d'ouverture de l'angle iridocornéen de Schaffer.

a. Anneau de Schwalbe. b. Trabéculums pigmenté et non pigmenté. c. Éperon scléral. d. Bande ciliaire. e. Base de l'iris. (D'après Alward, 1994.)

– 0 : *angle fermé*. Aucune structure n'est visible, y compris l'anneau de Schwalbe caché par l'iris qui est en contact avec la cornée.

– 1 : *angle fermé, anneau de Schwalbe visible*. On devine la partie antérieure non fonctionnelle du trabéculum (degré d'ouverture de l'angle iridocornéen d'environ 10°).

– 2 : *angle ouvert, tiers postérieur fonctionnel du trabéculum visible, éperon scléral non visible*. Fermeture possible (degré d'ouverture de l'angle iridocornéen d'environ 20°).

– 3 : *éperon scléral visible*. Fermeture de l'angle iridocornéen impossible (degré d'ouverture de l'angle iridocornéen de 20 à 30°).

– 4 : *toutes les structures sont visibles jusqu'à la bande ciliaire*. Fermeture impossible (degré d'ouverture de l'angle iridocornéen de 30 à 45°).

L'examen biomicroscopique du fond d'œil

Permet de rechercher une excavation papillaire.

On évaluera :

- . La forme et largeur de l'ANR, recherche d'une encoche.
- . La présence ou non d'hémorragies du bord papillaire (signe d'évolution du glaucome).
- . Quantification de l'atrophie péripapillaire.
- . Taille de la papille et rapport C/D.

Les examens Paracliniques

- . Une périmétrie recherchant des déficits typiques du glaucome (atteinte fonctionnelle).

Dans les glaucomes non agoniques, on utilise préférentiellement la périmétrie statique automatisée. Le principe de cet examen consiste à présenter, sur une coupole, des points lumineux d'intensité variable. Lorsque le sujet perçoit le spot, l'emplacement et l'intensité en dB sont relevés puis analysés. On obtient ainsi des cartes de seuil de sensibilité dans une région donnée du champ visuel, généralement 30° centraux. Les indices les plus utiles pour l'évaluation de la progression sont : la déviation moyenne (MD sur Octopus) qui correspond à la différence entre la sensibilité rétinienne normale pour l'âge du sujet testé et la sensibilité du sujet testé. La déviation individuelle calcule les différences de sensibilité entre les différents points, et les compare avec la perte moyenne de sensibilité du champ visuel, il aide à la quantification des scotomes, et il ne se modifie pas en cas de déficit diffus qui peut être lié à une trouble de la transparence des milieux. Ces indices sont calculés pour l'ensemble des points présents dans le champ. D'autres indices existent.

- . Une imagerie quantitative de la tête du nerf optique par tomographie par cohérence optique de la tête du nerf optique (OCT RNFL) (atteinte structurale).

L'OCT permet de reconstruire des images en coupe des tissus oculaires, à l'aide de la réflexion d'un faisceau infrarouge par les tissus traversés. Le principe est le même que celui de

l'échographie, avec une résolution supérieure. Les limites techniques de l'examen ne permettent pas d'obtenir une coupe de la totalité du globe oculaire puisque le faisceau est arrêté par des tissus opaques (tissus pigmentés notamment, comme l'iris) et que la profondeur de champ est faible.

Deux applications, entre autres, existent aujourd'hui : examen du segment postérieur, et notamment, dans le cadre du glaucome, de la couche des fibres nerveuses rétiniennes péripapillaires en fournissant une estimation quantitative de leur épaisseur en micromètres (μm) dans chaque quadrant. L'autre application est l'analyse du segment antérieur et, dans notre cas, de la bulle de filtration obtenue par la chirurgie, permettant d'analyser sa structure interne.

Des photographies en couleurs et monochromatiques du fond d'œil, recherchant un déficit en fibres axonales organisé en faisceau (clichés bleu).

La répétition de ces examens, permettra de suivre le patient glaucomateux en définissant le taux de progression. Le champ visuel évaluera la progression sur le plan fonctionnel (trois champs visuels successifs sont nécessaires pour évaluer l'évolution). Les photos de la papille ainsi que l'OCT RNFL permettront une évaluation morphologique et quantitative de l'évolution de l'excavation (évolution de la structure). Initialement les modifications structurales de la papille précèdent les modifications fonctionnelles avec le retentissement périmétrique.

5) Traitement du glaucome primitif à angle ouvert

Le traitement du glaucome primitif à angle ouvert consiste à abaisser la PIO par des moyens médicaux, physiques et chirurgicaux, jusqu'à atteindre la « PIO cible », seuil de PIO en dessous duquel on ne met plus en évidence d'évolution anatomique ni fonctionnelle du glaucome.

Les traitements médicaux appartiennent au traitement de première ligne.

Les traitements par laser sont également une option en première ou deuxième intention.

La chirurgie filtrante sera envisagée en cas d'évolution du glaucome malgré un traitement médical et/ou physique maximal. Elle peut également être proposée en cas de non-observance ou mauvaise

tolérance locale des traitements médicaux.

Dans les cas extrêmes, si échec malgré tous les traitements précédents, peuvent être proposés les valves ou tubes de drainage et enfin la cyclodestruction.

Traitement médicaux : collyres antiglaucomeux

Mécanisme	Classe (mode d'administration)	Médicaments : DCI (princeps)
Diminution de la synthèse de l'humeur aqueuse	Bêtabloquants (collyres)	Bétaxolol (Betoptic®) Cartéolol (Cartéol®) Lévobunolol (Betagan®) Timolol (Geltim®, ophim®, timabak®, timocomod®)
	Sympathomimétiques agonistes sélectifs alpha-2 (collyres)	Apraclonidine (Iopidine®) Brimonidine (Alphagan®)
	Inhibiteurs de l'anhydrase carbonique (collyres)	Brinzolamide (Azopt®) Dorzolamide (Trusopt®)
	Inhibiteur de l'anhydrase carbonique (voie orale)	Acétazolamide (Diamox®)
Augmentation de l'élimination de l'humeur aqueuse	Parasympathomimétiques myotiques (collyres)	Pilocarpine (Isopto-pilocarpine®)
	Prostaglandines (collyres)	Bimatoprost (Lumigan®) Latanoprost (Xalatan®) Travoprost (Travatan®)
Associations de médicaments anti-glaucomeux	Bêta-bloquants + inhibiteur de l'anhydrase carbonique (collyres)	Timolol + brinzolamide (Azarga®) Timolol + dorzolamide (Cosopt®)
	Bêta-bloquants + analogue de prostaglandines (collyres)	Timolol + latanoprost (Xalacom®) Timolol + bimatoprost (Ganfort®) Timolol + travoprost (Duotrav®)
	Bêta-bloquant + sympathomimétiques agonistes sélectifs alpha 2 (collyres)	Timolol + Brimonidine (Combigan®)
	Inhibiteur de l'anhydrase carbonique + analogue de prostaglandines (collyres)	Brinzolamide + brimonidine (Simbrinza®)

Tableau 2 : Principales caractéristiques des six familles de produits antiglaucomeux(27)
(extrait du guide pour les glaucomes, 3e édition, European Glaucoma society)

Traitement par laser : trabéculoplastie.

Cette méthode est proposée soit en complément ou substitution d'un traitement médical insuffisant, soit en première intention chez les patients qui ont des contre-indications aux traitements médicaux(28,29).

Elle nécessite la prévention des pics d'hypertonie oculaire par apraclonidine 1% et/ou acétazolamide per os 1 heure avant le laser et immédiatement après. Elle s'effectue au laser Argon (vert ou bleu-vert), au laser diode ou au laser SLT. Une lentille de type gonioscopique de Goldmann, trabéculoplastie de Ritch, Latina (SLT) est posée sur l'œil après anesthésie topique. On identifie les structures angulaires, les impacts doivent être localisés entre le trabéculum pigmenté et non pigmenté sur 180° ou 360° (en 2 séances à 2 semaines d'intervalle). Le traitement post-laser comprend un traitement par acétazolamide per os et un traitement anti-inflammatoire local pendant 7 jours. Les complications potentielles sont :

- L'augmentation précoce transitoire de la PIO(30).
- Légère inflammation.
- Hémorragie.
- Synéchies antérieures périphériques.
- Atteinte endothéliale cornéenne avec marquage de pigment sur l'endothélium
- Troubles du champ visuel secondaires à une augmentation de la PIO.
- La perte d'efficacité dans le temps. Au début elle est efficace dans 85 % des yeux traités avec une baisse de la PIO entre 6 à 9 mmHg(31,32).

Traitements chirurgicaux

La trabéculéctomie

C'est une intervention chirurgicale qui consiste à lever la résistance à l'écoulement de l'humeur aqueuse en lui permettant de se drainer jusqu'aux espaces sous conjonctivaux. Le chirurgien résèque pour cela une partie du trabéculum, emporté dans une portion de limbe sclérocornéen, en laissant un volet scléral de protection et en rétablissant une conjonctive étanche. Ainsi se forme une voie de drainage supplémentaire de l'humeur aqueuse à travers les interstices du volet scléral. L'humeur aqueuse s'accumule alors sous la conjonctive, le tout constituant donc une valve qui permet une diminution de la PIO. L'évacuation de l'humeur aqueuse accumulée sous la conjonctive se fait ensuite par deux mécanismes : d'une part la filtration à travers la paroi conjonctivale amincie de la bulle de filtration, d'autre part la résorption par l'intermédiaire de vaisseaux conjonctivaux à la surface de la bulle de filtration dont la paroi conjonctivale est remaniée, ou encore par des vaisseaux néoformés.

Les principales étapes de la trabéculéctomie :

- Réalisation d'une incision conjonctivale,
- Réalisation d'un volet scléral au limbe ;
- Trabéculéctomie proprement dite, faisant communiquer la chambre antérieure et l'espace sous conjonctival par l'intermédiaire du volet scléral ;
- Iridectomie périphérique systématique qui permet d'éviter l'accolement de la racine de l'iris dans la trabéculéctomie et donc l'échec de la chirurgie ;
- Fermeture non étanche du volet scléral, et suture étanche de la conjonctive.

Les complications per opératoires :

- Brèches conjonctivales : elles surviennent si la conjonctive est fine ou fibrosée, notamment à cause d'une chirurgie antérieure, ou encore de l'utilisation prolongée de collyres conservés. -
- Complications liées au volet scléral : si le volet est disséqué trop fin, il peut se rompre, et

il faudra alors le suturer ou le disséquer à nouveau. Au contraire, si le volet est disséqué trop épais, il existe un risque de perforation.

-Effusion uvéale : elle se manifeste par une hypertonie du globe avec athalémie. Celle-ci est prévenue par la réalisation d'une paracentèse. Si elle survient, il faudra utiliser des agents osmotiques par voie intraveineuse et réaliser une fermeture rapide du globe afin d'éviter une hémorragie expulsive.

Les complications post-opératoires :

Complications précoces <3 mois	Complications tardives >3 mois
<u>Liées à la bulle de filtration :</u>	
Infection : blébite, endophtalmie	Hypertonie sur enkystement de la bulle
Hypotonie sur fuite conjonctivale	Effet Dellen de la bulle de filtration
Hypotonie par hyperfiltration : (hypo/athalémie, glaucome malin, maculopathie hypotonique, effusion uvéale)	Cataracte
Hyphéma	Infection : blébite, endophtalmie
Cataracte	Ptosis
Hypertonie (blocage pupillaire, glaucome malin, suture du volet scléral trop serré, obstacle interne)	Rétraction palpébrale sur bulle exubérante
Inflammation	
Aggravation du déficit du champ visuel	

Les chirurgies mini-invasives du glaucome (MIGS)

La « minimally invasive glaucoma surgery » offre un moyen plus sûr et moins invasif de réduire la PIO que la chirurgie traditionnelle, dans le but de réduire la dépendance aux agents topiques. Elle peut généralement être combinée avec une chirurgie de la cataracte ; il existe un compromis entre sécurité accrue et une efficacité moindre par rapport à la chirurgie traditionnelle(33).

D'une manière générale, les MIGS sont ab interno et nécessitent des micro incisions(34).

Il existe trois principaux groupes d'implants (tableau 3) : ceux qui augmentent l'écoulement trabéculaire en contournant le Trabecular meshwork, ceux qui augmentent l'écoulement uvéoscléral via les voies suprachoroïdiennes et ceux créant une voie de drainage sous-conjonctivale.

	Implant	Material	Dimensions	
Trabecular	iStent	Heparin-coated, nonferromagnetic, titanium	1 mm × 0.3 mm	Glaukos Corp., Laguna Hills, CA, USA*
	iStent Inject		230 µm × 360 µm	
	Hydrus	Nitinol (nickel-titanium alloy)	8 mm length	
Uveoscleral	CyPass	Polyamide	6.35 mm length, 510 µm external diameter; 300 µm internal diameter	Alcon, Fort Worth, TX, USA
	iStent Supra			*
Subconjunctival				
Ab interno	XEN	Gelatin crosslinked with glutaraldehyde	6 mm length, 45 µm internal diameter	Allergan, Dublin, Ireland
Ab externo	InnFocus	SIBS (polystyrene- <i>block</i> -isobutylene- <i>block</i> -styrene)	8.5 mm length, 70 µm internal diameter	Santen Pharmaceutical Company Ltd, Osaka, Japan

Tableau 3 : Résumé des implants MIGS(35)

6) Le Xen

Le XEN Gel (Allergan, Inc.) est un dispositif en gélatine ab interno implanté via une incision cornéenne sans incision conjonctivale et est le seul dispositif MIGS qui permet une filtration par voie sous conjonctivale. Il est approuvé par la FDA (Food and Drug Administration) en novembre 2016(36).

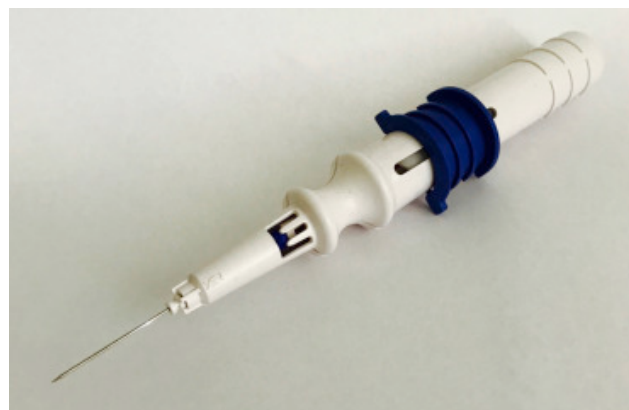

Figure 9 : Injecteur Xen

3 modèles variant selon la taille de lumière (45, 63, 140 μm) ont été initialement proposés ; le XEN 45 a été retenu.

L'équation de Hagen-Poiseuille(7)(37) a été utilisée pour calculer les dimensions requises (6mm de long et 45 μm de diamètre) considérant qu'un tube plus long et plus fin offrira plus de résistance à l'écoulement qu'un tube plus fin et large afin d'éviter l'hypotonie tout en maximisant l'écoulement aqueux pour un contrôle de la PIO(38–40).

Il est constitué de gélatine porcine couplé au glutaraldéhyde d'éviter la fibrose des tissus adjacents et sa vascularisation. Le diamètre intérieur du drain est de 45 μm et son diamètre extérieur est de 150 μm et sa longueur de 6mm. La gélatine confère des propriétés hydrophiles qui permettent au drain de se dilater lorsqu'il est hydraté par contact avec un fluide aqueux. Cette expansion du diamètre extérieur du tube aide à maintenir le drain à son emplacement prévu après l'implantation chirurgicale.

Le drain est pré-chargé dans un injecteur à usage unique qui est stérilisé par irradiation gamma et fourni stérile au chirurgien ; l'injecteur est conçu pour placer le dispositif dans la position voulue et le déploiement est réalisé par un mouvement vers l'avant du curseur.

L'appartenance du Xen à la famille des MIGS peut être controversée. En effet, il remplit les critères d'approche ab-interno, néanmoins le profil de sécurité est plus proche de celui des chirurgies filtrantes avec bulles avec des risques de needlings, d'extrusion et de fuite de l'humeur aqueuse avec hypotonie majeure.

La voie sous-conjonctivale utilisée par le XEN semble aussi plus efficace(33). Sa place dans l'arsenal chirurgical du traitement du glaucome reste donc encore à préciser, quelque part entre les MIGS utilisant la voie trabéculaire et la trabéculectomie.

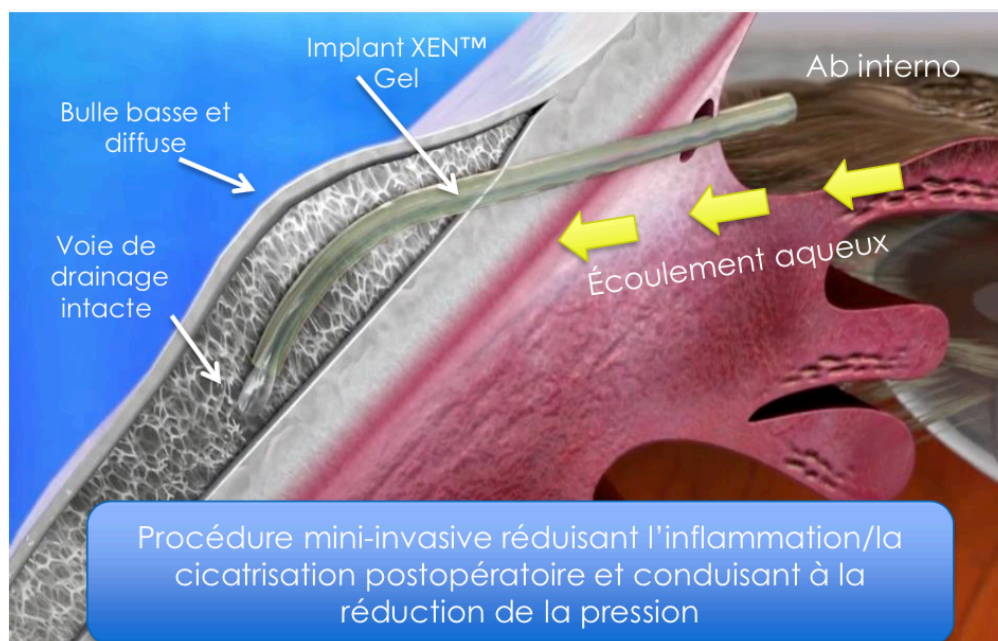


Figure 10 : Illustration d'après Lewis et al (7).

Les complications per opératoires :

- Mauvaise implantation de l'implant lors de la première tentative.
- Mise en place postérieure de l'implant au travers du corps ciliaire pouvant entraîner une hypotonie et des saignements.
- Saignements sous conjonctivaux ou en chambre antérieure pendant l'implantation pouvant la rendre difficile.
- Hémorragie supra-choroïdienne qui est une complication grave mais rare décrite dans la littérature(41).

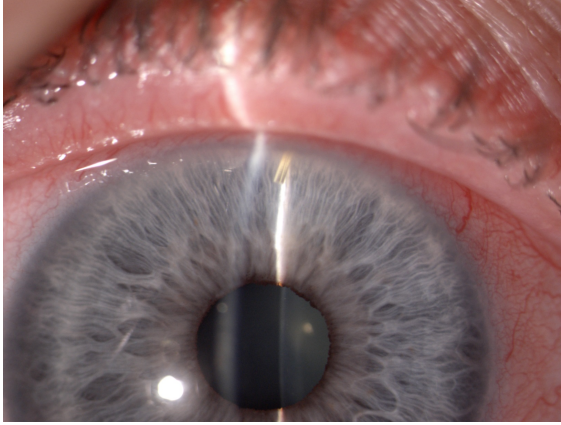
Les complications post- opératoires précoces :

- Fuite de l'incision cornéenne(42)
- Hypotonie, athalamie, décollement choroïdien
- Occlusion interne de l'ostium avec un caillot sanguin conduisant à une PIO élevée et à une bulle de filtration plate.

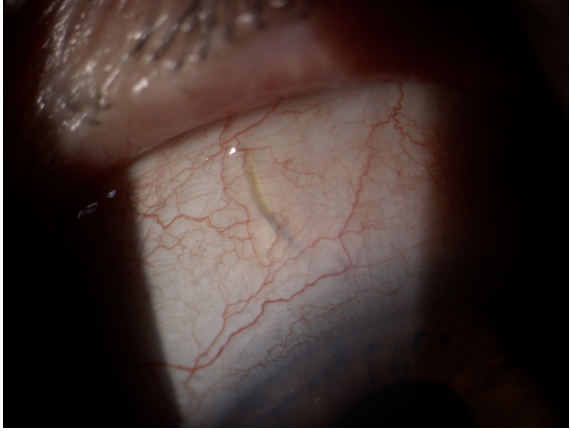
Les complications post- opératoires tardives :

- Erosion du dispositif et exposition de l'implant
- Migration d'implant en chambre antérieure
- Fuite de bulle(42)
- Endophtalmie
- Obstruction de l'implant, aplatissement et fibrose de la bulle de filtration.


La principale complication est la fibrose de la bulle de filtration. Les collyres prostaglandines et les bêta-bloquants favorisent le recrutement des cellules inflammatoires ce qui induit une cicatrisation accrue(43,44). La prise en charge de cette fibrose conjonctivale peut se faire par un needling à l'aiguille permettant de lâcher les brides cicatricielles autour de l'implant, ou par une ouverture conjonctivale permettant de retirer l'ensemble des tissus cicatriciels. L'utilisation d'antimétabolites est nécessaire.



a. Portion intracaméculaire



b. Portion sous-conjonctivale



c. Gonioscopie : implant en place

Figure 11 : implant Xen (photos du service)

II) MATÉRIELS ET MÉTHODES

Nous avons réalisé une **étude de cohorte prospective comparative non randomisée, monocentrique** concernant des patients ayant bénéficié d'une chirurgie d'implantation Xen, combinée ou non à une phacoémulsification. Les patients opérés de trabéculéctomie combinée ou non sur la même période d'étude constituaient le groupe contrôle. La période étudiée était d'octobre 2018 à Mai 2020. Les patients étaient tous opérés par le même chirurgien selon la technique décrite ci-dessous.

La durée de suivi était fixée à 1 an.

Le consentement du patient pour la chirurgie a été recueilli par écrit.

A) Patients

Les critères d'inclusion sont les suivants :

- Tous les patients présentant un glaucome primitif à angle ouvert, non contrôlé médicalement et nécessitant une chirurgie filtrante étaient inclus. Dans le cas où une chirurgie de la cataracte était également indiquée, une chirurgie combinée a été programmée.

- âge minimum 40 ans.

Les critères d'exclusion sont les suivants :

- Glaucome aigu par fermeture de l'angle, glaucome chronique par fermeture de l'angle, glaucome néovasculaire, glaucome uvéitique, glaucome pigmentaire, glaucome post traumatique, glaucome juvénile, glaucome congénital.

-Antécédents de chirurgie filtrante.

Recueil des données

Pour chaque patient les données suivantes ont été recueillies :

- Age au moment de la chirurgie.
- Sexe.
- L'acuité visuelle convertie en logMAR.
- Pachymétrie de l'œil opéré.
- Antécédent de chirurgie de la cataracte.
- Nombre de traitements anti-glaucomeux en pré-opératoire et en post-opératoire à la fin du suivi, côté de 0 à 4. (aucun traitement = 0, monothérapie = 1, bithérapie = 2, trithérapie = 3, plus d'une trithérapie ou acétazolamide per os = 4).
- Xen ou trabéculéctomie seuls ou chirurgie combinée.
- Le comptage cellulaire de l'œil opéré pour le groupe Xen.
- Les valeurs de PIO ont été récoltées jusqu'à 12 mois en post-opératoire. Nous avons défini des périodes pour le suivi (j1, j7, j15, 1,2,3,4 mois, 6 mois, 9 mois et 12 mois).
- Les complications per et post-opératoires.
- Les champs visuels préopératoires et à 12 mois.
- Le nombre de needlings.
- Les photographies de la bulle de filtration en lampe à fente.

B) Technique chirurgicale

La technique chirurgicale réalisée est décrite ci-dessous.

- Anesthésie locale rétro-bulbaire.
- Désinfection à deux reprises des culs-de-sac, des annexes et de la partie cutanée de l'hémiface à la Bétadine ophtalmique.
- Après le temps de pose, mise en place d'un champ opératoire troué et d'un Opsite pour exclure les cils du champ opératoire.
- Mise en place d'un blépharostat.
- Repérage conjunctivo-scléral supérieur à 3mm du limbe.
- Injection sous conjonctivale de 0,1 ml de Mitomycine.
- Lavage cornéen abondant.
- Incision au couteau 15 à 3h. Incision au couteau 2,2 en inférieur vers 6h.
- Injection de Miocholé (Chlorure d'acétylcholine) en chambre antérieure.
- Injection de produit visco-élastique en chambre antérieure.
- Repérage du lieu d'injection à l'aide d'un verre à gonioscopie.
- Introduction de l'implant Xen puis injection vers 1h de l'implant pour positionnement par manipulation sous-conjonctivale.
- Lavage du produit visco-élastique.
- Hydrosuture en fin d'intervention en inférieur ou mise en place d'un monofilament 10.0

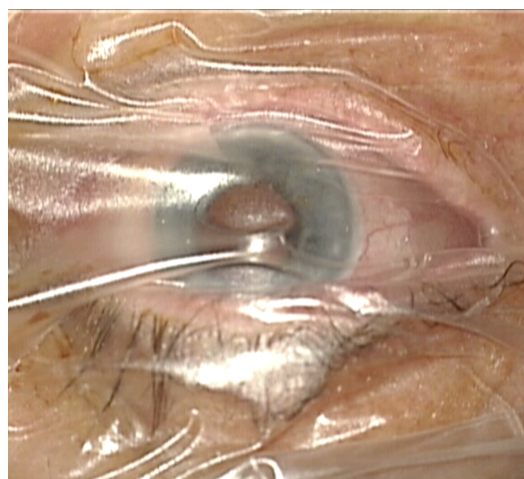
en cas de fuite.

- Pansement : Pommade antibiotique et cortisonée, coque oculaire.

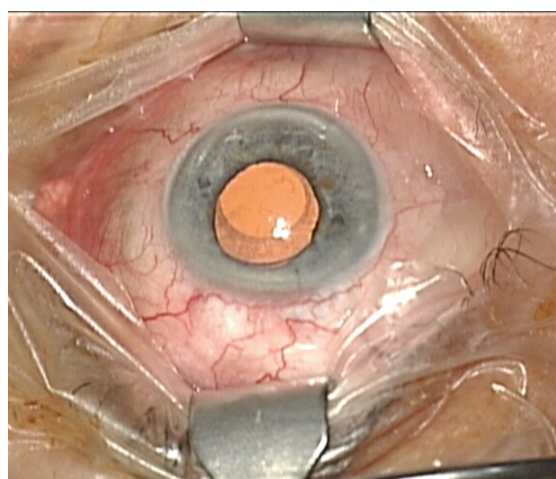
Lorsque les patients bénéficiaient d'une chirurgie de la cataracte associée, le geste d'implantation était réalisé à la suite de la mise en place de l'implant de chambre postérieure (ICP) et après injection de myotique.

Voir ci-dessous la figure 12 avec les photographies des étapes chirurgicales.

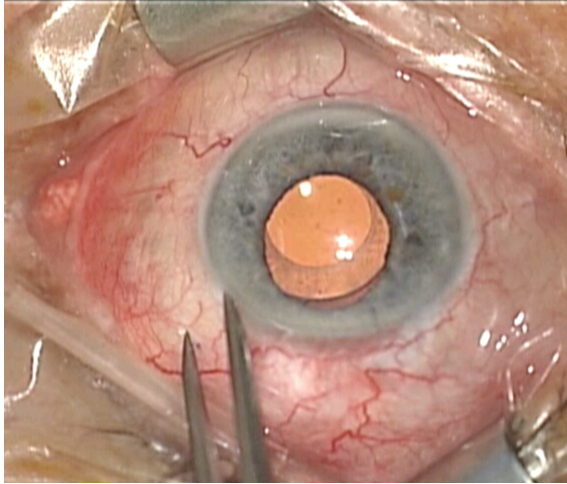
Figure 12 : Photographies des étapes chirurgicales



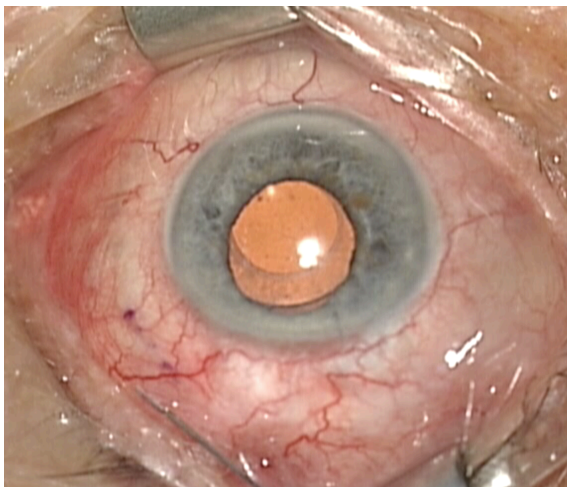
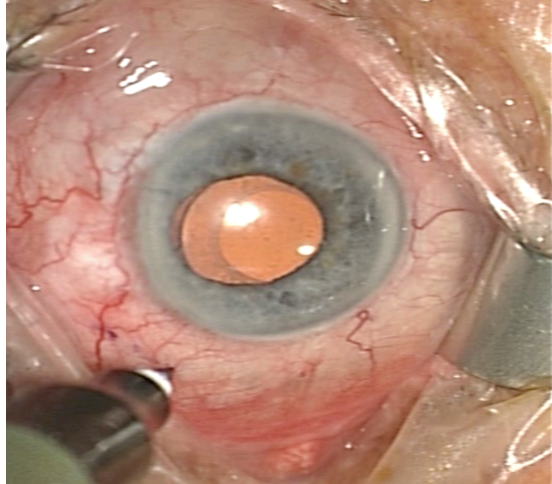
1. Mise en place d'un Opsite.



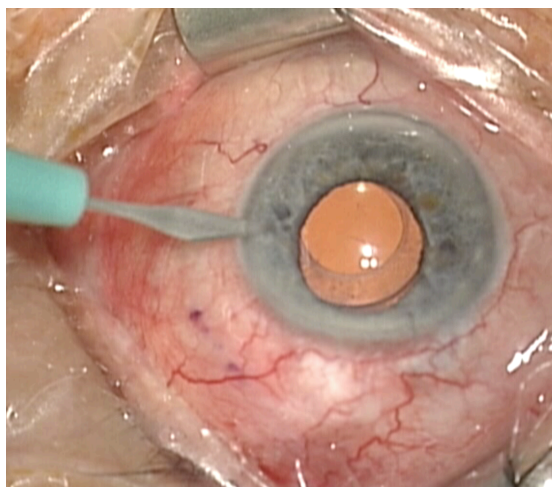
2. Mise en place d'un blépharostat.



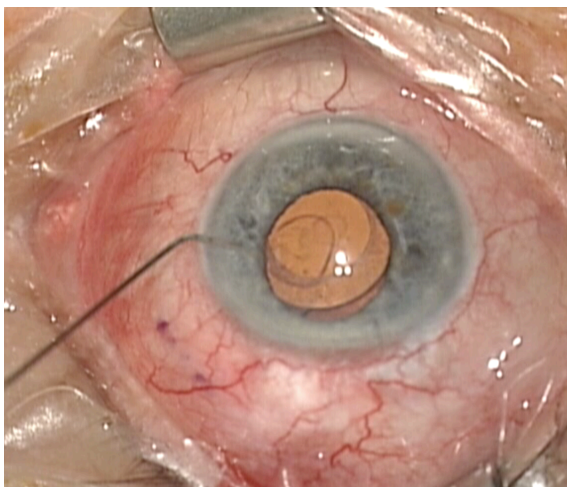
3.Repérage conjunctivo-scléral supérieur à 3mm du limbe.



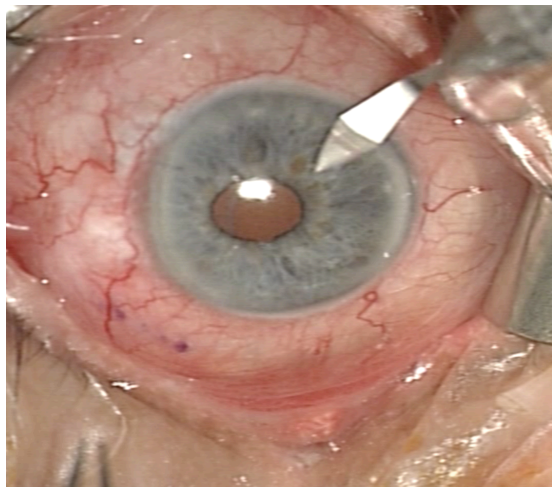
4.Injection sous-conjonctivale de 0,1 ml de mitomycine



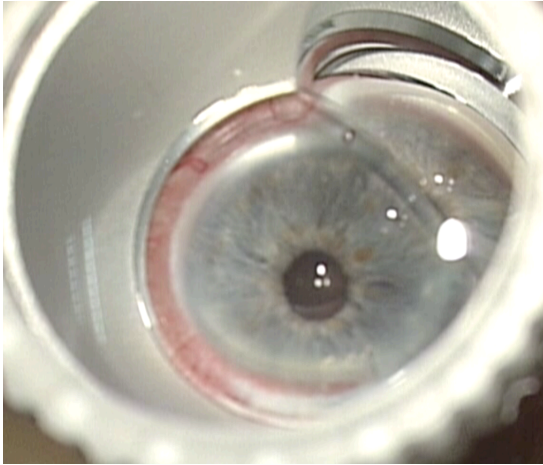
5.Incision au couteau 15 à 3h.



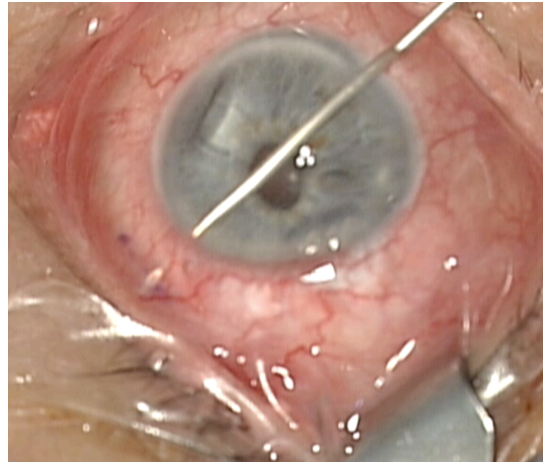
6.Injection de Miochole.



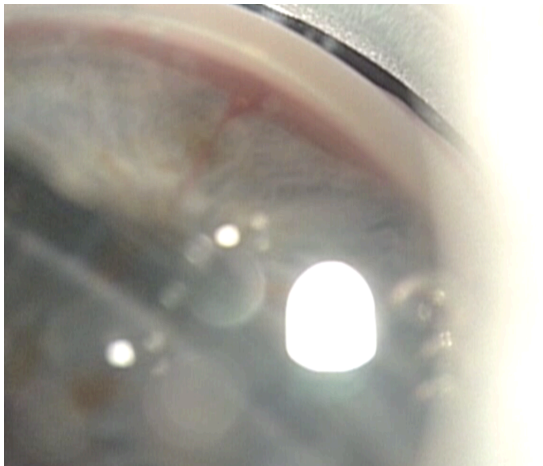
7.Incision au couteau 2,2 à 6h.



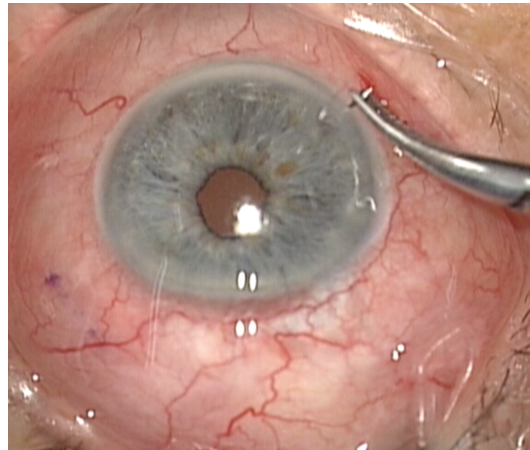
8. Repérage du lieu d'injection à l'aide d'un verre à gonioscopie.



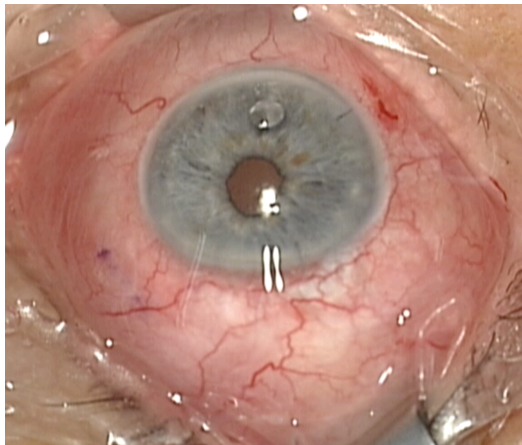
9. Introduction de l'implant Xen puis injection



10. Implant Xen en place.



11. Mise en place d'un point au monofilament 10.0.



12. Résultat final.

Prise en charge postopératoire

Le traitement postopératoire était le suivant :

- Indométacine collyre unidoses : 3 gouttes par jour pendant 6 semaines
- Collyre associant dexaméthasone + chibroxine : 4 gouttes par jour pendant 15 jours
puis collyre de dexaméthasone seule en unidose : 3 gouttes par jour pendant 6 semaines
- Pommade cortisonée le soir pendant une semaine

Ce traitement était adapté en fonction des suites.

Tous les traitements hypotonisants étaient suspendus.

C) Critères de jugement de l'efficacité de la chirurgie et paramètres étudiés

Le critère de jugement principal :

La réduction de la PIO à 12 mois avec la proportion d'yeux ayant une diminution de plus de 20% et $6 < TO < 17$ mmhg.

Les critères de jugement secondaires

- L'acuité visuelle à 12 mois.
- La réduction du nombre de traitement anti-glaucomeux.
- Les complications per et post-opératoires et les manœuvres postopératoires.
- L'effet sur les cellules endothéliales (ECD).

Méthode Statistique

Les caractéristiques des patients et du suivi ont été décrites par la moyenne et l'écart type pour les variables quantitatives et l'effectif et son pourcentage pour les variables qualitatives.

Les caractéristiques initiales ainsi que les données de tolérance ont été comparées entre les deux groupes d'intervention en utilisant un test de Chi-2 ou un test exact de Fisher pour les données qualitatives et un test de Mann-Whitney (test non paramétrique) pour les données quantitatives.

Concernant le groupe Xen, l'évolution (avant/après) de la tension oculaire, l'acuité visuelle, le comptage cellulaire et le champ visuel ont été comparés par un test apparié de Wilcoxon. L'acuité visuelle a également été dichotomisée et comparée par un test de McNemar.

La supériorité des implants Xen (groupe expérimental) sur la tension oculaire a été évaluée dans un premier temps à M12 par un test de Man-Whitney en comparant entre les deux groupes la différence entre la tension à M12 et la tension préopératoire.

Puis, en raison du faible effectif donnant lieu à une très faible puissance et l'impossibilité de réaliser un ajustement afin de prendre en compte l'éventuelle présence de facteurs de confusion, une analyse multivariée a alors été réalisée en prenant en compte l'ensemble des mesures post-opératoires.

Compte tenu de l'existence de mesures répétées, cette évaluation a été effectuée à l'aide d'un modèle linéaire mixte (avec des effets aléatoires). Ce modèle permet de prendre en compte la dépendance de mesures des données, c'est-à-dire la présence de plusieurs visites postopératoires pour un même patient et un même œil. Le modèle a été ajusté sur :

- La valeur de la tension oculaire à J0,

- L'âge

- Le sexe

- L'acuité visuelle

- Le statut phake et pseudophake

- Le temps

La distribution de la tension oculaire ne suivant pas une distribution gaussienne, une transformation logarithmique a été réalisée, ce qui permet de corriger cette distribution. Par ailleurs, plusieurs modèles ont été comparés en modifiant le temps après vérification graphique de l'évolution du temps. Ce dernier a été transformé par une fonction racine carrée, logarithmique et exceptionnelle

négative. Le modèle ayant le plus petit critère d'information Akaike (AIC) a été sélectionné pour l'analyse.

Les données manquantes de la tension oculaire ont été imputées par la dernière observation connue, en suivant la méthode *last observation carried forward*.

Tous les tests sont bilatéraux au seuil de 5%. Toutes les analyses ont été réalisées sous le logiciel R 3.3.3 (R Foundation for Statistical Computing, Vienna, Austria).

III) RESULTATS

Caractéristiques à l'inclusion

22 yeux de 18 patients ont été inclus au total soit 11 yeux dans chaque groupe. Les caractéristiques des patients sont inscrites dans le tableau 4. Les deux groupes n'étaient pas comparables sur l'âge. Le groupe Xen était plus âgé : 74 ans versus 61ans ($p < 0,0001$).

Dans le groupe Xen, 64% des patients ont bénéficié d'une chirurgie combinée contre seulement 27% dans le groupe trabéculéctomie ($p = 0,03$).

Variable	Groupe		p	
	Trabéculéctomie	Xen		
Œil	Droit	4 (36%)	0,67	
	Gauche	7 (64%)		
Age, moyenne (écart type)		60,9 ± 10,5	74,2 ± 7,9	<0,0001
Sexe	Féminin	3 (33%)	5 (56%)	0,64
	Masculin	6 (67%)	4 (44%)	
Chirurgie	Chirurgie seule, Phake	7 (64%)	1 (9%)	0,030
	Chirurgie combinée	3 (27%)	7 (64%)	
	Chirurgie seule, Pseudophake	1 (9%)	3 (27%)	
Nombre de traitements, moyenne (écart type)		2,9 ± 1,1	2,82 ± 0,75	0,60
Pachymétrie, moyenne (écart type)		513,82 ± 35	493 ± 59,18	0,84
AV Pré op, moyenne (écart type)		-0,19 ± 0,32	-0,30 ± 0,23	0,12
TO Pré op, moyenne (écart type)		23,7 ± 7,27	22,1 ± 7,1	0,85
CV préopératoire mean déviation (MD), moyenne (écart type)		9,84 ± 5,61	8,39 ± 3,71	0,75

Tableau 4 : Caractéristiques des 2 groupes

La PIO avant intervention était plus élevée dans le groupe trabéculéctomie : 24 versus 22mmHg mais cette différence n'était pas significative.

Le nombre de traitement hypotonisants dans les 2 groupes était similaire, soit au nombre de 3.

Evaluation pré-post test du groupe Xen (n=11)

La tension oculaire diminue significativement à 12 mois dans le groupe Xen avec des moyennes de $22,1 \pm 7,1$ à l'inclusion et $14,27 \pm 2,90$ à 12 mois ($p=0.003$).

Le nombre de médicaments hypotonisants en préopératoire était de $2,82 \pm 0,75$, et celui-ci était réduit à $0,18 \pm 0,40$ ($p = 0,001$) à 12 mois.

Nous avons observé une baisse de la densité en cellules endothéliales (ECD) mais celle-ci était non significative. En effet, en préopératoire l'ECD était de $1961 \pm 519,5$ cells/mm² et de $1902 \pm 460,6$ cells/mm² à 1 an ($p=0,16$).

La durée moyenne de la chirurgie était de $29,55 \pm 7,03$ minutes.

Variable	Pré	Post	p
Comptage Cellulaire, moyenne (écart type)	$1961 \pm 519,5$	1902 ± 460.6	0,16
TO, moyenne (écart type)	$22,1 \pm 7,1$	14.27 ± 2.90	0,003
AV, moyenne (écart type)	$-0,30 \pm 0,23$	$-0,14 \pm 0,29$	0,078
CV MD, moyenne (écart type)	$8,39 \pm 3,71$	$7,63 \pm 3,43$	1
Nombre de traitements, moyenne (écart type)	$2,82 \pm 0,75$	$0,18 \pm 0,40$	0.001
Temps opératoire (min), moyenne (écart type)	-	$29,55 \pm 7,03$	-

Tableau 5 : Evaluation des caractéristiques pré-post test du groupe Xen

Evaluation pré-post test du groupe Trabéculéctomie (n=11)

La tension oculaire diminue significativement à 12 mois dans le groupe trabéculéctomie avec des moyennes de $23,7 \pm 7,27$ à l'inclusion et $14,50 \pm 2,63$ à M12 ($p=0,004$).

Le nombre de médicaments hypotonisants en préopératoire était de $2,9 \pm 1,1$. Il était réduit à $0,6 \pm 0,97$ ($p = 0,002$) à 12 mois.

Variable	Pré	Post	p
TO, moyenne (écart type)	$23,7 \pm 7,27$	$14,50 \pm 2,63$	0,004
AV, moyenne (écart type)	$-0,19 \pm 0,32$	$-0,16 \pm 0,32$	0,50
CV MD, moyenne (écart type)	$9,84 \pm 5,61$	$10,97 \pm 6,07$	0,054
Nombre de traitements, moyenne (écart type)	$2,9 \pm 1,1$	$0,6 \pm 0,97$	0.002

Tableau 6 : Evaluation des caractéristiques pré-post test du groupe Trabéculéctomie

Comparaison de la tension oculaire et du nombre de traitement entre les 2 groupes

Analyse de la tension oculaire

Concernant le critère de jugement principal :

9 (82%) des patients dans le groupe trabéculéctomie et 11 (100%) dans le groupe Xen ont eu une diminution de plus 20% de la PIO et $6 < \text{PIO} < 17$ à 12 mois. Cette différence n'est pas significative ($p=0.47$).

Tension oculaire en tant que donnée continue

La tension oculaire à M12 a connu une diminution moyenne de -8.77 ± 8.27 et -7.82 ± 6.73 respectivement pour les groupes Trabéculéctomie et Xen. Cette différence n'est pas significative ($p=1$).

Tension oculaire en tant que donnée continue et données répétées

Variable	Différence [IC95%]	p
Groupe Xen	-3.01 [-7,22-1,19]	0,18
TO préopératoire	0.21 [0-0.42]	0,07
Pseudophake	1.19 [-2.7-5.08]	0,56
Age	0.03 [-0.17-0.24]	0,78
Sexe (Masculin)	-0.36 [-3.73-3.01]	0,84

Tableau 7 : Modèle multivarié de l'évolution de la tension oculaire post-opératoire

Dans un premier temps, nous avons réalisé une analyse en utilisant un modèle linéaire à effets mixtes pour expliquer les mesures de la PIO entre J1 et M12. Le modèle multivarié ne montre pas de différence significative ($p=0.18$) malgré une tendance en faveur du groupe Xen avec une différence de -3.01 de la tension oculaire comparée au groupe standard. En représentant la tension oculaire au cours du temps en fonction des deux groupes (figure 13), nous remarquons d'une part que la différence entre les deux groupes n'est pas constante au cours du temps mais qu'il existe une interaction. En effet, à partir du 4^{ème} mois, la tendance observée les mois précédents s'annule. Nous avons alors décidé d'analyser l'effet entre les groupes pendant les 3 premiers mois. D'autre part, l'évolution au cours du temps n'est pas linéaire. Après comparaison des AIC de différents modèles (tableau 8), un modèle linéaire avec une transformation logarithmique de la tension oculaire ainsi que du temps a finalement été sélectionné.

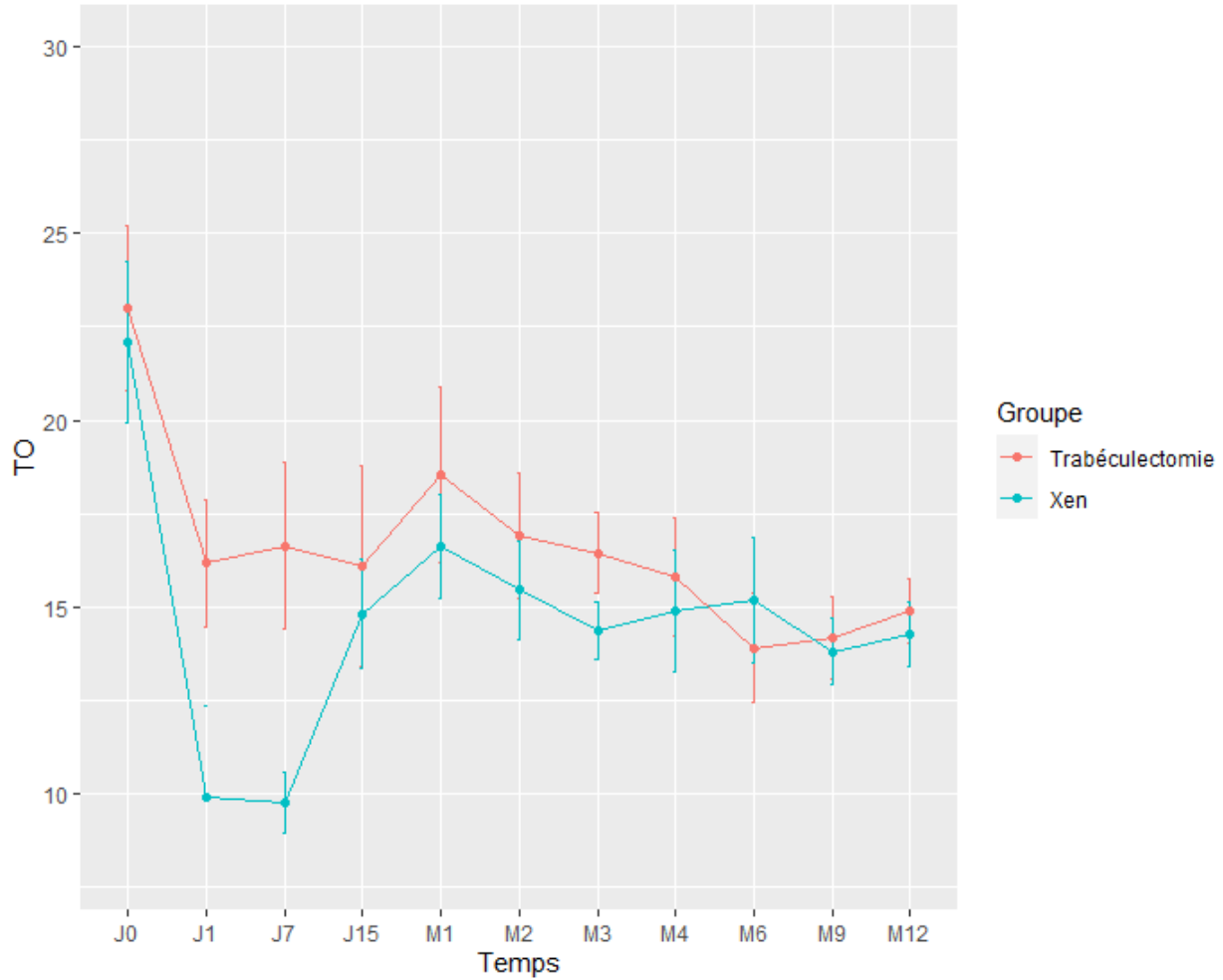


Figure 13 : Variation de la tension oculaire en fonction du groupe

L'analyse multivariée sur les 3 premiers mois avec une transformation logarithmique de la tension oculaire et du temps, montre que le groupe Xen a une PIO plus faible que le groupe contrôle. Cependant, cette différence est à la limite de la significativité ($p=0.06$).

Transformation temps	AIC
Sans transformation	134.3
$\sqrt{\text{temps}}$	125.4
log (temps)	117.0
exp (- temps)	125.9

Tableau 8 : AIC des modèles en prenant différentes transformations du temps

Nombre de traitements

Concernant la réduction du nombre de traitements, elle était de $2,9 \pm 1,1$ à $0,6 \pm 0,97$ et de $2,82 \pm 0,75$ à $0,18 \pm 0,40$ respectivement pour le groupe Trabéculéctomie et Xen. Cette différence n'est pas significative ($p=0.59$).

Comparaison de l'acuité visuelle entre les 2 groupes

Malgré une légère différence non significative de l'acuité visuelle à J0 entre les deux groupes, l'évolution de l'AV entre J1 et M12 n'est pas différente entre les deux groupes ($p=0.73$).

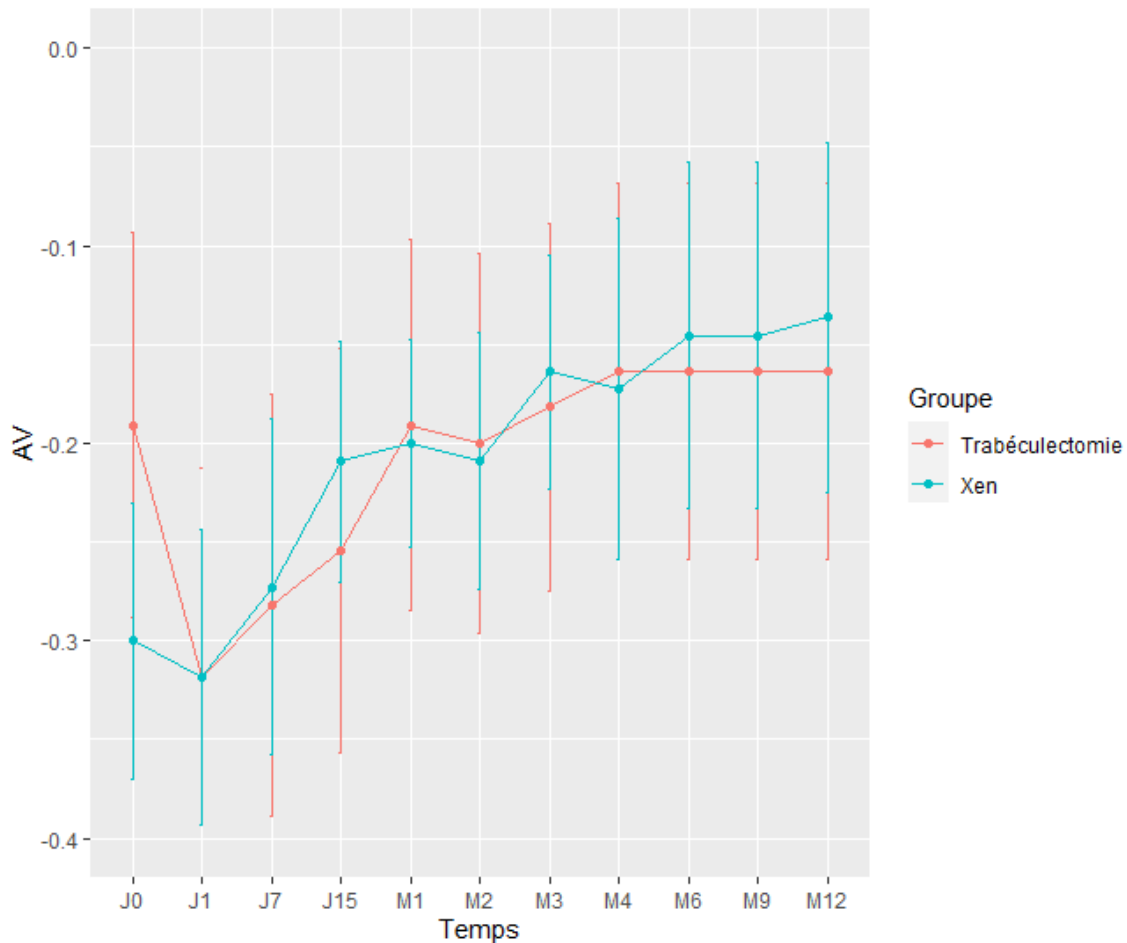


Figure 14 : Variation de l'acuité visuelle en fonction du groupe

Comparaison des manœuvres postopératoires et complications entre les 2 groupes

36% des patients du groupe Xen ont eu au moins un needling versus 45% dans le groupe trabéculéctomie mais cette différence n'était pas significative ($p=1$).

Le nombre de complications est plus élevé dans le groupe Xen 27% versus 9% mais cette différence n'est pas significative ($p=0,21$).

Ces complications étaient :

- un hyphéma peropératoire
- une hypotonie à J1 avec décollement choroïdien d'évolution spontanément favorable
- une implantation de l'implant en 2 temps

L'unique complication dans le groupe trabéculéctomie était une reprise chirurgicale secondaire à une incarceration irienne.

Variable	Groupe		p
	Trabéculéctomie	Xen	
Nb de needlings			1
0	6 (55%)	7 (64%)	
1	3 (27%)	3 (27%)	
2	1 (9%)	1 (9%)	
3	1 (9%)	0 (0%)	
Complications			0.21
Non	10 (91%)	8 (73%)	
Oui	1 (9%)	3 (27%)	
Nb de traitements post op			0.36
0	6 (55%)	9 (82%)	
1	4 (36%)	2 (18%)	
2	1 (9%)	0 (0%)	

Tableau 9 : Manœuvres postopératoires et complications

IV) DISCUSSION

Depuis 1968, la trabéculéctomie est le gold standard dans la chirurgie filtrante et permet une réduction significative de la PIO. Cependant, les complications à court et à long terme restent préoccupantes. Les MIGS ont été développées afin de combiner à la fois l'efficacité et la sécurité de la procédure chirurgicale pour traiter les patients atteints de glaucome(45).

A) Effets sur la PIO et le nombre de traitement

Nous n'avons retrouvé aucune différence significative sur la réduction de la PIO et du nombre de traitement à 12 mois entre les deux groupes.

Les résultats de notre étude montrent que l'implant Xen seul ou en combinaison avec une phacoémulsification, réduit la PIO et le nombre de médicaments anti-glaucomeux.

En effet dans le groupe Xen nous avons observé une réduction de la PIO à 12 mois (22 vs 14 mmHg ; $p=0,003$) soit une réduction de la PIO de 36%.

Cette tendance était accompagnée d'une diminution du nombre de traitements hypotonisants (2,82 vs 0,18 ; $p=0,001$).

Dans le groupe trabéculéctomie, de 24 vs 14,50 mmHg ($p=0,004$), soit une réduction de la PIO de 39,5% ; et une diminution du nombre de traitements (2,9 vs 0,6 ; $p=0,002$).

L'étude de Schlenker et al.(46) était une étude rétrospective multicentrique et internationale, non randomisée qui comparait l'efficacité et la sécurité de l'implant XEN par rapport à une trabéculéctomie chez des patients présentant un GPAO. Elle n'a pas mis en évidence de différence significative entre les 2 groupes. La PIO préopératoire médiane des 185 yeux ayant bénéficié de l'implantation du Xen était de 24mmHg et de 13,0 mmHg à 12 mois, soit une baisse pressionnelle de 46 % en moyenne. L'usage de médicaments diminuait de 3,0 à 0 au dernier examen. Les résultats étaient similaires pour les 169 yeux ayant bénéficié d'une trabéculéctomie classique ; la PIO médiane passait de 24 mmHg avec 3 médicaments à 13 mmHg avec 0 médicaments à 12 mois.

Dans une revue récente de la littérature évaluant l'efficacité et l'innocuité du Xen , la réduction de la PIO rapportée était de 25 à 56% selon l'étude(47).

Galal et al.(48) ont mené une étude prospective sur 13 yeux atteints de GPAO parmi lesquelles trois étaient pseudophakes et 10 ont bénéficié d'une chirurgie combinée avec pose de Xen associée à la PKE. Ils ont rapporté une diminution de la PIO de 25 %, de 16 ± 4 mmHg en préopératoire à 12 ± 3 mmHg à 12 mois ($p = 0,01$). Le nombre moyen de traitements hypotonisants a également diminué de $1,9 \pm 1$ avant l'implantation à $0,3 \pm 0,49$ ($p = 0,003$) à 1 an.

Perez-Terregrosa et al.(49) rapportaient le suivi de 30 yeux de patients atteints de GPAO opérés d'une chirurgie combinée associant PKE et implantation du Xen. Ils ont observé une diminution de la PIO de 29,34 % à un an, de $21,2 \pm 3,4$ mmHg en préopératoire à $15,03 \pm 2,47$ mmHg à 12 mois. En préopératoire, le nombre de médicaments hypotonisants était de $3,07 \pm 0,69$, et il était réduit à $0,17 \pm 0,65$ ($p < 0,001$) à 12 mois.

Widder et al.(50) décrivaient leur cohorte de 233 patients ayant bénéficié d'une implantation de Xen dont 49 combinées à une opération de la cataracte. La PIO préopératoire moyenne était de $24,3 \pm 6,6$ mmHg et diminuait à $13,5 \pm 3,3$ mmHg à 12 mois ($p < 0,001$), ce qui représentait une baisse moyenne de la PIO de 44 %. Les traitements hypotonisants étaient diminués de façon significative passant de $2,6 \pm 1,1$ à $0,2 \pm 0,7$ en postopératoire ($p < 0,001$).

De Gregorio et al.(40) ont réalisé une étude clinique prospective non randomisée, chez 41 yeux de 33 patients présentant un glaucome à angle ouvert primitif ou secondaire qui ont bénéficié d'une chirurgie combinée cataracte et pose de Xen. Ils ont rapporté une baisse de la PIO de $22,5 \pm 3,7$ mmHg en préopératoire à $13,1 \pm 2,4$ mmHg à 12 mois ($p < 0,01$) ce qui représentait une réduction moyenne de PIO de 41,82 % avec une réduction du nombre de traitement de $2,6 \pm 0,9$ à $0,4 \pm 0,8$ à 1 an ($p < 0,05$).

L'étude de Mansouri et al.(39) était une étude prospective de 149 yeux ayant bénéficié d'une chirurgie combinée dans 2/3 des cas et de l'implantation de drain seul pour les autres. La PIO moyenne avant l'opération était de $20 \pm 7,1$ contre $13,9 \pm 4,3$ à un an postopératoire ($p < 0,01$), soit une réduction moyenne de PIO de 31 %. Le nombre de traitements hypotonisants a baissé de $1,9 \pm 1,3$ à $0,5 \pm 0,8$ à un an ($p < 0,001$).

Hengerer et al.(38) présentaient une étude rétrospective sur 242 yeux de 146 patients consécutifs qui ont bénéficié d'une implantation du Xen en chirurgie seule ou combinée entre mars 2014 et juin 2015. Durant cette période la PIO a diminué de 54,1 %, passant de 31,9±9,1mmHg en pré-opératoire à 14,24±4,0mmHg ($p<0,001$). Le nombre de médicaments antiglaucomateux a diminué d'une moyenne de 3,13±1,0 à 0,3±0,7 ($p<0,01$).

	Type d'étude	Suivi moyen (mois)	Yeux n = 958	Patients n = 777	XEN® seul n = 677	Pseudo-phakes n = 270	Chirurgie combinée n = 278	GPAO	GSAO	ATCD de chirurgie filtrante (%)
Galal et al., 2017	Prospective	12	13	10	3	3	10	13	0	0
Grover et al., 2017	Prospective	12	65	65	65	45	0	57	8	55 (84,6 %)
Perez et al., 2016	Prospective	12	30	18	0	0	30	30	–	0
Schlenker et al., 2017	Rétrospective	12	185	159	185	63	0	106	79	0
Widder et al., 2018	Prospective	8,5	233	233	184	139	49	180	53	17 (7,3 %)
De Gregorio et al., 2017	Prospective	12	41	33	0	0	41	35	6	1 (2,4 %)
Mansouri et al., 2018	Prospective	12	149	113	40	–	109	80	69	0
Hengerer et al., 2017	Rétrospective	14	242	146	200	20	39	117	125	51 (21 %)

Tableau 10 : Récapitulatif des différentes études.

	PIO pré-op	PIO 1 sem	PIO 1 mois	PIO 3 mois	PIO 6 mois	PIO 1 an	Réduction de PIO à 1 an (%)	Nombre de traitements hypotonisants préop	Nombre de traitements hypotonisants à 1 an
Galal et al., 2017	16 ± 4	9 ± 5	11 ± 6	12 ± 5	12 ± 4	12 ± 3	25 %	1,9 ± 1	0,3 ± 0,49
Grover et al., 2017	25 ± 4	11 ± 4	17 ± 7	17 ± 5	18 ± 7	16 ± 5	36 %	3,5 ± 1	1,7 ± 1,5
Perez et al., 2016	21 ± 3	–	13 ± 2	14 ± 2	14 ± 2	14 ± 2	29 %	3,07 ± 0,69	0,17 ± 0,65
Schlenker et al., 2017	24	–	–	–	–	13	46 %	3 ± 1	0 ± 1
Widder et al., 2018	24 ± 7	–	15 ± 7	16 ± 6	15 ± 4	15 ± 5	37 %	2,6 ± 1,1	0,2 ± 0,7
De Gregorio et al., 2017	23 ± 3	12 ± 3	15 ± 4	14 ± 3	14 ± 2	13 ± 2	43 %	2,6 ± 0,9	0,4 ± 0,8
Mansouri et al., 2018	20 ± 7	–	–	–	–	14 ± 4	31 %	1,9 ± 1,3	0,5 ± 0,8
Hengerer et al., 2017	32 ± 9	12,6	15,4	14,6	14,1	14 ± 4	56 %	3,13 ± 1	0,3 ± 0,7

Tableau 11 : Evolution de la PIO et du nombre de traitements hypotonisants sur 12 mois des différentes études.

B) Effets sur l'acuité visuelle

Plusieurs études ont montré des changements d'acuité visuelle après chirurgie avec 8,3 à 18,8% perdant plus de 2 lignes d'acuité 3 mois après la trabéculéctomie(51–55).

A ce jour il y a peu d'études dans la littérature qui comparent les résultats de l'acuité visuelle post-MIGS par rapport à la trabéculéctomie. L'un des objectifs secondaires était de déterminer les répercussions sur l'acuité visuelle.

L'acuité visuelle initiale semblait plus basse dans le groupe Xen (-0,32 versus -0,19 logMar) mais cette différence n'était pas significative ($p=0,12$).

A la fin de l'étude elle semblait meilleure dans le groupe Xen (-0,14 versus -0,16 logMar). Mais là encore cette différence n'était pas significative ($p=0,73$). Néanmoins elle pourrait s'expliquer par l'échantillon plus âgé et le nombre plus important de chirurgie combinée dans ce groupe 64% contre 27%.

Dans une étude récente Lenzhofer et al. ont montré que la détérioration de l'acuité visuelle était plus faible que ce qui est généralement rapporté dans la littérature après trabéculéctomie(56).

C) Effets sur la densité en cellules endothéliales (ECD)

La perte en cellules endothéliales est une complication décrite dans la chirurgie du segment antérieur et a déjà été documentée chez les patients atteints de glaucome(57–60).

Peu d'études ont été publiées sur la diminution de l'ECD dans l'implantation Xen, cependant d'autres études ont été publiées sur d'autres dispositifs de drainage.

Parmi ces dispositifs, il a été démontré que les valves Ahmed provoquaient une perte d'ECD de 11,52% à 18,6% sur 24 mois(61), tandis que dans l'étude de Tan et al (62), les tubes Baerveldt étaient responsables d'une perte de 13,6% de l'ECD sur 36 mois. Dans une étude de l'implant Ex-PRESS sur l'ECD, Arimura et al (63) ont noté une réduction de 18,0% des densités cellulaires 24 mois après la chirurgie.

Dans notre étude, le comptage cellulaire n'a été réalisé que dans le groupe Xen et nous avons observé une diminution de l'ECD à 1 an mais cette différence n'était pas significative.

Ali Olgun et *al.*(64) ont montré une réduction de l'ECD avec l'implantation Xen et la trabéculéctomie ; et ont démontré que la trabéculéctomie était pourvoyeuse d'une diminution plus importante en cellules endothéliales (10% vs 2,1% à 3mois).

Gillmann et *al.*(65) dans leur étude ont montré une diminution similaire de l'ECD entre le groupe Xen combiné à la phacoémulsification et le groupe phacoémulsification seule.

D)Manœuvres post-opératoires et complications

Le needling était la manœuvre la plus fréquemment réalisée surtout dans le groupe trabéculéctomie (45% versus 36%) mais cette différence n'était pas significative ($p=1$).

Au contraire dans l'étude de Schlenker et *al.*(46). on peut néanmoins noter un plus grand recours aux needlings après Xen (43 % contre 30,8 %) par rapport à la trabéculéctomie. Ce nombre de needlings plus élevé pourrait être la conséquence de l'incision conjonctivale préalable à l'application de la mitomycine. Les phénomènes de cicatrisation entreraient donc plus en jeu.

Concernant les complications, elles étaient peu nombreuses à cause des petits effectifs : 27% versus 9% dans le groupe Xen ; ces complications étaient pour la plupart peu graves et transitoires. Ces résultats peuvent s'expliquer par la courbe d'apprentissage : Notre chirurgien était novice pour cette technique contrairement à la trabéculéctomie.

Dans notre étude il n'y a eu aucune complication infectieuse, ce type de complications dans la littérature est rare avec les implants Xen(48,66).

Concernant l'hypotonie, nous retrouvons dans le groupe Xen un cas d'hypotonie sévère compliquée de décollement choroïdien (9%), Galal et al retrouvent un décollement choroïdien dans 15% des cas et Widder et al dans 3,4% des cas. Cette complication est transitoire, spontanément résolutive.

Si l'on compare les complications des deux procédures dans la littérature, les études multicentriques de Kirwan et *al.*(67) sur 428 yeux et la TVT study(54) sur 117 yeux confirmaient un taux de needling plus faible avec la trabéculéctomie de 17 % et 14 % en moyenne sur 2 et 1 ans de suivi, respectivement. En raison de l'absence de dissection de la conjonctive et d'iridectomie,

les taux de fuite de la bulle (1,1 % contre 14 % et 12 % pour la trabéculéctomie) et d'hyphéma (1,9 % contre 6 % et 8 % pour la trabéculéctomie) semblent cependant diminués avec le Xen.

En ce qui concerne les complications de l'hypotonie, les taux de décollement choroïdien sont plus importants après trabéculéctomie (5 % et 10 %).

Concernant l'efficacité de la trabéculéctomie sur la PIO, Kirwan et al. retrouvaient une diminution de la PIO de 46% à 2ans et la TVT study de 48% à un an avec une baisse du nombre de traitement de 2,5 à 0,11 (96 %) et de 3,2 à 0,9 (72 %), respectivement. Il semble donc que l'efficacité du XEN soit comparable à celle de la trabéculéctomie avec moins de complications mais au prix d'une augmentation de needling. Néanmoins, il s'agit de comparaison d'études publiées et non d'une étude comparative randomisée entre les deux techniques.

E) Validité interne de l'étude

Bien que prospective, notre étude a une faible puissance statistique en raison du petit nombre des effectifs et donc implique une prudence quant à l'interprétation et à l'extrapolation des résultats. Malheureusement nous n'avons pas pu inclure plus de patients dans le groupe Xen pendant la période d'étude car cet implant a été retiré du marché pendant une période d'environ 6 mois secondairement à un vice de fabrication au niveau de l'injecteur.

L'absence de randomisation et le caractère monocentrique induisent un biais de sélection. Par ailleurs sur certaines caractéristiques comme l'âge, les groupes n'étaient pas comparables. Il serait nécessaire de faire une étude prospective, randomisée en vue d'évaluer la place de l'implant Xen dans l'algorithme de prise en charge du GPAO.

Nous n'avons pas analysé la qualité de vie qui est une notion importante dans la prise en charge d'une maladie chronique telle que le glaucome. Basílio et al ont montré une non infériorité de la qualité de vie entre les patients ayant bénéficié d'un Xen et les patients ayant eu une trabéculéctomie(68).

V) CONCLUSION

La trabéculéctomie et l'implant Xen sont des alternatives chirurgicales dans la prise en charge des patients glaucomateux sous traitement hypotonisant maximal. Ils présentent des profils d'efficacité et de sécurité acceptables. En effet, ils permettent une diminution efficace de la PIO et du nombre de traitements hypotonisants dans l'année suivant la chirurgie.

Nous n'avons pas mis en évidence de différence significative entre les deux groupes sur la réduction de la PIO et le nombre de médicaments.

L'évolution de l'acuité visuelle n'est pas différente entre les deux groupes.

Cependant, nous avons mis en évidence plus de needlings dans le groupe trabéculéctomie. Les complications (peu graves) étaient plus fréquentes dans le groupe Xen mais ces différences n'étaient pas significatives.

Ces premiers résultats ainsi que ceux de la littérature restent encourageants.

A l'heure actuelle nous continuons à utiliser et à évaluer l'implant Xen. L'implant Xen pourrait représenter une alternative prometteuse à la trabéculéctomie.

Cependant, il serait intéressant de réaliser une étude prospective randomisée afin de définir la place de l'implant Xen dans l'algorithme thérapeutique de la prise en charge chirurgicale du glaucome.

VI) REFERENCES

1. Quigley HA, Broman AT. The number of people with glaucoma worldwide in 2010 and 2020. *Br J Ophthalmol.* mars 2006;90(3):262-7.
2. Kass MA, Heuer DK, Higginbotham EJ, Johnson CA, Keltner JL, Miller JP, et al. The Ocular Hypertension Treatment Study: a randomized trial determines that topical ocular hypotensive medication delays or prevents the onset of primary open-angle glaucoma. *Arch Ophthalmol.* juin 2002;120(6):701-713.
3. Heijl A, Leske MC, Bengtsson B, Hyman L, Bengtsson B, Hussein M, et al. Reduction of intraocular pressure and glaucoma progression: results from the Early Manifest Glaucoma Trial. *Arch Ophthalmol.* oct 2002;120(10):1268-79.
4. Lichter PR, Musch DC, Gillespie BW, Guire KE, Janz NK, Wren PA, et al. Interim clinical outcomes in the Collaborative Initial Glaucoma Treatment Study comparing initial treatment randomized to medications or surgery. *Ophthalmology.* nov 2001;108(11):1943-53.
5. Manasses DT, Au L. The New Era of Glaucoma Micro-stent Surgery. *Ophthalmol Ther.* déc 2016;5(2):135-46.
6. Chaudhary A, Salinas L, Guidotti J, Mermoud A, Mansouri K. XEN Gel Implant: a new surgical approach in glaucoma. *Expert Rev Med Devices.* 2018;15(1):47-59.
7. Lewis RA. Ab interno approach to the subconjunctival space using a collagen glaucoma stent. *Journal of Cataract & Refractive Surgery.* 1 août 2014;40(8):1301-6.
8. Achache, F. in *Glaucome 23–27* (Elsevier Masson, 2005).
9. Mouillon M, Bru MM. Anatomie de l'angle iridocornéen. *Encycl Méd Chir, Ophtalmologie*, 21-003-C-10, 2000, P 10.
10. Renard JP, Sellem E. *Glaucome primitive à angle ouvert.* Issy-les-Moulineaux : Elsevier Masson ; 2014. P 43-56.
11. Sing NM, Anderson SF, Townsend JC. The normal optic nerve head. *Optom Vis Sci.* juin 2000;77(6):293-301.

12. Riva CE, Hero M, Titze P, Petrig B. Autoregulation of human optic nerve head blood flow in response to acute changes in ocular perfusion pressure. *Graefes Arch Clin Exp Ophthalmol.* oct 1997;235(10):618-26.
13. European Glaucoma Society, éditeur. Terminology and guidelines for glaucoma. 4th ed. Savona: PubliComm; 2014. P 195.
14. Leske MC. Open-angle glaucoma an epidemiologic overview. *Ophthalmic Epidemiol.* août 2007;14(4):166-72.
15. Rudnicka AR, Mt-Isa S, Owen CG, Cook DG, Ashby D. Variations in Primary Open-Angle Glaucoma Prevalence by Age, Gender, and Race: A Bayesian Meta-Analysis. *Invest Ophthalmol Vis Sci.* 1 oct 2006;47(10):4254-61.
16. Doshi V, Ying-Lai M, Azen SP, Varma R, Los Angeles Latino Eye Study Group. Sociodemographic, family history, and lifestyle risk factors for open-angle glaucoma and ocular hypertension. The Los Angeles Latino Eye Study. *Ophthalmology.* avr 2008;115(4):639-647.
17. Ramdas WD, Wolfs RCW, Hofman A, de Jong PTVM, Vingerling JR, Jansonius NM. Lifestyle and risk of developing open-angle glaucoma: the Rotterdam study. *Arch Ophthalmol.* juin 2011;129(6):767-72.
18. Sun J, Zhou X, Kang Y, Yan L, Sun X, Sui H, et al. Prevalence and risk factors for primary open-angle glaucoma in a rural northeast China population: a population-based survey in Bin County, Harbin. *Eye (Lond).* févr 2012;26(2):283-91.
19. Le A, Mukesh BN, McCarty CA, Taylor HR. Risk factors associated with the incidence of open-angle glaucoma: the visual impairment project. *Invest Ophthalmol Vis Sci.* sept 2003;44(9):3783-9.
20. Liang YB, Friedman DS, Zhou Q, Yang X, Sun LP, Guo LX, et al. Prevalence of primary open angle glaucoma in a rural adult Chinese population: the Handan eye study. *Invest Ophthalmol Vis Sci.* 21 oct 2011;52(11):8250-7.
21. The Advanced Glaucoma Intervention Study (AGIS): 7. The relationship between control of intraocular pressure and visual field deterioration. The AGIS Investigators. *Am J Ophthalmol.* oct 2000;130(4):429-40.

22. Weinreb RN, Aung T, Medeiros FA. The Pathophysiology and Treatment of Glaucoma. JAMA. 14 mai 2014;311(18):1901-11.
23. Quigley HA, Addicks EM, Green WR, Maumenee AE. Optic nerve damage in human glaucoma. II. The site of injury and susceptibility to damage. Arch Ophthalmol. avr 1981;99(4):635-49.
24. Quigley HA, Hohman RM, Addicks EM, Massof RW, Green WR. Morphologic changes in the lamina cribrosa correlated with neural loss in open-angle glaucoma. Am J Ophthalmol. mai 1983;95(5):673-91.
25. Plange N, Kaup M, Remky A, Arend KO. Prolonged retinal arteriovenous passage time is correlated to ocular perfusion pressure in normal tension glaucoma. Graefes Arch Clin Exp Ophthalmol. août 2008;246(8):1147-52.
26. Castejon h, Chiquet C, Savy O et al. Effect of acute increase in blood pressure on intraocular pressure in pigs and humans. Invest Ophthalmol Vis Sci. 2010 ; 51:1599-605.
27. European glaucoma society. Guide pour les glaucomes 3 2008. P 61-89.
28. V Fortoul, P. Denis. Trabéculoplasties. EMC - ophtalmologie. Mars 2016, Vol. 13.
29. McIlraith I, Strasfeld M, Colev G, Hutnik CML. Selective laser trabeculoplasty as initial and adjunctive treatment for open-angle glaucoma. J Glaucoma. avr 2006;15(2):124-30.
30. Nagar M, Luhishi E, Shah N. Intraocular pressure control and fluctuation: the effect of treatment with selective laser trabeculoplasty. Br J Ophthalmol. avr 2009;93(4):497-501.
31. Samples JR, Singh K, Lin SC, Francis BA, Hodapp E, Jampel HD, et al. Laser trabeculoplasty for open-angle glaucoma: a report by the american academy of ophthalmology. Ophthalmology. nov 2011;118(11):2296-302.
32. Leahy KE, White AJ. Selective laser trabeculoplasty: current perspectives. Clin Ophthalmol. 2015;9:833-41.
33. Richter GM, Coleman AL. Minimally invasive glaucoma surgery: current status and future prospects. Clin Ophthalmol. 2016;10:189-206.

34. Saheb H, Ahmed IIK. Micro-invasive glaucoma surgery: current perspectives and future directions. *Curr Opin Ophthalmol*. mars 2012;23(2):96-104.
35. Ansari E. An Update on Implants for Minimally Invasive Glaucoma Surgery (MIGS). *Ophthalmol Ther*. déc 2017;6(2):233-41.
36. FDA approves Xen gel stent for glaucoma [Internet]. American Academy of Ophthalmology. 2016. Disponible sur: <https://www.aaopt.org/headline/fda-approves-xen-gel-stent-glaucoma>.
37. Sheybani A, Reitsamer H, Ahmed IIK. Fluid Dynamics of a Novel Micro-Fistula Implant for the Surgical Treatment of Glaucoma. *Invest Ophthalmol Vis Sci*. juill 2015;56(8):4789-95.
38. Hengerer FH, Kohnen T, Mueller M, Conrad-Hengerer I. Ab Interno Gel Implant for the Treatment of Glaucoma Patients With or Without Prior Glaucoma Surgery: 1-Year Results. *J Glaucoma*. déc 2017;26(12):1130-6.
39. Mansouri K, Guidotti J, Rao HL, Ouabas A, D'Alessandro E, Roy S, et al. Prospective Evaluation of Standalone XEN Gel Implant and Combined Phacoemulsification-XEN Gel Implant Surgery: 1-Year Results. *J Glaucoma*. 2018;27(2):140-7.
40. De Gregorio A, Pedrotti E, Russo L, Morselli S. Minimally invasive combined glaucoma and cataract surgery: clinical results of the smallest ab interno gel stent. *Int Ophthalmol*. juin 2018;38(3):1129-34.
41. Prokosch-Willing V, Vossmerbaeumer U, Hoffmann E, Pfeiffer N. Suprachoroidal Bleeding After XEN Gel Implantation. *J Glaucoma*. déc 2017;26(12):261-3.
42. Olate-Pérez Á, Pérez-Torregrosa VT, Gargallo-Benedicto A, Escudero-Igualada R, Cerdà-Ibáñez M, Barreiro-Rego A, et al. Management of conjunctival perforation and late Seidel after XEN® surgery. *Arch Soc Esp Oftalmol*. févr 2018;93(2):93-6.
43. Vera V, Sheybani A, Lindfield D, Stalmans I, Ahmed IIK. Recommendations for the management of elevated intraocular pressure due to bleb fibrosis after XEN gel stent implantation. *Clin Ophthalmol*. 2019;13:685-94.
44. Sherwood MB, Grierson I, Milgar L, Hitchings RA. Long-term Morphologic Effects of Antiglaucoma Drugs on the Conjunctiva and Tenon's Capsule in Glaucomatous Patients. *Ophthalmology*. 1 mars 1989;96(3):327-35.

45. Manasses DT, Au L. The New Era of Glaucoma Micro-stent Surgery. *Ophthalmol Ther.* déc 2016;5(2):135-46.
46. Schlenker MB, Gulamhusein H, Conrad-Hengerer I, Somers A, Lenzhofer M, Stalmans I, et al. Efficacy, Safety, and Risk Factors for Failure of Standalone Ab Interno Gelatin Microstent Implantation versus Standalone Trabeculectomy. *Ophthalmology.* 1 nov 2017;124(11):1579-88.
47. Buffault J, Baudouin C, Labbé A. XEN® Gel Stent for management of chronic open angle glaucoma: A review of the literature. *J Fr Ophtalmol.* févr 2019;42(2):37-46.
48. Galal A, Bilgic A, Eltanamly R, Osman A. XEN Glaucoma Implant with Mitomycin C 1-Year Follow-Up: Result and Complications. *J Ophthalmol.* 2017;2017:5457246.
49. Pérez-Torregrosa VT, Olate-Pérez Á, Cerdà-Ibáñez M, Gargallo-Benedicto A, Osorio-Alayo V, Barreiro-Rego A, et al. Combined phacoemulsification and XEN45 surgery from a temporal approach and 2 incisions. *Arch Soc Esp Oftalmol.* sept 2016;91(9):415-21.
50. Widder RA, Dietlein TS, Dinslage S, Kühnrich P, Rennings C, Rössler G. The XEN45 Gel Stent as a minimally invasive procedure in glaucoma surgery: success rates, risk profile, and rates of re-surgery after 261 surgeries. *Graefes Arch Clin Exp Ophthalmol.* 1 avr 2018;256(4):765-71.
51. Kashiwagi K, Kogure S, Mabuchi F, Chiba T, Yamamoto T, Kuwayama Y, et al. Change in visual acuity and associated risk factors after trabeculectomy with adjunctive mitomycin C. *Acta Ophthalmol.* nov 2016;94(7):e561-70.
52. Cunliffe IA, Dapling RB, West J, Longstaff S. A prospective study examining the changes in factors that affect visual acuity following trabeculectomy. *Eye (Lond).* 1992;6 (Pt 6):618-22.
53. Aggarwal SP, Hendeles S. Risk of sudden visual loss following trabeculectomy in advanced primary open-angle glaucoma. *Br J Ophthalmol.* févr 1986;70(2):97-9.
54. Gedde SJ, Feuer WJ, Shi W, Lim KS, Barton K, Goyal S, et al. Treatment Outcomes in the Primary Tube Versus Trabeculectomy Study after 1 Year of Follow-up. *Ophthalmology.* 2018;125(5):650-63.
55. Edmunds B, Thompson JR, Salmon JF, Wormald RP. The National Survey of Trabeculectomy. III. Early and late complications. *Eye (Lond).* mai 2002;16(3):297-303.

56. Lenzhofer M, Strohmaier C, Hohensinn M, Hitzl W, Steiner V, Baca B, et al. Change in visual acuity 12 and 24 months after transscleral ab interno glaucoma gel stent implantation with adjunctive Mitomycin C. *Graefes Arch Clin Exp Ophthalmol*. déc 2019;257(12):2707-15.
57. Walkow T, Anders N, Klebe S. Endothelial cell loss after phacoemulsification: relation to preoperative and intraoperative parameters. *J Cataract Refract Surg*. mai 2000;26(5):727-32.
58. Gagnon MM, Boisjoly HM, Brunette I, Charest M, Amyot M. Corneal endothelial cell density in glaucoma. *Cornea*. mai 1997;16(3):314-8.
59. Arnavielle S, Lafontaine PO, Bidot S, Creuzot-Garcher C, D'Athis P, Bron AM. Corneal endothelial cell changes after trabeculectomy and deep sclerectomy. *J Glaucoma*. mai 2007;16(3):324-8.
60. Fea AM, Consolandi G, Pignata G, Cannizzo PML, Lavia C, Billia F, et al. A Comparison of Endothelial Cell Loss in Combined Cataract and MIGS (Hydrus) Procedure to Phacoemulsification Alone: 6-Month Results. *J Ophthalmol*. 2015;2015:769289.
61. Lee E-K, Yun Y-J, Lee J-E, Yim J-H, Kim C-S. Changes in corneal endothelial cells after Ahmed glaucoma valve implantation: 2-year follow-up. *Am J Ophthalmol*. sept 2009;148(3):361-7.
62. Tan AN, Webers CAB, Berendschot TTJM, de Brabander J, de Witte PM, Nuijts RMMA, et al. Corneal endothelial cell loss after Baerveldt glaucoma drainage device implantation in the anterior chamber. *Acta Ophthalmol*. févr 2017;95(1):91-6.
63. Arimura S, Miyake S, Iwasaki K, et al. Randomised clinical trial for postoperative complications after Ex-PRESS implantation versus trabeculectomy with 2-year follow-up. *Sci Rep*. 2018;8:16168.
64. Olgun A, Duzgun E, Yildiz AM, Atmaca F, Yildiz AA, Sendul SY. XEN Gel Stent versus trabeculectomy: Short-term effects on corneal endothelial cells. *Eur J Ophthalmol*. 26 mai 2020;1120672120924339.
65. Gillmann K, Bravetti GE, Rao HL, Mermoud A, Mansouri K. Impact of Phacoemulsification Combined with XEN Gel Stent Implantation on Corneal Endothelial Cell Density: 2-Year Results. *J Glaucoma*. mars 2020;29(3):155-60.

66. Grover DS, Flynn WJ, Bashford KP, Lewis RA, Duh Y-J, Nangia RS, et al. Performance and Safety of a New Ab Interno Gelatin Stent in Refractory Glaucoma at 12 Months. *American Journal of Ophthalmology*. 1 nov 2017;183:25-36.
67. Kirwan JF, Lockwood AJ, Shah P, Macleod A, Broadway DC, King AJ, et al. Trabeculectomy in the 21st century: a multicenter analysis. *Ophthalmology*. déc 2013;120(12):2532-9.
68. Basílio AL, Moura-Coelho N, Passos I, Cardoso MS, Domingues I, Reina M, et al. XEN® implant and trabeculectomy medium-term quality of life assessment and comparison of results. *Int J Ophthalmol*. 18 déc 2018;11(12):1941-4.

XEN VERSUS TRABÉCULECTOMIE DANS LE TRAITEMENT DU GLAUCOME PRIMITIF À ANGLE OUVERT : ÉTUDE PROSPECTIVE OBSERVATIONELLE : RÉSULTATS À 1 AN.

RESUME

Objectif : Évaluer l'efficacité et le profil de sécurité à 12 mois de l'implant Xen versus trabéculéctomie chez les patients ayant un Glaucome primitif à angle ouvert évolutif.

Matériel et méthodes : Étude prospective comparative, monocentrique, non randomisée au Centre Hospitalier Universitaire d'Amiens, entre 2018 et 2020, incluant des patients ayant un glaucome primitif à angle ouvert opérés d'une chirurgie micro-invasive par implant Xen ou une trabéculéctomie ; associée ou non à une phacoémulsification. Ils bénéficiaient d'un examen ophtalmologique en préopératoire puis au 1^{er}, 7^e, 15^e jours puis au 1^e, 2^e, 3^e, 4^e, 6^e, 9^e, 12^e mois post-opératoires. Ont été exclus de notre étude, les patients aux antécédents de chirurgie filtrante ainsi que ceux atteints de glaucome secondaire. Le critère de jugement principal était la réduction de la pression intraoculaire (PIO) à 12 mois avec la proportion d'yeux ayant une diminution de la PIO initiale d'au moins 20% et par une PIO inférieure à 17mmHg à 12 mois.

Résultats : 22 yeux de 18 patients ont été inclus dans notre étude ; soit 11 yeux dans chaque groupe. 82% de succès dans le groupe trabéculéctomie et 100% dans le groupe Xen ($p=0.47$). La PIO a diminué significativement à 12 mois dans le groupe Xen avec des moyennes de $22,1 \pm 7,1$ à l'inclusion et $14,27 \pm 2,90$ à 12 mois ($p=0.003$).

La PIO a diminué significativement à 12 mois dans le groupe trabéculéctomie avec des moyennes de $23,7 \pm 7,27$ à l'inclusion et $14,50 \pm 2,63$ à 12 mois ($p=0,004$).

Concernant la réduction du nombre de traitements elle était de $2,9 \pm 1,1$ à $0,6 \pm 0,97$ et de $2,82 \pm 0,75$ à $0,18 \pm 0,40$ respectivement pour le groupe trabéculéctomie et Xen ($p=0.59$).

Conclusion : L'implant Xen a permis une diminution efficace de la PIO et du nombre de traitements hypotonisants au cours du temps. Nous n'avons retrouvé aucune différence significative sur la réduction de la PIO et du nombre de traitements à 12 mois entre les deux groupes.

Mots clés : Glaucome ; Trabéculéctomie ; MIGS ; Xen ; Evaluation ; Chirurgie mini-invasive.

XEN VERSUS TRABECULECTOMY IN THE TREATMENT OF PRIMITIVE OPEN ANGLE GLAUCOMA : OBSERVATIONAL PROSPECTIVE STUDY : RESULTS AT 1 YEAR.

ABSTRACT

Objective : To assess the efficacy and safety profile at 12 months of the Xen implant versus trabeculectomy in patients with progressive open angle primary glaucoma.

Methods : Prospective comparative, single center, non randomized study at the Amiens University Hospital Center, between 2018 and 2020, including patients with primary open angle glaucoma operated by microinvasive Xen implant surgery or trabeculectomy ; associated or not with phacoemulsification. They underwent an ophthalmologic examination preoperatively then on the 1st, 7th, 15th days then on the 1st, 2nd, 3rd, 4th, 6th, 9th, 12th months postoperatively. Were excluded from our study, patients with a history of filtering surgery as well as those with secondary glaucoma. The primary outcome measure was reduction in intraocular pressure (IOP) at 12 months with the proportion of eyes having a decrease in initial IOP of at least 20% and with IOP less than 17 mmHg at 12 months.

Results : 22 eyes from 18 patients were included in our study ; or 11 eyes in each groups. 82% success in the trabeculectomy group and 100% in the Xen group ($p=0,47$). The IOP decreased significantly at 12 month in the Xen group with means of $22,1 \pm 7,1$ at inclusion and $14,27 \pm 2,90$ at 12 months ($p=0,003$). The IOP decreased significantly at 12 month in the trabeculectomy group with means of $23,7 \pm 7,27$ at inclusion and $14,50 \pm 2,63$ at 12 months ($p=0,004$).

Regarding the reduction in the number of treatments, it was $2,9 \pm 1,1$ to $0,6 \pm 0,97$ and $2,82 \pm 0,75$ to $0,18 \pm 0,40$ respectively for the trabeculectomy and Xen group ($p=0,59$).

Conclusions : The Xen implant enabled an effective decrease in IOP and the number of hypotonizing treatments over time. We found no significant difference in the reduction in IOP and the number of treatments at 12 months between the two groups.

Keywords : Glaucoma ; Trabeculectomy ; MIGS ; Xen ; Evaluation ; Minimally invasive Surgery.