



HAL
open science

Étude histologique des biopsies gastriques et duodénales d'une cohorte de 58 patients traités par carbonate de lanthane

Emlyn Cornet

► **To cite this version:**

Emlyn Cornet. Étude histologique des biopsies gastriques et duodénales d'une cohorte de 58 patients traités par carbonate de lanthane. Médecine humaine et pathologie. 2020. dumas-03031924

HAL Id: dumas-03031924

<https://dumas.ccsd.cnrs.fr/dumas-03031924>

Submitted on 30 Nov 2020

HAL is a multi-disciplinary open access archive for the deposit and dissemination of scientific research documents, whether they are published or not. The documents may come from teaching and research institutions in France or abroad, or from public or private research centers.

L'archive ouverte pluridisciplinaire **HAL**, est destinée au dépôt et à la diffusion de documents scientifiques de niveau recherche, publiés ou non, émanant des établissements d'enseignement et de recherche français ou étrangers, des laboratoires publics ou privés.

UFR DE SANTE DE ROUEN NORMANDIE

ANNEE 2020

N°

THÈSE POUR LE DOCTORAT EN MÉDECINE

(Diplôme d'Etat)

Par

CORNET Emlyn

NÉE LE 26 SEPTEMBRE 1991 A VANNES

PRESENTÉE ET SOUTENUE PUBLIQUEMENT LE 14 OCTOBRE 2020

**Étude histologique des biopsies gastriques et duodénales
d'une cohorte de 58 patients traités par carbonate de
lanthane**

PRESIDENT DU JURY :

Monsieur le Professeur Jean-Christophe SABOURIN

DIRECTEUR DE THESE :

Monsieur le Docteur Arnaud FRANCOIS

MEMBRES DU JURY :

Madame le Professeur Véronique MERLE

Madame le Docteur Mélanie HANOY

Monsieur le Professeur Dominique GUERROT

UFR DE SANTE DE ROUEN NORMANDIE

ANNEE 2020

N°

THÈSE POUR LE DOCTORAT EN MÉDECINE

(Diplôme d'Etat)

Par

CORNET Emlyn

NÉE LE 26 SEPTEMBRE 1991 A VANNES

PRESENTÉE ET SOUTENUE PUBLIQUEMENT LE 14 OCTOBRE 2020

**Étude histologique des biopsies gastriques et duodénales
d'une cohorte de 58 patients traités par carbonate de
lanthane**

PRESIDENT DU JURY :

Monsieur le Professeur Jean-Christophe SABOURIN

DIRECTEUR DE THESE :

Monsieur le Docteur Arnaud FRANCOIS

MEMBRES DU JURY :

Madame le Professeur Véronique MERLE

Madame le Docteur Mélanie HANOY

Monsieur le Professeur Dominique GUERROT

ANNEE UNIVERSITAIRE 2019 - 2020

U.F.R. SANTÉ DE ROUEN

DOYEN : **Professeur Benoît VEBER**

ASSESEURS : **Professeur Michel GUERBET**
Professeur Agnès LIARD
Professeur Guillaume SAVOYE

I - MEDECINE

PROFESSEURS DES UNIVERSITES – PRATICIENS HOSPITALIERS

Mr Frédéric ANSELME	HCN	Cardiologie
Mme Gisèle APTER	Havre	Pédopsychiatrie
Mme Isabelle AUQUIT AUCKBUR	HCN	Chirurgie plastique
Mr Jean-Marc BASTE	HCN	Chirurgie Thoracique
Mr Fabrice BAUER	HCN	Cardiologie
Mme Soumeya BEKRI	HCN	Biochimie et biologie moléculaire
Mr Ygal BENHAMOU	HCN	Médecine interne
Mr Jacques BENICHOU	HCN	Bio statistiques et informatique médicale
Mr Olivier BOYER	UFR	Immunologie
Mme Sophie CANDON	HCN	Immunologie
Mr François CARON	HCN	Maladies infectieuses et tropicales
Mr Philippe CHASSAGNE	HCN	Médecine interne (gériatrie)
Mr Vincent COMPERE	HCN	Anesthésiologie et réanimation chirurgicale
Mr Jean-Nicolas CORNU	HCN	Urologie
Mr Antoine CUVELIER	HB	Pneumologie
Mr Jean-Nicolas DACHER	HCN	Radiologie et imagerie médicale
Mr Stéfan DARMONI	HCN	Informatique médicale et techniques de communication
Mr Pierre DECHELOTTE	HCN	Nutrition
Mr Stéphane DERREY	HCN	Neurochirurgie
Mr Frédéric DI FIORE	CHB	Cancérologie

Mr Fabien DOGUET	HCN	Chirurgie Cardio Vasculaire
Mr Jean DOUCET	SJ	Thérapeutique - Médecine interne et gériatrie
Mr Bernard DUBRAY	CHB	Radiothérapie
Mr Frank DUJARDIN	HCN	Chirurgie orthopédique - Traumatologique
Mr Fabrice DUPARC	HCN	Anatomie - Chirurgie orthopédique et traumatologique
Mr Eric DURAND	HCN	Cardiologie
Mr Bertrand DUREUIL	HCN	Anesthésiologie et réanimation chirurgicale
Mme Hélène ELTCHANINOFF	HCN	Cardiologie
Mr Manuel ETIENNE	HCN	Maladies infectieuses et tropicales
Mr Thierry FREBOURG	UFR	Génétique
Mr Pierre FREGER (<i>surnombré</i>)	HCN	Anatomie - Neurochirurgie
Mr Jean François GEHANNO	HCN	Médecine et santé au travail
Mr Emmanuel GERARDIN	HCN	Imagerie médicale
Mme Priscille GERARDIN	HCN	Pédopsychiatrie
M. Guillaume GOURCEROL	HCN	Physiologie
Mr Dominique GUERROT	HCN	Néphrologie
Mr Olivier GULLIN	HCN	Psychiatrie Adultes
Mr Claude HOUDAYER	HCN	Génétique
Mr Fabrice JARDIN	CHB	Hématologie
Mr Luc-Marie JOLY	HCN	Médecine d'urgence
Mr Pascal JOLY	HCN	Dermato – Vénérologie
Mme Bouchra LAMIA	Havre	Pneumologie
Mme Annie LAQUERRIERE	HCN	Anatomie et cytologie pathologiques
Mr Vincent LAUDENBACH	HCN	Anesthésie et réanimation chirurgicale
Mr Joël LECHEVALLIER	HCN	Chirurgie infantile
Mr Hervé LEFEBVRE	HB	Endocrinologie et maladies métaboliques
Mr Thierry LEQUERRE	HCN	Rhumatologie
Mme Anne-Marie LEROI	HCN	Physiologie
Mr Hervé LEVESQUE	HCN	Médecine interne
Mme Agnès LIARD-ZMUDA	HCN	Chirurgie Infantile
Mr Pierre Yves LITZLER	HCN	Chirurgie cardiaque
Mr Bertrand MACE	HCN	Histologie, embryologie, cytogénétique
M. David MALTETE	HCN	Neurologie
Mr Christophe MARGUET	HCN	Pédiatrie
Mme Isabelle MARIE	HCN	Médecine interne
Mr Jean-Paul MARIE	HCN	Oto-rhino-laryngologie
Mr Loïc MARPEAU	HCN	Gynécologie - Obstétrique

Mr Stéphane MARRET	HCN	Pédiatrie
Mme Véronique MERLE	HCN	Epidémiologie
Mr Pierre MICHEL	HCN	Hépatogastro-entérologie
M. Benoit MISSET (<i>détachement</i>)	HCN	Réanimation Médicale
Mr Marc MURAINÉ	HCN	Ophthalmologie
Mr Christophe PEILLON	HCN	Chirurgie générale
Mr Christian PFISTER	HCN	Urologie
Mr Jean-Christophe PLANTIER	HCN	Bactériologie - Virologie
Mr Didier PLISSONNIER	HCN	Chirurgie vasculaire
Mr Gaëtan PREVOST	HCN	Endocrinologie
Mr Jean-Christophe RICHARD (<i>détachement</i>)	HCN	Réanimation médicale - Médecine d'urgence
Mr Vincent RICHARD	UFR	Pharmacologie
Mme Nathalie RIVES	HCN	Biologie du développement et de la reproduction
Mr Horace ROMAN (<i>disponibilité</i>)	HCN	Gynécologie - Obstétrique
Mr Jean-Christophe SABOURIN	HCN	Anatomie – Pathologie
Mr Mathieu SALAUN	HCN	Pneumologie
Mr Guillaume SAVOYE	HCN	Hépatogastrologie
Mme Céline SAVOYE-COLLET	HCN	Imagerie médicale
Mme Pascale SCHNEIDER	HCN	Pédiatrie
Mr Lilian SCHWARZ	HCN	Chirurgie Viscérale et Digestive
Mr Michel SCOTTE	HCN	Chirurgie digestive
Mme Fabienne TAMION	HCN	Thérapeutique
Mr Luc THIBERVILLE	HCN	Pneumologie
Mr Hervé TILLY (<i>surnombre</i>)	CHB	Hématologie et transfusion
M. Gilles TOURNEL	HCN	Médecine Légale
Mr Olivier TROST	HCN	Anatomie -Chirurgie Maxillo-Faciale
Mr Jean-Jacques TUECH	HCN	Chirurgie digestive
Mr Benoît VEBER	HCN	Anesthésiologie - Réanimation chirurgicale
Mr Pierre VERA	CHB	Biophysique et traitement de l'image
Mr Eric VERIN	Les Herbiers	Médecine Physique et de Réadaptation
Mr Eric VERSPYCK	HCN	Gynécologie obstétrique
Mr Olivier VITTECOQ	HC	Rhumatologie
Mme Marie-Laure WELTER	HCN	Physiologie

MAITRES DE CONFERENCES DES UNIVERSITES – PRATICIENS HOSPITALIERS

Mme Najate ACHAMRAH	HCN	Nutrition
Mme Noëlle BARBIER-FREBOURG	HCN	Bactériologie – Virologie
Mr Emmanuel BESNIER	HCN	Anesthésiologie - Réanimation
Mme Carole BRASSE LAGNEL	HCN	Biochimie
Mme Valérie BRIDOUX HUYBRECHTS	HCN	Chirurgie Vasculaire
Mr Gérard BUCHONNET	HCN	Hématologie
Mme Mireille CASTANET	HCN	Pédiatrie
Mme Nathalie CHASTAN	HCN	Neurophysiologie
Mr Moïse COEFFIER	HCN	Nutrition
Mr Serge JACQUOT	UFR	Immunologie
Mr Joël LADNER	HCN	Epidémiologie, économie de la santé
Mr Jean-Baptiste LATOUCHE	UFR	Biologie cellulaire
M. Florent MARGUET	HCN	Histologie
Mme Chloé MELCHIOR	HCN	Gastroentérologie
Mr Thomas MOUREZ (<i>détachement</i>)	HCN	Virologie
Mr Gaël NICOLAS	UFR	Génétique
Mme Muriel QUILLARD	HCN	Biochimie et biologie moléculaire
Mme Laëtitia ROLLIN	HCN	Médecine du Travail
Mme Pascale SAUGIER-VEBER	HCN	Génétique
Mme Anne-Claire TOBENAS-DUJARDIN	HCN	Anatomie
Mr David WALLON	HCN	Neurologie
Mr Julien WILS	HCN	Pharmacologie

PROFESSEUR AGREGE OU CERTIFIE

Mr Thierry WABLE	UFR	Communication
Mme Mélanie AUVRAY-HAMEL	UFR	Anglais

II - PHARMACIE

PROFESSEURS DES UNIVERSITES

Mr Jérémy BELLIEN (PU-PH)	Pharmacologie
Mr Thierry BESSON	Chimie Thérapeutique
Mr Jean COSTENTIN (Professeur émérite)	Pharmacologie
Mme Isabelle DUBUS	Biochimie
Mr Abdelhakim EL OMRI	Pharmacognosie
Mr François ESTOUR	Chimie Organique
Mr Loïc FAVENNEC (PU-PH)	Parasitologie
Mr Jean Pierre GOULLE (Professeur émérite)	Toxicologie
Mr Michel GUERBET	Toxicologie
Mme Christelle MONTEIL	Toxicologie
Mme Martine PESTEL-CARON (PU-PH)	Microbiologie
Mr Rémi VARIN (PU-PH)	Pharmacie clinique
Mr Jean-Marie VAUGEOIS	Pharmacologie
Mr Philippe VERITE	Chimie analytique

MAITRES DE CONFERENCES DES UNIVERSITES

Mme Cécile BARBOT	Chimie Générale et Minérale
Mr Frédéric BOUNOURE	Pharmacie Galénique
Mr Thomas CASTANHEIRO MATIAS	Chimie Organique
Mr Abdeslam CHAGRAOUI	Physiologie
Mme Camille CHARBONNIER (LE CLEZIO)	Statistiques
Mme Elizabeth CHOSSON	Botanique
Mme Marie Catherine CONCE-CHEMTOB	Législation pharmaceutique et économie de la santé
Mme Cécile CORBIERE	Biochimie
Mme Nathalie DOURMAP	Pharmacologie
Mme Isabelle DUBUC	Pharmacologie
Mme Dominique DUTERTE- BOUCHER	Pharmacologie
Mr Gilles GARGALA (MCU-PH)	Parasitologie
Mme Nejla EL GHARBI-HAMZA	Chimie analytique
Mme Marie-Laure GROULT	Botanique

Mr Hervé HUE	Biophysique et mathématiques
Mme Hong LU	Biologie
Mme Marine MALLETER	Toxicologie
M. Jérémie MARTINET (MCU-PH)	Immunologie
Mme Tiphaine ROGEZ-FLORENT	Chimie analytique
Mr Mohamed SKIBA	Pharmacie galénique
Mme Malika SKIBA	Pharmacie galénique
Mme Christine THARASSE	Chimie thérapeutique
Mr Frédéric ZIEGLER	Biochimie

PROFESSEURS ASSOCIES

Mme Cécile GUERARD-DETUNCQ	Pharmacie officinale
Mme Caroline BERTOUX	Pharmacie

PAU-PH

M. Mikaël **DAOUPHARS**

PROFESSEUR CERTIFIE

Mme Mathilde GUERIN	Anglais
----------------------------	---------

ASSISTANTS HOSPITALO-UNIVERSITAIRES

Mme Alice MOISAN	Virologie
M. Henri GONDÉ	Pharmacie

ATTACHES TEMPORAIRES D'ENSEIGNEMENT ET DE RECHERCHE

M. Abdel MOUHAJIR	Parasitologie
M. Maxime GRAND	Bactériologie

ATTACHE TEMPORAIRE D'ENSEIGNEMENT

Mme Ramla SALHI	Pharmacognosie
------------------------	----------------

LISTE DES RESPONSABLES DES DISCIPLINES PHARMACEUTIQUES

Mme Cécile BARBOT	Chimie Générale et minérale
Mr Thierry BESSON	Chimie thérapeutique
Mr Abdeslam CHAGRAOUI	Physiologie
Mme Elisabeth CHOSSON	Botanique
Mme Marie-Catherine CONCE-CHEMTOB	Législation et économie de la santé
Mme Isabelle DUBUS	Biochimie
Mr Abdelhakim EL OMRI	Pharmacognosie
Mr François ESTOUR	Chimie organique
Mr Loïc FAVENNEC	Parasitologie
Mr Michel GUERBET	Toxicologie
Mme Martine PESTEL-CARON	Microbiologie
Mr Mohamed SKIBA	Pharmacie galénique
Mr Rémi VARIN	Pharmacie clinique
M. Jean-Marie VAUGEOIS	Pharmacologie
Mr Philippe VERITE	Chimie analytique

III – MEDECINE GENERALE

PROFESSEUR MEDECINE GENERALE

Mr Jean-Loup **HERMIL** (PU-MG) UFR Médecine générale

MAITRE DE CONFERENCE MEDECINE GENERALE

Mr Matthieu **SCHUERS** (MCU-MG) UFR Médecine générale

PROFESSEURS ASSOCIES A MI-TEMPS – MEDECINS GENERALISTE

Mr Emmanuel **LEFEBVRE** UFR Médecine Générale

Mme Elisabeth **MAUVIARD** UFR Médecine générale

Mr Philippe **NGUYEN THANH** UFR Médecine générale

Mme Yveline **SEVRIN** UFR Médecine générale

Mme Marie Thérèse **THUEUX** UFR Médecine générale

MAITRE DE CONFERENCES ASSOCIE A MI-TEMPS – MEDECINS GENERALISTES

Mr Pascal **BOULET** UFR Médecine générale

Mme Laëtitia **BOURDON** UFR Médecine Générale

Mr Emmanuel **HAZARD** UFR Médecine Générale

Mme Lucile **PELLERIN** UFR Médecine générale

ENSEIGNANTS MONO-APPARTENANTS

PROFESSEURS

Mr Paul **MULDER** (phar)

Sciences du Médicament

Mme Su **RUAN** (med)

Génie Informatique

MAITRES DE CONFERENCES

Mr Sahil **ADRIOUCH** (med)

Biochimie et biologie moléculaire (Unité Inserm 905)

Mme Gaëlle **BOUGEARD-DENOYELLE** (med)

Biochimie et biologie moléculaire (UMR 1079)

Mme Carine **CLEREN** (med)

Neurosciences (Néovasc)

M. Sylvain **FRAINEAU** (med)

Physiologie (Inserm U 1096)

Mme Pascaline **GAILDRAT** (med)

Génétique moléculaire humaine (UMR 1079)

Mr Nicolas **GUEROUT** (med)

Chirurgie Expérimentale

Mme Rachel **LETELLIER** (med)

Physiologie

Mr Antoine **OUVRARD-PASCAUD** (med)

Physiologie (Unité Inserm 1076)

Mr Frédéric **PASQUET**

Sciences du langage, orthophonie

Mme Christine **RONDANINO** (med)

Physiologie de la reproduction

Mr Youssan Var **TAN**

Immunologie

Mme Isabelle **TOURNIER** (med)

Biochimie (UMR 1079)

CHEF DES SERVICES ADMINISTRATIFS : Mme Véronique DELAFONTAINE

HCN - Hôpital Charles Nicolle

HB - Hôpital de BOIS GUILLAUME

CB - Centre Henri Becquerel

CHS - Centre Hospitalier Spécialisé du Rouvray

CRMPR - Centre Régional de Médecine Physique et de Réadaptation

SJ - Saint Julien Rouen

Par délibération en date du 3 mars 1967, la faculté a arrêté que les opinions émises dans les dissertations qui lui sont présentées doivent être considérées comme propres à leurs auteurs et qu'elle n'entend leur donner aucune approbation ni improbation.

REMERCIEMENTS

Monsieur le Professeur Jean-Christophe SABOURIN,

Vous me faites l'honneur de présider ce jury de thèse. Merci de votre bienveillance, votre disponibilité, votre bonne humeur, tout au long de ces années d'internat. Je vous suis extrêmement reconnaissante de la confiance que vous m'accordez, et c'est avec bonheur que je continue ma vie professionnelle dans votre service.

Monsieur le Docteur Arnaud FRANCOIS,

Je te remercie infiniment de m'avoir confié ce sujet de thèse. Merci aussi pour ton soutien, le temps que tu as consacré à ce travail, ton enseignement de la néphrologie, de l'hépatologie et de la pathologie ORL. C'est toujours un plaisir de travailler avec toi.

Avec tout mon respect, ma reconnaissance et également mon amitié.

Madame le Professeur Véronique MERLE,

Je vous remercie de l'intérêt porté à ce travail et d'avoir accepté de participer à ce jury. Votre présence est un honneur.

Madame le Docteur Mélanie HANOY,

Je vous remercie pour votre aide apportée dans ce travail et d'avoir accepté d'être membre de mon jury de thèse. Veuillez recevoir l'expression de mon profond respect et de ma sincère reconnaissance.

Monsieur le Professeur Dominique GUERROT,

Vous me faites l'honneur de juger ce travail. Veuillez recevoir l'expression de mes sincères remerciements.

Un grand merci à toutes les personnes qui ont contribué à ce travail : au Dr Edet, au Dr Pradier, au Dr Bouchoule, au Dr Potier, au Dr Legallicier, au Dr Faucon, à Mme Huray et à Mr Chevalier. Je tiens à remercier tout particulièrement Anaïs, Blandine, Florence et Maxime pour leur aide précieuse.

Un énorme merci, à Hélène, qui a eu le courage et toujours la motivation de relire toutes ces lames avec moi, tu es une personne incroyable et formidable ; et à Agathe pour la relecture de nos doutes et ta gentillesse quotidienne.

A toute l'équipe d'ACP du CHU de Rouen, les techniciennes Marie-Alice, Emeline, Myriam, Marianne G., Michèle, Charlotte, Emmanuelle, Fabien, Claire, Stéphanie, Sylvie D., Alexandra, Carole, Lydie, Ophélie, Annie, Juliette, Damien, Marine, Elodie, Sylvain, Marie-Noëlle, Léa, Lara, Nolwenn, Marianne P. ; les secrétaires Valérie D., Valérie L., Céline, Aurélie, Sandrine, Manuella, Alexia ; Sylvie V. ; les membres du LGST Aude, France, Eléonore, Marie, Marion, Laetitia ; les membres « qualité » Magalie, Saupy et Mathide. Pour vos compétences et votre bonne humeur, grâce à vous tous, c'est un plaisir de venir travailler chaque jour.

Aux équipes d'ACP du Havre et de Becquerel, qui m'ont chaleureusement accueillie, je ne compte plus tous les petits déjeuners pris en votre compagnie.

A tous les chefs, qui m'ont permis semestre après semestre d'apprendre l'anapath, bénéficier de votre enseignement est une vraie chance : Dr Gobet, Laurence, Nicolas, Moutaz, Sophie, Philippe et Christel, Dr Lemoine, Emmanuel, Liana, Anca, Fanny, Dr Picquenot, Dr Chenal, Catalin et Dr El Haïté.

A Emilie, qui m'aura également soutenue et supportée dans ma dernière ligne droite.

A Lucie, pour tout ce que tu as fait pour moi (je pense en particulier à la relecture des 92 mélanomes les samedis matins pour mon mémoire et à me faire rentrer dans le club très privé (ou pas) de badminton), pour ta gentillesse et ta bonne humeur.

A Gwendoline, pour m'avoir permis de retrouver la forme en m'emmenant à Moving, aux séances de body attack et de RPM... (avec plus ou moins de motivation).

A Florent et au Pr Laquerrière, un jour viendra où je regarderai de la neuropath.

A tous mes co-internes, aux anciens, Pierre, Laëtitia, Claire, Mohamed ; et aux nouveaux Audrey, René, Guillaume, Gauthier, Quentin et Jonathan, merci pour ces très bons moments passés ensemble, ces pauses dans le bureau des dermato, ces fous rires.

A Gwenaëlle et à Pierre-Alain, je ne saurais vous dire à quel point je suis contente de vous avoir pour co-internes et pour amis, toutes ces soirées à rigoler, à jouer aux jeux de société (et non, nous n'avons jamais perdu à pandemic) ou aux jeux vidéo. L'internat fut tellement cool à vos côtés. A vos conjoints, Guillaume et Sydney, avec qui nous avons passé bon nombre de ces soirées, et à la nouvelle venue Zélie.

A Marie, ma voisine de bureau depuis un an, ma copine de galère en cette année de mémoire et de thèse, unies contre les papillons et les moustiques cousins, tu t'en retournes bientôt chez les ch'tis, tu vas me manquer.

A Dahlia (my favorite Drama Queen) et Laura, mes co-internes de promo, présentes depuis le début de l'aventure rouennaise, merci d'avoir été là, on aura bien rigolé et bien grandi ensemble.

A Elsa, bientôt de retour après ta petite escapade parisienne, j'ai hâte de te revoir.

A mes co-internes cliniciens venus découvrir l'anapath : Jasmine, Sarah, Camille, Tristan, Marine, Inès, Caroline, Billal, Gaspard, Philippe... de très belles rencontres, j'espère que nous nous reverrons.

Aux co-petits poussins Amélie, Cécile et Dorine, l'externat n'aurait pas été pareil sans vous.

A Charlotte et Mathilde. Même si de nombreux kilomètres nous séparent, notre amitié m'est très précieuse.

A toute ma famille,

A mes parents, pour tout l'amour que vous me donnez chaque jour, parce que je sais la chance que j'ai de vous avoir, mille fois merci.

A mon frère et sa famille, Eloïse et Adrien, c'est toujours un bonheur de vous retrouver.

A mamie Jeannette et à mamie Tô' Nga, pour tous les repas de Noël, les vacances à la plage et votre soutien indéfectible.

A mon papi Yèn Trí, tu es parti trop tôt, dans mes souvenirs tu avais toujours le sourire.

A papi Roger, je n'ai pas eu le bonheur de te connaître.

A Vincent, ton amour, ta présence, ton soutien me sont indispensables au quotidien. De la Bretagne à la Normandie, tu es toujours à mes côtés. Merci pour tout, mon petit cœur, je t'aime.

TABLE DES MATIÈRES

I.	INTRODUCTION	1
II.	GÉNÉRALITÉS	2
A)	L'insuffisance rénale terminale et trouble du bilan phospho-calcique	2
1)	Insuffisance rénale terminale	2
2)	Trouble du bilan phospho-calcique.....	6
B)	Carbonate de lanthane : FOSRENOL®	12
1)	Le lanthane	12
2)	Autorisation de Mise sur le Marché du FOSRENOL®	13
3)	Propriétés pharmacodynamiques.....	13
4)	Propriétés pharmacocinétiques.....	14
5)	Efficacité et tolérance	15
C)	Dépôts de lanthane au niveau gastrique et duodéal.....	17
1)	Premiers cas décrits en 2015	17
2)	Signes cliniques des patients présentant des dépôts	18
3)	Description endoscopique des dépôts	18
4)	Description histologique des dépôts.....	19
5)	Fréquence des dépôts	19
6)	Lésions concomitantes rapportées	20
7)	Evolution des dépôts.....	21
8)	Mécanisme des dépôts.....	21
D)	Gastropathies médicamenteuses et maladies à dépôts	22
1)	Gastropathie réactionnelle.....	22
2)	Gastropathie due aux Inhibiteurs de la Pompe à Protons (IPP)	22
3)	Gastropathie due aux thérapies ferriques et supplément en fer, et sidérose gastrique.....	22
4)	Gastropathie due au sodium polystyrene sulfonate : KAYEXALATE®	23
5)	Gastropathie induite par la colchicine et les taxanes	23
6)	Gastropathie après radio-embolisation marquée à l'Yttrium 90 et gastropathie après chimio-embolisation transartérielle hépatique	24
7)	Calcinose gastrique	24
8)	Dépôts amyloïdes.....	25
E)	Lésions histologiques de l'estomac et du duodénum.....	25

1)	Lésions histologiques de l'estomac.....	25
2)	Lésions histologiques du duodénum.....	28
III.	OBJECTIFS.....	29
A)	Objectif principal	29
B)	Objectifs secondaires.....	29
IV.	MATÉRIEL ET MÉTHODE.....	30
A)	Sélection des cas.....	30
B)	Sélection des cas témoins	31
C)	Recueil des données cliniques.....	31
1)	Histoire néphrologique.....	31
2)	Histoire gastro-entérologique	31
3)	Interprétation histologique initiale.....	31
D)	Analyse histologique.....	32
E)	Analyse statistique.....	33
V.	RÉSULTATS	34
A)	Sélection des cas.....	34
B)	Caractéristiques cliniques de la population traitée par carbonate de lanthane et sélection de la population témoin.....	35
C)	Comparaison des lésions histologiques entre la population traitée par carbonate de lanthane et la population témoin	37
D)	Comparaison des lésions histologiques des biopsies antérieures aux biopsies postérieures chez un même patient.....	40
E)	Description de l'évolution des dépôts dans le temps chez un même patient	43
F)	Comparaison des caractéristiques cliniques des populations traitées par FOSRENOL®, avec et sans dépôts	47
G)	Comparaison des caractéristiques histologiques entre les biopsies présentant des dépôts et les biopsies ne présentant pas de dépôt chez les patients traités par FOSRENOL®.....	49
H)	Concordance de la présence de dépôt de lanthane et de la réaction histocytaire par rapport au compte-rendu initial anatomo-pathologique	52
I)	Localisation des dépôts.....	54
VI.	DISCUSSION	55
A)	Limites de l'étude : Biais d'échantillonnage, biais d'information et biais d'observance	55
1)	Biais d'échantillonnage	55
2)	Biais d'information.....	56
3)	Biais d'observance	56

B)	Fréquence des dépôts.....	57
1)	Faible représentativité des prélèvements.....	57
2)	Indications endoscopiques et indications biopsiques gastro-duodénales en France.....	60
3)	Indications endoscopiques au Japon et prédisposition asiatique	61
C)	Diagnostic des dépôts et lésions histologiques associées.....	62
1)	Concordance avec le diagnostic initial et diagnostic différentiel.	62
2)	Confirmation de la nature des dépôts	63
3)	Lésions histologiques associées.....	63
4)	Evolution des dépôts de lanthane au cours du temps.....	65
D)	Différence des caractéristiques cliniques entre les populations traitées par FOSRENOL®, avec et sans dépôts	68
E)	Faut-il arrêter le FOSRENOL® chez les patients présentant des dépôts ?.....	68
1)	Balance bénéfice-risque	68
2)	Cas rapportés d'autres organes présentant des dépôts de lanthane	69
F)	Perspectives.....	69
1)	Suivi des patients présentant des dépôts.....	69
2)	Etude de la perméabilité gastro-duodénale.....	70
3)	Recherche de syndrome de malabsorption.....	71
VII.	CONCLUSION	72
VIII.	ANNEXES	73
A)	<i>Annexe 1</i> : Stades de la Maladie Rénale Chronique selon le collège universitaire des enseignants de Néphrologie.....	73
B)	<i>Annexe 2</i> : Liste détaillée des maladies rénales initiales selon le registre français des traitements de suppléance de l'IRC (2018).....	74
C)	<i>Annexe 3</i> : Liste des effets indésirables du FOSRENOL® et leur fréquence selon le résumé des caractéristiques du médicament.....	75
IX.	BIBLIOGRAPHIE.....	76
X.	RÉSUMÉ.....	84

LISTE DES ABRÉVIATIONS UTILISÉES

AMM : Autorisation de Mise sur le Marché

CaSR : récepteur sensible au calcium

CHU : Centre Hospitalier Universitaire

DFG : Débit de Filtration Glomérulaire

DPCA : Dialyse Péritonéale Continue Ambulatoire

FGF23 : Fibroblast Growth Factor 23

HAS : Haute Autorité de Santé

HE : Hemalun Eosine

HES : Hemalun Eosine Safran

HP : Helicobacter Pylori

HTP : Hypertension Portale

IPP : Inhibiteurs de la Pompe à Protons

IRC : Insuffisance Rénale Chronique

IRT : Insuffisance Rénale Terminale

KDIGO : Kidney Disease Improving Global Outcomes

MALDI: Matrix-Assisted-Laser Desorption Ionization

NI : Non interprétable

NiMH : Nickel Metal Hydrure

NPT2a : co-transporteur sodium/phosphate de type IIa

NPT2b : co-transporteur sodium/phosphate de type IIb

NPT2c : co-transporteur sodium/phosphate de type IIc

pmh : par million d'habitant

PTH : parathormone

REIN : Réseau Epidémiologique et Information en Néphrologie

RGO : Reflux Gastro-Oesophagien

SFED : Société Française d'Endoscopie Digestive

TRPV5 : Transient Receptor Potential Channel Vanilloid Subtyp 5

TRPV6 : Transient Receptor Potential Channel Vanilloid Subtyp 6

V : C : ratio de la longueur des villosités sur la longueur des cryptes

I. INTRODUCTION

L'hyperphosphatémie est une complication de l'insuffisance rénale chronique (IRC), survenant généralement à un stade avancé de la maladie (1). Elle est un facteur de risque cardiovasculaire indépendant et augmente le risque de morbidité et de mortalité. Son traitement, en cas de persistance ou de progression, est donc proposé dans les recommandations KDIGO (Kidney Disease: Improving Global Outcomes), publiées en 2017 (2). La dialyse ne permettant pas de réguler ce paramètre, son traitement est basé sur une diminution des apports alimentaires plus ou moins associée à des médicaments permettant une diminution de l'absorption intestinale.

En 2005, le carbonate de lanthane obtient son Autorisation de Mise sur le Marché (AMM) dans l'indication de contrôle de l'hyperphosphatémie chez les patients souffrant d'IRC, traités par hémodialyse ou dialyse péritonéale continue ambulatoire (DPCA). En 2012, devant les risques potentiels liés à l'accumulation du lanthane à la fois dans les os et les tissus, la Haute Autorité de Santé (HAS) le considère comme un traitement de seconde intention. Soumis au pH acide de l'estomac, le complexe carbonate-lanthane se dissocie, libérant des ions lanthanes qui possèdent une forte affinité pour le phosphate. Il se forme ainsi dans la lumière gastrique un complexe insoluble lanthane-phosphate, à partir du lanthane et du phosphate alimentaire, non absorbable et éliminé directement dans les fèces.

En Janvier 2015, Makino (3) décrit histologiquement le premier cas de dépôt de lanthane associé à une accumulation macrophagique au niveau d'une biopsie gastrique. En Avril 2015, Rothenberg (4) rapporte aux Etats-Unis, un patient présentant ces mêmes dépôts associés à une réaction histiocytaire au niveau de biopsies gastrique, duodénale et œsophagienne distale. Leur association avec d'autres lésions histologiques est encore discutée (5,6). Mise à part quelques études américaines et un cas espagnol (7-9), à notre connaissance, les études décrivant ces cas sont asiatiques, essentiellement japonaises.

En 2019, nous nous sommes demandé, lors des premiers diagnostics positifs de cette gastropathie médicamenteuse sur nos plateaux de lames du CHU, si ces dépôts et la réaction histiocytaire associée pouvaient être retrouvés dans une population européenne et si leur présence était sous-évaluée au cours du diagnostic histopathologique. Nous voulions également étudier si la prise de FOSRENOL® induisait d'autres lésions histologiques au niveau gastrique ou duodéal, si les caractéristiques cliniques et les lésions histologiques étaient différentes entre une population traitée par FOSRENOL® présentant des dépôts gastriques ou duodénaux, et une autre population traitée par FOSRENOL® mais ne présentant pas de dépôts, et enfin évaluer l'évolution des dépôts tissulaires au cours du temps.

II. GÉNÉRALITÉS

A) L'insuffisance rénale terminale et trouble du bilan phospho-calcique

1) Insuffisance rénale terminale

a. Définitions

L'IRC est définie par la diminution irréversible du débit de filtration glomérulaire (DFG). Elle résulte soit de l'évolution d'une maladie rénale chronique, soit de la non-récupération après une agression rénale aiguë.

Les maladies rénales chroniques sont définies par l'existence depuis plus de 3 mois d'une anomalie rénale morphologique ou histologique à condition qu'elle soit cliniquement significative, et/ou d'un DFG inférieur à $60 \text{ ml/min/1,73m}^2$, et/ou d'une anomalie dans la composition du sang ou de l'urine secondaire à une atteinte rénale.

L'insuffisance rénale terminale (IRT) est définie par un $\text{DFG} < 15 \text{ ml/min/1,73m}^2$. Elle correspond au dernier stade de la maladie rénale chronique (stade 5). A ce stade, un traitement de suppléance est à envisager. Pour un malade dialysé, on parle de stade 5D. Pour un malade transplanté rénal, le stade est suivi de la lettre T (10). Les différents stades de la maladie rénale chronique figurent dans l'**Annexe 1**.

b. Traitement de suppléance de l'insuffisance rénale terminale

Trois types de traitement permettent de suppléer la fonction rénale : l'hémodialyse, la dialyse péritonéale et la greffe rénale.

La dialyse :

Les techniques de dialyse permettent de contrôler les volumes liquidiens, de soustraire les différentes molécules à élimination urinaire (l'urée, la créatinine ou d'autres toxines) et de corriger les différentes anomalies électrolytiques induites par l'IRT (hyperkaliémie, acidose métabolique, hypocalcémie, dysnatrémie).

La dialyse est initiée suivant les symptômes cliniques (asthénie, altération de la qualité de vie, crampes, insomnies, rétention hydrosodée, hypertension artérielle, nausées, dénutrition et perte de poids) et les signes biologiques (toxicité urémique majeure, vitesse de dégradation du DFG, troubles électrolytiques et

acido-basiques majeurs comme l'hyperkaliémie, l'acidose, l'hyperphosphatémie et l'hypocalcémie). L'estimation du DFG n'est en aucun cas le critère de décision unique de début de dialyse. La dialyse est en général débutée entre 10 et 5 ml/min/1,73m² (10).

L'hémodialyse

Elle peut s'effectuer à domicile avec autonomisation des patients, en centre ou en unité d'hémodialyse avec présence médicale continue ou intermittente, en unité d'autodialyse sans présence médicale, assistée ou non par un infirmier.

Son principe repose sur des échanges à travers une membrane semi-perméable, par transfert diffusif selon les gradients de concentration des molécules entre le sang et un bain de dialyse de composition contrôlée et par transfert convectif des molécules dissoutes dans le sang par ultrafiltration résultant de l'application d'une pression hydrostatique. Pour permettre ce contact entre sang et membrane semi-perméable, une circulation extracorporelle est nécessaire, mise en place grâce à une fistule artérioveineuse de préférence, une anse prothétique artérioveineuse ou un cathéter tunnelisé ou non (pose en urgence) (10).

La dialyse péritonéale

La dialyse péritonéale permet le traitement à domicile et peut être réalisée de deux façons : la dialyse péritonéale continue ambulatoire (technique manuelle permettant 3 à 5 échanges par jour, avec des stases de 4h en moyenne) ou la dialyse péritonéale automatisée (une machine assure les échanges la nuit).

Elle est mieux tolérée au plan hémodynamique ; néanmoins, les performances d'épuration sont moindres qu'avec l'hémodialyse et la durée d'utilisation est limitée du fait de l'altération progressive du péritoine. Elle repose sur les mêmes principes de transfert diffusif et d'ultrafiltration à l'aide cette fois-ci de solutions à forte osmolarité ou à pression colloïde élevée, à travers la membrane péritonéale. Pour permettre cet échange, un cathéter de dialyse péritonéale est inséré chirurgicalement.

La transplantation rénale

Les patients traités par greffe rénale présentent une meilleure qualité de vie, une morbidité cardio-vasculaire moindre, une espérance de vie supérieure et un coût de traitement inférieur après la première année par rapport à la dialyse ; la greffe rénale constitue ainsi le traitement de suppléance à privilégier lorsque celui-ci est possible (10–12).

L'inscription sur la liste de transplantation rénale peut être réalisée quand le DFG est $\leq 20\text{ml/min/1,73m}^2$. La décision d'inscrire un patient sur la liste d'attente de transplantation appartient à l'équipe de transplantation. Elle prend en compte l'espérance de vie, les comorbidités (risque anesthésique), d'éventuels troubles psychiatriques, néoplasies malignes, démence ou addiction. La transplantation rénale peut avoir lieu avant la mise en dialyse : greffe préemptive. Environ 15% des greffons rénaux sont issus d'un donneur vivant. Dix ans après la greffe, la survie des greffons prélevés sur donneur vivant est de 76,3 %, elle est de 61,4 % pour les greffons prélevés sur donneur décédé (10).

c. Epidémiologie

En France :

D'après le registre des traitements français de suppléance de l'IRC - rapport annuel 2018 du réseau REIN (Réseau Epidémiologique et Information en Néphrologie) (13), l'incidence globale de l'IRT traitée est estimée à 168 par million d'habitant (pmh) avec 11343 personnes ayant commencé un traitement de suppléance pour IRT dont 10879 par dialyse (161pmh) et 464 (7pmh) par transplantation, en France en 2018.

Avec 89692 patients traités au 31 décembre 2018, la prévalence nationale brute de l'IRT traitée est de 1328 pmh, dont 729 pmh traités par dialyse et 598 pmh ayant une greffe rénale fonctionnelle (**Figure 1**). Elle est 1,7 fois plus élevée chez l'homme que chez la femme. L'âge moyen des patients prévalents est de 63,3 ans, avec une médiane de 65,3 et un écart type de 16,3.

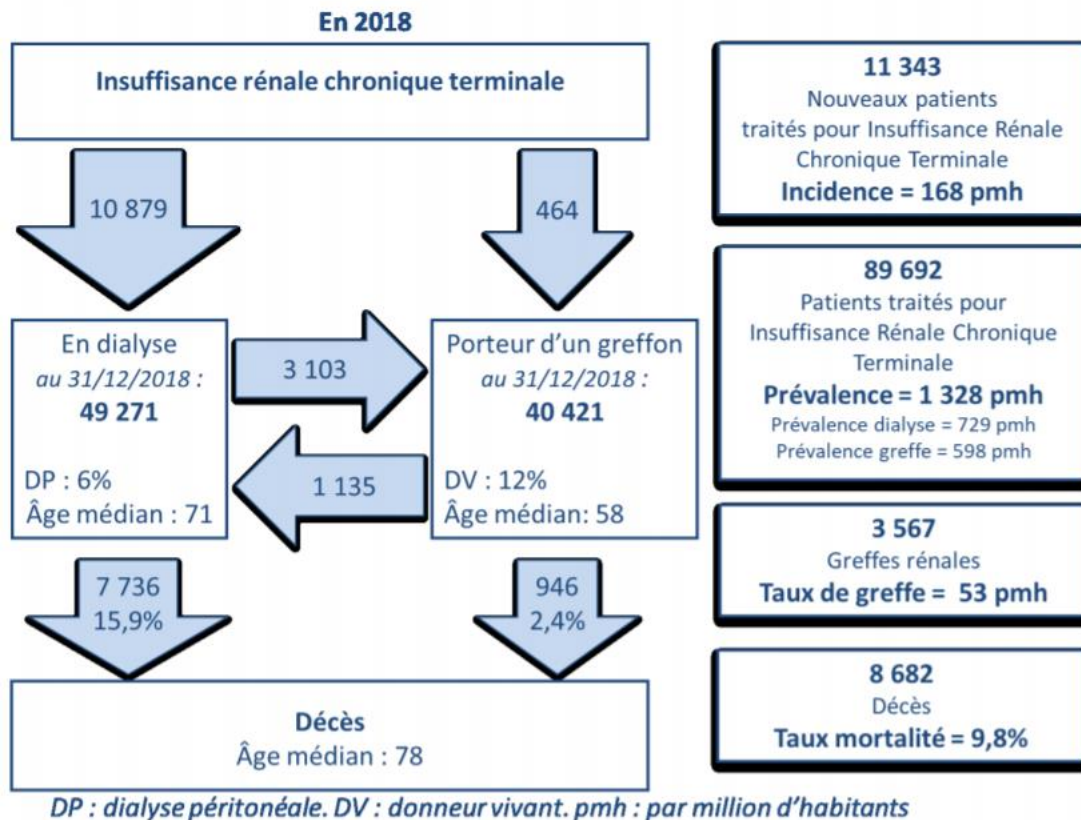


Figure 1 : incidence et prévalence des patients insuffisants rénaux traités par suppléance en 2018 (d'après le rapport annuel 2018 du Réseau Epidémiologique et Information en Néphrologie)

Parmi l'ensemble des patients prévalents, les causes d'insuffisance rénale les plus fréquentes sont les néphropathies hypertensives ou vasculaires (23,7%) et la néphropathie diabétique (22,6%). Les glomérulonéphrites primitives représentent 13,3% des néphropathies initiales, les pyélonéphrites 5,1%, la polykystose 5,9%, les autres causes 14,4% et les causes inconnues 15,1% de l'ensemble. La liste détaillée des néphropathies initiales est reportée en **Annexe 2**.

La prévalence de la maladie rénale stade 5 doit tenir compte d'une proportion non négligeable de patients avec un DFG de moins de 15 ml/min/1,73 m² ne recevant pas de traitement de suppléance, spécialement dans les tranches d'âge élevées (13).

En Haute-Normandie :

Avec 2364 patients traités pour IRT au 31 décembre 2018 sur le territoire haut-normand, la prévalence brute est de 1259 pmh : 626 pmh traités par hémodialyse (1176 patients), 50 pmh traités par dialyse péritonéale (93 patients) et 583 pmh traités par transplantation (1095 patients) (13). Le sexe ratio

des patients prévalents est le même qu'au niveau national. L'âge moyen des patients prévalents est de 63,7 ans, avec une médiane de 65,8 et un écart type de 16. Les causes de l'IRT traitée par dialyse se répartissaient comme suit : 14,1% de glomérulonéphrite primitive, 6% de pyélonéphrite, 4,6% de polykystose, 26,1% de néphropathie diabétique, 25,4% de néphropathie hypertensive et vasculaire, 13,4% autre et 10,5% inconnu. Celles de l'IRT traitée par greffe étaient : 27,4% de glomérulonéphrite primitive, 9,6% de pyélonéphrite, 14,6% de polykystose, 8,3% de néphropathie diabétique, 6,9% de néphropathie hypertensive et vasculaire, 23,7% autre et 9,4% inconnu.

Il a été comptabilisé 329 cas incidents en 2018 en Haute-Normandie (13).

2) Trouble du bilan phospho-calcique

a. Régulation du bilan phospho-calcique

La régulation du métabolisme phospho-calcique est assurée par trois organes, l'intestin, l'os et le rein, à l'aide d'un système hormonal composé de 2 hormones principales : la parathormone (PTH) et la vitamine D sous sa forme active : le calcitriol (1,25-dihydroxycholecalciférol). La calcitonine et une autre hormone, la Fibroblast Growth Factor 23 (FGF23), décrite plus récemment, régulée par la protéine klotho, interviennent également dans cette régulation (14).

Dans le corps humain, plus de 99% du calcium et environ 85% du phosphate se situe dans le cristal d'hydroxyapatite du squelette. Environ 14% du phosphate est intracellulaire. Dans le plasma, le calcium est lié à des protéines (40-45%), principalement l'albumine, ou lié à des anions (5 à 10 %) ou sous forme ionisé (50%) ; le phosphate est sous sa forme inorganique : ionisée (55%) ou associée à des cations (35%) ou liée à des protéines (10%). La calcémie normale est située entre 2,20 et 2,60 mmol/l (pour un taux d'albumine normal et à pH normal). Les valeurs normales pour la phosphatémie vont de 0,80 à 1,45 mmol/l (15,16).

La PTH est la principale hormone hypercalcémiant, elle est également hypophosphatémiant. Cette protéine de 84 acides aminés est synthétisée continuellement par les cellules parathyroïdiennes et est stockée dans des vésicules. La sécrétion de PTH est inhibée par une augmentation de la calcémie ionisée détectée via la liaison du calcium ionisé extracellulaire au récepteur sensible au calcium (CaSR) situé au niveau des cellules parathyroïdiennes. Au contraire, si la calcémie ionisée diminue, le CaSR est inactivé et les cellules parathyroïdiennes libèrent la PTH. Sa sécrétion est également inhibée par la liaison calcitriol-récepteur de la vitamine D des cellules parathyroïdiennes.

Son action hypercalcémiant utilise plusieurs mécanismes : elle stimule la résorption osseuse avec libération du calcium de l'os vers le plasma et du phosphate, elle augmente la réabsorption rénale du calcium, principalement au niveau du tubule contourné distal où elle augmente l'abondance d'un canal calcium : Transient Receptor Potential Channel Vanilloid Subtyp 5 (TRPV5) (concerne 5 à 15% de la quantité du calcium filtré par le glomérule) et elle stimule la synthèse et l'activité de l'1-alpha-hydroxylase permettant la synthèse de calcitriol. Son action hypophosphatémiant s'effectue en diminuant la réabsorption rénale des phosphates en inhibant l'expression du co-transporteur sodium/phosphate de type IIa (NPT2a) au niveau de la membrane apicale des cellules du tubule proximal (15).

La vitamine D synthétisée par la peau ou apportée par l'alimentation, est transformée en substance active après une double hydroxylation, la première s'effectue sans régulation au niveau du foie, la deuxième au niveau du rein. Cette hydroxylation rénale est stimulée par la PTH, par une hypophosphatémie, par une baisse de la calcitriolémie ou par de faibles apports alimentaires en calcium (15). Elle a un effet hypercalcémiant et hyperphosphatémiant. Son augmentation diminue la synthèse de PTH et augmente la production de FGF23 (16).

Elle augmente l'absorption intestinale du calcium en stimulant les différents gènes dont les produits participent au transport actif transcellulaire : la protéine Transient Receptor Potential Channel Vanilloid Subtyp 6 (TRPV6) au pôle apical de l'entérocyte permet l'entrée du calcium dans la cellule, et la calbindine 9k en se liant au calcium permet son transport jusqu'au pôle basal. Elle augmente également l'absorption intestinale du phosphate en stimulant l'expression du co-transporteur sodium/phosphate de type IIb (NPT2b) au niveau de la membrane apicale des entérocytes. Elle semble également augmenter la réabsorption tubulaire du calcium en augmentant la production de TRPV5 (15).

Le FGF23 est une phosphatonine (facteur circulant ayant un effet phosphaturiant majeur) produite par l'os. Les souris dont le gène *FGF23* a été inactivé au niveau des 2 allèles présentent une hyperphosphatémie avec augmentation de la réabsorption rénale et une élévation du calcitriol sérique (17). Son action de diminution de la réabsorption tubulaire rénale proximale du phosphate s'effectue en inhibant l'adressage des protéines NPT2a et du co-transporteur sodium/phosphate de type IIc (NPT2c) à la membrane apicale. Elle possède une action inhibitrice sur la synthèse du calcitriol en inhibant l'alpha-1-hydroxylase rénale (15,17). La protéine klotho se lie au Fibroblast Growth Factor Receptor 1 rénal, le convertissant en récepteur spécifique au FGF23 (18).

La calcitonine sécrétée par les cellules parafolliculaires C de la thyroïde a un effet hypocalcémiant et hypophosphatémiant en inhibant la résorption ostéoblastique. Sa sécrétion est stimulée en réponse à une hypercalcémie (19).

L'absorption intestinale du calcium et du phosphate.

Calcium et phosphate sont principalement absorbés dans le duodénum, le jéjunum et l'iléon, selon deux processus : un passif non saturable, paracellulaire, dépendant du gradient de concentration et du gradient électrochimique entre la lumière intestinale et le plasma, et un actif, saturable, transcellulaire médié par le calcitriol et des apports faibles en calcium ou phosphate, à l'aide de protéines permettant l'entrée dans les cellules entérocytaires : le TRPV6 pour le calcium et NPT2b pour le phosphate (**Figure 2**). Le processus actif est prépondérant lorsque les apports sont faibles (15) (20).

L'apport alimentaire journalier du phosphate est généralement compris entre 25 et 60 mmol. Sous sa forme organique, son absorption nécessite l'intervention des peptidases et environ 40 à 60% de cet apport est biodisponible, alors que sous sa forme inorganique, plus de 90% du phosphate est biodisponible. Les aliments riches en phosphates organiques sont les viandes, les produits laitiers, les céréales complètes, les légumineuses et les noisettes. Les additifs alimentaires à base de phosphates inorganiques sont fréquemment utilisés dans l'industrie alimentaire (21).

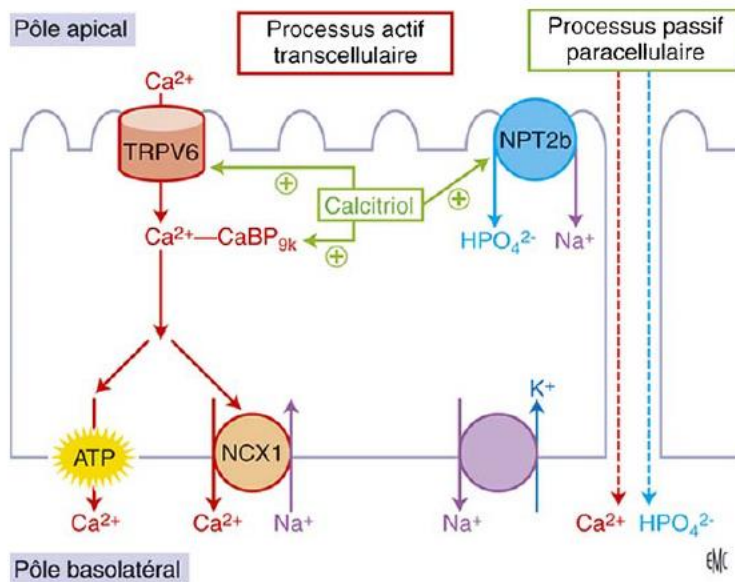


Figure 2 : Schéma de l'absorption digestive du calcium et du phosphate (d'après Courbebaisse et al., 2011).

b. Trouble du bilan phospho-calcique chez l'insuffisant rénal chronique

Le rein joue un rôle primordial dans la régulation du bilan phospho-calcique. Son dysfonctionnement entraîne donc des perturbations de ce bilan avec des complications plus ou moins sévères, parfois vitales. La physiopathologie des troubles phosphocalciques dans l'IRC est schématisée dans la **Figure 3**.

L'augmentation du FGF23 et la diminution de l'activité alpha-1-hydroxylase rénale entraînent un déficit en calcitriol et une hypocalcémie (22,23). Toutefois, dans certains cas, les causes d'insuffisance rénale telles que le myélome ou la métastase osseuse, ou une autre cause d'hypercalcémie surajoutée, entraîneront une absence d'hypocalcémie chez un insuffisant rénal chronique.

En réponse à la baisse du calcitriol et à l'hypocalcémie, une hyperparathyroïdie secondaire se met en place. Si cette hyperparathyroïdie se prolonge, l'hyperplasie puis l'autonomisation des glandes parathyroïdiennes entraînent une hyperparathyroïdie tertiaire, avec une sécrétion de PTH augmentée, autonome.

La maladie osseuse rénale correspond à l'ostéomalacie secondaire au déficit en vitamine D et à l'ostéite fibreuse (destruction osseuse accélérée) secondaire à l'hyperparathyroïdie.

La diminution de l'excrétion rénale des phosphates entraîne une hyperphosphatémie. Ce trouble intervient lors d'insuffisances rénales aux stades élevés : >40% des patients présentant un DFG < 20 ml/min/1,73m², <15% de ceux avec un DFG de 20 à 29 ml/min/1,73m² et 5% de ceux avec un DFG de 30 à 39 ml/min/1,73m² (1). En effet, l'augmentation aux stades précoces d'IRC (stade 2 et 3) du FGF23 permet de maintenir l'excrétion rénale des phosphates malgré la baisse du DFG (10).

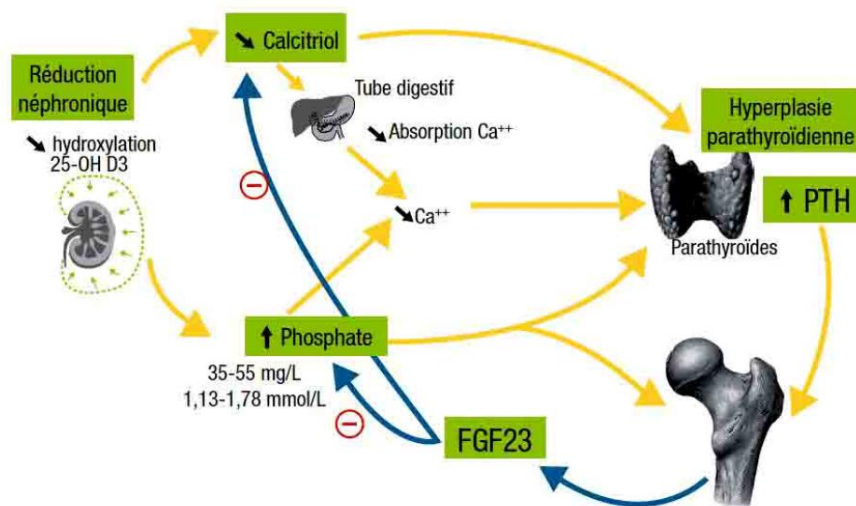


Figure 3 : physiopathologie des troubles phosphocalciques dans l'IRC selon le collège universitaire des enseignants de Néphrologie

c. L'hyperphosphatémie, un facteur de risque de mortalité

L'hyperphosphatémie est un facteur de risque de mortalité indépendant chez les patients dialysés. Block (24) en 1998 a montré, à partir des données de l'United States Renal Data System, un risque relatif de décès de 1,27 chez les patients présentant une phosphatémie supérieure à 6,5 mg/dl par rapport à ceux présentant une phosphatémie entre 2,4 et 6,5 mg/dl, chez des patients hémodialysés depuis 1 an. Ce risque augmente avec l'augmentation de la phosphatémie : il passe de 1,13 pour la population présentant une phosphatémie entre 6,6 et 7,8 mg/dl, à 1,34 pour les patients ayant une phosphatémie entre 7,9 mg/dl et 16,9 mg/dl, par rapport à un taux de phosphatémie normal. Dans cette étude incluant 6407 patients, 50% avaient un taux de phosphatémie supérieur à 6,0mg/dl et 25% un taux supérieur à 7,4 mg/dl. Il n'y a pas de différence significative dans le risque de mortalité suivant le taux de calcémie. L'augmentation du produit calcémie X phosphatémie ($Ca \times PO_4$), ainsi qu'une augmentation du taux de PTH sont corrélées à un risque de mortalité plus élevé. Le risque relatif de mortalité associé au taux élevé de phosphatémie reste le même dans la population au sein de laquelle la PTH est contrôlée. L'étude de Ganesh (25) de 2001 étudie les causes de mortalité liées à l'augmentation de la phosphatémie. Les patients présentant une phosphatémie supérieure à 6,5 mg/dl ont un risque relatif de mortalité par maladies coronariennes (infarctus myocardique et maladie cardiaque athéroscléreuse) et par mort subite (arrêt cardiaque et hyperkaliémie) plus élevé (respectivement de 1,41 et 1,20) par rapport aux patients présentant un taux entre 2,4 et 6,5 mg/dL (respectivement $p=0,0005$ et $p=0,005$). L'hyperphosphatémie augmente les calcifications vasculaires accélérant l'athérosclérose. Les mécanismes de ces calcifications impliqueraient une transdifférenciation ostéo-chondrogénique des cellules musculaires lisses vasculaires, ainsi qu'une apoptose de ces cellules et une dégradation de l'élastine de la matrice extra-cellulaire par augmentation des métalloprotéinases matricielles, stimulées par l'hyperphosphatémie (26,27).

d. Traitement des troubles phosphocalciques de l'insuffisant rénal chronique

Traitement de l'hyperparathyroïdie secondaire

Le traitement repose sur le calcitriol et les analogues de la vitamine D. Néanmoins, des études ont montré un risque d'hypercalcémie avec ces traitements. De plus, une élévation modérée de la parathormone peut être considérée comme une réponse adaptative appropriée. C'est pourquoi les recommandations du KDIGO 2017 (2) réservent l'utilisation du calcitriol et des analogues de la vitamine D chez les IRC aux stades 3 à 5 présentant une hyperparathyroïdie sévère et progressive. Au stade 5D,

l'utilisation du calcitriol ou des analogues de la vitamine D plus ou moins associés à des calcimimétiques, ou l'utilisation de calcimimétiques seuls sont recommandées chez les patients requérant un traitement contre l'hyperparathyroïdie. Au stade 5D, il est suggéré de maintenir les taux de PTH dans un intervalle d'environ 2 à 9 fois la limite supérieure de la normale.

La parathyroïdectomie reste une option thérapeutique valable, en particulier en cas d'échec des traitements médicamenteux.

Traitement des troubles calciques

Selon les recommandations KDIGO de 2017 (2), Le traitement de l'hypocalcémie se juge au cas par cas, une hypocalcémie minime, asymptomatique chez un patient traité par calcimimétique est acceptable. Un traitement pour éviter l'hypercalcémie est recommandé.

En cas de dialyse, il est suggéré d'utiliser un dialysat avec une concentration en calcium entre 1,25 et 1,50 mmol/l (2,5 et 3 mEq/l).

L'hypocalcémie peut être traitée par une supplémentation calcique orale, dont les formes galéniques sont nombreuses, le plus souvent à base de carbonate de calcium, plus ou moins associée à une supplémentation en vitamine D (28).

Traitement de l'hyperphosphatémie

Selon les recommandations KDIGO de 2017 (2), il est suggéré de traiter seulement l'hyperphosphatémie manifeste (progressive ou persistante) pour rejoindre des valeurs normales. La prévention plutôt que le traitement de l'hyperphosphatémie pourrait être utile au stade 3A à 5D, mais les données actuelles sont insuffisantes pour soutenir cette approche.

Il est recommandé de limiter l'apport alimentaire de phosphate. L'apport alimentaire en phosphate se fait sous 3 formes : les phosphates naturels, les phosphates ajoutés (additifs) et les phosphates dans les compléments alimentaires et les médicaments.

Il est suggéré de limiter la dose des chélateurs du phosphate à base de calcium, néanmoins, il n'a pas été recommandé de dose maximale précise.

Une étude (21) a montré que le remplacement des aliments contenant des additifs par des aliments n'en contenant pas, permet de réduire la phosphatémie sans interférer sur le statut nutritionnel chez des patients dialysés.

Si le régime alimentaire est insuffisant, des chélateurs du phosphate sont introduits.

Chez le patient dialysé, les chélateurs calciques tels que le carbonate de calcium et l'acétate de calcium, ainsi que les chélateurs non calciques tels que le sévélamer hydrochloryde, le sévélamer carbonate et le carbonate de lanthane peuvent être utilisés.

Chez le patient insuffisant rénal chronique non dialysé, seuls le carbonate de calcium et le sévélamer carbonate sont utilisés. Le carbonate de lanthane a une AMM dans cette indication mais sans remboursement (28).

La dialyse ne permet pas de réguler ce paramètre. La concentration de phosphate diminue progressivement au cours des deux premières heures d'hémodialyse et dépend principalement de la concentration de phosphate dans le volume extracellulaire. Puis la concentration de phosphate se stabilise jusqu'à la fin de la dialyse, liée à une diminution de l'élimination et à un transfert du phosphate intracellulaire vers le secteur extracellulaire. À la fin de la dialyse, un rebond de la phosphatémie avec une concentration rejoignant celle de pré-dialyse en quelques heures est constaté. Une dialyse longue (>6h) ou plus fréquente (journalière) permet d'épurer davantage de phosphate (29).

B) Carbonate de lanthane : FOSRENOL®

Le FOSRENOL® est un chélateur du phosphate, indiqué en seconde intention dans le contrôle de l'hyperphosphatémie chez les patients présentant une IRC sous hémodialyse ou sous DPCA. Son principe actif est le carbonate de lanthane hydraté.

Il est commercialisé par le laboratoire SHIRE PHARMACEUTICALS CONTRACTS, sous les posologies et les formes suivantes : 1000 mg comprimé à croquer, 1000 mg poudre orale, 750 mg comprimé à croquer, 750 mg poudre orale et 500 mg comprimé à croquer. La forme 250 mg comprimé à croquer a arrêté d'être commercialisée le 25/02/2016.

1) Le lanthane

Le lanthane est un élément chimique de symbole La et de numéro atomique 57. Il s'agit d'un ion trivalent La^{3+} . Il fait partie de la famille des lanthanides, sous-groupe des terres rares. Les terres rares sont des groupes de métaux constitués de 17 éléments chimiques aux propriétés voisines comprenant le scandium, l'yttrium et les lanthanides. Il a été découvert en 1839 par Carl Gustav Mosander.

Les terres rares (contrairement à ce que leur nom laisse supposer) sont relativement abondantes dans l'écorce terrestre, mais sont peu concentrées, rendant leur exploitation difficile (30).

Présent naturellement dans l'environnement, la mesure des concentrations naturelles chez des patients présentant une IRC non traitée par le carbonate de lanthane hydraté pendant les études cliniques de phase III a révélé des concentrations de lanthane inférieures à 0,05 à 0,90 ng/mL dans le plasma et inférieures à 0,006 à 1,0 µg/g dans les échantillons de biopsie osseuse (31).

Le lanthane est utilisé principalement de façon industrielle, dans le craquage catalytique (26%) et les batteries NiMH (Nickel Metal Hydrure) (26%). 31500 tonnes sont consommées chaque année au niveau mondial. Le principal producteur est la Chine (87%), situé loin devant les Etats-Unis (8%) (30).

Contenu dans des minerais, son extraction nécessite de le séparer des autres composants, à l'aide de l'hydrométallurgie ou de la pyrométallurgie ou de procédés de chimie fine, extractive, séparative. Ces techniques posent des problèmes environnementaux (30).

2) Autorisation de Mise sur le Marché du FOSRENOL®

Le FOSRENOL® obtient son AMM le 04 juillet 2005, dans le cadre d'une procédure de reconnaissance mutuelle (pays rapporteur : Suède) (32), il est alors indiqué de première intention dans le contrôle de l'hyperphosphorémie chez les patients présentant une IRC sous hémodialyse ou DPCA.

Le 18 janvier 2012, l'HAS a pris en compte les risques potentiels liés à l'accumulation du lanthane dans les os et les tissus, et dans l'attente des résultats des études évaluant la tolérance du carbonate de lanthane à long terme, ces spécialités ont été considérées comme des traitements de seconde intention. Les alternatives thérapeutiques, constituées principalement par les chélateurs calciques et le sevelamer, sont à privilégier en première intention (33). Cette AMM n'a pas été modifiée lors du renouvellement de l'inscription le 7 décembre 2016. Un avis défavorable au remboursement dans l'indication : « Insuffisance rénale chez les patients non dialysés ayant des taux de phosphates sériques $\geq 1,78$ mmol/l et chez lesquels seul un régime alimentaire pauvre en phosphate est insuffisant pour contrôler les niveaux de phosphate sérique. » a été donné lors de cette commission. De 2011 à 2015, le nombre d'unités vendues varie de 37 000 à 41 000 unités par an (34).

3) Propriétés pharmacodynamiques

Ce médicament appartient à la classe thérapeutique des Médicaments pour le traitement de l'hyperkaliémie et de l'hyperphosphorémie, son code ATC (Anatomique, Thérapeutique et Chimique) est V03AE03 : V=Divers ; 03 : tous autres médicaments ; AE : Médicaments de l'hyperkaliémie et de l'hyperphosphorémie ; 03 : carbonate de lanthane.

Le FOSRENOL® contient du carbonate de lanthane hydraté. L'activité du carbonate de lanthane hydraté en tant que chélateur du phosphate résulte de la forte affinité des ions lanthane pour le phosphate alimentaire. Ces ions lanthane sont libérés à partir du sel carbonate dans l'environnement acide de l'estomac (35). In vitro, ils lient 97% du phosphore à pH 3-5, proche de celui de l'estomac (36).

Le phosphate de lanthane insoluble ainsi formé, empêche l'absorption du phosphate à partir de l'appareil digestif, qui est directement éliminé dans les fèces.

La liaison entre le lanthane et le phosphate alimentaire se produisant dans la lumière de l'estomac et de la partie haute de l'intestin grêle, l'efficacité thérapeutique de FOSRENOL® ne dépend pas des concentrations plasmatiques de lanthane.

4) Propriétés pharmacocinétiques

Absorption

L'absorption intestinale du carbonate de lanthane est minime. La biodisponibilité orale absolue est estimée à moins de 0,002 % chez le sujet sain (37).

Chez le sujet sain et le patient dialysé, la concentration plasmatique augmente en fonction de la dose, mais de manière non proportionnelle (38). L'absorption digestive serait augmentée chez le rat insuffisant rénal chronique par rapport au rat normal, avec des concentrations hépatiques plus élevées dans le premier groupe, sans différence dans les concentrations plasmatiques (39).

Le suivi régulier des taux sanguins de lanthane chez 1707 patients en dialyse rénale traités par le carbonate de lanthane hydraté pendant 2 ans maximum n'a mis en évidence aucune augmentation des concentrations plasmatiques de lanthane au cours de cette période (35).

Distribution

In vitro, le lanthane est fortement lié aux protéines plasmatiques (>99,7%) (40).

Dans les études à long terme, conduites chez l'animal, le lanthane est distribué dans les tissus. Le foie est l'organe dont la concentration en lanthane est la plus élevée. Les autres organes présentant une concentration de lanthane augmentant avec la prise de carbonate de lanthane sont le tube digestif et l'os. Ces concentrations tissulaires sont plus élevées chez les rats insuffisants rénaux chroniques par rapport aux rats témoins lors d'une prise orale, avec par exemple une concentration 2 à 5 fois supérieure au niveau du foie, sans différence au niveau des concentrations plasmatiques (41), toutefois cette différence n'est

pas retrouvée lors de la prise intraveineuse, ce qui suggère une absorption intestinale plus importante chez le rat insuffisant rénal (39).

Ces concentrations tissulaires augmentent avec le temps, atteignant au niveau du foie un plateau, alors qu'elle continue d'augmenter au niveau de l'os (39).

Le passage de la barrière hémato-encéphalique reste controversé avec une étude retrouvant significativement une concentration augmentée au niveau du cerveau (41). Toutefois, dans plusieurs études chez le rat, la prise de lanthane orale n'a pas conduit à la détection de ce produit au niveau du cerveau (39,42).

L'évolution des taux tissulaires de lanthane après arrêt du traitement est différente suivant les tissus. Une proportion de lanthane a été retrouvée dans certains tissus plus de six mois après l'arrêt du traitement (35).

Métabolisation

Le lanthane n'est pas métabolisé.

Élimination

Après administration orale, la grande majorité de la dose de lanthane est non absorbée, éliminée directement dans les fèces.

Dans le modèle animal (rat), le lanthane plasmatique est éliminé essentiellement par voie biliaire. Après injection intraveineuse de chlorure de lanthane, 85,6% du lanthane a été retrouvé dans la bile sur une période de 5 jours (40).

Dans un essai de phase 1, Pennick et al. (37) ont montré que seulement 0,000031 % \pm 0.000034% d'une dose orale est éliminée dans l'urine chez le sujet sain. La clairance rénale est d'environ 1,36 \pm 1,43 ml/min. Après administration intraveineuse, l'excrétion rénale est une voie d'élimination mineure, représentant moins de 2% de l'élimination.

5) Efficacité et tolérance

Une étude européenne (43), multicentrique incluant 800 patients a comparé l'efficacité et la tolérance du carbonate de lanthane en le comparant au carbonate de calcium. Au terme de 5 semaines de titration, la concentration plasmatique de phosphate a été abaissée en dessous de 1,8 mmol/l chez 57,8% des patients du groupe carbonate de lanthane versus (vs) 70,3% des patients du groupe carbonate de calcium. Après 25 semaines de traitement, la concentration de plasmatique est restée en dessous de

1,8 mmol/l chez 65,8% des patients du groupe carbonate de lanthane vs 63,9% des patients du groupe carbonate de calcium. Cette différence n'était pas significative ($p=0,73$).

Dans cette étude, concernant les effets indésirables, la principale différence entre les deux groupes a été l'hypercalcémie, survenant chez 0,4% des patients traités par carbonate de lanthane vs 20,2% des patients traités par carbonate de calcium ($p<0,001$). Les autres effets secondaires avaient une fréquence comparable dans les deux groupes et étaient d'intensité minime ou modérée. Les effets secondaires les plus fréquents sous carbonate de lanthane étaient gastro-intestinaux (diarrhée (12,6%), nausée (15,9%), vomissement (18,4%), constipation (6%).

D'autres études ont confirmé l'efficacité du FOSRENOL® pour réduire la phosphatémie chez les patients hémodialysés avec un maintien de cette réduction sur plusieurs années (44–46).

Une étude (47) a montré que la survie à 2 ans était comparable entre le groupe traité par FOSRENOL® et le groupe traité de façon standard (19,9% vs 23,3%, $p=0,18$).

La liste des effets indésirables rencontrés après la prise de FOSRENOL® et leur fréquence sont exposées **Annexe 3**.

La sécurité d'emploi à long terme pose la question d'une éventuelle accumulation de lanthane dans différents organes : le foie, l'os, le système nerveux central et le tractus gastro-intestinal.

Effet sur le foie

Sur un suivi jusqu'à 6 ans, il n'a pas été montré de modification significative des transaminases et de la bilirubine. Des événements hépato-biliaires sont survenus pendant le traitement chez 12 patients, non reliés au traitement : lithiase vésiculaire (4 patients), augmentation des enzymes hépatiques (1 patient), hépatomégalie (2 patients), augmentation de la gamma-glutamyltranspeptidase (3 patients), cholestase hépatique (1 patient) (48).

Effet sur l'os

Dans les études à long terme chez l'homme, il a été constaté une augmentation des concentrations osseuses de lanthane au cours du temps et une amélioration de la maladie rénale osseuse. Après un an de traitement chez 10 patients, la concentration de lanthane osseuse est passée de 0,05+/-0,03 à 2,3+/-1,6 µg/g (statistiquement supérieure au groupe contrôle ($p<0,05$)) avec une concentration maximale mesurée à 5,5 µg/g, sans différence sur les paramètres de minéralisation osseuse (taux de formation osseuse, volume ostéoïde et taux d'apposition minérale). Après 2 ans d'arrêt de traitement, les concentrations ont diminué lentement atteignant 1,9+/-1,6 µg/g (49).

Dans l'étude de Shigematsu (50), la médiane de la concentration de lanthane osseuse chez 7 patients à un an de traitement, était de $0,98 \pm 2 \mu\text{g/g}$ avec un maximum de $2,99 \mu\text{g/g}$, elle passe (mesurée chez 4 patients) à $4,27 \pm 2 \mu\text{g/g}$ avec un maximum de $6,45 \mu\text{g/g}$ après 3 ans de traitement. À un an de traitement, 4 patients ont amélioré leur maladie rénale osseuse (2 patients étaient classées initialement en os adynamique et 2 patients en ostéite fibreuse), les 3 autres patients ne présentaient pas initialement de maladie rénale osseuse.

Une autre étude retrouve une amélioration de la maladie rénale osseuse : chez 33 patients traités par carbonate de lanthane, le nombre de patients porteurs d'anomalies osseuses est passé de 36 à 18%, alors que dans le groupe traité par carbonate de calcium, incluant 30 patients, il est passé de 43 à 53% (51).

Effet sur le système nerveux central

Une étude sur 360 hémodialysés a montré que le carbonate de lanthane n'affecte pas la fonction cognitive après deux ans de traitement, avec une diminution comparable à celle retrouvée avec le traitement standard (52).

Effet sur le tractus gastro-intestinal

Des cas de dépôts de lanthane au niveau gastrique et duodéal, ainsi qu'au niveau œsophagien et colique ont été rapportés dans la littérature depuis 2015.

C) Dépôts de lanthane au niveau gastrique et duodéal

1) Premiers cas décrits en 2015

En janvier 2015, Makino et al. (3) rapporte le premier cas de dépôt de lanthane au niveau gastrique, chez une femme de 63 ans. Elle était sous dialyse péritonéale depuis 7 ans et a pris 750 mg par jour de carbonate de lanthane d'août 2009 à janvier 2013 puis 500 mg par jour jusqu'en mai 2014. En novembre 2013, la patiente a bénéficié d'une endoscopie digestive haute, devant des brûlures gastriques et un hoquet. Les biopsies mettent en évidence un adénocarcinome gastrique bien différencié. En mai 2014, une dissection endoscopique de la sous-muqueuse est réalisée. A l'endoscopie, des points blancs, petits, nombreux et irréguliers sont observés. L'analyse histologique met en évidence, en dehors de la zone tumorale, une accumulation de macrophages, associée à la présence de matériel, fin, granulaire,

marron, parfois cristalloïde ou sous forme d'aiguille. L'analyse par spectroscopie à rayons X à dispersion d'énergie confirme la présence de lanthane, associé à du phosphore.

La même année, Rothenberg (4) et Tonooka (53) rapportent chacun un cas :

- un homme de 64 ans, hémodialysé, s'est présenté pour fièvre (38,3°C), nausées et anorexie. Les biopsies gastriques, duodénales et œsophagiennes distales étaient le siège d'agrégats histiocytaires avec dépôts denses et granulaires.

- une femme de 81 ans, hémodialysée, a pris 250 mg/jour de carbonate de lanthane pendant 7 mois. Un antécédent de cancer gastrique 7 ans plus tôt et une gêne gastrique, a justifié une endoscopie digestive haute, mettant en évidence une néoplasie gastrique. La pièce de résection confirmait la néoplasie et mettait en évidence une réaction histiocytaire avec dépôts de lanthane.

Haratake (54) rapporte 6 cas de début 2009 à septembre 2014 : 3 hommes et 3 femmes, de 64 à 69 ans hémodialysés ou sous dialyse péritonéale, sous FOSRENOL® entre 1 an et 9 mois jusqu'à 4 ans et 1 mois, à des doses allant de 750 à 1000 mg par jour. La plainte initiale pour chaque patient était une gêne abdominale et des épigastalgies. Une infection à Helicobacter Pylori (HP) était retrouvée chez un patient.

2) Signes cliniques des patients présentant des dépôts

Dans la littérature, les signes cliniques ayant motivé l'endoscopie digestive étaient variés et non spécifiques : épigastalgies, gênes abdominales, nausées, anorexie, fièvre, méléna, dysphagie, reflux gastro-œsophagien (RGO), anémie, absence de signes cliniques, surveillance de cancer gastrique (3-5,7,54,55).

3) Description endoscopique des dépôts

En endoscopie, au niveau gastrique, des dépôts granulaires blancs sont observés plus fréquemment chez des patients traités par carbonate de lanthane par rapport à une population non traitée (6), ces aspects avaient déjà été notés dans plusieurs cas rapportés (3,56). Des aspects de muqueuse blanchâtre annulaire et de muqueuse blanchâtre diffuse sont également décrits (57). Des aspects non spécifiques tels que l'érosion, l'ulcération, la gastrite, l'érythème, le polype hyperplasique et le polype glandulo-kystique peuvent être observés chez les patients traités par carbonate de lanthane (4,7,54), sans être plus fréquents par rapport à une population non traitée (6).

Au niveau duodéal, des dépôts diffus de microgranules blanchâtres (58) ou des villosités blanchâtres (59), mieux vus en endoscopie à bande spectrale étroite (60), sont décrits. Ces villosités blanchâtres sont

observées chez 88,2% des patients présentant des dépôts duodénaux (15/17 patients). Toutefois, les lésions blanchâtres duodénales peuvent avoir d'autres étiologies : lymphome folliculaire, lymphangiectasie, lymphangiome, adénome, polype hyperplasique, duodénite et érosion (61).

4) Description histologique des dépôts

À la coloration par l'Hémalum-Eosine (HE), les dépôts observés sont constitués d'une matière fine, amorphe, non biréfringente en lumière polarisée, d'aspect cristalloïde. Leur couleur varie entre le brunâtre, le grisâtre et le pourpre ; ils sont parfois incolores. Ils peuvent être granulaires, parfois en forme d'aiguille, en bâtonnets ou en tiges frisées ou enroulées, présentant des ramifications irrégulières. Ils sont de densité variable, déposés dans le tissu ou phagocytés par les histiocytes. Ils sont situés dans le chorion de la muqueuse, occasionnellement au niveau de la musculaire muqueuse, sans atteindre la sous muqueuse (3,54,62–64). Ils sont Von Kossa négatifs et faiblement colorés ou négatifs au PAS, au PAS-diastase et au Perls (7). Ils sont associés à une réaction histiocytaire. Les histiocytes sont plus ou moins épithélioïdes, éosinophiles pâles parfois gigantomégaocytaires, se disposant de façon diffuse, pouvant prendre une disposition vaguement nodulaire, sans organisation granulomateuse (7). Sur une série de 23 patients, Shitomi retrouvait dans tous les cas cette réaction histiocytaire (64). Goto (55) ne retrouvait pas chez deux patients de réaction histiocytaire associée aux dépôts, parmi les 14 patients qu'il étudie.

Le diagnostic peut être réalisé en microscopie optique sous lumière conventionnelle par l'observation des dépôts décrits ci-dessus, parfois aidé par les informations concernant l'administration présente ou passée du carbonate de lanthane au patient. L'analyse par spectrométrie à rayons X à énergie dispersive n'est pas requise sauf dans les cas où les dépôts sont subtiles ou non typiques (65).

En microscopie électronique à balayage, le lanthane déposé est visible sous forme de zones lumineuses, composées d'agrégats de particules mesurant de 0,3 à 5 microns de diamètre. La cartographie par spectroscopie à rayons X à énergie dispersive montre au niveau des zones lumineuses la présence d'éléments phosphate et lanthane, constituant une preuve directe (65). Il s'y associe dans certains cas un plus petit pic de calcium et/ou de fer (64).

5) Fréquence des dépôts

La proportion de dépôt chez les patients prenant du carbonate de lanthane est variable. Elle est de 53,3% (16/30) dans l'étude d'Hattori (66). Sur une série de 14 patients prenant du FOSRENOL® et ayant eu des biopsies gastriques, 12 présentaient des dépôts gastriques de lanthane (85,7%) (55). Dans la série

de Murakami (67), sur 90 patients traités par carbonate de lanthane, 9 ont été biopsiés. Des dépôts gastriques étaient diagnostiqués chez 7 patients (77,8%). Une autre série de 45 patients cette fois, mettait en évidence des dépôts gastriques ou duodénaux chez 44 d'entre eux (97,8%) (6).

Toutes ces études étaient japonaises et rétrospectives.

6) Lésions concomitantes rapportées

Plusieurs cas de carcinome gastrique diagnostiqué concomitamment à la présence de dépôts ont été rapportés : les dépôts se trouvaient dans les aires essentiellement non tumorales (3,53,56,62). Les dépôts étaient également retrouvés au niveau de territoires de métaplasie intestinale (62).

Quelques cas d'infection à HP sont également relevés (54), mais la plupart des cas sont négatifs pour HP (3,54,59). Shitomi (64) rapporte 23 cas de « lanthanose gastrique » sans infection par HP. Chez les patients dialysés japonais, la prévalence de l'infection à HP est d'environ 50%, et il a émis l'hypothèse que l'HP pourrait prévenir les dépôts de lanthane (64).

Dans l'étude de Ban (5), sur 24 patients présentant des dépôts avec 121 biopsies gastriques et 10 biopsies duodénales, les biopsies présentant des dépôts modérés à sévères, étaient le siège plus fréquemment de métaplasie intestinale, d'hyperplasie foveolaire et de changements régénératifs par rapport aux biopsies avec des dépôts légers ($p=0,05$).

Yabuki (6) a comparé les lésions histologiques gastriques entre un groupe de 45 patients traités par carbonate de lanthane et un groupe de patients n'en prenant pas ($n=45$) : il n'y avait pas de différence significative entre les deux groupes pour la présence de polynucléaires neutrophiles ($p=0,52$), de cellules mononuclées ($p=0,67$), d'atrophie ($p=0,14$), de métaplasie intestinale ($p=0,29$) et d'HP ($p=1$). Seule l'hyperplasie foveolaire était statistiquement plus fréquente dans le groupe traité par carbonate de lanthane ($p=0,002$). Il a également étudié les changements histologiques de la muqueuse gastrique chez 25 rats ingérant du carbonate de lanthane (1000 mg/kg/jour) : à chaque temps (2, 4, 12, 24 et 40 semaines), un groupe de 5 rats était sacrifié pour étude histologique. A chaque temps, 3 rats contrôle étaient également sacrifiés.

A deux semaines, une inflammation chronique modérée à sévère incluant des cellules éosinophiles dans la lamina propria de la muqueuse (3 rats) et une érosion (2 rats) sont observés. A 4 semaines, il apparaît une prolifération et une régénération de l'épithélium foveolaire (5 rats). Il s'ajoute, à 12 semaines une atrophie glandulaire (5 rats) et une fibrose du chorion (5 rats), et à 24 semaines, des lésions de métaplasie intestinale pour 5 rats, une ulcération pour un rat et des papillomes malpighiens pour 3 rats.

Les dépôts de lanthane étaient observés après 4 semaines d'administration, dans la muqueuse et rarement dans la sous-muqueuse, leur abondance augmentait au cours du temps, corrélée à la dose totale de lanthane administrée.

La dose administrée dans cette étude était relativement élevée comparativement à celle utilisée chez l'homme.

7) Evolution des dépôts

Des dépôts ont été retrouvés sur des biopsies gastro-duodénales dès 4 mois après le début de la prise (67).

Hoda (7) rapporte un cas de dépôt de lanthane au niveau d'une biopsie gastrique réalisée 7 ans après l'arrêt du traitement par FOSRENOL®.

Après un mois d'arrêt du carbonate de lanthane, dans le cas rapporté par Rothenberg (4), les symptômes cliniques ont disparu et à 3 mois, les agrégats histiocytaires ont disparu sur les biopsies gastriques et ont diminué sur les biopsies duodénales.

8) Mécanisme des dépôts

Le mécanisme des dépôts reste incertain. Normalement, le complexe lanthane-phosphate formé dans l'estomac est insoluble et ne passe pas la barrière gastrique.

Une hypothèse est qu'une portion du lanthane libérée à partir du carbonate de lanthane dans le milieu acide gastrique, ne se lierait pas aux phosphates et pourrait pénétrer la muqueuse gastroduodénale. Il précipiterait ensuite avec les phosphates présents au niveau de la muqueuse, dans cet environnement alcalin. Ce complexe intra-muqueux sera ensuite le siège d'une phagocytose par les histiocytes, s'intégrant dans une réaction immunitaire à corps étrangers (68). La pénétration du lanthane dans la muqueuse pourrait être expliquée par une augmentation de la perméabilité paracellulaire épithéliale chez les patients urémiques et au niveau des lésions de métaplasie intestinale, suite à une altération des protéines jonctionnelles.

Hattori (66) montre que les dépôts sont corrélés à la dose journalière et à la dose totale de carbonate de lanthane ingérée, mais pas à la durée d'administration.

D) Gastropathies médicamenteuses et maladies à dépôts

1) Gastropathie réactionnelle

La gastropathie réactionnelle est caractérisée par un allongement des collets glandulaires, parfois contournés, associé à une diminution de la mucosécrétion. Le chorion ne présente pas de surcharge inflammatoire ou est le siège d'une discrète surcharge de cellules mononuclées. Des fibres musculaires lisses s'ascensionnent entre les cryptes.

Plusieurs étiologies sont possibles : reflux biliaire, en berges d'ulcère, après ingestion d'alcool fort en grande quantité, après prise d'anti-inflammatoires non stéroïdiens (69).

2) Gastropathie due aux Inhibiteurs de la Pompe à Protons (IPP)

Les IPP sont des médicaments permettant de réduire l'acidité gastrique en inhibant les canaux hydrogènes et potassiques ATPase des cellules pariétales gastriques, utilisés dans le traitement des RGO et des gastrites.

L'hypergastrinémie induite, entraîne une hyperplasie et une hypertrophie des cellules pariétales, donnant un aspect de protrusion dans la lumière glandulaire avec une architecture festonnée. Elle génère également une hyperplasie linéaire ou parfois micronodulaire des cellules endocrines au niveau de la muqueuse fundique, sans toutefois augmenter le risque de développer ultérieurement des tumeurs neuroendocrines (70). Des corps apoptotiques sont également observés au niveau antral (69).

3) Gastropathie due aux thérapies ferriques et supplément en fer, et sidérose gastrique

Plusieurs causes de sidérose gastrique sont rapportées dans la littérature avec différentes présentations pouvant orienter vers une étiologie.

Les thérapies ferriques et suppléments en fer, sous forme de comprimé oral, peuvent induire des érosions gastriques ou œsophagiennes. Le patient, souvent âgé, consulte pour douleur abdominales, hématurie ou méléna. A l'examen histologique, la muqueuse gastrique est abrasée, bordée d'exsudats fibrineux avec en surface des dépôts cristallins verts-jaunâtres ou brun-marrons ou noirâtres, non réfringents en lumière polarisée, colorés en bleu par la coloration de Perls (présentation B). Les cryptes sont régénératives et le chorion est le siège d'un infiltrat polymorphe (69).

La présentation A est la plus fréquemment rencontrée et correspond à une sidérose gastrique non spécifique. On peut observer des dépôts ferriques essentiellement au niveau du chorion, plus ou moins focalement au niveau de l'épithélium et des sidérophages. Les dépôts ferriques apparaissent sous forme de grains marrons, compatibles avec des dépôts d'hémosidérine, colorés par le Perl's. Cette présentation est la plus probablement rencontrée lors d'inflammation gastrique, d'ulcération ou de saignement antérieur, elle peut aussi être observée lors de supplémentation ferrique oral (71).

La présentation C est définie par des dépôts ferriques compatibles avec des dépôts d'hémosidérine (grains marrons colorés par le Perl's) prédominant en intraépithélial, se localisant alors à la partie basale des cryptes et des glandes. Quand elle est identifiée, cette présentation suggère la possibilité d'une hémochromatose ou d'autres causes de surcharge en fer (tel que de multiples transfusions et la cirrhose hépatique) (71–73).

4) Gastropathie due au sodium polystyrene sulfonate : KAYEXALATE®

Le KAYEXALATE® est une résine échangeuse d'ions utilisée pour le traitement de l'hyperkaliémie chez l'insuffisant rénal. Elle était habituellement administrée avec un laxatif osmotique : le sorbitol.

Cette association KAYEXALATE®-sorbitol est responsable de gastrite hémorragique ou ulcérée.

Des cristaux bleutés ou violacés quadrangulaires, de forme géométrique avec striations longitudinales et transversales, « en écailles », colorés par le PAS et le Ziehl sont observés dans la lumière. Ils témoignent de la prise médicamenteuse, mais ne sont pas forcément pathogènes. Ce serait le sorbitol, non visible en histologie, qui entrainerait par son action osmotique des phénomènes ischémiques, à l'origine des lésions hémorragiques ou ulcérées (69). Pour éviter l'administration de sorbitol, le KAYEXALATE® peut aujourd'hui être émulsionné dans la nourriture ou la boisson (73).

5) Gastropathie induite par la colchicine et les taxanes

Ces deux médicaments bloquent le cycle mitotique au moment de la métaphase. La colchicine bloque également la mobilité et la dégranulation des polynucléaires : elle est utilisée dans le traitement de la goutte et de la maladie périodique. Les taxanes constituent une chimiothérapie des cancers mammaires, œsophagiens et pulmonaires ainsi que du sarcome de Kaposi.

Au niveau gastrique, il peut être observé une hyperplasie foveolaire, des pseudostratifications nucléaires avec perte de la polarité, des cellules apoptotiques, ainsi que des images de « mitose en anneau » correspondant à des mitoses en métaphase, très évocatrices de la prise d'un de ces deux médicaments.

A la différence des taxanes, pour lesquels ces lésions signifient juste la prise médicamenteuse, dans le cas de la colchicine, ces lésions sont le témoin d'un surdosage (69,73).

6) Gastropathie après radio-embolisation marquée à l'Yttrium 90 et gastropathie après chimio-embolisation transartérielle hépatique

Ces traitements constituent un traitement palliatif des carcinomes hépatocellulaires et métastases hépatiques non opérables (d'origine colique pour la chimio-embolisation). Elles consistent en l'injection dans l'artère hépatique, soit de microsphères marquées à l'yttrium 90, soit d'un agent cytostatique suivi de l'injection d'agent embolisant.

Une dissémination dans l'artère gastrique de ces produits est une complication de ces thérapeutiques.

Dans 0 à 30% des radio-embolisations marquées à l'yttrium 90, des complications digestives peuvent survenir. L'analyse histologique met en évidence des ulcérations, des érosions avec aspect de gastrite régénérative, des fibroblastes et des cellules endothéliales dystrophiques d'allure radique, des vaisseaux ectasiques, une hyalinisation de la lamina propria et des microsphères d'allure noirâtre, entourées par un halo clair mesurant 30 à 40 µm. Il peut exister une réaction macrophagique de type corps étranger au contact (69,73).

De même, dans 3% des chimio-embolisations, des complications digestives sont constatées à type de gastrite ulcérée. En histologie, des atypies cytonucléaires avec des noyaux hyperchromatiques, élargis et irréguliers, peuvent en imposer pour des lésions dysplasiques (69).

7) Calcinose gastrique

La calcinose gastrique est une entité rare, de découverte fortuite. Les dépôts calciques sont des petits dépôts, cristallins, gris noirâtres, réfringents au sein du chorion, colorés par le Von Kossa. Ils sont parfois accompagnés par une réaction macrophagique. La pathogénie de ces dépôts est encore mal connue. Ils peuvent s'observer lors de troubles du métabolisme phosphocalcique, de la prise de médicament contenant des particules d'aluminium comme le métoprolol, chez des insuffisants rénaux traités par IPP ou des antagonistes des antihistaminiques H2, chez des patients transplantés traités par des antiacides contenant des particules d'aluminium ou par le sucralfate (69).

8) Dépôts amyloïdes

L'amylose gastrique rentre habituellement dans le cadre d'une atteinte digestive diffuse. Les dépôts amyloïdes sont extracellulaires (tissu conjonctif et/ou les parois vasculaires), homogènes, éosinophiles, anhistes après coloration standard (HE) et colorés en rouge par la coloration rouge Congo avec biréfringence vert-jaune en lumière polarisée (74).

E) Lésions histologiques de l'estomac et du duodénum

1) Lésions histologiques de l'estomac

a. Atrophie gastrique

L'atrophie gastrique se définit par une diminution et une perte des glandes normalement présentes au sein de la muqueuse (75). Elle peut être indépendante de la métaplasie intestinale ou secondaire à celle-ci.

La classification de Sydney révisée (1994) la classe en absente (normale), légère, modérée ou sévère et nécessite une évaluation dans l'antrum et le fundus (**Figure 4**) (76).

Dans l'étude hollandaise de Vries (77), l'incidence annuelle du cancer gastrique était de 0,3% à un an, de 0,6% à 5 ans, et de 0,8% à 10 ans pour les patients ayant des lésions de gastrite atrophique. Selon Uemura (78), chez des patients présentant une infection à HP, le risque relatif de cancer gastrique était de 1,7 pour les patients présentant des lésions d'atrophie modérée et de 4,9 pour les patients présentant des lésions d'atrophie sévère, par rapport aux patients ne présentant pas d'atrophie.

b. Métaplasie intestinale

La métaplasie intestinale se caractérise par le remplacement partiel ou total des éléments normaux de la crypte, par des cellules intestinales, entérocytes et cellules caliciformes (79). Ces territoires sont précurseurs des lésions dysplasiques pouvant évoluer ensuite vers le cancer (80).

La métaplasie intestinale peut être complète ou incomplète. La métaplasie complète se caractérise par une diminution de l'expression des mucines gastriques (MUC1, MUC5A et MUC6), et une augmentation de l'expression de la mucine colique (MUC2). La métaplasie incomplète est caractérisée par une co-expression des mucines de type gastrique et de MUC2. Bien que le type incomplet puisse être la forme la plus à risque d'évoluer vers un adénocarcinome, cette donnée n'a pas été confirmée, et il n'est pas

conseillé dans la classification de Sydney révisée de la typologie (75). Par contre, une évaluation semi-quantitative de son importance, est recommandée : elle est classée en absente (normale), légère, modérée ou sévère (**Figure 4**) (76).

Dans l'étude hollandaise de Vries (77), l'incidence annuelle du cancer gastrique était de 0,7% à un an, de 1,2% à 5 ans, et de 1,8% à 10 ans chez les patients ayant des lésions de métaplasie intestinale. Selon Uemura (78), chez des patients présentant une infection à HP, le risque relatif de cancer gastrique étaient de 6,4 pour les patients présentant des lésions de métaplasie intestinale.

c. Inflammation chronique et signes d'activité

La gastrite chronique se définit par un infiltrat inflammatoire du chorion. La classification de Sydney révisée (1994) la classe en absente (normale), légère, modérée ou sévère (76). La description des cellules composant cet infiltrat chronique est peu utile, ne permettant généralement pas de différencier les différentes causes de gastrite.

Les signes d'activité sont caractérisés par la présence de polynucléaires neutrophiles. Ce critère est également classé en absent (normal), léger, modéré ou sévère par la classification de Sydney révisée (**Figure 4**) (76).

d. Helicobacter pylori

En France, la prévalence de cette infection dans la population, en diminution, est de l'ordre de 15 à 30 %, (moins de 20 % chez les moins de 30 ans et environ 50 % après l'âge de 50-60 ans) (81). Cette prévalence est très variable selon les pays (82).

HP provoque des lésions de gastrite chronique, pouvant devenir atrophique. HP, ainsi que l'atrophie prédomine au niveau antral. Il apparaît comme une bactérie spiralée, sinueuse, de 3 µm, flottant dans le mucus gastrique ou attachée à l'épithélium de surface ou des cryptes. Le nombre d'HP est semi-quantifié par la classification de Sydney révisée en absent, léger, modéré et sévère (**Figure 4**) (76).

HP n'est pas présent dans le mucus de type intestinal en cas de métaplasie intestinale. L'utilisation de colorations spéciales ou de l'immunohistochimie augmente la sensibilité diagnostique (80).

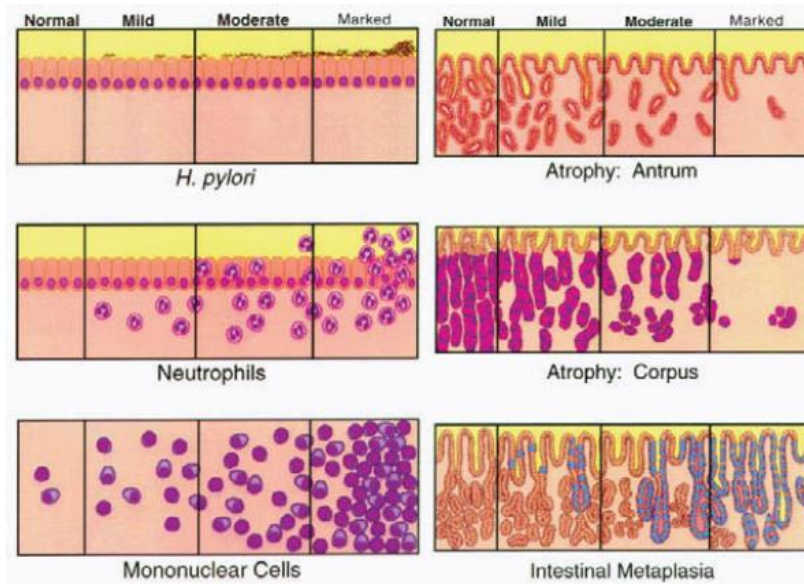


Figure 4. Échelle de gradation visuelle pour l'évaluation de l'intensité de la présence d'*Helicobacter pylori*, de l'infiltrat de polynucléaires neutrophiles, de l'infiltrat de cellules mononucléées, de l'atrophie antrale, de l'atrophie fundique et de la métaplasie intestinale selon la classification de Sydney révisée

e. Ulcération

L'ulcère est une perte de substance atteignant la musculature. L'ulcère gastrique est lié à une infection gastrique à HP dans 70 à 80 % des cas. Il peut alors se canceriser (80). Les autres causes d'ulcère gastrique sont nombreuses : présence d'une lésion tumorale, agression de la muqueuse gastrique (médicaments...), maladie de Crohn...

f. Hyperplasie fovéolaire

Les cellules épithéliales sont en règle générale peu altérées, mais l'épithélium a tendance à se plisser en surface en formant des houppes inter-cryptiques. Elle est due à la destruction exagérée des cellules épithéliales avec régénération excessive (79).

2) Lésions histologiques du duodénum

a. *Atrophie villositaire*

Elle est définie par un aplatissement de la surface duodénale, secondaire à un raccourcissement et à un émoussement des villosités intestinales. Le ratio de la longueur des villosités sur la longueur des cryptes (V :C) est de 4 :1 à 5 :1. Le degré de l'atrophie est variable : total quand le ratio V :C varie de 0 :1 à 1 :1 ou sub-total quand le ratio V :C varie de 1 :1 à 4 :1 (83).

b. *Ulcération*

L'ulcère est une perte de substance atteignant la musculature. L'ulcère duodénal est lié à une infection gastrique à HP dans 95 % des cas. L'ulcère duodénal n'est jamais un cancer et ne se cancérisse jamais (80).

c. *Lymphocytose intra-épithéliale*

La lymphocytose intra-épithéliale du duodénum se définit par une exocytose de lymphocytes au sein de l'épithélium duodénal, avec plus de 30 lymphocytes pour 100 cellules épithéliales (84). L'étude immunohistochimique est utile dans le compte lymphocytaire.

III. OBJECTIFS

A) Objectif principal

Notre objectif principal était d'étudier si les dépôts tissulaires de lanthane et la réaction histiocytaire qui s'y associe au niveau gastro-duodéal sont observés dans une population européenne ayant reçu du carbonate de lanthane, et évaluer si ces lésions sont sous-évaluées par le diagnostic histopathologique biopsique.

B) Objectifs secondaires

Nos objectifs secondaires étaient :

- d'étudier si la prise de FOSRENOL® est liée à d'autres lésions histologiques au niveau gastrique et duodéal en comparant chez un même patient prenant du FOSRENOL® les biopsies antérieures à la prise à celles postérieures, et en comparant les lésions histologiques gastriques et duodénales des patients traités par FOSRENOL® à une population dialysée non traitée par FOSRENOL®.
- d'étudier si les caractéristiques cliniques et les lésions histologiques sont différentes entre la population traitée par FOSRENOL® présentant des dépôts tissulaires gastriques ou duodénaux, et la population traitée par FOSRENOL® ne présentant pas de dépôts tissulaires.
- d'étudier l'évolution des dépôts au cours du temps.

IV. MATÉRIEL ET MÉTHODE

Notre étude est rétrospective, multicentrique, réalisée dans l'agglomération Rouennaise.

A) Sélection des cas

La liste de tous les patients ayant bénéficié de biopsies gastriques ou duodénales du 1er janvier 2005 au 12 décembre 2019, interprétées au laboratoire d'Anatomie Pathologique du CHU de Rouen, ou au laboratoire privé Honoré de Balzac de Rouen ou encore au laboratoire privé des docteurs Le Pessot, Boivin et Courville de Rouen a été extraite statistiquement à l'aide du logiciel de Gestion du Laboratoire Apix au CHU de Rouen et du logiciel de Gestion du Laboratoire Diamic dans les deux laboratoires privés, à l'aide des codifications Adicap BHDD*, BHDE*, PHDD* et PHDE* (1ère lettre : B : Biopsie, P : exérèse partielle ; 2ème lettre : H : Histologie ; 3ème lettre : D : Digestif ; 4ème lettre : D : Duodénum, E : Estomac ; * : tout type de lésion).

La liste des patients dialysés au CHU de Rouen entre le 1er janvier 2003 et le 31 décembre 2019, à la clinique de la Croix Rouge Française (Bois-Guillaume) entre le 1er janvier 2003 et le 25 novembre 2019, à la clinique de l'Europe entre le 1er janvier 2003 et le 1er avril 2019, à l'Anider (sites Bois Guillaume, Petit Quevilly, Rouen Sud et Isneauville) entre le 1er janvier 2003 et le 17 décembre 2019, et à l'hôpital d'Elbeuf entre le 1er janvier 2003 et le 31 décembre 2019, nous a été fournie par chacun de ces centres à partir des données du registre REIN.

La liste des patients dialysés ayant bénéficié de biopsies gastriques ou duodénales a été obtenue en croisant les deux listes à l'aide du logiciel Excel grâce à la formule : =RECHERCHEV.

A partir de cette liste, la prise de FOSRENOL® a été colligée dans les dossiers cliniques papier et informatique des différents centres de dialyse. Une extraction de tous les patients ayant pris du FOSRENOL®, lorsqu'elle était possible, a également été réalisée à partir des données informatiques. La date de début et la date de fin de prise, ainsi que la dose journalière et les changements de posologie, ont été notés.

Cette liste a été confrontée à la liste provenant d'une enquête, réalisée dans le réseau REIN de 2012 à 2014 et 2016, dans laquelle la prise de FOSRENOL® avait été colligée.

Les critères d'inclusion dans l'étude étaient la prise de FOSRENOL® et une biopsie duodénale ou gastrique réalisée après le début de la prise de FOSRENOL®. Les critères d'exclusion étaient l'absence de matériel histologique permettant la relecture.

Il a également été recherché pour tous les patients inclus, des examens biopsiques gastriques ou duodénaux antérieurs à 2005.

B) Sélection des cas témoins

La population témoin a été choisie parmi les patients n'ayant jamais pris de FOSRENOL®, ayant été dialysés à l'Anider et/ou au CHU de Rouen, et ayant eu des biopsies lues histologiquement au CHU de Rouen à partir des listes obtenues pour la sélection des cas. Un appariement global sur le sexe, sur la durée de dialyse au moment des biopsies gastrique ou duodénale et la néphropathie initiale a été réalisé afin d'avoir un nombre égal de patients analysables dans les deux groupes. L'âge au moment des biopsies et les indications endoscopiques ont également été pris en compte pour vérifier qu'ils ne soient pas statistiquement différents entre les 2 groupes.

C) Recueil des données cliniques

1) Histoire néphrologique

La date de naissance, le sexe, la cause de l'insuffisance rénale chronique, la date de la première dialyse, les dates de ou des greffes, les dates de retour à la dialyse après greffe, ainsi que le type de dialyse des patients ont été recueillis à partir des données du réseau REIN.

2) Histoire gastro-entérologique

Les signes cliniques ayant amené à la réalisation de l'endoscopie haute, et les signes endoscopiques ont été recueillis à partir des renseignements cliniques apparaissant dans le compte-rendu anatomopathologique.

3) Interprétation histologique initiale

Les comptes rendus initiaux de chaque examen biopsique des patients traités par FOSRENOL® ont été relus, et la notion de dépôt ou de réaction histiocytaire si elle était présente, a été relevée.

D) Analyse histologique

Toutes les lames histologiques et immunohistochimiques des examens biopsiques gastriques et duodénales des cas traités par FOSRENOL® et des cas témoins, provenant des trois laboratoires d'Anatomie Cytologie Pathologiques, ont fait l'objet d'une double relecture par un pathologiste confirmé et un interne. Si une discordance entre l'interne et le pathologiste confirmé était relevée, une relecture par un troisième pathologiste expert était réalisée. Les interprétations du pathologiste confirmé et du troisième pathologiste ont été réalisées en aveugle.

Les critères étudiés ont été au niveau antral et fundique : la surcharge inflammatoire lympho-plasmocytaire interstitielle (gastrite interstitielle chronique), l'infiltrat à polynucléaires, la métaplasie intestinale, la présence d'HP, la régénération épithéliale, l'ulcération, la néoplasie (dysplasie ou carcinome), la fibrose du chorion, l'atrophie, la présence de dépôts, la surcharge histiocytaire et l'œdème. Au niveau fundique, l'hyperplasie des cellules pariétales a également été notée. Au niveau duodéal, l'atrophie, l'ulcération, la lymphocytose intra-épithéliale, l'infiltrat à polynucléaires, la fibrose du chorion, la présence de dépôts, la surcharge histiocytaire et l'œdème ont été examinés.

Ces critères ont été évalués selon leur absence ou leur présence, sauf pour la surcharge inflammatoire lympho-plasmocytaire, les dépôts et la surcharge histiocytaire qui ont été évalués de manière semi-quantitative : absent (0), léger (1), modéré (2) et sévère (3).

Si des signes d'activité au niveau d'une biopsie gastrique sans HP vu sur la coloration Hemalun Eosine Safran (HES) étaient retrouvés, un examen complémentaire par immunohistochimie anti HP a été réalisé, si cet examen ou une coloration par giemsa n'étaient pas disponibles.

Si des dépôts de lanthane étaient observés, sans réaction histiocytaire évidente à l'HES, un immunomarquage par l'anticorps anti-CD68 a été réalisé.

Les patients dont les prélèvements étaient superficiels, n'intéressant que des lambeaux d'épithélium, sans chorion analysable ont été exclus.

E) Analyse statistique

Les analyses statistiques sont réalisées à l'aide du logiciel de statistique R et du logiciel Prism8 (GraphPad[®], San Diego, California). Les valeurs moyennes, médianes, minimum, maximum et écart-type sont données pour les variables quantitatives. Les variables quantitatives sont comparées par le test t de student si les variances n'étaient pas statistiquement différentes, par le test de Mann Whitney si les variances étaient statistiquement différentes (les variances étaient comparées par le test F d'égalité de deux variances (ou test Fisher Snedecor)). Les variables qualitatives sont comparées par le test exact de Fisher.

Les résultats sont considérés comme significatifs lorsque la p-value est inférieure à 0,05.

V. RÉSULTATS

A) Sélection des cas

Au CHU de Rouen, 9865, 32320, 24 et 73 examens ont été codés respectivement par BHDD*, BHDE*, PHDD* et PHDE*, soit 42282 examens. Au laboratoire Honoré de Balzac et au laboratoire des Docteurs Le Pessot, Boivin et Courville, respectivement 40 078 et 41331 examens ont été codés par BHDD*, BHDE* PHDD* ou PHDE*.

Huit-cent-cinquante-neuf patients ont été dialysés au CHU, 272 à la Croix Rouge Française, 589 à la clinique de l'Europe, 346 à l'hôpital d'Elbeuf et 629 à l'Anider. En ôtant les patients dialysés dans au moins deux centres différents (520 doublons), nous avons au total une population de 2175 patients dialysés.

Le croisement des listes permet de trouver 514 patients dialysés (23,6%), ayant bénéficié de biopsies gastriques ou duodénales analysées au CHU ou dans les deux laboratoires privées de Rouen : CHU (250, 29,1%), Croix Rouge (56, 20,6%), Europe (114, 19,4%), Elbeuf (76, 22%), Anider (169, 26,9%) ; 151 patients étaient dialysés dans deux centres différents.

Dans les différents centres de dialyse, le nombre de patients traités par FOSRENOL® et ayant eu une biopsie gastrique ou duodénale est de 32 (12,8%) au CHU dont 22 ont eu une biopsie postérieure à la date de début du FOSRENOL®, de 20 (35,7%) à la Croix Rouge dont 9 avec biopsie postérieure, de 22 (19,2%) à la Clinique de l'Europe dont 10 avec biopsie postérieure, de 14 (18,4%) au Centre Hospitalier d'Elbeuf dont 8 avec biopsie postérieure et de 37 (21,9%) à l'Anider dont 20 avec biopsie postérieure : 14 patients étaient dialysés dans deux centres dont 11 avaient eu des biopsies postérieures.

L'enquête du réseau REIN de 2012, 2013, 2014 et 2016 a enregistré 115 patients traités par FOSRENOL®. 20 patients ont bénéficié de biopsies gastriques ou duodénales. Pour 2 patients, nous n'avons pas retrouvé de prise de FOSRENOL® lors de la consultation du dossier clinique et informatique. Ces 2 patients ont été exclus.

Au total, nous avons retrouvé 111 patients traités par FOSRENOL® et ayant eu une biopsie gastrique ou duodénale, dont 58 patients avec des biopsies postérieures à la prise de FOSRENOL®.

Sur ces 58 patients, 16 patients ont bénéficié d'un second examen biopsique après la prise de FOSRENOL®, 7 d'un 3^{ème} examen biopsique, 2 d'un 4^{ème} examen biopsique et un patient d'un 5^{ème} examen biopsique. Dix patients avaient des biopsies antérieures à la prise de FOSRENOL® (26 examens biopsiques).

Les lames ou les blocs de tous les examens biopsiques étaient disponibles pour relecture.

B) Caractéristiques cliniques de la population traitée par carbonate de lanthane et sélection de la population témoin

La population traitée par FOSRENOL® avec biopsies postérieures à la prise est constituée de 58 patients dont 31 hommes (53,4%) et 27 femmes (46,6%). L'âge moyen au moment de la biopsie était de 59 ans avec un âge minimal de 21 ans et un âge maximal de 89 ans. Les néphropathies initiales étaient variées et distribuées comme suit : glomérulonéphrite (11 patients), diabète (12 patients), polykystose (6 patients), hypertension et vasculaire (7 patients), pyélonéphrite (3 patients), autres (12 patients) et non déterminées (7 patients).

Les patients ont majoritairement eu une hémodialyse exclusivement (n=50). 19 patients étaient greffés au moment de la biopsie (32,8%). Le temps de dialyse moyen au moment de la biopsie était de 1757,1 jours avec une durée minimale de 81 jours et une durée maximale de 8484 jours.

Concernant les signes cliniques ayant conduit à l'endoscopie, 5 patients présentaient deux signes : 2 avaient des douleurs associées à des vomissements, 1 avait une diarrhée chronique et des douleurs, 1 avait des douleurs et une anémie, et 1 faisait l'objet d'un bilan pré-transplantation rénale et d'une recherche d'hypertension portale. Les autres signes cliniques étaient, pour 6 patients une douleur épigastrique ou abdominale, 10 une anémie, 7 un méléna, 3 une diarrhée, 2 un RGO, 1 un bilan d'hypertension portale (HTP), 3 une recherche de néoplasie, 4 un bilan pré-transplantation rénal, 4 un bilan pré chirurgie bariatrique, 3 une altération de l'état général et 1 le bilan d'une infection de liquide d'ascite. Pour 9 patients, cette donnée n'était pas renseignée.

Le nombre de patients dialysés uniquement à l'Anider et/ou au CHU de Rouen, ayant eu des biopsies gastriques ou duodénales dont l'interprétation histologique a été réalisée au CHU de Rouen et n'ayant jamais pris de FOSRENOL® était de 224. La population témoin a été choisie dans cette population. Un appariement global a été réalisé sur le sexe ($p > 0,9999$), la néphropathie initiale ($p = 0,9931$) et le temps de dialyse ($p = 0,7198$). Il n'y avait pas de différence significative entre les deux populations sur le type de dialyse ($p = 0,1870$), sur le nombre de patients greffés au moment de la biopsie ($p = 0,6979$) et sur les signes cliniques amenant à l'endoscopie ($p = 0,7286$). 5 patients de la population témoin avaient deux signes : 3 avaient des douleurs associées à des vomissements, 1 avait une anémie et des douleurs, et 1 avait des douleurs et un bilan pour recherche de néoplasie (recherche de lymphome). La population témoin était plus âgée (en moyenne 64 ans versus 59 ans), sans être significativement différente ($p = 0,0608$).

Les caractéristiques démographiques et cliniques des deux populations sont rapportées dans le **Tableau 1**.

	Groupe traité par Fosrenol		Groupe non traité		p value
	N	%	N	%	
NOMBRE DE PATIENTS	58,0		58,0		
Caractéristiques					
SEXE					>0,9999
Homme	31,0	53,4	31,0	53,4	
Femme	27,0	46,6	27,0	46,6	
AGE (Années)					0,0608
Moyenne	59,0		64,0		
Médiane	60,0		66,0		
Min-Max	21-89		24-85		
Ecart-type	15,0		12,0		
NEPHROPATHIE INITIALE					0,9931
Glomerulonéphrite	11,0	19,0	10,0	17,2	
Diabète	12,0	20,7	10,0	17,2	
Polykystose	6,0	10,3	8,0	13,8	
Hypertension et Vasculaire	7,0	12,1	9,0	15,5	
Pyelonéphrite	3,0	5,2	3,0	5,2	
Autre	12,0	20,7	11,0	19,0	
Inconnu	7,0	12,1	7,0	12,1	
TYPE DE DIALYSE					0,1870
Hemodialyse	50,0	86,2	45,0	77,6	
Dialyse péritonéale	1,0	1,7	6,0	10,3	
Les deux	7,0	12,1	7,0	12,1	
TEMPS DE DIALYSE A LA 1ère BIOPSIE (Jours)					0,7198
Moyenne	1757,1		1656,1		
Médiane	1410,5		1303,5		
Min-Max	87-8484		219-8198		
Ecart-type	1616,7		1400,7		
GREFFE AU MOMENT DE LA BIOPSIE					0,6979
Non	39,0	67,2	36,0	62,1	
Oui	19,0	32,8	22,0	37,9	
SIGNE CLINIQUE	63,0		63,0		0,7286
Douleur épigastrique ou abdominale	10,0	15,9	14,0	22,2	
Anémie	11,0	17,5	10,0	15,9	
Méléna	7,0	11,1	10,0	15,9	
Non renseigné	9,0	14,3	6,0	9,5	
Autres signes digestifs :	8,0	12,7	10,0	15,9	
Diarrhée	4,0	6,3	2,0	3,2	
Vomissement	2,0	3,2	5,0	7,9	
Reflux Gastro-oesophagien	2,0	3,2	2,0	3,2	
Contrôle ulcère	0,0	0,0	1,0	1,6	
Autres signes non digestifs :	18,0	28,6	13,0	20,6	
Bilan d'hypertension portale	2,0	3,2	7,0	11,1	
Recherche neoplasie	3,0	4,8	3,0	4,8	
Bilan pré-transplantation	5,0	7,9	1,0	1,6	
Bilan pré chirurgie bariatrique	4,0	6,3	1,0	1,6	
Altération de l'état général	3,0	4,8	0,0	0,0	
Infection liquide d'ascite	1,0	1,6	0,0	0,0	
Infection herpétique	0,0	0,0	1,0	1,6	

Tableau 1 : Caractéristiques démographiques et cliniques du groupe traité par FOSRENOL® et de la population témoin.

Concernant les signes endoscopiques, dans la population traitée par FOSRENOL[®], il a été constaté 12 gastrites érythémateuses, 10 ulcérations ou érosions, 2 polypes gastriques, 1 gastrite atrophique, 2 aspects blanchâtres de la muqueuse gastrique, 3 duodénites et 9 examens endoscopiques sans lésion caractérisée. Il n'a pas été noté de gastropathie d'HTP. Cette donnée n'était pas renseignée pour 19 patients. Dans la population témoin, il y avait 10 gastrites érythémateuses, 11 ulcérations ou érosions, 2 polypes gastriques, 1 gastrite atrophique, 1 aspect blanchâtre de la muqueuse gastrique, 1 duodénite, 4 gastropathies d'HTP et 13 examens endoscopiques sans lésion caractérisé. Cette donnée n'était pas renseignée pour 7 patients. Il n'y avait pas de différence significative entre les deux populations ($p=0,0783$).

C) Comparaison des lésions histologiques entre la population traitée par carbonate de lanthane et la population témoin

Dans la population traitée par FOSRENOL[®], il a été examiné 44 biopsies gastriques antrales, 39 biopsies gastriques fundiques et 20 biopsies duodénales. Dans la population témoin, il a été analysé 50 biopsies gastriques antrales, 42 biopsies gastriques fundiques et 12 biopsies duodénales.

Seuls les critères de dépôt de lanthane et de réaction histiocytaire étaient significativement plus fréquents dans la population traitée par rapport à la population témoin, que ce soit au niveau antral (respectivement $p<0,0001$ et $p<0,0001$), ou au niveau fundique (respectivement $p<0,0001$ et $p<0,0001$) ou duodéal (respectivement $p=0,0135$ et $p=0,0135$).

Il n'a pas été montré de différence significative pour les autres critères.

Ces données sont répertoriées dans les **Tableaux 2 et 3**.

	BIOPSIE GASTRIQUE ANTRALE				BIOPSIE GASTRIQUE FUNDIQUE					
	Groupe traité par FOSRENOL®		Groupe non traité		p value	Groupe traité par FOSRENOL®		Groupe non traité		p value
	N	%	N	%		N	%	N	%	
NOMBRE DE BIOPSIES	44		50			39		42		
Lésions histologiques										
GASTRITE CHRONIQUE INTERSTITIELLE					0,5292					>0,9999
Absent	12	27	14	28		17	44	18	43	
Minime	29	66	29	58		20	51	21	50	
Modérée-Sévère	3	7	7	14		2	5	3	7	
INFILTRAT POLYNUCLEAIRE					0,5629					>0,9999
Absent	36	82	44	88		38	97	41	98	
Présent	8	18	6	12		1	3	1	2	
METAPLASIE INTESTINALE					0,1590					>0,9999
Absent	40	91	40	80		38	97	41	98	
Présent	4	9	10	20		1	3	1	2	
HELICOBACTER PYLORI					0,2450					0,2417
Absent	44	100	47	94		39	100	39	93	
Présent	0	0	3	6		0	0	3	7	
REGENERATION					0,8216					0,4815
Absent	30	68	36	72		38	97	42	100	
Présent	14	32	14	28		1	3	0	0	
ULCERATION					>0,9999					>0,9999
Absent	44	100	49	98		39	100	42	100	
Présent	0	0	1	2		0	0	0	0	
NEOPLASIE					>0,9999					>0,9999
Absent	44	100	49	98		39	100	42	100	
Présent	0	0	1	2		0	0	0	0	
FIBROSE DU CHORION					0,5064					0,1839
Absent	28	64	36	72		32	82	39	93	
Présent	16	36	14	28		7	18	3	7	
ATROPHIE					0,2164					>0,9999
Absent	42	95	50	100		39	100	42	100	
Présent	2	5	0	0		0	0	0	0	
DEPOT DE LANTHANE					<0,0001					<0,0001
Absent	26	59	50	100		27	69	42	100	
Présent	18	41	0	0		12	31	0	0	
RESORPTION MACROPHAGIQUE					<0,0001					<0,0001
Absent	26	66	49	98		27	79	42	100	
Présent	18	34	1	2		12	21	0	0	
OEDEME					0,6695					0,8230
Absent	28	64	34	68		23	59	23	55	
Présent	16	36	16	32		16	41	19	45	
HYPERPLASIE DES CELLULES PARIETALES										0,2548
Absent						29	75	24	57	
Présent						10	25	18	43	

Tableau 2 : Comparaison des fréquences des lésions histologiques au niveau des biopsies gastriques entre la population traitée par FOSRENOL® et la population témoin

	BIOPSIE DUODENALE				<i>p value</i>
	Groupe traité par FOSRENOL®		Groupe non traité		
	N	%	N	%	
NOMBRE DE BIOSPIES	20		12		
Lésions histologiques					
ATROPHIE					>0,9999
Absent	20	100	12	100	
Présent	0	0	0	0	
ULCERATION					>0,9999
Absent	20	100	12	100	
Présent	0	0	0	0	
LYMPHOCYTOSE INTRA-EPITHELIALE					0,2742
Absent	17	85	12	100	
Présent	3	15	0	0	
INFILTRAT POLYNUCLEAIRE					0,2742
Absent	17	85	12	100	
Présent	3	15	0	0	
FIBROSE DU CHORION					0,5161
Absent	18	90	12	100	
Présent	2	10	0	0	
DEPOT DE LANTHANE					0,0135
Absent	12	60	12	100	
Présent	8	40	0	0	
RESORPTION MACROPHAGIQUE					0,0135
Absent	12	60	12	100	
Présent	8	40	0	0	
OEDEME					0,5161
Absent	18	90	12	100	
Présent	2	10	0	0	

Tableau 3 : Comparaison des fréquences des lésions histologiques au niveau des biopsies duodénales entre la population traitée par FOSRENOL® et la population témoin

D) Comparaison des lésions histologiques des biopsies antérieures aux biopsies postérieures chez un même patient

Dix patients avaient des biopsies antérieures à la prise de FOSRENOL®. Pour deux patients, le site biopsique était différent entre la biopsie antérieure et la biopsie postérieure à la prise : pour un patient, le premier examen intéressait une biopsie duodénale et le deuxième examen intéressait une biopsie gastrique antrale, pour un autre patient, le premier examen intéressait une biopsie gastrique antrale et le deuxième examen intéressait une biopsie gastrique fundique.

Au total, 8 patients présentaient des biopsies comparables : 4 biopsies gastriques antrales, 7 biopsies gastriques fundiques et 4 biopsies duodénales.

Au niveau des 4 biopsies gastriques antrales, il a été noté la présence de dépôts de lanthane avec réaction histiocytaire après la prise. Ces dépôts et cette réaction histiocytaire n'étaient pas présents avant la prise ($p=0,0286$). Il en est de même pour 3 biopsies gastriques fundiques et 3 cas au niveau duodéal, sans être statistiquement significatif (respectivement $p=0,1923$ et $p=0,1429$).

Il n'a pas été démontré de différence significative pour les autres critères.

Ces données sont reportées dans les **Tableaux 4 et 5**.

	BIOPSIE GASTRIQUE ANTRALE			BIOPSIE GASTRIQUE FUNDIQUE		
	Biopsie antérieure	Biopsie postérieure	<i>p value</i>	Biopsie antérieure	Biopsie postérieure	<i>p value</i>
	N	N		N	N	
NOMBRE DE BIOPSIES	4	4		7	7	
Lésions histologiques						
GASTRITE CHRONIQUE INTERSTITIELLE			>0,9999			>0,9999
Absent	0	1		2	3	
Présent	4	3		5	4	
INFILTRAT POLYNUCLEAIRE			0,4286			>0,9999
Absent	2	4		7	7	
Présent	2	0		0	0	
METAPLASIE INTESTINALE			>0,9999			>0,9999
Absent	3	3		7	7	
Présent	1	1		0	0	
HELICOBACTER PYLORI			>0,9999			>0,9999
Absent	4	4		7	7	
Présent	0	0		0	0	
REGENERATION			0,4286			>0,9999
Absent	2	4		7	7	
Présent	2	0		0	0	
ULCERATION			>0,9999			>0,9999
Absent	4	4		7	7	
Présent	0	0		0	0	
NEOPLASIE			>0,9999			>0,9999
Absent	4	4		7	7	
Présent	0	0		0	0	
FIBROSE DU CHORION			0,4857			>0,9999
Absent	1	3		7	6	
Présent	3	1		0	1	
ATROPHIE			>0,9999			>0,9999
Absent	4	4		7	7	
Présent	0	0		0	0	
DEPOT DE LANTHANE			0,0286			0,1923
Absent	4	0		7	4	
Présent	0	4		0	3	
RESORPTION MACROPHAGIQUE			0,0286			0,1923
Absent	4	0		7	4	
Présent	0	4		0	3	
OEDEME			>0,9999			0,2861
Absent	2	3		2	5	
Présent	2	1		5	2	
HYPERPLASIE DES CELLULES PARIETALES						0,1923
Absent				4	7	
Présent				3	0	

Tableau 4. Comparaison des fréquences des lésions histologiques entre les biopsies antérieures à la prise de FOSRENOL® et les biopsies postérieures à la prise chez un même patient au niveau gastrique.

	BIOPSIE DUODENALE		
	Biopsie antérieure	Biopsie postérieure	<i>p value</i>
	N	N	
NOMBRE DE BIOPSIES	4	4	
Lésions histologiques			
ATROPHIE			>0,9999
Absent	4	4	
Présent	0	0	
ULCERATION			>0,9999
Absent	4	4	
Présent	0	0	
LYMPHOCYTOSE INTRA-EPITHELIALE			>0,9999
Absent	4	3	
Présent	0	1	
INFILTRAT POLYNUCLEAIRE			>0,9999
Absent	4	4	
Présent	0	0	
FIBROSE DU CHORION			>0,9999
Absent	4	4	
Présent	0	0	
DEPOT DE LANTHANE			0,1429
Absent	4	1	
Présent	0	3	
RESORPTION MACROPHAGIQUE			0,1429
Absent	4	1	
Présent	0	3	
OEDEME			>0,9999
Absent	4	4	
Présent	0	0	

Tableau 5. Comparaison des fréquences des lésions histologiques entre les biopsies antérieures à la prise de FOSRENOL® et les biopsies postérieures à la prise chez un même patient au niveau duodéal.

E) Description de l'évolution des dépôts dans le temps chez un même patient

Seize patients, parmi les 58 ayant pris du FOSRENOL[®], ont bénéficié de plusieurs biopsies gastriques ou duodénales réalisées après la prise de FOSRENOL[®]. Six patients n'ont pas présenté de dépôts à l'examen de leurs différents prélèvements biopsiques.

Le patient 1 après 596 jours de prise et également après 1837 jours d'arrêt présentait des dépôts d'intensité légère au niveau antral. Il a été greffé entre la première et la deuxième biopsie. Après 2239 jours d'arrêt, sur sa 3^{ème} biopsie, il n'a plus été retrouvé de dépôt.

Le patient 2 a eu 5 biopsies après l'arrêt du médicament et était greffé au moment de ces biopsies. Après 619 jours d'arrêt, des dépôts d'intensité modérée étaient observés (*Images 1A et 1B*). Après 1960 jours d'arrêt, il n'était plus observé de dépôts. Après 2589 jours d'arrêt, un dépôt minime et focal était visualisé (*Images 1C et 1D*).

Le patient 3 présentait une métaplasie intestinale associée aux dépôts de lanthane sur ces 2 examens biopsiques. Après 86 jours sous FOSRENOL[®], les dépôts étaient d'intensité modérée (*Images 2A et 2B*). Après 1054 jours, ils étaient d'intensité sévère (*Images 2C et 2D*).

Après 52 jours de prise de médicament, le patient 4 présentait des dépôts au niveau duodéal d'intensité légère, sans dépôt au niveau gastrique antral et fundique. Après 501 jours de prise, les dépôts duodénaux étaient d'intensité sévère, et il était observé des dépôts au niveau antral et fundique.

Le patient 5 était greffé lors de ces biopsies, ces dépôts sont passés de modérés (après 25 jours d'arrêt) à légers (après 55 jours d'arrêt) au niveau antral.

Le patient 6 était greffé au moment de ces 3 biopsies et a continué à présenter des dépôts après 3156 jours d'arrêt.

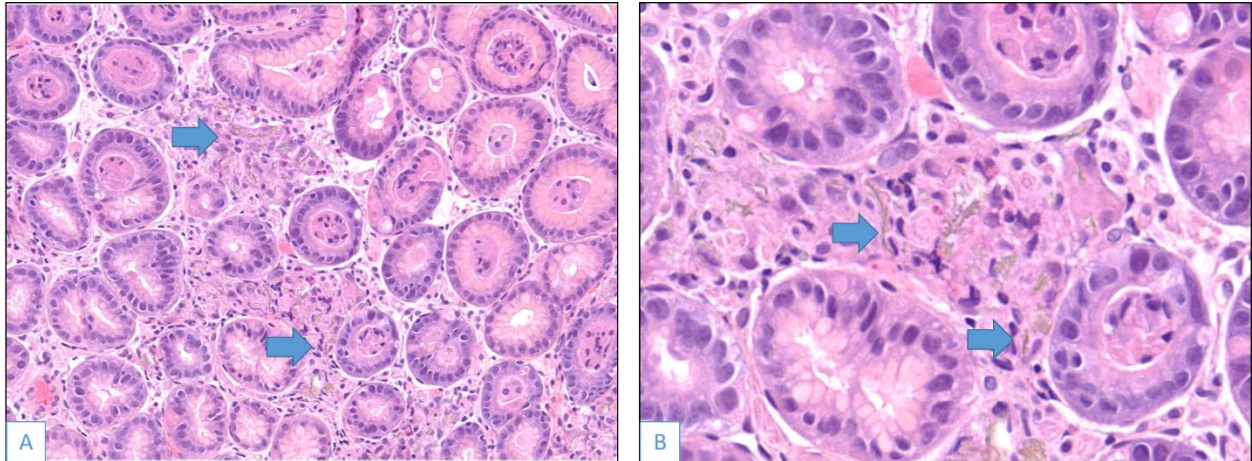
Les biopsies gastriques antrales après 362 jours d'arrêt chez le patient 7, qui était greffé, étaient le siège d'un léger et focal dépôt de lanthane. Il n'a pas été vu de dépôt sur les biopsies avant (après 266 jours d'arrêt) et après (après 551 jours d'arrêt) cette biopsie.

Le patient 8 avait des dépôts légers après 231 et 448 jours de prise de FOSRENOL[®].

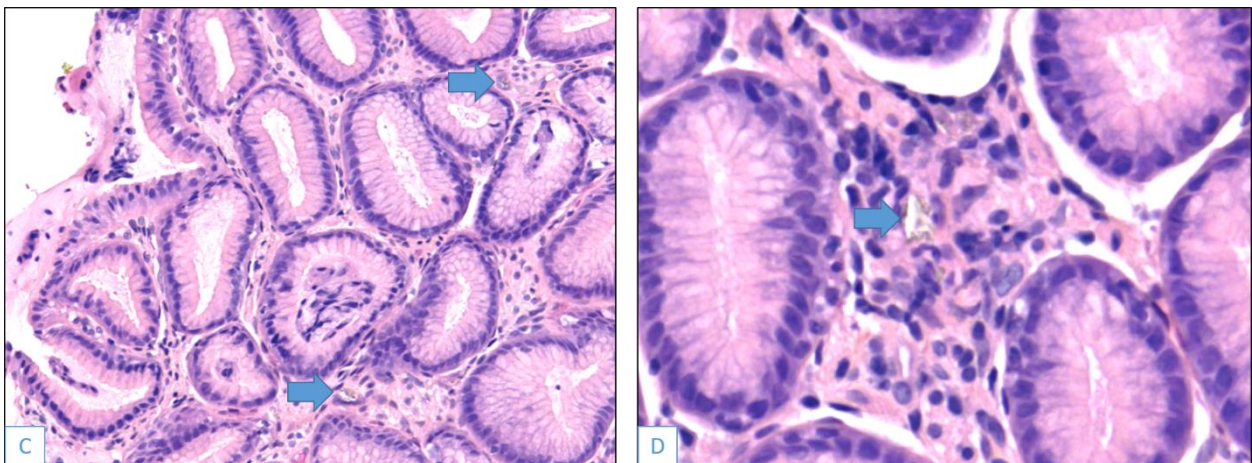
Le patient 9 a eu 3 examens biopsiques après arrêt du FOSRENOL[®], les 3 sites présentaient des dépôts après 60 jours d'arrêt. Après 364 jours d'arrêt, il n'a pas été vu de dépôt au niveau duodéal. Après 740 jours d'arrêt, il n'a pas été visualisé de dépôt au niveau fundique.

Le patient 10 était greffé au moment des deux biopsies, la première biopsie réalisée après 211 jours d'arrêt n'a intéressé que le duodénum, qui ne présentait pas de dépôt. La deuxième biopsie, réalisée après 694 jours d'arrêt ne montrait toujours pas de dépôt au niveau du duodénum ; par contre, il était observé des dépôts légers au niveau antral.

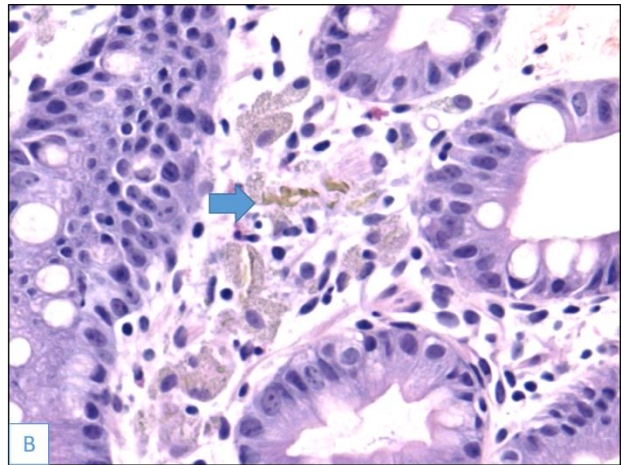
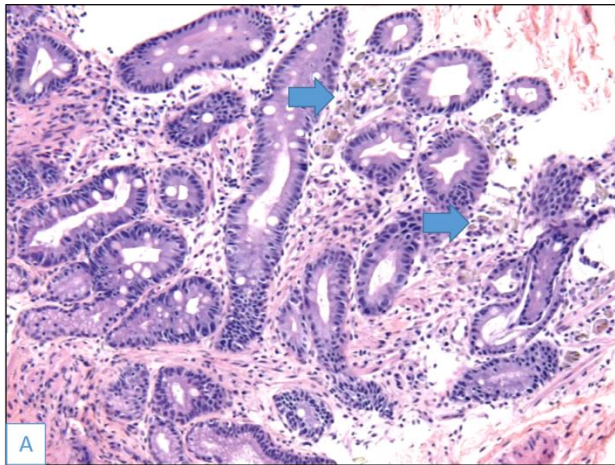
L'évolution des dépôts chez chaque patient est récapitulée dans le **Tableau 6**.



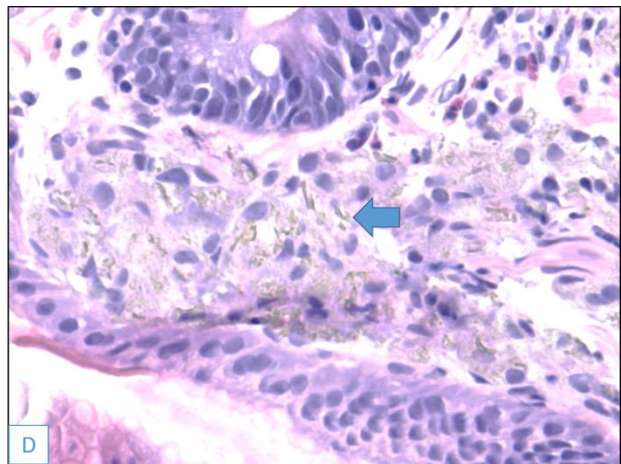
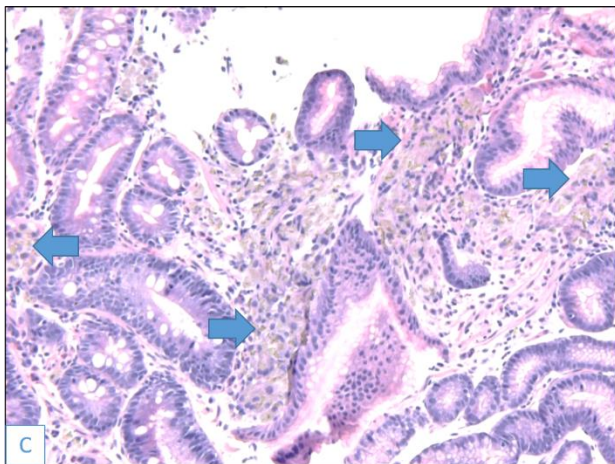
Images 1A et 1B. Dépôts de lanthane (flèches) d'intensité modérée au niveau antral après 619 jours d'arrêt du médicament. Coloration HES (A : x20 ; B : x40)



Images 1C et 1D. Dépôts de lanthane (flèches) d'intensité légère au niveau antral après 2589 jours d'arrêt du médicament (biopsie antrale sans dépôt après 1960 jours d'arrêt). Coloration HES (A : x20 ; B : x40)



Images 2A et 2B. Dépôts de lanthane (flèches) d'intensité modérée au niveau d'une métaplasie intestinale antrale après 86 jours de prise de FOSRENOL®. Coloration HES. (A : x2,5 ; B : x40)



Images 2C et 2D. Dépôts de lanthane (flèches) d'intensité sévère au niveau d'une métaplasie intestinale antrale après 1054 jours de prise de FOSRENOL®. Coloration HES (C : x10 ; D : x40)

		Délai entre le début de la prise et la biopsie 1		Arrêt Fosrenol avant biopsie 1		Biopsie 1		Délai entre le début de la prise et la biopsie 2		Arrêt Fosrenol avant biopsie 2		Biopsie 2		Délai entre le début de la prise et la biopsie 3		Arrêt Fosrenol avant biopsie 3		Biopsie 3		Délai entre le début de la prise et la biopsie 4		Arrêt Fosrenol avant biopsie 4		Biopsie 4		Délai entre le début de la prise et la biopsie 5		Arrêt Fosrenol avant biopsie 5		Biopsie 5	
		Oui/Non	Temps après arrêt (jours)	Dépôt lanthane	Réaction histiocytaire	Oui/Non	Temps après arrêt (jours)	Dépôt lanthane	Réaction histiocytaire	Oui/Non	Temps après arrêt (jours)	Dépôt lanthane	Réaction histiocytaire	Oui/Non	Temps après arrêt (jours)	Dépôt lanthane	Réaction histiocytaire	Oui/Non	Temps après arrêt (jours)	Dépôt lanthane	Réaction histiocytaire	Oui/Non	Temps après arrêt (jours)	Dépôt lanthane	Réaction histiocytaire	Oui/Non	Temps après arrêt (jours)	Dépôt lanthane	Réaction histiocytaire		
Patient 1	Antre	596	Non	1	1	3304	Oui	1837	1	1	3706	Oui	2239	0	0																
	Fundus			0	0				0	0																					
	Duodénum			1	1				NI	NI																					
Patient 2	Antre	965	Oui	76	2	1	972	Oui	83	1	1	1508	Oui	619	NI	NI	2849	Oui	1960	0	0	3478	Oui	2589	1	1					
	Fundus				1	1				1	2				0	0				1	1										
	Duodénum				NI	NI				NI	NI				NI	NI				2	2				1	1					
Patient 3	Antre	86	Non		2	2	1054	Non		3	3																				
	Fundus			0	0	1			1	0	0																				
	Duodénum			1	0	NI			NI	NI	NI																				
Patient 4	Antre	52	Non		NI	NI	501	Non		2	2																				
	Fundus			NI	NI	1			1	NI	NI																				
	Duodénum			1	1	3			3	3	3																				
Patient 5	Antre	2067	Oui	25	2	1	2097	Oui	55	1	1																				
	Fundus				1	1				NI	NI																			NI	NI
	Duodénum				0	0				NI	NI																			NI	NI
Patient 6	Antre	2096	Oui	1331	1	1	2124	Oui	1359	2	2	3921	Oui	3156	1	1															
	Fundus				NI	NI				2	1				1	1															
	Duodénum				NI	NI				3	3				2	2															
Patient 7	Antre	499	Oui	266	0	0	595	Oui	362	1	1	784	Oui	551	0	0															
	Fundus				0	0				1	1				0	0															
	Duodénum				NI	NI				NI	NI				NI	NI															
Patient 8	Antre	231	Non		1	1	448	Non		1	1																				
	Fundus			0	0	0			0	0	0																				
	Duodénum			NI	NI	NI			NI	NI	NI																				
Patient 9	Antre	395	Oui	60	2	2	699	Oui	364	NI	NI	1075	Oui	740	1	1															
	Fundus				1	1				1	1				0	0															
	Duodénum				1	1				0	0				NI	NI															
Patient 10	Antre	2863	Oui	211	NI	NI	3346	Oui	694	1	1																				
	Fundus				NI	NI				0	0																			0	0
	Duodénum				0	0				0	0																			0	0

Tableau 6. Intensité des dépôts de lanthane et de la réaction histiocytaire au cours du temps après la prise de FOSRENOL® chez 10 patients (0 : absent, 1 : léger, 2 : modéré, 3 : sévère, NI : Non interprétable)

F) Comparaison des caractéristiques cliniques des populations traitées par FOSRENOL[®], avec et sans dépôts

L'analyse statistique ne montre pas de différence entre la population traitée par FOSRENOL[®] présentant des dépôts et la population traitée par FOSRENOL[®] ne présentant pas de dépôts concernant le sexe ($p=0,7945$), l'âge ($p=0,7944$), la néphropathie initiale ($p=0,9374$), le type de dialyse ($p=0,9999$) et le temps de dialyse ($p=0,7288$). Le nombre de patients ayant arrêté le FOSRENOL[®] au moment de la biopsie, la durée entre cet arrêt et la biopsie, et le nombre de patients greffés n'étaient pas non plus significativement différents (respectivement $p=0,1591$, $p=0,4197$ et $p=0,7790$).

Les signes cliniques amenant à la biopsie étaient significativement différents entre les deux populations ($p=0,0435$). La douleur épigastrique ou abdominale, la diarrhée et les vomissements représentent la moitié des causes d'endoscopie dans le groupe présentant des dépôts (51,8%) contre 11,4% dans le groupe ne présentant pas de dépôts.

La durée de traitement par le FOSRENOL[®] au moment de la biopsie était significativement plus longue dans le groupe présentant des dépôts (en moyenne 882 jours vs 342,4 jours, $p=0,0009$). Toutefois, des dépôts ont été observés chez un patient prenant du FOSRENOL[®] depuis 52 jours.

La dose cumulée au moment de la biopsie était significativement plus importante dans le groupe présentant des dépôts (en moyenne 1 610 030 vs 608 303, $p=0,0006$)

La dose journalière moyenne de FOSRENOL[®] n'était pas significativement différente entre les deux groupes ($p=0,5957$).

Les caractéristiques démographiques et cliniques des populations traitées par FOSRENOL[®] avec et sans dépôts sont rapportées dans le **Tableau 7**.

Concernant les signes endoscopiques, dans la population traitée présentant des dépôts, il a été constaté 5 gastrites érythémateuses, 6 ulcérations ou érosions, 1 polype gastrique, 1 gastrite atrophique et 1 aspect blanchâtre de la muqueuse gastrique. Quatre examens endoscopiques ne mettaient pas en évidence de lésion caractérisée. Pour 7 patients, cette donnée n'était pas renseignée. Dans la population traitée, sans dépôts, on note 7 gastrites érythémateuses, 4 ulcérations ou érosions, 1 polype gastrique, 3 duodénites, 1 aspect blanchâtre de la muqueuse gastrique, 5 examens normaux et 12 examens sans renseignements. Il n'y avait pas de différence significative entre les deux groupes ($p=0,7024$).

	Groupe avec dépôt		Groupe sans dépôt		P value
	N	%	N	%	
NOMBRE DE PATIENTS	25,0		33,0		
Caractéristiques					
SEXE					0,7945
Homme	14,0	56,0	17,0	51,5	
Femme	11,0	44,0	16,0	48,5	
AGE (Années) AU DEBUT DE LA PRISE DE FOSRENOL					0,7944
Moyenne	57,1		56,1		
Médiane	56,6		56,9		
Min-Max	29-85		19-82		
Ecart-type	15,6		14,8		
NEPHROPATHIE INITIALE					0,9374
Glomerulonéphrite	6,0	24,0	5,0	15,2	
Diabète	5,0	20,0	7,0	21,2	
Polykystose	2,0	8,0	4,0	12,1	
Hypertension et Vasculaire	3,0	12,0	4,0	12,1	
Pyélonéphrite	2,0	8,0	1,0	3,0	
Autre	4,0	16,0	8,0	24,2	
Inconnu	3,0	12,0	4,0	12,1	
TYPE DE DIALYSE					0,9999
Hémodialyse	22,0	88,0	28,0	84,8	
Dialyse péritonéale	0,0	0,0	1,0	3,0	
Les deux	3,0	12,0	4,0	12,1	
TEMPS DE DIALYSE A LA PRISE DE FOSRENOL (Jours)					0,7288
Moyenne	791,2		1199,0		
Médiane	332,0		332,0		
Min-Max	22-2698		0-9575		
Ecart-type	843,8		2193,0		
SIGNE CLINIQUE	28,0		35,0		0,0435
Douleur épigastrique ou abdominale	8,0	28,6	2,0	5,7	
Anémie	4,0	14,3	7,0	20,0	
Méléna	2,0	7,1	5,0	14,3	
Non renseigné	3,0	10,7	6,0	17,1	
Autres Signes Digestifs	6,0	21,4	2,0	5,7	
Reflux Gastro-oesophagien	0,0		2,0		
Diarrhée	4,0		0,0		
Vomissement	2,0		0,0		
Autres Signes Non Digestifs	5,0	17,9	13,0	37,1	
Bilan d'hypertension portale	0,0		2,0		
Recherche de néoplasie	2,0		1,0		
Bilan pré-transplantation	2,0		3,0		
Bilan pré chirurgie bariatrique	0,0		4,0		
Altération de l'état général	1,0		2,0		
Infection liquide d'ascite	0,0		1,0		
TEMPS SOUS FOSRENOL A LA BIOPSIE (Jours)					0,0009
Moyenne	882,0		342,4		
Médiane	816,0		230,0		
Min-Max	52-2652		7-1442		
Ecart-type	689,9		325,4		
GREFFE AU MOMENT DE LA BIOPSIE					0,7790
Non	16,0		23,0		
Oui	9,0		10,0		
PATIENTS AYANT ARRETE LE FOSRENOL AU MOMENT DE LA BIOPSIE					0,1591
Non	11,0	44,0	8,0	22,9	
Oui	14,0	56,0	25,0	71,4	
DUREE ENTRE ARRET FOSRENOL ET BIOPSIE (Jours)					0,4197
Moyenne	810,1		599,4		
Médiane	506,0		387,0		
Min-Max	3-3074		14-2193		
Ecart-type	949,0		660,2		
DOSE CUMULEE A LA BIOPSIE (mg)					0,0006
Moyenne	1610030,0		608363,6		
Médiane	1328750,0		410250,0		
Min-Max	58250-4229250		10500-1996500		
Ecart-type	1194074,1		575007,0		
DOSE JOURNALIERE PRISE EN MOYENNE (mg)					0,5957
Moyenne	2163,0		2065,6		
Médiane	2250,0		2043,3		
Min-Max	250-3000		750-3000		
Ecart-type	717,8		665,7		

Tableau 7. Caractéristiques cliniques des populations traitées par FOSRENOL®, avec et sans dépôts

G) Comparaison des caractéristiques histologiques entre les biopsies présentant des dépôts et les biopsies ne présentant pas de dépôt chez les patients traités par FOSRENOL®

Vingt biopsies gastriques antrales, 13 biopsies gastriques fundiques et 8 biopsies duodénales étaient le siège de dépôts de lanthane. Vingt-cinq biopsies gastriques antrales, 27 biopsies gastriques fundiques et 12 biopsies duodénales ne présentaient pas de dépôts.

Seule la réaction histocytaire était significativement plus fréquente au niveau des biopsies présentant des dépôts que ce soit au niveau antral, fundique ou duodéal ($p < 0,0001$ pour chaque localisation).

Il n'a pas été montré de différence significative pour les autres critères.

Ces données sont répertoriées dans les **Tableaux 8 et 9**.

	BIOPSIE GASTRIQUE ANTRALE			BIOPSIE GASTRIQUE FUNDIQUE		
	Biopsie avec dépôt	Biopsie sans dépôt	<i>p value</i>	Biopsie avec dépôt	Biopsie sans dépôt	<i>p value</i>
	N	N		N	N	
NOMBRE DE BIOPSIES	20	25		13	27	
Lésions histologiques						
GASTRITE CHRONIQUE INTERSTITIELLE			>0,9999			0,3762
Absent	6	8		4	14	
Minime	13	15		8	12	
Modérée-sévère	1	2		1	1	
INFILTRAT POLYNUCLEAIRE			0,7157			>0,9999
Absent	17	20		13	26	
Présent	3	5		0	1	
METAPLASIE INTESTINALE			0,3087			0,325
Absent	17	24		12	27	
Présent	3	1		1	0	
HELICOBACTER PYLORI			>0,9999			>0,9999
Absent	19	25		13	27	
Présent	0	0		0	0	
REGENERATION			0,7448			>0,9999
Absent	15	17		13	26	
Présent	5	8		0	1	
ULCERATION			>0,9999			>0,9999
Absent	20	25		13	27	
Présent	0	0		0	0	
NEOPLASIE			>0,9999			>0,9999
Absent	20	25		13	27	
Présent	0	0		0	0	
FIBROSE DU CHORION			0,3517			0,6434
Absent	15	15		12	22	
Présent	5	10		1	5	
ATROPHIE			0,4949			>0,9999
Absent	20	23		13	27	
Présent	0	2		0	0	
RESORPTION MACROPHAGIQUE			<0,0001			<0,0001
Absent	0	25		0	27	
Présent	20	0		13	0	
OEDEME			>0,9999			0,3049
Absent	13	16		6	18	
Présent	7	9		7	9	
HYPERPLASIE DES CELLULES PARIETALES						0,6927
Absent				10	20	
Présent				2	7	

Tableau 8. Comparaison des fréquences des lésions histologiques entre les biopsies avec dépôt et les biopsies sans dépôt dans la population traitée par FOSRENOL® au niveau gastrique.

	BIOPSIE DUODENALE		
	Biopsie avec dépôt	Biopsie sans dépôt	<i>p value</i>
	N	N	
NOMBRE DE BIOPSIES	8	12	
Lésions histologiques			
ATROPHIE			>0,9999
Absent	8	12	
Présent	0	0	
ULCERATION			>0,9999
Absent	8	12	
Présent	0	0	
LYMPHOCYTOSE INTRA-EPITHELIALE			>0,9999
Absent	7	11	
Présent	1	1	
INFILTRAT POLYNUCLEAIRE			0,5368
Absent	6	11	
Présent	2	1	
FIBROSE DU CHORION			0,1474
Absent	6	12	
Présent	2	0	
RESORPTION MACROPHAGIQUE			<0,0001
Absent	0	12	
Présent	8	0	
OEDEME			>0,9999
Absent	7	11	
Présent	1	1	

Tableau 9. Comparaison des fréquences des lésions histologiques entre les biopsies avec dépôt et les biopsies sans dépôt dans la population traitée par FOSRENOL® au niveau duodéal.

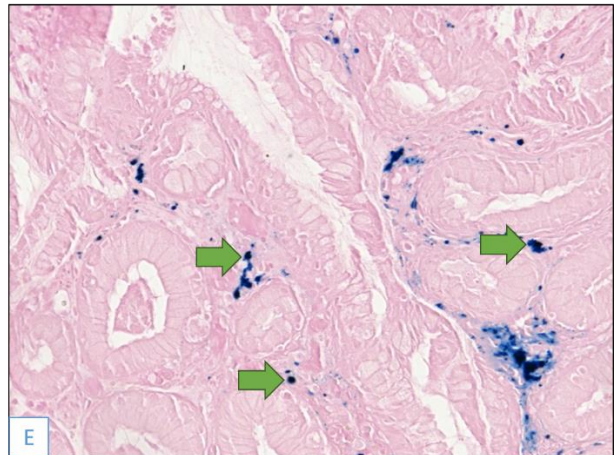
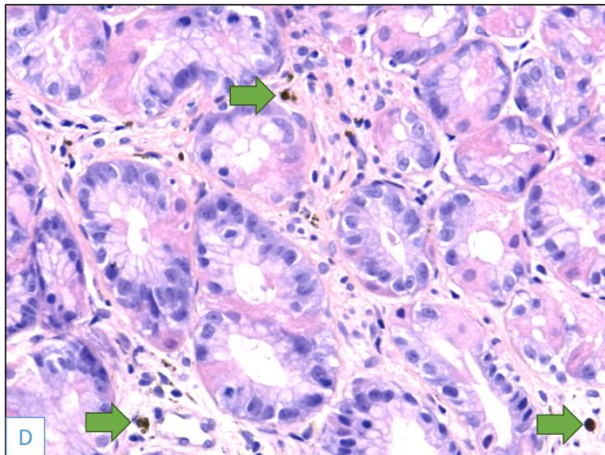
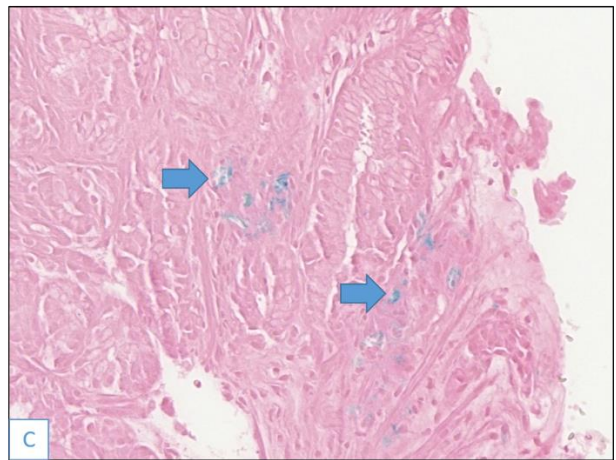
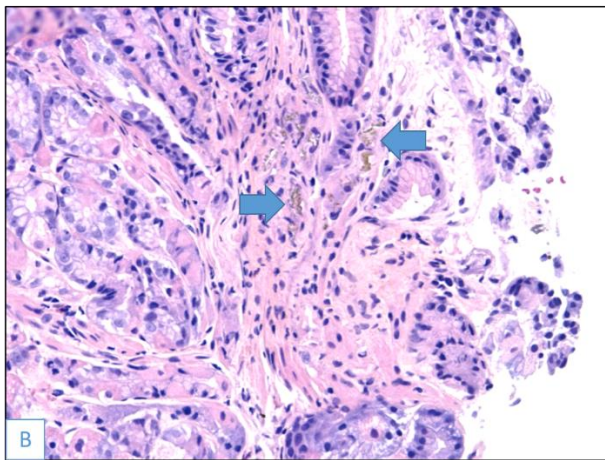
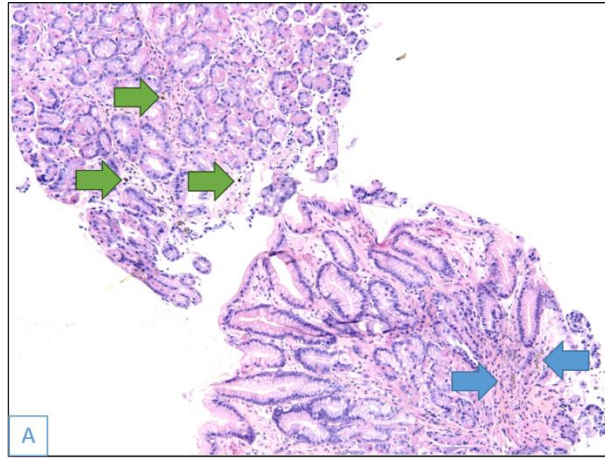
H) Concordance de la présence de dépôt de lanthane et de la réaction histiocytaire par rapport au compte-rendu initial anatomo-pathologique

Vingt-cinq patients ont présenté des dépôts de lanthane associés à une réaction histiocytaire sur au moins un de leur examen biopsique postérieur à la prise. Ils intéressaient au total 38 examens biopsiques.

Cinq examens biopsiques (13,2%) présentaient des dépôts importants associés à une réaction histiocytaire sévère. Sur ces 5 examens, le diagnostic de dépôt de lanthane n'a été évoqué initialement qu'une seule fois. Pour deux examens, le diagnostic de sidérophages avec dépôts d'hémosidérine a été porté. Sur un de ces 2 examens, à la relecture, des dépôts d'hémosidérine étaient associés aux dépôts de lanthane (**Image 3**). Pour un examen, une substance verdâtre cristalline avec amas de macrophages a été décrite en suspectant une cause médicamenteuse ou liée à la dialyse. Pour le 5^{ème} examen, une surcharge inflammatoire a été diagnostiquée.

Vingt-trois examens biopsiques (60,5%) présentaient des dépôts modérés. Pour un seul examen biopsique, le diagnostic de dépôt de lanthane avec réaction histiocytaire a été porté. Pour les 22 autres, ainsi que pour les 10 examens biopsiques (26,3%) présentant des dépôts légers, il n'a pas été noté dans le compte-rendu initial de dépôt, ni de réaction histiocytaire.

Au total, pour 2 examens biopsiques, le diagnostic de dépôt de lanthane a été porté (5,3%). Pour 33 examens, il n'a pas été relevé de dépôt (86,8%).



Images 3. A. Dépôts de lanthane (flèches bleues) et d'hémossidéridine (flèches vertes) au niveau antral. B. et C. Dépôts de lanthane (flèches bleues) légèrement positifs à la coloration de Perls (x20 B : Coloration HES ; C : Coloration Perls) D. et E. Dépôts d'hémossidéridine (flèches vertes) positifs à la coloration de Perls (x20 D : Coloration HES ; E : Coloration Perls)

I) Localisation des dépôts

Treize biopsies duodénales présentaient des dépôts. Sur les 11 biopsies gastriques antrales réalisées dans le même temps, seuls deux cas ne présentaient pas de dépôt. Sur les 10 biopsies gastriques fundiques réalisées dans le même temps, une ne présentait pas de dépôts.

Trente biopsies gastriques antrales présentaient des dépôts. Sur les 25 biopsies gastriques fundiques réalisées dans le même temps, 9 ne présentaient pas de dépôts. Sur les 13 biopsies duodénales réalisées dans le même temps, 3 ne présentaient pas de dépôt.

Vingt-une biopsies gastriques fundiques présentaient des dépôts. Toutes les biopsies gastriques antrales (n=16) réalisées dans le même temps présentaient des dépôts. Sur les 10 biopsies duodénales réalisées dans le même temps, 3 ne présentaient pas de dépôts.

VI. DISCUSSION

Le carbonate de lanthane est un traitement de l'hyperphosphatémie du patient hémodialysé ou sous DPCA, ayant obtenu son AMM en France en 2005. D'abord de première intention, il passe en 2012 en seconde intention devant les risques potentiels liés à l'accumulation du lanthane dans les os et les tissus. Depuis 2015, plusieurs cas de dépôts de lanthane associés à une réaction histiocytaire sont rapportés au niveau gastrique et duodéal. A notre connaissance, les études rapportant et étudiant ces cas sont essentiellement asiatiques. Dans l'étude de Ban (5), les biopsies présentant des dépôts modérés ou sévères, étaient le siège plus fréquemment de métaplasie intestinale, d'hyperplasie foveolaire et de changements régénératifs par rapport aux biopsies avec des dépôts légers ($p=0,05$). Dans l'étude de Yabuki (6), seule l'hyperplasie foveolaire était statistiquement plus fréquente dans le groupe traité par carbonate de lanthane ($p=0,002$) par rapport au groupe non traité. Dans un modèle murin, Yabuki met en évidence, au niveau gastrique, l'apparition au cours du temps, d'inflammation chronique modérée, d'atrophie glandulaire, de fibrose du chorion, de métaplasie intestinale, d'ulcération et de papillomes malpighiens, ainsi que des dépôts de lanthane chez les rats traités par de fortes doses de carbonate de lanthane.

Pour étudier la fréquence des dépôts de lanthane et les lésions histologiques liées à la prise de FOSRENOL® dans une population européenne, ainsi que le diagnostic initialement porté par le pathologiste sur ces dépôts, nous avons recherché rétrospectivement chez les patients dialysés de l'agglomération rouennaise ayant eu une biopsie gastrique ou duodénale, ceux à qui avait été administré du FOSRENOL® entre 2005 et 2019. Nous avons retenu ceux dont la biopsie digestive était postérieure à l'administration du traitement.

A) Limites de l'étude : Biais d'échantillonnage, biais d'information et biais d'observance

1) Biais d'échantillonnage

Tous les patients ayant reçu du FOSRENOL® ne pouvaient être étudiés, puisque seuls ceux ayant présenté l'indication d'une biopsie gastrique ou duodénale et dont les biopsies étaient postérieures à la prise ont été retenus, entraînant un biais d'échantillonnage. Dans l'enquête du réseau REIN réalisée sur 4 ans, nous avons inclus 18 patients sur les 115 ayant reçu du FOSRENOL® à cette période (15,7%). Dans

notre étude, sur les 111 patients traités par FOSRENOL® et ayant eu des biopsies, 58 patients (52,25%) avaient des biopsies postérieures au début de l'administration médicamenteuse.

2) Biais d'information

Dans cette étude rétrospective, le biais d'information est un biais important à considérer. En effet, le recueil de la prescription du médicament a été réalisé à l'aide des logiciels de prescription informatique, des dossiers papier et informatique de chaque patient, et de l'enquête du réseau REIN.

Néanmoins, la prescription du FOSRENOL®, peut avoir été réalisée sur ordonnance papier, directement remise aux patients, sans être consignée dans le dossier ; tous les dossiers papier n'ont pu être consultés.

La population témoin a été choisie dans une population dont le recueil de la prise de FOSRENOL® a été le plus exhaustif possible (sites de l'Anider et du CHU), pour éviter au maximum d'inclure des patients ayant pris du FOSRENOL®, dans le groupe non traité. Pour qu'elles soient comparables, nous avons réalisé un appariement global sur le sexe, sur la durée de dialyse au moment de la biopsie gastrique ou duodénale et la néphropathie initiale afin d'avoir un nombre égal de patients analysables dans les deux groupes. L'âge au moment des biopsies, les indications et constatations endoscopiques, le type de dialyse et le nombre de greffés n'étaient pas statistiquement différents entre nos 2 groupes.

Après étude histologique, il est rassurant de ne pas avoir de patients présentant des dépôts dans la population témoin.

3) Biais d'observance

Un autre biais à prendre en compte dans notre étude est le biais d'observance. Le médicament peut avoir été prescrit, mais ne pas être pris par le patient. Les patients dialysés peuvent se voir prescrire de nombreux médicaments. Dans une étude, 91% des patients dialysés avaient plus de 10 pilules par jour, 47% plus de 20 et 17% plus de 30 (85). Dans cette même étude, seulement 38% des patients étaient adhérents à leur traitement chélateur de phosphate, 20% des patients prenaient moins de 40% de leur prescription médicale.

B) Fréquence des dépôts

Notre étude montre que les dépôts de lanthane sont retrouvés au niveau gastrique et duodéal chez 43,1 % (25/58) des patients prenant ou ayant pris du FOSRENOL® et ayant bénéficié de biopsie gastrique et duodénale, dans une population européenne.

La différence de fréquence avec les études japonaises, 53,3% (16/30) dans l'étude d'Hattori (66), 85,7% dans l'étude de Goto (55), 77,8% dans la série de Murakami (67) et 97,8% dans l'étude de Yabuki (6), pourrait éventuellement être expliquée par une sous-estimation dans notre étude des patients présentant des dépôts liée à une faible représentativité des biopsies (caractère focal des dépôts et localisation préférentielle), par des indications endoscopiques et biopsiques différentes entre les pays ou par une prédisposition asiatique.

Les études japonaises, ainsi que la nôtre, sont rétrospectives, intéressant des patients ayant bénéficié d'une biopsie ; des études prospectives sont nécessaires pour évaluer la réelle fréquence des dépôts chez les patients traités par FOSRENOL®.

1) Faible représentativité des prélèvements

a. Localisation des dépôts

Dans notre étude, les dépôts se localisent préférentiellement au niveau antral et duodéal.

Tous les patients présentant des dépôts au niveau fundique, avaient également des dépôts au niveau antral (16 examens biopsiques). L'inverse n'est pas vrai, puisque pour 25 examens biopsiques antrales avec dépôts, seules 16 biopsies fundiques réalisées dans le même temps comportaient des dépôts.

Certains patients présentaient des dépôts au niveau antral sans localisation duodénale, alors que d'autres patients présentaient des dépôts au niveau antral sans en présenter au niveau duodéal.

Cette disposition des dépôts peut entraîner une sous-estimation de leur fréquence, si les localisations antrales et duodénales ne sont pas toutes les deux échantillonnées pour examen histologique lors de l'examen endoscopique.

Pour exemple, un patient (patient 10) a été inclus dans le groupe présentant des dépôts, après avoir analysé la seconde série de prélèvements biopsiques qui intéressait l'antra, tandis que la première série de prélèvements biopsiques n'avait intéressé que le duodénum (sans dépôt). Lors de l'examen histologique de la seconde série de prélèvements biopsiques, les biopsies duodénales ne présentaient toujours pas de dépôt. Ce patient 10 avait arrêté la prise de FOSRENOL® avant le premier examen.

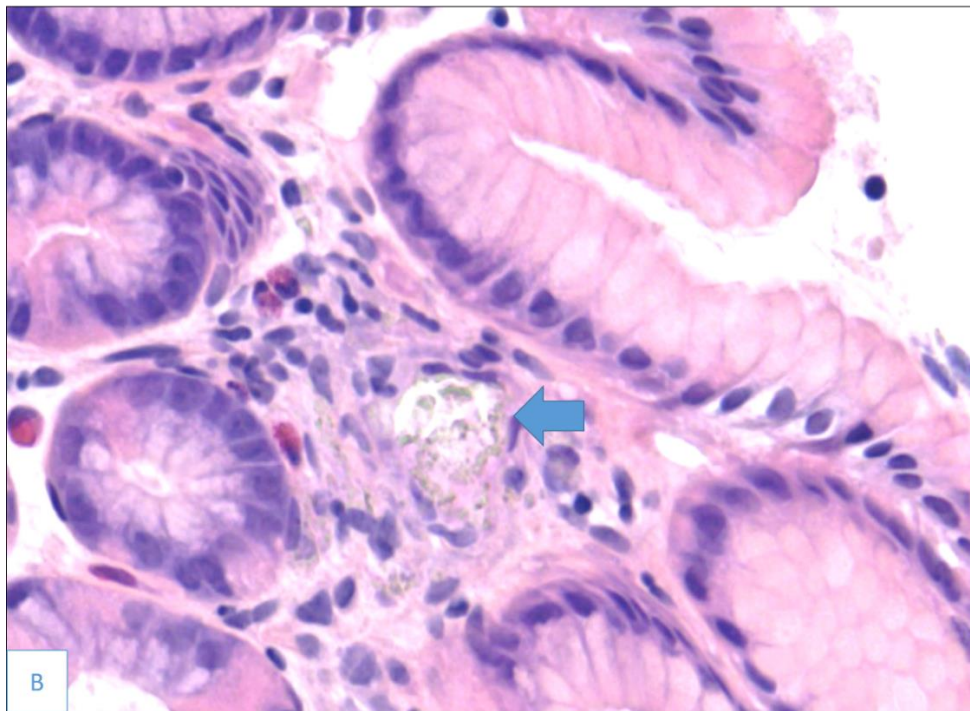
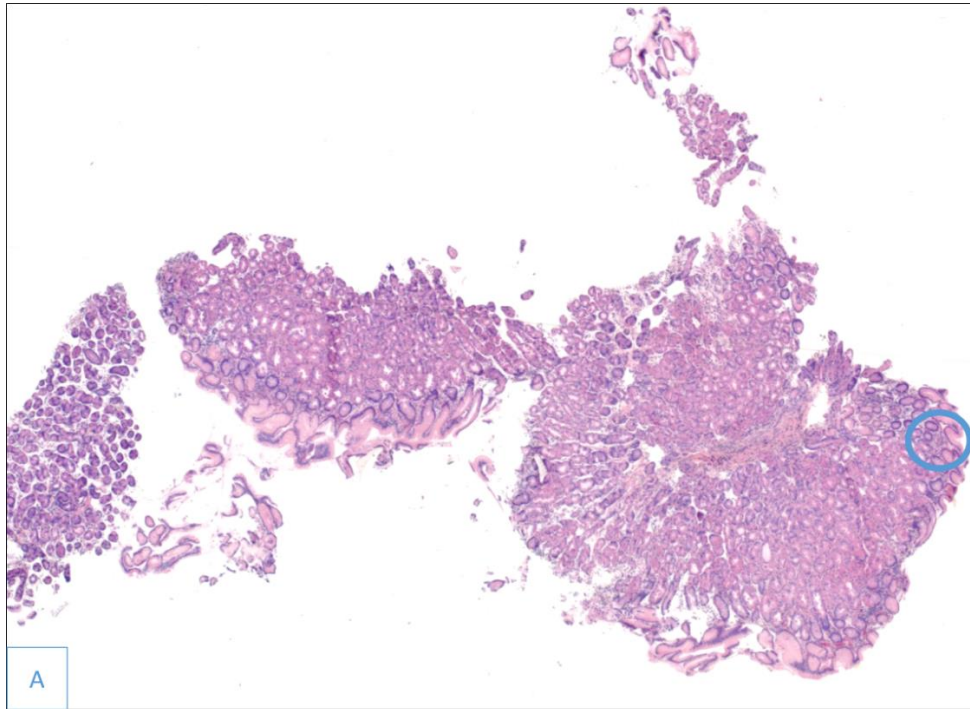
A notre avis, les biopsies au niveau antral et duodénal devraient être systématiquement réalisées chez les patients traités par FOSRENOL[®], pour permettre le diagnostic des dépôts.

b. Caractère focal des dépôts

La biopsie est un examen sur lequel, seulement une petite partie de l'organe est représentée. Si les dépôts sont minimes et focaux, la biopsie peut être non représentative et ne pas permettre la mise en évidence des dépôts, entraînant une sous-estimation de la fréquence.

Un des patients (patient 7), après l'arrêt du FOSRENOL[®], a montré un minime dépôt focal au niveau antral et fundique au niveau de sa biopsie numéro 2, alors qu'il n'en a pas été visualisé au niveau des biopsies numéro 1 et 3. Ce patient était greffé lors des 3 biopsies. L'absence de dépôt au niveau des biopsies numéros 1 et 3 peut s'expliquer par le caractère focal des dépôts, lorsque ceux-ci sont légers.

Sur les 3 fragments biopsiques fundiques de cette biopsie numéro 2, seul 1 fragment présentait des dépôts (**Images 4A et 4B**).



Images 4A et 4B. Dépôt de lanthane (flèche bleu) minime et focal au niveau fundique (cercle bleu : zone des dépôts). Coloration HES (A : x2,5 ; B : x40)

2) Indications endoscopiques et indications biopsiques gastro-duodénales en France

La Société Française d'Endoscopie Digestive (SFED) a publié un document de consensus en 2009, sur les indications des biopsies digestives au cours de la fibroscopie ou du dépistage des néoplasies oeso-gastro-duodénales (86).

a. Biopsies gastriques

Les indications formelles des biopsies gastriques sont (86) :

- des lésions identifiées par l'endoscopie (lésion tumorale, ulcère gastrique, aspect de gros plis)
- la recherche d'HP réalisée dans le cadre de la prévention des lésions dues aux AINS, d'un traitement par IPP prolongé envisagé, d'antécédents familiaux ou personnels de cancer gastrique, ou d'une dyspepsie
- la recherche de lésions pré-néoplasiques (l'intérêt de la surveillance est débattu) : gastrite chronique atrophique avec métaplasie intestinale fundique, syndrome HNPCC, anémie de Biermer, antécédent de gastrectomie pour ulcère gastrique ou duodéal 15 à 20 ans après la chirurgie, antécédent familial de cancer gastrique au premier degré
- la recherche et surveillance des lésions pré-néoplasiques : métaplasie intestinale avec dysplasie de bas ou de haut grade connue, polypes gastriques, antécédent personnel de cancer gastrique
- l'anémie pour rechercher une gastrite atrophique
- les gastropathies, hormis la gastropathie d'hypertension portale
- le bilan d'une colite chronique

Une endoscopie haute est recommandée sans nécessairement de biopsies (87) :

- lors d'une dysphagie haute d'origine œsophagienne (orientation de l'origine par l'interrogatoire et l'examen clinique)
- en cas de nausées ou de vomissements isolés et persistants au-delà de 48 heures après avoir éliminé une origine extra-digestive et une occlusion intestinale aiguë
- en cas de saignement digestif aigu d'origine haute
- en cas de RGO si il est associé à des signes d'alarme (amaigrissement, anémie, hémorragie, dysphagie) ou chez un patient de plus de 50 ans ou en cas de récurrence à l'arrêt du traitement ou en cas de résistance au traitement médical
- en cas de syndrome ulcéreux typique ou atypique chez tout patient de plus de 45 ans ou chez un patient présentant des symptômes d'alarme ou un échec du traitement symptomatique ou un test diagnostique positif à HP
- en cas de suspicion d'hypertension portale.

b. Biopsies duodénales

Les indications formelles des biopsies duodénales sont (86) :

- l'anémie par carence martiale sans cause identifiée
- la carence en folates
- la diarrhée chronique
- la recherche de maladie cœliaque
- l'évaluation de la réponse au régime sans gluten (après un an) au cours de la maladie cœliaque
- la résistance au régime sans gluten bien conduit au cours de la maladie cœliaque
- la suspicion de parasitoses (giardase)
- les lésions d'allure villositaire
- la suspicion de maladie de Crohn ou de colite chronique sans cause évidente

Les indications en évaluation sont (86) :

- les biopsies systématiques pour dépister la maladie cœliaque et la giardase
- les hypertrophies caractérisées mais régulières de la papille

3) Indications endoscopiques au Japon et prédisposition asiatique

Le Japon a mis en place un dépistage du cancer gastrique dans sa population. En effet, dans l'Est de l'Asie (incluant le Japon, la Corée et la Chine), l'incidence du cancer gastrique est élevée (27,5 cas pour 100 000 habitants en 2018, en diminution >40 cas pour 100 000 habitants en 2002 (88). C'est l'un des cancers les plus fréquents au Japon (89).

Le dépistage individuel ou « dépistage opportuniste » est réalisé chez des personnes soucieuses de leur santé qui contactent leur médecin personnel et fait appel directement à l'endoscopie, indépendamment de la présence de symptômes, elle est prise en charge par le système d'assurance maladie (89,90).

S'associe à ce dépistage opportuniste, un dépistage organisé du cancer de l'estomac au Japon, commencé dans les années 60 et nationalisé en 1983, il repose sur un test simple de radiologie la gastrofluororadiographie dans la population âgée de plus de 40 ans (90). Toutefois, la participation réelle des personnes admissibles n'était que d'environ 20% (89) et a graduellement diminué à environ 10% (91). La facilité d'accès à une endoscopie haute et l'incidence des cancers gastriques peuvent expliquer la découverte des dépôts de lanthane au Japon (les deux premiers cas décrits au Japon étaient associés à une néoplasie gastrique (3,53)), et l'intérêt que les japonais leur portent. Leur fréquence peut être plus élevée si les endoscopistes réalisent des biopsies de manière plus efficiente.

En effet, dans notre étude, il n'y a pas de différence significative entre les signes endoscopiques dans la population traitée et la population non traitée ($p=0,0783$). Toutefois, cette donnée était manquante pour 19 patients traités et pour 7 patients non traités.

Sur la base de l'accumulation de cas signalés dans la littérature et sa pratique clinique, Iwamuro (65) considère que les aspects typiques endoscopiques des dépôts de lanthane au niveau gastrique ou duodénal sont les lésions blanchâtres (granulaires, annulaires ou diffuses), néanmoins les dépôts au niveau histologique peuvent être retrouvés dans une muqueuse ne présentant pas ces lésions. Dans notre population traitée, 2 patients ont présenté un aspect blanchâtre de la muqueuse, un patient présentait des dépôts ; il n'a pas été vu de dépôt pour l'autre patient. Dans la population non traitée, un patient présentait un aspect blanchâtre de la muqueuse. A l'histologie, ce patient présentait des lésions de gastrite réactionnelle pouvant s'intégrer dans le cadre d'une gastrite ischémique.

D'autres hypothèses pourraient expliquer la différence de fréquence entre asiatiques et européens ; les asiatiques pourraient avoir un régime alimentaire, des habitudes de vie ou une prédisposition génétique, qui augmenteraient l'absorption du lanthane.

C) Diagnostic des dépôts et lésions histologiques associées

1) Concordance avec le diagnostic initial et diagnostic différentiel.

Dans notre étude, 25 patients ont présenté des dépôts, intéressant 38 examens biopsiques. Pour 2 cas (5,3%), le diagnostic de dépôt de lanthane a été initialement porté par le pathologiste. Dans deux autres cas, le diagnostic de dépôts d'hémosidérine avec sidérophages a été porté et pour un autre cas une seconde lecture a été demandée. Ces 5 cas présentaient des dépôts importants (4 cas) ou modérés (1 cas), associés à une réaction histiocytaire. Pour les autres cas (1 cas de dépôts importants, 22 cas de dépôts modérés et 10 cas de dépôts légers), les dépôts ou la réaction histiocytaire n'ont pas été détectés.

Les raisons expliquant le fait que le diagnostic soit rarement porté par le pathologiste, sont multiples. Cette entité est de description récente, décrite pour la première fois en 2015 par Makino (3). Parfois, les dépôts sont très légers et focaux, et seul un pathologiste averti pourra remarquer ces dépôts (**Images 4A et 4B**).

De plus, ces dépôts présentent une discrète positivité à la coloration de Perls, pouvant faussement orienter le pathologiste vers un diagnostic de sidérose.

2) Confirmation de la nature des dépôts

Dans notre étude, le diagnostic des dépôts a été porté uniquement sur la morphologie et a été confronté ensuite à l'histoire clinique (prise de FOSRENOL® ou non), puisque la lecture histologique a été réalisée en aveugle. La présence de dépôt dans un cas du groupe témoin, nous aurait fait reconsidérer le diagnostic et le recueil des données, mais nous n'avons pas rencontré ce cas de figure.

Des colorations de PAS, de Von Kossa et de Perls étaient disponibles pour cinq cas, réalisées lors du diagnostic initial. Les dépôts apparaissaient de couleur vert-jaunâtre, se disposant au niveau du chorion, d'aspect cristalloïde, en forme d'aiguilles ou bâtonnets ou cordes enroulées ; ou intramacrophagiques sous forme de grains intra-cytoplasmiques, non réfringents en lumière polarisée, pouvant être discrètement positifs ou négatifs aux colorations de Perls et PAS, et négatifs à la coloration par le Von Kossa.

Pour plusieurs auteurs, le diagnostic peut être porté par le pathologiste sur la morphologie ; d'après Hoda (7), les dépôts de lanthane sont facilement reconnaissables par les pathologistes, s'ils ont connaissance de l'entité, dans un contexte connu de prise médicamenteuse (65).

Dans notre étude, un cas avait été initialement adressé par le premier lecteur pour second avis, et une étude par spectrométrie de masse avec Matrix-Assisted-Laser Desorption Ionization (MALDI) a été effectuée, mais le résultat est revenu non contributif par épuisement du matériel.

Dans les études, la confirmation de la nature du dépôt de lanthane était réalisée par spectroscopie à rayons X à énergie dispersive. Une étude japonaise (92) rapporte une coloration rouge-pourpre par l'alizarine complexone. Cette méthode est basée sur la formation de complexone-lanthane-fluor insoluble, après un traitement par fluorure de sodium à 1%. Avec cette coloration, le fer est coloré en noir-violet, l'aluminium et le calcium en orange, le cuivre en violet.

3) Lésions histologiques associées

L'interprétation des lésions histologiques peut parfois présenter un caractère subjectif avec des variations inter-observateurs. El-Zimaity (93) a évalué dans son étude, les taux de concordance, entre quatre pathologistes, concernant la présence d'HP, la métaplasie intestinale et l'atrophie. Il a montré que la présence d'une atrophie gastrique était difficilement évaluable avec des coefficients kappa de Cohen allant de 0,08 à 0,34 au niveau de l'antrum et de 0,33 au niveau fundique. Plusieurs problèmes se posent lors de l'évaluation de la présence ou non d'une atrophie : sa distinction avec des glandes refoulées par un infiltrat inflammatoire, et sa présence systématique si une métaplasie intestinale est présente. La détection d'HP et la présence de polynucléaires avaient des bons taux de concordance entre les quatre

pathologistes avec des coefficients kappa de Cohen estimés à 0,9 pour la présence d'*Helicobacter Pylori*, à 0,8 au niveau antral et à 0,67 au niveau fundique pour la présence de polynucléaires. Dans notre étude, les lésions histologiques ont été évaluées par deux pathologistes : un interne et un pathologiste confirmé. L'interprétation du pathologiste confirmé a été réalisée en aveugle. Si une discordance entre l'interne et le pathologiste confirmé était relevée, une relecture en aveugle par un troisième pathologiste expert a été réalisée.

A la différence de l'étude de Yabuki (6), dans laquelle une hyperplasie foveolaire était plus fréquente dans le groupe traité chez les humains et dans laquelle le FOSRENOL® induisait des lésions histologiques gastriques chez le rat ; dans notre étude, à part la réaction histocytaire, la prise de FOSRENOL® et la présence de dépôts ne sont pas associées à une augmentation ou à une diminution de fréquence d'autres lésions histologiques comme la métaplasie intestinale, l'atrophie, l'hyperplasie foveolaire, l'inflammation lympho-plasmocytaire, la présence de polynucléaires, l'ulcération, la néoplasie, la régénération, la fibrose du chorion ou l'œdème.

Les doses administrées dans l'étude de Yabuki (6) (1000 mg/kg/jour) à des rats non insuffisants rénaux étaient proportionnellement beaucoup plus élevées que celle classiquement administrées aux humains dans le cadre du traitement de l'hyperphosphatémie. Dans notre étude, la dose journalière moyenne reçue était de 2163 mg dans le groupe présentant des dépôts et de 2065,6 mg dans le groupe ne présentant pas de dépôt.

Aucun de nos patients traités par FOSRENOL®, ne présentait d'infection à HP, qu'ils présentent des dépôts ou non. Néanmoins, il n'a pas été mis en évidence de différence avec la population témoin (3 cas d'infection à HP, ($p=0,2450$ au niveau antral et $p=0,2417$ au niveau fundique)).

Des études ont montré que les patients hémodialysés avaient une prévalence de l'infection à HP significativement plus basse que la population à fonction rénale normale (37% vs 20,6% dans l'étude de Jaspersen (94), 56% vs 27,5% dans l'étude de Nakajima (95)), avec une corrélation inverse à la durée d'hémodialyse, sans traitement d'éradication spécifique (96). Les raisons de cette diminution de la prévalence de l'infection à HP ne sont pas élucidées.

4) Evolution des dépôts de lanthane au cours du temps

Dans notre étude, les dépôts de lanthane sont apparus au minimum après 52 jours de prise, et ont persisté jusqu'à 3156 jours (8,6 ans) après l'arrêt du traitement.

Seize patients ont eu plusieurs biopsies après la prise de FOSRENOL® ; six patients n'avaient pas de dépôts.

a. Plusieurs biopsies sous FOSRENOL®

Trois patients (patients 3, 4 et 8) ont eu plusieurs biopsies sous traitement. Les dépôts étaient plus importants lors de la deuxième biopsie par rapport à la première dans deux cas (respectivement à 86 jours versus 1054 jours et 52 jours versus 501 jours). Pour le troisième cas, les dépôts sont restés légers à 231 et 448 jours.

b. Biopsie avant et après arrêt du FOSRENOL®

Un patient (patient 1) avait eu une biopsie avant et après l'arrêt du FOSRENOL®. La cause de l'arrêt était la transplantation rénale. Il présentait des dépôts légers avant et lors de sa biopsie après 1837 jours d'arrêt. Après 2239 jours d'arrêt, il ne présentait plus de dépôt.

c. Biopsies après arrêt du FOSRENOL®

Patients greffés

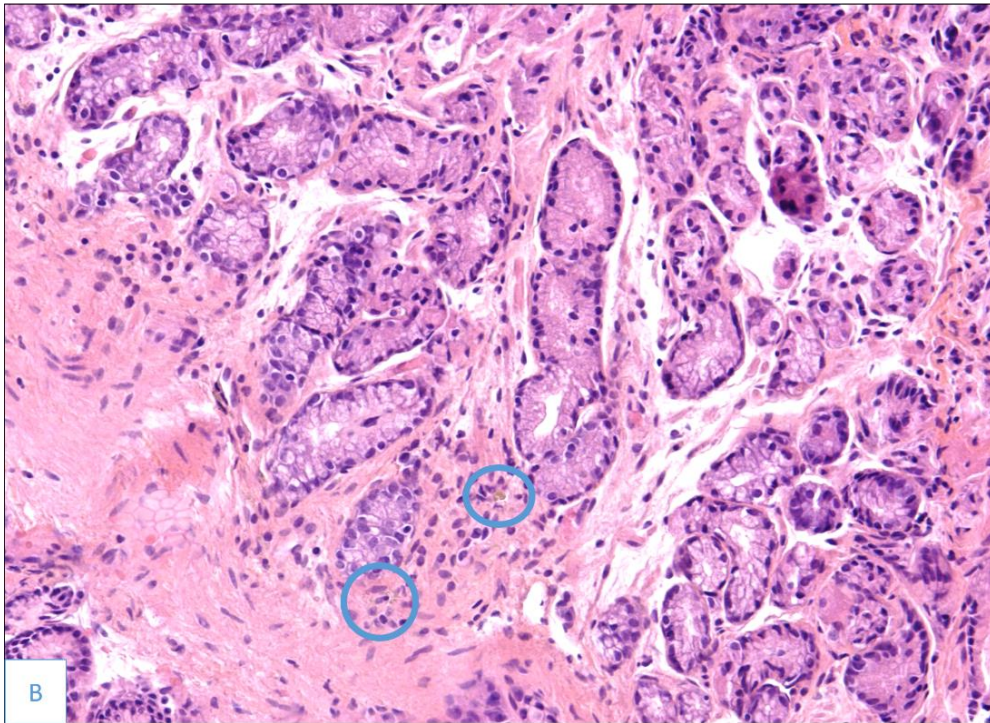
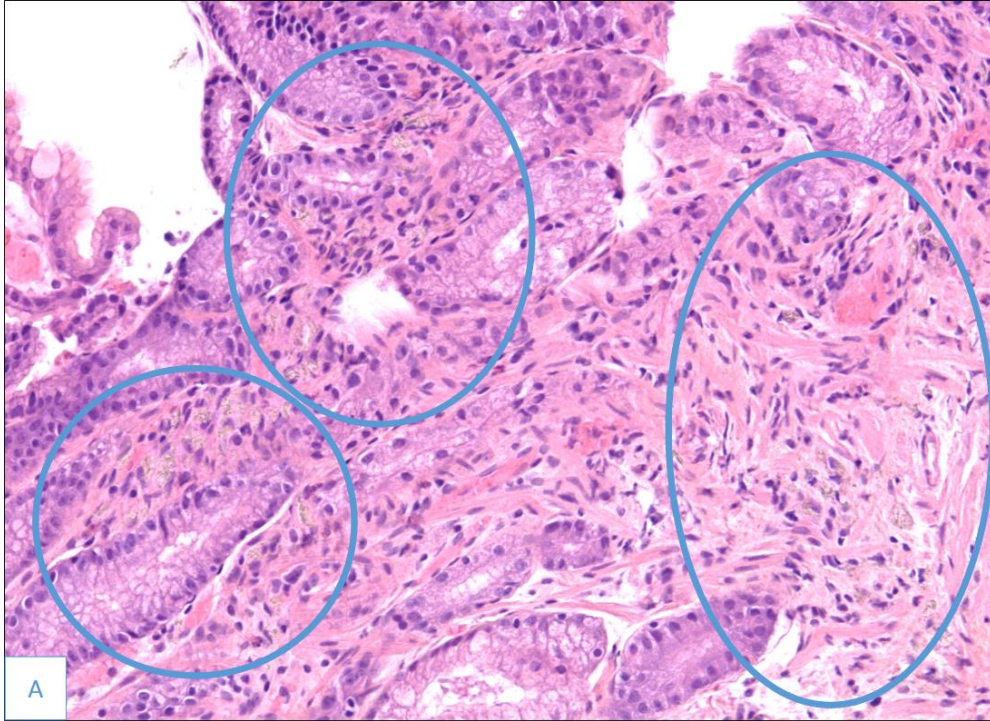
Quatre patients ont eu plusieurs biopsies après avoir été greffés et avoir suspendu le traitement par FOSRENOL®.

Chez ces patients, l'importance des dépôts semble diminuer avec pour le patient 2 une absence de dépôt après 1960 jours d'arrêt au niveau antral et fundique, pour le patient 5 une intensité des dépôts passant de modérée à légère en 30 jours, pour le patient 6 une intensité des dépôts passant de modérée à légère au niveau antral et fundique, et de sévère à modérée au niveau duodénal en 1797 jours ; et pour le patient 7, une absence de dépôt après 551 jours d'arrêt. Toutefois, des biopsies montrent aussi une augmentation de l'intensité des dépôts, avec pour le patient 2 une réapparition de dépôts, d'intensité légère après 2589 jours d'arrêt, pour le patient 6 des dépôts légers à 1331 jours d'arrêt passant à une intensité modérée à 1359 jours d'arrêt ; et pour le patient 7 une apparition de dépôts d'intensité légère après 362 jours d'arrêt alors qu'ils étaient absents après 266 jours d'arrêt.

Patients non greffés

Un patient (patient 9) a arrêté le FOSRENOL® pour une autre cause que la greffe. Il a eu 3 biopsies à 60, 364 et 740 jours après l'arrêt. L'étude des 3 biopsies montre une diminution des dépôts au niveau des biopsies antrales, fundiques et duodénales, avec une disparition des dépôts au niveau duodéal, après 364 jours et fundique après 740 jours.

Au total, la prise de FOSRENOL® chez des patients présentant des dépôts de lanthane, semble accentuer l'abondance des dépôts au cours du temps. Après l'arrêt, l'importance des dépôts semble diminuer au cours du temps, jusqu'à l'absence de dépôt. Toutefois, l'intensité apparaît parfois augmenter au cours du temps malgré l'arrêt de la prise de FOSRENOL®. Cette augmentation peut s'expliquer par le caractère variable de l'intensité pour une même localisation suivant le territoire biopsié. En effet, à un même temps et à une même localisation, les fragments biopsiques peuvent présenter des différences d'intensité de dépôt (**Images 5A et 5B**). De même, la disparition complète des dépôts est difficile à évaluer, du fait du caractère focal de ces derniers, avec pour certains patients une réapparition de dépôts légers et focaux.



Images 5A et 5B. A. Dépôts d'intensité modérée et B. Dépôts d'intensité légère au niveau antral à un même temps t chez le même patient. Colorations HES ; x20.

D) Différence des caractéristiques cliniques entre les populations traitées par FOSRENOL[®], avec et sans dépôts

L'analyse statistique ne montre pas de différence entre les deux populations concernant le sexe ($p=0,7945$), l'âge ($p=0,7944$), la néphropathie initiale ($p=0,9374$), le type de dialyse ($p=0,9999$) et le temps de dialyse ($p=0,7288$).

Les signes cliniques amenant à la biopsie étaient significativement différents entre les deux populations ($p=0,0435$). La douleur épigastrique ou abdominale, la diarrhée et les vomissements représentent environ la moitié des causes d'endoscopie dans le groupe présentant des dépôts (51,8%) contre 11,4% dans le groupe ne présentant pas de dépôts. Ceci semble suggérer une conséquence clinique avec des signes digestifs, bien que non spécifiques, liée aux dépôts de lanthane.

Comme dans l'étude d'Hattori (66), la dose cumulée au moment de la biopsie était significativement plus importante dans le groupe présentant des dépôts (en moyenne 1 610 030 vs 608 303, $p=0,0006$). Néanmoins, dans notre étude, la dose journalière moyenne de FOSRENOL[®] n'était pas significativement différente entre les deux groupes ($p=0,5957$) et la durée de traitement était significativement plus longue dans le groupe présentant des dépôts (en moyenne 882 jours vs 342,4 jours, $p=0,0009$).

Ces données sont soumises au biais d'information lié au recueil des données de manière rétrospective, ainsi qu'au biais d'observance.

E) Faut-il arrêter le FOSRENOL[®] chez les patients présentant des dépôts ?

1) Balance bénéfice-risque

L'hyperphosphatémie est un facteur indépendant de risque cardiovasculaire et de risque de mortalité (24,25). Il est suggéré de traiter seulement l'hyperphosphatémie manifeste (progressive ou persistante) pour rejoindre des valeurs normales, selon les recommandations KDIGO 2017 (2).

Le FOSRENOL[®] est déjà considéré, depuis 2012, en France comme un traitement de seconde intention dans le traitement de l'hyperphosphatémie chez les patients hémodialysés ou sous DPCA. Les alternatives médicamenteuses, à prescrire en première intention, sont le sévélamer (carbonate ou hydrochloride) et les sels de calcium. Depuis 2015, le VELPHORO[®] (oxyhydroxyde sucro-ferrique) est un autre médicament ayant obtenu l'AMM dans le contrôle du taux de phosphate sérique des patients insuffisants rénaux chroniques sous hémodialyse ou sous dialyse péritonéale (97).

Il n'y a pas de consensus sur l'arrêt du FOSRENOL® chez les patients présentant des dépôts de lanthane au niveau gastrique ou duodéal (65).

Dans notre étude, il n'a pas été mis en évidence d'augmentation de fréquence des lésions précancéreuses (atrophie, métaplasie intestinale ou ulcération) ou des lésions néoplasiques (dysplasie ou carcinome) chez les patients traités par FOSRENOL®.

Toutefois, l'importance des dépôts semble augmenter au cours du temps avec la prise prolongée de FOSRENOL®. De plus, l'élimination complète des dépôts de lanthane après arrêt du traitement est encore hypothétique, bien que l'intensité des dépôts semble diminuer. En effet, il est constaté la présence de dépôts de lanthane plusieurs années après l'arrêt (8,6 ans au maximum dans notre étude). Des incertitudes demeurent sur l'existence de complications à plus long terme.

2) Cas rapportés d'autres organes présentant des dépôts de lanthane

Une accumulation de macrophages chargés de dépôts de lanthane au niveau des structures ganglionnaires lymphatiques mésentériques a été décrite en post-mortem chez une patiente ayant reçu du carbonate de lanthane (98). Ces aspects étaient également retrouvés dans la série de Yabuki (6), intéressant 3 cas de curage ganglionnaire associés à une résection gastrique pour adénocarcinome gastrique (dans 22 ganglions, 4 ganglions et 1 ganglion), et dans le cas rapporté par Tonooka (53). Des dépôts au niveau œsophagien (4,99) et au niveau d'un adénome tubuleux du colon transverse (55) ont également été rapportés.

F) Perspectives

1) Suivi des patients présentant des dépôts

Dans notre cohorte, les derniers événements enregistrés au 31/12/2019 pour les 25 patients présentant des dépôts étaient : 6 patients décédés, 12 patients greffés et 7 patients en suivi de dialyse dont 3 patients n'ayant pas arrêté le FOSRENOL®.

Pour les 33 patients traités par FOSRENOL® n'ayant pas présenté de dépôts, les derniers événements enregistrés au 31/12/2019, étaient : 12 patients décédés, 13 patients greffés et 8 patients suivis en dialyse dont un patient n'ayant pas arrêté le FOSRENOL®.

Les causes d'arrêt du FOSRENOL®, hormis la transplantation rénale, n'ont pas été recueillies dans notre étude.

2) Etude de la perméabilité gastro-duodénale

L'une des hypothèses expliquant les dépôts de lanthane au sein des tissus gastrique et duodéal, est l'augmentation de la perméabilité des jonctions inter-cellulaires épithéliales, favorisant le transfert para-cellulaire, soit du lanthane qui va ensuite précipiter avec le phosphate environnant, soit du complexe lanthane-phosphate formé dans la lumière du tube digestif.

En effet, Bervoets (39) a montré que la concentration tissulaire de lanthane hépatique était différente entre les rats insuffisants rénaux et les rats non insuffisants rénaux lors de l'administration du lanthane par voie orale, alors qu'elle n'était pas statistiquement différente en contournant cette voie (utilisation de la voie intraveineuse) (**Figure 5**). Ces données suggèrent une augmentation de l'absorption intestinale du lanthane chez l'insuffisant rénal.

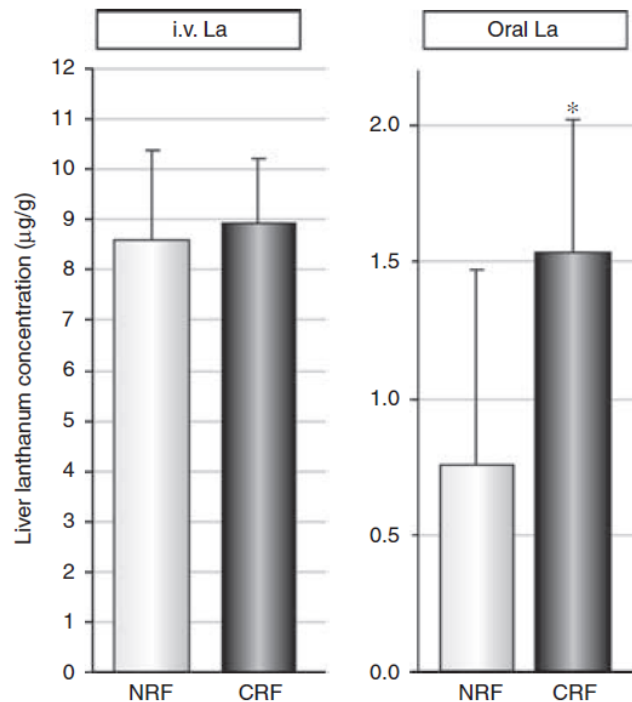


Figure 5. Concentration hépatique de lanthane après administration de lanthane par voie intraveineuse (IV) versus voie orale avec un groupe ayant une fonction rénale normale (NRF) et un groupe ayant une insuffisance rénale chronique (CRF) (* $p=0,05$ versus NRF)

L'étude in vitro menée par Vaziri (100) montre, sur des cultures de cellules épithéliales intestinales (T84), une diminution de l'abondance des protéines des jonctions serrées (l'occludine, la claudine-1 et la

zonula occludens 1) lors d'une augmentation des concentrations d'urée (0mg/dl, 42 mg/dl et 72 mg/dl). Cette augmentation est également liée à une diminution de la résistance électrique trans-épithéliale. L'addition d'uréase abaisse drastiquement l'abondance des protéines de la jonction par rapport à l'urée seule.

Dans une autre étude, le même auteur montre (101), chez des rats insuffisants rénaux chroniques une diminution des protéines des jonctions serrées (l'occludine, la claudine-1 et la zonula occludens 1) dans l'estomac, le jéjunum et l'iléon, par comparaison à une population à fonction rénale normale.

3) Recherche de syndrome de malabsorption

La réaction histiocytaire et les dépôts de lanthane au niveau gastrique et duodénale pourraient entraîner des complications de type malabsorption. Parmi les 25 patients présentant des dépôts, 4 patients avaient consulté pour des diarrhées. Les 33 patients traités par FOSRENOL[®], ne présentant pas de dépôts, n'ont pas consulté pour ce symptôme. Les carences peuvent porter sur les électrolytes (calcium, magnésium), les vitamines (vitamines liposolubles ADEK, folates, vitamine B12) ou les oligoéléments (zinc, sélénium) (102).

Plusieurs tests sont utilisés pour évaluer une malabsorption (102,103) :

- le fécalogramme consiste à étudier les selles émises pendant 72 heures. Il évalue le poids moyen de selles par 24 heures et une éventuelle malabsorption/maldigestion des graisses, définie par une stéatorrhée > 7g/jour sous réserve d'un apport alimentaire de 100 g de lipides par jour pendant la période de recueil des selles, soit un supplément d'environ 50 g par rapport à un régime normal. Il se réalise si possible dans les conditions de vie normale.
- la mesure de la clairance de l' α 1-antitrypsine (normal < 20 ml/24 h) ; des valeurs élevées témoignent d'une exsudation des protéines dans la lumière digestive (entéropathie exsudative).
- le test au D-xylose : le D-xylose est un sucre simple, absorbé majoritairement par le jéjunum et le duodénum, et éliminé sous forme inchangé dans les urines. Un dosage sanguin et un dosage dans les urines, après la prise de D-xylose permet de détecter une malabsorption d'origine intestinale proximale, si les taux mesurés sont anormalement bas.
- le test respiratoire au glucose : normalement, le glucose est rapidement et complètement absorbé dans la partie supérieure de l'intestin grêle et aucune production d'hydrogène n'est observée. En cas de pullulation microbienne dans l'intestin grêle, les bactéries fermentent le glucose avant son absorption et produisent de l'hydrogène qui est absorbé dans le sang, puis excrété dans l'air expiré. L'hydrogène dans l'air expiré est ainsi mesuré après l'ingestion de 50 g de glucose.

VII. CONCLUSION

L'étude histologique des biopsies gastriques et duodénales des patients ayant reçu un traitement par carbonate de lanthane montre dans notre étude des dépôts de lanthane chez 43,1% (25/58) des patients ayant eu une biopsie après le début de la prise, se localisant préférentiellement dans l'antrum gastrique ou le duodénum.

Les dépôts de lanthane associés à une réaction histiocytaire au niveau gastrique et duodéal représentent une gastropathie médicamenteuse, de découverte récente, peu et mal diagnostiquée par le pathologiste (initialement deux cas sur 38 examens biopsiques : 5,3%) car méconnue. Les dépôts sont caractéristiques : de couleur vert-jaunâtre, situés au niveau du chorion d'aspect cristalloïde, en forme d'aiguilles ou bâtonnets ou cordes enroulées ; ou intra-macrophagiques sous forme de grains intracytoplasmiques ; non réfringents en lumière polarisée, pouvant être discrètement positifs ou négatifs aux colorations de Perls et PAS, et négatifs à la coloration par le Von Kossa. Dans notre étude, la prise de FOSRENOL® et la présence de dépôts de lanthane sont associées à une réaction histiocytaire, elles ne sont pas associées à une augmentation de fréquence d'autres lésions histologiques gastro-duodénales comme la métaplasie intestinale, l'atrophie, l'hyperplasie foveolaire, l'inflammation lympho-plasmocytaire, la présence de polynucléaires, l'ulcération, la néoplasie, la régénération, la fibrose du chorion, l'œdème ou la présence d'HP.

La population présentant des dépôts de lanthane a statistiquement une durée de prise de FOSRENOL® et une dose cumulée de FOSRENOL® plus élevée par comparaison à la population n'en présentant pas. La dose journalière moyenne, ainsi que l'âge, le sexe, la néphropathie initiale, la durée et le temps de dialyse, ne sont pas différents entre les populations présentant et ne présentant pas de dépôts de lanthane.

VIII. ANNEXES

A) *Annexe 1* : Stades de la Maladie Rénale Chronique selon le collège universitaire des enseignants de Néphrologie

Stade	Description	DFG (ml/min/1,73 m²)
1	Maladie rénale chronique* avec fonction rénale normale	≥ 90
2	Maladie rénale chronique* avec insuffisance rénale légère**	60-89
3A	Insuffisance rénale légère à modérée	45-59
3B	Insuffisance rénale modérée à sévère	30-44
4	Insuffisance rénale sévère	15-29
5	Insuffisance rénale terminale	< 15

* Avec marqueurs d'atteinte rénale : protéinurie clinique, hématurie, leucocyturie, ou anomalies morphologiques ou histologiques ou marqueurs de dysfonction tubulaire, persistant plus de 3 mois.

** Un DFG compris entre 60 et 89 ml/min peut être normal chez un sujet âgé.

B) *Annexe 2* : Liste détaillée des maladies rénales initiales selon le registre français des traitements de suppléance de l'IRC (2018)

Maladie rénale initiale
Glomérulonéphrite primitive
GN avec HSF
GN extra-membraneuse
GN extracapillaire ou endo/extracapillaire
GN membrano-proliférative type 1
GN membrano-proliférative type 2, dépôts denses
GN primitive avec autre diagnostic histologique
GN primitive sans examen histologique
Néphropathie à dépôts d'IgA
Pyélonéphrite
Infections du rein et des voies excrétrices
Néphrite interstitielle chronique associée à une vessie neurologique
Néphrite interstitielle chronique due à une lithiase urinaire
Néphrite interstitielle chronique due à une uropathie obstructive acquise
Néphrite interstitielle chronique due à une uropathie obstructive congénitale
Néphropathie du reflux
Pyélonéphrite autre
Polykystose
Néphropathie diabétique
Néphropathie liée au diabète de type 1
Néphropathie liée au diabète de type 2
Néphropathie liée au diabète de type non précisé
Hypertension
Néphropathie vasculaire due à une hypertension
Néphropathie vasculaire due à une hypertension maligne
Vasculaire
Néphropathie vasculaire due à d'autres causes
Néphropathie vasculaire, cause non précisée
Autre
Affection rénale, autre
Agénésie / hypoplasie/dysplasie rénale
Amylose rénale
Anomalies morphologiques
Autres maladies rénales identifiées et préciser antérieurement
Cystinose
Glomérulonéphrite avec cryoglobulinémie
Insuffisance rénale aiguë
Maladie de Fabry
Maladies rénales héréditaires
Maladies systémiques autres
Myélome/Maladie des chaînes légères
Néphrocalcinose ou néphropathie due à une hypercalcémie
Néphronophtise et syndromes apparentés
Néphropathie héréditaire avec surdité (syndrome d'Alport)
Néphropathie ischémique/Embolie de cholestérol
Néphropathie lupique
Néphropathie tubulo-interstitielle autre
Néphropathies glomérulaires secondaires
Néphropathies toxiques
Oxalose primitive
Pathologies kystiques
Perte de rein d'origine traumatique ou chirurgicale
Polykystose rénale de l'enfant
Purpura rhumatoïde
Syndrome de Goodpasture
Syndrome hémolytique et urémique, microangiopathie thrombotique
Tuberculose rénale/urinaire
Tubulopathie
Tumeur rénale/urinaire
Inconnu

C) Annexe 3 : Liste des effets indésirables du FOSRENOL® et leur fréquence selon le résumé des caractéristiques du médicament

La convention suivante a été adoptée pour la fréquence des réactions médicamenteuses indésirables : Très fréquent ($\geq 1/10$) ; Fréquent ($\geq 1/100$, $< 1/10$) ; Peu fréquent ($\geq 1/1\ 000$, $< 1/100$) ; Rare ($\geq 1/10\ 000$, $< 1/1\ 000$) ; Très rare ($< 1/10\ 000$), fréquence indéterminée (ne peut être estimée sur la base des données disponibles).

Infections et infestations	
Peu fréquent	Gastro-entérite, laryngite
Affections hématologiques et du système lymphatique	
Peu fréquent	Eosinophilie
Affections endocriniennes	
Peu fréquent	Hyperparathyroïdie
Troubles du métabolisme et de la nutrition	
Fréquent	Hypocalcémie
Peu fréquent	Hypercalcémie, hyperglycémie, hyperphosphatémie, hypophosphatémie, anorexie, augmentation de l'appétit
Affections du système nerveux	
Très fréquent	Céphalées
Peu fréquent	Étourdissements, altération du goût
Affections de l'oreille et du labyrinthe	
Peu fréquent	Vertige
Affections gastro-intestinales	
Très fréquent	Douleurs abdominales, diarrhée, nausées, vomissements
Fréquent	Constipation, dyspepsie, flatulences
Peu fréquent	Iléus, subiléus, occlusion intestinale, syndrome du côlon irritable, œsophagite, stomatite, selles molles, indigestion, troubles gastro-intestinaux SAI (sans autre indication), sécheresse buccale, affections dentaires, éructations
Rare	Perforation intestinale
Affections de la peau et du tissu sous-cutané	
Peu fréquent	Alopécie, sudation excessive
Affections musculo-squelettiques et systémiques	
Peu fréquent	Arthralgie, myalgie, ostéoporose
Troubles généraux et anomalies au site d'administration	
Peu fréquent	Asthénie, douleurs thoraciques, fatigue, malaise, œdème périphérique, douleurs, soif
Investigations	
Peu fréquent	Augmentation du taux d'aluminium sanguin, augmentation des gamma GT, augmentation des transaminases hépatiques, augmentation des phosphatases alcalines, perte de poids.

IX. BIBLIOGRAPHIE

1. Levin A, Bakris GL, Molitch M, Smulders M, Tian J, Williams LA, et al. Prevalence of abnormal serum vitamin D, PTH, calcium, and phosphorus in patients with chronic kidney disease: Results of the study to evaluate early kidney disease. *Kidney Int.* 2007;71(1):31–8.
2. Kidney Disease: Improving Global Outcomes (KDIGO) CKD-MBD Update Work Group. KDIGO 2017 Clinical Practice Guideline Update for the Diagnosis, Evaluation, Prevention, and Treatment of Chronic Kidney Disease-Mineral and Bone Disorder (CKD-MBD). *Kidney Int Suppl.* 2017;7(1):1–59.
3. Makino M, Kawaguchi K, Shimojo H, Nakamura H, Nagasawa M, Kodama R. Extensive lanthanum deposition in the gastric mucosa: The first histopathological report: Lanthanum deposition in gastric mucosa. *Pathol Int.* 2015;65(1):33–7.
4. Rothenberg ME, Araya H, Longacre TA, Pasricha PJ. Lanthanum-Induced Gastrointestinal Histiocytosis: ACG Case Rep J. 2015;2(1):187–9.
5. Ban S, Suzuki S, Kubota K, Ohshima S, Satoh H, Imada H, et al. Gastric mucosal status susceptible to lanthanum deposition in patients treated with dialysis and lanthanum carbonate. *Ann Diagn Pathol.* 2017;26:6–9.
6. Yabuki K, Haratake J, Tsuda Y, Shiba E, Harada H, Yorita K, et al. Lanthanum-Induced Mucosal Alterations in the Stomach (Lanthanum Gastropathy): a Comparative Study Using an Animal Model. *Biol Trace Elem Res.* 2018;185(1):36–47.
7. Hoda RS, Sanyal S, Abraham JL, Everett JM, Hundemer GL, Yee E, et al. Lanthanum deposition from oral lanthanum carbonate in the upper gastrointestinal tract. *Histopathology.* 2017;70(7):1072–8.
8. Valika AK, Jain D, Jaffe PE, Moeckel G, Brewster UC. A Nodular Foreign Body Reaction in a Dialysis Patient Receiving Long-term Treatment With Lanthanum Carbonate. *Am J Kidney Dis.* 2016;67(1):128–32.
9. António da Conceição A, Chiva Robles MT, Porres Cubero JC, Saus Sarrias C, Castellano Megías VM. Depósito de lantano en la mucosa gástrica de paciente con enfermedad renal crónica. *Rev Esp Patol.* 2019;52(2):112–6.
10. Collège Universitaire des enseignants de néphrologie. Manuel de Néphrologie [Internet]. 8th ed. Ellipses; 2018. Available from: <http://cuen.fr/manuel/>
11. Tamura Y, Urawa A, Watanabe S, Hasegawa T, Ogura T, Nishikawa K, et al. Mood Status and Quality of Life in Kidney Recipients After Transplantation. *Transplant Proc.* 2018;50(8):2521–5.
12. Tonelli M, Wiebe N, Knoll G, Bello A, Browne S, Jadhav D, et al. Systematic Review: Kidney Transplantation Compared With Dialysis in Clinically Relevant Outcomes: Systematic Review of Kidney Transplantation. *Am J Transplant.* 2011;11(10):2093–109.

13. REIN. Registre français des traitements de suppléance de l'insuffisance rénale chronique. Rapport annuel 2018. [Internet]. Available from: https://www.agence-biomedecine.fr/IMG/pdf/rapport_rein_2018_v2.pdf
14. Torres PU, Prié D, Beck L, De Brauwere D, Leroy C, Friedlander G. Klotho gene, phosphocalcic metabolism, and survival in dialysis. *J Ren Nutr Off J Counc Ren Nutr Natl Kidney Found.* 2009;19(1):50–6.
15. Courbebaisse M, Souberbielle J-C. Equilibre phosphocalcique : régulation et explorations. *Nephrol Ther.* 2011;7(2):118–38.
16. Fukumoto S. Phosphate metabolism and vitamin D. *BoneKEy Rep.* 2014;3:497.
17. Shimada T, Kakitani M, Yamazaki Y, Hasegawa H, Takeuchi Y, Fujita T, et al. Targeted ablation of Fgf23 demonstrates an essential physiological role of FGF23 in phosphate and vitamin D metabolism. *J Clin Invest.* 2004;113(4):561–8.
18. Urakawa I, Yamazaki Y, Shimada T, Iijima K, Hasegawa H, Okawa K, et al. Klotho converts canonical FGF receptor into a specific receptor for FGF23. *Nature.* 2006;444(7120):770–4.
19. Allgrove J. Physiology of Calcium, Phosphate and Magnesium. In: Allgrove J, Shaw N, editors. *Endocrine Development* [Internet]. Basel: KARGER; 2009 [cited 2020 Aug 21]. p. 8–31. Available from: <https://www.karger.com/Article/FullText/223685>
20. Knöpfel T, Himmerkus N, Günzel D, Bleich M, Hernando N, Wagner CA. Paracellular transport of phosphate along the intestine. *Am J Physiol-Gastrointest Liver Physiol.* 2019;317(2):G233–41.
21. de Fornasari MLL, dos Santos Sens YA. Replacing Phosphorus-Containing Food Additives With Foods Without Additives Reduces Phosphatemia in End-Stage Renal Disease Patients: A Randomized Clinical Trial. *J Ren Nutr.* 2017;27(2):97–105.
22. Isakova T, Wolf MS. FGF23 or PTH: which comes first in CKD ? *Kidney Int.* 2010;78(10):947–9.
23. Hasegawa H, Nagano N, Urakawa I, Yamazaki Y, Iijima K, Fujita T, et al. Direct evidence for a causative role of FGF23 in the abnormal renal phosphate handling and vitamin D metabolism in rats with early-stage chronic kidney disease. *Kidney Int.* 2010;78(10):975–80.
24. Block G, Hulbert-Shearon T, Levin N, Port F. Association of serum phosphorus and calcium x phosphate product with mortality risk in chronic hemodialysis patients: A national study. *Am J Kidney Dis.* 1998;31(4):607–17.
25. Ganesh SK, Stack AG, Levin NW, Hulbert-Shearon T, Port FK. Association of elevated serum PO₄, Ca x PO₄ product, and parathyroid hormone with cardiac mortality risk in chronic hemodialysis patients. *J Am Soc Nephrol JASN.* 2001;12(10):2131–8.
26. Shanahan CM, Crouthamel MH, Kapustin A, Giachelli CM. Arterial Calcification in Chronic Kidney Disease: Key Roles for Calcium and Phosphate. Towler DA, editor. *Circ Res.* 2011;109(6):697–711.

27. Voelkl J, Lang F, Eckardt K-U, Amann K, Kuro-O M, Pasch A, et al. Signaling pathways involved in vascular smooth muscle cell calcification during hyperphosphatemia. *Cell Mol Life Sci CMLS*. 2019;76(11):2077–91.
28. Jean G, Chazot C. Complications et prises en charge thérapeutiques des anomalies du métabolisme phosphocalcique de l'insuffisance rénale chronique. *Néphrologie Thérapeutique*. 2019;15(4):242–58.
29. Messa P, Cerutti R, Brezzi B, Alfieri C, Cozzolino M. Calcium and Phosphate Control by Dialysis Treatments. *Blood Purif*. 2009;27(4):360–8.
30. Hetzel P, Bataille D. Rapport au nom de l'office parlementaire d'évaluation des choix techniques et technologiques sur les enjeux stratégiques des terres rares et des matières premières stratégiques et critiques. Tome I. 2016.
31. Laville M. Efficacité et tolérance du carbonate de lanthane dans le traitement de l'hyperphosphorémie chez le patient insuffisant rénal chronique. *Néphrologie Thérapeutique*. 2011;7(3):154–61.
32. HAS. Avis de la Commission de la Transparence 12 avril 2006 [Internet]. 2006. Report No.: CT2164. Available from: <https://www.has-sante.fr/upload/docs/application/pdf/ct032555.pdf>
33. HAS. Avis de la Commission de la Transparence 18 janvier 2012 [Internet]. 2012. Report No.: CT11076. Available from: https://www.has-sante.fr/upload/docs/application/pdf/2012-02/fosrenol_18012012_avis_ct11076.pdf
34. HAS. Avis de la Commission de la Transparence 7 décembre 2016 [Internet]. 2016. Report No.: CT15289. Available from: https://www.has-sante.fr/upload/docs/evamed/CT-15289_FOSRENOL_PIS_RI_Avis2_CT15289.pdf
35. ANSM. Résumé des caractéristiques du produit FOSRENOL 750mg [Internet]. 2020. Available from: <http://base-donnees-publique.medicaments.gouv.fr/affichageDoc.php?specid=63357492&typedoc=R>
36. Schumacher SP, Schurgers LJ, Vervloet MG, Neradova A. Influence of pH and phosphate concentration on the phosphate binding capacity of five contemporary binders. An in vitro study: Phosphate binders, pH and phosphate concentration. *Nephrology*. 2019;24(2):221–6.
37. Pennick M, Dennis K, Damment SJP. Absolute Bioavailability and Disposition of Lanthanum in Healthy Human Subjects Administered Lanthanum Carbonate. *J Clin Pharmacol*. 2006;46(7):738–46.
38. Damment SJP, Pennick M. Clinical pharmacokinetics of the phosphate binder lanthanum carbonate. *Clin Pharmacokinet*. 2008;47(9):553–63.
39. Bervoets ARJ, Behets GJ, Schryvers D, Roels F, Yang Z, Verberckmoes SC, et al. Hepatocellular transport and gastrointestinal absorption of lanthanum in chronic renal failure. *Kidney Int*. 2009;75(4):389–98.
40. Damment SJP, Pennick M. Systemic lanthanum is excreted in the bile of rats. *Toxicol Lett*. 2007;171(1–2):69–77.

41. Lacour B, Lucas A, Auchère D, Ruellan N, De Serre Patey NM, Drüeke TB. Chronic renal failure is associated with increased tissue deposition of lanthanum after 28-day oral administration. *Kidney Int.* 2005;67(3):1062–9.
42. Munehiro Yoshida, Ryôta Hosomi, Kenji Fukunaga, Seiji Kanda, Toshimasa Nishiyama. Tissue Lanthanum Deposition and Phosphorus Balance in Rats with Long-term Dietary Administration of Lanthanum Carbonate. *Biomed Res Trace Elem.* 2012;23:40–4.
43. Hutchison AJ, Maes B, Vanwalleghem J, Asmus G, Mohamed E, Schmieder R, et al. Efficacy, Tolerability, and Safety of Lanthanum Carbonate in Hyperphosphatemia: A 6-Month, Randomized, Comparative Trial versus Calcium Carbonate. *Nephron Clin Pract.* 2005;100(1):c8–19.
44. Sprague SM, Ross EA, Nath SD, Zhang P, Pratt RD, Krause R. Lanthanum carbonate vs. sevelamer hydrochloride for the reduction of serum phosphorus in hemodialysis patients: a crossover study. *Clin Nephrol.* 2009;72(10):252–8.
45. Finn WF, SPD 405-307 Lanthanum Study Group. Lanthanum carbonate versus standard therapy for the treatment of hyperphosphatemia: safety and efficacy in chronic maintenance hemodialysis patients. *Clin Nephrol.* 2006;65(3):191–202.
46. Shigematsu T, the Lanthanum Carbonate Research Group*. Lanthanum Carbonate Effectively Controls Serum Phosphate Without Affecting Serum Calcium Levels in Patients Undergoing Hemodialysis. *Ther Apher Dial.* 2008;12(1):55–61.
47. Wilson R, Zhang P, Smyth M, Pratt R. Assessment of survival in a 2-year comparative study of lanthanum carbonate versus standard therapy. *Curr Med Res Opin.* 2009;25(12):3021–8.
48. Hutchison AJ, Barnett ME, Krause R, Kwan JTC, Siami GA. Long-Term Efficacy and Safety Profile of Lanthanum Carbonate: Results for up to 6 Years of Treatment. *Nephron Clin Pract.* 2008;110(1):c15–23.
49. Spasovski GB, Sikole A, Gelev S, Masin-Spasovska J, Freemont T, Webster I, et al. Evolution of bone and plasma concentration of lanthanum in dialysis patients before, during 1 year of treatment with lanthanum carbonate and after 2 years of follow-up. *Nephrol Dial Transplant.* 2006;21(8):2217–24.
50. Shigematsu T, Tokumoto A, Nakaoka A, Arisaka H. Effect of Lanthanum Carbonate Treatment on Bone in Japanese Dialysis Patients With Hyperphosphatemia: Lanthanum Carbonate Improves ROD Symptoms. *Ther Apher Dial.* 2011;15(2):176–84.
51. D’Haese PC, Spasovski GB, Sikole A, Hutchison A, Freemont TJ, Sulkova S, et al. A multicenter study on the effects of lanthanum carbonate (Fosrenol™) and calcium carbonate on renal bone disease in dialysis patients. *Kidney Int.* 2003;63:S73–8.
52. Altmann P, Barnett ME, Finn WF. Cognitive function in Stage 5 chronic kidney disease patients on hemodialysis: No adverse effects of lanthanum carbonate compared with standard phosphate-binder therapy. *Kidney Int.* 2007;71(3):252–9.
53. Tonooka A, Uda S, Tanaka H, Yao A, Uekusa T. Possibility of lanthanum absorption in the stomach. *Clin Kidney J.* 2015;8(5):572–5.

54. Haratake J, Yasunaga C, Ootani A, Shimajiri S, Matsuyama A, Hisaoka M. Peculiar Histiocytic Lesions With Massive Lanthanum Deposition in Dialysis Patients Treated With Lanthanum Carbonate: Am J Surg Pathol. 2015;39(6):767–71.
55. Goto K, Ogawa K. Lanthanum Deposition Is Frequently Observed in the Gastric Mucosa of Dialysis Patients With Lanthanum Carbonate Therapy: A Clinicopathologic Study of 13 Cases, Including 1 Case of Lanthanum Granuloma in the Colon and 2 Nongranulomatous Gastric Cases. Int J Surg Pathol. 2016;24(1):89–92.
56. Takatsuna M, Takeuchi M, Usuda H, Terai S. Case of early-stage gastric cancer identified in the gastric mucosa with lanthanum phosphate deposition. Endosc Int Open. 2019;7(7):E893–5.
57. Murakami N, Yoshioka M, Iwamuro M, Nasu J, Nose S, Shiode J, et al. Clinical Characteristics of Seven Patients with Lanthanum Phosphate Deposition in the Stomach. Intern Med. 2017;56(16):2089–95.
58. Iwamuro M, Tanaka T, Urata H, Kimoto K, Okada H. Lanthanum phosphate deposition in the duodenum. Gastrointest Endosc. 2017;85(5):1103–4.
59. Iwamuro M, Urata H, Tanaka T, Kawano S, Kawahara Y, Kimoto K, et al. Lanthanum Deposition in the Stomach in the Absence of *Helicobacter pylori* Infection. Intern Med. 2018;57(6):801–6.
60. Iwamuro M, Urata H, Tanaka T, Kawano S, Kawahara Y, Okada H. Frequent Involvement of the Duodenum with Lanthanum Deposition: A Retrospective Observational Study. Intern Med. 2019;58(16):2283–9.
61. Iwamuro M, Okada H, Takata K, Kawai Y, Kawano S, Nasu J, et al. Magnified endoscopic features of duodenal follicular lymphoma and other whitish lesions. Acta Med Okayama. 2015;69(1):37–44.
62. Yabuki K, Shiba E, Harada H, Uchihashi K, Matsuyama A, Haratake J, et al. Lanthanum deposition in the gastrointestinal mucosa and regional lymph nodes in dialysis patients: Analysis of surgically excised specimens and review of the literature. Pathol - Res Pract. 2016;212(10):919–26.
63. Yasunaga C, Haratake J, Ohtani A. Specific Accumulation of Lanthanum Carbonate in the Gastric Mucosal Histiocytes in a Dialysis Patient. Ther Apher Dial Off Peer-Rev J Int Soc Apher Jpn Soc Apher Jpn Soc Dial Ther. 2015;19(6):622–4.
64. Shitomi Y, Nishida H, Kusaba T, Daa T, Yano S, Arakane M, et al. Gastric lanthanosis (lanthanum deposition) in dialysis patients treated with lanthanum carbonate. Pathol Int. 2017;67(8):389–97.
65. Iwamuro M, Urata H, Tanaka T, Okada H. Review of the diagnosis of gastrointestinal lanthanum deposition. World J Gastroenterol. 2020;26(13):1439–49.
66. Hattori K, Maeda T, Nishida S, Imanishi M, Sakaguchi M, Amari Y, et al. Correlation of lanthanum dosage with lanthanum deposition in the gastroduodenal mucosa of dialysis patients: Correlation of LaC with La deposition. Pathol Int. 2017;67(9):447–52.
67. Murakami N, Yoshioka M, Iwamuro M, Nasu J, Nose S, Shiode J, et al. Clinical Characteristics of Seven Patients with Lanthanum Phosphate Deposition in the Stomach. Intern Med Tokyo Jpn. 2017;56(16):2089–95.

68. Yabuki K, Haratake J, Hisaoka M. Lanthanum Deposition in the Gastroduodenal Mucosa of Dialysis Patients. *J UOEH*. 2019;41(4):387–95.
69. Chatelain D, Attencourt C, Flejou J-F. Les gastropathies : mise au point. *Rev Francoph Lab*. 2015;2015(468):27–35.
70. Lamberts R, Brunner G, Solcia E. Effects of Very Long (up to 10 Years) Proton Pump Blockade on Human Gastric Mucosa. *Digestion*. 2001;64(4):205–13.
71. Marginean EC, Bennick M, Cyczk J, Robert ME, Jain D. Gastric Siderosis: Patterns and Significance. *Am J Surg Pathol*. 2006;30(4):514–20.
72. Haig A, Driman DK. Iron-induced mucosal injury to the upper gastrointestinal tract. *Histopathology*. 2006;48(7):808–12.
73. Voltaggio L, Lam-Himlin D, Limketkai BN, Singhi AD, Arnold CA. Message in a bottle: decoding medication injury patterns in the gastrointestinal tract. *J Clin Pathol*. 2014;67(10):903–12.
74. Ferchichi L, Bellil-Ben Haha S, Zeddini A, Ghorbel I, Mekni A, Bellil K, et al. Amylose gastrique pseudotumorale. *Rev Médecine Interne*. 2006;27(11):886–8.
75. Chatelain D, Attencourt C, Flejou J-F. Les classifications des gastrites: mise au point. *Rev Francoph Lab*. 2014;2014(458):31–40.
76. Dixon MF, Genta RM, Yardley JH, Correa P. Classification and Grading of Gastritis: The Updated Sydney System. *Am J Surg Pathol*. 1996;20(10):1161–81.
77. de Vries AC, van Grieken NCT, Looman CWN, Casparie MK, de Vries E, Meijer GA, et al. Gastric Cancer Risk in Patients With Premalignant Gastric Lesions: A Nationwide Cohort Study in the Netherlands. *Gastroenterology*. 2008;134(4):945–52.
78. Uemura N, Okamoto S, Yamamoto S, Matsumura N, Yamaguchi S, Yamakido M, et al. *Helicobacter pylori* Infection and the Development of Gastric Cancer. *N Engl J Med*. 2001;345(11):784–9.
79. Flejou, JF. Enseignement Post-Universitaire. Problèmes d'interprétation de la biopsie du tube digestif. 2000.
80. COPATH. Anatomie et cytologie pathologiques: Rôle clé dans le diagnostic, l'évaluation pronostique et le traitement. 3rd ed. Elsevier Masson; 2019.
81. Lindecker, Valérie. *Helicobacter pylori* – Traiter pour prévenir ulcère & cancer chez l'adulte [Internet]. Available from: https://www.has-sante.fr/jcms/pprd_2974257/fr/helicobacter-pylori-traiter-pour-prevenir-ulcere-cancer-chez-l-adulte
82. Hooi JKY, Lai WY, Ng WK, Suen MMY, Underwood FE, Tanyingoh D, et al. Global Prevalence of *Helicobacter pylori* Infection: Systematic Review and Meta-Analysis. *Gastroenterology*. 2017;153(2):420–9.
83. Serra S, Jani PA. An approach to duodenal biopsies. *J Clin Pathol*. 2006;59(11):1133–50.

84. Veress B, Franzén L, Bodin L, Borch K. Duodenal intraepithelial lymphocyte-count revisited. *Scand J Gastroenterol.* 2004;39(2):138–44.
85. Chiu Y-W, Teitelbaum I, Misra M, de Leon EM, Adzize T, Mehrotra R. Pill Burden, Adherence, Hyperphosphatemia, and Quality of Life in Maintenance Dialysis Patients. *Clin J Am Soc Nephrol.* 2009;4(6):1089–96.
86. CA de la Société Française d’Endoscopie Digestive (SFED), Lesur G, Vedrenne B, Heresbach D, Arpurt J-P, Laugier R. Consensus en endoscopie digestive (CED): Matériels et conditions pour l’endoscopie en urgence. *Acta Endosc.* 2009;39(6):468–73.
87. ANAES. Indication à visée diagnostique de l’endoscopie digestive haute en pathologie œso-gastro-duodénale de l’adulte à l’exclusion de l’échoendoscopie et l’entéroscopie [Internet]. 2001. Available from: <https://www.has-sante.fr/upload/docs/application/pdf/endoscopdigrecos.pdf>
88. WHO. Globocan 2018 [Internet]. Available from: <http://gco.iarc.fr/today>
89. Leung WK, Wu M, Kakugawa Y, Kim JJ, Yeoh K, Goh KL, et al. Screening for gastric cancer in Asia: current evidence and practice. *Lancet Oncol.* 2008;9(3):279–87.
90. Lambert R. Épidémiologie du cancer gastrique dans le monde. *Cancéro Dig* [Internet]. 2010 [cited 2020 Sep 22];11(1). Available from: <http://hdl.handle.net/2042/30746>
91. Hamashima C, Systematic Review Group and Guideline Development Group for Gastric Cancer Screening Guidelines. Update version of the Japanese Guidelines for Gastric Cancer Screening. *Jpn J Clin Oncol.* 2018;48(7):673–83.
92. Miyagawa Makoto. Alizarin Complexone Stain for Histochemical Localization of Lanthanum. *Biomed Res Trace Elem.* 2007;18(4):375–9.
93. El-Zimaity HMT, Graham DY, Al-Assi MT, Malaty H, Karttunen TJ, Graham DP, et al. Interobserver variation in the histopathological assessment of *Helicobacter pylori* gastritis. *Hum Pathol.* 1996;27(1):35–41.
94. Jaspersen D, Fassbinder W, Heinkele P, Kronsbein H, Schorr W, Raschra C, et al. Significantly lower prevalence of *Helicobacter pylori* in uremic patients than in patients with normal renal function. *J Gastroenterol.* 1995;30(5):585–8.
95. Nakajima F, Sakaguchi M, Amemoto K, Oka H, Kubo M, Shibahara N, et al. *Helicobacter pylori* in Patients Receiving Long-Term Dialysis. *Am J Nephrol.* 2002;22(5–6):468–72.
96. Sugimoto M, Sahara S, Ichikawa H, Sakao Y, Ohashi N, Sugimoto K, et al. Natural Course of ***Helicobacter pylori*** Infection in Japanese Hemodialysis Patients. *Digestion.* 2017;95(4):302–9.
97. HAS. Avis de la Commission de la Transparence 4 février 2015 [Internet]. 2015. Report No.: CT13935. Available from: https://prod-web.has-sante.fr/upload/docs/evamed/CT-13935_VELPHORO_PIC_INS_Avis2_CT13935.pdf

98. Davis RL, Abraham JL. Lanthanum deposition in a dialysis patient. *Nephrol Dial Transplant*. 2009;24(10):3247–50.
99. Tatsuta T, Mikami T, Chinda D, Akitaya K, Igarashi S, Hasui K, et al. Case report of lanthanum deposition in the esophagus. *Clin J Gastroenterol*. 2020;13(5):683–7.
100. Vaziri ND, Yuan J, Nazertehrani S, Ni Z, Liu S. Chronic Kidney Disease Causes Disruption of Gastric and Small Intestinal Epithelial Tight Junction. *Am J Nephrol*. 2013;38(2):99–103.
101. Vaziri ND, Yuan J, Norris K. Role of Urea in Intestinal Barrier Dysfunction and Disruption of Epithelial Tight Junction in Chronic Kidney Disease. *Am J Nephrol*. 2013;37(1):1–6.
102. CDU-HGE. Hépatogastro-entérologie Chirurgie digestive (les référentiels des collègues). ELSEVIER-MASSON; 2018.
103. van der Heide F. Acquired causes of intestinal malabsorption. *Best Pract Res Clin Gastroenterol*. 2016;30(2):213–24.

X. RÉSUMÉ

Introduction : Le carbonate de lanthane (FOSRENOL®) est un traitement de l'hyperphosphatémie chez l'insuffisant rénal sous hémodialyse ou sous dialyse péritonéale continue ambulatoire. Des cas de dépôts de lanthane associés à une réaction histiocytaire au niveau de biopsies gastrique et duodénale ont été rapportés depuis 2015 chez des patients traités par FOSRENOL®.

Buts de l'étude : Evaluer si les dépôts et la réaction histiocytaire associée sont retrouvés dans une population européenne et si leur présence est sous-évaluée au cours du diagnostic histopathologique. Etudier si la prise de FOSRENOL® et la présence de dépôts accompagnent d'autres lésions histologiques au niveau gastrique et duodéal.

Matériel et méthode : Notre étude est rétrospective. Tous les patients dialysés ayant eu une biopsie gastrique ou duodénale, dans l'agglomération rouennaise, ont été listés. La prise de FOSRENOL® a été recherchée pour ces patients. Une étude histologique, de toutes les biopsies gastriques et duodénales des patients dialysés et ayant eu une biopsie gastrique ou duodénale après le début de la prise de FOSRENOL®; ainsi que des biopsies gastriques et duodénales d'une population témoin, a été réalisée.

Résultats : Sur les 514 patients dialysés ayant bénéficiés de biopsies gastriques ou duodénales, 111 ont reçu du FOSRENOL®, dont 58 avec des biopsies postérieures à la prise. Vingt-cinq (43,1%) patients ayant reçu un traitement par carbonate de lanthane et ayant eu une biopsie gastrique ou duodénale après cette prise, présentent des dépôts de lanthane (38 examens biopsiques), se localisant préférentiellement dans l'antra gastrique ou le duodénum. Le diagnostic a été initialement porté par le pathologiste dans seulement 5,3% des cas. Une réaction histiocytaire est associée à la prise de FOSRENOL® et à la présence des dépôts. La prise de FOSRENOL® et la présence des dépôts ne sont pas associées à une augmentation d'autres lésions histologiques gastro-duodénales comme la métaplasie intestinale, l'atrophie, la régénération, la présence de polynucléaires ou la présence d'*Helicobacter pylori*.

Conclusion : Des dépôts de lanthane au niveau gastrique ou duodéal sont retrouvés chez 43,1% des patients, ayant eu une biopsie après le début de la prise, se localisant préférentiellement dans l'antra gastrique ou le duodénum. Ces dépôts sont encore peu diagnostiqués par le pathologiste (5,3%). Il s'y associe une réaction histiocytaire. Les autres éventuelles lésions histologiques gastro-duodénales ne sont pas plus fréquemment associées à la prise de FOSRENOL® ou à la présence de dépôts.

RÉSUMÉ

Introduction : Le carbonate de lanthane (FOSRENOL®) est un traitement de l'hyperphosphatémie chez l'insuffisant rénal sous hémodialyse ou sous dialyse péritonéale continue ambulatoire. Des cas de dépôts de lanthane associés à une réaction histiocytaire au niveau de biopsies gastrique et duodénale ont été rapportés depuis 2015 chez des patients traités par FOSRENOL®.

Buts de l'étude : Evaluer si les dépôts et la réaction histiocytaire associée sont retrouvés dans une population européenne et si leur présence est sous-évaluée au cours du diagnostic histopathologique. Etudier si la prise de FOSRENOL® et la présence de dépôts accompagnent d'autres lésions histologiques au niveau gastrique et duodéal.

Matériel et méthode : Notre étude est rétrospective. Tous les patients dialysés ayant eu une biopsie gastrique ou duodénale, dans l'agglomération rouennaise, ont été listés. La prise de FOSRENOL® a été recherchée pour ces patients. Une étude histologique, de toutes les biopsies gastriques et duodénales des patients dialysés et ayant eu une biopsie gastrique ou duodénale après le début de la prise de FOSRENOL®; ainsi que des biopsies gastriques et duodénales d'une population témoin, a été réalisée.

Résultats : Sur les 514 patients dialysés ayant bénéficiés de biopsies gastriques ou duodénales, 111 ont reçu du FOSRENOL®, dont 58 avec des biopsies postérieures à la prise. Vingt-cinq (43,1%) patients ayant reçu un traitement par carbonate de lanthane et ayant eu une biopsie gastrique ou duodénale après cette prise, présentent des dépôts de lanthane (38 examens biopsiques), se localisant préférentiellement dans l'antra gastrique ou le duodénum. Le diagnostic a été initialement porté par le pathologiste dans seulement 5,3% des cas. Une réaction histiocytaire est associée à la prise de FOSRENOL® et à la présence des dépôts. La prise de FOSRENOL® et la présence des dépôts ne sont pas associées à une augmentation d'autres lésions histologiques gastro-duodénales comme la métaplasie intestinale, l'atrophie, la régénération, la présence de polynucléaires ou la présence d'*Helicobacter pylori*.

Conclusion : Des dépôts de lanthane au niveau gastrique ou duodéal sont retrouvés chez 43,1% des patients, ayant eu une biopsie après le début de la prise, se localisant préférentiellement dans l'antra gastrique ou le duodénum. Ces dépôts sont encore peu diagnostiqués par le pathologiste (5,3%). Il s'y associe une réaction histiocytaire. Les autres éventuelles lésions histologiques gastro-duodénales ne sont pas plus fréquemment associées à la prise de FOSRENOL® ou à la présence de dépôts.

Mots clés : carbonate de lanthane, histiocytes, duodénum, estomac, insuffisance rénale chronique