



HAL
open science

L'apport du caillot sanguin dans la technique de revascularisation des dents permanentes immatures traumatisées: revue systématique de la littérature

Léo-Paul Guédon

► **To cite this version:**

Léo-Paul Guédon. L'apport du caillot sanguin dans la technique de revascularisation des dents permanentes immatures traumatisées: revue systématique de la littérature. Sciences du Vivant [q-bio]. 2020. dumas-03040678

HAL Id: dumas-03040678

<https://dumas.ccsd.cnrs.fr/dumas-03040678>

Submitted on 4 Dec 2020

HAL is a multi-disciplinary open access archive for the deposit and dissemination of scientific research documents, whether they are published or not. The documents may come from teaching and research institutions in France or abroad, or from public or private research centers.

L'archive ouverte pluridisciplinaire **HAL**, est destinée au dépôt et à la diffusion de documents scientifiques de niveau recherche, publiés ou non, émanant des établissements d'enseignement et de recherche français ou étrangers, des laboratoires publics ou privés.

U.F.R. D'ODONTOLOGIE

Année 2020

Thèse n°66

THESE POUR L'OBTENTION DU

**DIPLOME D'ETAT de DOCTEUR EN CHIRURGIE
DENTAIRE**

Présentée et soutenue publiquement

Par GUÉDON LÉO-PAUL

Né le 05/09/1994 à PESSAC (33)

Le 13 Novembre 2020

**L'apport du caillot sanguin dans la technique de revascularisation des dents permanentes
immatures traumatisées : revue systématique de la littérature**

Sous la direction de : Dr. Yves Delbos

Membres du jury :

Mr DEVILLARD Raphael
Mr DELBOS, Yves
Mme ZIANE Sophia
Mme KEROUREDAN Olivia

Président
Directeur
Rapporteur
Assesseur

Professeur des universités
Maître de conférences des Universités
Assistante Hospitalo-universitaire
Maître de conférences des Universités

UNIVERSITE DE BORDEAUX

MAJ
03/03/2020

Président M. TUNON DE LARA Manuel

Directeur de Collège des Sciences de la Santé M. PELLEGRIN Jean-Luc

COLLEGE DES SCIENCES DE LA SANTE UNITE DE FORMATION ET DE RECHERCHE DES SCIENCES ODONTOLOGIQUES

<i>Directrice</i>	Mme BERTRAND Caroline	58-01
<i>Directeur Adjoint à la Pédagogie</i>	Mr DELBOS Yves	56-01
<i>Directeur Adjoint – Chargé de la Recherche</i>	M. CATROS Sylvain	57-01
<i>Directeur Adjoint – Chargé des Relations Internationales</i>	M.SEDARAT Cyril	57-01

ENSEIGNANTS DE L'UFR

PROFESSEURS DES UNIVERSITES

Mme Caroline	BERTRAND	Prothèse dentaire	58-01
Mme Marie-José	BOILEAU	Orthopédie dento-faciale	56-01
M Sylvain	CATROS	Chirurgie orale	57-01
M Raphaël	DEVILLARD	Dentisterie restauratrice et endodontie	58-01
Mme Véronique	DUPUIS	Prothèse dentaire	58-01
M. Bruno	ELLA NGUEMA	Sciences anatomiques et physiologiques - Biomatériaux	58-01
M. Jean-Christophe	FRICAIN	Chirurgie buccale – Pathologie et thérapeutique	57-01

MAITRES DE CONFERENCES DES UNIVERSITES

Mme Elise	ARRIVÉ	Prévention épidémiologie – Economie de la santé – Odontologie légale	56-02
Mme Cécile	BADET	Biologie Orale	57-01
M. Etienne	BARDINET	Orthopédie dento-faciale	56-01
M. Michel	BARTALA	Prothèse dentaire	58-01
M. Cédric	BAZERT	Orthopédie dento-faciale	56-01
M. Christophe	BOU	Prévention épidémiologie – Economie de la santé – Odontologie légale	56-02
Mme Sylvie	BRUNET	Chirurgie buccale – Pathologie et thérapeutique	57-01
M. Jacques	COLAT PARROS	Sciences anatomiques et physiologiques	58-01
M. Jean-Christophe	COUTANT	Sciences anatomiques et physiologiques	58-01
M. François	DARQUE	Orthopédie dento-faciale	56-01
M. François	DE BRONDEAU	Orthopédie dento-faciale	56-01
M. Yves	DELBOS	Odontologie pédiatrique	56-01
M. Emmanuel	D'INCAU	Prothèse dentaire	58-01
Mme Elsa	GAROT	Odontologie pédiatrique	56-01
M. Dominique	GILLET	Dentisterie restauratrice et endodontie	58-01
Mme Olivia	KEROUREDAN	Dentisterie restauratrice et endodontie	58-01
M. Jean-François	LASSERRE	Prothèse dentaire	58-01
M. Yves	LAUVERJAT	Parodontologie	57-01
Mme Odile	LAVIOLE	Prothèse dentaire	58-01
M. Jean-Marie	MARTEAU	Chirurgie buccale – Pathologie et thérapeutique	57-01
Mme Javotte	NANCY	Odontologie pédiatrique	56-01
M. Adrien	NAVEAU	Prothèse dentaire	58-01

M.	Jean-François	PELI	Dentisterie restauratrice et endodontie	58-01
M.	Philippe	POISSON	Prévention épidémiologie – Economie de la santé – Odontologie légale	56-02
M.	Patrick	ROUAS	Odontologie pédiatrique	56-01
M.	Johan	SAMOT	Biologie Orale	57-01
Mme	Maud	SAMPEUR	Orthopédie dento-faciale	56-01
M.	Cyril	SEDARAT	Parodontologie	57-01
Mme	Noélie	THEBAUD	Biologie Orale	57-01
M.	Eric	VACHEY	Dentisterie restauratrice et endodontie	58-01

AUTRES ENSEIGNANTS

Mme	Audrey	AUSSEL	Sciences anatomiques et physiologiques	58-01
M.	Cédric	FALLA	Prévention épidémiologie – Economie de la santé – Odontologie légale	56-02
M.	François	ROUZÉ L'ALZIT	Prothèse dentaire	58-01

ASSISTANTS

M.	Bastien	BERCAULT	Chirurgie Orale	57-01
Mme	Mathilde	BOUDEAU	Odontologie conservatrice – Endodontie	58-01
Mme	Camille	BOULÉ-MONTPEZAT	Odontologie pédiatrique	56-01
Mlle	Anais	CAVARE	Orthopédie dento-faciale	56-01
M	Hubert	CHAUVEAU	Odontologie conservatrice – Endodontie	58-01
Mme	Virginie	CHUY	Prévention épidémiologie – Economie de la santé – Odontologie légale	56-02
M	Pierre-Hadrien	DECAUP	Prothèse dentaire	58-01
Mme	Severine	DESCAZEAX	Odontologie conservatrice – Endodontie	58-01
Mme	Julia	ESTIVALS	Odontologie pédiatrique	56-01
Mme	Mathilde	FENELON	Chirurgie Orale	57-01
Mme	Agathe	GREMARE	Biologie orale	57-01
Mme	Mathilde	JACQUEMONT	Parodontologie	57-01
Mme	Clémence	JAECK	Prothèse dentaire	58-01
Mme	Claudine	KHOURY	Prévention épidémiologie – Economie de la santé – Odontologie légale	56-02
Mme	Camille	LACAULE	Orthopédie dento-faciale	56-01
M.	Antoine	LAFITTE	Orthopédie dento-faciale	56-01
M	Adrien	LASTRADE	Prothèse dentaire	58-01
Mme	Aude	MENARD	Prothèse dentaire	58-01
M	Florian	PILEU	Prothèse dentaire	58-01
M	Antoine	PELUT	Parodontologie	57-01
M.	Thibaut	ROULLAND	Prothèse dentaire	58-01
Mme	Rawen	SMIRANI	Parodontologie	57-01
M.	Clément	VACHEY	Odontologie conservatrice – Endodontie	58-01
M	Paul	VITIELLO	Prothèse dentaire	58-01
Mme	Sophia	ZIANE	Odontologie conservatrice – Endodontie	58-01

À notre Président de thèse

Monsieur le Professeur Raphaël DEVILLARD

Professeur des Universités – Praticien Hospitalier

Sous-section Odontologie restauratrice et endodontie 58-01

À notre Directeur de thèse

Monsieur le Docteur Yves DELBOS

Maître de conférences des Universités – Praticien Hospitalier

Directeur Adjoint à la Pédagogie 56-01

À notre Rapporteur de thèse

Madame le Docteur Sophia ZIANE

Assistante Hospitalo-Universitaire

Sous-section Odontologie conservatrice - Endodontie 58-01

À notre Assesseur

Madame le docteur Olivia KEROUREDAN

Maitre des conférences des Universités - Praticien hospitalier

Sous-section Odontologie conservatrice- Endodontie 56-01

Je tiens également à remercier toutes les personnes qui ont été impliquées dans ce projet de près ou de loin que ce soit sur le plan du travail pur ou le soutien moral :

À mes parents, Gérard et Marie-Claude, qui m'ont épaulé, soutenu et sans lesquels je n'aurais jamais pu présenter cette thèse. Pour m'avoir transmis leurs valeurs, leurs caractères et philosophies de vie.

À Alexandre, mon grand frère, pour m'avoir accompagné et protégé depuis ma naissance. Tu as toujours été là pour moi dans les bons comme dans les mauvais moments.

À Déborah, ma belle-sœur, avec qui je partage beaucoup de points communs mais pas ma passion pour les oiseaux exotiques.

À Sacha, mon neveu, à qui je souhaite tout le bonheur du monde pour la vie qui se présente devant lui. Même si tu ne peux pas encore me lire, je te souhaite de garder ce sourire et cette joie de vivre que tu transmets autour de toi.

À mes grand pères, Alexis et Raymond qui ne pourront pas voir leur petit fils devenir docteur, mais qui je pense, seraient fiers de voir le parcours de leur petit fils.

À mes grand-mères, Simone et Yvette, pour leur gentillesse, leur écoute et leur bonté.

À mes oncles, tantes, cousins et cousines : Pascale, Jean-Luc, Éric, Florence, Clélia, Virgile, Élise et Maxime.

À mes amis de longues ou moins longues dates avec qui j'ai partagé beaucoup de moments forts :

Vincent, Joachim, Quentin : Primaire, Collège puis Lycée. Le club des 4 a perdu de sa superbe, séparé aux 4 coins de la France. Mais c'est toujours un plaisir de se retrouver pour les vacances pour de nouvelles épopées digne de 98.

Valayr et Éliza, très belle rencontre de deuxième année qui perdure depuis et pour longtemps je l'espère. Peut-être reverrons nous le binôme d'anthologie « Bioteam Robert Picqué » Qui sait ?

Paul, quelle belle réussite de s'être suivi depuis la prépa jusqu'ici. Comparses de choix à XA, maître dans l'art de la PAC et du montage directeur.

Margot et Charles, pour le temps passé ensemble (et surtout celui du confinement), ces sorties non calculées, ces leçons de golf peu académiques.

Claire et P-A, au plaisir partagé de se retrouver au temple du Sushi : le Sushi Jin pour notre traditionnel RDV juridico-dentaire.

À tous ces moments de bonheur simple : une petite bière bien frap' avec un coucher de soleil, un match de ruggggggbyyyy, un coup de Sandwegde directement sur le green.,

Aux docteurs Anne-Cécile Bart, Nathalie Boucault, Nicolas Brebion, Sandrine Houillon, Hélène Lagarde-Padilla , Laure Thibon, , Virginie Sanchez-Matyjasik et qui m'ont ouvert leurs portes pour pouvoir débiter mon exercice professionnel dans les meilleures conditions.

À ma playlist Youtube que j'ai dû écouter en boucle plusieurs milliers de fois pendant tout mon cursus et qui m'a donné le coup de fouet pour repousser mes limites physiques et intellectuelles.

N'ai pas remercié ici : le coronavirus

Je suis à peu près sûr d'avoir oublié du monde mais faire une liste exhaustive pour des remerciements ne prend jamais de fin.

TABLE DES MATIÈRES

Introduction :	9
Généralités	11
1) Historique	11
2) État actuel des connaissances	13
Matériel et méthodes	21
1) Critères d'inclusion/exclusion et déroulement de l'étude	21
2) Résultats et synthèse des données	24
Discussion	26
Conclusion	31
Bibliographie:	37

Abréviations utilisées dans ce document :

TAP:	Triple Antibiotic Paste: pâte tri-antibiotique.
REP:	Regenerative Endodontic Procedure
MTA :	Mineral Trioxide Aggregate
SCAPs :	Stem Cells of Apical Papilla (cellules souches de la papille apicale)
EDTA :	Acide Éthylène-Diamine-Tétra-Acétique
CBCT:	Cone Beam Computed Tomography
CaOH ₂ :	Hydroxyde de calcium
NaOCl :	Hypochlorite de sodium

Introduction :

L'éruption dentaire est un processus qui s'inscrit dans le temps et exige une maturation à la fois dans la partie coronaire mais aussi radiculaire de la dent.

On estime que la dent met jusqu'à 3 ans après son éruption pour devenir pleinement mature.

Durant cette période, la problématique de la vitalité pulpaire est primordiale car c'est elle qui régule, conduit et échelonne la maturation de l'organe.

Malheureusement la dent immature concerne des jeunes patients en denture mixte et cette catégorie est beaucoup plus exposée aux traumatismes dentaires que les autres tranches d'âge (1). On estime que la prévalence des traumatismes concerne avec une forte majorité, les incisives, touchant plus les hommes que les femmes. Dans le monde les pourcentages varient mais sont en moyenne autour de 15,2% (2). En France la prévalence est légèrement inférieure à la moyenne mondiale et très peu d'études se sont concentrées sur ce sujet. Delattre et collaborateurs décrivaient en 1995 que les traumatismes dentaires représentaient 13,6% des individus (3).

Bien évidemment la prévalence connaît un pic lors de certaines situations comme l'apprentissage de la marche ou bien la pratique de sport de contact tel que le rugby ou la boxe (4).

Nous nous intéresserons ici aux traumatismes, mais les phénomènes d'étiologie carieuses ou d'anomalie de structures (Dens evaginatus) peuvent aussi générer une nécrose pulpaire, stoppant net l'édification radiculaire.

Lors des cas de traumatologie dentaire, la pulpe venant à se nécroser lors de sa phase de maturation conduit à une problématique spécifique : la dent doit être traitée seulement si elle présente des Apex ouverts ainsi que des parois dentinaires radiculaires de très faibles épaisseurs.

Dès lors nous pouvons mettre en exergue deux grandes lignes de conduite pour traiter les cas :

- La technique d'apexification qui a pour objectif, un épaissement et une fermeture de l'apex dentaire par apposition de matériau type MTA ou hydroxyde de Calcium.
- La technique d'apexogenèse, à contrario, vise à exploiter les cellules souches dans la partie radiculaire de la dent afin que le potentiel de régénération puisse opérer et aboutir à une édification radiculaire.

Dans la littérature on retrouve différents termes tel que revascularisation ou revitalisation. Compte tenu de la nature des tissus, il est préférable de décrire cette technique comme une revitalisation bien que ce terme soit minoritaire dans les écrits.

À l'heure actuelle, la pratique qui est largement utilisée et qui fait foi est l'apexification par apposition de MTA pour réaliser un bouchon apical. Cependant cette technique ne permet pas une fermeture physiologique de la dent et les parois restent fragiles. Elle permet néanmoins la cicatrisation et le traitement des dents impactées de manière viable et reproductible.

La problématique de notre revue systématique de la littérature est de montrer l'intérêt de l'apport du caillot sanguin dans la technique de revascularisation sur dents permanentes immatures traumatisées.

Nous prendrons soin de faire la synthèse de ce que les résultats des différentes études présentent pour déterminer si cette stratégie thérapeutique est exploitable concrètement.

Généralités

1) Historique

L'endodontie régénérative peut être définie comme les procédures biologiques mises en œuvre pour remplacer les structures endommagées, telles que la dentine et la structure radiculaire tout comme les cellules du complexe dentino-pulpaire. La technique de revascularisation existe depuis plus de 50 ans. On retrouve les premiers écrits scientifiques sur le sujet en 1961 par Nygaard-Ostby (5), la question du rôle du caillot sanguin dans les techniques d'endodontie était alors posée au travers de ces travaux.

Durant cette période, la méthode de traitement qui prévalait était l'apexification à l'hydroxyde de calcium. Cumulés aux difficultés d'intervenir sur la dent fragile, la barrière hermétique apicale réalisée présentait des résultats satisfaisants sur une très longue période.

L'hydroxyde de calcium dispose de propriétés hydroscopiques et protéolytiques qui induisent le délitement des protéines dentinaires et réduisent le module d'élasticité prédisposant la dent à une fracture radiculaire (6).

Il n'est pas étonnant de retrouver dans les écrits des cas très nombreux de fractures radiculaires qui sont survenues après traitement. Les chiffres avancés par Cvek sont de 77% de fractures pour les dents immatures traitées par hydroxyde de calcium au bout de 4 ans alors que le chiffre s'effondre à 28% pour des dents matures (7).

Le pH extrêmement basique directement au contact des tissus entraînerait une nécrose localisée qui ne serait apparemment pas préjudiciable pour la survie des cellules souches encore présentes sur la zone. (8).

Ces cas d'échecs répétés et ce manque de moyen thérapeutique ont conduit à la démocratisation de l'apexification au MTA, qui a réduit les cas d'échecs par fracture même si les parois restent grêles et la dent exposée dans le temps.

Ce manque d'attrait scientifique sur la technique de revascularisation vient du fait qu'elle demande du temps, reste compliquée à mettre en œuvre dans une pratique de cabinet et dont le peu d'études n'a pas permis son évolution par manque de résultats.

Il n'existait pas de consensus sur un protocole et son élaboration tenait plus de la tentative désespérée de conserver la dent sur l'arcade qu'une véritable thérapeutique envisageable. Elle restait dans l'inconscient collectif comme une utopie au même titre que le vaccin anticarieux ou la création génétique de nouvelles dents.

Le Dr Hoshino et ses collaborateurs ont tenté de mettre en place une ébauche de protocole en 1996 suite aux écrits de l'équipe du Dr Sato (9) avec un procédé de désinfection intracanaire nécessitant une pâte contenant 3 antibiotiques différents sur des cultures bactériennes in vitro (10).

L'étude visait à prouver l'efficacité de cette pâte sur de la dentine canalaire infectée par des différentes souches bactériennes lors de la nécrose.

Ce n'est qu'en 2004 qu'elle revient sur le devant de la scène scientifique avec les travaux de Banchs et Trope lors d'un cas clinique sur une prémolaire mandibulaire chez un enfant de 11 ans (11). Il fait état que la régénération était alors uniquement évoquée lors d'une avulsion traumatique.

Pourtant si on respecte le gradient thérapeutique, il est préférable de réaliser une revascularisation et uniquement en cas d'échec de réaliser une apexification si la guérison et l'évolution ne sont pas favorables au bout d'un suivi de 1 mois.

Dès lors de très nombreux cas cliniques ont fait leur apparition partout dans le monde mais la rareté des cas simultanés réduit considérablement la puissance des preuves que les scientifiques ont tentées de dévoiler.

2) État actuel des connaissances

La dent permanente immature est définie comme telle car lors de son éruption dans la cavité orale, sa jonction cémento-dentinaire n'est pas encore achevée. Sa minéralisation n'est qu'imparfaite, il faut l'intervention d'un processus de minéralisation secondaire pour arriver à maturation (pas de dentine secondaire) (12). L'eau et les protéines sont progressivement remplacées par du calcium et du phosphate. Les parois dentinaires sont fines et contrastent avec le volume pulpaire. On note également la présence de tubulis ouverts qui rendent la dent extrêmement perméable aux agressions potentielles.

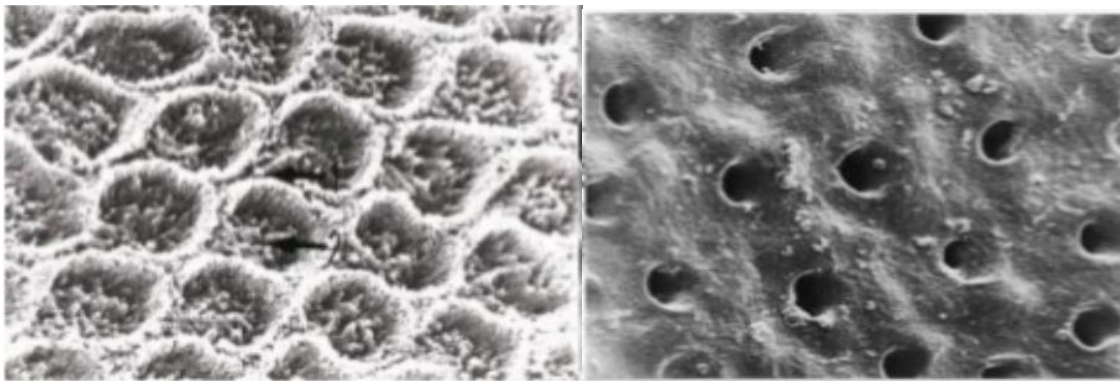


Figure 1 : Comparaison d'aspect entre les tubulis présents dans la dentine. On note l'ouverture large à droite avec l'aspect brut sans minéralisation secondaire (19)

Sachant que la première dent définitive arrive aux alentours de 6 ans et que la deuxième molaire définitive émerge vers 12-13 ans, la tranche d'âge des patients impactés par les problématiques de revascularisation sur dent permanente immature se situent entre 6 et 15 ans (en prenant en compte la période de maturation radiculaire).

Dans la classification de Nolla, on retrouve les 10 étapes de formation de la dent de son éruption jusqu'à sa maturation complète.

Tableau 1 - Stade de Nolla	
Stade 0	Absence de la crypte
Stade 1	Présence de la crypte
Stade 2	Calcification initiale
Stade 3	Un tiers de la couronne est minéralisé
Stade 4	Deux tiers de la couronne sont minéralisés
Stade 5	La couronne est minéralisée
Stade 6	Début d'édification radiculaire
Stade 7	Un tiers de la racine est minéralisé
Stade 8	Deux tiers de la racine sont minéralisés. La dent fait son éruption
Stade 9	La racine est édifiée, apex non fermé
Stade 10	L'extrémité apicale de la racine est achevée, la jonction cémento-dentinaire est en place

Nolla C.M. *Development of the permanent teeth. J. Dent. Child., 1960, 27 - 254-266.*

Figure 2 : Tableau des différents stades de la dent décrite par Nolla

La complexité du réseau canalaire qui est tridimensionnel et qui ne suit aucun schéma récurrent rend difficile le traitement des dents pluriradiculées. La rareté des cas présents en est la preuve, chez l'homme comme chez l'animal.

Les investigations ont abouti à un postulat : la revascularisation a besoin de 3 conditions sine qua non pour se dérouler à bien (13,14) :

La première est un amas de cellules souches présentes dans la zone du péri-apex et capables de sortir de leur stade quiescent pour former de nouveaux tissus durs. Ces cellules sont aptes à se spécialiser en odontoblastes et cémentoblastes. (15)

Il est important de noter qu'il existe plusieurs types et de localisation de cellules souches et que leur pouvoir de différenciation varie. C'est le cas des cellules souches unipotentes et multipotentes qui comme leurs noms l'indique peuvent se spécialiser en de multiples cellules ou non.

On retrouve de multitudes de cellules souches différentes :

- Les cellules souches provenant des dents temporaires (les SHEDs)
- Les cellules souches de la pulpe dentaire (les DPSCs)
- Les cellules souches de la papille apicale (les SCAPs)
- Les cellules souches du ligament parodontal (les PDLSCs)
- Les cellules souches provenant du follicule dentaire (les DFSCs)
- Les cellules souches provenant de la gencive (les GMSCs)

Les cellules qui semblent jouer un rôle prioritaire sont celles de la papille apicale (SCAPs) puisqu'elles sont directement en contact avec notre zone de traitement. Leur migration est facilitée par l'apex ouvert de la dent impactée et auraient des capacités supérieures à ses homologues pour la formation de cellules du complexe pulpaire (16)

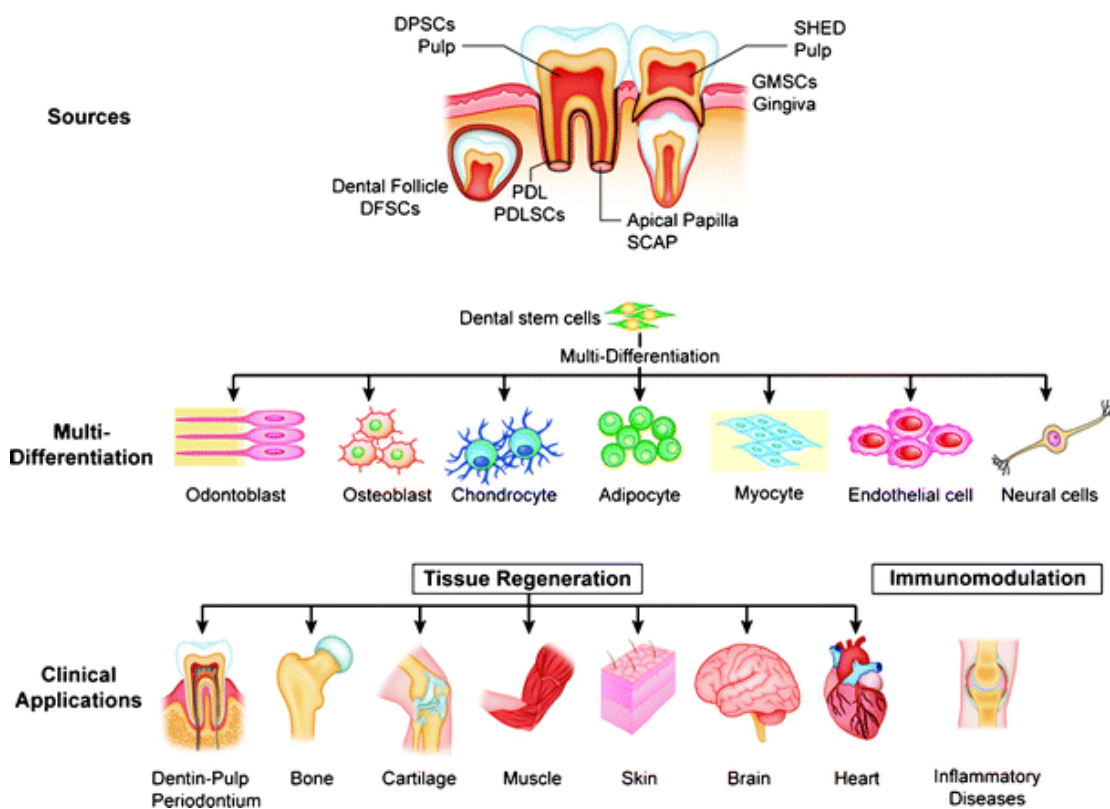


Figure 3 : Récapitulatif de la diversité de la différenciation des cellules souches de la cavité buccale (17)

De plus, tout l'intérêt de cette technique repose sur le fait que malgré l'infection et la nécrose des tissus pulpaire et radiculaires, les cellules souches et plus particulièrement les SCAPs se maintiennent et subsistent dans la zone. Directement au contact, leur invagination dans le canal ouvert est facilitée (18).

La seconde condition est une matrice qui sert de support et de point d'accroche aux cellules. Un canal exempt de contenu ne peut permettre une cicatrisation (19).

Certains utilisent des matrices collagéniques mais dans notre cas c'est le caillot sanguin induit par passage d'instruments endodontiques qui sert de matrice (20). Le saignement doit remonter pour occuper la majeure partie du canal. La nécessité du saignement soulève la question de sa reproductibilité. Il est préconisé de réaliser des anesthésies sans utiliser de vasoconstricteurs. Certains auteurs s'interrogent sur la nécessité d'anesthésier puisque la dent impactée est nécrosée et que toutes les réserves doivent être mises pour que la revascularisation de ne soit pas perturbée par des composés extérieurs (21).

Cette matrice que l'on peut utiliser sous plusieurs formes doit répondre à des critères précis afin de mener à bien son rôle. Véritable support il doit être le plus biocompatible possible afin de ne pas influencer sur la revascularisation. Son action s'apparente à une éponge tridimensionnelle biodégradable qui puise et relargue les facteurs de croissance, permettant l'adhésion des premières cellules et qui se désagrège lorsque les cellules colonisent l'espace.

Enfin, dernière condition la circulation et la mise en œuvre des facteurs de croissance qui permettent la différenciation de nos cellules pour recoloniser l'espace pulpaire radiculaire. Les mécanismes de différenciations et de recrutement cellulaire tel que l'angiogenèse se mettent en place lorsque ces conditions sont réunies.

Après désinfection et retrait très sommaire des tissus nécrotiques sans instrumentation, la matrice est primordiale puisque qu'elle sert de liant à tout ce processus.

L'Association Américaine d'Endodontie (AAE) a proposé en 2018 la procédure suivante qui se divise en deux séances : (22)

Première séance :

- Anesthésie para-apicale sans vasoconstricteur et la pose du champ opératoire.
- Accès au canal par une cavité d'accès respectant tous les critères endodontiques requis.
- Irrigation abondante du canal avec de l'hypochlorite de sodium (NaOCl ; 20 ml par canal à 1,5% pendant 5 minutes) puis irrigation avec du sérum physiologique ou de l'EDTA (20 ml par canal pendant 5 minutes) sans que le canal soit instrumenté.
- Séchage du canal avec des pointes papier.
- Application d'une couche d'adhésif sur les parois dentinaires de la cavité d'accès et photopolymérisation.
- Mise en place dans le canal d'hydroxyde de calcium (CaOH) ou d'une pâte composée de 2 ou 3 antibiotiques 1 : 1 : 1 ciprofloxacine : métronidazole : minocycline pour une concentration finale de 1-5 mg/ml.

Enlever la minocycline et ne laisser que deux antibiotiques ou remplacer la minocycline par du céfclor sont des alternatives possibles (les modalités de préparation varient selon les auteurs comme nous le verront ; celles décrites par Hoshino et al. en 1996 étant la référence (10).

L'efficacité de 2 antibiotiques n'a pas de différence significative à une pâte 3 antibiotiques (23).

- L'insertion de la pâte se fait à l'aide d'une seringue stérile elle aussi.
Si trois antibiotiques sont utilisés, le mélange est placé sous la jonction email-cément pour éviter une décoloration.
La photopolymérisation d'adhésif dans le canal ou le retrait des substances entraînant la décoloration assure un risque minime.
- Mise en place d'une obturation provisoire de la cavité d'accès de 3-4mm d'épaisseur

La seconde séance (de 1 à 4 semaines après la précédente) se déroule comme suit :

- Anesthésie para-apicale sans vasoconstricteur
- Élimination de la pâte antibiotique intracanalair
- Rinçage abondant à l'hypochlorite de sodium et à l'EDTA 17 % (20ml)
- Séchage du canal avec des pointes papier
- Avec une lime endodontique K-file stérile (ou H-file selon les auteurs), passage à 2 mm au-delà du foramen pour induire un saignement apical et laisser le sang remonter dans le canal jusqu'à la jonction amélo-cémentaire -3-4mm
- Attente de la formation d'un caillot sanguin qui permette une restauration coronaire de 3-4mm (le procès peut prendre plusieurs minutes)
- Mise en place d'une matrice résorbable type CollaPlug™, Collacote™, CollaTape™ sur le caillot (étape non obligatoire)
- Obturation de la partie coronaire du canal avec du ProRoot® MTA ou de la Biodentine®, Septodont.
- Obturation de la cavité d'accès avec un composite étanche (ou un CVIMAR)

Il existe également un protocole européen, mais nous avons choisi de ne nous focaliser sur le protocole américain

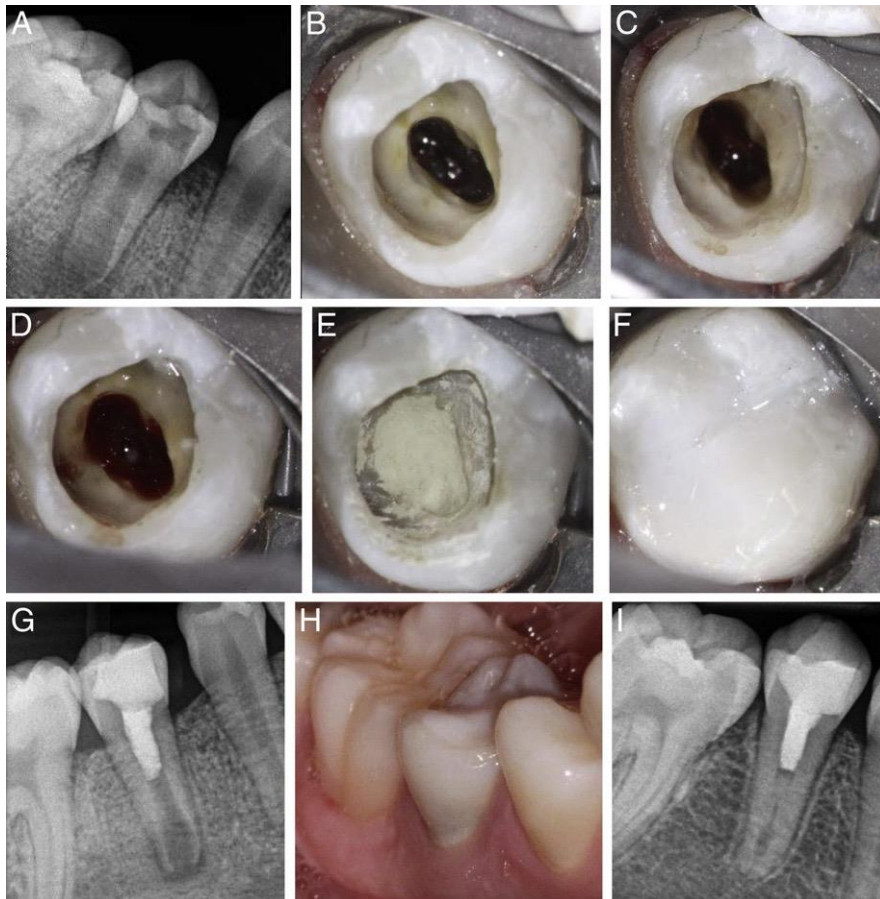


Figure 3 : Protocole opératoire de la technique de revascularisation avec pâte tri-antibiotique. Alan.S.law considerations for regeneration procedures

- A) Radiographie rétroalvéolaire montrant une carie occlusale et une lésion périapicale avec un apex largement ouvert
 (B) Photo clinique de la deuxième séance montrant la pâte tri antibiotique (luisance intracanal) juste après la dépose de l'obturation provisoire
 (C) Tissu périapical après irrigation et retrait de la pâte intracanal.
 (D) Formation du caillot sanguin, (E) placement du MTA et (F) restauration au composite (G) Radiographie rétroalvéolaire montrant le MTA occupant l'espace canalair et la restauration composite (H) Photographie à 14 mois montrant une dyschromie du tiers cervical (I) radiographie rétroalvéolaire à 14 mois montrant une augmentation des parois dentinaires du tiers apical.

Le patient est ensuite suivi à 6, 12 et 24 mois. Un contrôle clinique et radiographique à chaque séance permet de suivre l'évolution de la lésion osseuse péri-apicale, d'une part, et d'observer une éventuelle fermeture du canal par un tissu minéralisé d'autre part.

Un examen tridimensionnel type CBCT (Cone Beam Computed Tomography) est fortement recommandé pour l'examen initial ainsi que le suivi.

De plus, un JIG de repositionnement radiographique peut être réalisé, ce qui limite au maximum les erreurs d'appréciations de mesures.

Après avoir fait la synthèse de l'état des connaissances scientifiques sur le sujet nous allons maintenant analyser les différentes études et cas cliniques pour en extraire la réponse à notre problématique.

Matériel et méthodes

1) Critères d'inclusion/exclusion et déroulement de l'étude

L'objectif de notre étude vise à évaluer la technique de revascularisation sur dents permanentes immatures traumatisées notamment par apport d'un caillot sanguin.

Pour ce faire nous avons décidé de récolter des articles qui traitent de ce sujet avec toutefois quelques limites d'inclusions :

- Les articles portant sur une étude plutôt que sur des cases report ont été privilégiés (même si comme nous le verrons, leur nombre est limité à l'heure actuelle).
- Parmi toutes les études comparatives entre différentes techniques, le traitement par revascularisation doit être présent.
- Nous avons fait le choix de sélectionner les articles présents sur les méta-bases de données : SCOPUS et PUBMED.
- Les articles devaient être en anglais ou en Français.

La sélection des articles s'est déroulée entre la fin du mois de novembre 2019 jusqu'en février 2020. Plusieurs phrases MeSH ont été évoquées mais afin de rester le plus inclusif possible tout en gardant un nombre conséquent d'articles. La phrase MeSH utilisée est décrite ci-après :

((revascularization OR revitalization OR (regenerative AND endodont*)) AND ((tooth OR teeth) AND immature).

Nous avons choisi les critères d'exclusions suivants :

- Les cas concernant les animaux.
- Les cas adultes (Âge>18 ans)
- Les dents fracturées
- Les cas soumis aux traitements orthodontiques
- Les dents nécrosées pour lésions carieuses manifestes et précisées
- Les cas concernant des anomalies de forme et de structure (Dens evaginatus par exemple)
- Les articles de plus de 20 ans

- Les cas concernant uniquement les dents pluriradiculées.
- Les dents déciduales
- Les articles dont l'accès total est impossible, ne nous permettant pas une exploitation plénière des données.

Cette phrase a été appliquée sur les méta-bases de données scientifiques de PUBMED ainsi que SCOPUS : 137 articles de PUBMED et 98 de SCOPUS ont été identifiés. Après élimination de 62 doublons ainsi que de 126 articles ne répondant pas à nos critères.

La lecture des titres et des résumés nous a permis de retirer un certain nombre d'articles(n=33) pour arriver sur un recueil de 14.

Après lecture approfondie de la totalité ces derniers, une nouvelle sélection nous conduit à en écarter 4 pour arriver à un total de 10 articles.

Nous pouvons synthétiser le travail effectué au travers d'un diagramme de flux PRISMA ci-après :

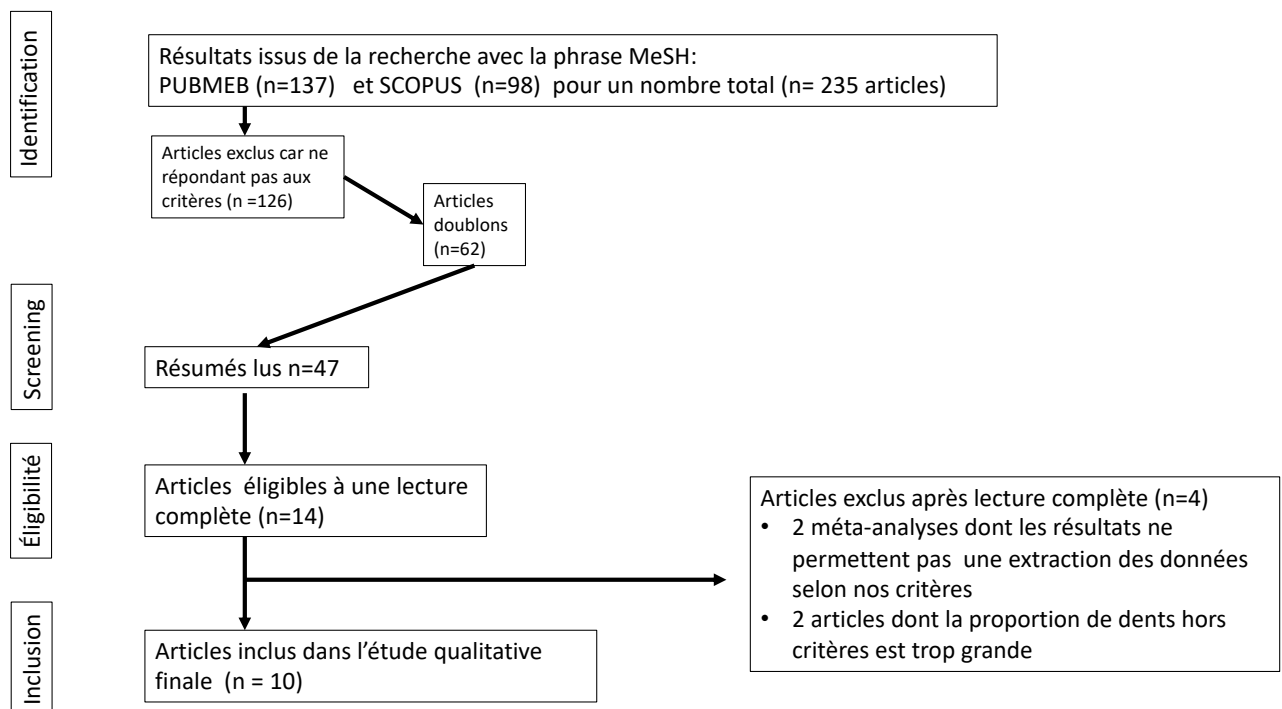


Diagramme de flux Prisma de cette étude.

En ce qui concerne la grille de lecture de nos articles nous avons suivi le schéma classique pour permettre une analyse systématique et complète en relevant les critères suivants :

- Auteur
- Titre de la publication
- Support de la publication
- Effectifs et durée du suivi
- Technique mise en place dans l'article
- Moyens d'évaluation de l'étude
- Critères d'évaluations du traitements (cliniques et radiologiques)
- Résultats

2) Résultats et synthèse des données

Les articles sélectionnés ont été publiés entre 2009 et 2017, en majorité dans le Journal of Endodontics.

La période de suivi après traitement bien que disparate est de 19,25 mois en moyenne.

On retrouve une majorité d'études prospectives au nombre de six avec deux études randomisées (24-25) ainsi que trois cas d'études rétrospectives dont une randomisée. (26). Un seul article est une méta-analyse (27).

La comparaison des critères d'évaluations entre tous ces documents porte sur la guérison de la lésion apicale avec absence de symptômes, la fermeture apicale, l'épaisseur et la longueur radiculaire au niveau apical que l'on retrouve dans chaque étude.

D'autres éléments tels que la dyschromie, la sensibilité pulpaire, la densité osseuse mais aussi le temps nécessaire pour obtenir une fermeture apicale ont été étudiés mais sont des critères isolés.

Pour l'application du protocole de revascularisation, on retrouve des disparités sur la concentration de l'hypochlorite de sodium, les concentrations variant de 1,5% jusqu'à 6% pour un auteur NAGATA (28). Néanmoins on retrouve une valeur moyenne avoisinant 2,5%.

Une seule étude pratique la revascularisation avec une technique d'anesthésie utilisant les vasoconstricteurs pourtant les vasoconstricteurs peuvent réduire l'induction du caillot sanguin (28).

L'apport d'une solution d'EDTA à 17% permet une potentialisation des cellules souches en éliminant la boue dentinaire lorsqu'une instrumentation a eu lieu et fait partie des recommandations pour le protocole de revascularisation (29).

Autre divergence que l'on peut retrouver est l'instrumentation. Six auteurs pratiquent une instrumentation minimale (25-26-27-30-31-32) quand les quatre derniers appliquent la pâte antibiotique directement dans le canal (24-28-33-34)

Toujours dans le domaine de la désinfection canalaire, la moitié des études utilise le protocole décrit par Hoshino en 1996.

Certains auteurs n'utilisent que deux composés antibiotiques (27) en retirant simplement la minocycline ou bien remplace par une autre molécule doxycycline (30-31), Clindamycine (24) et encore Cefaclor (33).

Les auteurs s'accordent pour dire que la restauration coronaire assure la pérennité du traitement et doit être le plus étanche possible. Un bouchon de MTA suppléé d'une résine composite ou d'un ciment verre-ionomère modifié par adjonction de résine est généralement utilisé bien qu'il n'existe pas de gold standard ou de protocole précis concernant la restauration coronaire.

Discussion

Comme nous l'avons vu, les cas de revascularisation sont multiples. Cependant, ils restent des cas isolés et très peu communs dans le cadre d'une pratique libérale. Ils ne se limitent pas uniquement aux incisives mais la complexité du système endocanalaire limite la désinfection ce qui rend le taux de succès plus aléatoire pour les dents pluriradiculées.

La majeure partie des études concernent des cas cliniques sous forme de cases report. Même si tous (avec nos critères de sélection) traitent des dents permanentes immatures traumatisées, l'étiologie n'est parfois pas précisée. On retrouve des cas d'anomalie de forme tel que dens evaginatus (très présent dans les populations asiatiques) dont la susceptibilité à la nécrose est accrue.

Sachant que la désinfection du système canalaire et l'élimination des tissus nécrotiques infectés est l'élément clé de cette technique, une étiologie carieuse et une étiologie traumatique ne sont bien évidemment pas comparables.

D'un côté, la pulpe nécrosée est la conséquence d'une lésion carieuse, infectant tout le réseau canalaire. De l'autre, le choc traumatique reste septique car le système canalaire n'est pas exposé.

Concernant le trauma, il peut aller de la simple fracture amélaire jusqu'à l'expulsion de la dent, le pronostic n'est pas le même. Le choc pouvant aller jusqu'à une destruction des cellules de la gaine de Hertwig, la croissance radulaire peut devenir chaotique (35).

Certains auteurs ont tenté d'expliquer l'absence de symptômes sur une lésion péri apicale découverte fortuitement par ce caractère septique de la lésion. Nous sommes en présence d'un tissu nécrotique mais non infecté qui sert potentiellement de matrice aux cellules souches (36). Des études histologiques vont dans ce sens puisqu'il reste toujours du tissu nécrotique dans le canal.

Même si la nature exacte du tissu formé par la revascularisation reste encore inconnue, elle se rapproche histologiquement d'un enchevêtrement de cellules cémentaires et osseuses, enclouant des tissus fibreux (37). On retrouve des incréments linéaires sur la

nouvelle formation minérale tissulaire tout comme le ciment avec aussi des lacunes qui s'apparentent aux lacunes ostéocytaires. Le tissu minéral formé ne possède pas de tubules ce que lui permet d'être facilement reconnaissable. On ne retrouve pas de cellules odontoblastiques sur coupe histologique.

Les différents case report présents dans la littérature n'offrent pas de puissance statistique suffisante pour être exempts de biais mais contrairement à ce que l'on pourrait penser une étude systématique de la littérature a montré que cette technique n'était pas sujette à l'opérateur. (38)

Pourtant il paraît difficile de réunir une cohorte de cas cliniques au même endroit et pour un suivi aussi long tant les cas sont rares en milieu hospitalier et encore plus en pratique libérale. Ceci explique en partie pourquoi la plupart des études sont basées sur l'étude rétrospective et l'étude de cas unitaires.

Pour autant même si le niveau de preuve reste faible, les résultats présents montrent une augmentation de la longueur radiculaire ainsi qu'une plus forte épaisseur dentinaire entraînant une fermeture apicale.

Actuellement la véritable barrière à la systématisation de cette pratique reste le coût, le temps de traitement mais aussi à la préparation de la pâte tri-antibiotique qui doit être réalisée en officine pharmaceutique.

Il est vrai que la pâte tri antibiotique notamment la molécule de minocycline colore la dent, cependant comme le souligne l'article de Kahli et collaborateurs (39), le MTA (blanc et gris) touche également la couleur de la dent. Il suggère également que des matériaux comme la biodentine ne participe pas à la décoloration. Le composé de minocycline peut être remplacé par un autre type d'antibiotique. Dans le cadre de notre étude, concernant les traumatismes, l'hémorragie pulpaire induite par le choc entraîne également une coloration de tissus internes. Afin de limiter le risque de dyschromie lié au traitement il est possible d'appliquer une couche adhésive intracanalair et de placer la pâte en position la plus apicale possible.

Un des points sur lequel très peu d'études se sont penchées est la sensibilité de la dent après le traitement. Certaines n'ont même pas pris en compte cette donnée, d'autres montrent une large majorité de cas négatifs (28). Nous pouvons cependant remarquer qu'il est parfois subjectif d'évaluer une sensibilité (test au froid et Pulp tester) d'autant plus que le néo-tissu formé par la technique se situe dans la partie la plus apicale du canal radiculaire expliquant la difficulté d'obtenir une réponse positive aux différents tests existants. La réponse positive au test de sensibilité indiquerait aussi la présence de tissu nerveux (14). Les résultats restent trop peu comparables et ce tissu étant dans la partie la plus apicale du canal, les tests sont difficilement réalisables. (40-41).

Le triptyque nécessaire à la revascularisation comme nous l'avons vu repose sur :

- La désinfection canalaire
- La présence de facteur de croissance et de cellules souches
- Une matrice servant de support tridimensionnel

Deux paradigmes rentrent alors en ligne de compte : le processus de revascularisation doit préserver au maximum les cellules présentes dans la zone mais éliminer totalement les tissus nécrotiques et infectés. Nous savons qu'à l'heure actuelle l'instrumentation canalaire couplée à la désinfection chimique à l'hypochlorite de sodium est le gold standard pour mener à bien un traitement canalaire.

Pourtant dans notre cas, l'instrumentation canalaire est réduite au maximum, voir est totalement absente comme dans certaines études (28-33), l'hypochlorite de sodium quant à elle serait encore à l'heure actuelle sujette à controverse vis-à-vis de son impact sur l'adhésion tissulaire.

Elle limiterait donc la réussite de notre traitement. L'absence de protocole précis met en exergue les différentes concentrations utilisées. Certaines substances ont été éliminées du protocole de base (minocycline) et d'autres ajoutées comme l'adjonction de gel de Chlorhexidine que ce soit pour limiter la cytotoxicité ou gérer au mieux la dyschromie. (42).

On retrouve une majorité de protocoles utilisant trois antibiotiques en proportions égales. Le spectre bactérien doit être le plus large possible. L'expérimentation réalisée par Windley montre que la désinfection par simple apposition d'antibiotiques dans le canal permettait

d'affecter 70% des bactéries présentes sans réaliser de préparation ou de désinfection chimique (43). L'application d'antibiotiques de manière locale reste toujours sujette au risque d'allergie et de résistances bactériennes.

L'existence d'une supplémentation de notre caillot sanguin par des composés plaquettaires dans les techniques de PRF et PRP présentent des résultats tout à fait satisfaisant et parfois supérieur au caillot sanguin seul. Ces supplémentations nécessitent du matériel spécifique (centrifugeuse) que l'on trouve très difficilement dans un cadre dentaire et encore moins dans un cadre non hospitalier. Il convient également de réaliser une prise de sang sur notre patient, très jeune, ce qui peut compliquer la coopération de notre patient.

Sur la quasi-totalité de nos études, l'évaluation a donc été faite par étude des clichés radiographiques rétroalvéolaires, avec traitement par des logiciels spécialisés (Image J avec le plug in Turboreg) (30-31-32-33). On peut se questionner sur l'absence de biais d'interprétation compte tenu que les études sont rétrospectives et surtout évaluent une fermeture apicale avec un cliché en deux dimensions. La mise en place d'un système de positionnement standardisé serait une solution de choix puisque l'examen de CBCT ne serait pas recommandé à chaque visite de contrôle.

Ces études nous montrent que le taux de survie des dents oscille entre 95% et 100%. Même si le taux de succès est issu de critères beaucoup plus subjectifs à évaluer et encore plus à comparer entre les auteurs. Les valeurs restent élevées entre 84% et 100%.

La grande différence à prendre en compte est que certains auteurs considèrent le succès comme la résolution des symptômes tandis que d'autres le considèrent uniquement lorsque l'on peut objectiver une longueur et une épaisseur radiculaire significative (25).

De plus la cicatrisation et le rétablissement osseux est plus long dans le cadre d'une apexogénèse. Jerruphan et al. ont montré qu'il fallait en moyenne 50% de temps en plus pour obtenir le même résultat (34).

Il semble difficile de déterminer une absence de succès par la persistance d'une image radioclaire à la fin d'une période de suivi alors que la guérison peut mettre plusieurs années à survenir (44).

Doit-on systématiser une procédure d'apexification comme le suggère Duggal et collaborateurs avec mise en place de MTA (27)? La technique de revascularisation ne vaut-elle pas mieux aux vues de ses résultats que d'être réservées aux dents dont le pronostic est proche de l'avulsion ? N'oublions pas que cette technique ne permet pas une fermeture physiologique de l'apex et qu'elle ne résout en rien la fragilité radiculaire.

Les dernières études suggèrent qu'une technique de revitalisation est plus intéressante biomécaniquement que de réaliser une simple apexification (45).

Cette ligne de pensée s'inscrit également dans le gradient thérapeutique où on privilégiera toujours la solution la moins invasive. L'apport de la pâte antibiotique sans préparation instrumentale permet une éventuelle ré-intervention au niveau de la dent contrairement aux techniques d'apexification qui sont généralement menées à bien avec des biocéramiques dont la dépose est très complexe.

Conclusion

La finalité de ce document était de montrer l'efficacité des techniques de revascularisation par apport de caillot sanguin. Les seules limites encore malheureusement présentes en France pour sa démocratisation serait l'élaboration d'un nouveau protocole plus actuel.

Il reste très difficile de faire des études prospectives à haut niveau de preuve car les cas sont très spécifiques et l'échantillon doit être suffisamment grand pour être représentatif. Beaucoup de disparités dans les protocoles existent même si la majorité suit celui proposé par Hoshino : concentration des irrigants, instrumentation, matrice injectable, utilisation de vasoconstricteur.

Une connaissance et un enseignement plus poussés auprès des chirurgiens-dentistes ainsi que l'existence d'un code CCAM pour que le temps investi ne refreine pas cette pratique serait de bon augure.

Rappelons que même si la durée de traitement est plus longue, elle assure la guérison de l'organe dentaire et permet une édification radiculaire ce qui réduit considérablement le risque de fracture contrairement au méthode d'apexification qui font foi actuellement.

La technique de vascularisation présente des résultats d'autant plus prometteurs pour les patients jeunes et dont l'apex est très ouvert. Ceci est expliqué en partie par la potentialité des cellules souches qui diminue progressivement avec le temps et aussi par la voie d'accès qui est plus grande pour permettre leur migration et leur fixation.

Année de publication	Auteurs	Titre	Publication	Effectif	Technique utilisée	Méthode d'évaluation	Critères d'évaluation clinique et radiologique	Résultats
2014	Adel S.Alobaid, Lina M.Cortes, Jeffery Lo, Thuan T.Nguyen, Jeffery Albert, Abdulaziz S. Abu-Melha, Louis M.Lin and Jennifer L.Gibbs	Radiographic and Clinical Outcomes of the treatment of Immature Permanent Teeth by Revascularization or Apexification: A Pilot Retrospective Cohort Study	Journal of Endodontics Août 2014	31 dents (19 par revascularisation et 12 par apexification)	Pâte tri antibiotiques (TAP)-Apexification CaOH2 et MTA	Recueil et analyse des données cliniques et radiographiques sur logiciel Excel et logiciel Stata	Survie de la dent, Succès clinique. Aléas thérapeutiques. Évaluation de la longueur et de la largeur radiculaire	30/31 dents son encore présentes sur l'arcade Succès clinique= 15/19 dents traitées par revascularisation. 12/12 par apexification. 37% d'exclusion
2009	Raison Bose, Pirkka Nummikoski et Kenneth Hargreaves	A Retrospective Evaluation of Radiographic Outcomes in Immature Teeth with Necrotic Root Canal Systems treated with Regenerative Endodontic Procedures	Journal of Endodontics Volume 35 N°10	94 dents (54 traitées par REP ,20 par apexification et 20par traitement canalaire classique)	Pâte tri antibiotiques (TAP), CaOH2 et formocresol. Apexification par MTA et traitement canalaire Gutta Percha	Recueil et analyse des données cliniques et radiographiques. Traitement des données via le logiciel NIH Image J et TurboReg	Longueur et épaisseur des parois dentinaires dans le 1/3 apical. Succès corrélé au temps de traitement.	Pas de différence significative entre les 3 types de médications de revascularisation mais une meilleure longueur radiculaire que les traitements par apexification. Pour l'épaisseur la pâte tri antibiotique présente les meilleurs résultats devant les autres médications.
2017	Edwin Ka Meng Chan, Mia Desmeules, Margaret Cielecki, Basma Dabbagh et Beatriz Ferraz Dos Santos	Longitudinal Cohort Study of Regenerative endodontic Treatment for Immature Necrotic Permanent Teeth	Journal of Endodontics Volume 43 N°3	28 dents	Pâte tri antibiotique (TAP)	Recueil et analyse des données cliniques et radiographiques. Traitement des données via le logiciel NIH Image J. et étude par Endodontiste non lié à l'étude	Guérison, fermeture apicale, Longueur et largeur radiculaire.	Taux de survie de 96,4% (27/28,1 dent extraite). Fermeture apicale : 82% des dents ont une fermeture significative On note une augmentation significative de la longueur radiculaire pour 92% des cas et une augmentation de L'épaisseur pour 82% des cas.

Année de publication	Auteurs	Titre	Publication	Effectif	Technique utilisée	Méthode d'évaluation	Critères d'évaluation clinique et radiologique	Résultats
2017	M.Duggal, H.J. Tong, M Al-Ansary, W. Twati, P.F. Day, H. Nazzal	Interventions for the endodontic management of non-vital traumatized immature permanent anterior teeth in children and adolescents: a systematic review of the evidence and guidelines of the European Academy of Pediatric Dentistry	European Archives of Pediatric Dentistry	237 cas de revascularisations 538 par apexification CaOH2 et 300 MTA	MTA, CaOH2, Pâte tri ou bi-antibiotiques (TAP)	Revue de la littérature, extraction et analyse des résultats par des lecteurs indépendant	Succès à long terme, fermeture apicale, durée de traitement pour obtenir une barrière apicale	Recommandations : Le traitement par régénération doit être réservé aux dents très fragiles et immature ou l'apexification par MTA n'est pas possible.
2016	Bishoy Safwat Estefan, Kariem Mostafa El Batouaty, Mohamed Mokhtar Nagy et Anibal Diogenes	Influence of age and Apical diameter on the success of Endodontic Regeneration Procedures	Journal of endodontics Volume 42 N°11	40 dents	Pâte tri-antibiotique (TAP)	Recueil et analyse des radiographies via le logiciel image J	Taux de succès Évaluation de la fermeture apicale, de la longueur et la largeur radiculaire en fonction de la taille d'apex et de l'âge des sujets	Taux de succès de 94,3% (échec sur 2 cas et 5 autres exclus). Pas de différence pour les deux groupes mais les jeunes cas présentent un meilleur gain de longueur et d'épaisseur radiculaire. De plus les groupes avec apex ouverts ont de meilleurs résultats que les apex fermés.

Année de publication	Auteurs	Titre	Publication	Effectif	Technique utilisée	Méthode d'évaluation	Critères d'évaluation clinique et radiologique	Résultats
2012	Ganesh Jadhav, Naseem Shah et Ajay Logani	Revascularization with and without Platelet-rich Plasma in nonvital, Immature, Anterior teeth: A pilot clinical study	Journal of endodontics Volume 38 n°12	20 dents	Pâte tri antibiotique (TAP) et pâte tri antibiotique +concentré plaquettaire	Recueil des radiographies et mise des données sous Excel Évaluation par un endodontiste indépendant à l'instant T et 2 mois après	Guérison apicale, disparition de la douleur et de la suppuration Fermeture apicale, longueur et largeur radiculaire	La technique de concentré plaquettaire présente de meilleurs résultats pour la fermeture apicale, l'épaississement des parois et de la guérison. Mais les 2 techniques sont comparables pour la longueur.
2012	Thavawan Jeeruphan, Jeeraphat Jantararat, Kallaya Yanpiset, Lalida Suwannapan	Mahidol Study 1: Comparison of radiographic and survival outcomes of immature teeth treated with either regenerative endodontic or Apexification Methods: a retrospective Study	Journal of endodontics Volume 38 n°10	61 dents	Apexification MTA et CAO2 et pâte tri antibiotique (TAP)	Recueil des radiographies et analyse via le logiciel Sopro	Taux de survie, Taux de succès, épaisseur de dentine radiculaire et longueur radicale. Temps nécessaire pour un succès	Le taux de survie de 100% pour la revascularisation et 95% pour l'apexification. Les résultats en longueur et en épaisseur sont plus significatifs pour la méthode de revascularisation. Mais le temps nécessaire est plus long de 50 %

Année de publication	Auteurs	Titre	Publication	Effectif	Technique utilisée	Méthode d'évaluation	Critères d'évaluation clinique et radiologique	Résultat pour chaque dent
2017	Jiacheng Lin, Qian Zeng, Xi Wei, Wei Zhao, Minyi Cui, Jing Gu, Jiaxuan Lu, Maobin Yang et Junqi Ling	Regenerative Endodontics Versus Apexification In Immature Permanent Teeth with Apical Periodontitis: A Prospective Randomized Controlled Study	Journal of endodontics Volume 43 N°11	118 dents (80 dents traitées par revascularisation et 38 par apexification)	Pâte tri antibiotique (TAP), MTA ou CaOH2	Recueil des données tridimensionnelles par CBCT, analyse par un radiologiste indépendant via le logiciel Ez3D2009	Taux de survie et succès Taille du foramen Apical, longueur et épaisseur des parois dentinaire radiculaires	Taux de survie de 100%. 81,16% des dents présentent une amélioration de longueur significative et 82,6% ont une épaisseur radiculaire significative. Pour les cas d'apexification seul 26,47% ont des épaisseurs et des longueurs supplémentaires significative. 82 ;4% présentent un apex fermé.
2014	Juliana Yuri Nagata, Brenda Paula Figueiredo de Almeida Gomes Thiago FariasRochal Lima, Lia Saori Murakami, Danielle Elaine De Faria, Gabriel rocha Campos, Francisco José De Souza-Filho et Adriana De Jesus Soares	Traumatized immature Teeth treated with 2 Protocols of pulp Revascularization	Journal of Endodontics Volume 40 N°5	23 dents	Pâte tri-antibiotique (TAP) et protocole CaOH2 + Chlorhexidine (CHP)	Recueil des radiographies et résultats cliniques. Vérification de la sensibilité avec Cryospray et Pulp Tester. Radios réalisées avec un normaliseur . Résultats exploités via le logiciel Biostat 5.0	Taux de succès Évaluation de la douleur spontanée, percussion horizontale et palpation et percussion verticale. Lésions apicales et résorption. Fermeture apicale, longueur et épaisseur radiculaires radiculaire.	Taux de succès de 100% pour la TAP. 1 cas du CHP est un échec. En comparaison la méthode TAP présente de meilleurs résultats sur les douleurs spontanées, la percussion horizontale et la palpation. Seule la percussion verticale reste en faveur de la méthode CHP. 41,7% des dents traitées par TAP ont une augmentation de longueur significative pour 27,3% pour la technique CHP. Les résultats de l'épaisseur sont comparables. Aucune dent n'a retrouvé de sensibilité.

Année de publication	Auteurs	Titre	Publication	Effectif	Technique utilisée	Méthode d'évaluation	Critères d'évaluation clinique et radiologique	Résultat pour chaque dent
2014	Mohammed M. Nagy, Hosam E. Tawfik, Ahmed abdel Rahman Hashem et Ashraf M. Abu-Seida	Regenerative Potential of Immature Permanent Teeth with Necrotic Pulps after Different Regenerative Protocols	Journal of endodontics Volume 40 N°2	36 dents	Apexification au MTA, Pâte tri antibiotique (TAP) et pate tri antibiotique et matrice hydrogel.	Recueil des radiographies et analyse via logiciel Image J	Taux de succès. Évaluation de la longueur et la largeur radiculaire fermeture apicale. Douleurs et changement de densité osseuse.	Taux de succès de 100% pour le MTA 90% pour la TAP et 80% pour TAP + matrice. Les groupes TAP et TAP + Matrice présentent une meilleur épaisseur et longueur radiculaire par rapport au MTA. La fermeture apicale ne présente pas de différence entre les groupes de revascularisation mais sont supérieurs à l'apexification. L'apexification présente une meilleure guérison osseuse immédiate mais les résultats s'équilibrent dans le temps avec les autres groupes. L'apport d'une matrice n'est pas significatif.

Bibliographie:

1. Glendor UWM, Andreasen, JO. Classification, Epidemiology and Etiology. Traumatic Injuries to the teeth. 4th edition Oxford: Blackwell Munksgaard;2007. p.217-25
2. Petti S, Glendor U, Andersson L. World traumatic dental injury prevalence and incidence, a meta-analysis—One billion living people have had traumatic dental injuries. *Dent Traumatol.* 2018;34:71–86.
3. Delattre, J.-P., Resmond-Richard, F., Allanche, C., Perrin, M., Michel, J.-F. and Le, Berre, A. (1995), Dental injuries among schoolchildren aged from 6 to 15, in Rennes (France). *Dental Traumatology*, 11: 186-188.
4. Azami-Aghdash S, Ebadifard Azar F, Pournaghi Azar F, Rezapour A, Moradi-Joo M, Moosavi A, Ghertasi Oskouei S. Prevalence, etiology, and types of dental trauma in children and adolescents: systematic review and meta-analysis. *Med J Islam Repub Iran* 2015 (10 July). Vol. 29:234.
5. Nygaard-Østby B. the role of the blood clot in endodontic therapy. An experimental histologic study. *Acta Odont Scand.* 1961;19:323-353
6. Andreasen, J.O., Farik, B. and Munksgaard, E.C. (2002), Long-term calcium hydroxide as a root canal dressing may increase risk of root fracture. *Dental Traumatology*, 18: 134-137
7. Cvek, M. (1992). Prognosis of luxated non-vital maxillary incisors treated with calcium hydroxide and filled with gutta-percha. A retrospective clinical study. *Dental Traumatology*, 8(2), 45-55.
8. Ruparel NB, Teixeira FB, Ferraz CC, Diogenes A (2012) Direct effect of intracanal medicaments on survival of stem cells of the apical papilla. *Journal of Endodontics* 38, 1372-5.
9. SAto, I., Ando-kurihara, N., Kota, K., iwaku, M. and Hoshino, E. (1996), Sterilization of infected root-canal dentine by topical application of a mixture of ciprofloxacin, metronidazole and minocycline *in situ*. *International Endodontic Journal*, 29: 118-124.

10. Hoshino, E., Kurihara-ando, N., sato, I., Uematsu, H., Sato, M., Kota, K. and Iwaku, M. (*In-vitro* antibacterial susceptibility of bacteria taken from infected root dentine to a mixture of ciprofloxacin, metronidazole and minocycline. *International Endodontic Journal* (1996), 29: 125-130.
11. Banchs, Francisco et al. Revascularization of Immature Permanent Teeth With Apical Periodontitis: New Treatment Protocol?, *Journal of Endodontics*, Volume 30, Issue 4, 196 – 200
12. Cauwels R. Physiologie de l'apexogenèse. *Rev Francoph Odontol.* 2008;86-8.
13. Law AS Considerations for Regeneration Procedures *Pediatric Dentistry*, Volume 35, Number 2, March/April 2013, p. 141-152(12)
14. Hargreaves KM Treatment Options: Biological Basis of Regenerative Endodontic Procedures
Pediatric Dentistry, Volume 35, Number 2, March/April 2013, pp. 129-140(12)
15. Hu, L, Liu, Y, Wang, S. Stem cell-based tooth and periodontal regeneration *Ora,Dis.* 2018 24:696– 705.
16. Zhu Y, Zhang P, Gu RL, Liu YS, Zhou YS. Origin and Clinical Applications of Neural Crest-Derived Dental Stem Cells. *Chin J Dent Res.* 2018;21(2):89-100
17. Lee, S., Zhang, Q. & Le, A.D. Dental Stem Cells: Sources and Potential Applications. *Curr Oral Health Rep* 1, 34–42 (2014)
18. Sonoyama W, Liu Y, Yamaza T, et al. Characterization of the apical papilla and its residing stem cells from human immature permanent teeth: a pilot study. *J Endod.* 2008;34(2):166–171.

19. Lovelace, Tyler W. et al. Evaluation of the Delivery of Mesenchymal Stem Cells into the Root Canal Space of Necrotic Immature Teeth after Clinical Regenerative Endodontic Procedure *Journal of Endodontics*, Volume 37, Issue 2, 133 – 138
20. Albuquerque, M T P et al. "Tissue-engineering-based strategies for regenerative endodontics." *Journal of dental research* vol. 93,12 (2014): 1222-31
21. Althumairy RI, Teixeira FB, Diogenes A. Effect of dentin conditioning with intracanal medicaments on survival of stem cells of apical papilla. *J Endod.* 2014 Apr;40(4):521-5.
22. AAE Clinical Considerations for a Regenerative Procedure Revised 4/1/2018. aae-publication. 2018;
23. Twatti W, Percival R, Duggal M. The antimicrobial effect of various root canal medicaments used in management of immature non vital anterior teeth. *Int J Paediatr Dent.*2011;21(S1):35
24. Lin J and al Regenerative Endodontics Versus Apexification in Immature Permanent Teeth with Apical Periodontitis: A Prospective Randomized Controlled Study,*Journal of Endodontics*,Volume 43, Issue 11,2017,Pages 1821-1827
25. Jadhav G and al, Revascularization with and without Platelet-rich Plasma in Nonvital, Immature, Anterior Teeth: A Pilot Clinical Study, *Journal of Endodontics*, Volume 38, Issue 12, 2012, Pages 1581-158
26. Alobaid AS. and al. Radiographic and Clinical Outcomes of the Treatment of Immature Permanent Teeth by Revascularization or Apexification: A Pilot Retrospective Cohort Study, *Journal of Endodontics*, Volume 40, Issue 8 ,2014 ,Pages 1063-1070,
27. Duggal, M., Tong, H.J., Al-Ansary, M. *et al.* Interventions for the endodontic management of non-vital traumatized immature permanent anterior teeth in children and adolescents: a systematic review of the evidence and guidelines of the European Academy of Paediatric Dentistry. *Eur Arch Paediatr Dent* **18**, 139–151 (2017)
28. Nagata YJ and al, Traumatized Immature Teeth Treated with 2 Protocols of Pulp Revascularization, *Journal of Endodontics*, Volume 40, Issue 5,2014, Pages 606-612,
29. Wigler R. and al., Revascularization: A Treatment for Permanent Teeth with Necrotic Pulp and Incomplete Root Development, *Journal of Endodontics*, Volume 39, Issue 3,2013, Pages 319-326
30. Estefan BS. And al, Influence of Age and Apical Diameter on the Success of Endodontic Regeneration Procedures, *Journal of Endodontics*, Volume 42, Issue 11,2016, Pages 1620-1625

31. Nagy MM and al, Regenerative Potential of Immature Permanent Teeth with Necrotic Pulp after Different Regenerative Protocols, *Journal of Endodontics*, Volume 40, Issue 2, 2014, Pages 192-198
32. Bose and al, A Retrospective Evaluation of Radiographic Outcomes in Immature Teeth with Necrotic Root Canal Systems Treated With Regenerative Endodontic Procedures, *Journal of Endodontics*, Volume 35, Issue 10, 2009, Pages 1343-1349
33. Chan EM and al, Longitudinal Cohort Study of Regenerative Endodontic Treatment for Immature Necrotic Permanent Teeth, *Journal of Endodontics*, Volume 43, Issue 3, 2017, Pages 395-400
34. Jeeruphan T. and al, Mahidol Study 1: Comparison of Radiographic and Survival Outcomes of Immature Teeth Treated with Either Regenerative Endodontic or Apexification Methods: A Retrospective Study, *Journal of Endodontics*, Volume 38, Issue 10, 2012, Pages 1330-1336
35. Nazzal, H., Duggal, M.S. Regenerative endodontics: a true paradigm shift or a bandwagon about to be derailed?. *Eur Arch Paediatr Dent* **18**, 3–15 (2017)
36. Ding RY and al, Pulp Revascularization of Immature Teeth With Apical Periodontitis: A Clinical Study, *Journal of Endodontics*, Volume 35, Issue 5, 2009, Pages 745-749
37. Shimizu E. and al, Clinical, Radiographic, and Histological Observation of a Human Immature Permanent Tooth with Chronic Apical Abscess after Revitalization Treatment, *Journal of Endodontics*, Volume 39, Issue 8, 2013, Pages 1078-1083
38. Chen, M.Y.-H., Chen, K.-L., Chen, C.-A., Tayebaty, F., Rosenberg, P.A. and Lin, L.M. (2012), Responses of immature permanent teeth with infected necrotic pulp tissue and apical periodontitis/abscess to revascularization procedures. *International Endodontic Journal*, 45: 294-305
39. Bukhari S. and al, Outcome of Revascularization Procedure: A Retrospective Case Series, *Journal of Endodontics*, Volume 42, Issue 12, 2016, Pages 1752-1759
40. Cotti E and al, Regenerative Treatment of an Immature, Traumatized Tooth With Apical Periodontitis: Report of a Case, *Journal of Endodontics*, Volume 34, Issue 5, 2008, Pages 611-616
41. Jacobsen I. Criteria for diagnosis of pulp necrosis in traumatized permanent incisors. *Scand J Dent Res*. 1980 Aug;88(4):306-12
42. Soares Ade J, Lins FF, Nagata JY, Gomes BP, Zaia AA, Ferraz CC, de Almeida JF, de Souza-Filho FJ. Pulp revascularization after root canal decontamination with calcium hydroxide and 2% chlorhexidine gel. *J Endod*. 2013 Mar;39(3):417-20

43. Windley W 3rd, Teixeira F, Levin L, Sigurdsson A, Trope M. Disinfection of immature teeth with a triple antibiotic paste. *J Endod.* 2005 Jun;31(6):439-43.
44. Caliřkan MK. Prognosis of large cyst-like periapical lesions following nonsurgical root canal treatment: a clinical review. *Int Endod J.* 2004 Jun;37(6):408-16.
45. Belli, S., Eraslan, O., & Eskitařciođlu, G. (2018). Effect of Different Treatment Options on Biomechanics of Immature Teeth: A Finite Element Stress Analysis Study. *Journal of endodontics*, 44(3), 475-479.

Vu, le Président du Jury,

Date, Signature :

Vu, la Directrice de l'UFR des Sciences Odontologiques,

Date, Signature :

Vu, le Président de l'Université de Bordeaux,

Date, Signature :

Collège des Sciences de la Santé

UFR des Sciences Odontologiques

Serment

En présence de mes Maîtres et de mes condisciples, je promets et je jure d'être fidèle aux lois de l'honneur et de la probité dans l'exercice de l'art dentaire.

Je donnerai mes soins gratuits à l'indigent et n'exigerai jamais un honoraire au-dessus de mon travail. Ma langue taira les secrets qui me seront confiés. Admis à l'intérieur des maisons, mes yeux ne verront pas ce qui s'y passe.

Mes connaissances et mon état ne serviront ni à diffuser des propos non avérés, ni à corrompre les mœurs, ni à favoriser le crime.

Je ne permettrai pas que des conditions de croyance, de nation et de race viennent s'interposer entre mon devoir et mon patient.

Je promets et je jure de conformer strictement ma conduite professionnelle aux principes et aux règles prescrites par le code de déontologie.

Si je remplis ce serment sans l'enfreindre, qu'il me soit donné de jouir heureusement de la vie et de ma profession, honoré à jamais parmi les hommes. Si je le viole et que je me parjure, puissé-je avoir un sort contraire.



GUÉDON LÉO-PAUL, le 13/11/2020

Thèse pour l'obtention du DIPLOME d'ÉTAT de DOCTEUR EN CHIRURGIE DENTAIRE 2020 -n°...

Discipline : Odontologie conservatrice et endodontie

L'apport du caillot sanguin dans la technique de revascularisation des dents permanentes immatures traumatisées : revue systématique de la littérature

Résumé

Le traitement endodontique des dents immatures demeure une problématique pour laquelle aucun consensus scientifique n'existe. La technique de revascularisation est une solution encore peu utilisée et le plus souvent effectuée en dernière intention, tandis que l'apexification est généralement préférée pour la fermeture apicale.

Nous étudions dans cette thèse, l'apport du caillot sanguin dans la technique de revascularisation. Les études montrent un épaississement des parois dentinaires ainsi qu'une fermeture apicale induite par les cellules couchées, réduisant considérablement le risque de fracture radiculaire sur le long terme et assurant une meilleure pérennité de la dent sur l'arcade. Le diamètre apical et l'âge du patient influent d'autant plus sur ces précédents critères.

À l'heure de la dentisterie minimalement invasive, ce procédé connu depuis plusieurs décennies devrait être remis en bonne place dans notre arsenal thérapeutique. De nombreuses études sous forme de case report montrent des résultats prometteurs mais la préparation et la réalisation sur plusieurs séances freinent encore les praticiens à sa mise en place.

Mots clés

Revascularisation ; dent traumatisée ; dent immature ; endodontie régénératrice

Abstract

Endodontic treatment of immature teeth remains problematic where no scientific consensus exists. The Revascularization technique is not used as it should be and is done at last intention, whereas apexification is preferred to apical closure.

We worked in this thesis on the use of blood clot in the revascularization technique. Studies have shown dentin walls enlargement in association with apical closure due to stem cells, reducing considerably long-term root fracture risk and ensuring a better tooth perennity. Apical diameter and patient's age have a clear impact on previous criteria.

At minimal invasive dentistry time, this process which is known for several decades should be put back on the leading places of our therapeutical arsenal. Many case report studies highlight promising results, but preparation and several appointments realization slow down practitioners to use it.

Keywords

Revascularization; traumatized tooth; immature tooth; regenerative endodontics

Université de Bordeaux – Collège des Sciences de la Santé

UFR des sciences odontologiques
146 rue Léo Saignat -Bat 5D porte F
33076 Bordeaux Cedex