



HAL
open science

Agénésies et oligodonties, prise en charge chez l'enfant : le point en 2020

Thomas Romani

► **To cite this version:**

Thomas Romani. Agénésies et oligodonties, prise en charge chez l'enfant : le point en 2020. Médecine humaine et pathologie. 2020. dumas-03040850

HAL Id: dumas-03040850

<https://dumas.ccsd.cnrs.fr/dumas-03040850>

Submitted on 4 Dec 2020

HAL is a multi-disciplinary open access archive for the deposit and dissemination of scientific research documents, whether they are published or not. The documents may come from teaching and research institutions in France or abroad, or from public or private research centers.

L'archive ouverte pluridisciplinaire **HAL**, est destinée au dépôt et à la diffusion de documents scientifiques de niveau recherche, publiés ou non, émanant des établissements d'enseignement et de recherche français ou étrangers, des laboratoires publics ou privés.

**AGENCES ET OLIGODONTIES,
PRISE EN CHARGE CHEZ L'ENFANT :
LE POINT EN 2020**

Année 2020

Thèse n°42-57-20-15

THÈSE

Présentée et publiquement soutenue devant
la Faculté de Chirurgie Dentaire de Nice
Le 15 Juillet 2020 Par

Monsieur Thomas ROMANI

Né le 12 Mai 1993 à GRASSE
Pour obtenir le grade de :

**DOCTEUR EN CHIRURGIE DENTAIRE
(Diplôme d'État)**

Examineurs :

Madame le Professeur
Madame le Docteur
Madame le Docteur
Madame le Docteur
Monsieur le Docteur

Laurence LUPI
Clara JOSEPH
Elodie EHRMANN
Catherine PESCI-BARDON
Gary LAMBERT

Présidente du jury
Assesseur
Assesseur
Assesseur
Membre invité

**AGENESIES ET OLIGODONTIES,
PRISE EN CHARGE CHEZ L'ENFANT :
LE POINT EN 2020**

Année 2020

Thèse n°42-57-20-15

THÈSE

Présentée et publiquement soutenue devant
la Faculté de Chirurgie Dentaire de Nice
Le 15 Juillet 2020 Par

Monsieur Thomas ROMANI

Né le 12 Mai 1993 à GRASSE
Pour obtenir le grade de :

**DOCTEUR EN CHIRURGIE DENTAIRE
(Diplôme d'État)**

Examineurs :

Madame le Professeur
Madame le Docteur
Madame le Docteur
Madame le Docteur
Monsieur le Docteur

Laurence LUPI
Clara JOSEPH
Elodie EHRMANN
Catherine PESCI-BARDON
Gary LAMBERT

Président du jury
Assesseur
Assesseur
Assesseur
Membre invité

CORPS ENSEIGNANT

56^{ème} section : DEVELOPPEMENT, CROISSANCE ET PREVENTION

Sous-section 01 : ODONTOLOGIE PEDIATRIQUE ET ORTHOPEDIE DENTO-FACIALE

Professeur des Universités : Mme MANIERE-EZVAN Armelle

Professeur des Universités : Mme MULLER-BOLLA Michèle

Maître de Conférences des Universités : Mme JOSEPH Clara

Maître de Conférences des Universités Associé : Mme OUEISS Arlette

Assistant Hospitalier Universitaire : Mme AIEM TORT-ALVAREZ Elody

Assistant Hospitalier Universitaire : Mr CAMIA Julien

Assistant Hospitalier Universitaire : Mme MASUCCI Caterina

Sous-section 02 : PREVENTION, EPIDEMIOLOGIE, ECONOMIE DE LA SANTE, ODONTOLOGIE LEGALE

Professeur des Universités : Mme LUPI Laurence

Maître de Conférences des Universités Associé : Mme BORSA Leslie

Assistant Hospitalier Universitaire : Mme FRENDO Marie

Assistant Hospitalier Universitaire : Mme MERIGO Elisabetta

57^{ème} section : CHIRURGIE ORALE ; PARODONTOLOGIE ; BIOLOGIE ORALE

Sous-section 01 : CHIRURGIE ORALE ; PARODONTOLOGIE ; BIOLOGIE ORALE

Professeur des Universités : Mme PRECHEUR-SABLAYROLLES Isabelle

Maître de Conférences des Universités : Mr BENHAMOU Yordan

Maître de Conférences des Universités : Mr COCHAIS Patrice

Maître de Conférences des Universités : Mme DRIDI Sophie Myriam

Maître de Conférences des Universités : Mme RAYBAUD Hélène

Maître de Conférences des Universités : Mme VINCENT-BUGNAS Séverine

Maître de Conférences des Universités : Mme VOHA Christine

Assistant Hospitalier Universitaire : Mr BORIE Gwenaël

Assistant Hospitalier Universitaire : Mr CHARBIT Mathieu

Assistant Hospitalier Universitaire : Mme FISTES Elene-Maria

58^{ème} section : REHABILITATION ORALE

Sous-section 01 : DENTISTERIE RESTAURATRICE, ENDODONTIE, PROTHESES, FONCTION-DYSFONCTION, IMAGERIE, BIOMATERIAUX

Professeur des Universités : Mme BERTRAND Marie-France

Professeur des Universités : Mr BOLLA Marc

Professeur des Universités : Mme BRULAT-BOUCHARD Nathalie

Professeur des Universités : Mme LASSAUZAY Claire

Professeur des Universités : Mr MAHLER Patrick

Professeur des Universités : Mr MEDIONI Etienne

Professeur des Universités Emérite : Mr ROCCA Jean-Paul

Maître de Conférences des Universités : Mr ALLARD Yves

Maître de Conférences des Universités : Mr CEINOS Romain

Maître de Conférences des Universités : Mme EHRMANN Elodie

Maître de Conférences des Universités : Mr LAPLANCHE Olivier

Maître de Conférences des Universités : Mr LEFORESTIER Eric

Maître de Conférences des Universités : Mme POUYSSEGUR-ROUGIER Valérie

Assistant Hospitalier Universitaire : Mme ABID Sarah

Assistant Hospitalier Universitaire : Mme AZAN Cindy

Assistant Hospitalier Universitaire : Mme BECQUART Mathilde

Assistant Hospitalier Universitaire : Mme DEMARTY Laure

Assistant Hospitalier Universitaire : Mme GROSSI Vanina

Assistant Hospitalier Universitaire : Mr LAMBERT Gary

Assistant Hospitalier Universitaire : Mr LONJON Jean-Baptiste

Assistant Hospitalier Universitaire : Mr PARNOT Maximilien

Remerciements

A Madame le Professeur Laurence LUPI

Je vous suis sincèrement reconnaissant de présider ma thèse. Votre enthousiasme et votre bienveillance à l'égard des étudiants m'ont beaucoup marqués. Veuillez croire en ma reconnaissance envers votre soutien durant mes années d'étude.

A Madame le Docteur Clara JOSEPH

Un grand merci à vous pour avoir accepté de diriger ce travail, et pour m'avoir permis de le mener à bien. Votre volonté et votre énergie suscitent en moi une profonde admiration. En espérant que cette thèse soit à la hauteur de vos espérances. Ce fut un honneur et un plaisir pour moi de travailler avec vous.

A Madame le Docteur Elodie EHRMANN

Je vous remercie d'avoir accepté cette place au sein de mon jury. Si cette thèse voit le jour c'est en partie grâce à vous car votre travail en fait partie intégrante. J'admire votre perfectionnisme et la qualité de votre travail, malgré le fait que je n'ai eu que peu souvent l'occasion de vous côtoyer.

A Madame le Docteur Catherine PESCI-BARDON

C'est avec grand plaisir que je vous compte parmi les membres de mon jury. J'ai pris beaucoup de plaisir à travailler sous votre encadrement. Votre bonne humeur et votre franchise sont très appréciables.

A Monsieur le Docteur Gary LAMBERT

Avant tout pour moi un ami de longue date, je te remercie d'avoir accepté de siéger dans ce jury en tant que membre invité. Je te prie de considérer cette invitation comme l'expression de toute mon estime à ton égard.

Table des matières

INTRODUCTION.....	1
1ERE PARTIE : QU'EST-CE QU'UNE ANOMALIE DE NOMBRE ?	2
I. DEFINITIONS ET CARACTERISTIQUES EPIDEMIOLOGIQUES DES AGENESIES AU SENS LARGE	2
1. DEFINITIONS	2
1.1. LE CARACTERE ISOLE OU SYNDROMIQUE DES AGENESIES	2
1.2. LES DIFFERENTS TYPES D'AGENESIE EN FONCTION DU NOMBRE DE DENTS ABSENTES.....	2
2. ÉPIDEMIOLOGIE	3
2.1. PREVALENCES.....	3
2.2. DENTS CONCERNEES	3
II. ÉTIOLOGIES.....	4
1. BREFS RAPPELS EMBRYOLOGIQUES.....	4
1.1. ORIGINE CELLULAIRE.....	5
1.2. MORPHOGENESE DENTAIRE	6
2. FACTEURS INFLUENÇANT LE DEVELOPPEMENT DENTAIRE	7
2.1. FACTEURS GENETIQUES	8
2.2. FACTEURS EPIGENETIQUES	9
2.3. FACTEURS ENVIRONNEMENTAUX.....	9
III. LES AGENESIES ISOLEES	9
1. MANIFESTATIONS CLINIQUES ASSOCIEES	9
1.1. MANIFESTATIONS CRANIO-FACIALES.....	10
1.2. MANIFESTATIONS BUCCO-DENTAIRES ASSOCIEES	11
1.3. REPERCUSSIONS FONCTIONNELLES DES AGENESIES	14
1.4. REPERCUSSIONS PSYCHOLOGIQUES	15
2. LES AGENESIES LIEES A DES ANOMALIES ANATOMIQUES	16
2.1. LES FENTES ORO-FACIALES.....	16
2.2. DYSPLASIE OTO-MANDIBULAIRE OU MICROSOMIE HEMIFACIALE	17
IV. AGENESIES LIEES A UN SYNDROME	17
1. LES DYSPLASIES ECTODERMIQUES.....	18
1.1. DEFINITION ET EPIDEMIOLOGIE.....	18
1.2. CARACTERISTIQUES CLINIQUES	18
1.3. SYMPTOMES ASSOCIES	22
1.4. CLASSIFICATION DES DYSPLASIES ECTODERMIQUES	22
1.5. SYNDROMES INCLUANT DES DYSPLASIES ECTODERMIQUES	24
2. SYNDROME DE DOWN OU TRISOMIE 21	25
3. SYNDROME DE VAN DER WOUDE.....	25
4. SYNDROME DE TREACHER COLLINS.....	25
5. MANIFESTATIONS CLINIQUES DES AGENESIES SYNDROMIQUES.....	25
2EME PARTIE : PRISE EN CHARGE	26
I. DEPISTAGE ET DIAGNOSTIC	26
II. ORIENTATION DU PATIENT.....	28

1. LES CENTRES DE REFERENCE DES MALADIES RARES (CRMR).....	28
2. LES CENTRES DE COMPETENCE DES MALADIES RARES (CCMR).....	29
3. LES FILIERES DE SANTE MALADIES RARES (FSMR)	29
III. UNE PRISE EN CHARGE PLURIDISCIPLINAIRE	30
1. COMPOSITION DE L'EQUIPE PLURIDISCIPLINAIRE	30
2. ROLES DE L'EQUIPE PLURIDISCIPLINAIRE.....	31
IV. OBJECTIFS DE LA PRISE EN CHARGE	32
V. DÉTERMINANTS DE LA PRISE EN CHARGE	32
VI. PLANIFICATION DE LA PRISE EN CHARGE	33
VII. MOYENS DE PRISE EN CHARGE	34
1. PREVENTION	35
<u>1.1.</u> ÉVALUER LE RISQUE CARIEUX INDIVIDUEL	35
<u>1.2.</u> MAINTENIR LA DENTITION EXISTANTE.....	35
2. GESTION DE L'ESPACE.....	35
<u>2.1.</u> INTERCEPTION ET MAINTIEN DE L'ESPACE	36
<u>2.2.</u> GESTION DE L'ESPACE AU SEIN DES ARCADES	39
<u>2.3.</u> GESTION DES BASES SQUELETTIQUES.....	40
3. AMENAGEMENT DES ARCADES	41
<u>3.1.</u> AUTO-TRANSPLANTATION	41
<u>3.2.</u> GESTION DES CRETES ALVEOLAIRES ATROPHIQUES	42
<u>3.3.</u> UTILISATION IMPLANTAIRE.....	42
<u>3.4.</u> PROTHESE FIXEE	42
VIII. SUIVI DES PATIENTS	43
IX. AIDES FINANCIERES	44
1. CONDITIONS D'ATTRIBUTION	45
2. DEMARCHES.....	45
<u>2.1.</u> POUR LES PATIENTS EN COURS DE CROISSANCE	45
<u>2.2.</u> POUR LES PATIENTS DONT LA CROISSANCE EST TERMINEE	46
3. ACTES PRIS EN CHARGE	46
X. VISION FUTURE, ÉLARGISSEMENT DE L'ÉVENTAIL THÉRAPEUTIQUE	47
3EME PARTIE : RAPPORTS DE CAS	48
I. CAS D'UNE OLIGODONTIE ASSOCIEE A UNE DYSPLASIE ECTODERMIQUE	48
1. ANAMNESE	48
2. EXAMEN CLINIQUE.....	49
<u>2.1.</u> EXO-BUCCAL.....	49
<u>2.2.</u> ENDO-BUCCAL.....	50
3. EXAMENS COMPLEMENTAIRES	52
<u>3.1.</u> EXAMENS RADIOGRAPHIQUES.....	52
4. DIAGNOSTIC.....	54
5. OBJECTIFS THERAPEUTIQUES	54
6. MONTAGE DES MOULAGES SUR ARTICULATEUR ET ANALYSE OCCLUSALE.....	54
7. PROJET THERAPEUTIQUE.....	54
8. SEQUENCES DE TRAITEMENT.....	55
<u>8.1.</u> RESTAURATION DU SECTEUR INCISIVO-CANIN MANDIBULAIRE.....	55
<u>8.2.</u> REALISATION DES OVERLAYS PROVISOIRES	55

<u>8.3.</u> REALISATION DES OVERLAYS DEFINITIFS	56
<u>8.4.</u> RESTAURATION DES COMPOSITES DU SECTEUR ANTERIEUR MAXILLAIRE ET POSE DES CONTENTIONS.....	58
<u>8.5.</u> ÉQUILIBRATION OCCLUSALE	58
9. SUIVI DE LA PATIENTE.....	59
10. CONCLUSION.....	59
II. CAS D'UNE OLIGODONTIE ISOLEE.....	60
1. ANAMNESE	60
2. EXAMEN CLINIQUE.....	60
<u>2.1.</u> EXO-BUCCAL.....	60
<u>2.2.</u> ENDO-BUCCAL.....	61
3. EXAMENS COMPLEMENTAIRES	63
4. DIAGNOSTIC.....	64
5. OBJECTIFS THERAPEUTIQUES	65
6. PROJET THERAPEUTIQUE.....	65
7. SEQUENCES DE TRAITEMENT.....	65
<u>7.1.</u> TRAITEMENT ORTHODONTIQUE	65
<u>7.2.</u> SUITE DU TRAITEMENT	67
CONCLUSION	68
ANNEXES	69
BIBLIOGRAPHIE.....	74

Table des illustrations

Figure 1: Les trois feuillets tissulaires de l'embryon	5
Figure 2 : Développement de l'ectoderme	5
Figure 3 : Morphogenèse dentaire	6
Figure 4 : Les différents niveaux du développement dentaire	7
Figure 5 : Facteurs influençant le développement	7
Figure 6 : Dents conoïdes et riziformes	12
Figure 7 : Coupe et radiographie d'une dent atteinte de taurodontisme	12
Figure 8 : Radiographie rétroalvéolaire d'une molaire temporaire ankylosée	13
Figure 9 : Supraclusion postérieure	13
Figure 10 : Supraclusion incisive	14
Figure 11 : Représentation schématique des zones articulaires	15
Figure 12 : Trajets des différentes fentes orales	17
Figure 13 : Acteurs et fonctionnement d'une FSMR	30
Figure 14 : Frise chronologique de la prise en charge	34
Figure 15 : Mainteneur d'espace	37
Figure 16 : Pédibridge antérieur à glissière	37
Figure 17 : PAP maxillaire à vérin	39
Figure 18 : Éruption ectopique pour cause d'absence de suivi	44
Figure 19 : Compte rendu de l'analyse génétique	49
Figure 20 : Photographies exo-buccales de face (a) et de profil droit (b)	50
Figure 21 : Photographies intrabuccales de face en ouverture buccale (a) et en OIM (b)	51
Figure 22 : Photographies intrabuccales en vue latérale droite (a) et gauche (b)	52
Figure 23 : Photographies intrabuccales des arcades maxillaire (a) et mandibulaire (b)	52
Figure 24 : Radiographie panoramique	53
Figure 25 : Bilan radiographique rétro alvéolaire	53
Figure 26 : Téléradiographie de profil	53
Figure 27 : Moulages sur articulateur avec wax-up sur 64, 75, 74, 84, 85	54
Figure 28 : Wax-up du secteur incisivo-canin mandibulaire vu de face (a) et de dessus (b)	55
Figure 29 : Clés de repositionnement	55
Figure 30 : Réhabilitation du secteur incisivo-canin mandibulaire par composite en technique direct	55
Figure 31 : Réalisation d'overlays provisoires sur 75, 74, 84, 85	56
Figure 32 : Préparations coronaires à minima de 74 et 75	56
Figure 33 : Enregistrement de l'occlusion à l'aide de cire Moyco	57
Figure 34 : Empreinte en technique double mélange des préparations sur 74 et 75	57
Figure 35 : Overlays en composite hybride sur 84, 85, 46	57
Figure 36 : Pose des overlays sur 84, 85, 46 (a) sur 74, 75 (b)	57
Figure 37 : Réfection des composites du secteur incisivo-canin maxillaire	58
Figure 38 : Pose d'une contention fibrée au maxillaire sur le secteur antérieur	58
Figure 39 : Pose d'une contention métallique mandibulaire sur le secteur antérieur	58
Figure 40 : Points de contact en OIM	59
Figure 41 : Points de contacts lors des mouvements de guidage	59
Figure 42 : Photographies exo-buccales de face (a) et de profil droit (b)	60
Figure 43 : Bascule du plan maxillaire	62
Figure 44 : Photographies endo-buccales de face avec PAP (a) et sans PAP (b)	62
Figure 45 : Photographies intrabuccales en vue latérale droite (a) et gauche (b)	62
Figure 46 : Photographies intrabuccales des arcades maxillaire (a) et mandibulaire (b)	63
Figure 47 : Radiographie panoramique	63
Figure 48 : Téléradiographie de face	64
Figure 49 : Téléradiographie de profil	64
Figure 50 : Pose du traitement multi-bagues vu de face	65
Figure 51 : Pose du traitement multi-bagues en vue latérale droite (a) et gauche (b)	66
Figure 52 : Photographies intrabuccales de la réévaluation orthodontique de face (a), de profil droit (b) et de profil gauche (c)	66
Figure 53 : Bilan rétro-alvéolaire lors de la réévaluation	66

INTRODUCTION

Les anomalies dentaires de nombre sont répandues, parmi elles, les agénésies sont de loin les plus fréquentes. Congénitales, leurs répercussions ont lieu dès la petite enfance au travers d'expressions cliniques hétérogènes et nécessitent une prise en charge spécifique et pluridisciplinaire. Il est important d'avoir un diagnostic le plus précoce possible afin de garder toutes les options ouvertes (orthodontique, prothétique) pour une thérapeutique pérenne.

Le but de ce travail est de comprendre l'impact des agénésies et des oligodonties chez les enfants ainsi que de présenter les points essentiels nécessaires pour une prise en charge de qualité.

Nous commencerons par définir les agénésies/oligodontie, les replacer dans leur contexte épidémiologique et étiologique. Il est important de bien comprendre les phénomènes étiologiques afin de pouvoir être à même de l'expliquer aux patients et leurs parents, de comprendre les éventuelles implications sur d'autres structures, dans les cas syndromiques par exemple, qui pourraient avoir des conséquences sur la prise en charge.

Dans un deuxième temps, les moyens à disposition des dentistes pour la gestion des agénésies chez des patients en croissance seront décrits. Comprendre comment mettre en place ces thérapeutiques en fonction aussi de la physiologie générale de l'enfant, sa croissance, les phénomènes de dentitions, les éruptions dentaires...

Enfin, deux cas cliniques seront décrit pour illustrer la prise en charge des agénésies chez des patients jeunes.

1ère partie : Qu'est-ce qu'une anomalie de nombre ?

La formule dentaire est normalement constituée de 32 dents, cependant des variations en nombre sont fréquentes et engendrent différents tableaux cliniques. Ces anomalies peuvent être isolées ou associées à des syndromes. Définir avec précision les différentes anomalies de nombre, ainsi que leur étiologie et leurs manifestations cliniques permettra une prise en charge optimale des patients atteints.

I. Définitions et caractéristiques épidémiologiques des agénésies au sens large

1. Définitions

Les anomalies de nombre par défaut sont connues sous le nom d'« agénésie dentaire ». Issues de l'absence de formation d'une ou plusieurs dents lors de la phase d'embryogénèse, elles entrent dans le cadre des anomalies dentaires de développement.¹

1.1. Le caractère isolé ou syndromique des agénésies

Les agénésies présentent une forte hétérogénéité génétique et phénotypique.² Elles sont traditionnellement définies comme non syndromiques (isolées) ou syndromiques. Dans leur caractère isolé, les agénésies sont le symptôme unique d'une altération génomique. Dans leur caractère syndromique elles font parties d'un ensemble de symptômes liés à une altération génomique.

Or, des recherches récentes tendent à prouver qu'il s'agirait d'un même type d'altération génomique à des degrés de gravités différents.^{3,4}

1.2. Les différents types d'agénésie en fonction du nombre de dents absentes

On classe les agénésies en 3 catégories selon le nombre de dents absentes :

- **Hypodontie** est « caractérisée par l'absence de moins de 6 dents chez un individu »^{4,5,6}
- **Oligodontie** est « caractérisée par l'absence de six dents ou davantage »^{4,6,7}. Elle est très hétérogène⁸
- **Anodontie** est « caractérisée par l'absence de toutes les dents »^{4,6,9}

2. Épidémiologie

2.1. Prévalences

L'agénésie est l'anomalie dentaire de développement la plus courante chez l'homme^{4,10}, mais les prévalences diminuent progressivement avec l'augmentation de la gravité des phénotypes.⁴ La prévalence de l'agénésie au cours des dernières décennies aurait augmenté mais cela pourrait être liée au fait que les dépistages des agénésies sont plus fréquents.¹¹

Les troisièmes molaires ne sont pas prises en compte dans les calculs de prévalence, car leur absence (chez une personne sur cinq) est considérée comme normale.¹² La prévalence des agénésies pour les dents permanentes est plus élevée chez les femmes que chez les hommes et varie de 2,2 à 10,1% dans la population générale.¹³ Elle varie aussi en fonction des continents : Afrique (13,4%), Europe (7%), Asie (6,3%), Australie (6,3%), Amérique du Nord (5,0%), Amérique latine et dans les Caraïbes (4,4%).¹⁴ Concernant les dents temporaires l'agénésie est rare avec une prévalence inférieure à 1% dans les populations Caucasiennes.^{6,15,16} Par ailleurs 82% des individus touchés n'ont qu'une dent atteinte, 15% en ont trois ou quatre et 3% moins de cinq.^{17,18} De plus les agénésies sont généralement unilatérales sauf pour les incisives latérales maxillaires où elles sont le plus souvent bilatérales.¹³

- Prévalence de l'hypodontie : sa forme isolée est plus répandue que sa forme syndromique. La prévalence de l'hypodontie des dents permanentes est d'environ 8% et représente 95,9% des cas d'agénésies¹⁴, alors que celle des hypodonties des dents temporaires n'est que de 0,1% à 5% dans la population générale.^{12,17,18} Il n'y a pas de différence entre le maxillaire et la mandibule¹⁴
- Prévalence de l'oligodontie : est de 0,6 à 0,7% dans la population générale² et représente 3,1% des cas d'agénésies¹⁴
- Prévalence de l'anodontie : dans la population générale elle est inconnue, cependant elle représente moins de 1% des cas d'agénésies¹⁴

2.2. Dents concernées

- Dents permanentes

Les dents de fins de séries sont généralement les plus concernées (Tableau I)

Tableau I : Répartition des agénésies isolées en fonction du type de dent permanente

Dent	Prévalence	Proportion en % de la totalité des agénésies
Deuxième prémolaire mandibulaire	2,8%	41%
Incisive latérale maxillaire	1,6%	23%
Deuxième prémolaire maxillaire	1,4%	21%
Incisive mandibulaire	0,08%	0,23%
Incisive centrale maxillaire	0,016%	-
Première molaire	0,03	-
Canine	0,03	-

(19,13,12,14,4)

- Dents temporaires

Les incisives centrales maxillaires et les incisives mandibulaires représentent 50 à 90 % des dents temporaires touchées.⁴ Il n'existe pas de différence significative entre les garçons et les filles.¹⁵

Enfin, pour environ 60 à 100% des individus ayant des dents temporaires absentes, les dents successionales concernées le sont aussi.^{12,20}

II. Étiologies

D'origine multifactorielle^{13,21}, les agénésies sont la résultante d'anomalies au sein d'interactions complexes entre facteurs génétiques, épigénétiques et environnementaux, affectant l'ensemble du processus de développement.^{14,21,22}

1. Brefs rappels embryologiques

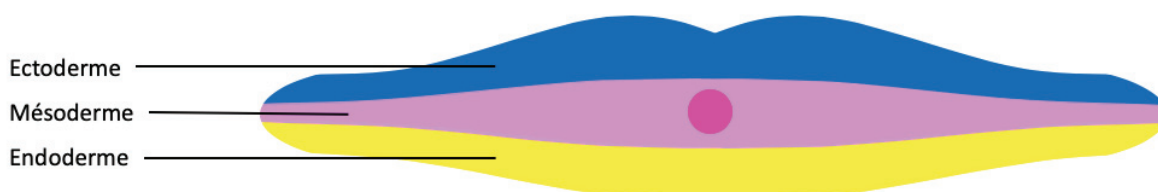Les phénomènes de dentition, processus complexes de mise en place des différentes dentures débute au deuxième mois d'embryogenèse et s'achève pendant l'adolescence lorsque les troisièmes molaires font leur éruption.

La formation des dents et la mise en place d'un schéma organisationnel sont régulées par des interactions tissulaires et des réseaux génétiques, similaires pour plusieurs organes ectodermiques.^{4,23}

1.1. Origine cellulaire

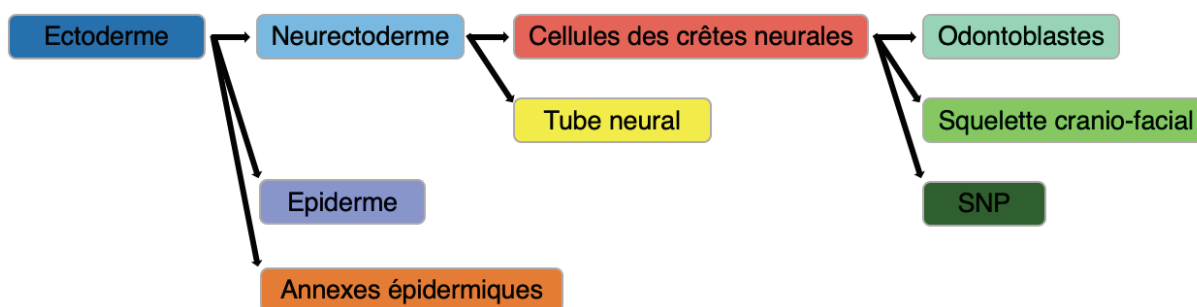
Suite au phénomène de segmentation caractérisé par de nombreuses divisions cellulaires, la gastrulation via des mouvements cellulaires coordonnés aboutit à la mise en place de trois « feuillets fondamentaux ». ²⁴ Ces feuillets superposés (Figure 1) sont l'ectoderme (feuillelet superficiel), le mésoderme (feuillelet intermédiaire) et l'endoderme (feuillelet interne). ²⁴

Figure 1: Les trois feuillets tissulaires de l'embryon



L'**endoderme** donne naissance à l'épithélium des parois internes de l'organisme (tube digestif, glandes accessoires du tube digestif, voies respiratoires) et le **mésoderme** est à l'origine du tissu conjonctif. Mais le tissu qui nous intéresse particulièrement est l'**ectoderme** (Figure 2), il est à l'origine des dents, de l'épiderme, et des annexes épidermiques : cheveux, ongles, follicules pileux, glandes sudoripares, glandes sébacées. ²⁴

Figure 2 : Développement de l'ectoderme

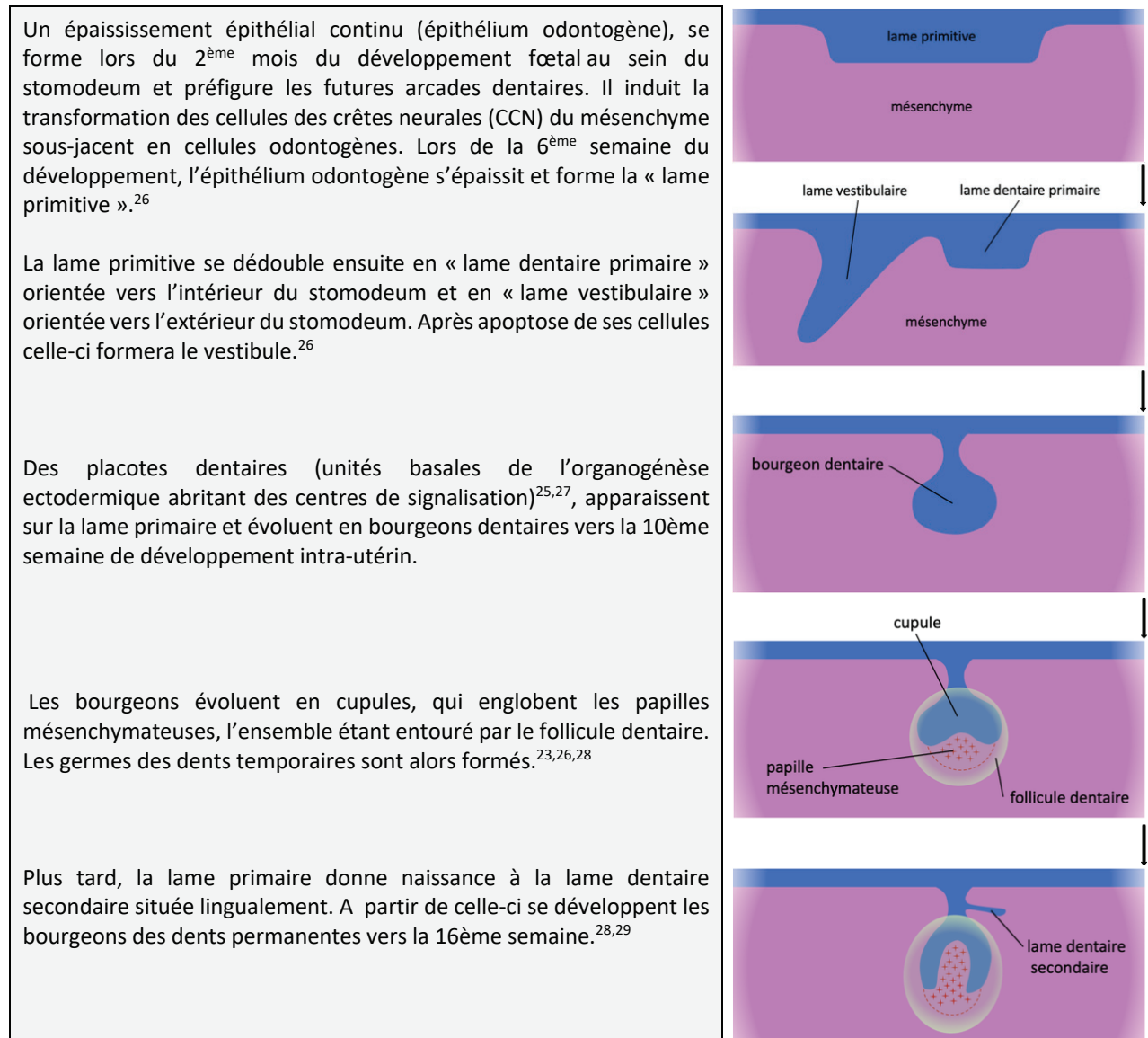


Du fait de leur origine cellulaire commune, les dents partagent avec d'autres organes de multiples aspects de leur développement. ^{4,25} Ce lien permet de concevoir pour quelles raisons les agénésies dentaires sont parfois associées à des anomalies d'autres annexes épidermiques.

1.2. Morphogénèse dentaire

La morphogénèse dentaire suit un modèle spatio-temporel précis avec des étapes critiques dans le développement des germes (Figure 3). Une défaillance du mécanisme à ces stades du développement peut se traduire par des agénésies.^{21,23} De ce fait le phénotype clinique reflète le moment de la survenue de l'anomalie dont il est issu.²¹

Figure 3 : Morphogénèse dentaire

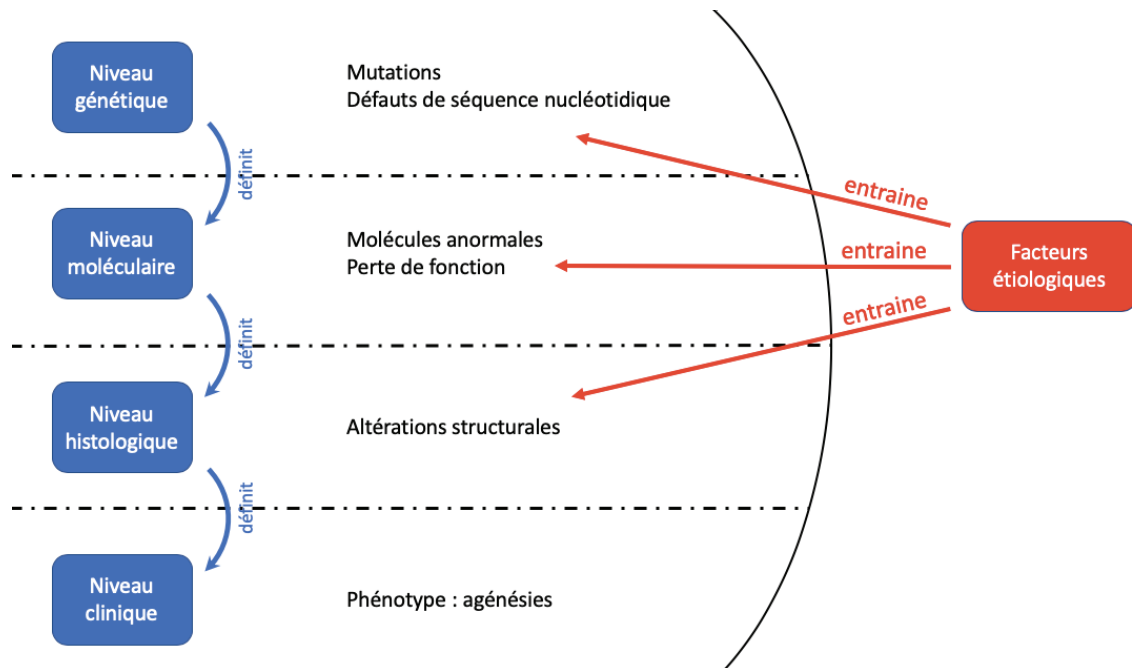


Pour comprendre les étiologies des agénésies, le processus de développement dentaire doit être considéré à plusieurs niveaux (Figure 4)²¹:

- Niveau génétique
- Niveau moléculaire
- Niveau histologique

Chaque niveau définit le suivant. De plus chaque niveau est susceptible de subir des altérations qui seront transmises et dont la conséquence clinique se traduit par des agénésies. Ces altérations sont le fruit de différents facteurs étiologiques.

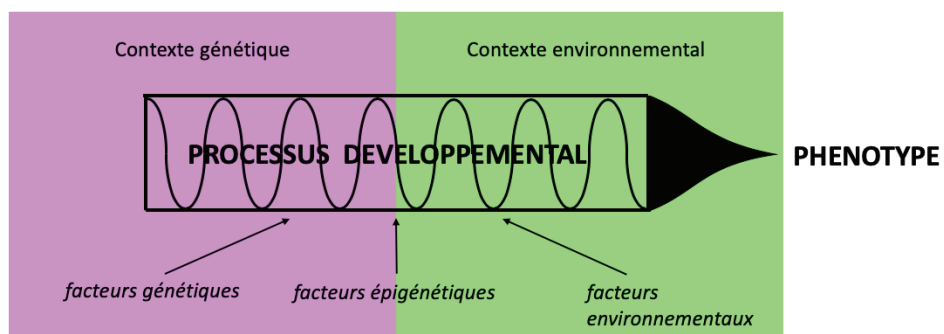
Figure 4 : Les différents niveaux du développement dentaire



2. Facteurs influençant le développement dentaire

Les facteurs génétiques, épigénétiques et environnementaux (Figure 5) influencent le développement de la dentition.²¹

Figure 5 : Facteurs influençant le développement ²¹



2.1. Facteurs génétiques

Les désordres génétiques entraînant des anomalies fonctionnelles lors de la morphogénèse sont une des causes des agénésies.¹⁹

Le développement des dents est principalement contrôlé génétiquement²³ et met en jeu plus de 200 gènes.³ Les gènes impliqués les plus importants sont WNT10A, PAX9, EDA, MSX1, AXIN2, EDARADD, NEMO, KRT17, IKBKG. Chacun d'eux, s'ils sont mutés conduisent souvent à des anomalies sur des dents ou des groupes de dents spécifiques.³ Il s'agit d'anomalies hétérogènes car une même mutation d'un gène peut entraîner différents phénotypes, de la même manière des phénotypes similaires peuvent résulter de mutations de différents gènes.^{21,30}

Les voies de signalisation constituent des moyens de communication intercellulaires³¹ et sont impliquées dans les patrons du développement dentaire. Elles fonctionnent par le biais de molécules de signalisation et des facteurs de croissance issus de plusieurs grandes familles^{6,25} :

- les TGF- β (Transforming growth factor beta) dont les BMP (Bone Morphogenetic Proteins)
- les EGF (epidermal growth factor)
- les FGF (Fibroblast growth factor)
- les protéines Hedgehog
- La famille des Wnt

Différentes voies de signalisation ont des fonctions qui se chevauchent.⁴ Elles sont également communes à plusieurs organes d'origine ectodermiques ou structures cranio-faciales.^{4,32,33} Ainsi toute anomalie à ce niveau, peut engendrer des syndromes polymalformatifs.²⁷

Les voies de signalisation les mieux connues et ayant des répercussions sur le développement dentaire sont les voies Wnt, EDA (ectodysplasine) et TNF/NF- κ B. La diminution du "potentiel de formation de dents" résulte au niveau génétique d'une réduction de l'activité fonctionnelle d'un seul gène ou de l'inactivation complète d'une voie de signalisation.⁴

2.2. Facteurs épigénétiques

L'épigénétique est l'influence de l'environnement sur l'expression des gènes (tout en gardant intacte leur séquence nucléotidique).²¹ Les cellules perçoivent des signaux extérieurs modulés par des facteurs environnementaux. Leur réponse adaptative se traduit par des modifications dans l'expression des gènes, via un remodelage de leur activité.

Des défauts dans les processus épigénétiques sont également à l'origine d'anomalies développementales telle que les agénésies.³⁴

2.3. Facteurs environnementaux

Les facteurs environnementaux sont des facteurs de risque des agénésies. Parmi eux on compte :

- La naissance prématurée et/ou un faible poids à la naissance
- La malnutrition sévère
- Les maladies ou complications gestationnelles (diabète maternel, asphyxie néonatale)
- L'irradiation thérapeutique au niveau des dents
- La chimiothérapie
- Des troubles métaboliques et des perturbations endocriniennes (hypocalcémie néonatale, carence en vitamine D, trouble de la bilirubine, trouble de la thyroïde ou de la parathyroïde)
- L'ingestion de produits chimiques (fluorures, tétracyclines, dioxines, thalidomide)^{13,14,21}

La durée d'exposition au facteur perturbateur, son degré de gravité, le stade de développement de la dent et la sensibilité de l'individu sont les déterminants de l'anomalie développementale. Toutefois celle-ci n'est pas spécifique du type d'agression.^{21,35}

III. Les agénésies isolées

1. Manifestations cliniques associées


Il est important de considérer l'ensemble des manifestations cliniques associées aux agénésies pour une prise en charge globale des patients.

1.1. Manifestations cranio-faciales

L'absence de dent à une conséquence directe sur la croissance faciale et par conséquent sa morphologie, aboutissant souvent à une structure dento-faciale typique.³⁶ Ces caractéristiques (Tableau II) sont plus significatives et marquées avec l'augmentation de la gravité des agénésies^{37,38,39,40} et confèrent au visage l'aspect d'une personne âgée.^{41,42}

On constate :

Tableau II : Symptômes cranio-faciaux associés aux oligodonties

Un profil facial très droit voir concave ³⁶
 (43)
Un angle naso-labial obtu ⁴⁴
Une diminution de la hauteur de l'étage inférieur de la face ^{2,17,37,44,45,46}
Les sillons du nez et du menton marqués du fait de la faible hauteur de l'étage inférieur de la face ⁴⁴
Une diminution de l'angle maxillo-mandibulaire ^{44,47} et une rotation antérieure de la mandibule ^{36,39,46,48,49}
Un rétrognathisme maxillaire ^{2,36,44,50}
Une tendance à un prognathisme mandibulaire, classe III squelettique. ^{17,39,47,49} L'angle ANB diminue avec l'augmentation du nombre de dents manquantes ^{37,47,48}
Une diminution de la longueur et de la largeur des arcades ^{17,38,39,51,52}

Il existe deux théories pouvant expliquer la structure dento-faciale typique liée aux agénésies² :

- La théorie de Bondaret et McDonald² pour laquelle ce faciès typique serait dû à une modification du schéma de croissance se traduisant par un sous-développement des bases maxillaires et causé par l'absence congénitale de dents. Les dents servent d'unités fonctionnelles permettant de stimuler la croissance osseuse, leur absence leur empêche d'assurer ce rôle ostéo-inducteur et serait donc à l'origine du sous-développement des bases osseuses.
- La théorie de Ogaard et Krostad, Yûksel et Ücem² ainsi que Nodal et collaborateurs² pour laquelle ce faciès typique serait dû à un ajustement dentaire et fonctionnel suite à l'absence congénitale de dents et l'agénésie dentaire aurait peu d'effet sur les schémas de croissance osseux. Le manque de soutien occlusal causé par les agénésies entraînerait un sous-développement de la face et une rotation antérieure de la mandibule provoquant un prognathisme mandibulaire et une diminution de l'angle des plans maxillaire et mandibulaire. Il en résulte une hauteur diminuée de l'étage inférieur de la face.

Bajraktarova Miševska C. et al.⁵² soutient la seconde théorie (Ogaard et Krostad, Yûksel et Ücem ainsi que Nodal et al.), qui semblerait la plus pertinente.

1.2. Manifestations bucco-dentaires associées

Les effets des agénésies sont plus fréquents et plus importants au maxillaire qu'à la mandibule. Ceci est lié à la différence des mécanismes de croissance des deux mâchoires.^{37,52} De plus un retard dans la formation des dents présentes y est souvent associé.^{4,53}

1.2.1 Diminution de la taille des dents

L'agénésie est fortement corrélée à la microdontie^{20,21,54}, tant pour la denture permanente que temporaire.⁵⁵ La taille des dents diminue avec l'augmentation de la sévérité des agénésies^{12,56} et l'atteinte est plus importante dans le sens vestibulo-lingual que mésio-distal.^{35,56} L'incisive latérale maxillaire est la plus touchée alors que la première molaire mandibulaire est la moins touchée.⁵⁶

Dans les cas d'oligodontie une diminution de la longueur des dents est souvent constatée², en particulier pour l'incisive centrale et les prémolaires maxillaires.

1.2.2 Modification de la forme des dents

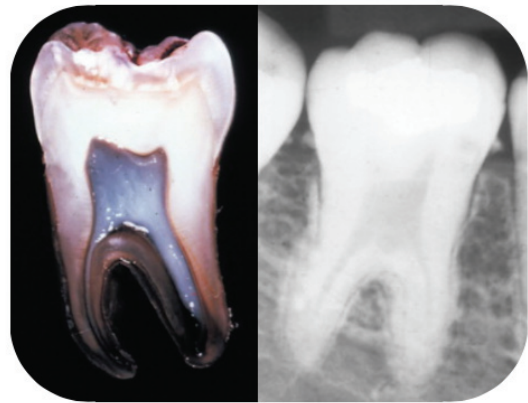
La microdontie est associée la plupart du temps à une dysmorphie coronaire, de forme conoïde voir riziforme (Figure 6). Elle touche les deux dentures et plus souvent les incisives et les canines.^{4,12}

Le taurodontisme (Figure 7) est une autre anomalie morphologique fréquente qui concerne les molaires. La première molaire permanente mandibulaire est touchée chez un tiers des patients atteints d'hypodontie.¹² Les dents sont caractérisées par des racines courtes et une chambre pulpaire allongée et déplacée vers le plancher apical, sans constriction au niveau de la jonction émail-cément.⁵⁷

Figure 6 : Dents conoïdes et riziformes⁵⁸

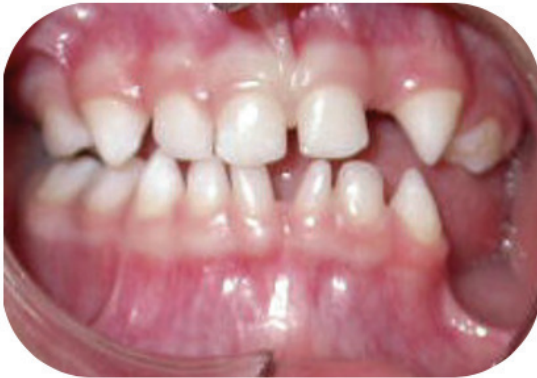

Figure 7 : Coupe et radiographie d'une dent atteinte de taurodontisme⁵⁹



1.2.3 Modification de l'inclinaison des dents

Une version palatine et linguale des incisives maxillaires et mandibulaires est souvent constatée.⁴⁷ Il en résulte un accroissement de l'angle inter incisif et une diminution de la saillie de la lèvre supérieure^{17,45,48,50}, conséquence d'un déséquilibre de la pression de la lèvre et de la langue sur les incisives.^{2,52}

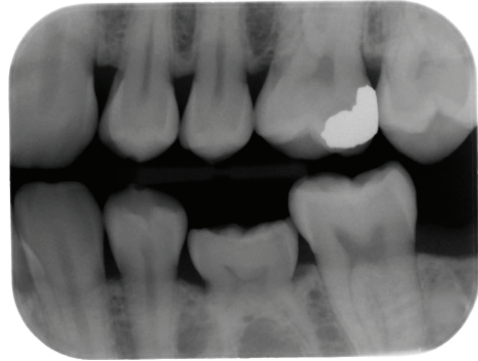
1.2.4 Procès alvéolaires

L'éruption des dents temporaires puis permanentes et leur mise en fonction guident la croissance alvéolaire. Leur agénésie entraîne une diminution des stimuli de croissance de la mâchoire, provoquant non seulement un déficit osseux local mais également des défauts de développement de tout l'appareil masticateur osseux.^{12,60} L'étendue du défaut de croissance alvéolaire est corrélable avec le nombre de dents absentes.⁶⁰

1.2.5 Ankylose

Les molaires temporaires sans dents permanentes successives peuvent subir un phénomène d'ankylose.⁶¹ Ce phénomène s'associe à un arrêt de la croissance alvéolaire locale plaçant les dents concernées en infratopie par rapport aux dents adjacentes.⁶² L'infratopie est le signe clinique le plus évident de l'ankylose, mais la palpation et la percussion permettent aussi son diagnostic. À l'examen radiographique (Figure 8) on constate l'absence du ligament desmodontal.⁶²

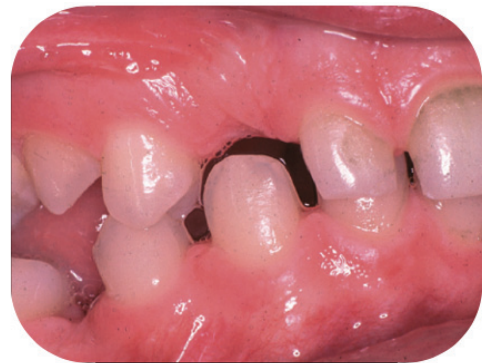
Figure 8 : Radiographie rétroalvéolaire d'une molaire temporaire ankylosée⁶³



1.2.6 Malocclusions

L'occlusion peut être perturbée ; des malpositions, des versions, un manque de soutien occlusal postérieur,^{2,48} une infraclusion des molaires temporaires ankylosées¹² et une supraclusion des dents antagonistes sans calage (agénésie ou dent ankylosée) sont souvent constatées (Figure 9).^{2,61,64,65} Une béance antérieure et une occlusion inversée sont également fréquents.⁶⁶

Figure 9 : Supraclusion postérieure⁶¹



1.2.7 Retard de résorption radiculaire des dents temporaires

L'absence de dent successionale retarde la résorption des racines des dents temporaires.⁵⁵

1.2.8 Défaut de structure

Une hypoplasie de l'émail⁵⁴, une hypocalcification et une dentinogénese imparfaite peuvent être associées aux agénésies.⁶

1.2.9 Attrition

L'attrition est une usure dentaire, conséquence de contacts dento-dentaires répétés.⁶⁷ Elle est fréquente au niveau des incisives temporaires inférieures (mécaniquement peu résistantes) et peut entraîner l'égression et la supraclusion des incisives permanentes maxillaires antagonistes (Figure 10).⁶¹

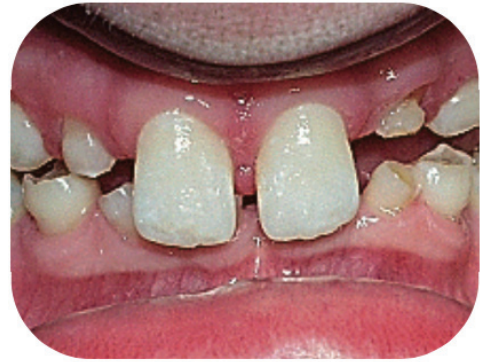

Figure 10 : Supraclusion incisive ⁶¹

1.2.10 Éruptions ectopiques

Toutes les dents peuvent être concernées.⁶ Cependant les canines sont les plus atteintes, en particulier les canines maxillaires (5% chez les individus atteints d'agénésies contre 2% dans la population générale). Leur relation étroite avec l'agénésie peut suggérer un mécanisme génétique sous-jacent commun.¹²

1.3. Répercussions fonctionnelles des agénésies

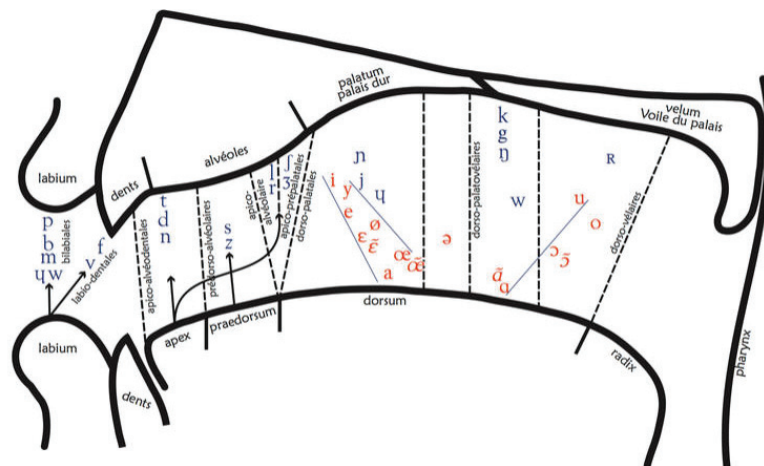
Selon leur sévérité et leur localisation, les agénésies peuvent être à l'origine de troubles des principales fonctions orales : mastication, phonation, déglutition et ventilation.⁴¹ Elles peuvent aussi être responsables de parafonctions qu'elles entretiennent, souvent associées à des déformations dento-alvéolaires ou squelettiques.⁶² Notamment les habitudes de succion non-nutritive.⁶⁶

La mastication : Chaque dent absente entraîne une diminution du coefficient masticatoire. D'après Käyser AF. (*J Oral Rehabil.* 1981 Sep;8(5):457-62) un seuil de 20-21 dents naturelles restantes est suggéré comme indicateur d'une dentition fonctionnelle.⁶⁸ Dans les cas les plus extrêmes ce trouble peut perturber l'apport nutritif et donc la croissance staturo-pondérale.

La déglutition : La présence d'agénésies entretient une interposition linguale inter-arcades et donc une déglutition primaire. Pathologique après 6-7 ans, elle est souvent à l'origine d'occlusion inversée uni ou bilatérale voire d'hypoplasie maxillaire.⁶⁶ Elle provoque une contraction réduite des muscles élévateurs de la mandibule tandis que les muscles péri-oraux montrent une activité significative.⁶⁹ Aussi, le diagnostic de déglutition primaire devrait soulever le questionnement sur d'autres dysfonctionnements : respiratoire, articulaire (ATM) et postural.

La phonation : La cavité buccale et la position linguale sont des éléments de modulation du son. Différents points d'appuis dentaires permettent la production de sons (Figure 11), qui deviennent impossible à formuler dans certains cas d'agénésies multiples.⁶⁶ Par exemple l'impossibilité de prononcer les consonnes T, D, N, F, V avec l'agénésie des incisives centrales maxillaires.⁶⁶ Un retard de langage peut en résulter.

Figure 11 : Représentation schématique des zones articulatoires⁷⁰



La ventilation : Elle est physiologiquement nasale, langue positionnée au palais, bouche fermée. La perte de DVO liée aux agénésies entraîne une position basse de la langue et une ventilation buccale avec des conséquences squelettiques importantes (faciès adénoïdien, troubles du sommeil).

1.4. Répercussions psychologiques

L'Organisation Mondiale de la Santé classe les agénésies dentaires sous l'intitulé « Anomalies handicapantes dento-faciales », en les décrivant comme « une anomalie causant une défiguration ou entravant le fonctionnement et nécessitant un traitement si la défiguration ou le défaut fonctionnel est susceptible d'être un obstacle au bien-être physique ou émotionnel du patient ».⁷¹

Leur effet est délétère pour le développement des fonctions orales ainsi que pour l'aspect esthétique qui sont des éléments essentiels à l'intégration sociale⁴¹, au bien-être physique et au bien-être émotionnel. Pour les enfants la prise de conscience de leur différence et la pression du comportement de leur entourage peut entraîner un état dépressif¹⁹, un stress psychosocial voire altérer le développement de la personnalité.⁷²

Pour point de comparaison, d'après Florian Mack & al., dès lors qu'il ne reste que neuf dents ou moins l'impact des agénésies sur la qualité de vie est plus important que celui du cancer et de l'hypertension.⁷³

2. Les agénésies liées à des anomalies anatomiques

2.1. Les Fentes oro-faciales

Il s'agit d'embryopathies précoces de type fissuraire.^{74,75} Elles sont la conséquence d'un échec dans la fusion des processus frontaux et/ou palatins provoquée par une combinaison de facteurs génétiques et environnementaux.

Elles sont communes⁷⁶ et présentent une importante hétérogénéité clinique en fonction de la région affectée : fente labiale, fente labio-alvéolaire, fente labio-palatine et fente vélo-palatine. Elles sont unilatérales ou bilatérales. Il semble exister un lien génétique commun entre les fentes et les anomalies dentaires.⁷⁷

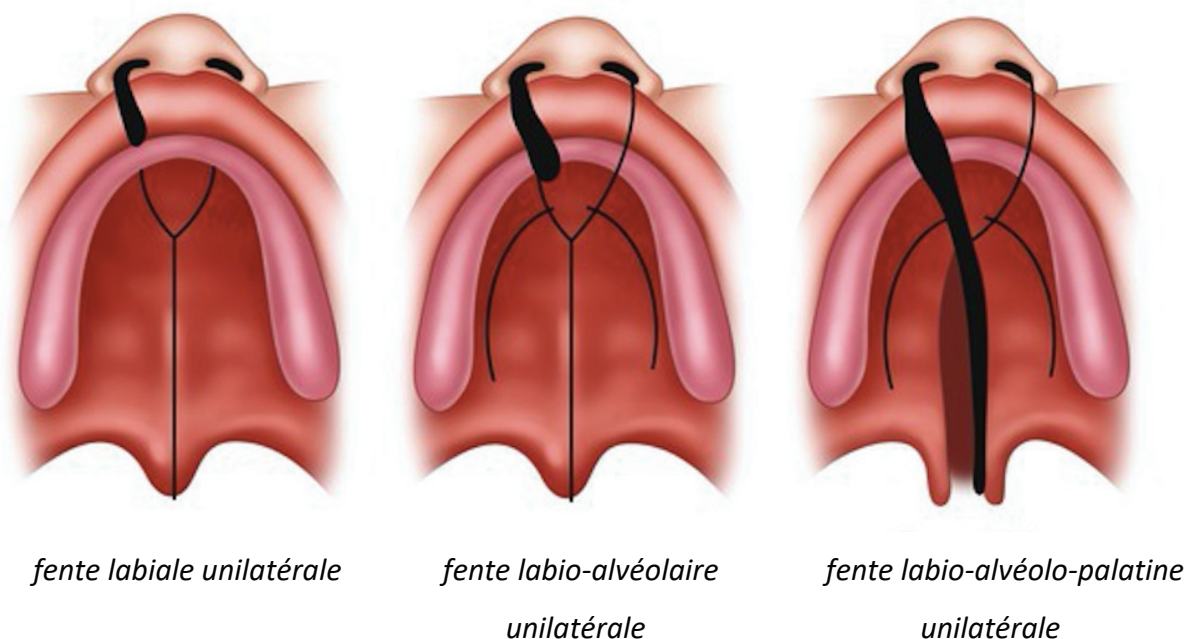
Les fentes labiales, labio-alvéolaires ou labio-alvéolo-palatines sont celles pour lesquelles il y a le plus d'agénésies rapportées, au niveau de la fente ou en dehors de celle-ci.^{6,12,77,78}

Elles sont deux fois plus fréquentes chez les garçons que chez les filles et se trouvent plus souvent sur le côté gauche. Ces anomalies sont non-syndromiques dans 70% des cas, les 30% restants sont identifiées dans 300 syndromes différents.^{74,75}

L'incidence des fentes labiales et labio-alvéolaires est de 1/4 000 à 1/10 000 naissances dans le monde avec des variations en fonction des zones géographiques et des groupes ethniques^{74,75}, et la prévalence des agénésies y varie de 5 à 21%.¹² L'incidence des fentes labio-alvéolo-palatines est de 1/2 000 à 1/5 000 naissances dans le monde⁷⁹ et la prévalence des agénésies y varie de 28 à 49% pour les fentes unilatérales, et de 18 à 29% pour les fentes bilatérales.¹² La prévalence des agénésies augmente avec la gravité de la fente.⁷⁷

Anatomiquement, les fentes constituent une interruption cutanée, musculaire, muqueuse et osseuse associée à des déformations de la narine et du septum nasal. Leur trajet est paramédian, avec une origine au niveau du philtrum et une terminaison variable selon que la fente est labiale, labio- alvéolaire ou labio-alvéolo-palatine (Figure 12).^{74,75}

Figure 12 : Trajets des différentes fentes orales⁸⁰



2.2. Dysplasie oto-mandibulaire ou microsomie hémifaciale

Cette malformation est caractérisée par une hypoplasie asymétrique et principalement unilatérale du ramus, de la fosse glénoïde et de l'articulation temporo-mandibulaire. Les symptômes vont d'une diminution de la taille de ces éléments jusqu'à leur absence complète.

Le risque d'agénésie y est cinq fois supérieur à celui de la population générale du fait d'une perturbation du développement des cellules de la crête neurale. Leur prévalence varie de 18 à 27% et augmente avec la sévérité de la déformation mandibulaire.¹²

IV. Agénésies liées à un syndrome

Moins fréquentes que leur forme isolée¹⁴, les agénésies sont toutefois présentes dans un grand nombre de syndromes malformatifs.⁶ Nous ne décrivons que les principaux syndromes qui rapportent une prévalence plus importante d'agénésie par rapport à la population générale.

1. Les dysplasies ectodermiques

1.1. Définition et épidémiologie

Le terme dysplasie ectodermique (D.E.) définit « un groupe hétérogène de maladies héréditaires affectant la peau et ses annexes. Elles sont caractérisées par le développement anormal d'au moins deux dérivés ectodermiques, incluant les dents, les cheveux, les ongles, les glandes sudoripares et leur structures modifiées (cérumineuses, glandes mammaires et ciliaires). Le spectre des manifestations cliniques est large et peut inclure des signes additionnels issus d'autres structures endo-, méso- et ectodermiques ». ⁸¹ De plus il existe un chevauchement clinique significatif entre de nombreuses formes de D.E. ³³

D'après le portail des maladies rares Orphanet « La prévalence globale des D.E. est inconnue, mais elle semble rare, avec une incidence annuelle cumulée présumée aux alentours de 1/1 429 individus. Plus de 120 D.E. cliniquement et/ou génétiquement distinctes ont été cataloguées ». ⁸¹



L'existence des D.E. repose sur l'implication de voies génétiques communes. ⁴ Plus de 53 gènes sont responsables de la majorité d'entre elles ⁸¹ et quatre gènes (EDA1, EDAR, EDARAAD et WNT10A) sont les plus souvent retrouvés. ⁸²

Il est à noter que même les experts entretiennent une certaine confusion en ce qui concerne la pathogenèse du développement fondamental et la définition de la D.E. ²⁷

1.2. Caractéristiques cliniques

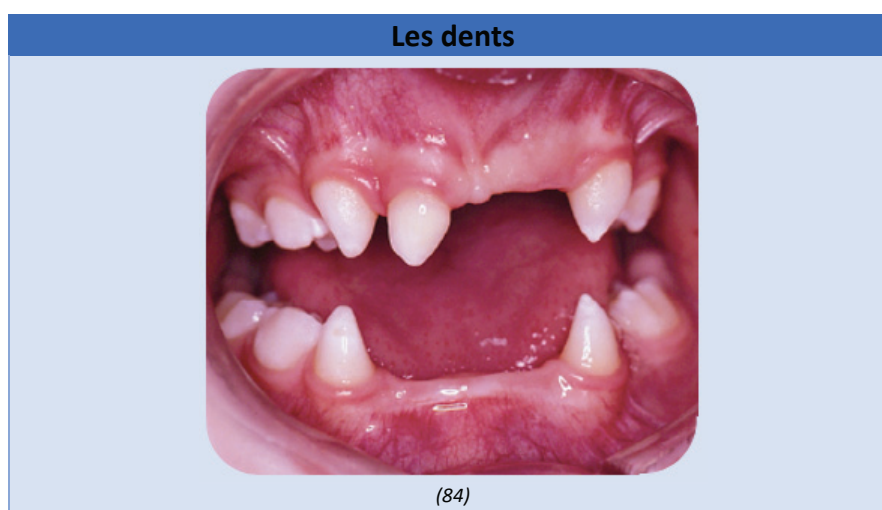
Chaque dérivé ectodermique est sujet à différents symptômes. Leur type et leur gravité varient selon la D.E., les symptômes les plus récurrents au niveau cutané (Tableau III), des dents (Tableau IV), des ongles (Tableau V), des cheveux (Tableau VI) sont bien identifiés :

Tableau III : Symptômes cutanés des D.E.

La peau	
A la naissance	A tout âge
 <p>(83)</p>	 <p>(19)</p>
Fine avec des vaisseaux sanguins proéminents	Pâle sauf autour des yeux, sur les coudes, les paumes des mains et la plante des pieds où elle est sombre
Craquelée	Sèche, écailleuse et facilement irritée
Pâle	Érosion cutanée
Sèche	Eczéma fréquent
Lâche autour des yeux	Mamelons de petite taille ou inexistant
Épaisse sur les paumes et la plante des pieds	
Desquamations	

(83)

Tableau IV : Symptômes dentaires



Agénésies dentaires, allant de l'hypodontie à l'anodontie pour les formes graves

Microdontie

Forme conoïde, dysplasique

Éruption tardive


Défaut de développement des crêtes alvéolaires

Dysplasie de l'émail

Taurodontisme

(6;83;81;19)


Tableau V : Symptômes unguéaux

Les ongles

(83)
Petits
Cassants
Décolorés
Fissurés
Anormalement courbés
Striés

(83;85)

Les symptômes capillaires sont généralement visibles dès la petite enfance. Les sourcils, les cils et autres poils du corps peuvent également être atteints.^{83,85}

Tableau VI : Symptômes capillaires

Les cheveux
 <p>(83)</p>
Atrichose (absence de cheveux), alopecie (absence partielle de cheveux) et hypotrichose (cheveux clairsemés)
Fins
Peu pigmentés
Texture anormale
Fragiles
Indisciplinés
Cheveux secs (lié à l'absence ou au mauvais développement des glandes sébacées)

(83 ;85)

Les glandes sudoripares sont absentes ou dysfonctionnelles et entraînent une hypohydrose (incapacité à transpirer) à l'origine d'une hyperthermie pouvant provoquer des lésions cérébrales. Le risque de mortalité est augmenté particulièrement au cours des quatre premières années de vie.^{41,83}

D'autres structures sont souvent affectées, notamment au niveau de la tête.

Oreilles : surproduction de cire d'oreille, avec perte et lésions auditives associées.

Yeux : manque de larmes entraînant une blépharite, des cicatrices cornéennes, ou une sensibilité accrue à la lumière.

Nez : en forme de selle, sécrétion épaisse de mucus.⁸³

Glandes salivaires : Leur atteinte entraîne une hyposalie augmentant le risque carieux. Les muqueuses sont souvent inflammées et fragilisées.⁴¹

Face : Front proéminent et plus rarement une fente labiale ou palatine.⁸³

1.3. Symptômes associés

Suivant les formes et la gravité de la D.E. d'autres symptômes, plus aléatoires, peuvent être associés (Tableau VII)⁸³ :

Tableau VII : Symptômes associés aux D.E.

Symptômes associés
Absence ou fusion de doigts et d'orteils
Allergies et immunodéficiences : asthme, allergies, eczéma ou symptômes de rhinite plus fréquents
Problèmes gastro-intestinaux
Problèmes de croissance : déficits de taille et de poids commençants à un âge précoce et persistant tout au long de l'adolescence.
Problèmes obstétrique et gynécologique : manque de développement des seins, des complications d'allaitement et infertilité.
Atteintes du système respiratoire : infections respiratoires récurrentes

(83)

1.4. Classification des dysplasies ectodermiques

Chaque D.E. a sa propre combinaison de symptômes et chaque symptôme se manifeste à différents niveaux de gravité.⁸³ D'où une importante variation de D.E. rendant difficile leur classification.⁸⁶

Au sens large on distingue :

- Les D.E. pures, caractérisées seulement par des signes ectodermiques
- Les syndromes de D.E. qui combinent des signes ectodermiques et des malformations

Il existe plusieurs classifications cliniques, la plus largement utilisée a été proposée par Freire-Maia dès 1971, et mise à jour à plusieurs reprises [Freire-Maia, 1977; Freire-Maia et Pinheiro, 1984, 1987, 1988; Freire-Maia et Pinheiro, 1994]. Elle se base sur les « signes classiques » des D.E.^{33,87} et comprend deux groupes (Tableau VIII) :

Tableau VIII : Classification de Freire-Maia

Groupe A	Groupe B
Regroupe les D.E. avec des défauts dans au moins deux des structures "classiques" ci-dessous, associés ou non à des malformations et autres défauts.	Regroupe les formes avec des défauts dans une seule des structures classiques, associé à au moins un autre défaut ectodermique (noté 5).
Structures classiques atteintes :	<ul style="list-style-type: none"> - cheveux (noté 1) - dents (noté 2) - ongles (noté 3) - glandes sudoripares (noté 4)
<p>Les D.E. ectodermiques sont donc classées en fonction des structures qu'elles atteignent, et selon la notation suivante :</p> <ul style="list-style-type: none"> - 1-2 ou tricho-odontic (cheveux - dent) - 1-3 ou tricho-onychial (cheveux - ongles) - 2-3-4 ou odonto-onyco-dishidrotic (dent - ongles - glandes sudoripares) - ...Etc. 	<p>Les formes appartenant au groupe B sont appelées par le chiffre correspondant à la structure de base affectée (1, 2, 3, ou 4) suivi du chiffre 5, indiquant la présence d'autres défauts ectodermiques :</p> <ul style="list-style-type: none"> - 1-2-5 - 1-3-5 - 2-3-4-5 ... etc

Cependant, cette classification est limitante et nécessiterait d'être remplacée par une classification qui intégrerait l'information clinique et moléculaire.³³

Lors de la deuxième conférence internationale sur la classification des D.E. en 2013, dont le but était de parvenir à un consensus, les participants ont convenu de mettre au point un système de diagnostic multiaxial reliant les classifications cliniques, moléculaires et pathogènes existantes.³³ A l'heure actuelle une telle classification n'est pas encore établie.

Pour exemple, la D.E. la plus souvent rencontrée est la Dysplasie Ectodermique Hypohidrotique ou Anhidrotique (D.E.H.) (ORPHA:238468).⁶ Sa prévalence est de 1/15 000 dans le monde.⁸⁸

Parmi les différents signes cliniques de cette D.E.H. (Tableau IX), le symptôme majeur est l'altération de la sudation. Il existe quatre sous-types :

- D.E.H. liée à l'X ou syndrome de Christ-Siemens-Touraine (ORPHA:181), qui est le plus fréquent (80% des cas)
- D.E.H. autosomique récessive (ORPHA:248)
- D.E.H. autosomique dominante (ORPHA:1810)
- D.E.H. associée à une immunodéficiência comme manifestation principale (D.E.H. avec immunodéficiência) (ORPHA:98813), qui est beaucoup plus rare⁸⁸

Tableau IX : Signes cliniques des D.E.H.

Signes cliniques
Absence de sudation ou sudation insuffisante (anhydrose/hypohydrose)
Degrés variables d'hypodontie ou d'oligodontie
Dysmorphie dentaire
Peau fine, sèche et eczémateuse avec des zones d'hyperkératose
Atrichose et hypotrichose
Absence de poils
Dysmorphie faciale : front proéminent, sourcils et cils fins et clairsemés, rides infra-palpébrales, hyperpigmentation périorbitaire caractéristique, ensellure nasale et hypoplasie du maxillaire inférieur

(88)

1.5. Syndromes incluant des dysplasies ectodermiques

Une liste exhaustive des syndromes incluant les D.E. est présentée en Annexe I, quelques syndromes sont plus fréquemment rencontrés :

- Syndrome de Bloch-Sulzberger (Incontinentia Pigmenti) (ORPHA:464)

Sa prévalence est de 1/143 000 naissance dans le monde.

D'après Orphanet, « C'est une dysplasie ectodermique multi-systémique rare à transmission dominante liée à l'X. Elle est généralement létale chez les hommes et se présente lors de la période néonatale chez les femmes par une éruption bulleuse le long des lignes de Blaschko, suivies par des plaques. Elle est aussi caractérisée par des anomalies dentaires, une alopecie et une dystrophie unguéale, et affecte occasionnellement la rétine et le système nerveux central ». ⁸⁹

Plus de 90% des patients atteints présentent une oligodontie, microdontie, macrodontie, éruption retardée des dents permanentes ou un taurodontisme. ⁶

- Syndrome d'ectrodactylie-dysplasie ectodermique-fente labiopalatine (syndrome EEC)
ORPHA:1896

Sa prévalence est de 1 à 9/100 000 naissances dans le monde.

D'après Orphanet, « C'est une anomalie du développement embryonnaire d'origine génétique qui associe une ectrodactylie et une syndactylie des mains et des pieds, une fente labiale avec ou sans fente palatine et des anomalies dans diverses structures ectodermiques, tel que les agénésies dentaires. D'autres signes cliniques peuvent être associés ». ⁹⁰

2. Syndrome de Down ou Trisomie 21

Il affecte 1/2000 naissance en France, et se caractérise par un déficit de croissance avec un développement mental et physique retardé.⁹¹ Il s'agit de l'anomalie chromosomique la plus commune chez l'homme.⁶ La prévalence de l'agénésie y varie de 40 à 60% et dans environ la moitié des cas il manque une ou deux dents. Les dents les plus fréquemment absentes sont les incisives latérales maxillaires, suivies des deuxièmes prémolaires mandibulaires et des deuxièmes prémolaires maxillaires.¹²

3. Syndrome de Van der Woude

D'après Orphanet, « il est caractérisé par de petites fistules de la lèvre inférieure, associées ou non à une hypodontie et à une fente oro-faciale. Il s'agit du plus fréquent des syndromes avec fente oro-faciale. Sa prévalence dans la population générale est d'environ 1/60 000. Les agénésies sont fonction de la fente ».⁹²

4. Syndrome de Treacher Collins

D'après Orphanet, « La prévalence est de 1/50 000. Les enfants présentent une dysmorphie faciale caractéristique avec une hypoplasie bilatérale et symétrique des os malaires, de la margelle infra-orbitaire et de la mandibule entraînant une rétrognathie et une rétrognathie ainsi qu'une malocclusion dentaire souvent caractérisée par une béance antérieure ».⁹³

5. Manifestations cliniques des agénésies syndromiques

Les manifestations générales et les organes potentiellement atteints varient en fonction du syndrome. Les dérivés ectodermiques sont prioritairement touchés, comme pour les D.E. Il peut exister aussi des anomalies extra-ectodermiques : un retard cognitif, de l'asthme, des anomalies cartilagineuses et squelettiques.⁵⁴

2ème partie : prise en charge

La prise en charge d'un patient atteint d'agénésie est extrêmement variable, déterminée principalement par le nombre de dents absentes et de l'association ou non à un syndrome. Il s'agit généralement d'une prise en charge pluridisciplinaire qui accompagne l'enfant tout au long de sa croissance.

Elle est régie par des objectifs et des moyens adaptés à l'individu en croissance selon les déterminants qui le caractérisent.

« Une conférence internationale pluridisciplinaire (2004) sur la prise en charge des agénésies et des dysplasies ectodermiques a permis de définir des standards de soins, en précisant le rôle et la composition des équipes médicales et dentaires ».⁹⁴

I. Dépistage et diagnostic

Physiologiquement les dents temporaires ont toutes fait leur éruption à l'âge de trois ans et les dents permanentes entre 12 et 14 ans (excepté les troisièmes molaires). De découverte généralement fortuite les agénésies sont néanmoins le plus souvent dépistées entre 6 et 12 ans lors d'un diagnostic initial.⁹⁵ Toute agénésie suspectée doit être confirmée par la radiographie.⁹⁶

Il est alors important d'identifier leur caractère syndromique ou non. La radiographie panoramique permet d'avoir une vue d'ensemble et de déceler un syndrome sous-jacent au travers de manifestations communes (Tableau X).^{6,97}

Si une suspicion de maladie rare ou de syndrome existe (présence d'anomalies ectodermiques associées), le praticien doit orienter le patient vers une structure de dépistage et de prise en charge des maladies rares qui effectuera un bilan diagnostique multidisciplinaire le plus complet possible (Tableau XI) et déterminera le caractère syndromique ou non des agénésies.^{85,97}

Tableau X : Manifestations radiologiques communes aux différents syndromes

Manifestations radiologiques
Anomalies osseuses et cranio-faciales, dysmorphose sur téléradiographie de profil et CBCT
Hypotrophie osseuse
Absence de dents temporaires
Absence de germes de dents permanentes
Retard d'évolution de germes de dents permanentes
Retard de rhizalyse de dents temporaires
Éventuelle fente labio-palatine

(97)

Tableau XI : Éléments à examiner et renseigner lors d'un bilan diagnostique multidisciplinaire

ANTECEDENTS MEDICO-CHIRURGICAUX
Troubles de la sudation (épisodes d'hyperthermie)
Anomalies des ongles, des cheveux, des sourcils
Eczéma, allergie ou autres pathologies dermatologiques, ORL ou respiratoires
Retard de développement général ou psychomoteur
Anomalies squelettiques, cardiopathie, fente labio-palatine, troubles neuro-cognitifs, pathologies endocriniennes (formes syndromiques)
Anomalies de la chambre antérieure de l'œil, du nombril
Antécédents de cancers colorectaux
ANTECEDENTS BUCCO-DENTAIRES
Anomalies de l'éruption
Traitement d'anomalies morphologiques coronaires ou traitement prothétique antérieur
EXAMEN CLINIQUE EXTRA-ORAL
Dysmorphie faciale
Troubles cutané-phanériens : hypotricose, anomalies pigmentaires (suspicion de DEH ou incontinentia pigmenti), dysplasie unguéale
Hauteurs faciales inférieure et totale, typologie faciale
Anomalies squelettiques de type hypoplasie maxillaire, prognathisme mandibulaire, proéminence frontale
BILAN FONCTIONNEL
Anomalie des praxies phonatoires ou masticatoires, parafonctions
Type respiratoire
EXAMEN CLINIQUE INTRA-ORAL
Anomalies morphologiques coronaires : dents conoïdes, microdontie, anomalies de l'organisation cuspidienne
Malpositions dentaires et malocclusion (diastèmes, endognathie maxillaire, supraclusion)
Caractéristiques anatomiques du rempart osseux alvéolaire au niveau des zones édentées : hypotrophie

EXAMENS COMPLÉMENTAIRES PARACLINIQUES, D'IMAGERIE ET BIOLOGIQUES
Examen clinique de l'éventuelle fratrie et des parents pour déterminer le mode de transmission intrafamiliale
Modèles d'études
Photographies cliniques extra-orales et intra-orales
Téléradiographie de profil
Examen d'imagerie sectionnelle de type tomographie volumique à faisceau conique (CBCT) ou scanographie dans le cadre d'une indication de traitement implantaire précoce
Diagnostic moléculaire à partir d'un prélèvement sanguin ou salivaire à la recherche de mutations génétiques spécifiques

(97)

Par ailleurs, afin de créer un recueil de données phénotypiques et de contribuer à une meilleure connaissance des maladies rares il est possible de participer au recensement des patients atteints dans le registre D[4]/Phenodent via une fiche mise à disposition par Phenodent.

(fiche disponible via le lien http://www.phenodent.org/documents/fiche_de_recueil.pdf)⁹⁷

II. Orientation du patient

Les structures de dépistage et de prise en charge sus-mentionnées possèdent les connaissances et les moyens nécessaires à la prise en charge des agénésies syndromiques. Il s'agit des centres de référence des maladies rares (CRMR) et des centres de compétence des maladies rares (CCMR). Ils sont organisés selon un maillage territorial et désignés dans le cadre d'une procédure de labellisation nationale.^{85,94}

1. Les centres de référence des maladies rares (CRMR)

La HAS définit leurs rôles :

- « Faciliter le diagnostic et définir une stratégie de prise en charge thérapeutique, psychologique et d'accompagnement social
- Définir et diffuser des protocoles de prise en charge
- Coordonner les travaux de recherche et participer à la surveillance épidémiologique
- Participer à des actions de formation et d'information pour les professionnels de santé, les malades et leurs familles
- Animer et coordonner les réseaux de correspondants sanitaires et médico-sociaux
- Être des interlocuteurs privilégiés pour les tutelles et les associations de malades »⁹⁴

Ils fonctionnent selon un réseau constitué d'un ensemble de CRMR et au sein duquel l'un d'eux est désigné comme centre coordinateur du réseau. Un CRMR est labellisé pour un

groupe de maladies rares pendant une durée de 5 ans, au cours de laquelle il élabore un plan d'actions.⁹⁸

Chacun d'eux « rassemble une équipe hospitalière hautement spécialisée ayant une expertise avérée pour une maladie rare ou un groupe de maladies rares, et qui développe son activité dans les domaines des soins, de l'enseignement-formation et de la recherche. Cette équipe est médicale mais intègre également des compétences paramédicales, psychologiques, médico-sociales, éducatives et sociales ».⁹⁸

2. Les centres de compétence des maladies rares (CCMR)

Leur rôle est « d'assurer la prise en charge et le suivi des personnes atteintes de maladies rares au plus proche de leur domicile, et à participer à l'ensemble des missions des CRMR ». Eux aussi rassemblent une équipe hospitalière spécialisée ayant une expertise avérée pour une maladie rare ou un groupe de maladies rares. Sur leur territoire ils font le lien entre les professionnels de santé hospitaliers ou de ville et les secteurs médico-social, éducatif et social.⁹⁴ Chaque CCMR dépend d'un CRMR, auprès duquel il peut avoir recours à une expertise.⁹⁸

3. Les filières de santé maladies rares (FSMR)

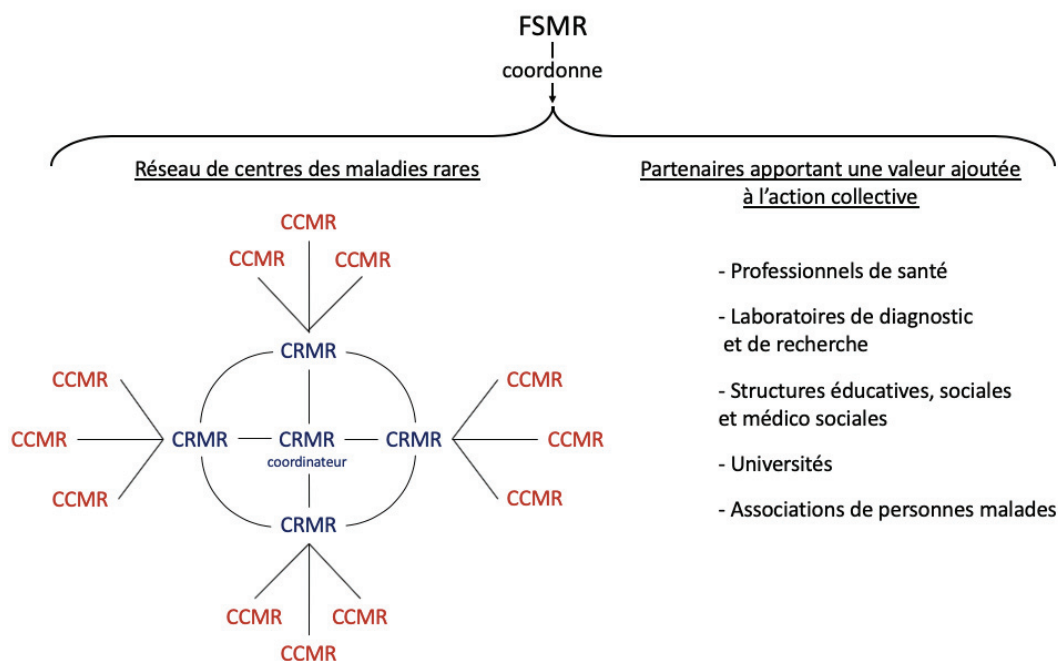
Il s'agit d'organisations labélisées qui « coordonnent un ensemble associant un réseau de centres de maladies rares, des professionnels de santé, des laboratoires de diagnostic et de recherche, des structures éducatives, sociales et médico-sociales, des universités, des associations de personnes malades et tout autre partenaire (y compris privé) apportant une valeur ajoutée à l'action collective » (Figure 13).⁹⁸

Leur rôle est « l'impulsion, le soutien et la promotion de l'action des centres de référence. C'est un lieu de co-construction d'une réponse aux enjeux posés par les maladies rares, dans le souci d'un continuum d'actions entre les acteurs qui y participent ».⁹⁸

Chaque FSMR a un champ d'action qui lui est propre :

- FSMR « de la tête, du coup et des dents » (TETECOUC)
- FSMR cardiaques et héréditaires
- FSMR endocriniennes
- etc.

Figure 13 : Acteurs et fonctionnement d'une FSMR



La liste des centres de maladies rares qui intègrent la FSMR de la tête, du cou et des dents est disponible sur le site internet de la FSMR en question (lien : <https://www.tete-cou.fr>) ou sur Orphanet (lien : [https://www.orpha.net/consor/cgi-bin/Clinics_Networks.php?lng=FR&data_id=113160&title=T%C3%80TECOU%20-%20Fili%C3%A9re%20de%20sant%C3%A9%20maladies%20rares%20:%20maladies%20rares%20de%20la%20t%C3%A9te,%20du%20cou%20et%20des%20dents&search=Disease Search Simple](https://www.orpha.net/consor/cgi-bin/Clinics_Networks.php?lng=FR&data_id=113160&title=T%C3%80TECOU%20-%20Fili%C3%A9re%20de%20sant%C3%A9%20maladies%20rares%20:%20maladies%20rares%20de%20la%20t%C3%A9te,%20du%20cou%20et%20des%20dents&search=Disease%20Search%20Simple)).

III. Une prise en charge pluridisciplinaire

La prise en charge des cas d'agénésies multiples et en particulier des cas syndromiques est complexe. Un omnipraticien n'a pas les compétences pour traiter de tels cas seul.⁹⁵ Une prise en charge pluridisciplinaire par une équipe composée de différents spécialistes est indispensable^{14,18,99} et est une condition de réussite du traitement.⁹⁴

1. Composition de l'équipe pluridisciplinaire

Elle est généralement composée d'une équipe médicale, d'une équipe de dentistes et d'autres intervenants dont la collaboration est étroite.

L'équipe médicale est composée d'un pédiatre, d'un dermatologue, d'un chirurgien ORL et d'un généticien.⁸⁶ L'équipe dentaire est composée d'un dentiste pédiatrique, d'un orthodontiste, d'un chirurgien maxillo-facial et d'un dentiste spécialisé en prothèse.^{41,94,99}

D'autres intervenants complètent l'équipe : psychologue, orthophoniste, physiothérapeute, ophtalmologue et un gynécologue.⁸⁶

Un des membres est désigné comme coordinateur et doit superviser le travail de l'équipe.⁹⁴
« La coopération bien coordonnée des différents membres de l'équipe est essentielle pour assurer jusqu'à l'âge adulte une prise en charge compétente des patients ». ⁴¹ Dans l'idéal la même équipe s'occupera de l'ensemble de la prise en charge.

2. Rôles de l'équipe pluridisciplinaire

Au-delà de son action thérapeutique l'équipe remplit d'autres rôles :

- La formation et l'éducation des membres de la profession
- La collecte de données à des fins de recherche et d'activités visant à améliorer les soins des patients
- Le partage des connaissances et des bonnes pratiques avec d'autres équipes aux niveaux national et international⁶⁴

De plus, une telle équipe présente des avantages, parmi eux la HAS cite :

- Favorise une meilleure coordination pour fournir au patient des soins appropriés
- Permet la réduction de traitements inappropriés délivrés par des soignants inexpérimentés
- Le développement et le maintien des compétences
- Une efficacité et une expertise accrues
- Une coordination des stratégies préventives ^{94,99}

L'omnipraticien ayant dépisté l'anomalie dentaire n'est pas banni de la prise en charge du patient. En concertation avec l'équipe pluridisciplinaire et sans sortir de la limite de ses compétences, il a pour rôle :

- Établir un diagnostic provisoire
- Réaliser les soins préventifs
- Réaliser les soins dentaires courants
- Réaliser la maintenance et le suivi après achèvement du traitement⁹⁵

IV. Objectifs de la prise en charge

L'objectif global est de permettre le développement d'une denture permanente qui se trouve dans une occlusion stable, fonctionnelle et esthétiquement acceptable.

Premièrement assurer les fonctions oro-faciales, car elles sont vitales. Elles permettent notamment de stimuler la croissance maxillo-faciale via la mise en condition progressive musculaire, articulaire et phonétique.^{42,100} Mais également d'éviter les retards psychologiques et éducatifs⁴² et d'équilibrer les habitudes alimentaires indispensables à la croissance.¹⁰¹

L'objectif psychologique est de rétablir l'estime du patient pour lui-même⁴¹ et lui permettre une intégration sociale.

Plus concrètement les aspects cliniques qui permettent d'assurer ces objectifs sont :

- Rétablir et maintenir des rapports intra-arcades et inter-arcades normalisés (éviter les phénomènes de version, égression, perte de dimension verticale d'occlusion(DVO))⁹⁷
- Rétablir une denture complète
- Rétablir une occlusion stable, l'idéal étant une occlusion de classe I, des milieux inter-incisifs alignés, un recouvrement et un surplomb optimaux⁶⁵
- Rétablir l'esthétique dentaire et faciale⁶¹

V. Déterminants de la prise en charge

Deux facteurs essentiels vont régir la prise en charge car ils évoluent durant la croissance du patient : les modifications morphologiques liées à la croissance osseuse maxillo-faciale dans les 3 sens de l'espace selon un schéma spatio-temporel qui leur est propre (Tableau XII), ainsi que la succession des dentures (Tableau XIII).⁴¹

La coopération du patient et de ses parents est aussi un déterminant de la prise en charge.¹⁰⁰ Sa capacité d'adaptation devant une prise en charge contraignante physiquement et psychiquement nécessite la compréhension et la visualisation de l'objectif du traitement.^{41,61}

Tableau XII : Croissance osseuse maxillo-mandibulaire dans les trois sens de l'espace

Sens	Croissance maxillaire	Croissance mandibulaire
Transversal	Fournie par l'activité des sutures médiane et palatale Jusqu'à 15 ans chez les filles et 18 ans chez les garçons ^{41,42,96}	D'abord au niveau de la suture symphysaire, stabilisée à partir de la première année de vie ^{41,96,102} Puis dans la région postérieure suite à l'allongement antéro-postérieur du corps de la mandibule, qui de par sa forme en V entraîne une augmentation de la dimension transversale ⁴²
Sagittal	Selon un remodelage osseux liée à la croissance des structures osseuses sus-jacentes ⁴²	Croissance postérieure condylienne et par apposition/résorption au niveau du ramus ^{42,96}
Vertical	Résultat du développement de l'os alvéolaire Elle se poursuit jusqu'à ce que les dents permanentes soient en occlusion ⁴²	Croissance condylienne ⁴²

Tableau XIII : Corrélation entre âge et denture

Denture	Âge
Temporaire	De 3 à 6 ans
Mixte	De 6 à 12 ans
Adulte jeune	De 12 à 18 ans
Permanente stable	A partir de 18 ans

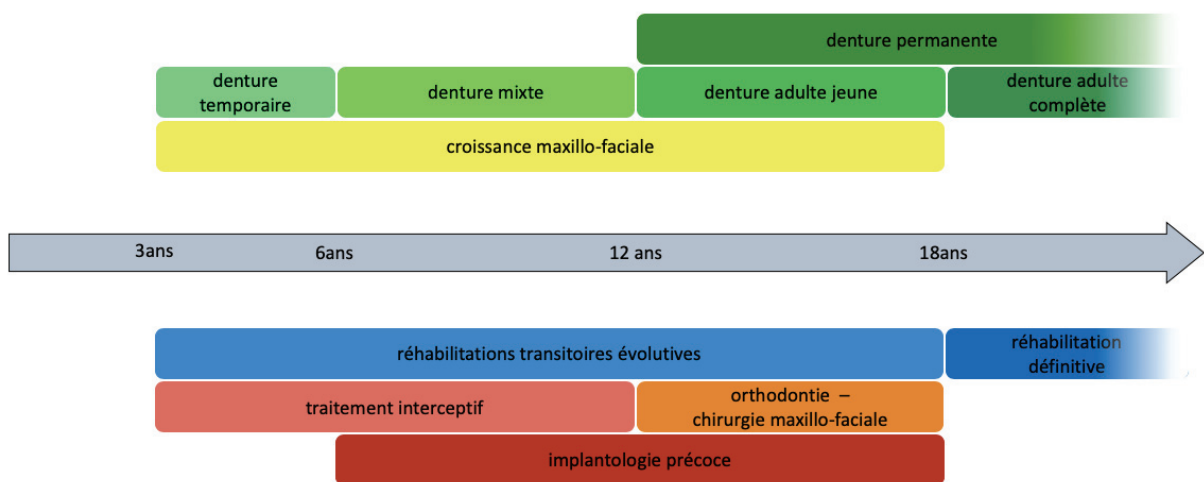
VI. Planification de la prise en charge

La prise en charge commence le plus précocement possible, dès la mise en place de la denture temporaire, et persiste durant toute la croissance du patient. Le moment et les modalités de la mise en place des traitements doivent refléter les besoins et les limites imposés par un individu jeune et en croissance, jusqu'à ce qu'il atteigne une certaine stabilité osseuse et dentaire.⁶¹

On distingue alors deux périodes dans la prise en charge de ces patients (Figure 14):

- Une période de traitement évolutive, s'étalant généralement de la petite enfance à la fin de l'adolescence pendant laquelle les dysmorphoses squelettiques et alvéolaires sont traitées et les fonctions rétablies. Elle permet d'aménager les arcades de façon à obtenir la situation clinique la plus favorable à la réhabilitation finale. Cette période peut comporter jusqu'à quatre phases qui se chevauchent : une phase prothétique transitoire, une phase implantaire précoce, une phase orthodontique et une phase chirurgicale maxillo-faciale.¹⁰⁰
- Une période de réhabilitation prothétique définitive.

Figure 14 : Frise chronologique de la prise en charge



L'une des difficultés rencontrées dans la planification du traitement des patients atteints d'agénésies multiples consiste à identifier les cas simples des cas complexes. Les cas qui de premier abord apparaissent simples peuvent se révéler difficiles, il est important de garder une approche pluridisciplinaire.⁹⁵

Le nombre de dents manquantes n'est pas un indicateur fiable de la complexité des cas, toutefois celle-ci croît avec l'augmentation des agénésies.⁹⁵

VII. Moyens de prise en charge

La prévention, la gestion de l'espace et l'aménagement des arcades selon une succession chronologique sont les moyens qui permettent de prendre correctement en charge les patients.

1. Prévention

1.1. Évaluer le risque carieux individuel

Le risque carieux individuel (RCI) est faible ou élevé. Un enfant à RCI élevé présente au moins un des facteurs de risque suivants :

- Absence de brossage quotidien avec du dentifrice fluoré
- Ingestions de sucre régulières en dehors des repas
- Prise au long cours de médicaments sucrés ou générant une hyposialie
- Présence de plaque dentaire visible à l'œil nu
- Présence ou antécédents de lésions carieuses
- Anomalies de structure des dents
- Port d'appareils orthodontiques⁶⁶

Certains facteurs de risque environnementaux doivent également être pris en compte, tels le niveau socio-économique familial et le mauvais état de santé bucco-dentaire des parents ou de la fratrie.⁶⁶

1.2. Maintenir la dentition existante

Après évaluation de l'état (carie, mobilité, ankylose), du pronostic de chaque dent et avoir réalisé des extractions sélectives (dents non conservables), il faut mettre en place des moyens de prophylaxie permettant de pérenniser les dents sur l'arcade.

Hygiène bucco-dentaire : La motivation à l'hygiène buccodentaire pour l'enfant et pour les parents. Un brossage des dents tous les jours, matin et soir avec un dentifrice fluoré

Fluor : Sous forme de vernis fluoré il est efficace dans la prévention et l'arrêt de la maladie carieuse. Son action peut même reminéraliser les lésions carieuses initiales. Il est bien accepté par les enfants et son utilisation est indolore. Contre-indiqué dans les cas d'allergie à l'un des composants du produit, de gingivite nécrotique ou de stomatite.¹⁰³

Soins et restaurations : Les dents délabrées peuvent bénéficier de restaurations directes en composite ou de coiffes pédodontiques préformées métalliques (CPP).

2. Gestion de l'espace

Les patients sont sujets à une désorganisation de l'espace allant d'un simple espace vide pour une agénésie isolée, à des déséquilibres des relations des bases squelettiques pour les

cas présentant des dysmorphoses dento-maxillaires associées. Il est primordial de gérer et d'organiser cet espace en fonction de l'âge de l'enfant. L'objectif est de se rapprocher le plus possible d'un ensemble dento-alvéolaire sain et « dans la normalité », permettant à l'âge adulte une reconstruction prothétique efficace.

2.1. Interception et maintien de l'espace

Chez l'enfant, en denture temporaire et mixte, il est encore possible d'intercepter des anomalies de croissance et d'éruption. À ce stade prédire l'évolution de la situation clinique et établir un plan de traitement précis est utopiste. Il est alors essentiel de tendre vers une situation clinique permettant de s'adapter à un maximum d'options de traitement potentielles pour le futur.

Garantir une croissance et une éruption normale ainsi que le maintien de l'espace au sein des arcades sont les trois impératifs pour mettre toutes les chances du côté du patient. Des réévaluations régulières de la situation clinique sont indispensables pour adapter et orienter le traitement selon la croissance du patient ou l'évolution du syndrome.

2.1.1 Maintien de l'espace et remplacement des dents

Le maintien de l'espace est essentiel en attendant le traitement orthodontique, car dans certains cas l'espace permettra une réhabilitation prothétique voir implantaire à la fin de la croissance. La gestion de la supraclusion, des versions et des migrations dentaires fait appel à différents moyens prothétiques :

- Mainteneur d'espace (Figure 15)
- Pédibridge : Utilisé dans les cas d'agénésies de plusieurs dents adjacentes. S'il traverse la suture médiane palatine un système de glissière lui permet de suivre passivement la croissance transversale (Figure 16)⁶⁶
- Prothèse amovible partielle (PAP) : Les enfants peuvent en bénéficier dès l'âge de trois ans.⁴¹ Elle doit reproduire la denture qui correspond à l'âge de l'enfant, la taille et la morphologie des dents (dents bambino®).⁶⁴ Elle est contre indiquée si l'éruption des dents permanentes sous-jacentes est imminente et si l'enfant est non coopérant ou si son suivi est incertain.⁹⁷ Le suivi s'organise en contrôles périodiques pour surveiller l'éruption des dents permanentes sous-jacentes ou l'adaptation de la prothèse.⁹⁷ Ses avantages et inconvénients sont présentés dans le Tableau XIV

Figure 15 : Mainteneur d'espace ¹⁰⁴

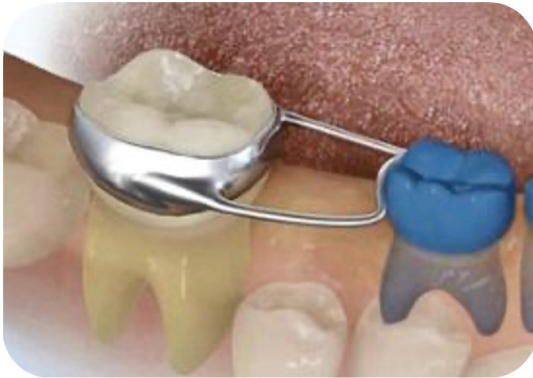

Figure 16 : Pédibridge antérieur à glissière ⁶⁶

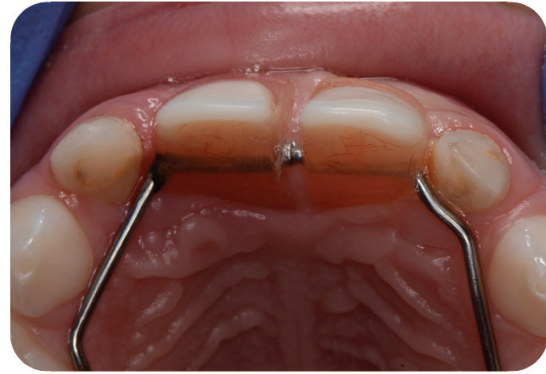

Tableau XIV : Avantages et inconvénients de la PAP

Avantages	Inconvénients
Rétablissement des fonctions et de l'esthétique	Déficit de rétention notamment à la mandibule : absence du port de la prothèse, risque de perte par l'enfant (cantine, sport, ...) ⁶⁶
Rôle de mainteneur d'espace, guide de l'éruption des dents permanentes	Affaiblit le parodonte ^{64,105}
Rétablissement de la DVO	Encombrant
Adaptable et ajustable facilement (ex : adjonctions, rebasage) ^{19,61}	Augmente la formation de plaque au niveau des dents avec lesquelles elle est en contact et favorise le développement carieux ¹⁰⁵
Coût modeste ^{19,61}	Diminution du goût ⁶⁶

2.1.2 Alternative, la prothèse amovible supra-implantaire

Face au déficit de rétention fréquent une alternative existe à la mandibule : la PAP supra-implantaire. Les implants sont utilisés comme moyens de rétention de la prothèse chez les enfants pour lesquels la PAP conventionnelle est un échec, à partir de six ans et ce jusqu'à la fin de la croissance. ¹⁰⁶ La HAS recommande la mise en place de deux implants (voire quatre) dans la région symphysaire mandibulaire, entre les forams mentonniers ^{106,94}, car c'est une région stable (croissance stoppée) dès l'âge d'un an. ⁴¹

Cette pratique est interdite au maxillaire ¹⁰⁶, qui est en croissance jusqu'à la fin de l'adolescence car l'implant se comporte comme une dent ankylosée ^{42,107} et sa pose dans un os en croissance entraîne deux conséquences indésirables : une restriction localisée de la croissance osseuse ^{41,96,102} et un déplacement de l'implant au cours de la

croissance (infraclusion par rapport au niveau osseux adjacent^{19,41,42,96,102}, déplacement palatin ou lingual⁴², déplacement antéro-postérieur⁹⁶). Si le contexte anatomique est défavorable à la pose d'implants classiques, l'utilisation de mini-implants dont le diamètre est inférieur ou égal à 2,4mm est nécessaire.⁹⁷

D'après la HAS « la prothèse mandibulaire supra-implantaire améliore significativement les performances masticatoires, la stabilité de la prothèse et la satisfaction des patients ».⁹⁴ Elle permet aussi une « amélioration sur les plans esthétique et fonctionnel, avec un impact très favorable sur l'estime de soi, la vie professionnelle et sociale ».^{94,99} « Les patients concernés estiment que ce traitement leur est bénéfique, quels que soient la morbidité, les ressources mobilisées, le coût et le temps dépensés ».⁹⁴ Ses avantages et inconvénients sont présentés dans le Tableau XV. Le taux de survie des implants est de 85 % pour les enfants de moins de 11 ans et de 87 % pour les patients entre 11 et 18 ans, ces taux sont inférieurs à celui des adultes qui se situe à 95 %.¹⁰⁶

Il est important de noter que plus tôt un enfant est appareillé, plus son adaptation à la prothèse et aux futures prothèses sera « facile ».¹⁰¹

Tableau XV : Avantages et inconvénients de la PAP supra-implantaire

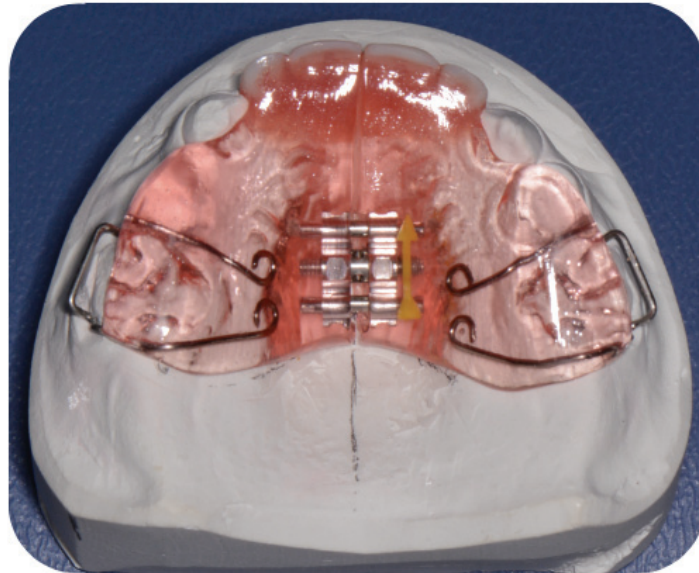
Avantages	Inconvénients
Bénéfices importants sur les plans fonctionnel et psychologique ⁹⁴	Nécessite des crêtes alvéolaires suffisamment volumineuses, alors qu'elles sont souvent atrophiques dans les secteurs édentés ⁶⁴
L'implant permet de maintenir le volume osseux alvéolaire ⁶⁴	Perte osseuse crestale autour du col des implants ^{42,61,108}
L'implant peut être utilisé comme point d'ancrage pour des mouvements orthodontiques ^{61,64}	Durée de vie d'un implant faible comparé à l'espérance de vie d'un individu jeune ^{61,102}

2.1.3 Croissance transversale et sagittale

Le traitement orthopédique interceptif a pour but de corriger ou d'empêcher l'aggravation d'une dysmorphose dento-maxillaire⁹⁷ en équilibrant et harmonisant les relations squelettiques sagittales et verticales^{43,100} et en influençant la croissance dento-faciale. Un arrêt préalable des parafunctions est obligatoire, essentiellement la succion non nutritive (tétine, pouce).

Un défaut de croissance transversale au maxillaire peut-être à l'origine d'occlusion inversée postérieure, de béance antérieure et d'excès de surplomb antérieur.¹⁰⁹ Une expansion maxillaire permet de résoudre ce problème par exemple avec l'activation d'un vérin médian intégré à la PAP (Figure 17). Il faudra alors mettre en place des rendez-vous de suivi tous les trois à six mois.⁹⁷

Figure 17 : PAP maxillaire à vérin ⁶⁶



Une anomalie du sens sagittal comme par exemple un rétrognathisme maxillaire nécessite une protraction maxillaire et est traitée par masque facial.

2.1.4 Garantir l'éruption

Par le maintien du couloir d'éruption libre ; en procédant au meulage progressif de la prothèse en regard des zones d'éruption au moment opportun.

2.2. Gestion de l'espace au sein des arcades

C'est le traitement orthodontique qui permet la gestion de l'espace au sein des arcades, idéalement entre 12 et 15 ans lorsque les dents définitives ont fait leur éruption et que le patient dispose encore d'un potentiel de croissance. Selon la situation clinique et le projet prothétique prévu, il est possible de fermer l'espace lié aux agénésies ou de l'ouvrir.

2.2.1 Ouvrir l'espace

Préférable lorsqu'il n'y a pas d'encombrement au sein des arcades et permet la mise en place de dents de remplacement sur les prothèses. A l'avantage d'être une option conservative mais engage le patient à recourir à une thérapeutique prothétique.⁶⁵

2.2.2 Fermer l'espace

Préférable lorsque le nombre d'agénésies est faible. Permet d'utiliser l'espace pour corriger des malocclusions (réduire l'encombrement, corriger un excès de surplomb maxillaire, rétablir l'alignement des milieux inter-incisifs). Pour fermer l'espace il est possible d'avancer le secteur postérieur ou de reculer le secteur antérieur à l'édentement.⁶⁵ Cette option comporte néanmoins certains inconvénients :

- Entraîne une diminution de la longueur d'arcade et un risque de verticaliser le profil facial¹⁰⁰
- Risque d'entraîner une rétroversion non désirée des dents antérieures affectant négativement la relation incisive⁶⁵
- Pour le cas particulier de l'agénésie de l'incisive latérale maxillaire, il peut être difficile d'obtenir une intégration esthétique correcte de la canine en place d'incisive latérale
- Pour le cas particulier de l'agénésie de la canine, la mésialisation de la première prémolaire entraîne des contraintes mécaniques pour lesquelles elle n'est pas adaptée (guidage canin)

2.3. Gestion des bases squelettiques

La chirurgie orthognathique est utilisée chez les patients en fin de croissance ou dont la croissance est arrêtée, à partir de l'âge de 15 ans. Elle permet de réduire les défauts liés à une dysmorphose et de réorganiser les espaces au sein des arcades. Au maxillaire une ostéotomie de Le Fort I permet de reculer ou d'avancer les segments adjacents aux espaces.^{12,44}

À la mandibule une ostéotomie sous-apicale antérieure ou une ostéotomie du corps de la mandibule peuvent être utilisées.¹² Des perturbations neurosensorielles sont fréquentes suite à la pratique de l'ostéotomie.⁴⁴

Gestion de l'espace : le point

- La demande de prothèse est souvent justifiée par des troubles psychologiques, et leurs conséquences scolaires¹⁰¹
- La gestion de l'espace est réalisée le plus tôt possible en raison de la facilité de l'adaptation dento-alvéolaire et squelettique chez un individu jeune.⁶⁵ Son objectif est de se rapprocher le plus possible d'un ensemble dento-alvéolaire normal et sain
- L'utilisation de prothèses ne doit en aucun cas entraver la croissance transversale et les éruptions dentaires. Elle doit les accompagner par un système d'adaptation (glissière, vérin) ou par renouvellement des prothèses
- La thérapeutique prothétique doit être transitoire et évolutive jusqu'à la fin de la croissance de l'individu
- La pose d'une prothèse apporte une amélioration relationnelle et scolaire¹⁰¹

3. Aménagement des arcades

3.1. Auto-transplantation

C'est un processus qui consiste à extraire une dent et à la transplanter dans un autre secteur au sein de la même cavité buccale.¹⁰² Cette option est très intéressante dans les cas où un secteur est encombré et un secteur présente une agénésie.^{19,102} La deuxième prémolaire mandibulaire est particulièrement polyvalente pour cet usage et permet même de remplacer les dents antérieures maxillaires car leurs racines sont compatibles.^{64,102} Le développement idéal des racines de la dent donneuse se situe entre les deux tiers et les trois quarts de la longueur estimée de la racine mature.^{12,19,102,110}

C'est une intervention délicate et très opératoire dépendante, qui se doit d'être atraumatique afin de ne pas compromettre le développement ultérieur de la racine.¹² Ses avantages et inconvénients sont présentés dans le Tableau XVI. La survie à 5 ans est supérieure à 98% et la survie à dix ans à plus de 87%.^{12,102}

Tableau XVI : Avantages et inconvénients de l'auto-transplantation

Avantages	Inconvénients
La dent conserve son potentiel d'éruption et d'induction de la croissance de l'os alvéolaire ¹¹⁰	Entraine fréquemment la nécrose pulpaire et nécessite un traitement endodontique ^{64,102}
Faible coût ¹⁰²	Risque potentiel d'ankylose ¹⁰²
	Reconstruction coronaire délicate vis à vis du mimétisme de la dent qu'elle remplace (couleur, taille, forme, hauteur du collet) ⁶⁴

3.2. Gestion des crêtes alvéolaires atrophiques

Conséquence des agénésies, les crêtes alvéolaires sont localement atrophiques. Elles nécessitent une augmentation tissulaire pour fournir un support convenable aux réhabilitations prothétiques : greffe osseuse autogène (inconvénients : morbidité du lit donneur, infections et résorption imprévisible), ostéogénèse par distraction verticale ou horizontale^{12,102} ou distraction dento-alvéolaire par mouvement orthodontique.¹² Les greffes épithélio-conjonctives permettent de recréer du volume au niveau des contours tissulaires péri-prothétiques et d'améliorer les résultats esthétiques.⁹⁹

Cette particularité anatomique nécessite des précautions lors du traitement orthodontique car une dent déplacée vers une zone atrophique risque de sortir de son enveloppe osseuse et de créer des récessions.¹²

3.3. Utilisation implantaire

Chez l'individu ayant fini sa croissance l'implant est utilisé de façon similaire à tout autre individu. Afin d'identifier à partir de quel moment il est possible d'implanter sans risque il est important de prendre en considération la maturité dentaire et squelettique et non l'âge chronologique du patient.^{19,108}

3.4. Prothèse fixée

À terme les restaurations fixes sont préférables aux restaurations amovibles qui comportent trop d'inconvénients pour un port au long-cours.⁶¹

L'utilisation d'overlays est très appréciée car très peu invasive. Ils ne nécessitent qu'une préparation à minima (préservation des crêtes proximales et faible épaisseur de réduction) et permettent de rétablir la DVO. Ils sont conçus en céramique ou en composite en fonction de la nature des dents antagonistes (prothèse, dent temporaire ou dent permanente).

Les bridges collés sont particulièrement adaptés à la restauration d'espaces d'une ou deux dents et peu invasifs. Ils sont couramment utilisés de façon provisoire après la fin du traitement orthodontique jusqu'à ce que la fin de la croissance cranio-faciale permette la pose d'un implant.⁶⁴

Il est nécessaire d'être attentif lors des préparations de prothèse fixée sur les dents atteintes de taurodontisme. Leurs particularités anatomiques augmentent le risque d'exposition de la pulpe et rendent les traitements endodontiques difficiles. De plus leur rapport couronne-racine est défavorable et leur stabilité est diminuée par rapport à une dent pilier normale.⁵¹

En conclusion, le traitement reflète le modèle d'absence de dent, la disposition de l'espace, les malocclusions existantes et les attitudes du patient.⁶¹ Il est spécifique à chaque patient.⁶¹ « En raison des grandes différences interindividuelles, il n'est pas judicieux de présenter des règles générales pour le choix des traitements. La planification du traitement doit être individualisée en fonction du patient ». ⁴¹

La prise en charge doit suivre un gradient thérapeutique et s'inscrire dans une philosophie conservatrice et multidisciplinaire.¹⁹ De plus il est impératif de garder une marge thérapeutique et de réévaluer la situation clinique et le projet au cours du temps.

S'il n'est pas toujours possible d'arriver à une situation finale idéale, des compromis permettront de tendre vers cette situation.⁶⁵

VIII. Suivi des patients

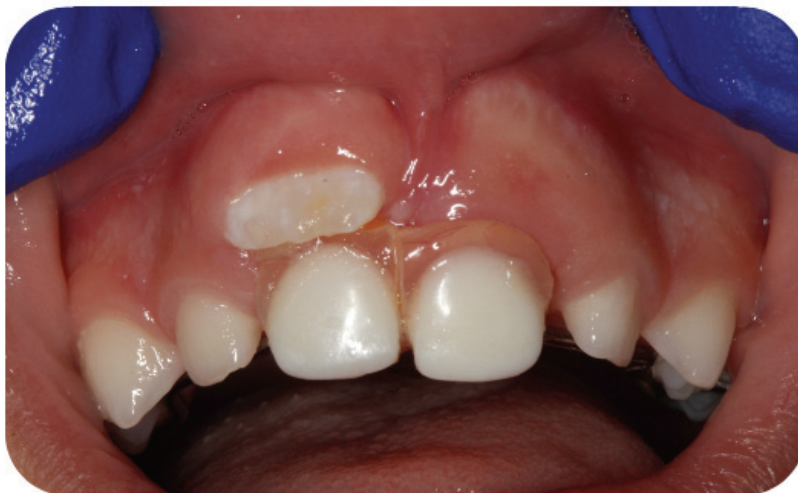La prise en charge des agénésies est longue, lourde et nécessite un suivi rapproché des patients, d'autant plus que le nombre d'agénésie augmente ou qu'un syndrome y est associé.⁴¹ Le suivi doit être validé avec les parents avant la prise en charge prothétique. Il doit être régulier (au minimum tous les 6 mois) pour permettre le contrôle de l'évolution de la situation clinique (éruptions, adaptation prothétique, respect des consignes d'entretien et d'activation si PAP à vérin) et la réalisation des éventuels ajustements.⁶⁶

L'absence de suivi, quelle qu'en soit la cause, a des conséquences néfastes. Elle représente un facteur de risque de complications biologiques comme la carie, la gingivite ou la stomatite⁴¹ mais entraîne également un risque au niveau de l'évolution de la situation clinique. Par exemple, un jeune patient perdu de vue revient avec une éruption ectopique de l'incisive centrale car le pédibridge se trouvait sur son « chemin d'éruption » physiologique (Figure 18).

Les points importants du suivi sont :

- La vérification de l'hygiène-bucco-dentaire du patient, essentiellement l'absence de plaque dentaire⁴¹
- La maintenance des prothèses amovibles : vérification de l'état et de la propreté
- L'adaptation de la prothèse par rebasage de l'intrados ou le renouvellement de celle-ci
- Le suivi des éruptions dentaires⁹⁷
- La maintenance implantaire : suivi clinique et radiographique de l'ostéo-intégration
- La vérification de l'absence de récurrence du traitement orthodontique

Figure 18 : Éruption ectopique pour cause d'absence de suivi⁶⁶



IX. Aides financières

Les patients atteints d'oligodontie bénéficient d'un soutien financier de la part de la sécurité sociale. En effet les oligodonties sont des affections de longue durée (ALD). Elles sont catégorisées comme « ALD hors liste » ou « ALD31 », c'est à dire qu'elles sont définies comme « une forme grave d'une maladie, ou une forme évolutive ou invalidante d'une maladie grave,

ne figurant pas sur la liste des ALD 30 et comportant un traitement prolongé d'une durée prévisible supérieure à six mois et une thérapeutique particulièrement coûteuse ». ¹¹¹

Pour bénéficier de l'aide, le diagnostic de maladie rare doit être confirmé par un généticien ou un praticien d'un CRMR ou d'un CCMR. ¹¹²

1. Conditions d'attribution

Pour les patients de plus de 6 ans et jusqu'à la fin de la croissance :

La prise en charge concerne la mise en place de 2 voire 4 implants maximum dans la région symphysaire en cas d'oligodontie mandibulaire, en alternative à une prothèse conventionnelle non tolérée. Elle est en vigueur depuis le 28 juin 2007 (Titre III, chapitre 7, section IV). ¹¹³

Pour les patients dont la croissance est terminée :

La prise en charge concerne la mise en place de dix implants maximum, en cas d'oligodontie avec au moins une des dents suivantes absentes :

11, 13, 14, 16, 17	21, 23, 24, 26, 27
41, 42, 43, 44, 46, 47	31, 32, 33, 34, 36, 37

Elle est en vigueur depuis le 9 janvier 2012 (Titre III, chapitre 7, section V). ¹¹³

2. Démarches

2.1. Pour les patients en cours de croissance

Qui peut établir la demande ?

Un praticien hospitalier d'un CRMR ou CCMR (avec le tampon du CRMR ou CCMR) ou un chirurgien-dentiste ou un stomatologue. ¹¹⁴

Quelles sont les pièces administratives nécessaires ?

- Un formulaire de demande d'ALD (disponible via le lien <https://www.ameli.fr/medecin/exercice-liberal/prescription-prise-charge/situation-patient-ald-affection-longue-duree/definition-ald>) ¹¹⁵ :

Le praticien y identifie la pathologie avec des arguments cliniques et génétiques. Les spécialités pharmaceutiques y sont précisées (implants ostéo-intégrés selon CCAM). Les

différents spécialistes devant intervenir doivent être mentionnés et la durée prévue des soins doit y être mentionnée aussi.

- Un formulaire d'aide au remplissage (Annexe II):

Le praticien y précise la formule dentaire avec identification des agénésies ainsi que des dents absentes pour d'autres raisons. Il précise aussi les examens d'imagerie préconisé et les principales étapes thérapeutiques du traitement.

- Une radiographie panoramique récente et de bonne qualité (photocopies papier non acceptées)
- Une radiographie récente du poignet pour les enfants proches de la fin de la croissance, afin d'évaluer la maturité squelettique¹¹⁴

À qui adresser la demande ?

À la CPAM dont dépend le patient, elle est ensuite examinée par le médecin-conseil qui rend sa décision :

- En cas d'avis favorable, le volet 3 du protocole de soins mentionnant l'accord de prise en charge, est remis au patient. La réalisation du traitement implantaire peut alors débuter
- En cas de non-acceptation du protocole de soins ou de refus de prise en charge des actes et traitements à réaliser dans le cadre des agénésies, les voies de recours sont indiquées sur la notification de décision¹¹⁴

2.2. Pour les patients dont la croissance est terminée

Les démarches sont identiques, cependant la fiche d'aide au remplissage (Annexe III) est différente et il n'est pas nécessaire d'adresser une radiographie du poignet.¹¹⁴

3. Actes pris en charge

Les actes faisant l'objet d'une prise en charge sont :

- Les implants
- La prothèse amovible supra-implantaire, à tarif opposable
- Les documents radiographiques
- Les étapes pré-implantaires, les aménagements du site implantaire, la chirurgie de mise en place de la vis de cicatrisation, à tarif opposable

- Les couronnes sur implants selon la cotation habituelle (de façon identique à tout autre patient)
- Le traitement orthodontique selon la nomenclature habituelle en vigueur (de façon identique à tout autre patient)¹¹²

Étant donné la difficulté de l'accès à ces soins, un fond de solidarité existe au niveau des caisses d'assurance maladie et des complémentaires santé.¹¹²

X. Vision future, élargissement de l'éventail thérapeutique

Diagnostic élargi (céphalométrie 3D, imagerie des tissus mous)

De nouveaux outils tels que l'imagerie 3D du visage offrent de très bonnes possibilités de diagnostic et de planification de traitement. L'imagerie 3D peut offrir la possibilité d'examiner l'apparence faciale des patients et de la famille proche, de façon à ce que le traitement soit personnalisé pour le « visage de la famille » et en fonction d'une norme esthétique.⁶⁴

« Cultiver » des dents

Développer des dents en dehors du corps semblerait envisageable par certains. Il serait aussi possible d'utiliser des cocktails de protéines inductives dérivées des gènes qui contrôlent la formation des dents. Injectées dans les sites appropriés, elles pourraient initier le développement des dents chez les patients en croissance atteints d'agénésies.⁶⁴

Augmentation osseuse et des tissus mous

Il est envisagé qu'à l'avenir, il soit possible de régénérer les tissus en régulant les systèmes d'expression génique associés à des cellulesensemencées dans des configurations précises sur des supports synthétiques.⁶⁴

3ème partie : Rapports de cas

Nous avons choisi deux cas cliniques pour illustrer la prise en charge des agénésies. Le premier patient présente une oligodontie liée à un syndrome, et le deuxième une oligodontie isolée.

I. Cas d'une oligodontie associée à une dysplasie ectodermique

Ce cas a été pris en charge au pôle d'odontologie du CHU de Nice. La patiente a été vue tout d'abord en consultation par le Dr. Clara JOSEPH, puis la réhabilitation prothétique a été réalisée par le Dr. Élodie EHRMANN.

Patiente : Clara I., 16 ans, lycéenne

1. Anamnèse

La patiente est atteinte d'une oligodontie de 20 dents permanentes associée à un syndrome Onycho Odonto Dermal Dysplasia (OODD) (dysplasie ectodermique touchant ongles, dents et peau) confirmé par le compte rendu de l'analyse génétique (Figure 19). Elle a initialement été prise en charge au centre de référence des malformations rares de la face et de la cavité buccale (MAFACE) situé à Paris. Le motif de consultation était un défaut esthétique au niveau des dents antérieures. Des reconstitutions en composite ont été réalisées sur le secteur incisivo-canin maxillaire. Pour raison de déménagement de la patiente à Nice, le MAFACE l'a adressée au pôle d'odontologie du CHU de Nice. La patiente se plaint d'une gêne esthétique et fonctionnelle. Elle trouve ses incisives mandibulaires trop petites et n'aime pas sourire.

Figure 19 : Compte rendu de l'analyse génétique

ASSISTANCE PUBLIQUE HÔPITAUX DE PARIS HOPITAL UNIVERSITAIRE NECKER-ENFANTS MALADES 149, rue de Sévres 75743 PARIS CEDEX 15 Standard : 01.44.49.40.00		Nom [redacted] Prénom [redacted] Nom JF [redacted] Née le [redacted] Adresse [redacted]	
POLE DE PEDIATRIE GENERALE ET MULTIDISCIPLINAIRE contact.necker@nck.aphp.fr Web : hospital-necker.aphp.fr		Tél privé [redacted] Tél prof. [redacted]	
SERVICE DE DERMATOLOGIE Pr. Christine BODEMER Chef de service Pr. Yves de PROST Ancien chef de service consultant		NIP [redacted] N° dossier [redacted] Dicté le [redacted] Par [redacted] Saisi le 03/07/2013 Par [redacted]	
Médecins du service : Dr P. ANDRY Dr N. AUFFRET Dr O. BOCCARA Dr N. BODAK Dr E. BOURDON-LANOY Dr P. DELANOE Dr M. FERNEINY Dr M.L. FLECHET Dr C. GALLIOT Dr K. HABIB Dr S. HADJ-RABIA Pr. A. HOVNIANIAN Dr S. JACOBELLI Dr N. LAGRANGE Dr R. LEMAISTRE Dr R. LEVET Dr P. LEVRON Dr K. MARROU Dr L. de PEUFFELHOUX Dr E. RAYNAUD Dr A. TOULON Dr M.J. WEBER Dr M. WOLTER		Destinataire [redacted] Copie à [redacted]	


COMPTE RENDU DE CONSULTATION DERMATOLOGIQUE
Du 02/07/2013

Cher Monsieur, Chère Madame,

Nous avons en effet trouvé deux mutation chez votre fille [redacted]. Il s'agit des mutations c.682T>A (p.Phe 228ie 499G>T). les mutations sont hérités pour la mutation d. Glu213Lis de la mère.

L'association de ces deux mutations chez [redacted] expliquent pleinement les différentes manifestations dentaires et unguéales. Votre fille est donc atteinte de dysplasie ectodermique dans une forme mineure. Cette identification de ces mutations ouvre le droit à une prise en charge des soins dentaires par la sécurité sociale.

Recevez, Cher Monsieur, Chère Madame, l'expression de mes sincères salutations.


 Dr Smail HADJ-RABIA

Secrétariat Pr. Bodemer :
 Mme B. de Braquilanges
 Tél. : 01.44.49.46.72
 Fax : 01.71.19.64.13

Secrétariat centre de référence
 MAGEC – Dr Bourdon-Lanoy et
 Dr Ferneiny :
 Mme V. Masson
 Tél. : 01.44.49.43.37

Secrétariat Pr. de Prost et
 Dr de Peuffelhoux :
 Mme F. Mabire
 Tél. : 01.44.49.46.62

Secrétariat Dr Boccara et
 Dr Hadj-Rabia :
 Mlle A. Thiam
 Tél. : 01.44.49.47.08

Bureau des rendez-vous :
 Tél. : 01.44.49.46.67 ou 68 ou
 dermatologie.rdv@nck.aphp.fr

Urgences médicales :
 Tél. : 01.44.49.46.52

Fax service : 01.44.49.46.60

1/1

2. Examen clinique

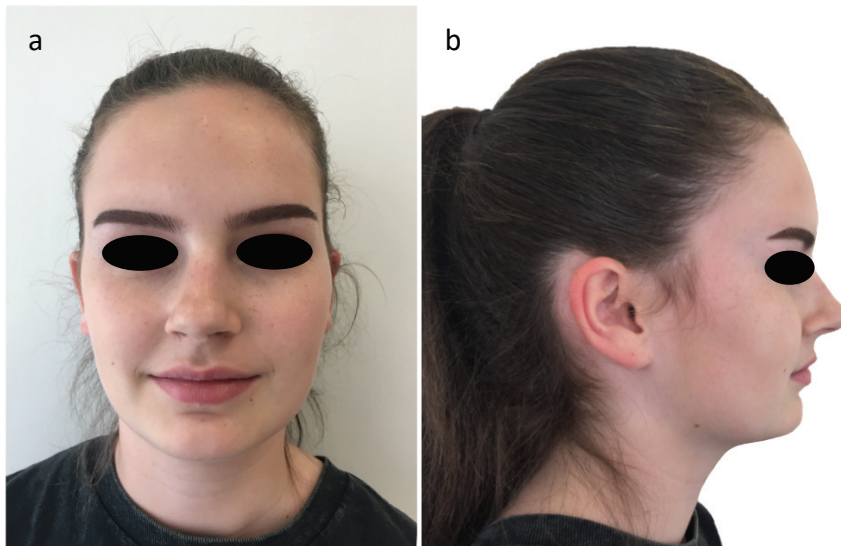
2.1. Exo-buccal

- Bilan fonctionnel et musculo-articulaire normal

Les photographies de face et de profil (Figure 20) mettent en évidence :

- Lignes bi-pupillaire et bi-commissurale parallèles
- Symétrie du visage
- Étages de la face harmonieux
- Profil sous-nasal légèrement convexe

Figure 20 : Photographies exo-buccales de face (a) et de profil droit (b)



2.2. Endo-buccal

2.2.1 Examen dentaire

- Schéma dentaire :

18	16	55	54	53	52	11	21	62	63	64	65	26	27
46	85	84	83	82	81		71	72	73	74	75	36	37

- Mobilités dentaires pour : 52, 53, 62, 63, 71, 72, 73, 81, 82, 83. Mobilité 2 selon la classification de Muhlemann (mobilité transversale visible à l'œil nu inférieure à 1 mm)
- Diastèmes incisifs mandibulaires (Figure 21)
- Ankylose de toutes les molaires temporaires et infraclusion de 64, 65, 75, 74, 84, 85 (Figure 22)
- Reconstructions coronaires en résine composite sur tout le secteur incisivo-canin maxillaire (53, 52, 11, 21, 62, 63) présentant des traces d'usure

2.2.2 Examen du parodonte

- Parodonte sain (Figures 22 et 23)
- Biotype fin et festonné
- Hauteur de gencive attachée importante
- Freins correctement positionnés avec des insertions normales
- Voûte palatine profonde

2.2.3 Examen des muqueuses

Aucune lésion des muqueuses.

2.2.4 Examen de l'occlusion

L'objectif de l'examen occlusal initial est d'évaluer les fonctions occlusales de calage, centrage, guidage.

La courbe de Spee est très prononcée.

Calage

- Limité à quelques couples antagonistes dont les incisives. Absence de contacts entre les couples 54-84 ; 55-85 ; 63-73 ; 64-74 ; 65-75
- Recouvrement antérieur de 100%
- Surplomb antérieur de 0.5mm
- Molaïres permanentes : recouvrement normal, éruption incomplète probablement liée à l'importance des charges occlusales réparties uniquement sur les 4 molaïres définitives.
- Molaïres temporaires : béance gauche 1 à 5 mm, béance droite 1 à 3 mm

Centrage

- Antéposition physiologique, non coïncidence des milieux inter-incisifs

Guidage

- Guidage antérieur dysfonctionnel se traduisant par des interférences liées à la supraclusion sévère

Figure 21 : Photographies intrabuccales de face en ouverture buccale (a) et en OIM (b)

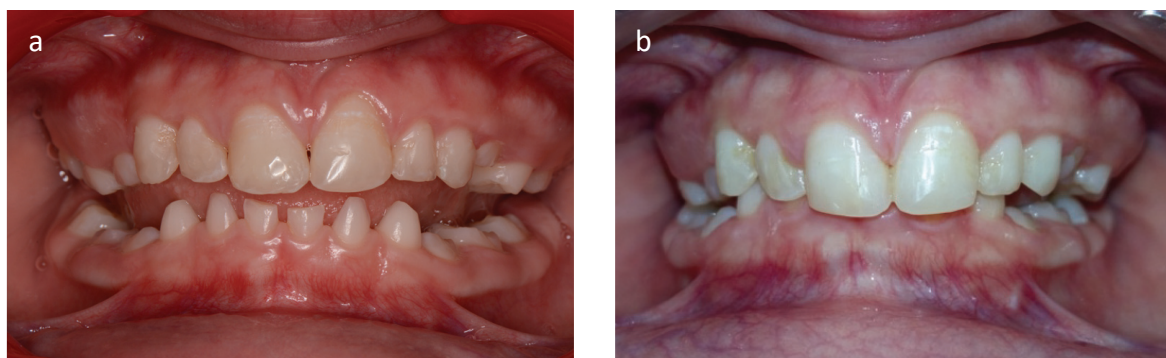


Figure 22 : Photographies intrabuccales en vue latérale droite (a) et gauche (b)

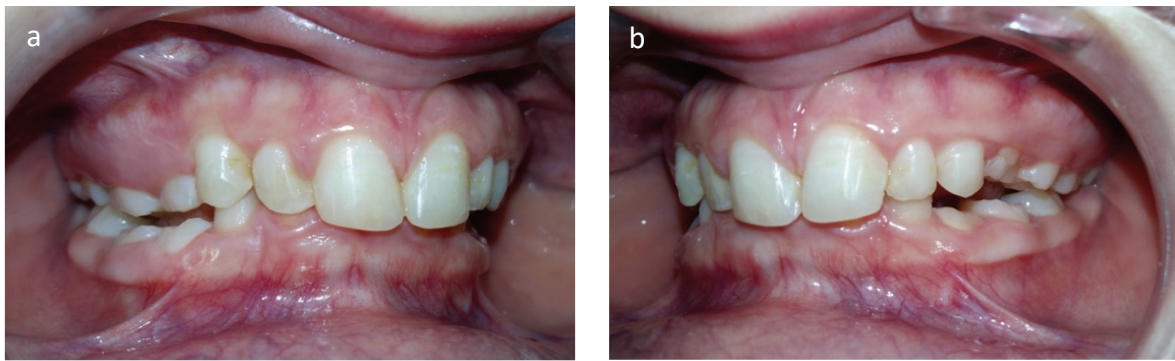
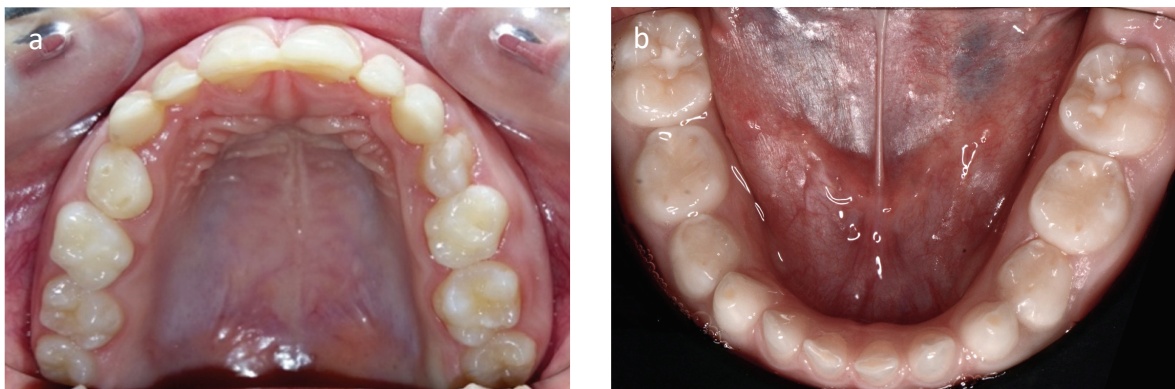


Figure 23 : Photographies intrabuccales des arcades maxillaire (a) et mandibulaire (b)



3. Examens complémentaires

3.1. Examens radiographiques

Une radiographie panoramique (Figure 24), un bilan rétro-alvéolaire (Figure 25) et une téléradiographie de profil (Figure 26) ont permis de confirmer :

- Oligodontie de 20 dents permanentes : incisives mandibulaires, incisives latérales maxillaires, canines, prémolaires, deuxième molaire maxillaire droite et deuxième molaire mandibulaire droite (17, 15, 14, 13, 12, 22, 23, 24, 25, 35, 34, 33, 32, 31, 41, 42, 43, 44, 45, 47)
- Rhizalysse importante de 52, 53, 62, 63, 64, 71, 72, 73, 74, 81, 82, 83, 84

Figure 24 : Radiographie panoramique

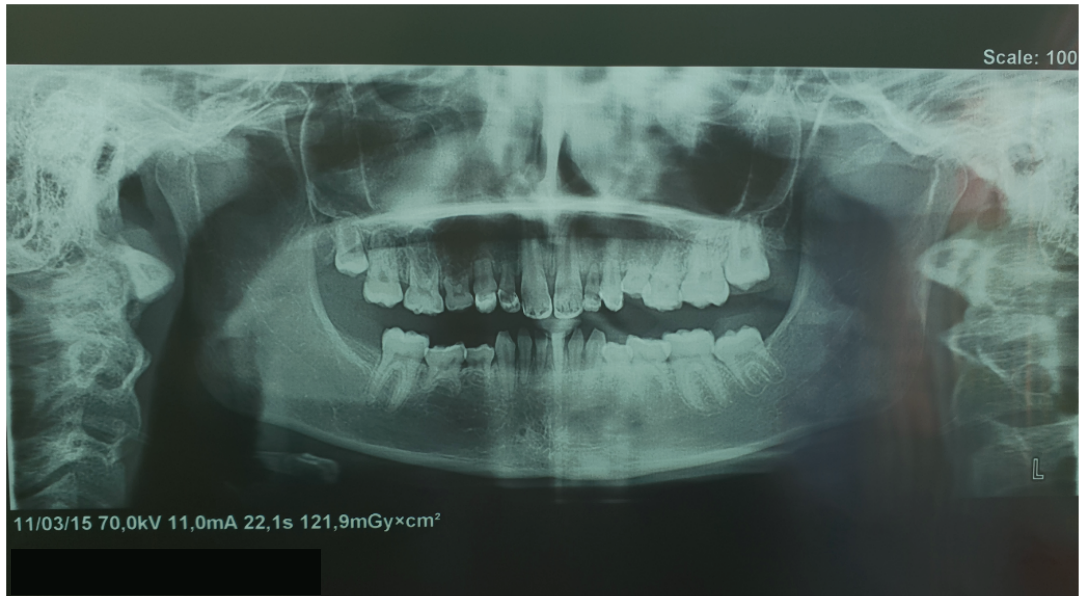

Figure 25 : Bilan radiographique rétro alvéolaire

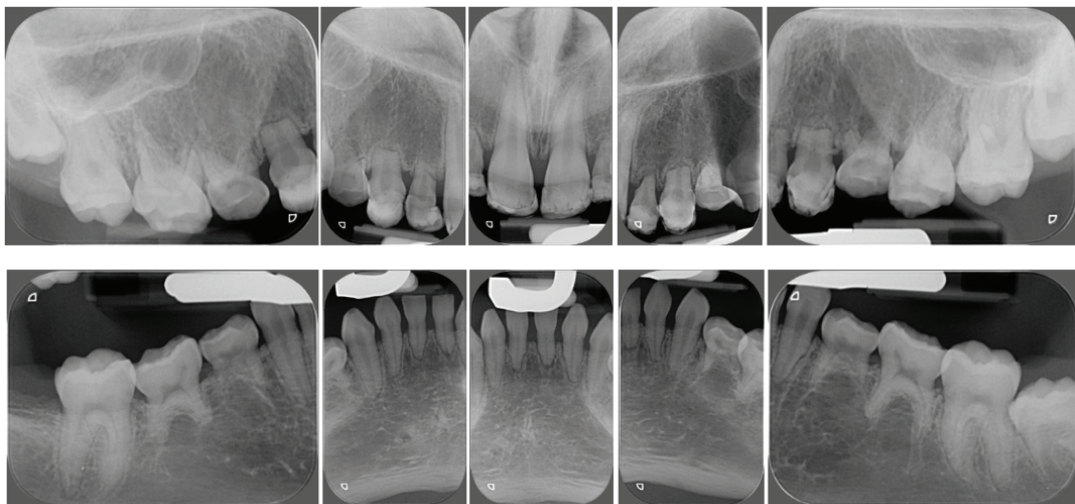
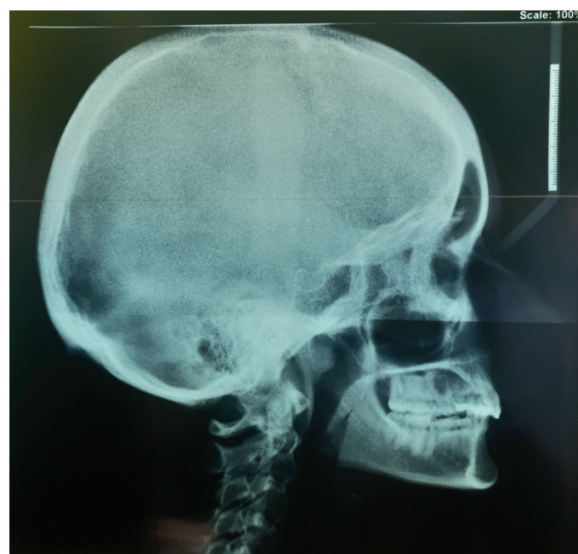

Figure 26 : Téléradiographie de profil



4. Diagnostic

La patiente présente une oligodontie de 20 dents permanentes associée à un syndrome OODD. L'occlusion d'intercuspédie maximale (OIM) est stable et en antéposition physiologique. On note une insuffisance de calage postérieur liée aux infraclusions des molaires temporaires et un guidage antérieur dysfonctionnel.

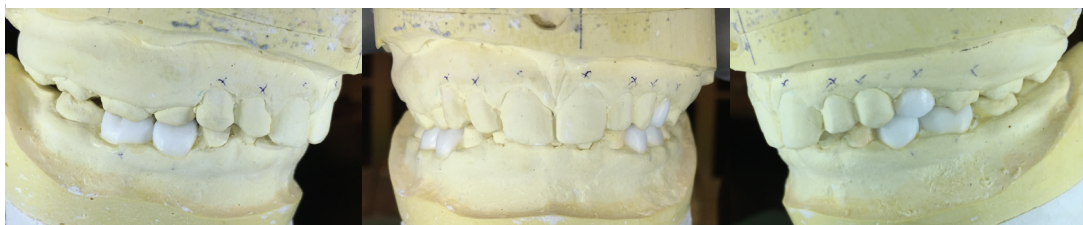5. Objectifs thérapeutiques

- Rétablir une occlusion complète par compensation des béances latérales, permettant de répartir les contraintes sur l'ensemble des arcades et de soulager le bloc incisif
- Améliorer l'esthétique par fermeture des diastèmes antérieurs et des béances latérales

6. Montage des moulages sur articulateur et analyse occlusale

Suite au montage des modèles en OIM sur l'articulateur (Figure 27) et guidé par des critères occluso-architecturaux le prothésiste réalise des wax-up sur 64, 75, 74, 84, 85 pour rétablir l'occlusion et le guidage.

Figure 27 : Moulages sur articulateur avec wax-up sur 64, 75, 74, 84, 85



7. Projet thérapeutique

- Réalisation d'overlays sur 64, 75, 74, 84, 85, 46 pour optimiser le calage postérieur
- Restauration esthétique des secteurs incisivo-canins maxillaire et mandibulaire, à la résine composite
- Pose de contentions sur les secteurs incisivo-canins maxillaire et mandibulaire pour limiter leur mobilité

Dans un souci de respect du gradient thérapeutique l'adoption d'un choix thérapeutique conservateur permet de rétablir la fonction et l'esthétique tout en conservant la denture de la patiente. Il n'est pas exclu d'envisager dans le futur, si besoin, des restaurations implanto-portées.

8. Séquences de traitement

8.1. Restauration du secteur incisivo-canin mandibulaire

Un wax-up (Figure 28) a permis la réalisation de clés en silicone (Figure 29), utilisées comme guides de la restauration en composite direct (Figure 30).

Nous avons décidé de placer cette étape en premier dans le plan de traitement pour répondre à la demande insistante de la patiente (cela lui permet de se sentir plus à l'aise socialement), et également pour une question de motivation à la prise en charge prothétique (pour permettre d'établir une relation de confiance). Commencer par cette étape n'entravait pas le projet thérapeutique, et la patiente était prévenue qu'il faudrait retoucher et ajuster ces restaurations une fois les onlays posés.

Figure 28 : Wax-up du secteur incisivo-canin mandibulaire vu de face (a) et de dessus (b)

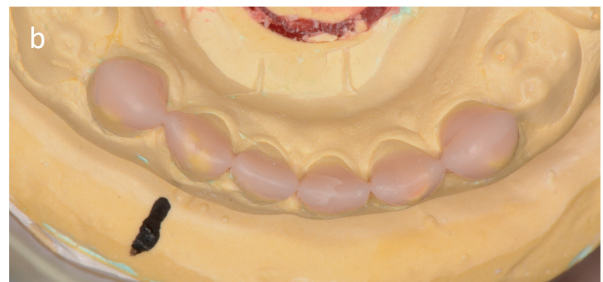
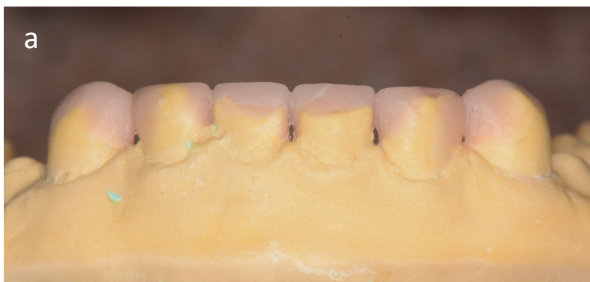
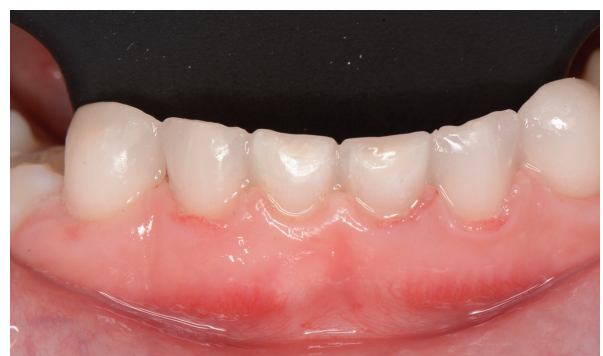Figure 29 : Clés de repositionnement



Figure 30 : Réhabilitation du secteur incisivo-canin mandibulaire par composite en technique direct

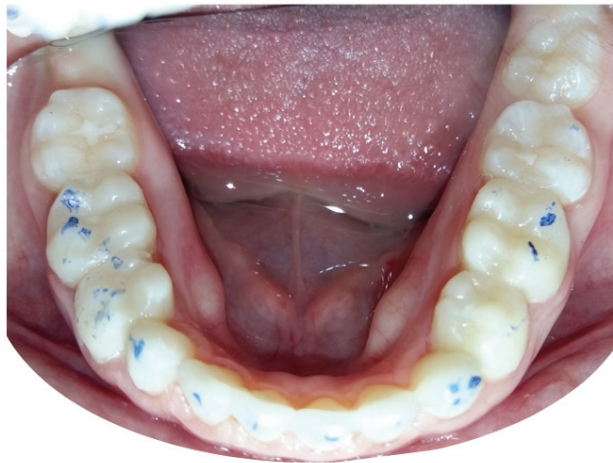

8.2. Réalisation des overlays provisoires

Passer par une phase provisoire permet de corriger et valider le projet prothétique. Les provisoires sont réalisés en résine bis-acrylique injectée dans des clés en silicone positionnées sur les arcades après mordantage des dents concernées. Cette étape est réalisée par collage

sur la dent sans préparation. Les points de contact des réhabilitations provisoires sur 75, 74, 64, 65, 46 sont mis en évidence par du papier articulé (Figure 31).

Figure 31 : Réalisation d'overlays provisoires sur 75, 74, 84, 85



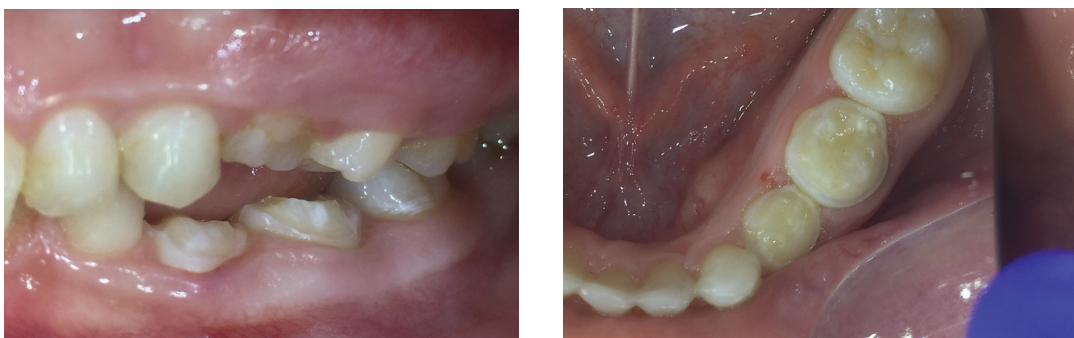8.3. Réalisation des overlays définitifs

Chaque secteur est réhabilité successivement selon la séquence suivante.

8.3.1 Préparation à minima

La préparation coronaire pour les overlays se fait à minima. Une telle préparation a l'avantage de conserver au maximum les propriétés biomécaniques de la dent et d'optimiser le collage car elle conserve un maximum d'émail (Figure 32).

Figure 32 : Préparations coronaires à minima de 74 et 75



8.3.2 Empreinte et enregistrement de l'occlusion

L'enregistrement de l'occlusion à l'aide de cire Moyco (Figure 33) et l'empreinte des préparations par technique double mélange (Figure 34) permettent au prothésiste de replacer correctement les modèles en occlusion et de réaliser les overlays. Ceux-ci sont réalisés en matériau composite hybride Enamic® de VITA® (Figure 35).

Figure 33 : Enregistrement de l'occlusion à l'aide de cire Moyco

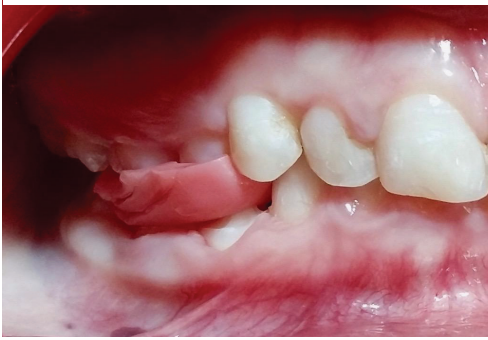

Figure 34 : Empreinte en technique double mélange des préparations sur 74 et 75

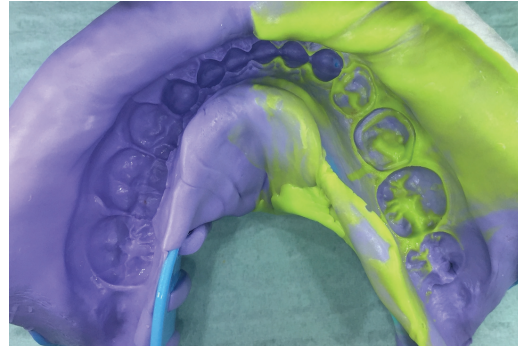
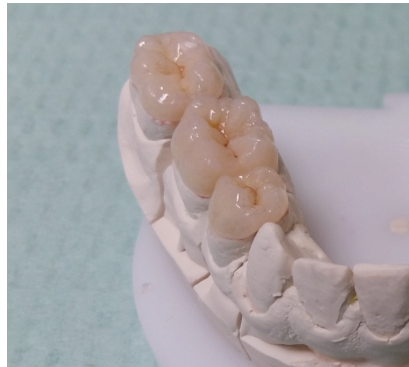

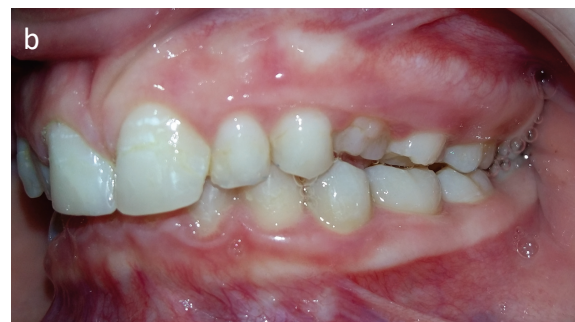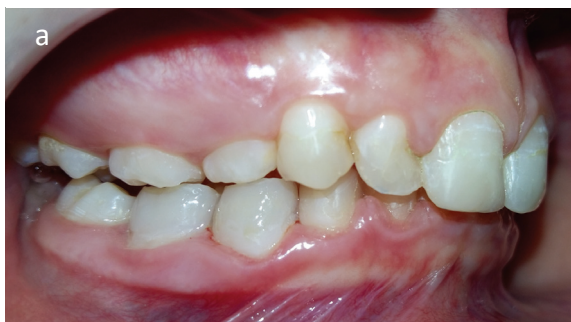Figure 35 : Overlays en composite hybride sur 84, 85, 46



8.3.3 Collage des overlays

Les dents sont isolées à l'aide d'un champ opératoire. Après préparation des interfaces de collages (mordançage - adhésif) les overlays sont mis en place avec un composite spécifique (Variolink) (Figure 36).

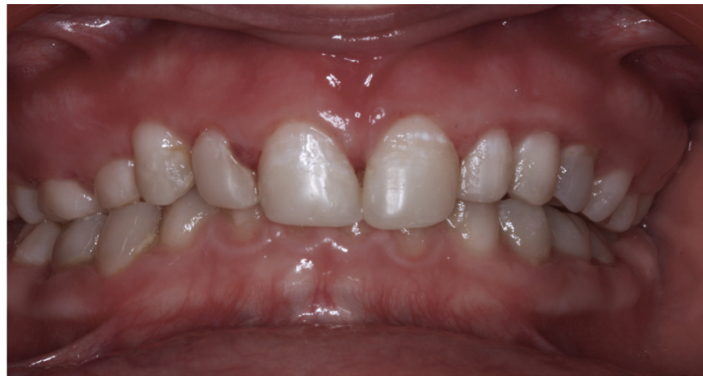Figure 36 : Pose des overlays sur 84, 85, 46 (a) sur 74, 75 (b)



8.4. Restauration des composites du secteur antérieur maxillaire et pose des contentions

Les composites sur 53, 52, 11, 21, 62, 63 présentent des traces d'usures et ne correspondent plus aux doléances de la patiente, leur réfection est entreprise (Figure 37).

Figure 37 : Réfection des composites du secteur incisivo-canin maxillaire



Les composites du secteur incisivo-canin mandibulaire ont été repris pour répondre à la nouvelle occlusion.

Une contention fibrée au maxillaire (Figure 38) et métallique à la mandibule (Figure 39) sont posées au niveau des secteurs incisivo-canins pour réduire la mobilité des dents et améliorer leur pronostic au long terme.

Figure 38 : Pose d'une contention fibrée au maxillaire sur le secteur antérieur

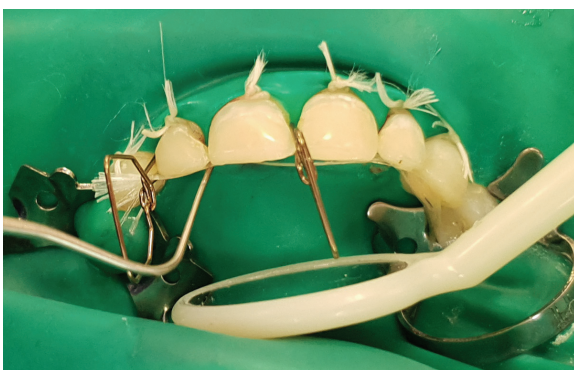
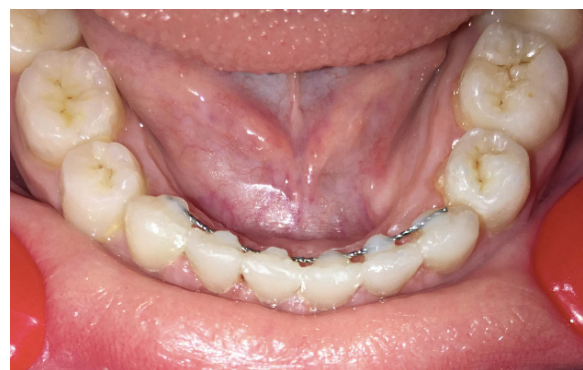
Figure 39 : Pose d'une contention métallique mandibulaire sur le secteur antérieur



8.5. Équilibration occlusale

Pour vérifier l'harmonie des points de contact :

- Le papier articulé bleu est utilisé pour marquer les points de contact en OIM (Figure 40)

- Le papier articulé rouge est utilisé pour marquer les contacts lors des fonctions de guidage de groupe à droite et à gauche (Figure 41)

Figure 40 : Points de contacts en OIM

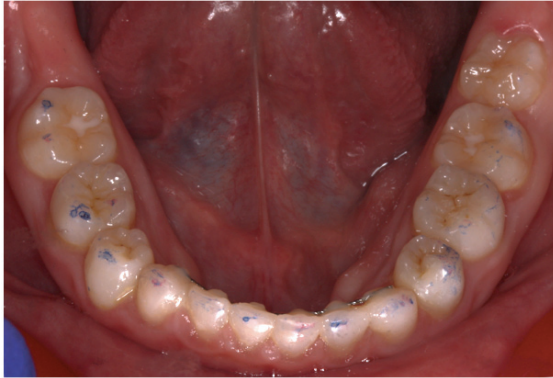
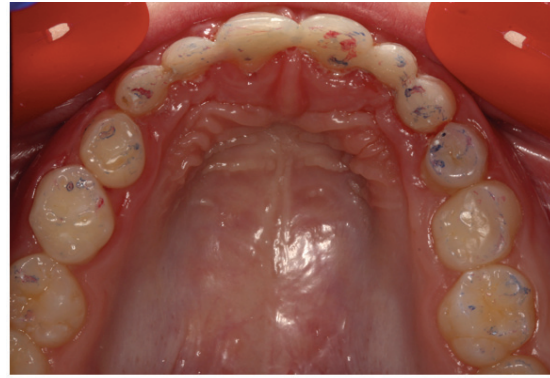
Figure 41 : Points de contacts lors des mouvements de guidage



9. Suivi de la patiente

Peu après la fin de la réhabilitation la patiente a déménagé à Marseille. Elle a été adressée au pôle d'odontologie de l'hôpital de la Timone à Marseille pour le suivi.

10. Conclusion

Le traitement aura permis la réhabilitation fonctionnelle et esthétique permettant à la patiente d'évoluer dans un contexte social plus confortable.

II. Cas d'une oligodontie isolée

Ce cas a été pris en charge initialement par le Dr. HAMEURY Erwan du service d'ODF de l'hôpital de la Timone à Marseille, le Dr. MARGOSSIAN Patrice s'occupe de la prise en charge implantaire et le Dr. SETTE Adrien s'occupe de la réalisation prothétique.

Patiente : Mélodie S., 22 ans

1. Anamnèse

La patiente avait déjà reçu un traitement orthodontique mais il a été abandonné car il s'est révélé être un échec. Elle était persuadée que le port à vie d'une prothèse amovible était la seule solution thérapeutique qui s'offrait à elle. Suite à une consultation chez un autre dentiste elle a été adressée au Dr. HAMEURY Erwan du service d'ODF de l'hôpital de la Timone à Marseille.

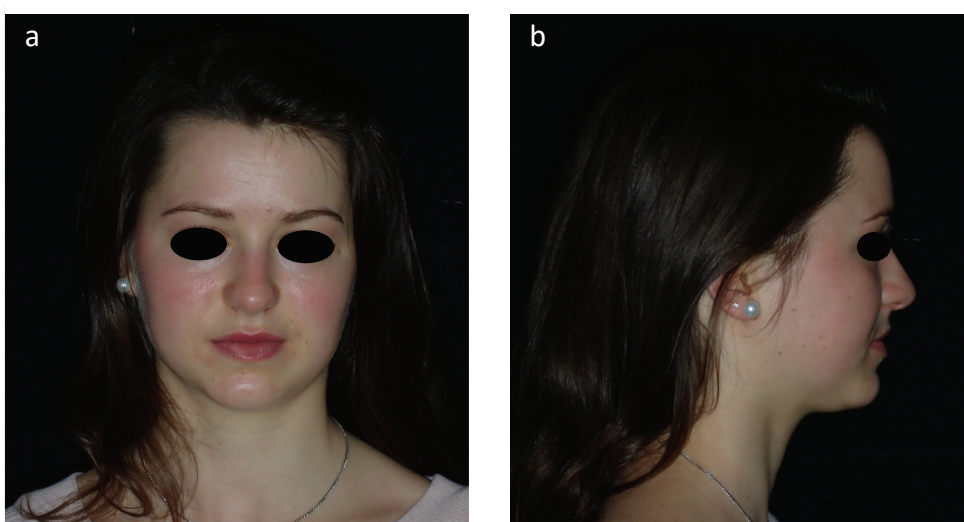
2. Examen clinique

2.1. Exo-buccal

Les photographies de face et de profil (Figure 42) mettent en évidence :

- Convergence à gauche des lignes bi-pupillaire et bi-commissurale
- Asymétrie du visage
- Étages de la face harmonieux
- Profil sous-nasal droit

Figure 42 : Photographies exo-buccales de face (a) et de profil droit (b)



2.2. Endo-buccal

2.2.1 Examen dentaire

- Schéma dentaire :

17	16	15	14	13		11		21		23		65	26	27
47	46	85	44	43	42	41		31	32	33	74	75	36	37

- Importante bascule du plan maxillaire (Figure 43 et 44)
- Ankylose de toutes les molaires temporaires et infraclusion de 65, 75, 74, 85 (Figure 45)
- Couronne de 23 distalée (Figure 45)
- Fil de contention métallique de 32 à 43 (Figure 46)
- Présence d'une PAP maxillaire de deux dents : 12 et 22 (Figure 44)

2.2.2 Examen du parodonte

- Parodonte sain (Figure 45)
- Biotype fin et festonné
- Hauteur de gencive attachée importante
- Freins correctement positionnés avec des insertions normales
- Voûte palatine profonde

2.2.3 Examen des muqueuses

Aucune lésion des muqueuses

2.2.4 Examen de l'occlusion

L'objectif de l'examen occlusal initial est d'évaluer les fonctions occlusales de calage, centrage, guidage.

La courbe de Spee est très prononcée. Une dysfonction linguale par interposition au niveau de la béance gauche est présente.

Calage

- Absence de contacts entre les couples 15-85 ; 14-44 ; 13-43 ; 23-33 ; 65-75
- Recouvrement antérieur de 1mm
- Surplomb antérieur de 5mm

- Molaires permanentes : recouvrement normal, surplomb normal
- Molaires temporaires : béance gauche 2 à 12 mm, béance droite 1 à 2 mm

Centrage

- RAS

Guidage

- Guidage latéral gauche afunctionnel

Figure 43 : Bascule du plan maxillaire

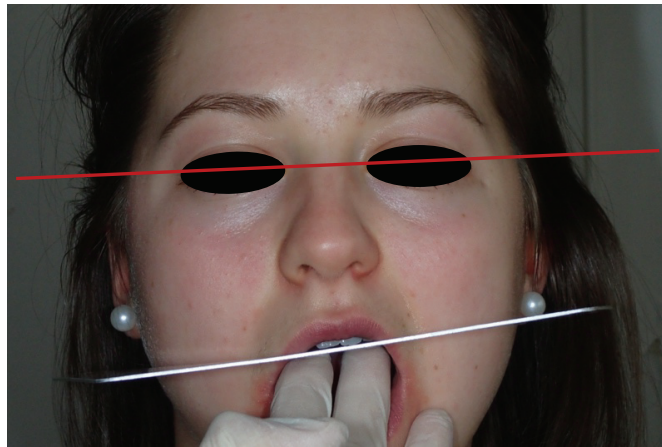


Figure 44 : Photographies endo-buccales de face avec PAP (a) et sans PAP (b)

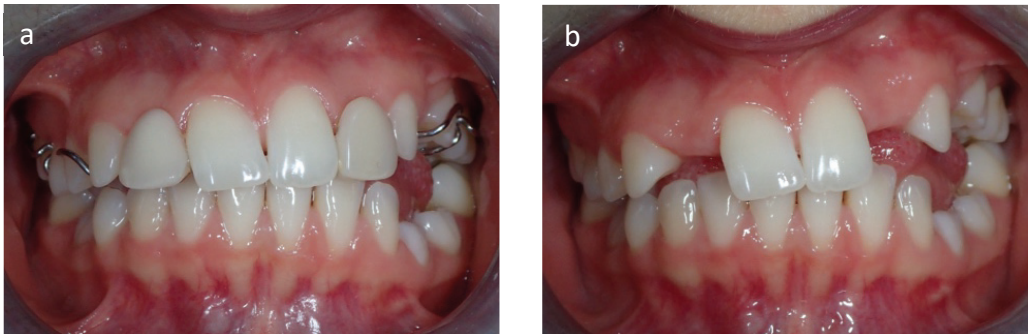


Figure 45 : Photographies intrabuccales en vue latérale droite (a) et gauche (b)

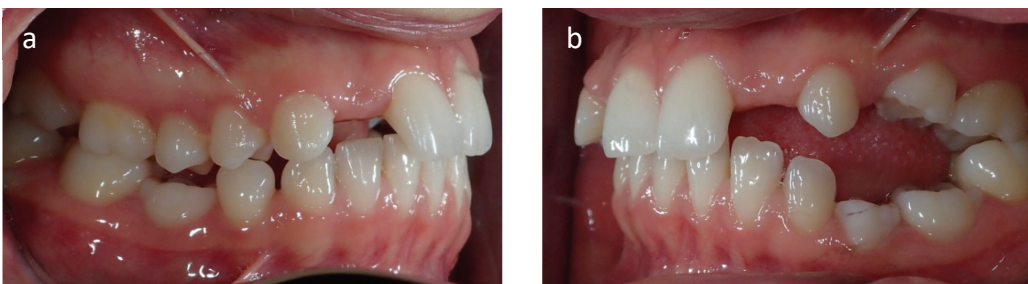
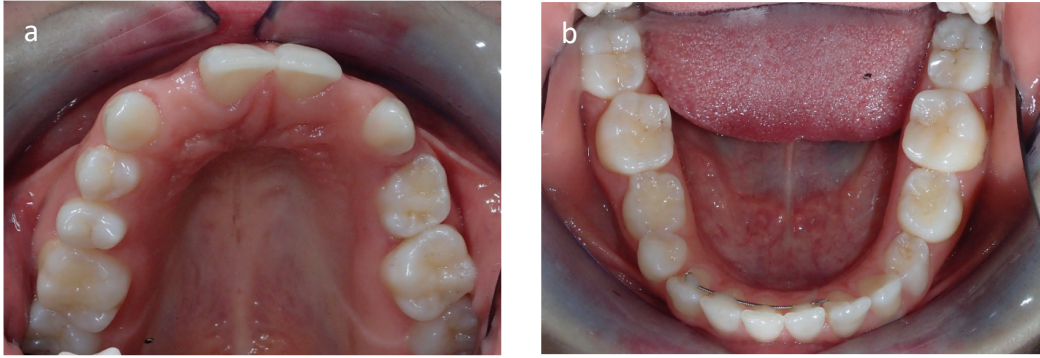


Figure 46 : Photographies intrabuccales des arcades maxillaire (a) et mandibulaire (b)



3. Examens complémentaires

Une radiographie panoramique (Figure 47), une téléradiographie de face (Figure 48) et une téléradiographie de profil (Figure 49) ont permis de confirmer :

- Oligodontie de 7 dents permanentes : 12, 22, 24, 25, 35, 34, 45
- Rhizalysse importante de toutes les molaires temporaires

Figure 47 : Radiographie panoramique

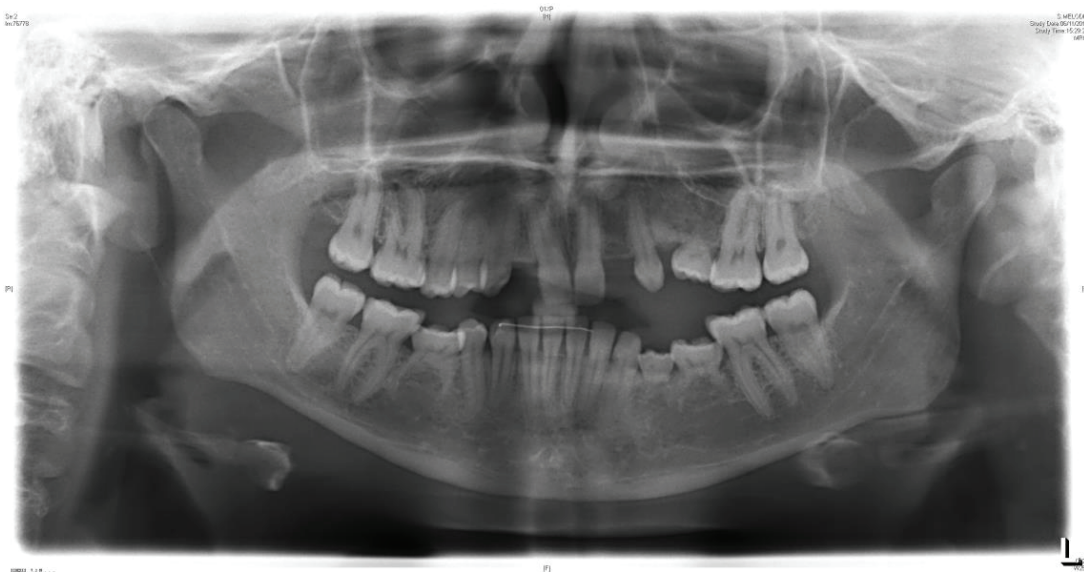

Figure 48 : Téléradiographie de face

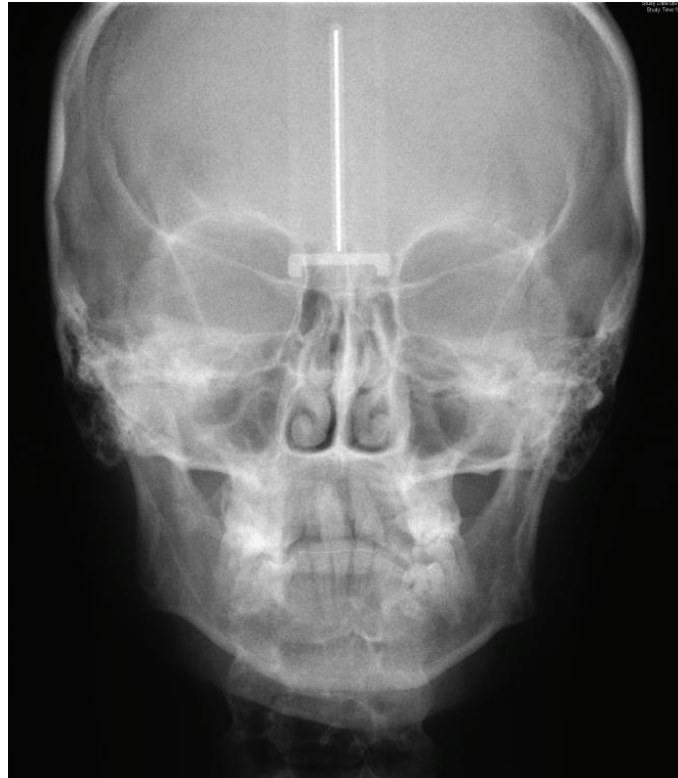
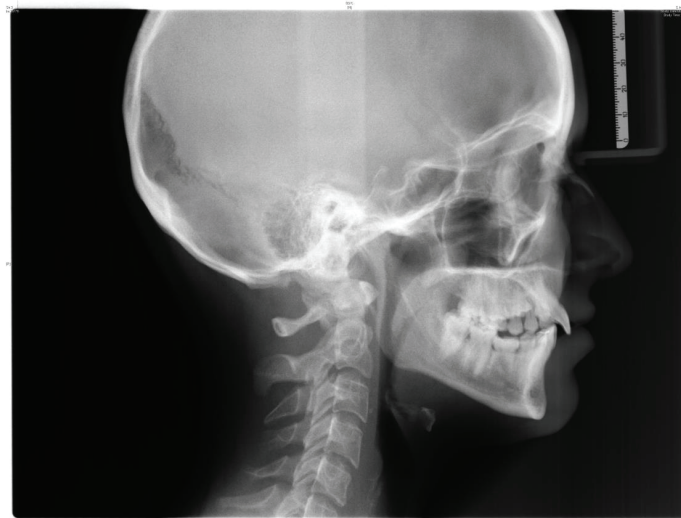

Figure 49 : Téléradiographie de profil



4. Diagnostic

La patiente présente une oligodontie isolée de 7 dents permanentes ainsi qu'une asymétrie faciale et une importante bascule du plan maxillaire. L'OIM est stable. On note une insuffisance de calage postérieur liée aux infraclusions des molaires temporaires est diagnostiquée.

5. Objectifs thérapeutiques

- Rétablir un plan d'occlusion horizontal et une courbe de Spee normale.
- Rétablir une occlusion complète par compensation des béances latérales et des espaces des incisives latérales.

6. Projet thérapeutique

Déterminé après montage des moulages sur articulateur et analyse occlusale.

- Traitement orthodontique permettant de rétablir l'occlusion et d'aménager les espaces pour la réhabilitation prothétique
- Bridges collés cantilever pour 12 et 22
- Couronnes implanto-portées pour 24, 25, 35, 34, 45

7. Séquences de traitement

7.1. Traitement orthodontique

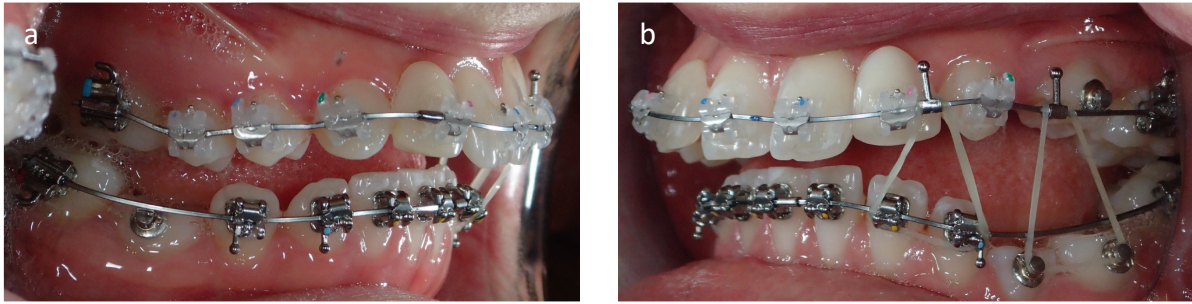
Des boutons ont été collés sur les dents temporaires ankylosées pour permettre la pose des élastiques de traction (Figure 50).

Les dents prothétiques de la PAP (12 et 22) sont intégrées sur l'arc orthodontique (Figure 51). Leur avantage est de conserver l'esthétique, maintenir l'espace et créer un profil d'émergence par appuis sur la muqueuse. Au fur et à mesure du traitement elles sont remplacées par des dents prothétiques dont la largeur et le profil d'émergence sont plus adaptés.

Figure 50 : Pose du traitement multi-bagues vu de face

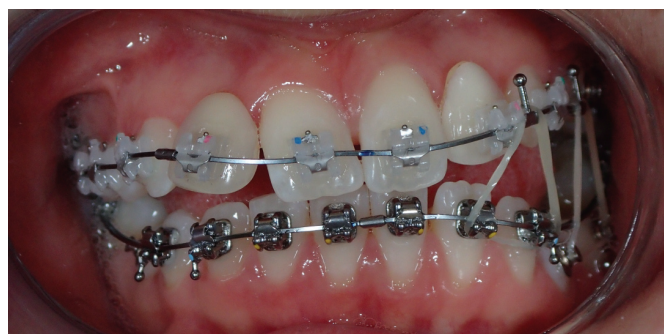

Figure 51 : Pose du traitement multi-bagues en vue latérale droite (a) et gauche (b)

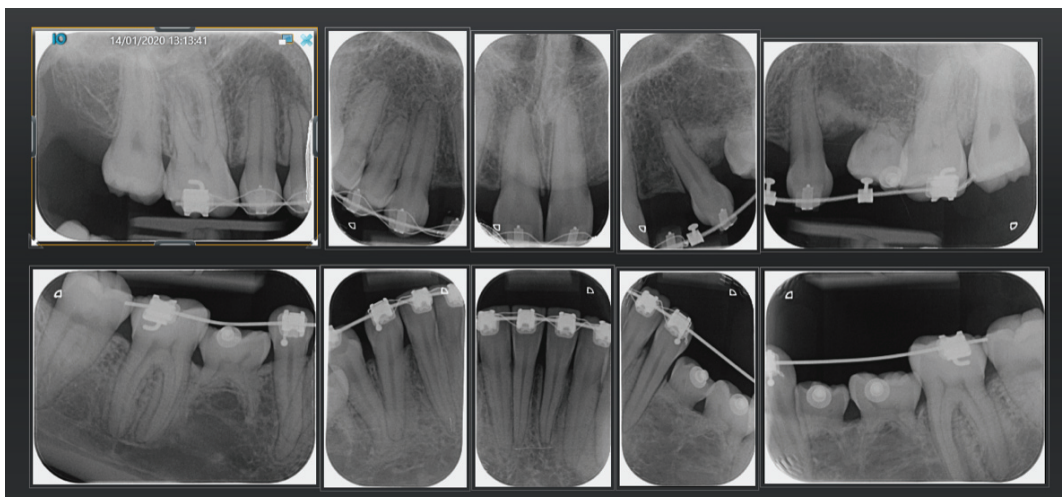


Après réévaluation, le plan d'occlusion maxillaire est pratiquement horizontal (Figure 52) et des espaces ont été aménagés pour la réhabilitation prothétique (Figure 53).

Figure 52 : Photographies intrabuccales de la réévaluation orthodontique de face (a), de profil droit (b) et de profil gauche (c)

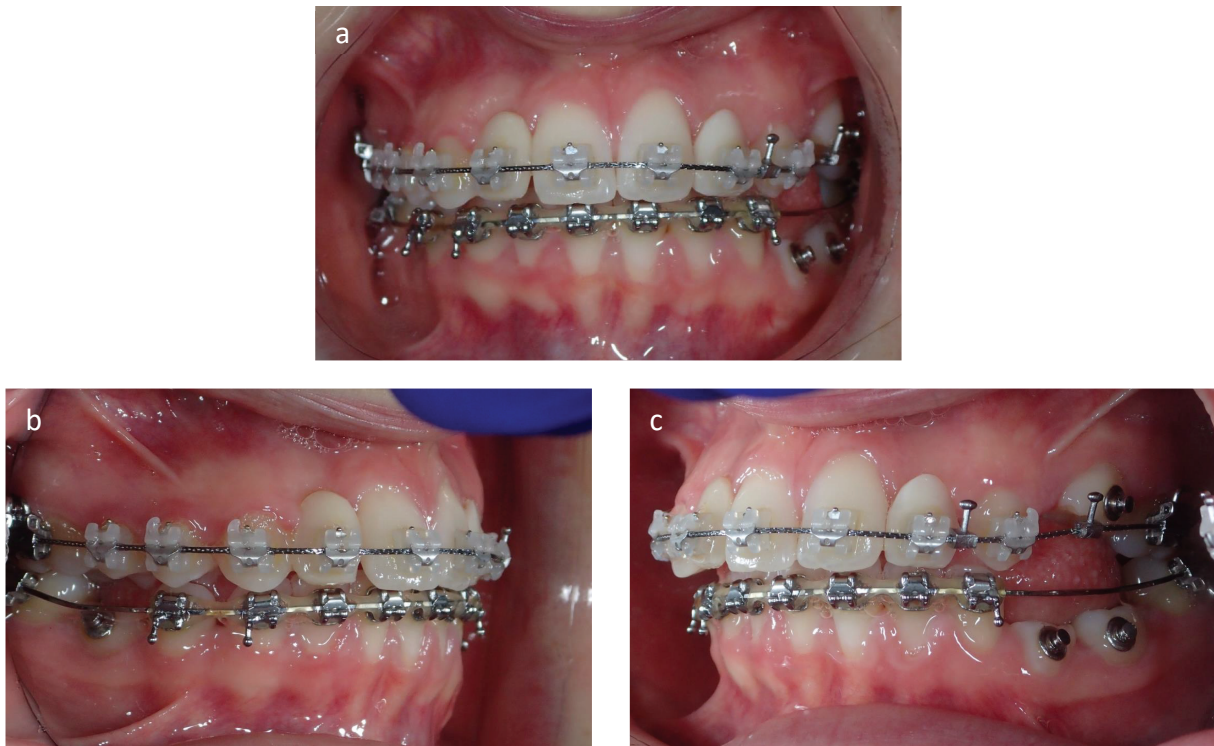

Figure 53 : Bilan rétro-alvéolaire lors de la réévaluation



7.2. *Suite du traitement*

La pose implantaire et les réhabilitations prothétiques coronaires sur 24, 25, 35, 34, 45 ainsi que les bridges collés cantilever sur 12 et 22 sont en cours.

Conclusion

Malgré une forte hétérogénéité phénotypique, les agénésies isolées et syndromiques seraient issues d'un même type d'altération génomique à des degrés de gravités différents. Leur prévalence au sein de la population étant significative, leur prise en charge se doit d'être rigoureuse et encadrée.

Des manifestations cliniques dentaires souvent associées à des manifestations extra orales rendent la gestion des certains cas complexe. Suite au dépistage de l'anomalie, l'orientation du patient au sein de structures spécialisées (CRMR et CCMR) permettant une prise en charge appropriée est presque systématiquement indispensable.

La réhabilitation fonctionnelle et esthétique des enfants atteints est un véritable enjeu car les agénésies ont à la fois un impact sur des fonctions vitales et sociales mais aussi sur leur santé psychologique.

Lors de la phase de traitement plusieurs impératifs permettent de se rapprocher le plus possible d'un ensemble dento-alvéolaire normal et sain.

La prévention ou l'interception sont des prérequis à tout début de traitement. La réhabilitation prothétique définitive est précédée par la gestion de la croissance, des phénomènes de dentition, d'ouverture ou de fermeture d'espace. Aussi, le suivi du patient est primordial pour permettre la réussite d'un traitement adapté à chaque situation clinique.

La prise en charge de ces pathologies, généralement pluridisciplinaire, peut être longue et parfois difficile, mais un diagnostic précoce est indispensable pour permettre une planification efficace, garder un maximum d'options thérapeutiques et ainsi avoir une meilleure prise en charge du patient.

Annexes

Annexe I : Liste des D.E. et des syndromes incluant des D.E.

Syndrome de Bloch-Sulzberger (Incontinentia pigmenti) ORPHA:464 <i>Prévalence</i> : 1-9 / 1 000 000
Syndrome d'ectrodactylie - dysplasie ectodermique - fente labiopalatine (EEC syndrome) ORPHA:1896 <i>Prévalence</i> : 1- 9 / 100 000
Dysplasie ectodermique hypohidrotique (DEH) ou Dysplasie ectodermique Anhidrotique ORPHA:238468 <i>Prévalence</i> : 1-9 / 100 000
Dysplasie ectodermique hidrotique (syndrome de Clouston) ORPHA:189 <i>Prévalence</i> : 1-9 / 100 000
Syndrome de Christ-Siemens (Tourraine) ou Dysplasie ectodermique hypohidrotique liée à l'X ORPHA:181 <i>Prévalence</i> : 1-9 / 1 000 000
Syndrome dent et ongle de Fried ORPHA:99672 <i>Prévalence</i> : <1 / 1 000 000
Syndrome tricho - dento - osseux (TDO) ORPHA:3352 <i>Prévalence</i> : <1 / 1 000 000
Syndrome de Book (PHC ou premolar, hypodontia, hyperhidrosis, canities prematura) ORPHA:1262 <i>Prévalence</i> : <1 / 1 000 000
Syndrome de Goltz (dysplasie dermique faciale focale) ORPHA:398166 <i>Prévalence</i> : <1/1 000 000
Syndrome de Sensen-Brenner(dysplasie cranio ectodermique) ORPHA:1515 <i>Prévalence</i> : <1 / 1 000 000
Syndrome d'ankyloblépharon - anomalies ectodermiques - fente labiopalatine (AEC) ORPHA:1071 <i>Prévalence inconnue</i>
Dysplasie oculo-dento-digitale (DODD) ou Syndrome ODD ORPHA:2710 <i>Prévalence inconnue</i>
Syndrome tricho-rhino-phalangiens de type 1 et 3 (TRP) ORPHA:77258 <i>Prévalence inconnue</i>
Syndrome tricho-rhino-phalangiens de type 2(TRP) ORPHA:502 <i>Prévalence inconnue</i>
Syndrome d'Ellis-Van Creveld (dysplasie chondro-ectodermique) ORPHA:289 <i>Prévalence inconnue</i>
Syndrome oro-facio-digital type I (de papillon-léage et Psaume) ORPHA:2750 <i>Prévalence inconnue</i>
Syndrome de Wiktop ou syndrome hypodontie - dysplasie unguéale ORPHA:2228 <i>Prévalence inconnue</i>
Syndrome de Rapp-Hodgkin (Syndrome de dysplasie ectodermique anhidrotique - fente labiale/palatine) ORPHA:3022 <i>Prévalence inconnue</i>

(DEF45)

Annexe II : Formulaire d'aide au remplissage pour la prise en charge implantaire des patients en cours de croissance atteints d'oligodontie (IMP7)

Disponible sur : <https://www.ameli.fr/chirurgien-dentiste/exercice-liberal/prescription-prise-charge/soin-agenesies/soin-agenesies>

Aide au remplissage du protocole de soins pour le traitement des agénésies dentaires multiples liées à une maladie rare
--

Ce formulaire est utilisé pour la prise en charge, chez l'enfant, du traitement par implants des agénésies dentaires multiples liées à une maladie rare. Il s'agit d'un document complémentaire qui doit être rédigé par un chirurgien-dentiste ou un médecin stomatologiste et, joint au protocole de soins pour affection de longue durée établi par le médecin qui suit l'enfant.

**Un cliché panoramique doit impérativement être joint à la demande, quel que soit l'âge du patient.
Une radiographie de la main et du poignet pour l'appréciation de l'âge osseux doit être jointe, si le patient est un jeune homme âgé d'au moins 17 ans, ou une jeune fille âgée d'au moins 14 ans.**

Identification du patient

Nom et Prénom :

Date de naissance :

Sexe : Masculin Féminin

Informations à la date du : .. / .. /

Diagnostic de la maladie rare :

Agénésie des dents permanentes :

17	16	15	14	13	12	11	21	22	23	24	25	26	27
47	46	45	44	43	42	41	31	32	33	34	35	36	37

(Cocher sur le schéma dentaire les dents permanentes absentes pour cause d'agénésie aux 2 arcades)

Points essentiels du tableau clinique

- Oligodontie mandibulaire (agénésie d'au moins 6 dents permanentes à l'arcade mandibulaire, non compris les dents de sagesse) oui non
- Echec ou intolérance d'une prothèse conventionnelle à la mandibule oui non
- Croissance non terminée oui non

Actes concernant le traitement envisagé

Schéma thérapeutique envisagé à l'arcade mandibulaire :

- Etape préimplantaire : bilan préimplantaire
- Etape implantaire : 2 à 4 implants dans la région antérieure
Mandibulaire oui non
- Etape prothétique : prothèse amovible mandibulaire supra-implantaire
à plaque base résine et sur moyen de liaison unitaire

Examens radiographiques envisagés pour le schéma thérapeutique

- Radiographie intra-buccale oui non
- Radiographie de la main et du poignet pour l'âge osseux oui non
- Panoramique dentaire oui non
- Scanner dentaire oui non
- Téléradiographie de profil oui non

Autres actes dentaires envisagés à l'arcade maxillaire et/ou mandibulaire

- | | | | |
|--|-----|-----|-----|
| - Soins conservateurs à l'arcade mandibulaire | oui | non | |
| - Prothèse dentaire conjointe à l'arcade mandibulaire | | oui | non |
| - Soins conservateurs à l'arcade maxillaire | | oui | non |
| - Prothèse dentaire adjointe et/ou conjointe à l'arcade maxillaire | | oui | non |
| - Soins chirurgicaux | oui | non | |
| - Traitement orthodontique | | oui | non |

Document complété par : Docteur

.....

Fait à..... Le

Pour obtenir des informations détaillées sur les "actes concernant le traitement envisagé" vous pouvez consulter le site www.ameli.fr espace "professionnels de santé"

Annexe III : Formulaire d'aide au remplissage pour la prise en charge implantaire des patients adultes atteints d'oligodontie (IMP8)

Disponible sur : <https://www.ameli.fr/chirurgien-dentiste/exercice-liberal/prescription-prise-charge/soin-agenesies/soin-agenesies>

Aide au remplissage du protocole de soins pour le traitement des agénésies dentaires multiples, chez l'adulte, liées à une maladie rare

Ce formulaire est utilisé pour la prise en charge, chez l'adulte, du traitement par prothèse implantaire portée des agénésies dentaires multiples liées à une maladie rare. Il s'agit d'un document complémentaire qui doit être rédigé par un chirurgien-dentiste ou un médecin stomatologue et, joint au protocole de soins pour affection de longue durée établi par le médecin traitant.

Un cliché panoramique doit être joint à la demande.

Identification du patient

- Nom et Prénom :
- Date de naissance : Sexe : Féminin / Masculin
- NIR :

Informations à la date du : .. / .. /

○ Diagnostic de maladie rare :

.....

○ Agénésies des dents permanentes :

Le patient doit présenter une agénésie d'au moins 6 dents permanentes, non compris les dents de sagesse, dont l'une au moins des dents absentes fait partie des dents indiquées dans le tableau ci-dessous :

17 16 14 13 11	21 23 24 26 27
47 46 44 43 42 41	31 32 33 34 36 37

17	16	15	14	13	12	11	21	22	23	24	25	26	27
47	46	45	44	43	42	41	31	32	33	34	35	36	37

(Cocher sur le schéma dentaire les dents permanentes absentes pour cause d'agénésies liées à une maladie rare).

17	16	15	14	13	12	11	21	22	23	24	25	26	27
47	46	45	44	43	42	41	31	32	33	34	35	36	37

(Cocher sur le schéma dentaire la totalité des dents permanentes absentes (agénésie + autre cause)

Plan de traitement.

Renseigner les actes programmés : entourer vos choix.

- **Étape préimplantaire chez l'adulte**
 - Enregistrement des rapports maxillo-mandibulaires en vue de la programmation d'un articulateur : oui / non.
 - Simulation des objectifs thérapeutiques sur moulages et / ou logiciel des arcades dentaires : oui / non.
 - Pose d'une plaque base résine pour guide radiologique pré implantaire dentaire :
 - * pour 1 arcade
 - * pour 2 arcades
 - Pose d'une plaque base résine pour guide chirurgical pré implantaire dentaire :

* pour 1 arcade.

* pour 2 arcades

o **Aménagement du site implantaire chez l'adulte**

- Greffe épithélio conjonctive ou conjonctive sur la gencive

* sur un secteur de 1 à 3 dents

17	16	15	14	13	12	11	21	22	23	24	25	26	27
47	46	45	44	43	42	41	31	32	33	34	35	36	37

(entourer le ou les secteurs sur le schéma)

* sur un sextant

17	16	15	14	13	12	11	21	22	23	24	25	26	27
47	46	45	44	43	42	41	31	32	33	34	35	36	37

(entourer le ou les secteurs sur le schéma)

- Ostéoplastie additive de l'arcade alvéolaire

* sur un secteur de 1 à 3 dents

* sur un secteur de 4 à 6 dents

* sur un secteur de 7 dents ou plus

17	16	15	14	13	12	11	21	22	23	24	25	26	27
47	46	45	44	43	42	41	31	32	33	34	35	36	37

(entourer le ou les secteurs sur le schéma)

- Plastie muco gingivale par lambeau déplacé latéralement, coronairement ou apicalement : oui / non

- Comblement préimplantaire sous muqueux du sinus maxillaire : oui / non

Le recours à une anesthésie générale peut être nécessaire; dans ce cas le code des actes d'anesthésie figure dans la Classification Commune des Actes Médicaux.

o **Etape implantaire chez l'adulte**

- Pose d'implants pré prothétiques intra osseux intra buccaux

17	16	15	14	13	12	11	21	22	23	24	25	26	27
47	46	45	44	43	42	41	31	32	33	34	35	36	37

(Localiser la position des implants sur le schéma dentaire. Maximum 10 implants pour les deux arcades)

Le recours à une anesthésie générale peut être nécessaire; dans ce cas le code des actes d'anesthésie figure dans la Classification Commune des Actes Médicaux.

o **Etape prothétique chez l'adulte**

Pose d'une prothèse amovible supra-implantaire à plaque base résine							
moins de 9 dents		de 9 à 13 dents		complète unimaxillaire		complète bimaxillaire	
Maxillaire	Mandibule	Maxillaire	Mandibule	Maxillaire	Mandibule		

Pose d'une prothèse amovible supra-implantaire à châssis métallique							
moins de 9 dents		de 9 à 13 dents		complète unimaxillaire		complète bimaxillaire	
Maxillaire	Mandibule	Maxillaire	Mandibule	Maxillaire	Mandibule		

(Entourer la ou les cases concernées)

Document complété par : Docteur

Fait à Le :

BIBLIOGRAPHIE

1. <https://www.dictionnaire-medical.fr/definitions/520-agenesie/>
2. Amelia Kreczi, Peter Proff, Claudia Reicheneder, Andreas Faltermeier. Effects of hypodontia on craniofacial structures and mandibular growth pattern. *Head Face Med.* 2011; 7: 23.
3. Ruf S, Klimas D, Hönemann M, Jabir S. Genetic background of nonsyndromic oligodontia: a systematic review and meta-analysis. *J Orofac Orthop.* 2013 Jul; 74(4):295-308.
4. Nieminen P. Genetic basis of tooth agenesis. *J Exp Zool B Mol Dev Evol.* 2009 Jun 15;312B(4):320-42.
5. Stockton DW, Das P, Goldenberg M, D'Souza RN, Patel PI. Mutation of PAX9 is associated with oligodontia. *Nat Genet.* 2000 Jan;24(1):18-9.
6. Arte S. Phenotypic and genotypic failures of familial hypodontia. 2001 .
7. https://www.orpha.net/consor/cgi-bin/OC_Exp.php?lng=FR&Expert=99798
8. Créton MA, Cune MS, Verhoeven W, Meijer GJ: Patterns of missing teeth in a population of oligodontia patients. *Int J Prosthodont* 2007, 20:409-413.
9. https://www.orpha.net/consor/cgi-bin/OC_Exp.php?lng=EN&Expert=99797
10. Shujuan Song, Ruiying Zhao, Huiying He, Jin Zhang, Hailan Feng, Liyun Lin. WNT10A variants are associated with non-syndromic tooth agenesis in the general population. *Hum Genet* (2014) 133:117–124.
11. Nele Mattheeuws, Luc Dermaut, Guy Martens. Has hypodontia increased in Caucasians during the 20th century? A meta-analysis. *European Journal of Orthodontics* 26 (2004) 99–103.
12. Charlene Chun-Lam Wu, Ricky Wing-Kit Wong, Urban Hägg. A review of hypodontia: the possible etiologies and orthodontic, surgical and restorative treatment options—conventional and futuristic. *Hong Kong Dental Journal* 2007;4:113-21.
13. Polder BJ, Van't Hof MA, Van der Linden FPGM, Kuijpers-Jagtman AM. A meta-analysis of the prevalence of dental agenesis of permanent teeth. *Community Dent Oral Epidemiol* 2004; 32: 217–26. Ó Blackwell Munksgaard, 2004.
14. Khaled Khalaf, John Miskelly, Elena Voge, Tatiana V. Macfarlane. Prevalence of hypodontia and associated factors: a systematic review and meta-analysis. *Journal of Orthodontics*, Vol. 41, 2014, 299–316.
15. Santanu Mukhopadhyay, Sanjib Mitra. Anomalies in primary dentition: Their distribution and correlation with permanent dentition. *J Nat Sci Biol Med.* 2014 Jan-Jun; 5(1): 139–143.
16. Cobourne M.T. Familial human hypodontia – is it all in the genes? *Br Dent J.* 2007 Aug 25;203(4):203-8.
17. Lisson JA ,Scholtes S. Investigation of Craniofacial Morphology in Patients with Hypo- and Oligodontia. *J Orofac Orthop.* 2005 May;66(3):197-207.
18. Shilpa, Thomas AM, Joshi JL. Idiopathic Oligodontia in Primary Dentition: Case Report and Review of Literature. *J Clin Pediatr Dent.* 2007 Fall;32(1):65-7.
19. Nunn JH, Carter NE, Gillgrass TJ, Hobson RS, Jepson NJ, Meechan JG, Nohl FS. The interdisciplinary management of hypodontia: background and role of paediatric dentistry. *Br Dent J.* 2003 Mar 8;194(5):245-51.
20. L. R. Dermaut, K. R. Goeffers, A. A. De Smit. Prevalence of tooth agenesis correlated with jaw relationship and dental crowding. *Am. J. Orthod Dentofac Orthop.* 1986 Sep;90: 204-210.

21. A.H. Brook. Multilevel complex interactions between genetic, epigenetic and environmental factors in the aetiology of anomalies of dental development. *Arch Oral Biol.* 2009 Dec;54 Suppl 1:S3-17.
22. Khalaf K, Robinson DL, Elcock C, Smith RN, Brook AH. Tooth size in patients with supernumerary teeth and a control group measured by image analysis system. *Arch Oral Biol.* 2005 Feb;50(2):243-8.
23. Thesleff I. Epithelial-mesenchymal signalling regulating tooth morphogenesis. *J Cell Sci.* 2003 May 1;116(Pt 9):1647-8.
24. <http://www.mapageweb.umontreal.ca/cabanat/bio2460/intro1.html>
25. Pispá J, Thesleff I. Mechanisms of ectodermal organogenesis. *Dev Biol.* 2003 Oct 15;262(2):195-205.
26. <http://webtv.univ-nantes.fr/fiche/6396/video-pedagogique-en-3d-embryologie-de-la-dent>
27. Itin PH. Etiology and pathogenesis of ectodermal dysplasias. *Am J Med Genet A.* 2014 Oct;164A(10):2472-7.
28. Järvinen E, Tummers M, Thesleff I. The role of the dental lamina in mammalian tooth replacement. *J Exp Zool B Mol Dev Evol.* 2009 Jun 15;312B(4):281-91.
29. <http://spiralconnect.univ-lyon1.fr/spiral-files/download?mode=inline&data=2725662>
30. https://www.orpha.net/orphaschool/formations/transmission/Module2/Module2_C2_S1_P2_texte.html
31. <http://archives.cnrs.fr/insb/article/2012/m-benkirane>
32. Thesleff I, Nieminen PT. Tooth morphogenesis and cell differentiation. *Current Opinion in Cell Biology.* 1996;8:844-850.
33. Salinas CF, Irvine AD, Itin PH, Di Giovanna JJ, Schneider H, Clarke AJ, McGovern LS, Fete M. Second International Conference on a classification of ectodermal dysplasias: development of a multi-axis model. *Am J Med Genet A.* 2014 Oct;164A(10):2482-9.
34. <https://www.inserm.fr/information-en-sante/dossiers-information/epigenetique>
35. Brook AH, Griffin RC, Smith RN, Townsend GC, Kaur G, Davis GR, Fearne J. Tooth size patterns in patients with hypodontia and supernumerary teeth. *Arch Oral Biol.* 2009 Dec;54 Suppl 1:S63-70.
36. Bondarets N, McDonald F. Analysis of the vertical facial form in patients with severe hypodontia. *Am J Phys Anthropol.* 2000 Feb;111(2):177-84.
37. Acharya PN, Jones SP, Moles D, Gill D, Hunt NP. A cephalometric study to investigate the skeletal relationships in patients with increasing severity of hypodontia. *Angle Orthod.* 2010 Jul;80(4):511-8.
38. Bu X, Khalaf K, Hobson RS. Dental arch dimensions in oligodontia patients. *Am J Orthod Dentofacial Orthop.* 2008 Dec;134(6):768-72.
39. Bondarets N, Jones RM, McDonald F. Analysis of facial growth in subjects with syndromic ectodermal dysplasia : a longitudinal analysis. *Orthod Craniofac Res.* 2002 May;5(2):71-84.
40. Johnson EL, Roberts MW, Guckes AD, Bailey LJ, Phillips CL, Wright JT. Analysis of craniofacial development in children with hypohidrotic ectodermal dysplasia. *Am J Med Genet.* 2002 Nov 1;112(4):327-34.
41. Glenz F, Carlo P, Marinello. Dysplasie ectodermique, Un défi pour les médecins-dentistes. *Swiss Dental Journal SSO.* 2015 Nov, VOL 125

42. Martin P, Paulus C. Maxillo-mandibular rehabilitations with very early osteointegrated dental implants for severe hypodontia and anodontia related to ectodermal dysplasia. *Open Journal of Stomatology*. 2012; 2, 260-268.
43. Suri S, Carmichael RP, Tompson BD. Simultaneous functional and fixed appliance therapy for growth modification and dental alignment prior to prosthetic habilitation in hypohidrotic ectodermal dysplasia: a clinical report. *J Prosthet Dent*. 2004 Nov;92(5):428-33.
44. Worsaae N, Jensen BN, Holm B, Holsko J. Treatment of severe hypodontia-oligodontia--an interdisciplinary concept. *Int J Oral Maxillofac Surg*. 2007 Jun;36(6):473-80.
45. Créton M, Cune MS, de Putter C, Ruijter JM, Kuijpers-Jagtman AM. Dentofacial characteristics of patients with hypodontia. *Clin Oral Investig*. 2010 Aug;14(4):467-77.
46. Sarnäs KV, Rune B. The facial profile in advanced hypodontia: a mixed longitudinal study of 141 children. *Eur J Orthod*. 1983 May;5(2):133-43.
47. Chung LK, Hobson RS, Nunn JH, Gordon PH, Carter NE. An analysis of the skeletal relationships in a group of young people with hypodontia. *J Orthod*. 2000 Dec;27(4):315-8.
48. Ogaard B, Krogstad O. Craniofacial structure and soft tissue profile in patients with severe hypodontia. *Am J Orthod Dentofacial Orthop*. 1995 Nov;108(5):472-7.
49. Nodal M, Kjaer I, Solow B. Craniofacial morphology in patients with multiple congenitally missing permanent teeth. *Eur J Orthod*. 1994 Apr;16(2):104-9.
50. Ben-Bassat Y, Brin I. Skeletal and dental patterns in patients with severe congenital absence of teeth. *Am J Orthod Dentofacial Orthop*. 2009 Mar;135(3):349-56.
51. Schalk-van der Weide Y, Steen WH, Bosman F. Taurodontism and length of teeth in patients with oligodontia. *J Oral Rehabil*. 1993 Jul;20(4):401-12.
52. Bajraktarova Miševska C, Kanurkova L, Bajraktarova Valjakova E, Georgieva S, Bajraktarova B, Georgiev Z, Sotirovska Ivkowska A. Craniofacial morphology in individuals with increasing severity of hypodontia. *South Eur J Orthod Dentofac Res*. 2016 Apr;3(1):11-16.
53. Haselden K, Hobkirk JA, Goodman JR, Jones SP, Hemmings KW. Root resorption in retained deciduous canine and molar teeth without permanent successors in patients with severe hypodontia. *Int J Paediatr Dent*. 2001 May;11(3):171-8.
54. Tardieu C, Jung S, Niederreither K, Prasad M, Hadj-Rabia S, Philip N, Mallet A, Consolino E, Sfeir E, Noueiri B, Chassaing N, Dollfus H, Manière MC, Bloch-Zupan A, Clauss F. Dental and extra-oral clinical features in 41 patients with WNT10A gene mutations: a multicentric genotype-phenotype study. *Clin Genet*. 2017 Nov;92(5):477-486.
55. Al-Ani AH, Antoun JS, Thomson WM, Merriman TR, Farella M. Hypodontia: An Update on Its Etiology, Classification, and Clinical Management. *Biomed Res Int*. 2017;2017:9378325.
56. Khaled Khalaf. Tooth Size in Patients with Mild, Moderate and Severe Hypodontia and a Control Group. *Open Dent J*. 2016; 10: 382–389.
57. Dineshshankar J, Sivakumar M, Balasubramaniam AM, Kesavan G, Karthikeyan M, Prasad VS. Taurodontism. *J Pharm Bioallied Sci*. 2014 Jul;6(Suppl 1):S13-5.
58. Kitakawa D, Fontes P.C, Magalhães F.A.C et al. Incontinentia pigmenti presenting as hypodontia in a 3-year-old girl: a case report. *J Med Case Reports* 3, 116 (2009).

59. Saap J.P, Eversole L.R, Wysocki G.P. Developmental Disturbances of the Oral Region. Contemporary Oral and Maxillofacial Pathology, 1–44. Mosby. 2004.
60. Durstberger G, Celar A, Watzek G. Implant-surgical and prosthetic rehabilitation of patients with multiple dental aplasia : a clinical report. *Int J Oral Maxillofac Implants*. 1999 May-Jun;14(3):417-23.
61. Jepson NJ, Nohl FS, Carter NE, Gillgrass TJ, Meechan JG, Hobson RS, Nunn JH. The interdisciplinary management of hypodontia: restorative dentistry. *Br Dent J*. 2003 Mar 22;194(6):299-304.
62. Management of the Developing Dentition and Occlusion in Pediatric Dentistry. *Pediatr Dent*. 2019; 362-378.
63. <http://www.hypodontia.com/2015/12/what-are-treatment-options-in-patients.html>
64. Nohl F, Cole B, Hobson R, Jepson N, Meechan J, Wright M. The management of hypodontia: present and future. *Dent Update*. 2008 Mar;35(2):79-80, 82-4, 86-8 passim.
65. Carter NE, Gillgrass TJ, Hobson RS, et al. The interdisciplinary management of hypodontia: orthodontics. *Br Dent J*. 2003;194(7):361-366.
66. JOSEPH C, AEIM E, BERTRAND V, MULLER-BOLLA M. Perte des incisives temporaires : faut-il les remplacer ? *Information dentaire*. Sous presse.
67. <https://www.sop.asso.fr/les-journees/comptes-rendus/58-15e-journees-de-chirurgie-dentaire-a-l-ile-maurice/1>
68. Astrøm AN, Haugejorden O, Skaret E, Trovik TA, Klock KS. Oral Impacts on Daily Performance in Norwegian adults: the influence of age, number of missing teeth, and socio-demographic factors. *Eur J Oral Sci*. 2006;114(2):115-121.
69. Maspero C, Prevedello C, Giannini L, Galbiati G, Farronato G. Atypical swallowing: a review. *Minerva Stomatol*. 2014;63(6):217-227.
70. G.Straka, Album phonétique. <http://flenet.unileon.es/phon/phoncours.html>
71. WHO Expert Committee on Dental Health & World Health Organization. (1962). Standardization of reporting of dental diseases and conditions : report of an Expert Committee on Dental Health [meeting held in Geneva from 14 to 20 November 1961]. World Health Organization.
72. Hummel P, Guddack S. Psychosocial stress and adaptive functioning in children and adolescents suffering from hypohidrotic ectodermal dysplasia. *Pediatr Dermatol*. 1997;14(3):180-185.
73. Mack F, Schwahn C, Feine JS, et al. The impact of tooth loss on general health related to quality of life among elderly Pomeranians: results from the study of health in Pomerania (SHIP-O). *Int J Prosthodont*. 2005;18(5):414-419.
74. [https://www.orpha.net/consor4.01/www/cgi-bin/Disease_Search.php?lng=EN&data_id=18394&Disease_Disease_Search_diseaseGroup=isolated-cleft-lip&Disease_Disease_Search_diseaseType=Pat&Disease\(s\)/group%20of%20diseases=Isolated-cleft-lip&title=Isolated%20cleft%20lip&search=Disease_Search_Simple](https://www.orpha.net/consor4.01/www/cgi-bin/Disease_Search.php?lng=EN&data_id=18394&Disease_Disease_Search_diseaseGroup=isolated-cleft-lip&Disease_Disease_Search_diseaseType=Pat&Disease(s)/group%20of%20diseases=Isolated-cleft-lip&title=Isolated%20cleft%20lip&search=Disease_Search_Simple)
75. [https://www.orpha.net/consor4.01/www/cgi-bin/Disease_Search.php?lng=EN&data_id=17077&Disease_Disease_Search_diseaseGroup=cleft-lip-alveolus&Disease_Disease_Search_diseaseType=Pat&Disease\(s\)/group%20of%20diseases=Cleft-lip-and-alveolus&title=Cleft%20lip%20and%20alveolus&search=Disease_Search_Simple](https://www.orpha.net/consor4.01/www/cgi-bin/Disease_Search.php?lng=EN&data_id=17077&Disease_Disease_Search_diseaseGroup=cleft-lip-alveolus&Disease_Disease_Search_diseaseType=Pat&Disease(s)/group%20of%20diseases=Cleft-lip-and-alveolus&title=Cleft%20lip%20and%20alveolus&search=Disease_Search_Simple)
76. Abualfaraj R, Daly B, McDonald F, Scambler S. Cleft lip and palate in context: Learning from, and adding to, the sociological literature on long-term conditions. *Health (London)*. 2018;22(4):372-388.

77. Ranta R. A review of tooth formation in children with cleft lip/palate. *Am J Orthod Dentofacial Orthop.* 1986;90(1):11-18.
78. Howe BJ, Cooper ME, Vieira AR, et al. Spectrum of Dental Phenotypes in Nonsyndromic Orofacial Clefting. *J Dent Res.* 2015;94(7):905-912.
79. [https://www.orpha.net/consor4.01/www/cgi-bin/Disease_Search.php?lng=EN&data_id=18395&Disease_Disease_Search_diseaseGroup=cleft-lip-alveolus&Disease_Disease_Search_diseaseType=Pat&Disease\(s\)/group%20of%20diseases=Cleft-lip-palate&title=Cleft%20lippalate&search=Disease_Search_Simple](https://www.orpha.net/consor4.01/www/cgi-bin/Disease_Search.php?lng=EN&data_id=18395&Disease_Disease_Search_diseaseGroup=cleft-lip-alveolus&Disease_Disease_Search_diseaseType=Pat&Disease(s)/group%20of%20diseases=Cleft-lip-palate&title=Cleft%20lippalate&search=Disease_Search_Simple)
80. Alonso N, Lima J.E, de Andrade Lima H.L, Jenny H.E. *Cleft Palate: Anatomy and Surgery.* Springer, Cham. 2018 Mar 9; 139-154
81. https://www.orpha.net/consor/cgi-bin/OC_Exp.php?lng=FR&Expert=79373
82. Cluzeau C, Hadj-Rabia S, Jambou M, et al. Only four genes (EDA1, EDAR, EDARADD, and WNT10A) account for 90% of hypohidrotic/anhidrotic ectodermal dysplasia cases. *Hum Mutat.* 2011;32(1):70-72.
83. <https://www.nfed.org/learn/symptoms/>
84. <https://pocketdentistry.com/41-missing-teeth-and-extra-teeth/>
85. Traitement implantoprothétique de l'adulte atteint d'agénésies dentaires multiples liées à une maladie rare. Evaluation des actes associés à la chirurgie pré-implantaire, à la pose d'implants et à la pose d'une prothèse amovible surpa- implantaire. *Cadrage.* Haute Autorité de Santé. Avril 2010.
86. Hobkirk JA, Nohl F, Bergendal B, Storhaug K, Richter MK. The management of ectodermal dysplasia and severe hypodontia. International conference statements. *J Oral Rehabil.* 2006;33(9):634-637.
87. Pinheiro M, Freire-Maia N. Ectodermal dysplasias: a clinical classification and a causal review. *Am J Med Genet.* 1994;53(2):153-162.
88. https://www.orpha.net/consor/cgi-bin/OC_Exp.php?Expert=238468&lng=FR
89. https://www.orpha.net/consor/cgi-bin/OC_Exp.php?lng=FR&Expert=464
90. [https://www.orpha.net/consor/cgi-bin/Disease_Search.php?lng=FR&data_id=1864&Disease_Disease_Search_diseaseGroup=EEC&Disease_Disease_Search_diseaseType=Pat&Maladie\(s\)/groupes%20de%20maladies=Syndrome-EEC&title=Syndrome%20EEC&search=Disease_Search_Simple](https://www.orpha.net/consor/cgi-bin/Disease_Search.php?lng=FR&data_id=1864&Disease_Disease_Search_diseaseGroup=EEC&Disease_Disease_Search_diseaseType=Pat&Maladie(s)/groupes%20de%20maladies=Syndrome-EEC&title=Syndrome%20EEC&search=Disease_Search_Simple)
91. Acerbi AG, de Freitas C, de Magalhães MH. Prevalence of numeric anomalies in the permanent dentition of patients with Down syndrome. *Spec Care Dentist.* 2001;21(2):75-78.
92. [https://www.orpha.net/consor/cgi-bin/Disease_Search.php?lng=FR&data_id=967&Disease_Disease_Search_diseaseGroup=Van-der-Woude&Disease_Disease_Search_diseaseType=Pat&Maladie\(s\)/groupes%20de%20maladies=Syndrome-de-Van-der-Woude&title=Syndrome%20de%20Van%20der%20Woude&search=Disease_Search_Simple](https://www.orpha.net/consor/cgi-bin/Disease_Search.php?lng=FR&data_id=967&Disease_Disease_Search_diseaseGroup=Van-der-Woude&Disease_Disease_Search_diseaseType=Pat&Maladie(s)/groupes%20de%20maladies=Syndrome-de-Van-der-Woude&title=Syndrome%20de%20Van%20der%20Woude&search=Disease_Search_Simple)
93. [https://www.orpha.net/consor/cgi-bin/Disease_Search.php?lng=FR&data_id=293&Disease_Disease_Search_diseaseGroup=Treacher-Collins&Disease_Disease_Search_diseaseType=Pat&Maladie\(s\)/groupes%20de%20maladies=Syndrome-de-Treacher-Collins&title=Syndrome%20de%20Treacher-Collins&search=Disease_Search_Simple](https://www.orpha.net/consor/cgi-bin/Disease_Search.php?lng=FR&data_id=293&Disease_Disease_Search_diseaseGroup=Treacher-Collins&Disease_Disease_Search_diseaseType=Pat&Maladie(s)/groupes%20de%20maladies=Syndrome-de-Treacher-Collins&title=Syndrome%20de%20Treacher-Collins&search=Disease_Search_Simple)
94. Traitement implantoprothétique de l'adulte atteint d'agénésies dentaires multiples liées à une maladie rare. Evaluation des actes associés à la chirurgie pré-implantaire, à la pose d'implants et à la pose d'une

prothèse amovible surpa- implantaire. Rapport d'évaluation technologique. Haute Autorité de Santé. Juillet 2010.

95. Hobson RS, Carter NE, Gillgrass TJ, et al. The interdisciplinary management of hypodontia: the relationship between an interdisciplinary team and the general dental practitioner. Br Dent J. 2003;194(9):479-482.

96. Kramer FJ, Baethge C, Tschernitschek H. Implants in children with ectodermal dysplasia: a case report and literature review. Clin Oral Implants Res. 2007;18(1):140-146.

97. Muller-Bolla M. Fiches pratiques d'odontologie pédiatrique. Rueil-Malmaison : Edition CdP. 2014; 238-243

98. <https://solidarites-sante.gouv.fr/soins-et-maladies/prises-en-charge-specialisees/maladies-rares/article/l-offre-de-soins>

99. Traitement implantoprothétique de l'adulte atteint d'agénésies dentaires multiples liées à une maladie rare. Evaluation des actes associés à la chirurgie pré-implantaire, à la pose d'implants et à la pose d'une prothèse amovible surpa- implantaire. Avis sur les actes. Haute Autorité de Santé. Juillet 2010.

100. Lauwers L, Wojcik T, Delbarre A, Movaghar R, Ferri J. L'oligodontie: stratégie thérapeutique à partir de 30 cas [Hypodontia: therapeutic strategy elaborated from 30 cases]. Rev Stomatol Chir Maxillofac. 2009;110(5):263-268.

101. Pose d'une prothèse amovible de 3 à 10 dents en denture temporaire, mixte, ou permanente, incomplète. Haute Autorité de Santé. Avril 2006.

102. Meechan JG, Carter NE, Gillgrass TJ, et al. Interdisciplinary management of hypodontia: oral surgery. Br Dent J. 2003;194(8):423-427.

103. Gouedar C, Joseph C, D'Arbonne F. La fluoruration topique au cabinet dentaire. Profession Assistant(e) Dentaire. 2020 Mar; 28-31

104. <https://www.portlandbraces.com/child-need-band-loop-appliance/>

105. https://www.orpha.net/consor/cgi-bin/Clinics_Networks.php?lng=FR&data_id=113160&title=T%C3%80TECOU%20-%20Fili%20E8re%20de%20sant%20E9%20maladies%20rares%20-%20maladies%20rares%20de%20la%20t%20EAt%20du%20cou%20et%20des%20dents&search=Disease_Search_Simple

106. Traitement des agénésies dentaires multiples liées aux dysplasies ectodermiques ou à d'autres maladies rares, chez l'enfant atteint d'oligodontie, avec pose de 2 implants (voire 4 maximum) uniquement dans la région antérieures mandibulaire, au-delà de 6 ans, et ce jusqu'à la fin de la croissance, après échec ou intolérance de la prothèse conventionnelle. Haute Autorité de Santé. Décembre 2006.

107. F Clauss, F Obry, J-C Dahlet, M Metz, M-C Manière. Pose d'implants chez les jeunes enfants - Indications et contre-indications. La Lettre de de la Stomatologie. <https://journal-stomato-implanto.com/content/pose-dimplants-chez-les-jeunes-enfants-indications-et-contre-indications-ls71-20161009-0841>

108. Thilander B, Odman J, Gröndahl K, Friberg B. Osseointegrated implants in adolescents. An alternative in replacing missing teeth?. Eur J Orthod. 1994;16(2):84-95.

109. Borrie F, Bearn D. Interceptive orthodontics--current evidence-based best practice. Dent Update. 2013;40(6):442-450.

110. Czochrowska EM, Stenvik A, Album B, Zachrisson BU. Autotransplantation of premolars to replace maxillary incisors: a comparison with natural incisors. Am J Orthod Dentofacial Orthop. 2000;118(6):592-600.

111. <https://www.ameli.fr/medecin/exercice-liberal/prescription-prise-charge/situation-patient-ald-affection-longue-duree/definition-ald>

112. S. Legris, S. Toupenay. Maladies rares : rôle de l'orthodontiste dans la prise en charge de la réhabilitation implantaire. Rev Orthop Dento Faciale 2014;48:420-424.

113. <https://www.ameli.fr/chirurgien-dentiste/exercice-liberal/prescription-prise-charge/soin-agenesies/soin-agenesies>

114. <https://www.o-rares.com/demarches-administratives>

115. <https://www.ameli.fr/medecin/exercice-liberal/prescription-prise-charge/situation-patient-ald-affection-longue-duree/definition-ald>

Serment d'Hippocrate

En présence des Maîtres de cette Faculté, de mes chers condisciples, devant l'effigie d'Hippocrate,

Je promets et je jure, au nom de l'Être Suprême, d'être fidèle aux lois de l'Honneur et de la probité dans l'exercice de La Médecine Dentaire.

Je donnerai mes soins gratuits à l'indigent et n'exigerai jamais un salaire au-dessus de mon travail, je ne participerai à aucun partage clandestin d'honoraires.

Admis dans l'intérieur des maisons, mes yeux ne verront pas ce qui se passe, ma langue taira les secrets qui me seront confiés et mon état ne servira pas à corrompre les mœurs ni à favoriser le crime.

Je ne permettrai pas que des considérations de religion, de nation, de race, de parti ou de classe sociale viennent s'interposer entre mon Devoir et mon patient.

Je garderai le respect absolu de la vie humaine dès sa conception.

Même sous la menace, je n'admettrai pas de faire usage de mes connaissances médicales contre les lois de l'Humanité.

Respectueux et reconnaissant envers les Maîtres, je rendrai à leurs enfants l'instruction que j'ai reçue de leurs pères.

Que les hommes m'accordent leur estime si je suis fidèle à mes promesses,

Que je sois couvert d'opprobre et méprisé de mes confrères si j'y manque.



Approbation – Improbation

Les opinions émises par les dissertations présentées, doivent être considérées comme propres à leurs auteurs, sans aucune approbation ou improbation de la Faculté de Chirurgie dentaire (1).

Lu et approuvé,

Vu,
Nice, le

Le Président du jury,

Le Doyen de la Faculté de
Chirurgie Dentaire de l'UNS

Professeur

Professeur Laurence LUPI

(1) Les exemplaires destinés à la bibliothèque doivent être obligatoirement signés par le Doyen et par le Président du Jury.

Thomas ROMANI

AGENESIES ET OLIGODONTIES, PRISE EN CHARGE CHEZ L'ENFANT : LE POINT EN 2020

Thèse : Chirurgie Dentaire, Nice, 2020, n°42-57-20-15

Directeur de thèse : **Dr. JOSEPH Clara**

Mots-clés : agénésie, oligodontie, enfant, prise en charge pluridisciplinaire, prise en charge spécifique

Résumé:

Les agénésies dentaires sont fréquentes au sein de la population et leurs manifestations isolées ou associées à des syndromes sont très hétérogènes. Leur prise en charge chez les enfants nécessite une adaptation à la croissance pour tendre vers une normalité clinique et réhabiliter les fonctions.

Souvent, la complexité des cas nécessite l'intervention d'une équipe pluridisciplinaire. Il est impératif de réhabiliter la denture de l'enfant tout en accompagnant la croissance squelettique et l'éruption dentaire afin d'obtenir un éventail de possibilités prothétiques le plus grand possible à l'âge adulte.

Un diagnostic précoce est primordial pour une prise en charge optimale et un confort du patient.