



HAL
open science

Prise en charge du diverticule de Zenker : comparaison rétrospective multicentrique de la chirurgie ouverte et de l'endoscopie rigide avec l'endoscopie souple

Franz Rudler

► To cite this version:

Franz Rudler. Prise en charge du diverticule de Zenker : comparaison rétrospective multicentrique de la chirurgie ouverte et de l'endoscopie rigide avec l'endoscopie souple. Médecine humaine et pathologie. 2020. dumas-03041083

HAL Id: dumas-03041083

<https://dumas.ccsd.cnrs.fr/dumas-03041083>

Submitted on 4 Dec 2020

HAL is a multi-disciplinary open access archive for the deposit and dissemination of scientific research documents, whether they are published or not. The documents may come from teaching and research institutions in France or abroad, or from public or private research centers.

L'archive ouverte pluridisciplinaire **HAL**, est destinée au dépôt et à la diffusion de documents scientifiques de niveau recherche, publiés ou non, émanant des établissements d'enseignement et de recherche français ou étrangers, des laboratoires publics ou privés.



Distributed under a Creative Commons Attribution - NonCommercial - ShareAlike 4.0 International License

UNIVERSITE DE MONTPELLIER
FACULTE DE MEDECINE MONTPELLIER-NIMES

THESE

Pour obtenir le titre de
DOCTEUR EN MEDECINE

Présentée et soutenue publiquement

Par

Franz RUDLER

Le 13 octobre 2020

TITRE

Prise en charge du diverticule de Zenker : comparaison rétrospective multicentrique de la chirurgie ouverte et de l'endoscopie rigide avec l'endoscopie souple

Directeur de thèse : Dr Jean-Christophe VALATS

JURY

Président : Pr Pierre BLANC

Assesseurs :

Pr Philippe POUDEROUX

Pr Renaud GARREL

Dr Jean-Christophe VALATS

Membre invité :

Dr Mohamed RAMDANI

UNIVERSITE DE MONTPELLIER
FACULTE DE MEDECINE MONTPELLIER-NIMES

THESE

Pour obtenir le titre de
DOCTEUR EN MEDECINE

Présentée et soutenue publiquement

Par

Franz RUDLER

Le 13 octobre 2020

TITRE

Prise en charge du diverticule de Zenker : comparaison rétrospective multicentrique de la chirurgie ouverte et de l'endoscopie rigide avec l'endoscopie souple

Directeur de thèse : Dr Jean-Christophe VALATS

JURY

Président : Pr Pierre BLANC

Assesseurs :

Pr Philippe POUDEROUX

Pr Renaud GARREL

Dr Jean-Christophe VALATS

Membre invité :

Dr Mohamed RAMDANI

ANNEE UNIVERSITAIRE 2019 - 2020

PERSONNEL ENSEIGNANT

Professeurs Honoraires

ALLIEU Yves	CALLIS Albert	JAFFIOL Claude	NAVRATIL Henri
ALRIC Robert	CANAUD Bernard	JANBON Charles	OTHONIEL Jacques
ARNAUD Bernard	CHAPTAL Paul-André	JANBON François	PAGES Michel
ASTRUC Jacques	CIURANA Albert-Jean	JARRY Daniel	PEGURET Claude
AUSSILLOUX Charles	CLOT Jacques	JOURDAN Jacques	PELISSIER Jacques
AVEROUS Michel	COSTA Pierre	LAFFARGUE François	POUGET Régis
AYRAL Guy	D'ATHIS Françoise	LALLEMANT Jean Gabriel	PUJOL Henri
BAILLAT Xavier	DEMAILLE Jacques	LAMARQUE Jean-Louis	RABISCHONG Pierre
BALDET Pierre	DESCOMPS Bernard	LAPEYRIE Henri	RAMUZ Michel
BALDY-MOULINIER Michel	DIMEGLIO Alain	LE QUELLEC Alain	RIEU Daniel
BALMES Jean-Louis	DUBOIS Jean Bernard	LESBROS Daniel	ROCHFORT Henri
BALMES Pierre	DUJOLS Pierre	LOPEZ François Michel	ROUANET DE VIGNE LAVIT Jean Pierre
BANSARD Nicole	DUMAS Robert	LORIoT Jean	SAINT AUBERT Bernard
BAYLET René	DUMAZER Romain	LOUBATIERES Marie Madeleine	SANCHO-GARNIER Hélène
BILLIARD Michel	ECHENNE Bernard	MAGNAN DE BORNIER Bernard	SANY Jacques
BLARD Jean-Marie	FABRE Serge	MARY Henri	SEGNARBIEUX François
BLAYAC Jean Pierre	FREREBEAU Philippe	MATHIEU-DAUDE Pierre	SENAC Jean-Paul
BLOTMAN Francis	GALIFER René Benoît	MEYNADIER Jean	SERRE Arlette
BONNEL François	GODLEWSKI Guilhem	MICHEL François-Bernard	SOLASSOL Claude
BOURGEOIS Jean-Marie	GRASSET Daniel	MION Charles	THEVENET André
BRUEL Jean Michel	GUILHOU Jean- Jacques	MION Henri	VIDAL Jacques
BUREAU Jean-Paul	HERTAULT Jean	MIRO Luis	VISIÈRE Jean Pierre
BRUNEL Michel	HUMEAU Claude	NAVARRO Maurice	

Professeurs Emérites

ARTUS Jean-Claude	MARES Pierre
BLANC François	MAUDELONDE Thierry
BOULENGER Jean-Philippe	MAURY Michèle
BOURREL Gérard	MILLAT Bertrand
BRINGER Jacques	MONNIER Louis
CLAUSTRES Mireille	MOURAD Georges
DAURES Jean-Pierre	PREFAUT Christian
DAUZAT Michel	PUJOL Rémy
DAVY Jean-Marc	RIBSTEIN Jean
DEDET Jean-Pierre	SCHVED Jean-François
ELEDJAM Jean-Jacques	SULTAN Charles
GROLLEAU RAOUX Robe	TOUCHON Jacques
GUERRIER Bernard	UZIEL Alain
GUILLOT Bernard	VOISIN Michel
LANDAIS Paul	ZANCA Michel

Professeurs des Universités - Praticiens Hospitaliers

PU-PH de classe exceptionnelle

ALBAT Bernard	Chirurgie thoracique et cardiovasculaire
ALRIC Pierre	Chirurgie vasculaire ; médecine vasculaire (option chirurgie vasculaire)
BACCINO Eric	Médecine légale et droit de la santé
BASTIEN Patrick	Parasitologie et mycologie
BLAIN Hubert	Médecine interne ; gériatrie et biologie du vieillissement, médecine générale, addictologie
BONAFE Alain	Radiologie et imagerie médicale
CAPDEVILA Xavier	Anesthésiologie-réanimation et médecine péri-opératoire
CHAMMAS Michel	Chirurgie orthopédique et traumatologique
COLSON Pascal	Anesthésiologie-réanimation et médecine péri-opératoire
COMBE Bernard	Rhumatologie
COTTALORDA Jérôme	Chirurgie infantile
COUBES Philippe	Neurochirurgie
COURTET Philippe	Psychiatrie d'adultes ; addictologie
CRAMPETTE Louis	Oto-rhino-laryngologie
CRISTOL Jean Paul	Biochimie et biologie moléculaire
DE LA COUSSAYE Jean Emmanuel	Médecine d'urgence
DE WAZIERES Benoît	Médecine interne ; gériatrie et biologie du vieillissement, médecine générale, addictologie
DELAPORTE Eric	Maladies infectieuses ; maladies tropicales
DEMOLY Pascal	Pneumologie ; addictologie
DOMERGUE Jacques	Chirurgie viscérale et digestive
DUFFAU Hugues	Neurochirurgie
ELIAOU Jean François	Immunologie
FABRE Jean Michel	Chirurgie viscérale et digestive
FRAPIER Jean-Marc	Chirurgie thoracique et cardiovasculaire
HAMAMAH Samir	Biologie et Médecine du développement et de la reproduction ; gynécologie médicale



HEDON Bernard	Gynécologie-obstétrique ; gynécologie médicale
HERISSON Christian	Médecine physique et de réadaptation
JABER Samir	Anesthésiologie-réanimation et médecine péri-opératoire
JEANDEL Claude	Médecine interne ; gériatrie et biologie du vieillissement, médecine générale, addictologie
JONQUET Olivier	Médecine intensive-réanimation
JORGENSEN Christian	Thérapeutique ; médecine d'urgence ; addictologie
KOTZKI Pierre Olivier	Biophysique et médecine nucléaire
LABAUGE Pierre	Neurologie
LARREY Dominique	Gastroentérologie ; hépatologie ; addictologie
LEFRANT Jean-Yves	Anesthésiologie-réanimation et médecine péri-opératoire
LUMBROSO Serge	Biochimie et Biologie moléculaire
MARTY-ANE Charles	Chirurgie thoracique et cardiovasculaire
MERCIER Jacques	Physiologie
MESSNER Patrick	Cardiologie
MONDAIN Michel	Oto-rhino-laryngologie
MORIN Denis	Pédiatrie
PAGEAUX Georges-Philippe	Gastroentérologie ; hépatologie ; addictologie
PUJOL Pascal	Biologie cellulaire
QUERE Isabelle	Chirurgie vasculaire ; médecine vasculaire (option médecine vasculaire)
RENARD Eric	Endocrinologie, diabète et maladies métaboliques ; gynécologie médicale
REYNES Jacques	Maladies infectieuses, maladies tropicales
RIPART Jacques	Anesthésiologie-réanimation et médecine péri-opératoire
ROUANET Philippe	Cancérologie ; radiothérapie
SOTTO Albert	Maladies infectieuses ; maladies tropicales
TAOUREL Patrice	Radiologie et imagerie médicale
VANDE PERRE Philippe	Bactériologie-virologie ; hygiène hospitalière
YCHOU Marc	Cancérologie ; radiothérapie

PU-PH de 1^{re} classe

AGUILAR MARTINEZ Patricia	Hématologie ; transfusion
ASSENAT Éric	Gastroentérologie ; hépatologie ; addictologie
AVIGNON Antoine	Nutrition
AZRIA David	Cancérologie ; radiothérapie
BAGHDADLI Amaria	Pédopsychiatrie ; addictologie
BEREGI Jean-Paul	Radiologie et imagerie médicale
BLANC Pierre	Gastroentérologie ; hépatologie ; addictologie
BORIE Frédéric	Chirurgie viscérale et digestive
BOULOT Pierre	Gynécologie-obstétrique ; gynécologie médicale
CAMBONIE Gilles	Pédiatrie
CAMU William	Neurologie
CANOVAS François	Anatomie
CAPTIER Guillaume	Anatomie
CARTRON Guillaume	Hématologie ; transfusion
CAYLA Guillaume	Cardiologie
CHANQUES Gérard	Anesthésiologie-réanimation et médecine péri-opératoire
CORBEAU Pierre	Immunologie
COSTES Valérie	Anatomie et cytologie pathologiques
COULET Bertrand	Chirurgie orthopédique et traumatologique
CYTEVAL Catherine	Radiologie et imagerie médicale
DADURE Christophe	Anesthésiologie-réanimation et médecine péri-opératoire
DAUVILLIERS Yves	Physiologie
DE TAYRAC Renaud	Gynécologie-obstétrique, gynécologie médicale
DE VOS John	Histologie, embryologie et cytogénétique
DEMARIA Roland	Chirurgie thoracique et cardio-vasculaire



DEREURE Olivier	Dermatologie - vénéréologie
DROUPY Stéphane	Urologie
DUCROS Anne	Neurologie
DUPEYRON Arnaud	Médecine physique et de réadaptation
FESLER Pierre	Médecine interne ; gériatrie et biologie du vieillissement, médecine générale, addictologie
GARREL Renaud	Oto-rhino-laryngologie
GENEVIEVE David	Génétique
HAYOT Maurice	Physiologie
KLOUCHE Kada	Médecine intensive-réanimation
KOENIG Michel	Génétique
LAFFONT Isabelle	Médecine physique et de réadaptation
LAVABRE-BERTRAND Thierry	Histologie, embryologie et cytogénétique
LAVIGNE Jean-Philippe	Bactériologie-virologie ; hygiène hospitalière
LE MOING Vincent	Maladies infectieuses ; maladies tropicales
LECLERCQ Florence	Cardiologie
LEHMANN Sylvain	Biochimie et biologie moléculaire
MARIANO-GOULART Denis	Biophysique et médecine nucléaire
MATECKI Stéfan	Physiologie
MEUNIER Laurent	Dermato-vénéréologie
MOREL Jacques	Rhumatologie
NAVARRO Francis	Chirurgie viscérale et digestive
NOCCA David	Chirurgie viscérale et digestive
PETIT Pierre	Pharmacologie fondamentale ; pharmacologie clinique ; addictologie
PERNEY Pascal	Médecine interne ; gériatrie et biologie du vieillissement, médecine générale, addictologie
PRUDHOMME Michel	Anatomie
PUJOL Jean Louis	Pneumologie ; addictologie
PURPER-OUAKIL Diane	Pédopsychiatrie ; addictologie



TOUITOU Isabelle

Génétique

TRAN Tu-Anh

Pédiatrie

VERNHET Hélène

Radiologie et imagerie médicale

PU-PH de 2ème classe

BOURDIN Arnaud

Pneumologie ; addictologie

CANAUD Ludovic

Chirurgie vasculaire ; médecine vasculaire (option chirurgie vasculaire)

CAPDEVIELLE Delphine

Psychiatrie d'Adultes ; addictologie

CLARET Pierre-Géraud

Médecine d'urgence

COLOMBO Pierre-Emmanuel

Cancérologie ; radiothérapie

COSTALAT Vincent

Radiologie et imagerie médicale

CUVILLON Philippe

Anesthésiologie-réanimation et médecine péri-opératoire

DAIEN Vincent

Ophthalmologie

DORANDEU Anne

Médecine légale et droit de la santé

FAILLIE Jean-Luc

Pharmacologie fondamentale ; pharmacologie clinique ; addictologie

FUCHS Florent

Gynécologie-obstétrique ; gynécologie médicale

GABELLE DELOUSTAL Audrey

Neurologie

GAUJOUX Viala Cécile

Rhumatologie

GODREUIL Sylvain

Bactériologie-virologie ; hygiène hospitalière

GUILLAUME Sébastien

Psychiatrie d'adultes ; addictologie

GUILPAIN Philippe

Médecine Interne, gériatrie et biologie du vieillissement; addictologie

GUIU Boris

Radiologie et imagerie médicale

HERLIN Christian

Chirurgie plastique, reconstructrice et esthétique, brulologie

HOUEDE Nadine

Cancérologie ; radiothérapie

JACOT William

Cancérologie ; Radiothérapie

JUNG Boris

Médecine intensive-réanimation

KALFA Nicolas

Chirurgie infantile



KOUYOUMDJIAN Pascal

Chirurgie orthopédique et traumatologique

LACHAUD Laurence

Parasitologie et mycologie

LALLEMANT Benjamin

Oto-rhino-laryngologie

LE QUINTREC DONNETTE Moglie

Néphrologie

LETOUZEY Vincent

Gynécologie-obstétrique ; gynécologie médicale

LONJON Nicolas

Neurochirurgie

LOPEZ CASTROMAN Jorge

Psychiatrie d'Adultes ; addictologie

LUKAS Cédric

Rhumatologie

MAURY Philippe

Chirurgie orthopédique et traumatologique

MILLET Ingrid

Radiologie et imagerie médicale

MORANNE Olivier

Néphrologie

MURA Thibault

Biostatistiques, informatique médicale et technologies de la communication

NAGOT Nicolas

Biostatistiques, informatique médicale et technologies de la communication

PANARO Fabrizio

Chirurgie viscérale et digestive

PARIS Françoise

Biologie et médecine du développement et de la reproduction ; gynécologie médicale

PASQUIE Jean-Luc

Cardiologie

PELLESTOR Franck

Histologie, embryologie et cytogénétique

PEREZ MARTIN Antonia

Chirurgie vasculaire ; médecine vasculaire (option médecine vasculaire)

POUDEROUX Philippe

Gastroentérologie ; hépatologie ; addictologie

RIGAU Valérie

Anatomie et cytologie pathologiques

RIVIER François

Pédiatrie

ROGER Pascal

Anatomie et cytologie pathologiques

ROSSI Jean François

Hématologie ; transfusion

ROUBILLE François

Cardiologie

SEBBANE Mustapha

Médecine d'urgence

SIRVENT Nicolas

Pédiatrie

SOLASSOL Jérôme

Biologie cellulaire



STOEBNER Pierre	Dermato-vénérologie
SULTAN Ariane	Nutrition
THOUVENOT Éric	Neurologie
THURET Rodolphe	Urologie
VENAIL Frédéric	Oto-rhino-laryngologie
VILLAIN Max	Ophthalmologie
VINCENT Denis	Médecine interne ; gériatrie et biologie du vieillissement, médecine générale, addictologie
VINCENT Thierry	Immunologie
WOJTUSCISZYN Anne	Endocrinologie-diabétologie-nutrition

PROFESSEURS DES UNIVERSITES

1^{re} classe :

COLINGE Jacques (Cancérologie, Signalisation cellulaire et systèmes complexes)

2^{ème} classe :

LAOUDJ CHENIVESSE Dalila (Biochimie et biologie moléculaire)

VISIER Laurent (Sociologie, démographie)

PROFESSEURS DES UNIVERSITES - Médecine générale

1^{re} classe :

LAMBERT Philippe

2^{ème} classe :

AMOUYAL Michel

PROFESSEURS ASSOCIES - Médecine Générale

CLARY Bernard

DAVID Michel

GARCIA Marc

PROFESSEURS ASSOCIES - Médecine

BESSIS Didier (Dermato-vénéréologie)

MEUNIER Isabelle (Ophtalmologie)

MULLER Laurent (Anesthésiologie-réanimation et médecine péri-opératoire)

PERRIGAULT Pierre-François (Anesthésiologie-réanimation et médecine péri-opératoire)

QUANTIN Xavier (Pneumologie)

ROUBERTIE Agathe (Pédiatrie)

VIEL Eric (Soins palliatifs et traitement de la douleur)

Maîtres de Conférences des Universités - Praticiens Hospitaliers

MCU-PH Hors classe

BADIOU Stéphanie	Biochimie et biologie moléculaire
BOULLE Nathalie	Biologie cellulaire
CACHEUX-RATABOUL Valère	Génétique
CARRIERE Christian	Bactériologie-virologie ; hygiène hospitalière
CHARACHON Sylvie	Bactériologie-virologie ; hygiène hospitalière
FABBRO-PERAY Pascale	Epidémiologie, économie de la santé et prévention
GIANSILY-BLAIZOT Muriel	Hématologie ; transfusion
HILLAIRE-BUYS Dominique	Pharmacologie fondamentale ; pharmacologie clinique ; addictologie
PUJOL Joseph	Anatomie
RICHARD Bruno	Médecine palliative
RISPAIL Philippe	Parasitologie et mycologie
SEGONDY Michel	Bactériologie-virologie ; hygiène hospitalière

MCU-PH de 1^{re} classe

BERTRAND Martin	Anatomie
BOUDOUSQ Vincent	Biophysique et médecine nucléaire
BOURGIER Céline	Cancérologie ; Radiothérapie
BRET Caroline	Hématologie biologique
COSSEE Mireille	Génétique
GIRARDET-BESSIS Anne	Biochimie et biologie moléculaire
LAVIGNE Géraldine	Hématologie ; transfusion
LESAGE François-Xavier	Médecine et Santé au Travail
MATHIEU Olivier	Pharmacologie fondamentale ; pharmacologie clinique ; addictologie
MENJOT de CHAMPFLEUR Nicolas	Radiologie et imagerie médicale
MOUZAT Kévin	Biochimie et biologie moléculaire
OLIE Emilie	Psychiatrie d'adultes ; addictologie
PANABIERES Catherine	Biologie cellulaire
PHILIBERT Pascal	Biologie et médecine du développement et de la reproduction ; gynécologie médicale
RAVEL Christophe	Parasitologie et mycologie
SCHUSTER-BECK Iris	Physiologie
STERKERS Yvon	Parasitologie et mycologie
THEVENIN-RENE Céline	Immunologie
TUAILLON Edouard	Bactériologie-virologie ; hygiène hospitalière

MCU-PH de 2^{ème} classe

CHIRIAC Anca	Immunologie
DE JONG Audrey	Anesthésiologie-réanimation et médecine péri-opératoire
DU THANH Aurélie	Dermato-vénérologie
GOUZI Farès	Physiologie



HERRERO Astrid

Chirurgie viscérale et digestive

JEZIORSKI Éric

Pédiatrie

KUSTER Nils

Biochimie et biologie moléculaire

MAKINSON Alain

Maladies infectieuses, Maladies tropicales

PANTEL Alix

Bactériologie-virologie ; hygiène hospitalière

PERS Yves-Marie

Thérapeutique; addictologie

ROUBILLE Camille

Médecine interne ; gériatrie et biologie du vieillissement ;
addictologie

SZABLEWSKY

Anatomie et cytologie pathologiques

Maîtres de Conférences des Universités - Médecine Générale

MCU-MG de 1^{re} classe

COSTA David

MCU-MG de 2^{ème} classe

FOLCO-LOGNOS Béatrice

OUDE ENGBERINK Agnès

Maîtres de Conférences associés - Médecine Générale

LOPEZ Antonio

MILLION Elodie

PAVAGEAU Sylvain

REBOUL Marie-Catherine

SERAYET Philippe



Praticiens Hospitaliers Universitaires

BARATEAU Lucie	Physiologie
BASTIDE Sophie	Epidémiologie, économie de la santé et prévention
DAIEN Claire	Rhumatologie
GATINOIS Vincent	Histologie, embryologie et cytogénétique
GOULABCHAND Radjiv	Médecine interne ; gériatrie et biologie du vieillissement ; addictologie
LATTUCA Benoit	Cardiologie
MIOT Stéphanie	Médecine interne ; gériatrie et biologie du vieillissement ; addictologie
PINETON DE CHAMBRUN Guillaume	Gastroentérologie ; hépatologie ; addictologie
SOUCHE François-Régis	Chirurgie viscérale et digestive

TABLE DES MATIERES

Remerciements	17
Abréviations	20
INTRODUCTION	21
Historique.....	21
Epidémiologie	21
Physiopathologie	22
Evolution et classification	23
Symptomatologie & complication	24
Diagnostic	25
Traitements.....	26
Chirurgie ouverte	26
Endoscopie rigide.....	29
Endoscopie souple	33
Comparaison des différentes techniques.....	35
ARTICLE	37
Introduction.....	37
Matériel et méthode	39
Résultats	42
Discussion	50
Conclusion.....	53
References de l'introduction.....	54
References de l'article	60
Appendice	63
RESUME	66

REMERCIEMENTS

Au Professeur Pierre BLANC, président du jury

Merci de me faire l'honneur de présider mon jury.

C'est un grand plaisir et une expérience enrichissante d'être interne dans votre service.

Merci également de m'accorder votre confiance pour mes futures fonctions.

Au docteur Jean-Christophe VALATS, directeur de thèse :

Merci de m'avoir proposé ce travail intéressant, de ta confiance, de ton soutien dans les étapes de cette thèse et pour mon projet professionnel.

Ta patience, tes connaissances, et ton habilité au maniement de l'endoscope sont des modèles pour moi.

Merci pour ton compagnonnage, pour toutes les choses que tu m'as transmises, tu es pour moi un véritable père de l'endoscopie.

Au professeur Philippe POUDEROUX

Merci de m'avoir fait l'honneur de juger mon travail et d'apporter votre expérience sur ce sujet.

Merci pour votre aide dans la réalisation de ce travail, pour l'inclusion des patients nîmois.

Au professeur Renaud GARREL

A qui j'exprime ma gratitude d'avoir accepté de faire partie du jury de ma thèse.

Au docteur Mohamed RAMDANI

Je suis très sensible à l'honneur que vous me faites en acceptant d'être membre de ce jury.

Merci pour toutes les connaissances acquises dans votre service, pour l'accès au bloc. Merci également pour votre disponibilité pour l'inclusion des patients biterrois.

Veuillez trouver ici l'assurance de mon amitié.

Aux médecins de Montpellier,

A Guillaume et Michaël (et ses légendaires visites!), votre engagement auprès des étudiants est inspirateur, je suis très heureux d'intégrer votre équipe!

Au professeur Pageaux, Romain, Steph, Magda, un grand merci pour votre gentillesse et votre implication pour la formation des internes.

Aux médecins de Nîmes

Valérie, Camille, Ludo, Jean-François et le Dr Ribard,

Pour ce premier semestre dans une équipe très sympathique avec un encadrement optimal!

Aux médecins de Béziers,

Constance, Ana, Marie-Pierre et Yann, avec qui j'ai passé un très bon semestre.

Aux médecins de l'IPC

Au Dr Giovannini,

Merci de m'avoir accueilli si chaleureusement dans votre magnifique unité. J'y ai pu découvrir l'endoscopie interventionnelle à une autre échelle!

A Christian, Fabrice et Jean-Philippe

Pour tout ce que j'ai appris à l'UEMCO, pour votre motivation à transmettre, votre gentillesse et votre simplicité. Vous êtes les exemples du médecin que je voudrais devenir demain.

A Béné, Roman, Gaspard, José, qui m'ont reçu tout bébé et qui m'ont fait tant grandir !

A Lucy, Marion, Victoria, Sarah, Barbara et Antoine qui m'ont beaucoup apporté et avec qui ont poursuivi mon éducation de gastro et su me supporter avec qui j'ai passé de supers moments. Sans oublier ceux que j'ai moins côtoyés, Lucile, Thomas et Arda.

A mes cointernes, Caro, Emilie, Flora, Lina, Anne, Claire, Héloïse, Mathilde, Najima, Candide, Sarah, Marine, Océane, Elaura, Raluca, Diana, Axenia, Dana, Nicolo, Baptiste, Nico, Max, Jules, Clément, Malek, Kevin et Karim. J'ai bien apprécié de travailler avec vous, et bien sûr aussi 😊

A mes amis,

Maxence & Camille, Clotilde, Clémence, Victorien tout simplement merci pour les bons moments passés ensemble. Et à tous les autres qui ne sont pas cités !!

A ma famille, maman, papa, c'est quand même "un peu" grâce à vous que j'en suis là.

A Ulrich et Sigrid, mes frères et sœurs préférés 😊

Et enfin, à Mama chérie, merci pour ton soutien inconditionnel, des relectures attentives, ton aide pour les statistiques, tu es un peu l'arc-boutant de ce travail... et du reste aussi.

ABRÉVIATIONS

RGO: Reflux Ggastro-Oesophagien

TOGD: Transit Oeso-Gastro-Duodéal

CO: Chirurgie Ouverte

ER: Endoscopie Rigide

ES: Endoscopie Souple

POEM: Per Oral Endoscopic Myotomy

Z-POEM: Zenker - Per Oral Endoscopic Myotomy

POES: Per Oral Endoscopic Septotomy

ESGE: European Society Of Gastrointestinal Endoscopy

CHU: Centre Hospitalo-Universitaire

ASA: American Society of Anesthesiologists

ORL: Otho-Rhino-Laryngologie

INTRODUCTION

HISTORIQUE

Le diverticule de Zenker est une hernie de muqueuse et d'adventice se formant au niveau du triangle de Killian, zone de faiblesse entre les muscles crico-pharyngiens et le muscle thyro-pharyngien.

Il a été décrit pour la première fois en 1769 lors d'une autopsie par Ludlow, un chirurgien anglais (1). Un anatomo-pathologiste allemand en 1877, le Dr Friedrich Albert Von Zenker, décrit un diverticule lié à une hyperpression œsophagienne sur 27 autopsies, il lui donna son nom(2).



Figure 1: Friedrich Albert Von Zenker

ÉPIDEMIOLOGIE

La prévalence du diverticule de Zenker se situe autour de 0.1% de la population occidentale avec une incidence avoisinant 2 patients pour 100 000 au royaume unis (3), chiffre probablement sous-estimé, une partie de la population touchée étant asymptomatique.

Cette pathologie touche majoritairement les personnes âgées, les symptômes apparaissent habituellement entre 70 et 80 ans. Une prédominance masculine avec un ratio de 1/5 est décrite.

L'incidence varie selon la région, un nombre plus important de cas est décrit dans le nord de l'Europe que dans le sud. (4)

PHYSIOPATHOLOGIE

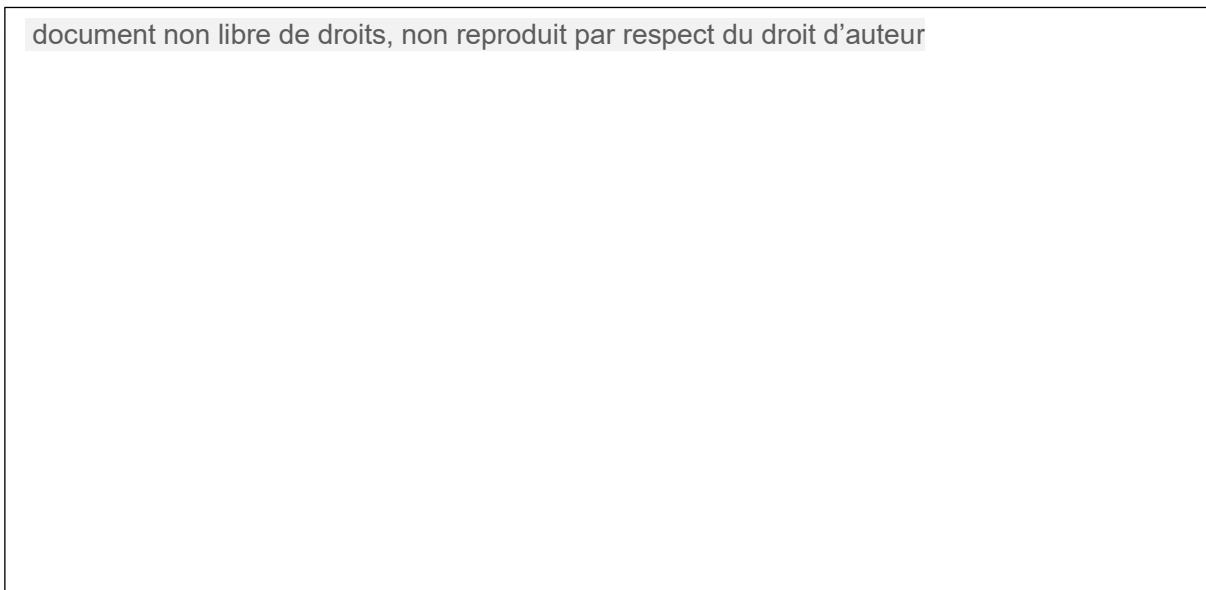

Figure 2: Physiologie de la formation du diverticule de Zenker

1: muscle thyro-pharyngien, 2: triangle de Killian; 3: muscle crico-pharyngien

La physiopathologie exacte de la formation du diverticule de Zenker n'est pas encore parfaitement élucidée. Les études réalisées sur les patients atteints de cette pathologie, à l'aide de manométrie et de vidéos de transit œsophagienne retrouvent une ouverture incomplète du sphincter œsophagien supérieur (lié à une altération de compliance du muscle cricopharyngé) provoquant une hyperpression dans l'hypopharynx provoquant elle-même une protrusion muqueuse et sous muqueuse d'une poche au travers du triangle de Killian, zone de faiblesse entre les muscles thyro-et cricopharyngiens (5,6). Au niveau histologique, une sclérose localisée au muscle crico-pharyngien a été décrite chez les patients touchés, pouvant expliquer le défaut de relaxation du muscle (7).

D'après les descriptions anatomique, un triangle de Kilian plus volumineux chez les sujets masculins, permet d'expliquer la surreprésentation des hommes chez les patients atteints de diverticules de Zenker (8).

Des études ont suggéré que le reflux acide prédispose indirectement à un diverticule de Zenker en augmentant la pression du sphincter œsophagien supérieur du fait de spasmes réactionnels à l'acidité (9).

EVOLUTION ET CLASSIFICATION

La taille du diverticule a tendance à augmenter au cours de son évolution, passant d'une simple protubérance, puis par un développement horizontal, et enfin à l'apparition d'un sac en position postéro inférieure par rapport au sphincter supérieur œsophagien et pouvant venir comprimer l'œsophage sous-jacent.

Plusieurs classifications ont été développées pour décrire l'évolution du diverticule de Zenker. Parmi elles, on peut citer les classifications de Lahey, de Moton & Bartley, de Van Overbeek & Groote ainsi que de Ponette.

document non libre de droits, non reproduit par respect du droit d'auteur

Figure 3: classifications de Lahey et de Ponette

SYMPTOMATOLOGIE & COMPLICATION

Les diverticules de Zenker peuvent être asymptomatiques. Une dysphagie oropharyngée peut être observée rapidement dans l'évolution de la maladie. Lorsque le sac pharyngé devient suffisamment grand pour retenir des contenus tels que du mucus, des médicaments, et de la nourriture, le patient peut se plaindre d'halitose, de borborygmes, d'apparition d'une masse dans le cou ou de régurgitation de nourriture et de liquides, pouvant occasionner de la toux (10). Dans de rares cas, le diverticule peut venir comprimer l'œsophage et occasionner une aphagie.(11).

Les complications des diverticules sont la pneumopathie d'inhalation, liée à la régurgitation des aliments dans les voies respiratoires, qui peut être récurrente. En cas de dysphagie prolongée, l'apparition d'une dénutrition. Une paralysie des cordes vocale liée à la compression du diverticule rempli d'aliments, l'apparition d'une fistule entre la poche et la trachée ont été décrites (12) (13). Des saignements liés à l'ulcération du pont muqueux entre l'œsophage et les diverticules ont été rapportés (14). La dégénérescence en cancer épidermoïde est une complication possible, mais rare du diverticule (15).

Symptômes	
Dysphagie	80%
Régurgitations	58%
Sensation de dyspnée	20%
Toux	18%
Sensation de gêne cervicale	21%
Perte de poids	23%
Autres	14%
Pathologies associées	
Pneumopathies	37%
Reflux gastro-oesophagien (RGO)	44%
Autres pathologies	52%

Tableau 1 : symptômes retrouvés chez les patients atteints de diverticule de Zenker. D'après Leut T. et al. Pathophysiology and treatment of Zenker Diverticulum. In: Yeo C, et al., eds Shackelford's Surgery of the Alimentary Tract. 7th ed. Philadelphia: Saunders; 2.13:336-348.

DIAGNOSTIC

Le diagnostic du diverticule de Zenker est classiquement réalisé à l'aide d'un transit œsophagien baryté mettant en évidence le diverticule.(16)

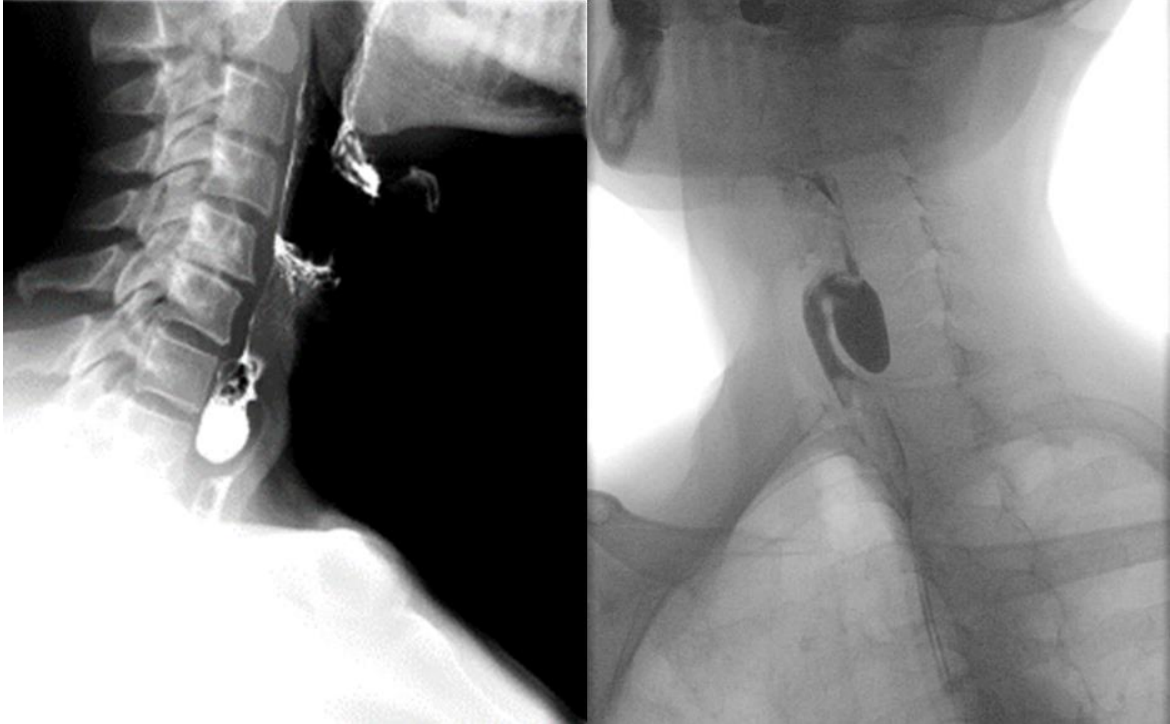


Figure 4: transit diagnostiquant un diverticule de Zenker ; CHU St Eloi; Dr Carole ALLIMANT

L'évaluation endoscopique est utile pour éliminer le risque de néoplasie sous-jacente, pour apprécier la morphologie, les dimensions ainsi que la présence d'inflammation au niveau du diverticule.

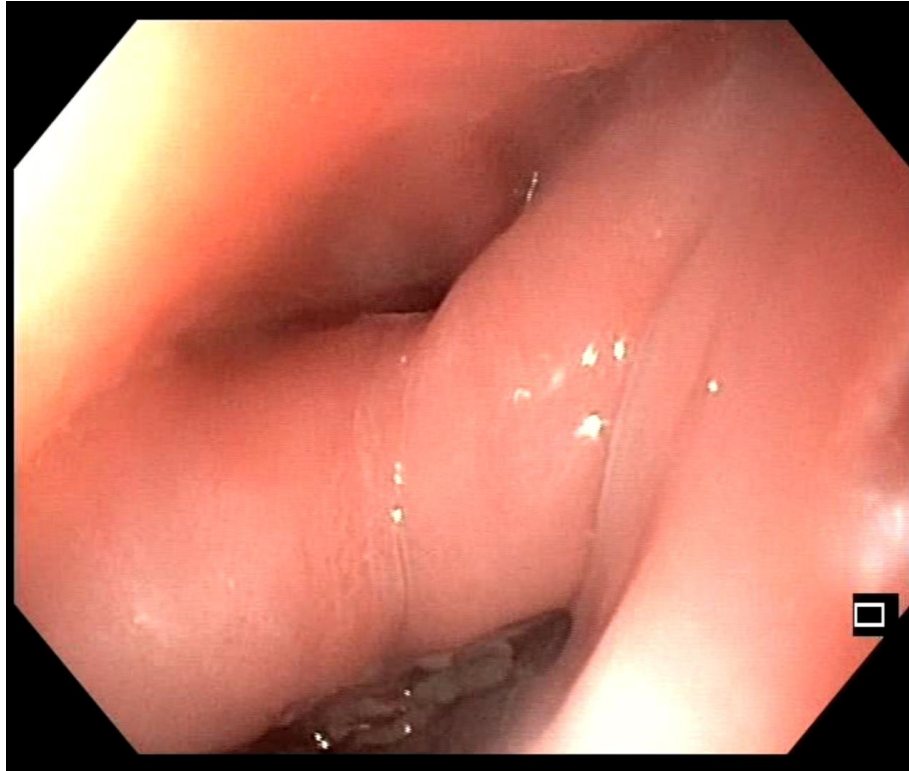


Figure 5: visualisation endoscopique d'un diverticule de Zenker. En haut l'orifice œsophagien, en bas l'orifice du diverticule avec débris alimentaires, le septum du muscle crico-pharyngien est situé entre les deux orifices.

CHU St Eloi, Dr Jean-Christophe VALATS

TRAITEMENTS

Seuls les diverticules de Zenker symptomatiques sont éligibles à une prise en charge thérapeutique.

Il existe actuellement trois traitements interventionnels pour la prise en charge de cette pathologie : la chirurgie ouverte, l'endoscopie rigide et l'endoscopie flexible (17).

CHIRURGIE OUVERTE

La résection chirurgicale du diverticule de Zenker a été décrite pour la première fois par Wheeler en 1886 (18). Les techniques ont depuis évolués avec l'ajout d'une myotomie du muscle cricopharyngien à la diverticulectomie. Une diverticulopexie ou une inversion du diverticule peut également être réalisé à la place de la diverticulectomie pour les diverticules de petite taille.

La myotomie paraît nécessaire pour faire diminuer l'hyperpression pharyngée à l'origine du diverticule. Skinner et Zuckerbraun (19) ont rapporté que la plupart des patients présentant une récurrence précoce n'avaient pas de myotomie cricopharyngée adéquate. Une étude plus récente de Gutschow et al. (20) en 2002 a comparé la diverticulotomie ouverte avec d'autres approches ouvertes avec, ils ont remarqué que la diverticulotomie sans myotomie pouvait prédisposer au développement d'une fistule postopératoire et à la récurrence.

Classiquement, une incision cervicale gauche ouverte est généralement réalisée sous anesthésie générale. Le diverticule est ensuite libéré et suivi d'une myotomie cricopharyngée. De plus, le diverticule est soit réséqué (diverticulotomie), soit de manière plus conservatrice, suspendu et fixé sur la paroi hypopharyngée (diverticulopexie) ou invaginé dans l'œsophage lui-même (inversion diverticulaire). La diverticulotomie permet de réduire la carcinogénèse potentielle liée au diverticule de Zenker et évite en cas de volumineux diverticule une dysphagie liée à la diverticulopexie (21). La diverticulopexie quant à elle permet d'éviter la réalisation d'un orifice œsophagien devant être suturé ou agrafé et donc diminue le risque de fistule et rend l'hospitalisation plus courte et la réalimentation plus précoce (20).

document non libre de droits, non reproduit par respect du droit d'auteur

Figure 6: diverticectomie chirurgicale

Figure 7: divertilopexie

Figure 8: invagination du diverticule

Le succès technique a été obtenu chez 80 à 100% des patients. La médiastinite, la paralysie des cordes vocales, la fistule pharyngocutanée, la sténose oesophagienne sont des complications des interventions chirurgicales ouvertes. Une revue de la littérature de 41 études portant sur plus de 2800 patients au total a montré une morbidité chirurgicale globale de 11%. Une infection cervicale est survenue dans 2% des cas, une fuite ou une perforation dans 3% et des lésions récurrentes du nerf laryngé dans 3% (22) .

ENDOSCOPIE RIGIDE

La procédure a été décrite pour la première fois en 1917 par Mosher, mais a été initialement abandonnée du fait des nombreuses complications de type médiastinite (23).

C'est dans les années 60 que la procédure endoscopique a été remise au gout du jour, la diverticulotomie par électrocoagulation permettant de réduire le risque de complications(24).

L'apparition du laser au CO₂ , ainsi que des agrafeuses automatiques ont permis par la suite d'améliorer encore ces techniques endoscopiques.

La procédure est réalisée sous anesthésie générale en décubitus dorsal. Une hyperextension du cou est nécessaire pour exposer la zone à traiter. Un diverticuloscope de Weerda est ensuite utilisé pour visualiser le septum séparant la cavité diverticulaire de la lumière œsophagienne. Les fibres musculaires du muscle cricopharyngé contenues par ce septum peuvent alors être découpées. Plusieurs modalités techniques existent.

document non libre de droits, non reproduit par respect du droit d'auteur

Figure 9: endoscopie rigide, mise en place du diverticuloscope

- L'électrocoagulation endoscopique, aussi appelé technique de Dohlman, la procédure dure environ 30 minutes, le septum est découpé à l'aide d'une pince électrocoagulante la division est ensuite réalisée à l'aide d'un couteau diathermique.
- La division du septum à l'aide d'un laser à CO₂ a supplanté la technique de Dohlman, le faisceau plus focalisé permet de réaliser moins de traumatisme tissulaire ainsi qu'un meilleur contrôle visuel.

document non libre de droits, non reproduit par respect du droit d'auteur

Figure 10: division du septum au laser CO2

- La découpe simultanée avec un agrafage automatique à l'aide d'un dispositif unique, est également une technique très utilisée. Elle permet de réduire l'incidence de perforation et de saignement ainsi que d'éviter des dommages thermiques au niveau du nerf récurrent.

document non libre de droits, non reproduit par respect du droit d'auteur

Figure 11: dispositif de découpe et d'agrafage automatique Ligasure®

Figure 12: découpe et agrafage d'un diverticule de Zenker à l'aide d'une pince Ligasure®

- L'utilisation d'un scalpel harmonique a également été décrite pour le traitement des diverticules de Zenker en endoscopie rigide (25), avec des résultats satisfaisants, cependant d'autres études sont nécessaires, notamment avec plus de suivi pour évaluer cette technique.

Globalement pour l'endoscopie rigide, le succès technique rapporté varie de 95 à 96% avec un succès clinique situé entre 63 et 100%.

La morbidité est d'environ 10%. Les complications les plus courantes sont les saignements, les lésions dentaires, les lésions de la muqueuse œsophagienne, l'apparition de fistule et des perforations. Des lésions du nerf laryngé ont également été rapportées avec des paralysies récurrentielles (22) (26) (27).

La principale limite de cette procédure, c'est qu'elle nécessite une hyperextension du cou, non réalisable pour tous les patients, notamment ceux atteints d'arthrose cervicale. Elle est également non réalisable pour les patients avec une petite ouverture de bouche. En cas de petit diverticules (<2cm), il existe un risque de myotomie incomplète.

ENDOSCOPIE SOUPLE

La procédure a été initialement décrite en 1995, elle consiste à venir découper le septum entre le diverticule et la lumière œsophagienne. Le septum est facilement exposé sans nécessiter d'hyper extension cervicale. La procédure peut se réaliser sous sédation simple, sans anesthésie (28,29). Plusieurs outils ont été évalués pour la découpe du septum : avec du plasma argon, une pince monopolaire, des couteaux de dissection pouvant avoir différentes formes (aiguille et crochet) (30–33). L'utilisation d'un capuchon ainsi que d'un surtube (appelé diverticuloscope) venant séparer les lumières du diverticule de l'œsophage a permis de stabiliser et d'améliorer l'exposition limitant ainsi les risques de perforation (10,34,35). Des clips peuvent être placés au sommet du sillon pour limiter le risque de perforation et d'hémorragies (33,36,37). La découpe du septum peut être insuffisante et nécessiter une reprise endoscopique pour compléter la procédure.

document non libre de droits, non reproduit par respect du droit d'auteur

Figure 13: diverticuloscope souple, Cook®

Le taux de succès technique retrouvé dans une revue de 23 études est de 99,4% avec un succès clinique de 87,9%. Près de la moitié des patients réfractaires au traitement initial étaient améliorés après une reprise endoscopique. Les saignements (6,6%) et la perforation (5,3%) étaient les 2 complications les plus courantes, tous les saignements ont été traité endoscopiquement ainsi que 83% des perforations. (38)

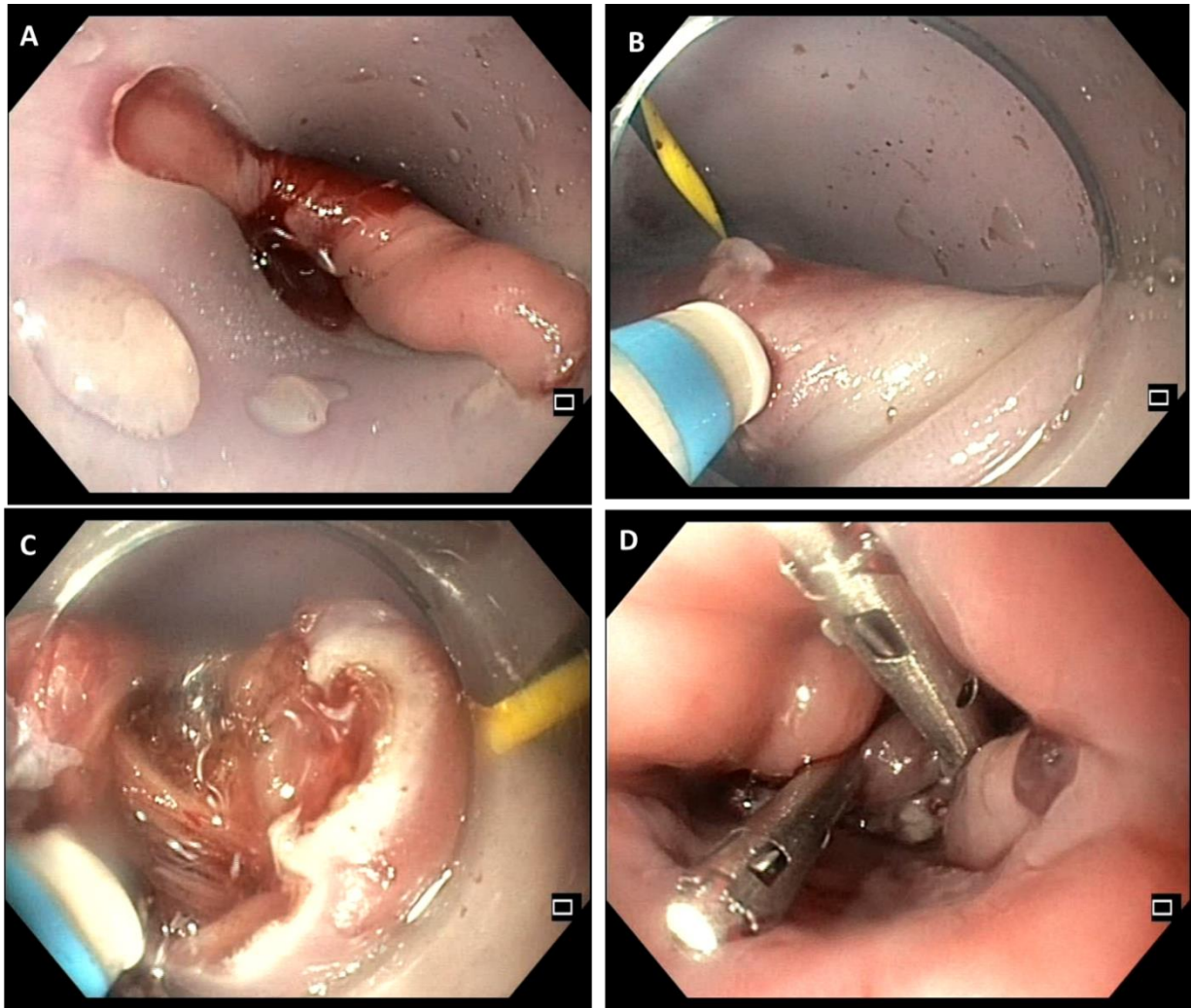


Figure 14: septotomie endoscopique d'un diverticule de Zenker; CHU St Eloi; Dr Jean-Christophe VALATS.

A: mise en place du diverticuloscope; B et C: découpe du septum à l'aide d'un couteau de dissection; D: mise en place de clips au sommet des berges de section

Une technique alternative de découpe du septum a été décrite, avec réalisation de deux incisions médianes parallèles et résection du collet de muscle restant entre les deux incisions à l'anse. Cette méthode permettrait une meilleure visualisation de la fenêtre de résection et rend possible une incision plus importante (39,40).

Récemment, en s'inspirant des POEM (Per Oral endoscopic Myotomy) œsophagiens et gastriques, la Z-POEM a été développée. Cette technique permet réaliser une myotomie complète du septum à l'aide d'un tunnel sous muqueux. Le fait que l'orifice muqueux soit à distance de la myotomie pourrait limiter les risques de médiastinite. Cette procédure paraît sûre et efficace, d'autres études sont nécessaires notamment

comparatives avec un suivi à long terme pour décider de la place de cette technique dans le traitement de cette pathologie (41–43) .

Une variante du Z-POEM, la « peroral endoscopic septotomy » (POES), avec réalisation du tunnel directement au sommet du septum, semble prometteuse pour les traitements des petits diverticules difficiles à traiter(44) .

COMPARAISON DES DIFFERENTES TECHNIQUES

Actuellement, aucune preuve solide ne permet de conclure de la supériorité d'une procédure par rapport à une autre, et les résultats varient considérablement selon les études en raison de critères d'inclusion variés, de la taille de l'échantillon, de la durée de la période de suivi et du pourcentage de perdus de vue.

Il n'existe pas à ce jour d'étude prospective comparant les approches endoscopiques et ouvertes. Les études rétrospectives réalisées comparant la chirurgie ouverte à l'endoscopie rigide, retrouvaient des taux de complications plus faibles pour les méthodes endoscopiques rigides avec une durée de procédure et une durée d'hospitalisation plus courte, au prix cependant d'un risque de récurrence plus élevé (22,26,45).

Une seule étude médico-économique a comparé les coûts totaux de la chirurgie ouverte par rapport à l'agrafage intraluminal. Les coûts d'instrumentation étaient plus élevés avec l'agrafage, mais la courte durée d'hospitalisation réduisait considérablement les coûts globaux. Des études avec un suivi à long terme sont cependant nécessaires (46) .

Une analyse rétrospective de l'endoscopie flexible par rapport à la technique d'agrafage, a révélée des résultats similaires en termes d'hospitalisation, de résolution de la dysphagie et de complications. A noter que l'outil d'agrafage peut être utilisé avec un diverticuloscope rigide ou à côté d'un endoscope flexible (47).

Une étude rétrospective comparant la chirurgie ouverte (31 patients) et l'endoscopie rigide (36 patients) retrouvait une durée d'hospitalisation ainsi qu'une durée opératoire plus longue avec la chirurgie ouverte qu'avec l'endoscopie rigide avec un

taux de complications similaire. Le nombre de récurrences était plus faible avec la chirurgie ouverte (48).

Deux méta-analyses ont comparé chez 3079 et 596 patients l'endoscopie rigide et la chirurgie ouverte. Elles concluent à des taux de réussite clinique significativement différents, 82% et 87% avec l'approche endoscopique contre 94% et 96% avec l'approche chirurgicale ouverte. Les taux de complications étaient de 7% et 9% avec le traitement endoscopique contre 11% et 15% avec l'approche chirurgicale ouverte, la différence étant significative (45,49) .

Plus récemment, une étude rétrospective lyonnaise, comprenant 106 patients, a comparé l'endoscopie souple aux chirurgies ouvertes et endoscopie rigide. Les approches endoscopiques, flexibles et rigides, étaient associées à un temps plus court d'hospitalisation. La qualité de vie postopératoire était meilleure après endoscopie flexible et cervicotomie ouverte qu'après endoscopie rigide (40).

Enfin, les recommandations de 2020 de l'European Society of Gastrointestinal Endoscopy (ESGE) préconisent l'utilisation de l'endoscopie flexible en première intention (17) .

ARTICLE

INTRODUCTION

Le diverticule de Zenker se forme au-dessus du sphincter œsophagien supérieur au niveau d'une zone faiblesse entre les muscles thyro-pharagien et cricoïde, le triangle de Kilian. C'est une maladie rare, touchant environ 0.1% de la population occidentale. Ils sont majoritairement retrouvés chez les patients âgés, avec une prédominance masculine (1). Le diverticule se manifeste par des symptômes de dysphagie, de régurgitation, d'halitose et peut se compliquer de pneumopathie d'inhalation, il peut également rester asymptomatique (2).

Plusieurs approches thérapeutiques existent :

La chirurgie ouverte avec myotomie et diverticulectomie cricopharyngée. L'efficacité de cette procédure a été observée chez 80 à 100% des patients. La médiastinite, la paralysie des cordes vocales, la fistule pharyngocutanée, la sténose œsophagienne sont des complications des interventions chirurgicales ouvertes. Une revue de la littérature de 41 études portant sur plus de 2 800 patients au total a montré une morbidité chirurgicale globale de 11%. Une infection cervicale est survenue dans 2% des cas, une fuite ou une perforation dans 3% et des lésions récurrentes du nerf laryngé dans 3% (3).

L'endoscopie rigide : avec division du pont entre l'œsophage et le diverticule.

Plusieurs techniques existent, avec plusieurs outils de coupe et de coagulation, dont le laser à CO2 ou un scalpel harmonique. Une technique avec dispositif d'agrafage a également été évaluée (4).

Le succès technique rapporté est de 95 à 96% avec un succès clinique entre 63 et 100%. La morbidité est d'environ 10%. Les complications les plus courantes sont les saignements, les lésions dentaires, les lésions de la muqueuse œsophagienne, l'apparition de fistule et des perforations.

L'hyperextension du cou et la bonne exposition du diverticule rendent parfois impossible cette technique nécessitant alors une conversion en chirurgie ouverte pour environ 5% à 7% des patients (3,5).

L'endoscopie souple : réalisée par les gastroentérologues. La mise en place d'un diverticuloscope au niveau du diverticule ou l'utilisation d'un capuchon transparent est nécessaire. La découpe du septum est réalisée avec un couteau de dissection ou un infidibulotome(6–10).

Le taux de succès technique retrouvé dans une revue de 23 études est de 99,4% avec un succès clinique de 87,9%. Près de la moitié des patients réfractaire au traitement initial étaient améliorés après une reprise endoscopique. Les saignements (6,6%) et la perforation (5,3%) étaient les 2 complications les plus courantes, tous les saignements ont été traités endoscopiquement ainsi que 83% des perforations (11).

Il n'existe pas à ce jour d'étude prospective comparant les approches endoscopiques et ouvertes. Les études rétrospectives réalisées comparant la chirurgie ouverte à l'endoscopie rigide, retrouvaient moins de complication pour les méthodes endoscopiques rigides (3,5).

Une seule étude a comparé les coûts totaux de la chirurgie ouverte par rapport à l'agrafage intraluminal. Les coûts d'instrumentation étaient plus élevés avec l'agrafage, mais la courte durée d'hospitalisation réduisait considérablement les coûts globaux. Des études avec un suivi à long terme sont cependant nécessaires (12).

Une analyse rétrospective de l'endoscopie flexible par rapport à la technique d'agrafage a révélé des résultats similaires en termes d'hospitalisation, de résolution de la dysphagie et de complications. A noter que l'outil d'agrafage peut être utilisé avec un diverticuloscope rigide ou à côté d'un endoscope flexible (12).

Une étude rétrospective comparant la chirurgie ouverte (31 patients) et l'endoscopie rigide (36 patients) retrouvait une durée d'hospitalisation ainsi qu'une durée opératoire plus longue avec la chirurgie ouverte qu'avec l'endoscopie rigide avec un taux de complication similaire. Le nombre de récurrence était plus faible avec la chirurgie ouverte (13).

Deux méta-analyses ont comparés chez 3079 et 596 patients l'endoscopie rigide et la chirurgie ouverte. Elles ont retrouvé les taux de réussite clinique significativement différents, à 82% et 87% avec l'approche endoscopique contre 94% et 96% avec l'approche chirurgicale ouverte. Les taux de complications étaient de 7% et 9% avec

le traitement endoscopique contre 11% et 15% avec l'approche chirurgicale ouverte, la différence étant significative (14,15).

Plus récemment, une étude rétrospective lyonnaise, comprenant 106 patients, a comparé l'endoscopie souple aux chirurgies ouvertes et endoscopie rigide. Les approches endoscopiques, flexibles et rigides, étaient associées à une durée plus courte d'hospitalisation. La qualité de vie postopératoire était meilleure après endoscopie flexible et cervicotomie ouverte qu'après endoscopie rigide (16).

L'objectif principal de cette étude était de comparer l'efficacité clinique entre la chirurgie ouverte, l'endoscopie rigide et l'endoscopie souple dans la prise en charge du diverticule de Zenker. Les objectifs secondaires étaient la faisabilité technique, la sécurité, la durée procédurale, la durée d'hospitalisation, la récurrence et la nécessité d'une réintervention.

MATERIEL ET METHODE

Patients :

Il s'agit d'une étude rétrospective, multicentrique de cas consécutifs, portant sur la période entre janvier 2014 et décembre 2019, de patients ayant bénéficiés d'une prise en charge endoscopique ou chirurgicale d'un diverticule de Zenker dans trois centres hospitaliers de la région Occitanie, deux centres hospitalo-universitaires (les CHU de Montpellier et de Nîmes) ainsi que le centre hospitalier de Béziers.

Le comité local d'éthique de l'hôpital de Montpellier a approuvé cette étude rétrospective (IRB-MPT_2020_02_201900316).

Les patients ont été sélectionnés à l'aide du code diagnostic de cotation « diverticule acquis de l'œsophage », les données ont ensuite été récupérées dans les bases de données des différents hôpitaux.

Les patients n'ayant pas d'évaluation clinique récente ont été contactés par téléphone pour réévaluer leur symptomatologie.

Les données recueillies étaient : l'âge, le sexe, l'indice de masse corporelle (IMC), les symptômes liés au diverticule de Zenker avant et après la procédure, la durée

d'hospitalisation post geste, l'intervalle avant la reprise alimentaire, l'apparition de complications, ainsi que la récurrence de la symptomatologie.

L'état de santé pré opératoire des patients était évalué par le Score ASA performans status (17).

La dysphagie était quantifiée grâce au score de Dakkak et Bennett (18).

La gravité des complications était appréciée à l'aide du score de Clavien Dindo (13).

Techniques :

Les chirurgiens ORL ou chirurgiens digestifs effectuaient les chirurgies ouvertes. Les ORL réalisaient les endoscopies rigides. Les gastroentérologues, spécialisés en endoscopie interventionnelle exécutaient les endoscopies souples.

Toutes les interventions nécessitaient une anesthésie générale avec intubation oro-trachéale. Un insufflateur à CO2 a été utilisé pour les endoscopies.

Chirurgie ouverte :

- Patient en décubitus dorsal.
- Incision cervicale gauche.
- Exposition du diverticule.
- Myotomie du muscle cricopharyngé
- Réalisation soit d'une diverticulectomie soit d'une diverticulopexie soit d'une inversion du diverticule dans l'œsophage.
- Une sonde nasogastrique est placée pour réalimenter le patient en attendant le transit baryté permettant d'éliminer une fistule.

Endoscopie rigide :

- Patient en décubitus dorsal avec hyperextension cervicale.
- Mise en place d'un diverticuloscope.
- Division du septum entre le diverticule et l'œsophage soit à l'aide d'un laser CO2, soit à l'aide d'une agrafeuse automatique.

Endoscopie souple :

- Patient en décubitus dorsal.

- Mise en place d'un diverticuloscope, si impossibilité de le placer, l'exposition peut être réalisé uniquement à l'aide d'un capuchon transparent.
- Division du septum entre le diverticule et l'œsophage à l'aide d'un couteau de dissection ou d'un infundibulotome.
- Deux clips peuvent être placés sur les deux berges supérieures de l'incision.

Analyse statistique

Les données ont été recueillies sur le logiciel Excel.

Les statistiques descriptives sont exprimés sous la forme de moyennes avec extremums.

Pour les données quantitatives les médianes et moyennes ont été calculées, les pourcentages et fréquence pour les données qualitatives.

Les tests statistiques ont été réalisés avec les logiciels XLSTAT® et Médicalc®.

Le test de Khi2 ou le test de Fisher quand il était nécessaire ont été utilisés pour la comparaison des données qualitatives nominales.

Le test de Kruskal-Wallis a été employé pour la comparaison des données qualitatives ordinales. Une correction de Bonferoni a été appliqué pour les comparaisons multiples de ces données.

Une analyse de la variance a été menée pour comparer les données quantitatives complété pour un test de Tuckey pour les comparaisons multiples de ces données.

Une analyse de survie a été réalisée à l'aide de l'estimateur de Kaplan-Meier, ces analyses ont ensuite été comparés à l'aide d'un test de Logrank.

Un taux de significativité $p < 0.05$ a été utilisé pour comparer la similarité entre les trois groupes ainsi que les différences des résultats des différentes interventions.

Définitions

Le succès technique était défini par la réalisation de la diverticulectomie ou diverticulopexie avec la myotomie pour la chirurgie ouverte et la réalisation de la division du septum musculaire pour les endoscopies rigides et souples.

Le succès clinique était objectivé par la disparition de la dysphagie et des régurgitations à la consultation de contrôle après le geste.

Le succès clinique partiel était défini par une amélioration d'au moins un point au score de Dakkak et Bennett et/ou la disparition des régurgitations.

La mortalité était définie par un décès dans le mois suivant l'endoscopie.

La morbidité constituait les complications survenant dans le mois suivant le geste.

La récurrence était définie par la réapparition ou la ré-aggravation de symptômes de dysphagie ou de régurgitations.

RESULTATS

Patients

Au total, 144 patients ont été inclus. Les caractéristiques des patients sont décrites dans le tableau 1.

Variables	CO n=48	ER n=52	ES n=44	Total n=144	P Value (p=0.05) tot	P Value (p=0.05) CO Vs ER	P Value (p=0.05) CO Vs ES	P Value (p=0.05) ES Vs ER
Sexe féminin/masculin	21/27	15/37	16/28	52/92	0.204	-	-	-
Médiane âge (min- max)	74 (43-96)	75 (43- 95)	72 (50-95)	73.5 (43- 96)	0.852	-	-	-
Médiane IMC (min- max)	24 (18-15)	24 (14- 35)	23 (16-34)	24 (14-35)	0.424	-	-	-
Médiane taille du diverticule (min-max)	2.4 (1-6)	4 (1-7)	3 (1-6)	3 (1-7)	0.103	-	-	-
Score ASA (n (%))					0.449	-	-	-
1	8 (17%)	9 (18%)	5 (11%)	22 (15.4%)				
2	29 (60%)	24 (47%)	24 (55%)	77 (53.8%)				
3	11 (35%)	18 (35%)	15 (35%)	44 (30.8%)				
Score de Dakkak et Bennett					<0.001	0.02	<0.001	0.051
0	10 (21%)	2 (4%)	3 (7%)	15 (10.6%)				
1	35 (74%)	42 (84%)	26 (59%)	103 (73.1%)				
2	2 (4%)	5 (10%)	9 (20%)	16 (11.3%)				
3	0	1 (2%)	6 (14%)	7 (5%)				
4	0	0	0	0				
Présence de régurgitation	29 (62%)	14 (36%)	38 (86%)	1.3 (73%)	<0.001	<0.001	0.005	<0.001
Autres symptômes					-	-	-	-
Fausse routes	15	11	14	40				
Pneumopathie d'inhalation	1	3	6	10				
Perte de poids	6	6	4	16				
Intervention antérieure	3 (6%)	6 (12%)	4 (9%)	13 (9%)	0.669	-	-	-

Tableau 2 : caractéristiques de la population. CO : chirurgie ouverte, ER : endoscopie rigide, ES : endoscopie souple

Quarante-huit patients constituaient le groupe chirurgie ouverte, cinquante-deux le groupe endoscopie rigide et quarante-quatre le groupe endoscopie souple.

Il n'y avait pas de différence significative entre les différents groupes concernant l'âge, le sexe, l'indice de masse corporelle, l'état général, la taille du diverticule, ainsi que la réalisation d'une intervention antérieure.

Treize patients ont bénéficié d'un traitement antérieur pour le diverticule. Trois patients dans le groupe chirurgie ouverte (un patient une chirurgie ouverte, un patient une endoscopie souple et un autre patient, une endoscopie souple). Six patients dans le groupe endoscopie rigide (cinq avaient bénéficiés d'une précédente endoscopie rigide et un d'une chirurgie ouverte). Quatre patients dans le groupe

endoscopie souple (deux patients avaient été pris en charge par endoscopie souple et deux par chirurgie ouverte).

Une différence significative ($p < 0.001$) était retrouvée vis-à-vis de l'intensité de la dysphagie, le score de Dakkak et Bennett étant significativement plus élevé en endoscopie souple et rigide qu'en chirurgie ouverte, lors de la réalisation des comparaisons multiples. Il n'y avait pas de différence significative entre les deux modalités endoscopiques.

Une différence significative ($p < 0.001$) était retrouvée quant à la présence de régurgitations. Avec la comparaison multiple, la présence de régurgitation était significativement plus grande pour les endoscopies souples comparativement à la chirurgie ouverte et l'endoscopie rigide.

Succès clinique et technique

Variabes opératoires	CO n=48	ER n=52	ES n=44	P Value (p=0.05) total	P Value (p=0.05) CO Vs ER	P Value (p=0.05) CO Vs ES	P Value (p=0.05) ES Vs ER
Réussite clinique	47 (97%)	41 (79%)	40 (90%)	0.008	0.003	0.139	0.105
Réussite technique	48 (100%)	46 (88%)	43(98%)	0.018	0.015	0.294	0.08
Temps de procédure (médiane en minutes)	85	45	47	<0.0001	<0.001	<0.001	0.834
Effets indésirables	5(10%)	10 (19%)	6 (13%)	0.451	-	-	-
Score de Clavien Dindo				0.541	-	-	-
1							
2	2 (4%)	3 (6%)	3 (7%)				
3a		4 (8%)					
3b	2 (4%)	1 (2%)	2 (5%)				
4a	1 (2%)	1 (2%)	1 (2%)				
4b							
5							
Durée d'hospitalisation (médiane en jours)	6	3	3	<0.001	<0.001	<0.001	0.871
Jours avant réalimentation (médiane)	5	1	1	<0.001	<0.001	<0.001	0.894
Suivi médian (mois)	21.5	21	10.5	0.035	0.918	0.042	0.094
Récidive	2 (4%)	12 (26%)	12 (29%)	0.006	0.003	0.002	0.788
Réintervention	1(2%)	9 (18%)	12(29%)	0.002	0.016	<0.001	0.229

Tableau 3: résultats post opératoires. CO : chirurgie ouverte, ER :endoscopie rigide, ES : endoscopie souple

Une réussite clinique totale était obtenue chez 47 patients (opérés par chirurgie ouverte, le dernier patient a été perdu de vue).

Une réussite clinique totale était retrouvée chez 41 patients (79%) pris en charge par endoscopie rigide, une réussite clinique partielle était atteinte chez trois patients (6%). Un échec clinique sans échec technique préalable était identifié pour deux patients.

Un succès clinique total était présent pour 40 patients (90%) ayant bénéficié d'une endoscopie souple. Un succès clinique partiel étant retrouvé pour un patient (2%).

Un patient a été perdu de vue dans ce groupe. Enfin un patient ayant un succès technique initial était en échec clinique.

La différence de succès clinique entre les groupes était statistiquement significative ($p=0.008$). En comparant les groupes deux à deux, on retrouvait une différence significative entre la chirurgie ouverte et l'endoscopie rigide, mais pas entre la chirurgie ouverte et l'endoscopie souple, ni entre les endoscopies rigides et souples.

Une réussite technique a été obtenue pour tous les patients pris en charge par chirurgie ouverte. Elle a été obtenue chez 46 patients (88%) opérés par endoscopie rigide, les six échecs sont liés à des défauts d'exposition du diverticule. Un échec technique a été relevé pour les patients traités par endoscopie souple, dû à une impossibilité de placer le diverticuloscope.

Une différence significative était retrouvée ($p=0.008$). En comparant deux à deux les groupes, la réussite technique était significativement moins importante pour le groupe endoscopie rigide, comparativement à la chirurgie ouverte. Il n'était pas retrouvé de différence significative entre l'endoscopie souple et la chirurgie ainsi qu'entre les endoscopies souples et rigides.

Parmi les patients en échec technique d'une endoscopie rigide. Deux patients ont bénéficié d'une conversion dans le même temps opératoire en chirurgie ouverte. Deux patients ont bénéficié d'une chirurgie ouverte lors d'une seconde intervention. L'une des deux chirurgies ouvertes c'est compliquée d'un hématome de paroi traité médicalement (score de Clavien-Dindo à 2).

Le temps opératoire était significativement ($p<0.001$) plus court pour les endoscopies (médiane de 45 minutes pour l'endoscopie rigide VS 47 minutes pour l'endoscopie souple VS 85 minutes pour la chirurgie ouverte) comparativement à la chirurgie ouverte.

Effets indésirables

Des comorbidités ont été rapportées chez cinq patients (10%) opérés par voie externe, dix patients en endoscopie rigide (19%) et six patients en endoscopie souple (13%). La différence n'était pas significative ($p=0.451$).

Il n'a pas été retrouvé non plus de différence significative pour la gravité des effets indésirables qui était évalué à l'aide du score de Clavien-Dindo ($p=0.541$).

Les complications sont décrites dans le tableau 3.

	Chirurgie ouverte	Endoscopie rigide	Endoscopie souple
Aphagie transitoire		1 (2%)	
Avulsion dentaire		1 (2%)	
Douleur importante		2 (4%)	
Hémorragie		1 (2%)	1 (2%)
Perforation	4 (8%)	5 (10%)	5 (11%)
Dysphonie persistante	1 (2%)		

Tableau 4: description des complications

Les deux hémorragies digestives compliquant une endoscopie souple et une endoscopie rigide ont été traité par endoscopie.

Quatre chirurgies ouvertes se sont compliquées de fistules œsophagiennes, une suturée pendant le geste puis traitée médicalement, les trois autres nécessitant une reprise opératoire. Un de ces patients a nécessité un séjour en réanimation. Un autre patient a présenté dans les suites une dysphonie persistante.

Cinq endoscopies rigides se sont compliquées de perforation, quatre ont été traités par traitement médical et sonde nasogastrique, une a nécessité une prise en charge chirurgicale avec nécessité d'un séjour en réanimation.

Cinq endoscopies souples se sont compliquées de perforations, une a été traité directement par clip pendant la procédure puis a bénéficié d'un traitement médical, deux autres ont nécessité uniquement un traitement médical par antibiothérapie. Un patient a nécessité une reprise endoscopique pour pose d'un clip. Enfin un patient a

nécessité une prise en charge en réanimation avec reprise endoscopique afin de poser une prothèse œsophagienne.

Durée d'hospitalisation

La durée d'hospitalisation était significativement ($p < 0.001$) plus longue pour la chirurgie ouverte, avec une médiane de six jours comparativement aux modalités endoscopiques avec une médiane à trois jours. Pareillement pour le temps avant réalimentation *per os* pour lequel une médiane de cinq jours était retrouvée pour la chirurgie ouverte et de une journée pour les endoscopies.

Suivi

Le suivi médian était de 21,5 mois pour la procédure ouverte, 21 mois pour l'endoscopie rigide et 10,5 mois pour l'endoscopie souple, différence significative ($p = 0.035$). Avec la comparaison par paires, le suivi était significativement plus long pour les patients opérés par chirurgie ouverte que pour les patients pris en charge par endoscopie souple. Il n'existe pas de différence significative entre les deux modalités endoscopiques ainsi qu'entre la chirurgie ouverte et l'endoscopie rigide.

Récidive et nécessité d'une nouvelle intervention

Deux patients (2%) ont récidivé dans le groupe chirurgie ouverte contre douze patients dans les groupes endoscopies rigide (26%) et endoscopie souple (29%) ($p = 0.06$). Une différence significative était retrouvée lors de la comparaison multiple entre la chirurgie ouverte et les méthodes endoscopiques. Il n'existait pas de différence significative entre l'endoscopie rigide et souple.

Une analyse de survie a été réalisée avec la récidive comme censure. Une différence significative a été retrouvée pour la chirurgie ouverte comparativement aux méthodes endoscopiques. L'analyse était non significative entre les deux modalités endoscopiques ($p < 0.001$).

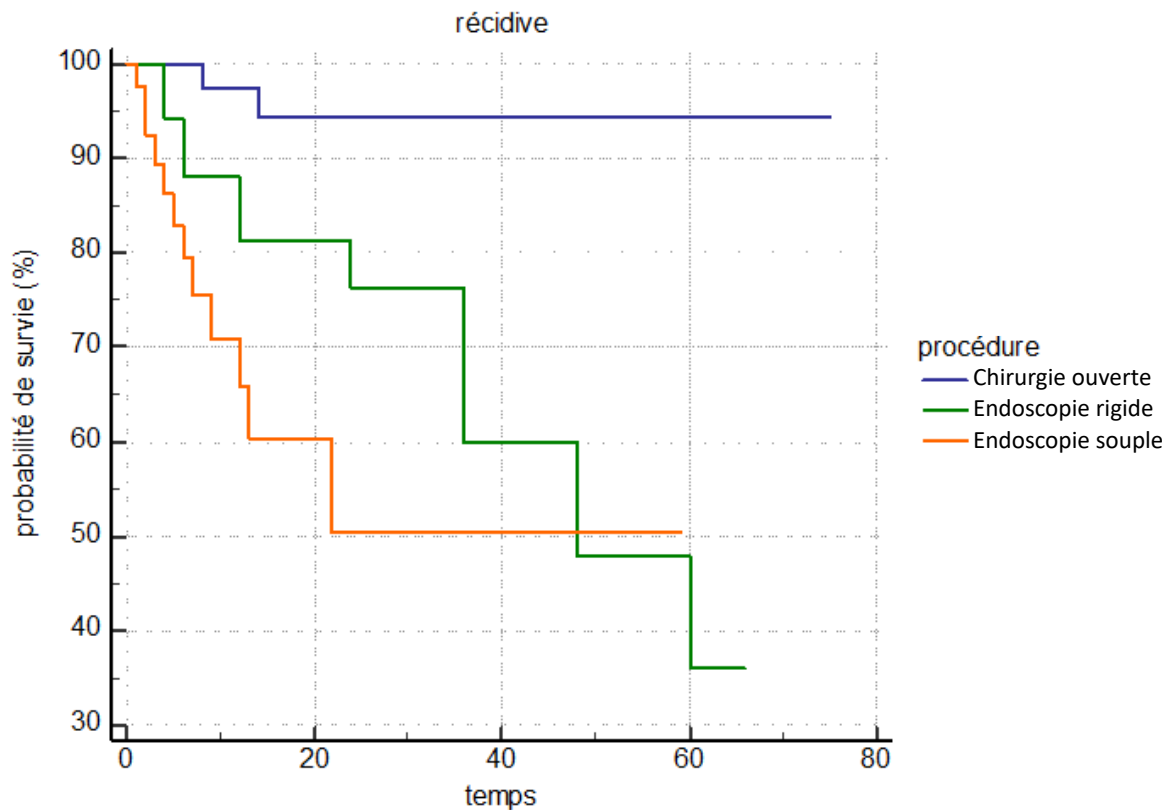


Figure 15: analyse de Kaplan-Meier de la récidive

Le délai médian avant récidive était de 8.5 mois. Il était de 11 mois pour la chirurgie ouverte, de 15 mois pour l'endoscopie rigide et 5.5 mois pour l'endoscopie souple.

Une différence significative était retrouvée quant au besoin de réaliser une nouvelle intervention ($p=0.02$). La différence étant significative entre la chirurgie et les endoscopies mais pas entre les deux méthodes endoscopiques.

Parmi les deux patients ayant été pris en charge par chirurgie ouverte ayant récidivé, un patient a bénéficié d'une seconde intervention par endoscopie rigide, il n'a pas récidivé par la suite.

Parmi les douze patients ayant bénéficié d'un traitement par endoscopie rigide ayant récidivé, quatre ont bénéficiés d'une réintervention, deux par chirurgie ouverte, qui n'ont pas récidivés. Et deux par endoscopie rigide. L'une des deux endoscopies c'est compliqué d'une hémorragie avec nécessité d'une reprise endoscopique (Clavien Dindo 3), ce patient a par la suite une nouvelle fois récidivé, il a bénéficié d'une

chirurgie ouverte, compliquée d'une pneumopathie d'inhalation nécessitant un passage en réanimation, il n'a pas récidivé par la suite.

Parmi les douze patients pris en charge par une endoscopie souple ayant récidivé, dix ont bénéficié d'une réintervention. Deux par endoscopie rigide et n'ont pas récidivé par la suite. Huit patients ont eu une seconde endoscopie souple. Un seul de ces patients a récidivé, il a ensuite été pris en charge par chirurgie ouverte et n'a pas récidivé par la suite.

DISCUSSION

Le diverticule de Zenker est une pathologie rare (1), invalidante, avec des symptômes de dysphagie et de régurgitations, pouvant se compliquer de pneumopathie d'inhalation. (2).

Lorsqu'il est symptomatique le diverticule peut être pris en charge soit par chirurgie ouverte, ou endoscopie rigide, par les oto-rhino-laryngologistes soit par endoscopie souple, réalisée par les gastro-entérologues (19).

Une étude similaire, récente, avec utilisation de la technique de la « fenêtre » en endoscopie souple. Elle incluait 106 patients. Elle retrouvait pour les endoscopies un temps opératoire, un temps d'hospitalisation et une reprise alimentaire plus court. Les patients pris en charge par chirurgie ouverte ou endoscopie flexibles présentaient moins de symptômes résiduels et une meilleur qualité de vie(16).

Notre étude consistait à réaliser une comparaison, rétrospective, de ces différents traitements, réalisées dans trois centres hospitaliers du sud de la France.

La différence pour le soulagement des symptômes retrouvée entre les procédures est surtout liée aux échecs dans la réalisation des endoscopie rigides. Si l'on omet les patients chez qui la procédure a échoué ainsi que les patients perdus de vue, il n'y a eu aucun échec clinique pour les patients pris en charge par chirurgie ouverte, cinq pour l'endoscopie rigide (dont trois avec efficacité partielle), et deux pour l'endoscopie souple (dont un avec efficacité partielle).

Il n'y avait pas de différence significative au niveau des comorbidités. Les effets indésirables étant majoritairement des perforations œsophagiennes. Le nombre et le type d'effets indésirables sont similaires à ceux décrits dans la littérature. Aucun patient traité par endoscopie souple n'a nécessité de prise en charge chirurgicale. On peut souligner qu'un patient a présenté une dysphonie persistante dans les suites d'une cervicotomie, probablement par lésion du nerf laryngé.

La réussite technique était significativement moindre pour l'endoscopie rigide que pour la chirurgie ouverte, avec une tendance moindre, mais non significative, avec l'endoscopie souple. Les échecs rapportés pour l'endoscopie rigide étaient liés à un défaut d'exposition du diverticule, une hyperextension étant nécessaire. Il est parfois difficile d'obtenir cette hyperextension chez des patients âgés atteints d'arthrose cervicale ou avec des anatomies peu favorables. Une hyperextension n'est en revanche pas nécessaire pour la chirurgie ouverte et l'endoscopie souple. Ces échecs techniques occasionnent des conversions en chirurgie ouverte.

Un échec technique a été rapporté dans le groupe endoscopie souple, lié à l'impossibilité de placer le diverticuloscope. L'utilisation uniquement d'un capuchon transparent peut permettre de dépasser cet obstacle (9). La réalisation d'un Z-POEM ou d'un POES pourrait également permettre de réaliser la septotomie sans diverticuloscope (20–22).

Les modalités endoscopiques permettaient un temps opératoire plus court, une reprise alimentaire plus précoce ainsi qu'une durée d'hospitalisation plus courte. Par extension, coûts de prise en charge doivent être plus faibles pour les endoscopies. Il faut souligner qu'en France il n'existe aucune cotation pour la méthode endoscopique souple.

Aucune différence significative n'a été retrouvée entre endoscopie souple et rigide concernant le temps opératoire, la reprise alimentaire ainsi que la durée d'hospitalisation.

En revanche, comme décrit dans les études préalables sur le sujet, on retrouve un nombre plus important de récurrence des symptômes dans les groupes endoscopiques par rapport à la chirurgie ouverte. Avec un taux de reprise opératoire également plus

important. Aucune différence significative n'a été cependant retrouvée entre endoscopie souple et rigide. Il est intéressant de souligner que parmi les patients ayant bénéficié d'une seconde endoscopie souple, un seul a récidivé. La récurrence ainsi que les échecs cliniques dans les procédures endoscopiques sont en partie liées à une section du muscle incomplète. Un seul patient a bénéficié d'une chirurgie ouverte dans les suites d'une endoscopie souple contre sept à la suite d'une endoscopie rigide.

Dans plusieurs séries, il semble que l'utilisation de la technique de la « fenêtre » avec la réalisation de deux incisions parallèles avec excision à l'anse du muscle restant entre les incisions, permettrait de diminuer les récurrences (16,23,24).

Le développement récent des techniques avec réalisation d'un tunnel sous-muqueux et leur application dans le diverticule de Zenker avec le développement récent du Z-POEM (20,22) ainsi que du POES (21) pourrait également être intéressant pour réduire le nombre de récurrences ainsi que le nombre de complications. Des études évaluant à long terme ces procédures sont nécessaires.

Notre étude présente toutefois plusieurs limites. C'est une étude rétrospective, à l'origine donc de données manquantes, ainsi que des ruptures de suivi. Les entretiens téléphoniques ont permis de compléter certaines données manquantes. Malgré le fait qu'aucun questionnaire validé n'ait été utilisé.

Il y avait une différence significative entre les groupes concernant les symptômes, la dysphagie étant plus sévère et les patients présentant plus de régurgitation dans le groupe endoscopie souple. Cette différence peut cependant venir du fait que l'évaluation clinique de ces patients a été réalisée par des personnes différentes, ici les gastroentérologues, alors qu'elle était réalisée par les ORL dans les deux autres groupes.

La durée médiane de suivi était significativement plus importante pour l'endoscopie rigide et la chirurgie ouverte que pour l'endoscopie souple. Cela vient en grande partie du fait que plupart des endoscopies souples ont plus été réalisées vers la fin de la période d'inclusion.

CONCLUSION

Notre étude a comparé de manière rétrospective 144 patients pris en charge par chirurgie ouverte, endoscopie rigide ou endoscopie souple pour le traitement d'un diverticule de Zenker.

Une différence significative était retrouvée quant à l'efficacité clinique entre les différentes modalités de prise en charge du diverticule de Zenker. La différence n'était pas significative entre l'endoscopie souple et la chirurgie ouverte, il en était de même entre les deux modalités endoscopiques. La chirurgie était statistiquement plus efficace que l'endoscopie rigide.

Aucune différence significative n'a été retrouvée entre les différentes procédures en termes de morbidité.

L'endoscopie souple pourrait être proposée, dans les centres spécialisés en traitement de première intention, en alternative à la chirurgie ouverte, particulièrement chez les patients fragiles ne pouvant pas supporter une procédure ouverte.

Des essais prospectifs randomisés sont nécessaires pour comparer les différentes approches et évaluer les méthodes alternatives comme le Z-POEM, le POES ainsi que la technique de la « fenêtre ».

REFERENCES DE L'INTRODUCTION

1. Ludlow: Obstructed deglutition, from a preternatural... - Google Scholar [Internet]. [cité 14 avr 2020]. Disponible sur:https://scholar.google.com/scholar_lookup?hl=en&volume=3&publication_year=1769&pages=85101&journal=Med.+Observ.+Inq.&author=A.+Ludlow&title=A+case+of+obstructed+deglutition+from+a+preternatural+dilatation+of+and+bag+formed+in+the+pharynx
2. Westrin KM, Ergün S, Carlsöö and B. Zenker's Diverticulum—a Historical Review and Trends in Therapy. *Acta Otolaryngol (Stockh)*. 1 janv 1996;116(3):351-60.
3. Laing MR, Murthy P, Ah-See KW, Cockburn JS. Surgery for pharyngeal pouch: audit of management with short- and long-term follow-up. *J R Coll Surg Edinb*. oct 1995;40(5):315-8.
4. Law R, Katzka DA, Baron TH. Zenker's Diverticulum. *Clin Gastroenterol Hepatol Off Clin Pract J Am Gastroenterol Assoc*. nov 2014;12(11):1773-82; quiz e111-112.
5. Cook IJ, Gabb M, Panagopoulos V, Jamieson GG, Dodds WJ, Dent J, et al. Pharyngeal (Zenker's) diverticulum is a disorder of upper esophageal sphincter opening. *Gastroenterology*. oct 1992;103(4):1229-35.
6. Peters JH, Mason R. [The physiopathological basis for Zenker's diverticulum]. *Chir Z Alle Geb Oper Medizen*. juill 1999;70(7):741-6.
7. Zaninotto G, Costantini M, Boccù C, Anselmino M, Parenti A, Guidolin D, et al. Functional and morphological study of the cricopharyngeal muscle in patients with Zenker's diverticulum. *BJs Br J Surg*. 1996;83(9):1263-7.
8. Anagiotos A, Preuss SF, Koebke J. Morphometric and anthropometric analysis of Killian's triangle. *The Laryngoscope*. juin 2010;120(6):1082-8.

9. Human upper esophageal sphincter. Response to volume, osmotic, and acid stimuli. - PubMed - NCBI [Internet]. [cité 14 avr 2020]. Disponible sur: <https://www.ncbi.nlm.nih.gov/pubmed/27415?dopt=Abstract>
10. Ferreira LEVVC, Simmons DT, Baron TH. Zenker's diverticula: pathophysiology, clinical presentation, and flexible endoscopic management. *Dis Esophagus Off J Int Soc Dis Esophagus*. 2008;21(1):1-8.
11. Gené Skrabec C, Viciano Martín M, Fernández Pujol A, Garsot Savall E. Esophageal compression by giant Zenker's diverticulum. *Cirugia Espanola*. févr 2019;97(2):108.
12. Laurent Y, Schuermans J, Brombart M. [Posterior pharyngo-esophageal pocket and esophago-tracheal fistula in a newborn infant. Considerations on their relations to Zenker's diverticulum]. *Acta Gastro-Enterol Belg*. nov 1961;24:618-21.
13. Sobrino-Guijarro B, Virk JS, Singh A, Lingam RK. Uncommon and rare causes of vocal fold paralysis detected via imaging. *J Laryngol Otol*. juill 2013;127(7):691-8.
14. pubmeddev, al BC et. Zenker's diverticulum, a rare cause of upper gastrointestinal bleeding. - PubMed - NCBI [Internet]. [cité 14 avr 2020]. Disponible sur: <https://www.ncbi.nlm.nih.gov/pubmed/24340507>
15. Herbella F a. M, Dubecz A, Patti MG. Esophageal diverticula and cancer. *Dis Esophagus Off J Int Soc Dis Esophagus*. févr 2012;25(2):153-8.
16. Jaffer NM, Ng E, Au FW-F, Steele CM. Fluoroscopic evaluation of oropharyngeal dysphagia: anatomic, technical, and common etiologic factors. *AJR Am J Roentgenol*. janv 2015;204(1):49-58.
17. Weusten BLAM, Barret M, Bredenoord AJ, Familiari P, Gonzalez J-M, Hooft JE van, et al. Endoscopic management of gastrointestinal motility disorders – part 2: European Society of Gastrointestinal Endoscopy (ESGE) Guideline. *Endoscopy*. juill 2020;52(07):600-14.

18. Wheeler W. haryngocoele and dilation of the pharynx, with existing diverticulum at lower portion of pharynx lying posterior to the oesophagus, cured by pharyngotomy, being the first of the kind recorded. *Dublin J Med Sci* 1886;82:349-356.
19. Skinner KA, Zuckerbraun L. Recurrent Zenker's diverticulum: treatment with cryopharyngeal myotomy. *Am Surg.* févr 1998;64(2):192-5.
20. Management of pharyngoesophageal (Zenker's) diverticulum: which technique? - PubMed - NCBI [Internet]. [cité 18 avr 2020]. Disponible sur: <https://www.ncbi.nlm.nih.gov/pubmed/12440629?dopt=Abstract>
21. Laccourreye O, Ménard M, Cauchois R, Huart J, Jouffre V, Brasnu D, et al. Esophageal diverticulum: diverticulopexy versus diverticulectomy. *The Laryngoscope.* juill 1994;104(7):889-92.
22. Yuan Y, Zhao Y-F, Hu Y, Chen L-Q. Surgical treatment of Zenker's diverticulum. *Dig Surg.* 2013;30(3):207-18.
23. Mosher HP. Webs and pouches of the esophagus, their diagnosis and treatment. *Surg Gynecol Obstet.* 1 janv 1917;25:175-87.
24. Dohlman G, Mattsson O. The endoscopic operation for hypopharyngeal diverticula: a roentgencinematographic study. *AMA Arch Otolaryngol.* mai 1960;71:744-52.
25. Fama AF, Moore EJ, Kasperbauer JL. Harmonic scalpel in the treatment of Zenker's diverticulum. *The Laryngoscope.* juill 2009;119(7):1265-9.
26. Ishaq S, Sultan H, Siau K, Kuwai T, Mulder CJ, Neumann H. New and emerging techniques for endoscopic treatment of Zenker's diverticulum: State-of-the-art review. *Dig Endosc Off J Jpn Gastroenterol Endosc Soc.* juill 2018;30(4):449-60.
27. Chang CY, Payyapilli RJ, Scher RL. Endoscopic staple diverticulostomy for Zenker's diverticulum: review of literature and experience in 159 consecutive cases. *The Laryngoscope.* juin 2003;113(6):957-65.

28. Mulder CJ, den Hartog G, Robijn RJ, Thies JE. Flexible endoscopic treatment of Zenker's diverticulum: a new approach. *Endoscopy*. août 1995;27(6):438-42.
29. Ishioka S, Sakai P, Maluf Filho F, Melo JM. Endoscopic incision of Zenker's diverticula. *Endoscopy*. août 1995;27(6):433-7.
30. Huberty V, Bacha SE, Blero D, Moine OL, Hassid S, Devière J. Endoscopic treatment for Zenker's diverticulum: long-term results (with video). *Gastrointest Endosc*. 1 mai 2013;77(5):701-7.
31. Vogelsang A, Preiss C, Neuhaus H, Schumacher B. Endotherapy of Zenker's diverticulum using the needle-knife technique: long-term follow-up. *Endoscopy*. févr 2007;39(02):131-6.
32. Costamagna G, Iacopini F, Tringali A, Marchese M, Spada C, Familiari P, et al. Flexible endoscopic Zenker's diverticulotomy: cap-assisted technique vs. diverticuloscope-assisted technique. *Endoscopy*. févr 2007;39(2):146-52.
33. Costamagna G, Iacopini F, Bizzotto A, Familiari P, Tringali A, Perri V, et al. Prognostic variables for the clinical success of flexible endoscopic septotomy of Zenker's diverticulum. *Gastrointest Endosc*. avr 2016;83(4):765-73.
34. Sakai P, Ishioka S, Maluf-Filho F, Chaves D, Moura EG. Endoscopic treatment of Zenker's diverticulum with an oblique-end hood attached to the endoscope. *Gastrointest Endosc*. déc 2001;54(6):760-3.
35. Evrard S, Le Moine O, Hassid S, Devière J. Zenker's diverticulum: a new endoscopic treatment with a soft diverticuloscope. *Gastrointest Endosc*. juill 2003;58(1):116-20.
36. Tang S, Jazrawi SF, Chen E, Tang L, Myers LL. Flexible endoscopic clip-assisted Zenker's diverticulotomy: the first case series (with videos). *The Laryngoscope*. juill 2008;118(7):1199-205.
37. de la Morena Madrigal EJ, Pérez Arellano E, Rodríguez García I. Flexible endoscopic treatment of Zenker's diverticulum: thirteen years' experience in

- Spain. *Rev Espanola Enfermedades Dig Organo Of Soc Espanola Patol Dig.* juin 2016;108(6):297-303.
38. Jain D, Sharma A, Shah M, Patel U, Thosani N, Singhal S. Efficacy and Safety of Flexible Endoscopic Management of Zenker's Diverticulum. *J Clin Gastroenterol.* juin 2018;52(5):369-85.
 39. Rivory J, Almahayawi A, Roman S, Calavas L, Saurin J-C, Ponchon T, et al. Endoscopic Zenker diverticulotomy using the window technique: a technical trick to improve the field of view. *Endoscopy.* 2016;48(S 01):E63-4.
 40. Calavas L, Brenet E, Rivory J, Guillaud O, Saurin J-C, Ceruse P, et al. Zenker diverticulum treatment: retrospective comparison of flexible endoscopic window technique and surgical approaches. *Surg Endosc.* 11 août 2020;
 41. Yang J, Novak S, Ujiki M, Hernández Ó, Desai P, Benias P, et al. An international study on the use of peroral endoscopic myotomy in the management of Zenker's diverticulum. *Gastrointest Endosc.* 1 janv 2020;91(1):163-8.
 42. Brewer Gutierrez OI, Ichkhanian Y, Spadaccini M, Vosoughi K, Repici A, Khashab MA. Zenker's Diverticulum Per-Oral Endoscopic Myotomy Techniques: Changing Paradigms. *Gastroenterology.* 1 juin 2019;156(8):2134-5.
 43. Hajifathalian K, Dawod Q, Saumoy M, Kahaleh M. Submucosal tunneling endoscopic septum division for treatment of Zenker's diverticulum. *Endoscopy.* 2018;50(12):E340-1.
 44. Repici A, Spadaccini M, Belletrutti PJ, Galtieri PA, Fugazza A, Anderloni A, et al. Peroral endoscopic septotomy for short-septum Zenker's diverticulum. *Endoscopy.* juill 2020;52(7):563-8.
 45. Albers DV, Kondo A, Bernardo WM, Sakai P, Moura RN, Silva GLR, et al. Endoscopic versus surgical approach in the treatment of Zenker's diverticulum: systematic review and meta-analysis. *Endosc Int Open.* juin 2016;4(6):E678-86.

46. Smith SR, Genden EM, Urken ML. Endoscopic stapling technique for the treatment of Zenker diverticulum vs standard open-neck technique: a direct comparison and charge analysis. *Arch Otolaryngol Head Neck Surg.* févr 2002;128(2):141-4.
47. Repici A, Pagano N, Fumagalli U, Peracchia A, Narne S, Malesci A, et al. Transoral treatment of Zenker diverticulum: flexible endoscopy versus endoscopic stapling. A retrospective comparison of outcomes. *Dis Esophagus Off J Int Soc Dis Esophagus.* mai 2011;24(4):235-9.
48. Shahawy S, Janisiewicz AM, Annino D, Shapiro J. A comparative study of outcomes for endoscopic diverticulotomy versus external diverticulectomy. *Otolaryngol--Head Neck Surg Off J Am Acad Otolaryngol-Head Neck Surg.* oct 2014;151(4):646-51.
49. Verdonck J, Morton RP. Systematic review on treatment of Zenker's diverticulum. *Eur Arch Oto-Rhino-Laryngol Off J Eur Fed Oto-Rhino-Laryngol Soc EUFOS Affil Ger Soc Oto-Rhino-Laryngol - Head Neck Surg.* nov 2015;272(11):3095-107.

REFERENCES DE L'ARTICLE

1. Laing MR, Murthy P, Ah-See KW, Cockburn JS. Surgery for pharyngeal pouch: audit of management with short- and long-term follow-up. *J R Coll Surg Edinb. oct 1995;40(5):315-8.*
2. Ferreira LEVVC, Simmons DT, Baron TH. Zenker's diverticula: pathophysiology, clinical presentation, and flexible endoscopic management. *Dis Esophagus Off J Int Soc Dis Esophagus. 2008;21(1):1-8.*
3. Yuan Y, Zhao Y-F, Hu Y, Chen L-Q. Surgical treatment of Zenker's diverticulum. *Dig Surg. 2013;30(3):207-18.*
4. Chang CY, Payyapilli RJ, Scher RL. Endoscopic staple diverticulostomy for Zenker's diverticulum: review of literature and experience in 159 consecutive cases. *The Laryngoscope. juin 2003;113(6):957-65.*
5. Ishaq S, Sultan H, Siau K, Kuwai T, Mulder CJ, Neumann H. New and emerging techniques for endoscopic treatment of Zenker's diverticulum: State-of-the-art review. *Dig Endosc Off J Jpn Gastroenterol Endosc Soc. juill 2018;30(4):449-60.*
6. Brueckner J, Schneider A, Messmann H, Gölder SK. Long-term symptomatic control of Zenker diverticulum by flexible endoscopic mucomyotomy with the hook knife and predisposing factors for clinical recurrence. *Scand J Gastroenterol. 2 juin 2016;51(6):666-71.*
7. Huberty V, Bacha SE, Blero D, Moine OL, Hassid S, Devière J. Endoscopic treatment for Zenker's diverticulum: long-term results (with video). *Gastrointest Endosc. 1 mai 2013;77(5):701-7.*
8. Vogelsang A, Preiss C, Neuhaus H, Schumacher B. Endotherapy of Zenker's diverticulum using the needle-knife technique: long-term follow-up. *Endoscopy. févr 2007;39(02):131-6.*

9. Costamagna G, Iacopini F, Tringali A, Marchese M, Spada C, Familiari P, et al. Flexible endoscopic Zenker's diverticulotomy: cap-assisted technique vs. diverticuloscope-assisted technique. *Endoscopy*. févr 2007;39(2):146-52.
10. Costamagna G, Iacopini F, Bizzotto A, Familiari P, Tringali A, Perri V, et al. Prognostic variables for the clinical success of flexible endoscopic septotomy of Zenker's diverticulum. *Gastrointest Endosc*. avr 2016;83(4):765-73.
11. Jain D, Sharma A, Shah M, Patel U, Thosani N, Singhal S. Efficacy and Safety of Flexible Endoscopic Management of Zenker's Diverticulum. *J Clin Gastroenterol*. juin 2018;52(5):369-85.
12. Repici A, Pagano N, Fumagalli U, Peracchia A, Narne S, Malesci A, et al. Transoral treatment of Zenker diverticulum: flexible endoscopy versus endoscopic stapling. A retrospective comparison of outcomes. *Dis Esophagus Off J Int Soc Dis Esophagus*. mai 2011;24(4):235-9.
13. Shahawy S, Janisiewicz AM, Annino D, Shapiro J. A comparative study of outcomes for endoscopic diverticulotomy versus external diverticulectomy. *Otolaryngol--Head Neck Surg Off J Am Acad Otolaryngol-Head Neck Surg*. oct 2014;151(4):646-51.
14. Verdonck J, Morton RP. Systematic review on treatment of Zenker's diverticulum. *Eur Arch Oto-Rhino-Laryngol Off J Eur Fed Oto-Rhino-Laryngol Soc EUFOS Affil Ger Soc Oto-Rhino-Laryngol - Head Neck Surg*. nov 2015;272(11):3095-107.
15. Albers DV, Kondo A, Bernardo WM, Sakai P, Moura RN, Silva GLR, et al. Endoscopic versus surgical approach in the treatment of Zenker's diverticulum: systematic review and meta-analysis. *Endosc Int Open*. juin 2016;4(6):E678-86.
16. Calavas L, Brenet E, Rivory J, Guillaud O, Saurin J-C, Ceruse P, et al. Zenker diverticulum treatment: retrospective comparison of flexible endoscopic window technique and surgical approaches. *Surg Endosc*. 11 août 2020;

17. Abouleish AE, Leib ML, Cohen NH. ASA Provides Examples to Each ASA Physical Status Class. *ASA Newsl.* 1 juin 2015;79(6):38-49.
18. Dakkak M, Bennett JR. A new dysphagia score with objective validation. *J Clin Gastroenterol.* mars 1992;14(2):99-100.
19. Weusten BLAM, Barret M, Bredenoord AJ, Familiari P, Gonzalez J-M, Hooft JE van, et al. Endoscopic management of gastrointestinal motility disorders – part 2: European Society of Gastrointestinal Endoscopy (ESGE) Guideline. *Endoscopy.* juill 2020;52(07):600-14.
20. Yang J, Novak S, Ujiki M, Hernández Ó, Desai P, Benias P, et al. An international study on the use of peroral endoscopic myotomy in the management of Zenker's diverticulum. *Gastrointest Endosc.* 1 janv 2020;91(1):163-8.
21. Repici A, Spadaccini M, Belletrutti PJ, Galtieri PA, Fugazza A, Anderloni A, et al. Peroral endoscopic septotomy for short-septum Zenker's diverticulum. *Endoscopy.* juill 2020;52(7):563-8.
22. Brewer Gutierrez OI, Ichkhanian Y, Spadaccini M, Vosoughi K, Repici A, Khashab MA. Zenker's Diverticulum Per-Oral Endoscopic Myotomy Techniques: Changing Paradigms. *Gastroenterology.* 1 juin 2019;156(8):2134-5.
23. Laccourreye O, Ménard M, Cauchois R, Huart J, Jouffre V, Brasnu D, et al. Esophageal diverticulum: diverticulopexy versus diverticulectomy. *The Laryngoscope.* juill 1994;104(7):889-92.
24. Rivory J, Almahayawi A, Roman S, Calavas L, Saurin J-C, Ponchon T, et al. Endoscopic Zenker diverticulotomy using the window technique: a technical trick to improve the field of view. *Endoscopy.* 2016;48(S 01):E63-4.

APPENDICE

Tableau 14 : Comparaison des courbes de survie (Logrank test)

Chi2	19.5218
DF	2
significativité	P = 0.0001

Tableau 15 Hazard ratios^a avec 95% d'intervalle de confiance, comparaison par paire des courbes de survie.

1 : chirurgie ouverte ; 2 : endoscopie rigide ; 3 endoscopie souple

Facteur	1	2	3
1	-	7.1513 3.0124 to 16.9768	12.7935 4.5514 to 35.9615
2	0.1398 0.05890 to 0.3320	-	1.7890 0.6169 to 5.1880
3	0.07816 0.02781 to 0.2197	0.5590 0.1928 to 1.6210	-

^a Column/Row

ASA Physical Status Classification System

1 : Patient normal

2 : Patient avec anomalie systémique modérée

3 : Patient avec anomalie systémique sévère

4 : Patient avec anomalie systémique sévère représentant une menace vitale constante

5 : Patient moribond dont la survie est improbable sans l'intervention

6 : Patient déclaré en état de mort cérébrale dont on prélève les organes pour greffe

Score de Dakkak and Bennett:

Grade 0	Pas de dysphagie
Grade 1	Dysphagie aux solides
Grade 2	Dysphagie aux semi solides
Grade 3	Dysphagie aux liquides
Grade 4	aphagie

La classification des complications chirurgicales selon Clavien

Grade	Définition	Exemples
Grade I	Tout évènement post-opératoire indésirable ne nécessitant pas de traitement médical, chirurgical, endoscopique ou radiologique. Les seuls traitements autorisés sont les antiémétiques, antipyrétiques, antalgiques, diurétiques, électrolytes et la physiothérapie.	Iléus, abcès de paroi mis à plat au chevet du patient
Grade II	Complication nécessitant un traitement médical n'étant pas autorisé dans le grade 1.	Thrombose veineuse périphérique, nutrition parentérale totale, transfusion
Grade III	Complication nécessitant un traitement chirurgical, endoscopique ou radiologique.	
IIIa	Sans anesthésie générale	Ponction guidée radiologiquement
IIIb	Sous anesthésie générale	Reprise chirurgicale pour saignement ou autre cause
Grade IV	Complication engageant le pronostic vital et nécessitant des soins intensifs	
IVa	Défaillance d'un organe	Dialyse
IVb	Défaillance multi-viscérale	
Grade V	Décès	
Suffixe d	Complication en cours au moment de la sortie du patient nécessitant un suivi ultérieur (d = discharge)	

SERMENT

- *En présence des Maîtres de cette école, de mes chers condisciples et devant l'effigie d'Hippocrate, je promets et je jure, au nom de l'Être suprême, d'être fidèle aux lois de l'honneur et de la probité dans l'exercice de la médecine.*
- *Je donnerai mes soins gratuits à l'indigent et n'exigerai jamais un salaire au-dessus de mon travail.*
- *Admis (e) dans l'intérieur des maisons, mes yeux ne verront pas ce qui s'y passe, ma langue taira les secrets qui me seront confiés, et mon état ne servira pas à corrompre les mœurs, ni à favoriser le crime.*
- *Respectueux (se) et reconnaissant (e) envers mes Maîtres, je rendrai à leurs enfants l'instruction que j'ai reçue de leurs pères.*
- *Que les hommes m'accordent leur estime si je suis fidèle à mes promesses. Que je sois couvert (e) d'opprobre et méprisé (e) de mes confrères si j'y manque.*

RESUME

Introduction

Le diverticule de Zenker est une pathologie rare, altérant la qualité de vie avec des symptômes de dysphagie et de régurgitations. Il peut être traité par différentes modalités chirurgicales ou endoscopiques. Nous avons comparé la chirurgie ouverte et l'endoscopie rigide avec l'endoscopie souple.

Matériels et méthode

Les patients pris en charge pour un diverticule de Zenker entre 2014 et 2019 dans trois centres du sud de la France ont été rétrospectivement inclus. L'objectif principal était l'efficacité clinique. Les objectifs secondaires étaient le succès technique, les comorbidités, la récurrence et la nécessité d'une nouvelle intervention.

Résultats

Cent-quarante-quatre patients ont été inclus pour un total de cent soixante-cinq procédures réalisées. Une différence significative a été retrouvée entre les différents groupes pour la réussite clinique (97% pour la chirurgie ouverte VS 79% pour l'endoscopie rigide VS 90% pour l'endoscopie souple $p=0.008$), dans l'analyse en sous-groupe, une différence significative a été retrouvée entre la chirurgie ouverte et l'endoscopie rigide ($p=0.003$) mais pas entre la chirurgie ouverte et l'endoscopie souple ($p=0.139$) ainsi qu'entre les modalités endoscopiques ($p=0.105$). Le taux de comorbidité était comparable ($p=0.451$). Il y avait plus d'échec de procédure dans le groupe endoscopie rigide (6) par rapport au groupe endoscopie souple (1) et au groupe chirurgie (0) ($p=0.018$). Le temps de procédure médians était statistiquement plus court pour les endoscopies que pour la chirurgie ouverte (45 pour l'endoscopie rigide VS 47 pour la souple VS 85 pour la chirurgie, $p<0.001$) avec un temps médian avant réalimentation et une sortie d'hospitalisation plus précoce (3 pour les endoscopies VS 6 pour la chirurgie, $p<0.001$). En revanche les patients traités par endoscopies récidivaient statistiquement plus que les patients opérés ($p=0.0001$) et nécessitaient plus de réinterventions (9 pour l'endoscopie rigide VS 12 pour la souples VS 1 pour la chirurgie ouverte, $p=0.03$).

Conclusion

L'endoscopie souple semble être une technique sûre et efficace, elle pourrait être utilisée en première intention en alternative à la chirurgie ouverte pour le traitement du diverticule de Zenker.

Mots clefs :

Diverticule de Zenker ; Endoscopie souple ; Endoscopie rigide, Diverticulectomie ; Myotomie ; Septotomie, Septostomie