



HAL
open science

**Prise en charge des pathologies traumatiques des
membres inférieurs et supérieurs à l’officine : guide de
conseil sur la réalisation de bandages de type “
strapping ”**

Valentin Le Graët

► **To cite this version:**

Valentin Le Graët. Prise en charge des pathologies traumatiques des membres inférieurs et supérieurs à l’officine : guide de conseil sur la réalisation de bandages de type “ strapping ”. Sciences pharmaceutiques. 2020. dumas-03043524

HAL Id: dumas-03043524

<https://dumas.ccsd.cnrs.fr/dumas-03043524>

Submitted on 7 Dec 2020

HAL is a multi-disciplinary open access archive for the deposit and dissemination of scientific research documents, whether they are published or not. The documents may come from teaching and research institutions in France or abroad, or from public or private research centers.

L’archive ouverte pluridisciplinaire **HAL**, est destinée au dépôt et à la diffusion de documents scientifiques de niveau recherche, publiés ou non, émanant des établissements d’enseignement et de recherche français ou étrangers, des laboratoires publics ou privés.



THESE

Préparée au sein de l'Université de Caen Normandie

Thèse pour le diplôme d'état de Docteur en Pharmacie

Prise en charge des pathologies traumatiques des membres inférieurs et supérieurs à l'officine
Guide de conseil sur la réalisation de bandages de type « strapping »

Présentée par
Valentin LE GRAËT

Soutenu publiquement le 3 Mars 2020
devant le jury composé de

Dr. David GARON	Professeur des Universités / Botanique, Mycologie, et Biotechnologies / Université de Caen	Président du jury
Dr. Estelle RICHARD	Pharmacien titulaire / Personnel associé à temps partiel / Université de Caen	Directrice
M. Julien BARRAUD	Masseur-kinésithérapeute / Hôpital intercommunale de la presqu'île site le Croisic	Examineur

Thèse dirigée par Estelle RICHARD

LISTE DES ENSEIGNANTS-CHERCHEURS

Directeur de la Faculté des Sciences Pharmaceutiques
Professeur Michel BOULOUARD

Assesseurs
Professeur Pascale SCHUMANN-BARD
Professeur Anne-Sophie VOISIN-CHIRET

Directrice administrative
Madame Sarah CHEMTOB

Directrice administrative adjointe
Madame Emmanuelle BOURDON

PROFESSEURS DES UNIVERSITES

BOULOUARD Michel	Physiologie, Pharmacologie
BUREAU Ronan	Biophysique, Chémoinformatique
COLLOT Valérie	Pharmacognosie
DALLEMAGNE Patrick	Chimie médicinale
DAUPHIN François	Physiologie, Pharmacologie
DELEPEE Raphaël	Chimie analytique
FABIS Frédéric	Chimie organique
FRERET Thomas	Physiologie, Pharmacologie
GARON David	Botanique, Mycologie, Biotechnologies
GAUDUCHON Pascal Eméritat jusqu'au 31/08/2019	Biologie cellulaire
GIARD Jean-Christophe	Bactériologie, Virologie
MALZERT-FREON Aurélie	Pharmacie galénique
RAULT Sylvain Eméritat jusqu'au 31/08/2019	Chimie thérapeutique
ROCHAS Christophe	Chimie organique
SCHUMANN-BARD Pascale	Physiologie, Pharmacologie
SICHEL François	Toxicologie
SOPKOVA Jana	Biophysique, Drug design
VOISIN-CHIRET Anne-Sophie	Chimie médicinale

MAITRES DE CONFERENCES DES UNIVERSITES

ANDRE Véronique – HDR	Biochimie, Toxicologie
BOUET Valentine – HDR	Physiologie, Pharmacologie
CAILLY Thomas – HDR	Chimie bio-inorganique, Chimie organique
DENOYELLE Christophe – HDR	Biologie cellulaire et moléculaire, Biochimie, Cancérologie
DHALLUIN Anne	Bactériologie, Virologie, Immunologie
ELDIN de PECOULAS Philippe – HDR	Parasitologie, Mycologie médicale

GROO Anne-Claire	Pharmacie galénique
KIEFFER Charline	Chimie médicinale
KRIEGER Sophie (Praticien hospitalier) – HDR	Biologie clinique
LAPORTE-WOJCIK Catherine	Chimie bio-inorganique
LEBAILLY Pierre – HDR	Santé publique
LECHEVREL Mathilde – HDR	Toxicologie
LEGER Marianne	Physiologie, Pharmacologie
LEPAILLEUR Alban – HDR	Modélisation moléculaire
N'DIAYE Monique	Parasitologie, Mycologie médicale, Biochimie clinique
PAIZANIS Eleni	Physiologie, Pharmacologie
PEREIRA-ROSENFELD Maria de Fatima	Chimie organique et thérapeutique
POTTIER Ivannah	Chimie et toxicologie analytiques
PREVOST Virginie – HDR	Chimie analytique, Nutrition, Education thérapeutique du patient
QUINTIN Jérôme	Pharmacognosie
RIOULT Jean-Philippe	Botanique, Mycologie, Biotechnologies
SINCE Marc	Chimie analytique
VILLEDIEU Marie – HDR	Biologie et thérapies innovantes des cancers

PROFESSEUR AGREGE (PRAG)

PRICOT Sophie	Anglais
----------------------------	---------

PERSONNEL ASSOCIE A TEMPS PARTIEL (PAST)

SAINT-LORANT Guillaume	Pharmacie clinique
SEDILLO Patrick	Pharmacie officinale
RICHARD Estelle	Pharmacie officinale

Enseignants titulaires du Diplôme d'Etat de Docteur en Pharmacie

Remerciements

A Morgane, qui, même si elle a utilisé des moyens de tortures psychologiques quotidiens (« tu as avancé sur ta thèse aujourd'hui ? », « c'est quand ta date de soutenance déjà ? », « tu ne devais pas passer ta thèse en décembre 2018, genre dernier délai ? »), reste la plus belle personne que j'ai rencontré pendant mes études, et très probablement de toute ma vie.

A Papa et Maman pour leur merveilleux soutien, et toute la patience dont ils ont fait preuve quand j'ai galéré à avancer dans mes études.

A Jean-Baptiste, parce que tu es le meilleur des bros, et que maintenant on va pouvoir s'occuper de choses beaucoup plus importantes (comme remplir le Pokédex par exemple, ou aller voir des films avec The Rock !).

A Mme Richard qui a su m'accompagner de la meilleure des façons, m'aiguiller quand je partais dans la mauvaise direction, et confirmer qu'elle est probablement ce qui est arrivée de mieux à la fac de pharmacie de Caen ces dernières années.

A M. Garon pour avoir accepté de faire partie de ce jury, et que j'ai choisi car j'ai toujours apprécié sa façon de travailler, et l'attention dont il faisait preuve avec nous.

A Guillaume, merci d'avoir apporté ton efficacité, ta patience, et ton excellence à ce projet. Maintenant, que tu as eu le droit à tous ces compliments, tu te calmes tout de suite, et je compte bien t'apprendre l'humilité sur le tatami la prochaine fois qu'on se croise.

A Julien, qui en plus d'être un super kiné, a toujours su rester un très bon ami que je ne cesserai jamais de respecter.

A Frodon (parce que j'aime les chats), et Babou (parce que j'aime les chiens).

A Superman qui me donne foi en l'humanité, à Batman qui me conseille de garder la tête froide quand je dois réfléchir, et à Wonder Woman qui fait que je ne suis qu'amour.

A tous mes amis avec qui j'ai passé de bons moments durant ces dernières années.

Je ne remercie pas ma Xbox et ma Switch qui n'ont eu de cesse de repousser la rédaction de ce travail.

Pour finir, je remercie le petit bébé qui, même s'il n'est pas encore né au moment où je rédige ce texte, a été une motivation efficace lors de ces derniers mois.

Table des Matières

Liste des abréviations et équivalences	1
Liste des figures et tableaux	2
Introduction	2
I^{ère} Partie – Anatomie	3
A. Introduction	3
B. Articulation	4
C. Le Coude	5
D. Le Poignet	5
E. Les Doigts	6
F. Le Genou	7
G. La Cheville	8
II^{ème} – Pathologies traumatiques	10
A. Evolution des protocoles de prises en charge de traumatismes	10
B. Pathologies ostéoarticulaires	12
1. Entorse	12
a. Définition	12
b. Prise en charge	12
2. Luxation	13
a. Définition	13
b. Prise en charge	13
C. Pathologies musculaires	13
1. Contracture	13
2. Elongation, déchirure ou rupture musculaire	14
3. Prise en charge des pathologies musculaires	14
D. Pathologies tendineuses	15
1. Tendinite	15
a. Définition	15
b. Prise en charge	15
2. Périostite	15
a. Définition	15
b. Prise en charge	15
III^{ème} Partie – Législation et prise en charge	16
A. Réalisation de bandage par le pharmacien	16
B. Prise en charge de l'acte	16
C. Limites de la prise en charge	17
IV^{ème} Partie – Bandages et traumatismes	18
A. Historique	18
B. Compression par bandages	18
1. Immobilisation stricte contre liberté de mouvement	18
2. Intérêt de la compression par bandes	19
a. Action mécanique	19
1. Positionnelle	19
2. Pression	19
3. Hémodynamique	20
b. Actions neurophysiologiques	20
1. Les récepteurs cutanés	20
2. Les récepteurs articulaires ou mécanorécepteur	20
3. Propriocepteurs	21
c. Action psychologique	21
C. Bandes adhésives élastiques et non-élastiques	22
1. Différences de dénomination : strapping et tapping	22
2. Type de bandes	22
a. Bandes élastiques	22
b. Bandes non-élastiques	23
c. Utilisation	23

3.	Indications	23
4.	Contre-indications et inconvénients	24
5.	LPPR et bandes	24
a.	Inscription à la LPPR	24
b.	LPPR et indications	26
6.	Comparaison avec des orthèses tubulaires de compression	27
D.	Bandes de contention cohésive	28
1.	Caractéristiques.....	28
2.	Indications	29
3.	Utilisation	30
4.	Bandes adhésives contre bandes non adhésives	30
E.	Bandes de Kinésiologie	30
1.	Historique	30
2.	Propriétés	31
3.	Recul sur la pratique.....	32
Vème	Partie – Prise en charge des traumatismes et leurs préventions	33
A.	Prérequis aux bandages	33
1.	Avant le bandage.....	33
2.	Principes de montage.....	33
a.	Créer des points d’ancrages	33
b.	Attelles.....	33
3.	Accessoires	34
4.	Schématisation	35
B.	Membre supérieur	36
1.	Coude.....	36
a.	Douleur sur face médiale	37
b.	Douleur sur face latérale	38
2.	Poignet.....	39
3.	Doigts.....	41
a.	Pouce (I) – Articulation métacarpo-phalangienne :	41
b.	Doigts (II, III, IV, V) – Articulations métacarpo-phalangiennes :.....	44
c.	Doigts (II, III, IV, V) – Articulations interphalangiennes.....	44
C.	Membre inférieur	45
1.	Cuisse.....	45
2.	Genou	45
a.	Bandages sur le genou : en curatif ou en préventif ?.....	45
b.	Suite d’une entorse du ligament croisé antérieur.....	47
c.	Suite d’une entorse du ligament collatéral médial	49
d.	Suite d’une entorse du ligament collatéral latéral.....	50
e.	Tendinite du tendon patellaire.....	51
f.	Genouillère tubulaire intégrant des bandes élastiques	53
3.	Chevilles	56
a.	Prérequis aux bandages : écarter une fracture.....	56
b.	Lésion des ligaments collatéraux de l’articulation talo-crurale	57
c.	Tendinite du tendon d’Achille	61
d.	Chevillière tubulaire intégrant des bandes élastiques	63
D.	Faciliter la pratique du bandage à l’officine.....	67
1.	Essentiel.....	67
2.	Construction d’une fiche	68
	Conclusion.....	69
	Bibliographie	70
	Annexes.....	73
	Annexe 1 – Manœuvres cliniques – Genou (54).....	73
	Annexe 2 – Livret	75
	Annexe 3 – Certificat d’authenticité.....	86

Liste des abréviations et équivalences

Adduction : mouvement rapprochant de l'axe de corps

Abduction : mouvement éloignant de l'axe du corps

Adhérence : Action de coller à une surface, via un adhésif (colle) ou par cohésion

Ancienne nomenclature (AC) et Nouvelle nomenclature (NN)

Circumduction : mouvement décrivant un cercle

DM : Dispositifs Médicaux

CSP : Code de la Santé Publique

Fibula (NC) : Péroné (AC)

NGAP : Nomenclature Générale des Actes Professionnels

Patella (NN) : Rotule (AC)

Ulna (NN) : Cubitus (AC)

Liste des figures et tableaux

Figure 1 - Plans de coupes anatomiques (2)	3	Figure 43 - Bandage du coude (médial) – 2 nd e	
Figure 2 - Plans et repères anatomiques (2)	3	étape*	37
Figure 3 - Articulation synoviale (3)	4	Figure 44 - Bandage du coude (médial) - Montage	
Figure 4 - Description de l'appareil ligamentaire		final*	38
latéral et médial du coude (4).....	5	Figure 45 - Bandage du coude (latéral) – 1 ^{ère}	
Figure 5 - Mouvement de supination et pronation		étape*	38
(6)	5	Figure 46 - Bandage du coude (latéral) – 2 nd e	
Figure 6 - Vue dorsale des os de la main (7)	6	étape*	38
Figure 7 - Phalanges des doigts (8).....	6	Figure 47 - Bandage du coude (latéral) – Montage	
Figure 8 - Articulation du genou (9)	7	final*	38
Figure 9 - Os de la cheville (10)	8	Figure 48 - Bandage du poignet – Embases*	39
Figure 10 - Pied en inversion	8	Figure 49 - Bandage du poignet - 1 ^{ère} étape*	39
Figure 11 - Vue latérale de l'appareil ligamentaire		Figure 50 - Bandage du poignet - 2 ^{ème} étape*	40
de la cheville (10)	9	Figure 51 - Bandage du poignet - 3 ^{ème} étape*	40
Figure 12 - Pied en éversion	9	Figure 52 - Bandage du poignet – Montage final*	40
Figure 13 - Vue médiale de l'appareil ligamentaire		Figure 53 - Bandage du poignet - Complément de	
de la cheville (10)	9	rigidité (1).....	41
Figure 14 - PEACE & LOVE : nouvel acronyme dans		Figure 54 - Bandage du pouce – Embases*	42
la prise en charge des lésions traumatiques (15)..	11	Figure 55 - Bandage du pouce - 1 ^{ère} étape*	42
Figure 15 - Prise en charge d'une luxation acromio-		Figure 56 - Bandage du pouce - 1 ^{ère} étape	
claviculaire (1).....	13	rigidifiée (18).....	42
Figure 16 – Quadrigib [®] 3D – Gibaud (22)	14	Figure 57 - Bandage du pouce - 2 nd e étape (1/2)*	
Figure 17 - Cuissard Elastique - Orliman Sport (23)		42
.....	14	Figure 58 - Bandage du pouce - 2 nd e étape (2/2)*	
Figure 18 - Cuissard néoprène - Thuasne Sport (24)		42
.....	14	Figure 59 - Bandage du pouce - 3 ^{ème} étape	
Figure 19 - Récepteurs cutanées (32)	21	(déroulement)*	43
Figure 20 - Manuaction (Thasne)	27	Figure 60 - Bandage du pouce - 3 ^{ème} étape (vue	
Figure 21 - Coudière 3D (Gibaud).....	27	finale)*	43
Figure 22 - Fortilax (DJO).....	27	Figure 61 - Bandage du pouce – Rigidification	
Figure 23 - Cheviforte (Orliman)	27	optionnelle (18).....	43
Figure 24 - Strapping Cheville -DJO (38).....	28	Figure 62 - Bandage du pouce - Montage final (vue	
Figure 25 - Ligastrap Genu – Thuasne (38).....	28	dorsale)*	43
Figure 26 - Coheban et gaufrage cohésif (39)	29	Figure 63 - Syndactylisation (53).....	44
Figure 27 - K-Tape sur un bras (39)	30	Figure 64 - Repères anatomiques du genou (vue	
Figure 28 - Kerri Walsh durant les JO de 2008 (40)		antérieure) (54).....	45
.....	31	Figure 65 - Ligaments du genou (56).....	46
Figure 29 - K-tape pour bas du dos (42).....	31	Figure 66 - Bandage du genou – Embases*	47
Figure 30 - K-tape prédécoupé pour épaule (43) ..	31	Figure 67 - Bandage du genou (croisé) - 1 ^{ère} étape	
Figure 31 - K-tape et couleurs (44).....	32	(1/4)*	47
Figure 32 - Bande de protection sous contention		Figure 68 - Bandage du genou (croisé) - 1 ^{ère} étape	
adhésive - Tensoban [®]	34	(2/4)*	47
Figure 33 - Spray adhésif - Tensospray [®]	34	Figure 69 - Bandage du genou (croisé) - 1 ^{ère} étape	
Figure 34 - Ciseaux universels (50).....	35	(3/4)*	47
Figure 35 - Utilisation du code couleur sur schéma*		Figure 70 - Bandage du genou (croisé) - 1 ^{ère} étape	
.....	35	(4/4)*	47
Figure 36 - Passage de la bande au-dessus du		Figure 71 - Bandage du genou (croisé) - 3 ^{ème}	
membre*	35	partie (1/4 - Vue frontale)*	48
Figure 37 - Utilisation de flèches pour faciliter la		Figure 72 - Bandage du genou (croisé) - 3 ^{ème} partie	
lecture*	35	(2/4 - Vue dorsale)*	48
Figure 38 - Olécrane du coude (52).....	36	Figure 73 - Bandage du genou (croisé) - 3 ^{ème}	
Figure 39 - Embases du coude*	36	partie (2/4 - Vue frontale)*	48
Figure 40 - Etrier bras-coude*.....	37	Figure 74 - Bandage du genou (croisé) - 3 ^{ème}	
Figure 41 - Etrier avant-bras-coude*	37	partie (3/4)*	48
Figure 42 - Bandage du coude (médial) - 1 ^{ère}		Figure 75 - Bandage du genou (croisé) - 3 ^{ème}	
étape*	37	partie (4/4)*	48

Figure 76 - Bandage du genou (croisé) - Montage final*	48	Figure 103 - Bandage de la cheville - 2ème étape renforcée*	58
Figure 77 - Bandage du genou (médial) - 1ère étape*	49	Figure 104 - Bandage de la cheville - 3ème étape (n°1)*	59
Figure 78 - Bandage du genou (médial) - 1ère étape renforcée*	49	Figure 105 - Bandage de la cheville - 3ème étape (n°2)*	59
Figure 79 - Bandage du genou (médial) - 2ème étape*	49	Figure 106 - Bandage de la cheville - 3ème étape (n°3)*	59
Figure 80 - Bandage du genou (médial) - 2ème étape renforcée*	49	Figure 107 - Bandage de la cheville - 3ème étape (n°4)*	59
Figure 81 - Bandage du genou (médial) – Compresse sur le creux poplité*	50	Figure 108 - Bandage de la cheville - 3ème étape (n°5)*	59
Figure 82 - Bandage du genou (médial) - 3ème étape*	50	Figure 109 - Bandage de la cheville - 4ème étape (n°1)*	60
Figure 83 - Bandage du genou (médial) - Montage final*	50	Figure 110 - Bandage de la cheville - 4ème étape (n°2)*	60
Figure 84 - Bandage du genou (latéral) - 1ère étape*	50	Figure 111 - Bandage de la cheville - 4ème étape (n°3)*	60
Figure 85 - Bandage du genou (latéral) - 1ère étape renforcée*	50	Figure 112 - Bandage de la cheville - Renfort par bande non-extensible	60
Figure 86 - Bandage du genou (latéral) - 2ème étape*	51	Figure 113 - Bandage de la cheville - Montage final*	60
Figure 87 - Bandage du genou (latéral) - 2ème étape renforcée*	51	Figure 114 - Tendon d'Achille (muscles et insertion) (66)	61
Figure 88 - Bandage du genou (latéral) - Montage terminé*	51	Figure 115 - Bandage du talon d'Achille – Embases*	61
Figure 89 - Insertions ligamentaires du genou (57)	51	Figure 116 - Bandage du talon d'Achille - 1ère étape 1/2*	61
Figure 90 - Bandage patellaire – Embases*	52	Figure 117 - Bandage du talon d'Achille - 1ère étape 2/2*	61
Figure 91 - Bandage patellaire - Maintien central*	52	Figure 118 - Bandage du talon d'Achille - 2ème étape 1/3*	62
Figure 92 - Bandage patellaire - Maintien oblique (18)	52	Figure 119 - Bandage du talon d'Achille - 2ème étape 2/3*	62
Figure 93 - Bandage patellaire - Montage final*	53	Figure 120 - Bandage du talon d'Achille - 2ème étape 3/3*	62
Figure 94 – Strapping™ Genou – DJO (60)	53	Figure 121 - Bandage du talon d'Achille - Montage final*	62
Figure 95 – Ligastrap® Genu – Thuasne (61)	54	Figure 122 – Malléogib® 3D – Gibaud (67)	63
Figure 96 - Genulig Stab – Orliman (62)	54	Figure 123 – Strapping® Cheville – Donjoy (38)	63
Figure 97 - Rappel de mise en place de Genulig Stab (63)	54	Figure 124 – Ligastrap® Malleo – Thuasne (68)	64
Figure 98 - Zones à palper pour utiliser les règles d'Ottawa chez un blessé de la cheville (64)	57	Figure 125 - Chevistrap® - Orliman (69)	64
Figure 99 - Bandage de la cheville - Embases et protection*	57	Figure 126 - Chevix – Orliman (70)	65
Figure 100 - Bandage de la cheville - 1ère étape*	58	Figure 127 - AchilloForce Air – Donjoy (71)	65
Figure 101 - Bandage de la cheville - 1ère étape renforcée*	58	Figure 128 - Cellules interconnectées d'Achilloforce Air de Donjoy (71)	65
Figure 102 - Bandage de la cheville - 2ème étape*	58		

Chaque figure notée d'une étoile (*) représente une illustration de THOMAS Guillaume-Salah

Tableau 1 - Type de bandes, noms de spécialités, tailles	25
Tableau 2 - Situations cliniques en orthopédie/rhumatologie, dont la prise en charge peut inclure un traitement conservateur (34)	26
Tableau 3 - Comparaison entre genouillères intégrant des bandes de strapping	55
Tableau 4 - Comparaison entre genouillères intégrant des bandes de strapping	66

Introduction

De par la polyvalence inhérente au métier de pharmacien d'officine, les patients pourront nous interroger sur des sujets aussi divers que la pharmacologie, la phytothérapie, le matériel médical, ou encore la traumatologie.

Il m'est déjà arrivé qu'un patient me demande de réaliser des bandages de type strapping à la pharmacie. Je me suis alors rendu compte de mon manque de connaissance sur le sujet : quelles bandes utiliser ? Comment les poser correctement ? Ai-je le droit de bander quelqu'un ? Et surtout, était-ce pertinent de réaliser un bandage ?

Il faut toutefois reconnaître qu'il ne s'agira pas d'une pratique quotidienne. Dans la majorité des cas, il sera bien plus simple et rapide d'utiliser des orthèses de séries pour répondre au besoin du patient. A côté de cela, il existe de plus en plus d'orthèses intégrant des bandes de type strapping dans leur structure dans le but d'offrir un meilleur maintien. Sont-elles pertinentes ? S'adaptent-elles à toutes situations ?

Toutefois, il pourra s'agir d'une solution d'urgence dans le cas où l'orthèse adaptée ne serait pas disponible à la pharmacie (un samedi après-midi par exemple). Une bande aura l'avantage d'offrir un renfort sur mesure à n'importe quel patient.

Ce travail s'attachera à décortiquer l'usage de bandages pour répondre à une problématique de traumatologie. Il sera donc nécessaire de revoir les bases de l'anatomie des parties qu'il sera possible de prendre en charge, puis de faire un point sur ces pathologie traumatiques. Par la suite, une partie sur la législation précèdera le développement sur les diverses bandes que l'on pourra utiliser, avec leurs propriétés, leurs atouts et leurs inconvénients. Pour clore l'ensemble, un récapitulatif sur les divers types de bandages permettra la réalisation d'un livret résumant l'ensemble du sujet en une dizaine de page. Celui-ci sera accompagné d'illustrations réalisées spécialement pour cette thèse par THOMAS Guillaume-Salah, où nous avons tous deux chercher à en faciliter la pratique en officine.

I^{ère} Partie – Anatomie

A. Introduction

Nous nous concentrerons sur les articulations de la cheville et du genou pour le membre inférieur, et celles du coude et de la main pour le membre supérieur.

Avant de débuter, il est nécessaire de définir les trois plans de l'espace qui seront utilisés pour décrire les divers éléments anatomiques.

Toute description anatomique se basera sur la position anatomique de référence : le corps vu de face, les paumes tournées vers l'avant et les pouces dirigés vers le dehors. On différenciera ensuite trois plans de coupes (Figure 1) permettant de définir des repères anatomiques (Figure 2) : (1)

- Le plan frontal : où ce qui est en avant est antérieur (ou ventral) et ce qui est en arrière est postérieur (dorsal)
- Le plan sagittal : où ce qui se rapproche le plus du plan de coupe est médial, et ce qui s'en éloigne le plus est distal
- Le plan transversal : où on différencie le côté crânial (haut) et le côté caudal (bas)

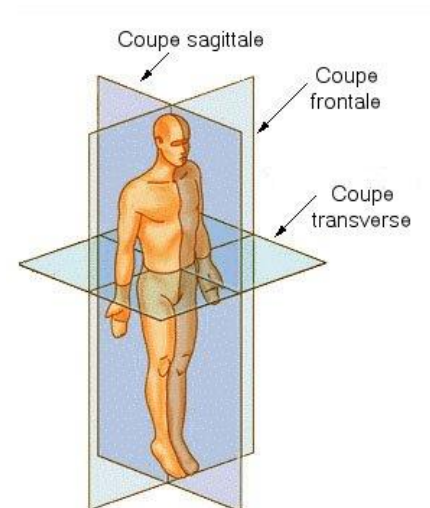


Figure 1 - Plans de coupes anatomiques (2)

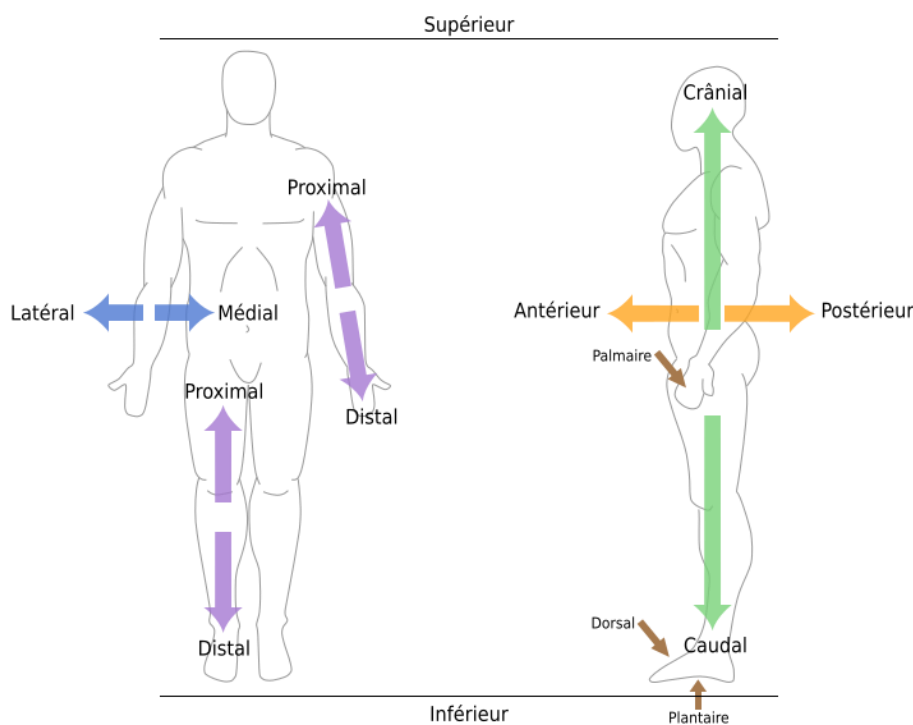


Figure 2 - Plans et repères anatomiques (2)

B. Articulation

L'articulation est une zone de jonction entre deux ou plusieurs os afin de les relier, et éventuellement de leur donner une mobilité l'un par rapport à l'autre. L'amplitude de cette mobilité dépendra de la forme et de la nature des éléments qui la composent.

Il existe trois types d'articulation :

- Les synarthroses ou articulations immobiles et fibreuses que l'on retrouve au niveau du crâne par exemple
- Les amphiarthroses ou articulations à cartilage et semi-mobiles, pour les vertèbres ou les os du carpe
- Les diarthroses ou articulations synoviales avec le degré d'amplitude le plus important, ce sont celles où l'on interviendra au cours de ce travail

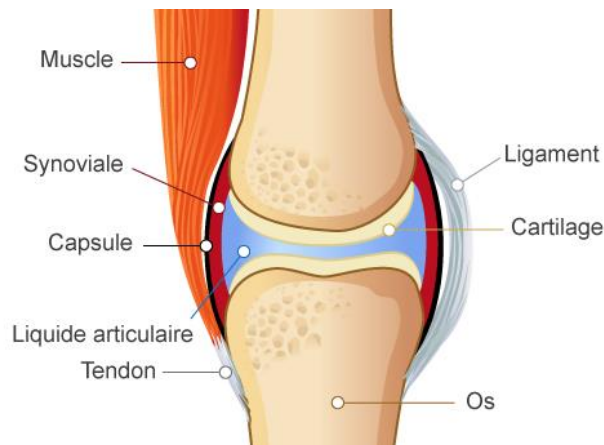


Figure 3 - Articulation synoviale (3)

L'articulation synoviale est maintenue par une capsule articulaire qui entoure et détermine une cavité articulaire. En son sein, on retrouve les extrémités osseuses recouvertes d'un cartilage hyalin, et qui sont entourées par le liquide visqueux et lubrifiant, la synovie (produite par la membrane synoviale présente sur la face interne de la capsule articulaire). Cet ensemble va permettre de faciliter les mouvements de l'articulation.

En complément, les ligaments viendront relier les deux os de l'articulation. Il s'agit de courtes bandes de tissu conjonctif fibreux très solide. Certains ligaments vont limiter la mobilité de l'articulation, d'autres empêcheront certains gestes et ainsi protégeront l'articulation lors de mouvements forcés.

Ce genre d'articulation est donc maintenue dans son axe grâce à un ensemble capsulo-ligamentaire.

C. Le Coude

L'articulation du coude (Figure 4) comprend trois ensembles à l'intérieur d'une même capsule articulaire.

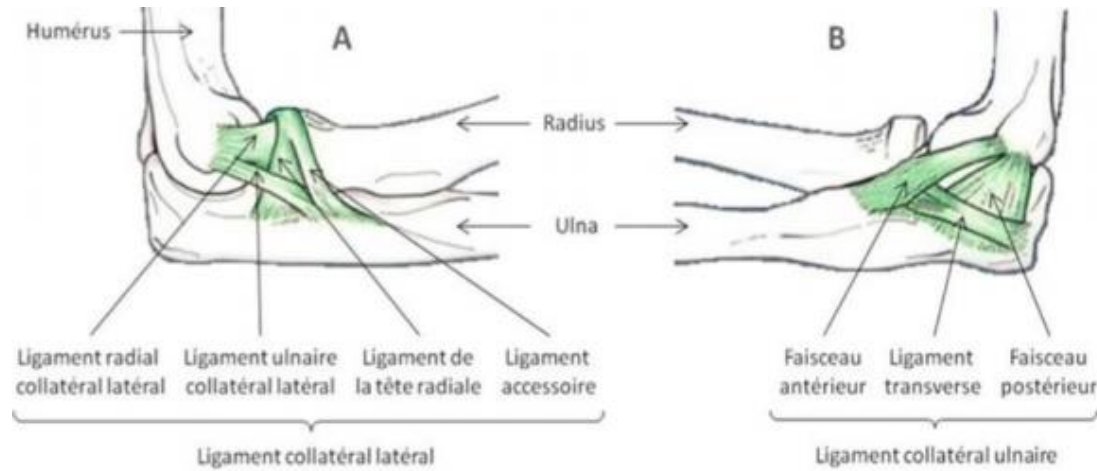


Figure 4 - Description de l'appareil ligamentaire latéral et médial du coude (4)

Une articulation huméro-radiale et une articulation huméro-ulnaire (ou huméro-cubitale) permettront une flexion-extension qui approche la main de la bouche ; et pour finir, l'articulation radio-ulnaire (ou radio-cubitale) participera au mouvement de supination (supplier en mnémotechnique) et de pronation (prendre). Ce mouvement permet d'effectuer une rotation de l'avant-bras : ouvrir une porte, visser/dévisser (Figure 5). (5)

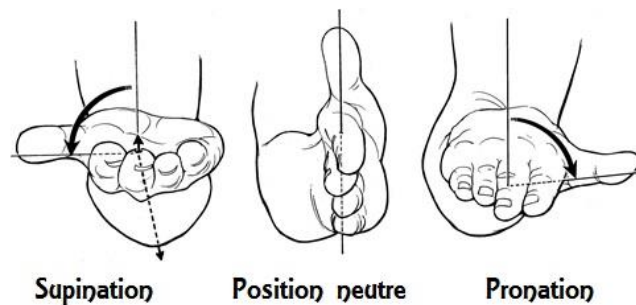


Figure 5 - Mouvement de supination et pronation (6)

D. Le Poignet

Le poignet correspond à la région anatomique centrée sur les os du carpe. Le carpe est lui formé de huit os groupés en deux rangées de quatre (Figure 6). La rangée supérieure ou antébrachiale comprend, de dehors en dedans, les os scaphoïde, lunatum, triquetrum et pisiforme. La rangée inférieure est formée par le trapèze, le trapézoïde, le capitatum et hamatum.

On distinguera par la suite deux articulations différentes. L'articulation supérieure ou radio-carpienne, qui unit l'extrémité distale des deux os de l'avant-bras à la rangée supérieure du carpe. L'articulation inférieure ou médio-carpienne (assez mobile) qui unit les deux rangées du carpe. L'ensemble de ces articulations permettront les mouvements de flexion/extension, d'adduction/abduction et de circumduction qui correspond à une association des deux premiers et offrant la possibilité de réaliser des rotations.

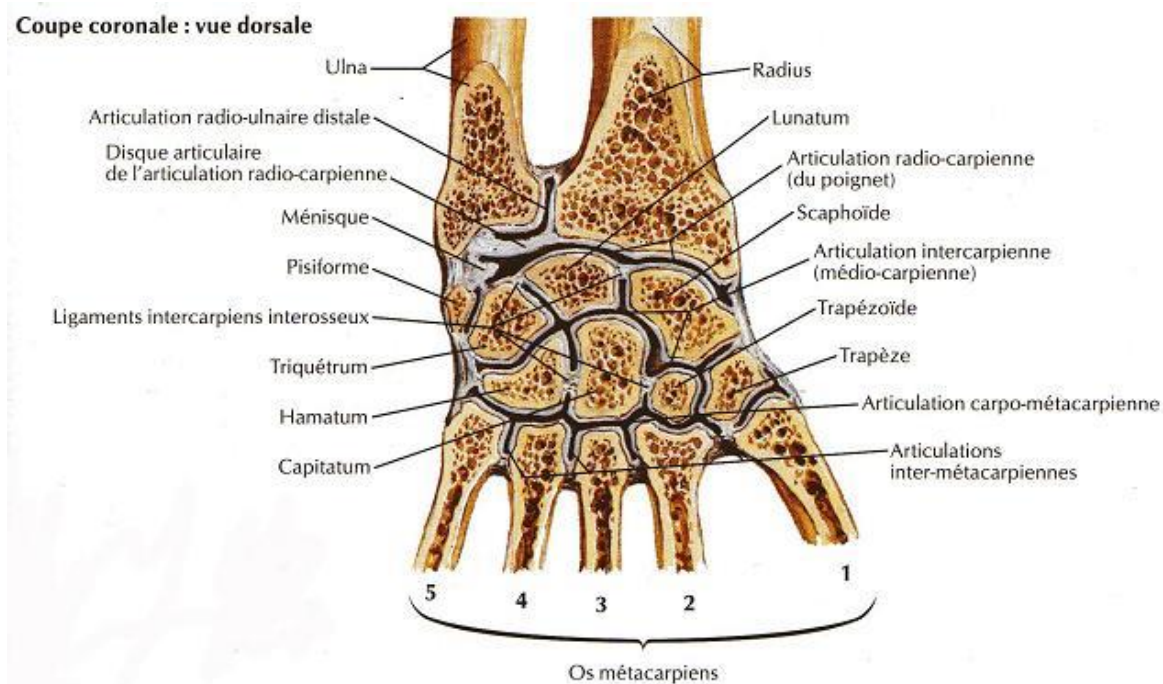


Figure 6 - Vue dorsale des os de la main (7)

E. Les Doigts

Les doigts (Figure 7) sont les extrémités articulées de la main. Ils sont numérotés de I (pouce), II (index), III (majeur), IV (annulaire) et V (auriculaire). Ils sont composés de trois phalanges (proximale, intermédiaire et distale), sauf le pouce qui en compte deux (proximale et distale).

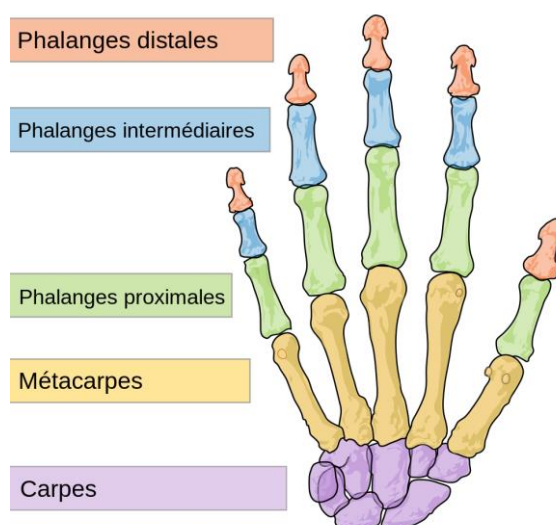


Figure 7 - Phalanges des doigts (8)

Au niveau des mouvements, ils sont capables de réaliser des extensions/flexions, des abductions/adductions, et des circumductions. L'opposition du pouce par rapport aux autres doigts permet de former une pince, indispensable à notre préhension.

F. Le Genou

Le genou est une articulation robuste car portante, mais elle possède également des surfaces articulaires planes. On parle alors d'un manque de congruence, c'est-à-dire que les surfaces articulaires ne s'imbriquent pas aussi facilement que l'articulation du coude par exemple. La stabilité de celle-ci repose sur les fibrocartilages, les ménisques et un ensemble de ligaments croisés et collatéraux (Figure 8).

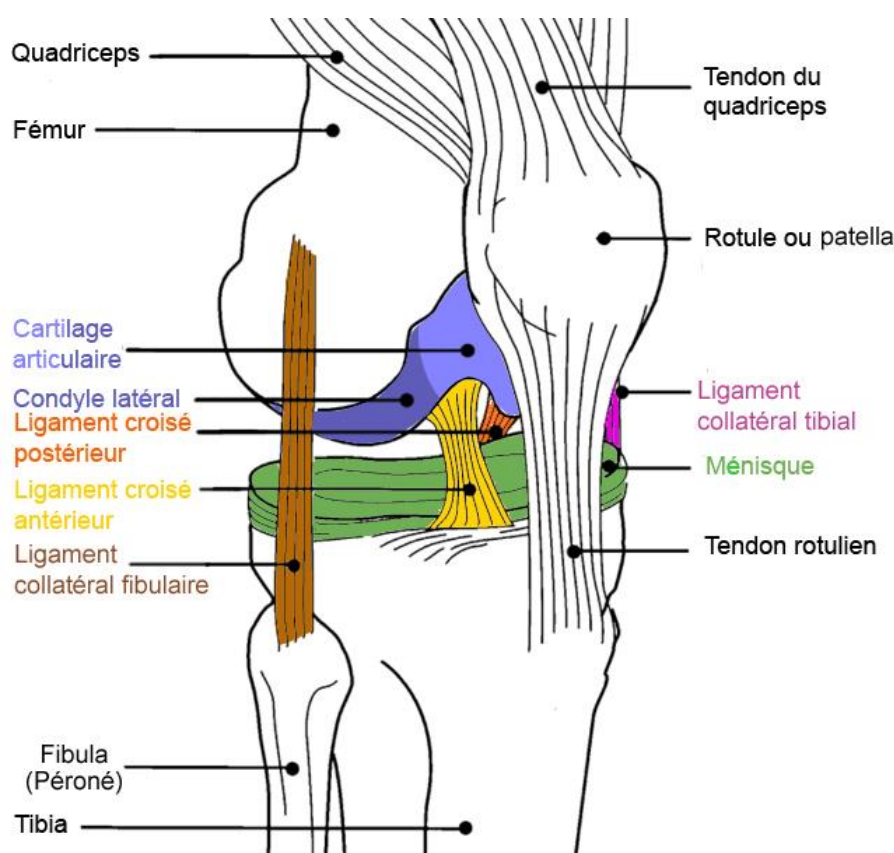


Figure 8 - Articulation du genou (9)

Le genou ne possède qu'un seul degré de liberté qui permet la flexion-extension. La stabilité latérale étant assurée par les ligaments latéraux collatéraux et la stabilité en flexion par les ligaments croisés dans l'articulation. Il s'agit d'un compromis difficile entre une grande mobilité et la nécessité d'une grande stabilité malgré ce manque de congruence qui explique la diversité des pathologies du genou, tant dans le domaine traumatique que rhumatologique : entorse, rupture méniscale, fracture de rotule, arthrose du genou...

G. La Cheville

La cheville et le pied se divisent en trois parties anatomiques avec l'arrière pied composé du calcanéus et du talus (ou astragale), du médio pied avec l'os naviculaire, le cuboïde et les trois os cunéiformes (médial, intermédiaire et distal), et l'avant pied comprendra les métatarsiens et les phalanges (Figure 9).

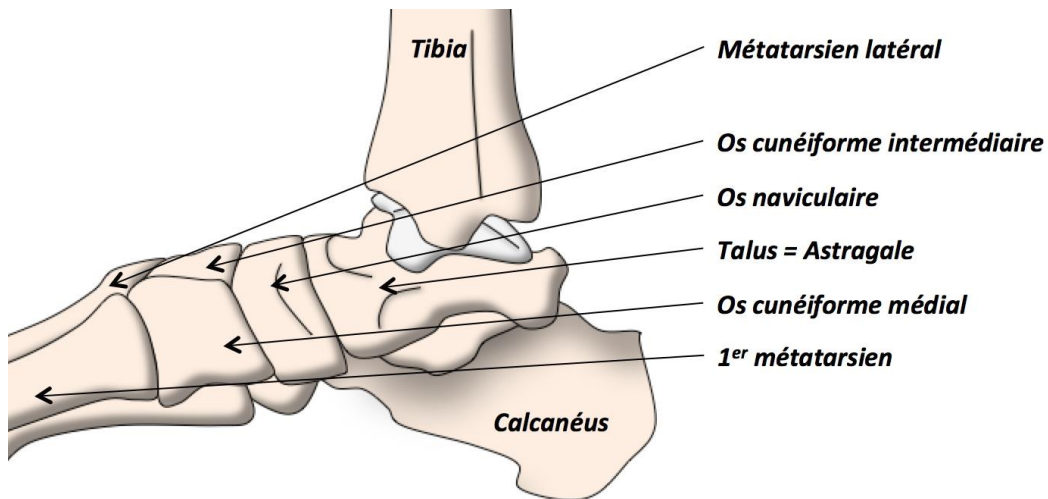


Figure 9 - Os de la cheville (10)

Le talus (ou astragale) va s'articuler avec les deux malléoles du tibia et de la fibula (ou péroné), ne lui permettant de ne bouger que dans un plan sagittal, soit une flexion dorsale ou plantaire.

La stabilité de la cheville est permise grâce un système complexe de ligaments. Le ligament collatéral latéral (Figure 11), qui est composé de trois faisceaux (talo-fibulaire antérieur et supérieur, et calcanéofibulaire), est responsable de la stabilité en varus (pied en torsion interne - Figure 10) et donc empêche la cheville de partir en dedans. Il s'agit du ligament le plus souvent touché en cas d'entorse de la cheville (10)(11).

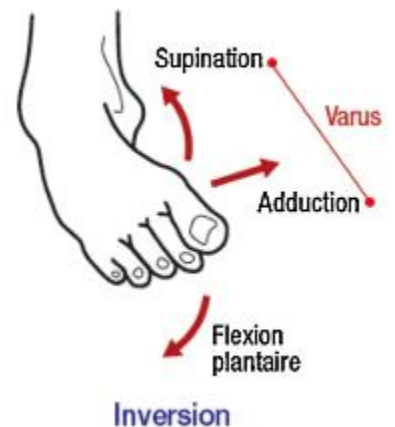


Figure 10 - Pied en inversion

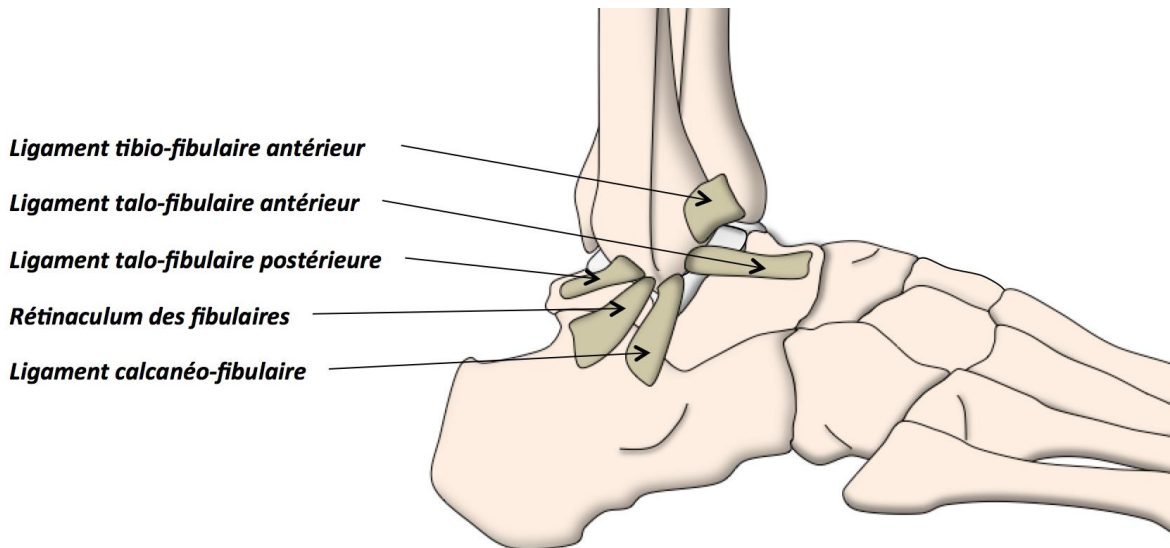
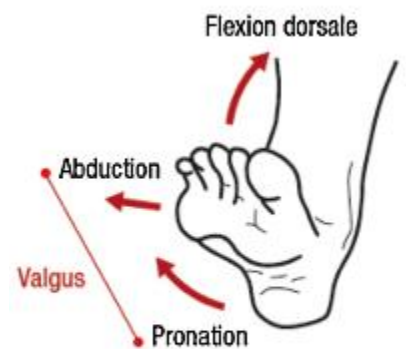


Figure 11 - Vue latérale de l'appareil ligamentaire de la cheville (10)

De l'autre côté, le ligament collatéral médial est composé de quatre faisceaux (tibio-talaire antérieur et postérieur, tibio-calcanéenne, tibionaviculaire - Figure 13). Il sera responsable de la stabilité en valgus (pied en torsion externe - Figure 12) et empêchera donc au pied de partir vers l'extérieur.



Éversion

Figure 12 - Pied en éversion

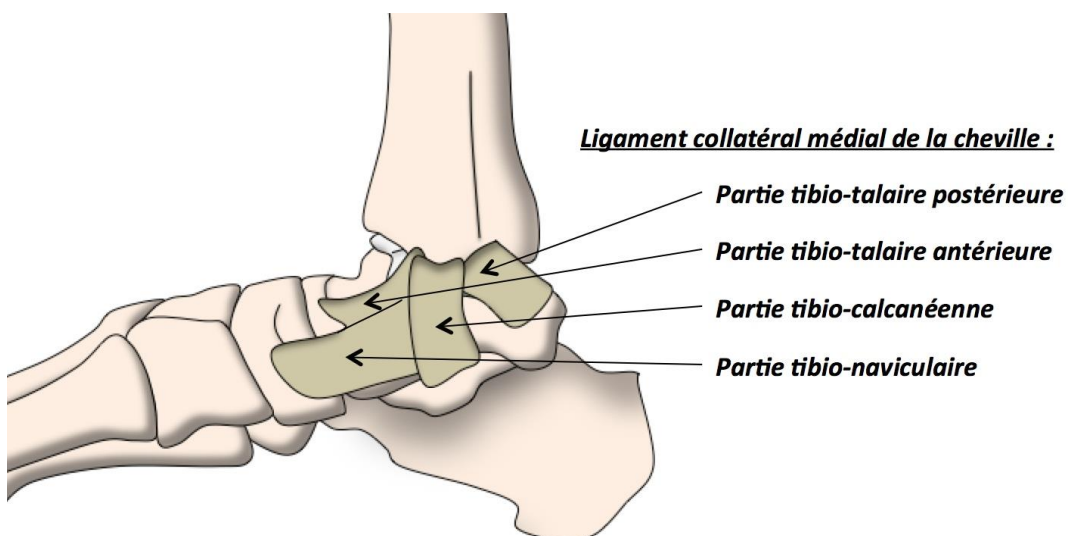


Figure 13 - Vue médiale de l'appareil ligamentaire de la cheville (10)

Le dernier ensemble ligamentaire stabilise l'articulation tibio-fibulaire et se compose des ligaments tibio-fibulaire antérieur et postérieur (Figure 11).

II^{ème} – Pathologies traumatiques

Un traumatisme correspond à une action nuisible exercée sur l'organisme humain du fait d'une personne, par un objet, lors de circonstances dangereuses ou lors d'un accident (12).

Dans cette partie, après avoir fait un point sur les protocoles de prise en charge d'un traumatisme, diverses pathologies seront présentées ainsi que les possibilités de prise en charge par un pharmacien.

A. Evolution des protocoles de prises en charge de traumatismes

En cas de traumatismes induisant des lésions musculaires, le protocole GREC est une des solutions les plus connues. Il s'agit en fait d'un acronyme, où G représente la Glace, R le Repos, E l'Élévation et C la Compression. La glace pourra être appliquée 3 à 4 fois par jour, à raison d'une vingtaine de minutes minimum par séance. Il sera possible d'utiliser des vessies de glace ou sac en plastique contenant la glace. Idéalement, tout contact direct avec la peau devra être évité pour prévenir les risques de brûlures. Le repos consiste à éviter de nouvelles tensions aux niveaux des éléments traumatisés. Le but sera d'offrir à la personne la position avec le minimum de douleur. L'élévation du membre atteint permettra un meilleur drainage de l'hématome. La compression, qui pourra s'effectuer avec des bandes élastiques, permettra de soutenir les structures lésées tout en réduisant l'œdème initial (13).

Il est possible de retrouver l'acronyme RICE dans les textes. Il s'agit simplement de la version anglo-saxonne du protocole : Rest, Ice, Compression, Elevation.

L'évolution des protocoles a amené à transformer RICE en PRICE, où le P vient rajouter la Protection du membre en question. Par la suite, en 2011, une équipe de recherche anglaise propose l'utilisation de POLICE. Leurs travaux ont mis en évidence l'intérêt de la réhabilitation fonctionnelle ou le fait de faire travailler le muscle. Pour résumer, on ne parle plus de Rest (repos), mais plutôt d'Optimal Loading, c'est-à-dire l'équilibre entre le repos et l'activité qui permettra de faciliter au mieux la cicatrisation (14).

En 2019, une équipe québécoise présente une nouvelle méthode de prise en charge avec l'acronyme PEACE & LOVE (Figure 14). Cette fois, l'acronyme est divisé en deux étapes, avec la prise en charge immédiate et secondaire.

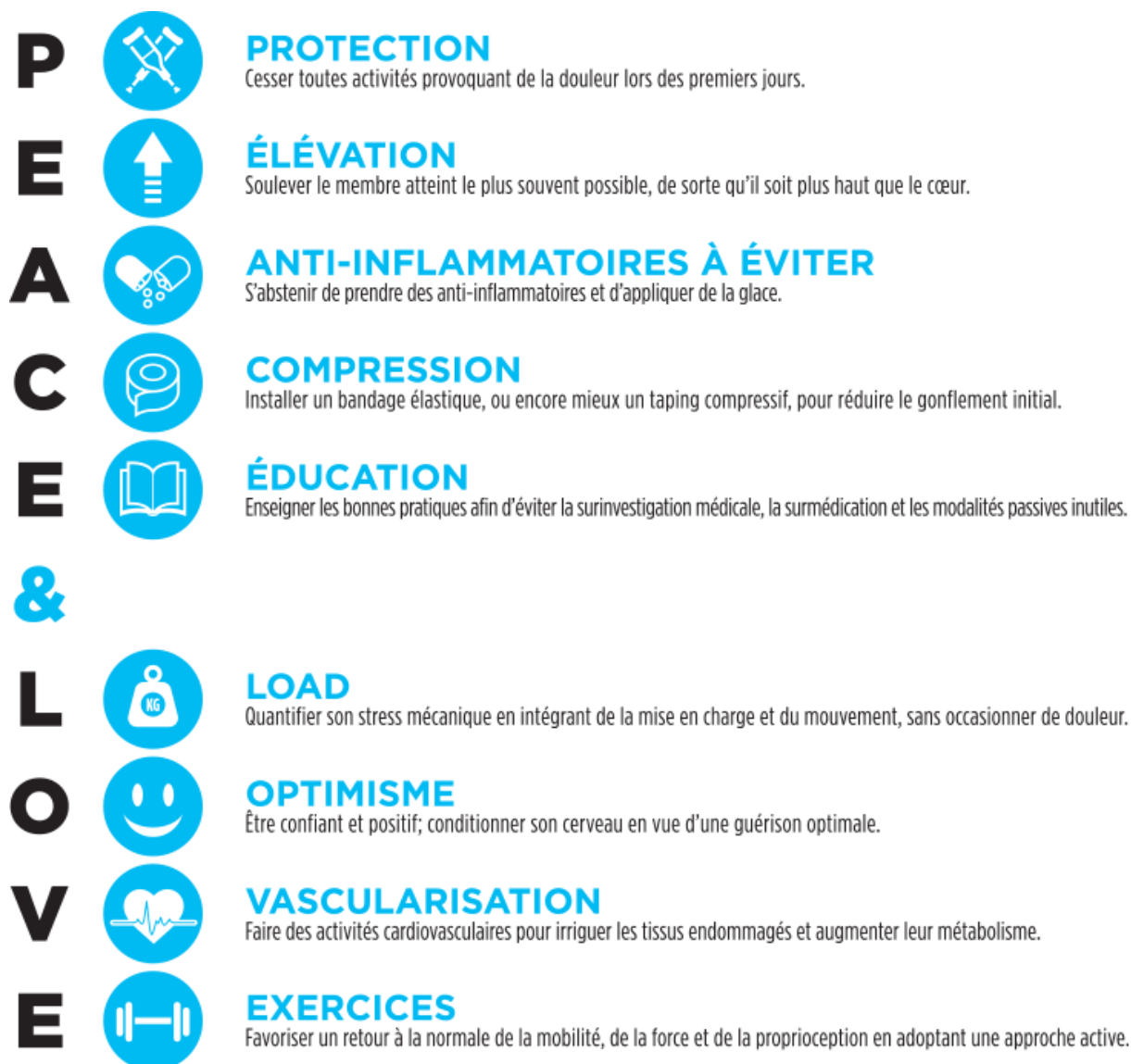

Figure 14 - PEACE & LOVE : nouvel acronyme dans la prise en charge des lésions traumatiques (15)

Le P représente la protection avec le repos qui devra se concentrer sur 1 à 3 jours. Le E reste pour élévation. Le A vient proscrire l'utilisation d'anti-inflammatoire et de glace dont l'inhibition des processus inflammatoires ralentira la cicatrisation. Le C maintient la compression. Le E repose sur l'éducation thérapeutique du patient, en cherchant à le rendre actif. L'apport de conseils par le professionnel de santé lui permettra de limiter sa dépendance par rapport au praticien, et améliorer ses connaissances dans un objectif préventif.

Après cette première phase, le but sera d'optimiser la récupération et le retour à l'activité.

L pour Load, qui rappelle l'Optimal Load et donc le rejet de l'immobilisation. O pour Optimisme qui cherchent à écarter les approches négatives, qu'elles viennent du patient ou du soignant. Il a été démontré qu'une perception négative ralentissait la récupération (16). Le V, pour vascularisation, et le E pour exercice, vont fonctionner ensemble : faire travailler le muscle va permettre de stimuler l'activité cardio-vasculaire locale en améliorant le métabolisme, et en favorisant la récupération. Le point le plus marquant de ce protocole est le fait que l'usage de la glace n'est plus recommandé. Les auteurs mettent en évidence le manque de preuve, et l'effet antiinflammatoire de celle-ci (néfaste à la cicatrisation) (17).

B. Pathologies ostéoarticulaires

1. Entorse

a. Définition

Il s'agit d'un traumatisme articulaire lié à la distorsion brusque de l'appareil capsulo-ligamentaire sans déplacement permanent des surfaces articulaires. On observera très souvent une douleur forte à la mobilisation du membre et un œdème.

On différenciera plusieurs niveaux :

- Entorse bénigne : simple contusion ligamentaire
- Entorse moyenne ou intermédiaire : élongation ligamentaire
- Entorse grave avec rupture ligamentaire partielle ou complète

b. Prise en charge

Seulement les entorses dites bénignes ou sans rupture ligamentaire pourront être prises en charge. On différenciera l'utilisation de :

- Bande élastique : permet une mise au repos relatif de l'articulation que ce soit lors de l'arrêt de l'activité ou la reprise de celle-ci.
- Bande non-élastique : qui sera plus utilisée pour prévenir de nouvelles lésions, ou en éviter la récurrence.

Chaque entorse nécessite toutefois la consultation d'un médecin. Il est important de ne jamais sous-estimer les lésions de ce type de traumatisme.

Le but de la prise en charge sera de lutter contre l'instabilité causée par la distension des éléments capsulo-ligamentaires, en maintenant les structures lésées en position

raccourcie. C'est-à-dire que l'on cherchera à limiter le mouvement de cette articulation. En sachant que tout ligament dont la longueur n'est pas étirée finira toujours par se rétracter (18), on comprend l'intérêt d'une attelle élastique limitant son étirement. Une mauvaise prise en charge aura donc pour conséquences une instabilité et une fragilité de l'articulation.

Les bandes viendront renforcer la zone lésée permettant de conserver une certaine activité de l'articulation en atténuant la douleur liée au traumatisme. De plus, il a déjà été montré que la poursuite d'une activité (à l'opposé d'une immobilisation stricte) facilitera la cicatrisation et l'augmentation de la résistance à la rupture consécutivement à des sollicitations minimales après le traumatisme (19).

2. Luxation

a. Définition

Elle correspond à un déplacement de deux surfaces articulaires.

On pourra en différencier deux types :

- Luxation complète avec une perte complète des rapports anatomiques, soit une perte de contact entre les deux surfaces articulaires
- Luxation incomplète ou subluxation avec une perte partielle de contact

b. Prise en charge

La contention souple permettra de solidariser les surfaces articulaires et donc de stabiliser l'articulation. Ainsi elle permettra d'éviter ou limiter le mécanisme lésionnel.

Par exemple lors d'une luxation acromio-claviculaire, on pourra maintenir la clavicule vers le bas dans un bon alignement (Figure 15).

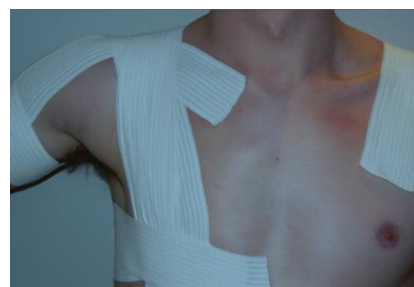

Figure 15 - Prise en charge d'une luxation acromio-claviculaire (1).

C. Pathologies musculaires

1. Contracture

Elle représente la contraction involontaire et prolongée d'un certain nombre de fibres musculaires au sein d'un même muscle ou groupe musculaire. Normalement, elle ne sera pas liée à une lésion musculaire.

Le raccourcissement prolongé du muscle entraînera donc une douleur, et la tension permanente au niveau des tendons pourra être la cause de tendinites. Si le muscle dans cet état se retrouve trop sollicité, on prend le risque de subir une élongation ou une déchirure musculaire.

2. Elongation, déchirure ou rupture musculaire

L'élongation se produira si un allongement des fibres musculaires se poursuit au-delà de leur élasticité. Ainsi on observera l'apparition de lésions internes qui, si on ne réagit pas assez tôt, pourront conduire à une déchirure musculaire.

3. Prise en charge des pathologies musculaires

Idéalement, la première réaction à avoir est d'offrir du repos au muscle lésé. On préférera l'usage du paracétamol pour les douleurs et on évitera l'aspirine (par risque hémorragique) et anti-inflammatoires non-stéroïdiens (qui ralentirait la reconstruction des fibres musculaires) (20).

Seules les élongations ou déchirures peu importantes pourront être soulagées par des bandes. Une contention élastique servira à limiter la diffusion d'un œdème ou d'un hématome, tout en limitant la tension sur des fibres musculaires lésées.

Dans la majorité des cas, les muscles de la cuisse et de la jambe seront principalement atteints (21). Le plus simple sera de délivrer au patient des bandes de compression cohésives (Cohéban®, Tensoplus®...). Il existe également des cuissards (non pris en charge par la Sécurité Sociale), comme le Quadrigib 3D® de Gibaud (Figure 16) qui possède une compression de classe 2, ou dans les gammes conçu pour les sportifs chez Orliman (Figure 17) et Thuasne (Figure 18).

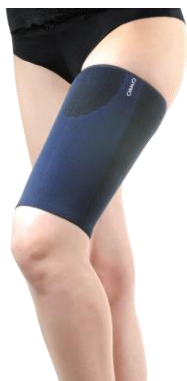

Figure 16 – Quadrigib® 3D – Gibaud (22)



Figure 17 - Cuissard Elastique - Orliman Sport (23)



Figure 18 - Cuissard néoprène - Thuasne Sport (24)

D. Pathologies tendineuses

1. Tendinite

a. Définition

Il s'agit d'une inflammation du tendon ou de sa gaine. Elle se manifestera par une douleur et parfois un gonflement au niveau de celui-ci. Elle sera souvent la conséquence de la répétition d'un mouvement ou la sollicitation excessive du tendon.

b. Prise en charge

On pourra réduire les tractions exercées sur le tendon et le maintenir dans une position courte ou de relâchement.

On cherche à réaliser deux objectifs :

1. Offrir un positionnement du tendon de façon à obtenir un certain raccourcissement, dont découle une mise au repos relatif
2. Favoriser la mise en place d'un rappel élastique ou non du mouvement étirant le tendon, et qui par conséquent sollicite la lésion (bref, on limite l'utilisation du tendon lésé)

2. Périostite

a. Définition

Une périostite désigne une inflammation du périoste. Il s'agit de l'ensemble des couches supérieures recouvrant les os qui assurent la fixation des tendons et des ligaments.

b. Prise en charge

Le bandage permettra de limiter les vibrations et ses propagations, et de réduire l'amplitude articulaire des mouvements nocifs.

III^{ème} Partie – Législation et prise en charge

A. Réalisation de bandage par le pharmacien

En se rapportant au Code de la Santé Publique, on peut noter trois professionnels pouvant réaliser des bandages de contention/compression :

- Médecin : par essence, plus que par droit, car aucun texte ne précise sa capacité à réaliser des bandages de compression, que ce soit sur le CSP ou le JO (25)
- Infirmier sur prescription médicale : CSP - R4311-7
- Masseur-kinésithérapeutes : CSP - R4321-7

Finalement, ces textes font mention d'une capacité à réaliser un bandage. Il n'exclut donc pas la possibilité qu'un autre professionnel de santé comme le pharmacien puisse en réaliser. Bref, il n'existe pas de règles ou d'interdictions concernant la réalisation de bandages par le pharmacien sur son lieu de travail.

B. Prise en charge de l'acte

La réalisation d'un bandage de strapping ne s'accompagne pas d'une prise en charge spécifique s'il est réalisé par un professionnel de santé. Elle ne fait pas partie du listing NGAP.

Ce listing NGAP (ou Nomenclature Générale des Actes Professionnels) comprend les dispositions générales et la liste des actes pris en charge par l'Assurance Maladie.

Les masseurs-kinésithérapeutes ne font pas non plus de mention sur cet acte comme pouvant justifier un dépassement d'honoraire sur le site de leur ordre professionnel. Le bandage de compression est donc une compétence parmi d'autre dans leur arsenal thérapeutique comme défini par leur Décret de Compétences n°96-879 du 08/10/96 modifié par le n°200-577 du 27/06/00. Ils pourront l'employer librement en fonction de l'ordonnance de rééducation qui leur sera adressée. De plus, depuis l'arrêté du 06/01/06 fixant la liste des dispositifs médicaux que les kinésithérapeutes peuvent prescrire, les bandes font partie de cet ensemble. S'il y a réalisation d'un bandage lors d'une consultation dans un cabinet de kinésithérapie, cela fera partie intégrante des soins, au même titre que l'usage de crème ou d'huile de massage, et donc à sa charge.

C. Limites de la prise en charge

Il est cependant nécessaire de préciser le cadre de réalisation d'un bandage chez un patient : limite du strapping, à quel moment consulter, ou quand peut-on utiliser un strapping (reprise d'activité...).

Ainsi en réalisant un bandage inapproprié, le pharmacien pourra être responsable de la mauvaise prise en charge de la pathologie, pouvant donc entraîner une mauvaise récupération ou cicatrisation. De plus, cet acte pourrait-être considéré comme exercice illégal de la médecine, comme défini par l'article L4161-1 du CSP :

"Toute personne qui prend part habituellement ou par direction suivie, même en présence d'un médecin, à l'établissement d'un diagnostic ou au traitement de maladies, congénitales ou acquises, réelles ou supposées, par actes personnels, consultations verbales ou écrites ou par tous autres procédés quels qu'ils soient, ou pratique l'un des actes professionnels prévus dans une nomenclature fixée par arrêté du ministre chargé de la santé pris après avis de l'Académie nationale de médecine, sans être titulaire d'un diplôme, certificat ou autre titre mentionné à l'article L. 4131-1 et exigé pour l'exercice de la profession de médecin, ou sans être bénéficiaire des dispositions spéciales mentionnées aux articles L. 4111-2 à L. 4111-4, L. 4111-7, L. 4112-6, L. 4131-2 à L. 4131-5"

Le pharmacien ne possède pas de compétence légale de diagnostic, est encore moins au niveau d'une prise en charge d'un traumatisme.

La pose d'un bandage de type strapping suite à un traumatisme ne devra donc être réalisée qu'à la suite d'un diagnostic par un médecin. Un pharmacien pourra alors réaliser un bandage s'il ne possède pas une attelle de série correspondant au besoin du patient, ou si le bandage est jugé plus approprié selon la situation.

Dans le cas d'absence de traumatisme, il sera possible au pharmacien de proposer des bandages à titre préventif aux patients qui se présenterait au comptoir.

IV^{ème} Partie – Bandages et traumatismes

L'attelle orthopédique, ou orthèse, a pour fonction de corriger ou de prévenir une déformation, d'immobiliser ou d'assister une articulation ou un muscle déficient et permet de soulager la douleur. Elle diffère en cela de la prothèse, qui remplace un élément manquant.

L'attelle peut être souple pour un effet de soutien et de contention, articulée, pour reproduire le mouvement naturel de l'articulation ou rigide pour immobiliser le membre traumatisé. Attelle de genou, de coude, de poignet... toutes les articulations peuvent être soutenues ou corrigées par des attelles.

Dans ce travail, nous aborderons le cas de divers types de bandes pour offrir des attelles souples aux patients pour les accompagner lors de la prise en charge d'un traumatisme.

A. Historique

On peut retrouver l'utilisation de bandages de contention dans l'antiquité. Au X^e siècle avant Jésus Christ, les archers Scythes bandaient leurs poignets, les spartes du VI^e siècle avant JC leurs jambes, et les pygmées utilisaient des bracelets fait d'écorce souple pour se comprimer le bras pour donner plus de force (26). De nos jours, les boxeurs bandent leurs mains avec le même objectif.

Aujourd'hui, la réalisation de bandage compressif est principalement utilisée par les kinésithérapeutes et les sportifs dans un objectif curatif et préventif (en majorité).

B. Compression par bandages

1. Immobilisation stricte contre liberté de mouvement

Il est aujourd'hui admis que lors de lésions traumatiques, l'immobilisation ne sera pas toujours la meilleure des solutions. Il a été démontré que l'absence de sollicitation des tissus lésés entraînait une augmentation du taux de complications et des retards de cicatrisation, majorant ainsi les délais de reprise ainsi que les risques de récives (17,27).

Par l'arrêt du travail musculaire, l'immobilisation entraîne un déconditionnement musculaire. Il sera alors possible d'observer une amyotrophie et une fatigabilité

importante. En cas d'immobilisation totale, la capsule articulaire va très vite se rétrécir, le liquide synovial connaît une sécrétion amoindrie et le cartilage s'en trouve bien moins nourri. Ceci pourrait participer à la survenue d'arthrose dans le futur. De plus, après deux semaines d'inactivité, il faut deux autres semaines pour récupérer le même contenu nucléaire des fibres musculaires. Il est donc important de limiter les immobilisations strictes pendant la phase de cicatrisation (27,28).

2. Intérêt de la compression par bandes

Les bandages de compression seront utilisés dans le but de diminuer la mise en tension des divers tissus biologiques concernés par une lésion. Lésion qui pourra être capsulo-ligamentaire, tendineuse ou musculaire. Les contentions souples ou semi-rigides vont permettre de réduire les manifestations lésionnelles, c'est-à-dire la perte de mobilité, l'œdème et les douleurs.

a. Action mécanique

1. Positionnelle

En plaçant les articulations dans une position optimale, soit la position que présente l'articulation au repos, on facilitera le processus de cicatrisation. Toutefois, il est important de bien comprendre les survenues du traumatisme et ses conséquences sur l'articulation lésée, pour savoir quand proposer ou non un bandage adhésif. (29)

Lors de traumatisme de ce genre, les éléments lésés risquent d'induire une position antalgique néfaste pour la récupération et la cicatrisation du patient. La diminution de la tension au niveau de ces zones lésées permettra à l'articulation de retrouver une position optimale. Ainsi on réduit significativement le risque d'aggravation ou de récurrence, et la cicatrisation en sera renforcée. On peut donc parler d'utilité préventive ou thérapeutique (30).

2. Pression

La pression appliquée sur la peau sera conditionnée par plusieurs facteurs.

La tension de la bande dépendra du type de bandes utilisées. Le meilleur maintien mécanique sera obtenu par l'utilisation de bandes non-élastiques qui offriront une tension maximale, tandis que les bandes élastiques permettront de moduler cette tension pour éviter de créer trop de pression et de s'adapter aux besoins du patient (18,29).

On constate que sur un même segment (trajet d'une bande sur la peau du patient), la superposition de bandes permet d'augmenter la force d'un bandage. Ainsi, en les superposant, on pourra renforcer plus efficacement des zones spécifiques (18).

3. Hémodynamique

Lors d'un syndrome post-traumatique, on observe une insuffisance veineuse locale avec une résorption des liquides interstitielles affaiblie, c'est ainsi que se forme les œdèmes. La pression interstitielle est dépendante de l'élasticité de la peau et de la structure fine du tissu. Or la compression va permettre d'agir à ce niveau en limitant l'élasticité de la peau et rapprochant ces structures fines, ainsi la pression interstitielle augmentera. Par conséquent, l'œdème se réduira, induisant une diminution de la pression sur les trajets nerveux sensibles responsable de la douleur (27).

En complément, on enregistre une augmentation très nette de la circulation lors des mouvements actifs sous compression. Les processus physiologiques de la circulation sont donc augmentés sous l'action directe de bandes souples (31). C'est-à-dire que les œdèmes seront plus rapidement résorbés, le confort du patient sera donc amélioré.

b. Actions neurophysiologiques

1. Les récepteurs cutanés

Ce seront les premiers récepteurs stimulés (Figure 19 – encadré bleu) par la tension offerte par le strapping. Par la compression, ils auront donc une activité importante, ce qui aura pour conséquence d'augmenter la vigilance du sujet à l'endroit de la contention (18).

2. Les récepteurs articulaires ou mécanorécepteur

On va faire intervenir trois entités qui seront stimulés par la tension du bandage (18) :

- Les corpuscules de Pacini (Figure 19 – encadré rouge) : mécanorécepteurs permettant le toucher et de ressentir les vibrations
- Les organes tendineux de Golgi : détectant la tension musculaire
- Les corpuscules de Ruffini (Figure 19 – encadré vert) : mécanorécepteurs permettant de ressentir la pression sur la peau

Il faut savoir que ce sont tous ces récepteurs qui se retrouveront lésés lors du mécanisme de l'entorse. Leur stimulation permettra donc une récupération plus rapide.

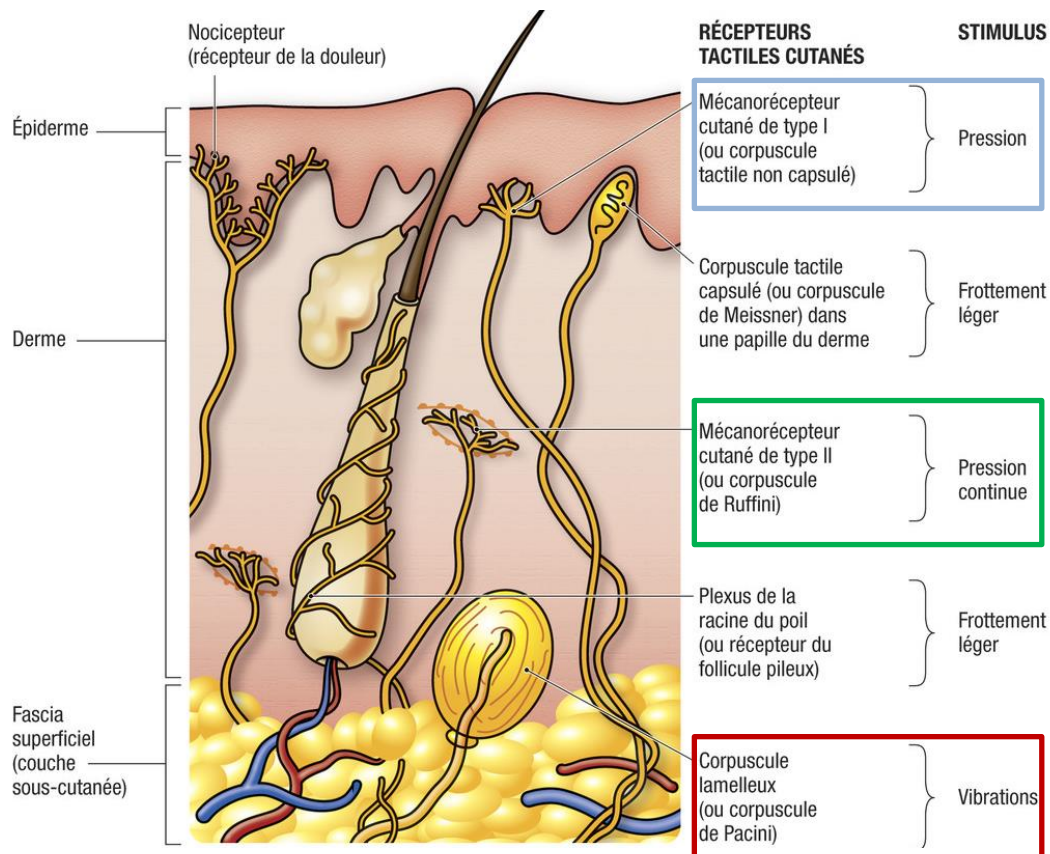


Figure 19 - Récepteurs cutanées (32)

3. Propriocepteurs

Dès 1986, il a été mis en évidence une nette augmentation de l'activité électrique des muscles sous bandages (33). On peut donc en déduire que le fait de comprimer une articulation aura pour effet d'augmenter la vigilance du patient au niveau du bandage. Ainsi celui-ci sera plus à même d'éviter des situations où le muscle risque d'être sollicité au-delà de sa capacité de résistance actuelle (18). On améliore alors la proprioception du patient, soit la capacité à percevoir la position de son corps dans l'espace. On parle aussi de sensibilité proprioceptive ou profonde (34).

c. Action psychologique

Le bandage procurera au patient une sensation de confort et de stabilité, liée aux effets mécaniques et antalgiques. Cependant, il est important de ne pas trop abusé de ce genre de pratique. La pose répétée d'une contention adhésive sur une partie du corps provoquera un phénomène d'accoutumance qui, à long terme, risque de perturber la sensibilité proprioceptive (18).

On cherchera donc toujours, en accord avec le patient, de diminuer progressivement son utilisation. Dans la pratique sportive, on commencera d'abord par les entraînements, puis des matchs, de façon à ne pas fragiliser la confiance du sportif dans son articulation.

C. Bandes adhésives élastiques et non-élastiques

1. Différences de dénomination : strapping et taping

Il est nécessaire de différencier plusieurs termes. Au sein de ce travail, les bandes utilisées pour réaliser les bandages seront des bandes adhésives et élastiques. En complément, on pourra également utiliser des bandes adhésives non-élastiques pour renforcer des bandages.

En se penchant sur la littérature scientifique anglo-saxonne, on constate de nombreuses imprécisions sur l'usage des termes. Il sera donc important de rester critique sur l'usage de termes très employés comme « strapping », qui désignera en général des bandes élastiques et adhérentes (avec ou sans adhésif), ou « taping » pour des bandes adhérentes qui pourront être élastiques ou non.

2. Type de bandes

a. Bandes élastiques

Les bandes sont constituées d'une partie tissée avec 100% de coton. La masse adhésive contient de la résine, du caoutchouc synthétique et de l'oxyde de zinc. Pour protéger la bande, elle est recouverte d'un film de polyéthylène gaufré. Pour finir, elle ne contient pas de latex.

Cette composition permet une élasticité dans un sens, avec un allongement longitudinal supérieur à 50%.

On va dénombrer plusieurs largeurs : 3 et 6 cm qui seront les plus utilisées et 8, 10, 15, et 20 cm.

Du fait de l'élasticité de la bande et de son tissage, il sera nécessaire de s'équiper de ciseaux pour couper la bande selon la longueur souhaitée.

b. Bandes non-élastiques

Ces bandes sont composés d'un support tissu blanc en fibranne 100% viscosse, avec une masse adhésive composé (comme les bandes élastiques) de résine synthétiques et d'oxyde de zinc.

On ne retrouvera que deux largeurs : 2,5 et 4 cm. On s'en servira principalement comme contention articulaire à visée préventive.

De par sa rigidité, il sera possible de la déchirer simplement avec les mains.

c. Utilisation

Dans l'usage actuel, les bandes adhésives élastiques sont principalement utilisées pour réaliser les bandages. Il est possible de retrouver des bandages mixtes où des bandes non-élastiques seront adjointes en renfort pour solidifier l'ensemble. Finalement, c'est sur ce point que ce type d'attelle gagne sa plus grande qualité : la souplesse. Il sera facile d'adapter la rigidité d'un montage au besoin du patient.

3. Indications

L'utilisation de bandes adhésives est retrouvée principalement dans le milieu sportif. Il est toutefois possible de les retrouver en neurologie, rhumatologie ou traumatologie-orthopédie, où on cherchera à prévenir des attitudes néfastes, à contrer les déformations, suppléer les fonctions déficitaires ou mettre au repos certaines articulations.

Elle sera bien sûr utilisée dans la prise en charge d'entorse, mais seulement celles qualifiées de bénignes ou moyennes. On la retrouvera également dans les atteintes tendineuses, les lésions musculaires (élongation, claquage, déchirure) ou les périostites.

L'objectif majeur de la compression sera d'offrir une action antalgique en conservant au final une fonction optimale. Ce but est atteint en diminuant les contraintes imposées aux structures biologiques, en maintenant ces éléments en position raccourcie de façon orientée et spécifique, que la lésion soit capsulo-ligamentaire, tendineuse ou musculaire.

Il sera intéressant de proposer ce type de bandage après récurrences de plusieurs épisodes lésionnels identiques. On retrouve ce type d'utilisation dans le milieu sportif et notamment en ce qui concerne les lésions capsulo-ligamentaires.

4. Contre-indications et inconvénients

Pour toutes atteintes nécessitant une immobilisation et dans le cas de fracture déplacée, les bandes ne seront pas utilisées.

Il sera nécessaire d'éviter de les poser chez les patients ayant une fragilité cutanée, des plaies, des affections dermatologiques, des troubles vasculaires (varices...).

Le plus grand inconvénient de ces bandes repose sur les réactions allergiques que peuvent entraîner l'adhésif. Ensuite, il faut noter que tous les bandages ne se valent pas. Réaliser un bandage circulaire autour d'un membre ayant subi un traumatisme n'aura pas la même efficacité qu'un montage renforçant spécifiquement les zones lésées (18,29).

Il faut noter qu'une utilisation abusive peut engendrer une dépendance de l'individu et pourra, éventuellement, se manifester par une récurrence lésionnelle en l'absence de protection. Ce comportement se retrouvera principalement chez les sportifs qui sont les plus grands consommateurs de bandes. C'est donc la raison pour laquelle le bandage doit être utilisé en coordination avec des techniques d'étirement et de renforcement. Des séances de travail spécifique visant au contrôle actif articulaire et neuro-musculaire chez un kinésithérapeute pourront être conseillées par la suite (30).

5. LPPR et bandes

a. Inscription à la LPPR

Pour être prises en charge par l'Assurance maladie, les bandes de compression/contention (avec les orthèses tubulaires) doivent être inscrites sur la Liste des Produits et Prestations Remboursables ou LPPR. Elles devront apparaître sous un libellé commun regroupant une catégorie de produits (ou description générique).

Actuellement, les bandes sont inscrites au :

- Titre 1, soit Dispositifs Médicaux (ou DM) pour traitements, aides à la vie, aliments et pansements
 - Chapitre 3 : Articles pour pansements, matériels de contention
 - Section 2 : Matériels de contention et de compression vasculaires
 - 4 : Bandes adhésives
 - Bandes adhésives élastiques (un sens)
 - Bandes adhésives non-élastiques

Les taux de remboursement vont différer selon la largeur de la bande (ou sa surface). On remarquera que ces taux sont bien inférieurs au prix réel des bandes (Tableau 1).

Tableau 1 - Type de bandes, noms de spécialités, tailles

Type	Noms de Spécialités	Tailles	LPP	Taux de remboursement	Prix TTC
Bande élastique : CONTENTION, BANDE ADHÉSIVE ÉLASTIQUE, UN SENS	Adheban+ (3M) Elastoplast (Beiersdorf) Biplast (Thuasne) Extensa Plus (Hartmann) Absoplast (Marque Verte) Tensoplast (BSN) Urgostrapping (Urgo)	3cm x 2.5m	1316981 Surface : >OU= 750 CM ² ET <1 500 CM ² .	1,15€	4 à 5€
		6cm x 2.5m	1330892 Surface : >OU=1 500 CM ² ET <2 000 CM ²	2,30€	6 à 7€
		8cm x 2.5m	1395526 Surface : > OU = 2 000 CM ² ET < 2 500 CM ² .	3,07€	7 à 8€
		10cm x 2.5cm	1368370 Surface : > OU = 2 500 CM ² .	3,84€	13 à 15€
Bande non-élastique : CONTENTION, BANDE ADHÉSIVE INÉLASTIQUE	Strappal (BSN) Porotape (Lohmann)	2,5cm x 10m	1328665 Surface : > OU = 2 500 CM ² ET < 3 000 CM ²	2,03€	5 à 7€
		4cm x 10m	1307002 Surface : > OU = 3 000 CM ² ET < 5 000 CM ²	2,43€	10 à 12€

Pour obtenir ce droit, un cahier des charges a été élaboré, et celui-ci repose sur les procédés de fabrication élaborés avec les fabricants, puis repris dans la réglementation. Il définira le type de fils utilisés, le mode de tricotage et les tests auxquels devront satisfaire les produits pour pouvoir être pris en charge. Il a été élaboré avec les fabricants par l'organisme certificateur en France de la filière du textile et de l'habillement (l'Association pour la promotion de l'assurance qualité, ou ASQUAL).

Un seul laboratoire accrédité en France est chargé de vérifier la conformité des produits au cahier des charges de la LPPR (l'Institut français du textile et de l'habillement : IFTH), en réalisant des tests sur un échantillon d'orthèses tubulaires ou de bandes. Ce contrôle est complété par un audit annuel dans l'entreprise ou par une certification ISO 9001 ou 9002. Sur la base des résultats du contrôle réalisés par l'IFTH, un certificat de qualité est délivré par l'ASQUAL au fabricant pour une durée de cinq ans.

L'ASQUAL et l'IFTH sont accrédités par le Comité français d'accréditation (COFRAC), qui atteste que les organismes accrédités sont compétents et impartiaux.

b. LPPR et indications

On pourra critiquer la LPPR concernant les indications que revendiquent ces bandes. De façon vague, on notera les pathologies ligamentaires, les syndromes inflammatoires et la protection postopératoire pour les orthèses tubulaires. De plus, l'intitulé de section correspondant (*Matériels de contention et de compression vasculaires*) ne sous-entend pas un usage en traumatologie, orthopédie ou rhumatologie dégénérative.

Les situations cliniques en orthopédie, rhumatologie dégénérative ou traumatologique, dont la prise en charge peut inclure une compression/contention par orthèses tubulaires ou bandes, sont listées dans le Tableau 2.

Tableau 2 - Situations cliniques en orthopédie/rhumatologie, dont la prise en charge peut inclure un traitement conservateur (35)

Localisation	Pathologies ligamentaires (*)	Pathologies articulaires	Pathologies tendineuses	Autres
Pouce	Entorse			
Coude	Entorse		Epicondylite latérale	
Epaule	Entorse acromio-claviculaire	Luxation géno-humérale		Fracture claviculaire
Thorax				Fracture des côtes
Genou	Entorse avec laxité minime	Gonarthrose fémoro-tibiale	Syndrome fémoro-patellaire antérieur	Luxation de la rotule
Cheville	Entorse talo-crurale		Tendinopathie d'Achille	
Pied	Entorse du médio-pied			Déformation congénitales isolées du pied
Muscle				Accidents musculaires

(*) en phase aiguë pour traiter l'œdème, voire en phase de reprise à l'appui, pour traiter les séquelles douloureuses ou les instabilités (dans des situations ne nécessitant pas une stabilisation), pour prévenir les récurrences en suite d'entorses.

6. Comparaison avec des orthèses tubulaires de compression

Une orthèse tubulaire de compression est un dispositif orthopédique qui va améliorer le soutien mécanique de la partie qu'elle va comprimer. On pourra les retrouver sous formes de gants ouverts (Figure 20), de coudières (Figure 21), de genouillères (Figure 22), ou de chaussettes ouvertes (Figure 23), avec un tissage offrant une compression de classe II à III en fonction des modèles.

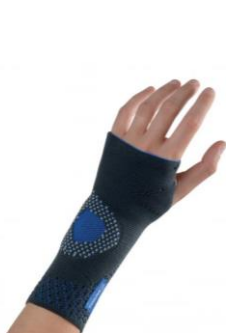

Figure 20 - Manuaction
(Thasne)



Figure 21 - Coudière 3D
(Gibaud)



Figure 22 - Fortilax (DJO)



Figure 23 - Cheviforte
(Orliman)

Dans la majorité des cas issus de la littérature, on compare rarement et de façon peu précise l'utilisation d'orthèses tubulaires avec l'usage de bandes. Les études avec un bon niveau de preuve ne montrent pas de différence entre l'usage d'orthèses ou de bandes, et les autres alternatives disponibles (orthèses rigides, immobilisation plâtrée...). Cependant, que l'on utilise ces orthèses ou des bandes, on constate une amélioration constante en termes de douleur, œdème, stabilité, reprise du travail et du sport, suite à la prise en charge d'un traumatisme. Il faut toutefois noter qu'il existe un nombre plus important de complications cutanées avec l'usage de bandes (35–37).

On pourra opposer également le fait qu'une orthèse tubulaire ne nécessite pas de technique particulière pour la pose, là où les bandes adhésives nécessitent un bon niveau technique. Par contre un bandage avec ce type de bande offrira une attelle sur mesure et s'adaptant au mieux à la morphologie du patient. Il sera également possible de renforcer des points précis en limitant certains types de mouvements, là où l'orthèse tubulaire offrira une compression répartie de façon homogène et donc non-spécifique.

Il est intéressant de préciser qu'il existe des orthèses tubulaires intégrant des bandes élastiques dans leurs structures. Il est possible de trouver des modèles pour les pathologies du genou et de la cheville (exemple sur Figure 24 et Figure 25). La ou les

bandes (en fonction de l'orthèse) seront soit détachées, soit cousues directement sur l'ensemble. L'adhésif des bandes est remplacé par un système de velcro se trouvant généralement à l'extrémité des bandes. Un commentaire plus approfondi sur ce sujet sera abordé dans la dernière partie de ce travail.



Figure 24 - Strapping Cheville -DJO (38)



Figure 25 - Ligastrap Genu – Thuasne (38)

En pratique, et vu le peu de conséquence médicale connue par rapport au choix de la méthode de compression, ce sera aux patients de choisir selon les avantages et les inconvénients de chacune des pratiques.

Il reste un dernier point à prendre en compte : le coût de la prise en charge. Si le patient se présente sans ordonnance, une orthèse tubulaire sera systématiquement plus onéreuse qu'un rouleau de bande adhésive. Par contre, elle aura l'avantage de pouvoir être réutilisable.

D. Bandes de contention cohésives

A côté des bandes adhésives, nous allons nous intéresser à des bandes non-adhésives. Celle-ci pourront également nous être utiles dans la pratique officinale.

1. Caractéristiques

Elles présentent plusieurs propriétés intéressantes. Tout d'abord, celles-ci sont cohésives, c'est-à-dire qu'elles adhèrent sur elles-mêmes grâce à une structure en gaufrage (Figure 26) tout en respectant la peau, même fragilisée. La pose est facile et rapide, et le retrait de la bande est indolore et atraumatique. Son élasticité modulable, régulière et constante dans le temps lui permet d'être réutilisable et repositionnable. Elle pourra d'ailleurs rester en place jusqu'à 7 jours. Hydrophobe, elle garde ses propriétés au contact de l'eau et permet ainsi de prendre des douches.



Figure 26 - Coheban et gaufrage cohésif (39)

Il existe plusieurs références pour ce type de bandes :

- Coban® et Coheban®, chez 3M
- Coheflex®, chez Thuasne
- Cohegib®, chez Gibaud
- Lastopress®, chez Hartmann
- Tensoban®, chez BSN
- Et plusieurs autres noms de marques...

Elles possèdent plusieurs largeurs, soit 7, 8 ou 10 cm, et les longueurs varieront de 1 à 5 m.

2. Indications

Les bandes de contention cohésives couvrent plusieurs indications de par la contention légère à moyenne qu'elle apporte :

- Traumatologie : entorse bénigne à moyenne de la cheville et du poignet, œdèmes traumatiques, tendinites, lésions musculaires, relais de contention rigide.
- Phlébologie : insuffisance veineuse fonctionnelle, varices, ulcères variqueux, maladie post-thrombotique, phlébectomie ambulatoire, suite de chirurgie.
- Maintien : fixation de pansements, maintien d'attelles et d'accessoires.

3. Utilisation

Pour faciliter l'application et relâcher la tension sur la bande, il sera nécessaire de dérouler environ 20 cm de bande avant de commencer. Le gaufrage de la bande devra rester apparent pour une application circulaire.

Le premier tour de pose (ou spire) se fera sans trop serrer. Le bandage sera ensuite poursuivi sans tension excessive en recouvrant à chaque spire les 2/3 de la spire précédente. L'application se terminera en appliquant une légère pression de la main sur le bandage pour assurer une meilleure tenue.

4. Bandes adhésives contre bandes non adhésives

Les bandes adhésives permettront une meilleure tenue du bandage lors d'une activité physique, là où les bandes cohésives pourront avoir tendance à se retrousser lors du mouvement du muscle. Le côté adhésif offre une meilleure adaptabilité, dans le sens où l'on pourra plus facilement renforcer un point précis d'un traumatisme.

Les bandes cohésives respectent par contre mieux la peau, et ont l'avantage d'être réutilisables sur une semaine. Elles seront préférées pour la prise en charge de traumatisme adjacent aux articulations comme les contractures, les elongations, ou les déchirures musculaires. L'application en spires successives est suffisante pour observer une bonne compression.

E. Bandes de Kinésiologie

1. Historique

Les bandes de kinésiologie (K-tape) ou bandage adhésif thérapeutique (Figure 27) sont des bandes adhésives et élastiques développées par Kenzo Kase (Docteur en Chiropraxie) en 1979. Le but était d'utiliser ces bandes pour soulager des gênes fonctionnelles et les douleurs dans les atteintes musculo-articulaires bénignes.

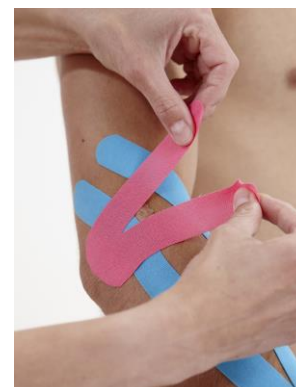

Figure 27 - K-Tape sur un bras (39)

La pratique acquiert une grande notoriété lors des Jeux Olympiques de Pékin en 2008, où plusieurs sportifs seront aperçus avec ces bandes lors des épreuves (Figure 28).



Figure 28 - Kerri Walsh durant les JO de 2008 (40)

2. Propriétés

Les K-tape sont utilisées pour tendre la peau où la bande est appliquée. On observe alors une augmentation des espaces interstitiels et une amélioration du drainage lymphatique. Avec un meilleur drainage, il est possible d'observer une diminution des processus inflammatoires, permettant alors une meilleure guérison, et diminution des douleurs (41).

Comme les bandes strappings, ces bandes sont adhésives et se collent directement sur la peau des patients. Par contre, celles-ci ne limiteront pas le mouvement des muscles traités par cette méthode.

Ces bandes sont également hypoallergénique, résistantes à l'eau, et peuvent être portées sur plusieurs jours.

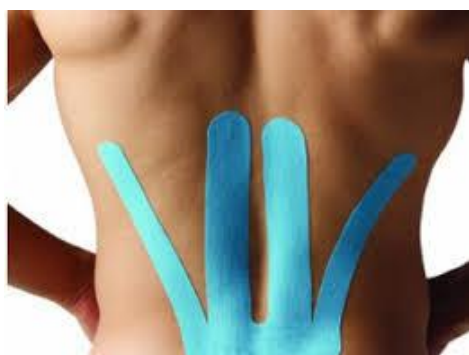

Figure 29 - K-tape pour bas du dos (42)

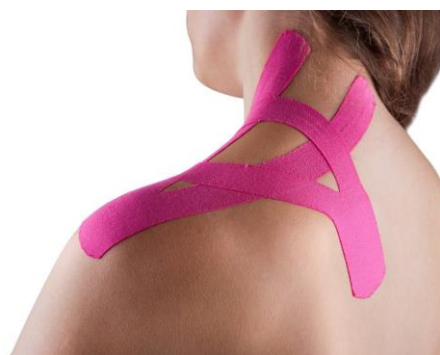

Figure 30 - K-tape prédécoupé pour épaule (43)

Il est possible de retrouver plusieurs formes de bandes (Figure 29) et même certaines sont vendues déjà prédécoupées (Figure 30) dans le but de recouvrir des surfaces plus importantes.

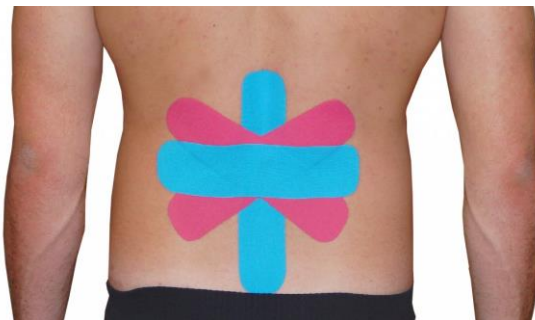

Figure 31 - K-tape et couleurs (44)

Ces bandes existent sous plusieurs couleurs différentes (Figure 31) mais ceci n'aura pas d'impact sur son utilisation. Une couleur ne possède pas de propriétés différentes à une autre (45), et la diversité offre simplement un avantage esthétique pour répondre à la demande des utilisateurs (46).

3. Recul sur la pratique

On ne peut parler de pratique reconnue aujourd'hui, et les bandes ne sont pas prises en charges par la Sécurité Sociale en France.

Plusieurs études vantant les bienfaits de ces bandes ont été remises en question. La qualité des essais randomisés et leur méthodologie ont été critiquées de façon répétée. Il n'existe pas de preuve suffisante aujourd'hui pour privilégier l'usage de bande de kinésiologie en pratique clinique (47). Les revendications autour de la réduction de douleurs après des traumatismes semblent ne s'appliquer qu'à court terme et pour un nombre de mouvements limités (48).

Dans une partie précédente, on notait l'utilisation de la pratique lors des JO de 2008. En amont de l'évènement, la Kinesio Holding Corporation, une société qui promeut l'usage de K-tape, avait fait don de beaucoup de ces bandes aux préparateurs physiques et médecins du sport accompagnant les équipes en compétition. Cette manœuvre commerciale aura permis à la compagnie de voir leurs ventes tripler par la suite (49).

Pour conclure sur cette partie, on voit maintenant qu'il est de plus en plus facile de se procurer des bandes de kinésiologie en pharmacie et qu'Urgo, grand acteur du marché de produits disponibles en officine, sort également ses propres bandes en 2018. Il sera donc du rôle du pharmacien de bien informer les patients sur l'état des connaissances actuels autour de ces bandes et du manque de preuves entourant leurs capacités revendiquées.

V^{ème} Partie – Prise en charge des traumatismes et leurs préventions

Dans cette partie, il ne sera abordé que les pathologies où un bandage pourra être réalisé lors de la prise en charge à la pharmacie. Les bandages trop techniques (bandages de l'épaule), ou trop rares (clavicule...) sont donc écartés.

A. Prérequis aux bandages

1. Avant le bandage

Il sera nécessaire de vérifier l'état de la peau avant la réalisation d'un bandage. Une plaie nécessitera, avant tout bandage, le nettoyage de la plaie par un antiseptique (chlorhexidine par exemple), et le recouvrement par une compresse. Il sera aussi possible d'utiliser des pansements de type seconde peau (pansement Compeed® par exemple).

Il est conseillé de raser la zone à bander pour éviter l'épilation douloureuse à l'ablation des bandes. Ablation qui pourra être facilitée en passant le bandage sous une eau chaude.

2. Principes de montage

a. Créer des points d'ancrages

L'embase ou ancrage est constituée d'une bande élastique appliquée sous forme circulaire au niveau d'un segment de membre, sans tension excessive, et destinée à donner appui aux attelles dites actives de la contention.

Il faut absolument éviter de comprimer la circulation de sang et donc de créer un effet garrot.

b. Attelles

Une bande posée ne doit jamais être responsable de douleur. De plus, aucunes bandes appliquées ne doit montrer de plis, ainsi la répartition des forces sera homogène sur l'intégralité du bandage (18,29,37).

La largeur de la bande dépendra de la région à traiter. La majorité des montages nécessiteront des bandes de largeur de 6 cm. Pour la cuisse ou les épaules (non

abordés dans ce travail), on préférera utiliser des largeurs plus importantes de 8 ou 10 cm. La plus petite largeur de 3 cm servira pour le poignet et les doigts.

3. Accessoires

On ne peut pas bander n'importe quelle partie du corps. Il est nécessaire de protéger les tendons superficiels présents au niveau du membre inférieur, soit le tendon d'Achille et celui du muscle tibial antérieur, mais aussi au niveau du creux poplité. Dans ce cas, on utilisera une plaque de protection en mousse (Elastomousse®), ou plus simplement des compresses avec de la vaseline. Un bandage trop souvent réalisé sur ces zones pourra être à l'origine de pathologies tendineuses iatrogènes dû à la friction importante lors d'effort. De petits carrés de mousse ou compresses de 2mm d'épaisseur et 5 à 6cm de côté seront suffisants (18,29,30) .

Une sous-bande en mousse apportera un meilleur confort à l'utilisation de bandes adhésives. Son plus grand atout sera de prévenir les irritations cutanées qui sont le principal inconvénient des bandes adhésives. Elle permettra également de ne pas arracher les poils à l'ablation de la bande. Aujourd'hui, il n'existe plus que Tensoban® (BSN - Figure 32) qui commercialise ce type d'accessoire. Elle présentera plusieurs avantages en plus de la protection, car elle est auto-adhérente, sécable à la main, et adaptée aux peaux sensibles (30).

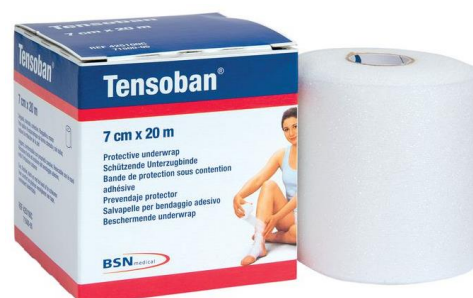

Figure 32 - Bande de protection sous contention adhésive - Tensoban®



Figure 33 - Spray adhésif - Tensospray®

On pourra toutefois noter un inconvénient notable à cette sous-bande. Il arrive que celle-ci ne tienne pas correctement à l'usage. On préviendra donc ce problème avec l'utilisation d'un spray adhésif protecteur (comme Tensospray®, BSN - Figure 33). Grâce à son application, on observera un effet adhésif et antiglisse, qui viendra également rajouter une couche de protection sur la peau.

Autant les bandes adhérentes non-élastiques peuvent se découper avec les doigts, autant les bandes élastiques nécessiteront une paire de ciseaux. Pour gagner du temps à la réalisation de bandages, il sera possible de prédécouper les bandes. Une paire de ciseaux standard pourront suffire, mais il existe des paires de ciseaux conçues pour les tissus en général, les ciseaux universels (Figure 34).



Figure 34 -
Ciseaux
universels (50)

4. **Schématisation**

A la genèse du projet, des photos avaient été envisagées pour représenter la pose de bande. Cependant, même si l'on obtient une image réelle du montage, la lecture du processus ne sera pas la plus facile et chaque fiche aurait dépassé les deux pages par type de montage pour un livret. Après réflexion, le choix le plus pertinent était d'utiliser des illustrations. J'ai donc contacté un illustrateur, THOMAS Guillaume-Salah. Nous avons créé plusieurs éléments qui font maintenant partie de la charte graphique du projet.

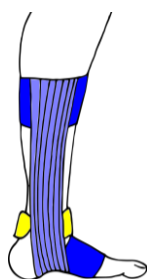


Figure 35 - Utilisation du code couleur sur schéma*

Un code couleur a été créé pour bien différencier chaque élément représenté : bleu foncé pour les embases, bleu clair pour les autres bandes et jaunes pour les compresses (Figure 35).

Le fait de surélever les bandes par rapport à leur passage permet de mieux visualiser le chemin (Figure 36).

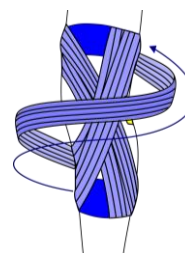


Figure 36 - Passage de la bande au-dessus du membre*

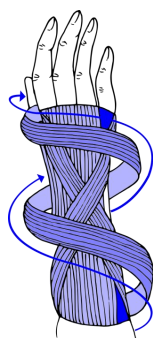


Figure 37 - Utilisation de flèches pour faciliter la lecture*

L'utilisation de flèches aide également à mieux comprendre le trajet, mais aussi à donner le sens pour la pose (Figure 37).

B. Membre supérieur

1. Coude

L'entorse est finalement un cas assez rare, et concernera souvent le ligament cubital radial (que l'on peut retrouver chez le judoka) (51).

Suite à un traumatisme, le médecin va devoir écarter une fracture. Pour ceci, il existe un test facile à réaliser avec un faible risque d'erreur : le test d'extension du coude. On placera donc le patient en position assise, avec les bras à l'horizontal, et paumes vers le haut. Si l'extension du membre traumatisé est incomplète par rapport à l'extension de l'autre membre, on considèrera qu'il est nécessaire de réaliser une radiographie. En complément, il peut être intéressant de palper l'olécrane (entouré en bleu sur la Figure 38) et vérifier l'absence d'un gonflement de la face postérieure du coude associé à un hématome et une douleur très importante à la pression, pour écarter une fracture à ce niveau-là. Par contre, une douleur persistante après 7 jours nécessitera une radiographie (52).

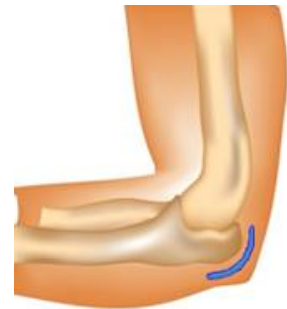

Figure 38 - Olécrane du coude (52)

En cas de douleurs trop importantes ou de réactions positives aux tests mentionnés plus haut, le coude pourra nécessiter une immobilisation pendant 15 jours, puis une rééducation. Si la douleur est acceptable pour le patient, on pourra réaliser un bandage de compression pour soutenir et réduire les douleurs (51).

On va chercher principalement à limiter l'extension, ainsi on ne mettra pas sous tension les ligaments latéraux, et donc la douleur sera amoindrie.

Pour la réalisation de ce bandage, le patient sera assis, avec l'avant-bras fléchi, voir reposant sur une table.

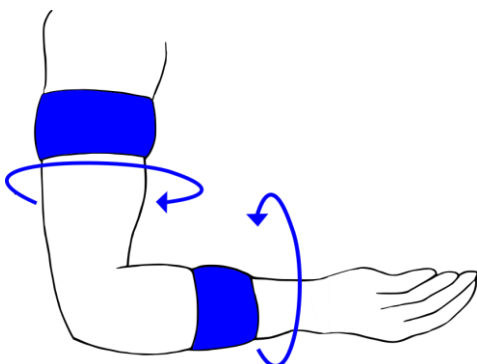


Figure 39 - Embases du coude*

On place les embases en deux points (Figure 39) :

- Supérieure : au milieu du bras
- Inférieure : au milieu de l'avant-bras

L'ajout d'étriers au niveau du bras (Figure 40) et de l'avant-bras (Figure 41) permettra de maintenir l'articulation dans un angle de 90°.

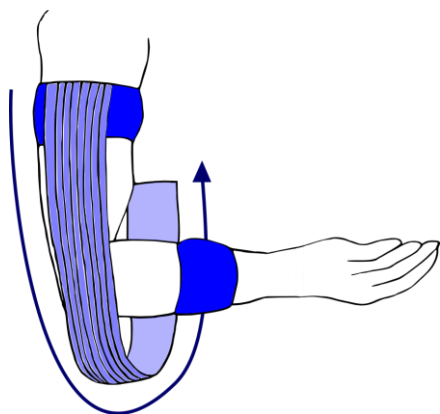


Figure 40 - Etrier bras-coude*

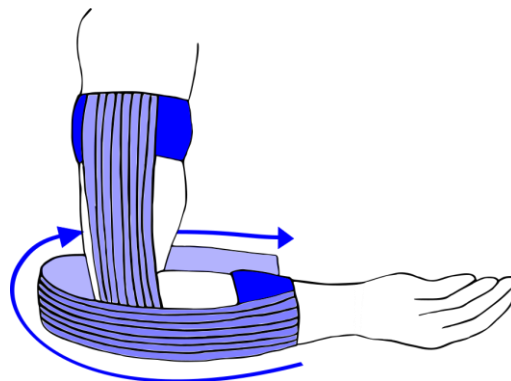


Figure 41 - Etrier avant-bras-coude*

La suite du bandage dépendra de la localisation de la lésion (ou de quel ligament est atteint). On pourra se repérer en se fiant à la localisation de la douleur du patient. Une atteinte du ligament collatéral ulnaire sera caractérisée par une douleur sur la face médiale du coude. Alors qu'une douleur sur sa face latérale montrera une atteinte du ligament collatéral radial (voir Figure 4, page 5).

a. Douleur sur face médiale

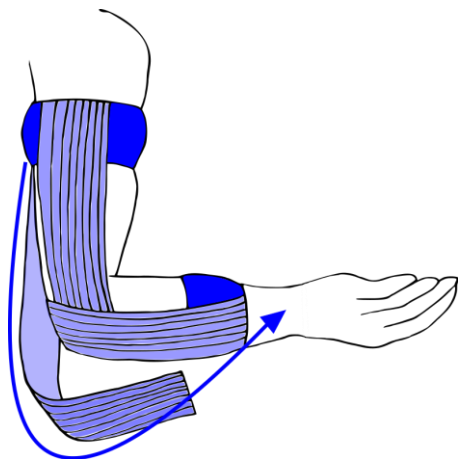


Figure 42 - Bandage du coude (médial) - 1ère étape*

On va chercher à renforcer le plan capsulo-ligamentaire et limiter l'extension. Les bandes partent d'une embase pour aller vers l'autre, en croisant l'articulation sur le bord médial du coude (Figure 42).

Les bandes seront décalées les unes par rapport aux autres pour offrir une tension répartie sur une plus grande surface. On répétera l'opération jusqu'à ce que la totalité de la partie médiale soit recouverte (Figure 43). L'adjonction de bandes supplémentaires pourra être réalisée dans le but de renforcer la rigidité du bandage, et donc obtenir une meilleure contention et un meilleur maintien.

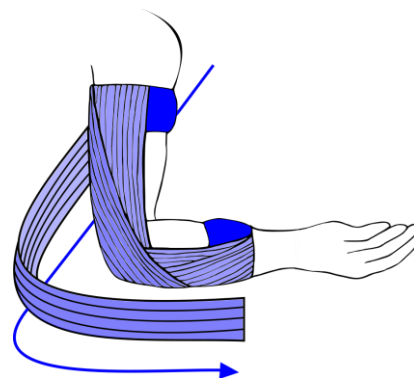


Figure 43 - Bandage du coude (médial) – 2nde étape*

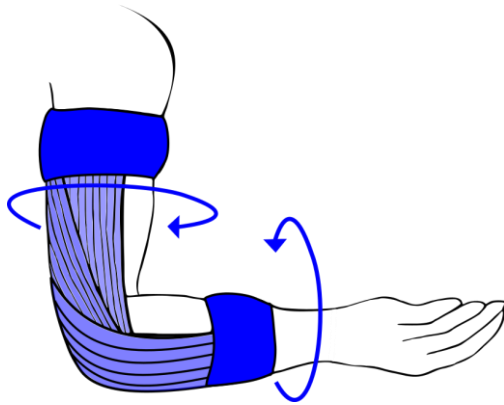


Figure 44 - Bandage du coude (médial) - Montage fina*I

Le montage se conclut en recouvrant les embases (Figure 44).

b. Douleur sur face latérale

De la même façon que précédemment, on limitera l'extension et protégera le varus et renforcera le ligament latéral. Cette fois la bande va venir envelopper la partie latérale du coude. On va donc partir de l'embase au niveau de l'arrière de l'avant-bras, venir envelopper la partie latérale du coude (là où passe le ligament collatéral radial), pour finir sur l'embase dans le prolongement du de l'avant-bras (Figure 45). Le décalage permettra aussi d'obtenir une meilleure tension (Figure 46).

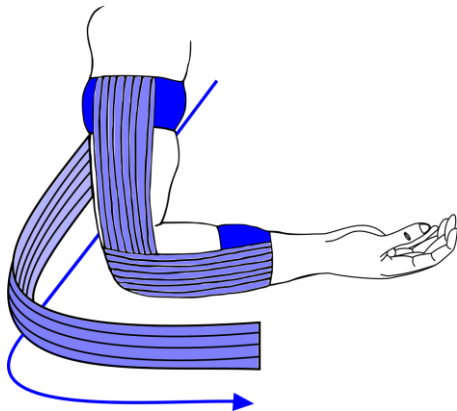


Figure 45 - Bandage du coude (latéral) – 1ère étape*

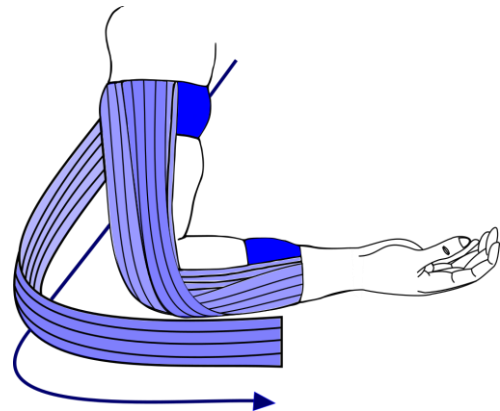


Figure 46 - Bandage du coude (latéral) – 2nde étape*

Le montage se conclura sur la fermeture des embases (Figure 47).

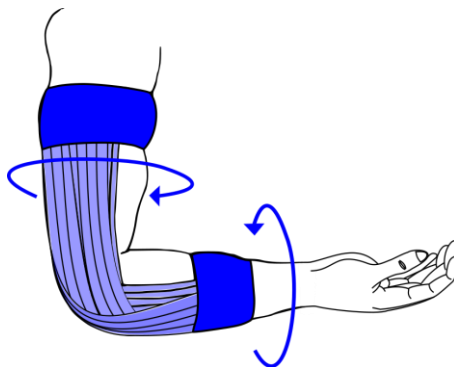


Figure 47 - Bandage du coude (latéral) – Montage final*

2. Poignet

L'entorse reste rare et nécessite une radiographie en cas de signe suspect, comme un craquement lors du traumatisme ou un angle anormal des structures du poignet. Aux urgences, on parlera d'entorse du poignet seulement après avoir éliminé toutes les fractures des os du poignet ou luxation après une radiographie (51).

Le bandage du poignet nécessitera plusieurs étapes pour pouvoir l'immobiliser en position de référence et limiter les mouvements d'inclinaison.

Dans le même cas que le bandage du coude, on placera le patient en position assise, le bras reposant sur la table, et l'avant-bras en dehors de celle-ci.

Pour les bandages du poignet et des doigts, on préférera utiliser des bandes à petites largeurs, soit 3 cm.

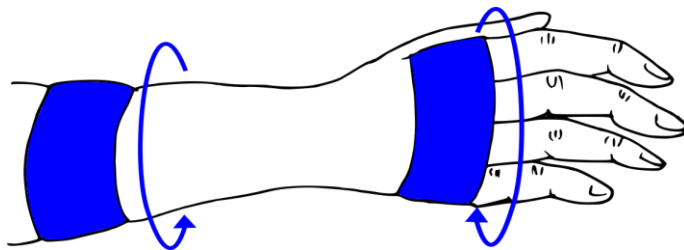


Figure 48 - Bandage du poignet – Embases*

Comme chaque bandage, on commence par placer l'embase (Figure 48) : la première au niveau du tiers inférieur de l'avant-bras et la seconde au niveau des articulations métacarpo-phalangiennes.

Pour limiter la flexion, on placera une série de bandes droites allant directement d'une embase à l'autre (Figure 49).

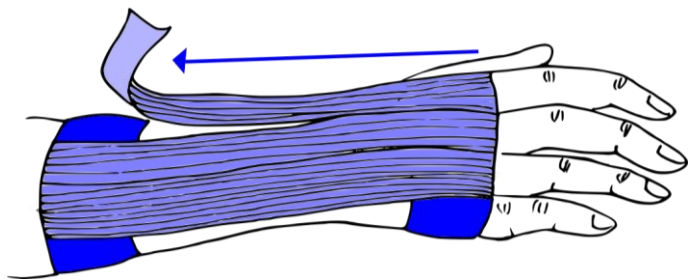


Figure 49 - Bandage du poignet - 1ère étape*

Par la suite, on cherchera à limiter l'inclinaison du poignet. Il sera donc nécessaire de réaliser deux types de montages par-dessus la première étape.

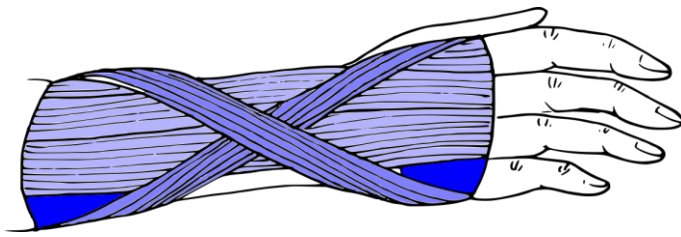


Figure 50 - Bandage du poignet - 2ème étape*

Le premier consiste à poser une bande qui viendra en diagonale du bord médial de l'avant-bras vers la partie latérale de l'embase métacarpo-phalangiennes. Puis, une deuxième bande sera posée de façon opposée (Figure 50).

Le second consiste à l'adjonction d'une unique bande hélicoïdale partant du bord médial de l'embase de l'avant-bras, passant en tension du bord radial du poignet et se termine sur le bord latéral de l'embase métacarpo-phalangienne (Figure 51).

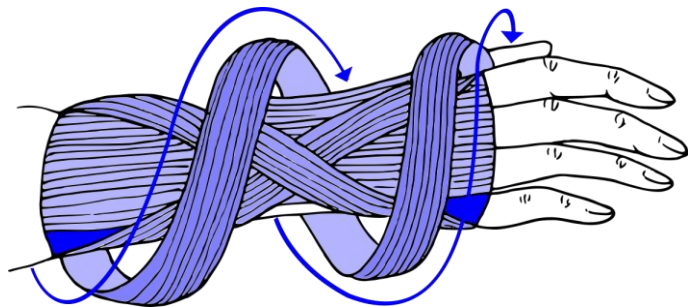


Figure 51 - Bandage du poignet - 3ème étape*

De par le grand nombre de bandes utilisées et venant se reposer sur les embases, il est très important de fermer le montage. Ainsi on fixera le bandage avec deux bandes qui viendront recouvrir les embases (Figure 52).

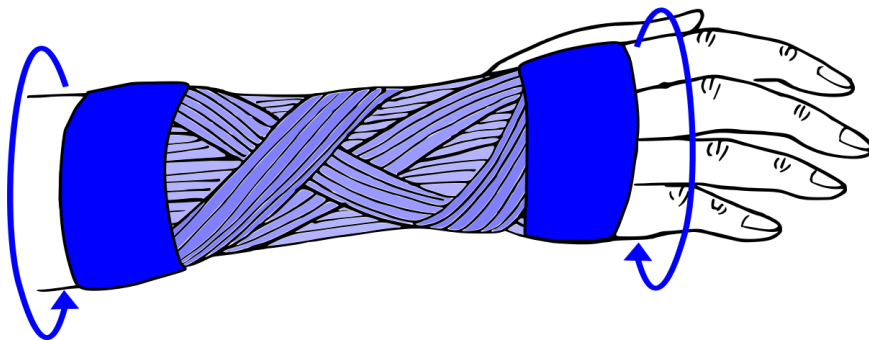


Figure 52 - Bandage du poignet – Montage final*

Dans certains cas où le montage classique ne suffirait pas à immobiliser le poignet de façon suffisante. Il sera possible d'adjoindre des bandes inextensibles pour rigidifier l'ensemble. On replacera donc ces bandes de la même façon que la première et la seconde étape (Figure 53).

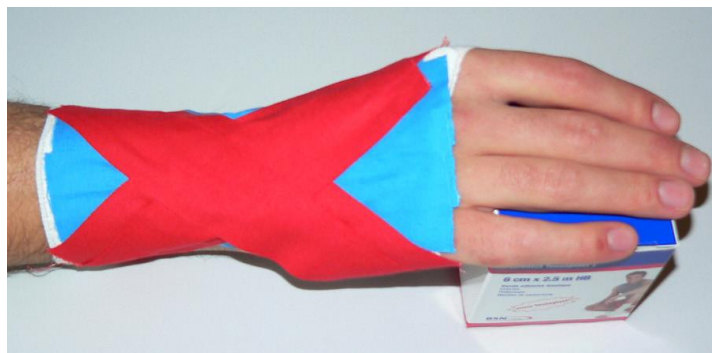


Figure 53 - Bandage du poignet - Complément de rigidité (1)

3. Doigts

On différenciera plusieurs types d'entorse des doigts (12,51), dont on utilisera uniquement des bandes de 3cm.

a. Pouce (I) – Articulation métacarpo-phalangienne :

En cas de traumatisme, l'articulation nécessitera forcément une radiographie du pouce avant tout autre test pour éliminer des arrachements osseux ou une subluxation de la première phalange.

Le ligament collatéral ulnaire sera le plus souvent touché (85%), mais le ligament collatéral radial nécessitera la même prise en charge (51).

La prise en charge dépendra du stade de l'entorse, dont on différencie trois stades :

- Entorse bénigne : simple douleur sur le trajet ligamentaire sans laxité, où un strapping sera recommandé pendant 21 jours.
- Entorse moyenne : avec laxité modérée nécessitant une immobilisation via une orthèse rigide pendant 1 mois
- Entorse grave : avec atteinte importante du ligament, où on ne pourra éviter la chirurgie

Pour le bandage, on va chercher à immobiliser la colonne du pouce en limitant les mouvements extrêmes et en protégeant les appareils capsulo-ligamentaires des articulations de la colonne du pouce. De plus, comme pour le poignet, on utilisera des bandes de 3 cm de largeur.

Le patient devra reposer son avant-bras sur une table, la main dans le vide.

Toujours de la même façon, on commence par poser les embases. La première embase se situera en amont de l'articulation du poignet et la seconde juste au-dessus de l'articulation interphalangienne du pouce (Figure 54).

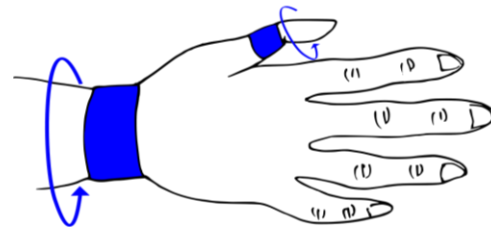


Figure 54 - Bandage du pouce – Embases*

On commence par placer deux ou trois bandes extensibles sur la face postérieure du pouce d'une embase à l'autre (Figure 55). Il est même conseillé de rajouter une ou deux bandes non extensibles pour rigidifier et obtenir un meilleur résultat (Figure 56).

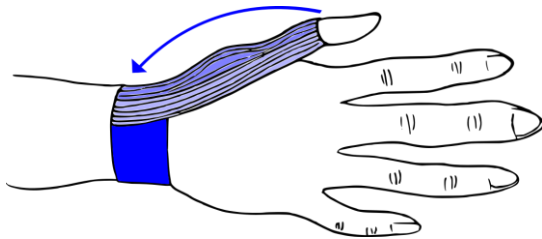


Figure 55 - Bandage du pouce - 1ère étape*

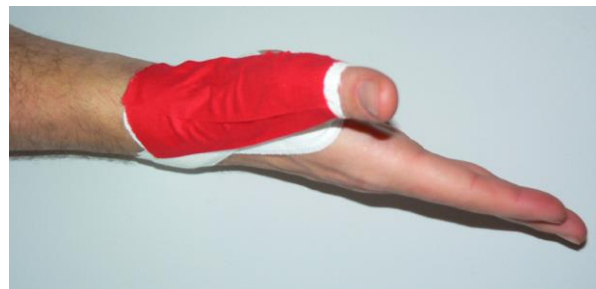

Figure 56 - Bandage du pouce - 1ère étape rigidifiée (18)

Une bande partant de la face postérieure du poignet va tourner autour de l'articulation métacarpo-phalangienne en passant par l'extérieur du pouce (Figure 57) et revenir en tension sur la face palmaire du poignet au niveau de l'embase (Figure 58).

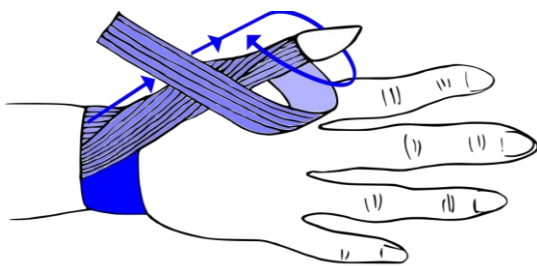


Figure 57 - Bandage du pouce - 2nde étape (1/2)*

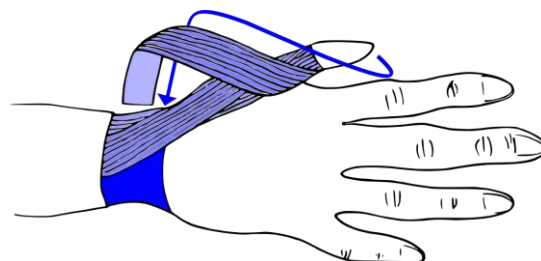


Figure 58 - Bandage du pouce - 2nde étape (2/2)*

On réalisera ensuite un dernier renfort en partant de la face postérieure du poignet, tournant autour de l'articulation métacarpo-phalangienne en commençant par l'intérieur et revenant sur la même face postérieure du poignet (Figure 59 et Figure 60).

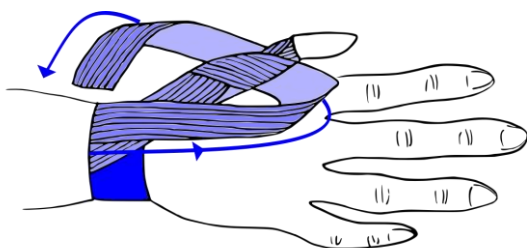


Figure 59 - Bandage du pouce - 3ème étape (déroulement)*

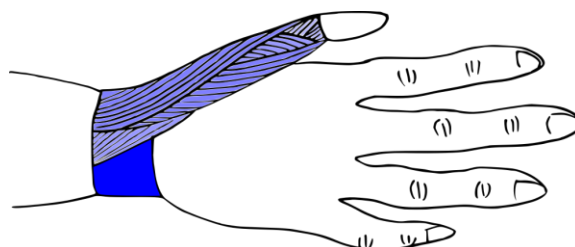


Figure 60 - Bandage du pouce - 3ème étape (vue finale)*

Il est possible d'adjoindre une bande non extensible sur la face externe du pouce pour rigidifier l'ensemble (Figure 61).

Il sera toujours important d'éviter la compression trop importante de la face avant du pouce. Il faut absolument éviter l'effet garrot.

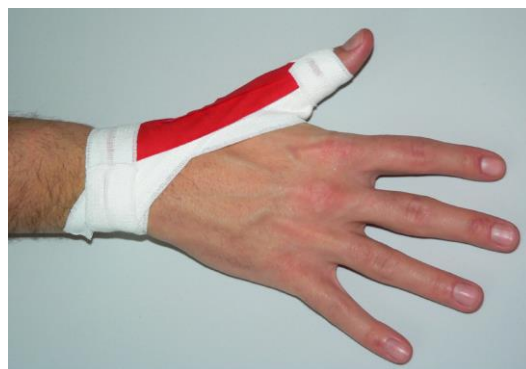

Figure 61 - Bandage du pouce – Rigidification optionnelle (18)

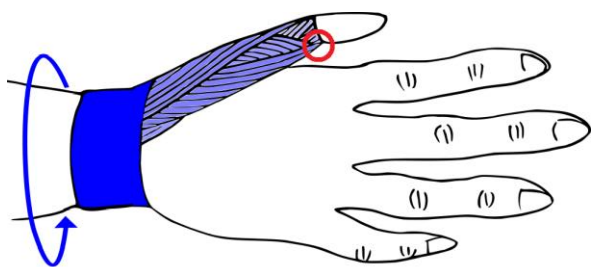


Figure 62 - Bandage du pouce - Montage final (vue dorsale)*

Le montage se conclut en recouvrant les embases d'une bande pour maintenir l'ensemble.

Si on constate une tension trop importante au niveau vasculaire à l'avant du pouce (zone entourée en rouge sur la Figure 62), utiliser des ciseaux à bout rond pour ouvrir le bandage à ce niveau.

b. Doigts (II, III, IV, V) – Articulations métacarpo-phalangiennes :

Une atteinte des ligaments latéraux devra être infirmée par une radiographie.

Un traitement par syndactylisation temporaire (Figure 63) sera suffisant, mais pourra toutefois nécessiter une rééducation. Cette technique consiste à immobiliser un doigt blessé avec celui qui est adjacent à l'aide d'une attelle ou de bandes adhésives. Ajouter une compresse entre les deux doigts fixés permettra de limiter les frottements.

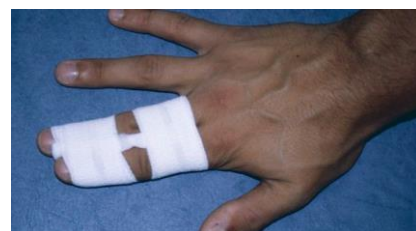

Figure 63 - Syndactylisation (53)

Il est important de préciser que des douleurs peuvent persister pendant plusieurs mois.

c. Doigts (II, III, IV, V) – Articulations interphalangiennes

Les entorses sont très fréquentes au niveau des phalanges proximales. Elles se produisent habituellement avec des sports de balles.

Comme précédemment, on appréciera une radiographie pour éviter de passer à côté d'une potentielle atteinte osseuse.

Si on n'observe pas d'atteinte osseuse, on préférera une syndactylisation (Figure 63) avec rééducation en fonction des cas. On pourra observer un gonflement résiduel et des douleurs séquellaires pouvant durer plusieurs semaines. Les douleurs de l'entorse d'un doigt peuvent très bien persister de 6 à 12 mois, si elle n'est pas bien prise en charge (51).

C. Membre inférieur

1. Cuisse

Dans le cas de contracture ou d'élongation des muscles de la cuisse, il ne sera pas nécessaire d'utiliser des bandages adhésifs car ces traumatismes ne nécessitent pas systématiquement une immobilisation de l'articulation adjacente (12). On préférera plutôt l'usage de bandes de contention cohésive comme le Coheban® (30).

2. Genou

a. Bandages sur le genou : en curatif ou en préventif ?

Lors d'un traumatisme du genou, le pharmacien ne pourra pas intervenir avec des bandages. Que ce soit une entorse (ce qui reste assez rare (51)) ou une rupture ligamentaire, le genou devra être placé en extension totale (ou tendu) à l'aide d'une orthèse rigide ou un plâtre. On ne pourra permettre ne serait-ce qu'une petite flexion, car le genou à cause de la douleur va se mettre en position de légère flexion qui peut devenir permanente. Le patient devient alors incapable de réaliser une extension complète de son genou et développera donc une boiterie. On parle de flexum antalgique irréductible. En temps normal, une entorse du genou ne nécessite plus de soin dans les deux mois, mais en cas de développement d'un flexum, un patient peut mettre plus d'un an à récupérer une extension complète (29).

Une radiographie ne sera pas réalisée systématiquement suite à un traumatisme du genou. Le médecin pourra se servir des règles d'Ottawa chez l'adulte présentant une douleur spontanée du genou. Si au moins un des critères suivants est présent, il sera nécessaire de réaliser une radiographie pour écarter une fracture (54) :

- Âge supérieur ou égal à 55 ans
- Douleur exacerbée par la palpation de la tête de la fibula (péroné – zone A sur Figure 64)
- Douleur exacerbée par la palpation de la rotule, sans qu'une autre zone osseuse du genou ne soit douloureuse (zone B sur Figure 64)
- Impossibilité de fléchir le genou à 90°
- Impossibilité de faire quatre pas sans aide (deux appuis sur chaque membre inférieur)

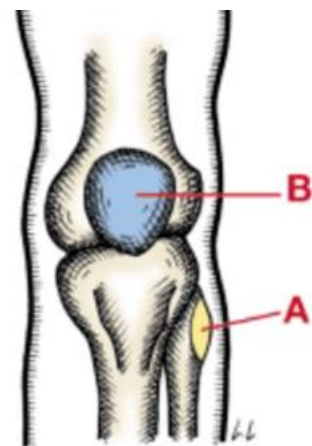


Figure 64 - Repères anatomiques du genou (vue antérieure) (54)

En s'appuyant sur cet outil, le médecin pourra exclure une fracture avec une sensibilité supérieure à 99% (54).

Par la suite, il pourra identifier les éléments atteints par une série de manœuvres :

- Atteintes d'un ligament croisé antérieur : manœuvre de Lachman, manœuvre du pivot (alias ressaut rotatoire), manœuvre du tiroir antérieur
- Lésion du ménisque : manœuvre de McMurray, palpation des lignes de jonction interne fémoro-tibiales
- Ligament latéral et ligament croisé postérieur : varus et valgus, manœuvre du tiroir postérieur

On retrouve la description de ces manœuvres dans Annexe 1 – Manœuvres cliniques – Genou (54), page 73.

Les deux premières séries de manœuvres possèdent une bonne sensibilité et des performances diagnostiques bien évaluées. Par contre, la dernière série possède une performance qui n'a pas été correctement évaluées, bien que d'utilisation pragmatique courante (54).

Le bandage ne sera utilisé que dans un but de reprise d'activité ou de prévention.

Il pourra aussi faire partie de l'arsenal thérapeutique lors de rééducation fonctionnelle suite à la rupture d'un ligament croisé. La rééducation va permettre d'éviter le recours à la chirurgie chez environ la moitié des patients (55).

On ne s'attachera ici qu'aux atteintes du ligament croisé antérieur et des ligaments collatéraux (ligaments latéraux sur la Figure 65).

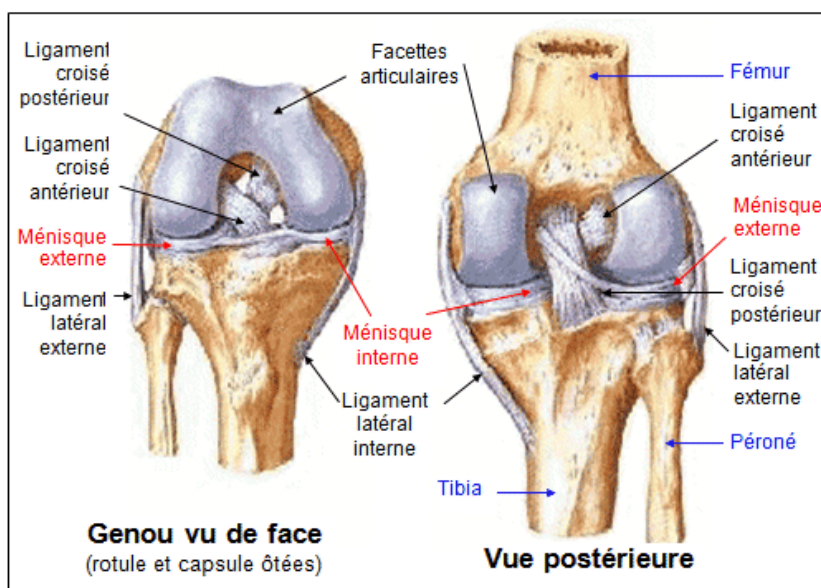


Figure 65 - Ligaments du genou (56)

On commence toujours par poser les embases au début du montage. On utilise des bandes de 6cm, la première au tiers inférieur de la jambe et la seconde au tiers supérieur de la cuisse (Figure 66).

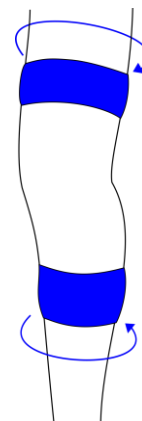


Figure 66 - Bandage du genou – Embases*

Pour la suite, il sera important d'éviter d'appliquer une tension au niveau du creux poplitée, derrière le genou. Sinon, on empêchera les ligaments de fonctionner correctement. Si toutefois une bande passe à ce niveau, on placera une compresse sous le bandage pour limiter ce frottement.

b. Suite d'une entorse du ligament croisé antérieur

Le ligament croisé antérieur a pour rôle de rappeler en avant les surfaces articulaires du fémur et du tibia lors de la flexion. Lors de reprise d'activité, on cherchera à limiter les mouvements rotatoires du tibia sous le fémur et l'hyperextension.

On commencera par solidariser le fémur et le tibia avec une bande sur le bord latéral de la jambe qui va croiser l'articulation du genou et se terminer sur le bord médial du triceps. La seconde suivra le chemin opposé : la bande sur le bord médial croisera sous l'articulation pour se terminer sur le bord latéral du triceps (Figure 67 et Figure 68).

On procédera ensuite de la même façon en partant cette fois du triceps, et ceci de chaque côté (Figure 69 et Figure 70).

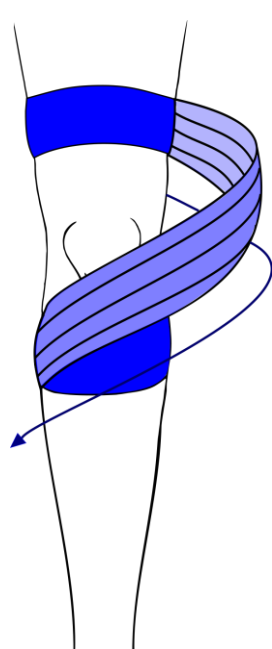


Figure 67 - Bandage du genou (croisé) - 1ère étape (1/4)*

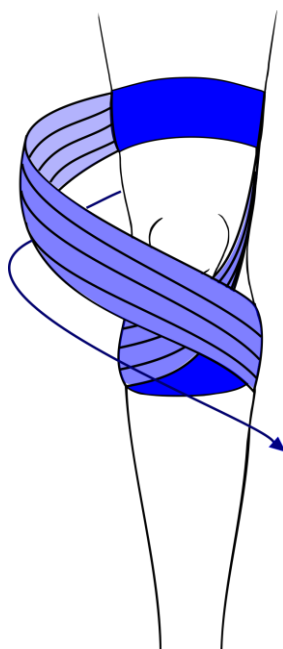


Figure 68 - Bandage du genou (croisé) - 1ère étape (2/4)*

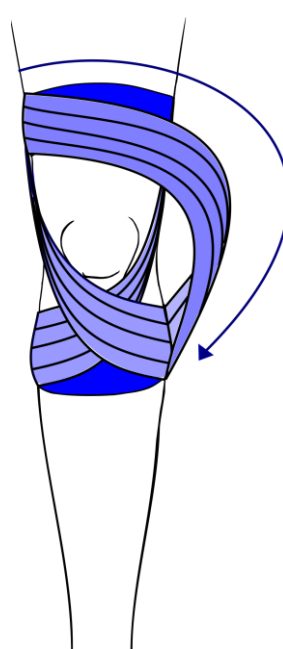


Figure 69 - Bandage du genou (croisé) - 1ère étape (3/4)*

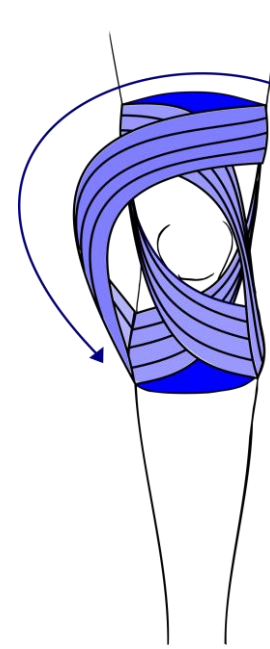


Figure 70 - Bandage du genou (croisé) - 1ère étape (4/4)*

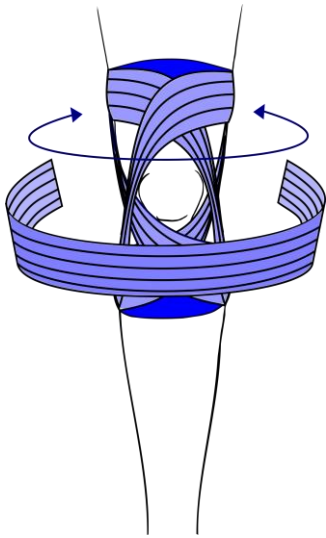


Figure 71 - Bandage du genou (croisé) - 3ème partie (1/4 - Vue frontale)*

Pour limiter l'extension et les mouvements de tiroir (mouvement où le tibia sort de l'axe du fémur en arrière). Une bande sera placée en dessous du genou (Figure 71), croisera le creux poplitée (recouvert d'une compresse - Figure 72).

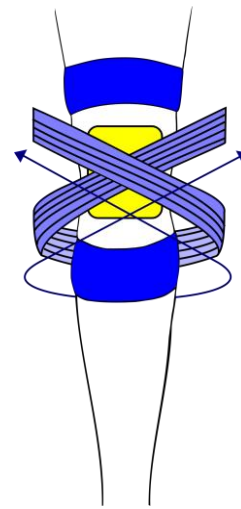


Figure 72- Bandage du genou (croisé) - 3ème partie (2/4 - Vue dorsale)*

Elle viendra se terminer en avant de la cuisse au niveau des embases supérieurs, sur son côté médial (Figure 74), et latéral (Figure 75).

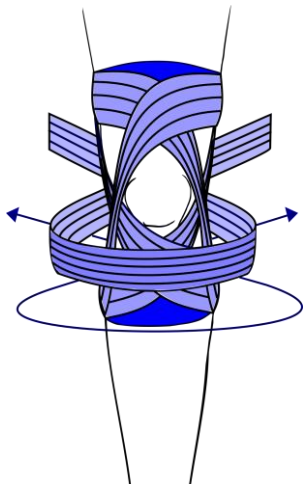


Figure 73 - Bandage du genou (croisé) - 3ème partie (2/4 - Vue frontale)*

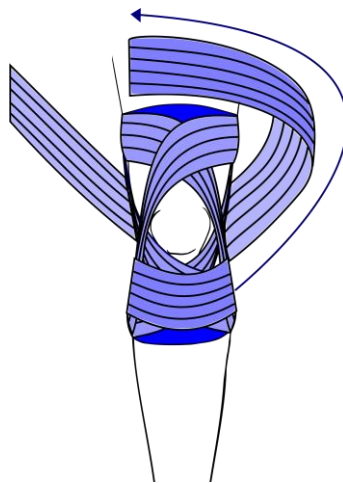


Figure 74 - Bandage du genou (croisé) - 3ème partie (3/4)*

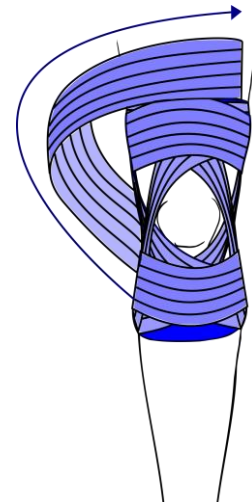


Figure 75 - Bandage du genou (croisé) - 3ème partie (4/4)*

On terminera le montage en le fermant par deux bandes recouvrant les embases (

Figure 76).

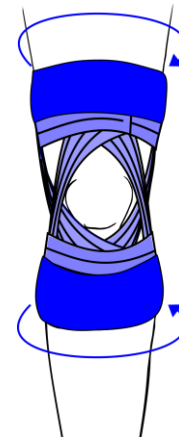


Figure 76 - Bandage du genou (croisé) - Montage final*

c. Suite d'une entorse du ligament collatéral médial

Le ligament collatéral médial (Figure 65, page 46) relie les condyles médiaux du fémur et du tibia. Une atteinte de ce ligament provoquera des douleurs à ce même niveau.

On va donc chercher à renforcer le plan capsulo-ligamentaire médial et limiter le valgus et la rotation latéral.

On partira de la partie latérale de l'embase de la cuisse, croisera au-dessus du genou et finira sur la partie médiale de l'embase de la jambe (Figure 77).

On évitera ainsi le valgus.

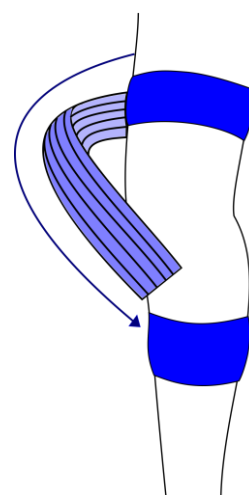


Figure 77 - Bandage du genou (médial) - 1ère étape*

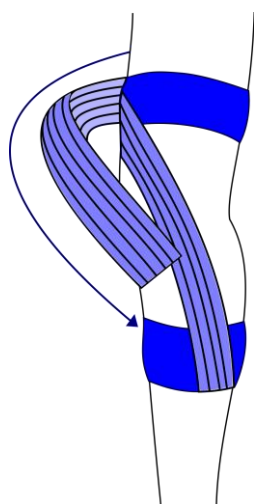


Figure 78 - Bandage du genou (médial) - 1ère étape renforcée*

On renforcera le plan en superposant les bandes pour augmenter la tension à ce niveau (Figure 78). Lors de la superposition, on ne recouvre pas plus de la moitié de la bande en dessous.

Il est important que les bandes viennent bien se croiser sur le trajet du ligament pour obtenir un meilleur résultat.

On opère ensuite le même bandage en partant de la partie latérale de l'embase de la jambe vers la partie médiale de l'embase de la cuisse (Figure 79 et Figure 80).




Figure 79 - Bandage du genou (médial) - 2ème étape*

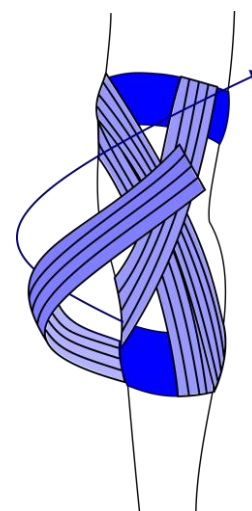


Figure 80 - Bandage du genou (médial) - 2ème étape renforcée*

Pour limiter la rotation latérale, on ajoutera une dernière bande qui partira également de la partie latérale de l'embase de la jambe pour venir croiser le genou en arrière du creux poplité (recouvrir d'une compresse - Figure 81) et viendra se terminer en face latérale (Figure 82).

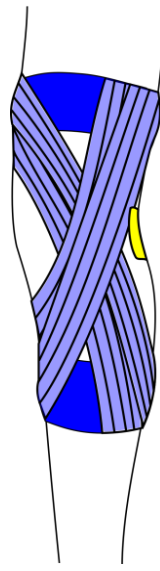


Figure 81 - Bandage du genou (médial) – Compresse sur le creux poplité*

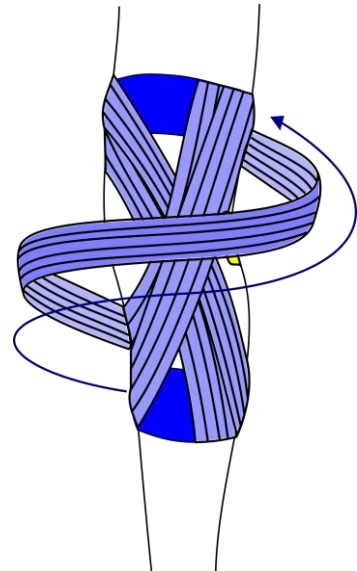


Figure 82 - Bandage du genou (médial) - 3ème étape*

On terminera le bandage en le fixant par des bandes circulaires par-dessus les embases (Figure 83).

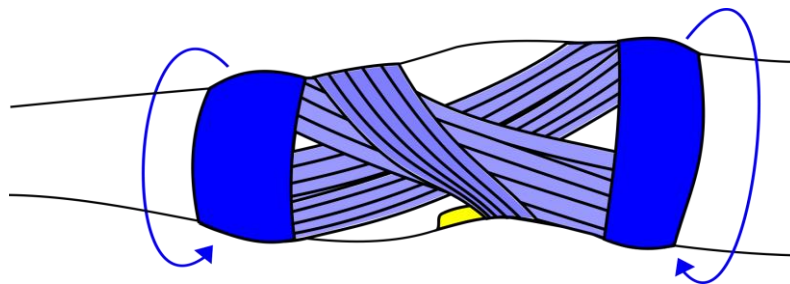


Figure 83 - Bandage du genou (médial) - Montage final*

d. Suite d'une entorse du ligament collatéral latéral

Cette fois, les douleurs se situent du côté latéral du genou. Le ligament collatéral latéral (fibulaire - Figure 65, page 46) relie les condyles latéraux du fémur et de la fibula.

Le montage sera très similaire au précédent. On part cette fois du bord médial de l'embase de la cuisse, on croise le genou sur le ligament à renforcer et on termine du côté latéral de l'embase de la jambe (Figure 84).

Comme vu précédemment, on renforce la bande avec une seconde superposée (Figure 85).

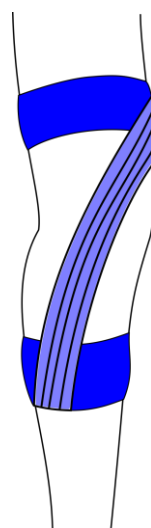


Figure 84 - Bandage du genou (latéral) - 1ère étape*

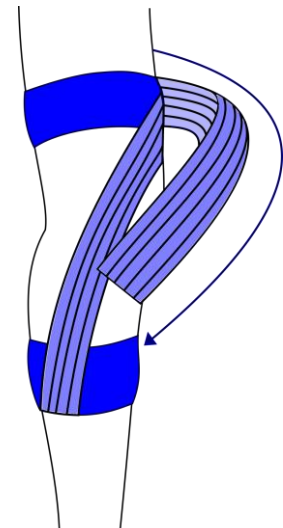


Figure 85 - Bandage du genou (latéral) - 1ère étape renforcée*

On répète l'action en partant du bord médial du tibia, passant sur le ligament et terminant sur le bord latéral de la cuisse (Figure 86). On doublera aussi la bande (Figure 87).

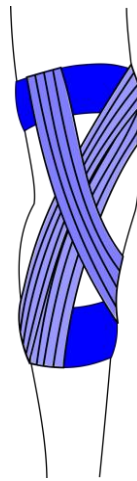


Figure 86 - Bandage du genou (latéral) - 2ème étape*

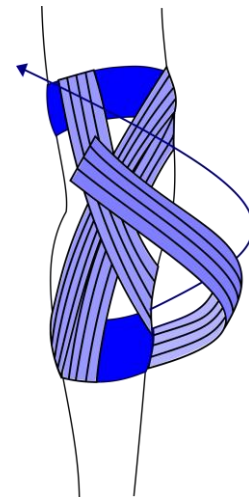


Figure 87 - Bandage du genou (latéral) - 2ème étape renforcée*

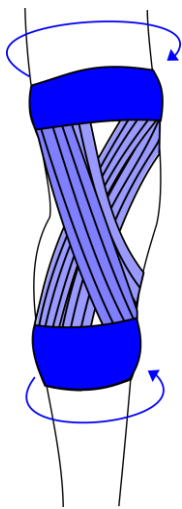


Figure 88 - Bandage du genou (latéral) - Montage terminé*

On fermera le bandage par deux bandes circulaires recouvrant les embases (Figure 88).

e. Tendinite du tendon patellaire

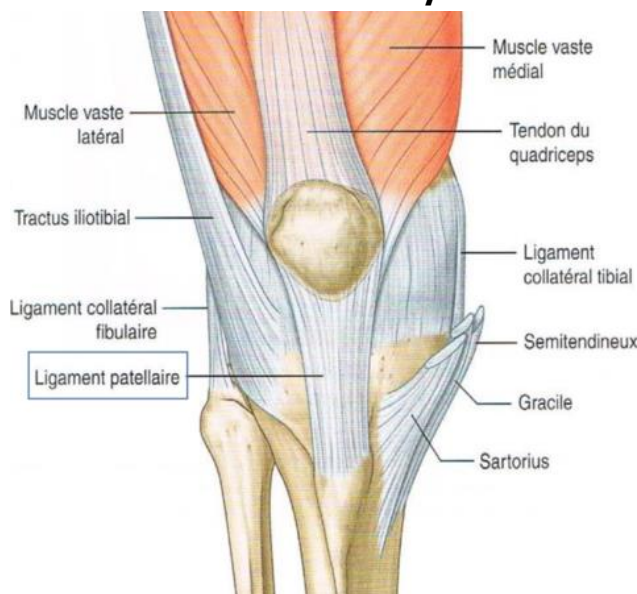


Figure 89 - Insertions ligamentaires du genou (57)

Le ligament patellaire (Figure 89) représente la terminaison de l'appareil extenseur du genou. Lors de la contraction du quadriceps, ce sera ce ligament qui sera le plus mis sous tension.

Si celui-ci est atteint d'une tendinite, on pourra soulager les douleurs du patient en faisant descendre la patella (ou rotule). (11)

On commence par poser les embases avec des bandes de 6cm. Cette fois, l'écart entre elles sera nettement plus réduit. La première bande recouvrira sur 1 cm le dessus de la patella. La seconde sera placée à 3 cm en dessous de la patelle (Figure 90).

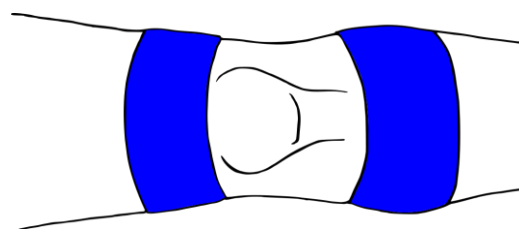


Figure 90 - Bandage patellaire – Embases*

On utilisera ensuite une paire de bandes de 3 cm qui va servir à abaisser la patella. On commence par poser le milieu de la bande sur la limite supérieure de l'os, recouvrant en partie l'embase supérieure. Par la suite, chaque côté de la bande devra se terminer d'un côté de l'embase jambière : la première sur le bord latéral, la seconde sur le bord médial (Figure 91).

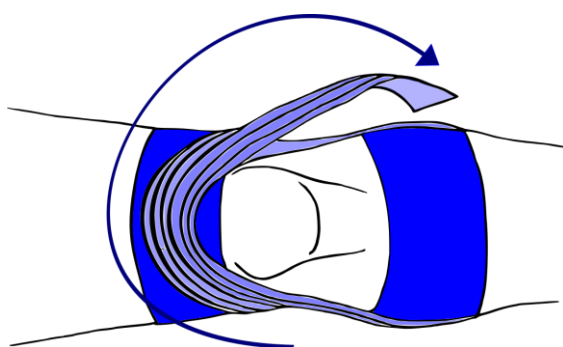


Figure 91 - Bandage patellaire - Maintien central*

Ainsi, la tension sera mieux contrôlée. Il est important de ne pas créer de plis lors de l'application de la première bande (ce qui rend ce montage difficile), quitte à observer une tension inférieure, la seconde bande permettra de corriger ce problème.

Chez certain patient, on remarquera que la douleur pourra se situer de façon plus latérale ou médiale. Il sera tout à fait possible de décaler les bandes du côté douloureux pour soulager le ligament (Figure 92).

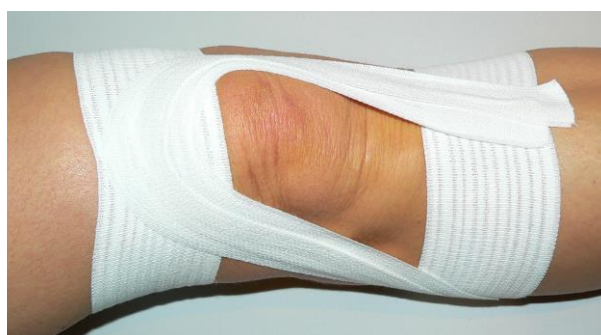

Figure 92 - Bandage patellaire - Maintien oblique (18)

On finit par fermer le bandage en recouvrant les embases. Celle-ci sera très importante, car les muscles de la loge antérieure de la cuisse sont très puissants et pourront détendre le montage s'il n'y a pas ce renfort (Figure 93).

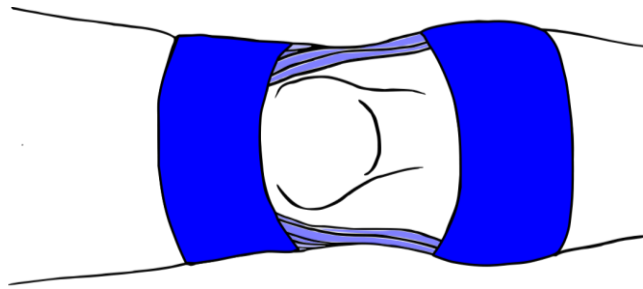


Figure 93 - Bandage patellaire - Montage final*

En se reportant à la littérature scientifique, on constate que l'usage de bandes adhérentes améliore significativement la prise en charge de la douleur par rapport à l'absence de bande. Il n'existe pas de comparaison avec des genouillères tubulaires. Sur un niveau préventif, on ne note que deux essais (58,59) qui ne permettent pas de conclure sur l'efficacité de port de genouillère dans la prévention des douleurs antérieures du genou (35).

f. Genouillère tubulaire intégrant des bandes élastiques

Les attelles de Donjoy, Thuasne, et Orliman présentées ci-dessous associent l'usage d'une genouillère de contention avec des bandes élastiques de « type strapping » pour prendre en charge les pathologies traumatiques du genou. Chacunes d'elles font partie de la LPPR dans la même catégorie que les orthèses tubulaires simples. Elles vont être analysées en fonction de la position des bandes, et de leur facilité d'usage.

Ici pas d'adhésif, du velcro est utilisé pour attacher ces bandes directement sur la genouillère ou directement sur elle-même. On s'affranchit donc de toutes irritations cutanées.

La Strapping™ Genou de chez DJO (Figure 95) est une association entre une genouillère ne revendiquant pas un niveau de compression précis, et une unique sangle élastique. Celle-ci va venir renforcer les ligaments collatéraux (médiaux ou latéraux en fonction du sens de pose), le valgus et la rotation (interne ou externe) sont alors correctement limités (voir Figure 83, p50 ; et Figure 88, p51). Le problème de ce dispositif réside dans la complexité de la pose de la bande, qui va venir à la fois jouer le rôle d'embase et de bandes de maintien. On perd alors le principal avantage de ce type de dispositif, qui est la facilité d'usage.



Figure 94 – Strapping™ Genou – DJO (60)



Figure 95 – Ligastrap® Genu – Thuasne (61)

La Ligastrap de Thuasne (Figure 95) possédera un atout indéniable par rapport à l’attelle de DJO, ses bandes sont directement fixées sur la genouillère (une classe III) et un système de pointage facilitant grandement la pose. Avec celle-ci, ce sont les ligaments croisés antérieurs qui seront renforcés, avec les bandes renforçant la cohésion entre le fémur et le tibia (voir Figure 70, page 47).

Pour finir, la Genulig d’Orliman (Figure 96) se trouve être la plus polyvalente des genouillères sur le marché en 2019. Elle associe une genouillère ouverte se fixant en arrière du genou, en haut et en bas du creux poplité qui n’est pas couvert du tout. Ensuite, il sera possible de choisir entre deux bandes de type « strapping ». La première est double, formera un X, et possède un évidement en son centre. En fonction de la pose, il sera possible de renforcer les ligaments collatéraux (des deux côtés en même temps : pas utile, mais plus facile à poser), ou les ligaments croisés (Figure 97).



Figure 96 - Genulig Stab – Orliman (62)

Une seconde bande sera réservée aux pathologies rotuliennes, et pourra être utilisée pour recentrer la rotule dans son axe en complément de la genouillère. Comme avec des bandes classiques, il sera possible d’adapter le sens de la pose en fonction de la pathologie rotuliennes (Figure 97).

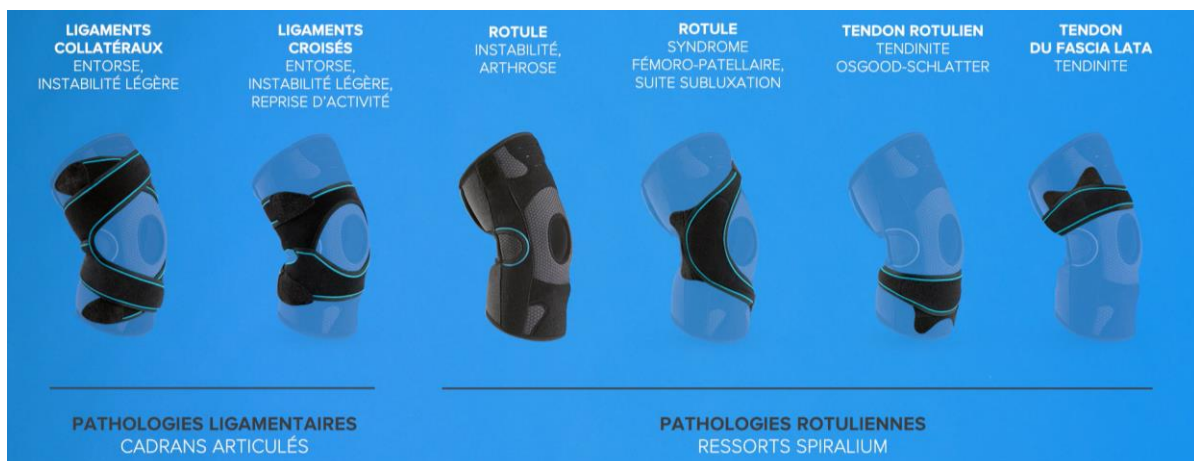

Figure 97 - Rappel de mise en place de Genulig Stab (63)

Un autre avantage est à noter : les genouillères, sous les bandes, vont pouvoir faire office d'embases et donc offrir une solidité importante à l'ensemble (encore plus dans le cas de DJO).

En résumé, toutes les attelles ne conviennent pas à toutes les entorses, et donc voici un tableau récapitulatif de mon analyse :

Tableau 3 - Comparaison entre genouillères intégrant des bandes de strapping

	Cible	Avantages	Inconvénients
Strapping™ Genou (DJO)	Ligaments collatéraux	Avec la genouillère, une seule bande qui fait office d'embase et de maintien : solidité importante	Pose non intuitive Limité à un seul type de pathologie
Ligastrap® Genu (Thuasne)	Ligaments croisés	Bandes fixées et poinçonnées : pose intuitive	Limité à un seul type de pathologie
Genulig Stab (Orliman)	Ligaments croisés ou collatéraux Pathologies rotuliennes	S'adapte au besoin du patient. Aucun appui sur le creux poplitée	Polyvalence → technicité → pose non intuitive

Bien que la fixation par Velcro ne soit pas aussi puissante qu'une fixation par adhésif, il sera assez facile de repositionner une bande arrachée à sa place.

3. Cheville

L'entorse est extrêmement fréquente, elle représente 10 à 15% des traumatismes des membres, et 80 à 85% d'entre elles sont bénignes. On estime d'ailleurs le nombre d'entorses bénignes à environ 1 500 000 cas en phase aiguë et 300 000 cas avec des séquelles douloureuses. En 2010, on évalue le nombre de strapping de ce traumatisme à seulement 46 235 actes (35).

La prise en charge d'une entorse bénigne pourra se réaliser par strapping ou la pose d'attelle pouvant être accompagnée de rééducation spécifique. Bref, on cherche à éviter l'immobilisation (responsable de retard de cicatrisation et de reprise d'activité).

Il est toutefois important de noter, que dans le cas d'entorse sévère, une courte période d'immobilisation facilitera la cicatrisation. On ne note pas de différences significatives entre l'utilisation de bandages adhésifs et de chevillières tubulaires (35).

a. Prérequis aux bandages : écarter une fracture

Comme pour le genou, il existe plusieurs signes cliniques permettant au médecin d'écarter une fracture de la cheville, ces signes font également partie des règles d'Ottawa (Figure 98) :

- Possibilité de marcher quatre pas sans aide (soit deux appuis sur chaque membre inférieur)
- Absence de douleur à la palpation de chacune des malléoles et des six derniers centimètres du tibia et de la fibula
- Absence de douleur à la palpation du scaphoïde tarsien et de la base du cinquième métatarsien

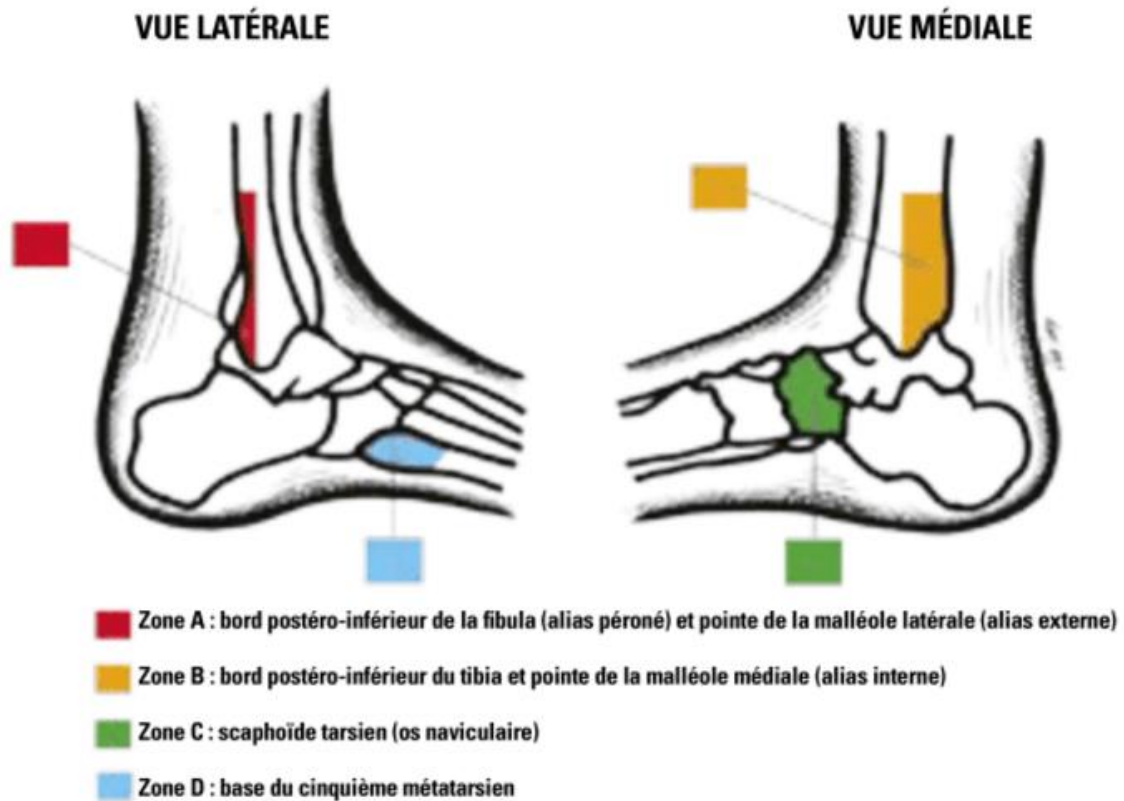


Figure 98 - Zones à palper pour utiliser les règles d'Ottawa chez un blessé de la cheville (64)

En se reposant sur cet outil, le médecin pourra exclure une fracture en première intention avec une sensibilité supérieure à 99% (65).

b. Lésion des ligaments collatéraux de l'articulation talo-crurale

On va chercher à limiter plusieurs mouvements du pied : le varus de l'arrière pied, le glissement en avant du talus, les mouvements subtalaires, et les glissements de la tête fibulaire.

Lors du montage, il sera uniquement utilisé des bandes de 6 cm. De plus, deux points de l'articulation devront être protégés : les tendons d'Achille et du tibial antérieur. On utilisera alors des compresses, que l'on pourra même enduire de vaseline pour limiter les irritations cutanées dues aux frottements.

On placera deux embases : la première au niveau de l'articulation tarsométatarsienne (milieu du pied) et la seconde au milieu de la jambe (Figure 99).

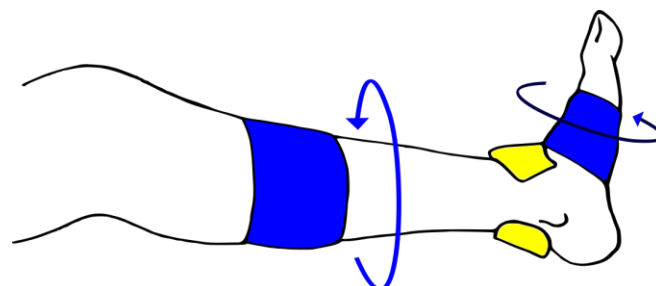


Figure 99 - Bandage de la cheville - Embases et protection*

On commencera par ramener le pied à 90°, puis on posera un étrier. C'est-à-dire une bande qui sera placée verticalement, partant du côté médial de l'embase de la jambe, passera sous le talon, et se terminant sur le côté opposé de la même embase (Figure 100).

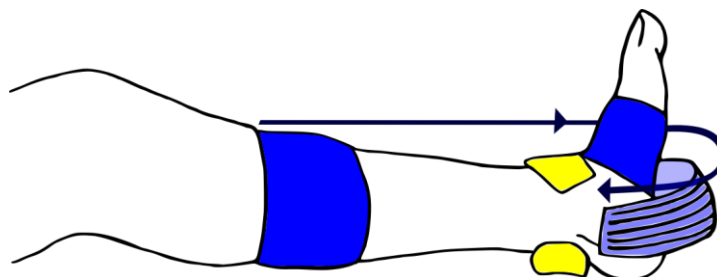


Figure 100 - Bandage de la cheville - 1ère étape*

On doublera, voire triplera avec d'autres bandes (en fonction de la morphologie), pour renforcer le montage (Figure 101).

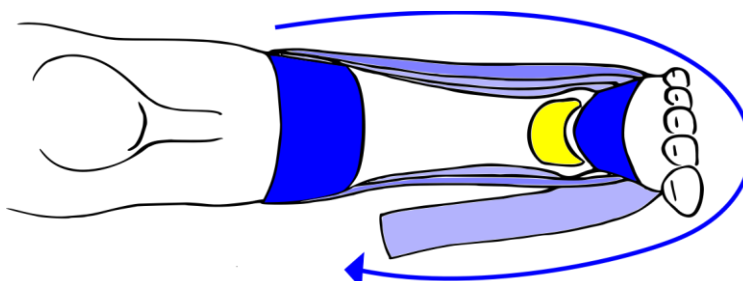


Figure 101 - Bandage de la cheville - 1ère étape renforcée*

On va ensuite éviter le mouvement de varus de l'arrière pied. Une bande partira sur la face médiale du calcaneus, passera sous le talon, et viendra se terminer en position médiale de l'embase supérieure (Figure 102).

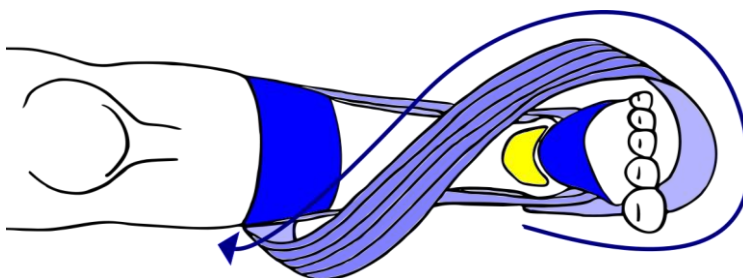


Figure 102 - Bandage de la cheville - 2ème étape*

On répètera le processus deux fois, en se rapprochant du côté latéral de l'embase supérieure (Figure 103).

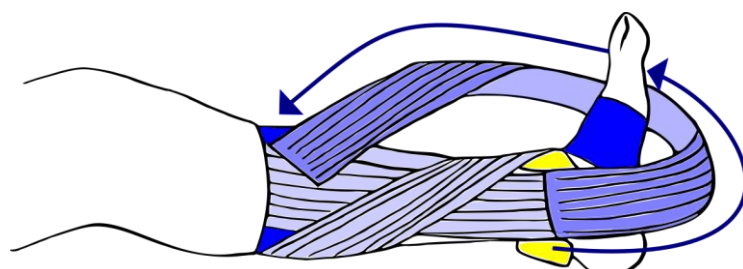


Figure 103 - Bandage de la cheville - 2ème étape renforcée*

Maintenant, l'arrière-pied va être bloquer pour solidariser l'articulation. On commence par poser une bande en décalage de l'embase inférieure sur le dos du pied en partant du bord latéral, qui passera ensuite sur la malléole tibiale (en interne) et derrière le tendon d'Achille (Figure 104). Le trajet se poursuit sur la malléole fibulaire, et vient recouvrir le talon (Figure 105).

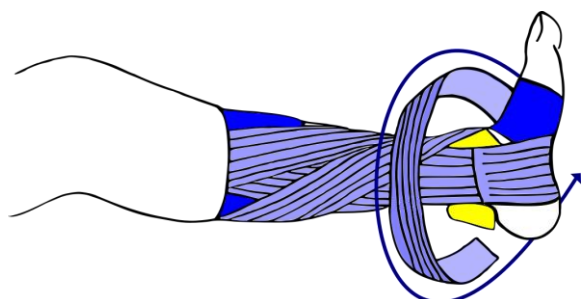


Figure 104 - Bandage de la cheville - 3ème étape (n°1)*

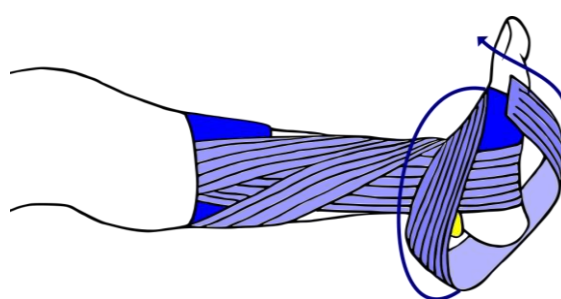


Figure 105 - Bandage de la cheville - 3ème étape (n°2)*

Elle passe une seconde fois sur la malléole tibiale puis sur le coup de pied (Figure 106), vient resserrer la malléole fibulaire en latérale et passer une dernière fois sous le talon (Figure 107), et se terminer sur le côté latéral de l'embase supérieure (Figure 108).

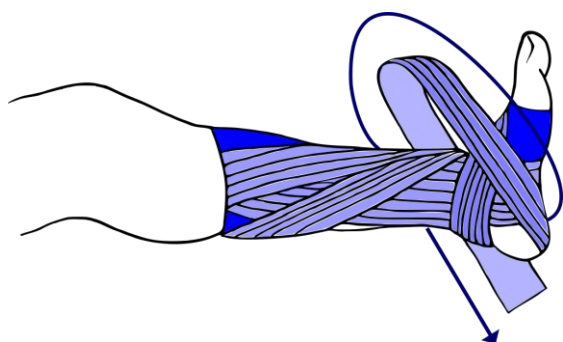


Figure 106 - Bandage de la cheville - 3ème étape (n°3)*

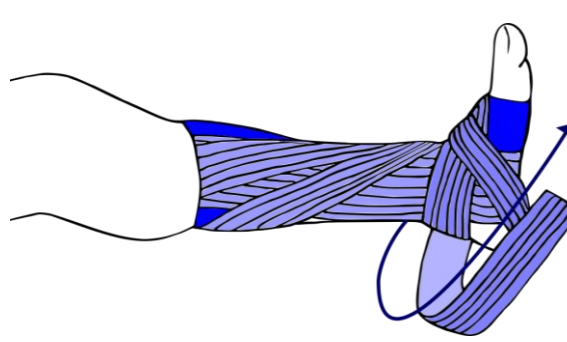


Figure 107 - Bandage de la cheville - 3ème étape (n°4)*

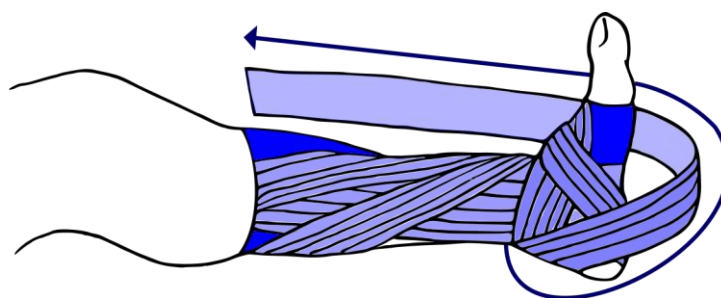


Figure 108 - Bandage de la cheville - 3ème étape (n°5)*

Par la suite, il va falloir renforcer la pince bimalléolaire, c'est-à-dire l'articulation formée par le tibia, la fibula et le talus. Le milieu de la bande se positionnera sur le talon d'Achille (Figure 109). Le brin latéral sera ramené en croisant le coup de pied sur le bord médial (Figure 110), et le brin médial croisant le coup de pied vers le bord latéral de l'embase inférieure (Figure 111).

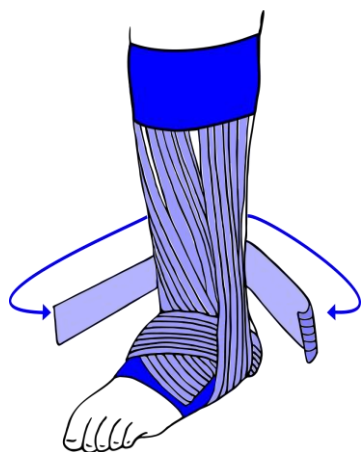


Figure 109 - Bandage de la cheville - 4ème étape (n°1)*

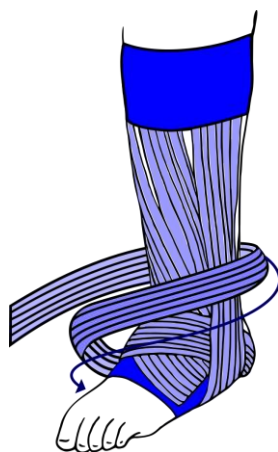


Figure 110 - Bandage de la cheville - 4ème étape (n°2)*

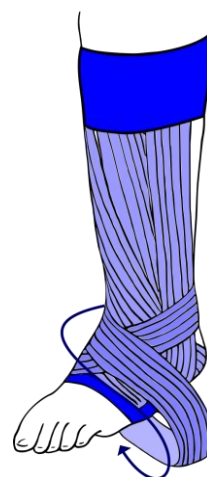


Figure 111 - Bandage de la cheville - 4ème étape (n°3)*

Il est possible de renforcer cette partie du bandage en utilisant des bandes non-extensibles pour solidifier cette partie plus sensible que les autres : une première (en bleue) renforçant l'étrier et une seconde (en rouge) maintenant les malléoles fibulaire et tibiale avec le talus (Figure 112).

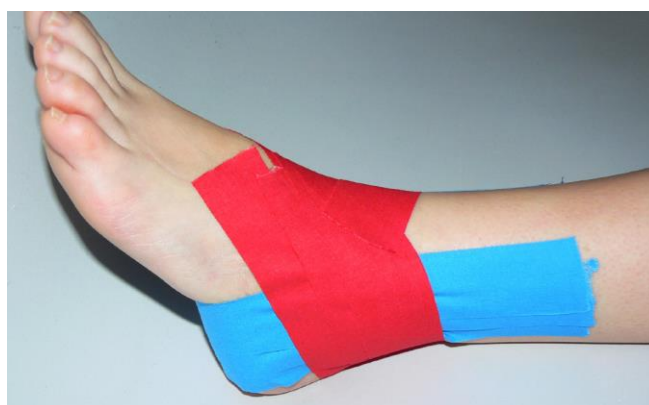

Figure 112 - Bandage de la cheville - Renfort par bande non-extensible

On conclut le bandage par une bande circulaire par-dessus l'embase supérieure (Figure 113). L'embase inférieure n'aura pas besoin d'être plus recouverte, la bande renforçant la pince bimalléolaire opérera un recouvrement suffisant.

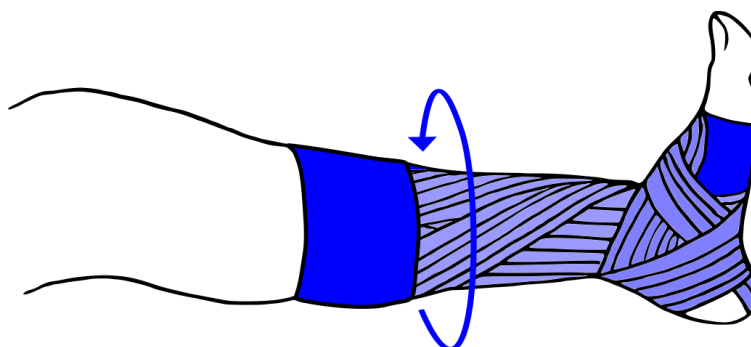


Figure 113 - Bandage de la cheville - Montage final*

c. Tendinite du tendon d'Achille

Le tendon d'Achille est la terminaison du triceps sural qui va venir se fixer sur la face postérieure du calcanéus (Figure 114). Ce groupe de muscle est responsable de l'extension du pied. On pourra donc soulager une tendinite en maintenant le pied dans cette position d'extension (11).

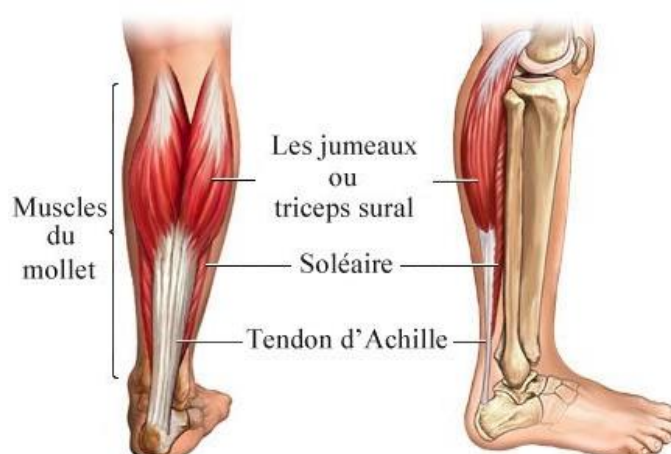

Figure 114 - Tendon d'Achille (muscles et insertion) (66)

On commence par poser les embases de 6 cm chacune, avec la première au niveau de l'articulation transverse du tarse (en avant du talon) et la seconde au niveau du tiers supérieure de la jambe. Les autres bandes auront la même largeur pour le reste du montage. Une compresse viendra protéger le talon d'Achille (Figure 115).

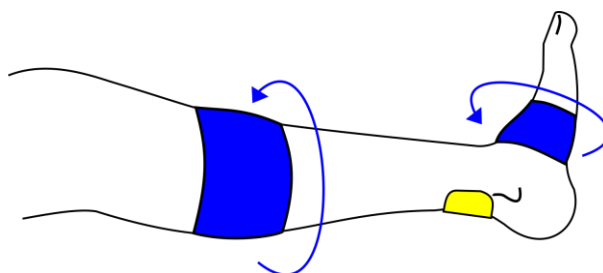


Figure 115 - Bandage du talon d'Achille – Embases*

Pour le reste du bandage, le patient va devoir garder une position d'extension du pied. Idéalement, il sera en position de procubitus (plat ventre) ou alors une position lui permettant de reposer la face avant du genou et du pied sur une surface dure.

Par la suite, on va venir cravater le calcanéus, c'est-à-dire qu'en partant de l'embase sur le côté médian de l'arrière, on va descendre en croisant le tendon, passer sous le talon, recroiser le tendon et se terminer sur le côté latéral de l'arrière (Figure 116 et Figure 117).

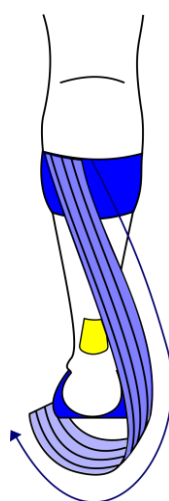


Figure 116 - Bandage du talon d'Achille - 1ère étape 1/2*

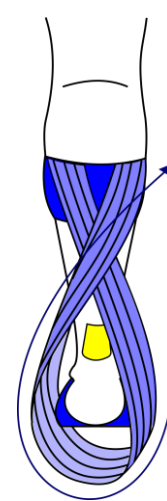


Figure 117 - Bandage du talon d'Achille - 1ère étape 2/2*

Ensuite, une bande sera fixée sur l'embase inférieure, côté plante du pied. Cette fois, il sera nécessaire d'appliquer une tension assez importante sur celle-ci, pour soulager au mieux le tendon d'Achille. Elle remontera ensuite directement sur l'embase supérieure, en passant sur le tendon (Figure 118). Dans le but de répartir au mieux celle-ci, une paire de ciseaux sera utilisée pour découper la partie supérieure dans le sens de la longueur sur 8 à 10 cm (Figure 119), créant ainsi deux nouvelles extrémités (ou chefs) qui viendront se fixer sur l'embase supérieure, la première en position latérale et la seconde en position médiale (Figure 120).

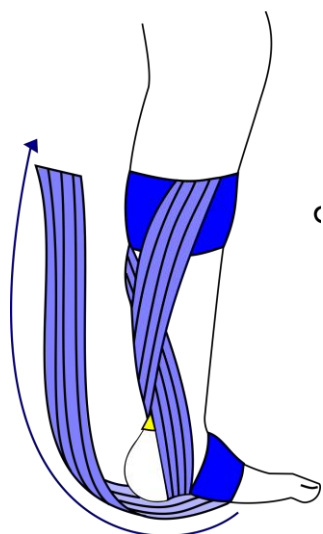


Figure 118 - Bandage du talon d'Achille - 2ème étape 1/3*

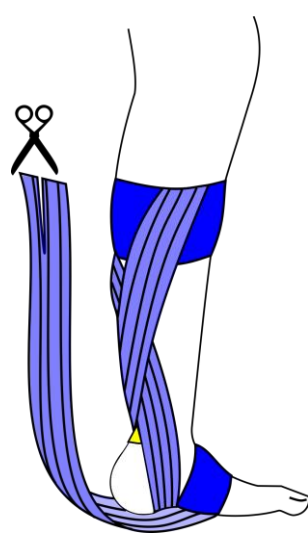


Figure 119 - Bandage du talon d'Achille - 2ème étape 2/3*

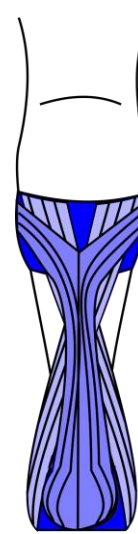

Figure 120 - Bandage du talon d'Achille - 2ème étape 3/3*

Pour fermer le bandage, on appliquera une bande circulaire sur chaque embase. On ajoutera une dernière bande circulaire au-dessus de l'articulation talo-crurale (Figure 121).

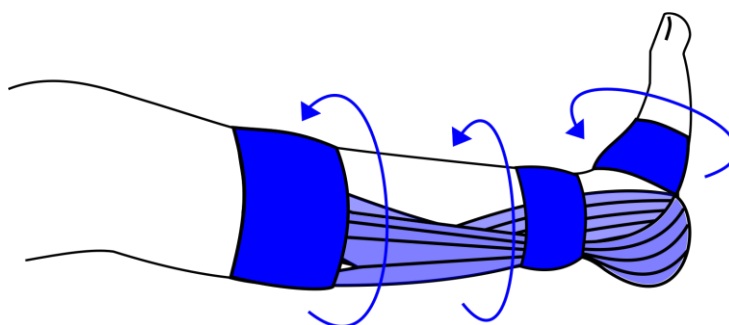


Figure 121 - Bandage du talon d'Achille - Montage final*

Certaines douleurs peuvent survenir sur le côté latéral à la mise en appui, mais elles seront passagères.

d. Chevillière tubulaire intégrant des bandes élastiques

Comme pour les genouillères vues précédemment, il existe des chevillères que l'on retrouvera associées à des bandes élastiques de type « strapping ».

La chevillière tubulaire va déjà offrir un soutien similaire (voire meilleur, cela dépendra de la compression de celle-ci) à l'étrier d'un bandage renforçant les ligaments collatéraux (Figure 101, p58) car l'ensemble de l'articulation de la cheville sera pris en compte.

L'analyse portera comme précédemment sur des orthèses de Donjoy, Thuasne, Orliman, mais aussi celle de Gibaud.

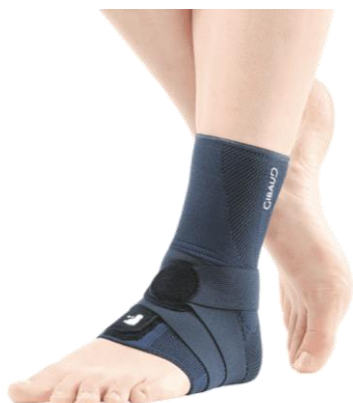

Figure 122 – Malléogib® 3D – Gibaud (67)

Recommandée pour les entorses bénignes, la Malléogib® 3D de Gibaud (Figure 122) sera accompagnée d'une bande. La bande viendra se fixer sur elle-même après avoir fait le tour du pied, se divisera en deux bandes pour venir entourer le talon et se fixer sur elle-même. De cette façon, on renforce la pince bimalléolaire formée par le tibia, le fémur et le talus (voir Figure 111, p60) . Le renfort semble assez sommaire vu la largeur de la bande, et correspond à l'indication d'entorse légère.

Dans le même genre que Gibaud, la Strapping® Cheville de chez DJO (Figure 123), va posséder une bande à part qui va venir faire un cheminement similaire que précédemment. Cependant, la bande utilisée est plus large, recouvrira donc une plus grande surface et offrira alors une meilleure compression, et un meilleur maintien. Cette attelle est recommandée pour les entorses moyennes, ce qui est cohérent avec la qualité de sa bande.



Figure 123 – Strapping® Cheville – Donjoy (38)



Figure 124 – Ligastrap® Malleo –
Thuasne (68)

De la même façon que sa version pour le genou, la Ligastrap Malleo de Thuasne (Figure 124) va posséder une bande directement intégrée au tissage de la cheville. Celle-ci va s'étendre des deux côtés du pied et passer derrière le tendon d'Achille (comme les deux précédentes attelles) et donc offrir un renfort bimalléolaire. En complément, une seconde bande libre pourra être utilisée : elle passera sous le pied, viendra croiser le coup de pied et s'attacher sur le bord supérieur de l'arrière de la cheville. Il s'agit donc d'une limitation pour éviter le varus (Figure 102, p58) et le valgus de la cheville.

Il existe un inconvénient assez étonnant, la cheville possède une ouverture velcro en arrière qui ne s'adapte pas à tous les mollets, et peut être responsable d'irritations. Sur ce point, les autres chevillères seront souvent plus confortables à porter.

Dans le cas de la Chevistrap d'Orliman (Figure 125), la base ne sera pas une orthèse tubulaire : la partie cheville se fermera via un système de laçage, ce qui rendra l'ensemble plus rigide, mais moins souple. Cette fois, on retrouve trois bandes distinctes, qui sont toutes intégrées directement au tissage de la cheville. Les deux premières, en passant sur le coup de pied, au niveau du talon puis finissant leurs courses sur les bords latéral et médial du haut de la cheville, vont venir renforcer la stabilité médio-latérale, soit la limitation du varus/valgus comme la Ligastrap. La dernière bande viendra verrouiller l'ensemble en recouvrant le haut de l'atelle, ainsi que l'extrémité supérieure des deux premières bandes (Figure 113, p60). L'inconvénient principal réside dans le manque que va opérer la cheville sur le renfort bimalléolaire de la cheville.

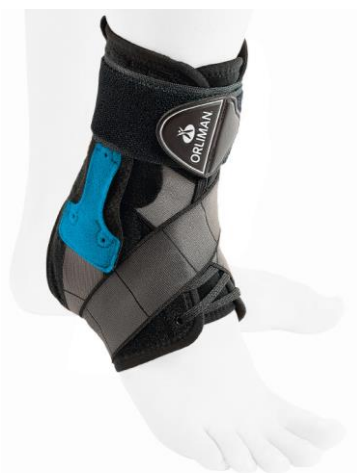

Figure 125 - Chevistrap® - Orliman (69)



Figure 126 - Chevix – Orliman (70)

Celle-ci sera la plus difficile à qualifier. La Chevix d'Orliman (Figure 126) se constitue d'une chevillère s'ouvrant totalement sur l'arrière, d'une bande à part, et d'une bande élastique taillée en « X ». La première bande permettra d'offrir un renfort bimalléolaire en passant derrière le talon d'Achille (comme vu précédemment). Le strapping en X (appelé « Strapping X-system ») sera à placer sous le pied, puis viendra englober assez haut les deux côtés de la cheville, limitant alors efficacement le varus et le valgus. D'ailleurs cette dernière bande pourra être utilisée toute seule lors de reprise d'activité.

Comme dernier commentaire, il est à noter qu'il n'existe qu'une seule chevillère de ce type prenant en charge la tendinite du talon d'Achille : l'Achilloforce Air de Donjoy (Figure 127).

Il s'agit d'une orthèse complexe. Elle associe une orthèse tubulaire avec une sangle élastique et des cellules pneumatiques directement intégrées à l'orthèse. Ces deux cellules sont connectées et permettent de faire circuler l'air à chaque pas, offrant un effet massant et compressif intermittent (Figure 128). La sangle élastique participera à comprimer le tendon d'Achille tout en renforçant le bandage (Figure 121, p63).

L'Achilloforce sera également utilisée contre les fasciites plantaires, le syndrome inflammatoire de l'épine calcanéenne, et les talalgies. Par contre, contrairement aux autres orthèses, celle-ci ne possède pas de prise en charge par l'assurance maladie.



Figure 127 - AchilloForce Air – Donjoy (71)

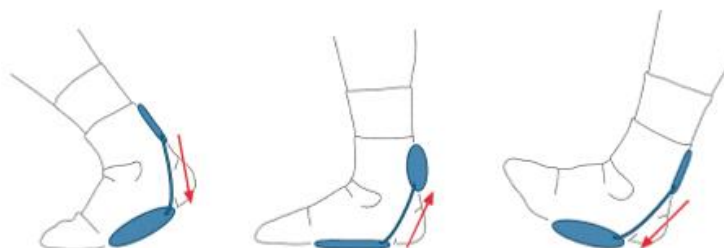

Figure 128 - Cellules interconnectées d'Achilloforce Air de Donjoy (71)

Voici un récapitulatif de mon analyse sur les diverses orthèses concernant les entorses :

Tableau 4 - Comparaison entre genouillères intégrant des bandes de strapping

	Entorse	Maintien	Avantages	Inconvénients
Malléogib® 3D – Gibaud	Bénigne	+	Renfort bimalléolaire +	Pose non-intuitive Un seul type de renfort Bandes peu larges
Strapping® Cheville – Donjoy	Bénigne à moyenne	++	Renfort bimalléolaire ++ (bande large)	Pose non-intuitive Un seul type de renfort
Ligastrap® Malleo – Thuasne	Bénigne à moyenne	+++	Renfort bimalléolaire ++ Limitation du varus et du valgus Pose plus facile	Ouverture de la chevillière à l'arrière par un velcro pas aussi utile que les autres modèles
Chevistrap® - Orliman	Bénigne à moyenne	++++	Limitation du varus et du valgus Sangle de verrouillage	Renfort bimalléolaire limité Rigidité
Chevix® - Orliman	Bénigne à moyenne	+++	Renfort bimalléolaire + Limitation du varus et du valgus	Pose non-intuitive

Ces deux analyses, sur les genouillères et chevillières, ne sont pas présentes pour mettre en concurrence les laboratoires, mais pour critiquer l'intérêt de l'adjonction de bandes à ces orthèses.

D. Faciliter la pratique du bandage à l'officine

Pour pouvoir exploiter au mieux tout le travail apporté pour ce sujet, un livret récapitulatif a été réalisé.

1. Essentiel

Dans un premier temps, il est nécessaire de faire un point sur l'essentiel. On ne réalisera pas un bandage dans n'importe quelle situation. Un dialogue avec le patient permettra d'offrir la meilleure réponse à la prise en charge de son traumatisme. Des éléments comme les conditions de survenue, et/ou la présence de craquement à ce moment-là seront importants à prendre en compte.

On doit poser des limites à l'usage de bandes adhésives (qu'elles soient élastiques ou non). On proscrit donc toute utilisation sur un traumatisme avec fracture. Dans le cas où, la fracture n'est pas visible à l'œil, il existe des signes cliniques que seul un médecin pourra réaliser : test d'extension du coude (p36) et Ottawa pour la cheville (p56). Ceux-ci seront reportés sur la fiche. Le test d'Ottawa pour le genou ne sera pas inclus pour éviter tout risque de développement d'un flexum antalgique. De par la présence d'adhésif, on évitera la pose directement sur une plaie ou infection, et sur les peaux les plus fragiles, et/ou avec des troubles vasculaires.

Comme vu précédemment (II.A. Evolution des protocoles de prises en charge de traumatismes, p10), on n'utilise plus le protocole GREC, mais on évolue vers une prise en charge plus complète : PEACE & LOVE.

Pour faire gagner du temps à la réalisation d'un montage, il est possible de prédécouper les bandes. C'est-à-dire que la bande, encore recouverte du film protecteur, sera placée sur le trajet qu'elle suivra sur le membre, puis elle sera découpée à l'aide d'une paire de ciseaux (idéalement à bout rond pour éviter de blesser le patient, s'il est nécessaire de réaliser l'ablation des bandes à même la peau du patient).




L'avantage principal de ce type de bandage est sa polyvalence. Il sera possible de renforcer des zones précises sur un membre en recouvrant une première bande d'une seconde, voire d'une troisième dans certain cas. Ainsi, on diminue l'élasticité, et on rigidifie le bandage et le maintien.

Lister les accessoires cités plus haut (V.A.3 Accessoires, page 34) permettra, pourquoi pas, de créer une trousse facilitant la réalisation de bandages.

Cette page se conclura sur l'évolution du traumatisme. En cas d'absence totale d'amélioration sur le point de la douleur dans les trois jours suivant le traumatisme, il sera nécessaire qu'un médecin réévalue la situation.

2. Construction d'une fiche

Chaque fiche respectera le même modèle. Le but sera de faciliter au maximum la lecture, et donc la réalisation du bandage. On retrouvera une structure en tableau avec une organisation et une iconographie commune :

MEMBRE CONCERNE	<h1>Type de traumatisme</h1>		Largeur de bande utilisée
			Nombre de bandes à prédécoupée
Point important à énoncer avant toute réalisation du bandage			
Embases (nombre de bandes à prédécoupée pour cette partie, sous la forme : xNb ✂)		Commentaire sur le bandage sur la/les spécificité/s de ce bandage en particulier	
<div style="border: 1px solid black; width: 100px; height: 50px; margin: 0 auto; display: flex; align-items: center; justify-content: center;">Schéma</div>			
Bandes autour des embases (xNb ✂)			
Schéma	Schéma	Schéma	Schéma
Schéma	Schéma	Schéma	Schéma
 Durée	Douleur persistante au-delà de 7 jours ➔ <u>Consultation</u>		Page X sur X

L'ensemble de ce travail est à retrouver en annexe.

Conclusion

En se référant aux protocoles de prise en charge de traumatisme les plus récents, la compression reste un outil fondamental permettant au patient d'observer une meilleure cicatrisation, et d'obtenir un retour plus rapide à un état normal.

Les orthèses de compression classique, celles intégrant des bandes type « strapping », et les bandes élastiques (ou non) sont des dispositifs précieux pour soulager un patient atteint d'un traumatisme. Grâce à elles, il est possible de diminuer le risque d'aggravation ou de récurrence, de réduire significativement l'œdème et d'améliorer la cicatrisation. Bien sûr, elles ne sont pas adaptées à n'importe quelle situation : toute suspicion de fracture ou d'entorse grave devra être redirigée vers un médecin.

Un pharmacien pourra être amené à réaliser des bandages dans son officine. Par contre, il est nécessaire de définir des limites. A aucun moment, il ne doit se substituer à un médecin pour réaliser un diagnostic suite à un traumatisme. Dans le cas où le patient se présente à la pharmacie juste après la survenue de ce type d'évènement, ce sera à lui de le rediriger vers le professionnel de santé le plus adapté.

Dans la pratique quotidienne, il sera bien plus simple d'utiliser des orthèses de séries, mais au cas où celle-ci n'est pas directement disponible, l'usage de bandes élastiques sera un bon compromis à offrir au patient en attendant l'arrivée de l'orthèse ou la consultation.

Réaliser un strapping nécessite de la préparation, et idéalement de l'expérience. Ne pas faire de plis, connaître le bon trajet pour limiter tel mouvement douloureux, renforcer des zones précises, (etc...), sont autant de compétences que j'ai souhaité recenser dans le livret réalisé pour cette thèse. Et j'espère avoir rendu cette pratique plus claire, et que vous pourrez même vous y aventurer, pour un patient ou vous-même.

Bibliographie

1. Wikimedia. Coupe_anatomie.jpg [Internet]. Disponible sur: https://commons.wikimedia.org/wiki/File:Coupe_anatomie.jpg
2. Wikimedia. Anatomical directions (fr).svg [Internet]. 2011. Disponible sur: [https://commons.wikimedia.org/wiki/File:Anatomical_directions_\(fr\).svg](https://commons.wikimedia.org/wiki/File:Anatomical_directions_(fr).svg)
3. Société Française de Rhumatologie. Articulation Synoviale [Internet]. 2019. Disponible sur: <https://public.larhumatologie.fr/articulation-normale-0>
4. Guerre E. Analyse expérimentale de la mobilité passive du coude et de l'avantbras au moyen du système opto-électronique d'analyse du mouvement. Vicon. 2013.
5. Gray H. Os du Coude [Internet]. 1918. Disponible sur: <https://commons.wikimedia.org/wiki/File:Gray329.png>
6. Zylberberg S. Mouvement de supination et pronation du coude [Internet]. 2016. Disponible sur: <https://jeretiens.net/supination-et-pronation/>
7. Os du poignet [Internet]. Disponible sur: <https://www.sitedupoignet.com/le-poignet-definition/>
8. Villarreal MR. Français : Schéma des os de la main. [Internet]. 2007 [cité 14 oct 2019]. Disponible sur: https://commons.wikimedia.org/wiki/File:Scheme_human_hand_bones-fr.svg?uselang=fr
9. Dimdle. Diagramme du genou en couleur corrigé [Internet]. 2013 [cité 27 mai 2019]. Disponible sur: https://commons.wikimedia.org/wiki/File:Diagramme_genou_couleur_ortho.jpg
10. Centre Osteo-Articulaire des Cèdres. Anatomie de la Cheville et du Pied [Internet]. 2019. Disponible sur: <http://centre-oste-articulaire.fr/index.php?page=anatomie-pied-cheville>
11. Chevallier J-M. Anatomie - Appareil locomoteur. 6ème édition. Flammarion; 2006. (Médecines-Sciences).
12. Nizard N. Traumatologie. Flammarion; 2005. (Le livre de l'interne - Médecine-Sciences).
13. Monod H. Médecine du sport. Paris: Masson; 2005.
14. Bruchard A. RICE, PRICE, POLICE, nouvel acronyme pour les protocoles d'urgence. [Internet]. KINESPORT : Formations continues en kinésithérapie du sport et thérapie manuelle. [cité 21 nov 2019]. Disponible sur: https://www.kinesport.info/RICE-PRICE-POLICE-nouvel-acronyme-pour-les-protocoles-d-urgence_a1876.html
15. PEACE & LOVE : nouvel acronyme de traitement des lésions traumatiques | Blogue La Clinique Du Coureur [Internet]. La Clinique Du Coureur. [cité 21 nov 2019]. Disponible sur: <https://lacliniqueducoureur.com/coueurs/blogue/archives/peace-love-nouvel-acronyme-de-traitement-des-lesions-traumatiques/>
16. Bialosky J. Individual expectation : An overlooked, but pertinent, factor in treatment of individuals experiencing musculoskeletal pain. Phys Ther. 2010;(90).
17. Lagniaux F. PEACE & Love : Un nouvel acronyme dans la prise en charge des lésions traumatiques. KS Mag. sept 2019;(612).
18. Morin S. Le strapping de terrain. Paris: Éditions DésIris; 2007.
19. Vailas AC, Tipton CM, Matthes RD, Gart M. Physical activity and its influence on the repair process of medial collateral ligaments. Connect Tissue Res. 1981;9(1):25-31.
20. Déchirure musculaire : traitement et prévention [Internet]. [cité 26 août 2019]. Disponible sur: <https://www.ameli.fr/assure/sante/themes/dechirure-musculaire/traitement-evolution-prevention>
21. Puig, P. L., Trouve, P., Savalli, L., & Laboute, E. Les accidents des muscles ischiojambiers. Un comportement très excentrique. J Traumatol Sport. 2009;18-23.
22. Quadrigib® 3D [Internet]. [cité 25 nov 2019]. Disponible sur: <https://www.gibaud.com/orthopedie/quadrigib-3d>
23. CUISSARD ÉLASTIQUE | Orliman | Attelles orthopédiques [Internet]. [cité 25 nov

- 2019]. Disponible sur:
<https://www.orliman.fr/catalogue/cuissard-%C3%A9lastique>
24. Cuissard néoprène - Ref : 0572 - Thuasne Sport [Internet]. [cité 25 nov 2019]. Disponible sur:
<https://www.thuasnesport.com/produits/ortheses-de-sport/stabilite-1/cuissard-neoprene/>
 25. Liste des actes médicaux ne pouvant être pratiqués que par des médecins ou pouvant être pratiqués également par des auxiliaires médicaux ou par des directeurs de laboratoires d'analyses médicales non médecins. Journal Officiel. 1 févr 1962;
 26. Ceccaldi A. Les contentions souples. 1971. 41p p.
 27. Einsingbach T, Klümper A, Biedermann L. Physiothérapie sportive et rééducation. Paris: Vigot; 1990.
 28. Cholas J. Notions essentielles en médecine du sport. 2017.
 29. Rouillon O. Le Strapping - Les contentions adhésives appliquées au membre inférieur. Vigot; 1987.
 30. Perrin DH. Bandages et atelles en médecine du sport. Maloine; 2007.
 31. van den Berg E, Borgnis FE, Bolliger AA, Wuppermann T, Alexander K. A new method for measuring the effective compression of medical stockings. VASA Z Gefasskrankheiten. 1982;11(2):117-23.
 32. Léger S. Récepteurs cutanés - Apprécier les qualités organoleptiques des aliments [Internet]. 2014. Disponible sur:
<https://monde.ccdmd.qc.ca/ressource/?id=91648&demande=desc>
 33. Boelens P., Loos P. The Effect of Ankle-Tape on Lower Limb Muscle Activity. 1986;
 34. PROPRIOCEPTION : Définition de PROPRIOCEPTION [Internet]. [cité 28 oct 2019]. Disponible sur:
<https://cnrtl.fr/definition/academie9/proprioception>
 35. Schapiro-Dufour. RÉVISION DE CATEGORIES HOMOGÈNES DE DISPOSITIFS MÉDICAUX - DISPOSITIFS de COMPRESSION/CONTENTION médicale à usage individuel - Rapport. 2012 p. 127.
 36. Schapiro-Dufour. RÉVISION DE CATEGORIES HOMOGÈNES DE DISPOSITIFS MÉDICAUX DISPOSITIFS de COMPRESSION/CONTENTION médicale à usage individuel - Annexes. 2012 p. 147.
 37. Entorse de la cheville : choisir une contention. Rev Prescrire. 2007;(27(285)):527-8.
 38. DJO Incorporated - 74137 [Internet]. [cité 26 nov 2019]. Disponible sur:
https://www.djoglobal.eu/fr_FR/Strapping-Cheville-74137.html
 39. Coheban - 3M [Internet]. Disponible sur:
https://www.3mfrance.fr/3M/fr_FR/notre-societe-fr/tous-les-produits-3M/~/Bande-De-Contention-Coh%C3%A9sive-Elastique-3M-Coheban-CO1584C-Chair-10-cm-x-7-35-m-7-35-m-longueur-%C3%A9tir%C3%A9-3-5-m-longueur-non-%C3%A9tir%C3%A9-/?N=5002385+3291843433&rt=rud
 40. Beach volleyball champion Kerri Walsh wearing a new type of athletic tape [Internet]. 2008. Disponible sur: Beach volleyball champion Kerri Walsh wearing a new type of athletic tape
 41. What is Kinesio Tape? | Kinesio Tape [Internet]. [cité 1 sept 2019]. Disponible sur:
<https://kinesiotaping.com/about/what-is-kinesio-tape/>
 42. K-tape pour bas du dos [Internet]. Disponible sur:
<https://hellodoktor.com/health-centre/musculoskeletal-health-center/kinesiology-taping-sciatica-lower-back-pain/>
 43. K-tape prédécoupé [Internet]. Disponible sur: <http://www.dptsi.org/cktp.shtml>
 44. K-tape colors [Internet]. Disponible sur: <http://www.dptsi.org/cktp.shtml>
 45. Aslıcan ÇAĞLAR, Nihan ÖZÜNLÜ PEKYAVAŞ, Ayça AYTAR TIĞLI, Aydan AYTAR, Gül BALTACI. Are the Kinesio Tape colors effective for patient perception? A randomized single blind trial. J Exerc Ther Rehabil. 2016;
 46. Frequently Asked Questions | Kinesio Tape [Internet]. [cité 1 sept 2019]. Disponible sur:
<https://kinesiotaping.com/about/kinesio-tape-frequented-asked-questions/#differenceincolors>
 47. Morris D, Jones D, Ryan H, Ryan CG. The clinical effects of Kinesio® Tex taping: A systematic review. Physiother Theory Pract. mai 2013;29(4):259-70.
 48. Kalron A, Bar-Sela S. A systematic review of the effectiveness of Kinesio Taping--fact or fashion? Eur J Phys Rehabil Med. oct 2013;49(5):699-709.

49. Kinesio Tape Plasters Olympians, But Not All The Science Sticks : Shots - Health News : NPR [Internet]. [cité 1 sept 2019]. Disponible sur: https://www.npr.org/sections/health-shots/2012/08/07/158369597/kinesio-tape-plasters-olympians-but-not-all-the-science-sticks?ps=sh_sthdl&t=1567352713843
50. Ciseaux de secourisme | Securimed [Internet]. [cité 26 nov 2019]. Disponible sur: https://www.securimed.fr/ciseaux-secourisme.html?gclid=Cj0KCQjAt_PuBRDcARIsAMNIBdq74-BQ08BAnXD9JslLoIKsq062X6wFn3IQ0u3CHWDgVsYCLtxTbbzkaAhJyEALw_wcB&gclidsrc=aw.ds#12520
51. Saragaglia D, Banihachémi J-J, Briot E, Carpentier É. Traumatologie à l'usage de l'urgentiste. Montpellier: Sauramps médical; 2015.
52. Test d'extension du coude : pour écarter une fracture. Rev Prescrire. 2011;(31(338)):932-3.
53. Strapping doigt - MediSafe [Internet]. MediSafe - Le blog des premiers secours. 2017 [cité 26 nov 2019]. Disponible sur: <https://www.medisafe.fr/blog/strapping-doigt/>
54. Traumatisme récent du genou chez l'adulte. Rev Prescrire. mars 2005;(25(259)):201-8.
55. Rupture récente d'un ligament croisé du genou : d'abord la rééducation. Rev Prescrire. 2015;(379).
56. Ligament du genou [Internet]. Disponible sur: <https://www.dictionnaire-medical.net/term/37908,1,xhtml>
57. Ligaments de l'articulation du genou Cartes [Internet]. Quizlet. [cité 26 nov 2019]. Disponible sur: <https://quizlet.com/be/308996050/ligaments-de-larticulation-du-genou-flash-cards/>
58. Bengal S, Lowe J. The role of the knee brace in the prevention of anterior knee pain syndrome. Am J Sports Med. 1997;
59. van Tiggelen D, Witvrouw E. Effect of bracing on the prevention of anterior knee pain--a prospective randomized study. Knee Surg Sports Traumatol Arthrosc. 2004;
60. DJO Incorporated - Strapping™ Genou [Internet]. [cité 26 nov 2019]. Disponible sur: https://www.djoglobal.eu/fr_FR/Strapping-Genou-73898.html
61. Ligastrap® Genu | Thuasne (FR) [Internet]. [cité 26 nov 2019]. Disponible sur: <https://fr.thuasne.com/fr/ligastrap-genu>
62. GENULIG STAB | Orliman | Attelles orthopédiques [Internet]. [cité 26 nov 2019]. Disponible sur: <https://www.orliman.fr/catalogue/genulig-stab>
63. (276) Genulig Stab • Genouillère ligamentaire articulée et rotulienne - YouTube [Internet]. [cité 3 déc 2019]. Disponible sur: <https://www.youtube.com/watch?v=70VBIOK8NKM&t=198s>
64. Entorse de cheville chez un adulte. Rev Prescrire. 2019;Premiers choix Prescrire.
65. Reconnaître et traiter les entorses simples de chevilles. Rev Prescrire. 2004;(24(247)):129-34.
66. Les pieds du grimpeur : que se passe-t-il dans vos chaussons ? [Internet]. [cité 26 nov 2019]. Disponible sur: <https://lafabriqueverticale.com/fr/les-pieds-du-grimpeur-chaussons/>
67. Malléogib® 3D Strap [Internet]. [cité 26 nov 2019]. Disponible sur: <https://www.gibaud.com/orthopedie/malleogib-3d-strap>
68. Ligastrap® Malleo | Thuasne (FR) [Internet]. [cité 26 nov 2019]. Disponible sur: <https://fr.thuasne.com/fr/ligastrap-malleo>
69. CHEVISTRAP | Orliman | Attelles orthopédiques [Internet]. [cité 26 nov 2019]. Disponible sur: <https://www.orliman.fr/catalogue/chevistrap>
70. CHEVIX | Orliman | Attelles orthopédiques [Internet]. [cité 26 nov 2019]. Disponible sur: <https://www.orliman.fr/catalogue/ch70evix>

Des manœuvres cliniques pour rechercher des lésions ligamentaires ou méniscales

Face à un adulte victime d'un traumatisme récent du genou qui consulte pour douleur ou enflure du genou, ou difficulté d'appui sur le membre inférieur traumatisé, l'examen initial recherche la présence d'une fracture, qui justifierait une prise en charge spécifique (lire dans ce numéro pages 202-203). Après exclusion d'une fracture, le diagnostic clinique des lésions ligamentaires et méniscales du genou repose sur quelques manœuvres cliniques.

La plupart de ces manœuvres recherchent une laxité, une mobilité anormale ou un resaut du genou, qui tradiraient un défaut de cohésion du genou.

À la recherche d'une lésion d'un ligament croisé antérieur

Trois manœuvres cliniques ont des performances diagnostiques bien évaluées dans le diagnostic des lésions du ligament croisé antérieur (lire le dossier dans ce numéro en pages 206-207) (1,2).

La manœuvre de Lachman. Le patient est allongé sur le dos, sur une table d'examen. Le membre inférieur examiné est mis en légère rotation externe, genou légèrement fléchi (20° à 30°), le talon reposant sur la table d'examen. Maintenir fermement l'extrémité inférieure de la cuisse du patient d'une main et exercer une traction de l'extrémité proximale de la jambe dirigée vers le haut avec l'autre main, dont le pouce est posé sur la tubérosité tibiale antérieure (voir le schéma page 205).

Cette manœuvre évoque une lésion du ligament croisé antérieur lorsque la traction du genou ne provoque pas un arrêt en butée franche, mais plutôt une sensation de freinage progressif, ou lorsque la translation antérieure du tibia est manifestement importante, par comparaison au résultat du même examen clinique réalisé sur le genou controlatéral réputé sain.

La manœuvre du pivot (alias ressaut rotatoire). Le patient est allongé sur le dos, sur une table d'examen. Saisir le pied du patient d'une main, et relever le membre inférieur examiné du plan de la table d'examen. Le maintenir en extension. Pratiquer alors une rotation interne du pied, puis avec l'autre main, appliquer un mouvement de valgus à la jambe examinée par pression latérale externe sur le tiers supérieur de la jambe, et

dans le même temps fléchir le genou en abaissant la jambe du patient (voir le schéma des 2 temps de la manœuvre page 205).

Cette manœuvre évoque une lésion du ligament croisé antérieur lorsqu'on constate une translation antérieure du tibia par rapport au fémur.

La manœuvre du tiroir antérieur. Le patient est allongé sur le dos, sur une table d'examen. Le membre inférieur examiné est fléchi à 45° au niveau de la hanche, et fléchi à 90° au niveau du genou. La plante du pied du patient repose sur la table d'examen. S'asseoir sur le pied du patient. Empoigner à 2 mains la jambe du patient au niveau de son mollet, tandis que les pouces sont posés sur la tubérosité tibiale antérieure. Exercer quelques tractions de l'extrémité proximale de la jambe (voir le schéma page 205).

Cette manœuvre évoque une lésion du ligament croisé antérieur lorsque la traction du genou ne provoque pas un arrêt en butée franche, mais plutôt une sensation de freinage progressif, ou lorsque la translation antérieure du tibia est manifestement importante, par comparaison au résultat du même examen clinique réalisé sur le genou controlatéral réputé sain.

À la recherche d'une lésion d'un ménisque

Deux manœuvres cliniques ont des performances diagnostiques bien évaluées dans le diagnostic des lésions méniscales (lire le dossier dans ce numéro en pages 206-207) (1,2).

La manœuvre de McMurray. Le patient est allongé sur le dos, sur une table d'examen. Le membre inférieur examiné est maintenu fléchi au niveau de la hanche et du genou, à l'aide d'une main qui maintient le talon du patient, et de l'autre main apposée au plus près du creux poplité, le pouce étant appliqué sur la ligne de jonction fémoro-tibiale externe.

Pratiquer un varus forcé à l'aide de la main apposée au creux poplité par traction latérale sur la face interne du genou, tandis que l'autre main provoque une rotation interne du pied et une extension passive de la jambe. Une sensation audible ou palpable de craquement au niveau du genou évoque une lésion méniscale externe (voir le schéma des 2 temps de manœuvre page 205).

Pratiquer un valgus forcé à l'aide de la main apposée au creux poplité par poussée latérale sur la face externe du genou, tandis que l'autre main provoque une rotation externe du pied et une extension passive de la jambe. Une sensation audible ou palpable de craquement au niveau du genou évoque une lésion méniscale interne.

Palpation des lignes de jonction interne et externe fémoro-tibiales. Une douleur provoquée par la pression au doigt des lignes de jonction interne et externe fémoro-tibiales est considérée comme un signe de lésion méniscale interne ou externe.

Ligament latéral et ligament croisé postérieur : un examen moins bien évalué

Nous décrivons ici des manœuvres cliniques dont les performances diagnostiques n'ont pas été correctement évaluées, mais d'utilisation pragmatique courante (3,4).

Varus et valgus. Le patient est allongé sur le dos, sur une table d'examen. Le membre inférieur examiné est légèrement relevé du plan de la table, maintenu d'une main par le talon ou le tendon d'Achille, tandis que l'autre main maintient une face latérale du genou examiné.

Un valgus est provoqué en exerçant simultanément une poussée latérale interne sur le tiers inférieur de la cuisse et une poussée latérale externe sur l'extrémité distale de la jambe. Cette manœuvre évoque une lésion du ligament latéral interne lorsqu'elle exacerbe la douleur sur le trajet ligamentaire, ou retrouve une laxité interne (évoquée par une sensation de freinage progressif plutôt que de butée franche).

Un varus est provoqué en exerçant simultanément une poussée latérale interne sur le tiers inférieur de la cuisse et une poussée latérale externe sur l'extrémité distale de la jambe. Cette manœuvre évoque une lésion du ligament latéral externe lorsqu'elle exacerbe la douleur sur le trajet ligamentaire, ou retrouve une laxité externe (évoquée par une sensation de freinage progressif plutôt que de butée franche).

La manœuvre du tiroir postérieur. Le patient est allongé sur le dos, sur une table d'examen. Le membre inférieur examiné est fléchi à 45° au niveau de la hanche, et fléchi

du genou

à 90 ° au niveau du genou. La plante du pied du patient repose sur la table d'examen. S'asseoir sur le pied du patient. Empoigner à 2 mains la jambe du patient au niveau de son mollet, tandis que les pouces appuient sur la tubérosité tibiale antérieure. Exercer quelques poussées parallèles au grand axe fémoral.

Cette manœuvre évoque une lésion du ligament croisé postérieur lorsque la poussée du genou ne provoque pas un arrêt en butée franche, mais plutôt une sensation de freinage progressif, ou lorsque la translation postérieure du tibia est manifestement importante, par comparaison au résultat du même examen clinique réalisé sur le genou controlatéral réputé sain. Si en début de manœuvre, avant d'exercer quelques tractions et poussées, le tibia paraît manifestement subluxé vers l'arrière, c'est la correction de cette subluxation par traction qui évoque une lésion du ligament croisé postérieur.

©La revue Prescrire

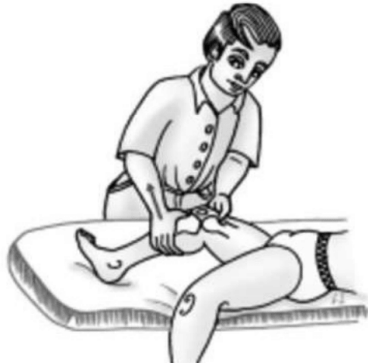1- Solomon DH et coll. "Does this patient have a torn meniscus or ligament of the knee. Value of the physical examination" *JAMA* 2001 ; **286** (13) : 1610-1620 + Letters **287** (1) : 40-41.

2- Jackson JL et Coll. "Evaluation of acute knee pain in primary care" *Ann Intern Med* 2003 ; **139** (7) : 575-588 + Appendix sur le site internet <http://www.annals.org> : E-589-E-591.

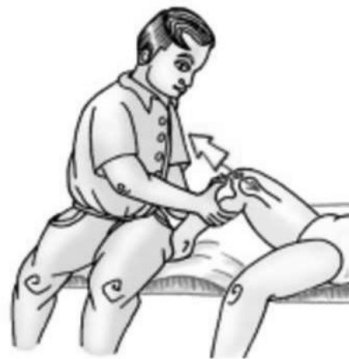3- Zilber S et Allain J "Traumatismes du genou et de la jambe" 24-100-C-90, 2002 : 17 pages. In : "Encyclopédie médico-chirurgicale" Elsevier, Paris.

4- Calmbach WL et Hutchens M "Evaluation of patients with knee pain : part1. History, physical examination, radiographs, and laboratory tests" *Am Fam Phys* 2003 ; **68** (5) : 907-912.

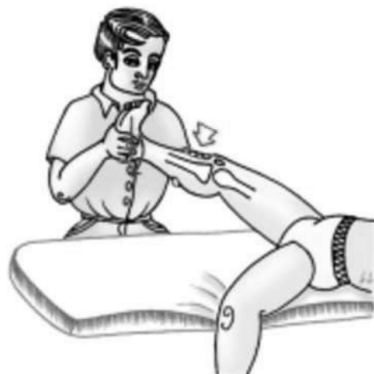Recherche d'une lésion du ligament croisé antérieur



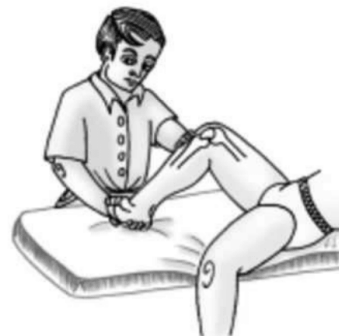Manœuvre de Lachman



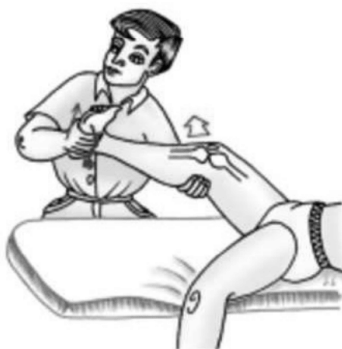Manœuvre du tiroir antérieur



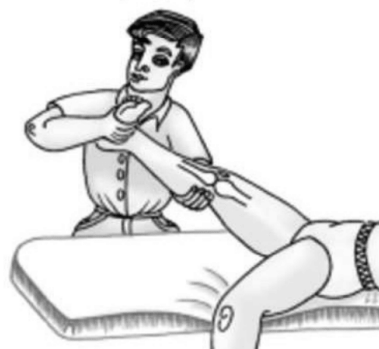Manœuvre du pivot



Recherche d'une lésion méniscale : ici, ménisque externe

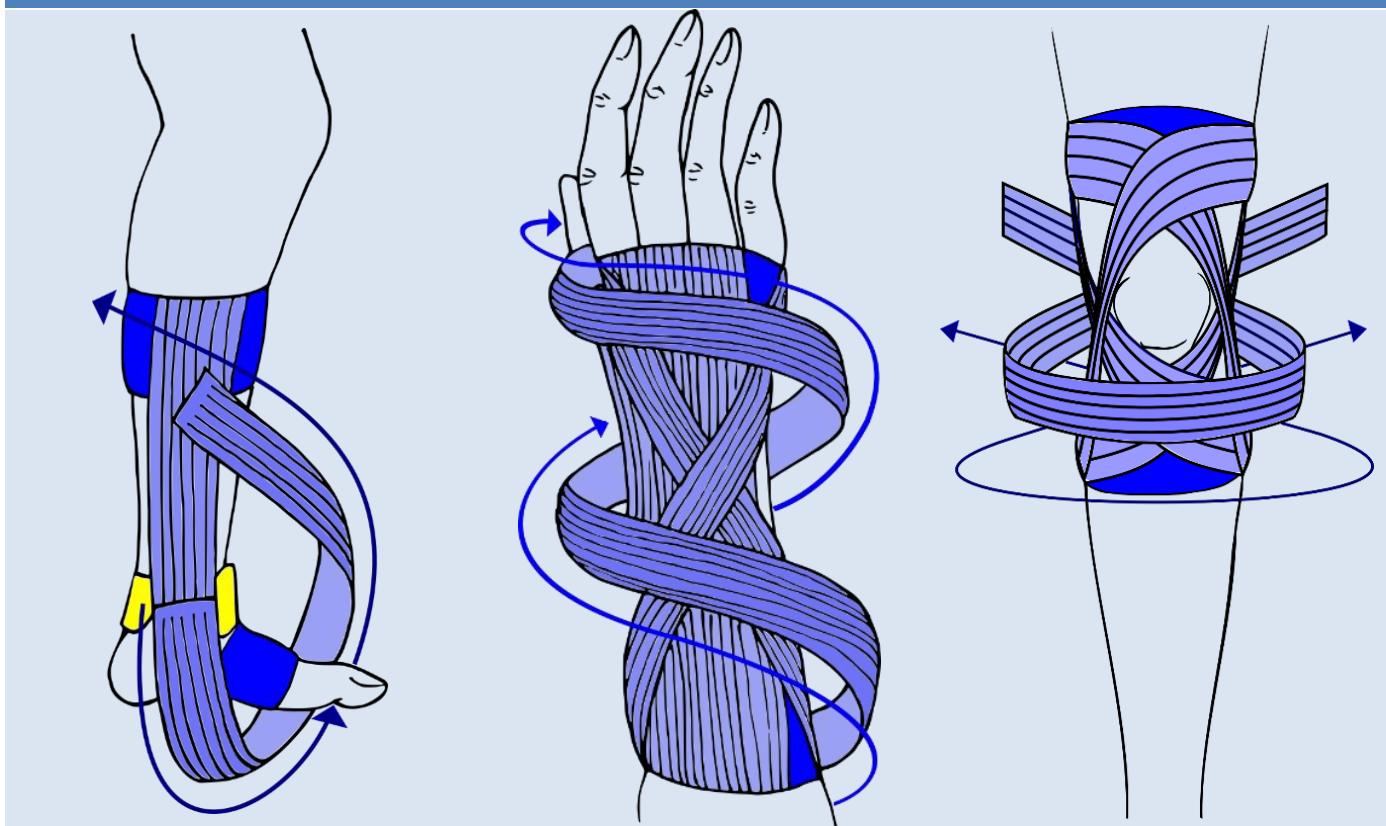


Manœuvre de McMurray





REALISATION D'UN STRAPPING



LIVRET D'ACCOMPAGNEMENT



Essentiel avant d'effectuer un bandage

Coude : douleur face médial et latéral

Poignet : entorse

Pouce : entorse

Genou : ligament croisé antérieur, ligament collatéral latéral et médial

Cheville : entorse et tendinite du tendon d'Achille



Conception :
LE GRAËT
Valentin

Illustrations :
THOMAS Guillaume
Sallah



Essentiel



Comprendre les conditions de survenue du traumatisme, pour pouvoir orienter au mieux le patient. Il nous faut savoir quand et comment le traumatisme s'est passé. Y-at-il eu des craquements suspects ?

La réalisation d'un strapping ne sera pas toujours la meilleure solution !

Ne jamais poser de strapping sur

- Plaie ou affections dermatologiques
- Membres avec troubles vasculaires
- Fracture



PEACE (en aigue) & LOVE (en récupération)



- Protection : repos pendant 1 à 3 jours
- Elévation
- Anti-inflammatoire et Glace à éviter
- Compression
- Education : être à jour sur la prise en charge des traumatismes
- Load : éviter l'immobilisation
- Optimisme : restant confiant et positif
- Vascularisation : faire travailler le muscle
- Exercices : avoir une approche active

Découper les bandes à l'avance → Gain de temps important

- Prendre le rouleau et superposer sur le trajet, puis découper
- Commencer par les embases, les placer
- Baser les longueurs des autres bandes avec les embases déjà placées



Créer des points d'ancrages pour le montage : faire des embases



- Renforcer des zones spécifiques : recouvrir (en décalant de moitié) par une autre bande
 - Toujours recouvrir l'embase pour terminer un bandage
 - Ne pas faire de plis à la pose des bandes
 - Ne pas serrer trop fort les bandes, éviter de créer un effet garrot
- ⇒ **Une bande ne doit pas provoquer de douleur**

Accessoires :

- Paires de ciseaux (idéalement à bouts ronds) pour la découpe des bandes
- Compresse imprégnées de vaseline pour protéger les zones sensibles des frottements (creux poplitée, tendon d'Achille...)
- Bande de protection à mettre sous une compression adhésive : Tensoban®
- Spray adhésif pour fixer au mieux la sous-bande : Tensospray®



Si pilosité importante : NE PAS HESITER A RASER en absence de protection !

Ablation des bandes facilitée en passant sous l'eau tiède/chaude



Si aucune amélioration au niveau de la douleur dans les 4 jours suivant un traumatisme pris en charge : consulter !

Douleur face médial et latéral



6 cm



9
Bandes

Ecarter la fracture : test d'extension du coude



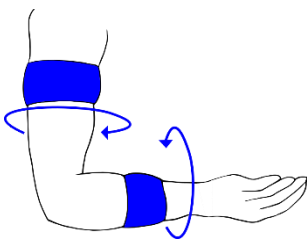
→ Si impossibilité de tendre le coude de la même façon des deux côtés : pas de bandages et consultation



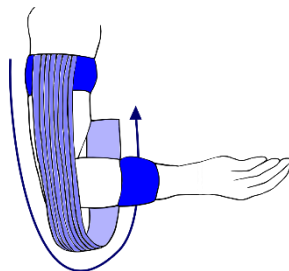
Position : position assise, coude à 90°, et paumes vers le haut

Embases (à la moitié du bras et de l'avant-bras) et étriers – x4 ✂

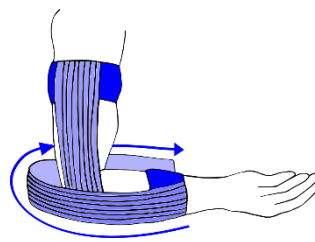
①



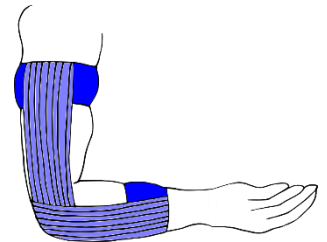
②



③



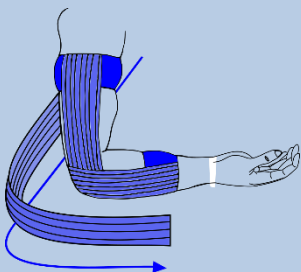
④



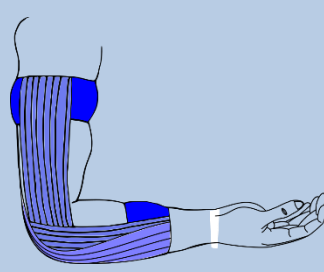
Douleur côté latéral (extérieur) – x3 ✂

Douleur côté médial (intérieur) – x3 ✂

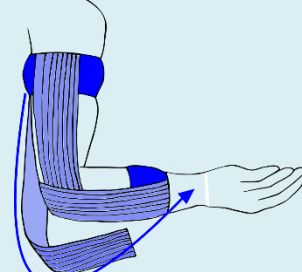
⑤



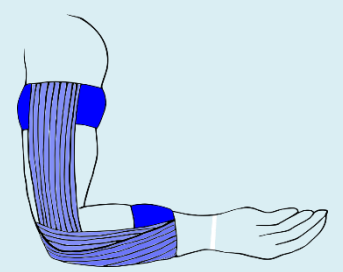
⑥



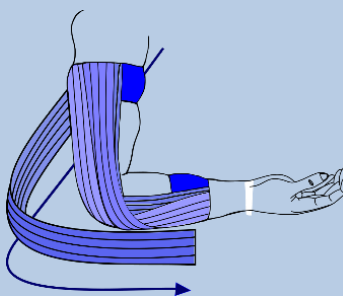
⑤



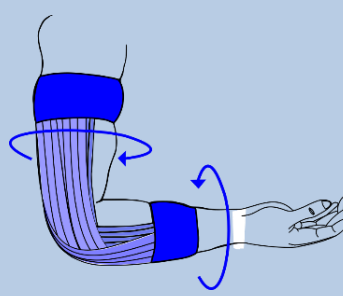
⑥



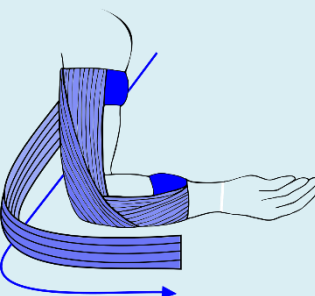
⑦



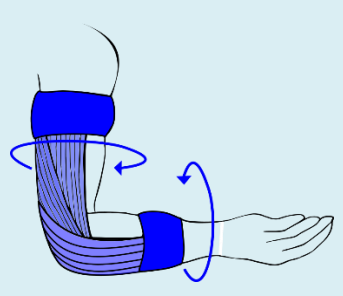
⑧



⑦



⑧



Recouvrir les embases – x2 ✂



8 - 10 min

Douleur persistante au-delà de 7 jours
Aucune amélioration de la douleur sous 4 jours

→ Consultation

Entorse du poignet



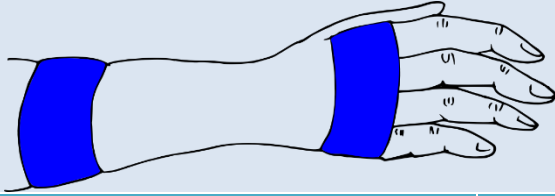
3 cm



8 Bandes

Embases – x2 ✂

Position : patient assis, coude à 90°



Embases :

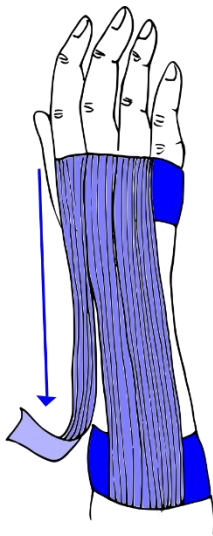
- ⇒ 1/3 inférieur du bras
- ⇒ Sur les articulations métacarpo-phalangiennes (bases des doigts)



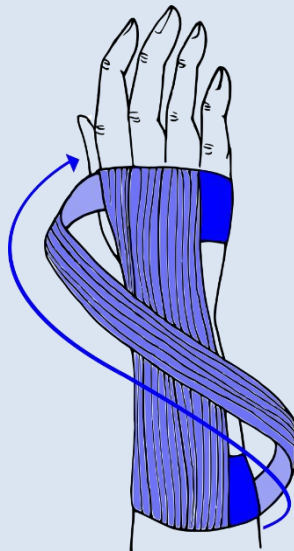
Limitation de l'extension – x3 ✂

Limitation de l'inclinaison – x3 ✂

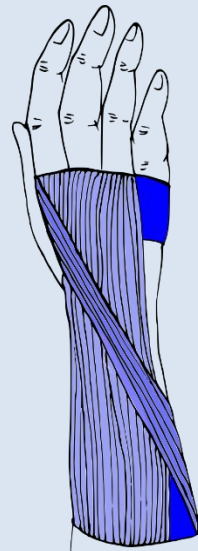
①



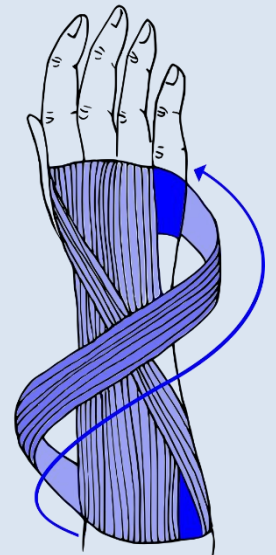
②



③

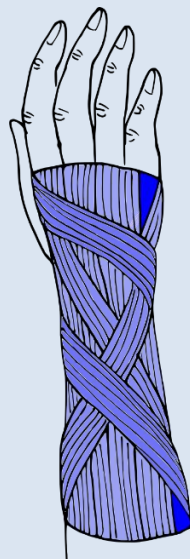


④

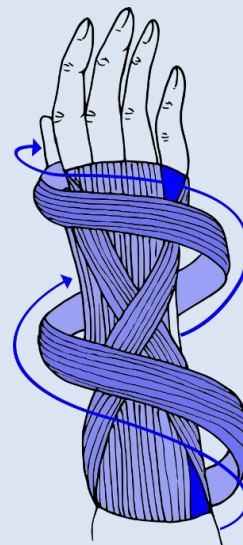


Recouvrir les embases – x2 ✂

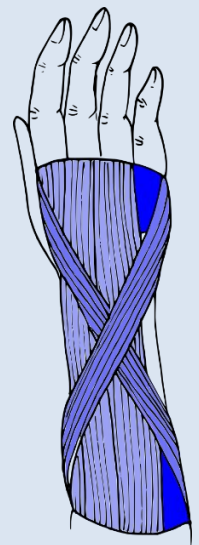
⑦



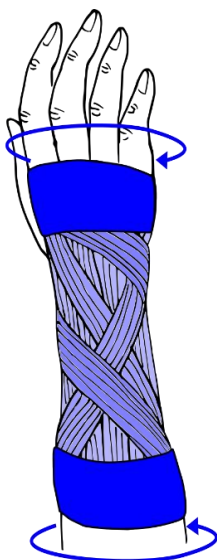
⑥



⑤



⑧



10 - 12 min

Douleur persistante au-delà de 7 jours
Aucune amélioration de la douleur sous 4 jours

➔ Consultation

Page 3 sur 10

Entorse de la colonne du pouce

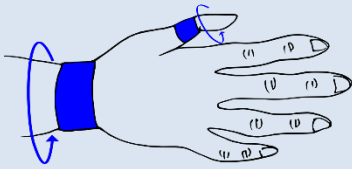


3 cm



7 Bandes

Embases – x2 ✂



Position : patient assis, avec le coude reposant sur une table et la main dans l'axe de l'avant-bras et dans le vide

Embases :

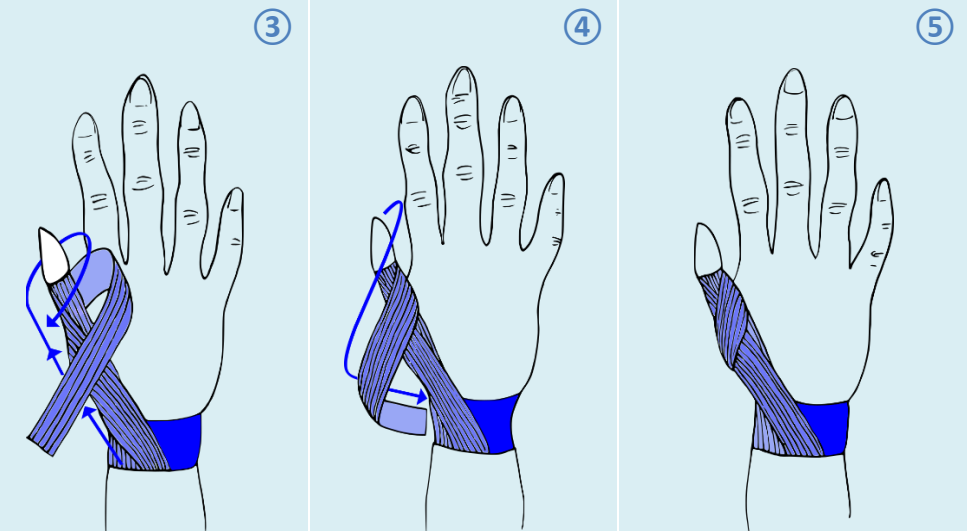
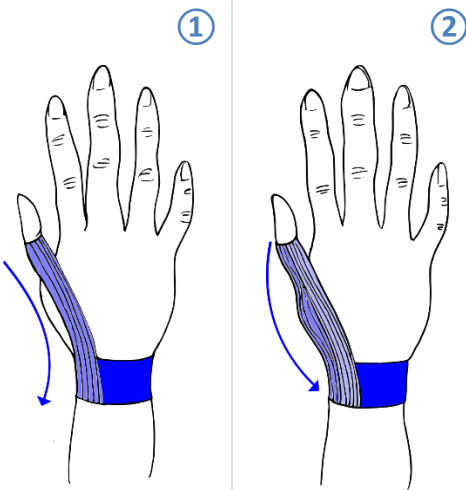
- ⇒ A la base du poignet (passe sur la bosse du pisiforme)
- ⇒ Sur la phalange proximale du pouce

Attention à ne pas serrer trop fort : **pas de garrot**

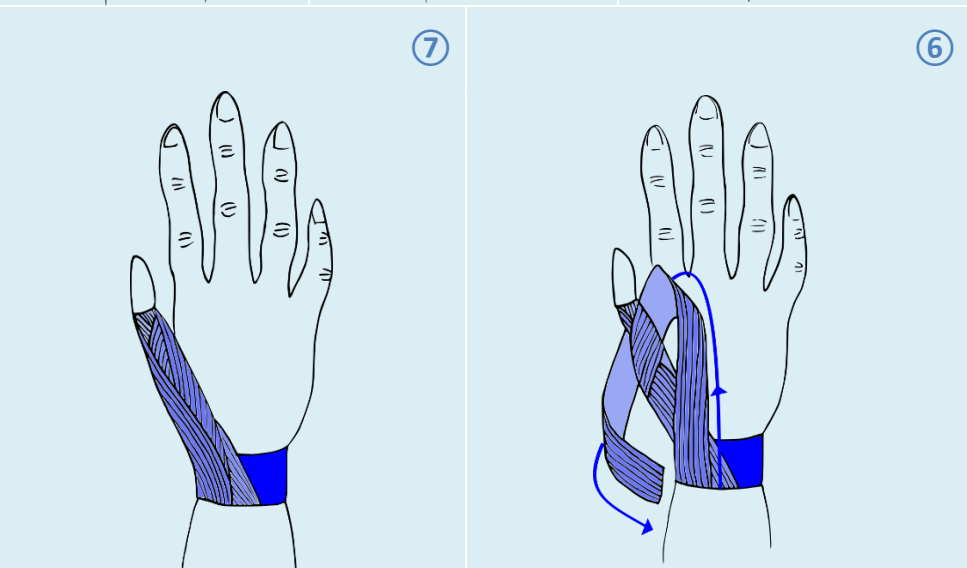
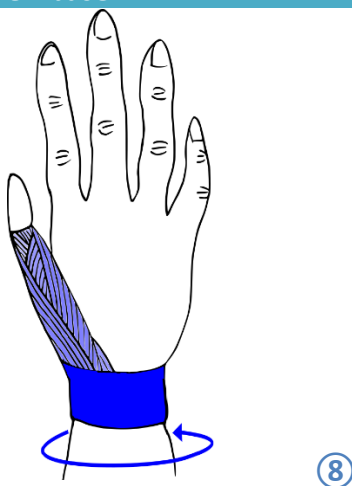


I - Maintien en extension – x2 ✂

II - Limitation de la rotation (passage d'un côté, puis de l'autre) – x2 ✂



III - Recouvrement d'une seule embase – x1 ✂



8 - 10 min

Douleur persistante au-delà de 7 jours
Aucune amélioration de la douleur sous 4 jours

➔ Consultation

Page 4 sur 10

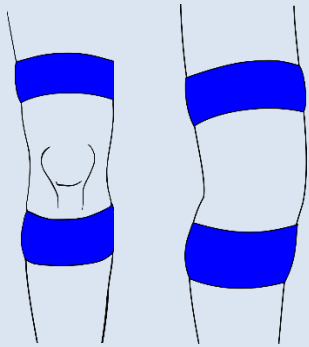
Ligament croisé antérieur



6 cm

10
Bandes**Ne pas réaliser en cas de traumatisme récent !****Bandage uniquement préventif**

Embases – x2

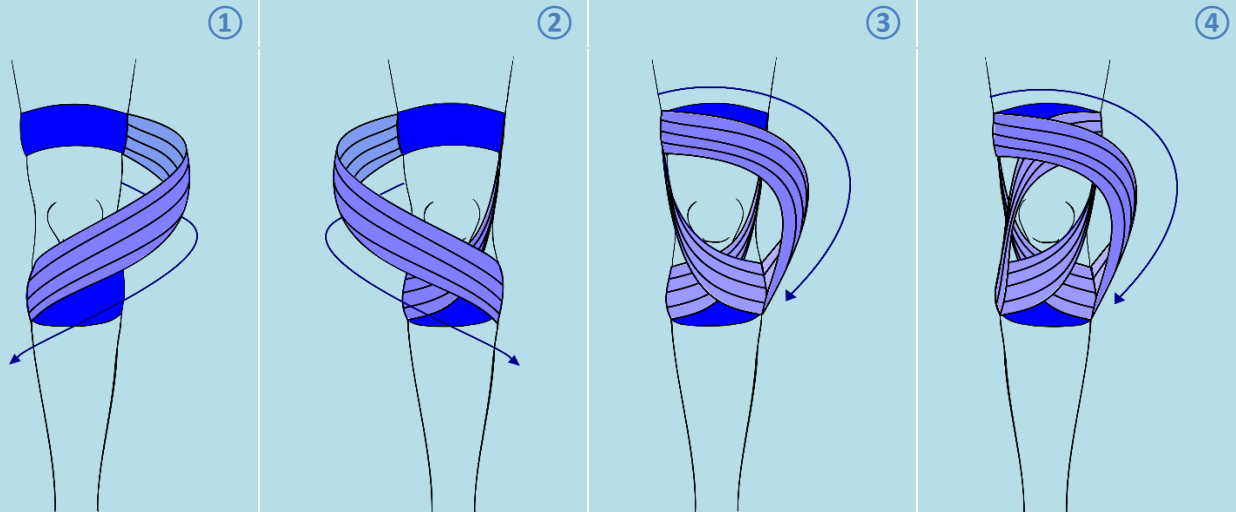
Position : patient en position semi-assise contre un bord de table, avec genou tendu**Embases :**

- ⇒ 1/3 inférieur de la cuisse
- ⇒ 1/3 supérieur de la jambe (ne pas descendre trop bas : éviter de couper le mollet)

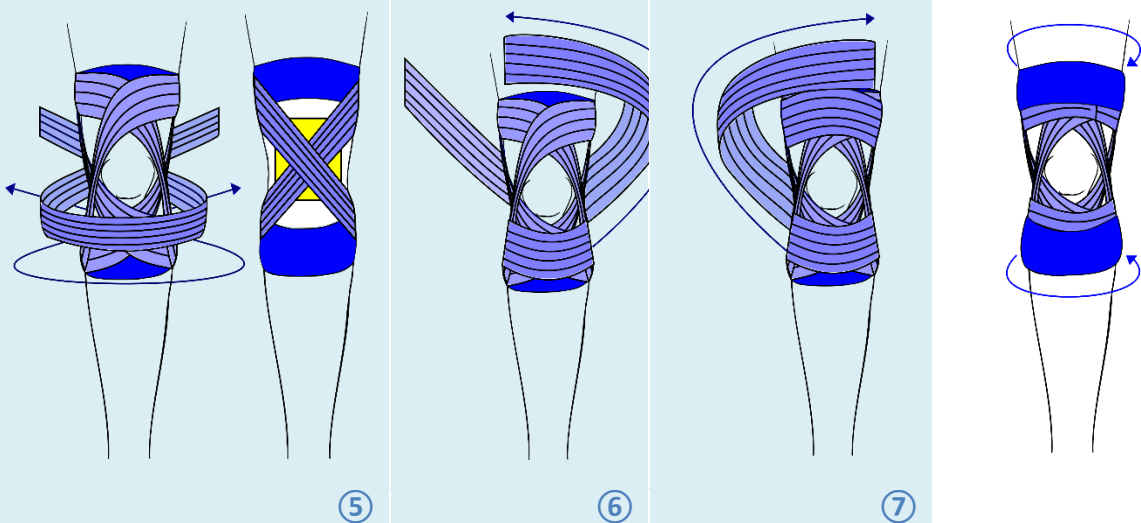
Ne pas recouvrir le creux poplité : recouvrir d'une **compresse avec vaseline**

Pour les actes de la vie quotidienne (très, voire trop, restrictif pour le sport)

Solidarisation de l'articulation – x4



Limitation de l'extension et du tiroir – x2



Recouvrement des embases – x2



10 - 12 min

Douleur persistante au-delà de 7 jours
Aucune amélioration de la douleur sous 4 jours→ Consultation

Page 5 sur 10

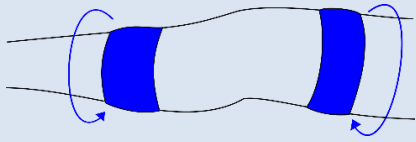
Ligament collatéral médial et latéral



6 cm

9 en médial
8 en latéral

Embases – x2 ✂



Position : patient en position semi-assise contre un bord de table, avec genou tendu

Embases :

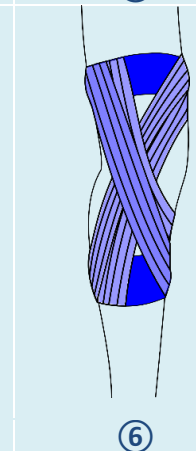
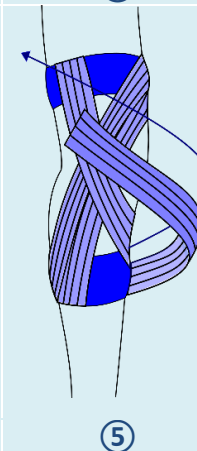
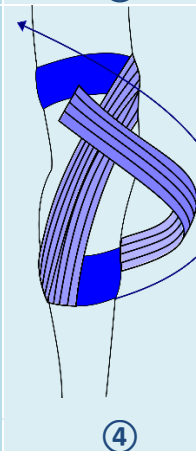
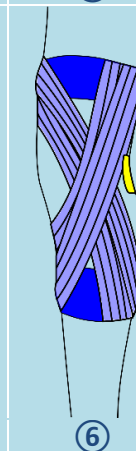
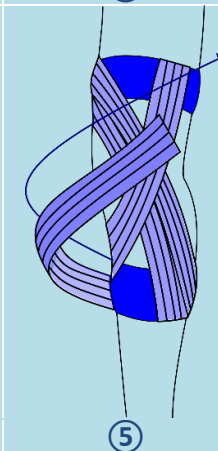
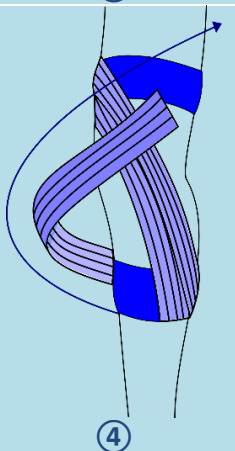
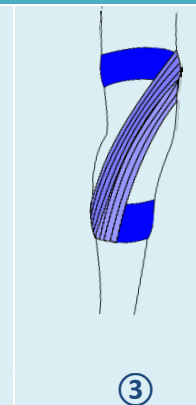
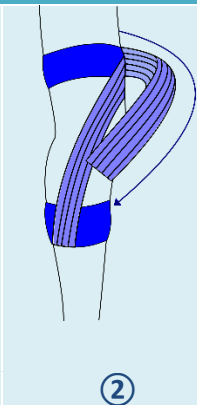
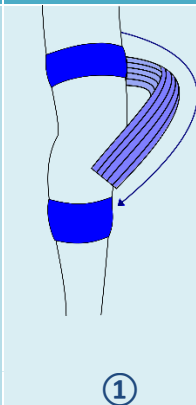
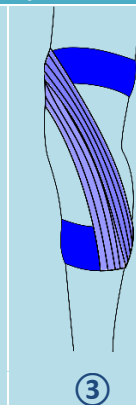
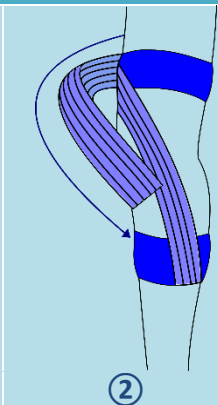
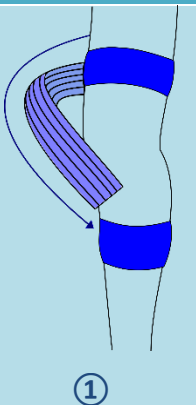
- ⇒ 1/3 inférieur de la cuisse
- ⇒ 1/3 supérieur de la jambe

Ne pas recouvrir le creux poplité : recouvrir d'une compresse avec vaseline

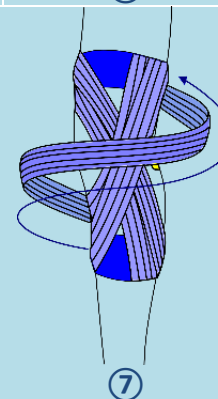


Douleur du côté médial – x5 ✂ (+1 compresse)

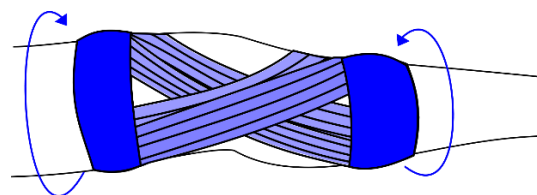
Douleur du côté latéral – x4 ✂



Limitation de la rotation du genou (inutile en latéral)



Recouvrement des embases – x2 ✂



⑦ en latéral
⑧ en médial



10 - 12 min

Douleur persistante au-delà de 7 jours
Aucune amélioration de la douleur sous 4 jours

→ Consultation

Page 6 sur 10

Tendinite du tendon patellaire



3 et 6 cm

4× : 6cm
2× : 3 cm

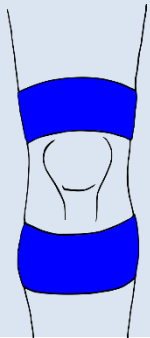
Embases – ×2 ✂ de 6cm

Position : patient en position semi-assise contre un bord de table, avec genou tendu

Embases de 6 cm de largeur :

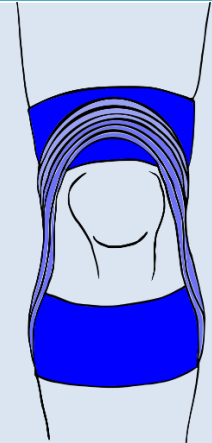
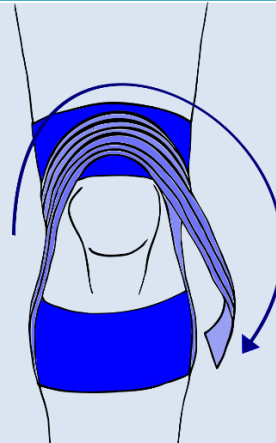
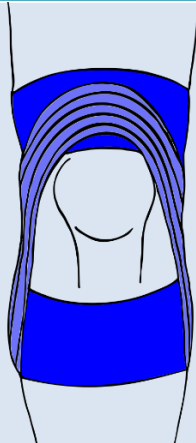
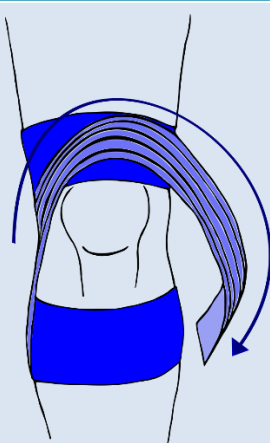
- ⇒ Supérieure : recouvre sur 1 cm le dessus de la patelle
- ⇒ Inférieure : 3 cm en dessous de la patelle

Bandes de 3 cm : vont permettre de faire descendre la patelle, en l'enveloppant par son bord supérieur



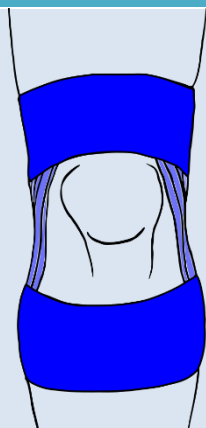
1^{er} recouvrement – ×1 ✂ de 3cm

2nd recouvrement – ×1 ✂ de 3 cm



Si la douleur tend vers l'intérieur ou l'extérieur du genou, il est possible d'appliquer une tension vers le côté douloureux lors du recouvrement

Fermeture du montage – ×2 ✂ de 6 cm



Recouvrement très important des embases, car muscle de la cuisse très puissant !



6 - 8 min

Douleur persistante au-delà de 7 jours
Aucune amélioration de la douleur sous 4 jours

→ Consultation

Page 7 sur 10

Lésion des ligaments collatéraux (1/2)



6cm

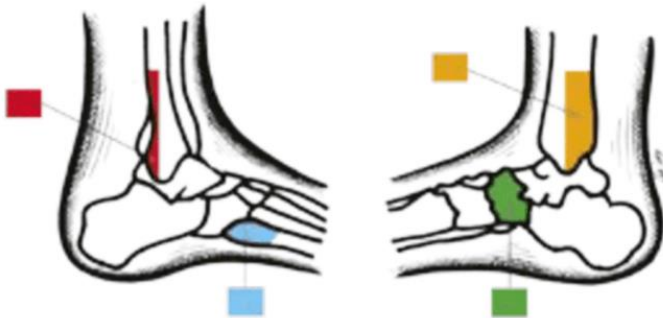


7 Bandes

Ecarter une fracture en palpant ces zones, une absence de douleur permettra d'écarter une fracture

VUE LATÉRALE

VUE MÉDIALE



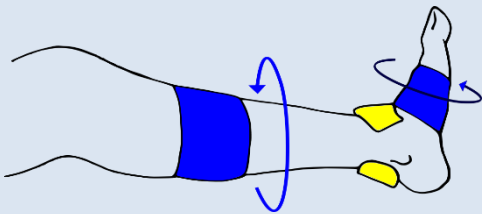
Zone A : bord postéro-inférieur de la fibula (péroné) et pointe de la malléole latérale (externe)

Zone B : Bord postéro-inférieur du tibia et pointe de la malléole médiale (interne)

Zone C : scaphoïde tarsien (naviculaire)

Zone D : base du cinquième métatarsien

Embases – x1 ✂ (+2 compresses)



Position : patient assis, maintien du pied à 90° lors de la pose de bandes

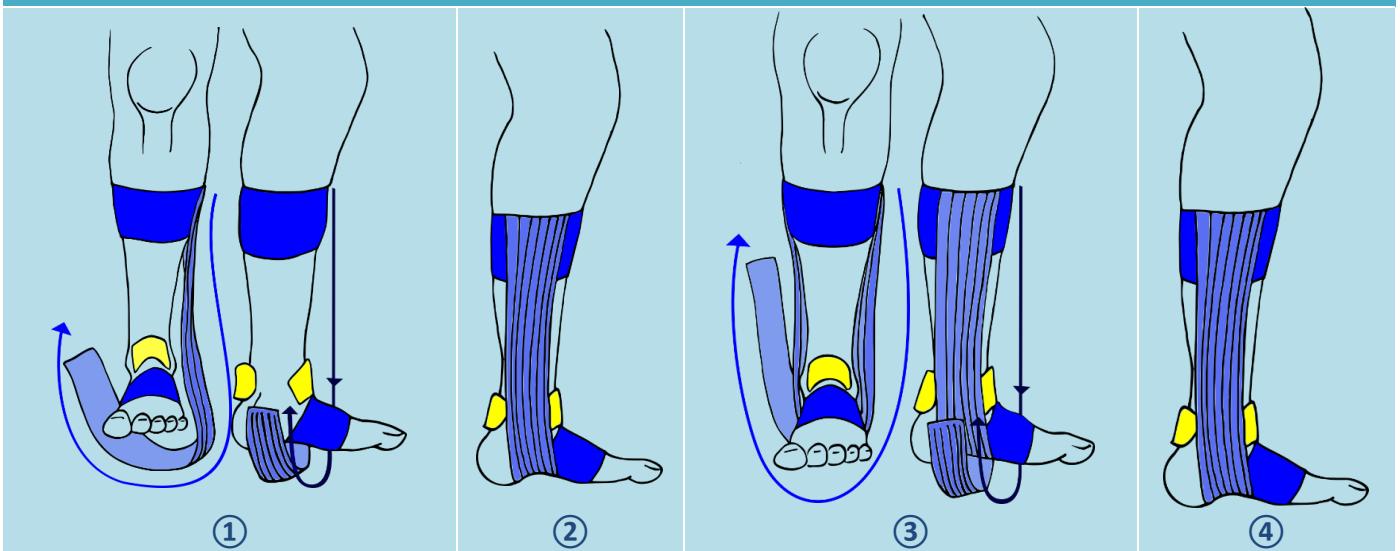
Embases :

- ⇒ Articulation tarsométatarsienne (milieu du pied)
- ⇒ Milieu de la jambe

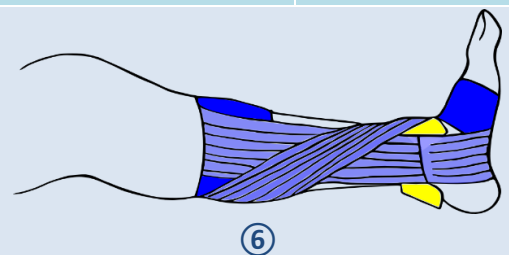
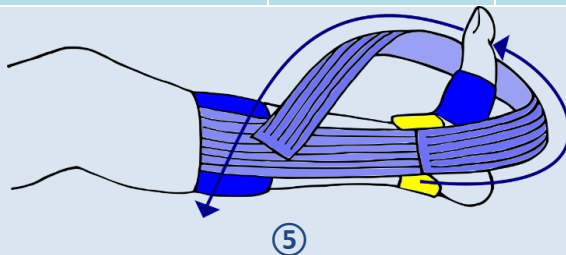


Protection par compresses avec vaseline du tendon d'Achille et du tibial antérieur

Doubles etriers – x2 ✂



Limitation du varus – 1x ✂



14 - 16 min

Douleur persistante au-delà de 7 jours
Aucune amélioration de la douleur sous 4 jours

→ Consultation

Page 8 sur 10

Lésion des ligaments collatéraux (2/2)

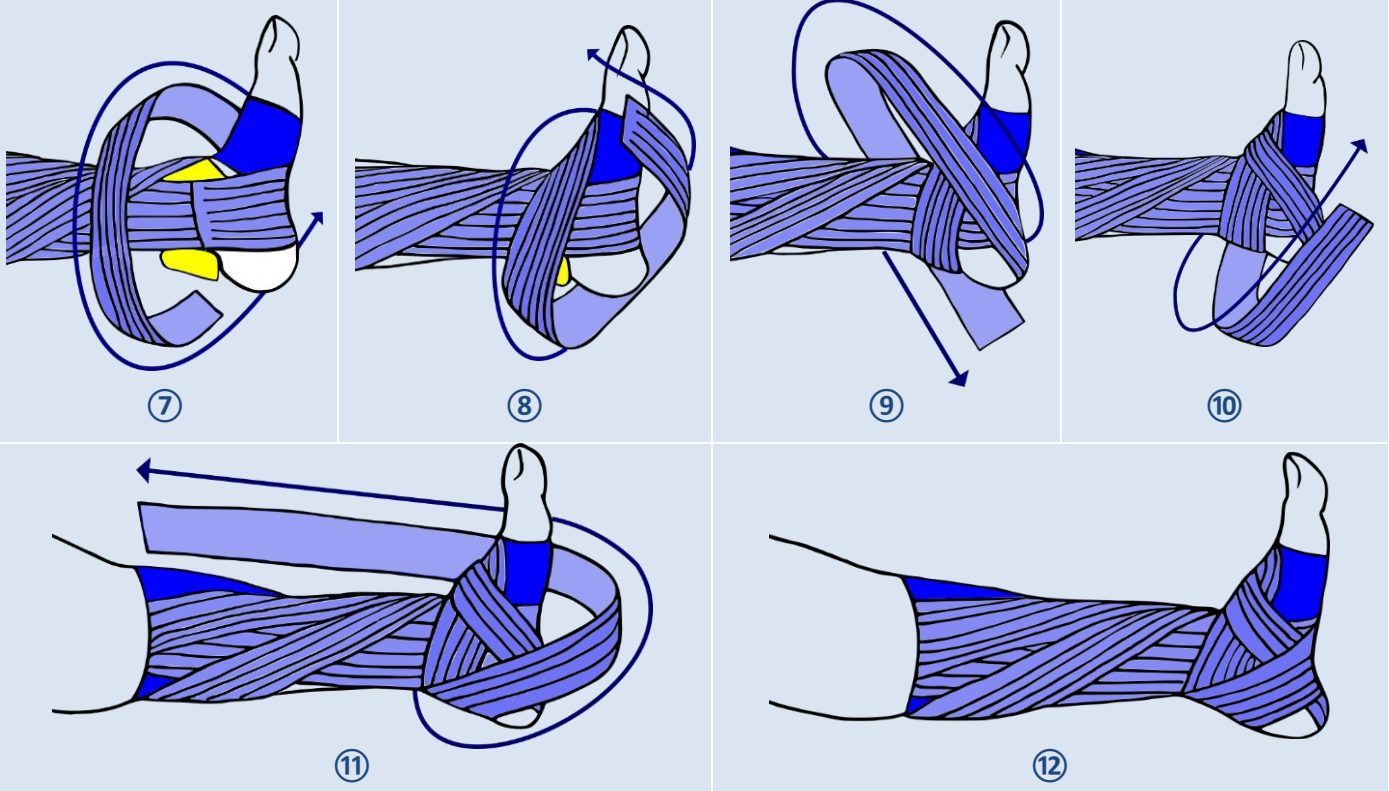


6cm

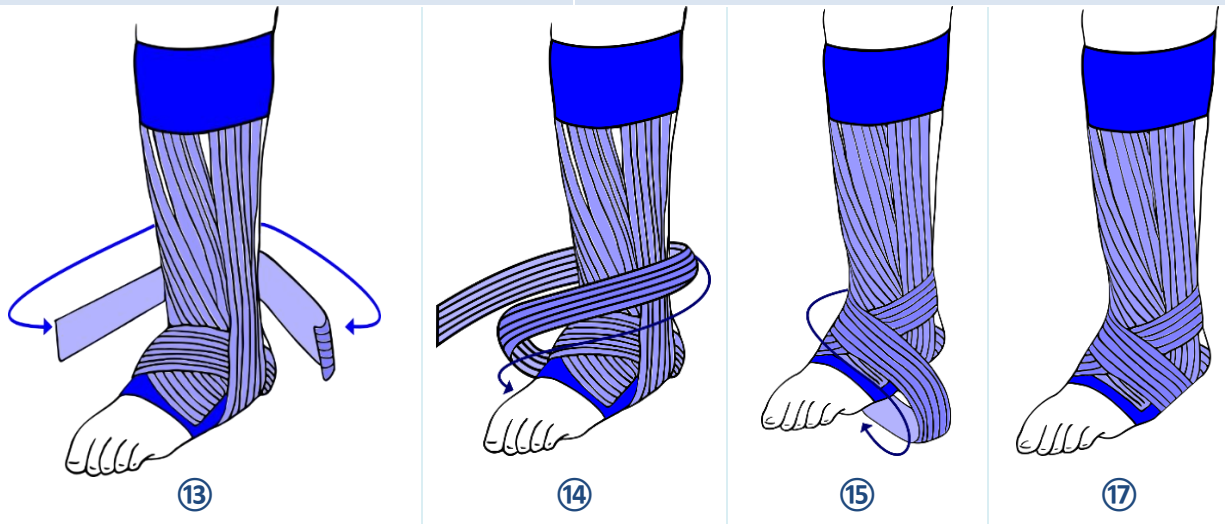


X Bandes

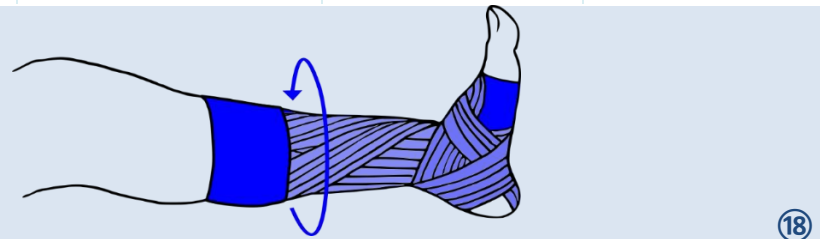
Blocage de l'arrière pied – 1x



Renfort de l' articulation tibia-fibula-
calcaneum – 1x



Fermeture des
embases – 1x



14 - 16 min

Douleur persistante au-delà de 7 jours
Aucune amélioration de la douleur sous 4 jours

→ Consultation

Page 9 sur 10

Tendinite du tendon d'Achille

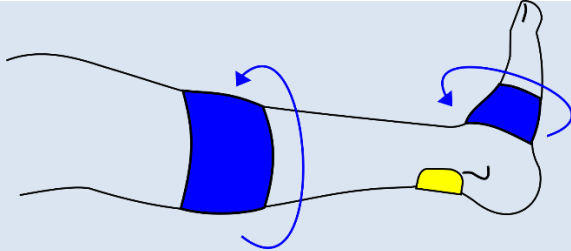


6 cm



7 Bandes

Embases – x2 ✂ (+1 compresse)



Position : patient assis, maintien du pied en extension lors de la pose de bandes

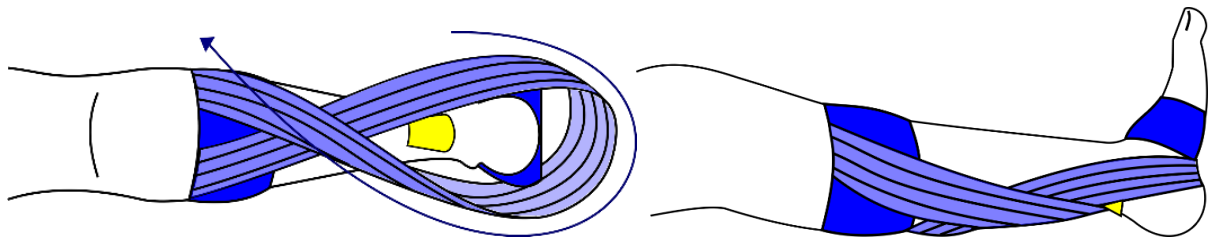
Embases :

- ⇒ Articulation tarsométatarsienne (milieu du pied)
- ⇒ Milieu de la jambe

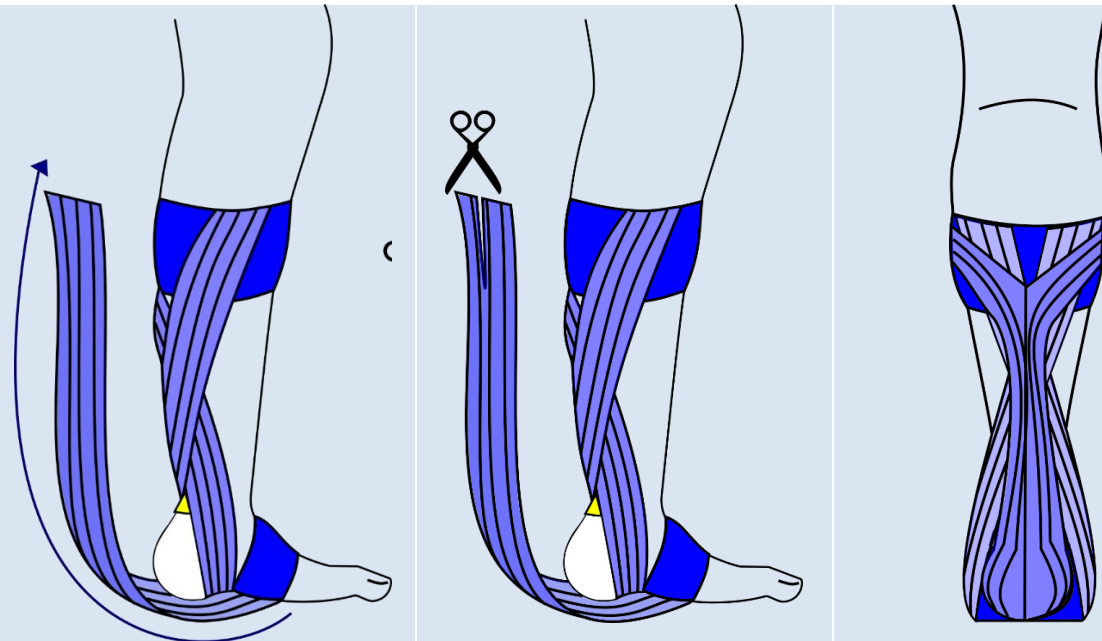
Protection par **compresses avec vaseline** du tendon d'Achille



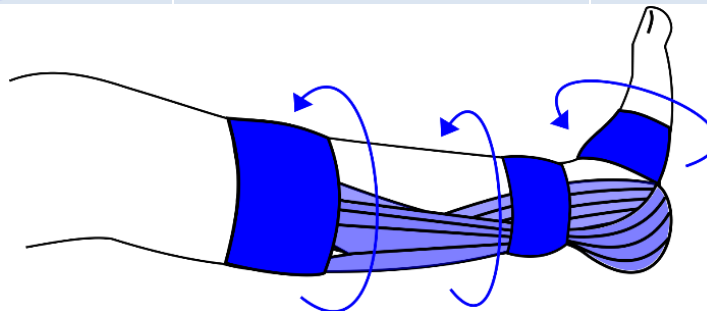
1^{er} Renfort – 1x et
compresse ✂



2nd Renfort à séparer dans sa hauteur, et
application d' une tension supérieure – 1x ✂
(+ciseaux)



Fermeture des embases
– 3x ✂



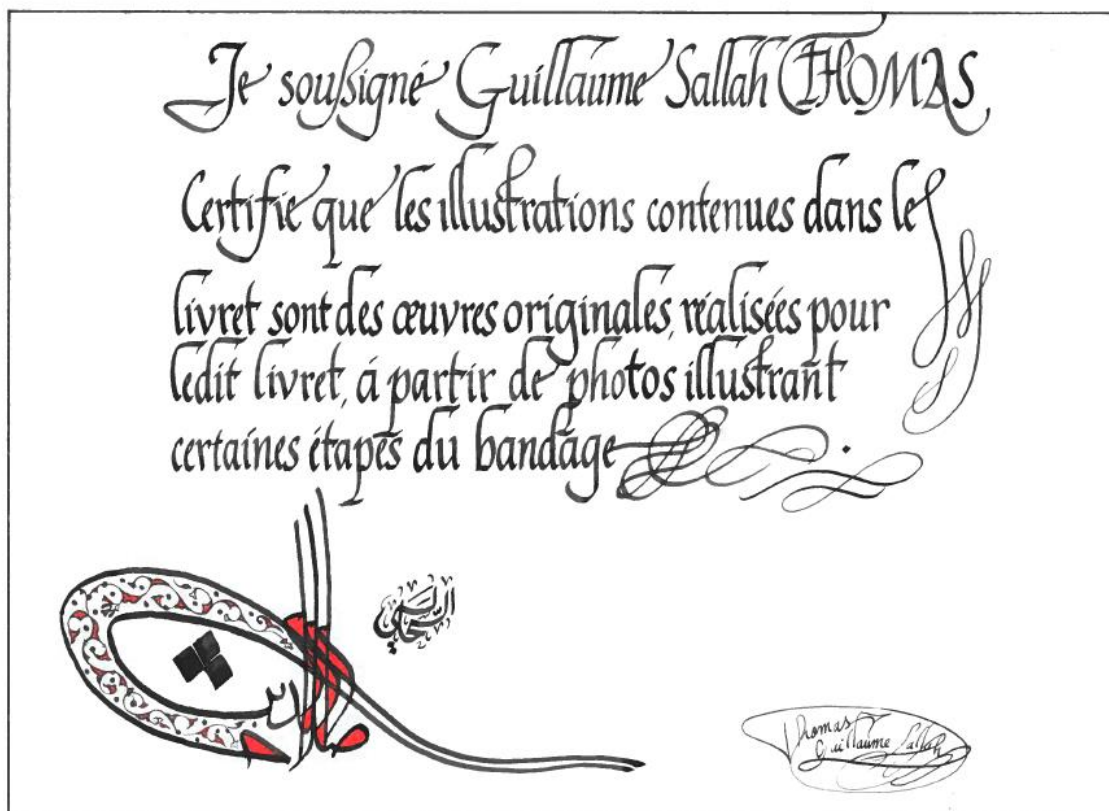
10 - 12 min

Douleur persistante au-delà de 7 jours
Aucune amélioration de la douleur sous 4 jours

→ Consultation

Page 10 sur
10

Annexe 3 – Certificat d'authenticité





UNIVERSITÉ
CAEN
NORMANDIE

U.F.R. Santé

Faculté des Sciences Pharmaceutiques

VU, LE PRESIDENT DU JURY

CAEN, LE

VU, LE DIRECTEUR DE LA FACULTE DES SCIENCES PHARMACEUTIQUES

CAEN, LE

L'université n'entend donner aucune approbation ni improbation aux opinions émises dans les thèses et mémoires. Ces opinions doivent être considérées comme propres à leurs auteurs.

TITRE

PRISE EN CHARGE DES PATHOLOGIES TRAUMATIQUES DES MEMBRES INFÉRIEURS ET SUPÉRIEURS À L'OFFICINE

GUIDE DE CONSEIL SUR LA RÉALISATION DE BANDAGES DE TYPE « STRAPPING »

Résumé

Réaliser un strapping consiste à utiliser une bande adhésive et élastique (ou non) pour prendre en charge ou prévenir un traumatisme. Bien qu'utilisée principalement par le kinésithérapeute, le pharmacien pourra très bien réaliser des bandages dans son officine. Il ne devra par contre jamais réaliser un diagnostic suite à un traumatisme récent, ce rôle étant réservé au médecin.

Le strapping va comprimer la blessure, ce qui permet d'améliorer l'évacuation de l'œdème, renforcer la cicatrisation, tout en évitant l'immobilisation qui est reconnue comme délétère à une bonne récupération aujourd'hui.

Ce travail consiste à rendre les techniques de strapping plus accessibles et proposer un livret en facilitant la réalisation.

TITLE

**MÉDICAL CARE OF TRAUMATIC PATHOLOGYS OF LOWER AND UPPER LIMBS IN PHARMACY
GUIDE TO ASSIST THE MAKING OF STRAPPING**

Summary

The making of a strapping consists of using an adhesive and elastic (or not) bandage to treat someone who's suffering a trauma or to prevent it. Although using mainly by physiotherapists, the pharmacist can bandage someone in its pharmacy. However, he will never be able to make a diagnosis following a trauma, this task will be kept for a physician.

Strapping can compress an injury, allowing to improve the removing of oedema and the healing process, while avoiding immobilization which is now known to be ineffective in recovery.

This work consists to make accessible strapping techniques, and offer a booklet facilitating their making.

Mots-clés

Traumatologie, Bandage, Compression, Strapping
