



HAL
open science

Conséquences fonctionnelles du remplacement de la canine par une prothèse implanto-portée

Laura Douchy

► **To cite this version:**

Laura Douchy. Conséquences fonctionnelles du remplacement de la canine par une prothèse implanto-portée. Sciences du Vivant [q-bio]. 2018. dumas-03047085

HAL Id: dumas-03047085

<https://dumas.ccsd.cnrs.fr/dumas-03047085>

Submitted on 8 Dec 2020

HAL is a multi-disciplinary open access archive for the deposit and dissemination of scientific research documents, whether they are published or not. The documents may come from teaching and research institutions in France or abroad, or from public or private research centers.

L'archive ouverte pluridisciplinaire **HAL**, est destinée au dépôt et à la diffusion de documents scientifiques de niveau recherche, publiés ou non, émanant des établissements d'enseignement et de recherche français ou étrangers, des laboratoires publics ou privés.



Distributed under a Creative Commons Attribution - NonCommercial - NoDerivatives 4.0 International License

UNIVERSITE PARIS DIDEROT - PARIS 7

FACULTE DE CHIRURGIE DENTAIRE

5, Rue Garancière 75006 PARIS

Année 2018

Thèse N°:

N° attribué par la bibliothèque :

THÈSE pour le DIPLÔME D'ÉTAT DE DOCTEUR

en CHIRURGIE DENTAIRE

présentée et soutenue publiquement le 30 mars 2018

par Mme **DOUCHY Laura**

**CONSÉQUENCES FONCTIONNELLES DU REMPLACEMENT
DE LA CANINE PAR UNE PROTHÈSE IMPLANTO-PORTÉE**

Directeur de thèse : M. le Professeur Bruno Tavernier

JURY

M. le Professeur Bruno TAVERNIER	Président
Mme le Docteur Amélie COUDERT	Assesseur
M. le Docteur Stéphane ESCURE	Assesseur
M. le Docteur Didier MAURICE	Assesseur
Mme le Docteur Catherine MESGOUEZ	Assesseur
M. le Docteur Pierre MOULIN	Assesseur
M. le Docteur Lucien BISMUTH	Membre invité

UNIVERSITE PARIS DIDEROT - PARIS 7

Présidente de l'Université :

Mme la Professeure Christine CLERICI

Doyenne de l'U.F.R. d'Odontologie :

Mme la Professeure Ariane BERDAL

Directrice Générale des Services :

Madame Pascale SAINT-CYR

JURY

M. le Professeur Bruno TAVERNIER

Président

Mme le Docteur Amélie COUDERT

Assesseur

M. le Docteur Stéphane ESCURE

Assesseur

M. le Docteur Didier MAURICE

Assesseur

Mme le Docteur Catherine MESGOUEZ

Assesseur

M. le Docteur Pierre MOULIN

Assesseur

M. le Docteur Lucien BISMUTH

Membre invité

M. le Professeur Bruno TAVERNIER Docteur en Chirurgie Dentaire
Diplôme de Doctorat
Professeur des Universités - Praticien Hospitalier

Pour m'avoir fait l'honneur d'accepter de diriger ce travail. Pour m'avoir guidée dans un sujet souvent complexe mais toujours intéressant. Pour votre implication, votre gentillesse, et pour la qualité de votre enseignement, veuillez trouver ici mes remerciements et l'expression de ma profonde estime.

Mme le Docteur Amélie COUDERT Docteur en Biologie
Maître de Conférences des Universités

Pour l'honneur que vous me faites de siéger dans ce jury. Pour votre gentillesse lors des quelques cours que vous nous avez dispensés. Veuillez trouver ici l'expression de ma sincère considération.

M. le Docteur Stéphane ESCURE Docteur en Chirurgie Dentaire
Maître de Conférences des Universités - Praticien Hospitalier

Pour votre bienveillance, votre bonne humeur et vos conseils au cours de mes stages hospitaliers. Pour vos qualités pédagogiques et humaines. Veuillez trouver ici l'expression de ma sincère estime.

M. le Docteur Didier MAURICE Docteur en Chirurgie Dentaire
Diplôme de Doctorat
Maître de Conférences des Universités - Praticien Hospitalier

Pour l'honneur que vous me faites de siéger dans ce jury. Pour votre implication dans votre enseignement et votre pratique. Veuillez trouver ici l'expression de mon profond respect.

Mme le Docteur Catherine MESGOUEZ Docteur en Chirurgie Dentaire
Diplôme de Doctorat
Maître de Conférences des Universités - Praticien Hospitalier

Pour la qualité de votre enseignement, pour votre bonne humeur, et pour votre investissement pour nous fournir une formation initiale de qualité. Ces quelques lignes me permettent de vous exprimer ma reconnaissance et le plaisir que j'ai à travailler avec vous.

M. le Docteur Pierre MOULIN Docteur en Chirurgie Dentaire
Diplôme de Doctorat
Maître de Conférences des Universités - Praticien Hospitalier

Vous avez été mon premier enseignant de prothèse, merci de me faire l'honneur de prendre part à ce jury. Pour votre enseignement et votre pédagogie, ainsi que pour la qualité de votre travail. Veuillez trouver ici l'expression de mon profond respect.

M. le Docteur Lucien BISMUTH Docteur en Chirurgie Dentaire
Ancien Assistant Hospitalo-Universitaire

Pour la qualité et la richesse de votre enseignement clinique, votre sympathie et votre soutien tout au long de mes études, pour votre motivation sans failles et votre investissement, trouvez ici l'expression de ma vive reconnaissance, de mon estime et de mon attachement.

Table des matières

1. Introduction.....	3
1.1 Problématique.....	3
1.2 Objectifs.....	4
1.3 Méthode de recherche.....	4
2. Anatomie et physiologie de la canine naturelle	5
2.1 Anatomie dentaire de la canine permanente.....	5
2.1.1 Dates d'éruption	5
2.1.2 Morphologie des canines maxillaires.....	6
2.1.3 Morphologie des canines mandibulaires	8
2.1.4 Positionnement des canines.....	9
2.2 Physiologie et innervation du parodonte	12
2.2.1 Innervation sensitive desmodontale	12
2.2.2 Innervation sensitive osseuse	19
2.2.3 Innervation sensitive muqueuse	19
2.2.4 Système de protection lors de l'application de forces masticatoires.....	21
2.2.5 Contrôle spatial des mâchoires.....	34
2.2.6 Caractéristiques du desmodonte.....	36
2.2.7 Répartition des informations entre canine maxillaire et canine mandibulaire	38
3. Caractéristiques d'un implant en position de canine	39
3.1 Physiologie de l'implant : conséquences de l'absence de desmodonte.....	39
3.1.1 Attache muqueuse	40
3.1.2 Ancrage osseux	43
3.1.3 Sensibilité tactile et ostéoperception	46
3.2 Paramètres à prendre en compte lors de la pose de l'implant	51
3.2.1 Choix du type d'implant.....	51
3.2.2 Anatomie du site.....	53
3.2.3 Analyse pré-chirurgicale	54
3.2.4 Conséquences d'un axe angulé de l'implant	55
3.3 Gestion de l'esthétique lors de la pose de l'implant.....	58
3.3.1 Projet esthétique	58

3.3.2	Gestion du volume osseux.....	58
3.3.3	Gestion des tissus mous.....	60
3.3.4	Temporisation.....	60
4.	Fonctions de la canine naturelle et possibilités de la canine supra-implantaire.....	62
4.1	Fonctions occlusales.....	62
4.1.1	Calage mandibulaire.....	63
4.1.2	Centrage mandibulaire	66
4.1.3	Cinématique mandibulaire	67
4.1.4	Fonction masticatoire de dilacération	80
4.1.5	Parafonctions.....	84
4.2	Fonctions sociales.....	87
4.2.1	Phonation.....	87
4.2.2	Esthétique	88
5.	Recommandations pour la pratique clinique.....	93
6.	Conclusion	96
	Bibliographie.....	98
	Annexe : Niveau de preuve des références	106
	Index des illustrations.....	112
	Index des tableaux	114

1. Introduction

1.1 Problématique

Les canines sont des dents à la position stratégique sur les arcades dentaires. Situées au tournant de chaque hémi-arcade, elles en constituent une clé de voûte. En raison de cette position, ainsi que de la puissante implantation de leur racine, de nombreux auteurs leur accordent une place majeure dans la plupart des concepts occlusaux. Pour la majorité des auteurs, elles sont impliquées dans la mastication, le calage et le guidage de la mandibule, mais aussi dans l'esthétique du sourire et le soutien des tissus mous. C'est pourquoi leur absence est particulièrement compliquée à gérer.

L'absence d'une canine peut être due à son avulsion pour des raisons diverses, ou encore à des situations d'ectopies, de traumatisme, d'agénésie. L'absence d'une dent entraîne des troubles de l'articulé dentaire : les dents adjacentes auront tendance à migrer ou à se verser, et les dents antagonistes à s'égresser pour combler le vide, pouvant potentiellement provoquer souffrance musculaire et articulaire. Il est donc important de remplacer toute dent absente.

Les canines sont caractérisées par une quantité importante de propriocepteurs desmodontaux, proportionnelle à leur surface radiculaire. Cet élément contribue à la thèse d'un rôle prépondérant de ces dents dans le positionnement de la mandibule, les canines devenant une clé pour l'évaluation et l'adaptation du positionnement au cours du fonctionnement du système manducateur.

Le recours aux implants dans les réhabilitations prothétiques a ouvert de nouvelles perspectives thérapeutiques. Plus d'un million d'implants sont posés chaque année dans le monde. Cependant, l'absence de ligament parodontal constitue le principal défaut de cette forme de soin. La connexion directe entre os et implant efface la proprioception desmodontale au profit de l'ostéoperception. Ceci induit la nécessité d'une réflexion occlusale singulière lorsqu'il s'agit du remplacement d'un élément tel que la canine.

La réhabilitation implantaire des canines au niveau fonctionnel fait débat, aucun consensus ne se dégageant.

Ainsi, jusqu'à quel point une canine implantaire peut-elle se substituer à une canine naturelle ? Quelles seront les difficultés rencontrées lors de la reconstruction de la canine par une prothèse supra-implantaire, quelles sont les limites de cette reconstruction ?

1.2 Objectifs

A travers cette revue de littérature, nous allons d'abord évaluer les capacités et rôles du desmodonte des canines. Ceci nous permettra de comparer les propriétés de mobilité et de sensibilité associées à l'implant, permises par le tissu osseux et par le système manducateur dans son ensemble. Nous voulons enfin évaluer les fonctions remplies par les canines et pouvant être accomplies par une prothèse supra-implantaire, et ainsi mettre en évidence les éléments à prendre en compte pour obtenir une prothèse la plus fonctionnelle possible.

La complexité de ce travail est caractérisée par l'absence d'articles à haut niveau de preuve concernant l'occlusion. Nous confronterons de nombreux avis d'experts, cependant il est difficile d'envisager des études cliniques expérimentales tant le sujet est conflictuel. Nous appuierons les bases de la réflexion par des éléments prouvés dans la littérature, puis nous évoquerons les avis de différents auteurs.

1.3 Méthode de recherche

La recherche des articles et documents de travail a été réalisée principalement à l'aide de 2 ressources numériques : PubMed et EM Premium.

Concernant la base de données PubMed, nous avons combiné plusieurs mots-clés, puis nous avons passé en revue les titres d'articles les plus récents (datant d'après les années 2000) et sélectionné les résumés paraissant pertinents afin de lire les articles correspondants. Les mots MESH et mots-clés choisis étaient les suivants : cuspid, innervation, dental implant, dental occlusion, dental guidance, osseointegration, bone, loading, dental stress analysis, complications, dental papilla, gingiva, gingiva/innervation, mouth mucosa, epithelial attachment/innervation, touch perception, pain perception, perception, keratinized gingiva, keratinized mucosa, tissue-level, bone-level.

Concernant la base de données EM Premium, les mots-clés suivants ont été utilisés : morphologie dentaire, fonctions occlusales, morphologie canine, esthétique canine.

Nous avons ensuite recherché les articles et livres pertinents dans les bibliographies des articles sélectionnés.

2. Anatomie et physiologie de la canine naturelle

2.1 Anatomie dentaire de la canine permanente

En 1931, Paul Housset écrivait : « L'étude de la morphologie est indispensable, non pas pour la simple connaissance de la froide anatomie, mais pour pénétrer le sens de la forme, dans sa genèse, dans sa fonction et dans son adaptation » (Orthlieb et al. 2013).

La canine est la 3^e dent de chaque hémi-arcade dentaire. Les canines permanentes se situent entre les incisives latérales et les premières prémolaires, et sont au nombre de quatre, une par hémi-arcade. Leur position angulaire sur le plan occlusal en fait des clés de voûte des arcades dentaires. Elles sont situées à distance des muscles masticateurs et de la charnière articulaire.

Elles constituent avec les incisives le groupe antérieur ou groupe incisivo-canin. La morphologie des canines est intermédiaire entre celles des incisives et des prémolaires : la face linguale est caractérisée par le cingulum et les crêtes marginales, tandis que le bord incisif présente un double versant rappelant la cuspide vestibulaire des prémolaires (fig. 1). (Romerowski et Bresson 2010, 2014).

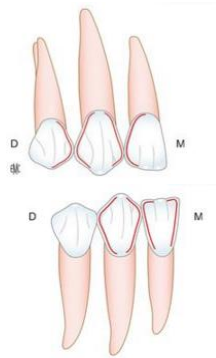


Fig. 1 : Représentation schématique des canines maxillaire et mandibulaire, et des dents adjacentes (Romerowski et Bresson 2010)

2.1.1 Dates d'éruption

Les canines définitives apparaissent généralement entre 9 et 12 ans. Les canines mandibulaires précèdent les canines maxillaires (tableau 1). (Romerowski et Bresson 2010).

	Canine maxillaire	Canine mandibulaire
Début de la calcification	4 à 6 mois	4 à 6 mois
Fin de la calcification coronaire	6 à 7 ans	6 à 7 ans
Éruption	11 à 12 ans	9 à 11 ans
Fin de la calcification apicale	13 à 16 ans	12 à 14 ans

Tableau 1 : Chronologie de l'éruption des canines (Romerowski et Bresson 2010)

2.1.2 Morphologie des canines maxillaires

Les canines sont les dents les plus longues de l'arcade. Elles présentent une cuspide unique. Elles sont monoradiculées, leur racine est fortement développée (fig. 2). Cette implantation radiculaire puissante forme au niveau du contour osseux la « bosse canine ». (Romerowski et Bresson 2014).

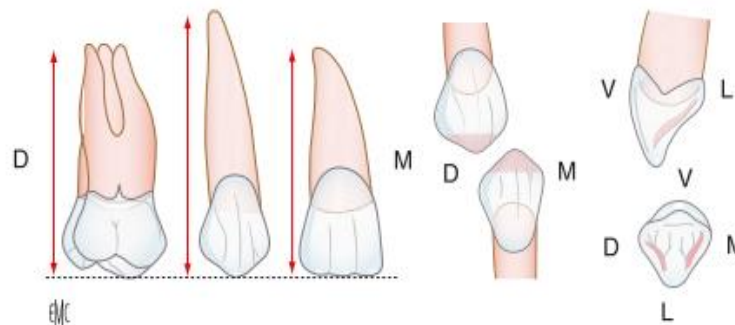


Fig. 2 : Représentations schématiques de la canine maxillaire (Romerowski et Bresson 2014)

Les valeurs moyennes des dimensions de la canine maxillaire varient selon les auteurs. Nous présentons les valeurs de (Lautrou 2010) dans le tableau 2.

Canine maxillaire	Hauteur totale	Hauteur coronaire	Hauteur radiculaire	Diamètre coronaire MD	Diamètre cervical MD	Diamètre coronaire VL	Diamètre cervical VL
Moyenne	27 mm	10 mm	17 mm	7,5 mm	5,5 mm	8 mm	7 mm

Tableau 2 : Dimensions des canines maxillaires (Lautrou 2010)

Le bord libre des canines maxillaires présente une inclinaison cervico-incisive de lingual en vestibulaire. En vue occlusale, il est déporté dans le tiers vestibulaire. Sa dimension moyenne, selon l'usure fonctionnelle, représente environ un sixième du plus grand diamètre coronaire vestibulo-lingual, et les neuf dixièmes du plus grand diamètre coronaire mésio-distal. Le bord libre présente 2 versants, un mésial et un distal, qui sont à peu près de longueurs égales : la pointe cuspidienne est sensiblement alignée sur l'axe médian corono-radiculaire de la dent, mais le versant mésial est souvent plus court et moins incliné que le distal. Avec l'abrasion fonctionnelle, la pointe cuspidienne va se déplacer en distal. L'ensemble du contour du bord libre occupe entre un tiers et la moitié de la hauteur coronaire totale. Le bord libre est fin pour faciliter la pénétration dans les aliments. Il a été suggéré que la convexité des contours vestibulaire et lingual servirait à la protection de la gencive ; s'il est possible qu'un sous-contour entraîne des impactions alimentaires ou des traumatismes, la forme des contours ne semble pas avoir de lien avec le nettoyage de la plaque dentaire pendant la mastication. (Nelson et Ash 2010; Romerowski et Bresson 2014).

La face vestibulaire est convexe, de contour pentagonal, généralement qualifiée de « fer de lance ». Une arête orientée selon l'axe corono-radiculaire de la dent forme la forte convexité de la face vestibulaire. (Romerowski et Bresson 2014).

La face palatine présente des reliefs bien marqués. Les crêtes marginales sont convexes dans tous les sens. Le cingulum quelquefois hypertrophié peut s'apparenter à une petite cuspidie. L'arête linguale sépare la fosse linguale en deux de la pointe cuspidienne à la partie incisive du cingulum. La fosse linguale est nettement séparée des crêtes marginales par des sillons. (Romerowski et Bresson 2014).

En vue mésiale, la couronne s'inscrit dans un triangle à base cervicale et à pointe incisive (comme toutes les unités du groupe incisivo-canin). La robustesse de la dent est soulignée par l'importance du diamètre vestibulo-lingual. L'épaisseur de la base de la couronne confère sa résistance à la dent. (Nelson et Ash 2010).

La canine maxillaire possède la racine la plus longue de toutes les dents. Le tiers apical présente quelquefois une forte inclinaison distale (Romerowski et Bresson 2014). Si on apparente la racine de la canine à un cône de base elliptique, on calcule que la surface radiculaire est approximativement de 360 mm².

2.1.3 Morphologie des canines mandibulaires

Les canines mandibulaires sont plus petites que les canines maxillaires (tableau 3).

Canine mandibulaire	Hauteur totale	Hauteur coronaire	Hauteur radiculaire	Diamètre coronaire MD	Diamètre cervical MD	Diamètre coronaire VL	Diamètre cervical VL
Moyenne	27 mm	11 mm	16 mm	7 mm	5,5 mm	7,5 mm	7 mm

Tableau 3 : Dimensions des canines mandibulaires (Lautrou 2010)

Le bord libre des canines mandibulaires est plus acéré qu'au maxillaire et présente une inclinaison cervico-incisive de vestibulaire en lingual. La pointe cuspidienne est moins proéminente que pour la canine maxillaire : elle représente entre un quart et un cinquième de la hauteur coronaire totale. Elle est déplacée en mésial de la dent par l'usure fonctionnelle. (Romerowski et Bresson 2014).

En vue vestibulaire, la couronne est étroite dans le sens mésio-distal, la dent apparaît donc plus haute. La face vestibulaire est moins convexe que pour la canine maxillaire. (Romerowski et Bresson 2014).

Les reliefs de la face linguale sont moins marqués qu'au maxillaire. (Romerowski et Bresson 2014).

La racine, plus courte, est légèrement aplatie dans le sens mésio-distal. Son axe est angulé distalement par rapport à la couronne, ce qui est une caractéristique de cette dent (Romerowski et Bresson 2014). Si on apparente la racine de la canine à un cône de base elliptique, on calcule que la surface radiculaire est approximativement de 340 mm².

2.1.4 Positionnement des canines

2.1.4.1 Intra-arcade

2.1.4.1.1 Plan horizontal

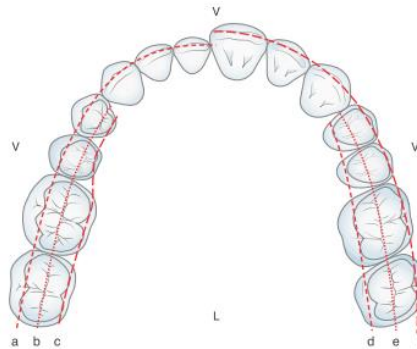


Fig. 3 : Arcades dentaires dans le plan horizontal (Romerowski et Bresson 2014)

Les parois vestibulaires des dents antérieures s'inscrivent dans la continuité de la courbe des cuspidés secondaires maxillaires et jouent un rôle similaire : elles participent au soutien de la musculature labiale au repos et en fonction, et ainsi protègent les lèvres et les joues (fig. 3).

Les faces linguales servent d'appui à la fonction linguale au cours de la phonation et au cours de la déglutition. En intercuspidie, elles participent au calage antérieur, limitant la remontée de la mandibule. Elles guident la mandibule dans les mouvements de protrusion et de latéralité mandibulaire. (Romerowski et Bresson 2014).

La continuité des arcades dentaires est assurée par la présence des points de contact inter-proximaux, qui servent également à la protection du parodonte. Les points de contact fonctionnels permettent la déflexion du bol alimentaire, limitant la stagnation de nutriments dans des zones de nettoyage complexe, qui pourrait provoquer l'apparition de poches parodontales. Le contact est considéré viable si un fil métallique de 50 μm peut être inséré avec une résistance légère, et si un fil de 110 μm ne peut pas être inséré. La force du contact proximal augmente au cours de la mastication, empêchant l'impaction de nourriture. Certains auteurs ont noté une diminution de la taille de l'arcade dentaire au cours du serrement. L'absence de contact inter-proximal est corrélée à la présence de défauts osseux, probablement en lien avec une stagnation alimentaire et une

augmentation de la charge bactérienne de la zone. (Nielsen et al. 1980; Dörfer et al. 2000; Oh et al. 2006).

Les forces exercées sont transmises aux dents adjacentes et aux ligaments parodontaux (Dörfer et al. 2000). Cependant, nous n'avons pas trouvé d'études analysant la transmission des contraintes aux dents adjacentes en fonction de l'environnement de la dent (type de tissu osseux, caractéristiques du desmodonte...) et de la force du point de contact.

2.1.4.1.2 Plan sagittal

Les courbes des cuspides primaires (vestibulaires) mandibulaires et des cuspides secondaires (vestibulaires) maxillaires se trouvent dans la continuité des arcs incisivo-canins mandibulaire et maxillaire. Morphologiquement, la canine maxillaire n'est pas sans rappeler une cuspide secondaire (fig. 4). (Romerowski et Bresson 2014).

Le diamètre mésio-distal des cuspides vestibulaires maxillaires est décroissant en direction postérieure (Romerowski et Bresson 2014).

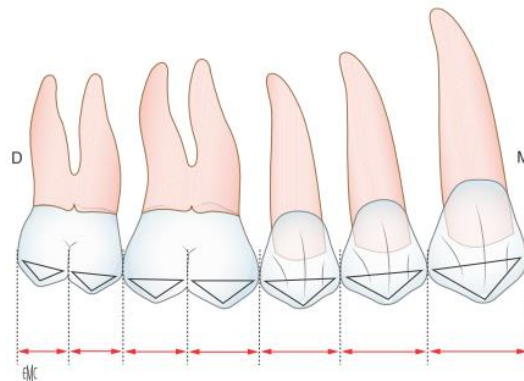


Fig. 4 : Représentation de l'alignement des cuspides secondaires maxillaires (Romerowski et Bresson 2014)

2.1.4.1.3 Plan frontal

Au maxillaire, les pointes canines sont alignées ou dépassent légèrement la ligne parallèle à la ligne bipupillaire passant par les bords libres des deux incisives médianes. A la mandibule, les pointes canines sont alignées ou légèrement au-dessus de la ligne parallèle à la ligne bipupillaire passant par le bord libre des quatre incisives. (Romerowski et Bresson 2014).

L'aspect du visage et les expressions sont modifiés par la position dans le sens vestibulo-lingual, par la position dans le sens incisivo-cervical (c'est-à-dire la hauteur coronaire), et par l'inclinaison axiale dans le sens antéro-postérieur des dents antérieures. Une modification très fine peut modifier l'aspect du visage et du sourire et entraîner le mécontentement du patient. (Dawson 2007; Romerowski et Bresson 2014).

2.1.4.1.4 Paramètres esthétiques

L'orientation mésio-distale et la situation incisivo-cervicale des dents du secteur antérieur participent à l'esthétique du visage. (Romerowski et Bresson 2014).

Au maxillaire, les pointes canines doivent être dans l'alignement des bords libres des incisives médianes. Lorsque le sourire découvre la gencive, les collets des incisives médianes et des canines doivent être alignés, et des papilles gingivales doivent venir fermer l'espace inter-dentaire entre les collets. (Rotundo et al. 2015 ; Philip-Alliez et al. 2016).

La bosse canine, liée à la forte implantation radiculaire de la dent, donne un aspect bombé à la gencive en regard, et participe au soutien de la lèvre (Philip-Alliez et al. 2016).

La teinte de la canine est plus saturée que celle des incisives médianes et latérales (Philip-Alliez et al. 2016).

Une canine maxillaire plus pointue donnera un aspect plus agressif à un visage. La visibilité du bloc incisivo-canin mandibulaire au cours de la phonation rend le discours perçu comme plus agressif. Il s'agit bien de la perception de la morphologie individuelle par autrui, il n'existe aujourd'hui aucune preuve d'un lien entre forme des dents et personnalité. (Lejoyeux 1991; Ton That 2012).

2.1.4.2 Inter-arcade

En classe I d'Angle, les relations inter-canines varient selon la valeur relative des diamètres mésio-distaux des incisives des deux arcades. Trois cas se présentent (Romerowski et Bresson 2014) :

- le versant mésial de la canine mandibulaire entre en relation avec la crête marginale distale de l'incisive latérale maxillaire ;
- le versant distal de la canine mandibulaire entre en relation avec la crête marginale mésiale de la canine maxillaire ;
- la pointe de la canine mandibulaire entre en relation avec la fosse mésiale de la canine maxillaire. Les contacts s'effectuent alors soit sur la crête marginale mésiale de la canine maxillaire, soit sur la crête centrale, soit sur les deux.

2.2 Physiologie et innervation du parodonte

2.2.1 Innervation sensitive desmodontale

2.2.1.1 Anatomie

La plupart des axones pénètrent dans le desmodonte par sa partie apicale à proximité des vaisseaux sanguins. Ils sont issus des nerfs interdentaires ou inter-radiculaires. Les autres axones accèdent par les foramina latéraux de l'os alvéolaire ; les structures neuro-vasculaires du desmodonte et de l'os alvéolaire communiquent et forment un réseau de digitations interconnectées. (Boucher et Braud 2014).

La partie apicale du desmodonte est la plus innervée, particulièrement en périphérie, en regard de l'os alvéolaire. L'innervation est plus dense en vestibulaire et en mésial (fig. 5). Les fibres sont plus nombreuses au niveau des dents antérieures que postérieures. (Huang et al. 2011; Boucher et Braud 2014).

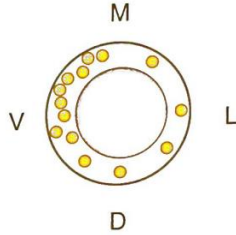


Fig. 5 : Représentation schématique de la densité des mécanorécepteurs dans le plan transverse au niveau du parodonte de la canine mandibulaire (Boucher et Braud 2014)

Chez l'Homme, les fibres myélinisées représentent environ 30 % des fibres nerveuses desmodontales. Elles sont observées sous formes isolées ou groupées. Leur diamètre moyen varie de 5,3 à 14 μm .

La distribution et la morphologie des terminaisons desmodontales peuvent être modifiées en fonction de conditions physiologiques ou pathologiques (traumatismes occlusaux, mouvements orthodontiques...).

Les mécanorécepteurs desmodontaux sont issus de deux structures distinctes :

- *le ganglion trigéminal*, qui contient les corps cellulaires de la plupart des neurones sensitifs faciaux. Il y existe une représentation somatotopique ;
- *le noyau mésencéphalique du trijumeau*, où sont également localisés les corps cellulaires des neurones proprioceptifs des muscles masticateurs, lesquels sont reliés aux fuseaux neuromusculaires.

Cette double origine se traduit au niveau du desmodonte par une topographie d'innervation différente selon l'origine des fibres. La répartition de l'innervation issue des deux noyaux est inverse. Les récepteurs d'origine trigéminal prédominent au niveau cervical, et les récepteurs d'origine mésencéphalique, majoritairement d'adaptation lente, prédominent au niveau apical (fig. 6, 7).

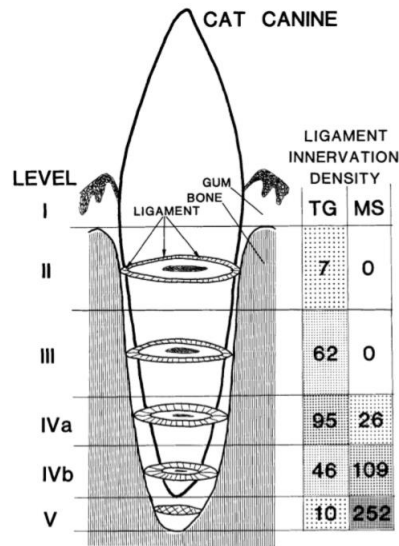


Fig. 6 : Répartition des terminaisons nerveuses aux différents niveaux de la canine d'un chat en fonction de leur noyau sensitif d'origine (TG : ganglion trigéminal, MS : noyau mésencéphalique) (Byers et Dong 1989)

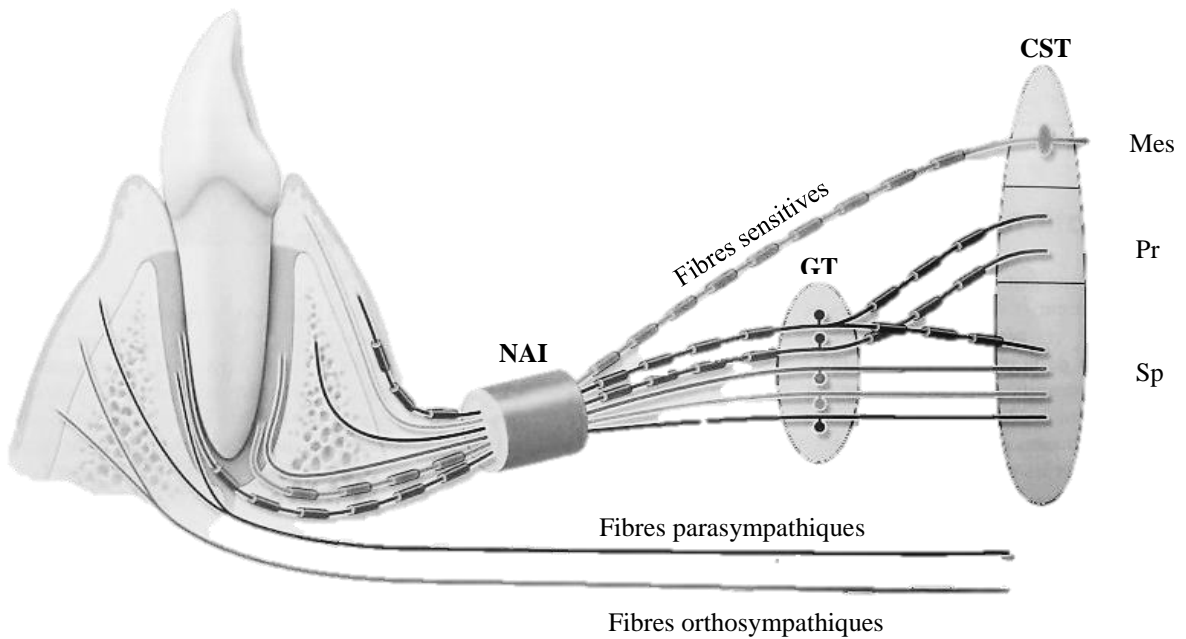


Fig. 7 : Représentation schématique des projections de l'innervation desmodontale (NAI : Nerf Alvéolaire Inférieur, GT : Ganglion Trigéminal, CST : Complexe Sensitif du Trijumeau, Mes : noyau mésencéphalique, Pr : noyau principal, Sp : noyau spinal) (Boucher et Braud 2014)

Par ailleurs, la localisation de la dent influe sur la proportion d'afférences parodontales projetant à chacune des structures. Les incisives et canines ont une projection ipsilatérale importante, mais il existe également une innervation croisée jusqu'à la canine controlatérale. Les molaires, par contre, sont peu représentées dans le ganglion trigéminal. (Boucher et Braud 2014).

2.2.1.2 Nature des récepteurs desmodontaux

Il existe deux types de récepteurs desmodontaux aux extrémités de ces fibres myélinisées :

- *terminaisons spécialisées arborisées de type Ruffini*. Elles représentent environ 30 % des récepteurs à la partie apicale. Contrairement aux récepteurs de Ruffini classiques enclos dans une capsule conjonctive, les récepteurs de Ruffini desmodontaux sont des arborisations non encapsulées, reliées aux fibres de collagène : on peut considérer que l'ensemble du ligament alvéolo-dentaire correspond à l'enveloppe conjonctive du récepteur. Ces récepteurs semblent activés uniquement par l'étirement des fibres de collagène desmodontales lors de la mobilisation de la dent ;
- *terminaisons lamellaires, simples ou groupées, non encapsulées*. Elles sont moins nombreuses que les récepteurs de Ruffini.

Ces terminaisons spécialisées rapportent des informations importantes pour la coordination de l'activité musculaire au cours de la mastication, et pour l'initiation des réflexes d'évitement. Il existe également des terminaisons libres transmettant les sensations douloureuses. Ces informations sont portées par des fibres non myélinisées. (Boucher et Braud 2014).

2.2.1.3 Physiologie des mécanorécepteurs parodontaux

2.2.1.3.1 Propriétés

Le parodonte est à l'origine d'une activité neurophysiologique très fine et discriminative, mettant en jeu un mécanisme protecteur très organisé, à partir d'un seuil très bas. (Bert 2015) va jusqu'à avancer que chaque dent est une branche du nerf trijumeau. Les récepteurs parodontaux participent à la détection de sensations extéroceptives, lors de stimulations mécaniques externes, ainsi qu'à la détection de sensations proprioceptives, en association avec d'autres organes

proprioceptifs, afin de déterminer la position mandibulaire. Les récepteurs parodontaux présentent un certain nombre de propriétés, mentionnées ci-dessous.

La sensibilité parodontale a été qualifiée comme étant épicrotique et directionnelle par Woda et Fontenelle, cités par (Bert 2015). Une sensibilité épicrotique est fine, et est transmise par des fibres nerveuses de gros calibre, très myélinisées, ne perdant aucune information.

Adaptabilité : la plupart des mécanorécepteurs parodontaux humains (environ 70 %) sont actifs spontanément. Ils envoient régulièrement des décharges en réponse aux forces appliquées de façon continue sur les dents. (Boucher et Braud 2014).

Sensibilité à l'intensité de la force appliquée : les récepteurs parodontaux sont capables de détecter de très faibles variations de l'amplitude de la stimulation. L'accroissement de la force se traduit aussi par l'augmentation du nombre de récepteurs excités. (Boucher et Braud 2014).

Sensibilité directionnelle : le patient testé est capable d'indiquer si la force appliquée l'est en pression ou en traction, confirmant ainsi sa finesse de perception. La réponse des afférences parodontales est différente selon la direction de la force appliquée et le type de dent considéré. Chaque récepteur présente des directions préférentielles d'activation, mais il n'y a pas de stricte spécificité. L'analyse de la direction des forces résulte de l'intégration des informations issues de la population globale des récepteurs. Il existe des variations sectorielles : les récepteurs sont activés par des forces dirigées dans une gamme de directions de plus en plus restreintes des secteurs antérieurs aux secteurs postérieurs. Ainsi, les récepteurs au niveau des incisives sont sensibles aux forces horizontales et verticales appliquées dans toutes les directions de l'espace, tandis que les récepteurs au niveau des molaires ne sont presque exclusivement activés que par des forces verticales. La sensibilité directionnelle diminue avec l'augmentation du degré d'ouverture buccale. (Broekhuijsen et Van Willigen 1983; Morimoto et al. 1983; Boucher et Braud 2014).

Champs récepteurs : environ la moitié des récepteurs parodontaux répond à des forces appliquées à plusieurs dents. La réponse de chaque récepteur reste cependant plus importante pour la stimulation d'une dent que pour la stimulation des dents adjacentes. La réponse nerveuse semble plutôt due à un couplage mécanique (contacts interdentaires, fibres de collagène) qu'à l'existence d'axones branchus innervant plusieurs dents. (Boucher et Braud 2014).

Sensibilité tactile : La sensibilité tactile peut être étudiée de manière passive ou active. Ces deux types de sensibilité diminuent avec l'âge.

La perception passive est la sensibilité à la pression, activant des récepteurs spécifiques du ligament ; l'application de la force à une dent en particulier permet d'établir le rôle des récepteurs parodontaux. Le seuil de sensibilité tactile passive est plus bas en mobilisation horizontale que verticale. Ceci pourrait s'expliquer par une plus forte concentration de récepteurs dans la zone apicale. Cependant, cette donnée ayant également été retrouvée au niveau des implants, on peut supposer une participation de récepteurs osseux dans la perception des forces appliquées. Le *seuil absolu* de sensibilité tactile passive est très faible ; il croît de l'avant vers l'arrière : les dents antérieures peuvent détecter des forces inférieures à 1 N, les dents postérieures détectent des forces proches de 4 N. Le *seuil différentiel* correspond à la différence minimale pour détecter une modification de l'intensité de la force : il est comparable pour toutes les dents antérieures (il est légèrement plus faible pour la canine supérieure), de l'ordre de 10 % de la force appliquée, et est minimal pour des forces voisines de 1 N. (Jacobs et Van Steenberghe 1991; Mericske-Stern et al. 1993; Trulsson et Johansson 1996; Boucher et Braud 2014).

La perception active est la sensibilité lors de la morsure d'un objet. C'est un test de discrimination durant lequel les récepteurs de plusieurs desmodontes sont activés, ainsi que les récepteurs présents dans les articulations temporo-mandibulaires, dans les fibres musculaires et dans l'oreille interne. Le grand nombre et la variété de détecteurs activés entraînent des biais expérimentaux, mais ce type de test se rapproche plus de la réalité du fonctionnement du système manducateur. (Jacobs et Van Steenberghe 1991; Klineberg et Murray 1999).

La détermination de l'épaisseur d'un objet interposé dépend donc des récepteurs parodontaux, articulaires et musculaires, voire auditifs.

Lorsque l'épaisseur du corps étranger est voisine du seuil absolu parodontal (entre 10 et 30 μm), l'anesthésie du parodonte augmente le seuil de détection, indiquant le rôle prédominant des récepteurs parodontaux dans cette gamme d'épaisseurs.

Lorsque l'objet est plus volumineux (2 à 5 mm), qu'il soit apprécié par des sujets dentés ou édentés, les seuils différentiels sont proches, ce qui montre le rôle des récepteurs situés dans les muscles masticateurs et dans l'articulation temporo-mandibulaire lorsque les arcades sont ouvertes. (Broekhuijsen et Van Willigen 1983; Morimoto et al. 1983).

Lorsque les récepteurs parodontaux atteignent leur seuil de saturation, ils ne donnent plus que peu d'informations concernant des forces plus importantes, provoquant des décharges similaires pour toutes forces supérieures à 1 N. La sensibilité active et passive diminue avec l'augmentation des contraintes appliquées. (Trulsson et Johansson 1996).

2.2.1.3.2 Rôle dans le fonctionnement moteur

Les dents antérieures sont plus sensibles aux forces appliquées dans les différentes directions de l'espace, et détectent des forces et des variations de forces plus faibles que les dents postérieures, ainsi que l'interposition d'objets très fins. Du fait de ces variations fonctionnelles, les dents ont un rôle physiologique différent selon leur localisation dans la cavité buccale :

- les incisives et canines saisissent et coupent précisément objets et aliments. Elles reçoivent des forces dans toutes les directions de l'espace (en compression ou en cisaillement). Les récepteurs parodontaux antérieurs sont donc utilisés dans leur gamme de sensibilité maximale pour effectuer les tâches délicates de positionnement/préhension des aliments ne requérant pas de force mais de la précision. Lorsque ces dents sont anesthésiées, les forces développées lors de tâches de préhension sont plus élevées et significativement plus variables. (Trulsson et Johansson 1996; Boucher et Braud 2014) ;
- les molaires écrasent et broient les aliments lors de la phase finale du cycle masticatoire.

L'innervation desmodontale influence la fonction motrice en modulant les cycles masticatoires générés par un réseau de neurones localisés dans le tronc cérébral. La sensibilité des récepteurs parodontaux aux forces faibles leur permet d'apprécier la texture des aliments et de préparer les cycles suivants en induisant une modification de la force de mastication lors de la phase de contact occlusal. Les actions motrices manducatrices s'adaptent à l'évolution des propriétés mécaniques du bol alimentaire. La désafférentation parodontale expérimentale (par anesthésie de la zone) entraîne des altérations de la force de mastication et de la forme des cycles, et donc altère la coordination masticatrice. (Boucher et Braud 2014).

Il est intéressant de noter que les récepteurs de Ruffini, principaux récepteurs desmodontaux, développent des terminaisons axonales plus ramifiées lorsque la dent est en occlusion et qu'une stimulation mécanique est appliquée régulièrement sur le ligament parodontal.

De même, une réduction de la stimulation occlusale induit des changements dans la morphologie des récepteurs de Ruffini : dans ce cas, leur profil est plus doux et moins irrégulier. Les récepteurs retrouvent leur aspect fileté lorsque la stimulation occlusale est remise en place (Shi et al. 2005, 2006). Nous pouvons en tirer l'existence d'une évolutivité des récepteurs présents dans le ligament, et, plus largement, émettre l'hypothèse de l'existence d'une adaptabilité manducatoire en fonction des modifications occlusales. Il sera intéressant d'étudier l'évolutivité des conditions nerveuses autour d'un implant, en absence de ligament parodontal.

La richesse des informations transmises par les mécanorécepteurs parodontaux est telle que certains auteurs, dont (Trulsson et al. 2012; Bert 2015), proposent d'éviter dès que possible la solidarisation de plusieurs unités dentaires et de préférer un implant à un bridge. (Misch 2015) rejoint cette opinion, en ajoutant qu'un implant présente également des caractéristiques de proprioception par voie osseuse. Les récepteurs osseux ne peuvent pas compenser totalement la perte d'informations fournies par les propriocepteurs desmodontaux, mais, au moins, ils peuvent apporter quelques informations complémentaires.

2.2.2 Innervation sensitive osseuse

D'après (Boucher et Braud 2014), l'innervation osseuse n'apporterait aucune information concernant la spatialisation. Elle n'agirait que sur le remodelage osseux. Cependant, notons encore que (Mericske-Stern et al. 1993) ont observé un seuil de sensibilité tactile passive différent selon la direction d'application des forces, ce qui suggère la participation de récepteurs osseux dans la perception des contraintes.

2.2.3 Innervation sensitive muqueuse

Le système d'attache de la dent se décompose en sulcus (0,5 mm de hauteur lorsque la gencive est saine), attache épithéliale (1 mm de hauteur), et attache conjonctive (1 mm de hauteur). L'espace biologique est constitué par la somme des hauteurs de l'attache épithéliale et de l'attache conjonctive (fig. 8). La hauteur de l'espace biologique (du fond du sulcus au rebord osseux) est une distance naturelle constamment retrouvée, nécessaire à la santé des tissus parodontaux. (Bouchard et al. 2014).

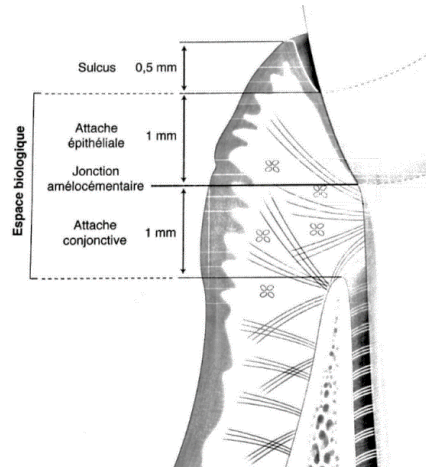


Fig. 8 : Système d'attache de la dent (d'après (Bouchard et al. 2014))

La couche sous muqueuse contient un plexus dense de fibres nerveuses. On retrouve quatre types de récepteurs :

- des *terminaisons libres*, qui présentent une arborisation importante dans l'épithélium jonctionnel, sulculaire et crestal. Ces récepteurs sont présents dans la gencive attachée et la muqueuse sans distribution préférentielle apparente ;
- des *corpuscules de Merkel*, peu nombreux, sauf dans la gencive attachée et la muqueuse palatine, et plus nombreux au niveau molaire ;
- des *corpuscules de Meissner*, en faible nombre dans la muqueuse buccale et jamais dans la gencive attachée ;
- et des *corpuscules enroulés simples*, présents dans la muqueuse buccale et dans la gencive attachée.

Le corps cellulaire de ces neurones se situe dans le ganglion trigéminal. De même que les récepteurs desmodontaux pour le ligament parodontal, ces récepteurs encodent les forces appliquées sur la muqueuse. Ils permettent d'analyser les aliments mais aussi la position de la langue, des lèvres ou des corps étrangers. (Ramieri et al. 1990; Boucher et Braud 2014).

La sensibilité muqueuse est liée à des récepteurs à champ fonctionnel faible et de réponse graduelle aux stimuli, participant à la perception de la position et de la vitesse des mouvements des mâchoires. On peut estimer le seuil de sensibilité muqueuse à environ 20 mN. (Klineberg et Murray 1999; Baad-Hansen et al. 2015).

2.2.4 Système de protection lors de l'application de forces masticatoires

2.2.4.1 *Système d'adaptation de la dent aux contraintes mécaniques*

Les dents et les maxillaires forment un système d'amortissement des contraintes mécaniques ; l'appareil d'ancrage y est un intermédiaire dynamique. Ainsi, lors de l'application d'une force, la dent a la capacité de se déformer et de se déplacer, et ce faisant de déformer les structures environnantes.

La première déformation se fait à l'interface émail-dentine. L'interphase, ayant un module d'élasticité plus faible que ces structures, permet un micro-glissement de l'une sur l'autre. On peut également observer une distorsion de la dentine. Une force appliquée pendant quelques millisecondes sera absorbée par la déformation de la dent, sans mouvement de la racine.

Lorsqu'il s'agit de forces intermittentes répétitives, le ligament se déforme également, permettant un déplacement axial de 8 à 28 μm , et un déplacement horizontal de 68 à 108 μm pour les dents antérieures, et de 56 à 73 μm pour les dents postérieures.

Puis ce sont les lignes cémentantes et les lignes d'inversion osseuses (interphases hypo-minéralisées) qui absorbent et dispersent les contraintes.

Lorsque la charge mécanique est trop importante, un remaniement osseux intervient.

Au-delà, des zones de résorption osseuse apparaissent, probablement afin de permettre la préservation des structures vasculaires et la conservation de la vitalité pulpaire. (Mühlemann 1967; Biosse Duplan et Saffar 2014; Misch 2015).

(Capra et Dessem 1992) observent que des fibres myélinisées de gros diamètre, transmettant des informations mécaniques, entrent dans la chambre pulpaire. (Dawson 2007), en citant Levy, rapporte également l'importance des capteurs internes aux dents, qui pourraient enregistrer de plus petites forces de compression ou d'étirement. Ces structures auraient un rôle dans les mouvements réflexes des mâchoires, et dans le fonctionnement du système neuromusculaire.

2.2.4.2 *Concept de protection mutuelle*

L'organisation et le positionnement des dents permet de réguler les contraintes appliquées sur chacune et sur leur système d'ancrage. Le concept de protection mutuelle, introduit par (D'Amico 1961) et par l'école gnathologique, repose sur la complémentarité des dents postérieures et antérieures : les dents cuspidées assurent la stabilité de l'occlusion statique en occlusion d'intercuspidie maximale, tandis que les dents antérieures prennent en charge les contacts dento-dentaires de guidage au cours de la cinématique mandibulaire (Barale et al. 2001).

Les forces appliquées dans un axe tangentiel à celui de la dent augmentent les contraintes transmises aux tissus de soutien. Il existe des arguments qui laissent à penser que les dents antérieures sont plus aptes que les dents postérieures à supporter ce type de forces.

Certains auteurs mettent en avant les supports osseux et muqueux des dents antérieures. Ces dents seraient positionnées de manière favorable à l'amortissement des contraintes latérales. Ainsi, en assimilant les bords libres des unités antérieures mandibulaires aux points d'application des forces, la force est transmise selon l'axe corono-radulaire des dents antérieures mandibulaires au niveau des faces palatines des dents antérieures maxillaires (fig. 9). Lorsque l'on décompose la force, la plus grande partie se projette selon l'axe corono-radulaire de la dent maxillaire. La composante tangentielle restante est alors amortie par la paroi alvéolaire palatine (1) située sous l'hypomochlion, par la paroi alvéolaire vestibulaire (2) située au-dessus de l'hypomochlion, et par les forces musculaires de la sangle labiale (3). (Romerowski et Bresson 2014).

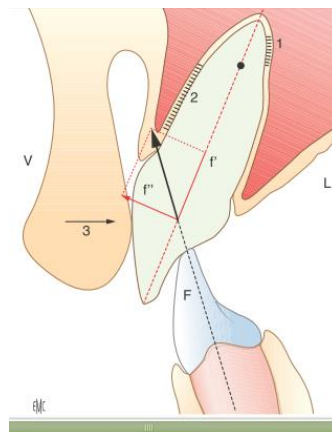


Fig. 9 : *Décomposition des forces appliquées sur les dents antérieures maxillaires*
(Romerowski et Bresson 2014)

D'autres auteurs s'appuient sur la perception plus fine des dents antérieures. Les nombreux récepteurs proprioceptifs parodontaux renseignent les centres nerveux supérieurs à propos des contraintes reçues par la dent, permettant de moduler la contraction des muscles manducateurs. L'aliment est analysé à l'aide des informations fournies par les récepteurs, puis la pression exercée est augmentée pour inciser un aliment. La pression est inhibée si elle dépasse les limites acceptables du support osseux. (Svensson et al. 2013; Bert 2015).

Les forces développées par le système stomatognathique sont significativement plus faibles lorsque les dents postérieures ne sont pas en contact. (Misch 2015) rapporte une force de morsure maximale dans les régions postérieures (sans contacts occlusaux antérieurs) de 14 à 17,5 kg/cm², et une force de morsure maximale dans le secteur antérieur (sans contacts occlusaux postérieurs) de 1,8 à 3,5 kg/cm². Le travail de (Williamson et Lundquist 1983) suggère une diminution de l'activité des muscles temporaux et masséters bilatéraux au cours des latérotussions et des protrusions lorsque les contacts postérieurs disparaissent (fig. 10).

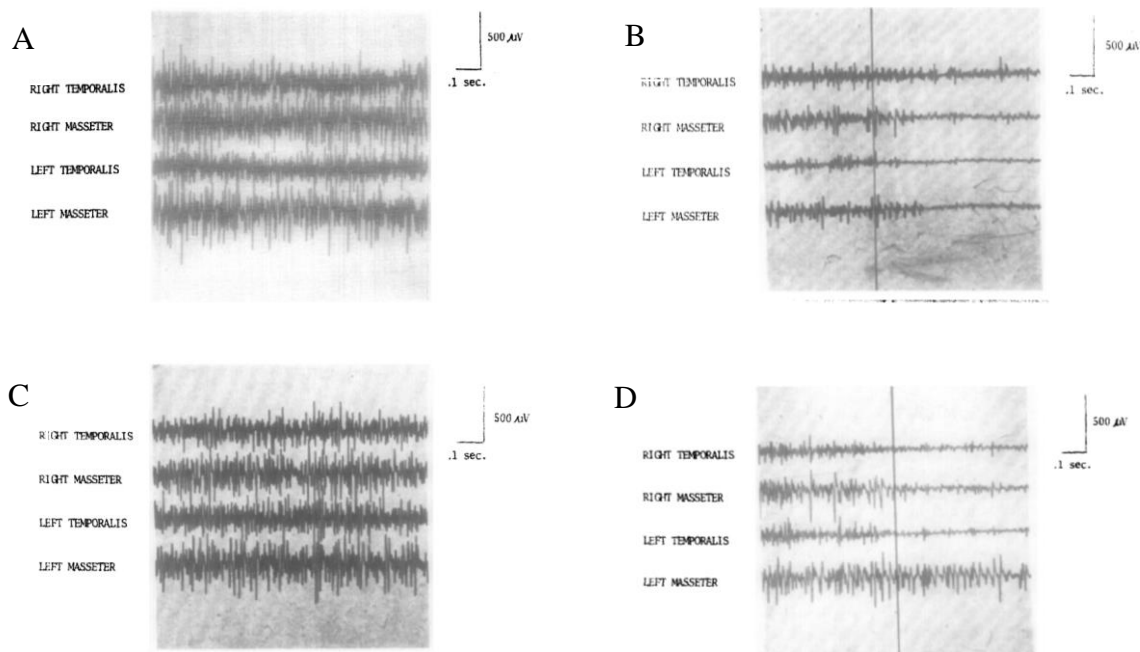


Fig. 10 : Electromyogrammes des temporaux et masséters au cours de différents mouvements
A : EMG lors du mouvement de latérotusion droite avec maintien des contacts postérieurs ;
B : Même mouvement chez la même personne, avec une gouttière entraînant une désocclusion des secteurs postérieurs. La ligne verticale signale le début de la désocclusion ;
C : EMG lors du mouvement de protrusion sans désocclusion postérieure ;
D : EMG lors du mouvement de protrusion avec gouttière entraînant un guidage antérieur
(Williamson et Lundquist 1983)

Ce résultat est également retrouvé par (Belser et Hannam 1985), qui observent, chez 12 patients, une diminution des activités des muscles masticateurs au cours d'un serrement excentré en présence d'une fonction canine artificiellement réintroduite :

- l'activité du muscle temporal antérieur ipsilatéral passe de 53,8 % à 20,9 % ;
- l'activité du muscle temporal postérieur ipsilatéral passe de 56,3 % à 32,4 % ;
- l'activité du muscle masséter ipsilatéral passe de 26,2 % à 5,5 % ;
- l'activité du muscle temporal antérieur controlatéral passe de 9 % à 3,6 % ;
- l'activité du muscle temporal postérieur controlatéral passe de 7,1 % à 5,8 % ;
- l'activité du muscle masséter controlatéral passe de 38,6 % à 14,9 %.

Ils notent que les relations entre les activités relatives des différents muscles restent similaires malgré une diminution générale (fig. 11). (Manns et al. 1991) retrouvent les mêmes résultats.

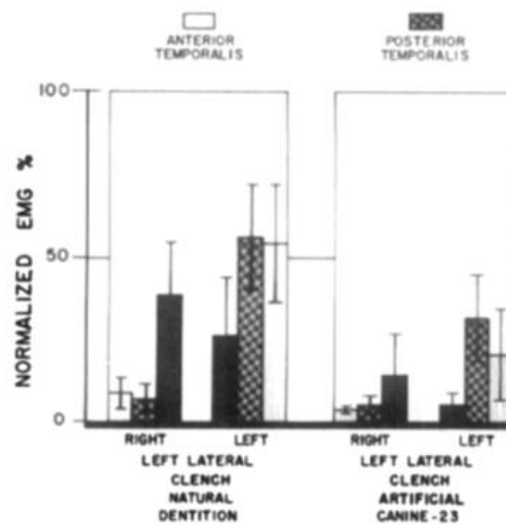


Fig. 11 : Activités des différents muscles en denture naturelle et en guidage canin artificiel (Belser et Hannam 1985)

Près des deux tiers des muscles temporaux et masséters ne se contracteraient pas lorsque les dents postérieures ne sont pas en occlusion (Misch 2015). Plusieurs études rapportent que l'occlusion de protection canine réduit significativement l'activité musculaire lors des serremments parafonctionnels, cependant sans avoir d'impact sur les forces musculaires développées au cours de la mastication (Rinchuse et al. 2007). D'après Manno, cité par (Misch 2015), l'anesthésie de la

canine (et donc des incisives ?) induit la contraction d'une masse musculaire plus importante en serrement et lors des excursions mandibulaires. Bien que les études citées aient un niveau de preuve assez faible, il paraît logique que la force de morsure maximale soit plus faible en antérieur, du fait d'un seuil physiologique limite atteint plus rapidement au niveau des dents antérieures.

De plus, les dents antérieures sont situées à distance des condyles et des insertions musculaires. Le levier formé est centré sur les condyles, et la force maximale s'exerce entre les dents antérieures et les condyles, la force diminuant avec l'éloignement du centre de rotation. La force est donc minimale en antérieur, et le contact des dents antérieures permet de limiter une force plus importante sur les dents postérieures. Les dents antérieures doivent former une butée stable limitant l'élévation mandibulaire. (Dawson 1977).

Ceci explique, lors de la perte de dents postérieures ou d'une position inadaptée des dents antérieures, l'apparition ou bien d'une vestibulo-version « en éventail » des dents présentes, ou bien d'une mobilité des dents signant un traumatisme occlusal (lorsque la sangle musculaire labiale ne permet pas de vestibulo-version), pouvant accentuer la perte de tissus parodontaux en cas de maladie parodontale associée. L'une ou l'autre de ces situations peut aller jusqu'à la perte de la dent, c'est pourquoi il est important de les intercepter précocement, par la recherche du frémus à l'examen clinique, et par le remplacement des dents absentes. La stabilité à long terme des dents postérieures est dépendante de la stabilité des dents antérieures. L'établissement d'un guide antérieur n'interférant ni avec la lèvre, ni avec l'enveloppe fonctionnelle, est donc primordial. (Dawson 2007; Iraqui et al. 2009; Gross 2015).

D'autres auteurs, comme (Picq 2010), considèrent que la canine n'a pas de rôle majeur dans la mastication : d'un point de vue du développement, les fonctions masticatoires se mettent en place bien avant l'apparition des canines en bouche. Picq relie les canines à un caractère sexuel secondaire chez plusieurs espèces. Chez l'Homme, elles ont quasiment perdu tout dimorphisme sexuel. Ces dents ne sont pas intéressantes d'un point de vue fonctionnel, mais plutôt par leur positionnement, qui est la conséquence et le témoin de la fonction. Cependant, il faut rappeler que les aspects morphologiques de cette dent ont été conservés depuis 250 millions d'années. Elle est toujours restée unique quand les autres groupes de dents, composés de plusieurs éléments, se sont réduits, ce qui laisse à penser qu'elle présente un avantage adaptatif. (Benoît et al. 2009).

2.2.4.3 *Positionnement du secteur incisivo-canin mandibulaire*

C'est pourquoi la position fonctionnelle des unités incisivo-canines a fait l'objet de beaucoup de considérations selon les différentes écoles au fil des années.

Les orthodontistes ont défini une position angulaire de l'axe corono-radulaire de l'incisive médiane mandibulaire par rapport au bord inférieur de la branche horizontal de la mandibule ou par rapport au plan de Francfort.

Pour W. H. Mac Horris de l'école gnathologique, l'axe corono-radulaire de la canine mandibulaire doit être perpendiculaire à une droite passant par le sommet de la pointe de son bord libre et par le condyle du côté opposé (fig. 12) (Romerowski et Bresson 2014).

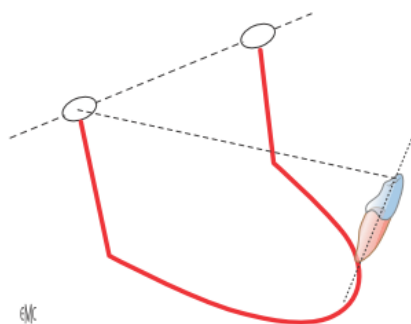


Fig. 12 : *Placement de la canine mandibulaire selon les gnathologues (Romerowski et Bresson 2014)*

Les bords libres des dents antérieures mandibulaires doivent être alignés horizontalement ou selon une ligne légèrement convexe qui s'enchaîne avec la concavité de la courbe de Spee, permettant d'établir la hauteur des dents antérieures en fonction des dents postérieures. Le bord libre se situe au niveau de la lèvre. (Dawson 1977).

2.2.4.4 *Secteur incisivo-canin maxillaire et angle fonctionnel*

Le placement de l'incisive mandibulaire a été théorisé par les orthodontistes pour mener à bien leurs traitements. C'est le point d'impact des dents du bloc antérieur mandibulaire au niveau des dents du bloc antérieur maxillaire qui nous intéresse ici. Ce point d'impact et l'inclinaison des

incisives et des canines maxillaires établissent l'angle fonctionnel. Le positionnement du bloc incisivo-canin maxillaire doit concilier un angle fonctionnel confortable pour le patient, ainsi que sa satisfaction esthétique.

L'enveloppe fonctionnelle est l'espace tridimensionnel, contenu dans l'enveloppe de mouvements, qui correspond aux mouvements mandibulaires pendant la mastication et la phonation (The Academy of Prosthodontics 2005). Elle est conditionnée par l'association des déterminants postérieur et antérieur. On ne peut pas agir sur le déterminant postérieur (articulation temporo-mandibulaire), mais le problème est posé lorsqu'il s'agit du remplacement des dents antérieures. Pour (Dawson 2007), l'enveloppe de mouvements est avant tout programmée par la zone neutre, qui détermine la position des dents antérieures au cours de l'éruption, et ensuite la position des dents détermine la programmation neuro-musculaire des mouvements des mâchoires. L'enveloppe de fonctions dépend de processus neuraux complexes auxquels participent le cortex cérébral, le cervelet, les ganglions de la base et le tronc cérébral.

En partant du principe de (Dawson 2007), on peut considérer que les dents détermineraient la fonction, et que la création des engrames serait concomitante à l'éruption dentaire. Les dents se positionneraient dans la zone neutre entre la langue et les lèvres, et les muscles s'adaptent en fonction en parallèle de la croissance de l'enfant. On peut supposer que le patient adulte perd en partie l'adaptabilité des muscles et du cycle masticatoire, et, ainsi, que la rapidité de mise en place d'une prothèse interférente ne permet pas au sujet de s'adapter.

L'angle de liberté fonctionnelle correspond à l'angle de limitation des mouvements mandibulaires par les contacts interdentaires. Au niveau antérieur, il est délimité par le surplomb, le recouvrement et la pente de guidage, regroupés dans le triangle de Slavicek (fig. 13). La pente incisive se rapporte à l'angle formé par la projection sagittale du trajet incisif en propulsion, entre l'occlusion d'intercuspidie maximale et le bout-à-bout incisif, par rapport au plan horizontal de référence axio-orbitaire, et correspond au guide incisif. La pente canine correspond à l'angle formé par la projection frontale du trajet du contact canin mandibulaire sur la canine maxillaire par rapport au plan horizontal de référence axio-orbitaire (Barale et al. 2001).

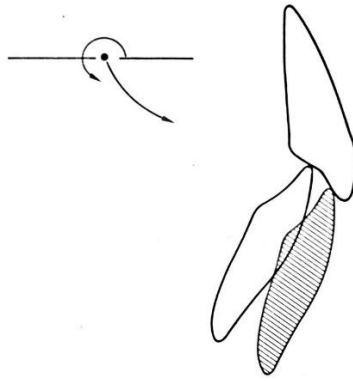


Fig. 13 : Le triangle de Slavicek (Slavicek 1983)

L'angle fonctionnel garantit une fonction antérieure atraumatique, assurant liberté fonctionnelle, protection contre les traumatismes parafunctionnels et stabilité en relation centrée. Un angle trop abrupt ou une surface de contact peuvent entraîner des interférences fonctionnelles : la dent en cause sera analysée par le système nerveux du patient comme une interférence, compromettant la pérennité du traitement. Un angle trop ouvert ne pose pas de problèmes tant que les bords libres inférieurs sont au contact des surfaces palatines supérieures. L'angle fonctionnel se construit en fonction des pressions exercées par les tissus mous (Slavicek 1983).

Le groupe incisivo-canin maxillaire est totalement soumis aux fonctions de la sphère oro-faciale (phonation, esthétique, angle fonctionnel). Son positionnement varie notamment selon la ligne du sourire, la compétence labiale, la résistance du parodonte, la morphologie vestibulaire et la morphologie palatine. (Dawson 1977; Romerowski et Bresson 2016).

Le surplomb existant chez les patients en classe I d'Angle permet la protection des organes périphériques. (Romerowski et Bresson 2014) notent que les relations optimales entre incisives mandibulaires et incisives maxillaires sont réalisées par des contacts entre les bords libres mandibulaires et le tiers médian de la face linguale des dents maxillaires.

Selon les auteurs, la valeur de l'angle inter-incisif est variable : 125° pour Ricketts, entre 120° et 130° pour Stuart (fig. 14).

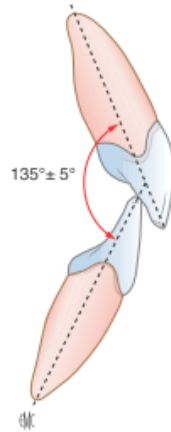


Fig. 14 : Valeur moyenne théorique de l'angle inter-incisif (Romerowski et Bresson 2014)

Pour les gnathologistes, la pente incisive serait de 5° supérieure à la pente condylienne (fig. 15). Cette relation géométrique n'a jamais été démontrée (Romerowski et Bresson 2014).

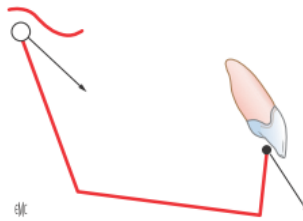


Fig. 15 : Relation entre pente condylienne et pente incisive pour les gnathologistes (Romerowski et Bresson 2014)

La construction des groupes incisivo-canin maxillaire et mandibulaire ne repose sur aucune donnée fixée. De nombreux concepts ont été énoncés, mais la reconstruction passe essentiellement par une validation clinique des prothèses transitoires (Romerowski et Bresson 2016).

Régler les détails de morphologie directement en bouche est en effet la technique la plus simple pour retrouver les déterminants antérieurs. On fera varier la hauteur du bord incisif pour trouver la situation la plus adaptée d'un point de vue phonétique. On cherchera à limiter les forces appliquées à l'aide d'une appréciation visuelle et tactile : dans le cas d'une mobilité dentaire induite par des contraintes trop importantes, il faudra diminuer l'angulation de la pente incisive. Le réglage en bouche permet au patient d'apprécier directement l'apparence, le confort, la fonction et la phonétique avant validation définitive. Les informations enregistrées permettront de construire une

prothèse parfaitement adaptée aux besoins du patient à l'aide d'un montage croisé sur articulateur et d'une table de guidage antérieur modelée. (Dawson 1977).

Il est également possible d'effectuer un enregistrement axiographique des mouvements du condyle. La procédure est complexe, et passe par l'utilisation de repères cutanés, susceptibles d'entraîner des imprécisions, notamment chez le praticien inexpérimenté. La valeur de la pente incisive est alors égale à la valeur de la pente condylienne à laquelle on ajoute 10° , et sera adaptée selon le plan d'occlusion, la pente cuspidienne et la courbe de compensation (Iraqi et al. 2009).

La forme de la couronne pourra être encore modifiée dans le but de changer d'axe d'application des forces en cas de parodonte trop faible, afin d'avoir des forces transmises majoritairement dans le grand axe de la dent. La retouche de la face linguale peut s'avérer nécessaire pour éviter de modifier la longueur d'une dent dont l'aspect esthétique a été validé. Dans un cas extrême où les contraintes latérales ne pourraient être suffisamment réduites par retouche linguale, on pourra rechercher la stabilité des dents antérieures par une attelle (Dawson 1977).

Le placement du secteur incisivo-canin maxillaire doit être validé phonétiquement, esthétiquement et fonctionnellement.

2.2.4.5 Rôle des récepteurs parodontaux dans la protection du système manducateur

Il est important de différencier proprioception et extéroception (Batarec 1980).

La *sensibilité proprioceptive* est la sensibilité propre des organes effecteurs (muscles, tendons, ligaments, périoste, os). Les récepteurs proprioceptifs sont excités par l'activité propre des organes dans lesquels ils se trouvent, et participent au maintien des activités réflexes. Le système proprioceptif semble être le seul responsable de la coordination de la position et des mouvements mandibulaires, et du maintien de la position de posture.

La *sensibilité extéroceptive* est la sensibilité aux excitations venues de l'extérieur du corps.

Le système proprioceptif desmodontal est une des clés de la protection du système manducateur. En plus de leurs rôles de régulation du cycle masticatoire et d'inhibition musculaire en cas de forces appliquées trop importantes, les récepteurs parodontaux ont aussi un rôle de

feedback positif : lorsque les dents sont anesthésiées, la force de morsure maximale diminue (Trulsson et Johansson 1996).

L'information circule par les branches maxillaires du trijumeau, V2 et V3, jusqu'au complexe sensitif trigéminal. Il est à noter l'existence d'axones collatéraux aux afférences parodontales qui projettent directement au niveau du noyau moteur du trijumeau. Il n'est pas démontré que ces axones font synapse avec les motoneurones trigéminaux (ce qui pourrait résulter en une voie réflexe d'activation musculaire), mais il a été observé une dépolarisation des motoneurones trigéminaux peu après la stimulation des nerfs alvéolaires, ainsi qu'une augmentation de l'activité des muscles élévateurs au cours d'un déplacement dentaire (Capra et Dessem 1992). Le réflexe d'ouverture suite à un stimulus parodontal existe chez l'animal. Chez l'Homme, un tel stimulus entraîne une inhibition des muscles élévateurs de la mandibule.

2.2.4.6 Rôle des récepteurs musculaires dans la protection du système manducateur

Les récepteurs musculaires, dans une bien moindre mesure que les mécanorécepteurs parodontaux, sont à l'origine d'informations mécano-sensorielles pour la sensibilité orale. Leur rôle est notable lorsque les récepteurs parodontaux sont absents. Ainsi, (Klineberg et Murray 1999) leur attribuent un rôle dans la perception des réhabilitations implantaire en relation avec le fonctionnement des mâchoires.

Les deux principaux mécanorécepteurs musculaires sont des récepteurs d'adaptation lente :

- les *organes tendineux de Golgi* sont retrouvés à la jonction musculo-tendineuse, reliés à quelques fibres musculaires. La contraction des muscles tire sur ces fibres et active les récepteurs. Ceux-ci ont des seuils très faibles, et ils fournissent des informations précises concernant l'amplitude de contraction musculaire, notamment lors des contractions volontaires, participant ainsi à la régulation des contractions ;
- les *fuseaux musculaires* sont les récepteurs somatosensoriels les plus complexes du corps humain. Ils sont situés parallèlement aux fibres musculaires, mais présentent une innervation sensorielle indépendante. Ils fournissent des informations précises sur la longueur du muscle et l'importance de son élongation ou de son raccourcissement.

Les récepteurs intra-musculaires permettent d'évaluer la position des mâchoires et les mouvements, moins précisément cependant que les récepteurs parodontaux (Klineberg et Murray 1999).

(Morimoto et al. 1983) remarquent que des patients édentés totaux peuvent ne pas s'apercevoir de la présence d'un objet entre les arcades lorsqu'ils sont en position « overclosed », au-delà de l'occlusion d'intercuspidie maximale. Un stimulus vibratoire leur permet de se réapproprier le positionnement mandibulaire et de réaffirmer la présence d'un objet. Les auteurs supposent qu'une sur-contraction des muscles dans cette position « overclosed » trouble les récepteurs musculaires, qui sont réactivés par le stimulus vibratoire.

(Capra et Dessem 1992) notent une importante projection des fibres nerveuses d'origine musculaire du noyau mésencéphalique vers le noyau moteur du trijumeau, correspondant aux voies du réflexe myotatique trigéminal. Il s'agit d'une élévation réflexe de la mandibule lors d'un abaissement mécanique brusque. Ce réflexe musculo-musculaire est ipsilatéral et très localisé.

2.2.4.7 Rôle des récepteurs articulaires dans la protection du système manducateur

Des mécanorécepteurs à bas seuil sont présents dans les articulations temporo-mandibulaires. La plupart sont particulièrement excitables au cours de mouvements moyens des articulations, plutôt qu'aux positions extrêmes du condyle (Klineberg et Murray 1999). Il est donc intéressant de s'interroger sur les informations que ces récepteurs pourraient fournir quant aux positionnements et mouvements des mâchoires.

Il a été observé que la perception du degré d'ouverture buccale reste similaire chez les patients ayant perdu un condyle, ce qui suggère l'absence d'un rôle important des récepteurs articulaires dans la discrimination du degré d'ouverture (entre 8 et 12 mm d'ouverture, d'après l'expérience de (Morimoto et al. 1979)). (Morimoto et al. 1979) rapportent les résultats d'une autre étude menée par Siirilä et Laine retrouvant les mêmes conclusions après injection d'un anesthésique local dans la capsule articulaire.

Cependant, (Morimoto et al. 1979) mentionnent également des études appuyant la thèse d'un rôle des récepteurs articulaires : une étude de Thilander montre qu'une injection d'anesthésique dans une seule capsule articulaire modifie significativement la perception de la

position mandibulaire, et une étude de Abe met en évidence des récepteurs d'adaptation lente sensibles au degré d'ouverture buccale, mais présents en faible nombre. (Klineberg 1980) montre que l'anesthésie unilatérale et bilatérale des condyles altère le cycle masticatoire en augmentant l'amplitude du mouvement.

Ces résultats permettent d'émettre l'hypothèse d'un rôle très minoritaire des récepteurs articulaires dans la perception du degré d'ouverture buccale.

2.2.4.8 Rôle des récepteurs cutanés dans la protection du système manducateur

(Klineberg et Murray 1999) supposent que les mécanorécepteurs cutanés au niveau des cheveux peuvent fournir des informations sur les mouvements articulaires sous-jacents. Nous n'avons pu trouver aucune autre donnée confirmant ou infirmant le rôle des récepteurs cutanés dans la perception du positionnement de la mandibule.

2.2.4.9 Rôle des récepteurs périostés dans la protection du système manducateur

Aucune donnée n'a été trouvée concernant l'implication ou la non-implication des récepteurs du périoste dans la perception du positionnement mandibulaire.

2.2.4.10 Rôle des récepteurs acoustiques dans la protection du système manducateur

Les récepteurs acoustiques ont un rôle dans les réflexes audio-moteurs du système masticatoire. (Van der Glas et al. 1988) ont évalué, à l'aide de trois expériences de comparaison d'électromyogrammes, la répartition suivante des informations, lors de réflexes audio-moteurs aux stimuli mécaniques appliqués sur les dents : 68 % pour les récepteurs parodontaux seuls, 21 % pour une association récepteurs parodontaux et acoustiques, 5 % pour les récepteurs acoustiques seuls, et 6 % pour des récepteurs plus lointains. Aujourd'hui, les tests de sensibilité tactile active passent par un masquage des récepteurs acoustiques à l'aide d'un casque audio (Jacobs et Van Steenberghe 1991; Enkling et al. 2010). En effet, un corps étranger est à la fois ressenti par les récepteurs dentaires, mais peut également être entendu par conduction osseuse.

2.2.5 Contrôle spatial des mâchoires

(Klineberg et al. 2005) énoncent une liste de mécanorécepteurs du système manducateur participant à la mécanoperception, auxquels correspondent des données de recherche (tableau 4). Il s'agit des *corpuscules de Pacini* (sensibles aux vibrations des tissus cutanés et articulaires, également situés dans les tissus proches du périoste, mais pas dans le périoste), *corpuscules de Meissner* (discrimination fine des tissus cutanés), *disques de Merkel* (discrimination tactile fine des tissus cutanés), *terminaisons de Ruffini* (hautement sensibles à l'étirement des tissus cutanés et articulaires), *fibres musculaires*, *récepteurs de la capsule articulaire* (sensibles à la pression), *récepteurs de la moelle osseuse* (nociceptifs), *récepteurs périostés* (sensibles à la stimulation mécanique), et *récepteurs des tissus parodontaux* (plus nombreux autour des dents antérieures, ayant un rôle de régulation des forces appliquées).

Mechanoreceptor group	Location/function
Pacinian corpuscles (vibration sensitive)	<p>Cutaneous and articular tissues</p> <p>Located in tissues close to the periosteum but not within the periosteum</p> <p>On : off to vibration stimuli</p> <p>Rapidly adapting</p> <p>Large receptive fields</p> <p>Fast adapting (FA) II afferent innervation</p>
Meissner corpuscles (fine discrimination)	<p>Cutaneous tissues</p> <p>Fine discrimination</p> <p>Small receptive fields</p> <p>FAI afferent innervation</p>
Merkle discs (fine tactile discrimination)	<p>Cutaneous tissues</p> <p>High density in fingers</p> <p>On : off to indentation</p> <p>Slowly adapting (SA)</p> <p>SAI afferent innervation</p>
Ruffini endings (highly sensitive to stretch)	<p>Cutaneous and articular tissues</p> <p>On : off to stretch</p> <p>Low threshold</p> <p>Slowly adapting</p> <p>Force remote from field may trigger response</p> <p>Within muscle</p> <p>Length changes within muscle, low threshold, rapidly adapting</p> <p>FAII afferent innervation</p>
Muscle spindles (highly sensitive to length changes)	<p>Responsive to pressure over joint and movement at limits of movement</p> <p>May provide directional sensitivity</p>
Joint capsules	Dense innervation of bone marrow and bone with myelinated and fine unmyelinated fibres
Ruffini endings	Provides nociception, but no evidence for innocuous sensation
Bone marrow	Afferents activated by mechanical stimulation
Periosteum	More periodontal receptors around anterior teeth
Periodontal tissues	<p>Population response: anterior and posterior teeth are sensitive in all directions; molars sensitive in distal and lingual directions; population response provides directional input encoding to central nervous system</p> <p>Receptors regulate direction of point of the applied force from biting</p> <p>Loss of periodontal receptors → loss of fine motor control of jaw function</p>

Tableau 4 : *Caractéristiques des mécanorécepteurs du système manducateur (Klineberg et al. 2005)*

2.2.6 Caractéristiques du desmodonte

Le desmodonte est un complexe tissulaire conjonctif fibreux situé entre l'os alvéolaire et le cément radiculaire, maintenant la dent dans son alvéole par ses insertions cémentaires et alvéolaires (Verchère et Budin 1992).

Le desmodonte a une largeur variable selon le niveau radiculaire, l'âge du sujet, et l'état fonctionnel de la dent. Il assure différentes fonctions essentielles (Biosse Duplan et Saffar 2014) :

- ancrage de la dent aux structures environnantes ;
- adaptation aux charges mécaniques ;
- rôle trophique et de défense ;
- transmission des influx sensoriels permettant la coordination des muscles masticateurs et le positionnement des maxillaires pendant la mastication ;
- réservoir cellulaire assurant l'homéostasie et la réparation, voire la régénération, de l'ensemble du système d'ancrage.

La mobilité horizontale d'une dent connaît deux phases (fig. 16).

Au début de l'application de la force ou sous une force faible (environ 1 N), le comportement de l'ensemble dent-ligament parodontal est viscoélastique. Le déplacement dentaire est intra-alvéolaire grâce à la déformation du ligament qui répartit la contrainte, les fibres parodontales sont mises sous tension. Cette déformation est totalement réversible.

Si la force est plus importante (dès environ 5 N), la déformation devient linéaire, elle implique le tissu osseux qui, à son tour, va se déformer, mais de façon moins « répartitive » que le ligament. Une force de 5 N induit un mouvement qui peut être dissocié en déplacement de la dent dans son alvéole (60 à 65 % du mouvement) et en déformation osseuse (35 à 40 % du mouvement). Si la force est trop importante ou trop répétitive, le tissu osseux pourra être déformé, ou même lésé.

On peut donc dire que, dans un premier temps, la phase viscoélastique protège et même stimule le tissu osseux, puis la seconde phase linéaire va causer une souffrance du tissu. Après l'application d'une stimulation mécanique, les forces viscoélastiques du parodonte s'opposent au retour immédiat de la dent à sa position initiale. La distribution des forces passe par une réponse hydrostatique à la mise en charge, due à une réaction des vaisseaux et de la matrice extracellulaire, ainsi qu'à une réponse élastique des fibres de collagène. L'ensemble agit comme

un absorbeur de chocs. La transmission des forces par les points de contact permet de diluer encore les contraintes appliquées, et ainsi d'éviter des déformations pathologiques du parodonte. (Mühlemann et al. 1965; Biosse Duplan et Saffar 2014).

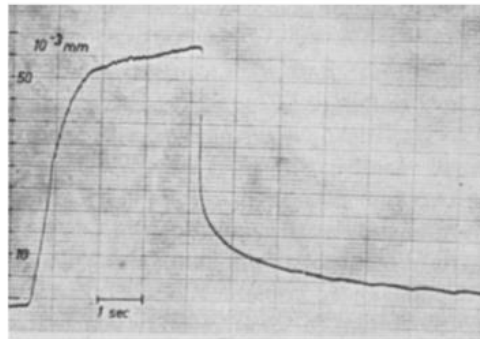


Fig. 16 : Enregistrement du mouvement dentaire biphasique sous l'application d'une force (Mühlemann 1967)

La mobilité dentaire, permise par le ligament, varie selon les jours et selon les heures, selon les états physiologiques et pathologiques, et permet l'adaptation aux déformations des mâchoires. La mobilité axiale est plus faible que la mobilité horizontale. (Mühlemann 1967; Schulte 1995).

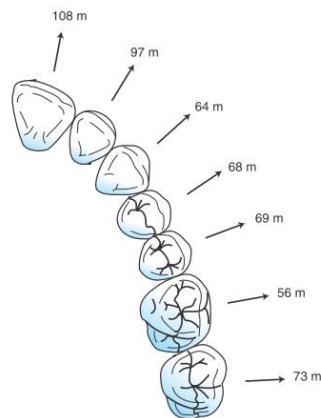


Fig. 17 : Degré de mobilité des différentes dents maxillaires (Misch 2015)

2.2.7 Répartition des informations entre canine maxillaire et canine mandibulaire

L'innervation sensitive de la canine maxillaire et de son desmodonte est assurée par le nerf alvéolaire supérieur antérieur qui peut, selon les individus, innerver l'ensemble du secteur incisivo-canin jusqu'à la canine controlatérale. Les informations sensibles issues de la canine maxillaire seraient alors portées par les nerfs alvéolaires supérieurs antérieurs bilatéraux. De même, l'innervation sensitive de la canine mandibulaire et de son desmodonte est assurée par le nerf incisif qui peut irrégulièrement innerver jusqu'à la canine controlatérale. (Norton 2009).

Il serait intéressant d'évaluer la quantité relative d'informations apportées par les récepteurs d'une canine maxillaire et d'une canine mandibulaire dans le cadre de la proprioception et de l'extéroception, ainsi que le recouvrement relatif de ces informations. On saurait alors si la perte des informations de l'une ou de l'autre, par absence de la dent, pourrait être compensée en partie par les informations de l'autre. Cela permettrait également de déterminer si l'une est plus importante que l'autre dans la recherche de contacts entre les arcades. Par ailleurs, on pourrait étudier la possibilité que l'une des dents puisse développer un plus grand nombre de récepteurs en l'absence de l'autre. Cependant, nous n'avons pu trouver d'article à ce jour répondant à l'une ou l'autre de ces interrogations. Des recherches dans ce sens seraient intéressantes à l'avenir.

3. Caractéristiques d'un implant en position de canine

Plusieurs étiologies expliquent une absence unitaire de canine : la carie dentaire, l'ectopie, le traumatisme (rarement isolé), l'agénésie simple et les agénésies multiples (Samama et Rajzbaum 2008).

(Rasouli Ghahroudi et al. 2015) rapportent que les canines représentent 19,8 % des dents qui ont été implantées en secteur antérieur à l'université de Téhéran entre 2002 et 2012, sur environ 2000 implants posés. Dans le monde, on pose plus d'un million d'implants par an. En France, le nombre d'implants posés augmente d'année en année.

3.1 Physiologie de l'implant : conséquences de l'absence de desmodonte

Tooth	Implant
<ol style="list-style-type: none"> 1. Periodontal membrane <ol style="list-style-type: none"> a. Shock absorber b. Longer force duration (decreased impulse of force) c. Distribution of force around tooth d. Tooth mobility can be related to force e. Mobility dissipates lateral force f. Fremitus related to force g. Radiographic changes related to force reversible 2. Biomechanical design <ol style="list-style-type: none"> a. Cross-section related to direction and amount of stress b. Elastic modulus similar to bone c. Diameter related to force magnitude 3. Sensory nerve complex in and around tooth <ol style="list-style-type: none"> a. Occlusal trauma induces hyperemia and leads to cold sensitivity b. Proprioception (reduced maximum bite force) c. Less functional bite force (higher maximum bite force functional) 4. Occlusal material: enamel <ol style="list-style-type: none"> a. Enamel wear, stress lines, abfraction, and pits 5. Surrounding bone is cortical <ol style="list-style-type: none"> a. Resistant to change 	<ol style="list-style-type: none"> 1. Direct bone-implant <ol style="list-style-type: none"> a. Higher impact force b. Short force duration (increased force impulse) c. Force primarily to crest d. Implant is always rigid (mobility is failure) e. Lateral force increases strain to bone f. No fremitus g. Radiographic changes at crest (bone loss); not reversible 2. Implant design <ol style="list-style-type: none"> a. Round cross-section and designed for surgery b. Elastic modulus five to 10 times that of cortical bone c. Diameter related to existing bone 3. No sensory nerves <ol style="list-style-type: none"> a. Occlusal trauma induces hyperemia and leads to cold sensitivity b. Occlusal awareness of two to five times less c. Functional bite force four times higher 4. Occlusal material: porcelain (metal crown) <ol style="list-style-type: none"> a. No early signs of force 5. Surrounding bone is trabecular (may be fine) <ol style="list-style-type: none"> a. Conducive to change

Tableau 5 : Comparaison des caractéristiques biomécaniques de la dent et de l'implant (Misch 2015)

3.1.1 Attache muqueuse

Cliniquement, l'aspect de la muqueuse péri-implantaire ne diffère pas de la gencive. Histologiquement, le système d'attache est différent, sans ciment ni ligament alvéolo-dentaire, et avec un ratio collagène/fibroblastes modifié. Mais comme pour le parodonte, l'intégrité de l'espace biologique péri-implantaire est capital à la protection contre les bactéries. (Gaultier et Gogly 2014).

L'interface entre implant et muqueuse comprend une composante de tissu épithélial de 2 mm et une composante de tissu conjonctif de 1,5 mm (fig. 18). L'ensemble est appelé « espace biologique ».

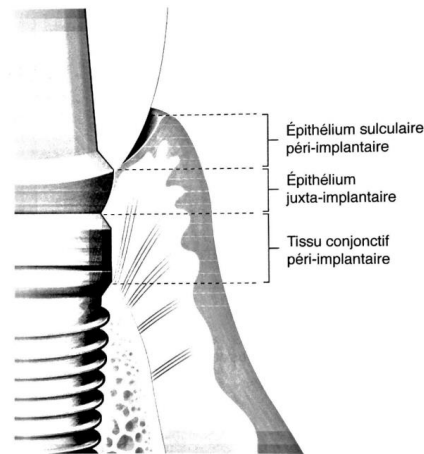


Fig. 18 : Attache muqueuse péri-implantaire (Gaultier et Gogly 2014)

La partie épithéliale est appelée barrière épithéliale et ressemble à l'épithélium jonctionnel entourant la dent. Histologiquement et en absence d'inflammation, l'attache épithéliale péri-implantaire est similaire à l'attache péri-dentaire. La lame basale et les hémidesmosomes apparaissent 2 semaines après la pose de l'implant. Le tissu conjonctif péri-implantaire a plus de collagène et moins de fibroblastes. Les collagènes de type I, III, IV et VII ont une répartition similaire dans la gencive péri-dentaire et péri-implantaire, mais on observe une quantité plus importante de collagène de type V dans les tissus péri-implantaires. Les fibres de collagène sont parallèles au titane, et arrangées de manière circulaire, tandis qu'elles sont normalement perpendiculaires aux surfaces dentaires ; l'attache ne peut donc pas se fixer à l'implant. On peut aussi constater l'apparition d'un plexus crévicaire, caractéristique de l'épithélium jonctionnel. Cependant, la vascularisation du tissu en regard de l'implant et le flux de fluide sulculaire sont

beaucoup plus faibles. (George et Dhir 2015) comparent le tissu péri-implantaire obtenu à un tissu cicatriciel, avec un épithélium jonctionnel peu adhérent, plus perméable, et doté d'une plus faible capacité de régénération (tableau 6). Ceci explique la progression plus rapide des inflammations liées à la plaque dans ces tissus. (Berglundh et al. 1991, 1994; Schulte 1995; Chavrier et Couble 1999; George et Dhir 2015).

Les hauteurs de tissus épithéliaux et conjonctifs sont constantes. Une diminution pathologique de ces hauteurs entraîne une cicatrisation associée à une résorption osseuse, permettant de retrouver les hauteurs initiales. Il est donc nécessaire, à l'instar des dents, de respecter l'espace biologique. Ces dimensions physiologiques sont similaires en condition de mise en charge et en condition de non mise en charge. (Berglundh et Lindhe 1996; Siar et al. 2003).

La sensibilité de la gencive est significativement plus faible en secteur édenté qu'en secteur denté, et elle augmenterait après la mise en charge implantaire, en restant toutefois significativement plus faible qu'en secteur denté (Habre-Hallage et al. 2009).

L'attache muqueuse est liée à des complications biologiques : mucosite et péri-implantite. La mucosite est une réaction inflammatoire réversible qui reste localisée aux tissus mous péri-implantaires. Lorsque le processus inflammatoire atteint l'os sous-jacent, on parle de péri-implantite. (Tenenbaum 2014).

La présence d'un point de contact proximal interdentaire est essentiel : il a été observé plus de pertes osseuses proximales entre des dents sans point de contact (Nielsen et al. 1980). Au niveau implantaire, on peut émettre l'hypothèse d'un risque plus important de perte osseuse lorsque le contact inter-proximal est inexistant.

L'arrivée de la CFAO a permis une adaptation plus précise entre implant et pilier, donc une diminution du joint, c'est-à-dire un espace de colonisation bactérienne plus faible. L'état de surface du pilier peut également favoriser le contact avec la muqueuse. (Noharet et Viennot 2014).

Le concept du platform-switching, introduit par (Lazzara et Porter 2006), consiste en un pilier plus étroit que l'implant, ce qui permet de réduire la zone d'inflammation et d'augmenter l'espace disponible pour les tissus mous.

Tooth	Implant
In health Soft tissue around tooth called gingiva	Soft tissue called periimplant mucosa
In disease Gingivitis – when limited to soft tissue Periodontitis – when extending to alveolar bone	Periimplant mucositis – when limited to soft tissue Periimplantitis – when extending to the alveolar bone
Sulcular fluid Gingival crevicular fluid (GCF)	Periimplant sulcular fluid (PISF)
Histologic	
Soft tissue interface Gingival fibers inserting perpendicular into the cementum Junctional epithelium adherent, less permeable high regenerative capacity Periodontal ligament “and cementum present” “Tooth” is not in direct contact with bone Complete attachment of the junctional epithelium to the enamel. Junctional epithelium comprises basal lamina and hemidesmosomes and the junctional epithelium originates from the reduced enamel epithelium Gingival sulcus apically limited with the junctional epithelium	Gingival fibers running parallel to the implant collar and are not inserted into the implant surface Junctional epithelium poorly adherent, more permeable, low regenerative capacity Periodontal ligament and cementum absent “Implant directly in contact with bone” Junctional epithelium attached with the enamel only at the apical region. Junctional epithelium comprises basal lamina and hemidesmosomes and the junctional epithelium originates from the oral epithelium. Gingival sulcus apically limited with junctional epithelium
Hard tissue interface Resilient connection bone-periodontal ligament cementum	Rigid connection osseointegration, cementum, and periodontal fibroblast absent
Cellular and molecular Collagen 1,3,4,6,7, and fibronectin present, collagen 5 decreased. Low collagen and high fibroblast ratio	Collagen 1,3,4,7. Collagen 5 abundant, collagen 6 absent High collagen and low fibroblast ratio
Vascular response Vascular supply – increased Supraperiosteal, vascular plexus of the periodontal ligament.	Vascular response – decreased Supraperiosteal only
Biologic width formation Establishes after the complete eruption of the tooth	Starts forming at the time of abutment connection (2 nd stage surgery for two piece implant), or at the time of implant placement (one piece implant at stage 1 surgery) Dimensions similar to tooth if implant abutment junction (IAJ) is supracrestal (one stage implant/ nonsubmerged), increased dimension if IAJ is subcrestal (2-stage/submerged)
Response to biofilm Rate of plaque formation high owing to the increased albumin adsorption capacity of the pellicle	Rate of plaque formation low possibly due to poor albumin adsorption capacity of pellicle around implants
Response to healing and mechanical forces Structural composition enhances the reparative and healing capacity of the gingival tissue Good mechanical resistance	Poor reparative and healing ability of the periimplant tissues Poor mechanical resistance
Nature of healing Long junctional epithelial healing/regenerative procedures facilitated with guided tissue regeneration (GTR) technique	Functional ankylosis/osseointegration at the bone level and transmucoseal seal formation at the soft tissue level (1-stage/2-stage) regenerative procedures facilitated with guided bone regeneration (GBR)
Microbiology and immunology Microbial species are different in the supra and subgingival environment around teeth. Spirochetes and <i>Staphylococcus aureus</i> not a usual associated microorganism Pathways of the destruction lead to a slow progression of the disease in the periodontal tissues Extent of the pathologic lesion limited, within 1 mm of the healthy connective tissue	Supra- and submucosal compositions of the microflora similar to around implant. Spirochetes and <i>Staphylococcus aureus</i> are closely associated with periimplantitis Rapid progression of the disease Extent of pathologic lesion extensive extends beyond connective tissue into the bone marrow as far as 1.2 mm. Neutrophil count high in periimplant lesion, epithelial lining absent between the lesion and the implant biofilm
Risk factors for periodontitis Poor oral hygiene, gingivitis, tobacco consumption, diabetes	Risk factors for periimplantitis Poor oral hygiene, history of periodontitis, tobacco smoking, diabetes mellitus, alcohol consumption
Response to external stimuli Periodontal tactile sensation Periodontal ligament can allow tooth movements with its adaptive capacity	Reduced tactile sensitivity and reflex function phenomenon of osseoperception is exhibited by the implants – tactile sensitivity exhibited by the endosseous implants stimulated by the surrounding bone and periosteal neural endings No adaptive capacity and no movements exhibited due to lack of periodontal ligament. Cannot be placed in the growing individuals
Clinical Gingival sulcus develops naturally as the tooth erupts Bleeding on probing – a reliable indicator of inflammatory sign Probing depth – shallow ≤3 mm Biologic width – supracrestal, approximately 2 mm	Periimplant sulcus is surgically created and is dependent on multiple variables such as abutment height, depth of fixture countersinking at stage 1 surgery, amount of tissue thinning at stage 2 surgery Bleeding on probing not a reliable indicator Probing depth – deeper, 2.5-4 mm Biologic width – subcrestal, 2.5-4 mm
Therapy Periodontal treatment deals with decontamination of the tooth surface. Comparatively promising	Implant treatment deals with the decontamination of the implant surface. Challenging outcomes

*Tableau 6 : Comparaison des caractéristiques des tissus péri-implantaires et péri-dentaires
(George et Dhir 2015)*

3.1.2 Ancrage osseux

La mise en place d'un implant ne permet pas la régénération d'un desmodonte. On observe une liaison directe entre os et implant : c'est l'ostéointégration, ou ankylose fonctionnelle.

L'ostéointégration est définie comme la jonction anatomique et fonctionnelle directe entre l'os vivant remanié et la surface de l'implant mis en charge. Ce terme a été introduit par Brånemark en 1977. (Le Guéhennec et Weiss 2014).

3.1.2.1 Processus d'ostéointégration

La stabilité primaire de l'implant et l'absence de micromouvements sont les deux principaux critères à respecter pour envisager une bonne ostéointégration (Esposito et al. 2009).

La stabilité primaire est due à un emboîtement entre os et implant qui empêche les micromouvements et les forces de cisaillement aux interfaces, et qui permet un meilleur transfert des forces aux tissus environnants (Duyck et Vandamme 2014).

Les contraintes induites par la mise en place d'un implant ont des conséquences sur la cicatrisation osseuse. Une formation osseuse intra-membraneuse directe a lieu dans les zones de faible contrainte. Des modifications de vascularisation et des compressions hydrostatiques stimulent la chondrogénèse. Des contraintes plus importantes induisent la formation de tissu fibreux. (Carter et al. 1998).

(Berglundh et al. 2003) ont étudié le processus d'ostéointégration au cours du temps (fig. 19).

Le jour de la pose de l'implant, celui-ci est retenu par l'interpénétration entre l'os et les spires de l'implant. L'espace entre l'implant et l'os est occupé par des cellules de cicatrisation, qui mettent un place un tissu fibrineux avec une forte densité cellulaire.

Ce tissu est ensuite remplacé par une matrice provisoire avec quelques trames osseuses, dont on peut constater la présence dès 1 semaine après la pose.

La formation osseuse s'intensifie après 2 semaines, avec des appositions osseuses en surface de l'os initial (ostéogénèse à distance), ainsi que des appositions osseuses directement à la surface de l'implant (ostéogénèse de contact), tandis que l'os situé au niveau des zones responsables de la stabilité primaire est remodelé.

A 4 semaines après la pose, on peut constater l'apparition d'os néoformé, et au-delà de 6 semaines on peut observer des ostéons caractéristiques d'un os secondaire lamellaire.

On constate donc que l'ancrage mécanique initial est très vite substitué par une attache biologique constituée d'os néoformé.




Fig. 19 : Processus d'ostéointégration au cours du temps (d'après (Berghlundh et al. 2003))

L'ostéointégration est également influencée par la mise en charge immédiate (dans les 7 jours), précoce (entre 7 jours et 2 mois) ou conventionnelle (au-delà de 2 mois). La méta-analyse de (Esposito et al. 2009) montre des résultats similaires pour les 3 types de mise en charge en termes de succès. Le succès des implants mis en charge immédiatement est à relier à une stabilité primaire plus importante et à un torque d'insertion élevé (supérieur à 40 N/cm). Un torque plus faible semble limiter le succès des implants mis en charge immédiatement mais pas celui des implants mis en charge de manière conventionnelle. Les implants de mise en charge précoce semblent à plus haut risque d'échec que les implants de mise en charge immédiate : les auteurs soupçonnent une déstabilisation de l'os en cicatrisation par les procédures prothétiques à un moment où la stabilité primaire peut avoir diminué. Par ailleurs, plusieurs études suggèrent qu'un torque d'insertion élevé induit des forces de compression importantes, un environnement en tension, et qu'il peut donc être délétère pour la microcirculation locale et la réponse cellulaire, voire induire une nécrose osseuse. On notera, pour un torque d'insertion faible, une formation

osseuse intra-membraneuse importante, permettant de rattraper le faible contact os-implant initial, tandis qu'un torque d'insertion élevé démarre avec un contact os-implant plus important et peut, de plus, être stimulant pour l'os environnant. (Duyck et Vandamme 2014).

(Wada et al. 2001) montrent l'importance de la mise en charge dans le processus de cicatrisation osseuse et d'ostéointégration : ils comparent les tissus osseux de la zone péri-implantaire (200 μm alentour) 9 mois après pose et 3 mois après ou non mise en charge. Ainsi, l'implant mis en charge présente une formation de tissu osseux mature dans cette zone, tandis que l'implant non mis en charge est entouré d'un tissu composite regroupant moelle osseuse, os immature, tissus mous et adipeux.

Cependant, même lorsque l'implant est cliniquement parfaitement stable, il n'est pas possible de connaître le pourcentage d'ostéointégration, et la charge maximale que peut supporter une dent implanto-portée est inconnue (Casteyde 2008).

3.1.2.2 Caractéristiques de l'ancrage osseux

Les lois de (Wolff et al. 1986) établissent le renforcement de l'ancrage osseux lorsque les forces qui lui sont appliquées sont adaptées, et indiquent que des forces trop importantes peuvent induire des résorptions osseuses. (Frost 2004) différencie les niveaux de contraintes ayant des répercussions différentes sur la réponse osseuse : autour de 100 g/mm^2 , l'os va s'atrophier ; autour de 2000 g/mm^2 , l'os reste stable ; la limite d'élasticité de l'os se trouve autour de 6000 g/mm^2 , et au-delà de 6000 g/mm^2 , une rupture de fatigue peut survenir. La fréquence des forces appliquées, leur durée, la période de repos et d'autres facteurs influencent également la réponse osseuse aux contraintes (Duyck et Vandamme 2014).

En raison de l'absence de desmodonte, il n'existe pas d'amorti lors des mouvements verticaux. Contrairement à la dent qui est entourée d'os cortical, l'implant est plutôt entouré d'os spongieux. La mobilité est liée à l'élasticité de l'os, et est égale à environ 10 % de la mobilité dentaire : la mobilité axiale a une amplitude de 3 à 5 μm , la mobilité horizontale peut aller de 10 à 50 μm . Les contraintes transmises au tissu osseux seront toujours plus importantes au niveau d'un implant que d'une dent, du fait de l'absence d'élément amortisseur. (Schulte 1995; Hekimoglu et al. 2004; Kim et al. 2004; Misch 2015).

On pourra retrouver des complications biologiques, telles que les péri-implantites, mais également des complications mécaniques (fracture de l'implant, du pilier, de la céramique de la couronne supra-implantaire, descellement ou dévissage...), qui peuvent être liées à l'absence de résilience de la connexion entre l'implant et l'os.

Les forces transmises présentent une concentration au niveau crestal osseux, ce qui pourrait entraîner l'apparition de lésions osseuses dans cette zone. Mais les preuves ne sont pas suffisantes pour affirmer la relation de causalité entre contrainte trop importante et perte osseuse : il s'agit pourtant d'un facteur facile à gérer, et on diminuera les contraintes par précaution. Il est difficile d'envisager une étude clinique testant ces hypothèses, par souci éthique. Lors d'études animales, l'excès de contraintes semble être un facteur important de destruction tissulaire en présence de plaque (Duyck et Vandamme 2014). L'utilisation d'implants étroits (de diamètre inférieur ou égal à 3,75 mm) doit conduire à une vigilance exacerbée : il a été montré que ces implants sont plus sujets aux fractures par fatigue. Une perte osseuse cervicale autour de ces implants augmente le risque de fracture par augmentation du bras de levier. (Quek et al. 2006; Allum et al. 2008).

3.1.3 Sensibilité tactile et ostéoperception

Le 16 décembre 2003, lors du *From Osseointegration to Osseoperception Symposium*, un consensus concernant l'ostéoperception a été développé, la spécifiant comme étant la mécano-sensibilité associée à la réhabilitation par implants ostéointégrés. Ce phénomène est défini comme la sensation relevant des stimulations mécaniques d'une prothèse à ancrage osseux transmises par des mécanorécepteurs (ceux-ci pouvant être localisés dans les tissus musculaires, articulaires, muqueux, cutanés et périostés), en même temps qu'un changement des processus du système nerveux central pour maintenir la fonction sensorimotrice. (Klineberg et al. 2005).

La sensation des implants est plutôt décrite comme vague et diffuse, « protopathique ». Elle serait donc véhiculée par des fibres de petit calibre peu ou pas myélinisées et soumises au « Gate control » de Wall et Melzack (filtration des informations). Seules les informations les plus importantes seront acheminées aux centres supérieurs, sans déclencher de mécanismes protecteurs en cas de surcharge occlusale. En conséquence, on peut constater une augmentation des forces occlusales appliquées pour les porteurs d'implants. (Mericske-Stern et al. 1993; Bert 2015).

3.1.3.1 *Plasticité nerveuse*

En 2016, (Mischra et al. 2016) proposent 2 explications à la sensibilité implantaire : la présence de récepteurs locaux dans l'os péri-implantaire, et l'activation de récepteurs plus distants, reprenant ainsi (Enkling et al. 2010). En parallèle, (Enkling et al. 2012) soulignent que la sensibilité des tissus péri-implantaire est inférieure à celle des tissus péri-dentaires, mais existe : la sensibilité tactile active d'un implant unitaire n'est pas uniquement à relier aux récepteurs desmodontaux de la dent antagoniste.

(Klineberg et Murray 1999) évoquent une possibilité de restauration de la sensibilité par activation de récepteurs dans l'os, le périoste, la capsule articulaire et d'autres tissus, notamment grâce à la plasticité cérébrale et à la modification des aires somatotopiques des aires corticales motrice et somatosensorielle se rapportant à la face. Les contributions relatives des différents récepteurs ne sont pas clarifiées, mais tous participeraient à l'ostéoperception des prothèses implanto-portées. D'après les auteurs, plus la prothèse se rapprochera de la morphologie de la dent initiale et plus vite le système sensori-moteur retrouvera ses caractéristiques initiales.

3.1.3.2 *Facteurs influençant l'ostéoperception*

(Enkling et al. 2010) établissent le tableau suivant concernant les paramètres pouvant influencer la sensibilité tactile des implants ostéo-intégrés (tableau 7).

Parameters That Might Influence the Tactile Sensibility of Osseointegrated Dental Implants	
Anatomical parameters	Implant-specific parameters
Implant location (maxilla/mandible, anterior/posterior region)	Implant length
Duration of edentulism of the implant site	Implant diameter
Duration of prosthetic loading	Implant surface structure (machined, TPS, SAE)

Tableau 7 : Paramètres pouvant influencer la sensibilité tactile des implants ostéointégrés (Enkling et al. 2010)

Au cours de leur étude, (Enkling et al. 2010) effectuent des tests non paramétriques quant aux différents facteurs pouvant influencer la sensibilité tactile active. Ils ne trouvent pas d'influence de la localisation maxillaire ou mandibulaire de l'implant sur la sensibilité, mais ils mentionnent un article de Yoshida qui aurait fait état d'une meilleure sensibilité des implants mandibulaires.

L'évocation du rôle de la durée de l'édentement dans la sensibilité tactile est basée sur une hypothèse avançant que l'ostéoperception est permise par le parodonte résiduel après extraction. Le raisonnement veut qu'une implantation immédiatement après l'extraction soit associée à de meilleurs résultats en termes de sensibilité, grâce aux récepteurs parodontaux persistants. En effet, les fibres myélinisées formant le nerf alvéolaire inférieur ne diminuent que de 20 % après extraction, et les récepteurs parodontaux restants dans la gencive, dans la muqueuse alvéolaire et dans le périoste pourraient continuer à fournir des informations concernant la fonction extéroceptive normale. Cependant, la plupart des mécanorécepteurs parodontaux résiduels représentés dans le noyau mésencéphalique n'auraient plus de rôle fonctionnel (Jacobs et Van Steenberghe 1991). L'étude de (Enkling et al. 2010) ne permet pas non plus de confirmer cette théorie. Les auteurs citent par ailleurs une étude concernant des implants placés dans de l'os iliaque greffé : ces implants présentent des résultats de sensibilité tactile similaires à des implants placés dans de l'os buccal. La théorie du parodonte résiduel ne peut donc pas être confirmée.

Concernant la durée de mise en charge, l'étude n'a pas pu démontrer une augmentation de la sensibilité dans le temps, et les auteurs évoquent dans la littérature des données contradictoires.

La longueur et le diamètre de l'implant, ainsi que l'état de surface, sont à relier au taux d'ostéointégration. Dans cette étude, aucune influence de la longueur et du diamètre sur la sensibilité tactile n'a pu être mise en évidence. Par contre, un implant à la surface sablée et mordancée a été montré comme ayant une meilleure sensibilité tactile par rapport à un implant à surface usinée ou recouvert par un revêtement de titane.

Après implantation, on peut observer une dégénérescence des fibres nerveuses puis une régénération 1 semaine après l'implantation. Des terminaisons libres simples et des terminaisons ramifiées apparaissent en quelques mois, dans un rayon de 200 μm autour de l'implant, mais jamais en contact direct avec celui-ci. La mise en charge implantaire a un rôle primordial dans le développement de ramifications nerveuses dans la zone péri-implantaire, particulièrement en apical (Wada et al. 2001; Braud et Boucher 2014). Ceci pourrait être lié à une adaptation nerveuse

aux forces occlusales, et plus largement conduire à une adaptation des fonctions manducatrices lorsque l'implant est mis en charge. Cette donnée est à mettre en parallèle avec les expériences de (Shi et al. 2005, 2006), montrant une adaptation nerveuse des récepteurs de Ruffini dans le ligament parodontal lorsque la dent est en occlusion ou non. Une étude de la sensibilité tactile des implants mis en charge ou non serait intéressante.

L'existence de récepteurs péri-implantaires dans l'environnement muqueux et osseux, ayant un seuil d'activation plus élevé que les récepteurs parodontaux, est une hypothèse soutenue par un faisceau d'informations (Braud et Boucher 2014).

Nous n'avons pas pu trouver d'étude recherchant le seuil de sensibilité à une stimulation mécanique de la gencive péri-implantaire. Il ne nous est pas possible de déterminer si la mobilité maximale de 5 μm de l'implant peut être perçue par ces muqueuses. Il est donc impossible de conclure sur le rôle des récepteurs muqueux dans la sensibilité implantaire.

3.1.3.3 Sensibilité tactile des réhabilitations par prothèse implanto-portée

Le seuil de détection tactile passive des implants est 100 fois supérieur à celui des dents (Mericske-Stern et al. 1993; Hämmerle et al. 1995). La sensibilité entre deux dents naturelles est d'environ 20 μm , entre une dent et un implant d'environ 48 μm , et entre deux implants d'environ 64 μm (Kim et al. 2004; Verma et al. 2015). En parallèle, le seuil absolu de détection active de prothèses implanto-portées bimaxillaires est voisin de 50 μm , ce qui laisse à penser que la perte des récepteurs parodontaux a été partiellement compensée par d'autres récepteurs (Jacobs et Van Steenberghe 1991).

Les patients équipés de prothèses supra-implantaires ont une sensibilité tactile moindre et un contrôle des forces de préhension moindre. Ils développent des forces musculaires moins stables et jusque 4 fois plus importantes au cours de la fonction. Ainsi, un aliment maintenu entre des implants antérieurs est plus souvent perdu, par difficulté du contrôle de direction, ou bien à cause d'un mauvais point d'application du vecteur (fig. 20). (Trulsson et Gunne 1998; Trulsson 2005).

De plus, l'adaptation des forces masticatoires au bol alimentaire est moindre avec des implants : en présence des mécanorécepteurs appropriés, la durée d'appréciation du volume de

l'objet placé entre les dents augmente, ce qui permettrait de déclencher le programme moteur adapté ; en absence de ces mécanorécepteurs, la phase de contact avant incision est significativement plus courte, aucune information supplémentaire ne pouvant être apportée pour aider au positionnement. (Trulsson et al. 2012; Svensson et al. 2013).

Cependant, l'absence de propriocepteurs ne semble pas présenter d'importance dans le cisaillement seul : la rapide augmentation puis diminution de la force est comparable, en termes d'intensité et de temps d'action, chez les patients équipés de dents naturelles et chez les patients équipés de prothèses implanto-portées. Ceci laisse à penser que les mécanorécepteurs ne sont pas nécessaires dans la phase de cisaillement (Trulsson 2005).

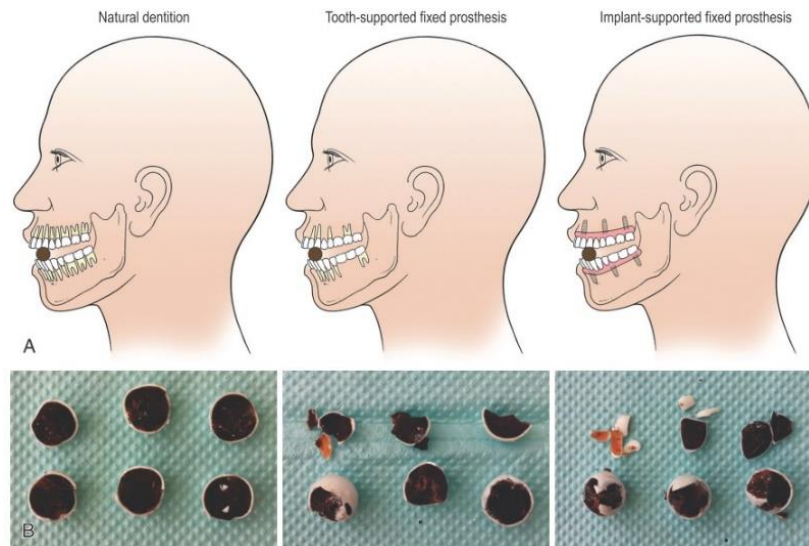


Fig. 20 : Résultats du cisaillement d'un bonbon chocolaté sphérique par des sujets réhabilités par prothèses dento- ou implanto-portées : les sujets devaient couper les chocolats en deux parties égales à l'aide de leurs dents antérieures (Svensson et Trulsson 2016)

D'après une expérience de Gotfredsen et al., (Trulsson et al. 2012) proposent que les récepteurs osseux et les récepteurs de la muqueuse péri-implantaire compensent la perte des récepteurs parodontaux et pulpaire pour la détection de l'intensité des forces, lorsque celles-ci augmentent : ils constatent une faible discrimination pour les dents et les implants lorsque la force est inférieure à 1 N ; puis, entre 1 et 5 N, une bonne discrimination des dents et une faible discrimination des implants ; et au-dessus de 5 N, les implants rattrapent le niveau de discrimination des dents.

Les forces appliquées sur les implants se transmettent au niveau osseux et au travers des points de contact. Plusieurs études montrent que la solidarisation d'implants et la présence de contacts proximaux permettent une meilleure répartition des contraintes. Les dents adjacentes ont donc également un rôle à jouer dans la perception des contraintes appliquées à un implant. (Tiozzi et al. 2011, 2013).

(Trulsson 2005) note une similarité de détection des forces vibratoires entre dent naturelle et implant, alors que le seuil de détection de ce type de force augmente pour une dent anesthésiée. Ce résultat suggère une meilleure transmission des forces via la jonction ostéointégrée que via le ligament vers des récepteurs plus éloignés de la dent.

Les implants ostéointégrés ont une moindre capacité de mécanoperception, de transmission des forces, et d'adaptation aux forces occlusales (Kim et al. 2004). On peut donc s'attendre à ce qu'ils soient plus susceptibles aux surcharges occlusales, et il faudra apporter un soin particulier à la gestion des contraintes exercées sur ces réhabilitations.

3.2 Paramètres à prendre en compte lors de la pose de l'implant

3.2.1 Choix du type d'implant

On sait dorénavant que la surface de l'implant ne doit pas être nécessairement équivalente à la surface de la racine remplacée pour obtenir de bons résultats. L'implant ne doit pas non plus avoir un ancrage uniquement cortical, l'absence de spongieux induisant une vascularisation moindre et une faiblesse de résistance des corticales aux contraintes répétées.

Aujourd'hui, l'utilisation d'implants « courts » est tentante pour éviter des obstacles anatomiques ou dans le cadre d'une résorption osseuse trop importante. (Annibali et al. 2012) ont mené une méta-analyse leur permettant de confirmer que le traitement par implants courts (implants de longueur inférieure à 10 mm) est une alternative valable au traitement par chirurgie osseuse et pose d'implants standards. Le taux de survie est élevé, et comparable aux implants standards. Cependant, très peu d'études portent sur des implants courts antérieurs, ce qui empêche de conclure à ce sujet.

Le rationnel biologique justifiant l'utilisation d'implants courts passe par le fait que les charges sont surtout transmises dans la partie osseuse crestale, la portion apicale étant très peu impliquée (Lum 1991).

La question se pose quant au taux de survie et aux complications biologiques et mécaniques des implants courts, en lien avec une augmentation du rapport couronne/racine. Peu de données sont disponibles à ce sujet. La revue de littérature de (Chamieh et al. 2017) indique qu'aucune donnée ne permet de conclure concernant une différence significative du taux de survie des implants ayant un rapport couronne/racine supérieur ou inférieur à 1, une résorption osseuse ou des complications mécaniques significativement associées à ces implants. On retrouve cependant fréquemment un plus grand nombre de complications mécaniques sur des implants au rapport couronne/racine élevé, notamment dans le secteur antérieur. De plus, une péri-implantite sur un implant court sera plus rapidement compliquée à gérer du fait de la moindre quantité d'os présent initialement.

L'espace mésio-distal plus faible dans le secteur antérieur peut suggérer la mise en place d'implants étroits (de diamètre inférieur à 3,3 mm). Leur utilisation nécessite de l'attention, car ils sont plus susceptibles aux complications mécaniques. Compte tenu de leur diamètre, une perte osseuse cervicale est plus délétère, en augmentant le risque de fracture par augmentation du bras de levier. (Quek et al. 2006; Allum et al. 2008).

Le matériau composant l'implant joue sur la résistance mécanique : un alliage de titane Ti-6Al-4V (TA6V) présente une meilleure résistance à la traction que les différents grades de titane commercialement pur (TiCP) (Allum et al. 2008).

Les implants à connexion interne permettent une meilleure répartition des forces. Une prothèse scellée permet également une meilleure répartition des forces exercées, les couronnes trans-vissées augmentant le stress en cervical, à cause des micromouvements et de la flexibilité liée à la déformation de la vis. (Pellizzer et al. 2011; Tonella et al. 2011).

Les implants à connexion interne présentent une meilleure résistance à la fatigue comparativement aux implants à connexion externe. L'espace qui se crée avec le temps entre l'implant et le pilier est plus faible, et le risque de fracture de la vis de même. (Gil et al. 2014; Coray et al. 2016).

Les piliers en titane ont une meilleure résistance à la fatigue que les piliers en céramique (Coray et al. 2016).

Concernant le choix d'un implant à niveau osseux ou à niveau tissulaire, les taux de survie sont identiques, ainsi que la perte osseuse cervicale moyenne (Vouros et al. 2012; Eser et al. 2013; French et al. 2015). Les contraintes osseuses cervicales sont plus importantes au niveau d'un implant « tissue-level » (Eser et al. 2013). D'un point de vue esthétique, la crainte du praticien vis-à-vis des implants « tissue-level » est la rétraction tissulaire et une exposition de l'implant métallique. De plus, en secteur esthétique, un pilier anatomique permet une meilleure gestion du profil d'émergence de la couronne, ce qui n'est pas permis par la découpe circulaire d'un implant « tissue-level ». (Vouros et al. 2012), au cours de leur méta-analyse, rapportent les données de deux articles divergents concernant la rétraction tissulaire. Il n'existe pas d'étude à ce jour permettant de conclure à une rétraction tissulaire plus importante avec un implant « bone-level » ou « tissue-level ». On considère que les implants au niveau tissulaire évitent une exposition répétée de l'os aux micro-organismes au cours des différentes séances d'essayage du pilier et de la prothèse. Le platform-switching, pour les implants « bone-level », répond à cette intention de protéger le tissu osseux par une plus grande épaisseur de tissus mous.

Le choix de l'implant et de la réhabilitation prothétique pour une réhabilitation antérieure seront un compromis entre orientation optimale et os disponible.

3.2.2 Anatomie du site

La région de la canine maxillaire est la zone la plus favorable à l'implantation, du fait de la quantité de tissu spongieux disponible en palatin. Il faudra cependant éviter les fosses nasales et le sinus maxillaire (Gauthier et Morin 1998). La mise en place d'implants dans le secteur antérieur maxillaire peut être compliquée par l'anatomie osseuse et par le schéma de résorption post-extractionnelle, qui ne laissent souvent qu'une crête atrophiée en position palatine, un espace trop étroit pour la mise en place d'un implant dans de bonnes conditions. Il en résulte une angulation inévitable entre l'axe de l'implant et l'axe de la couronne.

Concernant la zone de la canine mandibulaire, l'épaisseur entre les corticales osseuses est plus fine qu'au niveau incisif, mais reste favorable. Lorsque la résorption osseuse mandibulaire est importante, il faudra faire attention au voisinage du canal dentaire inférieur.

La résorption osseuse dépend de l'anatomie, du métabolisme, des fonctions et de la prothèse. Le résultat final ne peut être prédit : la réponse osseuse dépend de l'individu et de son environnement. (Atwood 1962).

On a vu plus haut que l'interface muqueuse, constituée d'une composante épithéliale et d'une composante conjonctive, garde une épaisseur constante. (Linkevicius et al. 2009) ont constaté que la perte osseuse suivant la pose d'un implant est plus importante lorsque la gencive est fine, ce qui peut indiquer une chirurgie d'augmentation des épaisseurs des gencives fines en prévision d'une pose d'implant. Il existe un débat concernant la nécessité d'implanter en tissu kératinisé et la quantité de tissu kératinisé nécessaire au maintien de la santé des tissus péri-implantaires. Aucun consensus n'apparaît. Les résultats des études sont contradictoires concernant l'impact du tissu kératinisé sur l'indice de plaque, l'inflammation, les récessions, le niveau d'attache et le sondage, le niveau osseux. L'absence de gencive attachée est liée à moins de poches mais à plus de récessions, ainsi qu'à un inconfort lors du brossage, ce qui peut expliquer l'augmentation de l'indice de plaque chez ces patients. Plusieurs études ont montré que le maintien de la santé des tissus péri-implantaires est possible en l'absence de tissu kératinisé, si l'hygiène est optimale. Ainsi, on aura recours à des techniques d'augmentation tissulaire dans les zones d'inflammation chronique, dans les zones de récessions actives, si le patient risque d'avoir des difficultés de brossage, ou encore pour améliorer l'esthétique. Ces chirurgies sont possibles également après l'implantation. (Greenstein et Cavallaro 2011; Chiu et al. 2015; Rocuzzo et al. 2016; Souza et al. 2016).

3.2.3 Analyse pré-chirurgicale

Pour obtenir un effet esthétique final, il est essentiel que, d'une part, le chirurgien comprenne les difficultés de la reconstruction prothétique, et que, d'autre part, le prothésiste comprenne les aspects chirurgicaux de la pose implantaire. Ces difficultés doivent être partagées avec le patient précocement dans la planification du traitement, afin qu'il soit préparé à

l'individualité de sa situation, et qu'il soit guidé à envisager des procédures additionnelles pour obtenir des résultats optimaux (Perri 2011).

Afin de communiquer au chirurgien l'emplacement idéal pour la reconstruction prothétique, il faudra passer par un guide chirurgical adapté, utilisé préalablement comme guide radiologique au cours de l'acquisition d'une imagerie tridimensionnelle. Cet examen radiographique permet au chirurgien de prévoir les reconstructions osseuses ou gingivales nécessaires pour obtenir le profil d'émergence désiré, ainsi que de visualiser les limites chirurgicales dans certains cas. D'après les *Recommandations de bonne pratique* (Simonet et al. 2015), l'imagerie 3D n'est pas obligatoire dans les situations où le volume osseux et les éléments anatomiques remarquables peuvent être évalués par d'autres examens. On se contentera dans ce cas d'examen 2D lorsqu'une épaisseur osseuse suffisante a pu être mise en évidence par l'examen clinique. Il faut garder en tête le premier principe de radioprotection (art. R. 1333- 56 à R. 1333-58 du CSP) : la justification de l'examen prescrit, qui doit être le moins irradiant possible (Code de la Santé Publique 2013).

L'utilisation d'un guide chirurgical informatisé, outil en cours de développement, n'est pas aujourd'hui une garantie de précision absolue. Son utilisation constitue une aide pour associer un axe de pose de l'implant en accord avec un projet prothétique final, mais le premier impératif pour poser l'implant reste un support osseux suffisant (Simonet et al. 2015).

3.2.4 Conséquences d'un axe angulé de l'implant

Les taux de succès des implants à pilier axial et des implants à pilier angulé sont comparables (Ata-Ali et al. 2012). L'angulation n'est pas corrélée à une résorption osseuse plus importante (Tabrizi et al. 2013). Une application de la force occlusale qui n'est pas dans l'axe de l'implant entraîne un risque supérieur de fracture de l'implant. Il est possible d'augmenter la résilience aux forces appliquées en réduisant la magnitude de la force, ou en augmentant la surface de contact os-implant, en choisissant un implant de diamètre plus important, avec un design implantaire permettant une surface de contact plus importante, en ajoutant un implant supplémentaire, ou en solidarissant plusieurs implants. On peut également procéder à des chirurgies osseuses afin d'optimiser l'axe de pose de l'implant. (Misch 2015; Verma et al. 2015).

(Saab et al. 2007) ont effectué une étude en éléments finis en deux dimensions, en représentant un os de type 3 selon la classification de Lekholm et Zarb (corticale fine, médullaire de bonne qualité) (fig. 21). Ils ont constaté que, pour des implants avec pilier droit ou angulé, au cours de l'application d'une force à 18° selon le grand axe de l'implant, la zone de plus forte contrainte se situe au niveau de l'interface implant-os à la dernière micro-spire (coronaire) en direction palatine. Ils ont également noté que la contrainte était plus élevée de 15 % lorsque le pilier était droit que lorsque le pilier était angulé. Toutefois, étant en 2D, il n'y a pas de représentation de dissipation des forces latéralement, ce qui peut fausser les valeurs obtenues. De plus, une ostéo-intégration de 100 % de la surface implantaire a été considérée, ce qui n'est jamais le cas cliniquement. De cette étude nous pouvons tirer, non qu'il soit mieux d'utiliser un pilier angulé qu'un pilier droit, mais qu'au moins l'un n'est pas plus nocif que l'autre, selon la direction et le point d'application des forces.

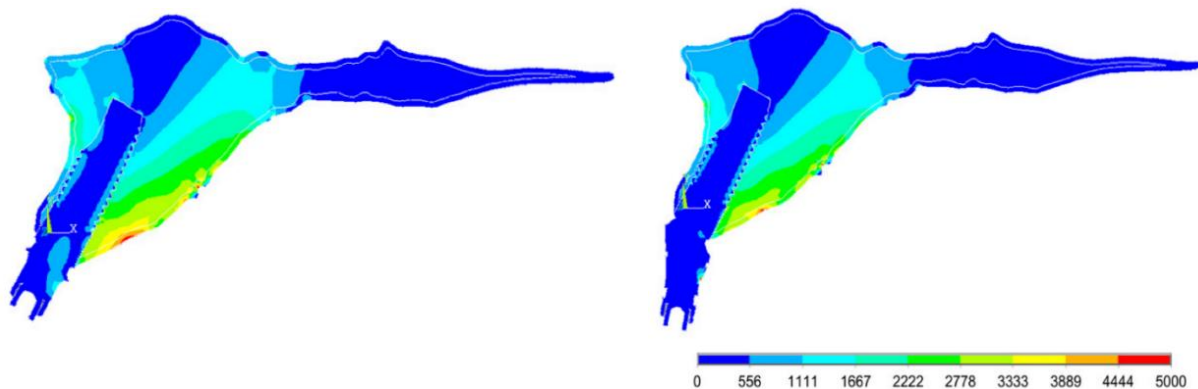


Fig. 21 : Distribution des contraintes sur l'os maxillaire avec un pilier droit et un pilier angulé à 20° lors de l'application d'une force orientée à 18° (Saab et al. 2007)

De leur côté, (Martini et al. 2012) ont observé à travers une étude en éléments finis 3D une contrainte osseuse plus importante pour les implants à pilier droit par rapport aux implants à pilier angulé, lorsque la direction d'application de la force est angulée à 15° par rapport au grand axe de l'implant, mais une contrainte osseuse plus importante pour les implants à pilier angulé lorsque la direction de la force appliquée est axiale.

Cependant, (Pellizzer et al. 2011) ont observé, à l'aide d'une étude de photoélasticimétrie et dans le cas d'implants à connexion externe, que les contraintes transmises augmentent avec

l'angulation de l'axe de l'implant et avec l'application de forces latérales. (Misch 2015) note également une augmentation de la contrainte osseuse avec l'angulation de l'axe de l'implant : un implant angulé à 15° présente une contrainte osseuse 25 % plus importante par rapport à une contrainte axiale, et un implant angulé à 30° entraîne une augmentation de la contrainte osseuse de 50 %. (Tabrizi et al. 2013) indiquent que les études in vitro ont montré un stress plus élevé autour d'implants à pilier angulé, mais soulignent que les études cliniques n'ont pas mis en évidence d'augmentation de la résorption osseuse autour des implants d'axe angulé.

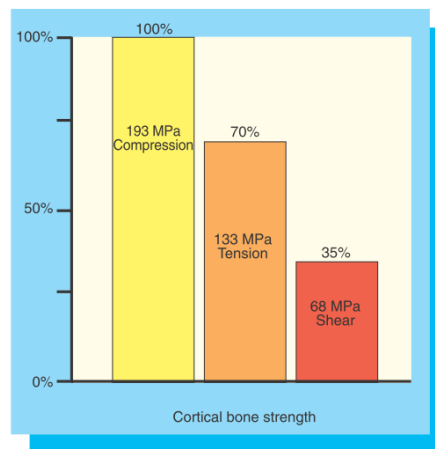


Fig. 22 : Résistance osseuse avant fracture selon le type de force appliquée à l'os (Misch 2015)

Les données concernant la génération de contraintes osseuses sont issues d'études expérimentales et non cliniques, et présentent des résultats contradictoires. Cependant, les études cliniques ne montrent pas de perte osseuse plus importante pour les implants à pilier angulé que pour les implants à pilier droit. Les contraintes osseuses résultantes des forces appliquées dépendent probablement de l'environnement osseux de l'implant, et surtout de la direction des forces appliquées. Les études expérimentales ne permettent pas de prendre en compte l'ensemble des forces auxquelles sont soumises les dents et les implants.

3.3 Gestion de l'esthétique lors de la pose de l'implant

3.3.1 Projet esthétique

En secteur esthétique, la difficulté est de définir le projet prothétique accordant esthétique et fonction. Le projet prothétique permet de (Noharet et Viennot 2014) :

- prévisualiser le résultat pour intégrer la dent à son ensemble ;
- valider l'indication implantaire ;
- indiquer des thérapeutiques d'aménagement tissulaire.

Le projet prothétique passe par des moulages, sur lesquels il sera simulé de manière tangible (wax-up, set-up) ou virtuelle. Les outils numériques (notamment les photographies) aident à la réflexion et à la gestion du cas. Le projet est ensuite transféré sur l'examen tridimensionnel prescrit, sous forme de guide radiologique. Il s'agit ensuite de choisir un diamètre implantaire correspondant aux données de l'imagerie, en accord avec le projet prothétique. Le diamètre implantaire est en lien direct avec le profil d'émergence de la future dent prothétique (Noharet et Viennot 2014). Le risque d'échec esthétique est plus important lorsqu'un guide chirurgical n'est pas utilisé. Cependant, il est possible que le projet esthétique soit incompatible avec le volume osseux. Les nouveaux outils virtuels permettent de combiner esthétique et disponibilité osseuse. (Fuentelba et Jofré 2015).

3.3.2 Gestion du volume osseux

Après une extraction, la quantité de perte osseuse varie selon les sujets et selon la position préalable de la racine dans l'os. La résorption est plus importante en vestibulaire qu'en lingual, et en postérieur qu'en antérieur. Les variations dimensionnelles se produisent surtout dans les 2 à 3 premiers mois suivant l'extraction. (Colombier 2014).

Pour limiter les résorptions post-extractionnelles de tissus durs et mous, il existe différentes modalités de traitement chirurgical (George et Dhir 2015) :

- préservation de crête ;
- préservation alvéolaire ;
- implantation immédiate ;
- extrusion orthodontique avant extraction.

(George et Dhir 2015) affirment qu'un lambeau de pleine épaisseur entraîne une résorption osseuse inévitable. Ils s'appuient sur les travaux de (Cardaropoli et al. 2006), qui enregistrent une perte moyenne de 1 mm en vestibulaire et en lingual d'un implant un an après la pose (étude sur 11 implants). Il faudra prendre en compte cet élément dans l'objectif esthétique final, notamment lors de la gestion des papilles, dont la hauteur dépend de la distance entre la crête osseuse et le point de contact interdentaire.

L'os entourant la dent adjacente est très important, il faut que l'implant ait un diamètre suffisamment faible pour éviter de porter atteinte à sa vitalité. L'objectif est de planifier un espacement supérieur à 1,5 mm entre l'implant et les dents adjacentes. En-deçà, l'os péri-dentaire va se résorber (Grunder et al. 2005; Perri 2011). Entre 2 implants, la distance minimale doit être de 3 mm, afin de conserver la hauteur d'os inter-implantaire (Tarnow et al. 2000). De même, l'étude de (Spray et al. 2000) laisse entrevoir l'existence d'une « épaisseur critique » de 2 mm du mur vestibulaire, en-dessous de laquelle le praticien doit s'attendre à une perte osseuse verticale plus importante. Cette épaisseur est rarement retrouvée et (Grunder et al. 2005) conseillent de la recréer chirurgicalement en cas de demande esthétique.

Dans le sens mésio-distal, il faudra prévoir le positionnement de l'implant afin que le centre de l'implant se trouve au niveau du zénith de la couronne. Dans le sens apico-coronaire, il faudra trouver le bon compromis : trop d'enfoncement induit une perte osseuse supplémentaire et donc une difficulté pour la reconstruction papillaire, tandis qu'un enfoncement insuffisant risque une visibilité de l'implant au travers de la muqueuse et une difficulté de réalisation de la morphologie coronaire. Un positionnement à 3 mm de la future gencive marginale souhaitée est recommandé aujourd'hui. Dans le sens vestibulo-lingual, l'attention doit être prêtée au mur vestibulaire et au profil d'émergence. Dans le cas de tissus péri-implantaires fins, une position plus palatine peut

limiter l'aspect gris par transparence de la muqueuse. (Noharet et Viennot 2014; Fuentealba et Jofré 2015).

3.3.3 Gestion des tissus mous

Il faut prêter attention au biotype gingival dans le plan de traitement : un biotype fin et festonné est plus souvent associé à des récessions gingivales et est donc moins favorable à une réhabilitation esthétique (Fuentealba et Jofré 2015).

Pour travailler chirurgicalement les tissus mous en cours de pose ou après la pose de l'implant, on peut recourir à (George et Dhir 2015) :

- différents types de lambeaux et de techniques de suture ;
- des greffes de muqueuse kératinisée ;
- des augmentations de l'épaisseur gingivale.

(Pecora et al. 2009) montrent au cours d'un essai comparatif prospectif sur 3 ans, comptant 15 patients et comparant 20 couples d'implants, qu'avec un implant dont le col présente des micro-rainures usinées par un laser, la perte osseuse est moindre (0,59 mm sur 3 ans). Les auteurs émettent l'hypothèse d'une réduction du stress osseux au niveau crestal par la modification de la surface de l'implant et la formation d'une attache de tissus mous de qualité.

3.3.4 Temporisation

Il existe différentes techniques de temporisation esthétique avant et après la pose d'un implant. La prothèse de temporisation peut servir de référence pour la conception du guide chirurgical. Après la pose de l'implant, la prothèse ne doit pas être compressive pour ne pas interférer avec la cicatrisation osseuse. (Leclercq et al. 2008; Viennot et al. 2008).

Il peut s'agir d'un appareil amovible ou d'un bridge collé (Viennot et al. 2008).

On peut implanter directement après extraction. La technique d'extraction-implantation immédiate nécessite une grande technicité. Plusieurs prérequis sont exigés : un mur vestibulaire

de 1 mm d'épaisseur minimum, une bonne stabilité primaire, et un biotype gingival épais. Selon la qualité osseuse et la stabilité primaire obtenue, on pourra temporiser avec une prothèse amovible ou un bridge collé, ou bien effectuer une mise en esthétique immédiate. Ceci consiste en la mise en place d'une prothèse transitoire trans-vissée en résine, sans contacts occlusaux, sur laquelle le profil d'émergence et la forme de la couronne peuvent être facilement travaillés pour optimiser les tissus mous, l'esthétique, et la phonation. (Leclercq et al. 2008; Clément et al. 2014).

La technique d'extraction-implantation-mise en esthétique immédiate permet une bonne gestion de l'esthétique et un maintien des tissus mous. Si l'implantation immédiate n'est pas applicable, on effectuera une implantation différée. Une implantation précoce ou conventionnelle sont comparables en termes de réponse clinique, d'apparence des tissus et de satisfaction du patient. Les trois techniques obtiennent de bons résultats esthétiques. Aucune étude à ce jour ne montre la supériorité de l'une d'entre elles. Une technique « flapless » en cas d'implantation conventionnelle peut conduire à de meilleurs résultats esthétiques sur le court-terme, sans avantage sur le long-terme. (Fuentelba et Jofré 2015).

4. Fonctions de la canine naturelle et possibilités de la canine supra-implantaire

Alors que les groupes incisivo-canins se situent dans un plan plutôt parallèle au plan frontal et que les groupes cuspidés s'orientent dans un plan plutôt parallèle au plan sagittal, les canines se positionnent au changement d'orientation des arcades dentaires. Pour de nombreux auteurs, leur rôle fonctionnel spécifique est fondamental dans la cinématique de l'appareil manducateur.

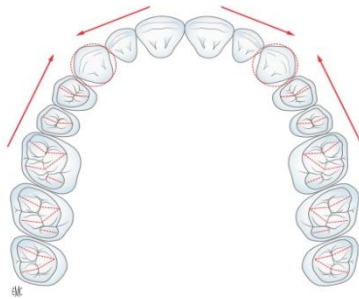


Fig. 23 : Représentation schématique de l'arcade maxillaire : les canines se situent aux tournants de l'arcade (Romerowski et Bresson 2014)

Leur rôle fonctionnel est encore débattu, mais leur importance esthétique n'est pas à démontrer. La difficulté de la réhabilitation implantaire d'une canine passe par sa remise en fonction aussi bien mécanique qu'esthétique.

4.1 Fonctions occlusales

(Yuan et Sukotjo 2013) indiquaient une absence de consensus concernant le réglage de l'occlusion des prothèses supra-implantaires : en 2013, la plupart des données cliniques prêtaient à controverse.

Le système proprioceptif occupe une place clé dans la genèse des différentes théories occlusales. Il donne au système neuromusculaire les informations spatiales concernant le positionnement de l'arcade dentaire mandibulaire. Il permet de contrôler les forces musculaires pour limiter les sollicitations mécaniques des dents (en termes d'intensité et de temps d'application de pressions), ceci afin d'assurer la conservation des structures. (Orthlieb et al. 2013).

La face linguale de la canine maxillaire et la pointe cuspidienne de la canine mandibulaire se prêtent aux fonctions occlusales.

4.1.1 Calage mandibulaire

4.1.1.1 Intérêt du calage

La déglutition nécessite une stabilité de la mandibule sur le maxillaire pour permettre la contraction des muscles pharyngiens. Elle a lieu entre 1500 et 2000 fois par 24 heures. Cette stabilité passe par l'intercuspidie maximale, qui permet aussi le serrement. L'occlusion d'intercuspidie maximale est la position d'occlusion remarquable lors de laquelle on retrouve le plus grand nombre de contacts inter-arcades. Le calage occlusal se traduit par la stabilité inter-arcade et intra-arcade. (Orthlieb 2010; Romerowski et Bresson 2014).

Concernant les relations inter-arcades, le calage de la mandibule sur l'arcade maxillaire est assuré par la concordance des deux arcades. L'établissement de verrous d'occlusion dans les secteurs postérieurs (relations cuspidie-fosse) participe à la stabilité sagittale (opposition des pans mésiaux et distaux) et transversale (opposition des pans vestibulaires et linguaux). Les canines maxillaires et mandibulaires, à l'angle de l'arcade, participent au calage transversal par l'opposition d'un pan lingual maxillaire et d'un pan vestibulaire mandibulaire. Les canines maxillaires opposent également un pan distal au pan mésial des premières prémolaires mandibulaires. (Orthlieb et al. 2013; Romerowski et Bresson 2014).

(Mariani et al. 2008) insistent sur la nécessité de contacts antérieurs lors de l'occlusion en intercuspidie, pointant la sensation de confort et d'équilibre qui en résulte. Certains cliniciens pensent que le contact entre les canines produit un confort occlusal important et limite les micromouvements mandibulaires et les contractions musculaires de recherche d'une stabilité occlusale. Une étude clinique comparant EMG et sensations subjectives avec et sans contact inter-canin serait intéressante.

Features of occlusal stability (Dentate)	
1.	Acceptable occlusal interface
a.	Uniform bilateral and anteroposterior occlusal contacts in MI
b.	Absence of occlusal trauma, which may be indicated by:
i.	Pain
ii.	Widened periodontal membrane and increased mobility
iii.	Root resorption, cementum, and alveolar bone changes
iv.	Pulpitis
v.	Fractures
c.	Absence of tooth surface loss (other than age-appropriate wear)
d.	Absence of nonaxial loading or tooth migration
e.	Absence of anterior and posterior occlusal plane discrepancies
2.	Acceptable OVD
3.	Acceptable MI position (MIP) and centric occlusion CO
a.	Less than 2 mm of CO with intact proprioception
b.	Preferably MIP occurs at CO
4.	Acceptable AG or group function (GF)
5.	Absence of posterior balancing interferences
6.	Absence of muscle disorders
7.	Absence of TMJ disorders

Tableau 8 : Critères de stabilité occlusale inter-arcade (Wiens et Priebe 2014)

La continuité intra-arcade est quant à elle dynamique, assurée par la continuité des contacts interdentaires proximaux (fig. 24). Le point de contact inter-proximal correspond à une articulation semi-mobile permettant un amortissement des forces appliquées en coordination avec les tissus parodontaux. Anthony (cité par Gaspard) a créé le terme de synodontose (Orthlieb et al. 2013).

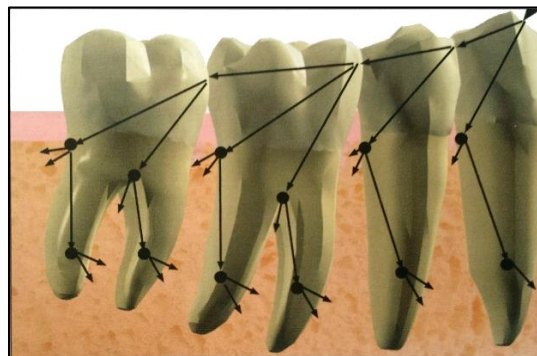


Fig. 24 : Représentation schématique de la transmission des forces par le point de contact (Tardivo 2015)

4.1.1.2 Calage et prothèse implanto-portée en place de canine

Concernant la stabilité inter-arcade, une prothèse supra-implantaire en forme de canine pourra remplir la fonction de calage. Une prothèse remplaçant une canine maxillaire devrait présenter une face palatine séparée en deux pans, respectant l'anatomie canine développée dans la partie 2 de cet exposé, le pan mésial entrant en contact avec le pan distal de la canine mandibulaire, et le pan distal entrant en contact avec le pan mésial de la première prémolaire mandibulaire. Une prothèse remplaçant une canine mandibulaire doit entrer en contact avec l'incisive et la canine maxillaire (dans un cadre de classe 1 d'Angle canine).

Concernant la stabilité intra-arcade, la prothèse supra-implantaire va pouvoir rétablir la continuité des points de contacts. Cependant, la dynamique de la continuité sera perdue, l'implant étant ankylosé. Il existe tout de même une dissipation de la force verticale par l'implant dans l'os spongieux et au niveau des points de contact. La solidarisation d'implants et la présence de contacts proximaux permettent une meilleure répartition des contraintes. (Tiozzi et al. 2011, 2013).

Notons bien qu'en raison de l'absence de desmodonte et donc en l'absence de mobilité axiale associée, aucun contact occlusal fort ne doit être retrouvé avec la prothèse supra-implantaire. Des contacts légers doivent être présents, pour empêcher la tendance naturelle des dents antagonistes à s'égresser en absence de calage. Ces contacts doivent s'intégrer dans l'ensemble des contacts présents en occlusion appuyée d'intercuspidie maximale sans créer d'interférence. On pourra rechercher un contact le plus cervical possible en intercuspidie maximale, afin de limiter le bras de levier.

Ces précautions sont indispensables à la réussite du traitement implantaire. Un contact unique et trop fort sur la prothèse implanto-portée risque de créer des contraintes au niveau de la jonction avec l'os et des pertes osseuses en cuvette autour de l'implant, bien qu'il n'existe aucune étude apportant une preuve définitive dans ce sens. L'excès de contraintes semble cependant être un facteur d'aggravation de la résorption en présence de plaque dentaire.

Il serait intéressant de s'interroger sur la relation entre contact inter-canin et confort du patient par une limitation de la mobilité transversale de la mandibule.

4.1.2 Centrage mandibulaire

4.1.2.1 Définition du centrage

L'occlusion centrée correspond à l'occlusion des dents lorsque la mandibule est en position de relation centrée. Historiquement, la position de relation centrée a été considérée comme étant la situation condylienne de référence la plus haute, réalisant une coaptation bilatérale condylo-disco-temporale, simultanée et transversalement stabilisée, suggérée et obtenue par un contrôle non forcé, réitérative dans un temps donné et pour une posture corporelle donnée ; cette position pouvant être enregistrée à partir d'un mouvement de rotation mandibulaire sans contact dento-dentaire (Archien et al. 2004). En 2016, le Collège National d'Occlusodontologie a modifié cette définition : la relation centrée est désormais une réalité anatomo-fonctionnelle, définie par la possibilité du mouvement axial terminal. Celui-ci correspond à une rotation, dans un mouvement d'abaissement-élévation, d'une amplitude d'environ 15 mm au niveau incisif. La définition n'est plus focalisée sur le disque, mais sur la stabilité reproductible des condyles. Cette position doit être physiologique. (Orthlieb et al. 2017).

Le centrage correspond au différentiel entre occlusion d'intercuspidie maximale et occlusion de relation centrée. Cliniquement, ce différentiel ne doit pas être appréciable dans le sens transversal, et il est généralement inférieur à 1 mm dans le sens sagittal. Dans ce cas, la mandibule est dans une position « orthopédiquement stable », c'est-à-dire que, en condition de charge, les articulations temporo-mandibulaires peuvent absorber les contraintes sans « pincement articulaire », et les muscles sont sollicités dans des conditions synergiques optimales (Orthlieb 2010).

4.1.2.2 Centrage et prothèse implanto-portée en place de canine

La prothèse supra-implantaire en place de canine devra assurer la stabilité transversale et sagittale. Cela passe pour la canine maxillaire par un contact avec la canine et la première prémolaire mandibulaires, et pour la canine mandibulaire avec l'incisive latérale et la canine maxillaires.

4.1.3 Cinématique mandibulaire

Pour certains auteurs, la canine naturelle joue un rôle important dans la cinématique mandibulaire en raison de son innervation desmodontale particulière. En effet, la sollicitation de la canine selon un axe oblique défavorable est contrebalancée par une forte implantation radiculaire pour la canine maxillaire, et par la continuité d'arcade par les biais des points de contact pour la canine mandibulaire (Romerowski et Bresson 2014). Ces considérations appuient la théorie d'une implication de la canine dans des concepts de protection des secteurs cuspidés.

Certains concepts de guidage actuels proposent l'existence d'un cône d'accès vers l'intercuspidie par les surfaces de guidage, ce qui faciliterait la coordination neuromusculaire lors de la mastication.

(Picq 2010) met quant à lui en avant l'apparition tardive de la dent, alors que le fonctionnement manducateur est déjà en place. La canine s'adapte au fonctionnement. Elle n'y est donc pas essentielle.

Ainsi, le rôle de la canine dans la cinématique mandibulaire est sujet à débat. Il reste intéressant d'étudier les caractéristiques des schémas occlusaux actuellement proposés pour la réhabilitation prothétique fonctionnelle. Un des buts du schéma occlusal est de maintenir la charge occlusale dans les limites physiologiques et biomécaniques de chaque patient (Misch 2015).

4.1.3.1 *Guide vers l'avant : protrusion*

Sur les crêtes proximales des incisives maxillaires, et la crête distale des canines maxillaires, la mandibule est guidée en arrière lors de la fermeture mandibulaire (Orthlieb et al. 2013).

(Orthlieb 2010) assimile la fonction de guidage au mode de fonctionnement de « la canne blanche de l'aveugle », par contacts furtifs et engrammation tactile ponctuelle d'un espace de déplacement libre de tout contact. L'information est acquise d'autant plus facilement que les données tactiles sont précises, et le recrutement musculaire en est d'autant facilité. Les contacts

doivent donc être ponctuels ou linéaires, répétitifs, toujours identiques, intéressants une ou deux dents antérieures (plus sensibles), et sur une zone inclinée (une pente de guidage).

L'angle de guidage antérieur doit être en accord avec l'enveloppe des fonctions. Un angle trop ouvert interfère avec la fermeture des lèvres et peut entraîner des problèmes phonétiques ou une sensation inconfortable de dents trop longues ou trop épaisses, ainsi qu'une apparence de dents trop larges ou trop en avant qui nuisent à l'esthétique. Un angle trop fermé peut entraîner une usure excessive des bords libres mandibulaires et des faces linguales maxillaires antérieurs, des mobilités dentaires ou des fractures des restaurations. (Dawson 2007).

4.1.3.2 Fonction et protection canine

La protection canine correspond à la prise en charge par une canine maxillaire du seul contact dento-dentaire au cours d'un mouvement de latérorusion (fig. 25) (Barale et al. 2001).

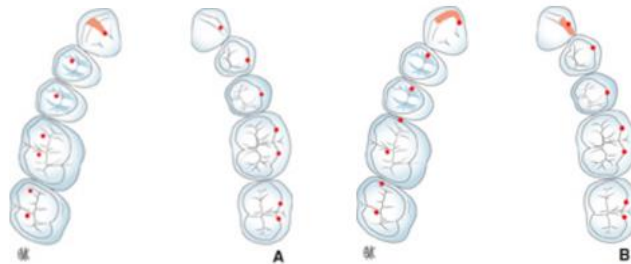


Fig. 25 : Contacts inter-arcade en fonction canine (Romerowski et Bresson 2014)

D'Amico en 1958, cité par (Alexander 1967), semble être le premier à avoir mis en exergue le rôle de la canine maxillaire dans la détermination des mouvements latéraux et protrusifs de la mandibule (lorsque la canine maxillaire est en classe 1 d'Angle). Toujours d'après (Alexander 1967), pour D'Amico, la canine présente des récepteurs proprioceptifs beaucoup plus sensibles que les autres dents, donnant l'influx de contraction aux muscles masticateurs, en passant par le système nerveux central, ce qui permet de prévenir un traumatisme occlusal sur cette dent. On accorde à D'Amico la genèse de la théorie de la fonction canine, théorie aujourd'hui controversée et dont l'efficacité est comparée à celle de la fonction dite de groupe.

La fonction canine correspond au guidage par la canine du retour en intercuspidie maximale au cours de la mastication. La protection canine correspond au désengrènement postérieur via le glissement sur la canine lors de mouvements excentrés.

Pour les gnathologistes, le concept de fonction canine se base sur les propriétés de la canine, qui semblent indiquer un rôle précis de cette dent dans le guidage de la mandibule. L'importante hauteur coronaire de la canine, sa forte implantation osseuse, et ses capacités proprioceptives font penser que la canine est l'élément principal du mouvement mandibulaire terminal d'intercuspidation : le premier contact dento-dentaire apparaîtrait sur sa face linguale et ses propriocepteurs desmodontaux enverraient au système nerveux central les informations permettant d'organiser l'activité musculaire pour arriver à l'intercuspidation.

Le concept de fonction canine permet de construire simplement des prothèses fonctionnelles en se sécurisant par la présence des récepteurs desmodontaux de la canine permettant un contrôle neuromusculaire (Romerowski et Bresson 2014). Dans cette conception, on se contentera d'un contact canin sur articulateur, c'est-à-dire que la canine sera la seule dent en contact dans les mouvements tests de latéralité. Cela correspond à une désocclusion immédiate, à une protection canine des secteurs postérieurs dans les mouvements de latéralité.

En 1967, (Alexander 1967) affirmait la non viabilité d'une canine maxillaire seule supportrice des forces dans les mouvements excentrés, en s'appuyant sur l'exemple clinique d'une perte de support parodontal associée. Il remettait en cause cette théorie sans toutefois apporter de données prouvées confirmant son assertion.

La fonction canine est plus souvent observée chez les patients jeunes : en effet la canine est encore aiguisée et présente un plan de guidage très incliné, entraînant une désocclusion postérieure plus rapide. Ce schéma occlusal est retrouvé chez 60 à 70 % des adolescents et adultes jeunes, contre environ 18 % des patients âgés. Il est également présent plus souvent chez les patients en classe II d'Angle, puis en classe I. (Abduo et al. 2013).

Plusieurs situations cliniques limitent l'indication d'une réhabilitation en fonction canine, entre autres une musculature développée induisant des forces de mastication importantes, un bruxisme horizontal, et une fragilité du support parodontal des canines (Casteyde 2008).

4.1.3.3 Protection de groupe

Dès la parution du livre de (D'Amico 1958), la théorie de la fonction canine a été soumise à débat, notamment par les partisans de l'occlusion balancée, qui était la théorie jusqu'alors appliquée. (Alexander 1963) indique que la canine est soumise aux mêmes risques parodontaux que toute autre dent, et ne devrait pas être seule à supporter les forces occlusales. Les défenseurs du principe de la fonction de groupe mettent en avant que la canine n'est pas forcément la dent la plus résistante (comparativement notamment aux molaires pluriradiculées), ni celle qui reste le plus longtemps sur arcade, et que sa proprioception n'est pas nécessairement la plus développée (Rinchuse et al. 2007). La fonction de groupe, à mi-chemin entre fonction canine et occlusion balancée, est aujourd'hui le deuxième concept prédominant dans les théories occlusales.

La protection de groupe correspond à la prise en charge par plusieurs dents maxillaires des contacts dento-dentaires au cours d'un mouvement de latérotusion (fig. 26) (Barale et al. 2001).

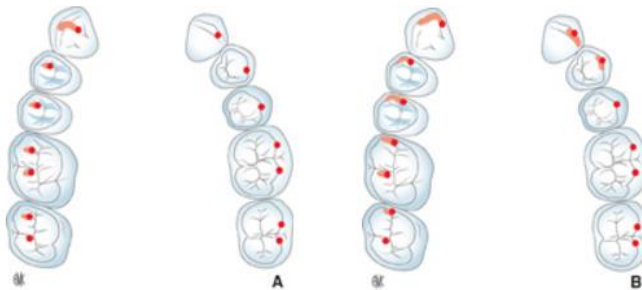


Fig. 26 : *Contacts inter-arcade en fonction de groupe (Romerowski et Bresson 2014)*

Dans ce concept, la canine est accompagnée de dents postérieures du même côté en contacts glissants dans le mouvement de latéralité. Les contacts glissants impliquent les versants vestibulaires des cuspidés vestibulaires mandibulaires et les versants centraux des cuspidés vestibulaires maxillaires. Il existe une notion de timing, par l'apparition successive des contacts glissants postérieurs au cours du mouvement. Le contact sur la canine du côté travaillant doit être continu. Il ne doit en aucun cas exister de contacts du côté non travaillant, et tout contact entraînant une désocclusion canine est considéré comme un contact déflecteur ou comme une interférence.

La fonction de groupe est plus généralement retrouvée chez des patients plus âgés, lorsque le temps a usé la canine et entraîné l'apparition de contacts sur les dents postérieures. Elle est présente chez environ 15 % des adolescents, mais est observée chez environ 68 % des personnes âgées. On la trouve plus fréquemment chez les patients en classe III d'Angle. (Abduo et al. 2013).

4.1.3.4 Occlusion en implantologie

Misch et Bidez proposent l'occlusion de protection implantaire (IPO : Implant-Protected Occlusion), aussi appelée occlusion linguale positionnée médialement, en prenant en compte les directions de résorption osseuse maxillaires et mandibulaires (Misch 2015).

Le concept d'occlusion de protection implantaire correspond à un schéma occlusal développé spécialement pour les restaurations prothétiques supra-implantaires, qui instaure un environnement réduisant les complications biomécaniques et améliorant la longévité clinique des implants et des prothèses. Le rationnel biomécanique de ce concept a été publié d'après des études biomécaniques, et des évaluations cliniques sur le long terme. Il est basé sur des conceptions prothétiques basiques, des principes de biomécanique de l'os, et des analyses en éléments finis, dans le but de réduire les charges occlusales nocives et d'établir une philosophie occlusale défendable. En effet, une surcharge implantaire peut induire des dévissages, des fractures de vis, des fractures du matériau esthétique, des fractures de la prothèse, des pertes osseuses, des fractures de l'implant et des pertes d'implant. (Kim et al. 2004).

L'objectif de ce schéma occlusal est de maintenir la charge occlusale transférée au système implantaire dans les limites physiologiques et biomécaniques de chaque patient. Ces limites diffèrent pour chaque patient et pour chaque restauration : les forces générées par le patient sont sous l'influence des parafonctions, des dynamiques masticatoires, de la position des implants, de la forme de l'arcade, des hauteurs coronaires... Le plan de traitement peut être très variable en fonction de ces paramètres. L'implantologiste doit répartir ces forces au mieux en jouant sur la position des implants, leur nombre et leur forme, en augmentant la densité osseuse par une mise en charge progressive si nécessaire, en choisissant le schéma occlusal approprié, en utilisant des éléments de diminution des contraintes (tableau 9). (Misch 2015).

Ce concept peut être appliqué dans des cas d'édentement partiel ou complet. Il nécessite des contrôles réguliers afin de vérifier l'absence d'interférences.

Implant-Protective Occlusion
<ul style="list-style-type: none">• No premature occlusal contacts or interferences• Mutually protected articulation• Implant body angle to occlusal load• Cusp angle of crowns (cuspal inclination)• Cantilever or offset loads• Crown height (vertical offset)• Implant crown contour• Occlusal contact positions• Timing of occlusal contacts• Protect the weakest component

Tableau 9 : Paramètres de l'occlusion de protection implantaire (Misch 2015)

Avant tout traitement implantaire, il est important d'évaluer la nécessité de corrections occlusales, en fonction de pathologies des articulations temporo-mandibulaires, de sensibilités, de mobilités, d'usures, de fractures dentaires, d'abfractions, de fractures de céramique (Misch 2015).

Il est nécessaire de ne pas créer de contact prématuré ni d'interférence. La surface d'un tel contact est faible, ce qui augmente l'amplitude du stress appliqué et transmis à l'os. De plus, ces contacts étant généralement présents sur un plan incliné, la composante horizontale de la force augmente, ainsi que le stress sur l'ensemble du système implantaire. D'après (Misch 2015), plusieurs travaux ont montré des échecs implantaires au cours d'études expérimentales chez le singe lorsqu'une interférence était présente, cet échec se traduisant par de larges défauts osseux autour de l'implant. Un contact prématuré pourrait se traduire par un risque plus important de dévissage, de fracture de la porcelaine, de perte osseuse crestale, bien qu'aucune étude à haut niveau de preuve ne confirme ces données. Il faudra donc être particulièrement attentif à la différence de dépressibilité entre dents et implants lors de l'ajustement occlusal. La mobilité axiale d'une dent est de 28 μm , celle d'un implant est de 5 μm : on peut alors estimer que deux dents antagonistes ont une mobilité axiale globale de 56 μm , une dent face à un implant, de 33 μm , et deux implants, de seulement 10 μm (Misch 2015). Il faudra donc faire attention à intégrer la canine dans un schéma occlusal équilibré sans créer de suroclusion (prématurité) en fonction de l'antagoniste, et sans créer de sur-guidage (interférence).

Les contraintes osseuses cervicales augmentent avec l'angulation de l'implant, ainsi que les risques de dévissage et de perte osseuse crestale. D'après (Weinberg et Kruger 1995), chaque inclinaison de 10° supplémentaire entraîne une augmentation de 30 % des contraintes sur l'implant et la prothèse (fig. 27). Or, au niveau antérieur maxillaire, l'implant doit souvent être mis en place de manière angulée par rapport à la direction d'application des forces. L'inclinaison de la face palatine de la prothèse joue aussi un rôle dans les contraintes reçues. (Misch 2015) recommande donc une pente incisive la plus plate possible, mais plus angulée que l'éminence articulaire (entre 20 et 22°), pour permettre une désocclusion postérieure ; il préconise un guide antérieur de 23 à 25°. On gardera à l'esprit qu'il ne s'appuie pas sur des données prouvées mais uniquement sur la logique de sa réflexion.

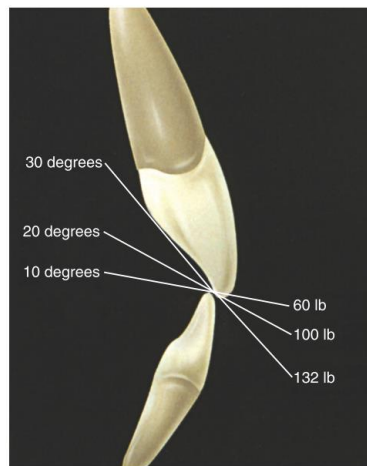


Fig. 27 : Représentation de la relation entre inclinaison de la pente incisive et augmentation des contraintes appliquées (Misch 2015)

L'intensité des contraintes au cours du guidage augmente également avec la hauteur de couronne située au-delà du point d'occlusion en intercuspédie maximale (surplomb vertical), par bras de levier. Un recouvrement idéal de 5 mm a été rapporté en denture naturelle. Pour l'occlusion de protection implantaire, (Misch 2015) recommande un recouvrement réduit à 4 mm ou moins pour limiter l'effet de levier tout en permettant la désocclusion postérieure. Il faudra garder cet élément à l'esprit au cours de la réflexion prothétique et esthétique.

Pour le remplacement d'une canine, (Misch 2015) recommande donc :

- aucun contact sur la canine en excursion controlatérale ;
- aucun contact en protrusion dans l'idéal, mais si le contact est inévitable, il doit être ajusté pour ne pas présenter de contact en occlusion d'intercuspidie maximale légère. La faisabilité clinique d'un tel réglage nous semble cependant incertaine en termes de précision ;
- en excursion travaillante, l'idéal est d'inclure une dent naturelle pour profiter de sa proprioception supérieure à celle d'un implant, de préférence l'incisive latérale, plus éloignée des articulations temporo-mandibulaires, sauf en cas de classe II division 1 d'Angle où on pourra préférer la première prémolaire du fait du surplomb horizontal (overjet) excessif de l'incisive latérale.

En résumé, dans le concept d'occlusion de protection implantaire, au cours des excursions latérales, on recherchera toujours une désocclusion postérieure par les dents antérieures, qu'elles soient naturelles ou implantaire, afin de réduire les forces musculaires, en privilégiant un contact sur les dents naturelles au début du mouvement. En cas de restauration implantaire antérieure multiple, plusieurs implants solidarisés seront à même de dissiper les forces. (Misch 2015).

Enfin l'occlusion de protection implantaire nécessite une évaluation régulière et un contrôle des contacts occlusaux pour corriger les variations apparaissant sur le long terme et pour prévenir les complications liées aux contraintes répétées (Misch 2015).

On peut mettre en parallèle aux recommandations de (Misch 2015) les préconisations de (Gross 2015), indiquant que le choix du guidage doit être fait en fonction des paramètres cliniques (support osseux et durabilité mécanique des éléments servant au guidage). Ainsi, pour Gross, il est préférable de multiplier la distribution des contacts, d'augmenter la longueur des implants, d'optimiser la résistance osseuse, et de solidariser des implants adjacents, afin de limiter la morbidité potentielle.

Ce qui découle de ces approches, c'est qu'il n'existe pas aujourd'hui de preuve suffisante pour adhérer à l'un des paradigmes traditionnels ; la décision doit être prise selon les déterminants cliniques individuels.

4.1.3.5 Discussion sur le guidage

Le diagramme de Posselt est la représentation graphique de l'enveloppe des mouvements mandibulaires, c'est-à-dire l'ensemble des positions limites de la mandibule (figurées au niveau du dentalé) dans les trois plans de l'espace (fig. 28) (Barale et al. 2001). Ces positions limites sont imposées par les ligaments, les os et les muscles des articulations temporo-mandibulaires. Le condyle est le premier déterminant de l'occlusion, il contrôle les mouvements de la partie postérieure de la mandibule. Le deuxième déterminant de l'occlusion correspond aux dents, et, dans un idéal occlusal, ce sont les dents antérieures qui déterminent les mouvements de la partie antérieure de la mandibule. Les mouvements des dents postérieures sont alors déterminés par la conjonction des deux déterminants. (Dawson 2007).

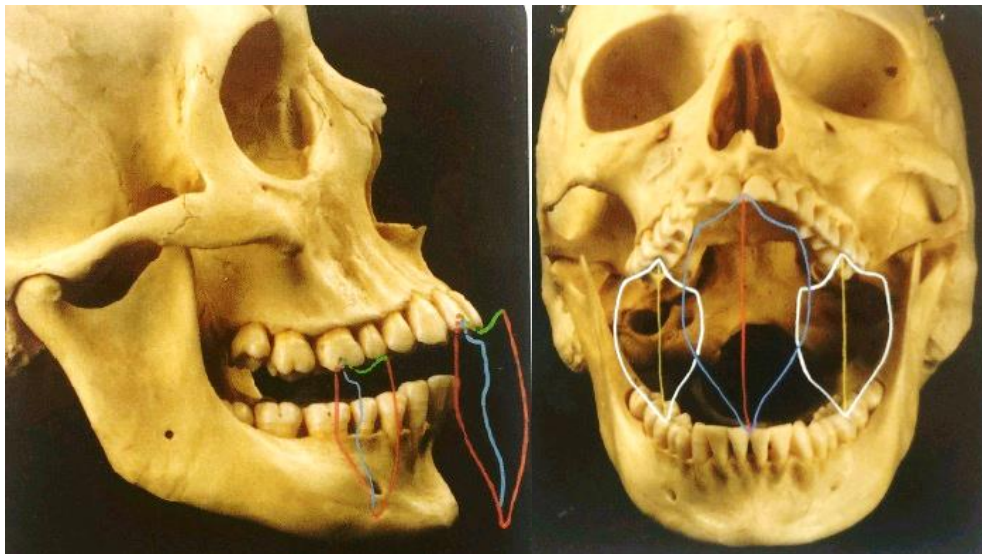


Fig. 28 : Diagramme de Posselt dans le plan sagittal et enveloppe de mouvements mandibulaires dans le plan frontal (Romerowski et al. 2015)

Il a été montré que la finesse de la proprioception desmodontale décroît dans les secteurs postérieurs. Les dents antérieures servent de palpeur extéroceptif permettant un contrôle de l'amplitude et de la vitesse des mouvements mandibulaires. Les surfaces de guidage limitent l'élévation mandibulaire en formant un cône d'accès vers l'intercuspidie. Elles permettent de diminuer les surcharges dentaires, les contraintes articulaires, le travail musculaire (Orthlieb et al. 2013). Les concepts occlusaux correspondent à des analyses différentes de la perception et de l'adaptation aux contraintes dans le but de ne pas créer de forces dépassant les

limites physiologiques et biomécaniques de l'appareil manducateur. Mais sur quels arguments reposent les débats de la supériorité de l'un ou l'autre schéma occlusal ?

Au cours de la journée, la position de la mandibule change et son parcours en latéralité aussi. Les concepts occlusaux établis sur articulateur ne sont donc pas toujours vrais lors du fonctionnement. (Orthlieb et al. 2013; Bert 2015).

La revue systématique de (Abduo et al. 2013) indique que la prévalence de fonctions canine ou de fonctions de groupe dépend de l'âge du sujet, mais aussi du degré d'excursion mandibulaire, le guidage devenant uniquement canin en s'éloignant de la position d'intercuspidie maximale.

(Singh et al. 2013) montrent que la dénomination de fonction canine ou de fonction de groupe est imprécise : en effet, comme on peut le constater sur les diagrammes et tableaux suivants (fig. 29), à 0,5 cm de la position d'intercuspidie maximale, on observe des contacts sur la première prémolaire maxillaire dans 90 % des cas (contre 86 % sur la canine), puis 76, 54, 40 % à 1, 2 et 3 mm (contre respectivement 88, 83 et 82 % sur la canine). L'existence d'une fonction canine retardée, présentant un contact canin et prémolaire sur le premier demi-millimètre puis ne présentant plus qu'un contact sur la canine par la suite (cas représentant jusqu'à 90 % des résultats obtenus dans l'étude), montre qu'une classification beaucoup plus large que simplement fonction canine et fonction de groupe est nécessaire, une multitude d'autres modèles pouvant exister naturellement.

S. no.	Tooth	0.5 mm	1 mm	2 mm	3 mm
1.	CI	0	0	0	0
2.	LI	3	3	0	0
3.	C	86	88	83	82
4.	PM 1	90	76	54	40
5.	PM 2	60	41	30	20
6.	M 1	34	22	18	11
7.	M 2	7	5	5	4
Total		280	235	190	157

S. no.	Tooth	0.5 mm	1 mm	2 mm	3 mm
1.	CI	0	0	0	0
2.	LI	5	3	3	3
3.	C	90	91	89	86
4.	PM 1	85	69	48	33
5.	PM 2	57	43	23	13
6.	M 1	34	21	13	9
7.	M 2	2	2	2	3
Total		273	227	178	147

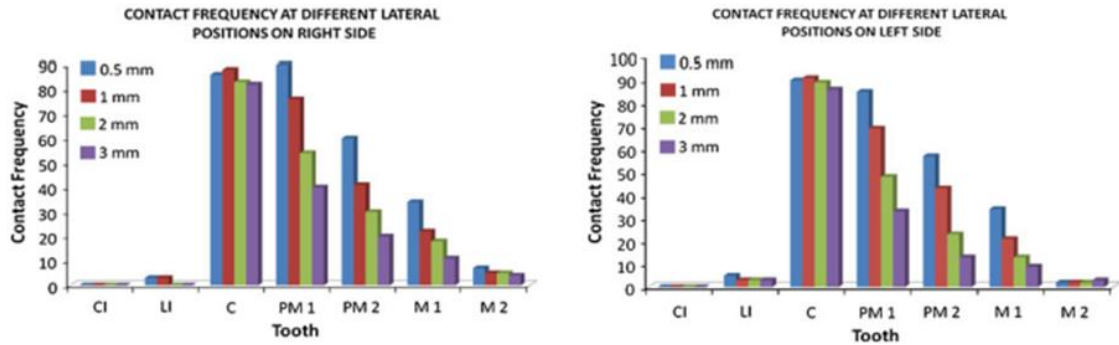


Fig. 29 : Fréquence des contacts sur les différentes dents de guidage en fonction de la distance avec le point d'intercuspidie maximale (Singh et al. 2013)

(Rinchuse et al. 2007) font état de l'absence de schéma occlusal prédominant dans la nature. Ils citent plusieurs études émettant des résultats contradictoires quant à la prédominance d'un guidage canin ou d'un guidage antérieur en occlusion naturelle. De très nombreuses études montrent en revanche la forte occurrence de contacts controlatéraux en occlusion naturelle, et les auteurs vont jusqu'à suggérer que l'occlusion balancée est la norme. Les contacts balançants présents naturellement ne sont pas des interférences, cependant il est extrêmement compliqué de rétablir un contact balançant non interférent au cours d'une réhabilitation prothétique, c'est pourquoi aucun contact controlatéral ne doit être recherché activement par le praticien.

Pour appuyer le fait que tous les contacts latéraux ne sont pas nocifs, (Rinchuse et al. 2007) citent Ash et Ramjford. Ceux-ci indiquent que les contraintes latérales sont bénéfiques tant qu'elles restent dans les limites physiologiques, car elles stimulent l'attache parodontale cervicale, et diminuent le potentiel traumatique de forces occlusales latérales accidentelles. Un contact occlusal interférent, quant à lui, empêche une intercuspidie maximale stable et harmonieuse, et doit être évité (The Academy of Prosthodontics 2005).

Concernant la réhabilitation, la fonction canine permettrait une protection des dents postérieures, des muscles masticateurs et des ATM, tandis que la fonction de groupe permettrait une efficacité masticatoire plus importante. Cependant, il n'existe pas de preuve d'un schéma occlusal supérieur aux autres en termes d'amélioration des fonctions stomatognathiques ou de confort du patient (Koyano et al. 2012; Abduo et Tennant 2015). Concernant l'occlusion implantaire, (Koyano et Esaki 2015) indiquent qu'au cours de leur méta-analyse, il ne leur a pas été possible d'identifier un schéma occlusal spécifique plus indiqué que les autres reposant sur un support scientifique suffisant.

Certains auteurs évoquent l'absence de réalité fonctionnelle du concept de fonction canine, cette situation existant dans le cadre de la modélisation des mouvements mandibulaires sur articulateur mais non dans la réalité de l'individu (Tavernier 2017).

Un autre concept existe, la liberté de mouvement en occlusion de relation centrée, « freedom in centric » (théorie de Panker, Mann et Schuyler), qui maintient des contacts dentaires dans une amplitude de mouvements de 1 mm autour de l'occlusion d'intercuspidie maximale coïncidant avec l'occlusion de relation centrée. Ce concept devrait augmenter le confort du patient, centraliser les forces occlusales dans une direction verticale, et ainsi diminuer les forces latérales et éviter les contacts prématurés. (Abduo et Tennant 2015).

Ash et Ramjford, cités par (Rinchuse et al. 2007), soulignent la nécessité de rétablir une situation exempte de pathologies, impliquant une fourchette de valeurs acceptables, adaptée à la physiologie, n'entraînant pas de pathologies, et permettant au système masticatoire de compenser les modifications à l'intérieur de la fourchette de tolérance du système.

4.1.3.6 Cinématique mandibulaire et prothèse implanto-portée en place de canine

Le guidage antérieur est assuré par les groupes incisivo-canins maxillaire et mandibulaire.

Lors du remplacement d'une canine par une prothèse supra-implantaire, il faut faire particulièrement attention aux surcharges. Hormis la résorption osseuse, des contraintes trop importantes peuvent se traduire par la fracture de l'implant, de la vis de prothèse, de l'armature métallique ou de la prothèse antagoniste. Pour parer la surcharge, la mise en sous-occlusion n'est

pas envisageable, la dent antagoniste s'égressant pour retrouver le contact. La fonction de groupe systématique est difficile à mettre en œuvre pour des raisons techniques, physiologiques et esthétiques. (Orthlieb et al. 2013; Bert 2015).

Lorsque l'implant se trouve face à une dent naturelle, et notamment face à une canine naturelle, la dent est munie de son desmodonte et de ses récepteurs desmodontaux, qui permettent le mécanisme réflexe de protection contre les surcharges. Si l'antagoniste est une selle prothétique, les récepteurs de la muqueuse prennent le relais des récepteurs desmodontaux. Un implant antagoniste ne présente quant à lui aucun mécanisme protecteur.

Le choix du schéma occlusal doit être déterminé en fonction de la typologie du patient, de l'état parodontal, et du comportement neuro-musculaire (Casteyde 2008).

Ainsi, pour une couronne supra-implantaire en place de canine maxillaire, il faudra régler la face palatine de façon à (Assal et al. 2001; Casteyde 2008; Bert 2015; Misch 2015) :

- ne pas avoir de contact, ou avoir un contact très faible en intercuspidie ;
- ne pas avoir de contact en protrusion ;
- avoir une absence de contacts du côté non travaillant ;
- en excursion latérale travaillante, avoir un glissement initial sur la canine et l'incisive latérale (si elle est naturelle) ou sur la canine et la première prémolaire (en classe II division 1 d'Angle), avant prise en charge par la canine ;
- en cas de réhabilitation multiple antérieure, avoir une solidarisation des implants pour une absorption suffisante des contraintes.

La difficulté de la reconstruction d'une couronne supra-implantaire en place de canine mandibulaire est la nécessité du bon positionnement de sa pointe canine. Dans le cas d'une réhabilitation implantaire de deux canines antagonistes, il sera plus aisé de régler en premier la canine mandibulaire, et de régler la face palatine maxillaire selon l'enveloppe de fonctions dans un second temps.

On réglera la pente canine pour qu'elle soit la plus faible possible afin d'éviter une concentration de contraintes trop importante, tout en permettant la désocclusion postérieure. Dans le sens vertical, on peut chercher un recouvrement réduit afin de limiter l'effet de levier au cours

du mouvement de guidage. Il faudra s'attacher à respecter l'enveloppe de fonction pour ne pas risquer de complications biologiques et mécaniques par une pente trop faible, ni gêner l'esthétique ou la phonétique par une pente trop importante.

4.1.4 Fonction masticatoire de dilacération

4.1.4.1 Mastication, dilacération et guide de retour en intercuspidie maximale

La mastication implique des phénomènes de préhension, maintien, incision et écrasement du bol alimentaire (Romerowski et Bresson 2014).

Le schéma cyclique des mouvements masticatoires est programmé au niveau central. Il est influencé par des facteurs généraux, tel que l'âge, et par des facteurs périphériques, notamment la dureté et la taille du bolus, la position de la tête, une pathologie oro-faciale, des facteurs occlusaux (absence de dents, inclinaison du plan occlusal, interférence occlusale) (Ogawa et al. 1998, 2001). Leur influence varie selon le potentiel fonctionnel de chaque individu, c'est-à-dire selon le schéma cognitif masticatoire de chacun, qui se prêtera plus ou moins aux différentes influences.

Ainsi, l'expérience menée par (Ogawa et al. 2001) montre une modification du cycle de mastication suite à une modification de la pente canine chez des sujets ayant un cycle de mastication horizontal, et non chez des sujets à cycle de mastication vertical. Les auteurs émettent deux hypothèses pour expliquer ce résultat : ou bien le mouvement de glissement est faible dans le cadre d'un cycle de mastication vertical, ou bien la modification de la pente était trop faible pour obtenir un effet. Cette donnée ouvre une liberté pour la reconstruction du guidage canin chez les personnes à cycle de mastication vertical.

L'implantation de la canine lui permet de supporter des forces importantes pendant la mastication. Elle participe avec les incisives à la section des aliments, et dans une moindre mesure à l'écrasement avec les dents cuspidées : elle a une fonction de dilacération (Romerowski et Bresson 2010). L'analyse des contacts dentaires au cours de la mastication montre l'existence de contacts au niveau du secteur antérieur non triturant, sur la canine ou sur plusieurs dents selon le schéma occlusal. Pour (Le Gall et Lauret 2011), ceux-ci pourraient permettre de limiter l'amplitude

du cycle afin de protéger l'articulation temporo-mandibulaire non mastiquante, de constituer un point d'appui pour les muscles masticateurs, et potentiellement de transmettre une information concernant le positionnement des surfaces travaillantes.

Au cours du cycle de la mastication, les tracés de Lundeen et Gibbs, enregistrés dans le plan frontal au niveau du point inter-incisif, montrent que (Romerowski et al. 2015) :

- le cycle de mastication se trouve à l'intérieur de l'enveloppe de mouvements extrêmes de Posselt (fig. 30);

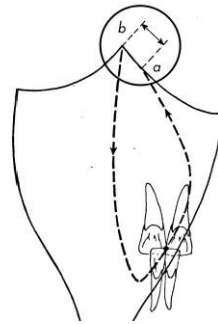


Fig. 30 : Cycle masticatoire dans le plan frontal (Romerowski et al. 2015)

- il existe un brusque changement de direction en fin de cycle : c'est le « contact glissant terminal » qui modifie la trajectoire du point inter-incisif, dû au premier contact dento-dentaire entre la canine mandibulaire et la face linguale de la canine maxillaire (fig. 31) ;

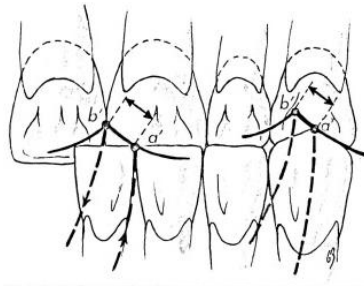


Fig. 31 : Contact glissant terminal induit par le premier contact inter-canin puis par le glissement de la canine mandibulaire sur la canine maxillaire (Romerowski et al. 2015)

Les forces générées au cours de la mastication sont les plus élevées en position d'intercuspidie. Elles sont affectées par la consistance du bol. La force maximale générée au cours de la mastication correspond à environ 30 % (entre 6,8 et 26,7 kg) de la force maximale de morsure, et dure autour de 115 ms. La force exercée au cours de la fermeture varie en fonction de la consistance des aliments : plus importante initialement pour des aliments durs, elle sera similaire pour aliments durs et mous en fin de phase de préparation du bol.

La force occlusale au cours de la déglutition atteint environ 40 % (30,2 kg) de la force maximale de morsure pendant approximativement 522 ms (sur environ 683 ms de contact interdenteaire nécessaires à la déglutition) (Gibbs et al. 1981a, 1981b; Gross 2015). Les auteurs estiment qu'un guidage trop important ne causera pas forcément de surcharges au niveau des dents antérieures au cours de la mastication, étant donné que les forces sont plus faibles dans les mouvements où ces contacts sont impliqués.

La vitesse de la mandibule au cours de la mastication est supérieure lorsque le patient présente une fonction de groupe plutôt qu'une fonction canine. Le cycle de mastication est également plus ample. (Abduo et Tennant 2015).

Pour réguler le cycle masticatoire, le cortex moteur primaire a besoin de recevoir des informations de plusieurs organes sensoriels dans et autour de la bouche. Par leur localisation dans le ligament ancrant la dent dans l'os alvéolaire, les mécanorécepteurs parodontaux jouent un rôle central pour encoder les différentes forces appliquées, et réguler les forces masticatoires et les manipulations (Trulsson et al. 2012). Il existe un schéma programmé de mastication, modifié par rétroactions grâce aux informations fournies par les récepteurs mécaniques et proprioceptifs présents dans le ligament parodontal, le tissu osseux, la muqueuse jugale, la langue, les muscles masticatoires, les récepteurs articulaires, et autres.

Les patients porteurs de prothèses implanto-portées mastiquent avec le même patron d'activité musculaire pendant toute la séquence masticatoire, vraisemblablement du fait de l'absence de récepteurs parodontaux (Boucher et Braud 2014).

4.1.4.2 Aparté sur le rôle du guide antérieur dans la mastication

Plusieurs auteurs notent que le guidage antérieur n'aurait un rôle que dans la partie terminale du mouvement masticatoire, la partie inter-cuspidienne ; l'influence du plan d'occlusion étant plus importante pendant la majorité du cycle. D'après (Ogawa et al. 1998), les mouvements masticatoires horizontaux sont plus retrouvés chez des sujets à plan occlusal incliné postérieurement (par rapport au plan de Camper). Dans cette étude, dans le sens sagittal, l'angle de fermeture était corrélé avec la pente de guidage des dents antérieures 0,5 mm autour de la position d'intercuspidie ; dans le sens frontal, l'angle de fermeture était corrélé avec la pente de guidage 2 mm autour de la position intercuspidienne. Au-delà de 2 mm, on constate que l'angle de fermeture est corrélé à l'inclinaison du plan occlusal, le point inter-incisif décrivant un mouvement quasi-perpendiculaire à ce plan dans le sens sagittal.

(Le Gall et Lauret 2011) pointent la différence entre mouvements tests de latéralité et de propulsion, centrifuges, et la réalité des mouvements fonctionnels de mastication, centripètes. D'après eux, le recrutement musculaire est différent, ainsi que les trajets occlusaux résultants. En s'appuyant sur des études de modélisation tridimensionnelle et d'analyse de l'espace intra-articulaire, ils observent que la distance entre la tête du condyle et la fosse articulaire varient au cours de la mastication, en entrée ou en sortie de cycle, côté mastiquant ou non mastiquant, et selon le stade d'écrasement des aliments, ce qui explique les différences de contact observées avec un mouvement test de latéralité, qui ne présente pas les mêmes tensions articulaires.

D'après Lundeen et Gibbs, cités par (Le Gall et Lauret 2011), les cycles de mastication sont préalablement désordonnés, et c'est la mise en occlusion des premières molaires qui stabilise le schéma masticatoire. Les dents qui apparaissent par la suite, dont les canines, s'intègrent au schéma fonctionnel établi. L'orientation du cycle masticatoire est déterminée par la morphologie des premières molaires définitives et non par l'angulation des canines. Ceci remet en question le rôle attribué à la canine dans la mastication. (Picq 2010) appuie cette idée via des analyses paléoanthropologiques. Toutefois, comme montré par (Ogawa et al. 2001), le cycle masticatoire peut être modifié par les réhabilitations prothétiques, ce qui indique que le cerveau est capable d'adapter ce cycle en fonction des évolutions de chaque individu.

Il existe de nombreux patients dépourvus d'une ou plusieurs canines, par exemple par inclusion de la dent définitive et persistance de la dent temporaire, et qui ne présentent aucune complication au niveau de la mastication, ce qui remet en question un rôle potentiellement fondamental de la canine dans la mastication.

4.1.4.3 Mastication et prothèse implanto-portée en place de canine

La reconstruction d'une canine devra s'intégrer dans le cycle masticatoire. L'inclinaison de la face linguale maxillaire doit correspondre au cycle masticatoire et ne pas restreindre l'enveloppe fonctionnelle. Une pente trop raide peut causer des contractures musculaires, des douleurs articulaires, ou des complications mécaniques ou biologiques. Une pente trop plate en revanche, ne correspondant pas aux habitudes de cisaillement acquises par le patient, risque d'entraîner des plaintes par rapport aux modifications ayant rendu les dents « moins tranchantes », trop longues ou épaisses. Il conviendra de se reporter aux cuspides de guidage maxillaires et mandibulaires pour diriger le choix de l'angulation et avoir une idée du fonctionnement masticatoire de chaque patient. (Dawson 1977; Slavicek 1983; Dawson 2007).

4.1.5 Parafonctions

Les parafonctions correspondent à toute utilisation des mâchoires autre que la mastication, la déglutition, la ventilation, la phonation et la mimique de communication. Sans être systématiquement pathogènes, il n'existe pas de preuve de leur importance fonctionnelle. Elles se traduisent par une majoration des forces appliquées en durée et en intensité. Elles regroupent les activités de morsure non nutritive, avec affrontement occlusal direct (bruxisme) ou sans affrontement occlusal direct (pression musculaire orale, mâchonnements, succion digitale...). Elles seraient une forme comportementale de neutralisation des surcharges émotionnelles liées au stress, par le déclenchement de réactions biologiques de satisfaction (freinage parasympathique), dont seul l'excès serait néfaste, particulièrement sur des structures dentaires ou articulaires fragiles. (Orthlieb et al. 2017).

Le bruxisme est une habitude orale consistant en grincements ou serremments rythmiques ou spasmodiques involontaires survenant en dehors de la mastication, au cours de l'éveil ou du sommeil. (The Academy of Prosthodontics 2005; Lobbezoo et al. 2006).

L'étiologie est toujours incertaine. Des études supplémentaires sont nécessaires pour mettre en évidence une relation ou une absence de relation entre occlusion et bruxisme, bien que plusieurs études montrent que l'occlusion de protection canine réduit significativement l'activité musculaire lors des serremments excentrés (Belser et Hannam 1985; Rinchuse et al. 2007; Abduo et Tennant 2015). Aujourd'hui, on accorde un rôle mineur au facteur occlusal dans l'étiologie du bruxisme (Orthlieb et Duminil 2015). Au niveau des facteurs psychosociaux, un rôle du bruxisme dans la gestion du stress au cours de surcharges psychologiques a été proposé, en se reposant sur différentes expérimentations menées sur des rats en situation de stress (Lobbezoo et al. 2006). Plusieurs études vont dans le sens d'un rôle physiologique du bruxisme dans l'atténuation du stress, et, pour certains, le bruxisme et d'autres mouvements parafunctionnels pourraient un jour être reclassés de la dénomination de parafunction à celle de fonction à part entière du système manducateur.

A ce jour, aucun lien n'a pu être mis en évidence entre bruxisme et échec implantaire, mais on recommande généralement la prudence, et notamment de protéger les réhabilitations prothétiques par une gouttière occlusale rigide en fin de traitement (Lobbezoo et al. 2006).

La protection canine entraîne également un moindre mouvement condyloire non travaillant au cours d'un serrement excentré (autant qu'une occlusion bilatéralement équilibrée), ce qui pourrait diminuer les forces appliquées à l'articulation et les surcharges articulaires compressives. Cependant aucun lien n'est prouvé entre schéma occlusal et développement de dysfonctions de l'appareil manducateur (Abduo et al. 2013; Abduo et Tennant 2015).

On peut s'interroger sur le rôle de l'absence du contact inter-canin dans la genèse des mouvements parafunctionnels et dans le développement de pathologies des articulations temporo-mandibulaires. D'après (Orthlieb 2015), on observe une facette d'abrasion horizontale au niveau de la pointe canine maxillaire en cas de surguidage (pente canine trop verticale) ou en cas d'absence de contact canin en intercuspidie. Cette facette serait associée à une activité musculaire plus importante qu'en cas de guidage harmonieux depuis l'intercuspidie. Certains auteurs se sont interrogés sur un possible contrôle du bruxisme par des facteurs occlusaux, mais cette hypothèse

n'a pas pu être prouvée. Cependant, cela n'empêche pas la mise en œuvre d'interventions limitées et peu invasives. Le collage d'un composite sur la face linguale d'une canine maxillaire a fonctionnelle pourrait ainsi aider à la rééducation du bruxisme, par le déclenchement de nouveaux messages proprioceptifs, permettant de renforcer une rééducation cognitivo-comportementale préalablement instaurée, et par la création d'une instabilité occlusale en position excentrée, pour concentrer les forces de bruxisme vers l'intercuspidie maximale. La surveillance de l'usure du composite permet également d'évaluer l'intensité du bruxisme (Orthlieb 2015). Rétablir un contact inter-canin en intercuspidie et un guidage canin seraient donc indiqués lors de la réhabilitation implantaire de la canine, notamment lorsque l'antagoniste est une dent naturelle, comme élément proprioceptif de renforcement de la thérapie cognitivo-comportementale. Notons en passant que (Jeanmonod 1988) proposait déjà de rétablir un contact canin dans la prise en charge du bruxisme, en se fiant à ses observations cliniques. Il est intéressant de constater que certaines de ses idées, basées sur son expérience, sont actuellement corroborées par plusieurs publications récentes.

Relevons encore le mâchonnement d'un chewing-gum, qui relève d'un fonctionnement différent de la mastication (fig. 32). Lors de la mastication, on observe une diminution de l'amplitude du mouvement en vertical et en transversal, et une adaptation de la force à la résistance de l'aliment. Au cours du mâchonnement, les boucles sont larges, les contacts constants, la charge ne varie pas, le temps de mastication est très important. La superstructure supra-implantaire doit également résister à ce type de contraintes. Les études *in vitro* de fatigue cyclique n'ont pas de protocole expérimental standard, et ne permettent donc pas d'estimer la résistance des éléments implantaires à ce type de contraintes parafunctionnelles. (Coray et al. 2016; Orthlieb et al. 2017).

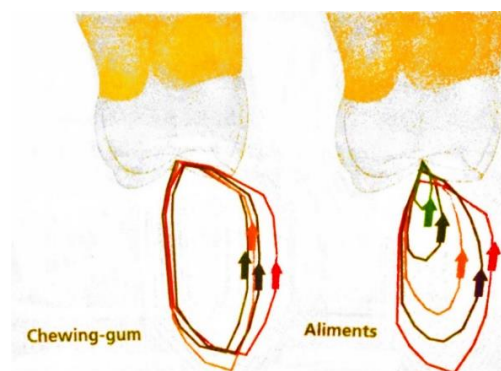


Fig. 32 : Cycle de mâchonnement et cycle de mastication (Orthlieb et al. 2017)

(Gross 2015) rapporte des forces occlusales au cours des parafunctions équivalentes à la force maximale de morsure (entre 70 et 400 kg). Plus que les contacts interdentaires au cours de la mastication et de la déglutition, ce serait plutôt ce type d'activité qui serait responsable de l'usure dentaire. Il est important de prendre en compte ce paramètre afin que la reconstruction soit la plus fiable possible.

4.2 Fonctions sociales

4.2.1 Phonation

Les dents antérieures maxillaires servent d'appui pour la langue dans la fonction de phonation : il s'agit du rempart antérieur (Romerowski et Bresson 2014; Philip-Alliez et al. 2016).

L'enveloppe de fonction de la phonation est quasiment totalement circonscrite dans l'enveloppe de fonction de la mastication (fig. 33).

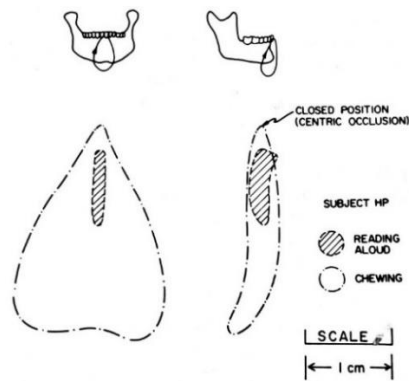
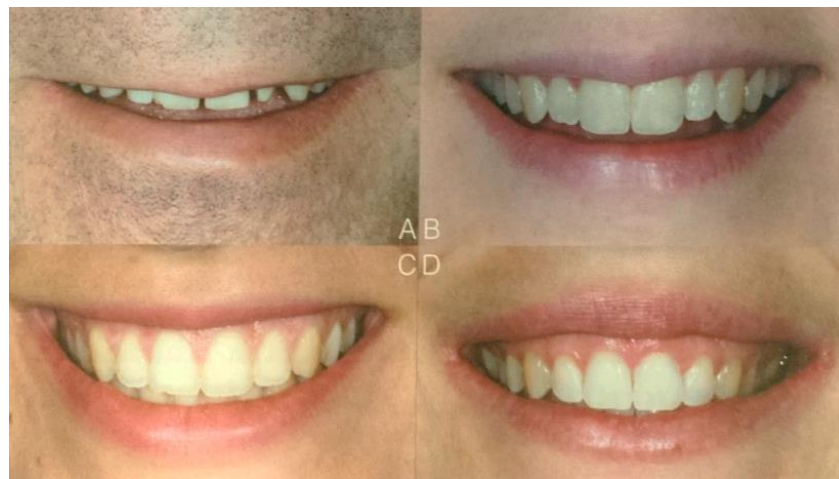

Fig. 33 : Enveloppe de fonction de la phonation (Romerowski et al. 2015)

4.2.2 Esthétique

On peut différencier quatre types de sourires naturels maximaux (fig. 34) (Jensen et al. 1999; Liébart et al. 2004; Noharet et Viennot 2014) :

- ligne de sourire basse : les tissus gingivaux sont à peine découverts. Ce type de sourire caractérise 20 % de la population ;
- ligne de sourire moyenne : les papilles ou les embrasures interdentaires sont visibles ;
- ligne de sourire haute : les bords cervicaux des couronnes sont visibles, avec une hauteur de gencive visible inférieure à 2 mm ;
- ligne de sourire très haute : les gencives sont visibles sur plus de 2 mm au-dessus des collets. Ce type de sourire caractérise 11 % de la population.



*Fig. 34 : Illustration des différents types de sourire
A : ligne de sourire basse ; B : ligne de sourire moyenne ; C : ligne de sourire haute ;
D : ligne de sourire très haute (Noharet et Viennot 2014)*

Une ligne de sourire haute est souvent retrouvée chez les femmes jeunes, tandis qu'une ligne de sourire basse est plutôt retrouvée chez les hommes plus âgés (Jensen et al. 1999).

Il est important de s'attacher également à l'esthétique au niveau mandibulaire : ces zones non découvertes au cours de tous les sourires peuvent l'être au cours de la phonation ou d'autres fonctions buccales, et un aspect naturel permettra une intégration d'autant plus facile par le patient.

4.2.2.1 Esthétique des tissus mous

La canine maxillaire participe au soutien des tissus mous au repos et au sourire (Samama et Rajzbaum 2008).

L'appréciation esthétique des tissus mous est très codifiée : le Pink Esthetic Score (PES), défini par (Fürhauser et al. 2005), puis modifié par (Belser et al. 2009), permet d'évaluer cinq objectifs esthétiques à remplir (fig. 35) : la papille mésiale, la papille distale, la courbure cervicale, le niveau tissulaire, la couleur et la texture gingivales en lien avec la convexité de la racine. Chaque paramètre peut être coté de 0 à 2, et un résultat minimal de 6/10 (seuil arbitraire) est nécessaire pour considérer le résultat comme une réussite esthétique (tableau 10).

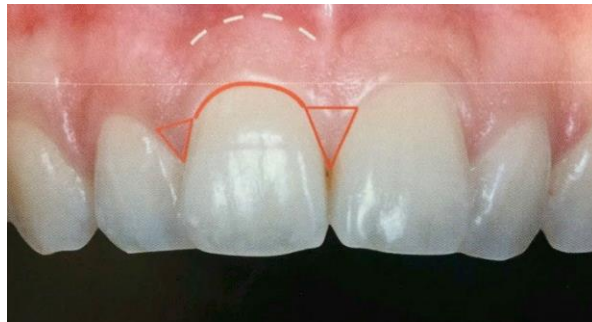

Fig. 35 : Illustration des 5 paramètres du PES (Noharet et Viennot 2014)

PES			
Parameter	Absent	Incomplete	Complete
Mesial papilla	0	I	2
Distal papilla	0	I	2
	Major Discrepancy	Minor Discrepancy	No Discrepancy
Curvature of facial mucosa	0	I	2
Level of facial mucosa	0	I	2
Root convexity/soft tissue color and texture	0	I	2
Maximum total PES score			10

Tableau 10 : Scores du PES (Belser et al. 2009)

La « pathologie » du triangle noir correspond à une disparition de la papille interdentaire. Cette complication peut aussi être retrouvée au niveau des papilles entre une dent et un implant et entre deux implants.

La hauteur de papille dépend de la distance entre l'implant et la dent adjacente ou l'implant adjacent, du biotype parodontal, de la position des dents, de la présence d'un diastème, du niveau d'os vestibulaire, ainsi que du volume des embrasures (Pradeep et Karthikeyan 2006). Si on s'attend à ce que la papille soit déficiente, le plan de traitement doit inclure une restauration de type facette ou couronne sur la dent adjacente pour obturer le défaut de la manière la plus esthétique et symétrique possible.

(Tarnow et al. 1992) ont montré que pour une obturation complète de l'espace interdentaire par la papille, la distance entre le sommet de la crête osseuse et le point de contact doit être au plus de 5 mm.

Cette valeur a également été retrouvée pour des papilles adjacentes à un implant unitaire par (Choquet et al. 2001) au cours d'une étude rétrospective portant sur 52 papilles.

Entre 2 implants espacés de 3 mm, (Tarnow et al. 2003) indiquent qu'on peut s'attendre à retrouver 3 à 4 mm de hauteur de papille, tout en concluant par le fait que plus de recherches sont nécessaires à ce sujet. Aucune étude plus récente n'a été trouvée.

La reconstitution d'une bosse canine peut être effectuée à l'aide de greffes de tissu conjonctif enfoui afin d'augmenter l'épaisseur muqueuse, ce qui permet de rétablir un soutien harmonieux de la lèvre (Philip-Alliez et al. 2016).

Une étude *in vitro* a montré qu'un changement de couleur est visible à travers la gencive lorsque celle-ci est inférieure à 2 mm d'épaisseur. C'est avec une reconstitution zircone que ce changement de couleur serait le moins visible (Jung et al. 2008). La résistance à la fracture des piliers en zircone est comparable à celle des piliers en titane, comparativement aux piliers en céramique autre qui ont une résistance à la fracture moindre, ce qui fait des piliers zircone une alternative fiable aux piliers en titane (Butz et al. 2005). Dans le cas d'un biotype parodontal fin, il est possible de masquer la couleur du pilier en apposant de la céramique rose à son niveau. Une autre option consiste à réduire le contour vestibulaire sous-gingival du pilier, voire de la couronne, pour procurer plus d'espace au tissu gingival (Fuentelba et Jofré 2015).

Le profil d'émergence, permettant une émergence naturelle de la couronne prothétique par rapport à la gencive naturelle, est capital pour le soutien des tissus mous. Il est obtenu par la réalisation de provisoires permettant de modeler progressivement les tissus mous jusqu'à obtenir la forme désirée. La difficulté réside ensuite dans la transmission de ce profil d'émergence au

prothésiste. Sans précautions, le profil gingival modelé risque d'être écrasé par les matériaux à empreinte. Il existe deux techniques (Noharet et Viennot 2014) :

- insertion du transfert et injection de composite flow au niveau du profil d'émergence, puis polymérisation ;
- technique du transfert personnalisé : la provisoire est déposée et connectée à un analogue, puis le profil de la provisoire est enregistré avec du matériau d'empreinte lourd. Après prise du matériau, la provisoire est remplacée par le transfert, autour duquel est polymérisé un composite, permettant de redonner la forme de la provisoire au transfert. L'ensemble peut ensuite être réinséré en bouche pour la prise de l'empreinte.

A partir de cette empreinte, le profil d'émergence enregistré permet la confection d'un pilier anatomique. L'arrivée de la CFAO a permis d'étendre la gamme de choix des matériaux utilisés, et d'améliorer leur état de surface et l'adaptation des pièces. Le matériau idéal doit être à la fois biocompatible, résistant mécaniquement, et légèrement translucide pour limiter un aspect inesthétique lié à la transparence de la muqueuse. La zircone, plus esthétique que le titane, est encore un peu trop opaque (Noharet et Viennot 2014). Les piliers en titane et en céramique présentent des caractéristiques similaires concernant le comportement des tissus mous et le développement de micro-organismes (George et Dhir 2015).

4.2.2.2 Esthétique de la couronne

L'évaluation esthétique de la couronne passe par le White Esthetic Score (WES) également décrit par (Belser et al. 2009), en cinq points (fig. 36) : la morphologie, le contour et le volume, la couleur (teinte et saturation), l'état de surface, la translucidité et la caractérisation. Là encore, chaque paramètre est coté de 0 à 2, et le seuil arbitraire de 6/10 est l'objectif minimal pour considérer le résultat comme réussi (tableau 11).

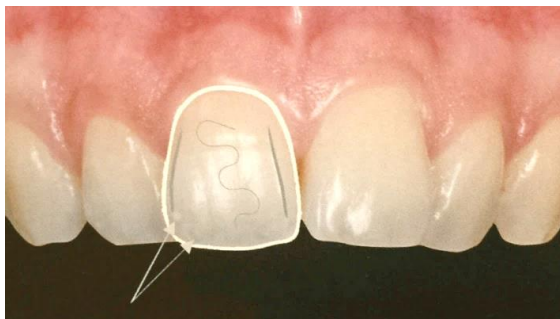

Fig. 36 : Illustration des 5 paramètres du WES (Noharet et Viennot 2014)

WES			
Parameter	Major Discrepancy	Minor Discrepancy	No Discrepancy
Tooth form	0	1	2
Tooth volume/outline	0	1	2
Color (hue/value)	0	1	2
Surface texture	0	1	2
Translucency	0	1	2
Maximum total WES score			10

Tableau 11 : Scores du WES (Belser et al. 2009)

(Bothung et al. 2015) ont réalisé une étude concernant le rôle de l'angulation de la canine maxillaire dans l'esthétique du sourire. Des visages d'attractivité neutre souriants, un masculin et un féminin, ont été modifiés pour obtenir 7 photographies avec des angulations de canine différentes, lesquelles ont été comparées par un groupe de dentistes, un groupe d'orthodontistes et un groupe de profanes. Il n'y a pas eu de différence significative parmi les résultats obtenus dans les 3 groupes, et c'est lorsque l'axe de la canine maxillaire était parallèle à l'axe canthus latéral-angle labial, ou orienté de 5° plus vers l'intérieur, que le visage a été jugé comme étant le plus attractif.

Des changements minimes dans la position du bord incisif peuvent modifier complètement l'aspect des patients ; c'est pourquoi il faut déterminer très précisément l'emplacement du bord incisif pour obtenir un effet qui soit désiré, et non compter sur un résultat aléatoire (Dawson 1977).

Il est important que le praticien trouve les solutions alliant fonction et esthétique. La forme sert la fonction, et une réhabilitation inesthétique ne sera jamais totalement intégrée par le patient !

5. Recommandations pour la pratique clinique

Au cours de ce travail, nous avons pu mettre en évidence un certain nombre de points nous apparaissant importants à considérer lorsqu'il s'agit de remplacer une canine absente par une prothèse implanto-portée. Ci-dessous, les recommandations que nous pourrions formuler.

D'un point de vue mécanique :

- éviter les implants étroits (diamètre inférieur à 3,75mm) plus sujets aux complications mécaniques ;
- éviter les implants courts (longueur inférieure à 10 mm)
- rechercher un rapport couronne/racine le plus faible possible ;
- préférer des implants en alliage de titane, à connexion interne, et avec une prothèse scellée, pour diminuer les contraintes distribuées au tissu osseux ;
- rechercher un contact plutôt cervical au niveau de la canine maxillaire en intercuspédie maximale ;
- éviter de créer un guidage uniquement sur la canine implantaire ;
- réévaluer régulièrement l'occlusion pour s'assurer de l'absence d'apparition de surcharges sur la dent.

D'un point de vue biologique :

- conserver 2 mm d'os entre un implant et une dent, et 3 mm entre 2 implants, afin de conserver la vitalité du tissu osseux ;
- surveiller régulièrement l'absence d'apparition d'une péri-implantite.

D'un point de vue esthétique :

- préférer des implants « bone-level » notamment en cas de gencive fine ;
- envisager une greffe de gencive pour améliorer la stabilité des tissus mous ;
- s'assurer un mur vestibulaire épais de 2 mm ;
- positionner l'implant 3 mm sous les collets des dents adjacentes ;
- respecter les distances entre dents et implants et concevoir la couronne en anticipant la distance entre point de contact proximal et crête osseuse, afin d'assurer la présence de la papille (5 mm entre dent et implant, 3 mm entre deux implants).

La réflexion portant sur le choix de l'implant et l'intégration occlusale de la prothèse dépend du cas clinique. Le risque d'échec est plus lié à des causes mécaniques que biologiques. Tout en respectant les principes ci-dessus, un certain nombre de points nécessitent une attention supplémentaire selon les situations :

- dans le cas d'*une canine mandibulaire supra-implantaire face à une canine maxillaire naturelle* : la transmission osseuse des forces se fait de manière centripète, et très majoritairement selon l'axe de l'implant. L'organisation intra-arcade permet la diffusion des contraintes par le biais des contacts inter-proximaux. Le remplacement par une prothèse supra-implantaire est moins risqué, ce qui est bienvenu car la dent est relativement étroite dans le sens mésio-distal. Un remplacement par un implant étroit peut être plus facilement envisagé ;
- dans le cas d'*une canine maxillaire supra-implantaire face à une canine mandibulaire naturelle* : on peut créer un guidage sur la canine implantaire à condition d'inclure une dent adjacente sur la partie du trajet à proximité de l'intercuspidie maximale, et en respectant les enveloppes fonctionnelles ;
- dans le cas de *deux canines supra-implantaires*, le risque mécanique est amplifié par l'absence de propriocepteurs. Il faut privilégier une fonction de groupe pour intégrer un maximum de récepteurs des dents adjacentes au fonctionnement.

On peut poursuivre la réflexion en envisageant l'intégration de la réhabilitation dans le contexte spécifique du patient :

- lorsque le patient présente une *fonction de groupe* :
 - on peut s'interroger sur l'apparition de ce mode de fonctionnement dans notre contexte : est-ce le résultat de l'absence de canine ? Toujours est-il qu'on ne créera pas de surguidage, l'intégration dans le schéma observé est plus sûre,
 - la réhabilitation intégrée dans le schéma de fonctionnement du patient demande une réévaluation régulière des contacts, du fait de l'absence de mobilité de l'implant et de la mobilité des autres dents : le risque est la transformation de la fonction de groupe en fonction canine. Dans ce cas, l'augmentation des contraintes sur la restauration est un facteur de risque majeur de complications mécaniques. Le choix d'un implant plus

long et plus large dès le départ permet de limiter le risque mécanique potentiel apparaissant avec le temps ;

- lorsque la situation clinique nécessite une réhabilitation en *fonction canine* :
 - esthétiquement, si la canine controlatérale est longue, la réhabilitation prothétique doit reprendre cette caractéristique, induisant un guidage uniquement canin à l'extrémité de la latérotusion. Le risque de surcharge est accentué par l'existence de deux canines supra-implantaires antagonistes. Cependant, on peut se demander avec quelle fréquence cette position apparaît chez un individu au cours de la journée. Ni l'enveloppe de fonctions de la mastication ni celle de la phonation ne comprennent cette position limite. Et pourtant, certains patients peuvent présenter des pointes canines complètement abrasées. La cause de cette abrasion est encore mal expliquée. Toujours est-il que certains auteurs préfèrent recommander un bridge plutôt qu'un implant dans ces situations, pour éviter ce type de guidage. Si la présence d'une canine naturelle peut parer l'apparition de surcharges, nous recommandons une grande prudence dans le cas de deux canines implantaires, et l'information préalable du patient,
 - mécaniquement, on peut décider d'instaurer une fonction canine afin de protéger un secteur postérieur fragile (bridge de grande étendue, support parodontal affaibli...). Encore une fois, c'est un guidage sur deux implants antagonistes qui est le plus risqué. Dans ce cas, il est préférable de rechercher un complément de guidage sur les dents naturelles adjacentes, autant que possible,
 - lorsque la fonction justifie la mise en place d'un guidage canin, il faut être particulièrement précautionneux, et choisir dès le départ de construire une réhabilitation prothétique la plus capable de supporter des contraintes importantes, passant par un implant le plus large possible, un rapport couronne/racine faible, un implant ayant fait ses preuves, avec une connexion interne et une prothèse scellée.

L'objectif est d'obtenir une prothèse convenable le jour de la pose, mais également pérenne dans le temps. L'information du patient en fonction de sa situation clinique est indispensable.

6. Conclusion

Ce travail est né des interrogations soulevées quant aux conséquences fonctionnelles de la mise en place d'une canine implanto-portée. Par la comparaison des propriétés d'une dent naturelle et d'une dent implanto-portée, nous avons tenté d'estimer la pertinence et la pérennité d'un implant soumis aux contraintes exercées sur cette dent, afin d'en tirer des lignes directrices garantissant au maximum l'accomplissement des fonctions, et le maintien dans le temps de la réhabilitation.

La mise en place d'un implant en position de canine ne pose de difficultés ni au maxillaire ni à la mandibule, sauf en cas de résorption sévère. La gestion de la prothèse est la réelle difficulté.

La principale modification intervenant lors du remplacement d'une dent par un implant correspond à la disparition du desmodonte, donc à l'absence de système d'absorption des contraintes et à l'absence des propriocepteurs desmodontaux fournissant des informations essentielles au fonctionnement de l'appareil manducateur. La connexion avec l'os passe par l'ostéointégration, une ankylose fonctionnelle. La compensation de l'innervation sensitive passe par l'ostéoperception, la perception sensitive musculaire, articulaire, peut-être même cutanée, qui ne permettent cependant pas de compenser complètement la perte des informations desmodontales.

L'absence de desmodonte n'a pas de répercussions sur l'esthétique, la phonation et le cisaillement. Par contre, le glissement canine sur canine au cours de la mastication et des parafonctions peut être nocif pour l'implant, particulièrement dans le cas de l'affrontement de deux implants. Dans ce cas, l'absence de rétro-contrôle par les récepteurs desmodontaux peut induire une contrainte trop importante sur les implants et mener à des descellements, dévissages, voire fractures des couronnes, des piliers, ou des implants.

Les réhabilitations implantaire auront plus généralement lieu chez des patients plus âgés, présentant majoritairement une fonction de groupe, ce qui peut clore l'interrogation. Cependant certaines situations cliniques peuvent indiquer une réhabilitation en fonction canine. La question des précautions à prendre se pose face à ces cas.

Les conceptions occlusales des prothèses implanto-portées sont des adaptations des concepts occlusaux sur dents naturelles, et c'est surtout grâce à l'application raisonnée de ces concepts, adaptés par l'expérience du praticien, qu'un taux de succès important ressort des

thérapeutiques implantaires. Le contrôle et les réglages réguliers de l'occlusion sont la clé de la pérennité du traitement, ainsi qu'une information adéquate du patient, afin d'en faire un membre actif du suivi de sa réhabilitation.

Les niveaux de preuve des études intégrées dans cette revue de littérature sont faibles, et de nombreuses questions restent en suspens quant à l'intégration des réhabilitations implantaires dans le fonctionnement du système manducateur, les ré-engrammations cérébrales suivant la perte d'informations desmodontales et suivant la mise en place d'une prothèse même parfaitement adaptée. L'observation des arcades dentaires est indispensable afin de poser une prothèse s'ajustant au mieux dans le fonctionnement du système manducateur.

Bibliographie

- Abduo J, Tennant M. Impact of lateral occlusion schemes: A systematic review. *The Journal of prosthetic dentistry*. 2015;114(2):193–204.
- Abduo J, Tennant M, McGeachie J. Lateral occlusion schemes in natural and minimally restored permanent dentition: a systematic review. *Journal of Oral Rehabilitation*. 2013;(40):788-802.
- Alexander PC. Analysis of the cuspid protective occlusion. *The Journal of Prosthetic Dentistry*. 1963;13(2):309–317.
- Alexander PC. The periodontium and the canine function theory. *The Journal of prosthetic dentistry*. 1967;18(6):571–578.
- Allum SR, Tomlinson RA, Joshi R. The impact of loads on standard diameter, small diameter and mini implants : a comparative laboratory study. *Clinical Oral Implants Research*. 2008;19(6):553-9.
- Annibali S, Cristalli MP, Dell’Aquila D, Bignozzi I, La Monaca G, Piloni A. Short Dental Implants : A Systematic Review. *Journal of Dental Research*. 2012;91(1):25-32.
- Archien C, Begin M, Thepin J-C, Unger F. Dictionnaire de prothèse odontologique. SNPMD. Paris; 2004.
- Assal J, Assal P, Arnaud C. Modification de certains concepts d’occlusion en implantologie. *Revue Mensuelle Suisse d’Odonto-Stomatologie*. 2001;111(2):159-63.
- Ata-Ali J, Penarrocha-Oltra D, Candel-Marti M, Penarrocha-Diago M. Oral rehabilitation with tilted dental implants : A meta-analysis. *Medicina Oral Patología Oral y Cirugía Bucal*. 2012;17(4):582-7.
- Atwood DA. Some clinical factors related to rate of resorption of residual ridges. *The Journal of Prosthetic Dentistry*. 1962;12(3):441–450.
- Baad-Hansen L, Lu S, Kempainen P, List T, Zhang Z, Svensson P. Differential changes in gingival somatosensory sensitivity after painful electrical tooth stimulation. *Experimental Brain Research*. 2015;233(4):1109-18.
- Barale G, Fleiter B, Hippolyte M-P, Knellesen C, Lauret J-F, Orthlieb J-D, et al. *Lexique*. Paris: Quintessence International; 2001.
- Batarec É. *Lexique des termes de prothèse dentaire*. 2e éd. Paris: Prèlat; 1980.
- Belser UC, Grütter L, Vailati F, Bornstein MM, Weber H-P, Buser D. Outcome Evaluation of Early Placed Maxillary Anterior Single-Tooth Implants Using Objective Esthetic Criteria : A Cross-Sectional, Retrospective Study in 45 Patients With a 2- to 4-Year Follow-Up Using Pink and White Esthetic Scores. *Journal of Periodontology*. 2009;80(1):140-51.
- Belser UC, Hannam AG. The influence of altered working-side occlusal guidance on masticatory muscles and related jaw movement. *The Journal of prosthetic dentistry*. 1985;53(3):406–413.
- Benoît R, Granat J, Peyre E. La canine humaine. Seconde partie : La canine des Hommes et des autres Primates. *Biologie du développement. Actualités Odonto-Stomatologiques*. 2009;(245):11-25.
- Berglundh T, Abrahamsson I, Lang NP, Lindhe J. De novo alveolar bone formation adjacent to endosseous implants. *Clinical oral implants research*. 2003;14(3):251–262.
- Berglundh T, Lindhe J. Dimension of the periimplant mucosa. *Journal of clinical periodontology*. 1996;23(10):971–973.
- Berglundh T, Lindhe J, Ericsson I, Marinello CP, Liljenberg B, Thomsen P. The soft tissue barrier at implants and teeth. *Clinical Oral Implants Research*. 1991;2(2):81-90.
- Berglundh T, Lindhe J, Jonsson K, Ericsson I. The topography of the vascular systems in the periodontal and peri-implant tissues in the dog. *Journal of Clinical Periodontology*. 1994;21(3):189–193.
- Bert M. Fonction occlusale de la canine en implantologie. *Actualités Odonto-Stomatologiques*. 2015;(273):6.
- Biosse Duplan M, Saffar J-L. Appareil d’ancrage. In: *Parodontologie & dentisterie implantaire Volume 1, Médecine parodontale*. Paris: Lavoisier Médecine Sciences; 2014. p. 21-48.

- Bothung C, Fischer K, Schiffer H, Springer I, Wolfart S. Upper canine inclination influences the aesthetics of a smile. *Journal of Oral Rehabilitation*. 2015;42(2):144-52.
- Bouchard P, Fournier B, Godeau G, Gogly B, Senni K. La gencive. In: *Parodontologie & dentisterie implantaire Volume 1, Médecine parodontale*. Paris: Lavoisier Médecine Sciences; 2014. p. 9-20.
- Boucher Y, Braud A. Innervation et micro-circulation parodontale. In: *Parodontologie & dentisterie implantaire Volume 1, Médecine parodontale*. Paris: Lavoisier Médecine Sciences; 2014. p. 39-46.
- Braud A, Boucher Y. Perception péri-implantaire. In: *Parodontologie & dentisterie implantaire Volume 1, Médecine parodontale*. Paris: Lavoisier Médecine Sciences; 2014. p. 65-8.
- Broekhuijsen ML, Van Willigen JD. Factors influencing jaw position sense in man. *Archives of Oral Biology*. 1983;28(5):387-91.
- Butz F, Heydecke G, Okutan M, Strub JR. Survival rate, fracture strength and failure mode of ceramic implant abutments after chewing simulation. *Journal of oral rehabilitation*. 2005;32(11):838-843.
- Byers MR, Dong WK. Comparison of trigeminal receptor location and structure in the periodontal ligament of different types of teeth from the rat, cat, and monkey. *Journal of Comparative Neurology*. 1989;279(1):117-127.
- Capra NF, Dessem D. Central connections of trigeminal primary afferent neurons: topographical and functional considerations. *Critical Reviews in Oral Biology & Medicine*. 1992;4(1):1-52.
- Cardaropoli G, Lekholm U, Wennstrom JL. Tissue alterations at implant-supported single-tooth replacements : a 1-year prospective clinical study. *Clinical Oral Implants Research*. 2006;17(2):165-71.
- Carter DR, Beaupré GS, Giori NJ, Helms JA. Mechanobiology of skeletal regeneration. *Clinical orthopaedics and related research*. 1998;355:S41-S55.
- Casteyde J-P. L'occlusion de la canine. Importance, options de réglages, risques et précautions. *Actualités Odonto-Stomatologiques*. 2008;244:355-66.
- Chamieh F, Bocian A, Beyaert JC, Tavernier B, Fromentin O. Impact du rapport couronne/implant en prothèse implantaire-unitaire : revue de littérature. *Implant*. 2017;23(2):97-105.
- Chavrier CA, Couble ML. Ultrastructural immunohistochemical study of interstitial collagenous components of the healthy human keratinized mucosa surrounding implants. *International Journal of Oral and Maxillofacial Implants*. 1999;14(1):108-112.
- Chiu Y-W, Lee S-Y, Lin Y-C, Lai Y-L. Significance of the width of keratinized mucosa on peri-implant health. *Journal of the Chinese Medical Association*. 2015;78(7):389-94.
- Choquet V, Hermans M, Adriaenssens P, Daelemans P, Tarnow DP, Malevez C. Clinical and radiographic evaluation of the papilla level adjacent to single-tooth dental implants. A retrospective study in the maxillary anterior region. *Journal of Periodontology*. 2001;72(10):1364-71.
- Clément M, Noharet R, Viennot S. Réalisation clinique d'une prothèse fixée unitaire : optimisation du résultat esthétique. *Encycl Méd Chir - Médecine buccale*. 2014;[28-686-C-10]:1-17.
- Code de la Santé Publique. Recueil des dispositions législatives et réglementaires relatives à la radioprotection. Partie 1 : Extraits du Code de la santé publique et du Code du travail concernant la protection de la population, des patients et des travailleurs contre les dangers des rayonnements ionisants. ASN Direction des rayonnements ionisants et de la santé; 2013. Report No.: SMQ/DIS/QUI/REG/ASN/000003 (Guide/REG/DIS/01).
- Colombier M-L. Modifications alvéolaires post-extractionnelles. In: *Parodontologie & dentisterie implantaire Volume 1, Médecine parodontale*. Paris: Lavoisier Médecine Sciences; 2014. p. 49-53.
- Coray R, Zeltner M, Özcan M. Fracture strength of implant abutments after fatigue testing: A systematic review and a meta-analysis. *Journal of the Mechanical Behavior of Biomedical Materials*. 2016;62:333-46.
- D'Amico A. The canine teeth : normal functional relation of the natural teeth of man. *Journal of Southern California Dental Association*. 1958;26:1-74.

- D'Amico A. Functional occlusion of the natural teeth of man. *The Journal of Prosthetic Dentistry*. 1961;11(5):899–915.
- Dawson PE. *Les problèmes de l'occlusion. Evaluation, diagnostic et traitement*. Paris: Julien Prélat; 1977.
- Dawson PE. *Functional occlusion from TMJ to smile design*. St. Louis: Mosby; 2007.
- Dörfer CE, Von Bethlenfalvy ER, Staehle HJ, Pioch T. Factors influencing proximal dental contact strengths. *European Journal of Oral Sciences*. 2000;108(5):368–377.
- Duyck J, Vandamme K. The effect of loading on peri-implant bone : a critical review of the literature. *Journal of Oral Rehabilitation*. 2014;41(10):783-94.
- Enkling N, Heussner S, Nicolay C, Bayer S, Mericske-Stern R, Utz K-H. Tactile Sensibility of Single-Tooth Implants and Natural Teeth Under Local Anesthesia of the Natural Antagonistic Teeth : Tactile Sensibility of Implants with Anesthetized Antagonists. *Clinical Implant Dentistry and Related Research*. 2012;14(2):273-80.
- Enkling N, Utz KH, Bayer S, Stern RM. Osseoperception : active tactile sensibility of osseointegrated dental implants. *International Journal of Oral Maxillofacial Implants*. 2010;25(6):1159–67.
- Eser A, Tonuk E, Akca K, Dard MM, Cehreli MC. Predicting bone remodeling around tissue- and bone-level dental implants used in reduced bone width. *Journal of Biomechanics*. 2013;46(13):2250-7.
- Esposito M, Grusovin MG, Coulthard P, Worthington H. Interventions for replacing missing teeth : different times for loading dental implants. In: *Cochrane Database of Systematic Reviews*. The Cochrane Collaboration. Chichester: John Wiley & Sons, Ltd; 2009.
- French D, Larjava H, Ofec R. Retrospective cohort study of 4591 Straumann implants in private practice setting, with up to 10-year follow-up. Part 1: multivariate survival analysis. *Clinical Oral Implants Research*. 2015;26(11):1345-54.
- Frost HM. A 2003 update of bone physiology and Wolff's Law for clinicians. *The Angle Orthodontist*. 2004;74(1):3-15.
- Fuentealba R, Jofré J. Esthetic Failure in Implant Dentistry. *Dental Clinics of North America*. 2015;59(1):227-46.
- Fürhauser R, Florescu D, Benesch T, Haas R, Mailath G, Watzek G. Evaluation of soft tissue around single-tooth implant crowns: the pink esthetic score. *Clinical Oral Implants Research*. 2005;16(6):639-44.
- Gaultier F, Gogly B. La muqueuse péri-implantaire. In: *Parodontologie & dentisterie implantaire Volume 1, Médecine parodontale*. Paris: Lavoisier Médecine Sciences; 2014. p. 54-9.
- Gauthier R, Morin A. *Anatomie appliquée à l'implantologie*. Saint-Etienne: DUMAS; 1998.
- George J, Dhir S. Soft tissue and esthetic considerations around implants. *Journal of the International Clinical Dental Research Organization*. 2015;7(3):119-31.
- Gibbs CH, Mahan PE, Lundeen HC, Brehnan K, Walsh EK, Holbrook WB. Occlusal forces during chewing and swallowing as measured by sound transmission. *The Journal of Prosthetic Dentistry*. 1981a;46(4):443-9.
- Gibbs CH, Mahan PE, Lundeen HC, Brehnan K, Walsh EK, Sinkewiz SL, et al. Occlusal forces during chewing— influences of biting strength and food consistency. *The Journal of Prosthetic Dentistry*. 1981b;46(5):561–567.
- Gil FJ, Herrero-Climent M, Lázaro P, Rios JV. Implant–abutment connections : influence of the design on the microgap and their fatigue and fracture behavior of dental implants. *Journal of Materials Science : Materials in Medicine*. 2014;25(7):1825-30.
- van der Glas HW, de Laat A, Carels C, van Steenberghe D. Interactive periodontal and acoustic influences on the masseteric post-stimulus electromyographic complex in man. *Brain Research*. 1988;444(2):284-94.
- Greenstein G, Cavallaro J. The clinical significance of keratinized gingiva around dental implants. *The Compendium of Continuing Education in Dentistry*. 2011;32(8):24–31.
- Gross M. *The Science and Art of Occlusion and Oral Rehabilitation*. New Malden: Quintessence Publishing; 2015.

- Grunder U, Gracis S, Capelli M. Influence of the 3-D bone-to-implant relationship on esthetics. *International Journal of Periodontics & Restorative Dentistry*. 2005;25(2):112-9.
- Habre-Hallage P, Abboud-Naaman NB, Reyhler H, van Steenberghe D, Jacobs R. Perceptual Changes in the Peri-Implant Soft Tissues Assessed by Directional Cutaneous Kinaesthesia and Graphaesthesia : A Prospective Study. *Clinical Implant Dentistry and Related Research*. 2009;13(4):296-304.
- Hämmerle CHF, Wagner D, Brägger U, Lussi A, Karayiannis A, Joss A, et al. Threshold of tactile sensitivity perceived with dental endosseous implants and natural teeth. *Clinical Oral Implants Research*. 1995;6(2):83-90.
- Hekimoglu C, Anil N, Cehreli MC. Analysis of strain around endosseous dental implants opposing natural teeth or implants. *The Journal of prosthetic dentistry*. 2004;92(5):441-6.
- Huang Y, Corpas LS, Martens W, Jacobs R, Lambrechts I. Histomorphological study of myelinated nerve fibres in the periodontal ligament of human canine. *Acta Odontologica Scandinavica*. 2011;69(5):279-86.
- Iraqi O, Berrada S, Merzouk N, Abdedine A. Guide antérieur, impératifs physiologiques et restauration prothétique. *Actualités Odonto-Stomatologiques*. 2009;245:83-98.
- Jacobs R, Van Steenberghe D. Comparative evaluation of the roal tactile function by means of teeth or implant supported prostheses. *Clinical Oral Implants Research*. 1991;2(2):75-80.
- Jeanmonod A. *Occlusodontologie: applications cliniques*. Paris: Editions CdP; 1988.
- Jensen J, Joss A, Lang NP. The smile line of different ethnic groups in relation to age and gender. *Acta Med Dent Helv*. 1999;4(2):38-46.
- Jung RE, Holderegger C, Sailer I, Khraisat A, Suter A, Hämmerle CH. The effect of all-ceramic and porcelain-fused-to-metal restorations on marginal peri-implant soft tissue color : a randomized controlled clinical trial. *International Journal of Periodontics & Restorative Dentistry*. 2008;28(4):356-65.
- Kim Y, Oh T-J, Misch CE, Wang H-L. Occlusal considerations in implant therapy : clinical guidelines with biomechanical rationale. *Clinical Oral Implants Research*. 2004;16(1):26-35.
- Klineberg I. Influences of temporomandibular articular mechanoreceptors on functional jaw movements. *Journal of Oral Rehabilitation*. 1980;7(4):307-17.
- Klineberg I, Calford MB, Dreher B, Henry P, Macefield V, Miles T, et al. A consensus statement on osseoperception. *Clinical and Experimental Pharmacology & Physiology*. 2005;32(1-2):145-6.
- Klineberg I, Murray G. Osseoperception : Sensory Function and Proprioception. *Advances in Dental Research*. 1999;13(1):120-9.
- Koyano K, Esaki D. Occlusion on oral implants : current clinical guidelines. *Journal of Oral Rehabilitation*. 2015;42(2):153-61.
- Koyano K, Tsukiyama Y, Kuwatsuru R. Rehabilitation of occlusion - science or art ? *Journal of Oral Rehabilitation*. 2012;39(7):513-21.
- Lautrou A. *Anatomie dentaire*. 2e éd. Paris: Masson; 2010.
- Lazzara RJ, Porter SS. Platform switching: a new concept in implant dentistry for controlling postrestorative crestal bone levels. *International Journal of Periodontics & Restorative Dentistry*. 2006;26(1):8-17.
- Le Gall MG, Lauret J-F. *La fonction occlusale : implications cliniques*. Rueil-Malmaison: Éditions CdP; 2011.
- Le Guéhennec L, Weiss P. Ostéo-intégration. In: *Parodontologie & dentisterie implantaire Volume 1, Médecine parodontale*. Paris: Lavoisier Médecine Sciences; 2014. p. 60-4.
- Leclercq P, Dohan SL, Dohan DM. Implantologie axiale : procédures chirurgicales et stratégies prothétiques. *Encycl Méd Chir - Médecine buccale*. 2008;[28-820-G-10]:1-29.
- Lejoyeux J. *Les 9 clefs du visage*. Evreux: Solar; 1991.
- Liébart M-F, Fouque-Deruelle C, Santini A, Dillier F-L, Monnet-Corti V, Glise J-M, et al. Smile line and periodontium visibility. *Perio*. 2004;1(1):17-25.

- Linkevicius T, Apse P, Grybauskas S, Puisys A. The influence of soft tissue thickness on crestal bone changes around implants: a 1-year prospective controlled clinical trial. *International Journal of Oral & Maxillofacial Implants*. 2009;24(4):712-9.
- Lobbezoo F, van der Zaag J, Naeije M. Bruxism: its multiple causes and its effects on dental implants—an updated review. *Journal of oral rehabilitation*. 2006;33(4):293-300.
- Lum LB. A biomechanical rationale for the use of short implants. *The Journal of Oral Implantology*. 1991;17(2):126-31.
- Manns AE, Garcia C, Miralles R, Bull R, Rocabado M. Blocking of Periodontal Afferents with Anesthesia and Its Influence on Elevator EMG Activity. *Cranio*. 1991;9(3):212-9.
- Mariani P, Margossian P, Laborde G. Choix d'un concept occlusal en implantologie, 1ère partie: données fondamentales. *Stratégie prothétique*. 2008;8(1):145-53.
- Martini AP, Freitas AC, Rocha EP, de Almeida EO, Anchieta RB, Kina S, et al. Straight and Angulated Abutments in Platform Switching : Influence of Loading on Bone Stress by Three-Dimensional Finite Element Analysis. *Journal of Craniofacial Surgery*. 2012;23(2):415-8.
- Mericske-Stern R, Hofmann J, Wedig A, Geering AH. In vivo measurements of maximal occlusal force and minimal pressure threshold on overdentures supported by implants or natural roots: a comparative study, Part 1. *International Journal of Oral & Maxillofacial Implants*. 1993;8(6):641-9.
- Misch CE. Occlusal considerations for implant-supported prostheses : implant-protective occlusion. In: *Dental implant prosthetics*. 2^e éd. St. Louis: Elsevier; 2015. p. 874-912.
- Mischra SK, Chowdhary R, Chrcanovic BR, Branemark P-I. Osseoperception in Dental Implants: A Systematic Review. *Journal of Prosthodontics*. 2016;25(3):185-95.
- Morimoto T, Hamada T, Kawamura Y. Alteration in directional specificity of interdental dimension discrimination with the degree of mouth opening. *Journal of Oral Rehabilitation*. 1983;10(4):335–342.
- Morimoto T, Ozaki M, Yoshimura Y, Kawamura Y. Effects of the interpolated vibratory stimulation on the interdental dimension discrimination in normal and joint defect subjects. *Journal of Dental Research*. 1979;58(2):560-7.
- Mühlemann HR. Tooth mobility: a review of clinical aspects and research findings. *Journal of periodontology*. 1967;38(6 Part II):686-708.
- Mühlemann HR, Savdir S, Rateitschak KH. Tooth mobility—its causes and significance. *Journal of periodontology*. 1965;36(2):148-53.
- Nelson SJ, Ash MM. *Wheeler's dental anatomy, physiology, and occlusion*. 9th ed. St. Louis, Mo: Saunders/Elsevier; 2010.
- Nielsen IM, Glavind L, Karring T. Interproximal periodontal intrabony defects. Prevalence, localization and etiological factors. *Journal of Clinical Periodontology*. 1980;7(3):187-98.
- Noharet R, Viennot S. Secteur esthétique et implants : défi esthétique. In: *Esthétique en odontologie*. Paris: CdP; 2014. (JPIO).
- Norton NS. *Netter. Précis d'anatomie clinique de la tête et du cou*. Masson. Issy-les-Moulineaux; 2009.
- Ogawa T, Koyano K, Umemoto G. Inclination of the occlusal plane and occlusal guidance as contributing factors in mastication. *Journal of dentistry*. 1998;26(8):641-7.
- Ogawa T, Ogawa M, Koyano K. Different responses of masticatory movements after alteration of occlusal guidance related to individual movement pattern. *Journal of Oral Rehabilitation*. 2001;28(9):830-41.
- Oh S-H, Nakano M, Bando E, Keisuke N, Shigemoto S, Jeong J-H, et al. Relationship between occlusal tooth contact patterns and tightness of proximal tooth contact. *Journal of Oral Rehabilitation*. 2006;33(10):749-53.
- Orthlieb J-D. *Gnathologie fonctionnelle*. Volume 1, occlusion et restauration prothétique. Rueil Malmaison: CdP; 2010. (Mémento).
- Orthlieb J-D. Les collages occlusaux chez le bruxeur. In: *Le bruxisme*. Paris: Espace ID; 2015.

- Orthlieb J-D, Darmouni L, Pedinielli A, Darmouni JJ. Fonctions occlusales : aspects physiologiques de l'occlusion dentaire humaine. *Encycl Méd Chir - Médecine buccale*. 2013;[53725]:1-11.
- Orthlieb J-D, Duminil G. Etiologies. In: *Le Bruxisme tout simplement*. Bayeux: Espace ID; 2015. p. 63-72.
- Orthlieb J-D, Manière-Ezvan A, Giraudeau A, Ré J-P, Lavigne G. Dysfonctionnements temporomandibulaires: comprendre, identifier, traiter. 2017.
- Pecora GE, Ceccarelli R, Bonelli M, Alexander H, Ricci JL. Clinical Evaluation of Laser Microtexturing for Soft Tissue and Bone Attachment to Dental Implants. *Implant Dentistry*. 2009;18(1):57-66.
- Pellizzer EP, Falcón-Antenucci RM, de Carvalho PSP, Sánchez DMIK, Rinaldi GAT, de Aguirre CC, et al. Influence of Implant Angulation With Different Crowns on Stress Distribution. *Journal of Craniofacial Surgery*. 2011;22(2):434-7.
- Perri GR. Esthetic and Functional Issues with Replacing a Single Missing Anterior Tooth an Osseointegrated Dental Implant. *Compendium of Continuing Education in Dentistry*. 2011;32(Special 5):21-4.
- Philip-Alliez C, Freckhaus A, Delsol L, Massif L, Gall ML, Canal P. Traitement des agénésies des incisives latérales maxillaires. *Encycl Méd Chir - Médecine buccale*. 2016;[28-844-C-10]:1-13.
- Picq P. The human canine: Its evolution and adaptive significance. *Journal of Dentofacial Anomalies and Orthodontics*. 2010;13(1):4-10.
- Pradeep AR, Karthikeyan BV. Peri-Implant Papilla Reconstruction: Realities and Limitations. *Journal of Periodontology*. 2006;77(3):534-44.
- Quek CE, Tan KB, Nicholls JJ. Load fatigue performance of a single-tooth implant abutment system: effect of diameter. *International Journal of Oral & Maxillofacial Implants*. 2006;21(6):929-36.
- Ramieri G, Anselmetti GC, Baracchi F, Panzica GC, Viglietti-Panzica C, Modica R, et al. The innervation of human teeth and gingival epithelium as revealed by means of an antiserum for protein gene product 9.5 (PGP 9.5). *Developmental Dynamics*. 1990;189(2):146-54.
- Rasouli Ghahroudi AA, Homayouni A, Rokn AR, Kia F, Kharazifard MJ, Khorsand A. Frequency of Dental Implants Placed in the Esthetic Zone in Dental Clinic of Tehran University: A Descriptive Study. *J Dent (Tehran)*. 2015;12(12):906-12.
- Rinchuse DJ, Kandasamy S, Sciote J. A contemporary and evidence-based view of canine protected occlusion. *American Journal of Orthodontics and Dentofacial Orthopedics*. 2007;132(1):90-102.
- Rocuzzo M, Grasso G, Dalmaso P. Keratinized mucosa around implants in partially edentulous posterior mandible : 10-year results of a prospective comparative study. *Clinical Oral Implants Research*. 2016;27(4):491-6.
- Romerowski J, Boccara E, Ruel Kellermann M, Schulz Benamou ML, Tavernier B. L'occlusion, mode d'emploi. Les Ulis: EDP sciences; 2015.
- Romerowski J, Bresson G. Morphologie dentaire de l'adulte : canines. *Encycl Méd Chir - Médecine buccale*. 2010;[28-050-B-10]:1-8.
- Romerowski J, Bresson G. Formes et fonctions de la dent. *Encycl Méd Chir - Médecine buccale*. 2014;[53717]:1-22.
- Romerowski J, Bresson G. Atlas d'anatomie dentaire fonctionnelle : aspects cinétiques. Les Ulis: EDP sciences; 2016.
- Rotundo R, Nieri M, Bonaccini D, Mori M, Lamberti E, Massironi D, et al. The Smile Esthetic Index (SEI): A method to measure the esthetics of the smile. An intra-rater and inter-rater agreement study. *European Journal of Oral Implantology*. 2015;8(4):397-403.
- Saab XE, Griggs JA, Powers JM, Engelmeier RL. Effect of abutment angulation on the strain on the bone around an implant in the anterior maxilla: a finite element study. *The Journal of Prosthetic Dentistry*. 2007;97(2):85-92.
- Samama Y, Rajzbaum P. Le remplacement de la canine en prothèse : analyse et rapport de cas cliniques. *Actualités Odonto-Stomatologiques*. 2008;(244):317-44.
- Schulte W. Implants and the periodontium. *International Dental Journal*. 1995;(45):16-26.

- Shi L, Atsumi Y, Kodama Y, Honma S, Wakisaka S. Requirement of proper occlusal force for morphological maturation of neural components of periodontal Ruffini endings of the rat incisor. *Archives of Oral Biology*. 2006;51(8):681-8.
- Shi L, Kodama Y, Atsumi Y, Honma S, Wakisaka S. Requirement of occlusal force for maintenance of the terminal morphology of the periodontal Ruffini endings. *Archives of Histology and Cytology*. 2005;68(4):289-99.
- Siar CH, Toh CG, Romanos G, Swaminathan D, Ong AH, Yaacob H, et al. Peri-implant soft tissue integration of immediately loaded implants in the posterior macaque mandible : a histomorphometric study. *Journal of Periodontology*. 2003;74(5):571-8.
- Simonet P, Missika P, Pommarède P. *Recommandations de bonnes pratiques en odonto-stomatologie : anticiper et gérer la contestation*. Paris: Espace ID; 2015.
- Singh A, Sangur R, Rao BL, Mahajan T. A Clinical Study to Determine the Pattern of Occlusal Contacts in Lateral Positions and Its Validity in Classifying Guidance Patterns. *The Journal of the Indian Prosthodontic Society*. 2013;13(2):101-7.
- Slavicek R. Les principes de l'occlusion. *Revue d'Orthopédie Dento-Faciale*. 1983;17(4):449-90.
- Souza AB, Tormena M, Matarazzo F, Araújo MG. The influence of peri-implant keratinized mucosa on brushing discomfort and peri-implant tissue health. *Clinical Oral Implants Research*. 2016;27(6):650-5.
- Spray JR, Black CG, Morris HF, Ochi S. The influence of bone thickness on facial marginal bone response : stage 1 placement through stage 2 uncovering. *Annals of Periodontology*. 2000;5(1):119-28.
- Svensson KG, Grigoriadis J, Trulsson M. Alterations in intraoral manipulation and splitting of food by subjects with tooth- or implant-supported fixed prostheses. *Clinical Oral Implants Research*. 2013;24(5):549-55.
- Svensson KG, Trulsson M. Physiological considerations of oral implant function. In: *Functional Occlusion in Restorative Dentistry and Prosthodontics*. St. Louis: Elsevier; 2016.
- Tabrizi R, Pourdanesh F, Zare S, Daneste H, Zeini N. Do Angulated Implants Increase the Amount of Bone Loss around Implants in the Anterior Maxilla? *Journal of Oral and Maxillofacial Surgery*. 2013;71(2):272-7.
- Tardivo D. Réponses parodontales au bruxisme. In: *Le Bruxisme tout simplement*. Bayeux: Espace ID; 2015. p. 153-64.
- Tarnow D, Elian N, Fletcher P, Froum S, Magner A, Cho S-C, et al. Vertical distance from the crest of bone to the height of the interproximal papilla between adjacent implants. *Journal of Periodontology*. 2003;74(12):1785-8.
- Tarnow DP, Cho SC, Wallace SS. The effect of inter-implant distance on the height of inter-implant bone crest. *Journal of Periodontology*. 2000;71(4):546-9.
- Tarnow DP, Magner AW, Fletcher P. The effect of the distance from the contact point to the crest of bone on the presence or absence of the interproximal dental papilla. *Journal of Periodontology*. 1992;63(12):995-996.
- Tavernier B. Le guide antérieur en question. *Cahiers de prothèse*. 2017;177:53-60.
- Tenenbaum H. Les maladies péri-implantaires. In: *Parodontologie & dentisterie implantaire Volume 1, Médecine parodontale*. Paris: Lavoisier Médecine Sciences; 2014. p. 129-42.
- The Academy of Prosthodontics. The Glossary of Prosthodontic Terms. *J Prosthet Dent*. 2005;94(1):10-92.
- Tiozzi R, Lin L, Rodrigues RCS, Heo YC, Conrad HJ, de Mattos M da GC, et al. Digital image correlation analysis of the load transfer by implant-supported restorations. *Journal of Biomechanics*. 2011;44(6):1008-13.
- Tiozzi R, Vasco MAA, Lin L, Conrad HJ, Bezzon OL, Ribeiro RF, et al. Validation of finite element models for strain analysis of implant-supported prostheses using digital image correlation. *Dental Materials*. 2013;29(7):788-96.
- Ton That P-A. Y a-t-il un lien entre la forme dentaire et la personnalité d'un individu ? [Thèse d'exercice : Chirurgie dentaire]. [Paris]: Paris Diderot - Paris 7; 2012.

- Tonella BP, Pellizzer EP, Ferrazzo R, Falcón-Antenucci RM, Carvalho PSP de, Goiato MC. Photoelastic Analysis of Cemented or Screwed Implant-Supported Prostheses With Different Prosthetic Connections. *Journal of Oral Implantology*. 2011;37(4):401-10.
- Trulsson M. Sensory and motor function of teeth and dental implants : a basis for osseoperception. *Clinical and experimental pharmacology and physiology*. 2005;32(1-2):119-22.
- Trulsson M, Gunne HSJ. Food-holding and -biting Behavior in Human Subjects Lacking Periodontal Receptors. *Journal of Dental Research*. 1998;77(4):574-82.
- Trulsson M, Johansson RS. Forces applied by the incisors and roles of periodontal afferents during food-holding and -biting tasks. *Experimental Brain Research*. 1996;107(3):486-96.
- Trulsson M, Van der Bilt A, Carlsson GE, Gotfredsen K, Larsson P, Muller F, et al. From brain to bridge : masticatory function and dental implants. *Journal of Oral Rehabilitation*. 2012;39(11):858-77.
- Verchère L, Budin P. Dictionnaire des termes odonto-stomatologiques. 3e éd. Masson. Paris; 1992.
- Verma M, Nanda A, Sood A. Principles of occlusion in implant dentistry. *Journal of the International Clinical Dental Research Organization*. 2015;7(3):27-33.
- Viennot S, Malquarti G, Guiu C, Pirel C. Prothèse fixée de temporisation. *Encycl Méd Chir - Médecine buccale*. 2008;[28-674-C-10]:1-24.
- Vouros ID, Kalpidis CD, Horvath A, Petrie A, Donos N. Systematic assessment of clinical outcomes in bone-level and tissue-level endosseous dental implants. *International Journal of Oral & Maxillofacial Implants*. 2012;27(6):1359-74.
- Wada S, Kojo T, Wang YH, Ando H, Nakanishi E, Zhang M, et al. Effect of loading on the development of nerve fibers around oral implants in the dog mandible. *Clinical Oral Implants Research*. 2001;12(3):219-24.
- Weinberg LA, Kruger B. A comparison of implant/prosthesis loading with four clinical variables. *International Journal of Prosthodontics*. 1995;8(5):421-33.
- Wiens JP, Priebe JW. Occlusal stability. *Dental Clinics of North America*. 2014;58(1):19-43.
- Williamson EH, Lundquist DO. Anterior guidance : its effect on electromyographic activity of the temporal and masseter muscles. *The Journal of Prosthetic Dentistry*. 1983;49(6):816-23.
- Wolff J, Maquet, Furlong R. *The Law of Bone Remodeling*. Berlin, Heidelberg: Springer-Verlag; 1986.
- Yuan JC-C, Sukotjo C. Occlusion for implant-supported fixed dental prostheses in partially edentulous patients: a literature review and current concepts. *Journal of Periodontal & Implant Science*. 2013;43(2):51-7.

Annexe : Niveau de preuve des références

Document	Auteur (Année)	Titre	Type d'étude	Niveau de preuve (Oxford)
Article	Abduo et al. (2015)	Impact of lateral occlusion schemes : a systematic review	Revue systématique	Fort (2)
Article	Abduo et al. (2013)	Lateral occlusion schemes in natural and minimally restored permanent dentition : a systematic review	Revue systématique	Fort (2)
Article	Alexander (1963)	Analysis of the cuspid protective occlusion	Avis d'auteur	Faible (5)
Article	Alexander (1967)	The periodontium and the canine function theory	Avis d'auteur	Faible (5)
Article	Allum et al. (2008)	The impact of loads on standard diameter, small diameter and mini implants : a comparative laboratory study	Etude comparative in vitro	Faible (5)
Article	Annibali et al. (2012)	Short Dental Implants : A Systematic Review	Revue systématique	Fort (1)
Livre	Archien et al. (2004)	Dictionnaire de prothèse odontologique	-	-
Article	Assal et al. (2001)	Modification de certains concepts d'occlusion en implantologie	Avis d'auteur	Faible (5)
Article	Ata-Ali et al. (2012)	Oral rehabilitation with tilted dental implants : A meta-analysis	Méta-analyse	Fort (1)
Article	Atwood (1962)	Some clinical factors related to rate of resorption of residual ridges	Série de cas	Faible (4)
Article	Baad-Hansen et al.	Differential changes in gingival somatosensory sensitivity after painful electrical tooth stimulation	Etude comparative (13 patients)	Faible (4)
Livre	Barale et al. (2001)	Lexique	-	-
Livre	Batarec (1980)	Lexique des termes de prothèse dentaire. 2e éd	-	-
Article	Belser et al. (2009)	Outcome Evaluation of Early Placed Maxillary Anterior Single-Tooth Implants Using Objective Esthetic Criteria : A Cross-Sectional, Retrospective Study in 45 Patients With a 2- to 4-Year Follow-Up Using Pink and White Esthetic Scores	Etude rétrospective (45 patients)	Modéré (2-3)
Article	Belser et al. (1985)	The influence of altered working-side occlusal guidance on masticatory muscles and related jaw movement	Etude comparative (12 patients)	Modéré (3)
Article	Benoît et al. (2009)	La canine humaine. Seconde partie : La canine des Hommes et des autres Primates. Biologie du développement	Avis d'auteur	Faible (5)
Article	Berglundh et al. (2003)	De novo alveolar bone formation adjacent to endosseous implants	Etude expérimentale (20 chiens)	Faible (5)
Article	Berglundh et al. (1996)	Dimension of the peri-implant mucosa	Etude expérimentale (5 chiens)	Faible (5)
Article	Berglundh et al. (1991)	The soft tissue barrier at implants and teeth	Etude expérimentale (5 chiens)	Faible (5)
Article	Berglundh et al. (1994)	The topography of the vascular systems in the periodontal and peri-implant tissues in the dog	Etude expérimentale (2 chiens)	Faible (5)
Article	Bert (2015)	Fonction occlusale de la canine en implantologie	Avis d'auteur	Faible (5)
Livre	Biosse Duplan et al. (2014)	Appareil d'ancrage	-	-
Article	Bothung et al. (2015)	Upper canine inclination influences the aesthetics of a smile	Etude comparative (180 examinateurs)	Fort (2)
Livre	Bouchard et al. (2014)	La gencive	-	-

Livre	Boucher et al. (2014)	Innervation et micro-circulation parodontale	-	-
Livre	Braud et al. (2014)	Perception péri-implantaire	-	-
Article	Broekhuijsen et al. (1983)	Factors influencing jaw position sense in man	Etude comparative (10 patients)	Modéré (3)
Article	Butz et al. (2005)	Survival rate, fracture strength and failure mode of ceramic implant abutments after chewing simulation	Etude comparative in vitro	Faible (5)
Article	Byers et al. (1989)	Comparison of trigeminal receptor location and structure in the periodontal ligament of different types of teeth from the rat, cat, and monkey	Etude descriptive	Faible (5)
Article	Capra et al. (1992)	Central connections of trigeminal primary afferent neurons: topographical and functional considerations	Revue de littérature	Faible (5)
Article	Cardaropoli et al. (2006)	Tissue alterations at implant-supported single-tooth replacements : a 1-year prospective clinical study	Etude clinique prospective (11 patients, 1 an)	Modéré (3)
Article	Carter et al. (1998)	Mechanobiology of skeletal regeneration	Revue de littérature	Faible (5)
Article	Castejeda (2008)	L'occlusion de la canine. Importance, options de réglages, risques et précautions	Avis d'auteur	Faible (5)
Article	Chamieh et al. (2017)	Impact du rapport couronne/implant en prothèse implanto-portée unitaire : revue de littérature	Revue de littérature	Modéré (3)
Article	Chavrier et al. (1999)	Ultrastructural immunohistochemical study of interstitial collagenous components of the healthy human keratinized mucosa surrounding implants	Etude prospective (4 patients)	Faible (4)
Article	Chiu et al. (2015)	Significance of the width of keratinized mucosa on peri-implant health	Revue de littérature	Faible (4)
Article	Choquet et al. (2001)	Clinical and radiographic evaluation of the papilla level adjacent to single-tooth dental implants. A retrospective study in the maxillary anterior region	Etude rétrospective (26 patients, 54 papilles)	Modéré (3)
Article	Clément et al. (2014)	Réalisation clinique d'une prothèse fixée unitaire : optimisation du résultat esthétique	Avis d'auteur	Faible (5)
Livre	Colombier et al. (2014)	Modifications alvéolaires post-extractionnelles	-	-
Article	Coray et al. (2016)	Fracture strength of implant abutments after fatigue testing: A systematic review and a meta-analysis	Revue systématique et méta-analyse études in vitro	Faible (5)
Article	D'Amico (1958)	The canine teeth : normal functional relation of the natural teeth of man	Avis d'auteur	Faible (5)
Article	D'Amico (1961)	Functional occlusion of the natural teeth of man	Avis d'auteur	Faible (5)
Livre	Dawson (1997)	Les problèmes de l'occlusion. Evaluation, diagnostic et traitement	-	-
Livre	Dawson (2007)	Functional occlusion from TMJ to smile design	-	-
Article	Dörfer et al. (2000)	Factors influencing proximal dental contact strengths	Etude transversale (8 patients)	Faible (4)
Article	Duyck et al. (2014)	The effect of loading on peri-implant bone : a critical review of the literature	Revue de littérature	Faible (4)
Article	Enkling et al. (2007)	Tactile Sensibility of Single-Tooth Implants and Natural Teeth Under Local Anesthesia of the Natural Antagonistic Teeth : Tactile Sensibility of Implants with Anesthetized Antagonists	Etude comparative (62 patients)	Modéré (3)
Article	Enkling et al. (2010)	Osseoperception : active tactile sensibility of osseointegrated dental implants	Etude comparative (62 patients)	Modéré (3)
Article	Eser et al. (2013)	Predicting bone remodeling around tissue- and bone-level dental implants used in reduced bone width	Etude comparative in vitro	Faible (5)
Article	Esposito et al. (2009)	Interventions for replacing missing teeth : different times for loading dental implants	Méta-analyse	Fort (1)
CSP	Extraits du CSP (2013)	Recueil des dispositions législatives et réglementaires relatives à la radioprotection	-	-
Article	French et al. (2015)	Retrospective cohort study of 4591 Straumann implants in private practice setting, with up to 10-year follow-up. Part 1: multivariate survival analysis	Etude prospective (4591 implants)	Modéré (3)
Article	Frost (2003)	A 2003 update of bone physiology and Wolff's Law for clinicians	Avis d'auteur	Faible (5)

Article	Fuentealba et al. (2015)	Esthetic Failure in Implant Dentistry.	Revue de littérature	Faible (4)
Article	Fürhauser et al. (2005)	Evaluation of soft tissue around single-tooth implant crowns: the pink esthetic score	Etude comparative (4 groupes de 5 examinateurs)	Modéré (3)
Chapitre	Gaultier et al. (2014)	La muqueuse péri-implantaire	-	-
Livre	Gauthier et al. (1998)	Anatomie appliquée à l'implantologie	-	-
Article	George et al. (2015)	Soft tissue and esthetic considerations around implants	Revue de littérature	Faible (4)
Article	Gibbs et al. (1981a)	Occlusal forces during chewing and swallowing as measured by sound transmission	Etude diagnostique	Fort (2)
Article	Gibbs et al. (1981b)	Occlusal forces during chewing—influences of biting strength and food consistency	Etude comparative (20 patients)	Modéré (3)
Article	Gil et al. (2014)	Implant–abutment connections : influence of the design on the microgap and their fatigue and fracture behavior of dental implants	Etude comparative in vitro	Faible (5)
Article	van der Glas et al. (1988)	Interactive periodontal and acoustic influences on the masseteric post-stimulus electromyographic complex in man	Etude comparative (15patients)	Modéré (3)
Article	Greenstein et al. (2011)	The clinical significance of keratinized gingiva around dental implants	Revue de littérature	Faible (4)
Livre	Gross (2015)	The Science and Art of Occlusion and Oral Rehabilitation	-	-
Article	Grunder et al. (2005)	Influence of the 3-D bone-to-implant relationship on esthetics	Revue de littérature	Faible (4)
Article	Habre-Hallage et al. (2009)	Perceptual Changes in the Peri-Implant Soft Tissues Assessed by Directional Cutaneous Kinaesthesia and Graphaesthesia : A Prospective Study	Etude prospective (17 patients)	Faible (4)
Article	Hämmerle et al. (1995)	Threshold of tactile sensitivity perceived with dental endosseous implants and natural teeth	Etude descriptive (22 patients)	Faible (4)
Article	Hekimoglu et al. (2004)	Analysis of strain around endosseous dental implants opposing natural teeth or implants	Etude comparative in vitro	Faible (5)
Article	Huang et al. (2011)	Histomorphological study of myelinated nerve fibres in the periodontal ligament of human canine	Etude descriptive (1 cas)	Faible (4)
Article	Iraqi et al. (2009)	Guide antérieur, impératifs physiologiques et restauration prothétique	Avis d'auteur	Faible (5)
Article	Jacobs et al. (1991)	Comparative evaluation of the roal tactile function by means of teeth or implant supported prostheses	Etude comparative (4 patients)	Faible (4)
Livre	Jeanmonod (1988)	Occlusodontologie : applications cliniques	-	-
Article	Jensen et al. (1999)	The smile line of different ethnic groups in relation to age and gender	Etude descriptive (733 patients)	Forte (2)
Article	Jung et al. (2008)	The effect of all-ceramic and porcelain-fused-to-metal restorations on marginal peri-implant soft tissue color : a randomized controlled clinical trial	Essai contrôlé randomisé (30 patients)	Forte (2)
Article	Kim et al. (2004)	Occlusal considerations in implant therapy : clinical guidelines with biomechanical rationale	Revue de littérature	Faible (4)
Article	Klineberg (1980)	Influences of temporomandibular articular mechanoreceptors on functional jaw movements	Etude descriptive (4 patients)	Faible (4)
Article	Klineberg et al. (2005)	A consensus statement on osseoperception	Consensus de symposium	-
Article	Klineberg et al. (1999)	Osseoperception : Sensory Function and Proprioception	Revue de littérature	Faible (4)
Article	Koyano et al. (2015)	Occlusion on oral implants : current clinical guidelines	Revue de littérature	Faible (4)
Article	Koyano et al. (2012)	Rehabilitation of occlusion - science or art ?	Revue de littérature	Faible (4)
Livre	Lautrou (2010)	Anatomie dentaire, 2e éd.	-	-
Article	Lazzara et al. (2006)	Platform switching: a new concept in implant dentistry for controlling postrestorative crestal bone levels	Avis d'auteur	Faible (5)
Livre	Le Gall et al. (2011)	La fonction occlusale : implications cliniques	-	-
Chapitre	Le Guéhennec et al. (2014)	Ostéo-intégration	-	-

Article	Leclercq et al. (2008)	Implantologie axiale : procédures chirurgicales et stratégies prothétiques	Article d'encyclopédie	-
Livre	Lejoyeux (1991)	Les 9 clefs du visage	-	-
Article	Liébart et al. (2004)	Smile line and periodontium visibility	Etude descriptive (576 patients)	Forte (2)
Article	Linkevicius et al. (2009)	The influence of soft tissue thickness on crestal bone changes around implants: a 1-year prospective controlled clinical trial	Etude prospective (22 patients)	Modéré (3)
Article	Lobbezoo et al. (2006)	Bruxism: its multiple causes and its effects on dental implants – an updated review	Revue systématique	Modéré (3)
Article	Lum (1991)	A biomechanical rationale for the use of short implants	Etude descriptive in vitro	Faible (5)
Article	Manns et al. (1991)	Blocking of periodontal afferents with anesthesia and its influence on elevator EMG activity	Etude comparative (9 patients)	Faible (4)
Article	Mariani et al. (2008)	Choix d'un concept occlusal en implantologie, 1ère partie : données fondamentales	Avis d'auteur	Faible (5)
Article	Martini et al. (2012)	Straight and Angulated Abutments in Platform Switching : Influence of Loading on Bone Stress by Three-Dimensional Finite Element Analysis	Etude comparative in vitro	Faible (5)
Article	Mericske-Stern et al. (1993)	In vivo measurements of maximal occlusal force and minimal pressure threshold on overdentures supported by implants or natural roots: a comparative study, Part I	Etude comparative (46 patients)	Modéré (3)
Livre	Misch (2015)	Occlusal considerations for implant-supported prostheses : implant-protective occlusion	-	-
Article	Mischra et al. (2016)	Osseoperception in Dental Implants: A Systematic Review	Revue systématique	Fort (1)
Article	Morimoto et al. (1983)	Alteration in directional specificity of interdental dimension discrimination with the degree of mouth opening	Etude comparative (23 sujets)	Modéré (3)
Article	Morimoto et al. (1979)	Effects of the interpolated vibratory stimulation on the interdental dimension discrimination in normal and joint defect subjects	Etude comparative (22 sujets)	Modéré (3)
Article	Mühlemann (1967)	Tooth mobility: a review of clinical aspects and research findings	Revue de littérature	Faible (4)
Article	Mühlemann et al. (1965)	Tooth mobility—its causes and significance	Revue de littérature	Faible (4)
Livre	Nelson et al. (2010)	Wheeler's dental anatomy, physiology, and occlusion 9th ed	-	-
Article	Nielsen et al. (1980)	Interproximal periodontal intrabony defects. Prevalence, localization and etiological factors	Etude descriptive (209 patients)	Fort (2)
Chapitre	Noharet et al. (2014)	Secteur esthétique et implants : défi esthétique	-	-
Livre	Norton (2009)	Netter. Précis d'anatomie clinique de la tête et du cou	-	-
Article	Ogawa et al. (1998)	Inclination of the occlusal plane and occlusal guidance as contributing factors in mastication	Etude comparative (41 patients)	Modéré (3)
Article	Ogawa et al. (2001)	Different responses of masticatory movements after alteration of occlusal guidance related to individual movement pattern	Etude comparative (20 patients)	Faible (4)
Article	Oh et al. (2006)	Relationship between occlusal tooth contact patterns and tightness of proximal tooth contact	Etude descriptive (20 patients)	Faible (4)
Livre	Orthlieb (2010)	Gnathologie fonctionnelle. Volume 1, occlusion et restauration prothétique	-	-
Article	Orthlieb et al. (2013)	Fonctions occlusales : aspects physiologiques de l'occlusion dentaire humaine	Article d'encyclopédie	-
Livre	Orthlieb et al. (2015)	Etiologies	-	-
Livre	Orthlieb (2015)	Les collages occlusaux chez le bruxeur	-	-
Livre	Orthlieb et al. (2017)	Dysfonctionnements temporomandibulaires : comprendre, identifier, traiter	-	-
Article	Pecora et al. (2009)	Clinical Evaluation of Laser Microtexturing for Soft Tissue and Bone Attachment to Dental Implants	Etude prospective (20 implants, 37 mois)	Fort (2)
Article	Pellizzer et al. (2011)	Influence of Implant Angulation With Different Crowns on Stress Distribution	Etude comparative in vitro	Faible (5)
Article	Perri et al. (2011)	Esthetic and Functional Issues with Replacing a Single Missing Anterior Tooth an Osseointegrated Dental Implant	Avis d'auteur	Faible (5)

Article	Philip-Alliez et al. (2016)	Traitement des agénésies des incisives latérales maxillaires	Article d'encyclopédie	-
Article	Picq (2010)	The human canine: Its evolution and adaptive significance	Avis d'auteur	Faible (5)
Article	Pradeep et al. (2006)	Peri-Implant Papilla Reconstruction : Realities and Limitations	Revue de littérature	Faible (4)
Article	Quek et al. (2006)	Load fatigue performance of a single-tooth implant abutment system: effect of diameter	Etude comparative in vitro	Faible (5)
Article	Ramieri et al. (1990)	The innervation of human teeth and gingival epithelium as revealed by means of an antiserum for protein gene product 9.5	Etude descriptive (15 échantillons)	Faible (4)
Article	Rasouli Ghahroudi et al. (2015)	Frequency of Dental Implants Placed in the Esthetic Zone in Dental Clinic of Tehran University : A Descriptive Study	Etude descriptive (2 381 implants)	Modéré (3)
Article	Rinchuse et al. (2007)	A contemporary and evidence-based view of canine protected occlusion	Revue de littérature	Faible (4)
Article	Rocuzzo et al. (2016)	Keratinized mucosa around implants in partially edentulous posterior mandible: 10-year results of a prospective comparative study	Etude prospective (98 patients, 10 ans)	Fort (4)
Livre	Romerowski et al. (2015)	L'occlusion, mode d'emploi	-	-
Article	Romerowski et al. (2010)	Morphologie dentaire de l'adulte : canines	Article d'encyclopédie	-
Article	Romerowski et al. (2014)	Formes et fonctions de la dent	Article d'encyclopédie	-
Livre	Romerowski et al. (2016)	Atlas d'anatomie dentaire fonctionnelle : aspects cinétiques	-	-
Article	Rotundo et al. (2015)	The Smile Esthetic Index (SEI): A method to measure the esthetics of the smile. An intra-rater and inter-rater agreement study	Etude comparative (10 examinateurs)	Fort (2)
Article	Saab et al. (2007)	Effect of abutment angulation on the strain on the bone around an implant in the anterior maxilla: a finite element study	Etude comparative in vitro	Faible (5)
Article	Samama et al. (2008)	Le remplacement de la canine en prothèse : analyse et rapport de cas cliniques	Avis d'auteur et série de cas	Faible (5)
Article	Schulte (1995)	Implants and the periodontium	Revue de littérature	Faible (4)
Article	Shi et al. (2006)	Requirement of proper occlusal force for morphological maturation of neural components of periodontal Ruffini endings of the rat incisor	Etude expérimentale chez le rat	Faible (5)
Article	Shi et al. (2005)	Requirement of occlusal force for maintenance of the terminal morphology of the periodontal Ruffini endings	Etude expérimentale chez le rat	Faible (5)
Article	Siar et al. (2003)	Peri-implant soft tissue integration of immediately loaded implants in the posterior macaque mandible: a histomorphometric study	Etude expérimentale chez le singe	Faible (5)
Livre	Simonet et al. (2015)	Recommandations de bonnes pratiques en odontostomatologie : anticiper et gérer la contestation	-	-
Article	Singh et al. (2013)	A Clinical Study to Determine the Pattern of Occlusal Contacts in Lateral Positions and Its Validity in Classifying Guidance Patterns	Etude descriptive (100 patients)	Fort (2)
Article	Slavicek (1983)	Les principes de l'occlusion	Avis d'auteur	Faible (5)
Article	Souza et al. (2016)	The influence of peri-implant keratinized mucosa on brushing discomfort and peri-implant tissue health	Etude comparative (80 patients, 270 implants)	Fort (2)
Article	Spray et al. (2000)	The influence of bone thickness on facial marginal bone response : stage 1 placement through stage 2 uncovering	Etude prospective (2 685 implants)	Fort (2)
Article	Svensson et al. (2013)	Alterations in intraoral manipulation and splitting of food by subjects with tooth- or implant-supported fixed prostheses	Etude comparative (30 patients)	Modéré (3)
Chapitre	Svensson et al. (2016)	Physiological considerations of oral implant function	-	-
Article	Tabrizi et al. (2013)	Do Angulated Implants Increase the Amount of Bone Loss around Implants in the Anterior Maxilla?	Etude prospective (58 patients)	Modéré (3)
Chapitre	Tardivo (2015)	Réponses parodontales au bruxisme	-	-

Article	Tarnow et al. (2003)	Vertical distance from the crest of bone to the height of the interproximal papilla between adjacent implants	Etude descriptive (33 patients, 136 sites)	Modéré (3)
Article	Tarnow et al. (2000)	The effect of inter-implant distance on the height of inter-implant bone crest	Etude descriptive (36 patients)	Faible (4)
Article	Tarnow et al. (1992)	The effect of the distance from the contact point to the crest of bone on the presence or absence of the interproximal dental papilla	Etude descriptive (30 patients, 288 sites)	Modéré (3)
Article	Tavernier (2017)	Le guide antérieur en question	Avis d'auteur	Faible (5)
Chapitre	Tenenbaum (2014)	Les maladies péri-implantaires	-	-
Article	The Academy of Prosthodontics (2005)	The Glossary of Prosthodontic Terms	-	-
Article	Tiozzi et al. (2011)	Digital image correlation analysis of the load transfer by implant-supported restorations	Etude comparative in vitro	Faible (5)
Article	Tiozzi et al. (2013)	Validation of finite element models for strain analysis of implant-supported prostheses using digital image correlation	Etude comparative in vitro	Faible (5)
Thèse	Ton That (2012)	Y a-t-il un lien entre la forme dentaire et la personnalité d'un individu ?	Etude descriptive (81 patients)	Modéré (3)
Article	Tonella et al. (2011)	Photoelastic Analysis of Cemented or Screwed Implant-Supported Prostheses With Different Prosthetic Connections	Etude comparative in vitro	Faible (5)
Article	Trulsson et al. (2005)	Sensory and motor function of teeth and dental implants : a basis for osseoperception	Revue de littérature	Faible (4)
Article	Trulsson et al. (1998)	Food-holding and -biting Behavior in Human Subjects Lacking Periodontal Receptors	Etude comparative (24 patients)	Faible (4)
Article	Trulsson et al. (1996)	Forces applied by the incisors and roles of periodontal afferents during food-holding and -biting tasks	Etude comparative (4 patients)	Faible (4)
Article	Trulsson et al. (2012)	From brain to bridge : masticatory function and dental implants	Revue de littérature	Faible (4)
Livre	Verchère et al. (1992)	Dictionnaire des termes odonto-stomatologiques. 3e éd.	-	-
Article	Verma et al. (2015)	Principles of occlusion in implant dentistry	Revue de littérature	Faible (4)
Article	Viennot et al. (2008)	Prothèse fixée de temporisation	Article d'encyclopédie	-
Article	Vouros et al. (2012)	Systematic assessment of clinical outcomes in bone-level and tissue-level endosseous dental implants	Méta-analyse	Forte (4)
Article	Wada et al. (2001)	Effect of loading on the development of nerve fibers around oral implants in the dog mandible	Etude prospective chez l'animal (3 chiens)	Faible (5)
Article	Weinberg et al. (1995)	A comparison of implant/prosthesis loading with four clinical variables	Etude comparative in vitro	Faible (5)
Article	Wiens et al. (2014)	Occlusal stability	Revue de littérature	Faible (4)
Article	Williamson et al. (1983)	Anterior guidance : its effect on electromyographic activity of the temporal and masseter muscles	Etude comparative (5 patients)	Faible (4)
Livre	Wolf et al. (1986)	The Law of Bone Remodeling	-	-
Article	Yuan et al. 2013)	Occlusion for implant-supported fixed dental prostheses in partially edentulous patients: a literature review and current concepts	Revue de littérature	Faible (4)

Index des illustrations

Fig. 1 :	Représentation schématique des canines maxillaire et mandibulaire, et des dents adjacentes .	5
Fig. 2 :	Représentations schématiques de la canine maxillaire	6
Fig. 3 :	Arcades dentaires dans le plan horizontal	9
Fig. 4 :	Représentation de l'alignement des cuspidés secondaires maxillaires	10
Fig. 5 :	Représentation schématique de la densité des mécanorécepteurs dans le plan transverse au niveau du parodonte de la canine mandibulaire.....	13
Fig. 6 :	Répartition des terminaisons nerveuses aux différents niveaux de la canine d'un chat en fonction de leur noyau sensitif d'origine	14
Fig. 7 :	Représentation schématique des projections de l'innervation desmodontale	14
Fig. 8 :	Système d'attache de la dent.....	20
Fig. 9 :	Décomposition des forces appliquées sur les dents antérieures maxillaires	22
Fig. 10 :	Electromyogrammes des temporaux et masséters au cours de différents mouvements.....	23
Fig. 11 :	Activités des différents muscles en denture naturelle et en guidage canin artificiel.....	24
Fig. 12 :	Placement de la canine mandibulaire selon les gnathologistes	26
Fig. 13 :	Le triangle de Slavicek.....	28
Fig. 14 :	Valeur moyenne théorique de l'angle inter-incisif	29
Fig. 15 :	Relation entre pente condylienne et pente incisive pour les gnathologistes	29
Fig. 16 :	Enregistrement du mouvement dentaire biphasique sous l'application d'une force	37
Fig. 17 :	Degré de mobilité des différentes dents maxillaires	37
Fig. 18 :	Attache muqueuse péri-implantaire	40
Fig. 19 :	Processus d'ostéointégration au cours du temps.....	44
Fig. 20 :	Résultats du cisaillement d'un bonbon chocolaté sphérique par des sujets réhabilités par prothèses dento- ou implanto-portées	50
Fig. 21 :	Distribution des contraintes sur l'os maxillaire avec un pilier droit et un pilier angulé à 20° lors de l'application d'une force orientée à 18°	56
Fig. 22 :	Résistance osseuse avant fracture selon le type de force	57
Fig. 23 :	Représentation schématique de l'arcade maxillaire	62
Fig. 24 :	Représentation schématique de la transmission des forces par le point de contact	64
Fig. 25 :	Contacts inter-arcade en fonction canine	68
Fig. 26 :	Contacts inter-arcade en fonction de groupe.....	70
Fig. 27 :	Représentation de la relation entre inclinaison de la pente incisive et augmentation des contraintes appliquées.....	73

Fig. 28 : Diagramme de Posselt dans le plan sagittal et enveloppe de mouvements mandibulaires dans le plan frontal	75
Fig. 29 : Fréquence des contacts sur les différentes dents de guidage en fonction de la distance avec le point d'intercuspidie maximale.....	77
Fig. 30 : Cycle masticatoire dans le plan frontal	81
Fig. 31 : Contact glissant terminal induit par le premier contact inter-canin puis par le glissement de la canine mandibulaire sur la canine maxillaire.....	81
Fig. 32 : Cycle de mâchonnement et cycle de mastication.....	86
Fig. 33 : Enveloppe de fonction de la phonation.....	87
Fig. 34 : Illustration des différents types de sourire	88
Fig. 35 : Illustration des 5 paramètres du PES	89
Fig. 36 : Illustration des 5 paramètres du WES.....	92

Index des tableaux

Tableau 1 : Chronologie de l'éruption des canines	7
Tableau 2 : Dimensions des canines maxillaires	7
Tableau 3 : Dimensions des canines mandibulaires	9
Tableau 4 : Caractéristiques des mécanorécepteurs du système manducateur.....	37
Tableau 5 : Comparaison des caractéristiques biomécaniques de la dent et de l'implant	41
Tableau 6 : Comparaison des caractéristiques des tissus péri-implantaires et péri-dentaires	44
Tableau 7 : Paramètres pouvant influencer la sensibilité tactile des implants ostéointégrés	49
Tableau 8 : Critères de stabilité occlusale inter-arcade	66
Tableau 9 : Paramètres de l'occlusion de protection implantaire	74
Tableau 10 : Scores du PES	90
Tableau 12 : Scores du WES	93

Les opinions émises dans les dissertations présentées doivent être considérées comme propres à leurs auteurs, sans aucune approbation ni improbation de la Faculté de Chirurgie Dentaire.

DOUCHY Laura. *Conséquences fonctionnelles du remplacement de la canine par une prothèse implanto-portée*. 2018. 115 p. : ill., tabl. Réf. Biblio. : p. 98-105

Sous la direction de : M. le Professeur Bruno TAVERNIER

Th : Chir Dent. : Paris 7 : 2018

RESUME :

Cette revue de littérature a pour objectif de comparer les caractéristiques physiologiques des canines naturelles et des canines implanto-portées, afin d'apprécier les possibilités et les limites de telles réhabilitations, et d'évaluer l'existence d'un concept occlusal cohérent pour le remplacement de cette dent par un implant. Deux outils de recherche ont été utilisés (PubMed et EMPremium) avec différents mots-clés. Aujourd'hui, la canine est encore, pour de nombreux auteurs, considérée comme une dent à part, essentielle à la cinématique mandibulaire, permettant la désocclusion et la protection des dents postérieures, grâce à sa position, la robustesse de sa racine, et son innervation. Son remplacement par une prothèse implanto-portée pose la question de la perte des informations proprioceptives, et de la résistance du traitement aux contraintes fonctionnelles auxquelles est soumise cette dent. L'ostéoperception qui se développe autour de l'implant est à mettre en relation avec le manque de résilience dû à l'ostéointégration. Il convient de rester prudent en limitant les contraintes appliquées à la restauration. Les concepts occlusaux élaborés en denture naturelle ont été adaptés dans le cadre d'une conception occluso-prothétique raisonnée selon le sens clinique des praticiens, mais il n'existe pas à ce jour de concept occlusal en implantologie reposant sur une base de preuves suffisante pour s'imposer.

TITLE : Functional consequences of the replacement of the canine tooth by an implant-supported prosthesis

ABSTRACT :

The purpose of this literature review is to compare the physiologic characteristics of natural and implant-supported canine teeth, to appreciate the possibilities and limitations of these rehabilitations, and to evaluate the consistency of the existing occlusal concepts applying to this kind of treatment. Two research tools were used (PubMed and EMPremium) with different keywords. Today, for many authors, the canine tooth is still considered a different tooth, essential to mandibular kinematics, allowing posterior teeth disocclusion and protection, due to its position, its strong root, and its innervation. Its replacement by an implant-supported prosthesis induces the loss of proprioceptive informations, and raises interrogations about the resistance of the treatment to functional loads. Osseoperception develops around the implant, but osseointegration induces lacks of resilience. We should stay cautious with this treatment and limit the loads applied. The occlusal concepts existing for natural teeth have been adapted into rational occluso-prosthetic considerations following clinical logic. Today, no occlusal concept based on sufficient proofs rises in implant dentistry.

DISCIPLINE : Implantologie / Sciences Anatomiques et Physiologiques : Occlusion

MOTS-CLES Français : Canine (FMeSH), Implants dentaires (FMeSH), Occlusion dentaire (FMeSH), Proprioception (FMeSH), Ostéo-intégration (FMeSH), Prothèses et implants (FMeSH), Ostéoperception

MOTS-CLES Anglais : Cuspid (MeSH), Dental implants (MeSH), Dental occlusion (MeSH), Proprioception (MeSH), Osseointegration (MeSH), Protheses and implants (MeSH), Osseoperception

UNIVERSITE PARIS DIDEROT - PARIS 7

Présidente de l'Université :

Mme la Professeure Christine CLERICI

Doyenne de l'U.F.R. d'Odontologie :

Mme la Professeure Ariane BERDAL

Directrice Générale des Services :

Madame Pascale SAINT-CYR

JURY

M. le Professeur Bruno TAVERNIER

Président

Mme le Docteur Amélie COUDERT

Assesseur

M. le Docteur Stéphane ESCURE

Assesseur

M. le Docteur Didier MAURICE

Assesseur

Mme le Docteur Catherine MESGOUEZ

Assesseur

M. le Docteur Pierre MOULIN

Assesseur

M. le Docteur Lucien BISMUTH

Membre invité

M. le Professeur Bruno TAVERNIER Docteur en Chirurgie Dentaire
Diplôme de Doctorat
Professeur des Universités - Praticien Hospitalier

Pour m'avoir fait l'honneur d'accepter de diriger ce travail. Pour m'avoir guidée dans un sujet souvent complexe mais toujours intéressant. Pour votre implication, votre gentillesse, et pour la qualité de votre enseignement, veuillez trouver ici mes remerciements et l'expression de ma profonde estime.

Mme le Docteur Amélie COUDERT Docteur en Biologie
Maître de Conférences des Universités

Pour l'honneur que vous me faites de siéger dans ce jury. Pour votre gentillesse lors des quelques cours que vous nous avez dispensés. Veuillez trouver ici l'expression de ma sincère considération.

M. le Docteur Stéphane ESCURE Docteur en Chirurgie Dentaire
Maître de Conférences des Universités - Praticien Hospitalier

Pour votre bienveillance, votre bonne humeur et vos conseils au cours de mes stages hospitaliers. Pour vos qualités pédagogiques et humaines. Veuillez trouver ici l'expression de ma sincère estime.

M. le Docteur Didier MAURICE Docteur en Chirurgie Dentaire
Diplôme de Doctorat
Maître de Conférences des Universités - Praticien Hospitalier

Pour l'honneur que vous me faites de siéger dans ce jury. Pour votre implication dans votre enseignement et votre pratique. Veuillez trouver ici l'expression de mon profond respect.

Mme le Docteur Catherine MESGOUEZ Docteur en Chirurgie Dentaire
Diplôme de Doctorat
Maître de Conférences des Universités - Praticien Hospitalier

Pour la qualité de votre enseignement, pour votre bonne humeur, et pour votre investissement pour nous fournir une formation initiale de qualité. Ces quelques lignes me permettent de vous exprimer ma reconnaissance et le plaisir que j'ai à travailler avec vous.

M. le Docteur Pierre MOULIN Docteur en Chirurgie Dentaire
Diplôme de Doctorat
Maître de Conférences des Universités - Praticien Hospitalier

Vous avez été mon premier enseignant de prothèse, merci de me faire l'honneur de prendre part à ce jury. Pour votre enseignement et votre pédagogie, ainsi que pour la qualité de votre travail. Veuillez trouver ici l'expression de mon profond respect.

M. le Docteur Lucien BISMUTH Docteur en Chirurgie Dentaire
Ancien Assistant Hospitalo-Universitaire

Pour la qualité et la richesse de votre enseignement clinique, votre sympathie et votre soutien tout au long de mes études, pour votre motivation sans failles et votre investissement, trouvez ici l'expression de ma vive reconnaissance, de mon estime et de mon attachement.