



HAL
open science

L'anémie de Fanconi en odontologie : revue de la littérature

Céline Monachon

► **To cite this version:**

Céline Monachon. L'anémie de Fanconi en odontologie : revue de la littérature. Médecine humaine et pathologie. 2016. dumas-03053688

HAL Id: dumas-03053688

<https://dumas.ccsd.cnrs.fr/dumas-03053688>

Submitted on 11 Dec 2020

HAL is a multi-disciplinary open access archive for the deposit and dissemination of scientific research documents, whether they are published or not. The documents may come from teaching and research institutions in France or abroad, or from public or private research centers.

L'archive ouverte pluridisciplinaire **HAL**, est destinée au dépôt et à la diffusion de documents scientifiques de niveau recherche, publiés ou non, émanant des établissements d'enseignement et de recherche français ou étrangers, des laboratoires publics ou privés.

UNIVERSITE D'AUVERGNE CLERMONT-FERRAND I
UNITE DE FORMATION ET DE RECHERCHE D'ODONTOLOGIE

Année 2016

Thèse n°

T H E S E

Pour le DIPLOME D'ETAT DE DOCTEUR EN CHIRURGIE-DENTAIRE

Présentée et soutenue publiquement le 7 novembre 2016

par

Céline MONACHON

(Née le 9 décembre 1990)

**L'ANEMIE DE FANCONI EN ODONTOLOGIE :
REVUE DE LA LITTERATURE**

J U R Y :

Président : M. Thierry ORLIAGUET, Professeur des Universités

Assesseurs : M. Laurent DEVOIZE, Professeur des Universités

Mme Céline MELIN, Maitre de Conférences des Universités

M. Frédéric DENIS, Assistant Hospitalo-Universitaire

UNIVERSITE D'AUVERGNE CLERMONT-FERRAND I
UNITE DE FORMATION ET DE RECHERCHE D'ODONTOLOGIE

Année 2016

Thèse n°

T H E S E

Pour le DIPLOME D'ETAT DE DOCTEUR EN CHIRURGIE-DENTAIRE

Présentée et soutenue publiquement le 7 novembre 2016

par

Céline MONACHON

(Née le 9 décembre 1990)

**L'ANEMIE DE FANCONI EN ODONTOLOGIE :
REVUE DE LA LITTERATURE**

J U R Y :

Président : M. Thierry ORLIAGUET, Professeur des Universités

Assesseurs : M. Laurent DEVOIZE, Professeur des Universités

Mme Céline MELIN, Maitre de Conférences des Universités

M. Frédéric DENIS, Assistant Hospitalo-Universitaire

**UNIVERSITE D'AUVERGNE-CLERMONT 1
FACULTE DE CHIRURGIE DENTAIRE
63000 CLERMONT-FERRAND**

<i>Président de l'Université</i>	:	Monsieur le Professeur Alain ESCHALIER
<i>Directeur Général Des Services</i>	:	Madame Myriam ESQUIROL
DOYEN DE LA FACULTE DE CHIRURGIE DENTAIRE	:	Madame Stéphanie TUBERT-JEANNIN Professeur des Universités
<i>Assesseurs</i>	:	Monsieur Pierre-Yves COUSSON Maître de Conférences des Universités
		Madame Martine HENNEQUIN Professeur des Universités
		Monsieur Emmanuel NICOLAS Professeur des Universités
		Madame Valérie ROGER-LEROI Professeur des Universités

LISTE DES PROFESSEURS

Professeurs des Universités Emérites :

Madame Martine BAUDET-POMMEL
Monsieur Jean-Claude BOREL
Monsieur Maurice MORENAS
Monsieur Alain WODA

Professeurs des Universités - Praticiens hospitaliers :

Monsieur Pascal AUROY - Prothèses
Monsieur Radhouane DALLEL - Sciences Anatomiques
Monsieur Laurent DEVOIZE - Pathologie et Thérapeutique Dentaire
Madame Sophie DOMEJEAN - Odontologie Conservatrice, Endodontie
Madame Martine HENNEQUIN - Odontologie Conservatrice, Endodontie
Monsieur Emmanuel NICOLAS - Prothèses
Monsieur Thierry ORLIAGUET - Sciences Biologiques
Madame Valérie ROGER-LEROI - Sciences Biologiques
Madame Stéphanie TUBERT-JEANNIN - Prévention, Epidémiologie
Monsieur Jean-Luc VEYRUNE - Prothèses

Maîtres de Conférences des Universités - Praticiens hospitaliers :

Madame Marion BESSADET - Prothèses
Monsieur Hervé BESSE - Pédodontie
Monsieur Christian CHAMBAS - Orthopédie Dento-Faciale
Monsieur Didier COMPAGNON - Prothèses
Monsieur Pierre-Yves COUSSON - Odontologie Conservatrice-Endodontie
Monsieur Nicolas DECERLE - Odontologie Conservatrice-Endodontie
Monsieur Christophe DESCHAUMES - Pathologie et Thérapeutique Dentaires
Monsieur Jean-Christophe DUBOIS - Prothèses
Madame Christelle RICHARD - Pédodontie
Mademoiselle Céline MELIN - Sciences Anatomiques
Madame Estelle MACHAT - Prévention, Epidémiologie
Monsieur Paul PIONCHON - Sciences Anatomiques
Monsieur Dominique ROUX - Odontologie Conservatrice, Endodontie

Professeur des Universités

Monsieur Alain ARTOLA - Neurosciences

Maîtres de Conférences des Universités

Mademoiselle Lénaïc MONCONDUIT - Neurosciences

Professeur Certifié :

Mademoiselle Gaëlle DUCOS - Anglais

Maître de Conférences des Universités Associés

Monsieur Pierre-Yves WEILBACHER - Sciences de Gestion
Madame Anne DEPREUX - Informatique et Pédagogie
Monsieur Jean-Yves DUBOIS - Sciences Biologiques

Remerciements

A M. Thierry ORLIAGUET, Professeur des Universités,

Je vous remercie de me faire l'honneur de présider ce jury.

Veillez recevoir l'expression de mon profond respect.

A M. Laurent DEVOIZE, Maître de Conférences des Universités,

Pour vos enseignements durant ces années d'étude et vos conseils pour ce travail,

Pour l'honneur que vous me faites de juger ce travail,

Je vous adresse mes sincères remerciements.

A MM. Céline MELIN, Maître de Conférences des Universités,

Pour m'avoir fait l'honneur de siéger dans ce jury,

Pour vos conseils dans ce travail,

Veillez recevoir ici l'expression de ma reconnaissance.

A M. Frédéric DENIS, Assistant Hospitalo-Universitaire,

Pour m'avoir fait l'honneur de diriger cette thèse,

Pour vos conseils, pour votre disponibilité et votre patience,

Soyez assuré de ma profonde gratitude.

A tous mes autres enseignants et au personnel de Clermont-Ferrand,

A toute l'équipe encadrante de Dijon,

Je tiens à vous remercier pour tout ce que vous m'avez transmis.

Au Docteur MULON, à son associé le Docteur PEIGNELIN,

et à toute l'équipe d'assistante,

Pour m'avoir accueillie durant ces mois de stage actif,

Pour m'avoir fait confiance,

Pour m'avoir communiqué votre passion du métier,

Et pour tous vos conseils pratiques,

Recevez mes plus sincères remerciements.

Et puis... A vous mes parents,

Pour m'avoir transmis vos valeurs,

Pour me démontrer que la richesse réside dans la simplicité de la vie,

Pour l'exemple que vous êtes pour moi,

Je vous suis infiniment reconnaissante.

A vous mes sœurs, pour ce que vous représentez chacune,

A toi Marie, pour tous ces vieux fou-rires, pour notre complicité d'antan qui renaît malgré les
kilomètres,

A toi Camille, pour ton écoute, ta réflexion et ton exemple,

Et toi Sarah, pour ta répartie, ta folie et ton authenticité.

A toi Ben, pour ce que tu es,

Pour être là à chaque instant, pour m'apporter autant,

Pour ce que l'on a vécu et ce qu'il reste à écrire,

Et parce que tout simplement la vie à tes côtés est simple.

A Laura, ma cousine,

Pour ses périples inoubliables à tr

avers l'Europe,

Pour ses souvenirs au goût de fatigue, d'épuisement et ...

Pour ton rire communicatif et motivant.

A Mathéo, Mickaël, Christophe, Nicolas, Gaby, Mika, Ilana, Emma,

Pour tous nos repas interminables mais irremplaçables !

A Julie et toute la famille Leydier, Mairaine, Sylvie, Elise

Et tous les membres de ma famille que je ne peux citer mais que je n'oublie pas !

MERCI

A Kelly, ma fidèle compagnon d'étude,

Pour toute les fois où tu es venue me sortir avec force, courage et persévérance,
Pour avoir évoluer à tes côtés, pour tes conseils, ton hyperactivité communicative,
Pour tous ces moments sportifs (si peu !), drôles et moins drôles,
Pour tout ce que l'on a vécu ensemble...
Pour ton amitié si importante,
A notre colocation-couvent furtive!

A Laureen, mon soutien de Dijon,

Pour ta bonne humeur, ta précieuse amitié,
Tes encouragements, ta franchise et ton exemple,
Mais aussi pour toutes les fois où on a refait le monde.
Pour nous avoir fait découvrir le Creusot, ville incontournable !
A nos pauses mojito !

A toi Soso,

Pour ta fidélité, ton soutien, ton amitié en or,
Tu as su prouver et reprouver tant de fois qu'on pouvait toujours compter sur toi,
Pour tes expressions improbables,
A tes carbonaras !

A Awel, ma camarade de crise d'ado,

Pour tous nos moments complices ici et là,
Pour toutes ces soirées improbables, pour tous nos week-ends coup de tête...
A nos soirées thés (un peu de calme quand même) !

Et aussi à vous les copines : Maude, Lulu et Camille,

Pour tous ces bons moments passés ensemble...

**Et les copains, Jordy, Pépito, Hélène, Kévin, Baba, PAC, Edo, Roro, Ombelline, Gauth,
Pauline ma copine de Norvège, CharlotteS, Alexandra, Eva, Maxime et tous les autres...**
Pour ces années d'étude passées si vite...

A Galane, mon amie d'enfance,

**A Alex, Paul, Bab le crabe, Mathilde et tous les autres copains louhannais,
Baptise et Nathanaël, pour nos bons moments à Dijon,
Martin, Matthieu, Adrien, *Charlie*, pour les soirées cartes/guitare
Pauline, Hélène, Gilles, pour votre amitié,
Ruth, Josh, et toute la famille Aldrich pour tous ces instants inoubliables...**

MERCI

Table des matières

1.	Introduction	1
2.	L'anémie de Fanconi	2
2.1.	Définitions	2
2.1.1.	<i>L'anémie</i>	2
2.1.2.	<i>L'anémie aplasique</i>	2
2.1.3.	<i>Pancytopénie</i>	2
2.2.	Etat de l'art : l'anémie de Fanconi	2
2.2.1.	<i>Historique</i>	2
2.2.2.	<i>Espérance de vie</i>	3
2.2.3.	<i>Etiologie</i>	3
2.2.4.	<i>Epidémiologie</i>	3
2.2.5.	<i>Signes cliniques de la maladie de Fanconi</i>	4
2.2.5.1.	Malformations congénitales	4
2.2.5.2.	Aplasia médullaire	5
2.2.5.3.	Susceptibilité maligne	5
2.2.6.	<i>Diagnostic</i>	6
2.2.6.1.	Difficulté diagnostique	6
2.2.6.2.	Diagnostic différentiel	6
2.2.7.	<i>Traitement et suivi</i>	7
2.2.7.1.	Thérapie	7
2.2.7.2.	Thérapie curative	7
2.2.7.3.	Traitement des tumeurs	8
3.	Revue de littérature	9
3.1.	Matériel et méthode	9
3.2.	Résultats	10
4.2.1.	<i>Tableaux</i>	11
4.2.1.1.	Tableau 1 : Présentation des cas cliniques issus de la recherche bibliographique (1980 à 2016).....	11
4.2.1.2.	Tableau 2 : Anémie de Fanconi et répercussions oro-faciales.....	13
4.2.1.3.	Tableau 3 : Anémie de Fanconi et carcinomes épidermoïdes	15
4.2.2.	<i>Signes cliniques généraux</i>	16

4.2.3.	<i>Anémie de Fanconi et troubles oro-faciaux.</i>	16
4.2.3.1.	Hygiène bucco-dentaire.....	16
4.2.3.2.	Etat parodontal.....	17
4.2.3.3.	Altération des muqueuses.....	17
4.2.3.4.	Les anomalies dentaires.....	18
4.2.3.5.	Etat salivaire	18
4.2.3.6.	Le biotome.....	19
4.2.4.	<i>Les carcinomes épidermoïdes</i>	19
5.	Discussion	20
5.1.	Les altérations générales.....	20
5.2.	Anémie de Fanconi et troubles bucco-dentaires.	22
5.2.1.	<i>Signes dentaires et prise en charge en odontologie (figure 4)</i>	22
5.2.2.	<i>L'état parodontal</i>	23
5.2.3.	<i>Anémie de Fanconi et état salivaire</i>	24
5.2.4.	<i>Anémie de Fanconi et lésions orales</i>	25
5.2.5.	<i>Anémie de Fanconi et carcinome épidermoïde (figure7)</i>	26
6.	Conclusion.....	30
7.	Références Bibliographiques.....	31

Table des illustrations

Figure 1 : Processus de sélection des articles

Figure 2 : Répartition des articles sélectionnés

Figure 3 : Etat bucco-dentaire caractéristique de l'anémie de Fanconi

Figure 4 : Prise en charge des troubles dentaires

Figure 5 : Lésion compatible avec un carcinome

Figure 6 : Leucoplasie buccale

Figure 7 : Rôle du chirurgien dans la prévention et la détection des carcinomes épidermoïdes de la cavité buccale

Figure 8 : Arbre décisionnel de prise en charge d'un patient AF

Tableaux

Tableau 1 : Présentation des cas cliniques issus de la recherche bibliographique (1980 à 2016)

Tableau 2 : Anémie de Fanconi et répercussions oro-faciales.

Tableau 3 : Anémie de Fanconi et risque de carcinome épidermoïde de la tête et du cou.

Tableau 4 : le point sur les répercussions buccales et les risques des altérations syndromiques.

Abréviations

AF : Anémie de Fanconi

BMT : Bone Marrow Transplantation

HSCT : Hematopoietic Stem Cell Transplantation

HNSCC : Head and Neck Squamous Cell Carcinoma

SCC : Squamous Cell Carcinoma

1. Introduction

L'anémie de Fanconi (AF) est un désordre héréditaire de l'ADN associant une pancytopenie progressive, une aplasie médullaire, des malformations congénitales variables et des prédispositions aux hémopathies et tumeurs solides. La prévalence est de 1/160 000 naissances, on recense 2000 cas dans le monde (1).

L'odontologiste peut être sollicité dans le cadre d'une consultation pluridisciplinaire soit pour un bilan initial avant l'instauration du traitement de l'AF soit pour la prise en charge d'une pathologie bucco-dentaire (carie dentaire, gingivite, trauma...).

A notre connaissance il n'existe pas de recommandations de bonne pratique pour la prise en charge des patients atteints de cette pathologie en odontologie. Dans ce contexte, il nous semble important de préciser le rôle de l'odontologiste dans la prise en charge de l'AF de façon préventive et/ou curative.

Le but du présent travail est de réaliser une mise au point des connaissances sur l'AF par une revue de la littérature afin de prévenir d'une part les possibles répercussions des troubles bucco-dentaires et d'autre part les risques associés à la pathologie en pratique dentaire. Nous formulerons également des recommandations pour la prise en charge en omnipratique des patients atteints de cette maladie.

2. L'anémie de Fanconi

2.1. Définitions

2.1.1. L'anémie

Le Pr Jean BERNARD définit l'anémie par la diminution du nombre de globules rouges ou plus exactement par la diminution de la quantité d'hémoglobine contenue dans l'unité de volume de sang. Le volume plasmatique n'étant pas augmenté (2). La valeur seuil en dessous de laquelle on parle d'anémie est variable en fonction de l'âge et du sexe :

Chez le nouveau-né : 14g /dl ;

Chez la femme adulte : 12g/dl ;

Chez l'homme adulte : 13g/dl.

2.1.2. L'anémie aplasique

L'anémie aplasique ou aplasie médullaire, est définie comme une forme d'anémie caractérisée par l'absence de réaction de l'appareil hématopoïétique et par son évolution rapidement fatale (2).

2.1.3. Pancytopénie

La pancytopénie est une diminution du nombre de tous les éléments figurés du sang (2).

2.2. Etat de l'art : l'anémie de Fanconi

2.2.1. Historique

L'anémie de Fanconi (AF) a été décrite pour la première fois par un pédiatre suisse du nom de Guido Fanconi en 1927. Il expose le cas de trois frères présentant une pancytopénie progressive, un retard de croissance et une hyperpigmentation de la peau (1).

L'AF ne doit pas être confondue avec le syndrome de Fanconi qui est un trouble généralisé de la fonction tubulaire proximale conduisant à une insuffisance rénale chronique. Elle se révèle généralement à l'âge adulte par des douleurs osseuses liées à une ostéomalacie (1).

2.2.2. Espérance de vie

L'espérance de vie moyenne de ces patients est de 24 ans (3). Les complications de l'insuffisance de la moelle osseuse due à l'anémie aplasique ou au syndrome myélodysplasique ainsi que les leucémies aiguës sont les principales causes de la mort précoce de ces patients (4,5) suivi par les tumeurs solides affectant plus particulièrement la tête, le cou, le foie et les voies génitales (3).

2.2.3. Etiologie

L'anémie de Fanconi est une maladie génétique rare à transmission autosomique récessive. La mutation d'un des gènes codant pour les protéines du complexe FANC impliquées dans la réparation de l'ADN cause une fragilité chromosomique à l'origine de manifestations cliniques extrêmement diverses et variables (6). Elles joueraient également un rôle dans le cycle cellulaire, dans l'hypersensibilité aux agents alkylants comme la mitomycine C ainsi que dans le métabolisme des radicaux oxygènes (6).

Il existe huit groupes de complémentation de la maladie (A, B, C, D1, D2, E, F, G) (7). Selon le/les gènes mutés le phénotype du patient sera plus ou moins typique du syndrome. Cependant les corrélations entre génotype et phénotype restent inconnus (3,5).

2.2.4. Epidémiologie

C'est un syndrome rare qui affecte toutes les ethnies, mais plus particulièrement les populations africaines. La fréquence d'hétérozygote (porteur sain) est estimée à 1 sur 300 chez les caucasiens tandis qu'elle est de 1 sur 77 en Afrique du Sud (8,9). La littérature rapporte une prévalence d'un cas pour 350 000 (10). Elle est d'un cas pour 22 000 naissances dans les populations sud-africaines (9).

On note que le ratio homme/femme est de 1,2/1 et que la taux de consanguinité est notable dans les familles (11).

2.2.5. Signes cliniques de la maladie de Fanconi

2.2.5.1. Malformations congénitales

Les malformations sont présentes chez 60 à 75% des patients AF. Elles peuvent toucher différents organes et se manifester par (11–13):

- Un petit poids à la naissance.
- Des retards de croissance aboutissant à une stature courte.
- Des altérations squelettiques, notamment au niveau :
 - ✓ des mains : pouce absent, surnuméraire ou malformé ;
 - ✓ du visage : microcéphalie, visage triangulaire, micrognathie ;
 - ✓ du radius : absence ou hypoplasie ;
 - ✓ des dislocations congénitales de la hanche ou des anomalies fémorales ;
 - ✓ des orteils : déformés, surnuméraires ou très courts, des pieds plats ;
 - ✓ de la colonne vertébrale : spina bifida, nervures anormales, extra-vertèbres, scolioses.

- Une hypopigmentation, ou une hyperpigmentation de la peau appelée communément « tâches café au lait ».
- Des anomalies du tractus uro-génital : Dokal les observe chez 34% des patients. Les altérations rénales peuvent être des dysfonctions, des absences, des rotations, des ectopies, des hypoplasies, des dysplasies ou des reins en forme de fer à cheval. Le système génital mal est sous développé.
- Des défauts du cœur : défaut du septum ventriculaire, coarctation aortique...
- Des retards mentaux ou des incapacités à se concentrer chez 16% des patients.
- Des atteintes du système gastro-intestinal : observés chez 14% des patients AF pour Dokal avec des atrophies de l'œsophage, du duodénum, du jéjunum ou/et de l'anus.
- Des troubles de l'audition pour 11% des patients, et de la vue avec des microphthalmies, des ptosis, des néovascularisations limbiques.
- Des troubles endocriniens. Environ 80% des patients AF ont une anomalie endocrinienne ou plus. Ces troubles peuvent être : une déficience en hormone de croissance à l'origine de la stature courte, un hypogonadisme, des troubles de la fertilité, une dyslipidémie, un retard

pubertaire, une hypothyroïdie, ou des anomalies du métabolisme du glucose ou de l'insuline (14).

2.2.5.2. *Aplasia médullaire*

On observe secondairement une diminution importante de la synthèse des cellules sanguines entraînant une anémie aplasique progressive, survenant classiquement dans la première décennie (4,15). Cette insuffisance de la moelle osseuse toucherait 90% des patients à l'âge de 40 ans, 98% pour Butturini. (4,5) Elle peut se traduire par une thrombocytopénie, une leucopénie, une anémie, une macrocytose, une pancytopenie, qui sera selon les cas plus ou moins sévère (4,6). Les complications hématologiques liées à la défaillance de la moelle osseuse, au syndrome myélodysplasique ou à une leucémie myéloïde aigue causent la mort d'approximativement 81% des patients à l'âge de 40 ans (4).

2.2.5.3. *Susceptibilité maligne*

Les personnes atteintes par la maladie sont fortement susceptibles de développer certaines tumeurs. Les tumeurs hématologiques dont la plus courante est la leucémie myéloïde aigue (LMA) généralement précédé du syndrome myélodysplasique. La LMA touche 16% des patients AF (3).

Ces patients peuvent aussi contracter des tumeurs solides dont les plus courantes sont les tumeurs hépatiques et les carcinomes des muqueuses anogénitales ainsi que des tumeurs de la tête et du cou (3). Les tumeurs de la tête et du cou se développent à un âge plus précoce (entre 30 et 35ans) que dans la population générale (3,16,17). Le risque de développer un HNSCC est 500 fois plus important chez le patient AF (16).

La susceptibilité maligne s'expliquerait par la présence d'une immunité déficiente ainsi que par la déficience de la fonction de réparation de l'ADN à l'origine d'une grande instabilité chromosomique (6,17–19).

2.2.6. Diagnostic

2.2.6.1. Difficulté diagnostique

Le diagnostic peut être long et compliqué en raison d'une grande variabilité des expressions cliniques. La triade comprenant une petite taille avec microcéphalie, un pouce anormal ou absent et des anomalies cutanées est très évocatrice (11) mais n'est pas systématique. Certaines personnes peuvent présenter diverses autres anomalies. 30% des patients n'en présenteront aucune et le diagnostic se fera plutôt à l'âge adulte (5,12,20).

Le diagnostic prénatal est possible par amniocentèse (6). Le syndrome est décelable à la naissance si les manifestations sont évidentes. Mais de manière générale la maladie est suspectée dans l'enfance entre 5 et 10 ans lorsque les signes d'une pancytopenie se manifestent (pâleur, infections répétitives, saignements spontanés ...) (5,20).

Le diagnostic positif repose sur des tests moléculaires révélant une instabilité chromosomique. Les cellules atteintes par ce syndrome présentent une hypersensibilité aux agents alkylants comme la mitomycine C ou le diepoxybutane (DEB). Ce dernier a une spécificité et une sensibilité accrues (21). Ils induisent et mettent en évidence des cassures chromosomiques importantes liées à la fragilité chromosomiques et confirment le diagnostic.

2.2.6.2. Diagnostic différentiel

Beaucoup de manifestations cliniques sont retrouvées dans d'autres syndromes malformatifs comme les syndromes de Dubowitz, de Seckel, d'Holt-Oram, de Baller-Gerold, de Nijmegen, le syndrome TAR (thrombocytopénie-aplasie radiale) ou de VACTERL/VATER (1,11).

L'AF doit toujours être évoquée dans le diagnostic différentiel d'une aplasie médullaire du sujet jeune. La maladie fait partie des syndromes d'insuffisance de moelle osseuse comprenant aussi l'anémie de Blackfan-diamond, le syndrome de Shwachman-diamond et de Zinsser-Engman-Cole (plus connu sous le nom de dyskératose congénitale) (5).

D'autres syndromes présentent des prédispositions aux cancers comme l'AF, et en particulier, les leucémies aiguës atteignent les patients touchés par le syndrome de Bloom ou l'ataxia telangiectasia (11).

2.2.7. Traitement et suivi

2.2.7.1. Thérapie

Dans un premier temps les signes de la maladie peuvent être traités par différentes méthodes.

Des thérapies androgéniques (oxymétholone) peuvent être données pour stimuler l'érythropoïèse et la différenciation des cellules souches hématopoïétiques (3). Ces traitements sont connus pour entraîner des carcinomes hépato-cellulaires (22). Des facteurs de croissance hématopoïétique peuvent être injectés pour stimuler la production de cellules sanguines (11). Des transfusions sanguines peuvent être réalisées.

Avec les progrès de la science, l'espoir se porte sur la thérapie génique. Elle consisterait en l'introduction de gènes sains dans les cellules du patient. Ces techniques sont encore à l'état d'expérimentations (23).

2.2.7.2. Thérapie curative

La transplantation de cellules souches hématopoïétiques ou transplantation de moelle osseuse (*Bone Marrow Transplantation*, BMT) est le seul traitement curatif existant à ce jour. Elle permet une amélioration du pronostic de l'insuffisance de la moelle osseuse, du syndrome myélodysplasique et/ou de la leucémie aiguë et allonge l'espérance de vie des patients (24).

Cependant la greffe et le conditionnement pré-transplantatoire (traitement immunosuppresseur, irradiation totale corporelle, chimiothérapie) ainsi que les GVHD (*Graft Versus Host Disease*) aigus ou chroniques et leur traitement, sont autant de facteurs de risque de développer une tumeur qui se surajoutent au risque initial déjà élevé chez un patient AF (24,25). Rosenberg et al., évoquent un risque de développer un carcinome épidermoïde de la tête et du cou (HNSC, *Head and Neck Squamous Cell Carcinoma*) 4.4 fois plus important chez un patient AF greffé par rapport aux patients AF non greffés (24).

La GVHD est une maladie du greffon contre l'hôte. Elle est une complication de la transplantation pouvant toucher toutes les régions du corps et notamment la bouche. Si elle est chronique (cGVHD), elle se développera en général trois ans après une greffe de cellules souches, si elle est aiguë (aGVHD), les manifestations surviendront en général dans les 100 jours après la greffe. Les GVHD se manifestent sous forme de lésion hyperkératosique, lichénoïde, érythémateuse, ulcéreuse, ou encore une atrophie (26).

2.2.7.3. *Traitement des tumeurs*

Le traitement des cancers demeure un réel défi de prise en charge. En effet, l'altération de la voie de réparation de l'ADN le rend moins tolérant à la radiothérapie et à la chimiothérapie. De ce fait ces traitements, en particulier la chimiothérapie, sont très toxiques chez le patient AF. Leurs effets secondaires accentués obligent parfois l'interruption du traitement (16,25).

Ainsi on préférera si possible l'exérèse tumorale seule chez le patient AF bien qu'elle puisse présenter un risque infectieux et hémorragique en raison des troubles hématologiques sous-jacents et des retards de cicatrisation (3,16,25).

Il sera recommandé de procéder à une radiothérapie et/ou une chimiothérapie, en fonction des caractéristiques de la tumeur, de l'état général du patient et/ou si l'exérèse est impossible ou insuffisante. Les doses moyennes seront diminuées par rapport à un traitement classique en raison de l'hypersensibilité des patients AF (17). Le traitement sera individualisé en considérant le risque lié au traitement face à l'agressivité et l'extension de la tumeur (1,17). Les limitations des thérapies et l'agressivité de la tumeur, rendent le pronostic très défavorable.

La littérature ne décrit pas de signes oraux évidents permettant un dépistage précoce de ce syndrome. Toutefois des anomalies de nombre (dents surnuméraires ou agénésies), de forme (microdontie), une prévalence plus élevée de maladies parodontales sont évoquées. En outre, des carcinomes épidermoïdes sont fréquemment observés au niveau de la tête et du cou dont le site de prédilection est la cavité buccale. Dans ce contexte, nous avons approfondie nos recherches afin d'être en mesure d'assurer une prise en charge odontologique optimale pour notre patient.

3. Revue de littérature

Le but de notre travail a été de réaliser une revue de la littérature exhaustive des manifestations oro-faciales d'un patient atteint d'une AF afin :

- d'optimiser une prise en charge odontologique
- d'être en mesure de proposer des guides de bonne pratique.

3.1. Matériel et méthode

Nous avons réalisé une recherche exhaustive d'articles en rapport avec le syndrome anémique de Fanconi et les troubles de la sphère oro-faciale. La recherche d'article a été effectuée à partir de la base de données PubMed de 1980 à nos jours.

Nous avons utilisé les mots clés du MeSh « fanconi anemia » et « buccal disease » avec l'équation suivante : [fanconi anemia] and [oral disease].

3.2. Résultats

A l'issue de cette recherche 79 articles ont été identifiés. A la lecture des titres et des résumés, ont été exclus tous les articles qui ne traitaient pas de la maladie de Fanconi (12 articles), ceux qui évoquaient des troubles généraux ainsi que ceux qui analysaient des causes génétiques (19 articles), soit un total de 31 articles. Nous avons exclu les éditoriaux et les commentaires pour ne sélectionner que des études originales ou des cas cliniques traitant de manifestations buccales en anglais. Les résultats de la sélection de cette recherche est représentée figure 1. Au total, 37 articles ont été retenus, 12 articles originaux et 25 cas cliniques (figure 2).

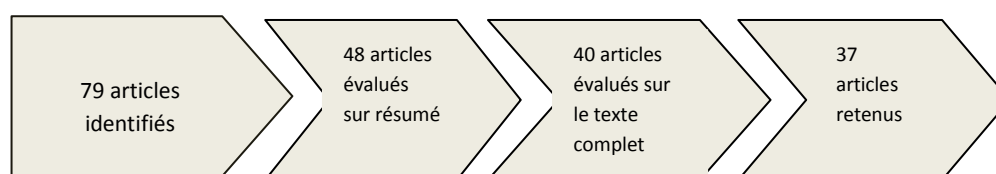


Figure 1 : processus de sélection des articles

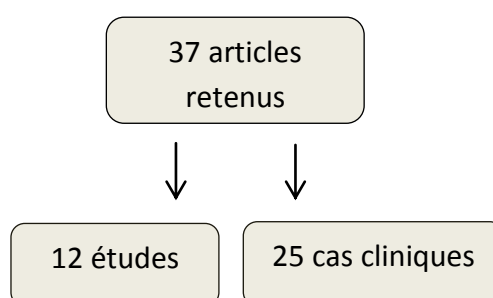


Figure 2 : répartition des articles sélectionnés

Nous présenterons les résultats de cette revue de la littérature dans le tableau 1 pour les cas cliniques, et dans les tableaux 2 et 3 pour les études originales.

4.2.1. Tableaux

4.2.1.1. Tableau 1 : Présentation des cas cliniques issus de la recherche bibliographique (1980 à 2016)

Etude	Année Pays	Sexe Age	Traitement	Signe buccal	Diagnostic	Autre	Traitement	Suivi
Schofield and al (27)	1980 Angleterre	F 27 ans	Stéroïde/Prednisone / oxymétholone	Ulcère Bord droit de la langue apparu peu après extractions	SCC superficiellement invasif, peu différencié	Herpès récurrent	Glossectomie partielle	
Kennedy and al (28)	1981 USA	F 20 ans		Zone indurée et en relief sur le bord gauche de la langue	Second SCC micro invasif primaire	SCC de la vulve	Glossectomie partielle	A 6mois: rémission
Kaplan and al (29)	1985 USA	F 13 ans	Prednisone Oxymétholone	Erythème sur le bord gauche de la langue	SCC modérément différencié (T1N0M0)		Glossectomie + dissection cervicale	A 18 mois : rémission
Opinya and al (30)	1987 Kenya	H 24 ans		Hyperpigmentation noire Perte et mobilité des dents / Poches / Mauvaise hygiène 48 : microdentie	Parodontite juvénile associée à AF	Parents consanguins		
Murayama and al (31)	1990 USA	H 11 ans		Lésion linguale	SCC		complications	
Somers and al (32)	1995 Australie	H 16 ans	BMT à 8ans	cGVHD à 13ans Ulcère Bord latéral de la langue	SCC invasif avec cGVHD dans l'épithélium adjacent.	HPV : - / HSV:+	Hémiglossectomie	A 6mois : récidive, métastase ganglionnaire
Scimeca and al (33)	1995 USA	F 8 ans	Prednisone Oxymétholone	ulcère aphteux récidivant accompagné de fièvre survenant Mucite sévère	PFAPA exacerbé	HSV :-	Aftazidime hydrocortisone	
Koo and al (34)	1996 Chine	F 44 ans		Ulcère sur la lèvre supérieure depuis 3ans/ Ulcère palatin	SCC		Excision large	A 6 mois : récidive SCC sur la muqueuse buccale
Millen and al (35)	1997 Angleterre	F 8 ans	BMT à 7ans Conditionnement :T BI +Cyclophosphamide	Joue droite gonflée Ulcère de la muqueuse buccale	SCC invasif bien différencié + cGVHD de la muqueuse buccale	aGVHD cutané et hépatique	Maxillectomie partielle + dissection cervicale	A 1 mois : tumeur masséter droit : parotidienne et Rx A 3 mois : décès
Jansisyanont and al (36)	2000 USA	F 24 ans	BMT à 9ans Stéroïde/ Protropin	Panleucoplasie + erythroplasie de la langue depuis 4ans	SCC T1N0M0		Glossectomie partielle	A 6 mois rémission.
Nowzari and al (37)	2001 USA	H 11 ans	NR	Inflammation gingivale sévère généralisée lyse osseuse angulaire localisée/ aphtes récurrents Poches parodontales infectées par CMV et HSV	Parodontite juvénile sévère			
Oksuzoglu and al (38)	2002 Turquie	F 29 ans	NR	Microcéphalie Lésion linguale	SCC non kératinisé	Parents consanguins	radiothérapie	A 9mois : décès septicémie
Otan and al (39)	2004 Turquie	1.F 16 ans 2. H (frère) 7 ans	Transfusion NR	Multiple ulcères récurrents Gingivite : Mauvaise hygiène 1 lésion aphteuse Mauvaise hygiène		Parents consanguins Parents consanguins	1.Transfusion = guérison des aphtes 2.Motivation à l'hygiène	A 3 mois : récurrence.
Gasparini and al (40)	2006 Italie	H 27 ans	Thérapie androgénique	Lésion sur le palais dur au niveau de la molaire diagnostiquée comme une gingivite	SCC bien différencié	Pancytopenie stade précoce	Maxillectomie partielle	A 6 mois: rémission

Salum and Al (41)	2006 Brésil	H 12 ans	BMT à 5ans Conditionnement : Cyclophosphamide Cyclosporine méthotrexate	lésions lichénoïdes asymptomatiques sur le dos de la langue et sur le palais dur Ulçère sur la muqueuse buccale droite Erythème sur les gencives et la lèvre supérieure 4 ans plus tard : ulcère + masse tumorale linguale	} =cGVHD SCC : T3N0M0		Soin palliatif : Chimiothérapie Radiothérapie	Mort à 16ans (asphyxie)
Reinhard and Al (42)	2007 Allemagne	F 13 ans	BMT à 11ans	Microcéphalie/Antécédents d'ulcères neutropéniques Ulçère sur le bord gauche lingual avec tâches blanchâtres	SCC hautement différencié	HPV : -	Exérèse	A 6 mois : rémission
Saleh and Al (43)	2008 Afrique du Sud	H 16 ans	Transfusions	Hyperpigmentations noires Lésion carieuse multiple / Mauvaise hygiène Perte et mobilité dentaire / gencive tuméfiée/saignement	Parodontite généralisée sévère		Extraction de 12 dents.	Suivi toutes les 2 semaines Etat général dégradé
Budrukhar and Al (44)	2009 Inde	H 27 ans		Microcéphalie Lésion ulcéro-proliférative sur la base de la langue	SCC T2N0M0		Radiothérapie chimiothérapie	A 3 mois : SCC ganglionnaire A 14 mois : rémission
Spanier and Al (45)	2011 Allemagne	H 27 ans		Ulçère sur la langue et les amygdales Hygiène médiocre/ Maladie parodontale	SCC peu différencié T4N2M0	HPV : -	Chirurgie /Radiothérapie Chimiothérapie	Décède suite aux complications de la tumeur.
Srirangarajan and Al (46)	2011 Inde	F 17 ans	Transfusion Danazol (dérivé de la testostérone)	Hyperpigmentation / Hygiène correcte Saignement spontané/pétéchies Ulcération nécrotique changeante de la muqueuse buccale et extensive	Dégradation du statut sanguin en parallèle avec l'extension de la lésion ulcéro nécrotique.	Parents consanguins	Surfaçage + AB + Transfusion	A 2 semaines : amélioration A 3 mois : décès suite à l'insuffisance de la MO
Resende and Al (47)	2011 Brésil	H 11 ans	BMT à 8ans Conditionnement : Cyclophosphamide Cyclosporine Méthotrexate Méthylprednisolone	Gingivite modérée 2 lésions blanches rétro-molaire gauche à 1.5ans d'intervalle.	Hyperkératose avec dysplasie épithéliale		Biopsie des lésions.	
Wong and Al (48)	2012 USA	H 21 ans		Langue fixée Mucosite radique	SCC modérément différencié T4N2M0	1.5 paquet-année OH occasionnel	Glossectomie partielle	A 3 mois : extension de la tumeur à la base de la langue et aux ganglions cervicaux : Rx +Cetuximab. Récidive A 10 semaine: décès.
Torres-Pereira and Al (49)	2014 Brésil	2 sœurs 18 ans 28 ans	BMT à 8ans Conditionnement : BMT +Cyclophosphamide Conditionnement : cyclophosphamide	Leucoplasie Ulçère douloureux du côté droit de la langue Hygiène orale pauvre Mucite post transplantation grade 4 Lésion extensive : vestibule, papilles, région rétro-molaire Hygiène orale pauvre	cGVHD SCC modérément différencié SCC infiltré cGVHD sévère	Pas de tabac ni OH aGVHD du foie et de la peau	Glossectomie partielle et dissection du cou Maxillectomie partielle	Rémission A 6mois : rémission
Jurca and Al (50)	2014 Roumanie	H 16 ans		Microcéphalie / Fente palatine. Anomalie de l'éruption dentaire				Décède d'une septicémie à 16ans
Goswami and Al (51)	2016 Inde	H 8.5 ans		Hygiène pauvre /Lésion carieuse multiple Mesiodens / Retard éruption Plaque blanche sur la langue Lésion traumatique sur les joues			Suivi tous les 6mois	

F : Femme/ H : Homme / SCC : Squamous cell carcinoma/ cGVHD : chronique graft versus host disease/ PFAPA : Periodic Fever Aphthous Pharyngitis and Adenitis/BMT : Bone marrow transplant

4.2.1.2. Tableau 2 : Anémie de Fanconi et répercussions oro-faciales

Etude	Année Pays	N (Ratio H/F)	Moyenne d'âge	Hygiène	Etat Parodontal	Anomalie de la muqueuse (%)	Anomalie dentaire	Etat salivaire	Autre		
Araujo and Al (52)	2006 Brésil	33 (15/18)	2 à 28	Tartre : 48.48%	Gingivite et parodontite : 36.36% Saignement : 48.48%	Hyperpigmentation : 45.45 Aphtes : 9.09 Pétéchies/purpura : 30.3	Agénésie : 27.28% Microdentie : 9.09% Anomalie de teinte : 12.12% Email opalescent : 6.06%				
Tekcicek and Al (53)	2007 Turquie	26 (17/9)	10±5.2	Pi : 1.17 ±0.5 Gi : 1.63±0.6 Langue chargée : 12%	Gingivite et parodontite : 35%		Agénésie : 26% Dent surnuméraire : 4% Microdentie généralisée : 44% Transposition : 9% Lésion carieuse : 35% DMFT : 2.53±3.5 DMFS : 4.53±8.8 Dmft : 2.23±2.6 Dmfs : 3.59±5.3	Flux (ml.min ⁻¹) : 0.83±0.9 Capacité tampon : 5.68±1 Xérostomie : 56% Ph salivaire : 7.52±0.3 PH ≤5 : 33%			
Açikgoz and Al (54)	2009 Turquie	15	12.9± 4.9	Pi : 1.87 ±0.414 Gi : 1.732±0.916	Gingivite : 66% Parodontite : 20% Muqueuse pâle : 73% Perte osseuse : 26.67% Poche parodontale : 20%	Aphtes : 13.33	Agénésie : 6.67% Dent surnuméraire : 6.67%		HPV oral : 33.33 Herpes Simplex Virus : 33.33		
Folador Mattioli and Al (55)	2010 Brésil	AF 34 (9/25) φ AF : 34	13.6					AF SSFR (ml.min ⁻¹) : 0.51±0.31 Calcium (mg.dl ⁻¹) : 4.57±1.99 Urée (mg.dl ⁻¹) : 36.4±34.58 Protéine (g.dl ⁻¹) : 0.33±0.28 Amylase : 761.6±30.64	Non AF 0.81±0.5 7.1±3.87 45.9±16.5 0.44±0.33 759±0.2		
Lyko and Al (56)	2013 Brésil	71 patients avec gencive saine AFφHSCT:25 (15/10) AF+ HSCT: 23 (9/14) φ AF : 24 (9/15)	10.6 ±3.9 11.7±3.1 10.5±3.7						Biotome AF φ HSCT A.A 44% P. g : 84% F.N 48% T.d : 24%	AF + HSCT 65.2% 95.6% 43.5% 21.7%	φ AF 58.3% 75% 75% 45.8%
Cavalcanti and Al (57)	2015 Parana	138 (78/60)	9			Anomalie : 44 Hyperpigmentation 1 Aphtes : 5 /Ulcère : 2 Pétéchies/purpura : 5 Ulcère neutropénique:1 Hyperkératose : 8 Leucoplasie : 12 Lésion traumatique :			HPV oral : 1.5 Papillome : 1 Candidose : 1.5		

						25				
Yalman and Al (58)	2001 Turquie	16 (9/7) dont 9BMT	4 à 16	BMT (+) Pi :0.64±0.3 Gi:0.62±0.3	BMT(-) 1.1±0.3 0.7±0.3	BMT (+) BI : 0.34±0.2 PPD :1.5±0.4	BMT(-) 0.54±0.2 1.7±0.8	BMT(+) DMFT 4±2.10 DMFS 7.57±9 Dmft 4.21±2.1 Dmfs 6.3±2.6	BMT(-) 6.53±1.6 8.3±1.5 4.02 ±3 5.4 ±2.1	Flux (ml.min-1) : 0.48±0.5 0.44 ±0.08 Capacité tampon : 3.5±0.10 4.4 ±0.01
Cavalcanti and Al (59)	2015 Brésil	96 (45/51)	16			cGVHD :42% dont : -plaque hyperkératosique: 95% / lésion lichénoïde : 30% -atrophie : 28 / Erythème : 15/ ulcères : 5			-75% des cGVHD persistent malgré les traitements -Les cGVHD hyperkératosiques sont plus nombreuses quelques années après la greffe	

Ratio H/F : ratio homme/ femme
 Pi : indice de plaque, Gi : indice gingival selon Loe et Silness ; DMFT/S ; dmft /s : decay, missing or filled surface/teeth ; φ : absence ; SSFR : salivary stimulated flow rate ; HPV : human papillomavirus virus ;
 A.A.aggregatibacter actinomycetemcomitans, P.G :porphyromonas gingivalis ; FN : fusobacterium nucleatum, T. D : treponemas denticol, HSCT : hematopoietic stem cell transplantation, BI : bleeding index, PPD : periodontal pocket depths

4.2.1.3. Tableau 3 : Anémie de Fanconi et risque de carcinome épidermoïde de la tête et du cou.

Etude	Année	Pays	Objectif	N	Résultats
Hermesen and al (60)	1999	Hollande	Analyse de SCC par hybridation génétique comparative	2 patientes AF 1) 44ans, non BMT, SCC bien différencié 2) 34ans, BMT, SCC à un stade avancé	Les anomalies chromosomiques impliquent des régions fréquemment altérées dans les HNSCC de la population générale (61) Le haut risque de tumeur solide s'expliquerait par la prédisposition génétique, et par la présence d'agents alkylants environnementaux non identifiés. Les gènes impliqués dans AF agissent comme des gardiens du génome.
Oksuzoglu and al (38)	2002	Turquie	Revue de la littérature	41 cas AF avec SCC répertoriés de 1966 à 2001	Moyenne d'âge du diagnostic de SCC : 26ans Ratio F/H : 3/1 SCC oral : 25 dont 14 linguales / anogénital : 8 / œsophage : 6
Masserot and al (62)	2008	France	Analyser les caractéristiques des HNSCC, âge de diagnostic, présentation clinique, le stade TNM, les traitements et l'évolution.	13 patients (9H+4F) avec un SCC post-BMT Moyenne d'âge lors de la BMT : 9.7ans Moyenne d'âge du diagnostic de SCC : 20ans	9/13 des patients ont présenté une dyskératose précancéreuse Caractéristiques : - Site de prédilection : la langue. (8/13 patients) - 23% : asymptomatique - Ulcère et des gonflements. : 6/13 - Lymphadénopathie : 3/13 - Agressif, évolutif, récidivant - Pronostic : très mauvais (11 patients décèdent)
Henrich and al (63)	2014	Allemagne	Analyser le microbiotome à la surface d'un SCC	9 patients : 2 AF avec SCC de la langue 2 AF avec leucoplasie bénigne 5 patients sains	L'index de diversité des espèces chute à la surface de la tumeur avec une prédominance de M.S de 98% M.S. pourrait être considéré comme un biomarqueur du développement d'une tumeur.
Furquim and al (64)	2014	Brésil	Evaluer la performance du MSE.	44 patients de + de 18ans (18H +26F)	L'auto-évaluation n'est pas indiquée comme stratégie de prévention orale. MSE peu onéreuse, elle peut être utilisée pour des détections précoces de lésions orales chez les patients à haut risque de développer de SCC oraux en plus d'un suivi régulier et d'une hygiène rigoureuse.

HNSCC : head and neck squamous cell carcinome ; SCC : squamous cell carcinome : carcinome épidermoïde ; BMT : bone marrow transplantation ; PG : population générale ; MSE : mouth self examination. ; TBI : total body irradiation ; GVHD : graft versus host disease (maladie du greffon contre l'hôte)

Nous résumerons les résultats de cette revue de littérature d'abord en présentant les signes généraux associés à ce syndrome puis les troubles oro-faciaux.

4.2.2. Signes cliniques généraux

Par ordre de fréquence on retrouve dans les cas cliniques :

- Une stature courte : observée chez 10 patients sur 27 (28,30,34,36–38,42–45).
- Des tâches cutanées (34,36,38,39,44,45,50), ainsi que des anomalies du pouce chez 7 individus(28,29,36,37,42,45,50).
- Des pancytopénies dans 6 articles (29,33,37,42,45,50).
- Des troubles endocriniens associés à l'AF : 4 cas de diabète (28,34,36,37) et une hypothyroïdie(36).
- On relève des infections graves ou à répétition dans 4 articles (28,30,32,51), des microcéphalies (38,42,44,50) et/ou des microphthalmies (29,34,36,44).
- On observe ensuite des malformations rénales (42,45,50) ou cardiaques (43,50,51) dont une tachycardie (43), mais aussi des thrombocytopénies (38,48,51) ou encore une pâleur excessive témoin de l'anémie (41,43,46).
- Les troubles moins fréquemment rencontrés sont des anomalies radiales (36,50), des ecchymoses ou pétéchies (38,39), des cas d'hépatite C associés (32,41), des scoliozes (29,50), des neutropénies (38,48), des troubles auditifs (37,50). Un cas de leucémie (43), d'anémie (39), un autre de retard mental associé au syndrome (37), des troubles gastro-intestinaux ou pancréatiques (33,37) ont été recensés.

Araujo et al., observent des pigmentations cutanées chez 81,8% des patients, des pétéchies cutanées chez 72.7%, des microphthalmies chez 60.6%, des anomalies squelettiques chez 57.6% avec 45.5% d'anomalie radiale et 12.1% d'anomalie du pouce. Ils ne constatent aucune corrélation entre la sévérité des atteintes physiques et orales (52).

4.2.3. Anémie de Fanconi et troubles oro-faciaux.

4.2.3.1. Hygiène bucco-dentaire

Dans la plupart des cas cliniques observés (39,43,45,49,51) comme dans les études (52–54,58), on note globalement une mauvaise hygiène bucco-dentaire. Yalman observe une amélioration significative des index de plaque et gingival après une greffe de moelle osseuse (58).

4.2.3.2. *Etat parodontal*

On observe une prévalence importante de maladie parodontale dans les études d'Araujo et al, de Tekcicek et al., d'Açigoz et al., avec des taux respectifs de 36,36%, 35% et plus de 66% (52–54). Dans les cas cliniques, on note également la présence de gingivites (39,47), et de parodontites sévères (30,37,43) causant des édentements précoces (30,43).

4.2.3.3. *Altération des muqueuses*

Cavalcanti et al., notent une anomalie de la muqueuse chez 44% des patients AF (57).

Les anomalies muqueuses les plus décrites sont :

- des hyperpigmentations noires (surtout présentes au niveau du palais) (30,43,46,52,57),
- des lésions ulcéreuses ou aphteuses (52,54,57). On note que l'ulcère est souvent une manifestation d'un carcinome (27,32,34,35,41,42,44,45,49),
- des lésions traumatiques que l'on retrouve seulement dans l'étude de Cavalcanti et al mais avec une prévalence de 25% (57).
- des purpuras, ecchymoses, hématomes (52,57).
- des leucoplasies, retrouvées seulement dans l'étude de Cavalcanti et al., mais avec un taux important de 12% (57). Elles peuvent signer la présence d'un cGVHD (49),
- des cGVHD chez le patient greffé peuvent se présenter sous forme de lésions ulcéreuses / hyperkératosiques / lichénoïdes / érythémateuses, ou d'atrophies, localisées principalement au niveau des commissures labiales (10/69), de la langue (14/69) ou du palais dur (20/69). Elles n'apparaissent que dans l'étude de Cavalcanti et al. (59), avec une prévalence de 42% chez le patient transplanté. Les cas cliniques évoquant une cGVHD présentent tous un carcinome adjacent (32,35,41,49).

Cavalcanti et al., sont les seuls à trouver des hyperplasies gingivales, des langues atrophiées, des hémangiomes, des lésions prolifératives ou encore des mucocèles, qu'ils décrivent chez moins de 2% des patients étudiés pour chaque type de lésion (57). Quant à Tekcicek et al., ils observent des papilles atrophiées chez 4% des patients (53).

4.2.3.4. *Les anomalies dentaires*

Les principales anomalies dentaires observées sont :

- Les anomalies de nombre : les dents surnuméraires (51,53) et les agénésies (52–54).
- Les anomalies de forme : la microdontie (30,52) notamment la microdontie généralisée (53).
- Les retards d'éruption : remarqués dans deux cas (50,51).
- Les anomalies de teinte (52).

Araujo et al., ont analysé les radios panoramiques de patients présentant une AF. Ils rapportent (52):

- Des rotations dentaires chez 63.64% des patients,
- Des racines effilées chez 36.36%,
- Des apex en forme de v dans 27.28% des cas observés,
- Des perles d'émail sur la première molaire chez 12.12%,
- Des taurodontismes dans seulement 3.03% des cas.

Des lésions carieuses multiples sont rapportées par Goswami et Saleh (43,51). De plus, Tekcicek et al., et Yalman et al. (53,58) remarquent une prévalence importante de lésions carieuses et un score DMF/dmf (decay, missing or filled surface/teeth) élevé chez ces patients (65). Yalman et al., ne remarquent pas de différence significative dans ce score chez les patients AF greffés ou pas (58).

4.2.3.5. *Etat salivaire*

Yalman et al. révèlent que le flux salivaire est diminué (inférieur à $0.5\text{ml}\cdot\text{min}^{-1}$) chez les patients AF en particulier chez les AF greffés (58). De même, Mattioli et al., montrent que tous les patients AF présentent un flux salivaire significativement amoindri par rapport au groupe témoin, mais seuls 24% ont une hypo salivation et aucun ne présente de syndrome de bouche sèche (55). Tekciek et al., observe une xérostomie chez 56% des patients. Ils remarquent également une corrélation inversement proportionnelle entre la capacité tampon de la salive des patients et l'index DMFT/S (53).

Les concentrations en calcium et en urée sont significativement diminuées dans la population AF, en revanche la concentration en protéine et en amylase est équivalente (55).

4.2.3.6. *Le biotome*

Selon Lyko et al., les altérations systémiques du patient AF ayant une gencive saine n'influent pas la distribution des espèces pathogéniques (56).

Nowzari a également analysé les espèces observées chez son patient présentant une parodontite juvénile sévère : Candida Albicans : 0.3% - Fusobacterium sp : 7.9% - Aggregatibacter Actinomycetemcomitans (A.A.) : 1% - Campylobacter sp : 2.2% - Peptostreptococcus : 3.4% - (37). Il fait remarquer que la présence d'A.A chez son patient est 100 fois plus élevée que le niveau critique compatible avec une santé parodontale, estimé à 0.01% (66).

4.2.4. *Les carcinomes épidermoïdes*

Oksuzoglu et al., et Masserot et al, constatent que l'âge de survenu d'un SCC est plus précoce que pour la population générale : 26 ans et 20 ans respectivement (38,62). Dans les 16 cas répertoriés dans le tableau 1 ayant développé un carcinome de la bouche, 6 ont moins de 20 ans. La langue est la localisation préférentielle d'un carcinome épidermoïde (38,62).

Masserot et al, ont montré que dans plus d'un tiers des cas, un SCC se développe après une greffe de moelle osseuse. Il constate également que les SCC surviennent en moyenne 10 ans après la greffe et après que tous les patients aient présenté une cGVHD (62).

5. Discussion

Comme nous l'avons vu, le syndrome peut s'exprimer au niveau de la santé générale mais aussi de la sphère orale. C'est pourquoi, à l'issue de cette revue de la littérature, nous nous attacherons à proposer un guide de bonne pratique pour optimiser la prise en charge odontologique de ces patients.

5.1. Les altérations générales

Des altérations diverses ont été citées dans différents cas, certaines sont fréquentes et peuvent avoir un impact sur la santé orale et la prise en charge des patients (tableau 4).

Les microcéphalies (périmètre crânien réduit) sont fréquentes chez le patient AF. Elles sont souvent accompagnées d'épilepsie (40%), de paralysie cérébrale (20%), de retard mentaux (50%) et de trouble ophtalmique et auditif (20 à 50%) (67). Certains de ces troubles sont fréquemment observés chez le patient AF (12). Avila et al., évaluent les signes cranio-faciaux à partir de données céphalométriques chez 50 enfants AF n'ayant jamais eu d'hormone de croissance ni de BMT, ni de traitement dentaire. Ils remarquent un profil dolichofacial chez 52% des patients, une brachygnathie chez 28%, et une fréquence de micrognathie mandibulaire importante. Ces signes faciaux accompagnés d'autres signes pourraient orienter le diagnostic vers la maladie de Fanconi (68). Ces troubles, posent des difficultés au chirurgien-dentiste qui devra adapter sa prise en charge.

Les altérations de la main et du radius peuvent constituer un réel handicap au maintien de l'hygiène. Il faudra alors trouver une brosse à dent et une méthode adaptées, ou solliciter l'aide d'une tierce personne pour assurer les brossages quotidiens.

Les troubles hématologiques ont été observés dans seulement quelques cas (38,46,50). L'insuffisance de la moelle osseuse touche pourtant 90% des patients AF à l'âge de 40 ans (3). Les risques dépendent de la lignée de cellules atteintes et doivent être considérés dans la pratique dentaire.

Selon Butturini, la leucémie myéloïde aigue et/ou le syndrome myélodysplasique touchent 52% de la population AF (4). Des auteurs ont rapporté une maladie parodontale sévère chez un patient présentant une leucémie (43,69). Stein et al., rapportent des

gonflements des muqueuses liés à un infiltrat de cellules leucémiques, des ostéolyses des maxillaires, des ulcérations non spécifiques (18) cependant ils ne relèvent pas de risque parodontale particulier. Ces répercussions buccales peuvent alerter le chirurgien-dentiste et permettre d'évoquer le diagnostic de leucémie.

Les patients AF ont un plus gros risque de développer un diabète que dans la population générale (70). Il est associé à une prévalence plus importante de maladie parodontale, de xérostomie, de leucoplasie (6.2%), de candidose et de lichen plan (1%) (71,72). Il pourrait être un facteur expliquant la prévalence élevée des troubles parodontaux, des leucoplasies et des xérostomies chez les patients AF.

Trois cas de dysfonctions rénales ont également été observés dans ce travail. De Kerviller et al., observent des troubles du tractus urinaire chez 30% de la population AF pouvant conduire à une insuffisance rénale (IR) (13). Un patient IR est fragile sur le plan immunitaire (HAS 2012) et la fonction des plaquettes est altérée. Par ailleurs, les malformations rénales et du tractus uro-génital ont été associées à un risque de développer un cGVHD (73).

Tableau 4 : le point sur les répercussions buccales et les risques des altérations syndromiques

Altération générale	Répercussions buccales	Risque en odontologie	CAT
Troubles cranio-faciaux	DDM, encombrement / Microdonties Trouble esthétique et fonctionnel	Risque carieux et parodontal	Insister sur les méthodes d'hygiène Collaborer avec un orthodontiste
Troubles mentaux	Hygiène	Risque carieux Difficulté de compréhension	Axer sur la prévention. Solliciter l'aide d'une tierce personne si nécessaire. PEC spécifique
Trouble auditif		Difficulté de compréhension	Adapter son langage (support écrit) Accompagner d'une tierce personne
1. Neutropénie 2. Anémie 3. Thrombopénie 4. Leucémie	1 et 2 :Ulcères (39,46) 3. Ecchymoses/ purpura (74) 4. Gonflement des muqueuses/Ostéolyse des maxillaires / Ulcération non spécifique (18).	1.Risque infectieux. 3.Risque hémorragique 4.Risque infectieux et hémorragique.	Contacteur l'hématologue ou le médecin traitant Evaluer les risques hémorragique et infectieux
Diabète non équilibré : HbA1 ≥ 7% (recommandations de BP)	-Xérostomie -Affections buccales - Les maladies parodontales	Risque infectieux Risque carieux et parodontal Complication lors de la cicatrisation.	Différer le soin si nécessaire Evaluer la nécessité d'une antibiothérapie préventive / Antibio prophylaxie
Insuffisant rénal = DFG ≤60 ml.min ⁻¹ .1.73m ⁻² (ANAES)	- Xérostomie (75) - Plaque et tartre ++	Risque infectieux Risque hémorragique Intolérance à certains médicaments.	
Transplantation de moelle osseuse, chimiothérapie, radiothérapie.	Selon le traitement : -Xérostomie -cGVHD ou aGVHD -mucites/ lésion ulcéreuse	Risque infectieux Risque d'ostéoradionécrose si radiothérapie des maxillaires.	Assainissement Motivation à l'hygiène Eliminer les foyers infectieux bucco-dentaires

BP : bonne pratique / DFG : débit de filtration glomérulaire / Ha1BBC : hémoglobine glyquée.

5.2. Anémie de Fanconi et troubles bucco-dentaires.

5.2.1. Signes dentaires et prise en charge en odontologie (figure 4)

Les altérations dentaires les plus fréquentes chez les patients AF sont les anomalies de nombre et de forme, on observe également des dysplasies amélaïres (figure 3). Pour Lau et al., ces phénomènes pourraient être liés à un trouble du métabolisme calcique durant l'odontogenèse (76). Tekcieck et al., s'interrogent sur les liens possibles entre microdonties et micrognathies (53). Cependant, les conclusions sont tirées à partir d'un cas clinique.

Aucune étude ne le relève mais ces anomalies causent sans doute des troubles esthétiques et fonctionnelles. Selon la demande et la motivation du patient un plan de traitement pourra être établi en coordination avec l'orthodontiste.

Les lésions carieuses ont une prévalence élevée chez les patients AF, dont les raisons peuvent être multiples. En effet, l'hygiène bucco-dentaire est négligée, et le flux salivaire chez le patient AF est diminué.

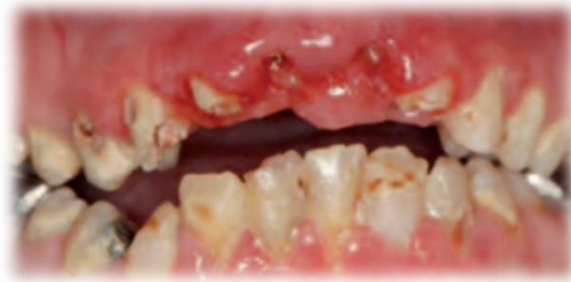

Figure 3 : Etat bucco-dentaire caractéristique d'une anémie de Fanconi avec dysplasies amélaïres, microdonties et saignements gingivaux (77).

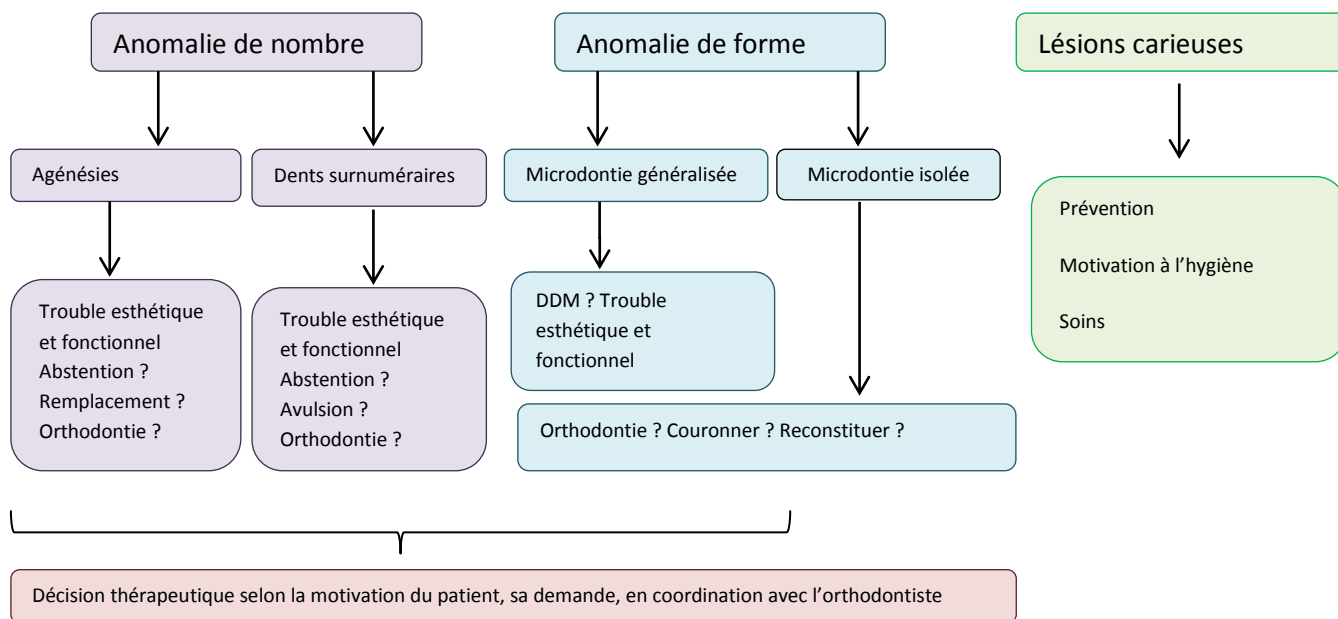


Figure 4 : prise en charge des troubles dentaires

5.2.2. L'état parodontal

Les gingivites et parodontites sont les manifestations orales les plus observées. Selon Açıgoz et al., 20% des patients AF ont une parodontite sévère (54). Il est à noter que les échantillons sont relativement faibles pour en tirer des généralités, mais ces études donnent de réelles indications.

Selon certains auteurs, cette prévalence importante de la maladie parodontale pourrait être le reflet d'altérations sous-jacentes. Pour Schofield et Worth, Araujo et al., la thrombocytopénie exacerberait les saignements gingivaux (27,52). D'autres soutiennent que l'immunodéficience induite par la leucopénie et les traitements immunosuppresseurs pourraient en être la cause (37,54). Pour d'autres, l'hygiène en est principalement responsable (51,52). D'après Otan, les anomalies sanguines accélèrent la réponse des tissus parodontaux et muqueux à la plaque dentaire (39).

Brennan et al, analysent la prévalence et les risques des complications orales chez 79 patients présentant une anémie aplasique (AA) associant thrombocytopénie et neutropénie. Ils remarquent d'une part que les saignements gingivaux sont plus importants chez les

patients AA que dans le groupe témoin, d'autre part que la thrombocytopénie n'est pas un facteur prédictif des saignements gingivaux. En revanche il établit un lien avec l'accumulation de plaque et de tartre. La progression rapide de parodontite sévère est associée à une neutropénie ou l'utilisation d'immunosuppresseurs (74). De plus, des maladies systémiques comme les neutropénies cycliques, le syndrome de Lefevre-Papillon, le diabète ont été associées à une maladie parodontale (78). Ces maladies semblent toutes présenter une haute susceptibilité infectieuse. L'AF pourrait être un exemple supplémentaire de maladie générale affectant le parodonte (30).

Le parodonte peut être une porte d'entrée d'organismes pathogènes dans la circulation systémique pouvant avoir de graves conséquences sur la santé générale de ces personnes. La prise en charge et la prévention de la maladie parodontale est un réel enjeu pour le chirurgien-dentiste.

5.2.3. Anémie de Fanconi et état salivaire

L'hyposalivation et sa capacité tampon sont diminuées chez le patient AF qu'il soit greffé ou pas (51,53,58). Ces troubles peuvent être accentués par la chimiothérapie, la radiothérapie oro-faciale, par le TBI (total body irradiation) lors du conditionnement à la transplantation de moelle osseuse, et certaines altérations générales comme le diabète et/ou l'insuffisance rénale chronique (75). De plus chez les patients greffés, l'inflammation du tissu glandulaire salivaire due à certaines cGVHD peuvent conduire à une hyposalivation et une xérostomie (79).

Les propriétés protectrices de la salive sont diminuées et contribuent à l'accumulation de plaque dentaire, au développement d'infections buccales (en particulier les candidoses), aux parodontites, à des lésions de la muqueuse orale et des lésions carieuses (80).

Insister sur les méthodes de prévention (éducation à l'hygiène bucco-dentaire, programme de fluoration avec dentifrice fluoré, gel ou vernis...) est capital chez ses patients où les facteurs de risque carieux sont multiples (xérostomie, DDM...). Il faudra mettre en place un suivi régulier avec examen dentaire et des muqueuses pour détecter précocement un processus infectieux (candidoses, lésion carieuse...) et intercepter une éventuelle complication.

5.2.4. Anémie de Fanconi et lésions orales

Seules les deux études de Cavalcanti et al, se concentrent sur les lésions buccales, la prévalence des lésions orales chez le patient AF semble pourtant élevée : elle est de 44% des patients AF d'après Cavalcanti et al., alors qu'elle est de 10.3% dans la population générale de la même tranche d'âge (57,81). Dans ces deux études la lésion traumatique touche plutôt les hommes. Elle est nettement plus fréquente chez AF que dans la population générale, respectivement 25% et 2%. Cette différence pourrait s'expliquer par l'écart entre le nombre de participants (138 pour Cavalcanti, 10 038 pour Shulman) et par la présence possible de thrombocytopénie chez le patient AF.

En effet, Araujo et al., ont observé que les lésions traumatiques et les saignements gingivaux étaient plus fréquents chez les patients thrombocytopéniques (52). La taux de pétéchies est très variable, compris entre 5% et 30% (52,57) et la prévalence herpétique de 33% n'a été analysé que par Tekcicek et al. (53). De même, Brennan et al., retrouvent une fréquence plus importante des pétéchies et de lésions herpétiques chez le patient AA par rapport au groupe témoin (74). Cependant ils soulignent le fait que la thrombocytopénie, comme pour les saignements gingivaux, n'est pas un facteur prédictif des pétéchies. Ces dernières pourraient être le résultat de micro-morsures lors de la déglutition ou la mastication.

La leucoplasie est définie par le World Health Organisation (WHO) comme « une plaque blanche qui ne peut être caractérisée cliniquement ou pathologiquement par aucune autre maladie ». Elle est très fréquente dans l'étude de Cavalcanti et al. (57) avec un taux de 12% mais n'apparaît dans aucune autre étude (52–54). Cet écart pourrait s'expliquer par l'approche basée exclusivement sur les anomalies de la muqueuse dans l'analyse de Cavalcanti. Elle est plutôt rare dans la population générale avec 0.01 % pour Shulman, 1% pour Carrard (81,82). Carrard et al., observent que la leucoplasie est souvent présente sur des terrains alcool-tabagiques modérés.

L'ulcère de la muqueuse est fréquemment observé : entre 5 et 13% (54,57). De même, il est la deuxième lésion la plus fréquente dans la population générale mais avec un taux inférieur de 1.64% (81).

Ces écarts entre population générale et AF peuvent s'expliquer tout d'abord par la différence du nombre de participants et la disparité géographique (Brésil pour Cavalcanti, USA pour Shulman, Turquie pour Tekciak). De plus, les facteurs généraux comme les troubles hématologiques, le diabète ou les facteurs locaux tels que la xérostomie, retrouvés fréquemment chez les patient AF pourraient en partie expliquer ces différences.

Les lésions buccales peuvent être aussi l'expression d'un SCC (Figure5). Un examen minutieux et régulier des muqueuses est requis ainsi qu'un repérage de toutes lésions potentiellement cancéreuses (45).

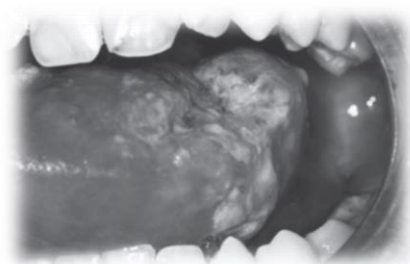


Figure 5 : Lésion ulcéreuse compatible avec un carcinome épidermoïde. Localisé sur le dos et le coté latéral gauche de la langue chez un patient de 12ans allogreffé depuis 7ans (41).

5.2.5. Anémie de Fanconi et carcinome épidermoïde (figure7)

L'incidence du carcinome de la tête et du cou est de 0.038% dans la population générale alors qu'elle est de 3% chez le patient AF selon Kutler (16). Le risque augmente avec l'âge du patient (24). De plus, le pronostic est très mauvais avec un taux de survie à deux ans post-rémission de 42% (16), pour Andrew et al., la moyenne de survie après radiothérapie pour un HNSCC est de 15,7mois (17).

Oksuzoglu et al, en accord avec, Kutler et al, Andrew et al., dans leur revue de littérature montre que la plupart des tumeurs solides se développent chez des sujets jeunes préférentiellement dans la cavité buccale et atteignent plus spécifiquement la langue (16,17,38). Le rôle du chirurgien-dentiste dans la détection précoce des carcinomes buccaux est primordial. Kutler et al recommandent un suivi de la cavité buccale tous les semestres dès 15 ans (3).

Le risque carcinogène augmente après une greffe en raison de son conditionnement (cyclophosphamides, TBI) et des traitements immunosuppresseurs post-greffes (24,25). La survenue d'un HNSCC survient en moyenne 10 ans après la greffe pour Masserot et al., en accord avec Rosenberg et al, et Guardiola et al., qui la situe entre 5.5 ans et 14.4 ans post-transplantation (24,62,73). Masserot et al., observent que tous les carcinomes se sont développés après un GVHD, de même que Rosenberg et al (24). Ces derniers observent que les GVHD aiguës ou chroniques (figure 6) sont significativement associés au développement de SCC (24).

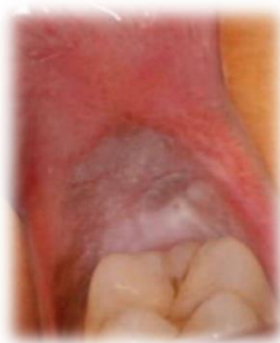

Figure 6 : Plaque leucoplasique dans la région rétro-molaire gauche chez une patiente de 15ans, allogreffée et développant une GVHD (77).

Shukla et al. étudient sur 102 cas, les lésions précancéreuses connues pour évoluer en SCC dans la population générale. Les fibroses submuqueuses sont les plus fréquentes des lésions précancéreuses suivi des leucoplasies (19.6%) puis par les ulcères traumatiques (7.84%) (83). Aucune fibrose n'est décrite dans cette revue, en revanche on retrouve des leucoplasies et des ulcères. On note que le taux de transformation maligne des leucoplasies dans la population générale est de 2% (19). Dans le contexte AF, le risque carcinogène rend toutes ces lésions encore plus à risque. Toute lésion persistant plus de deux semaines chez un patient AF doit être considérée comme un carcinome jusqu'à preuve du contraire d'après Gasparini (40). Poser le bon diagnostic semble alors impératif, et le recours à une biopsie/biopsie exérèse est parfois indispensable. En accord avec Kutler, un suivi toutes les 6-8 semaines pour tous les patients ayant des lésions récurrentes, ou suspectes ou ayant subi une irradiation corporelle totale est recommandé (3).

Des méthodes d'autoévaluation par le patient lui-même (MSE, *mouth self examination*) ont été évaluées lui permettant de repérer de nouvelles lésions buccales. La MSE dans les populations à haut risque de développer un cancer, n'est pas un moyen suffisant pour prévenir l'apparition de tumeur (64) cependant il n'est ni couteux, ni invasif et il permet certainement la prise de conscience du risque en rendant le patient responsable et acteur de sa prise en charge. Il ne dispense pas d'un suivi chez un spécialiste.

Hermsen et al. ont montré par hybridation génomique comparative que les mécanismes de survenue d'un SCC sont sensiblement les mêmes dans la population générale et les AF. L'environnement jouerait donc un rôle dans le développement des HNSCC (60). D'autres études précisent ces propos : les irradiations solaires, le tabac, l'alcool et l'augmentation à la susceptibilité virale (HPV, HSV) chez un hôte déjà immunodéprimé sont des facteurs de risque importants (16,35,84). Ainsi le chirurgien-dentiste en tant que professionnel de santé, peut prévenir les comportements à risque vis-à-vis du soleil, de l'alcool et du tabac, chez cette population aux prédispositions carcinogènes.

La prévention des HNSCC passe également par une hygiène bucco-dentaire. En effet, une étude cas-témoin menée en Chine démontre que si cette dernière est négligée, cela augmenterait le risque de carcinome buccal indépendamment des facteurs alcool et tabac (85). L'hygiène pourrait avoir un impact dans la prévention d'un cancer buccal.

Goswani recommande de ne pas utiliser de radiographie car l'exposition aux radiations augmente le risque tumoral (51). Cela est discutable, il ne s'appuie sur aucune étude et dans le cas d'une radiographie dentaire le risque est négligeable selon l'association romande de radioprotection.

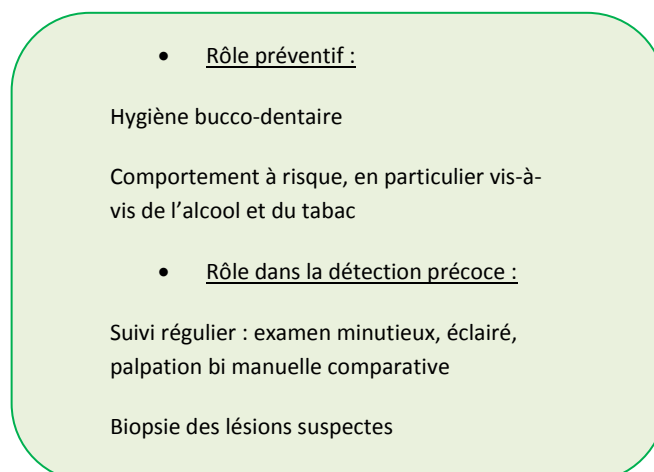


Figure 7 : Rôle du chirurgien dans la prévention et la détection des carcinomes épidermoïdes de la cavité buccale. 28

5.2. Arbre décisionnel (figure 8)

Ci-dessous, nous résumons les principales recommandations pour la prise en charge d'un patient AF

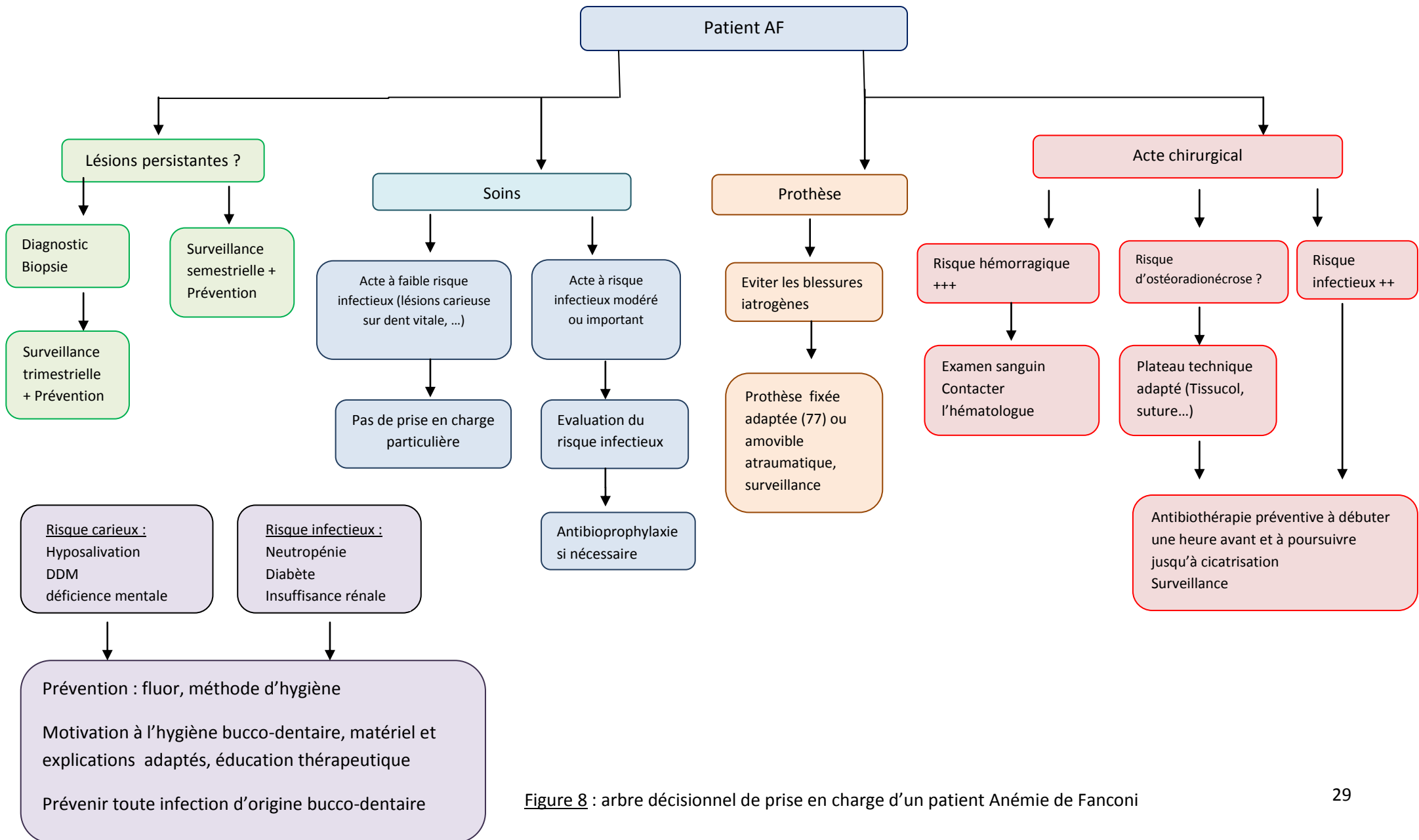


Figure 8 : arbre décisionnel de prise en charge d'un patient Anémie de Fanconi

6. Conclusion

L'anémie de Fanconi est une maladie rare au tableau clinique associant des anomalies congénitales, des troubles hématologiques et une haute susceptibilité aux tumeurs en particulier des carcinomes épidermoïdes des muqueuses orales et génitales.

Dans le cadre d'une prise en charge pluridisciplinaire le chirurgien-dentiste pourra être sollicité pour un bilan avant la mise en place d'un traitement immunosuppresseur, d'une chimiothérapie ou d'une radiothérapie.

De nombreuses lésions sont les répercussions de pathologies générales sous-jacentes. Ainsi une prise en charge globale et locale de la lésion et de sa cause est indispensable. De même, les infections bucco-dentaires doivent être prévenues afin d'éviter des retentissements généraux.

Un suivi régulier doit être mis en place pour diagnostiquer un éventuel carcinome épidermoïde le plus précocement possible et pour maintenir une motivation à l'hygiène afin d'éviter toute complication infectieuse.

Avant tout geste il est recommandé d'évaluer le risque infectieux et hémorragique du patient afin d'orienter sa prise en charge et de réaliser les soins invasifs ou non en toute sécurité. Une concertation pluridisciplinaire s'avère parfois indispensable. Toute décision devra être prise au cas par cas, après évaluation du bénéfice-risque et devra être faite dans l'intérêt du patient.

7. Références Bibliographiques

1. Auerbach. *Fanconi Anemia* [en ligne], disponible sur < <http://www.orpha.net>> (date de consultation : 27.08.2016).
2. Garnier, Delamare, *Dictionnaire illustré des termes de médecine*. Paris : Maloine, 2009, 1054p.
3. Kutler DI, Singh B, Satagopan J, Batish SD, Berwick M, Giampietro PF, et al. *A 20-year perspective on the International Fanconi Anemia Registry (IFAR)*. *Blood*. 2003;101(4):1249-56.
4. Butturini A, Gale RP, Verlander PC, Adler-Brecher B, Gillio AP, Auerbach AD. *Hematologic abnormalities in Fanconi anemia: an International Fanconi Anemia Registry study*. *Blood*. 1994;84(5):1650-5.
5. Dokal I. *Fanconi's anaemia and related bone marrow failure syndromes*. *Br Med Bull*. 2006;77-78:37-53.
6. D'Andrea AD, Grompe M. *Molecular biology of Fanconi anemia: implications for diagnosis and therapy*. *Blood*. 1997;90(5):1725-36.
7. Tischkowitz MD, Hodgson SV. *Fanconi anaemia*. *J Med Genet*. 2003;40(1):1-10.
8. Schroeder TM, Tilgen D, Krüger J, Vogel F. *Formal genetics of Fanconi's anemia*. *Hum Genet*. 1976;32(3):257-88.
9. Rosendorff J, Bernstein R, Macdougall L, Jenkins T. *Fanconi anemia: another disease of unusually high prevalence in the Afrikaans population of South Africa*. *Am J Med Genet*. 1987;27(4):793-7.
10. Auerbach AD, Rogatko A, Schroeder-Kurth TM. *International Fanconi Anemia Registry: relation of clinical symptoms to diepoxybutane sensitivity*. *Blood*. 1989;73(2):391-6.
11. Mehta PA, Tolar J. Fanconi Anemia. In: Pagon RA, Adam MP, Ardinger HH, Wallace SE, Amemiya A, Bean LJ, et al., éditeurs. *GeneReviews* [Internet]. Seattle (WA): University of Washington, Seattle; 1993 [cité 27 oct 2016]. Disponible sur: <http://www.ncbi.nlm.nih.gov/books/NBK1401/>
12. Dokal I. *The genetics of Fanconi's anaemia*. *Baillière's Best Pract Res Clin Haematol*. 2000;13(3):407-25.
13. Kerviler ED, Guermazi A, Zagdanski A-M, Gluckman E, Frija J. *The Clinical and Radiological Features of Fanconi's Anaemia*. *Clin Radiol*. 2000;55(5):340-5.
14. Petryk A, Kanakatti Shankar R, Giri N, Hollenberg AN, Rutter MM, Nathan B, et al. *Endocrine disorders in Fanconi anemia: recommendations for screening and treatment*. *J Clin Endocrinol Metab*. 2015;100(3):803-11.
15. Alter BP. *Fanconi's anemia, transplantation, and cancer*. *Pediatr Transplant*. 2005;9 Suppl 7:81-6.
16. Kutler DI, Auerbach AD, Satagopan J, Giampietro PF, Batish SD, Huvos AG, et al. *High incidence of head and neck squamous cell carcinoma in patients with Fanconi anemia*. *Arch Otolaryngol Head Neck Surg*. 2003;129(1):106-12.

17. Andrew C, Birkeland, BA, Arleen D, Auerbach, PhD, Erica Sanborn, MS, Bhupesh Parashar, MD. *Post-operative clinical radiosensitivity in Fanconi Anemia Patients with Head and Neck Squamous Cell Carcinomas*. 2011; 137(9): 930-934
18. Stein AC, Blank DM, Bennett AJ, Gold BD, Berger J. *Acute myelomonocytic leukemia in a patient with Fanconi's anemia*. J Oral Surg Am Dent Assoc 1965. 1981;39(8):624-7.
19. Van der Waal I. *Potentially malignant disorders of the oral and oropharyngeal mucosa; terminology, classification and present concepts of management*. Oral Oncol. 2009;45(4-5):317-23.
20. Alter BP. *Arms and the man or hands and the child: congenital anomalies and hematologic syndromes*. J Pediatr Hematol Oncol. 1997;19(4):287-91.
21. Auerbach AD. *Fanconi anemia diagnosis and the diepoxybutane (DEB) test*. Exp Hematol. 1993;21(6):731-3.
22. Guy JT, Auslander MO. *Androgenic steroids and hepatocellular carcinoma*. Lancet Lond Engl. 1973;1(7795):148.
23. Dos Santos CC, Gavish H, Buchwald M. *Fanconi anemia revisited: old ideas and new advances*. Stem Cells Dayt Ohio. mars 1994;12(2):142-53.
24. Rosenberg PS, Socié G, Alter BP, Gluckman E. *Risk of head and neck squamous cell cancer and death in patients with Fanconi anemia who did and did not receive transplants*. Blood. 2005;105(1):67-73.
25. Lustig JP, Lugassy G, Neder A, Sigler E. *Head and neck carcinoma in Fanconi's anaemia--report of a case and review of the literature*. Eur J Cancer B Oral Oncol. 1995;31B(1):68-72.
26. Filipovich AH. *Diagnosis and manifestations of chronic graft-versus-host disease*. Best Pract Res Clin Haematol. 2008;21(2):251-7.
27. Schofield ID, Worth AT. *Malignant mucosal change in Fanconi's anemia*. J Oral Surg Am Dent Assoc 1965. 1980;38(8):619-22.
28. Kennedy AW, Hart WR. *Multiple squamous-cell carcinomas in Fanconi's anemia*. Cancer. 1982;50(4):811-4.
29. Kaplan MJ, Sabio H, Wanebo HJ, Cantrell RW. *Squamous cell carcinoma in the immunosuppressed patient: Fanconi's anemia*. The Laryngoscope. 1985;95(7):771-5.
30. Opinya GN, Kaimenyi JT, Meme JS. *Oral findings in Fanconi's anemia. A case report*. J Periodontol. 1988;59(7):461-3.
31. Murayama S, Manzo RP, Kirkpatrick DV, Robinson AE. *Squamous cell carcinoma of the tongue associated with Fanconi's anemia: MR characteristics*. Pediatr Radiol. 1990;20(5):347.
32. Somers GR, Tabrizi SN, Tiedemann K, Chow CW, Garland SM, Venter DJ. *Squamous cell carcinoma of the tongue in a child with Fanconi anemia: a case report and review of the literature*. Pediatr Pathol Lab Med J Soc Pediatr Pathol Affil Int Paediatr Pathol Assoc. 1995;15(4):597-607.

33. Scimeca PG, James-Herry AG, Weinblatt ME. *Atypical PFAPA syndrome (periodic fever, aphthous stomatitis, pharyngitis, adenitis) in a young girl with Fanconi anemia.* J Pediatr Hematol Oncol. 1996;18(2):159-61.
34. Koo WH, Knight LA, Ang PT. *Fanconi's anaemia and recurrent squamous cell carcinoma of the oral cavity: a case report.* Ann Acad Med Singapore. 1996;25(2):289-92.
35. Millen FJ, Rainey MG, Hows JM, Burton PA, Irvine GH, Swirsky D. *Oral squamous cell carcinoma after allogeneic bone marrow transplantation for Fanconi anaemia.* Br J Haematol. 1997;99(2):410-4.
36. Jansisyanont P, Pazoki A, Ord RA. *Squamous cell carcinoma of the tongue after bone marrow transplantation in a patient with Fanconi's anemia.* J Oral Maxillofac Surg Off J Am Assoc Oral Maxillofac Surg. 2000;58(12):1454-7.
37. Nowzari H, Jorgensen MG, Ta TT, Contreras A, Slots J. *Aggressive periodontitis associated with Fanconi's anemia. A case report.* J Periodontol. 2001;72(11):1601-6.
38. Oksüzöğlü B, Yalçın S. *Squamous cell carcinoma of the tongue in a patient with Fanconi's anemia: a case report and review of the literature.* Ann Hematol. 2002;81(5):294-8.
39. Otan F, Açıkgöz G, Sakallioğlu U, Ozkan B. *Recurrent aphthous ulcers in Fanconi's anaemia: a case report.* Int J Paediatr Dent Br Paedodontic Soc Int Assoc Dent Child. 2004;14(3):214-7.
40. Gasparini G, Longobardi G, Boniello R, Di Petrillo A, Pelo S. *Fanconi anemia manifesting as a squamous cell carcinoma of the hard palate: a case report.* Head Face Med. 2006;2:1.
41. Salum FG, Martins GB, de Figueiredo MAZ, Cherubini K, Yurgel LS, Torres-Pereira C. *Squamous cell carcinoma of the tongue after bone marrow transplantation in a patient with Fanconi anemia.* Braz Dent J. 2006;17(2):161-5.
42. Reinhard H, Peters I, Gottschling S, Ebell W, Graf N. *Squamous cell carcinoma of the tongue in a 13-year-old girl with Fanconi anemia.* J Pediatr Hematol Oncol. 2007;29(7):488-91.
43. Saleh A, Stephen LXG. *Oral manifestations of Fanconi's anaemia: a case report.* SADJ J South Afr Dent Assoc Tydskr Van Suid-Afr Tandheelkd Ver. 2008;63(1):028-31.
44. Budrukkar A, Shahid T, Murthy V, Hussain T, Mulherkar R, Vundinti BR, et al. *Squamous cell carcinoma of base of tongue in a patient with Fanconi's anemia treated with radiation therapy: case report and review of literature.* Head Neck. 2010;32(10):1422-7.
45. Spanier G, Pohl F, Giese T, Meier JK, Koelbl O, Reichert TE. *Fatal course of tonsillar squamous cell carcinoma associated with Fanconi anaemia: a mini review.* J Cranio-Maxillo-fac Surg Off Publ Eur Assoc Cranio-Maxillo-fac Surg. 2012;40(6):510-5.
46. Srirangarajan S, Shetty S, Prasanna D. *Necrotic ulcerative changes in Fanconi's anaemia: a case report.* Oral Health Prev Dent. 2011;9(1):91-7.
47. Resende RG, Correia-Silva J de F, Galvão CF, Gomes CC, Carneiro MA, Gomez RS. *Oral leukoplakia in a patient with Fanconi anemia: recurrence or a new primary lesion?* J Oral Maxillofac Surg Off J Am Assoc Oral Maxillofac Surg. 2011;69(7):1940-3.

48. Wong WM, Parvathaneni U, Jewell PD, Martins RG, Futran ND, Laramore GE, et al. *Squamous cell carcinoma of the oral tongue in a patient with Fanconi anemia treated with radiotherapy and concurrent cetuximab: a case report and review of the literature*. *Head Neck*. 2013;35(10):292-298.
49. Torres-Pereira CC, Stramandinoli-Zanicotti RT, Amenábar JM, Sassi LM, Galbiatti Pedruzzi PA, Piazzetta CM, et al. *Oral squamous cell carcinoma in two siblings with Fanconi anemia after allogeneic bone marrow transplantation*. *Spec Care Dent Off Publ Am Assoc Hosp Dent Acad Dent Handicap Am Soc Geriatr Dent*. 2014;34(4):212-5.
50. Jurca A, Kinga K, Bembea M, Gug C, Jurca C. *Fanconi anemia with cleft palate*. *Rev Medico-Chir Soc Medici Şi Nat Din Iaşi*. 2014;118(4):1074-7.
51. Goswami M, Bhushan U, Goswami M. *Dental Perspective of Rare Disease of Fanconi Anemia: Case Report with Review*. *Clin Med Insights Case Rep*. 2016;9:25-30.
52. De Araujo MR, de Oliveira Ribas M, Koubik ACGA, Mattioli T, de Lima A a. S, França BHS. *Fanconi's anemia: clinical and radiographic oral manifestations*. *Oral Dis*. 2007;13(3):291-5.
53. Tekcicek M, Tavil B, Cakar A, Pinar A, Unal S, Gumruk F. *Oral and dental findings in children with Fanconi anemia*. *Pediatr Dent*. 2007;29(3):248-52.
54. Açikgöz A, Ozden FO, Fisgin T, Açikgöz G, Duru F, Yarali N, et al. *Oral and dental findings in Fanconi's anemia*. *Pediatr Hematol Oncol*. 2005;22(6):531-9.
55. Mattioli TMF, Koubik AC, de Oliveira Ribas M, França BHS, Brancher JA, de Lima AAS. *Salivary flow rate, calcium, urea, total protein, and amylase levels in fanconi anemia*. *J Pediatr Hematol Oncol*. mars 2010;32(2):e46-49.
56. Lyko K, Bonfim C, Benelli EM, Torres-Pereira CC, Amenábar JM. *Salivary detection of periodontopathic bacteria in Fanconi's anemia patients*. *Anaerobe*. déc 2013;24:32-5.
57. Grein Cavalcanti L, Lyko KF, Araújo RLF, Amenábar JM, Bonfim C, Torres-Pereira CC. *Oral leukoplakia in patients with Fanconi anaemia without hematopoietic stem cell transplantation*. *Pediatr Blood Cancer*. 2015;62(6):1024-6.
58. Yalman N, Sepet E, Aren G, Mete Z, Külekçi G, Anak S. *The effect of bone marrow transplantation on systemic and oral health in Fanconi's aplastic anemia*. *J Clin Pediatr Dent*. 2001;25(4):329-32.
59. Grein Cavalcanti L, Fuentes Araújo RL, Bonfim C, Torres-Pereira CC. *Oral manifestations compatible with chronic graft-versus-host disease in patients with Fanconi anemia*. *Biol Blood Marrow Transplant J Am Soc Blood Marrow Transplant*. 2015;21(2):275-80.
60. Hermsen MA, Xie Y, Roimans MA, Meijer GA, Baak JP, Plukker JT, et al. *Cytogenetic characteristics of oral squamous cell carcinomas in Fanconi anemia*. *Fam Cancer*. 2001;1(1):39-43.
61. Hermsen MA, Joenje H, Arwert F, Welters MJ, Braakhuis BJ, Bagnay M, et al. *Centromeric breakage as a major cause of cytogenetic abnormalities in oral squamous cell carcinoma*. *Genes Chromosomes Cancer*. 1996;15(1):1-9.

62. Masserot C, Peffault de Latour R, Rocha V, Leblanc T, Rigolet A, Pascal F, et al. *Head and neck squamous cell carcinoma in 13 patients with Fanconi anemia after hematopoietic stem cell transplantation*. *Cancer*. 2008;113(12):3315-22.
63. Henrich B, Rummig M, Sczyrba A, Velleuer E, Dietrich R, Gerlach W, et al. *Mycoplasma salivarium as a dominant coloniser of Fanconi anaemia associated oral carcinoma*. *PloS One*. 2014;9(3):92297.
64. Furquim CP, Pivovar A, Cavalcanti LG, Araújo RF, Sales Bonfim CM, Torres-Pereira CC. *Mouth self-examination as a screening tool for oral cancer in a high-risk group of patients with Fanconi anemia*. *Oral Surg Oral Med Oral Pathol Oral Radiol*. oct 2014;118(4):440-6.
65. Petersson GH, Bratthall D. *The caries decline: a review of reviews*. *Eur J Oral Sci*. 1996;104(4):436-43.
66. Bragd L, Dahlén G, Wikström M, Slots J. *The capability of Actinobacillus actinomycetemcomitans, Bacteroides gingivalis and Bacteroides intermedius to indicate progressive periodontitis; a retrospective study*. *J Clin Periodontol*. 1987;14(2):95-9.
67. Ashwal S, Michelson D, Plawner L, Dobyns WB. *Practice Parameter: Evaluation of the child with microcephaly (an evidence-based review)*. *Neurology*. 2009;73(11):887-97.
68. Avila LF de C, Denis Martins W, Cândido L, Ignácio SA, Bonfim CMS, de Oliveira Ribas M. *A study of facial pattern in patients with fanconi anemia*. *Cleft Palate-Craniofacial J Off Publ Am Cleft Palate-Craniofacial Assoc*. 2014;51(1):83-9.
69. Melnick SL, Roseman JM, Engel D, Cogen RB. *Epidemiology of acute necrotizing ulcerative gingivitis*. *Epidemiol Rev*. 1988;10:191-211.
70. Morrell D, Chase CL, Kupper LL, Swift M. *Diabetes mellitus in ataxia-telangiectasia, Fanconi anemia, xeroderma pigmentosum, common variable immune deficiency, and severe combined immune deficiency families*. *Diabetes*. 1986;35(2):143-7.
71. Albrecht M, Bánóczy J, Dinya E, Tamás G. *Occurrence of oral leukoplakia and lichen planus in diabetes mellitus*. *J Oral Pathol Med Off Publ Int Assoc Oral Pathol Am Acad Oral Pathol*. 1992;21(8):364-6.
72. Løe H. *Periodontal disease. The sixth complication of diabetes mellitus*. *Diabetes Care*. janv 1993;16(1):329-34.
73. Guardiola P, Socié G, Li X, Ribaud P, Devergie A, Espérou H, et al. *Acute graft-versus-host disease in patients with Fanconi anemia or acquired aplastic anemia undergoing bone marrow transplantation from HLA-identical sibling donors: risk factors and influence on outcome*. *Blood*. 2004;103(1):73-7.
74. Brennan MT, Sankar V, Baccaglini L, Pillemer SR, Kingman A, Nunez O, et al. *Oral manifestations in patients with aplastic anemia*. *Oral Surg Oral Med Oral Pathol Oral Radiol Endod*. 2001;92(5):503-8.
75. Martins C, Siqueira WL, Guimarães Primo LSS. *Oral and salivary flow characteristics of a group of Brazilian children and adolescents with chronic renal failure*. *Pediatr Nephrol Berl Ger*. 2008;23(4):619-24.

76. Lau KK, Bedi R, O'Donnell D. *A case of Fanconi syndrome with associated hypodontia*. Br Dent J. 22 oct 1988;165(8):292-4.
77. Even J, Sudrat Y, Devoize L, Baudet-Pommel M, Veyrone J-L. *Manifestations générales et buccales de l'Anémie de Fanconi. Particularités de la prise en charge odontologique*. Chir-Dent Fr N°1520. 2012; 11-16
78. Carranza. F. A. *Glickman's Clinical periodontology*, ed5, London, W.B. saunderrs Co 1979; 309-313. 119.
79. Woo SB, Lee SJ, Schubert MM. *Graft-vs.-host disease*. Crit Rev Oral Biol Med Off Publ Am Assoc Oral Biol. 1997;8(2):201-16.
80. Mathews SA, Kurien BT, Scofield RH. *Oral manifestations of Sjögren's syndrome*. J Dent Res. avr 2008;87(4):308-18.
81. Shulman JD. *Prevalence of oral mucosal lesions in children and youths in the USA*. Int J Paediatr Dent Br Paedodontic Soc Int Assoc Dent Child. 2005;15(2):89-97.
82. Carrard V, Haas A, Rados P, Filho M, Oppermann R, Albandar J, et al. *Prevalence and risk indicators of oral mucosal lesions in an urban population from South Brazil*. Oral Dis. 2011;17(2):171-9.
83. Shukla A. *Potentially Malignant Disorders of the Oral Cavity: A Clinical Study*. Indian J Otolaryngol Head Neck Surg. 2014;66(1):79-85.
84. Socié G, Scieux C, Gluckman E, Soussi T, Clavel C, Saulnier P, et al. *Squamous cell carcinomas after allogeneic bone marrow transplantation for aplastic anemia: further evidence of a multistep process*. Transplantation. 1998;66(5):667-70.
85. Zheng TZ, Boyle P, Hu HF, Duan J, Jian PJ, Ma DQ, et al. *Dentition, oral hygiene, and risk of oral cancer: a case-control study in Beijing, People's Republic of China*. Cancer Causes Control CCC. 1990;1(3):235-41.