



HAL
open science

Diagnostic et thérapeutique chirurgico-orthodontique des canines maxillaires incluses

Hélène Rostagnat

► **To cite this version:**

Hélène Rostagnat. Diagnostic et thérapeutique chirurgico-orthodontique des canines maxillaires incluses. Médecine humaine et pathologie. 2016. dumas-03054271

HAL Id: dumas-03054271

<https://dumas.ccsd.cnrs.fr/dumas-03054271>

Submitted on 11 Dec 2020

HAL is a multi-disciplinary open access archive for the deposit and dissemination of scientific research documents, whether they are published or not. The documents may come from teaching and research institutions in France or abroad, or from public or private research centers.

L'archive ouverte pluridisciplinaire **HAL**, est destinée au dépôt et à la diffusion de documents scientifiques de niveau recherche, publiés ou non, émanant des établissements d'enseignement et de recherche français ou étrangers, des laboratoires publics ou privés.



Distributed under a Creative Commons Attribution - NonCommercial - NoDerivatives 4.0
International License

**UNIVERSITE D'AUVERGNE CLERMONT-FERRAND I
UNITE DE FORMATION ET DE RECHERCHE D'ODONTOLOGIE**

Année 2016

Thèse n°

T H E S E

Pour le DIPLOME D'ETAT DE DOCTEUR EN CHIRURGIE-DENTAIRE

Présentée et soutenue publiquement le 9 Novembre 2016

par

Hélène ROSTAGNAT

(Née le 28 Septembre 1991)

**DIAGNOSTIC ET
THERAPEUTIQUE CHIRURGICO-ORTHODONTIQUE
DES CANINES MAXILLAIRES INCLUSES**

J U R Y :

Président : M. Radhouane DALLEL, Professeur des Universités

Assesseurs : M. Christian CHAMBAS, Maître de Conférences des Universités

M. Jean-Christophe DUBOIS, Maître de Conférences des Universités

M. Anthony FOURNIER, Assistant hospitalo-universitaire

UNIVERSITE D'Auvergne-CLERMONT 1
FACULTE DE CHIRURGIE DENTAIRE
63000 CLERMONT-FERRAND

| | | |
|---|---|---|
| <i>Président de l'Université</i> | : | Monsieur le Professeur Alain ESCHALIER |
| <i>Directeur Général Des Services</i> | : | Mme Myriam ESQUIROL |
| DOYEN DE LA FACULTE DE CHIRURGIE DENTAIRE | : | Madame Stéphanie TUBERT- JEANNIN Professeur des Universités |
| <i>Assesseurs</i> | : | Monsieur Pierre-Yves COUSSON Maître de Conférences des Universités |
| | | Madame Martine HENNEQUIN Professeur des Universités |
| | | Monsieur Emmanuel NICOLAS Professeur des Universités |
| | | Madame Valérie ROGER-LEROI Professeur des Universités |

LISTE DES PROFESSEURS

Professeurs des Universités Emérites :

Madame Martine BAUDET-POMMEL
Monsieur Jean-Claude BOREL
Monsieur Maurice MORENAS
Monsieur Alain WODA

Professeurs des Universités – Praticiens hospitaliers :

Monsieur Pascal AUROY
Monsieur Radhouane DALLEL
Monsieur Laurent DEVOIZE
Madame Sophie DOMEJEAN
Madame Martine HENNEQUIN
Monsieur Emmanuel NICOLAS
Monsieur Thierry ORLIAGUET
Madame Valérie ROGER-LEROI
Madame Stéphanie TUBERT-JEANNIN
Monsieur Jean-Luc VEYRUNE

- Prothèses
- Sciences Anatomiques
- Pathologie et Thérapeutique Dentaires
- Odontologie Conservatrice, Endodontie
- Odontologie Conservatrice, Endodontie
- Prothèses
- Sciences Biologiques
- Sciences Biologiques
- Prévention, Epidémiologie
- Prothèses

Maîtres de Conférences des Universités – Praticiens hospitaliers :

Madame Marion BESSADET
Monsieur Hervé BESSE
Monsieur Christian CHAMBAS
Monsieur Didier COMPAGNON
Monsieur Pierre-Yves COUSSON
Monsieur Nicolas DECERLE
Monsieur Christophe DESCHAUMES
Monsieur Jean-Christophe DUBOIS
Madame Christelle RICHARD
Mademoiselle Céline MELIN
Madame Estelle MACHAT
Monsieur Paul PIONCHON
Monsieur Dominique ROUX

- Prothèses
- Pédiodontie
- Orthopédie Dento-Faciale
- Prothèses
- Odontologie Conservatrice, Endodontie
- Odontologie Conservatrice, Endodontie
- Pathologie et Thérapeutique Dentaires
- Prothèses
- Pédiodontie
- Sciences Anatomiques
- Prévention, Epidémiologie
- Sciences Anatomiques
- Odontologie Conservatrice, Endodontie

Professeur des Universités :

Monsieur Alain ARTOLA

- Neurosciences

Maître de Conférences des Universités :

Mademoiselle Lénaïc MONCONDUIT

- Neurosciences

Professeur Certifié

Mademoiselle Gaëlle DUCOS

- Anglais

Maîtres de Conférences des Universités Associés :

Monsieur Pierre-Yves WEILBACHER
Madame Anne DEPREUX
Monsieur Jean-Yves DUBOIS

- Sciences de Gestion
- Informatique et Pédagogie
- Sciences Biologiques

REMERCIEMENTS

A mon Président de jury :

Monsieur Radhouane DALLEL
Professeur des Universités

*Je vous remercie de me faire l'honneur de présider ce jury.
Je vous suis très reconnaissante de la bienveillance dont vous faites preuve à l'égard de vos
étudiants.
Veuillez trouver ici l'expression de ma gratitude.*

A mon Directeur de thèse :

Monsieur Christian CHAMBAS
Maître de conférences des Universités

*Je vous remercie infiniment d'avoir dirigé cette thèse.
Veuillez accepter mes sincères remerciements pour votre grande disponibilité et votre
précieuse aide à la réalisation de ce travail.
Je vous suis également très reconnaissante de m'avoir fait confiance durant ces quelques
semaines au sein de votre cabinet, elles ont été passionnantes et très enrichissantes.
Je tiens à vous exprimer toute ma gratitude.*

A mon Assesseur :

Monsieur Jean-Christophe DUBOIS
Maître de conférences des Universités

*Je vous remercie d'avoir accepté de juger ce travail. Je suis honorée de vous compter parmi
les membres du jury.
Veuillez trouver ici l'expression de mon respect et de ma grande considération.*

A mon Assesseur :

Monsieur Anthony FOURNIER
Assistant Hospitalo-Universitaire

*Je tiens à vous remercier pour le réel plaisir que vous me faites en participant au jury de cette
thèse. Soyez assuré de ma grande reconnaissance pour les enseignements et le partage de
votre expérience clinique durant mes études.*

A ma famille,

A ma Maman, merci pour tout l'amour que tu me portes. Merci également pour ton soutien inébranlable, tes précieux conseils et ta grande générosité. Merci de m'avoir toujours poussée à donner le meilleur de moi-même. Cette journée particulière tu l'as vécue il y a 33 ans, je suis très fière de la vivre avec toi aujourd'hui. Ma réussite est aussi la tienne. Je t'aime Maman.

A mon Papa, merci pour ton amour sans limites. Je te remercie pour ton soutien sans faille, tes conseils avisés, ton oreille attentive et ta parole apaisante et motivante. Je suis très fière d'avoir un Papa comme toi. Ma réussite est aussi la tienne. Je t'aime Papa.

A mon grand-frère Pierre-Luc, merci pour ta grande générosité et ton soutien sans faille. Merci pour tous ces magnifiques moments que nous avons partagés. Tu as toujours su veiller sur moi ; sans toi, je ne sais pas si j'en serai là aujourd'hui. Je suis très fière d'être ta petite sœur, tu pourras toujours compter sur moi. Je t'aime mon gros lapounet.

A mon jumeau Philippe, merci pour ces 25 merveilleuses années passées avec toi. Merci pour tous ces moments magiques passés ensemble, pour tes conseils si précieux et les confidences que nous avons pu nous faire. Merci également pour nos trois belles années clermontoises. Je serai toujours là pour toi, ne l'oublie jamais ! Je t'aime frérot.

A mon petit frère Martin, merci pour le bonheur que tu dégages autour de toi. Merci pour toutes nos belles conversations et les moments passés ensemble. J'ai été très heureuse d'être à tes côtés durant ces trois années à Clermont, certes difficiles, mais qui t'offrent désormais un bel avenir. Sache que je serai toujours à tes côtés, quoi qu'il arrive. Je t'aime frérot.

A mon grand-frère François. La vie t'a fait prendre ton envol bien trop tôt, j'aurais aimé pouvoir un jour te serrer contre moi. Tu es loin de nous et pourtant si présent dans nos cœurs. Mon cœur bat aussi pour toi petit ange.

A mes cousins, merci pour tous ces fous rires et tous ces instants gravés à jamais dans nos mémoires.

A mes oncles et tantes, merci pour votre bienveillance et votre soutien.

A ma grand-mère, merci pour nos moments partagés.

A mes grands-parents, Papi, Mamilou et GP, je pense très fort à vous.

A Amalia, merci de m'avoir accueillie en stage et de m'avoir fait confiance pendant tes congés. Merci également pour ta bienveillance et tes conseils avisés.

A Olga et Christian, merci de m'avoir si simplement et si chaleureusement accueillie dans votre famille.

A Apyang et Christine, merci de m'avoir si gentiment accueillie.

A mes amis,

Aux aveyronnais :

A Aurélie, Delphine et Pauline, mes amies ruthénoises de toujours, merci pour tous ces merveilleux moments, tous ces souvenirs qui resteront gravés à jamais dans mon cœur de cassagnole.

A Romain, JB, Florian, Fabien, Eugénie, merci pour tous nos moments magiques partagés, que ce soit en soirée, dans une piscine ou dans une tente sous les orages...

A tous mes amis cassagnols, merci pour tous ces moments épiques passés ensemble et ceux à venir !

Aux dentos :

A Etienne, merci pour notre belle amitié née en P1 et qui je l'espère ne s'arrêtera pas en si bon chemin. Merci pour tous nos moments partagés, pour ta simplicité et ta perpétuelle bonne humeur.

A Awel, Eva, Céline, Kévin merci pour votre joie de vivre et votre bonne humeur. Quel bonheur quand je repense à tous ces bons moments passés ensemble, j'espère que cela continuera !

A ma promo, merci de m'avoir fait vivre 6 années aussi magiques !

A Loulou, Marine, Marion, Denis, Yann, Adrien, Arnaud, Chloé, Salomé, Guillaume, Camille, Romy, Cynthia, merci pour tous les bons moments que nous avons passés.

A Mathilde, ma binôme adorée, merci pour ces deux années magiques passées ensemble en clinique.

A Daniela, merci pour cette belle et longue amitié qui dure depuis 19 ans maintenant. Après s'être séparés, nos chemins ont fini par se retrouver à...Clermont. J'espère que nous pourrons enfin passer un peu plus de temps ensemble.

A Edouard, merci pour notre belle amitié.

A Mme Annie VEYRE, merci pour votre grande gentillesse et votre bienveillance à mon encontre.

Alexis

Nos routes se sont croisées il y a cinq ans et depuis ne se sont plus quittées.

Merci pour tout l'Amour que tu me portes.

Merci pour tout ce bonheur que tu me procures et tous ces moments merveilleux que nous avons passé. Merci pour ton soutien sans faille, tu as toujours su me redonner le sourire lorsqu'il commençait à s'effacer.

Mon bonheur porte un prénom, c'est le tien.

Je t'aime mon amour.

Table des matières

| | |
|---|-----------|
| INTRODUCTION | 1 |
| 1 GENERALITES | 3 |
| 1.1 ETIOLOGIES DE L'INCLUSION CANINE | 3 |
| 1.2 CONSEQUENCES DE L'INCLUSION | 5 |
| 1.3 COMMENT EVITER L'INCLUSION..... | 6 |
| 2 DIAGNOSTIC DE L'INCLUSION CANINE MAXILLAIRE..... | 11 |
| 2.1 INTERROGATOIRE..... | 11 |
| 2.2 DIAGNOSTIC CLINIQUE..... | 11 |
| 2.3 DIAGNOSTIC RADIOLOGIQUE..... | 13 |
| 2.3.1 <i>Techniques radiographiques 2D</i> | 13 |
| 2.3.1.1 Panoramique dentaire..... | 13 |
| 2.3.1.2 Rétroalvéolaire..... | 15 |
| 2.3.1.3 Cliché occlusal..... | 16 |
| 2.3.1.4 Téléradiographie de profil..... | 16 |
| 2.3.2 <i>Techniques radiographiques 3D</i> | 16 |
| 2.3.3 <i>Comparaison entre les techniques radiographiques 2D et 3D</i> | 20 |
| 2.4 POSSIBILITES THERAPEUTIQUES | 21 |
| 2.4.1 <i>Mise en place chirurgico-orthodontique</i> | 21 |
| 2.4.2 <i>Autotransplantation</i> | 22 |
| 2.4.3 <i>Avulsion</i> | 23 |
| 2.4.4 <i>Abstention et suivi</i> | 24 |
| 2.4.5 <i>Arbre décisionnel</i> | 25 |
| 3 THERAPEUTIQUE CHIRURGICO-ORTHODONTIQUE DES CANINES MAXILLAIRES INCLUSES..... | 26 |
| 3.1 PREPARATION ORTHODONTIQUE | 26 |
| 3.2 PHASE CHIRURGICALE..... | 27 |
| 3.2.1 <i>Canines palatines</i> | 27 |
| 3.2.2 <i>Canines vestibulaires</i> | 29 |
| 3.3 PHASE DE GUIDAGE ORTHODONTIQUE..... | 32 |
| 3.4 COMPLICATIONS ET ECHECS..... | 33 |
| 3.5 ACTES CHIRURGICAUX MIS EN JEU ET COTATIONS..... | 35 |
| CONCLUSION | 37 |
| BIBLIOGRAPHIE | 38 |

Table des illustrations

| | |
|--|----|
| FIGURE 1 : TECHNIQUE DE KOKICH..... | 7 |
| FIGURE 2 : INFLUENCE DE LA LOCALISATION DE LA CANINE INCLUSE SUR LA DUREE DE TRAITEMENT ORTHODONTIQUE | 14 |
| FIGURE 3 : METHODE DE PORDES, EWAN ET CLARK..... | 15 |
| FIGURE 4 : SCORES DANS LA DIMENSION HORIZONTALE | 18 |
| FIGURE 5 : SCORES DANS LA DIMENSION VERTICALE CONCERNANT LA POINTE CANINE..... | 18 |
| FIGURE 6 : SCORES DANS LA DIMENSION VERTICALE CONCERNANT LA RACINE DE LA CANINE . | 19 |
| FIGURE 7 : SCORES DANS LA DIMENSION TRANSVERSALE | 19 |
| FIGURE 8 : ARBRE DECISIONNEL SUR LA CONDUITE A TENIR EN PRESENCE D'UNE CANINE MAXILLAIRE INCLUSE, CHEZ LE SUJET JEUNE SANS CONTRE-INDICATION MEDICALE | 25 |
| FIGURE 9 : LAMBEAU DE TRANSLATION APICALE PAR ABORD VESTIBULAIRE | 29 |
| FIGURE 10 : LAMBEAU DE TRANSLATION APICALE ET LATERALE..... | 31 |
| FIGURE 11 : LAMBEAU REPOSITIONNE | 31 |
| | |
| TABLEAU 1 : PRONOSTIC DU TRAITEMENT INTERCEPTIF DE LA CANINE MAXILLAIRE INCLUSE SELON SA POSITION SUR L'EXAMEN PANORAMIQUE..... | 9 |
| TABLEAU 2 : COTATIONS CCAM DES ACTES CHIRURGICAUX MIS EN JEU | 36 |

Introduction

Chez l'Homme, les canines sont au nombre de quatre, deux au maxillaire et deux à la mandibule. Leur forme est intermédiaire entre celle des incisives et celle des prémolaires. Il s'agit de la dent la plus longue (27 mm en moyenne) et la plus robuste, cela fait d'elle un élément d'ancrage intéressant.

La canine maxillaire présente deux rôles : esthétique et fonctionnel.

Du point de vue esthétique, une canine maxillaire manquante provoque la disparition de la bosse canine associée à un affaissement de la région naso-génienne. Leur absence peut également induire une déviation des milieux inter-incisifs.

Au niveau fonctionnel, le rôle des canines est primordial. Elles assurent la protection canine, c'est-à-dire le guidage de la mandibule dans les mouvements d'ouverture/fermeture et de diduction, qui permet de limiter les surcharges occlusales et condyliennes. Elles permettent également la dilacération des aliments. Dans le cas d'une occlusion dite "idéale", la pointe de la canine maxillaire se situe en regard de l'espace inter-dentaire entre la canine et la première prémolaire mandibulaires : on parle par extension de classe I d'Angle canine.

D'après la Société Française de Stomatologie, Chirurgie Maxillo-Faciale et Chirurgie Orale³⁷ et Garcia²² :

Une canine retenue est une canine immature non présente sur l'arcade à l'âge où elle aurait dû faire son éruption et qui peut devenir incluse en ayant achevé son édification radiculaire. Elle dispose encore d'un potentiel éruptif.

Une canine incluse est définie comme une dent retenue dans l'arcade maxillaire ou mandibulaire au-delà de la date d'éruption, entourée de son sac péri-coronaire et sans communication avec la cavité buccale. L'apex de la dent est édifié et elle ne possède plus à ce stade de pouvoir éruptif spontané.

Cette différence de définition a une implication thérapeutique directe : une dent retenue peut évoluer spontanément alors qu'une dent incluse nécessite toujours une traction pour sa mise en place sur l'arcade. Parfois, la dent perd son potentiel éruptif même en l'absence d'obstacle physique : c'est une inclusion dite « primaire » en opposition à l'inclusion « secondaire » liée à un obstacle.

Après les dents de sagesse mandibulaires et maxillaires, la canine maxillaire est la dent la plus souvent incluse, devant l'incisive maxillaire (0,4%), la deuxième prémolaire mandibulaire (0,4%) et la canine mandibulaire (0,3%)^{20,29}. Selon Bishara⁸, son inclusion est deux fois plus fréquente chez les femmes que chez les hommes.

L'inclusion des canines maxillaires représente 18% des inclusions dentaires et touche 2% de la population²⁹.

D'après Delsol et coll.²⁰ et Marteau et Boileau²⁹, sa position d'inclusion est :

- Palatine dans 50% des cas
- Vestibulaire dans 30% des cas
- Dans une situation intermédiaire dans 20% des cas

1 Généralités

La canine maxillaire est la dent ayant la plus longue période de développement, près de deux fois plus longue que celle de l'incisive latérale ou celle de la première prémolaire. Elle possède également le trajet d'éruption le plus long et le plus tortueux depuis son origine, latéralement à l'orifice piriforme. Les canines font leur éruption dans la cavité buccale en fin de phase de denture mixte, vers l'âge de 11-12 ans, voire plus tardivement notamment chez les garçons. A l'âge de 3 ans, la canine maxillaire est haut-située dans le maxillaire, avec sa couronne dirigée en mésio-palatin. Cinq ans plus tard, elle modifie son angulation : sa couronne devient distale et légèrement vestibulaire par rapport à la racine de l'incisive latérale et se place au niveau de l'apex de la canine temporaire. Si cette transition palatin-vestibulaire ne se produit pas, la canine maxillaire demeurera incluse en palatin.

Ces éléments pourraient en partie expliquer la forte prévalence de son inclusion.

1.1 Etiologies de l'inclusion canine

L'inclusion de la canine maxillaire peut être le résultat de différents phénomènes, locaux ou systémiques. Il faut noter la fonction prédominante des facteurs étiologiques locaux.

Les différentes causes évoquées ne doivent pas être prises en compte séparément : c'est une association de plusieurs d'entre elles qui peut provoquer l'inclusion de la canine maxillaire, bien que l'inclusion puisse également être retrouvée de manière totalement idiopathique.

Facteurs généraux¹¹ :

- Facteurs héréditaires :

Ils interviennent dans les inclusions isolées avec une prédisposition familiale.

Une théorie a été émise et repose sur le fait que l'inclusion de la canine définitive maxillaire est souvent retrouvée de manière bilatérale, au sein d'une même famille, avec des différences entre les hommes et les femmes. L'association avec d'autres anomalies dentaires (éruption ectopique ou infraclusion des premières molaires, agénésie des prémolaires, agénésie de dents de sagesse) vient appuyer cette hypothèse²⁸.

- Facteurs congénitaux :

Les inclusions multiples sont généralement dues à des déficiences congénitales telles que la trisomie 21, la maladie de Crouzon, la dysplasie cléïdo-crânienne ou les fentes labio-alvéolo-palatines.

- **Pathologies endocriniennes :**

Une hypothyroïdie entraîne des retards d'éruption.

- **Carences nutritionnelles :**

Les déficits en vitamine A et D modifient le métabolisme osseux. La vitamine C permet quant à elle la synthèse du collagène, indispensable à l'éruption dentaire.

- **Idiopathique :**

Aucun facteur causal n'est identifiable.

Facteurs locaux¹¹ :

- **Obstruction mécanique :**

Ce peut être l'absence de rhizolyse de la canine temporaire, la fermeture précoce d'espace suite à l'avulsion ou la perte prématurée de la canine temporaire, la présence d'un odontome ou d'une dent surnuméraire, un obstacle gingival ou muqueux.

- **Dysharmonie dento-maxillaire par macrodontie relative :**

Elle se caractérise par une disproportion entre le volume du maxillaire et le volume des dents : le volume dentaire est trop important par rapport au volume des bases osseuses et crée un déficit de place d'éruption.

- **Macrodontie isolée**

- **Présence d'un kyste folliculaire :**

Il apparaît souvent suite à un traumatisme ou une infection de la dent temporaire. Sa présence constitue un obstacle à la mise en place de la canine définitive.

- **Perte du guidage incisif :**

L'incisive latérale semble jouer un rôle très important de guide pour l'éruption de la canine.

Lors de sa migration, la canine maxillaire suit une trajectoire mésiale jusqu'à ce qu'elle atteigne la face distale de la racine de l'incisive latérale. Elle va alors se verticaliser, guidée par la racine de l'incisive latérale, jusqu'à réaliser son éruption dans la cavité buccale. Parfois, au cours de son éruption, la canine maxillaire déclenche la résorption de la racine de l'incisive latérale. Cette dernière ne pourra donc plus jouer le rôle de guide d'éruption pour la canine et pourra entraîner l'inclusion de la canine maxillaire ou son éruption en lieu et place de l'incisive latérale²⁸. Ces mêmes effets sont retrouvés si l'incisive latérale est absente ou dysmorphique (riziforme).

- **Traumatisme :**

Un traumatisme antérieur en denture temporaire peut se répercuter sur les dents définitives et provoquer un trouble de l'éruption par déviation du chemin d'éruption ou une ankylose.

- **Ankylose :**

Elle peut être la cause ou bien la conséquence de l'inclusion. Elle se traduit par la disparition du desmodonte (ligament alvéolo-dentaire) avec fusion entre l'os alvéolaire et le cément de la dent, donc l'absence de mobilité de la dent. Son diagnostic doit être précoce car elle est la source principale d'échec de traction orthodontique de canines incluses ou d'avulsion lorsque l'ankylose est associée à une résorption sévère de la canine incluse.

- **Facteurs liés au germe lui-même :**

Les anomalies de position (dystopies) ou de forme (dysmorphies) sont généralement associées à des inclusions. Les anomalies de structure héréditaires (amélogénèse imparfaite par exemple) peuvent quant à elles compliquer le collage de l'attache sur la canine incluse et par conséquent le guidage chirurgico-orthodontique.

1.2 Conséquences de l'inclusion

Avant toute chose, il semble essentiel de rappeler que l'inclusion de la canine maxillaire ne provoque souvent aucun effet indésirable parmi ceux cités ci-après. Cela explique la découverte souvent fortuite et tardive de leur inclusion, en particulier pour les patients ne présentant pas par ailleurs de malocclusions ou de dysmorphoses.

D'après l'étude de Belma et Neslihan⁶ ainsi que l'étude de Bishara⁸, les différentes complications possibles suite à l'inclusion de la canine maxillaire sont :

- Perte d'espace sur l'arcade suite à la migration des dents adjacentes
- Résorption interne de la canine
- Formation d'un kyste dentigère
- Résorption externe de la dent incluse et/ou des dents adjacentes (incisives latérales)
- Douleurs référées
- Association de plusieurs des complications précédentes

L'étude de Bishara⁸ estime que seul 0,71% des enfants âgés de 10 à 13 ans présente une résorption des incisives définitives due à l'inclusion de la canine définitive adjacente.

D'après Chaushu et coll.¹⁵, les facteurs prédisposant à une résorption radiculaire sévère de l'incisive latérale sont le sexe féminin, une incisive latérale normale (qui n'est ni absente, ni trop petite, ni dysmorphique) et un follicule dentaire de la canine de grande taille.

Dans leur étude, Falahat et coll.²¹ ont montré que l'incisive latérale avec résorption radiculaire (même sévère) présentait une bonne cicatrisation à long terme, le repositionnement chirurgical ou chirurgico-orthodontique de la canine permettant sa cicatrisation dans la majorité des cas. L'incisive latérale peut être conservée et utilisée au cours d'un traitement orthodontique. Cela peut être intéressant pour préserver l'esthétique et pour maintenir l'espace lorsqu'un remplacement prothétique est prévu.

La survenue éventuelle de ces complications témoigne de l'importance d'une surveillance régulière de l'évolution de la dentition.

1.3 Comment éviter l'inclusion

Pour éviter l'inclusion de la canine maxillaire, le chirurgien-dentiste doit savoir reconnaître les situations à risque afin de recourir à des thérapeutiques interceptives.

L'âge moyen d'éruption de la canine maxillaire est de 11 ans chez les filles et 12 ans chez les garçons. La période idéale pour déceler et intercepter une inclusion canine éventuelle est en phase de denture mixte (8-10 ans), en effet un diagnostic précoce et la mise en place de thérapeutiques adéquates augmentent les chances d'éruption normale de la canine maxillaire¹¹.

Notons que la thérapeutique interceptive n'est réalisée qu'en présence d'une canine maxillaire définitive retenue et non incluse, c'est-à-dire qu'elle possède encore un potentiel éruptif et que son apex n'est pas encore fermé.

Certains facteurs peuvent faire suspecter une inclusion future de la canine maxillaire¹¹ :

- Retard d'évolution par rapport à la dent controlatérale
- Autres anomalies dentaires (incisive latérale riziforme ou absente, agénésie des deuxièmes prémolaires, infraclusion des premières molaires)
- Dysharmonie dento-maxillaire
- Présence d'obstacles sur le chemin d'éruption (odontomes, dents surnuméraires)

D'après les recommandations de la Société Française de Stomatologie, Chirurgie Maxillo-Faciale et Chirurgie Orale³⁷, l'interception de l'inclusion d'une canine maxillaire repose sur l'avulsion de la canine temporaire sus-jacente vers l'âge de 10 ans afin de permettre à la canine

définitive de faire son éruption. Ces recommandations sont corroborées par les études de Bacetti et coll.³ ainsi que de Bazargani et coll.⁴ ; en effet ils ont montré que l'avulsion de la canine temporaire constituait une méthode efficace pour intercepter l'inclusion de la canine maxillaire palatine, tout comme l'importance d'un diagnostic précoce et de réaliser les avulsions quand le patient est jeune (10-11 ans).

Kokich²⁶ propose, en plus de l'avulsion de la canine temporaire, de réaliser un dégagement chirurgical précoce de la canine retenue palatine dès la phase de denture mixte pour qu'elle puisse faire son éruption de manière autonome, sans intervention orthodontique, à hauteur du plan d'occlusion. Un lambeau muco-périosté de pleine épaisseur est récliné et l'ensemble de l'os recouvrant la couronne est éliminé jusqu'à la jonction amélo-cémentaire, le lambeau est ensuite repositionné et une fenêtre gingivale est réalisée en regard de la couronne. Le plus souvent, après 6-8 mois, les canines ont fait leur éruption à hauteur du plan d'occlusion. Alors une attache peut être mise en place sur la couronne afin de repositionner correctement la dent sur l'arcade (figure 1).

En comparaison avec la technique classique consistant en un dégagement chirurgical de la canine retenue et sa mise en place orthodontique, le déplacement dentaire est plus efficace, le temps de traitement total est réduit, les résultats esthétiques et parodontaux sont supérieurs et le risque de résorption radiculaire de l'incisive latérale est diminué.

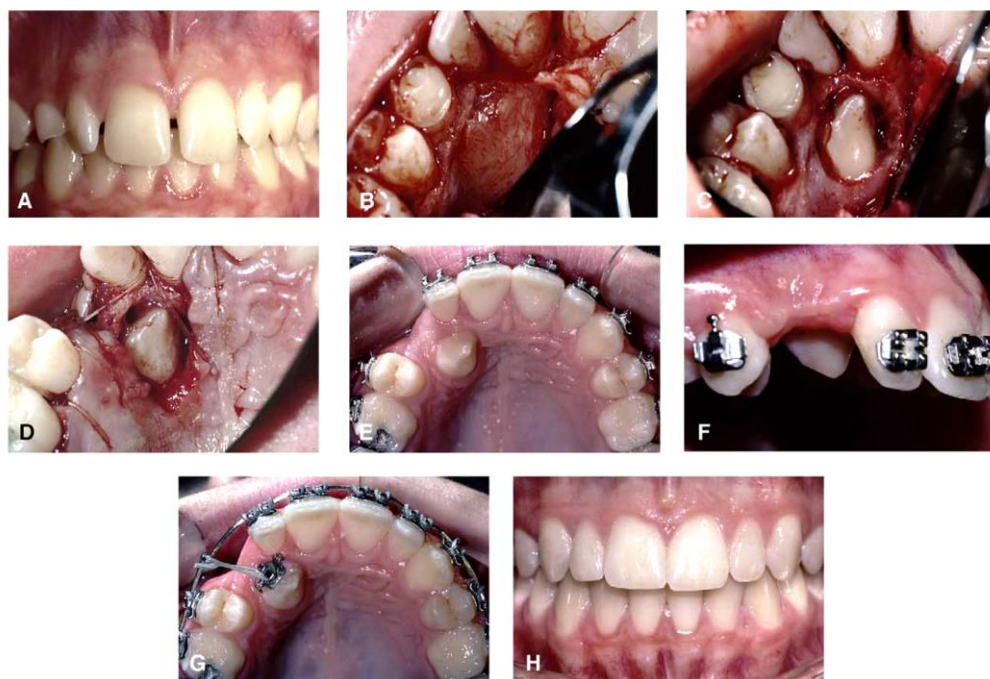


Figure 1 : Technique de Kokich²⁶

La Société Française de Stomatologie, Chirurgie Maxillo-Faciale et Chirurgie Orale³⁷ affirme la nécessité du maintien ou de la création d'un espace nécessaire à l'éruption de la canine définitive, via une expansion maxillaire en cas d'endognathie ou l'utilisation de forces extra-orales à traction antéro-postérieure sur les molaires afin de les maintenir. Elle insiste également sur la nécessité de supprimer d'éventuels obstacles à l'évolution physiologique de la canine tels que des odontomes ou des germes surnuméraires. Dans leur étude, Bacetti et coll.³ ont établi que l'utilisation d'un dispositif de traction extra-orale antéro-postérieure cervical afin d'empêcher la mésialisation de la première molaire améliore le taux d'éruption spontanée de la canine définitive.

En plus de l'âge du patient, plusieurs facteurs pronostiques relatifs à la position spatiale de la canine retenue (sur un examen panoramique) doivent être pris en compte dans l'élaboration du plan de traitement¹⁷ (tableau 1) :

- Le degré de superposition horizontale de la canine sur l'incisive adjacente :
 - Pas de superposition horizontale, bon pronostic
 - Superposition sur plus de la moitié de la largeur de la racine, pronostic moyen
 - Superposition complète de la racine, mauvais pronostic
- La hauteur verticale de la couronne de la canine :
 - De la jonction cémento-dentinaire à moins de la mi-hauteur de la racine de l'incisive latérale, bon pronostic
 - De la mi-hauteur de la racine de l'incisive latérale jusqu'à l'apex, pronostic moyen
 - Au-delà de l'apex de l'incisive latérale, mauvais pronostic
- L'angulation du grand axe de la canine par rapport à la ligne médiane :
 - 0-15° : bon pronostic
 - 16-30° : pronostic moyen
 - ≥ 31° : mauvais pronostic
- La position de l'apex radiculaire de la canine dans le plan horizontal :
 - Au-dessus de la position normale de la canine, bon pronostic
 - Au-dessus de la première prémolaire, pronostic moyen
 - Au-dessus de la deuxième prémolaire, mauvais pronostic




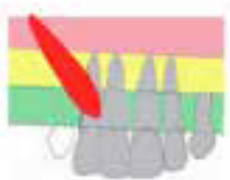
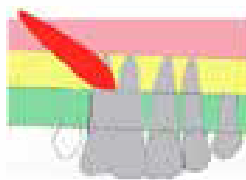







| | Bon pronostic | Pronostic moyen | Mauvais pronostic |
|--|--|---|--|
| <i>Superposition avec l'incisive adjacente</i> | <p>Pas de superposition horizontale</p>  | <p>Superposition sur plus de la moitié de la largeur de la racine</p>  | <p>Superposition complète de la racine</p>  |
| <i>Hauteur verticale</i> | <p>Jonction cémento-dentinaire – mi-hauteur de la racine de l'incisive latérale</p>  | <p>Mi-hauteur de la racine de l'incisive latérale – apex de l'incisive latérale</p>  | <p>Au-delà de l'apex de l'incisive latérale</p>  |
| <i>Angulation</i> | <p>0 – 15°</p>  | <p>16 – 30°</p>  | <p>≥ 31°</p>  |
| <i>Position de l'apex</i> | <p>Au-dessus de la position normale de la canine</p>  | <p>Au-dessus de la première prémolaire</p>  | <p>Au-dessus de la seconde prémolaire</p>  |

Tableau 1 : Pronostic du traitement interceptif de la canine maxillaire incluse selon sa position sur l'examen panoramique¹⁷

Lorsque le pronostic est bon pour les quatre facteurs, l'avulsion de la canine temporaire est indiquée pour permettre l'éruption spontanée de la canine retenue.

Dans le cas où le pronostic est moyen (par exemple, deux bons pronostics et deux pronostics moyens), l'avulsion de la canine temporaire est également indiquée dans l'espoir que la canine définitive se mette en place sur l'arcade, et ce quels que soient la malocclusion, l'âge du patient, l'encombrement et le stade de dentition.

Quand le pronostic est mauvais, il n'est pas recommandé d'avulser la canine temporaire mais plutôt de recourir à une autre thérapeutique prenant en compte l'ensemble des facteurs (traitement orthodontique notamment). Cela évite la migration mésiale des dents postérieures et la perte d'espace sur l'arcade.

Si aucune amélioration n'est observée dans l'année suivant l'avulsion de la canine temporaire, les probabilités de correction spontanée sont faibles et une autre thérapeutique devra être envisagée.

2 Diagnostic de l'inclusion canine maxillaire^{20,37}

Le chirurgien-dentiste est généralement le premier à pouvoir diagnostiquer une canine maxillaire incluse. Sa prise en charge nécessite un diagnostic précoce et précis afin de pouvoir mettre en place la thérapeutique adaptée et d'éviter d'éventuelles complications liées à l'inclusion. Toute décision thérapeutique devra être prise en concertation avec l'orthodontiste.

L'établissement du diagnostic se fait en trois étapes : l'interrogatoire du patient et de son entourage, l'examen clinique et les examens complémentaires.

2.1 Interrogatoire

En premier lieu, le praticien interroge le patient et son entourage sur :

- Le passé dentaire et orthodontique du patient
- Les pathologies éventuelles et l'existence de syndromes congénitaux
- L'existence d'un caractère héréditaire (prédisposition familiale aux inclusions, agénésies)
- D'éventuels traumatismes antérieurs
- Les antécédents dentaires et orthodontiques dans la famille, en particulier les insuffisances maxillaires

L'interrogatoire doit permettre, après élimination des diagnostics différentiels concernant l'absence de canine maxillaire (agénésie, avulsion précoce, retard d'éruption physiologique), de suspecter la présence d'une inclusion de la canine maxillaire.

Cette étape évalue la motivation du patient à une éventuelle intervention.

2.2 Diagnostic clinique

Au niveau exobuccal, il n'existe pas de signes spécifiques de l'inclusion. On observera parfois un déficit de soutien de la lèvre supérieure, en particulier chez les patients présentant une brachygnathie maxillaire.

L'examen endobuccal permet de déceler des signes évocateurs de l'inclusion de la canine définitive mais seul l'examen radiographique permet de confirmer le diagnostic.

La Société Française de Stomatologie, Chirurgie Maxillo-Faciale et Chirurgie Orale³⁷ recommande un examen clinique annuel en période de denture mixte avec inspection et palpation.

Inspection :

L'inspection est la première étape de l'examen endobuccal. Elle permet de déceler certains signes d'inclusion de la canine maxillaire :

- Exfoliation asymétrique de la canine temporaire
- Absence de la canine définitive après sa date normale d'éruption (11 ans chez les filles, 12 ans chez les garçons)
- Absence de la canine définitive sur l'arcade alors que la canine controlatérale est présente
- Signe de Quintero (inclinaison corono-distale des incisives latérales)
- Diminution voire absence de l'espace dédié à la canine sur l'arcade

Palpation :

La palpation des tissus palatins et vestibulaires cherche à localiser le germe de la canine définitive et analyse les facteurs parodontaux.

- Recherche d'une voussure muqueuse, indolore et incompressible, localisée en palatin ou en vestibulaire
- Evaluation de la mobilité de la canine temporaire et des dents adjacentes à la recherche d'éventuelles résorptions radiculaires
- Etude de la perte d'attache au niveau des dents adjacentes pouvant témoigner de leur version
- Analyse de l'épaisseur de gencive kératinisée

Selon la Société Française de Stomatologie, Chirurgie Maxillo-Faciale et Chirurgie Orale³⁷, il est établi que l'inclusion de la canine maxillaire doit être suspectée dans trois cas :

- Si la dent n'est pas palpable dans le vestibule à l'âge de 10-11 ans
- Si la palpation indique un schéma d'éruption non identique
- Si la position des dents adjacentes implique une malposition de la canine permanente

Le praticien doit alors recourir à une évaluation de la malocclusion avec une localisation de la canine et après l'âge de 10 ans, si les canines n'ont pas fait leur éruption et s'il est impossible de les palper, la suspicion clinique d'inclusion est posée.

2.3 Diagnostic radiologique

Le Code de la Santé Publique précise que "toute radiographie ne peut être entreprise que si elle est justifiée par les avantages qu'elle procure, notamment en matière sanitaire, sociale, économique ou scientifique, rapportés aux risques inhérents à l'exposition aux rayonnements ionisants".

Un examen panoramique systématique chez l'enfant est toujours très utile. Il permet en effet de donner une vision d'ensemble de la denture (formule dentaire, agénésies, troubles d'éruption, germes surnuméraires, pathologies kystiques, dents incluses), des maxillaires et des structures environnantes.

En présence de signes cliniques faisant suspecter une inclusion de la canine maxillaire, les examens radiographiques permettent de confirmer ou infirmer cette hypothèse : seul l'examen radiographique permet de poser le diagnostic positif d'inclusion.

En localisant avec précision la canine maxillaire incluse, ces examens permettent de choisir la thérapeutique à mettre en œuvre, la voie d'abord chirurgical ainsi que la direction de traction orthodontique.

2.3.1 Techniques radiographiques 2D

2.3.1.1 Panoramique dentaire

Il est réalisé en première intention face une suspicion de canine incluse et permet de confirmer le diagnostic. Il faut en revanche faire attention face à l'absence de canine incluse sur l'examen panoramique : cela ne signifie pas forcément l'agénésie de la canine, qui est un phénomène rare, mais cette absence peut être due à la situation de la canine en-dehors du plan de coupe de la zone tomographiée.

L'examen panoramique donne des informations dans les dimensions verticale et mésio-distale mais pas dans la dimension vestibulo-palatine. Il permet, contrairement au cliché rétro-alvéolaire, de déceler des inclusions haut-situées dans le maxillaire. Il est source de déformations et de superpositions (rachis cervical au niveau des incisives par exemple) et ne permet donc pas de mesures précises. Selon Nagpal et coll.³², la radiographie panoramique

seule est insuffisante pour évaluer de manière fiable la localisation des canines maxillaires incluses. L'examen panoramique apporte essentiellement des renseignements dans le plan vertical. De plus, il est à noter que les examens panoramiques d'un même patient ne sont pas superposables donc le contrôle de la progression de la canine n'est pas fiable.

Dans leur étude, Crescini, et coll.¹⁸ ont évalué l'influence des données radiographiques pré-traitement issues de panoramiques dentaires sur la durée de traction orthodontique (figure 2).

- **Angle α** entre le grand axe de la canine incluse et la ligne médiane : la durée de traction augmente d'une semaine tous les 5°
- **Distance d** entre la pointe cuspidienne et le plan d'occlusion : la durée de traction augmente d'une semaine tous les millimètres
- **Secteur s** : localisation de la pointe canine dans le sens mésio-distal
 - o s_1 : entre la ligne médiane et le grand axe de l'incisive centrale
 - o s_2 : entre le grand axe de l'incisive centrale et le grand axe de l'incisive latérale
 - o s_3 : entre le grand axe de l'incisive latérale et le grand axe de la première prémolaire

La durée de traction augmente de 6 semaines lorsque la pointe canine est située en secteur 1 par rapport à si elle est située en secteur 3.

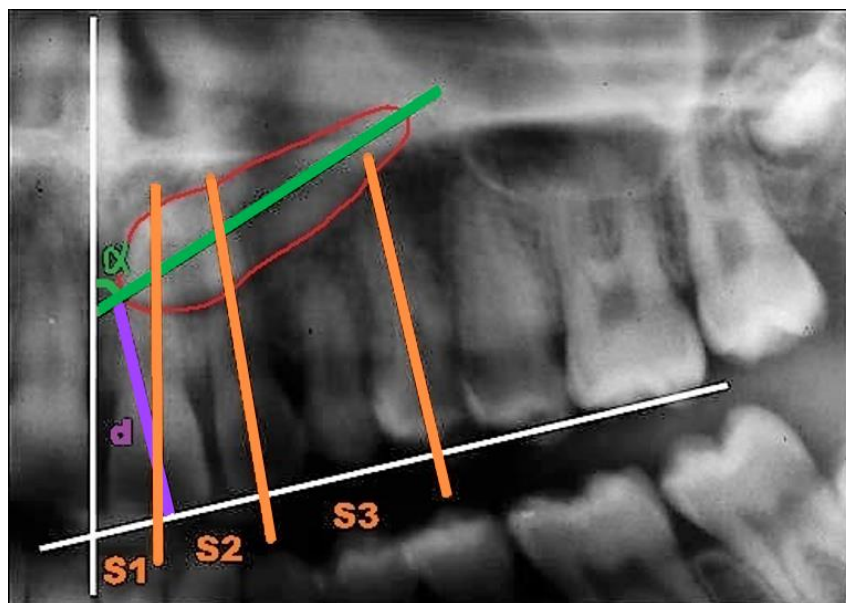


Figure 2 : Influence de la localisation de la canine incluse sur la durée de traitement orthodontique¹⁸

Malgré ces données, il peut s'avérer nécessaire de réaliser d'autres examens radiographiques en cas de doute sur la localisation précise de la canine et sur ses rapports avec les dents adjacentes.

2.3.1.2 Rétroalvéolaire

Ces clichés intrabuccaux donnent une image dans le sens mésio-distal et corono-apical mais ne donnent pas d'information quant à la dimension vestibulo-palatine. Ils permettent d'évaluer le ligament parodontal et la présence d'éventuelles plages d'ankylose, l'absence de contact avec la dent adjacente (la présence de superposition ne signe pas un contact entre les deux dents), la morphologie de la dent et la présence d'éventuelles pathologies au niveau de la dent incluse ou des dents adjacentes (kyste dentigère, résorption interne ou externe)²⁰.

Pordes, Ewan et Clark ont mis au point une technique basée sur l'angulation du faisceau de rayons X permettant d'obtenir des informations quant à la position de la dent incluse dans le sens vestibulo-palatin. Ainsi, deux clichés rétroalvéolaires successifs sont réalisés, l'un avec une incidence mésiale et l'autre avec une incidence distale (figure 3).

Si, sur le deuxième cliché, la dent semble se déplacer dans le même sens que le générateur alors elle est palatine. Au contraire, si la dent semble se déplacer dans le sens opposé alors la canine est en position vestibulaire²⁰.

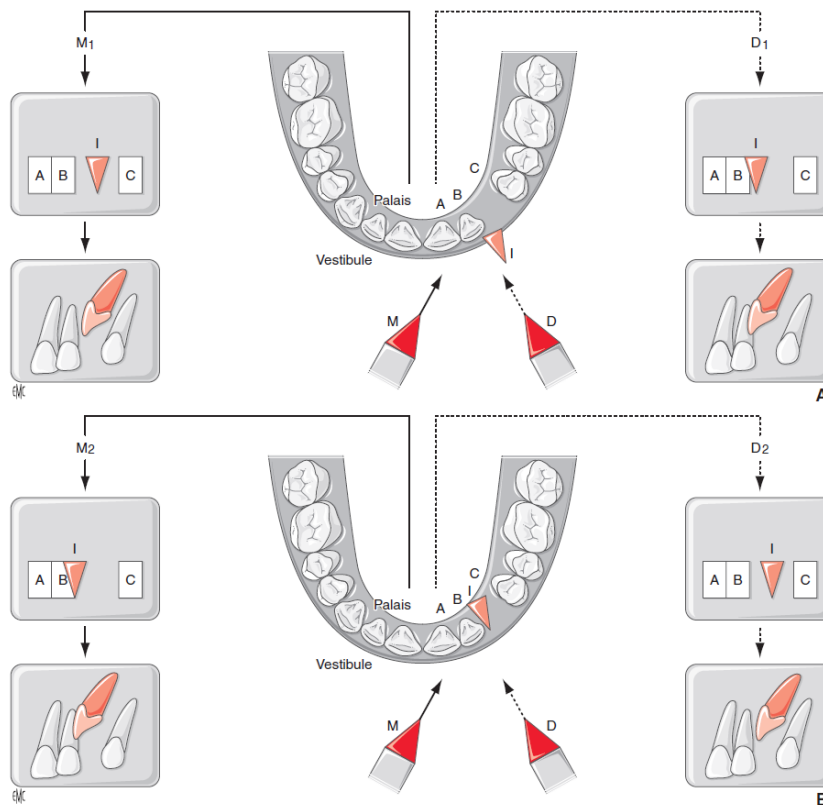


Figure 3 : Méthode de Pordes, Ewan et Clark²⁰

Cette méthode est néanmoins insuffisante pour localiser avec précision la canine incluse et déterminer ses rapports avec les structures adjacentes. Elle est de moins en moins utilisée.

2.3.1.3 Cliché occlusal

Ces clichés donnent des informations dans les dimensions vestibulo-palatine et transversale. Cependant ils peuvent être source d'erreurs, notamment dans le cas d'une canine incluse en position palatine avec une couronne en vestibulaire²⁰.

2.3.1.4 Téléradiographie de profil

La méthode est standardisée et permet donc des clichés reproductibles et comparables. Elle fait partie du dossier orthodontique. Elle montre le positionnement et l'orientation de la canine incluse dans les dimensions sagittale et verticale, néanmoins sa précision est restreinte par la superposition des deux hémi-maxillaires droit et gauche²⁰.

2.3.2 Techniques radiographiques 3D

Deux techniques radiographiques en trois dimensions peuvent être utilisées pour la détection des canines maxillaires incluses: le scanner médical et la tomographie volumique à faisceau conique.

Le principal avantage de la tomographie volumique à faisceau conique est la réduction significative des doses reçues par le patient. En effet, d'après Guiral et coll.²³, la dose d'irradiation d'un examen par tomographie volumique à faisceau conique est de 10 à 65 μ Sv contre 50 à 120 μ Sv pour le scanner ; cela équivaut à 2 à 11 jours d'irradiation naturelle contre 8 à 20 jours pour le scanner³⁶.

Le deuxième avantage est l'amélioration de la précision dimensionnelle (résolution), c'est-à-dire la capacité à distinguer des éléments de petite taille. En effet, d'après Rocher et coll.³⁶, les niveaux de résolution peuvent être quatre fois supérieurs voire davantage. Cela s'explique par le fait que les voxels (pixels volumiques) sont plus petits et isotropes (cubiques), contrairement au scanner où ils sont anisotropes (parallélépipédiques). Grâce à la cubicité des voxels, la précision des coupes est identique dans tous les plans de l'espace.

Il faut cependant noter deux inconvénients à la tomographie volumique à faisceau conique qui découlent de son fonctionnement : la diminution du contraste et l'augmentation du bruit de l'image. Dans le cas de canines incluses, cette diminution de contraste ne constitue pas un

frein à l'utilisation de cet examen puisque le praticien ne cherche pas à identifier des tissus mous mais des éléments dont les densités sont assez différentes (dents, os)³⁶.

En pratique, lorsque l'examen clinique et l'imagerie conventionnelle ne fournissent pas toutes les informations souhaitées, la tomographie volumique à faisceau conique représente l'examen de seconde intention de choix dans le cas de canines incluses.

Cette dernière permet de localiser précisément la dent incluse ou de déterminer les rapports de la canine avec les structures de voisinage (notamment dentaires), d'affirmer la présence de résorptions radiculaires des dents adjacentes (incisives latérales notamment), d'objectiver la présence d'une ankylose ou d'une résorption de la dent incluse ou encore de définir les modalités de prise en charge de la canine incluse (voie d'abord chirurgical, direction de traction orthodontique). Néanmoins l'interprétation des images doit être faite avec précaution car il est parfois assez difficile de poser un diagnostic positif d'ankylose ou de résorption radiculaire avec certitude³⁶.

D'après Rocher et coll.³⁶, pour l'évaluation centrée sur une dent incluse, le plus petit volume d'examen compatible avec la situation devra être utilisé afin de réduire la dose de rayonnement utilisée.

Selon Naoumova et coll.³³, les mesures linéaires et angulaires d'une image de tomographie volumique à faisceau conique sont fiables et précises ; elles peuvent être utilisées pour déterminer la position d'une canine incluse en palatin.

En 2013, Kau et coll.²⁵ ont mis au point un indice de difficulté de traitement des canines incluses basé sur la position de la canine dans les trois plans de l'espace, l'indice KPG (figures 4, 5, 6 et 7). Cet indice est considéré comme fiable et précis pour analyser la position de la canine selon la Société Française de Stomatologie, Chirurgie Maxillo-Faciale et Chirurgie Orale³⁷.

La somme des 3 indices, s'intéressant soit à la pointe canine soit à l'apex, montre la complexité du traitement :

- 0 à 10 : facile
- 10 à 14 : modéré
- 15 à 19 : difficile
- 20 et plus : très difficile




Figure 4 : Scores dans la dimension horizontale²⁵

- 0 : la pointe canine / l'apex est dans le bon axe d'éruption
- 1 : la pointe canine / l'apex se situe dans la largeur d'évolution de la canine
- 2 : la pointe canine / l'apex se situe dans la moitié distale de l'incisive latérale ou dans la moitié mésiale de la première prémolaire
- 3 : la pointe canine / l'apex se situe dans la moitié mésiale de l'incisive latérale ou dans la moitié distale de la première prémolaire
- 4 : la pointe canine / l'apex se situe dans la moitié distale de l'incisive centrale ou dans la moitié mésiale de la deuxième prémolaire
- 5 : la pointe canine / l'apex se situe dans la moitié mésiale de l'incisive centrale ou dans la moitié distale de la deuxième prémolaire




Figure 5 : Scores dans la dimension verticale concernant la pointe canine²⁵

- 1 : la pointe canine se trouve à l'étage coronaire de l'incisive centrale
- 2 : la pointe canine se trouve dans un plan horizontal passant par le tiers cervical de la racine de l'incisive centrale
- 3 : la pointe canine se trouve dans un plan horizontal passant par le tiers médian de la racine de l'incisive centrale
- 4 : la pointe canine se trouve dans un plan horizontal passant par le tiers apical de la racine de l'incisive centrale
- 5 : la pointe canine est supra-apicale à l'incisive centrale

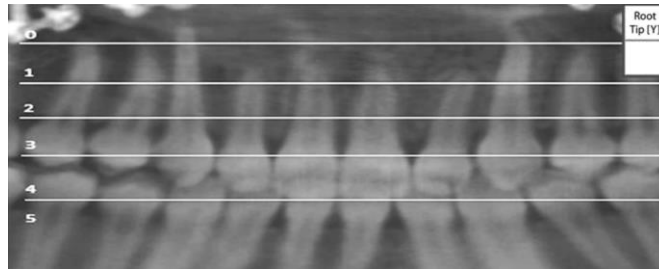


Figure 6 : Scores dans la dimension verticale concernant la racine de la canine²⁵

- 0 : l'apex se trouve dans une position verticale correcte
- 1 : l'apex se trouve dans un plan horizontal passant par le tiers apical de la racine de l'incisive centrale
- 2 : l'apex se trouve dans un plan horizontal passant par le tiers médian de la racine de l'incisive centrale
- 3 : l'apex se trouve dans un plan horizontal passant par le tiers cervical de la racine de l'incisive centrale
- 4 : l'apex se situe dans la région coronaire de l'incisive centrale
- 5 : l'apex se situe au-delà de la région coronaire de l'incisive centrale

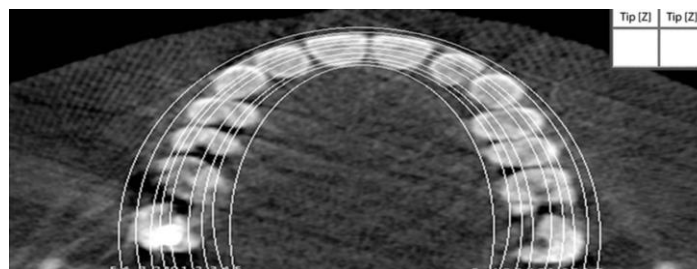


Figure 7 : Scores dans la dimension transversale²⁵

- 0 : la pointe canine / l'apex est bien situé(e) sur l'arcade en vue occlusale
- 1 : la pointe canine / l'apex est situé(e) entre 0 et 2 mm de part et d'autre de l'arc formé par les pointes cuspidiennes / les apex
- 2 : la pointe canine / l'apex est situé(e) entre 2 et 4 mm de part et d'autre de l'arc formé par les pointes cuspidiennes / les apex
- 3 : la pointe canine / l'apex est situé(e) entre 4 et 6 mm de part et d'autre de l'arc formé par les pointes cuspidiennes / les apex
- 4 : la pointe canine / l'apex est situé(e) entre 6 et 8 mm de part et d'autre de l'arc formé par les pointes cuspidiennes / les apex
- 5 : la pointe canine / l'apex est situé à plus de 8 mm de part et d'autre de l'arc formé par les pointes cuspidiennes / les apex

2.3.3 Comparaison entre les techniques radiographiques 2D et 3D

Les principaux avantages de la radiographie 2D sont la faible dose d'irradiation ainsi que son coût modéré. Néanmoins, la radiographie 3D a montré un intérêt non négligeable pour la localisation précise de la canine maxillaire incluse ainsi que pour l'établissement du plan de traitement³⁷.

Selon Becker et coll.⁵ de nombreux échecs sont dus à une mauvaise appréciation de la localisation de la canine incluse et de ses rapports avec les racines des dents adjacentes.

D'après Sorel et coll.³⁸, lorsqu'une thérapeutique chirurgico-orthodontique est envisagée, l'imagerie tridimensionnelle permet de choisir la meilleure voie d'abord chirurgicale et de déterminer le sens de la traction orthodontique.

D'après Dalessandri et coll.¹⁹, la comparaison de la fiabilité et de la reproductibilité des mesures obtenues avec une radiographie panoramique (distance pointe canine-plan occlusal, position de la pointe canine par rapport à l'incisive latérale, angle α d'inclinaison de la canine) versus la tomographie volumique à faisceau conique (indice KPG) montre un accord inter- et intra-examineur plus favorable pour la tomographie volumique à faisceau conique.

La tomographie volumique à faisceau conique est significativement plus précise quant à la localisation de la canine incluse, la présence d'anomalies radiculaires de la canine et à la présence de résorption radiculaire de l'incisive adjacente. Cette affirmation est également montrée par Alqerban et coll.¹ dans leur étude en 2011.

Dans les études de Bjerklin et Bondemark⁹, de Bjerklin et Ericson¹⁰ et de Boticelli et coll.¹², les auteurs ont constaté que l'apport d'informations issues de la tomographie volumique à faisceau conique modifie le plan de traitement. Par exemple, dans l'étude de Bjerklin et Ericson¹⁰, 43,7% des enfants (35 sur un total de 80) ont vu leur plan de traitement modifié. Ce changement peut s'expliquer par l'amélioration de la localisation de la canine incluse et de ses rapports avec les éléments de voisinage obtenue avec la tomographie volumique à faisceau conique, alors que la radiographie 2D souffre de problèmes de distorsion de l'image et de la présence de superpositions.

Alqerban et coll.² ont établi que l'utilisation de la tomographie volumique à faisceau conique dans les cas complexes optimise le diagnostic et augmente les chances de succès. Au contraire, dans les cas simples, le succès thérapeutique est similaire entre les cas traités à l'aide d'un examen 3D et ceux traités uniquement avec des examens 2D.

2.4 Possibilités thérapeutiques

La meilleure approche dans le cas de canines incluses maxillaires repose sur un diagnostic précoce et l'interception d'une inclusion éventuelle.

D'après les recommandations de la Société Française de Stomatologie, Chirurgie Maxillo-Faciale et Chirurgie Orale³⁷, il existe quatre possibilités de prise en charge en cas de canine incluse :

- Mise en place orthodontique après dégagement chirurgical
- Autotransplantation
- Avulsion de la canine incluse
- Abstention et suivi

2.4.1 Mise en place chirurgico-orthodontique^{22,37}

Le traitement orthodontique après dégagement chirurgical représente le traitement de choix pour la prise en charge des canines incluses. La durée moyenne de cette thérapeutique est de 12 mois pour les inclusions unilatérales et de 14 mois pour les inclusions bilatérales, que les canines maxillaires soient incluses en vestibulaire ou en palatin⁷.

Cependant certaines situations contre-indiquent cette thérapeutique et nécessitent le recours à des traitements différents.

Indications :

- Patient motivé : traitement long, port d'un dispositif orthodontique.
- Bonne hygiène et santé bucco-dentaires.
- Patient jeune.
- Evaluation préalable :
 - Localisation initiale de la dent incluse.
 - Présence d'une résorption radiculaire.
 - Direction de traction.
 - Ancrage nécessaire.
 - Balance bénéfique/risque favorable.
 - Temps prévisionnel : l'existence d'une canine incluse pénalise la durée de traitement global.

Contre-indications :

- Patient non motivé.
- Mauvaise hygiène et/ou santé bucco-dentaires.
- Malposition trop importante :
 - o Dent trop proche de la ligne médiane.
 - o Dent au-dessus des apex des dents adjacentes.
 - o Angulation horizontale : augmentation de l'angle α (angle entre l'axe coronapical de la canine incluse et la ligne médiane).
 - o Distance [pointe cuspidienne de la canine incluse – plan occlusal] trop importante.
- Présence d'obstacles sur le trajet d'éruption de la canine (racines des autres dents).
- Ankylose de la canine.

Précautions : patient adulte (risque d'échec augmenté, durée plus importante du traitement).

2.4.2 Autotransplantation^{34,37}

Il s'agit de la mise en place, après avulsion, de la canine incluse sur l'arcade en position physiologique dans une alvéole créée au cours de l'intervention. La dent est ensuite maintenue par une contention souple et le traitement endodontique est réalisé dans les 14 jours suivant l'autotransplantation.

Cette technique tend à être abandonnée en raison du taux de succès assez faible, des difficultés de prélèvement de la canine incluse et des progrès des techniques implantaires.

Indications :

- Après échec ou impossibilité de réaliser une thérapeutique interceptive ou une prise en charge chirurgico-orthodontique (dus à la position de la canine notamment).
- Espace disponible et volume osseux suffisants au niveau du site receveur.
- Refus du patient d'un traitement orthodontique de longue durée, en particulier si la malocclusion est légère. Il faut alors l'avertir du risque d'échec.
- Dent ankylosée.
- Patient jeune (même taux de succès pour les dents définitives matures et immatures).

Avantages :

- Correction immédiate de l'édentement sans perte de chance pour le patient.
- Conservation de la dent afin de repousser la pose d'un bridge ou d'un implant, sans que la survenue d'une ankylose n'affecte le niveau osseux alvéolaire durant la période de croissance. L'ankylose est très fréquente après autotransplantation et interdit tout déplacement de la canine. La thérapeutique orthodontique doit donc préparer le site afin de positionner la canine transplantée en site définitif.

Inconvénients :

- Faible taux de succès à long terme : il s'agit d'une thérapeutique de transition avant une reconstruction prothétique et/ou implantaire.
**Succès : présence de la canine sur l'arcade, absence de signe de résorption, mobilité physiologique, profondeur de poche physiologique, absence de saignement gingival, vitalité positive, absence de dyscoloration.*

2.4.3 Avulsion^{37,39}

Indications :

- Refus du patient d'une thérapeutique chirurgico-orthodontique ou d'une autotransplantation de la canine incluse, et canine gênant une thérapeutique orthodontique ou implantaire.
- Présence d'une pathologie infectieuse (suite à l'envahissement bactérien du sac péri-coronaire) ou tumorale (kyste).
- Présence d'une résorption radiculaire précoce des incisives adjacentes ne mettant pas en jeu leur pérennité sur l'arcade.
- Transmigration de la canine (migration de la canine à travers le plan sagittal médian).
- Echec de la traction orthodontique.
- Projet de substitution de la canine par la première prémolaire.
 - o D'après Mirabella et coll.³⁰, l'avulsion des canines incluses bilatérales et leur substitution par les premières prémolaires est une alternative à l'avulsion des prémolaires lorsque celle-ci est indiquée. Cette attitude doit cependant être appréciée en fonction du pronostic et de la balance bénéfique/risque.
- Canine ankylosée et transplantation impossible.
- Résorption radiculaire externe ou interne de la canine incluse.

- Dilacération radiculaire sévère.
- Contre-indications médicales à la chirurgie pré-orthodontique (patient à haut risque d'endocardite infectieuse), et canine gênant la mise en place d'une thérapeutique orthodontique. A ce jour, la chirurgie implantaire chez un patient à haut risque d'endocardite infectieuse est contre-indiquée.

Contre-indications :

- Résorption sévère de l'incisive nécessitant son avulsion. Une mise en place chirurgico-orthodontique de la canine incluse est préconisée.
- Risque de lésion des dents adjacentes lors de la chirurgie.

2.4.4 Abstention et suivi^{22,37}

Indications :

- Refus de traitement de la part du patient, patient satisfait de son apparence esthétique.
- Absence de signe de résorption radiculaire des dents adjacentes.
- Occlusion et esthétique acceptables avec la première prémolaire en place de canine.
- Bon pronostic de la canine temporaire.
- Possibilité de suivi régulier.
- Ectopie très sévère en l'absence de signes pathologiques infectieux ou tumoraux.
- Contre-indications médicales (patient à haut risque d'endocardite infectieuse).

Contre-indications :

- Forme et/ou couleur de la première prémolaire défavorables → traction orthodontique OU autotransplantation OU avulsion de la canine + implant/prothèse.

2.4.5 Arbre décisionnel

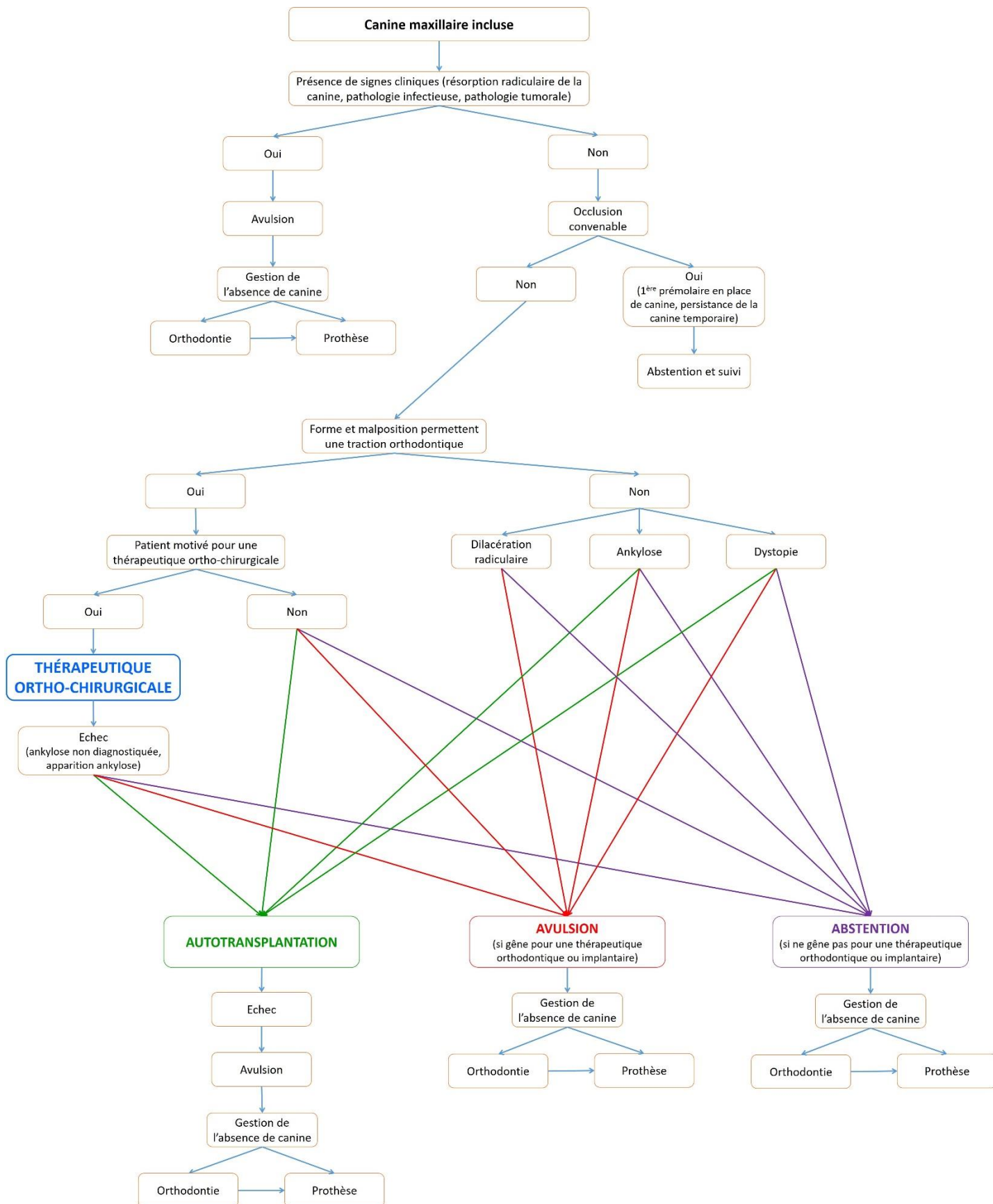


Figure 8 : Arbre décisionnel sur la conduite à tenir en présence d'une canine maxillaire incluse, chez le sujet jeune sans contre-indication médicale

3 Thérapeutique chirurgico-orthodontique des canines maxillaires incluses

D'après Delsol et coll.²⁰, en tenant compte des indications et contre-indications de chaque méthode, la désinclusion chirurgico-orthodontique est la technique de choix pour le traitement des canines maxillaires incluses ; elle offre généralement de bons résultats et une pérennité de la dent à long terme.

Cette technique repose sur plusieurs étapes successives :

1. Préparation orthodontique
2. Phase chirurgicale
3. Mise en place orthodontique

3.1 Préparation orthodontique

Cette étape est le plus souvent nécessaire car elle a pour objectif de créer l'espace nécessaire à la mise en place de la canine incluse sur l'arcade. Delsol et coll.²⁰ recommandent même d'aménager un espace 2mm plus grand que le diamètre mésio-distal de la canine incluse. D'après Garcia²², si un examen radiographique en trois dimensions (tomographie volumique à faisceau conique par exemple) n'a pas été réalisé, l'espace nécessaire peut être estimé à partir du diamètre mésio-distal de la canine controlatérale ou de la première prémolaire.

Cette première phase a aussi pour but de préparer l'arcade dentaire à servir d'ancrage à la traction orthodontique de la canine incluse. Cet ancrage peut également être assuré par des mini-implants (ou mini-vis) afin d'éviter d'éventuels mouvements indésirables au niveau de l'arcade dentaire maxillaire²⁰.

D'après Marteau et Boileau²⁹, l'inclusion de la canine maxillaire est souvent associée à un contexte de malocclusion. L'aménagement de l'espace doit donc s'inscrire dans un plan de traitement global reposant sur :

- La distalisation des molaires dans le cas de classe II
- La vestibuloversion des incisives dans le cas de classe III

Généralement l'espace est créé à l'aide de ressorts activés au niveau de l'espace de la canine. Parfois cette étape est précédée d'un recul molaire ou d'une expansion maxillaire.

L'avulsion des premières prémolaires peut être décidée en cas de forte dysharmonie dento-maxillaire afin de créer l'espace, néanmoins cela pose le problème du moment où avulser²⁹ :

- Soit avant la traction orthodontique de la canine incluse : cela permet de libérer un espace conséquent et de faciliter la mise en place de la canine ; cependant si la thérapeutique orthodontique échoue le risque est la perte de deux dents.
- Soit après l'intervention pour conforter les chances de mise en place.

3.2 Phase chirurgicale

Le but de cette étape est de dégager la couronne de la dent incluse, de coller une attache qui permettra la traction orthodontique de la dent et d'établir un contexte parodontal adéquat. Le respect de la jonction amélo-cémentaire est essentiel car une exposition ou une lésion du cément sont souvent à l'origine d'une ankylose de la canine incluse.

Lors de l'abord chirurgical, il est conseillé de tester la mobilité de la canine afin de vérifier l'absence d'ankylose.

La portion de couronne découverte doit avoir un diamètre d'environ 5 à 6 millimètres, pour une attache dont la taille avoisine les 4 millimètres de diamètre.

Les anciennes techniques d'ancrage scellées ou vissées sur la dent incluse ainsi que la technique du lasso ont été abandonnées en raison des lésions dentaires et parodontales qu'elles provoquaient. Le collage quant à lui montre de bons résultats et une efficacité encore améliorée grâce à l'utilisation de colles type ciment verre ionomère modifié par adjonction de résine (CVI MAR) qui présentent de bonnes performances même en milieu légèrement humide.

3.2.1 **Canines palatines**^{20,29,31}

Il s'agit du cas le plus fréquemment rencontré.

La technique la plus couramment employée est le lambeau palatin repositionné.

Le praticien réalise une incision intrasulculaire de la face distale de la première prémolaire homolatérale à la face distale de l'incisive latérale controlatérale, voire jusqu'à la prémolaire controlatérale en cas d'inclusion profonde et/ou proche de la ligne médiane, et passant par le sommet de la crête alvéolaire au niveau de l'édentement de la canine ou le long de la canine lactéale si celle-ci doit être avulsée pendant l'intervention. Il est à noter qu'en technique linguale, la présence des attaches rend l'incision intra-sulculaire plus difficile. Le lambeau est

ensuite décollé en épaisseur totale. Parfois la couronne de la canine est directement accessible après le décollement du lambeau ; si elle doit être dégagée, l'ostéotomie doit impérativement être réalisée en regard de l'émail, être de taille suffisante pour le collage correct de l'attache et respecter la jonction amélo-cémentaire afin d'éviter une ankylose ou une résorption radiculaire.

Après hémostase, la surface amélaire de la canine est préparée et l'attache est collée.

Comme précisé par Chocardelle¹⁶, le positionnement de l'attache est primordial car il détermine le type de mouvement ; il est choisi en fonction de la direction de traction orthodontique et de la rotation nécessaire. La meilleure position de collage pour une canine incluse palatine est la face vestibulaire car elle évite l'induction d'un torque corono-vestibulaire qu'il faudrait ensuite corriger et optimise le guidage de la couronne dans son couloir d'éruption. Néanmoins très souvent, la face la plus accessible est la face palatine, la face vestibulaire étant orientée vers les racines des incisives. De plus, en fonction du type de rotation de la canine selon l'axe apico-coronaire, l'attache peut être collée mésialement en cas de rotation anti-horaire ou distalement en cas de rotation horaire. Cela empêche l'aggravation de la rotation existante et peut commencer à la corriger dès la phase de guidage. Enfin, plus la dent est horizontale, plus l'attache doit être positionnée occlusalement pour permettre le redressement de la dent.

Un dispositif de traction (ligature métallique) est mis en place au niveau de l'attache de la canine et est ensuite relié à l'appareil orthodontique multi-attaches. Il est préférable que la ligature ne soit pas toronée ; en effet une ligature toronée favorise l'enchevêtrement des fibres muqueuses dans la ligature et complique le guidage.

Enfin, le lambeau est repositionné dans sa position initiale et est suturé à l'aide de points simples ou de points suspendus.

Une fenêtre muqueuse peut éventuellement être réalisée à travers le lambeau, en regard du dispositif d'attache. Cette ouverture permet le contrôle par l'orthodontiste de la direction de traction et du bon positionnement de l'attache ; en cas de décollement ou de mauvais positionnement de l'attache, le praticien peut aisément la recoller sans intervention chirurgicale supplémentaire. Cependant la réalisation de cette fenêtre augmente le risque

d'hémorragie et de douleur post-opératoire. Sa réalisation doit donc être décidée en concertation avec l'orthodontiste en tenant compte du rapport bénéfices/risques.

3.2.2 Canines vestibulaires²⁰

Lorsqu'elles sont situées au-delà de la ligne de jonction muco-gingivale, donc au-delà de la zone de gencive attachée, la traction des canines maxillaires incluses en position vestibulaire est associée à une absence de gencive attachée autour de la dent. Cela implique ultérieurement une dénudation radiculaire vestibulaire évolutive. La gencive attachée adhère à l'os alvéolaire et au cément, elle protège ainsi la dent d'une dénudation radiculaire due aux tractions musculaires.

La technique chirurgicale dépend de la localisation de la canine : position haute, moyenne ou basse.

En position basse (près du plan d'occlusion) :

La technique de choix est le lambeau déplacé apicalement avec abord vestibulaire.

La muqueuse alvéolaire en regard de la canine incluse est tendue. Le chirurgien réalise deux incisions espacées d'un centimètre environ, parallèles et verticales, de part et d'autre de la dent incluse (a et b sur la figure 9). Une troisième incision est ensuite effectuée horizontalement au niveau de la crête alvéolaire, plus ou moins déplacée en palatin selon la quantité de gencive attachée nécessaire au niveau de la canine (c sur la figure 9). Cette incision est arciforme afin de préfigurer le futur collet. Le lambeau est décollé en épaisseur partielle sur la hauteur de gencive attachée et de muqueuse alvéolaire. Cette dissection en épaisseur partielle, parallèle à la face externe de la muqueuse, permet une plus grande laxité du lambeau donc son positionnement adéquat.

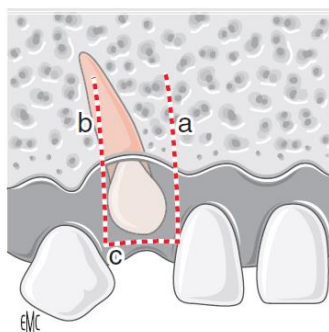


Figure 9 : Lambeau de translation apicale par abord vestibulaire²⁰

La deuxième étape consiste à dégager de la couronne de la canine incluse : soit celle-ci est visible sous le lambeau, soit elle ne l'est pas, auquel cas il faudra éliminer une portion suffisamment grande de corticale osseuse pour pouvoir coller l'attache. Ce dégagement est réalisé à l'aide d'une fraise à os sous irrigation abondante afin d'éviter l'échauffement des tissus, en veillant attentivement à ne pas léser la surface amélaire de la dent.

La dernière étape consiste à placer l'extrémité du lambeau sur la surface amélaire de la canine incluse, coronairement au rebord osseux. Le lambeau est maintenu dans sa position par quatre points de suture latéraux. Le dispositif d'ancrage peut être collé à ce moment-là.

La zone laissée découverte au niveau de la crête cicatrise par seconde intention pour reformer de la gencive kératinisée.

Certains auteurs préconisent un abord palatin de la canine incluse vestibulaire car il n'y a pas de discontinuité de la ligne muco-gingivale, le résultat esthétique est donc meilleur.

La technique chirurgicale adéquate doit être choisie en fonction de chaque cas.

En position moyenne :

Dans ce cas, l'inclinaison de la canine par rapport à la ligne médiane est plus importante ; la pointe canine est située plus mésialement, en regard de l'incisive latérale.

La technique de choix est le lambeau déplacé apicalement et latéralement.

Le site donneur de gencive attachée reste la gencive vestibulaire en regard de l'édentement mais le décollement du lambeau ne découvre pas la couronne de la canine incluse, située plus mésialement.

L'acte chirurgical se fait en deux temps : le premier assure le dégagement de la couronne de la canine, le deuxième aménage de la gencive attachée en vestibulaire de la dent incluse.

Dans un premier temps, une incision est faite en avant de la pointe canine, du fond du vestibule en regard de la face distale de l'incisive latérale jusqu'à la ligne de jonction muco-gingivale, en direction de l'incisive centrale (a sur la figure 10). Une seconde incision (b sur la figure 10), verticale, s'étendant du sommet de la première incision (a) jusqu'à la face distale de l'incisive latérale. La troisième incision (c sur la figure 10) est réalisée le long de ligne muco-gingivale et rejoint les deux premières. La fenêtre muqueuse ainsi créée est éliminée afin de découvrir la pointe canine et une partie de la couronne. C'est à ce stade que le dispositif d'ancrage est collé.

Dans un deuxième temps, la préparation du lambeau de translation est effectuée.

Le praticien réalise un lambeau en épaisseur partielle de forme rectangulaire via une incision parallèle (d sur la figure 10) et espacée distalement d'un centimètre de l'incision numéro 2 (b sur la figure 10). Ces deux dernières sont rejointes (incision e la figure 10). Le décollement en épaisseur partielle assure la conservation de tissu protégeant la corticale osseuse. Le lambeau ainsi formé est disposé au niveau de la couronne de la canine incluse. Le chirurgien immobilise le lambeau par deux premiers points de suture joignant le bord mésial du lambeau et celui de l'incision, puis par deux points muco-périostés unissant le bord distal du lambeau au tissu muqueux laissé en place. La cicatrisation se fera par seconde intention.

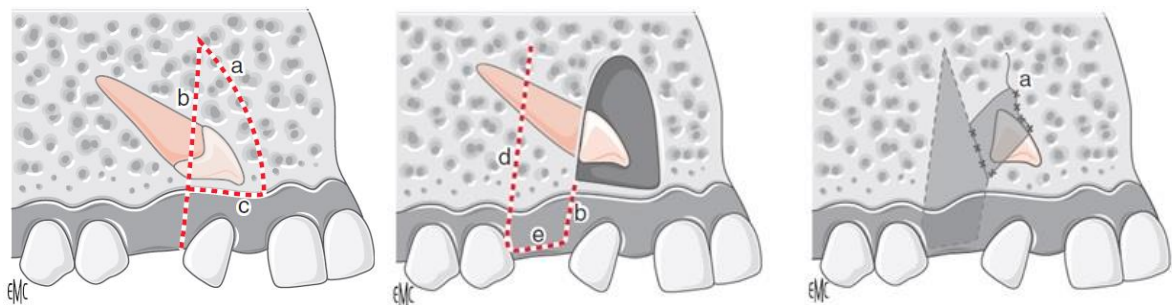


Figure 10 : Lambeau de translation apicale et latérale²⁰

En position haute (haut-située dans le maxillaire) :

La technique de choix est le lambeau repositionné.

Cette technique repose sur le décollement de pleine épaisseur d'un lambeau d'assez grande étendue pour assurer un bon accès à la couronne de la canine incluse et une fermeture hermétique du site, mais aussi pour éviter le déchirement du lambeau.

Après localisation précise de la canine incluse, le chirurgien réalise une incision sulculaire d'assez grande étendue, généralement de la papille distale de la première prémolaire à la moitié de la face vestibulaire de l'incisive centrale en passant par le sommet de crête osseuse au niveau de l'édentement (a sur la figure 11), ainsi qu'une incision de décharge verticale à l'extrémité mésiale (b sur la figure 11).

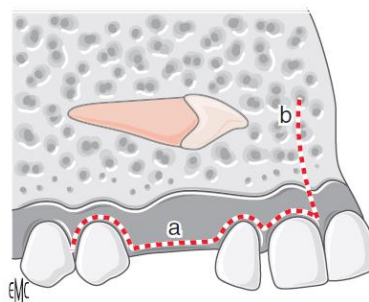


Figure 11 : Lambeau repositionné²⁰

Une fois la couronne dégagée, un bouton d'ancrage muni d'un fil de traction est collé.

Le lambeau est ensuite repositionné et suturé dans sa position initiale, le fil de traction devant émerger au bord du lambeau au niveau de l'édentement.

L'amorce de la traction orthodontique de la dent incluse se fera à l'aveugle, après analyse correcte de la direction de traction. Dès que la dent a atteint la ligne muco-gingivale, le dégagement de la couronne est réalisé à l'aide d'un lambeau de translation apicale ; sinon l'orthodontiste peut également décider d'attendre l'émergence de la canine incluse puis coller une attache orthodontique afin de la prendre en charge comme toute dent dystopique.

3.3 Phase de guidage orthodontique²⁹

Son objectif est la mise place de la dent sur l'arcade dans une position fonctionnelle. La force de traction est transmise à la canine incluse par la ligature métallique qui est solidarisée à l'attache.

Même si parfois la traction peut être exercée à partir d'un appareil amovible, l'utilisation d'un dispositif fixe multi-attaches est conseillée car il permet un meilleur contrôle des modalités de traction et des effets parasites. La traction doit être légère et continue afin de réduire les mouvements parasites sur les dents d'ancrage et de préserver le parodonte, c'est pourquoi le dispositif de traction doit être élastique.

Selon Chambas¹⁴, deux attitudes thérapeutiques sont adoptées :

- Soit les dents d'ancrage sont reliées par un arc rigide de forte section, sur lequel est placé un système auxiliaire (élastique, chaînette élastomérique, ressort)
- Soit l'arc principal sert également de générateur de force par sa déformation élastique, en ayant recours à des boucles variées ou à l'utilisation de matériaux possédant un module d'élasticité élevé (fils nickel-titane)

La direction de traction est un paramètre essentiel qu'il faut surveiller, et éventuellement adapter, tout au long de la phase orthodontique ; la dent doit être guidée vers sa position normale en tenant compte des dents adjacentes et du parodonte.

Si des mouvements indésirables apparaissent (égression, version, rotation de dents adjacentes), ils doivent être corrigés et l'ancrage doit être renforcé avant la reprise de la

traction orthodontique. Si ce type de mouvements persiste ou si leur amplitude est importante malgré l'ancrage, cela peut signifier la présence d'une ankylose de la dent incluse.

Dès qu'une attache orthodontique peut être collée sur la face vestibulaire (ou linguale en cas de thérapeutique linguale) de la canine incluse, la canine est mise en place sur l'arcade comme toute dent dystopique.

Il existe quelques particularités concernant la canine maxillaire incluse:

- La correction de la position vestibulo-palatine des canines incluses en palatin doit être amorcée précocement et réalisée avant égression complète afin d'éviter une endocclusion.
- La correction du torque afin d'aménager un environnement parodontal correct, notamment dans le cas des canines vestibulaires qui évoluent verticalement et qui nécessitent d'introduire un torque corono-vestibulaire pour éviter les risques de déhiscence, et une disposition de la face palatine compatible avec la fonction occlusale, notamment pour le guidage en diduction dans le cas de protection canine.
- L'éloignement de la canine vis-à-vis de l'incisive latérale afin d'éviter tout risque de résorption de l'incisive latérale ou de dommage parodontal. Il est donc conseillé de distaler la canine incluse lorsqu'elle est en position haute.

3.4 Complications et échecs

La thérapeutique chirurgico-orthodontique des dents incluses est parfois confrontée à des complications voire à des échecs.

Les causes principales sont un ancrage inadéquat, une erreur de localisation entraînant de mauvaises directions de traction ou une ankylose non diagnostiquée ou apparue au cours de la thérapeutique.

Il existe différents types d'échecs³⁵ :

- *Echec de diagnostic ou de voie d'abord chirurgical lié à l'imagerie*
 - Nécessité de recours à l'imagerie tridimensionnelle dans certains cas
 - Non détection d'une plage d'ankylose au niveau de la dent incluse
- *Echec lié à l'acte chirurgical*
 - Mauvaises incisions et/ou positionnement du lambeau

- Non-respect de la jonction amélo-cémentaire pouvant entraîner l'apparition d'une résorption externe ou d'une plage d'ankylose
- Insuffisance de tissu kératinisé pouvant nécessiter un réaménagement parodontal (apparition d'une récession gingivale par exemple)
- Lésion de la dent incluse, des dents adjacentes ou de leur tissu de soutien
- *Echec de la technique de collage*
 - Absence de siccité empêchant le collage
 - Décollement de l'attache orthodontique, nécessitant une réintervention si la canine et l'attache sont enfouies sous la gencive
 - Collage de l'attache dans une position incorrecte provoquant un déplacement inadapté de la canine donc une complexification du traitement, avec également un risque pour les dents adjacentes
- *Echec de la traction orthodontique*
 - Absence de mobilité de la dent malgré les tractions
 - Non-respect des structures adjacentes (incisives latérales notamment) dû à des directions de traction inadaptées, pouvant aboutir à la perte de l'incisive latérale par exemple
- *Echec lié à la prise en charge pluridisciplinaire* : mauvaise communication entre l'orthodontiste et le chirurgien
- *Echec lié au temps*
 - Mauvaise chronologie
 - Conséquences de l'abstention parfois délétères^{6,8}
 - Perte d'espace sur l'arcade suite à la migration des dents adjacentes
 - Résorption interne de la canine
 - Formation d'un kyste dentigère
 - Résorption externe de la dent incluse et/ou des dents adjacentes (incisives latérales)
 - Douleurs référées
 - Association de plusieurs des complications précédentes
- *Echec lié à la dent ou au patient*
 - Morphologie de la dent
 - Localisation et angulation
 - Ankylose et/ou résorption de la canine incluse
 - Age : pronostic plus pessimiste chez l'adulte que chez le jeune

Selon Garcia²², en cas d'ankylose non diagnostiquée ou apparue au cours de la traction orthodontique, on peut réaliser une autotransplantation de la canine. En cas d'échec de l'autotransplantation, l'avulsion de la canine sera indiquée et une solution orthodontique ou prothétique devra être mise en place.

Caprioglio et coll.¹³ et Hansson et Rindler²⁴ ont montré une augmentation de la profondeur de poche parodontale en vestibulaire de l'incisive latérale adjacente et en mésial de la première prémolaire adjacente, ainsi qu'un niveau osseux marginal plus faible en distal des canines traitées et des incisives latérales.

3.5 Actes chirurgicaux mis en jeu et cotations

Depuis le 1^{er} Juin 2014, les chirurgiens-dentistes et les chirurgiens oraux cotent les actes bucco-dentaires d'après la Classification Commune des Actes Médicaux (CCAM), à l'exception de l'orthodontie qui reste en NGAP.

La CCAM prévoit 3 actes relatifs au dégagement des dents incluses avec mise en place d'un dispositif de traction orthodontique (tableau 2) :

- *Dégagement d'une dent retenue ou incluse avec pose d'un dispositif de traction orthodontique sans aménagement parodontal*
- *Dégagement d'une dent retenue ou incluse, avec pose d'un dispositif de traction orthodontique et aménagement parodontal par greffe ou lambeau*
- *Dégagement de plusieurs dents retenues ou incluses avec pose de dispositif de traction orthodontique*

A cet acte peut être associée l'avulsion de la dent temporaire correspondante présente sur l'arcade (tableau 2).

L'autotransplantation quant à elle possède le libellé CCAM "*Autogreffe d'un germe ou d'une dent retenue, dans un site naturel ou préparé chirurgicalement*" (tableau 2).

Enfin, l'avulsion de canines maxillaires incluses présente plusieurs dénominations (tableau 2) qui sont :

- *Avulsion d'une canine permanente retenue ou à l'état de germe*
- *Avulsion de 2 canines permanentes retenues ou à l'état de germe*
- *Avulsion d'une dent ectopique*

L'avulsion peut être associée, si nécessaire et dans un deuxième temps, à une hémostase gingivoalvéolaire (tableau 2).

Il faut noter que si l'orthodontiste effectue lui-même la chirurgie il ne peut pas coter ces actes en plus de sa thérapeutique.

| Code | Libellé | Tarif secteur 1 |
|-------------|--|------------------------|
| HBPD002 | <i>Dégagement d'une dent retenue ou incluse avec pose d'un dispositif de traction orthodontique sans aménagement parodontal</i> | 104,50 € |
| HBPA001 | <i>Dégagement d'une dent retenue ou incluse, avec pose d'un dispositif de traction orthodontique et aménagement parodontal par greffe ou lambeau</i> | 146,30 € |
| HBPD001 | <i>Dégagement de plusieurs dents retenues ou incluses avec pose de dispositif de traction orthodontique</i> | 156,75 € |
| HBGD035 | <i>Avulsion d'1 dent temporaire sur arcade</i> | 16,72 € |
| HBED022 | <i>Autogreffe d'un germe ou d'une dent retenue, dans un site naturel ou préparé chirurgicalement</i> | 209 € |
| HBGD014 | <i>Avulsion d'une canine permanente retenue ou à l'état de germe</i> | 104,5 € |
| HBGD015 | <i>Avulsion de 2 canines permanentes retenues ou à l'état de germe</i> | 156,75 € |
| HBGD017 | <i>Avulsion d'une dent ectopique</i> | 167,2 € |
| HBSD001 | <i>Hémostase gingivoalvéolaire secondaire à une avulsion dentaire</i> | 24,11 € |

Tableau 2 : Cotations CCAM des actes chirurgicaux mis en jeu

Conclusion

Le diagnostic d'une canine incluse doit être le plus précoce possible afin de mettre en place la thérapeutique adaptée et d'augmenter les chances de succès du traitement. Des gestes interceptifs sont parfois très utiles pour diminuer ou supprimer le risque d'inclusion.

L'établissement du plan de traitement repose sur un examen clinique et radiographique complet afin de localiser avec précision la dent incluse et ses rapports avec les dents adjacentes, notamment l'incisive latérale. L'examen clinique minutieux fournit le plus souvent la majorité des informations. Le degré d'exploration radiologique doit être adapté au cas clinique et à ses difficultés.

La mise en place par guidage orthodontique est la technique la plus efficiente face à une canine maxillaire incluse mais sa mise en œuvre s'appuie sur des indications précises. Son succès réside dans une mécanique réfléchie et appropriée et dans un protocole rigoureux respecté.

Cette thérapeutique peut être réalisée à tout âge mais les chances de succès sont supérieures chez un patient jeune par rapport à un patient adulte. Il faudra être particulièrement prudent dans les cas cliniques où des avulsions dentaires seront nécessaires. De plus, la présence d'une canine maxillaire incluse influe fortement sur la durée de la thérapeutique globale et pénalise tout traitement. Ainsi, chez l'adulte, la durée de traitement prévisionnelle peut conduire à une alternative thérapeutique.

Ce traitement nécessite une bonne coopération et motivation du patient ainsi qu'une excellente coordination entre le chirurgien qui réalise le dégagement de la canine incluse et l'orthodontiste qui assure la préparation orthodontique pré-chirurgicale et la phase post-chirurgicale de mise en place de la canine maxillaire en position fonctionnelle. Le recours à des photographies per-opératoires peut s'avérer très utile pour l'orthodontiste.

Grâce à l'évolution des techniques et de l'imagerie, cet acte pluridisciplinaire offre aujourd'hui un pronostic favorable tant sur le plan esthétique que fonctionnel.

Néanmoins un suivi rigoureux du patient, par des rendez-vous de contrôle fréquents, est un élément clé de la réussite globale du traitement.

Bibliographie

1. Alqerban A, Jacobs R, Fieuws S, Willems G. Comparison of two cone beam computed tomographic systems versus panoramic imaging for localization of impacted maxillary canines and detection of root resorption. *Eur J Orthod.* févr 2011;33(1):93-102.
2. Alqerban A, Jacobs R, van Keirsbilck P-J, Aly M, Swinnen S, Fieuws S, et al. The effect of using CBCT in the diagnosis of canine impaction and its impact on the orthodontic treatment outcome. *J Orthod Sci.* avr 2014;3(2):34-40.
3. Baccetti T, Leonardi M, Armi P. A randomized clinical study of two interceptive approaches to palatally displaced canines. *Eur J Orthod.* août 2008;30(4):381-5.
4. Bazargani F, Magnuson A, Lennartsson B. Effect of interceptive extraction of deciduous canine on palatally displaced maxillary canine. *Angle Orthod.* janv 2014;84(1):3-10.
5. Becker A, Chaushu G, Chaushu S. Analysis of failure in the treatment of impacted maxillary canines. *Am J Orthod Dentofacial Orthop.* juin 2010;137(6):743-54.
6. Belma IA, Neslihan Ü. Clinical consideration and management of impacted maxillary canine teeth. *Emerging Trends in Oral Health Sciences and Dentistry.* mars 2015;
7. Benhamou Giuly A. Étude prospective sur 127 canines incluses maxillaires : durée de traitement et caractérisation de la population. *L'Orthodontie Bioprogressive.* Décembre 2015;23. Disponible sur: http://www.bioprog.com/IMG/pdf/etude_prospective_sur_127_canines_incluses.pdf
8. Bishara SE. Impacted maxillary canines: a review. *Am J Orthod Dentofacial Orthop.* févr 1992;101(2):159-71.
9. Bjerklin K, Bondemark L. Management of ectopic maxillary canines. *Angle Orthod.* sept 2008;78(5):852-9.
10. Bjerklin K, Ericson S. How a computerized tomography examination changed the treatment plans of 80 children with retained and ectopically positioned maxillary canines. *Angle Orthod.* janv 2006;76(1):43-51.
11. Boileau M-J. *Orthodontie de l'enfant et du jeune adulte (tome 2) - Traitement des dysmorphies et malocclusions.* Masson; 2012. 312 p.
12. Botticelli S, Verna C, Cattaneo PM, Heidmann J, Melsen B. Two- versus three-dimensional imaging in subjects with unerupted maxillary canines. *Eur J Orthod.* août 2011;33(4):344-9.

13. Caprioglio A, Vanni A, Bolamperti L. Long-term periodontal response to orthodontic treatment of palatally impacted maxillary canines. *Eur J Orthod.* juin 2013;35(3):323-8.
14. Chambas C. Désinclusion et mise en place des dents retenues. *EMC - Orthopédie dentofaciale.* 1997;9(1):1-9.
15. Chaushu S, Kaczor-Urbanowicz K, Zadurska M, Becker A. Predisposing factors for severe incisor root resorption associated with impacted maxillary canines. *Am J Orthod Dentofacial Orthop.* janv 2015;147(1):52-60.
16. Chocardelle L. Biomécanique de la canine maxillaire incluse [Mémoire CECSMO]. Reims; 1996.
17. Counihan K, Al-Awadhi EA, Butler J. Guidelines for the assessment of the impacted maxillary canine. *Dent Update.* nov 2013;40(9):770-2, 775-7.
18. Crescini A, Nieri M, Buti J, Baccetti T, Pini Prato GP. Orthodontic and periodontal outcomes of treated impacted maxillary canines. *Angle Orthod.* juill 2007;77(4):571-7.
19. Dalessandri D, Migliorati M, Visconti L, Contardo L, Kau CH, Martin C. KPG index versus OPG measurements: a comparison between 3D and 2D methods in predicting treatment duration and difficulty level for patients with impacted maxillary canines. *Biomed Res Int.* 2014;2014:537620.
20. Delsol L, Orti V, Chouvin M, Canal P. Canines et incisives maxillaires incluses : diagnostic et thérapeutique. *EMC - Médecine buccale.* 2008;1-17.
21. Falahat B, Ericson S, Mak D'Amico R, Bjerklin K. Incisor root resorption due to ectopic maxillary canines. *Angle Orthod.* sept 2008;78(5):778-85.
22. Garcia R. Canine maxillaire absente : du diagnostic à la thérapeutique. *Rev Orthop Dento Faciale.* mars 2010;44(1):63-82.
23. Guiral H, Medina L, Cavezian R, Pasquet G. Localisation des canines incluses : mise au point. *Actual Odonto-Stomatol.* mars 2009;(245):63-70.
24. Hansson C, Rindler A. Periodontal conditions following surgical and orthodontic treatment of palatally impacted maxillary canines--a follow-up study. *Angle Orthod.* avr 1998;68(2):167-72.
25. Kau CH, Lee JJ, Souccar NM. The validation of a novel index assessing canine impactions. *Eur J Dent.* oct 2013;7(4):399-404.
26. Kokich VG. Surgical and orthodontic management of impacted maxillary canines. *Am J Orthod Dentofacial Orthop.* sept 2004;126(3):278-83.

27. Lallam-Laroye C, Dridi S-M, Blanc A, Colombier M-L. La désinclusion des canines maxillaires retenues : une chirurgie parodontale orthodontique essentielle. *Actual Odonto-Stomatol.* Décembre 2008;(244):345-54.
28. Litsas G, Acar A. A review of early displaced maxillary canines: etiology, diagnosis and interceptive treatment. *Open Dent J.* 2011;5:39-47.
29. Marteau J-M, Boileau M-J. Dents incluses, sémiologie et principes thérapeutiques. *EMC - Orthopédie dentofaciale.* 2014;9(1):1-10.
30. Mirabella D, Giunta G, Lombardo L. Substitution of impacted canines by maxillary first premolars: A valid alternative to traditional orthodontic treatment. *American Journal of Orthodontics and Dentofacial Orthopedics.* janv 2013;143(1):125-33.
31. Monnet-Corti V, Borghetti A. Canines incluses et chirurgie plastique parodontale. *Rev Odont Stomat.* Décembre 2003;32(4):259-77.
32. Nagpal A, Pai KM, Setty S, Sharma G. Localization of impacted maxillary canines using panoramic radiography. *J Oral Sci.* mars 2009;51(1):37-45.
33. Naoumova J, Kjellberg H, Palm R. Cone-beam computed tomography for assessment of palatal displaced canine position A methodological study. *Angle Orthod.* mai 2014;84(3):459-66.
34. Patel S, Fanshawe T, Bister D, Cobourne MT. Survival and success of maxillary canine autotransplantation: a retrospective investigation. *Eur J Orthod.* juin 2011;33(3):298-304.
35. Pignoly M, Monnet-Corti V, Le Gall M. Échec de la mise en place de dents retenues et incluses. *Orthod Fr.* mars 2016;87(1):23-38.
36. Rocher P, Batard J, Cavezian R, Nguyen TH, Salmon B, Schmittbuhl M, et al. Tomographie volumique à faisceau conique. 2015. (Dossiers de l'ADF).
37. Société Française de Stomatologie, Chirurgie Maxillo-Faciale et Chirurgie Orale. Prise en charge d'une canine incluse. *Recommandations de Bonne Pratique [Internet].* 2015. Disponible sur: <http://www.sfscmfco.fr/wp-content/uploads/2011/04/Prise-en-charge-d%E2%80%99une-canine-incluse-pour-revue.pdf>
38. Sorel O, Ollivier A, Mano M-C. Intérêts de l'imagerie tridimensionnelle. *Rev Orthop Dento Faciale.* mars 2010;44(1):83-98.
39. Vilarinho MA, De Lira A de LS. Palatally impacted canine: diagnosis and treatment options. *Brazilian Journal of Oral Sciences.* avr 2010;9(2):70-6.