



HAL
open science

Abcès parulique : étude clinique de l'efficacité des antibiotiques

Pauline Llorca

► **To cite this version:**

Pauline Llorca. Abcès parulique : étude clinique de l'efficacité des antibiotiques. Médecine humaine et pathologie. 2016. dumas-03054319

HAL Id: dumas-03054319

<https://dumas.ccsd.cnrs.fr/dumas-03054319v1>

Submitted on 11 Dec 2020

HAL is a multi-disciplinary open access archive for the deposit and dissemination of scientific research documents, whether they are published or not. The documents may come from teaching and research institutions in France or abroad, or from public or private research centers.

L'archive ouverte pluridisciplinaire **HAL**, est destinée au dépôt et à la diffusion de documents scientifiques de niveau recherche, publiés ou non, émanant des établissements d'enseignement et de recherche français ou étrangers, des laboratoires publics ou privés.



Distributed under a Creative Commons Attribution - NonCommercial - NoDerivatives 4.0 International License

**UNIVERSITE D'AUVERGNE CLERMONT-FERRAND I
UNITE DE FORMATION ET DE RECHERCHE D'ODONTOLOGIE**

Année 2016

Thèse n°

T H E S E

Pour le DIPLOME D'ETAT DE DOCTEUR EN CHIRURGIE-DENTAIRE

Présentée et soutenue publiquement le 09/11/2016

PAR

Pauline Llorca

(Née le 24/06/1992)

Abcès parulique :

Etude clinique de l'efficacité des antibiotiques

J U R Y :

Président : Monsieur Radhouane DALLEL, Professeur des Universités

Assesseurs: Monsieur Hervé BESSE, Maître de Conférences des Universités

Madame Christelle GREMEAU, Maître de Conférences des Universités

Monsieur Anthony FOURNIER, Assistant Hospitalo-Universitaire

**UNIVERSITE D'AUVERGNE CLERMONT-FERRAND I
UNITE DE FORMATION ET DE RECHERCHE D'ODONTOLOGIE**

Année 2016

Thèse n°

T H E S E

Pour le DIPLOME D'ETAT DE DOCTEUR EN CHIRURGIE-DENTAIRE

Présentée et soutenue publiquement le 09/11/2016

PAR

Pauline Llorca

(Née le 24/06/1992)

Abcès parulique :

Etude clinique de l'efficacité des antibiotiques

J U R Y :

Président : Monsieur Radhouane DALLEL, Professeur des Universités

Assesseurs: Monsieur Hervé BESSE, Maître de Conférences des Universités

Madame Christelle GREMEAU, Maître de Conférences des Universités

Monsieur Anthony FOURNIER, Assistant Hospitalo-Universitaire

**UNIVERSITE D'AUVERGNE-CLERMONT 1
FACULTE DE CHIRURGIE DENTAIRE
63000 CLERMONT-FERRAND**

<i>Président de l'Université</i>	:	Monsieur le Professeur Alain ESCHALIER
<i>Directeur Général Des Services</i>	:	Mme Myriam ESQUIROL
DOYEN DE LA FACULTE DE CHIRURGIE DENTAIRE	:	Madame Stéphanie TUBERT- JEANNIN Professeur des Universités
<i>Assesseurs</i>	:	Monsieur Pierre-Yves COUSSON Maître de Conférences des Universités
		Madame Martine HENNEQUIN Professeur des Universités
		Monsieur Emmanuel NICOLAS Professeur des Universités
		Madame Valérie ROGER-LEROI Professeur des Universités

LISTE DES PROFESSEURS

Professeurs des Universités Emérites :

Madame Martine BAUDET-POMMEL
Monsieur Jean-Claude BOREL
Monsieur Maurice MORENAS
Monsieur Alain WODA

Professeurs des Universités – Praticiens hospitaliers :

Monsieur Pascal AUROY	- Prothèses
Monsieur Radhouane DALLEL	- Sciences Anatomiques
Monsieur Laurent DEVOIZE	- Pathologie et Thérapeutique Dentaires
Madame Sophie DOMEJEAN	- Odontologie Conservatrice, Endodontie
Madame Martine HENNEQUIN	- Odontologie Conservatrice, Endodontie
Monsieur Emmanuel NICOLAS	- Prothèses
Monsieur Thierry ORLIAGUET	- Sciences Biologiques
Madame Valérie ROGER-LEROI	- Sciences Biologiques
Madame Stéphanie TUBERT-JEANNIN	- Prévention, Epidémiologie
Monsieur Jean-Luc VEYRUNE	- Prothèses

Maîtres de Conférences des Universités – Praticiens hospitaliers :

Madame Marion BESSADET	- Prothèses
Monsieur Hervé BESSE	- Pédiodontie
Monsieur Christian CHAMBAS	- Orthopédie Dento-Faciale
Monsieur Didier COMPAGNON	- Prothèses
Monsieur Pierre-Yves COUSSON	- Odontologie Conservatrice, Endodontie
Monsieur Nicolas DECERLE	- Odontologie Conservatrice, Endodontie
Monsieur Christophe DESCHAUMES	- Pathologie et Thérapeutique Dentaires
Monsieur Jean-Christophe DUBOIS	- Prothèses
Madame Christelle RICHARD	- Pédiodontie
Mademoiselle Céline MELIN	- Sciences Anatomiques
Madame Estelle MACHAT	- Prévention, Epidémiologie
Monsieur Paul PIONCHON	- Sciences Anatomiques
Monsieur Dominique ROUX	- Odontologie Conservatrice, Endodontie

Professeur des Universités :

Monsieur Alain ARTOLA	- Neurosciences
-----------------------	-----------------

Maître de Conférences des Universités :

Mademoiselle Lénac MONCONDUIT	- Neurosciences
-------------------------------	-----------------

Professeur Certifié

Mademoiselle Gaëlle DUCOS	- Anglais
---------------------------	-----------

Maîtres de Conférences des Universités Associés :

Monsieur Pierre-Yves WEILBACHER	- Sciences de Gestion
Madame Anne DEPREUX	- Informatique et Pédagogie
Monsieur Jean-Yves DUBOIS	- Sciences Biologiques

Remerciements

A **Monsieur Radhouane DALLEL**, Professeur des Universités

Pour l'honneur que vous me faites en présidant le jury de ma thèse.

Pour la rigueur dans le travail que vous avez su m'enseigner et vos connaissances sur la douleur que vous m'avez transmis.

Soyez assuré de ma profonde reconnaissance.

A **Monsieur Hervé BESSE**, Maître de Conférences des Universités

Pour me faire l'honneur d'être présent au sein du jury

Pour avoir réussi à m'enseigner la pédodontie au delà de la pratique clinique, pour vos anecdotes et votre expérience.

Veillez recevoir l'assurance de mon plus profond respect.

A **Madame Christelle GREMEAU-RICHARD**, Maître de Conférences des Universités

Pour la confiance que vous m'avez accordée en acceptant la direction de ma thèse

Pour les connaissances que vous avez su me transmettre et me faire apprécier, tant en pédodontie qu'en douleur

Pour votre expérience que vous avez pris le temps de me faire partager, tant en clinique que dans les relations humaines

Pour votre disponibilité et votre gentillesse.

Veillez croire en mes plus sincères remerciements et mon plus profond respect.

A **Monsieur Anthony FOURNIER**, Assistant Hospitalo-Universitaire

Pour avoir accepté d'être membre du jury,

Pour avoir pris le temps de m'enseigner la pédodontie clinique et la prise en charge des patients.

Veillez recevoir mes remerciements les plus sincères.

Je dédie cette thèse

A mes parents, pour avoir toujours été présents, pour m'avoir soutenu toutes ces années et m'avoir permis d'en arriver là. Pour votre soutien, votre écoute et votre dévouement inconditionnel pour vos filles.

A ma sœur *Julie* dit Bé, pour la vie, pour le meilleur et pour le pire, pour toutes nos bêtises, notre folie, nos rires et nos larmes, merci d'être là.

A mes grands parents, pour leur bienveillance.

A mes cousines *Justine et Marjorie*, pour être présentes depuis 24 ans, dans tous les moments de la vie, pour toutes ces années, ces moments inoubliables de rire et votre soutien.

A *Mélissa* dit ma cougar, pour ces 5 années passées ensemble et à venir, dans toutes les épreuves de la vie, pour ton soutien, ta gentillesse et ton dévouement, je ne te remercierais jamais assez.

A *Cyrielle*, pour nos 20 ans d'amitié, pour nos courses de poussettes, pour tous ces moments de rires partagés.

A *Julie, Caro et Allison*, ma famille à l'autre bout du monde, pour nos éclats de rire, nos anecdotes et notre folie, pour tous ces moments passés et à venir, merci d'être là au quotidien les filles.

A *ma Bobo, Chacha, Popo et Louissette* pour tous ces moments partagés durant ces années. **A *Charlotte et Louise*** pour ces souvenirs mémorables à l'autre bout du monde.

A *Jerem*, mon binôme de choc, pour être toujours là.

Au Dr *Pierre Galindo* pour m'avoir accueilli dès le début de mon cursus, pour m'avoir transmis la passion de son métier, pour son écoute et sa gentillesse.

Sommaire

I.	Introduction	1
II.	Bactériologie de l'endodonte des dents temporaires et prise en charge de l'abcès parulique.....	2
III.	Etude clinique	6
1.	Introduction	6
2.	Matériel et méthode :	6
3.	Résultats	7
4.	Discussion	14
IV.	Conclusion	19
V.	Annexes	20
VI.	Références bibliographiques	27

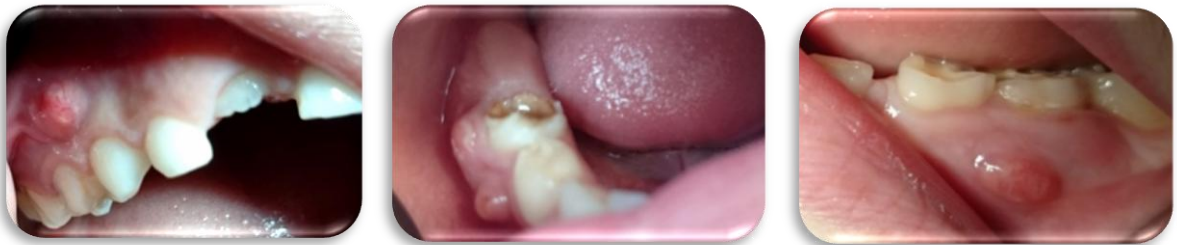Table des illustrations

Tableau 1: Flore bactérienne et endodonte des dents temporaires	4
Tableau 2: Evaluation initiale de la douleur	8
Tableau 3: Evaluation de la douleur avant/après traitement par Amoxicilline	9
Tableau 4: Evaluation de la douleur avant/après traitement par amoxicilline/acide clavulanique	10
Tableau 5: Récapitulatif des résultats de l'étude	13
Figure 1: Réévaluation du volume de la parulie après traitement par Amoxicilline pendant 7 jours ..	11
Figure 2: Réévaluation du volume de la parulie après traitement par Amoxicilline/Acide clavulanique pendant 7 jours	11
Figure 3: Décision thérapeutique à 7 jours	12

I. Introduction

L'abcès parulique se présente sous la forme d'une tuméfaction localisée, fluctuante remplie de pus au niveau de la gencive attachée. Il se trouve en regard de la zone de furcation pour les dents pluriradiculées et un peu plus apicalement pour les monoradiculées.

La douleur associée est variable, pouvant être absente ou au contraire très importante avec de forts retentissements sur la qualité de vie de l'enfant et tout particulièrement sur son sommeil. Elle peut être provoquée ou spontanée. Cette douleur est une douleur de pression, engendrée par le cheminement du pus de la zone inter-radiculaire à la gencive. A ce stade la douleur est souvent la plus aigüe et est d'ailleurs le principal motif de consultation.



L'infection se développe lorsqu'il existe une voie de contamination (lésion carieuse, traumatisme) par laquelle les agents pathogènes se propagent dans l'endodonte de la dent temporaire. Suite à l'envahissement de la pulpe par les bactéries il s'en suit une nécrose pulpaire [1]. L'infection progresse et les bactéries se disséminent via les canaux pulpo-parodontaux provoquant la formation de pus accompagnée d'une lyse osseuse inter radiculaire. Une résorption pathologique des racines est alors possible [2]. Selon la virulence des bactéries et la résistance de l'hôte l'infection peut se répandre jusque dans les tissus mous.

La finalité du traitement sera de retirer la source de l'infection. A cet effet, le traitement endodontique est réalisé lorsque la dent se trouve en stade 2 (stade stable, pas de résorption des racines) et l'avulsion en stade 3 (rhizalyse débutée) ou lors d'une résorption pathologique.

En pratique, des antibiotiques sont souvent prescrits afin de diminuer l'infection et permettre par la suite la réalisation du soin dans de meilleures conditions pour l'enfant. A ce jour, il n'existe pas de données sur l'efficacité des antibiotiques sur les abcès paruliques. Face à ce constat nous avons donc

trouvé intéressant de nous pencher sur l'efficacité des antibiotiques chez l'enfant dans cette indication.

A cette fin nous avons donc mené une étude sur l'efficacité de la prescription d'amoxicilline seule ou en association avec l'acide clavulanique en cas d'abcès parulique chez l'enfant. L'efficacité des antibiotiques sur l'abcès et sur la douleur associée ont été réévalués à une semaine. Cette étude a non seulement pour but de comparer l'efficacité des deux antibiotiques mais aussi de réfléchir à l'utilité même de cette prescription.

II. Bactériologie de l'endodonte des dents temporaires et prise en charge de l'abcès parulique

Infections endodontiques des dents temporaires :

Les infections endodontiques en denture temporaire sont liées à l'invasion et à la multiplication bactérienne dans la pulpe. Cette dissémination se fait lorsqu'il existe une porte d'entrée bactérienne telle qu'une lésion carieuse ou suite à un traumatisme. La gravité de l'infection dépend de la virulence et du nombre de microorganismes présents dans les canaux mais aussi des défenses de l'hôte [1]. Sur une dent temporaire les lésions se développent au niveau de la zone de furcation. Ceci s'explique par la présence de canaux pulpo-parodontaux au niveau du plancher caméral [2]. Ces canaux accessoires favorisent la dissémination de l'infection dans la zone inter radiculaire, à proximité du germe de la dent permanente [3]. Suite à l'envahissement de la pulpe par les bactéries il s'en suit une nécrose pulpaire. Dès lors la flore bactérienne change alors et passe d'une prédominance aérobie à anaérobie [1].

La littérature comporte de nombreuses études traitant des bactéries responsables de l'infection de l'endodonte chez l'adulte mais peu sur l'endodonte des dents temporaires. De plus, les études de la flore en odontologie pédiatrique portent le plus souvent sur les bactéries prélevées dans la plaque dentaire [4][5][6][7][8].

Les rares études concernant l'endodonte des dents temporaires et sa flore bactérienne donnent des résultats assez variables. Voici un tableau récapitulatif des résultats trouvés.

Auteurs	Date	Titre	N	Aérobies ou Aéro-anaérobies facultatives		Anaérobies	
Pazelli et Al	2003	Prevalence of microorganisms in root canals of human deciduous teeth with necrotic pulp and chronic periapical lesions.	31	Présence dans 93.5%		Présence dans 96.8%	
				Streptococcus mutans	48.4%	Streptococci BPN*	96.8% 35.5%
Da Silva et Al	2006	Bacterial profile in primary teeth with necrotic pulp and periapical lesions	20	Présence dans 60%		Présence dans 100%	
				Streptococcus mutans	30%	Streptococci BPN*	85% 30%
Ruviere et Al	2007	Assessment of the Microbiota in Root Canals of Human Primary Teeth by Checkerboard DNA-DNA Hybridization	51	Gemella morbilorum	73%	Campylobacter rectus	90%
				Streptococcus oralis	67%	Treponema denticola	88%
				Capnocytophaga ochracea	63%	Streptococcus intermedius	77%
				S. gordonii	55%	Leptotrichia buccalis	51%
				Streptococcus mitis	51%		

Auteurs	Date	Titre	N	Aérobies ou Aéro-anaérobies facultatives		Anaérobies	
Tavares et Al	2011	Microbiota of deciduous endodontic infections analysed by MDA and Checkerboard DNA-DNA hybridization	32				
				Prevotella intermedia	96.9%		
				Tannerella forsythia	56.2%		
				Prevotella nigrescens	56.2%		
				Prevotella tanneriae	7%		
				Prevotella nigrescens	4.3%		
Topcuoglu et Al	2013	Presence of Oral Bacterial Species in Primary Endodontic Infections of Primary Teeth	30				
				Fusobacterium nucleatum	96.7%		
				Prevotella intermedia	86.7%		
				Parvimonas micra	83.3%		
				Treponema denticola	76.7%		
				Tannerella forsythia	66.7%		
Gomes et Al	2013	An investigation of the presence of specific anaerobic species in necrotic primary teeth	15	Chambre nécrosée		Canaux nécrosés	
				Prevotella nigrescens	86.7%	Prevotella nigrescens	93.3%
				Porphyromonas gingivalis	73.3%	Porphyromonas gingivalis	100%
				Filifactor alocis	73.3%	Filifactor alocis	13.3%
				Parvimonas micra	13.3%	Parvimonas micra	40%
				Treponema denticola	13.3%	Treponema denticola	40%
				Tannerella forsythia	6.7%	Tannerella forsythia	26.7%
						P.tanneriae	40%
						P.intermedia	6.7%

Auteurs	Date	Titre	N	Résultats	
Loyola-Rodriguez et Al	2014	Molecular identification and antibiotic resistant bacteria isolated from primary dentition infections	60	Aérobies ou Aéro-anaérobies facultatives	
				Streptococcus oralis 75%	Prevotella intermedia 75.0 %
				Anaérobies	
				Streptococcus mutans 45%	Treponema denticola 48.3 %
				Streptococcus salivarius 40%	Porphyromonas gingivalis 48.3 %
				Eikenella corrodens 10%	Campylobacter rectus 40 %
				Capnocytophaga ochracea 5%	Fusobacterium nucleatum 31.6 %
					Tannerella forsythia 1.6 %
Triches et Al	2014	Microbial profile of root canals of primary teeth with pulp necrosis and periradicular lesion	24	Dans 75%	Dans 100%
				BPN* 96%	
				Fusobacterium nucleatum sp	
				Fusobacterium periodonticum	
				Prevotella melaninogenica	
				Prevotella nigrescens	
				Prevotella intermedia	
Fabris et Al	2014	Bacteriological analysis of necrotic pulp and fistulae in primary teeth	110	Enterococcus sp 50%	Porphyromonas gingivalis 49%
					Fusobacterium nucleatum 25%
					Prevotella nigrescens 11.4%

*BPN : Bactéries à Pigmentation Noire

Tableaux 1: Flore bactérienne et endodonte des dents temporaires [10][11][12][13][15][16][17][18][19]

Les différentes études reprises dans ces tableaux donnent des résultats difficilement comparables. En effet, cela peut être dû aux différences entre les lésions infectieuses (symptomatologie, avancée de la lésion), à l'hôte lui-même (âge, immunité) ou au site de prélèvement (canaux, chambre, dent concernée).

Certaines études ont montré que la composition microbienne est associée aux signes cliniques et aux symptômes tels que la douleur. Par exemple, les espèces *Treponema denticola* et *Enterococcus faecalis* semblent associées à la lésion inter radiculaire visible à la radio et à la douleur spontanée, alors que l'espèce *Porphyromonas gingivalis* est plutôt associée à la sensibilité à la percussion [9]. Selon les données de la littérature, il existe donc une grande diversité bactérienne retrouvée au sein de l'endodonte infecté mais les études s'accordent cependant sur la prédominance de bactéries anaérobies en présence d'une pulpe nécrosée [10][11][12][13][14].

Abcès parulique et recommandations de prise en charge :

Comme vu précédemment, les traitements locaux recommandés sont le traitement endodontique lorsque la dent est en stade 2 et l'avulsion en stade 3 ou lors d'une résorption pathologique.

En stade 2, la désinfection de l'endodonte, l'obturation des canaux puis la restauration pérenne de la dent est le traitement recommandé. La désinfection de l'endodonte est l'une des clefs du succès du

traitement de part l'élimination des microorganismes, la dissolution et le retrait des débris tissulaires [20]. Le traitement endodontique est cependant une technique assez complexe dû à la variabilité morphologique des canaux des dents temporaires. En effet, l'accès aux canaux peut s'avérer difficile ainsi que leur mise en forme, leur désinfection (présence de nombreux canaux accessoires) et la présence possible de début de résorption non visible à la radiographie.

Une étude rétrospective menée à la faculté de Clermont Ferrand de 2011 à 2013 montre qu'environ 30% des pulpectomies réalisées en stade 2 sont un échec et finissent en avulsion [21]. Ce taux d'échec coïncide d'ailleurs avec les résultats d'autres études menées dans différents pays [22][23][24][25].

Si le traitement local est bien admis qu'en est-il de la prescription d'antibiotique dans l'indication de l'abcès parulique ?

Il existe dans les recommandations de l'Afssaps de 2011 un consensus concernant les complications de la pathologie pulpaire et les lésions combinées endo-parodontales pour lesquels l'antibiothérapie n'est pas indiquée chez un patient sain. Concernant l'abcès parulique, rien n'est mentionné. Actuellement en France, il n'existe donc pas de consensus sur la prescription d'antibiotique en cas de parulie sauf si l'enfant est à risque d'endocardite infectieuse (avulsion nécessaire sous antibiothérapie). La prescription d'antibiotique semble limitée aux situations où il y a une preuve de l'expansion aux tissus mous et/ou de propagation systémique de l'infection (notamment adénopathies, fièvre, dysphagie, cellulite, trismus...). Ainsi en pratique, et selon les recommandations de l'AFSSAPS, l'utilisation de l'antibiothérapie pour une parulie, assimilée à un abcès localisé, ne devrait pas être indiquée.

Qu'en est-il alors des recommandations internationales ? Selon celles de L'American Academy of Pediatric Dentistry révisées en 2014, si un enfant présente des signes d'atteinte pulpaire le traitement de choix est le traitement local (traitement endodontique ou avulsion). Une fois encore, l'antibiothérapie n'est pas indiquée tant que l'infection est contenue dans le tissu pulpaire ou les tissus environnants immédiats. Pourtant, les antibiotiques sont très souvent prescrits en cas d'abcès parulique chez l'enfant par les chirurgiens-dentistes ou en urgence par les médecins généralistes ou les pédiatres [26][27][28].

En effet, les antibiotiques sont souvent prescrits dans cette indication afin de diminuer l'infection et la douleur. Ceci permet par la suite une meilleure coopération de l'enfant pendant le soin.

Sans antibiothérapie préalable, si la dent doit être avulsée, l'anesthésie aura des difficultés à être optimale à cause de l'acidité de l'environnement (infection/inflammation). Lors du traitement endodontique, où l'anesthésie n'est pas toujours nécessaire, une simple pose de digue ou les vibrations des instruments rotatifs peuvent aussi provoquer des douleurs, la dent étant sensible à la percussion.

La mise sous antibiotique permet donc de diminuer l'infection et ainsi de réaliser les soins dans de meilleures conditions pour l'enfant et le praticien. C'est d'ailleurs pour ces raisons qu'en odontologie pédiatrique au sein du service d'odontologie du CHU de Clermont-Ferrand, nous sommes amenés à prescrire dans certaines situations des antibiotiques en traitement d'urgence des abcès parulis. L'Amoxicilline et l'association amoxicilline/acide clavulanique sont les deux antibiotiques les plus couramment prescrits dans ce service.

Nous constatons dans notre pratique clinique que ces prescriptions ne sont pas toujours efficaces pour faire disparaître la parulie. Devant ce constat, nous avons voulu comparer l'efficacité de l'amoxicilline et l'association amoxicilline-acide clavulanique dans la pratique clinique quotidienne. Pour aller plus loin dans la réflexion, nous nous sommes interrogés sur le bénéfice même de cette prescription.

III. Etude clinique

1. Introduction

L'objectif de ce travail est d'observer l'effet de l'amoxicilline ou de l'amoxicilline/acide clavulanique dans le cadre d'un abcès parulique chez l'enfant. L'association amoxicilline/acide clavulanique est-elle plus efficace que l'amoxicilline seul ? Une antibiothérapie est-elle réellement justifiée ?

2. Matériel et méthode :

Cette étude a débuté en septembre 2015 et a duré 10 mois. Elle regroupe 25 enfants du service Odontologie du CHU de Clermont-Ferrand (N=23) et d'un cabinet dentaire libéral de ville

(N=2). Ils sont âgés de 2 à 11 ans et présentent un abcès parulique. Un questionnaire sur l'abcès (date d'apparition, première infection ou récurrence, antalgique pris ...) et ses retentissements (douleur, impact sur la qualité de vie) est complété par les parents et l'enfant (si possibilité) [annexe 1]. L'investigateur pratique un examen clinique afin d'évaluer les caractéristiques de la parulie (localisation, volume...). Selon l'âge de l'enfant, la douleur est estimée grâce à une échelle verbale numérique de 0 à 10 ou par hétéro-évaluation par les parents. Le Child-OIDP permet de mesurer le retentissement de la parulie sur la qualité de vie de l'enfant. Une radiographie rétro alvéolaire estime l'étendue de l'infection (image intra-radicaire, stade des racines, résorption pathologique) et nous permet de décider de la thérapeutique à entreprendre. Une photographie de la dent est aussi réalisée afin de comparer le volume de l'abcès à J0 et J7.

Un antibiotique est ensuite prescrit pendant 7 jours en fonction du poids de l'enfant afin de diminuer la symptomatologie et de pouvoir réaliser le soin nécessaire la semaine suivante. A la convenance du praticien encadrant, l'antibiotique prescrit est soit l'amoxicilline, soit l'association amoxicilline/acide clavulanique. Un antalgique (paracétamol) est aussi prescrit et est à prendre seulement en cas de douleur.

Une semaine plus tard, l'enfant est réexaminé et les caractéristiques de la parulie sont réévaluées à l'aide des mêmes moyens [annexe 2].

3. Résultats

Sur les 25 enfants participant à cette observation, 8 ne se sont pas présentés au rendez-vous de contrôle (32%). Ces perdus de vue sont tous des patients venus au service d'urgence et qui malgré un rendez-vous fixé à J7 ne se sont pas présentés pour la continuité des soins.

Cette étude ne comporte donc que 17 cas ayant pu être réévalués : 8 enfants ayant reçu le traitement par amoxicilline et 9 le traitement par amoxicilline/acide clavulanique. Elle regroupe 12 filles et 13 garçons âgés de 2 à 11 ans (moyenne d'âge 6,0). Notre étude comprend 3 incisives et 22 molaires (10 premières molaires et 12 deuxièmes molaires).

Lors de la consultation initiale sur 25 enfants, un antalgique a été pris dans les dernières 24 heures pour 14.

Dans le groupe ayant reçu le traitement par amoxicilline, 6 présentent une parulie « classique » et 2 de volume important. Pour 6 enfants, la parulie est la première sur cette dent et une récurrence pour

les 2 autres. 4 ne présentent pas d'antécédent de parulie et pour les 4 autres les parents rapportent une parulie antérieure avec prescription d'antibiotiques pour 3 d'entre eux.

On note à la radiographie une image inter radiculaire grande pour 3 d'entre eux, moyenne pour 2 et légère pour 3. On retrouve 1 dent temporaire en stade 2, 3 en stade 3 et 4 dents montrent une résorption pathologique. Lors de la consultation initiale 5 enfants se présentent avec des douleurs spontanées et 3 sans douleur.

Dans le groupe ayant reçu le traitement par amoxicilline/acide clavulanique, 3 présentent une parulie débutante, 2 classique et 4 importante. L'atteinte de la zone inter radiculaire (zone de radioclarité) est grande pour N= 6, de taille moyenne pour N=2 et absente pour N=1. Sur les 9 enfants, 1 seul présente une récurrence de l'abcès parulique sur la même dent. Cependant 5 ont des antécédents d'abcès paruliques, tous traités par une prescription d'antibiotiques associée à un traitement local. On retrouve dans ce groupe, 2 dents temporaires en stade 2, 6 en stade 3 et 1 présente une résorption pathologique. Concernant la douleur lors de la consultation, la douleur est spontanée pour 3 enfants, provoquée pour 3 et absente pour les 3 autres.

L'EN (échelle verbale numérique) lors de la consultation initiale est récapitulée dans le tableau suivant.

EN	0	1 à 5	>5	Total
Auto évaluation	9	5	5	19
Hétéro évaluation	0	5	1	6
Total	9	10	6	25

Tableau 2: Evaluation initiale de la douleur

Réévaluation de la douleur :

Concernant la douleur associée, nous notons qu'à la réévaluation du traitement par amoxicilline il n'y a plus de douleur dans 100% des cas. Sur 8 patients, 5 présentaient des douleurs spontanées qui ont disparu à J7, les 3 autres patients n'avaient pas de douleur lors de l'évaluation initiale. Nous remarquons donc une amélioration de la symptomatologie douloureuse en présence de ce traitement.

Patient	Avant traitement	Après traitement	Evolution de la douleur		
			Augmentée	Stable	Diminuée
1	absente	absente			
2	spontanée	absente			
3	spontanée	absente			
4	absente	absente			
5	absente	absente			
6	spontanée	absente			
7	spontanée	absente			
8	spontanée	absente			
Total			0	3	5

Tableau 3: Evaluation de la douleur avant/après traitement par Amoxicilline

Lors de la réévaluation du traitement par amoxicilline/acide clavulanique, environ 66% des enfants n'ont plus de douleur. Sur les 9 patients de ce groupe, 6 présentaient des douleurs spontanées ou provoquées par la mastication. A J7, cette douleur a disparu chez 4 d'entre eux. Chez 1 patient la douleur provoquée est restée constante et chez 1 autre patient la douleur provoquée est devenue spontanée. Même si ces résultats sont moins nets qu'avec le traitement par amoxicilline, il existe une amélioration de la symptomatologie douloureuse.

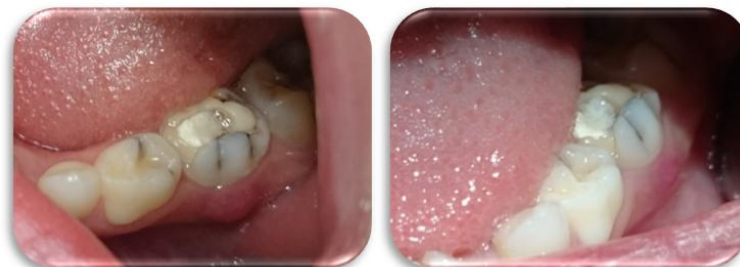Patient	Avant traitement	Après traitement	Evolution de la douleur		
			Augmentée	Stable	Diminuée
1	spontanée	absente			
2	spontanée	absente			
3	provoquée	provoquée			
4	spontanée	absente			
5	provoquée	spontanée			
6	absente	absente			
7	provoquée	absente			
8	absente	absente			
9	absente	absente			
Total			1	4	4

Tableau 4: Evaluation de la douleur avant/après traitement par amoxicilline/acide clavulanique

Une évolution positive est remarquée dans 100% des cas pour le traitement par Amoxicilline et dans 78% pour le traitement par Amoxicilline/Acide clavulanique. Sur les 17 patients dont l'abcès a pu être réévalué, une amélioration est constatée pour 15 cas (88%). Il n'existe donc pas de différence réelle d'efficacité entre les deux traitements.

Les deux traitements semblent donc avoir eu un effet positif sur la disparition de la douleur même si l'évolution de l'aspect clinique semble plus aléatoire.

Réévaluation clinique du volume de l'abcès :



Traitement par Amoxicilline : J0/J7

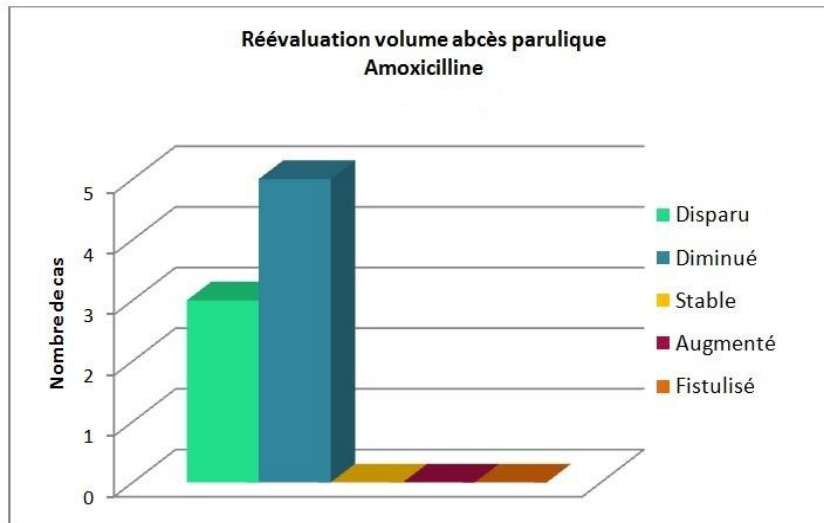


Figure 1: Réévaluation du volume de la parulie après traitement par Amoxicilline pendant 7 jours

Chez les 8 patients ayant reçu le traitement par amoxicilline on note pour 5 d'entre eux une diminution de volume de l'abcès parulique sans toutefois avoir disparu. Chez les 3 autres enfants, l'abcès parulique a disparu. L'étude ne rapporte aucun cas pour lequel le volume est resté stable ou a augmenté.

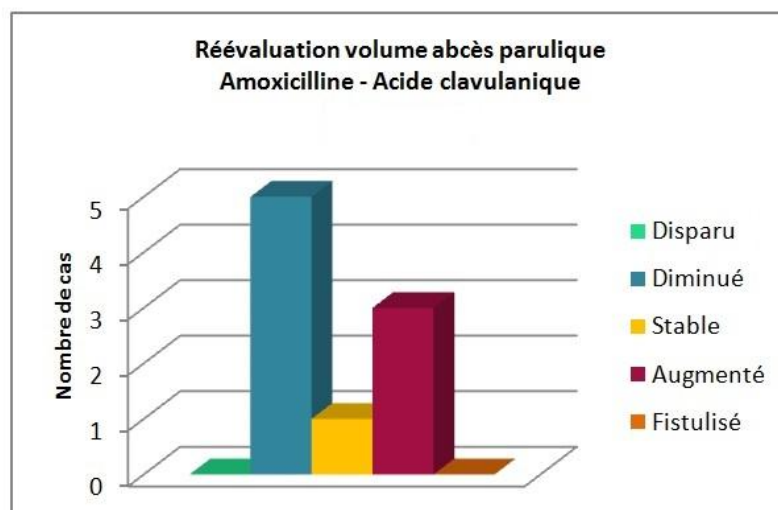
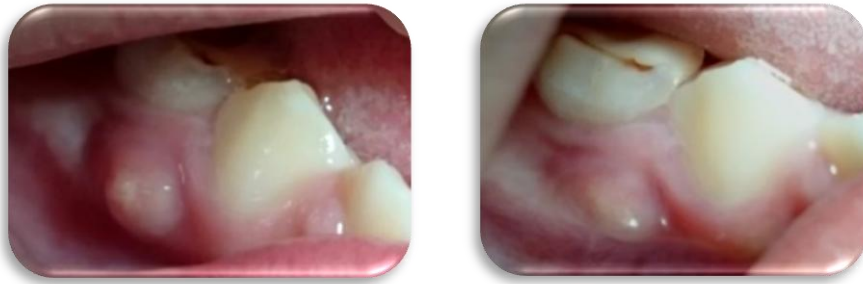

Figure 2: Réévaluation du volume de la parulie après traitement par Amoxicilline/Acide clavulanique pendant 7 jours

Chez les 9 patients ayant reçu le traitement par amoxicilline et acide clavulanique : 5 d'entre eux ont eu une diminution de volume de leur abcès parulique sans avoir totalement disparu, il est resté stable chez 1 enfant et a augmenté chez les 3 autres. Il n'existe aucun cas où l'abcès a complètement disparu.



Traitement par Amoxicilline/Acide clavulanique : J0/J7

Décision thérapeutique :

A J7, l'avulsion de la dent temporaire atteinte est de rigueur chez 12 enfants (8 dents en stade 3 et 4 ayant une résorption pathologique) et le traitement endodontique chez 3 enfants (dents au stade 2).

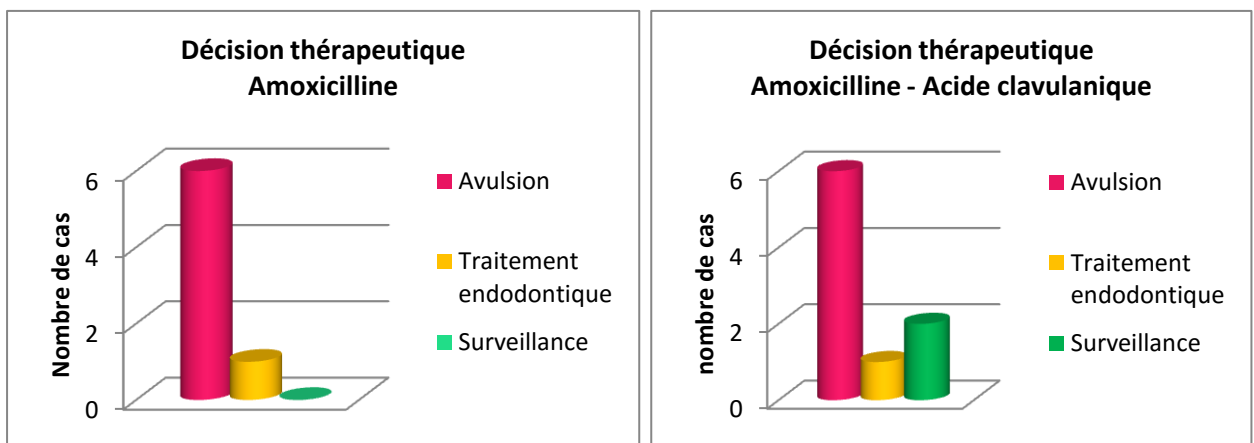


Figure 3: Décision thérapeutique à 7 jours

Les 2 enfants n'ayant pas pu recevoir de soins à J7 avaient tous deux reçus le traitement par amoxicilline/acide clavulanique. Pour l'un des deux la douleur et la parulie avaient augmenté, ne permettant pas une prise en charge adéquate. Nous avons donc choisi de prescrire une autre classe d'antibiotique de la famille des macrolides, la Josamycine. Une semaine après cette administration, une légère amélioration s'était produite mais elle était insuffisante pour pouvoir pratiquer une anesthésie efficace et une avulsion indolore. Au vue de l'impossibilité de réaliser l'avulsion en vigile, elle a été faite sous sédation consciente (MEOPA) quelques semaines plus tard. L'enfant a malheureusement ressenti des douleurs malgré une dose d'anesthésie importante. Pour le deuxième enfant, l'abcès parulique est apparu sur une dent présentant déjà une pulpotomie avec une résorption pathologique d'une des racines et une absence d'image inter-radiculaire à la radiographie. A la réévaluation, la dent était asymptomatique et l'abcès avait diminué. Cet enfant étant extrêmement jeune, nous avons préféré à l'avulsion, une surveillance de cette dent afin de préserver l'espace d'évolution de la dent permanente.

		Amoxicilline	Amoxicilline/Acide clavulanique
Age moyen		6,4	5,6
Sexe (H/F)		4/4	4/5
Douleur A J7	Spontanée	0	1
	Provoquée	0	1
	Absente	8	7
Prise antalgique dans la semaine		1	1
Tuméfaction A J7	Augmentée	0	3
	Stable	0	1
	Diminuée	5	5
	Absente	3	0
Stade	Stade 1	0	0
	Stade 2	1	2
	Stade 3	3	6
	Résorption pathologique	4	1

Tableau 5: Récapitulatif des résultats de l'étude

4. Discussion

Notre étude a été effectuée sur 25 enfants et comporte 8 perdus de vue. Le nombre de patients ayant pu être réévalué (N=17) est trop faible pour en tirer des conclusions sérieuses. Nous ne connaissons pas les raisons pour lesquelles les patients ne se sont pas présentés, la douleur a pu disparaître suite au traitement antibiotique ou au contraire la douleur, toujours présente, les a amenés à consulter un autre chirurgien-dentiste. Sur les 17 dents réévaluées 9 sont en stade 3 et 5 présentent une résorption pathologique d'une ou plusieurs racines. Les dents les plus touchées par l'abcès parulique sont des molaires en stade 3.

Concernant l'âge moyen, les deux groupes sont comparables puisque la moyenne d'âge pour le traitement par Amoxicilline est de 6,4 et de 5,6 pour l'autre traitement. La moyenne d'âge des perdus de vue est quant à elle de 4,4, ce qui regroupe donc des enfants en bas âge. Ceci pourrait d'ailleurs aussi expliquer leur absence au rendez vous de contrôle (réticence des parents face aux soins dentaires chez le jeune enfant). La proportion homme/femme est elle aussi comparable dans les deux groupes puisqu'elle est de 4/4 pour le traitement par amoxicilline et 4/5 pour le deuxième traitement.

Les données à remplir sur le questionnaire ne sont pas « normalisées » (volume de l'abcès, image radiologique) et sont donc dépendantes de l'examineur, cependant dans notre étude l'investigateur remplissant le questionnaire était toujours le même, ceci n'a donc pas créé de biais. Certaines données du questionnaire (récidives, antécédents d'abcès paruliques associés ou non à une antibiothérapie...) sont rapportées par les parents et peuvent donc être erronées.

La distribution des traitements n'a pas été faite de façon aléatoire (table de randomisation) mais selon la décision du chirurgien-dentiste référent. L'association amoxicilline-acide clavulanique, ayant un spectre d'action plus large, a donc sans doute été donné lors de parulies récidivantes, multiples, volumineuses, très douloureuses ou lorsque les parents ont rapporté l'inefficacité de l'amoxicilline pour un traitement antérieur. Ainsi les parulies traitées par amoxicilline/acide clavulanique étaient probablement plus agressives que celles traitées par amoxicilline seul. Une étude randomisée aurait donné des résultats plus fiables.

De plus, nous ne connaissons pas le degré d'observance des prescriptions (posologie, nombre de prise, durée du traitement...), même si les parents semblent avoir respecté les consignes de prescription.

Les dents les plus touchées par les abcès paruliques semblent être les dents postérieures puisque 88% des dents recensées dans notre étude sont des molaires (N=22). Il semble d'autant plus important d'avoir un traitement adapté (le plus conservateur possible) puisque ces dents sont celles restant le plus longtemps sur l'arcade.

Le traitement doit être adapté à la situation clinique et à l'enfant. Une temporisation par la prescription d'une antibiothérapie peut être faite chez un enfant jeune ou anxieux afin d'attendre la mise en confiance de l'enfant. Plusieurs séances de soins moins invasifs peuvent être réalisées avant afin de créer une relation de confiance avec l'enfant pour ne pas le traumatiser en commençant par un acte invasif tel que l'avulsion. La pédodontie demande du temps et ne peut passer que par la mise en confiance de l'enfant afin de réaliser le soin dans les meilleures conditions possibles. La douleur engendrée par la parulie est également un motif de temporisation par prescription d'antibiotique.

Douleur :

Sur les 25 patients présents à J0, un antalgique a été pris chez 14 d'entre eux dans les dernières 24 heures ce qui entraîne donc un biais dans l'évaluation initiale de la douleur. La douleur a été évaluée par questionnaire (échelle verbale numérique et échelle de qualité de vie ODP) par auto (N=19) ou hétéro évaluation (N=6) selon l'âge de l'enfant. La douleur est alors présente chez 76% des enfants.

L'antibiotique a été prescrit en association avec un antalgique (paracétamol adapté au poids de l'enfant). Sur les 17 enfants réévalués, seuls 2 enfants (1 pour chaque traitement) ont pris un antalgique dans la semaine (rapport des parents), les autres ayant seulement suivi la prescription antibiotique. Les antibiotiques ont donc eu un effet sur la douleur puisque la douleur a disparu à J7 pour N=15. Ils ont donc eu un rôle antalgique.

Naturellement, un drainage local muqueux ou dentaire accompagné d'une simple prescription d'antalgique aurait suffi à soulager l'enfant. Ce geste est bien souvent impossible à réaliser en phase

aigüe de parulie car il engendre une douleur importante. Ainsi, la prescription d'antibiotique est souvent nécessaire dans cette phase aigüe afin que l'enfant ne subisse pas un soin trop douloureux risquant de le rendre phobique.

La phase la plus douloureuse se situe lorsque le pus chemine de la zone de furcation à la gencive. Suite à la phase dite aigüe une simple prescription d'antalgique peut être suffisante en attendant la réalisation du soin voir la fistulisation. Cette dernière provoquerait une diminution de la pression et donc un soulagement. Le patient venant consulter à des stades différents de l'abcès et la douleur étant variable d'un individu à l'autre il n'existe pas une prise en charge commune car elle dépendra de la situation donnée.

Volume de l'abcès parulique :

Comme vu précédemment, nous pouvons donc dire que les deux traitements ont eu un effet positif sur la douleur. L'efficacité d'un point de vue clinique semble quant à elle plus aléatoire.

La réévaluation du volume de l'abcès a été faite en comparant la photographie de la parulie avant et après traitement antibiotique.

L'abcès a diminué de volume pour 10 enfants, tous traitements confondus. Le traitement par amoxicilline (N=8) semble avoir eu un effet bénéfique sur le volume de l'abcès puisqu'il a diminué pour N=5 et disparu pour N=3. Concernant les résultats du traitement par amoxicilline/acide clavulanique (N=9) il existe 1 cas pour lequel le volume est resté stable et 3 pour lesquels le volume a augmenté. Les résultats sont donc plus hétérogènes puisque pour 44% des cas le traitement n'a pas eu d'effet positif sur le volume de l'abcès. Concernant ces 4 cas, il existe seulement 1 cas pour lequel le soin n'a pu être réalisé. De plus, pour ce cas des douleurs persistaient et le volume de l'abcès avait augmenté, le traitement n'avait donc pas eu d'effet bénéfique.

Ce dernier traitement ayant un spectre d'action plus large par l'ajout d'acide clavulanique, il peut sembler surprenant que les résultats soient moins probants que pour l'amoxicilline seule.

Choix de l'antibiotique :

D'après les résultats de notre étude, nous pouvons dire que les prescriptions ont eu un effet positif puisque sur l'ensemble des patients réévalués, le soin n'a pas été réalisable seulement chez 1 patient (5,8%).

Mais, ces résultats nous amènent à nous interroger sur le choix de l'antibiotique à prescrire. L'association amoxicilline/acide clavulanique, pourtant utilisée de manière générale en deuxième intention [29] ne semble pas plus efficace que l'amoxicilline seule dans les résultats de notre étude. Il est donc important d'avoir une anamnèse médicale rigoureuse sur les antécédents du patient afin de choisir l'antibiotique le plus adapté. Par exemple, un antécédent d'inefficacité de l'amoxicilline et une parulie importante et douloureuse pourraient éventuellement justifier une prescription de l'association amoxicilline/acide clavulanique. Il n'est en effet pas justifié de prescrire systématiquement un antibiotique à spectre d'action trop large si l'abcès parulique et les antécédents du patient ne le justifient pas. Toute antibiothérapie doit donc être réfléchie et adaptée à la situation clinique. A cet effet, il pourrait être intéressant de créer un arbre décisionnel.

Antibiothérapie systématique ?

Chez l'enfant, la prescription systématique en cas d'abcès douloureux est fréquente puisque généralement le patient se présente en urgence et la prescription semble alors être un « gain de temps » pour réduire la symptomatologie rapidement [30]. Cette prescription systématique ne fait pas partie des bonnes pratiques cliniques comme vu précédemment. Les soins devraient donc être tentés sans prescription antérieure dans la mesure où le praticien prend en compte la douleur. Par exemple pour une parulie chronicisée, une dose d'anesthésie classique est en générale suffisante pour contrôler la douleur engendrée par l'avulsion. A l'inverse si la parulie est aiguë et sévère, l'anesthésie sera peu efficace et l'avulsion douloureuse. Dans ce cas il semble préférable de tenter de diminuer l'infection par une prescription préalable d'antibiotique.

Dans le cas où la dent est conservable, le traitement endodontique ne nécessite pas d'anesthésie et peut donc être pratiqué malgré la présence de la parulie, sauf si la dent est douloureuse lors de la mobilisation (pose de digue, vibrations). Ainsi, le choix de prescription de l'antibiotique en cas d'abcès parulique doit être mûrement réfléchi en termes de rapport bénéfice/risque.

Lorsque l'antibiotique est inefficace, il existe une réelle difficulté de prise en charge thérapeutique pour le soin local, surtout lors de l'avulsion. La douleur, l'inflammation et l'infection ne permettant pas une anesthésie correcte et donc un soin indolore. Le soin est alors très douloureux malgré des doses d'anesthésiques élevées. L'enfant risque alors de devenir anxieux, voir phobique des soins dentaires.

L'antibiothérapie ne peut cependant pas être prescrite systématiquement puisqu'il existe des risques de développement de résistances bactériennes. Etant prescripteurs de 11.3% des antibiotiques, les chirurgiens-dentistes ont aussi un rôle important à jouer dans la prévention de ces résistances [31]. Une prescription inadaptée, une sur-prescription ou encore une dose et/ou durée de prescription inadéquate peuvent entraîner la genèse de résistances [28]. Il est donc impératif d'utiliser les antibiotiques en cas de réelle nécessité et de respecter les doses prescrites ainsi que la durée du traitement. Différentes études ont examiné les habitudes de prescriptions en odontologie pédiatrique. De nombreuses prescriptions sont souvent réalisées sans réelles indications, comme dans le cas de pulpites [30][32]. En effet, l'étude de Sivaraman (2013) montre une prescription d'antibiotique pour 32% des pulpites irréversibles, pour 42% des nécroses pulpaire, pour 68% des abcès paruliques et pour 39% s'il est fistulisé. Les prescripteurs rapportent que les principaux déterminants les menant à utiliser des antibiotiques sont une tuméfaction faciale (88%), la douleur (15%), un manque de temps pour réaliser le soin (6%) et la demande/pression des patients ou de leurs parents pour les plus jeunes (4%) [28].

Les études traitant des résistances antibiotiques en odontologie pédiatrique sont peu nombreuses mais leurs conclusions convergent toutes vers une surprescription souvent associée à une mauvaise utilisation et donc un risque d'augmentation des résistances.

IV. Conclusion

Notre observation clinique menée sur 25 enfants montre une efficacité comparable de l'amoxicilline et de l'association amoxicilline-acide clavulanique sur la douleur. Cette étude nous permet aussi de noter que l'ajout d'un inhibiteur de bêta-lactamases, l'acide clavulanique dans notre cas, ne permet pas d'enrayer systématiquement l'infection. Afin d'avoir une étude plus pertinente il faudrait augmenter la taille de l'échantillon et établir une table de randomisation.

Les antibiotiques ont permis d'apporter un « confort » pour 88% des patients réévalués en attendant la réalisation du soin. Cependant lors de la réévaluation, l'évolution variable de l'aspect clinique de la parulie (disparu, diminué, ou inchangé) amène à s'interroger sur l'efficacité antibactérienne de l'antibiotique dans cette indication. L'antibiotique semble plutôt avoir eu un effet antalgique.

La prise d'antibiotique est efficace sur la douleur contribuant à expliquer la forte prescription aux urgences. Malheureusement et de façon encore moins légitime, cette prescription en urgence constitue un gain de temps pour les praticiens par rapport à la réalisation du soin. Le soin local devrait pourtant être tenté en première intention. Cependant, la douleur et le terrain inflammatoire rendent difficiles la réalisation du soin et notamment l'efficacité de l'anesthésie. La tentative de soin en première intention entraîne dans ces cas des douleurs pour l'enfant et donc un risque de coopération difficile pour les soins à venir. Nous nous retrouvons alors dans un cercle vicieux, si l'enfant n'est plus coopérant, l'antibiothérapie sera de rigueur pour soulager les futures infections. Il est donc important de savoir poser l'indication d'une antibiothérapie.

Les chirurgiens-dentistes doivent peser le bénéfice/risque de leur décision thérapeutique c'est-à-dire le bénéfice tiré de cette prescription (baisse de douleur et diminution de l'infection, même si elle n'est que partielle), par rapport au risque d'augmenter l'apparition de résistance à ces antibiotiques si la prescription ne semble pas nécessaire.

La molécule choisie doit aussi être adaptée à la situation clinique. L'utilisation systématique d'un antibiotique à spectre large n'est pas recommandée et toute prescription antibiotique doit avoir fait l'objet d'une réflexion du chirurgien-dentiste face à la situation clinique.

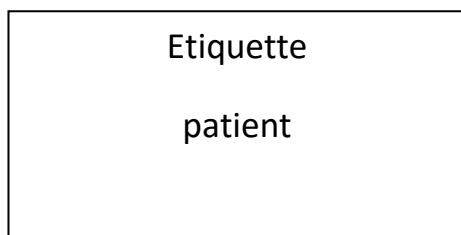
V. Annexes

Annexe 1 : Questionnaire initial

QUESTIONNAIRE ANTIBIOTHERAPIE D'UN ABCES PARULIQUE

Je réalise une étude afin d'évaluer l'efficacité des antibiotiques sur une parulie simple (**Amoxicilline/Amoxicilline + acide clavulanique**). A cet effet pourriez-vous remplir le questionnaire ci-joint et **me contacter** lorsqu'un enfant présente une parulie afin que je vous indique la molécule à prescrire (en fonction d'une table de randomisation).

Merci de redonner un rdv à l'enfant **1 semaine après** pour le suivi.



Nom(s) de ou des étudiant(s) ayant pris en charge l'enfant :

1) Anamnèse :

❖ Pathologies :

❖ Traitements :

❖ Allergies :

2) Examen clinique : PARULIE :

❖ Localisation (en regard de) :

❖ Depuis quand est-elle en bouche ?

< 1 semaine < 3 semaines 3 semaines et plus Ne sait pas

❖ Sévérité :

Parulie débutante Parulie « classique » Parulie importante

❖ Est-ce la première parulie à cet endroit ou une récurrence ?

Première parulie Récurrence

❖ Evaluation de la douleur :

○ Douleur :

Absente Spontanée Provoquée

○ Un antalgique a-t-il été pris ? Oui Non

- Molécule :

- Temps depuis la dernière prise :

○ EVA (à partir de 5-6 ans) (*sinon utiliser les jetons*) :

○ Questionnaire qualité de vie : Child-OIDP : Demander à l'enfant ou à défaut aux parents (me **préciser** qui a répondu) : _____

Pour chaque activité, si la réponse est non mettre le score sévérité =0. Si la réponse est oui, remplir la case en utilisant l'échelle ci-dessous.

Au cours des 6 derniers jours as-tu eu des difficultés pour... :

Activités de la vie de tous les jours	Sévérité
1. Manger (un repas, boire du chaud ou du froid)	
2. Parler clairement, facilement, nettement	
3. Nettoyer ta bouche (brosser tes dents, te rincer la bouche)	
4. Dormir, te détendre ou te reposer	
5. Etre toujours de bonne humeur, rester calme	
6. Sourire, rire et montrer tes dents librement	
7. Faire ton travail d'école (aller à l'école, suivre en classe, faire tes devoirs)	
8. Avoir de bonnes relations avec les autres enfants (avoir des copains, être invité chez tes amis)	

0 pas de difficulté	1 petite difficulté	2 difficulté moyenne	3 grande difficulté
---------------------	---------------------	----------------------	---------------------

3) Examen radio :

❖ Image intra-radulaire :

Absente Légère Moyenne Grande

❖ Etat des racines : Stade :

Stade 1 Stade 2 Stade 3 Résorption pathologique

4) Attitude thérapeutique :

Quel antibiotique avez-vous prescrit ? (Me contacter afin de connaître la molécule à prescrire*)

- Molécule :
- Poids de l'enfant:

5) Antécédents de l'enfant :

L'enfant a-t-il déjà eu une parulie ? Oui Non

Si **OUI** :

- Comment a-t-elle été traitée (molécule, posologie) ?
- Avait-elle disparu ?
- Le traitement avait-il été suivi jusqu'au bout (7jours) ?

6) Commentaires complémentaires

En vous remerciant par avance pour votre aide.

Questionnaire de SUIVI D'UNE PARULIE

LLORCA Pauline

Etiquette patient

Nom(s) de(s) étudiant(s) l'ayant pris en charge :

- ❖ Combien de jour y'a-t-il entre le début de la prise des antibiotiques (et non la date de la prescription) et cette consultation ? _____

1) Anamnèse : Evolution parulie :

- ❖ Le traitement antibiotique est il terminé ? Oui Non

- ❖ Si **OUI**, pour quelle raison ?
 - Fin de traitement Arrêt volontaire : (préciser au bout de combien de temps)

- ❖ Evaluation de la douleur :
 - Douleur :
 - Absente Spontanée Provoquée

 - Un antalgique a-t-il été pris ? Oui Non
 - Molécule :

- Temps depuis la dernière prise :

- EVA (à partir de 5-6 ans) (*sinon utiliser les jetons*) :
- Questionnaire qualité de vie: Demander à l'enfant ou à défaut aux parents (de préférence celui ayant répondu au questionnaire précédent). Me **préciser** qui a répondu) : _____

Pour chaque activité, si la réponse est non mettre le score sévérité =0. Si la réponse est oui, remplir la case en utilisant l'échelle ci-dessous. Au cours des 6 derniers jours as-tu eu des difficultés pour ... :

Activités de la vie de tous les jours	Sévérité
1. Manger (un repas, boire du chaud ou du froid)	
2. Parler clairement, facilement, nettement	
3. Nettoyer ta bouche (brosser tes dents, te rincer la bouche)	
4. Dormir, te détendre ou te reposer	
5. Etre toujours de bonne humeur, rester calme	
6. Sourire, rire et montrer tes dents librement	
7. Faire ton travail d'école (aller à l'école, suivre en classe, faire tes devoirs)	
8. Avoir de bonnes relations avec les autres enfants (avoir des copains, être invité chez tes amis)	

0 pas de difficulté	1 petite difficulté	2 difficulté moyenne	3 grande difficulté
---------------------	---------------------	----------------------	---------------------

2) Examen clinique :

❖ Volume de la parulie :

- Disparue
 Diminué
 Stable
 Augmenté
 Fistulisée

3) Examen radio :

❖ Etat des racines : Stade :

Stade 1

Stade 2

Stade 3

Résorption pathologique

4) Décision thérapeutique :

Pulpectomie

Avulsion

Prescription (à préciser)

Autre (à préciser)

5) Remarques complémentaires

En vous remerciant par avance pour votre aide.

VI. Références bibliographiques

- [1] Toyoshima Y, Fukushima H, Inoue J-I, Sasaki Y, Yamamoto K, Katao H: A bacteriological study of periapical pathosis on deciduous teeth. *Shoni Shikagaku Zasshi. Jpn J Pedod.* 26:449-58, 1988
- [2] Wrbas KT, Kielbassa AM, Hellwig E, Microscopic studies of accessory canals in primary molar furcations. *ASDC J Dent Child.* 1997 Mar-Apr;64(2):118-22.
- [3] Cordeiro MM, Rocha MJ. The effects of periradicular inflammation and infection on a primary tooth and permanent successor. *J Clin Pediatr Dent.* 2005 Spring;29(3):193-200.
- [4] Nemoto H, Nakano K, Masuda K, Wada K, Ardin AC, Nomura R, Ooshima T., Distribution of oral streptococci highly resistant to amoxicillin in dental plaque specimens from Japanese children and adolescents, *J Med Microbiol.* 2011 Dec;60(Pt 12):1853-9.
- [5] Nemoto H, Nomura R, Ooshima T, Nakano K., Distribution of amoxicillin-resistant oral streptococci in dental plaque specimens obtained from Japanese children and adolescents at risk for infective endocarditis, *J Cardiol.* 2013 Nov;62(5):296-300.
- [6] Chalmers NI, Oh K, Hughes CV, Pradhan N, Kanasi E, Ehrlich Y, Dewhirst FE, Tanner AC. Pulp and plaque microbiotas of children with severe early childhood caries. *J Oral Microbiol.* 2015 Feb 3;7:25951.
- [7] D. Ready, H. Lancaster, F. Qureshi, R. Bedi, P. Mullany, M. Wilson,. Effect of Amoxicillin Use on Oral Microbiota in Young Children, *Antimicrob Agents Chemother.* 2004 Aug;48(8):2883-7.
- [8] Lancaster H, Ready D, Mullany P, Spratt D, Bedi R, Wilson M, Prevalence and identification of tetracycline-resistant oral bacteria in children not receiving antibiotic therapy. *FEMS Microbiol Lett.* 2003 Nov 7;228(1):99-104.
- [9] Cogulu D, Uzel A, Oncag O, Eronat C, PCR based identification of selected pathogens associated with endodontic infections in deciduous and permanent teeth. *Oral Surg Oral Med Oral Pathol Oral Radiol Endod.* 2008 Sep;106(3):443-9.

- [10] Triches TC, de Figueiredo LC, Feres M, de Freitas SF, Zimmermann GS, Cordeiro MM. Microbial profile of root canals of primary teeth with pulp necrosis and periradicular lesion.. J Dent Child. 2014 Jan-Apr;81(1):14-9.
- [11] Da Silva LA, Nelson-Filho P, Faria G, de Souza-Gugelmin MC, Ito IY. Bacterial profile in primary teeth with necrotic pulp and periapical lesions.. Braz Dent J. 2006;17(2):144-8.
- [12] Ruvierre DB, Leonardo MR, da Silva LA, Ito IY, Nelson-Filho P., Assessment of the microbiota in root canals of human primary teeth by checkerboard DNA-DNA hybridization. J Dent Child (Chic). 2007 May-Aug;74(2):118-23.
- [13] Pazelli LC, Freitas AC, Ito IY, Souza-Gugelmin MC, Medeiros AS, Nelson-Filho P. Prevalence of microorganisms in root canals of human deciduous teeth with necrotic pulp and chronic periapical lesions.. Pesqui Odontol Bras. 2003 Oct-Dec;17(4):367-71.
- [14] Ledezma-Rasillo G, Flores-Reyes H, Gonzalez-Amaro AM, Garrocho-Rangel A, Ruiz-Rodriguez Mdel S, Pozos-Guillen AJ. Identification of cultivable microorganisms from primary teeth with necrotic pulps.. J Clin Pediatr Dent. 2010 Summer;34(4):329-33.
- [15] Topcuoglu N, Bozdoğan E, Kulekci G, Presence of oral bacterial species in primary endodontic infections of primary teeth, J Clin Pediatr Dent. 2013 Winter;38(2):155-60.
- [16] Gomes GB, Sarkis-Onofre R, Bonow ML, Etges A, Jacinto RC, An investigation of the presence of specific anaerobic species in necrotic primary teeth., Braz Oral Res. 2013 Mar-Apr;27(2):149-55.
- [17] Tavares WLF, Neves de Brito LC, Teles RP, et al. Microbiota of deciduous endodontic infections analysed by MDA and checkerboard DNA-DNA hybridization. Int Endod J 2011;44:225–235.
- [18] Fabris AS, Nakano V, Avila-Campos MJ, Bacteriological analysis of necrotic pulp and fistulae in primary teeth, J Appl Oral Sci. 2014 Apr;22(2):118-24.

- [19] Loyola-Rodriguez JP, Garcia-Cortes JO, Martinez-Martinez RE, Patiño-Marin N, Martinez-Castañon GA, Zavala-Alonso NV, Amano A., Molecular identification and antibiotic resistant bacteria isolated from primary dentition infections. *Aust Dent J.* 2014 Dec;59(4):497-503.
- [20] Chen XX , Lin BC , Zhong J , Ge LH., Degradation evaluation and success of pulpectomy with a modified primary root canal filling in primary molars, *Beijing Da Xue Xue Bao* 2015 Jun;47(3):529-35
- [21] Gourlay G., Besse H., Evaluation clinique et radiologique des pulpotomies et pulpectomies en denture temporaire réalisées par des étudiants au CSD de Clermont-Ferrand, Université de Clermont I., thèse d'exercice, 2013.
- [22] Tannure PN, Barcelos R, Portela MB, Gleiser R, Primo LG., Histopathologic and SEM analysis of primary teeth with pulpectomy failure. *Oral Surg Oral Med Oral Pathol Oral Radiol Endod.* 2009 Jul;108(1):e29-33.
- [23] Tannure PN, Azevedo CP, Barcelos R, Gleiser R, Primo LG. , Long-term outcomes of primary tooth pulpectomy with and without smear layer removal: a randomized split-mouth clinical trial. *Pediatr Dent.* 2011 Jul-Aug;33(4):316-20.
- [24] Barr ES, Flatiz CM, Hicks MJ. A retrospective radiographic evaluation of primary molar pulpectomies. *Pediatr Dent* 1991;13:4-9.
- [25] DEMARS-FREMAULT C. et PILIPILI MUHIMA C. - Thérapeutiques dentino-pulpaire des dents temporaires. Editions techniques - Encycl. Méd. Chir. (Paris-France), Odontologie, 23410 G10, 1991 9p.
- [26] Konde S, Jairam LS, Peethambar P, Noojady SR, Kumar NC. Antibiotic overusage and resistance: A cross-sectional survey among pediatric dentists., *J Indian Soc Pedod Prev Dent.* 2016 Apr-Jun;34(2):145-51.
- [27] Cherry WR, Lee JY, Shugars DA, White RP Jr, Vann WF Jr.. Antibiotic use for treating dental infections in children: a survey of dentists' prescribing practices. *J Am Dent Assoc.* 2012 Jan;143(1):31-8.

- [28] Sivaraman SS, Hassan M, Pearson. A national survey of pediatric dentists on antibiotic use in children. *JM.Pediatr Dent.* 2013;35(7):546-9.
- [29] AFSSAPS: Prescription des antibiotiques en pratique buccodentaire, recommandations juillet 2011. Disponible sur : <http://ansm.sante.fr/Dossiers/Antibiotiques/Odonto-Stomatologie/>
- [30] Dailey Y M, Martin M V. Are antibiotics being used appropriately for emergency dental treatment? *Br Dent J* 2001; 191: 391–393. 12
- [31] Patrick D, Marra F, George D, Chong M, O'Keefe J, Blondel-Hill E. What Accounts for a Large Increase in Antibiotic Prescribing by Dentists? *Open Forum Infect Dis.* 2015 Dec 9;2(Suppl 1):156
- [32] Palmer N A, Pealing R, Ireland R S, Martin M V. A study of therapeutic antibiotic prescribing in National Health Service general dental practice in England. *Br Dent J* 2000; 188: 554–558

N°

**LLORCA Pauline - « ABCES PARULIQUE :
ETUDE CLINIQUE DE L'EFFICACITE DES ANTIBIOTIQUES »
36F, 8 ill., 3 graph., 5 tabl., 30cm. -(Thèse: Chir. Dent., Clermont-ferrand I ; 2016) - N°**

RESUME :

Le but de cette étude clinique est d'évaluer l'efficacité des prescriptions antibiotiques (Amoxicilline et Amoxicilline/acide clavulanique) sur un abcès parulique chez l'enfant et de réfléchir à la nécessité même de prescription dans cette indication. L'étude a été menée sur 25 enfants se présentant avec une parulie au service odontologie du CHU de Clermont-Ferrand et dans un cabinet de ville sur une période de 10 mois à compter de septembre 2015. Un questionnaire initial a été posé ainsi qu'un questionnaire de suivi à J7 afin d'évaluer l'évolution de la symptomatologie et l'efficacité clinique de l'antibiothérapie.

RUBRIQUE DE CLASSEMENT : Odontologie pédiatrique

MOTS CLES : antibiotique, amoxicilline, acide clavulanique, dent temporaire, abcès parulique

MOTS CLES ANGLAIS: antibiotic, amoxicillin, clavulanic acid, deciduous teeth, necrotic pulp

JURY :

Président : Monsieur Radhouane DALLEL, Professeur des Universités
Assesseurs: Monsieur Hervé BESSE , Maître de Conférences des Universités
Madame Christelle GREMEAU , Maître de Conférences des Universités
Monsieur Anthony FOURNIER, Assistant Hospitalo-Universitaire

ADRESSE DE L'AUTEUR :

**LLORCA Pauline
3 impasse de la petite montée
21490 BRETIGNY**