



HAL
open science

Prévention des erreurs dans la réalisation d'une prothèse amovible complète : complément au SYLLABUS de PAC

Solène Riou-Chapeau

► To cite this version:

Solène Riou-Chapeau. Prévention des erreurs dans la réalisation d'une prothèse amovible complète : complément au SYLLABUS de PAC. Médecine humaine et pathologie. 2020. dumas-03065272

HAL Id: dumas-03065272

<https://dumas.ccsd.cnrs.fr/dumas-03065272>

Submitted on 14 Dec 2020

HAL is a multi-disciplinary open access archive for the deposit and dissemination of scientific research documents, whether they are published or not. The documents may come from teaching and research institutions in France or abroad, or from public or private research centers.

L'archive ouverte pluridisciplinaire **HAL**, est destinée au dépôt et à la diffusion de documents scientifiques de niveau recherche, publiés ou non, émanant des établissements d'enseignement et de recherche français ou étrangers, des laboratoires publics ou privés.

Prévention des erreurs dans la réalisation
d'une Prothèse Amovible Complète :
Complément au SYLLABUS de PAC

Année 2020

Thèse n°42-57-20-19

THÈSE

Présentée et publiquement soutenue devant
la Faculté de Chirurgie Dentaire de Nice
Le 10 Septembre 2020 Par

Madame Solène RIOU-CHAPEAU

Né(e) le 19/12/1994
Pour obtenir le grade de :

DOCTEUR EN CHIRURGIE DENTAIRE (Diplôme d'État)

Examineurs :

Madame le Professeur
Madame le Professeur
Madame le Docteur
Madame le Docteur

LUPI Laurence
BERTRAND Marie-France
POUYSSÉGUR-ROUGIER Valérie
ORLANDUCCI Marie-Hélène

Président du jury
Assesseur
Directrice
Assesseur

CORPS ENSEIGNANT

56^{ème} section : DEVELOPPEMENT, CROISSANCE ET PREVENTION

Sous-section 01 : ODONTOLOGIE PEDIATRIQUE ET ORTHOPEDIE DENTO-FACIALE

Professeur des Universités : Mme MANIERE-EZVAN Armelle
Professeur des Universités : Mme MULLER-BOLLA Michèle
Maître de Conférences des Universités : Mme JOSEPH Clara
Maître de Conférences des Universités Associé : Mme OUEISS Arlette
Assistant Hospitalier Universitaire : Mme AIEM TORT-ALVAREZ Elody
Assistant Hospitalier Universitaire : Mr CAMIA Julien
Assistant Hospitalier Universitaire : Mme MASUCCI Caterina

Sous-section 02 : PREVENTION, EPIDEMIOLOGIE, ECONOMIE DE LA SANTE, ODONTOLOGIE LEGALE

Professeur des Universités : Mme LUPI Laurence
Maître de Conférences des Universités Associé : Mme BORSA Leslie
Assistant Hospitalier Universitaire : Mme FRENDO Marie
Assistant Hospitalier Universitaire : Mme MERIGO Elisabetta

57^{ème} section : CHIRURGIE ORALE ; PARODONTOLOGIE ; BIOLOGIE ORALE

Sous-section 01 : CHIRURGIE ORALE ; PARODONTOLOGIE ; BIOLOGIE ORALE

Professeur des Universités : Mme PRECHEUR-SABLAYROLLES Isabelle
Maître de Conférences des Universités : Mr BENHAMOU Yordan
Maître de Conférences des Universités : Mr COCHAIS Patrice
Maître de Conférences des Universités : Mme DRIDI Sophie Myriam
Maître de Conférences des Universités : Mme RAYBAUD Hélène
Maître de Conférences des Universités : Mme VINCENT-BUGNAS Séverine
Maître de Conférences des Universités : Mme VOHA Christine
Assistant Hospitalier Universitaire : Mr BORIE Gwenaël
Assistant Hospitalier Universitaire : Mr CHARBIT Mathieu
Assistant Hospitalier Universitaire : Mme FISTES Elene-Maria

58^{ème} section : REHABILITATION ORALE

Sous-section 01 : DENTISTERIE RESTAURATRICE, ENDODONTIE, PROTHESES, FONCTION-DYSFONCTION, IMAGERIE, BIOMATERIAUX

Professeur des Universités : Mme BERTRAND Marie-France
Professeur des Universités : Mr BOLLA Marc
Professeur des Universités : Mme BRULAT-BOUCHARD Nathalie
Professeur des Universités : Mme LASSAUZAY Claire
Professeur des Universités : Mr MAHLER Patrick
Professeur des Universités : Mr MEDIONI Etienne
Professeur des Universités Emérite : Mr ROCCA Jean-Paul
Maître de Conférences des Universités : Mr ALLARD Yves
Maître de Conférences des Universités : Mr CEINOS Romain
Maître de Conférences des Universités : Mme EHRMANN Elodie
Maître de Conférences des Universités : Mr LAPLANCHE Olivier
Maître de Conférences des Universités : Mr LEFORESTIER Eric
Maître de Conférences des Universités : Mme POUYSSEGUR-ROUGIER Valérie
Assistant Hospitalier Universitaire : Mme ABID Sarah
Assistant Hospitalier Universitaire : Mme AZAN Cindy
Assistant Hospitalier Universitaire : Mme BECQUART Mathilde
Assistant Hospitalier Universitaire : Mme DEMARTY Laure
Assistant Hospitalier Universitaire : Mme GROSSI Vanina
Assistant Hospitalier Universitaire : Mr LAMBERT Gary
Assistant Hospitalier Universitaire : Mr LONJON Jean-Baptiste
Assistant Hospitalier Universitaire : Mr PARNOT Maximilien

Table des matières

Introduction

I- Chronologie de la confection d'une prothèse amovible complète

II- Notion d'hygiène et d'ergonomie

III- 1ere consultation

III.1.1. Entretien : Anamnèse et motif de consultation

III.1.2. Examen clinique et éléments anatomiques remarquables

III.1.3. Examens complémentaires : Etude et empreinte des prothèses existantes, examen radiographique

III.2. Erreurs

III.3. Prévention

IV- Empreinte primaire

IV.1. Objectifs

IV.2. Erreurs

IV.3. Prévention

IV.4. Empreinte numérique : Données actuelles

V- Empreinte secondaire

V.1. Objectifs

V.2. Erreurs

V.3. Prévention

V.4. Empreinte numérique : Données actuelles

VI- Enregistrement des relations inter-maxillaires

VI.1. Objectifs

VI.2. Erreurs

VI.3. Prévention

VI.4. A l'heure du numérique, articulateur numérique

VII- Essaiage/ Montage des dents

VII.1. Objectifs

VII.2. Erreurs

VII.2.1. Lors de l'essaiage esthétique

VII.2.2. Lors de l'essaiage fonctionnel

VII.3. Prévention

VII.3.1. Essaiage esthétique

VII.3.2. Essaiage fonctionnel

VII. 4. Numérique

VIII- Pose de la prothèse

VIII.1. Objectifs

VIII.2. Erreurs

VIII.3. Prévention

IX- Suivi et doléances du patient

IX. 1. Objectifs

IX. 2. Erreurs

IX. 3. Prévention

X- Cas particuliers

X.1. La prothèse amovible complète immédiate

X.2. Cas de promandibulie

X.3. Cas de résorption importante

Conclusion

Annexe

Bibliographie et iconographie

Liste des figures, tableaux et annexe :

Figure 1: Book PAC	10
Figure 2: Chronologie des étapes prothétiques d'une PAC - Syllabus PAC	11
Figure 3: Photographies opposants la propreté d'éléments retrouvés tout au long de la conception de la PAC.....	12
Figure 4: PAC Phases de deuil selon Elisabeth Kubler Ross.....	14
Figure 5: Analyse des modèles en plâtre des PAC existantes	15
Figure 6: Schéma des indices biologiques maxillaires - Syllabus PAC	17
Figure 7 : Schéma des indices biologiques mandibulaires - Syllabus PAC.....	18
Figure 8 : Crête flottante au maxillaire	19
Figure 9 : Tori mandibulaires importants	19
Figure 10 : Ep primaire à l'alginate incorrecte - Book PAC.....	21
Figure 11 : Critères de qualité de l'Ep primaire - Syllabus PAC	22
Figure 12 : Enregistrement du pré -RMM à l'aide du Centric Tray®	23
Figure 13 : PEI incorrect – Book PAC	24
Figure 14 : Erreurs dans la réalisation de la base résine - Book PAC	24
Figure 15 : PEI avec bourrelets de préhension non conformes – Book PAC	25
Figure 16: Ep périphérique et Ep centrale non conformes aux critères de réussite d'Ep secondaire ..	25
Figure 17 : Ep secondaires non exploitables - Book PAC.....	26
Figure 18 : Ep secondaire compressive	26
Figure 19 : Critères de qualité du PEI - Syllabus PAC.....	27
Figure 20 : Photographies du contrôle de l'insertion sans interférence des PEI	27
Figure 21 : Joint périphérique à la pâte de Kerr® et Ep centrale au Permlastic® exploitables	28
Figure 22 : Critères de qualité de l'Ep secondaire	28
Figure 23 : PEI usinés, empreintes secondaires classiques	29
Figure 24 : Base résine mandibulaire et maquette d'occlusion maxillaire incorrectes – Book PAC.....	31
Figure 25 : Chevron inexploitable – Book PAC	32
Figure 26 : Montage sur ASA des modèles de travail, RIM erronées - Book PAC	32
Figure 27 : Critères de qualité des maquettes d'occlusion - Syllabus PAC.....	33
Figure 28 : Profils de l'étage inférieur avant et après insertion des maquettes d'occlusion	34
Figure 29 : Tracés des repères et montage sur ASA à l'aide de la technique des chevrons - Syllabus PAC	34
Figure 30 : Enregistrement du RMM avec point d'appui central	35
Figure 31 : Sourire asymétrique causé par une dysharmonie de la ligne des collets ou de la lèvre	36
Figure 32 : Couleur de la gencive monochrome, sourire artificiel/ Gencive trop épaisse	37
Figure 33 : Animation mimant un encombrement incisif naturel.....	39
Figure 34 : Chevauchement de l'incisive latérale maxillaire	39
Figure 35 : Schéma des paramètres esthétiques en PAC.....	40
Figure 36 : Numérisation du modèle de travail.....	42
Figure 37 : Articulateur virtuel	42
Figure 38 : Gabarits monoblocs usinés.....	43
Figure 39 : Prothèses finales usinées	43
Figure 40 : Equilibration occlusale.....	45
Figure 41 : Articulé de Tench et remontage sur ASA	46
Figure 42 : Ulcération et hyperplasie de la muqueuse causées par une surextension.....	48
Figure 43 : Stomatite prothétique.....	48
Figure 44 : Montage sur ASA des modèles d'étude	52

Figure 45 : Pose d'une PAC immédiate avec des dents antagonistes	53
Figure 46 : Modèles sur ASA, cas de promandibulie	54
Figure 47 : Modèles sur ASA, cas de rétromandibulie	55
Tableau 1: Indices biologiques au maxillaire.....	16
Tableau 2: Indices biologique à la mandibule	17
Annexe : Synthèse des chartes Erreurs/ Prévention : Complément du syllabus de PAC	63

Remerciements aux membres du jury :

**A Madame le Professeur LUPI Laurence,
Doyenne de la faculté et Docteur en Chirurgie Dentaire
Docteur de l'université de Nice Sophia-Antipolis
Professeur des universités, Praticien hospitalier
Responsable de la sous-section Prévention, Epidémiologie, Economie de la Santé,
Odontologie Légale.**

Chère Pr LUPI, je vous suis très reconnaissante d'avoir accepté la présidence de ce jury de thèse. C'est pour moi un honneur de terminer mes études avec vous qui avez également participé à mes débuts à la faculté. Votre gentillesse, votre bonne humeur communicative et votre implication auprès des étudiants ont égayé mes années d'étude. Permettez-moi de vous faire part de ma gratitude et de ma très haute considération.

**A Madame le Professeur Bertrand Marie-France,
Docteur en Chirurgie Dentaire
Docteur de l'université de Nice Sophia-Antipolis
Professeur des universités, Praticien hospitalier
Responsable de la sous-section Odontologie Conservatrice – Endodontie
Vice-doyenne chargée de la pédagogie**

Chère Pr Bertrand, merci d'avoir accepté de siéger dans ce jury. Je vous remercie d'avoir été impliquée, à l'écoute et toujours de bons conseils lors de mes études. Travailler en clinique avec vous a également été très enrichissant pour moi, vous m'avez transmis de votre savoir avec beaucoup de bienveillance et je vous en suis très reconnaissante. Je vous prie de bien vouloir trouver ici le témoignage de ma gratitude et de ma sincère considération.

**A Madame le Docteur Pouyssegur-Rougier Valérie,
Docteur en Chirurgie Dentaire
Docteur de l'université de Nice Sophia-Antipolis
Maître de Conférences des universités, Praticien hospitalier
Sous-section Dentisterie restauratrice, Endodontie, Prothèses, Fonction-Dysfonction,
Imagerie, Biomatériaux**

Chère Dr Pouyssegur-Rougier, je tiens tout d'abord à vous remercier de faire partie de mon jury mais surtout d'avoir dirigé ma thèse, sans vous rien n'aurait été possible. Vous avez été un vrai guide pour achever mes études dans la sérénité et la bonne humeur et pour cela je vous en serai éternellement reconnaissante. Je rends hommage également à vos qualités d'enseignante et de praticienne. Vous resterez pour moi une référence dans votre spécialité. Vous avez énormément apporté à mon apprentissage, à ma future vie professionnelle mais aussi à ma personne. Veuillez trouver le témoignage de ma gratitude et de mon profond respect.

**A Madame le Docteur Orlanducci Marie-Hélène,
Docteur en Chirurgie Dentaire
Docteur de l'université de Nice Sophia-Antipolis, Praticien hospitalier
Sous-section Dentisterie restauratrice, Endodontie, Prothèses, Fonction-Dysfonction,
Imagerie, Biomatériaux**

Chère Dr Orlanducci, merci de me faire l'honneur de siéger dans ce jury. J'ai eu la chance d'être votre aide opératoire lors de ma dernière année hospitalière. Vous assister a été un véritable bonheur pour moi. Votre empathie envers les patients, votre professionnalisme et votre bonne humeur font de vous un praticien d'exception. Je vous remercie du fond du cœur pour ces moments de partage et tout ce que vous m'avez transmis. Veuillez recevoir tout mon respect et ma gratitude.

Introduction

La Prothèse Amovible complète ou PAC est le moyen de réhabilitation de l'édentement total le plus commun et le plus fréquent dans une population vieillissante où le papy boom et la précarité sont sans cesse croissants en 2020. A contrario de la prothèse « implantaire », elle est financièrement accessible et donc présente quotidiennement dans la pratique clinique du chirurgien-dentiste.

L'objectif premier est de restaurer l'esthétique et les fonctions oro-faciales afin que le patient retrouve son intégrité physique face à la mutilation qu'impose la disparition de toutes les dents. En effet, le patient présente une pathologie bucco-dentaire extrême [1] et « souffre d'un réel handicap physique, mais également psychologique et social » [2/3]. Il convient donc de respecter des critères de réussite tout du long de la conception de la prothèse, afin d'appréhender au mieux la complexité de cette réhabilitation. Les limites fonctionnelles de la PAC sont connues de tous praticiens, il ne faut pas perdre de vue qu'elle sert « plus à vivre qu'à manger ». [3] Il faut donc axer la thérapeutique sur la réparation « esthétique » pour réengager le patient dans divers projets de vie et notamment le projet prothétique.

Sa réalisation passe par de nombreuses étapes cliniques et laboratoires interdépendantes qui se succèdent et laissent possibles de multiples sources d'erreurs. Une inexactitude initiale se retrouvera obligatoirement à la fin et ses corrections, à posteriori, restent compliquées à mettre en place. Elles engendrent des imprécisions qui impacteront indéniablement le résultat fonctionnel et esthétique, conduisant au remontage des dents ou à la réfection complète de la prothèse.

La rigueur et l'expérience du praticien influencent le succès prothétique. Néanmoins, il ne peut y avoir d'intégration organique, ni d'adaptation possible à une prothèse amovible si son intégration psychique n'existe pas, selon Lejoyeux [4] et tous ses disciples (que sont tous les praticiens qui se sont essayés à la PAC !). L'accompagnement psychologique fondé sur le dialogue et les explications du praticien est donc indispensable à l'acceptation de la PAC. Par ailleurs, la collaboration optimale avec le prothésiste est essentielle à la qualité finale du travail.

Dans le cadre de l'enseignement du traitement des édentations totales et de la réalisation de PAC à la faculté de Nice, les étudiants disposent d'un syllabus pédagogique décrivant chaque étape prothétique sous la forme d'une charte systématisée. C'est lors des TP que les étudiants sont confrontés pour la première fois aux difficultés de réalisation de la PAC. Ils sont amenés à auto-évaluer leurs propres réalisations, selon les critères de réussite proposés dans le syllabus puis réalisent un « Book de PAC » iconographié de l'ensemble des travaux personnels au cours des TP en énumérant leurs propres difficultés et erreurs.

Ainsi, à la suite de l'étude des « Books de PAC étudiants » sur 3 ans (2016 – 2019), nous nous proposons de faire le syllabus « des risques de difficultés et d'erreurs à éviter ». En d'autres termes, le **syllabus inversé et complémentaire** du support de référence actuel de PAC. Pour cela, nous avons extrait les données les plus pertinentes puis nous avons construit le pendant du syllabus actuel, de manière à identifier les erreurs, leurs causes et comment les prévenir pour réaliser la prothèse dans les meilleures conditions.

En parallèle des dogmes conventionnels, la prothèse dentaire a fait d'importants progrès grâce aux nouvelles technologies, incarnées notamment par la CFAO, incitant à réactualiser les protocoles de soins. [5] Leurs promesses : rapidité, coût, fiabilité, confort du patient ... Mais quelles sont leurs limites ? Pouvons-nous nous affranchir des techniques conventionnelles ? [6] Nous pouvons aussi nous demander si ces avancées peuvent pallier les erreurs auxquelles le praticien est confronté ?

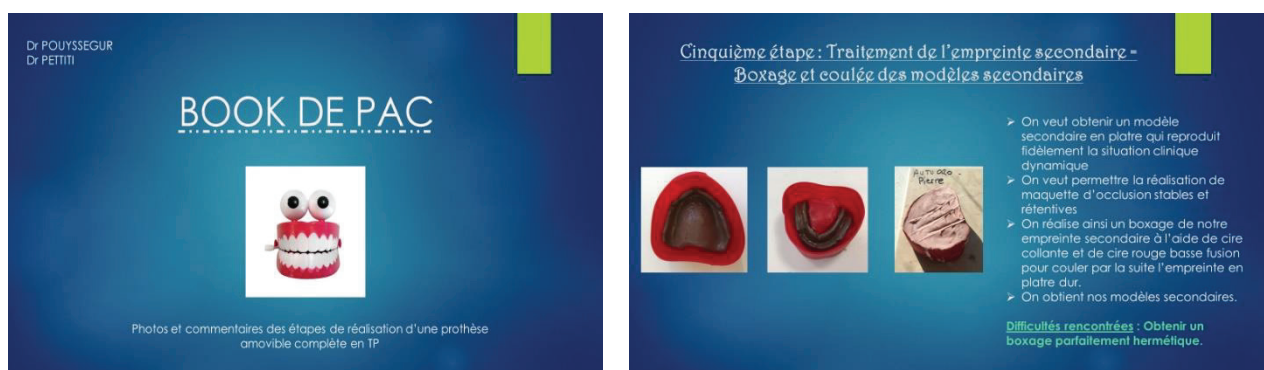

Figure 1: Book PAC

I- Chronologie de la confection d'une prothèse amovible complète [7]

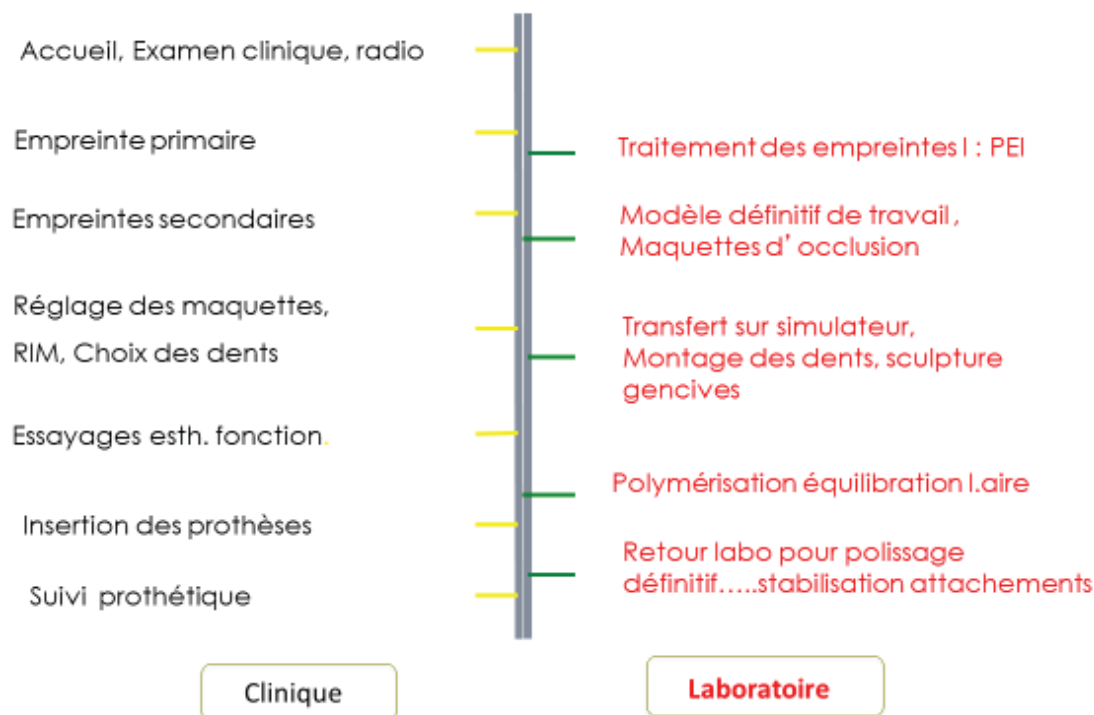


Figure 2: Chronologie des étapes prothétiques d'une PAC - Syllabus PAC

La chronologie des étapes de réalisation d'une prothèse amovible conventionnelle est présentée en début du SYLLABUS de PAC et fait office de sommaire.

Chacune des étapes est structurée de façon identique, présentant, successivement son objectif, son instrumentation, ses matériaux, et son protocole opératoire ou laboratoire. Lui sont adjoints les critères qualitatifs de réalisation de l'étape en cours.

II- Notion d'hygiène et d'ergonomie

L'hygiène est un impératif médical. L'ensemble des matériaux et matériels insérés en bouche doit, au préalable être propre, désinfecté voire stérilisé. [7] Les nombreuses étapes cliniques et laboratoires impliquent l'utilisation de nombreux matériaux : Matériaux d'empreinte, plâtre, résine, cire... Leur manipulation engendre des particules qu'il faut éliminer afin d'éviter l'inhalation ou l'absorption ainsi que des erreurs de confection de la prothèse.

Par exemple, l'interposition de cire dans l'intrados d'une base, avec la muqueuse ou le modèle en plâtre, empêche une position adéquate de celle-ci et cette inexactitude impacte obligatoirement la suite des étapes prothétiques.

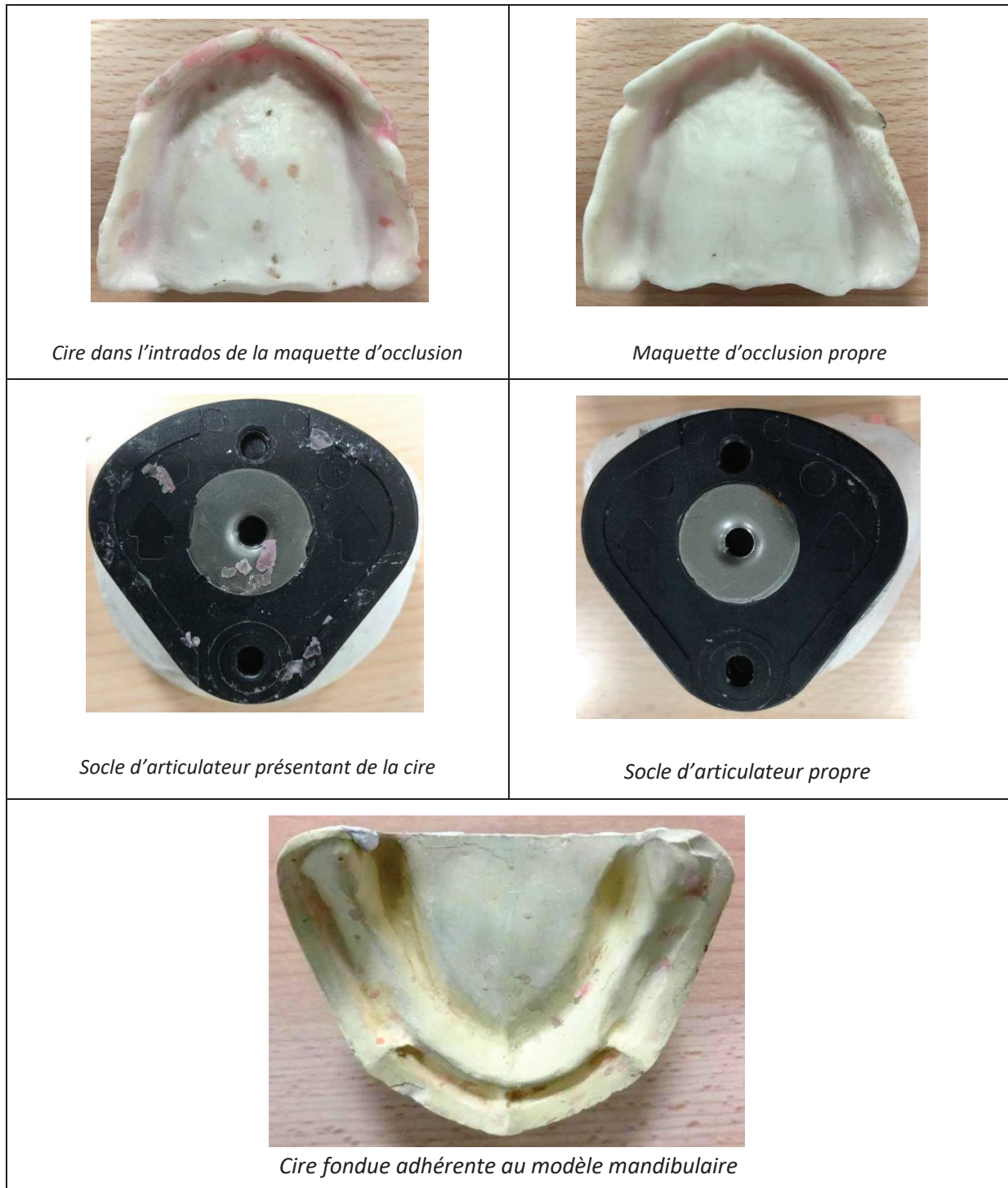


Figure 3 : Photographies opposants la propreté d'éléments retrouvés tout au long de la conception de la PAC

L'ergonomie se définit comme l'étude quantitative et qualitative du travail dans le but d'améliorer les conditions de travail et d'accroître la productivité. Dans le cadre de la pratique dentaire, elle est indispensable pour le confort du patient et le succès prothétique.

III- Première consultation

III.1. Objectifs [1/8] :

- Premier contact avec le patient, établir la relation de confiance praticien -patient.
- Déterminer les facteurs anatomiques et psychologiques pouvant nuire à la conception et à l'acceptation des prothèses.
- Définir le projet prothétique adapté au patient.
- Proposer le traitement de première intention lors d'un édentement total mandibulaire selon le consensus de Mac Gill de 2002 : une **PAC implanto-retendue (PACIR)**. Puis évaluer la faisabilité de l'entretien des implants et des attachements ainsi que le gain pour le patient.

III.1.1 Entretien : Anamnèse et motif de consultation [9]

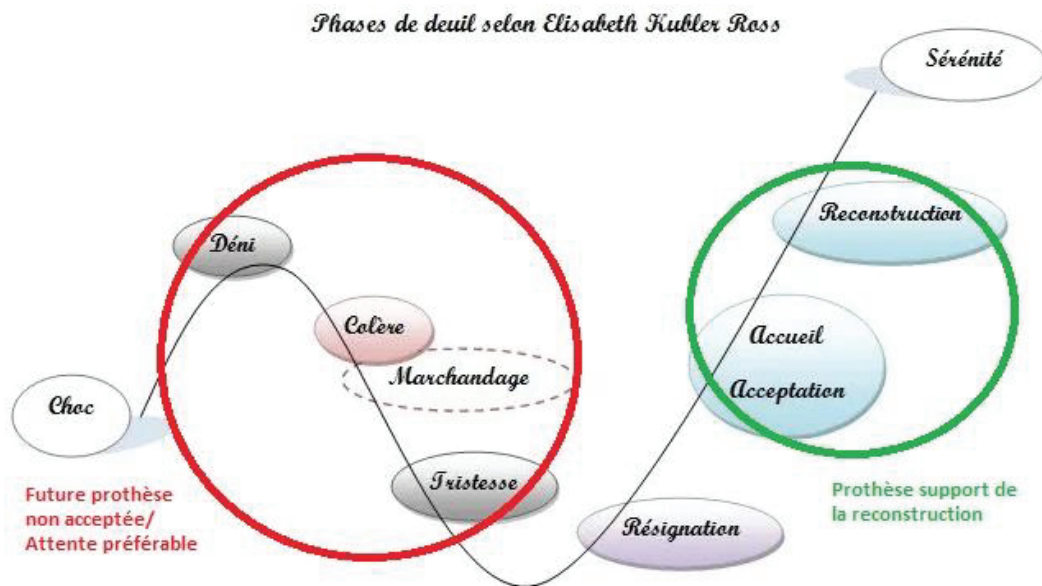
Anamnèse

- Sexe, âge biologique et physiologique : La plupart des porteurs de PAC sont des personnes âgées, des précautions liées à cette population doivent être mises en place.

Les patients jeunes sont eux, dans la plupart des cas, en réhabilitation sociale, étrangers ou avec un contexte de vie difficile. Néanmoins, l'adaptation prothétique est souvent plus aisée car d'une nécessité absolue.

- Comportement, motivations et désirs du patient
- **Motif de consultation** : La PAC ne doit pas être réalisée dans la période de « deuil des dents » (déni, colère, tristesse) car l'acceptation sera plus complexe. Il est

préférable d'attendre que le patient soit prêt. L'élaboration prothétique doit s'inscrire avec un engagement de la personne (et pas seulement de l'accompagnant).



- **Demande** personnelle ou d'une tierce personne ?
- Définir le **sourire** souhaité par le patient, à partir ou pas de son ancien sourire (support photos) : Regrette-t-il ses dents ? Souhaite-t-il se retrouver ? Ou à l'inverse ses dents ont été source de souffrance, de gêne et il souhaite donc un nouveau sourire ?

Interrogatoire médical

- Pathologies acquises ou innées
- ATCD médicaux et chirurgicaux
- Traitements médicaux, définition des précautions et des risques médicaux
- Héritéité : Parents appareillés jeunes ? Quelle « image » familiale ?
- Etat psychique cohérent

Interrogatoire dentaire

- Causes de l'état dentaire : Manque d'accès aux soins, soins antérieurs, pathologies, maladie parodontale...

Analyse et empreinte des prothèses existantes

- Référence apportée par le patient : Conserver ce qui convient et modifier ce qui gêne.
- Ancienneté, usure, entretien... Porte-t-il les prothèses ? Est-il satisfait de l'esthétique ?

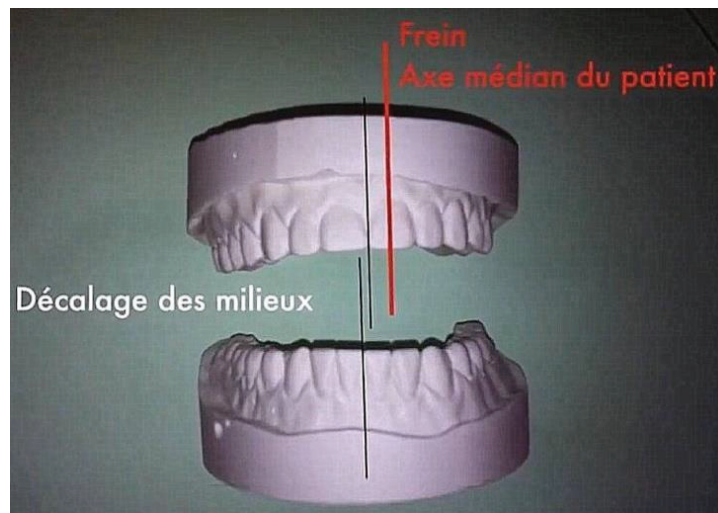


Figure 5: Analyse des modèles en plâtre des PAC existantes

III.1.2. Examen clinique et éléments anatomiques remarquables

Examen exo buccal : Inspection et palpation de la face et du cou

- Symétrie de la face
- Sourire, commissures
- Proportions des étages de la face
- Ouverture buccale normale ou réduite
- ATM : Recherche de troubles articulaires (claquements, déviation à l'ouverture)
- Muscles, téguments et chaînes ganglionnaires

Examen endo-buccal

- Muqueuses : joue, langue, plancher buccale, palais, amygdales, zone rétro commissurale
- Présence de dents, de racines résiduelles
- Salive : quantité et qualité

Indices biologiques positifs et négatifs [10]/ [11] :

Eléments anatomiques déterminants de la conception et réalisation de la prothèse. Ils sont identifiés et reportés sur les modèles d'étude. Les indices positifs favorisent la bonne tenue de la prothèse alors que les indices négatifs la déstabilisent.

Tableau 1: Indices biologiques au maxillaire

Indices positifs maxillaires	Indices négatifs maxillaires
<p>Surfaces d'appuis étendues</p> <p>(1) Crêtes : Evaluées selon la hauteur entre le sommet de la crête et la ligne de réflexion muqueuse. Leur palpation permet d'évaluer si la résorption osseuse a été compensée par du tissu conjonctif fibro-muqueux.</p> <p>→ Une crête <u>favorable</u> est haute (+5mm), large (8mm) et régulière avec des versants vestibulaire et palatin presque parallèles.</p> <p>→ Une crête <u>défavorable</u> a une hauteur diminuée voire négative, elle peut prendre la forme d'une lame de couteau si la résorption osseuse est avancée. Elle peut aussi être flottante (excès de muqueuse).</p> <p>Les crêtes impactent la stabilisation, sustentation et le montage des dents de la prothèse.</p> <p>(3) Tubérosités : Reliefs osseux stables recouverts de fibro-muqueuse. Jouent un rôle dans la sustentation et la stabilisation et doivent être totalement recouvertes par la prothèse pour limiter les mouvements parasites (antéro-postérieurs et transversaux).</p> <p>(5) Voute palatine : Surface dure plus ou moins concave permettant la sustentation de la prothèse. Certaines formes ogivales diminuent cette sustentation.</p>	<p>(2) Ligne de réflexion muqueuse : Elle ne doit pas être franchie car s'oppose à la rétention de la prothèse.</p> <p>(4) Joint vélo-palatin : Limite entre la muqueuse adhérente du palais et le voile du palais. Les fossettes palatines marquent cette limite palatine.</p> <p>Freins : 1 médian et 2 latéraux, la prothèse doit rester à distance de l'insertion frénale. L'exérèse du frein est réalisée si son insertion empiète trop sur la crête.</p> <p>Ligament ptérygo-maxillaire : Sollicité lors de l'ouverture buccale, il déstabilise la prothèse si elle s'appuie dessus.</p> <p>Papille rétro-incisive : Muqueuse qui recouvre le trou palatin au sommet de la crête édentée où sont présents de nombreux nerfs et vaisseaux. Eviter de comprimer cette zone au risque de créer des ischémies. Elle sert de repère pour le montage des dents prothétiques.</p> <p>Raphé médian : Indice négatif s'il est saillant ou concave, il peut créer un axe de rotation qui déstabilise la prothèse.</p> <p>Torus palatin : Excroissance osseuse facultative au niveau du palais qui peut être retirée dans certains cas ou qu'il faudra décharger au niveau de la prothèse.</p>

Zones à éviter : Les **papilles bunoïdes** (reliefs palatins antérieurs) et les **zones de Schroeder** (surfaces postérieures) doivent être déchargées si dépressibles.

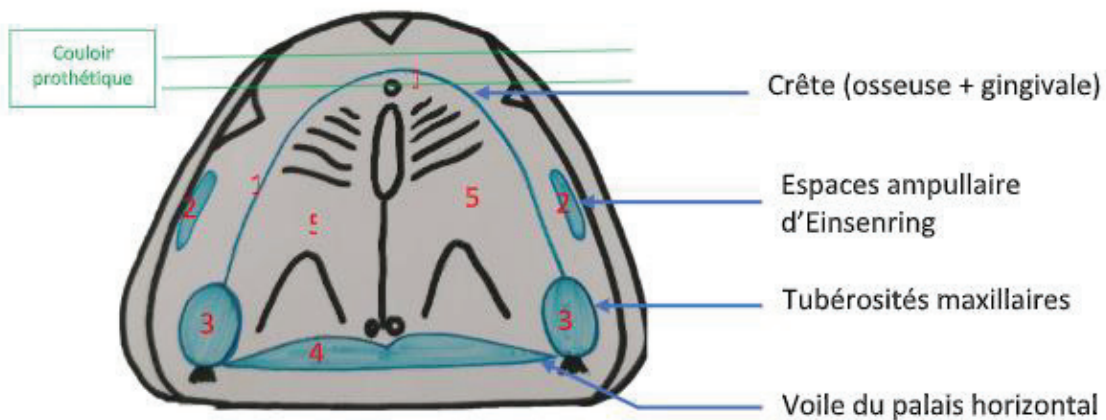


Figure 6 : Schéma des indices biologiques maxillaires - Syllabus PAC

Tableau 2: Indices biologiques à la mandibule

Indices positifs mandibulaires	Indices négatifs mandibulaires
<p>(1) Crêtes : La résorption osseuse est souvent plus importante à la mandibule.</p> <p>(2) Poches de Fish : Se trouvent entre la crête et la ligne oblique externe et participent à la sustentation de la prothèse.</p> <p>(3) Tubercules rétro-molaires/ Eminences piriformes : En arrière des dents de sagesse, s'opposent au déplacement antéro-postérieur en s'englobant dans la surface de sustentation.</p> <p>(4) Ligne mylo-hyoidienne : Plus elle est basse plus la limite de la prothèse est basse.</p> <p>Niche rétro-molaire : En regard de la zone molaire sous la ligne mylo-hyoidienne. Il est possible de s'appuyer dessus car dénuée d'insertion musculaire. Néanmoins si elle est en contre dépouille, la limite de la prothèse est au - dessus de la ligne oblique interne (pour éviter les blessures).</p>	<p>Freins : Frein médian de la lèvre au niveau des incisives centrales et freins latéraux, un aménagement chirurgical est possible si le frein perturbe l'insertion de la prothèse.</p> <p>Ligament ptérygo-maxillaire : S'insère en arrière du tubercule mandibulaire et peut donc interférer avec la partie postérieure de la prothèse.</p> <p>Ligne de réflexion muqueuse : A la mandibule il y a une ligne de réflexion muqueuse externe qui délimite les joues et les lèvres.</p> <p>Tori: Possibles exostoses surtout présentes en lingual des prémolaires mandibulaires, peuvent être éliminées ou contournées.</p> <p>Frein lingual : En position haute ou basse et large ou étroit, la prothèse doit le contourner.</p>

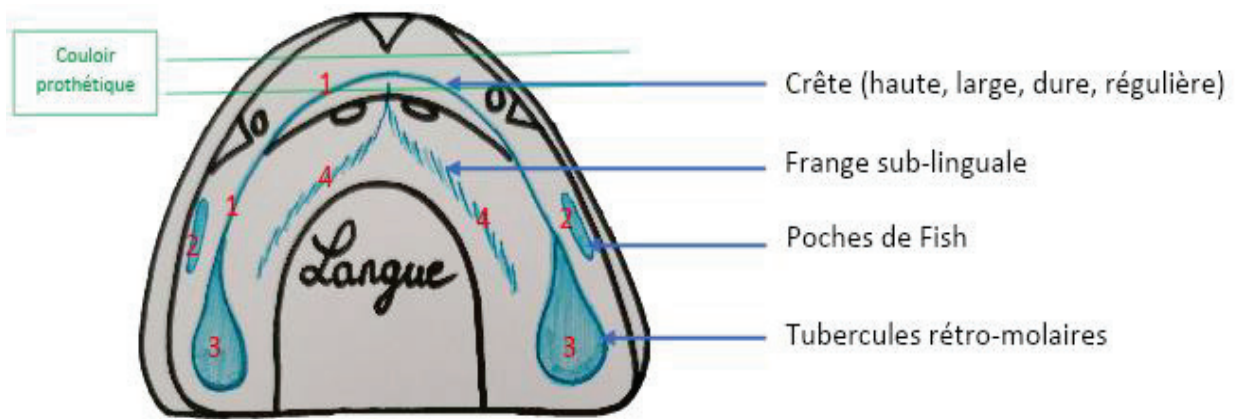


Figure 7 : Schéma des indices biologiques mandibulaires - Syllabus PAC

III.1.3. Examens complémentaires

Un examen radiographique est nécessaire, l'orthopantomogramme « panoramique dentaire » est recommandé afin d'éviter de laisser des débris radiculaires ou des communications bucco-sinusiennes. Si des extractions sont réalisées il faut faire des radiographies rétro-alvéolaires en amont.

III.2. Causes d'erreurs à identifier lors de la première consultation :

❖ **Terrain psychologique et préparation psychologique** du patient : Historique dentaire, passage à l'édentation totale, degré d'acceptation des prothèses existantes.

→ Quel est le projet prothétique souhaité par le patient ?

→ Quels sont les motifs qui amènent le patient à vouloir de nouvelles prothèses ?

- Confort
- Stabilité
- Esthétique
- Mastication

Evaluer ces critères et proposer ce qu'il est possible d'améliorer tout en restant entièrement honnête quant aux limites fonctionnelles de la prothèse amovible.

- ❖ Examen clinique mal conduit [12] :
 - **Dents ou racines résiduelles** à extraire → **Irrégularités osseuses** → Ulcération, douleurs liées au port de la prothèse.
 - Position atypique d'une **bride** ou d'un **frein** → Déstabilisation de la PAC
 - **Crêtes flottantes** dépressibles → Accélération de la résorption osseuse / empreinte primaire faussée/ Instabilité et douleur liées au port de la PAC.

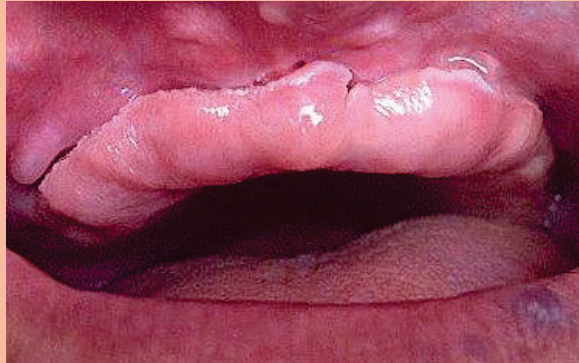

Figure 8 : Crête flottante au maxillaire

- **Hyperplasie et hypertrophie des muqueuses.**
- **Décalage sagittal des bases osseuses.**
- **Parafonctions** (bruxisme)
- **Perte de dimension verticale (DV)** importante
- **Exostoses et toris** (palatin, mandibulaire, osseux) → Déstabilisation de la prothèse, inconfort, possible inesthétisme lié à la difficulté du montage des dents.

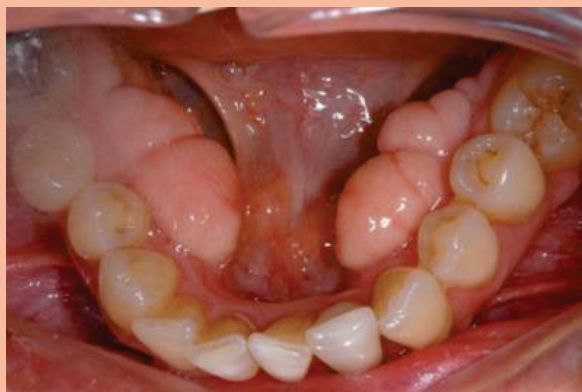

Figure 9 : Tori mandibulaires importants

III.3. Prévenir des erreurs :

- ✓ Recherche indispensable de la coopération du patient, pour cela il faut [1/8] :
 - **Ecouter** le patient pour définir ses attentes exprimées ou non.
 - **Inform**er des avantages et surtout des limites de la thérapeutique.
 - Veiller à la bonne **compréhension des enjeux** pour qu'il **se projette au mieux**.

- Lui permettre de devenir « **demandeur** » et **co-acteur** de son traitement, car sa contribution active à chaque étape clinique est indispensable pour l'adaptation ultérieure.

- Expliquer le déroulement de chacune des étapes au début du rendez-vous.
- Donner les clés de la **motivation** en nommant clairement les objectifs : Sourire retrouvé, bien-être social, alimentation modifiée mais de plaisir partagé.

Cela permet de poser les bases d'une **relation de confiance** entre le soignant et le soigné.

- ✓ **Anamnèse, observation clinique** minutieuses et **palpation** des particularités anatomiques perturbatrices pour déterminer s'il faut les intégrer, contourner ou éliminer par chirurgie avant la conception de la prothèse [8].

- ✓ Si possible, récolter des **documents pré-extractionnels** : Photographies, modèles d'étude, anciennes prothèses, dents extraites, radiographies. Ces informations plus ou moins utiles permettent d'impliquer le patient à sa thérapeutique [13].

- ✓ Si une **rééducation neuro-musculo-articulaire** est nécessaire, il faut la mettre en place dès le début de la thérapeutique. Des étapes supplémentaires telles que des gouttières de reconditionnement neuro-musculaire peuvent être mises en place. [13]

IV- Empreinte primaire

IV.1. Objectifs [7/ 11/ 14/ 15/ 16]

- Recueillir des références de travail, les conserver et les reproduire de manière adéquate.
- Cette empreinte (Ep) est dite « anatomique » car elle a pour but d'enregistrer les tissus non mobilisables aussi appelés surfaces d'appuis primaires.
- **Réaliser une empreinte muco-statique non compressive.**

Protocole :

- 1- Choix du porte empreinte (PE)
- 2- Prise de l'Ep
- 3- Cartographie : Lecture de l'Ep
- 4- Traitement de l'Ep primaire

IV.2. Erreurs lors de la réalisation de l'empreinte primaire [11/ 14/ 15/ 16]:

- ❖ Choix d'un **PE inadapté**
- ❖ **Matériau d'Ep trop compressif** → Ecarte et distend les tissus périphériques → Bords du futur PEI inadaptés
- ❖ **Non-respect des critères de qualité de l'Ep :**
 - Présence de bulle, tirage, déchirure, zones compressives ou refoulées.
 - PE non centré
 - Matériau d'Ep non adhérent ou laissant apparaître le PE.
- ❖ **Sur-extensions** (bords trop larges), **sous-extensions** (bords en lame de couteau) ou **surpressions** → PEI inadapté
- ❖ **Exploiter une Ep primaire imprécise** voire l'utiliser comme Ep unique
- ❖ Patient présentant un réflexe nauséeux compromettant l'Ep.

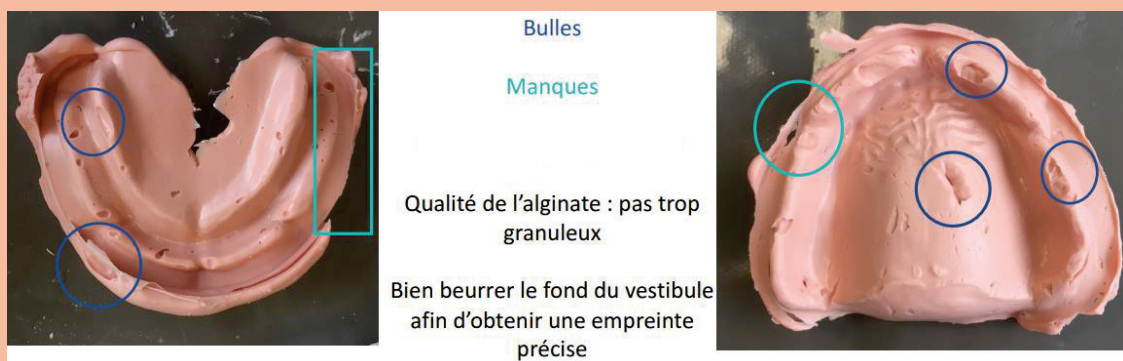


Figure 10 : Ep primaire à l'alginat incorrecte - Book PAC

IV.3. Prévention des erreurs [11/ 14/ 15/ 16] :

- ✓ Patient en position orthostatique (assis), si possible détendu, concentré sur sa respiration.
- ✓ Face à un patient présentant un **réflexe nauséeux** :
 - Le praticien s'assure que la langue est en position basse.
 - Le patient se penche vers l'avant pour éviter l'écoulement de matériau vers la gorge.
 - Une respiration nasale lente et profonde limite la survenue du réflexe.
 - L'acupuncture, l'hypnose, la distraction sont des techniques faciles à mettre en œuvre.
- ✓ **Essayage et choix du PE:**
 - Entre deux tailles, choisir le plus petit des deux.
 - PE perforé pour une Ep non compressive, celui de Schreinemakers est idéal.
 - Arcade totalement incluse dans le PE.
 - Centrage.
 - Insertion sans interférences.
 - Si nécessaire, modifications apportées à l'aide d'une pince ou de cire molle.
- ✓ Le **matériau de choix** est le **plâtre** car moins compressif que l'alginate. Néanmoins son utilisation est complexe (manipulation, désinsertion en présence de contre-dépouille...) et donc de plus en plus rare. **L'Ep à l'alginate** est ainsi privilégiée par les praticiens. Elle peut être rebasée avec un alginate plus fluide pour plus de précision.
- ✓ Pour une **Ep non compressive**, une bonne consistance de l'alginate (réalisé avec de l'eau froide) et le PE maintenu en bouche avec une pression légère et équilibrée sont nécessaires.

Critères de qualité de l'empreinte primaire
- Respect du dosage et de la manipulation de l'alginate
- Propreté de plan de travail
- Bon positionnement par rapport au patient
- Modification judicieuse du PE si nécessaire
- Centrage du PE
- Absence de bulle
- Absence de tirage (décollement matériau)
- Absence de métal (ou plastique) apparent
- Modèle sans bulle
- Bonne épaisseur du socle
- Parallélisme du socle et des crêtes
- Symétrie et homogénéité du modèle

Figure 11 : Critères de qualité de l'Ep primaire - Syllabus PAC

- ✓ **Cartographie de l'empreinte : Toujours confronter l'empreinte à la situation en bouche, veiller à l'enregistrement de l'ensemble des éléments anatomiques. Conformité des fonds de vestibules entre l'empreinte et la cavité buccale pour un PEI optimal.**
- ✓ Le praticien réalise le tracé du PEI.

IV.4. Empreinte optique : Données actuelles [6]

- Les Ep primaires sont réalisées avec des PE du commerce et de l'alginate. Au lieu de couler les empreintes en plâtre, la **CFAO permet de numériser les empreintes et de réaliser les PEI**. Un scanner 3D numérise directement les empreintes à l'alginate. Les modèles sont exploités et conservés dans un logiciel de modélisation.
- **Il faut donc mettre en évidence qu'à cette étape, la CFAO ne peut compenser les sources d'erreurs car l'empreinte est encore praticien-dépendant. De plus, il est difficile d'objectiver les erreurs liées à cette procédure car il n'y a pas suffisamment de recul clinique.**
- La conception virtuelle des PEI peut être réalisée par le binôme praticien/prothésiste puis ils sont fabriqués par une machine -outil d'usinage.
- Lors de cette étape, il faut également **enregistrer un pré-rapport maxillo-mandibulaire (pré-RMM)** à l'aide d'un dispositif inséré en bouche qui enregistre les arcades en occlusion puis d'un arc de transfert pour déterminer le plan d'occlusion.

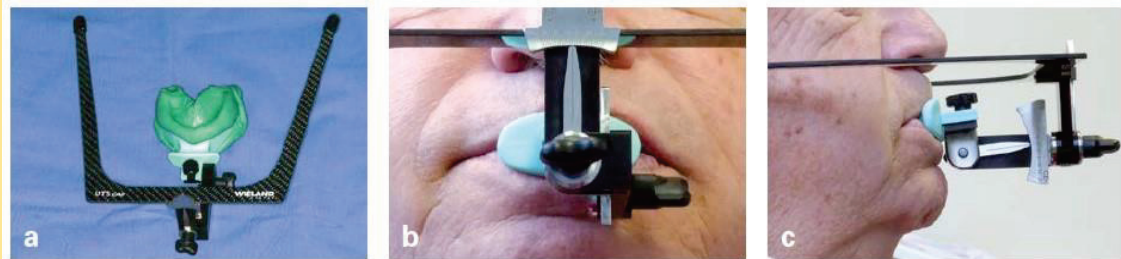


4. Enregistrement d'un pré-rapport maxillo-mandibulaire.

a. Dispositif Centric Tray®.

b. Silicone lourd disposé sur les ailettes de soutien du Centric Tray®.

c. Le patient ferme progressivement sur le silicone jusqu'à la DVO préalablement estimée.



5a. Arc de transfert UTS CAD® raccordé au Centric Tray®.

b, c. Réglage de l'arc de transfert par rapport à la ligne bipupillaire et au plan de Camper.

Figure 12 : Enregistrement du pré -RMM à l'aide du Centric Tray®

V- Empreinte secondaire

V.1. Objectifs [11]

Réalisation de l'Ep anatomo-fonctionnelle en 2 étapes successives :

→ **Ep périphérique semi-dynamique** pour enregistrer les surfaces d'appuis secondaires et les organes para prothétiques. Ce **joint périphérique** préfigure les bords prothétiques.

→ **Ep centrale statique** qui enregistre les appuis primaires.

Protocole [7] :

- 1- Tracés des limites du PEI
- 2- Réalisation du PEI
- 3- Essayage et ajustage du PEI en bouche
- 4- Réalisation de l'empreinte secondaire

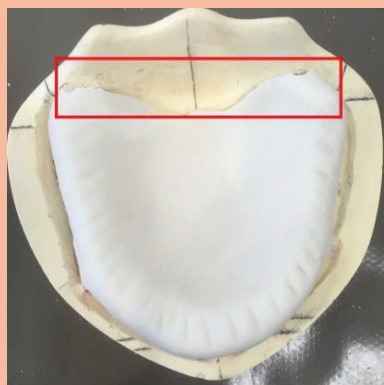
V.2. Erreurs réalisées lors de l'empreinte secondaire [12] :

❖ Non-respect des critères de qualité du PEI

- Réalisation d'un manche de préhension au lieu d'un bourrelet.
- Limites du PEI non respectées.
- Bords blessants, irréguliers.
- Epaisseur de résine hétérogène.



Figure 13 : PEI incorrect – Book PAC



DIFFICULTÉS RENCONTRÉES

Désépaissir le PEI : ne pas toucher l'intrados du PEI !

Bords **mousses** et **arrondis** surtout au niveau des freins

Décharger les freins et les ligaments ptérygo-maxillaires

Limites du Post-Dam nette

PEI NON RÉTENTIF ++



→ **Comblement des bulles** à la cire
Attention à ne pas faire de surépaisseur ! ¹⁶

Figure 14 : Erreurs dans la réalisation de la base résine - Book PAC

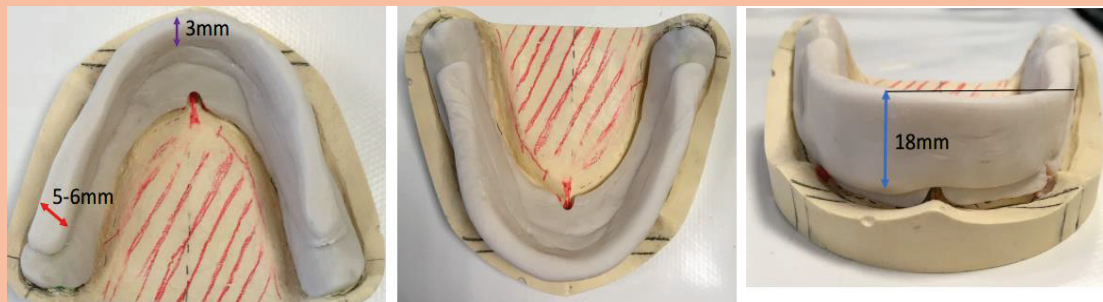

Figure 15 : PEI avec bourrelets de préhension non conformes – Book PAC

→ Bourrelet non homothétique, ni plat.

→ Bourrelet antérieur maxillaire pas assez vestibulé, pas de soutien labial.

❖ **Ne pas essayer et ajuster le PEI** → Ep erronée → Blessure et instabilité de la PAC.

❖ Choix de **matériaux d'Ep non adaptés**, mauvaise manipulation.

❖ **Non-respect des critères de qualité de l'Ep :**

- Absence de joint périphérique ou non conforme (pâte de Kerr trop chauffée ou appliquée à l'intérieur du PEI).
- Mauvaise préparation des matériaux d'empreinte.
- Trimming mal effectué.
- PEI non centré.
- Présence de bulles, manques, tirages.

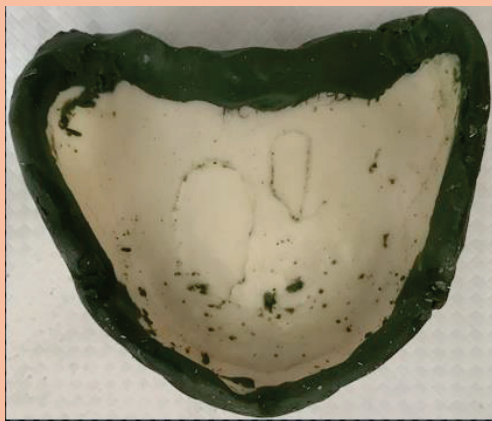

Figure 16 : Ep périphérique et Ep centrale non conformes aux critères de réussite d'Ep secondaire – Book PAC

→ Excès de pâte de Kerr dans l'intrados

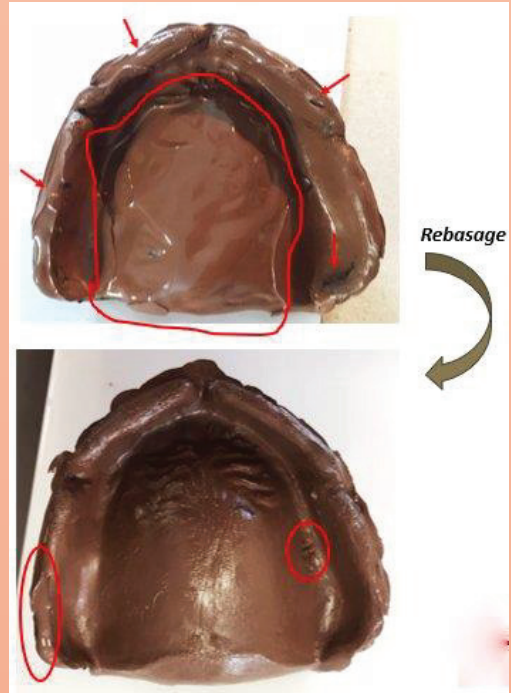
→ Manque de Permlastic au niveau de la voûte palatine car Ep trop compressive.

→ Manque de Permlastic au niveau du joint périphérique.



→ Manque de matériau chargé dans le PEI
 Dans certains cas il est possible de rebaser l'Ep.

Figure 17 : Ep secondaires non exploitables - Book PAC



Ici, l'empreinte est trop compressive, on voit de la pate de Kerr en antérieur (1).

Aussi, pas assez bien mélangé (2)

Figure 18 : Ep secondaire compressive – Book PAC

V.3. Prévenir les erreurs [16/ 17] :

Critères de qualités du PEI
- PEI stable, non rétentif
- Epaisseur homogène, 2mm max
- Epaisseur des bords : 1 à 2 mm
- Bords mous et arrondis
- Limites conformes à celles tracées sur le modèle
- Freins correctement déchargés
- Bourrelets de préhension conformes aux normes
- Indices biologiques tracés
- Modèle primaire en plâtre non altéré

Figure 19 : Critères de qualité du PEI - Syllabus PAC

✓ Réglages du PEI [18] :

- Un **bourrelet de préhension** est indispensable :
 - Il préfigure l'arcade dentaire et soutient les tissus péri-prothétiques (joues, lèvres).
 - A la mandibule, il se situe à 1mm sous le bord libre de la lèvre inférieure au repos et ne doit pas dépasser le haut du tubercule rétro-molaire. Cette hauteur conditionne la protraction de la langue mais peut entrainer également des sur- ou sous-extensions de la prothèse, il est donc essentiel de bien le régler.
- **Insertion/ désinsertion facilitées**
- Recherche des **sous- et sur- extensions** au niveau des limites, des fossettes palatines, freins, tubérosités, ligaments ptérygo-maxillaires.

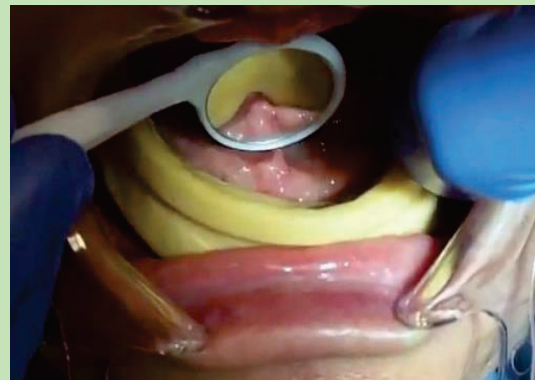
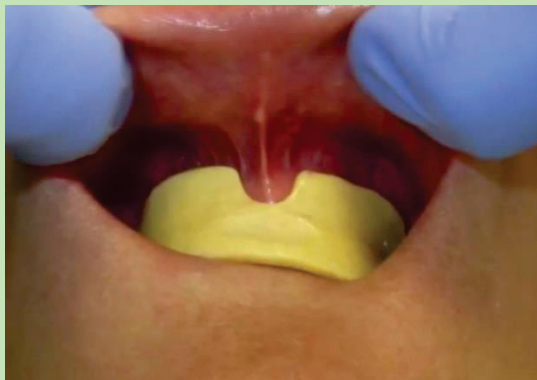
Figure 20 : Photographies du contrôle de l'insertion sans interférence des PEI

- **Stable en statique et en dynamique** : Mobilisation des joues, lèvres, langue
- **Non rétentif**
- Bords mous et arrondis, à distance des freins

- ✓ **Choix du matériau :**
 - **Joint périphérique :** Matériaux thermoplastiques (Pâte de Kerr) ou polyéthers (Xanthoprène, Permadyne). Les polyéthers sont moins praticien-dépendants et offrent donc de meilleurs résultats en toutes circonstances.
 - **Ep centrale statique :** Thyocol polysulfure hydrophobe (Permlastic), Silicone (Permadyne) ou Pâte eugénoï à l'oxyde de zinc hydrophile et non plastique.
- ✓ Réalisation rigoureuse de l'Ep et bonne manipulation des matériaux d'Ep.



Figure 21 : Joint périphérique à la pâte de Kerr® et Ep centrale au Permlastic® exploitables

- ✓ Lecture de l'Ep minutieuse.

Critères de qualité de l'empreinte secondaire
- Pâte de Kerr (PK) mat
- PK régulière
- PK arrondie, lisse, continue,
- PK comblant le fond du vestibule, sans débordement sur l'entablement
- PK non brûlée
- Pas de PK dans l'intrados du PEI (sauf moustache joint vélo palatin)
- Permlastic d'épaisseur et de couleur homogène
- Pas de bulle
- Pas de tirage
- Pas de résine apparente

Figure 22: Critères de qualité de l'Ep secondaire

- ✓ A la fin de la séance, il faut remercier le patient pour sa participation active.

V.4. Empreinte optique : Données actuelles [6]

- Une fois les Ep primaires et les pré-RMM scannées, le laboratoire conçoit les PEI à l'aide d'un logiciel de modélisation. Afin de concevoir les bourrelets de préhension, le praticien doit indiquer la hauteur de la lèvre supérieure.
- Les PEI sont usinés par une machine-outil d'usinage, le praticien réalise des ajustements en bouche avant la réalisation des empreintes anatomo-fonctionnelles.
- Les Ep secondaires sont réalisées classiquement car la CFAO ne peut enregistrer la dépressibilité du fond du vestibule et des organes para-prothétiques.

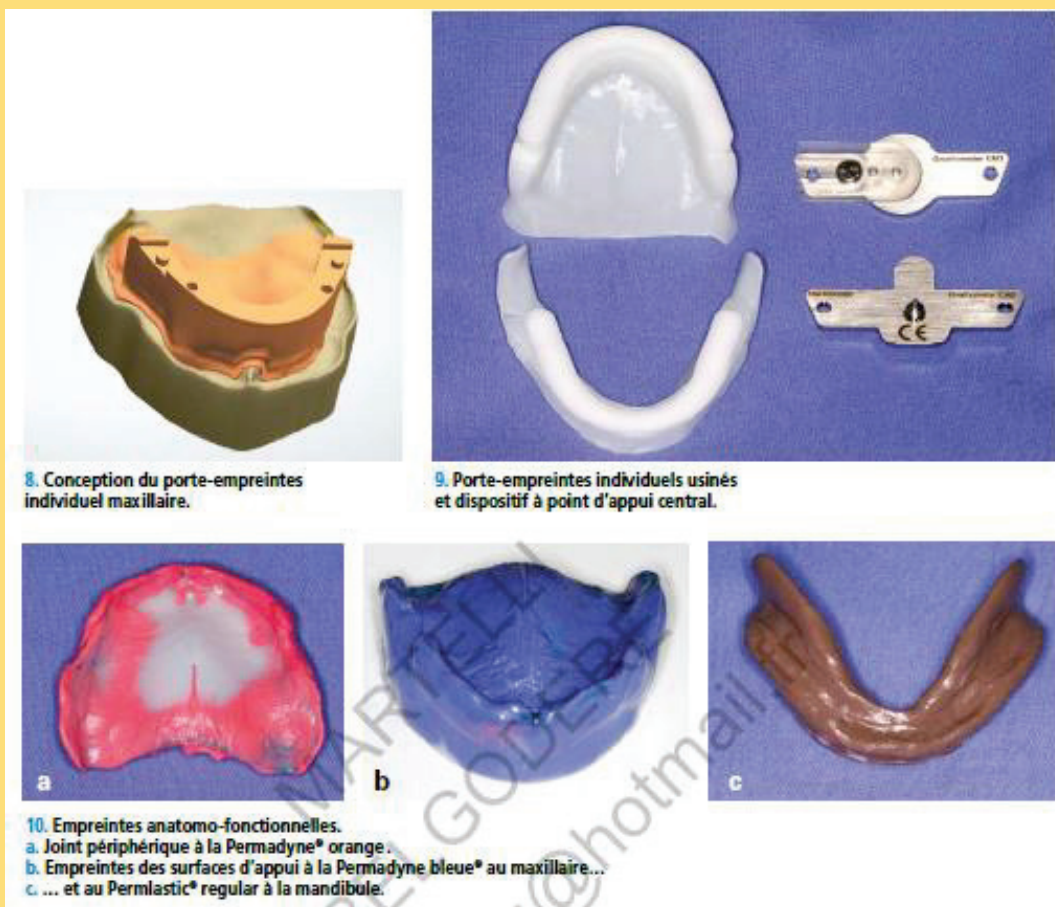

Figure 23 : PEI usinés, empreintes secondaires classiques

VI- Enregistrement des RIM

VI.1. Objectifs [19/ 7]

Cette étape clinique essentielle se divise en 3 phases :

- 1) **Réglages des maquettes d'occlusion** en déterminant le plan d'occlusion prothétique (**POP**), la dimension verticale d'occlusion (**DVO**) et la relation centrée (**RC**).
- 2) **Enregistrement des RIM** par solidarisation des maquettes d'occlusion réglées.
- 3) **Transfert sur articulateur (ASA)** des modèles secondaires avec les maquettes d'occlusion à l'aide de l'arc facial.

En l'absence de dents, il faut [20] :

- Déterminer la **position de la mandibule** par rapport au maxillaire dans les 3 plans de l'espace. Elle doit être physiologique et reproductible, pour cela on préconise la « **relation centrée** » (RC) qui est une position de référence anatomique où les condyles sont dans la position la plus haute dans les fosses temporales.
- Définir la **dimension verticale d'occlusion (DVO)** c'est-à-dire la hauteur de l'étage inférieur de la face lors de l'intercuspidie maximale.
- **Recréer puis enregistrer une occlusion** qui assure la **stabilité** de la prothèse en statique et en dynamique. Ces rapports interdentaires définissent **la position et l'orientation du plan d'occlusion** ainsi que la **morphologie et le montage des dents**.
- **En PAC, l'occlusion bilatéralement équilibrée est le concept occlusal de référence.**

En présence de dents lors de la première consultation, le praticien a évalué si l'occlusion peut être conservée ou non [13] :

- Les rapports interdentaires existants sont suffisants, la DVO est correcte et l'examen musculaire et articulaire sont corrects → **Occlusion conservée avec constitution d'éléments de référence pré-extractionnels.**
- Les rapports interdentaires existants sont suffisants mais la DVO fortement diminuée avec abrasion ou malposition des dents restantes sans troubles articulaires (bruxisme) → **RC et nouvelle DVO évaluées à l'aide de gouttière occlusale de surélévation + documents pré extractionnels.**

Protocole [7] :

2 techniques cliniques :

Réglage du bourrelet sup (POP)	Réglage bourrelet sup (POP)
Enregistrement (arc facial)	Réglage bourrelet inf (DVO + RC)
Transfert sur ASA du modèle sup	Blocage modèle sup et inf
Réglage bourrelet inf (DVO + RC)	Transfert modèle sup (arc facial)
Blocage des RIM ou RMM	Transfert du modèle inf
Transfert sur ASA du modèle inf	

Dans les 2 cas :

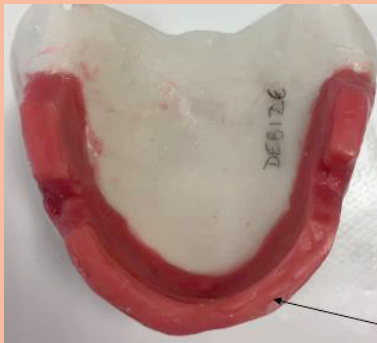Déterminer le **POP** = Déterminer l'ORIENTATION du plan d'occlusion

Déterminer la **DVO** = Positionner le POP en hauteur

Détermine la **RC** = Positionner le POP dans le sens antéro-postérieur

VI.2. Erreurs lors de l'enregistrement des RIM :

- ❖ **Maquettes d'occlusion non conformes** → Imprécision, instabilité de la prothèse. [20]



- Bourrelet irrégulier.
- Frein non dégagés, résine épaisse.

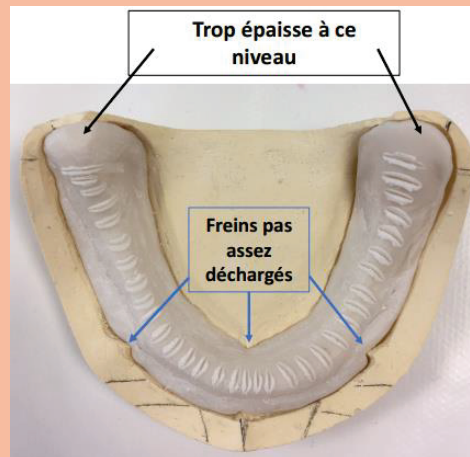


Figure 24 : Base résine mandibulaire et maquette d'occlusion maxillaire incorrectes – Book PAC

- ❖ **Plan d'occlusion mal évalué [13] :**
 - Sens vertical : Plan d'occlusion trop haut ou trop bas → Position des dents erronées → Préjudice esthétique et déséquilibre musculaire.
 - Sens sagittal : Non parallèle au plan de Camper → Perte de stabilité, résorption osseuse ou pro-glissement mandibulaire.
- ❖ **DVO faussée [20] :**
 - Une **sur** évaluation de la DVO → Difficulté à s'alimenter et à déglutir.
 - Une **sous** évaluation de la DVO → Déglutition infantile, phonation perturbée (sifflantes), étage inférieur de la face affaissé avec les traits du visage approfondis (vieillesse), fatigue musculaire.
 - Des tests pour évaluer la DVO ou DVR non réalisés ou erronés.

❖ **Enregistrement incorrect de l'occlusion** causé par : [12]

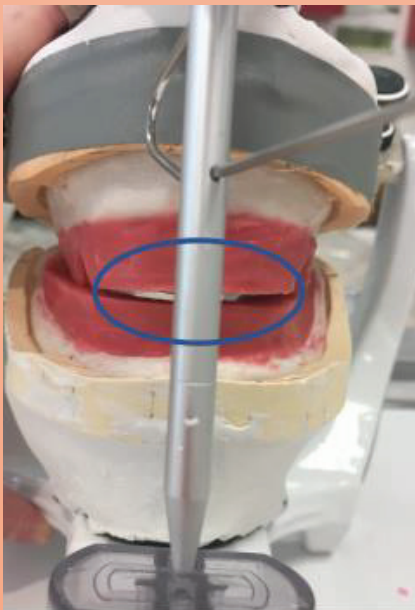
- Guidage forcé en RC ou un patient crispé.
- Enregistrement d'une occlusion de convenance (mandibule en propulsion).
- Dérapage des maquettes d'occlusion à la suite d'un contact prématuré des bourrelets ou un dysfonctionnement articulaire.
- Contact postérieur des bases d'occlusion → Mobilisation des maquettes.

→ Mauvaise utilisation du matériau :
Plots d'Aluwax insuffisants et asymétriques.

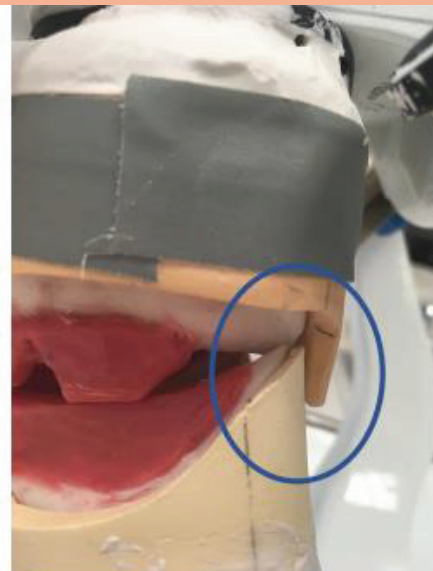
→ Interférences postérieures des bourrelets
et des bases causant une béance antérieure.

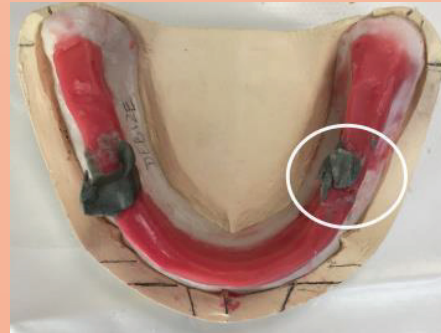

Figure 25 : Chevron inexploitable – Book PAC



Béance antérieure dûe
aux interférences
postérieures



Obligation de rehausser le
bourrelet mandibulaire
pour éviter les
**interférences des plaques
bases en postérieur**

Figure 26 : Montage sur ASA des modèles de travail, RIM erronées - Book PAC

VI. 3. Prévention :

- ✓ Le patient doit être détendu et en position assise orthostatique [19].
- ✓ Si présence de troubles articulaires, ils doivent être anticipés. [12]

- ✓ Les maquettes d'occlusion doivent répondre à des impératifs : [13/21]
 - Bases d'occlusion en résine dure, non déformables.
 - Limites des maquettes préfigurant celle des futures prothèses.
 - Respect de la triade de Housset : Rétention, sustentation et stabilité des maquettes.
 - Bourrelets d'occlusion en cire Moyco simulant les futures dents prothétiques.

Critères de qualité des maquettes d'occlusion
- Axes tracés sur les modèles
- Maquettes stables et rétentives
- Fond du vestibule comblé sans déborder sur l'entablement
- Epaisseur homogène de la plaque
- Bourrelets de cire conformes aux normes

Figure 27 : Critères de qualité des maquettes d'occlusion - Syllabus PAC

- ✓ Les maquettes d'occlusion doivent être essayées et rectifiées en bouche, l'une après l'autre puis les deux ensembles pour vérifier que les bases n'interfèrent pas.

- ✓ Les réglages sont faits selon le schéma occlusal souhaité, les tests réalisés pour déterminer la DVO et l'esthétique souhaitées tout en assurant le confort du patient.
 - **Au maxillaire [22] :**
 - Soutien de la lèvre supérieure apprécié par l'angle naso-labial.
 - Hauteur antérieure du bourrelet déterminée selon l'esthétique et les tests phonétiques (phonèmes F et V).
 - Bourrelet parallèle à la ligne bipupillaire dans le plan frontal mais aussi au plan de Camper (tragus – point sous nasal) avec un plan de Fox et une cuillère de Schreinemakers.

 - **A la mandibule :**
 - Soutien de la lèvre inférieure et présence d'une concavité antérieure pour le muscle orbitaire.
 - Hauteur du bourrelet estimée selon les tests phonétiques, de déglutition et des critères esthétiques. Cela aboutit ainsi à la détermination de la DVO.

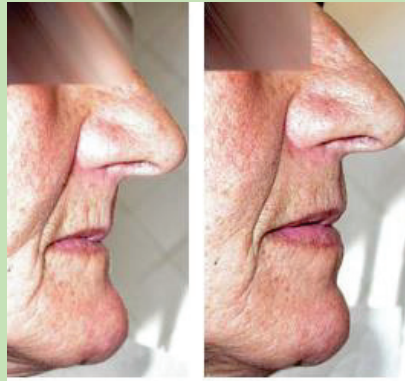

Figure 28 : Profils de l'étage inférieur avant et après insertion des maquettes d'occlusion

- ✓ Le **guidage en RC** doit être doux, non forcé, reproductible et de faible amplitude.
- ✓ **L'enregistrement en RC des RIM** [19] :
 - Les techniques des chevrons, des agrafes ou du point d'appui central permettent de bloquer les maquettes d'occlusion selon les RIM déterminées.
 - Valider la reproductibilité de la position mandibulaire avant d'enregistrer les RIM en traçant 2 traits maxillaires et mandibulaires verticaux en regards des prémolaires.
- ✓ **Transfert des modèles de travail sur l'articulateur (ASA)** [22] :
 - Enregistrement de la position du maxillaire à l'aide de l'arc facial. Le praticien utilise la table de transfert quand le patient est peu coopératif du fait d'un handicap ou d'une pathologie (Maladie de Parkinson).
 - Le modèle mandibulaire est transféré sur l'ASA à l'aide des maquettes d'occlusion replacées sur les modèles.
- ✓ Les **informations complémentaires** à fournir au prothésiste sont indispensables pour le montage des dents [19] :
 - Position du milieu inter-incisif estimé à l'aide du philtrum, du milieu de la face et des freins,
 - Pointes canines tracées sur le bourrelet à l'aide des ailes du nez (Indices de Lee),
 - La ligne du sourire,
 - La couleur, la forme et les dimensions des dents antérieures.

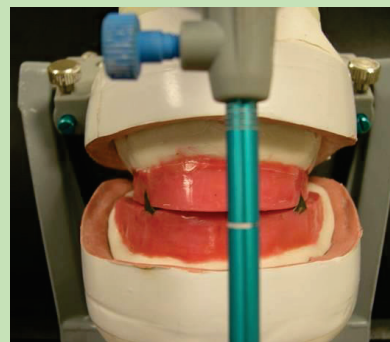
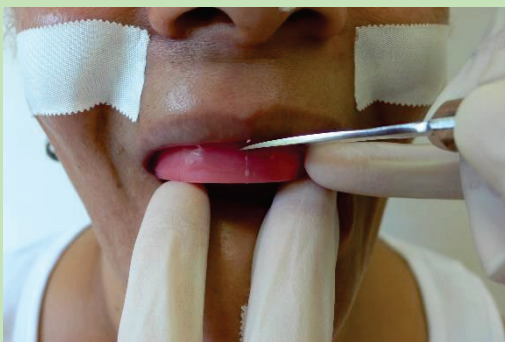

Figure 29 : Tracés des repères et montage sur ASA à l'aide de la technique des chevrons - Syllabus PAC

VI.4. A l'heure du numérique, articulateur numérique [6] / [5] / [23]

Une fois les Ep secondaires réalisées avec les PEI, l'enregistrement des RIM peut être réalisé de deux façons :

- 1- Les PEI sont repositionnés en bouche pour enregistrer les RIM. Au préalable, le prothésiste a intégré des bourrelets selon les pré-RMM, il faut donc vérifier à l'aide d'un arc spécifique le parallélisme du plan d'occlusion par rapport au plan de Camper et la ligne pupillaire.

Par la suite un **point d'appui central** est fixé sur les surfaces occlusales des PEI. Le système, permettant d'augmenter ou diminuer la DVO, est composé d'un pointeau et d'une plaque d'enregistrement réglable par vissage.

Pour estimer la DVO et la RC le patient doit effectuer des propulsions, diductions et déglutitions, tout en maintenant en contact le pointeau et la plaque. Une fois que ces mouvements sont réalisés avec aisance, le praticien applique une couche d'encre ou de cire sur la plaque d'enregistrement et la séquence est répétée.

La RC se situe au croisement des trajectoires limites mandibulaire et est bloquée à l'aide de plâtre ou de silicone.

- 2- Néanmoins, face à des praticiens qui ont pour habitude d'utiliser des **maquettes d'occlusion**, les laboratoires peuvent réaliser des cires d'occlusion usinées qui pourront être réglées en bouche de manière conventionnelle.

La technique de **point d'appui central** permet un **gain de temps** en supprimant une étape laboratoire (réalisation de maquettes d'occlusion).

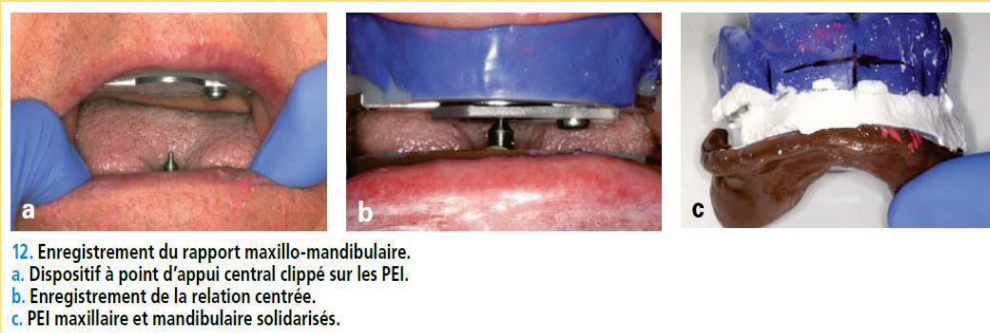


Figure 30 : Enregistrement du RMM avec point d'appui central

VII- Essayages/ Montages de dents

VII.1. Objectifs

Le **concept occlusal de référence est l'occlusion totalement équilibrée (OTE)**. [24] Elle se caractérise en RC par un maximum de contacts sur l'ensemble des dents pluricuspidées. L'occlusion est lingualée au niveau des dents postérieures et il y a un affleurement des dents antérieures. En propulsion, on exige au minimum trois contacts pour avoir le trépied de Devin : Deux en postérieur (un de chaque côté) et un en antérieur. L'idéal étant un contact entre toutes les dents cuspidées. En diduction, il faudra un maximum de contacts bi-cuspidiens du côté travaillant et mono-cuspidiens du côté non travaillant.

D'après Kattadiyil, « l'essayage esthétique et fonctionnel d'une maquette-test se révèle indispensable pour limiter les doléances après la pose des prothèses. » [5] Idéalement, le montage des dents se fait en deux temps. Le secteur antérieur est validé esthétiquement par le praticien et le patient (position, forme, couleur et taille des dents). Puis, les secteurs postérieur et antérieur sont validés fonctionnellement. Pour répondre à ces impératifs, il est donc primordial de transmettre le plus d'informations au prothésiste lors de l'étape précédente. Parallèlement, la **fiche de conseil** est donnée au patient pour qu'il puisse appréhender la pose et l'entretien de sa prothèse.

VII. 2. Erreurs

VII.2.1. Essayage esthétique [25] :

- ❖ Se focaliser uniquement sur les lèvres et les dents.

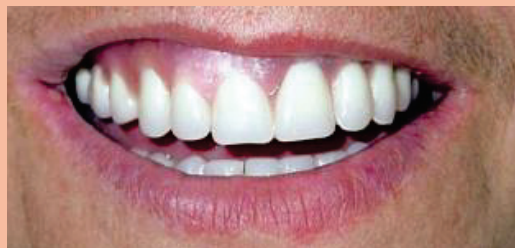

Figure 31 : Sourire asymétrique causé par une dysharmonie de la ligne des collets ou de la lèvre

- ❖ **L'absence de soutien de la lèvre supérieure** dû à la position en retrait ou sous la crête des dents. Cela entraîne un dysfonctionnement des muscles péri-oraux.
- ❖ A contrario, un **soutien excessif** est inesthétique (impression de trop plein en bouche) créant également l'inocclusion labiale au repos et à terme un dysfonctionnement des muscles péri-oraux.

- ❖ Une **forme de dent inadaptée** peut vieillir l'apparence ou mettre en avant la gencive. Les dents triangulaires laissent apparaître des espaces inter - proximaux plus larges.
- ❖ La taille des dents impacte la **largeur de l'arcade dentaire**. Un choix inadapté donne un aspect non naturel et peut engendrer d'importants corridors latéraux ou inversement une arcade en « touches de piano » très large.
- ❖ La **position des incisives mandibulaires** trop basses et symétriques entraîne une apparence artificielle du montage.
- ❖ **Généraliser les montages en classe 1** à tous les patients engendre une dysharmonie dento-faciale.
- ❖ La **couleur des dents** et leur usure impactent grandement l'aspect esthétique.
- ❖ La **forme de la gencive marginale**, la présence de récession ainsi que l'imitation de l'os alvéolaire contribuent également à l'esthétisme.

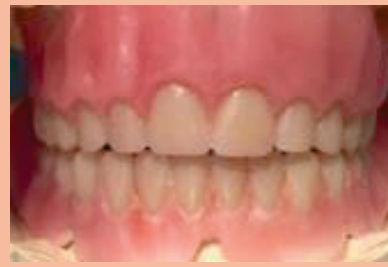
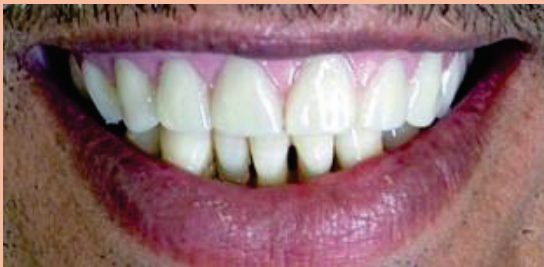
Figure 32 : Couleur de la gencive monochrome, sourire artificiel/ Gencive trop épaisse

- ❖ La position des dents antérieures impacte la phonation.

VII.2.2. Essayage fonctionnel :

- ❖ Une **position des dents postérieures incorrecte** impacte la stabilité, la mastication et/ou l'esthétique des prothèses.
- ❖ L'absence de contrôle de l'OTE sur l'articulateur avant l'essayage en bouche.
- ❖ L'absence de **stabilité ou de rétention des maquettes** lors des essayages avec ou sans antagoniste, en statique et en dynamique.

VII.3. Prévention

VII.3.1. Essayage esthétique [25] / [26]

- ✓ La présence d'un proche influent est souhaitable lors de cette étape.
- ✓ La prothèse doit être évaluée en regardant le visage dans son ensemble et pas seulement la bouche.

- ✓ Le patient doit être droit et à **une distance personnelle du miroir** (longueur du bras) pour apprécier au mieux l'harmonie dento-faciale et le sourire.

- ✓ Le praticien montre l'apparence lorsqu'il est satisfait du résultat. De plus, il faut **laisser du temps au patient** pour s'approprier les nouvelles prothèses.

- ✓ Tous les commentaires doivent être entendus et les choix expliqués. Les changements éventuels sont facilement effectués avant la polymérisation.

- ✓ Pour un résultat esthétique naturel :
 - Le **choix des dents** reflète le sexe, l'âge, la personnalité du patient. Le praticien et le prothésiste doivent s'aider des documents pré-extractionnels et/ ou des **photos** fournies par le patient.

 - La perception du sourire dépend majoritairement de **l'agencement des dents** et du visage, et non pas des dents prises individuellement. « Pour apporter une note naturelle, la recherche de la dysharmonie harmonieuse semble être un bon compromis » prioritairement à la mandibule. [27]

 - Les **milieux inter-incisifs doivent être alignés au plan sagittal médian du visage et au milieu du philtrum.**

 - La **position et l'expression des lèvres** permettent d'apprécier la position antéro-postérieure des dents antérieures.

 - **Recréer la classe dentaire** du patient peut se révéler complexe dans le cas de fortes résorptions osseuses asymétriques. Il faut faire appel au souvenir du patient ; ses dents naturelles se recouvreraient-elles de manière importante ?

 - Avec l'âge, les dents antérieures mandibulaires sont plus visibles, le **plan d'occlusion** est donc choisi par le praticien pour que les dents prothétiques mandibulaires miment ce phénomène tout en respectant un équilibre harmonieux avec les dents maxillaires.

- Pour un effet plus naturel chez une personne âgée, le prothésiste crée une **animation incisive** et les dents sont caractérisées en **mimant l'usure des bords incisifs** par meulage et coloration pour imiter la dentine.

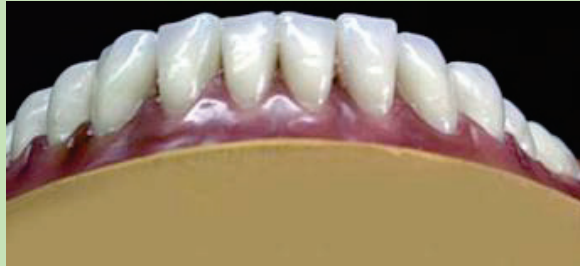

Figure 33 : Animation mimant un encombrement incisif naturel

- La **forme** des dents : Une dent triangulaire laisse apparaître plus de gencive, elle doit donc être plus travaillée. Ce montage est plus adapté pour un sujet âgé. Inversement, des dents carrées conviennent davantage à un sujet jeune.
- L'adoucissement des pointes canines est toujours indiqué.
- La position des dents : Féminise ou masculinise un montage. Le chevauchement d'une incisive latérale maxillaire féminise le montage, par exemple.

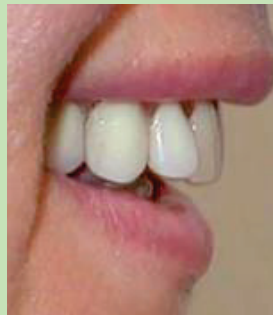

Figure 34 : Chevauchement de l'incisive latérale maxillaire

- La **taille** des dents joue un rôle esthétique plus important que la couleur.
 - De **petites** dents engendrent une arcade dentaire réduite et des corridors latéraux importants rendant le sourire inesthétique.
 - A contrario, de **grandes** dents disproportionnées par rapport au visage donnent l'impression d'un sourire artificiel.
- Le **contour gingival** doit être le plus naturel possible. Avec l'âge, des **récessions** apparaissent, les papilles inter-dentaires sont plus fines.
- Pour les patients présentant un sourire gingival, la fausse gencive doit particulièrement être caractérisée.

- Les racines créent des reliefs au niveau de l'os alvéolaire, le prothésiste doit mimer ces caractéristiques.

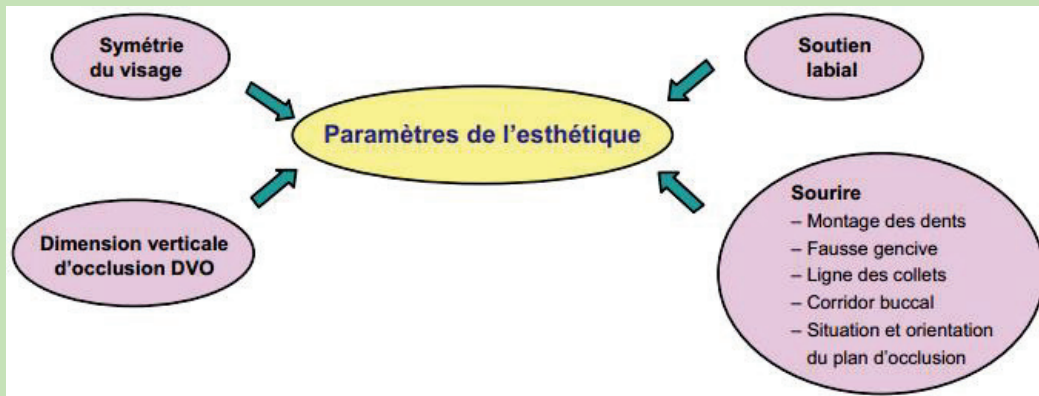


Figure 35 : Schéma des paramètres esthétiques en PAC

VII.3.2. Essayage fonctionnel [28]

- ✓ **Vérifier le montage en OTE sur l'articulateur** à l'aide de papier articulé, en statique et en dynamique (diduction, propulsion).
- ✓ **Essayage en bouche** de la maquette maxillaire, puis mandibulaire en statique et en dynamique (ouverture, fermeture, trimming, protraction de la langue). Elles doivent être **stables et rétentives**.
- ✓ « Le praticien doit impérativement vérifier en bouche la situation idéale du plan occlusal mandibulaire, lors de l'essayage fonctionnel des maquettes, après le montage des dents artificielles » [22]
- ✓ Essayage des deux maquettes en bouche :
 - **En RC** : Vérifier le bon engrènement des dents à l'aide du papier articulé
Correction sur l'articulateur en RC.
 - **En dynamique** (ouverture, fermeture, trimming), les maquettes doivent rester stables.
 - **En propulsion et diduction**, évaluer l'efficacité des contacts à l'aide du papier articulé.
 - Réaliser les **tests phonétiques** pour valider la DVO (phonèmes fe – ve...), obtenir l'approbation du patient.
- Le patient évalue ces critères par le biais d'une échelle papier visuelle colorée qui permet d'exprimer assez objectivement son ressenti pour le confort, la stabilité, le sourire et le fait de se reconnaître.

Fiche de CONSEILS : Adaptation et Utilisation d'une Prothèse Dentaire Amovible [7]

Adaptation :

Vous venez de recevoir une nouvelle Prothèse dentaire amovible, son adaptation demandera : de la patience, le respect des conseils de port, d'hygiène, d'alimentation, de mastication et de gymnastique buccale (lecture à haute voix). N'hésitez pas à signaler à votre dentiste toute gêne, douleur ou difficulté.

- Rincer la prothèse avant de la mettre en bouche
- Insérer d'abord la prothèse du haut, ensuite celle du bas
- De préférence, la retirer pendant la nuit (boîte à prothèse)
- Lire à haute voix le journal pendant 5 à 10 mn par jour la première quinzaine (pour faciliter l'articulation des mots)
- Eviter les mouvements extrêmes ou de grande amplitude (bâillement...)
- Privilégier une alimentation molle ou pseudo-molle les 3 premiers jours
- Mettre des aliments tendres des 2 côtés de la bouche
- Brosser la Prothèse après chaque repas

Alimentation et Mastication :

- Alimentation à base de petits morceaux
- Eviter les aliments durs, cassants (croûte de pain, biscotte...)
- Ne pas croquer les aliments durs (pomme...) afin d'éviter de décrocher l'appareil (plutôt tranche de pomme)
- Eviter la mastication de grains ou granules (semoule dur, fruits ou légumes à pépins : raisin, tomate, kiwis...)
- Une alimentation bilatérale (une bouchée à droite + une bouche à gauche simultanément) pour stabiliser les appareils
- Rallonger le temps de mastication des aliments
- Alimentation : diminuer la quantité de sucre pour augmenter celle de protéine (Viandes, poissons)

Entretien et port :

- Brossage intérieur et extérieur après chaque repas.
- Brossage au savon de Marseille, ou produits nettoyant biocompatibles à l'aide de brosse à dents large ou brosse à ongles réservée à la prothèse.
- Brossage au dessus d'un évier rempli d'eau (pour éviter de fracturer la prothèse si elle vous échappe des mains)
- Brosser les muqueuses buccales à l'aide d'une bosse à dents souple (pour renforcer la qualité des gencives)

IMPORTANT : N'omettez pas vos rendez-vous de contrôle dans les prochaines 48 heures, puis 1 semaine, et les autres...L'équipe médicale reste à votre entière disposition pour toute aide, conseils ou suggestion et vous remercie de votre confiance.

VII. 4. CFAO [29 / 23]

- Les modèles et les RMM sont numérisés et paramétrés sur l'articulateur virtuel. Les repères anatomiques sont renseignés dans le logiciel.

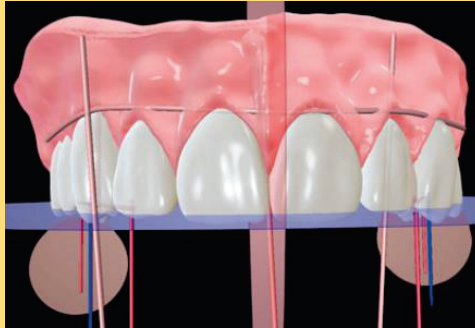


Figure 36 : Numérisation du modèle de travail

- Le montage virtuel en OTE est réalisé automatiquement par le logiciel, le prothésiste peut ensuite le modifier.

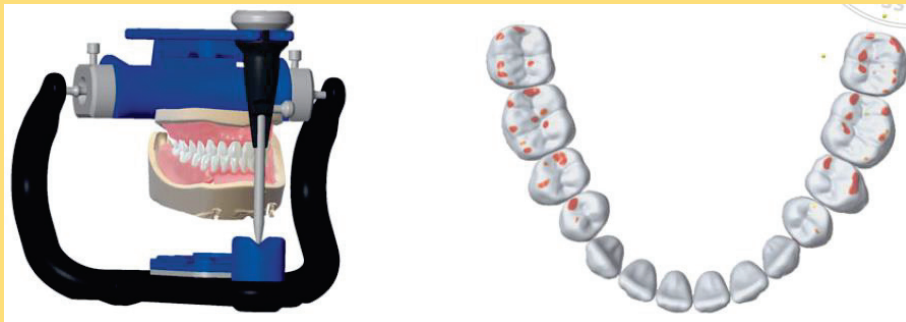


Figure 37 : Articulateur virtuel

- Une fois le montage validé, deux solutions sont possibles :
 - 1- La réalisation de **gabarits monoblocs usinés** dans des disques de résine monochrome. Lors de l'essayage, si des modifications doivent être apportées, le praticien fournit une valeur chiffrée (en mm) au prothésiste. Dans le cas où les modifications sont nombreuses ou importantes, une session supplémentaire avec de nouveaux gabarits est réalisée.
 - 2- La réalisation d'un **montage sur cire usinée classique**.

- Les gabarits monoblocs offrent plusieurs avantages :
 - Leurs structures rigides permettent de les porter en situation réelle avant la réalisation des prothèses définitives. Le patient peut ainsi donner ses impressions sur la phonation, la mastication et l'esthétique.
 - Lors des essayages, le risque que les dents se désolidarisent est nul avec cette solution.

Néanmoins, les modifications occlusales par mobilisation des dents prothétiques est impossible, il faut retourner le gabarit au prothésiste.

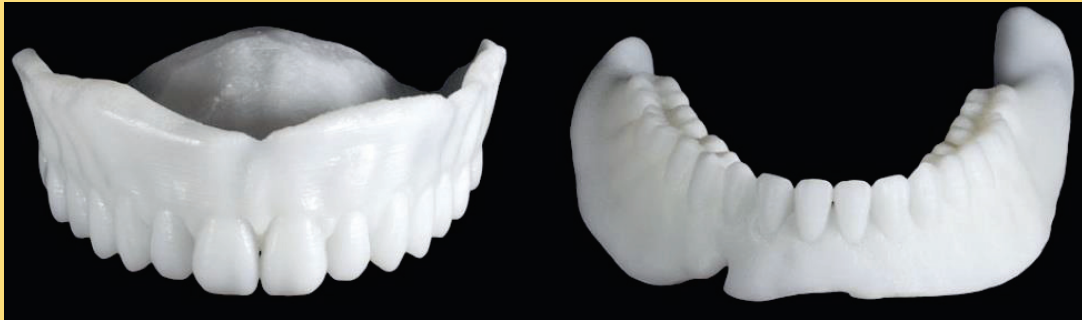


Figure 38 : Gabarits monoblocs usinés

- Une fois les essayages réalisés, la prothèse finale est réalisée à partir d'un bloc de résine acrylique. Les dents sont assemblées dans un second temps puis le prothésiste maquille les dents et gencives pour les caractériser.

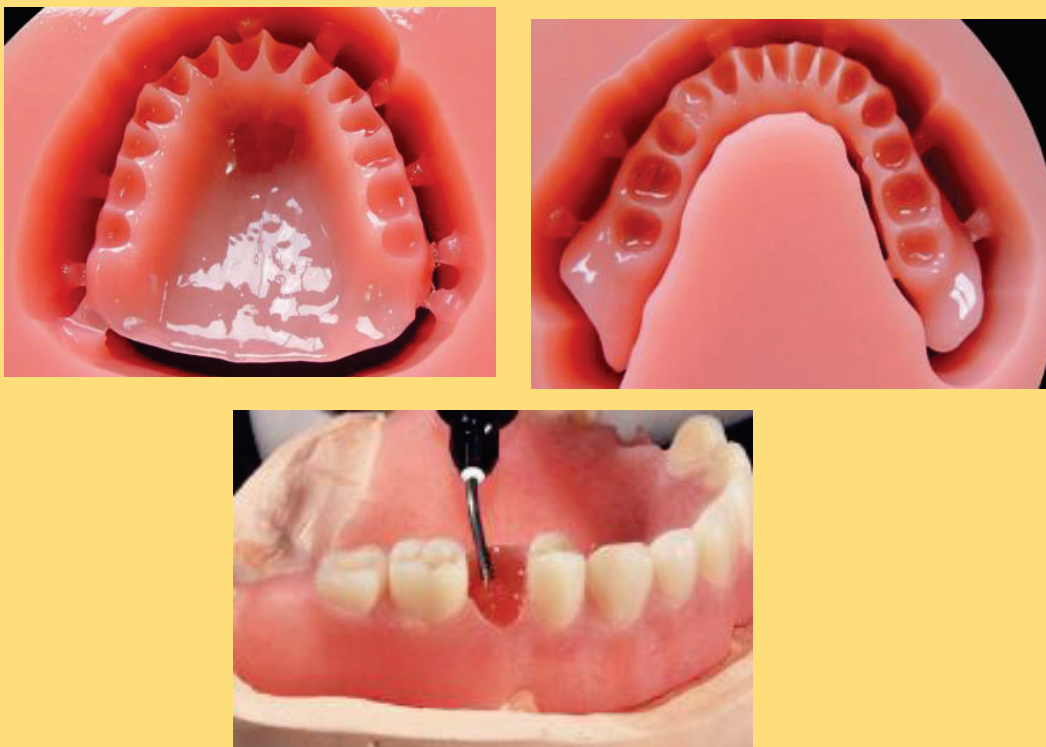

Figure 39 : Prothèses finales usinées

VIII- Pose de la prothèse

VIII.1. Généralités et déroulé de la séance [30/ 31/ 32]

« L'insertion prothétique est une étape fondamentale dans le traitement de l'endement total, car à l'issue de ce rendez-vous le patient part, théoriquement, avec ses nouvelles prothèses. » [30]

L'enjeu principal de cette séance est l'équilibration occlusale qui impacte directement la réhabilitation des fonctions manducatrices et la pérennité des tissus de soutien et de la prothèse. Elle permet également une orientation et une répartition harmonieuse des forces occlusales afin d'assurer la rétention et la stabilité de la PAC.

En effet, « les prothèses polymérisées révèlent inévitablement des imprécisions occlusales, prématurités et/ ou interférences » et donc une équilibration primaire est indispensable via des meulages occlusaux.

Il convient de se rappeler que la PAC « commence le jour de la pose » (difficultés d'adaptation et doléances). En aucun cas cette prothèse n'est posée la veille d'un départ (ni patient, ni praticien). De petites retouches à 48h peuvent éviter des blessures ultérieures.

Le patient « avance **ses premières impressions** : compliments, attentes, griefs ou doléances » lors de cette séance. [31] Les échanges avec le patient doivent être francs tout en étant rassurants. Cela passe par de l'écoute, la réassurance et répétition des conseils préalablement écrits et verbalisés.

Le patient doit être prévenu que « **la période d'adaptation et d'adoption débute en cet instant** » et qu'il pourra être reçu pour une quelconque urgence entre les rendez-vous de suivi.

Quelques ajustements peuvent être réalisés et l'esthétique final de la prothèse validée par le patient.

VIII.2. Erreurs [30/ 31]

- ❖ Absence de **contrôle** et d'équilibration occlusale sur l'ASA avant l'insertion en bouche.
 - **Défaut de conception** : Porosités liées à une mauvaise polymérisation (zone de transparence au sein de la résine) → Distorsions secondaires → Fracture
 - **Formes et profils de l'extrados incorrects** (surépaisseur des surfaces polies stabilisatrices) → Instabilité de la prothèse
 - **Aspérités** au niveau de l'intrados de la prothèse → Blessures
- ❖ Pose de prothèses **instables et/ ou non rétentives, inconfortables voire douloureuses**.
- ❖ Trouble de la **phonation** important.
- ❖ Prothèse **non acceptée esthétiquement** malgré les essayages.
- ❖ **Absence d'équilibration secondaire**.

VIII.3. Prévention [30/ 32]

- ✓ **Examen des prothèses** : Recherches des **porosités, aspérités** au niveau de l'extrados et de l'intrados et les corriger à l'aide d'une pointe montée à grain fin puis une brosse enduite de pâte à polir.
- ✓ **Contrôle de l'insertion** : Essayages successifs de la prothèse mandibulaire puis maxillaire pour éviter des contacts dentaires. Le patient est invité à mordre sur des rouleaux de coton au niveau des dents cuspidées afin d'évaluer les **surpressions** à l'aide d'un matériau révélateur de pression. Elles sont **corrigées** à la fraise puis la surface est polie.
- ✓ **Equilibration occlusale sur l'ASA en respectant l'OTE** : Les prothèses sont insérées en bouche et le praticien fait mordre le patient sur des cotons humidifiés placés entre les premières molaires pour que les prothèses soient correctement et délicatement positionnées sur leur base.
 - Les **corrections**, si elles ne sont pas trop importantes, sont réalisées par le biais d'une fraise flamme et des pointes à polir. Elles doivent être **légères, respecter l'anatomie occlusale et l'occlusion lingualée**.

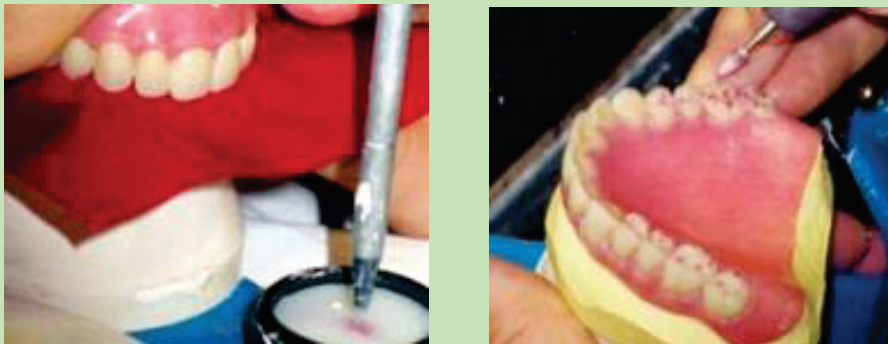

Figure 40 : Equilibration occlusale

- En RC, les contacts doivent être harmonieux et maximum entre les cuspides palatines des dents postérieures maxillaires et les fosses ou crêtes marginales antagonistes, sans contacts incisivo-canins. Le praticien favorise l'occlusion lingualée stable.
- Si les modifications sont **importantes**, c'est-à-dire que les contacts se situent dans le tiers externe de la cuspide d'appui, il est alors préférable de **remonter** les dents, par le biais d'un articulé de Tench, afin de ne pas trop altérer l'anatomie occlusale.

1- Articulé de Tench

L'articulé de Tench permet d'**enregistrer la RC nouvelle** sur une bande d'Aluwax doublée, réchauffée et placée sur les secteurs prémolaires/molaires puis indentée. Pour cela, la mandibule est guidée en RC.

Les indentations doivent être précises, peu profondes (de 0,5 à 1mm) symétriques en nombre et en position et sans perforation. Une perforation est le signe d'un contact pouvant générer un dérapage mandibulaire ou une instabilité prothétique.

2- Remontage sur ASA, analyse et corrections occlusales

- Le modèle mandibulaire est remonté grâce à l'articulé de Tench avec du plâtre Snow white à prise rapide.
- L'analyse occlusale est réalisée à l'aide de marqueurs souples et fins.

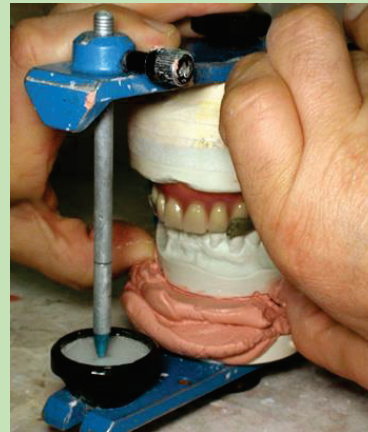
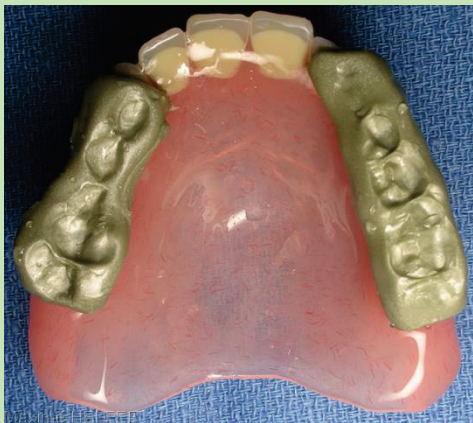
Figure 41 : Articulé de Tench et remontage sur ASA

- ✓ **Insertion de la prothèse** : Après avoir réalisé les différents réglages, le praticien insère les prothèses en bouche et réalise une série de tests :
- **Guidage en RC** de la mandibule pour vérifier la stabilité des prothèses.
 - Le patient est invité à **serrer sur les prothèses** pendant que le praticien a son index positionné sur les faces vestibulaires des incisives centrales, il ne doit ressentir à aucun moment un mouvement ou déplacement de la prothèse maxillaire.
 - Par la suite, le patient précise s'il ressent la même **pression** de chaque côté quand il serre sur les prothèses. S'il y a une différence, il indique la zone avec son doigt au praticien.
 - Enfin, il lui est demandé de déglutir pour que les prothèses adhèrent davantage aux muqueuses et que le praticien puisse tester leur **rétenion** qui doit alors être maximale.

Le patient doit porter la prothèse pendant 48h avant de rectifier les contacts en latéralité et en propulsion.

✓ **Equilibration secondaire [30] :**

- Le patient revient au bout de **48h**.
- Il convient de **réenregistrer la RC** afin de vérifier si la position de convenance du patient est bien la RC ou non. Pour se faire, l'articulé de Tench est réalisé et grâce à la double base engrenée il est aisé de **comparer la situation actuelle à l'enregistrement précédent**.

→ Si la situation est **différente** alors il faut remonter le modèle mandibulaire puis réeffectuer l'équilibration occlusale en RC.

→ Si la situation est **inchangée**, les corrections excentrées en propulsion et en latéralité peuvent être réalisées.

- L'objectif est d'obtenir une occlusion bilatéralement équilibrée. Les corrections excentrées sont réalisées sur l'ASA.
 - Les contacts occlusaux en **RC** sont marqués en **rouge**, ils ne doivent **en aucun cas être éliminés**.
 - Les contacts en **propulsion** sont marqués en **bleu** : Les corrections sur les dents postérieures doivent permettre à la tige incisive de glisser sans heurt.

Au niveau des dents antérieures, 2 configurations sont possibles :

→ Les **dents postérieures et antérieures sont en contact** en propulsion, les corrections sont réalisées sur les **faces palatines maxillaires**.

→ Les **dents postérieures ne sont pas en contact**, il faut diminuer les **bords libres maxillaires ou mandibulaires jusqu'à ce qu'elles soient en contact**.

IX- Suivi et doléances du patient

IX.1. Objectifs [31]

Le suivi se compose d'une série de rendez-vous au cours desquels le praticien effectue des ajustements et prodigue des conseils d'usage pour que le patient apprenne à vivre avec ses nouvelles prothèses. « Le nombre de séances est à l'échelle de la difficulté du cas » [31] et du potentiel personnel du patient à intégrer les prothèses.

Plus les limites fonctionnelles de la prothèse ont été explicitées en amont, moins nombreuses seront les doléances si la prothèse a été réalisée dans les règles de l'art. Les **doléances** doivent être considérées avec beaucoup d'attention et de compréhension tout en se fiant aux **signes objectifs et avérés** pour mettre en place la solution thérapeutique la plus adaptée.

IX. 2. Erreurs [12]/ [33]

- ❖ **Absence d'un travail de suivi** pour une intégration optimale de la prothèse et une disparition des doléances.
- ❖ **Blessures et irritations** persistantes (muqueuse inflammatoire sensible à la palpation ou blessure visible avec conjonctif mis à nu). Elles peuvent être causées par :
 - La **base prothétique ou un défaut occlusal** qui engendre des pressions d'intensité différente et des forces de frottement variables.
 - **Surextension** de la prothèse responsable de blessure et/ou d'instabilité.
 - La plaque microbienne sous prothétique liée à un port continu de la prothèse et/ ou un mauvais entretien.
 - Une **réaction allergique ou toxique** à la résine (rare).

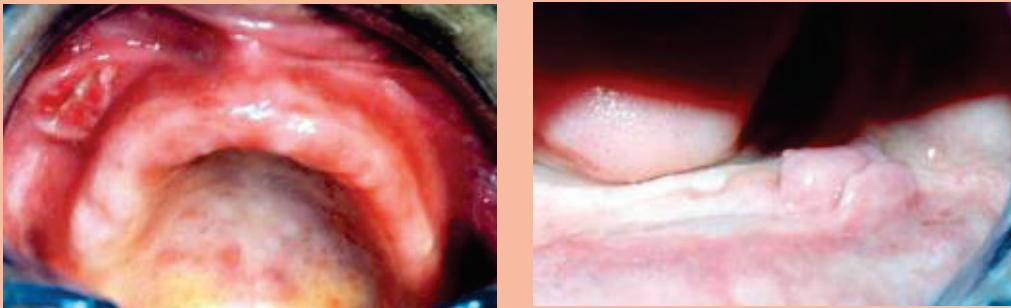

Figure 42 : Ulcération et hyperplasie de la muqueuse causées par une surextension

- ❖ Présence d'altérations tissulaires en relation avec le port de la prothèse amovible : **Stomatite sous prothétique, perlèches, crêtes flottantes, hyperplasie, glossite.**

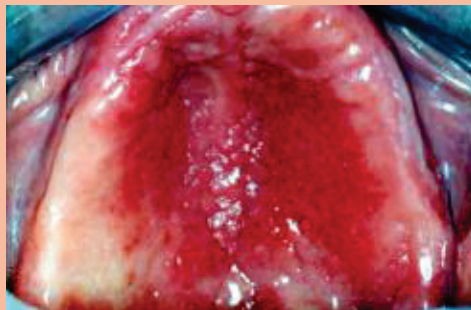

Figure 43 : Stomatite prothétique

- ❖ **Inconfort / Douleurs** liées à une position/ orientation incorrecte du plan d'occlusion, une dimension verticale ou un rapport intermaxillaire erroné.
- ❖ **Morsures** de la langue ou des joues sont directement causées par :
 - Une absence de surplomb horizontal entre les arcades ;
 - Une DVO sous-évaluée
 - Une morphologie des surfaces polies stabilisatrices ne soutenant pas les tissus de soutien
- ❖ **Rétention insuffisante ou inexistante** → Résorption osseuse
- ❖ **Instabilité** → Résorption osseuse
- ❖ **Claquements** sonores sont la conséquence d'une DVO sur-évaluée ou d'une instabilité prothétique ou de la présence de dents en céramique.
- ❖ Troubles de la **phonation**
- ❖ Modification du **goût** et de la **mastication**
- ❖ **Réflexe nauséux**

IX. 3. Prévention [33]/ [31]

- ✓ Informer le patient de la nécessité d'un suivi et d'un délai d'adaptation personnel.
- ✓ Les altérations tissulaires peuvent être multifactorielles, il convient donc d'identifier l'étiologie avant toutes modifications.
 - **Blessures et irritations :**
 - **Base prothétique :** Blessure en regard de l'intrados de la PAC. Evaluation des **surpressions** à l'aide d'un matériau révélateur de pression. Les prothèses sont essayées successivement et le patient mord sur des rouleaux de coton. Elles sont **corrigées** à la fraise puis la surface est polie.
 - **Défaut occlusal :** Blessure en regard de l'intrados de la PAC. L'OTE est à privilégier, une rééquilibration ou un remontage des dents sera réalisé dans le cas contraire.
 - **Réaction allergique ou toxique** qui peut être amplifiée par un mauvais état de surface par le biais d'une irritation mécanique. Un polissage soigneux des surfaces est indispensable.
 - **Stomatite sous prothétique :** Plaque sous prothétique et co-facteurs (port continu de la prothèse, altération de l'état général, tabac, asialie, hyposialie, médicaments, chimiothérapie, radiothérapie, excès de bain de bouche...) qu'il faut éliminer. En amont, l'éducation à l'hygiène des prothèses est indispensable.

- **Perlèches** : Peut-être la manifestation d'une DVO sous-estimée, de carences ou de la consommation de tabac.
 - **Morsures** : Remontage des dents ou rectification du profil des surfaces polies stabilisatrices.
- ✓ Les prothèses doivent être **stables et rétentives**. Toutes sur ou sous extensions, interférences fonctionnelles (frein) doivent être éliminées, elles se caractérisent par une blessure en regard du bord de la PAC. Le fraisage du bord et/ ou un rebasage peuvent être effectués.
- ✓ **Claquements sonores, troubles de la phonation** : Vérifier la DV, la stabilité prothétique et le surplomb. Le patient doit se réapproprier la phonation en s'entraînant à lire à voix haute pendant quelques jours, pour que la langue se repositionne correctement.
- ✓ Trouble de la **mastication et du goût** : Le patient n'a que 20% d'efficacité masticatoire par rapport à un sujet denté. Il doit réapprendre à manger avec des prothèses :
- Le patient commence avec des aliments mous puis de plus en plus consistants avec le temps.
 - Le bol alimentaire doit être séparé en 2, le patient doit mastiquer bilatéralement, si possible, pour que les prothèses soient le moins déstabilisées par l'interposition alimentaire.
 - Le patient ne peut utiliser les incisives pour croquer.
- ✓ **Réflexes nauséeux** : Vérifier la limite au niveau de la jonction vélo-palatine, elle peut être affinée.
- ✓ **Les adhésifs** : Ils ne peuvent pas compenser une prothèse mal conçue. Mais ils sont utiles dans certains cas (résorptions extrêmes, coordinations neuro-motrices perturbées, PMF). Ils doivent être prescrits et leur usage parfaitement expliqué par le praticien. En effet, utilisés à mauvais escient, ils peuvent entraîner des pathologies d'usage.

L'adaptation à la PAC est totalement **subjective** et les performances fonctionnelles sont très limitées, on comprend donc les difficultés d'adaptation et la quantité de doléances revendiquées.

X- Cas particuliers

X.1. La prothèse amovible complète immédiate [34]

X.1.1. Objectifs

Le patient présente des dents résiduelles non conservables ou une parodontite terminale lors de la première consultation. L'annonce de l'édentement total génère de fortes émotions : gêne, désespoir, honte, colère... puis retrait social.

Une prothèse d'usage ne peut être réalisée qu'après une période de cicatrisation du fait de la résorption osseuse. Il convient donc de réaliser une **PAC immédiate qui substitue d'emblée les dents extraites**.

Les enjeux principaux sont :

- La **gestion psychologique** du passage à l'édentement.
- Une **phase chirurgicale** la moins traumatique possible.
- Une **prothèse fonctionnelle et esthétique**.

X. 1. 2. Critères de réalisation

La conception de la PAC immédiate présente des variantes à celle de la PAC d'usage :

- ✓ Le patient est **denté** lors de la première consultation, **il n'a pas vécu la perte de l'ensemble de ses dents**, il n'a pas encore fait son deuil → Le praticien doit expliquer le déroulé des événements, les objectifs, les limites du traitement tout en faisant preuve d'empathie et d'écoute.

- ✓ Le **contexte psychologique** :
 - Le patient est prêt à changer de situation, à extraire les dents → **Prothèse immédiate transitoire ou d'usage**
 - Le patient a besoin de temps pour accepter que ses dents sont « en phase terminale » → **Prothèse transitoire évolutive pour lui permettre de s'adapter à l'amovible**

- ✓ La prothèse immédiate est une étape transitoire entre l'état denté et édenté. Le praticien présente les solutions après la cicatrisation :
 - PAC d'usage, plus adaptée, fonctionnelle et esthétique.
 - Prothèse supra implantaire retenue ou fixée.

Déroulé des étapes cliniques :

✓ 1^e séance/ première consultation :

- Evaluation de la mobilité et délabrement des dents → Extractions pilotées ?
- Pose du diagnostic, propositions thérapeutiques
- Contexte psychologique
- Empreinte à l'alginat pour analyser la situation clinique (comblement des contre-dépouilles pour éviter une extraction importune) : **Analyse pré-prothétique** avec les modèles d'étude montés sur ASA.
- Analyse de la **DVO** : conservée ou modifiée ?
- **Position et orientation du bord libre des dents antérieures** : conservée ou nouvelle esthétique ?

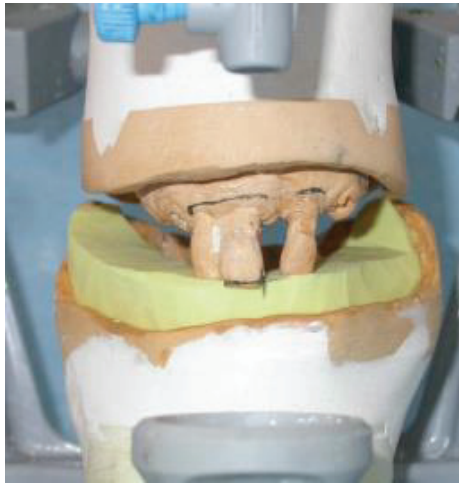

Figure 44 : Montage sur ASA des modèles d'étude

✓ 2^e séance :

- **Extractions pilotées** des dents postérieures pour une empreinte plus précise et donc une prothèse plus adaptée. Dans ce cas, attendre la cicatrisation avant de réaliser l'empreinte.
- **Corrections occlusales de l'arcade antagoniste** selon l'occlusion souhaitée.
- **Empreinte à l'alginat pour le modèle de travail** : Enregistrement des éléments anatomiques essentiels, fonds de vestibule. Un PEI perforé peut être réalisé pour plus de précision.
- Mesure de la **résorption osseuse (à reporter sur le modèle en plâtre)** à l'aide d'une **sonde parodontale** en se basant sur le bord incisif (repère fixe) à transmettre au prothésiste pour transformer le modèle denté en édenté.

- ✓ **3^e séance/ Essaiage fonctionnel : Maquettes de montage** quand cela est possible.

- ✓ **4^e séance/ Chirurgie et pose de la PAC immédiate :**
 - Le patient prend le rendez-vous quand il se sent prêt. De cette façon, il est maître de son choix et plus coopérant pour la suite thérapeutique.

 - La phase chirurgicale :
 - Mise en place des précautions selon les risques médicaux.
 - Elimination des dents, foyers infectieux, spicules osseux.
 - Régularisation des crêtes osseuses.
 - Sutures
 - Conseils post-opératoires

 - Pose de la prothèse :
 - Décontamination des prothèses.
 - **Elle ne doit pas être retirée pendant 48 à 72h.**
 - En général, il est nécessaire de mettre de la **résine à prise retardée** pour créer un joint périphérique et un amortisseur des forces occlusales. Les excès présents dans les alvéoles sont supprimés pour guider une meilleure cicatrisation.
 - Une fois les bases stables, **l'occlusion** est réglée.
 - Le praticien reste disponible et revoit le patient au bout de **48h** pour contrôler et nettoyer la prothèse.

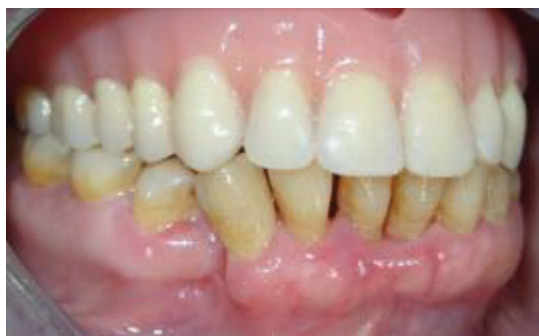

Figure 45 : Pose d'une PAC immédiate maxillaire avec arcade dentée antagoniste

X. 2. Promandibulie et forte résorption [35]

Lors de la première consultation, le praticien est amené à traiter des cas cliniques complexes où les difficultés techniques rendent la conception des prothèses particulièrement délicate. Dans les cas de promandibulie ou de forte résorption osseuse maxillaire, le **rapport de crêtes est très défavorable : la crête mandibulaire circonscrit la crête maxillaire.**

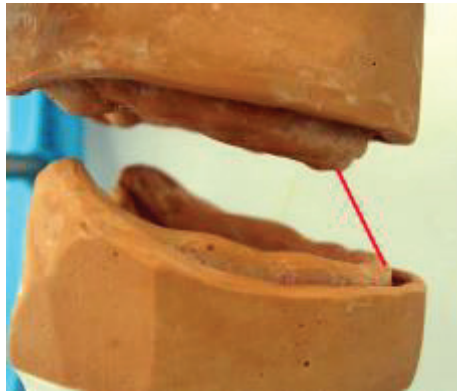


Figure 46 : Modèles sur ASA, cas de promandibulie

En situation de résorption extrême, la réhabilitation prothétique est plus complexe que chez un patient présentant une prognathie mandibulaire à l'état denté, car le décalage des crêtes est d'autant plus important.

Chez les patients déjà appareillés, il est possible de voir des **montages inversés** accompagnés de dents en résine abrasées et d'une DVO sous-évaluée.

Cela engendre un **étage inférieur totalement inesthétique**. Ce choix thérapeutique est donc à éviter.

Conduite à tenir face à un patient présentant une promandibulie, une résorption importante ou des prothèses inadaptées avec un montage inversé :

- ✓ Les patients déjà appareillés, présentant une résorption osseuse importante, ont souvent d'importantes crêtes flottantes du fait de manque de sustentation. Il est souhaitable de les éliminer chirurgicalement.
- ✓ La DVO est souvent sous-évaluée chez le prognathe vrai, engendrant un espace libre d'inocclusion (ELI) très faible. Il faut donc **évaluer correctement la DVO** pour favoriser la stabilité de la future prothèse.

- ✓ Le montage de dents souhaité : **Incisives maxillaires vestibulées et dents mandibulaires légèrement lingualées** de sorte à avoir au moins un articulé en bout à bout.
- ✓ Réglages du bourrelet maxillaire de la maquette d'occlusion :
 - Favoriser l'aspect esthétique de la lèvre supérieure en antérieur
 - Remonter le plan d'occlusion en postérieur
 - Cela permet d'obtenir un articulé sub-normal
- ✓ Réglages du bourrelet mandibulaire :
 - Lingualer la partie antérieure du bourrelet.
 - Faire en sorte que le plan d'occlusion soit situé au-dessus de la position de la langue au repos.
- ✓ Choix des dents prothétiques : Cuspidées, très étroites dans le sens vestibulo-lingual.

X. 3. Rétromandibulie

L'enjeu majeur dans ce cas est de conserver un soutien esthétique de la lèvre supérieure tout en palliant le décalage important entre les dents antérieures maxillaire et mandibulaire.

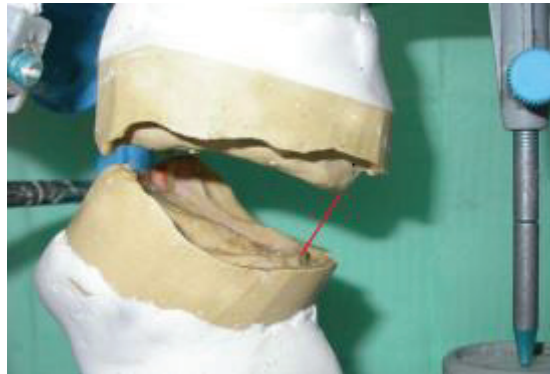

Figure 47 : Modèles sur ASA, cas de rétromandibulie

Objectifs :

- Rétablir un profil facial esthétique
- Prothèse fonctionnelle

Conduite à tenir face à un patient présentant une rétromandibulie :

- ✓ **Réglages des maquettes :**

- La partie antérieure du bourrelet maxillaire soutient la lèvre supérieure (profil, face)
- Le réglage du bourrelet mandibulaire doit permettre un ELI doublé par rapport à la référence (référence : environ 1,5mm) pour permettre à la stabilisation de la prothèse mandibulaire par la langue.
- Le bourrelet mandibulaire est vestibulo-versé sur la crête.

✓ **Montage des dents :**

- Le groupe incisivo-canin mandibulaire est délibérément projeté en vestibulaire tel un éventail pour réduire la béance antérieure inesthétique et où la lèvre inférieure peut s'interposer.
- Création d'un berceau lingual favorisant la stabilisation prothétique :
 - Les premières prémolaires inférieures sont remplacées par des canines ayant un faible contact avec les PM antagonistes ;
 - Le groupe incisivo-canins mandibulaire est disposé en éventail.
 - L'extrados lingual de la prothèse est réalisé sans contre dépouille.
- Les dents postérieures sont montées de sorte que la cuspide palatine passe par l'axe inter-crêtes et que l'orientation occlusale soit perpendiculaire à celui-ci

Conclusion

Au cours de leur apprentissage, les étudiants rencontrent de nombreuses difficultés lors de la réalisation d'une PAC, du fait de sa complexité inhérente à la disparition de toutes les dents.

Après analyse des erreurs les plus fréquentes et de leurs étiologies au travers des books - PAC ; nous les avons recensées sous la forme de **chartes colorées en rouge**. Celles-ci servant de bases à l'apprentissage par problèmes. Dans l'optique d'un travail pédagogique, nous avons créé les **chartes vertes de prévention** desdites erreurs potentielles.

Enfin, il nous a paru intéressant d'évoquer, au travers de chartes jaunes, l'apport des nouvelles technologies numérique et la CFAO pour pallier les erreurs praticien-dépendant lors de chaque étape clinique. Néanmoins, l'ensemble des données de la littérature, nous révèle qu'elles présentent encore des faiblesses par rapport aux techniques conventionnelles. En effet, l'empreinte numérique n'enregistre pas aisément la dépressibilité des muqueuses lors de l'empreinte secondaire à l'inverse d'une empreinte conventionnelle.

La synthèse de ces données constitue un véritable outil pédagogique ainsi qu'une aide technique lors de la réalisation des étapes prothétiques en travaux pratiques par les étudiants. De surcroît, il nous a paru intéressant d'extraire les chartes Erreurs/ Prévention (rouges et vertes) pour les adjoindre au syllabus de PAC existant. Ainsi, les étudiants auront un support supplémentaire d'apprentissage offrant des angles de vue et des approches complémentaires dans l'acquisition de leurs compétences pratiques en prothèse amovible complète.

L'objectif final étant que l'étudiant visualise rapidement une erreur, l'identifie et comprenne son origine pour ne plus la reproduire ; notamment lors de ses premiers essais avec des patients en clinique.

Références bibliographiques et Iconographiques

Bibliographie

Introduction :

[1] Paul Mariani. Regarder vers le futur, sans oublier les acquis du passé..., L'information dentaire n°32 – 26 septembre 2018 Citation p 100

[2] Laetitia Rios. Impacts des conditions orales sur le bien-être et la qualité de vie des patients édentés complets porteurs d'une prothèse amovible totale bimaxillaire. Autre [q-bio.OT]. 2014. ffdumas01108430 Citation page 13

[3] Benoit Chanty, Gestion et optimisation de la prothèse amovible complète chez le sujet agé : Concepts et préceptes, Université de Lorraine, 24 mars 2016. Citation page 10

[4] Cécilia Richard. Gestion du passage à l'édentement total : la prothèse amovible complète immédiate (à propos de 2 cas cliniques). Médecine humaine et pathologie. 2015. ffdumas-01306299 Citation p 37 issue de Lejoyeux J. et R. Mise en condition en prothèse complète, Edition Masson 1993.

[5] Hélène Citterio, PAC : Peut-on s'affranchir des techniques reconnues ? , L'information dentaire n°32 – 26 septembre 2018. Citation page 82

[6] Catherine Millet, Romain Rubière, CFAO en prothèse amovible complète, L'information dentaire n°13 – 30 mars 2016, page 18.

Chronologie

[7] Service de PAC UFR Odontologie Nice S.A Dr V. Pouysségur, Dr JB Lonjon, Document pédagogique, Syllabus 3eme, 4eme années, 2019-2020.

Notion d'ergonomie et d'hygiène

[7] Service de PAC UFR Odontologie Nice S.A Dr V. Pouysségur, Dr JB Lonjon, Document pédagogique, Syllabus 3eme, 4eme années, 2019-2020

1ere consultation

[1] Paul Mariani. Regarder vers le futur, sans oublier les acquis du passé..., L'information dentaire n°32 – 26 septembre 2018, page 101.

[8] Jean-Paul Louis, Instruire le patient édenté et le préparer à gagner le « pari prothétique », L'information dentaire n°32 – 26 septembre 2018, page 29.

[9] Elise BENEYTO, Fiches pédagogiques en prothèse partielle amovible à chassis métallique, 21 juin 2018. <http://thesesante.ups-tlse.fr/2224/1/2018TOU33030.pdf> Page 88

[10] Jean CHAMPION, Données actuelles et perspectives de la conception et fabrication assistées par ordinateur en prothèse partielle amovible. Thèse 20 décembre 2012. <http://thesesante.ups-tlse.fr/24/1/2012TOU3071.pdf> Page 33, 34, 35

[11] Enseignement d'une thérapeutique de l'édentation totale : prothèse amovible complète – Syllabus de la Faculté d'odontologie de Nice Sophia Antipolis. 2018

[12] Les sources d'erreurs en prothèse amovible complète – Les difficultés d'apprentissage, vendredi 9 juillet 1999. Page 11 à 13

[13] Hamel L, Giumelli B, Amouriq Y et Le bars P. Réhabilitation occlusale par prothèse amovible complète. Encycl Méd Chir (Editions Scientifiques et Médicales Elsevier SAS, Paris, tous droits réservés), Odontologie, 23-325-M-10, 2000, p4

[13] Hamel L, Giumelli B, Amouriq Y et Le bars P. Réhabilitation occlusale par prothèse amovible complète. Encycl Méd Chir (Editions Scientifiques et Médicales Elsevier SAS, Paris, tous droits réservés), Odontologie, 23-325-M-10, 2000 p7

Empreinte primaire

[11] Enseignement d'une thérapeutique de l'édentation totale : prothèse amovible complète – Syllabus de la Faculté d'odontologie de Nice Sophia Antipolis. 2018

[14] Philippe MONSENEGO, L'empreinte primaire mandibulaire, L'information dentaire n°42 du 6 décembre 2000. Pages 3655 - 3656

[15] Jean-Pierre MARTIN, Empreinte primaire maxillaire, L'information dentaire n°42 du 6 décembre 2000. Pages 3649 – 3650 - 3651

[16] Michel POSTAIRE, Ce que l'on n'a pas osé dire ou écrire sur les empreintes en PAC, L'information dentaire n°32 du 26 septembre 2018. Pages 37 - 38 - 40 – 42

[6] Catherine Millet, Romain Rubière, CFAO en prothèse amovible complète, L'information dentaire n°13 – 30 mars 2016, page 19 - 20.

Empreinte secondaire

[11] Enseignement d'une thérapeutique de l'édentation totale : prothèse amovible complète – Syllabus de la Faculté d'odontologie de Nice Sophia Antipolis. 2018 p. 58.

[12] Les sources d'erreurs en prothèse amovible complète – Les difficultés d'apprentissage, vendredi 9 juillet 1999
Page 27 -28 – 29

[16] Michel POSTAIRE, Ce que l'on n'a pas osé dire ou écrire sur les empreintes en PAC, L'information dentaire n°32 du 26 septembre 2018. Pages 44 – 46 – 48

[17] Jean-Marie RIGNON- BRET, les empreintes secondaires mandibulaires en prothèse complète, Information dentaire n°42 du 6 décembre 2000. Pages 3661 – 3662 - 3663 - 3665

[18] Didier RAUX, Traitement des empreintes primaires, Réalisation des portes-empreintes individuels, Information dentaire n°42 du 6 décembre 2000. Pages 3657 – 3658 - 3659

[6] Catherine Millet, Romain Rubière, CFAO en prothèse amovible complète, L'information dentaire n°13 – 30 mars 2016, page 20 - 21.

RIM

[19] M. HELFER, JP. LOUIS, G. VERMANDE, Gestion des rapports intermaxillaires en prothèse amovible complète, Stratégie prothétique janvier – février 2010, volume 10, n°1. Pages 33 à 41

[20] C. Jeannin, C. Millet, Rapport intermaxillaire. EMC (Elsevier SAS, Paris), Odontologie, 23-325-E-12, 2006. Page 1

[13] Hamel L, Giumelli B, Amouriq Y et Le bars P. Réhabilitation occlusale par prothèse amovible complète. Encycl Méd Chir (Editions Scientifiques et Médicales Elsevier SAS, Paris, tous droits réservés), Odontologie, 23-

[20] C. Jeannin, C. Millet, Rapport intermaxillaire. EMC (Elsevier SAS, Paris), Odontologie, 23-325-E-12, 2006. Page 5

[12] Les sources d'erreurs en prothèse amovible complète – Les difficultés d'apprentissage, vendredi 9 juillet 1999 Page 32

[19] M. HELFER, JP. LOUIS, G. VERMANDE, Gestion des rapports intermaxillaires en prothèse amovible complète, Stratégie prothétique janvier – février 2010, volume 10, n°1. Pages 33 à 41

[12] S. Corallo, Les sources d'erreurs en prothèse amovible complète – Les difficultés d'apprentissage, vendredi 9 juillet 1999 Page 34 - 35

[13] Hamel L, Giumelli B, Amouriq Y et Le bars P. Réhabilitation occlusale par prothèse amovible complète. Encycl Méd Chir (Editions Scientifiques et Médicales Elsevier SAS, Paris, tous droits réservés), Odontologie, 23-325-M-10, 2000, p5 et 7.

[21] M. Begin, La relation maxillo-mandibulaire. L'information dentaire n°32 du 26 septembre 2018, p50

[22] J-P.Louis, H. Coilland, Le transfert du modèle maxillaire sur articulateur en prothèse amovible complète : table ou arc facial ? Stratégie prothétique mars- avril 2019, vol 19, n°2, pages 119 – 120.

[22] J-P.Louis, H. Coilland, Le transfert du modèle maxillaire sur articulateur en prothèse amovible complète : table ou arc facial ? Stratégie prothétique mars- avril 2019, vol 19, n°2, page 125.

[19] M. HELFER, JP. LOUIS, G. VERMANDE, Gestion des rapports intermaxillaires en prothèse amovible complète, Stratégie prothétique janvier – février 2010, volume 10, n°1. Pages 33 à 41

[6] Catherine Millet, Romain Rubière, CFAO en prothèse amovible complète, L'information dentaire n°13 – 30 mars 2016, pages 21-22.

[5] Hélène Citterio, PAC : Peut-on s'affranchir des techniques reconnues ? , L'information dentaire n°32 – 26 septembre 2018. Citation page 88

[23] C.Millet, J.C. Estrade, J.Y. Ciers, Prothèse complète numérique versus conventionnelle : à propos d'un cas clinique, Stratégie prothétique septembre – octobre 2016, vol 16, n°4 pages 284 – 285.

Montages des dents et essayages

[24] Ferrandier Vinciane, L'évolution des concepts occluso-prothétiques, le 27 avril 2010. p 78

[5] Hélène Citterio, PAC : Peut-on s'affranchir des techniques reconnues ? , L'information dentaire n°32 – 26/09/ 2018, p 88.

[11] Enseignement d'une thérapeutique de l'édentation totale : prothèse amovible complète – Syllabus de la Faculté d'odontologie de Nice Sophia Antipolis. 2018

[25] Palla S. L'esthétique en prothèse amovible totale . Cah Prothèse 1999; 108; 97 – 109. Les cahiers de prothèse n°108 décembre 1999.

[26] JM. CHEYLAN, S. NITHARD, Personnalisation du montage esthétique en prothèse complète, Stratégie prothétique septembre – octobre 2016, pages 257 - 266

[27] Yves Gastard, L'expérience laboratoire, L'information dentaire n°32 – 26 septembre 2018, p 70

[28] V. Dupuis, H. Lafargue, Prothèse amovible complète, Guide clinique d'odontologie, 2014 Elsevier Masson SAS, p 242

[22] J-P.Louis, H. Coilland, Le transfert du modèle maxillaire sur articulateur en prothèse amovible complète : table ou arc facial ? Stratégie prothétique mars- avril 2019, vol 19, n°2, page 125.

[7] Service de PAC UFR Odontologie Nice S.A Dr V. Pouysségur, Dr JB Lonjon, Document pédagogique, Syllabus 3eme, 4eme années, 2019-2020 p 36

[29] Catherine Millet, Guillaume Bonnet, L'usage des bases prothétiques en prothèse amovible complète, ID magazine, n°4 – 31 janvier 2018, page 22

[23] C.Millet, J.C. Estrade, J.Y. Ciers, Prothèse complète numérique versus conventionnelle : à propos d'un cas clinique, Stratégie prothétique septembre – octobre 2016, vol 16, n°4 page 287

Pose de la prothèse

[30] Bertheretche M-, Hüe O. Insertion et équilibration occlusale. EMC (Elsevier SAS, Paris), Odontologie, 23-325-G-10, 2005. Pages 1, 2, 3.

[31] Michel Pompignoli, Les doléances. L'information dentaire n°32 – 28 septembre 2018, page 76

[12] S. Corallo, Les sources d'erreurs en prothèse amovible complète – Les difficultés d'apprentissage, vendredi 9 juillet 1999, Pages 48- 49

[32] C. Millet, C. Jeannin, P. Jaudoin, C. Piret, G. Malquarti, Analyse et corrections occlusales en prothèse totale : Intérêt de l'articulé de Tench, Stratégie prothétique juin 2005, Vol 5, n°3

[30] Bertheretche M-, Hüe O. Insertion et équilibration occlusale. EMC (Elsevier SAS, Paris), Odontologie, 23-325-G-10, 2005. Pages 5 et 10

Suivi

[31] Michel Pompignoli, Les doléances. L'information dentaire n°32 – 28 septembre 2018, page 77

[12] Les sources d'erreurs en prothèse amovible complète – Les difficultés d'apprentissage, vendredi 9 juillet 1999. p 51 et 52

[33] Le Bars P, Amouriq Y, Bodic F et Giumelli B. Réactions tissulaires au port des appareils de prothèse dentaire amovible partielle ou totale. Encycl Méd Chir (Editions scientifiques et Médical Elsevier SAS, Paris, tous droits réservés), Odontologie, 23 – 325 – P- 10, 2002, 10p.

[31] Michel Pompignoli, Les doléances. L'information dentaire n°32 – 28 septembre 2018, page 77-78

Cas particuliers

[34] V. Pouyssegur, S. Montal, V. Dupuis, La prothèse immédiate

[35] JM. Rignon-Bret, C. Rignon-Bret. Traitement des cas de promandibulie et de forte résorption chez l'édenté total, Réalités cliniques Vol 8 n°4 1997 pp. 435 – 450

Iconographie

Figure 1 : Service de PAC UFR Odontologie Nice S.A Dr V. Pouyssegur, Dr JB Lonjon, Document pédagogique, Syllabus 3eme, 4eme années, 2019-2020.

Figure 2 : Service de PAC UFR Odontologie Nice S.A Dr V. Pouyssegur, Dr JB Lonjon, Document pédagogique, Syllabus 3eme, 4eme années, 2019-2020.

Figure 3 : Photographies réalisées en TP de PAC (Années 2019-2020)

Figure 4 : <https://artherapievirtus.org/chemins-de-vie/index.php/2017/12/04/les-phases-de-deuil-delisabeth-kubler-ross/>

Figure 5 : Service de PAC UFR Odontologie Nice S.A Valérie Pouyssegur, Richard Scoffier. Réalisation d'une prothèse amovible complète conventionnelle : le support vidéo comme outil pédagogique. Médecine humaine et pathologie. 2014. ffdumas-01018633f
https://www.youtube.com/watch?v=_A6xCHuiBng&fbclid=IwAR1HGA9Iw-QQGM3OJI6nbST_X2Y15gKb9F9Wo4LHqrhNHQ5b4uKc81qk9U

Figure 6 : Service de PAC UFR Odontologie Nice S.A Dr V. Pouyssegur, Dr JB Lonjon, Document pédagogique, Syllabus 3eme, 4eme années, 2019-2020.

Figure 7 : Service de PAC UFR Odontologie Nice S.A Dr V. Pouyssegur, Dr JB Lonjon, Document pédagogique, Syllabus 3eme, 4eme années, 2019-2020.

Figure 8 : <https://www.eugenol.com/sujets/404284-probleme-de-crete-flottante>

Figure 9 : <https://conseildentaire.files.wordpress.com/2011/06/exostoses-mandibulaires-oup-com.jpg?resize=402%2C267>

Figure 10 : Service de PAC UFR Odontologie Nice S.A Dr V. Pouyssegur, Books de Pac 2017-2019

Figure 11 : Service de PAC UFR Odontologie Nice S.A Dr V. Pouyssegur, Dr JB Lonjon, Document pédagogique, Syllabus 3eme, 4eme années, 2019-2020.

Figure 12 : Catherine Millet, Romain Rubière, CFAO en prothèse amovible complète, L'information dentaire n°13 – 30 mars 2016.

Figure 13 : Service de PAC UFR Odontologie Nice S.A Dr V. Pouyssegur, Books de Pac 2017-2019.

Figure 14 : Service de PAC UFR Odontologie Nice S.A Dr V. Pouyssegur, Books de Pac 2017-2019.

Figure 15 : Service de PAC UFR Odontologie Nice S.A Dr V. Pouyssegur, Books de Pac 2017-2019.

Figure 16 : _Service de PAC UFR Odontologie Nice S.A Dr V. Pouysségur, Books de Pac 2017-2019.
Figure 17 : _Service de PAC UFR Odontologie Nice S.A Dr V. Pouysségur, Books de Pac 2017-2019.
Figure 18 : _Service de PAC UFR Odontologie Nice S.A Dr V. Pouysségur, Books de Pac 2017-2019.

Figure 19 : Service de PAC UFR Odontologie Nice S.A Dr V. Pouysségur, Dr JB Lonjon, Document pédagogique, Syllabus 3eme, 4eme années, 2019-2020

Figure 20 : Service de PAC UFR Odontologie Nice S.A Valérie Pouysségur, Richard Scoffier. Réalisation d'une prothèse amovible complète conventionnelle : le support vidéo comme outil pédagogique. Médecine humaine et pathologie. 2014. ffdumas-01018633f
<https://youtu.be/AC2mZntbAzQ>

Figure 21 : <https://conseildentaire.com/glossary/joint-peripherique-2/> et
<https://www.idweblogs.com/edentement-total/empreinte-secondaire-maxillaire-3-les-materiaux/>

Figure 22 : _Service de PAC UFR Odontologie Nice S.A Dr V. Pouysségur, Dr JB Lonjon, Document pédagogique, Syllabus 3eme, 4eme années, 2019-2020.

Figure 23 : Catherine Millet, Romain Rubière, CFAO en prothèse amovible complète, L'information dentaire n°13 – 30 mars 2016.

Figure 24 : _Service de PAC UFR Odontologie Nice S.A Dr V. Pouysségur, Books de Pac 2017-2019.
Figure 25 : _Service de PAC UFR Odontologie Nice S.A Dr V. Pouysségur, Books de Pac 2017-2019.
Figure 26 : _Service de PAC UFR Odontologie Nice S.A Dr V. Pouysségur, Books de Pac 2017-2019.

Figure 27 : Service de PAC UFR Odontologie Nice S.A Dr V. Pouysségur, Dr JB Lonjon, Document pédagogique, Syllabus 3eme, 4eme années, 2019-2020.

Figure 28 : Fajri L., Abdelkoui A., Abdedine A. Approche esthétique en prothèse amovible complète, AOS 2013;266:16-26 <https://aos.edp-dentaire.fr/articles/aos/pdf/2013/06/aos2013266p16.pdf>

Figure 29 : Service de PAC UFR Odontologie Nice S.A Dr V. Pouysségur, Dr JB Lonjon, Document pédagogique, Syllabus 3eme, 4eme années, 2019-2020

Figure 30 : Catherine Millet, Romain Rubière, CFAO en prothèse amovible complète, L'information dentaire n°13 – 30 mars 2016.

Figure 31 : Fajri L., Abdelkoui A., Abdedine A. Approche esthétique en prothèse amovible complète, AOS 2013;266:16-26 <https://aos.edp-dentaire.fr/articles/aos/pdf/2013/06/aos2013266p16.pdf>

Figure 32 : Fajri L., Abdelkoui A., Abdedine A. Approche esthétique en prothèse amovible complète, AOS 2013;266:16-26 <https://aos.edp-dentaire.fr/articles/aos/pdf/2013/06/aos2013266p16.pdf>

Figure 33 : Fajri L., Abdelkoui A., Abdedine A. Approche esthétique en prothèse amovible complète, AOS 2013;266:16-26 <https://aos.edp-dentaire.fr/articles/aos/pdf/2013/06/aos2013266p16.pdf>

Figure 34 : Fajri L., Abdelkoui A., Abdedine A. Approche esthétique en prothèse amovible complète, AOS 2013;266:16-26 <https://aos.edp-dentaire.fr/articles/aos/pdf/2013/06/aos2013266p16.pdf>

Figure 35 : Fajri L., Abdelkoui A., Abdedine A. Approche esthétique en prothèse amovible complète, AOS 2013;266:16-26 <https://aos.edp-dentaire.fr/articles/aos/pdf/2013/06/aos2013266p16.pdf>

Figure 36 : M. Contrepois, C. Sireix, A. Soenen, JP. Pia, JF. Lasserre, Complete denture fabrication with CAD/CAM technology : A case report, The international journal of esthetic dentistry, volum 12, number 1, spring 2018.

Figure 37 : M. Contrepois, C. Sireix, A. Soenen, JP. Pia, JF. Lasserre, Complete denture fabrication with CAD/CAM technology : A case report, The international journal of esthetic dentistry, volum 12, number 1, spring 2018.

Figure 38 : M. Contrepois, C. Sireix, A. Soenen, JP. Pia, JF. Lasserre, Complete denture fabrication with CAD/CAM technology : A case report, The international journal of esthetic dentistry, volum 12, number 1, spring 2018.

Figure 39 : M. Contrepois, C. Sireix, A. Soenen, JP. Pia, JF. Lasserre, Complete denture fabrication with CAD/CAM technology : A case report, The international journal of esthetic dentistry, volum 12, number 1, spring 2018.

Figure 40 : M Helfer, J. Bemer, JP Louis, Equilibration occlusale en prothèse amovible complète, Stratégie prothétique mai – juin 2010, vol 10, n°3 pages 215 – 224

Figure 41 : <https://www.idweblogs.com/edentement-total/prothese-amovible-complete-unimaxillaire-gestion-de-locclusion-3/figure-15a/> et <https://www.idweblogs.com/edentement-total/prothese-amovible-complete-unimaxillaire-gestion-de-locclusion-3/figure-15b/>

Figure 42 : FAJRI L., BENDFIL F. Diagnostic et gestion des lésions muqueuses d'origine prothétique chez l'édenté complet AOS 2008 ; N° 243 : 227-235

Figure 43 : FAJRI L., BENDFIL F. Diagnostic et gestion des lésions muqueuses d'origine prothétique chez l'édenté complet AOS 2008 ; N° 243 : 227-235

Figure 44 : L Fajri, S. Berrada, N. Merzouk, L'articulateur dans l'étude pré-prothétique en prothèse amovible complète, AOS n°276 – 2016 <https://aos.edp-dentaire.fr/articles/aos/pdf/2016/03/aos2016276article5.pdf>

Figure 45 : L Fajri, S. Berrada, N. Merzouk, L'articulateur dans l'étude pré-prothétique en prothèse amovible complète, AOS n°276 – 2016 <https://aos.edp-dentaire.fr/articles/aos/pdf/2016/03/aos2016276article5.pdf>

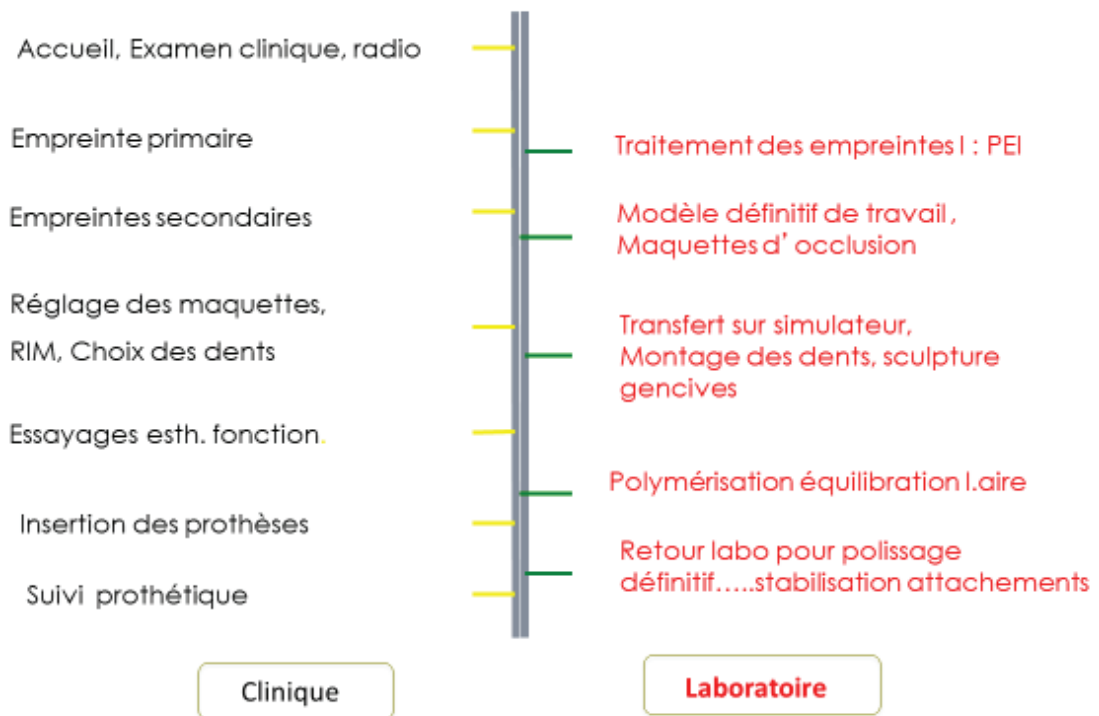
Figure 46 : L Fajri, S. Berrada, N. Merzouk, L'articulateur dans l'étude pré-prothétique en prothèse amovible complète, AOS n°276 – 2016 <https://aos.edp-dentaire.fr/articles/aos/pdf/2016/03/aos2016276article5.pdf>

Figure 47 : L Fajri, S. Berrada, N. Merzouk, L'articulateur dans l'étude pré-prothétique en prothèse amovible complète, AOS n°276 – 2016 <https://aos.edp-dentaire.fr/articles/aos/pdf/2016/03/aos2016276article5.pdf>

Annexe :

Synthèse des chartes Erreurs/ Prévention, Complément synthétique au SYLLABUS de PAC

Récapitulatif de la chronologie des étapes de PAC issu du Syllabus de PAC :



Causes d'erreurs à identifier lors de la première consultation :

- ❖ **Terrain psychologique et préparation psychologique** du patient : Historique dentaire, passage à l'édentation totale, acceptation des prothèses existantes.
 - Projet prothétique souhaité par le patient ?
 - Motivations à de « nouvelles prothèses » ?
 - Confort
 - Stabilité
 - Esthétique
 - Mastication

- ❖ Examen clinique mal conduit :
 - **Dents ou racines résiduelles** à extraire → **Irrégularités osseuses** → Ulcération, douleur liée au port de la prothèse.
 - Position atypique d'une **bride** ou d'un **frein** → Déstabilisation de la PAC
 - **Crêtes flottantes** dépressibles → Accélération de la résorption osseuse / empreinte primaire faussée/ Instabilité et douleur liées au port de la PAC.
 - **Hyperplasie et hypertrophie des muqueuses.**
 - **Décalage sagittal des bases osseuses.**
 - **Parafonctions** (bruxisme)
 - **Perte de dimension verticale** (DV) importante
 - **Exostoses** et **toris** (palatin, mandibulaire, osseux) → Déstabilisation de la prothèse, inconfort, possible inesthétisme lié à la difficulté du montage des dents.

Prévention :

- ✓ Recherche indispensable de la coopération du patient, pour cela :
 - **Ecouter** le patient pour définir ses attentes exprimées ou non.
 - **Informer** des avantages et surtout des limites de la thérapeutique.
 - Veiller à la **compréhension des enjeux** pour qu'il **se projette au mieux**.
 - Lui permettre de devenir **demandeur** et **co-acteur** de son traitement, car sa contribution active à chaque étape clinique est indispensable.
 - Expliquer le déroulement de chacune des étapes au début du rendez-vous.
 - Donner les clés de la **motivation** en nommant clairement les objectifs : Sourire retrouvé, bien-être social, alimentation de plaisir partagé.

Permet de poser les bases d'une **relation de confiance** entre le soignant et le soigné.

- ✓ **Anamnèse, observation clinique** minutieuses et **palpation** des particularités anatomiques perturbatrices pour déterminer s'il faut les intégrer, contourner ou éliminer par chirurgie avant la conception de la prothèse.

- ✓ Si possible, établir des **documents pré-extractionnels** : Photographies, modèles d'étude, anciennes prothèses, dents extraites, radiographies. Permettent d'impliquer le patient à sa thérapeutique.

- ✓ Si une **rééducation neuro-musculo-articulaire** est nécessaire, il faut la mettre en place dès le début de la thérapeutique. Des étapes supplémentaires telles que des gouttières de reconditionnement neuro-musculaire peuvent être réalisées.

II- Empreinte primaire

Erreurs :

- ❖ Choix d'un **PE inadapté**
- ❖ **Matériau trop compressif** → Ecarte, distend les tissus périphériques → Bords du futur PEI inadaptés
- ❖ **Non-respect des critères de qualité de l'Ep :**
 - Présence de bulle, tirage, déchirure, zones compressives ou refoulées.
 - PE non centré
 - Matériau d'Ep non adhérent ou laissant apparaître le PE.
- ❖ **Sur-extensions** (bords trop larges), **sous-extensions** (bords en lame de couteau) ou **surpressions** → PEI inadapté
- ❖ **Exploiter une Ep primaire imprécise** voire l'utiliser comme Ep unique

Prévention :

- ✓ Patient en position orthostatique (assis), si possible détendu, concentré sur sa respiration.
- ✓ Face à un patient présentant un **réflexe nauséux** :
 - Langue en position basse.
 - Le patient se penche vers l'avant pour éviter l'écoulement de matériau.
 - Respiration nasale lente et profonde pour limiter la survenue du réflexe.
 - L'acupuncture, l'hypnose, la psychologie sont des techniques envisageables.
- ✓ **Essayage et choix du PE:**
 - Entre deux tailles, choisir le + petit des deux et PE perforé pour une Ep non compressive.
 - Arcade incluse dans le PE/ Centrage/ Insertion sans interférences.
 - Si nécessaire, modifications apportées à l'aide d'une pince ou de cire molle.
- ✓ **Matériau de choix : Plâtre** car moins compressif mais **alginate** privilégié. Et peut-être rebaser avec un alginate + fluide pour + de précision.
- ✓ Pour une **Ep non compressive** : Bonne consistance de l'alginate (réalisé avec de l'eau froide) et PE maintenu en bouche avec une pression légère et équilibrée.

Critères de qualité de l'empreinte primaire

- Respect du dosage et de la manipulation de l'alginate
- Propreté de plan de travail
- Bon positionnement par rapport au patient
- Modification judicieuse du PE si nécessaire
- Centrage du PE
- Absence de bulle
- Absence de tirage (décollement matériau)
- Absence de métal (ou plastique) apparent
- Modèle sans bulle
- Bonne épaisseur du socle
- Parallélisme du socle et des crêtes
- Symétrie et homogénéité du modèle

- ✓ **Cartographie de l'empreinte** : Toujours confronter l'empreinte à la situation en bouche, veiller à l'enregistrement de l'ensemble des éléments anatomiques. Conformité des fonds de vestibules entre l'empreinte et la cavité buccale pour un PEI optimal.
- ✓ Le praticien réalise le tracé du PEI.

III- Ep secondaire

Erreurs :

- ❖ **Non-respect des critères de qualité du PEI**
- ❖ **Ne pas essayer et ajuster le PEI** → Ep erronée → Blessure et instabilité de la PAC.
- ❖ Choix de **matériaux d'Ep non adaptés**, mauvaise manipulation.
- ❖ **Non-respect des critères de qualité de l'Ep :**
 - Absence de joint périphérique ou non conforme (pâte de Kerr trop chauffée ou appliquée à l'intérieur du PEI).
 - Mauvaise préparation des matériaux d'empreinte/ Trimming mal effectué.
 - PEI non centré.
 - Présence de bulles, manques, tirages.

Prévention :

Critères de qualités du PEI

- PEI stable, **non rétentif**
- Epaisseur homogène, 2mm max
- Epaisseur des bords : 1 à 2 mm
- Bords mous et arrondis
- Limites conformes à celles tracées sur le modèle
- Freins correctement déchargés
- Bourrelets de préhension conformes aux normes
- Indices biologiques tracés
- Modèle primaire non altéré

- ✓ **Réglages du PEI :**
 - **Bourrelet de préhension :** Préfigure l'arcade dentaire et soutient les tissus péri-prothétiques. Hauteur à la manD : 1mm sous le bord de la lèvre inf au repos et ne dépasse pas le tubercule rétro-molaire car conditionne la protraction de la langue et peut entraîner des sur- ou sous-extensions de la PAC.
 - **Insertion/ désinsertion facilitées/ Non rétentif**
 - **Absence de sous- et sur- extensions** au niveau des limites, fossettes palatines, freins, tubérosités, ligaments ptérygo-maxillaires.
 - **Stable en statique et en dynamique :** Mobilisation des joues, lèvres, langue.
 - Bords mous et arrondis, à distance des freins.
- ✓ **Choix du matériau** adapté à la situation clinique et bonne manipulation.
- ✓ Réalisation rigoureuse de l'Ep et lecture minutieuse.

Critères de qualité de l'empreinte secondaire

- Pâte de kerr mat
- PK régulière
- PK arrondie, lisse, continue,
- PK comblant le fond du vestibule, sans débordement sur l'entablement
- PK non noircie
- Pas de PK dans l'intrados du PEI (sauf moustache joint vélo palatin)
- Permlastic d'épaisseur et de couleur homogène
- Pas de bulle
- Pas de tirage
- Pas de résine apparente

Erreurs lors de l'enregistrement des RIM :

- ❖ **Maquettes d'occlusion non conformes** → Imprécision, instabilité de la prothèse.
- ❖ **Plan d'occlusion mal évalué :**
 - Sens vertical : Plan d'occlusion trop haut ou trop bas → Position des dents erronées → Préjudice esthétique et déséquilibre musculaire.
 - Sens sagittal : Non parallèle au plan de Camper → Perte de stabilité, résorption osseuse ou pro-glissement mandibulaire.
- ❖ **DVO faussée :**
 - **Sur** évaluation de la DVO → Difficulté à s'alimenter et à déglutir.
 - **Sous** évaluation de la DVO → Déglutition infantile, phonation perturbée (sifflantes), étage inférieur de la face affaissé avec les traits du visage approfondis (vieillesse), fatigue musculaire.
 - Tests pour évaluer la DVO ou DVR non réalisés ou erronés.
- ❖ **Enregistrement incorrect de l'occlusion** causé par :
 - Un guidage forcé en RC ou un patient crispé.
 - Enregistrement d'une occlusion de convenance (mandibule en propulsion).
 - Dérapage des maquettes d'occlusion à la suite d'un contact prématuré des bourrelets ou un dysfonctionnement articulaire.
 - Contact postérieur des bases d'occlusion → Mobilisation des maquettes.

Prévention :

- ✓ Le patient est détendu et en position assise orthostatique. Les troubles articulaires sont anticipés.
- ✓ Les maquettes d'occlusion doivent répondre à des impératifs :
 - Bases d'occlusion en résine dure, non déformables.
 - Limites des maquettes préfigurant celle des futures prothèses.
 - Respect de la triade de Housset : Rétention, sustentation et stabilité des maquettes.
 - Bourrelets d'occlusion en cire Moyco simulant les futures dents prothétiques.

Critères de qualité des maquettes d'occlusion
- Axes tracés sur les modèles
- Maquettes stables et rétentives
- Fond du vestibule comblé sans déborder sur l'entablement
- Epaisseur homogène de la plaque
- Bourrelets de cire conformes aux normes

- ✓ Essayage et rectification des maquettes d'occlusion, successivement puis ensemble pour vérifier que les bases n'interfèrent pas.
- ✓ Réglages selon le schéma occlusal souhaité et les tests.
 - **Au maxillaire :**
 - Soutien de la lèvre supérieure apprécié par l'angle naso-labial.
 - Hauteur antérieure du bourrelet déterminée selon l'esthétique et les tests phonétiques (phonèmes F et V).
 - Bourrelet parallèle à la ligne bi pupillaire dans le plan frontal et au plan de Camper (tragus – point sous nasal) avec un plan de Fox et une cuillère de Schreinemakers.
 - **A la mandibule :**
 - Soutien de la lèvre inférieure et présence d'une concavité antérieure pour le muscle orbiculaire.
 - Hauteur du bourrelet estimée selon les tests phonétiques, de déglutition et des critères esthétiques. Cela aboutit ainsi à la détermination de la DVO.
- ✓ **Guidage en RC doux, non forcé, reproductible et de faible amplitude.**
- ✓ **L'enregistrement en RC des RIM :**
 - Les techniques des chevrons, des agrafes ou du point d'appui central permettent de bloquer les maquettes d'occlusion selon les RIM voulues.
 - Valider la reproductibilité de la position mandibulaire avant d'enregistrer les RIM en traçant 2 traits maxillaires et mandibulaires verticaux en regards des prémolaires.
- ✓ **Transfert des modèles de travail sur l'articulateur (ASA) :**
 - Enregistrement de la position du maxillaire à l'aide de l'arc facial. La table de transfert est utilisée quand le patient est peu coopérant (handicap ou pathologie).
 - Le modèle mandibulaire est transféré sur l'ASA à l'aide des maquettes d'occlusion remplacées sur les modèles.
- ✓ **Informations complémentaires** à fournir au prothésiste :
 - Milieu inter-incisif estimé : milieu de la face, du philtrum et des freins médians.
 - Pointes canines tracées sur le bourrelet à l'aide des ailes du nez (Indices de Lee).
 - Ligne du sourire,
 - Forme, couleur et dimensions des dents antérieures.

Erreurs :

Montage des dents antérieures :

- ❖ Se focaliser uniquement sur les lèvres et les dents.
- ❖ **L'absence de soutien de la lèvre supérieure** dû à la position en retrait ou sous la crête des dents. En parallèle, cela entraîne un dysfonctionnement des muscles péri-oraux.
- ❖ Un **soutien excessif** est inesthétique. Il peut entraîner l'inocclusion labiale au repos et à terme un dysfonctionnement des muscles péri-oraux.

- ❖ **Généraliser les montages en classe 1** à tous les patients engendre une dysharmonie dento-faciale.

- ❖ La **forme et la couleur de la gencive marginale**, la présence de récession ainsi que l'imitation de l'os alvéolaire contribuent également au résultat esthétique.

- ❖ Une **forme de dents inadaptée** peut vieillir l'apparence ou mettre en avant la gencive. Les dents triangulaires laissent apparaître des espaces inter - proximaux plus larges.
- ❖ La **taille** des dents impacte la **largeur de l'arcade dentaire**. Un choix inadapté donne un aspect non naturel et peut engendrer d'importants corridors latéraux ou inversement une arcade en « touche de piano » très large.
- ❖ La **couleur et dimension des dents** et leur usure impactent grandement l'aspect esthétique.
- ❖ La **position des incisives mandibulaires** trop basses et symétriques entraîne une apparence artificielle du montage.
- ❖ La **position** des dents antérieures impacte la phonation.

Montage des dents postérieures :

- ❖ Une **position des dents postérieures incorrecte** impacte les fonctions et/ou l'esthétique
- ❖ L'absence de contrôle sur l'articulateur avant l'essayage en bouche.
- ❖ La **mobilisation des maquettes** lors des essayages sans antagoniste ou avec les deux maquettes en bouche, en statique et en dynamique.

Prévention

Essayage esthétique :

- ✓ La présence d'un proche est souhaitable lors de cette étape.
- ✓ La PAC est évaluée en regardant le visage dans son ensemble et pas seulement la bouche.
- ✓ Le patient doit être droit et à **une distance personnelle du miroir** (longueur du bras) pour apprécier l'harmonie dento-faciale.

- ✓ Le praticien montre le montage lorsqu'il est satisfait du résultat.
- ✓ **Laisser du temps au patient** pour s'approprier les nouvelles prothèses.
- ✓ Tous les commentaires doivent être entendus et les choix expliqués. Les changements éventuels sont effectués avant la polymérisation.

- ✓ Pour un résultat esthétique naturel :
 - **Choix des dents** : Reflète le sexe, l'âge, la personnalité du patient. Le praticien et le prothésiste s'aident des documents pré-extractionnels et/ ou des **photos**.

 - Le **sourire** dépend de **l'agencement des dents et du visage**, et pas seulement des dents.
 - **Milieux inter-incisifs alignés au plan sagittal médian du visage**.
 - La **position et l'expression des lèvres** permettent de juger de la position antéro-postérieure des dents antérieures.

 - **Recréer la classe dentaire** du patient peut se révéler complexe dans le cas d'un patient édenté totalement. Il faut faire appel au souvenir du patient ; ses dents naturelles se recouvreraient-elles de manière importante ?

 - Avec l'âge, les dents antérieures mandibulaires sont plus visibles, le **plan d'occlusion** est choisi par le praticien pour que les dents prothétiques mandibulaires miment ce phénomène.

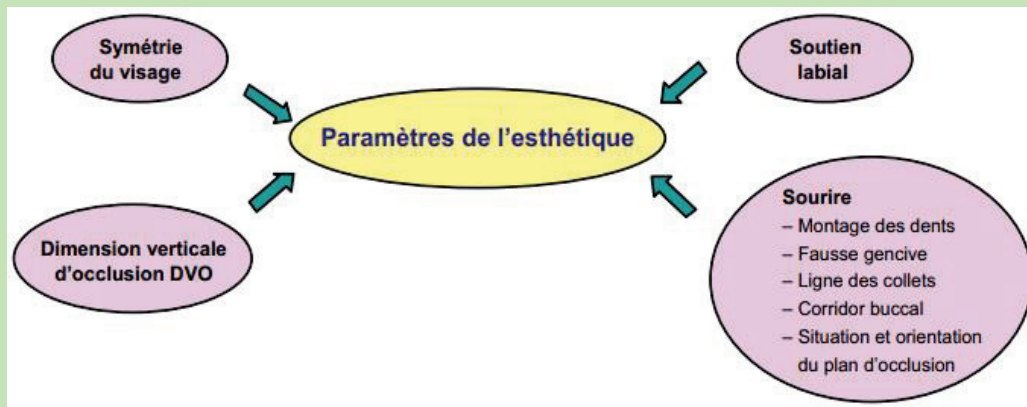
 - Pour un effet plus naturel, le prothésiste crée une **animation incisive** et les dents sont caractérisées en **mimant l'usure des bords incisifs** par meulage et coloration pour imiter la dentine.

 - La **forme** des dents : Une dent triangulaire laisse apparaître plus de gencive, elle doit donc être plus travaillée. Ce montage est plus adapté pour un sujet âgé. Inversement, des dents carrées conviennent davantage à un sujet jeune.

 - La **position** des dents : Féminise ou masculinise un montage. Le chevauchement d'une incisive latérale maxillaire féminise le montage, par exemple.

 - La **taille** des dents joue un rôle esthétique plus important que la couleur.
 - **Petites** dents → Arcade dentaire réduite et corridors latéraux importants → sourire inesthétique.
 - **Grandes** dents disproportionnées par rapport au visage → sourire artificiel.

 - **Contour gingival** le plus naturel possible : Avec l'âge, des **récessions** apparaissent, les papilles inter-dentaires sont plus fines.
 - Pour les patients présentant un sourire gingival, la fausse gencive doit être caractérisée.
 - Les racines créent des reliefs au niveau de l'os alvéolaire, le prothésiste doit mimer ces caractéristiques.



Essayage fonctionnel :

- ✓ **Vérifier le montage en OTE sur l'articulateur** à l'aide de papier articulé, en statique et en dynamique (diduction, propulsion).
- ✓ **Essayage en bouche** de la maquette maxillaire puis mandibulaire, en statique et en dynamique (ouverture, fermeture, trimming, protraction de la langue). Elles doivent être **stables et rétentives**.
- ✓ « Le praticien doit impérativement vérifier en bouche la situation idéale du plan occlusal mandibulaire, lors de l'essayage fonctionnel des maquettes, après le montage des dents artificielles ».
- ✓ Essayage des deux maquettes en bouche :
 - **En RC** : Bon engrènement des dents à l'aide du papier articulé. **Correction sur l'ASA**
 - **En dynamique** (ouverture, fermeture, trimming), les maquettes restent stables.
 - **En propulsion et diduction**, évaluer les contacts à l'aide du papier articulé.
 - **Tests phonétiques** pour valider la DVO (phonèmes fe – ve...), obtenir l'approbation du patient.

VI- Pose de la prothèse

Erreurs :

- ❖ Absence de **contrôle** et d'équilibration occlusale sur l'ASA avant l'insertion en bouche.
 - **Défaut de conception** : Porosités liées à une mauvaise polymérisation (zone de transparence au sein de la résine) → Distorsions secondaires → Fracture
 - **Formes et profils de l'extrados incorrects** (surépaisseur des surfaces polies stabilisatrices) → Instabilité de la prothèse
 - **Aspérités** au niveau de l'intrados de la prothèse → Blessures
- ❖ Pose de prothèses **instables et/ ou non rétentives, inconfortables voire douloureuses**.
- ❖ Trouble de la **phonation** important.
- ❖ Prothèse **non acceptée esthétiquement** malgré les essayages.
- ❖ **Absence d'équilibration secondaire**.

Prévention :

- ✓ **Examen des prothèses : Porosités, aspérités** (extrados et intrados). Correction à l'aide d'une pointe montée à grain fin puis une brosse enduite de pâte à polir.
- ✓ **Contrôle de l'insertion** : Essayage successif de la prothèse maxillaire puis mandibulaire pour éviter des contacts dentaires. Le patient est invité à mordre sur des rouleaux de coton au niveau des dents cuspidées afin d'évaluer les **surpressions** à l'aide d'un matériau révélateur de pression. Elles sont **corrigées** à la fraise puis la surface est polie.
- ✓ **Équilibration occlusale sur l'ASA en respectant l'OTE** : Les prothèses sont insérées en bouche et le praticien fait mordre le patient sur des cotons placés entre les premières molaires pour que les prothèses soient correctement positionnées.
 - Les **corrections**, si elles ne sont pas trop importantes, sont réalisées par le biais d'une fraise flamme et des pointes à polir. Elles doivent être **légères, respecter l'anatomie occlusale et l'occlusion linguale**.
 - Contacts harmonieux entre les cuspidés palatins des dents maxillaires et les fosses antagonistes, sans contacts incisivo-canins. Le praticien favorise l'occlusion linguale qui permet la meilleure stabilité.
 - Si les modifications sont **importantes**, c'est-à-dire que les contacts se situent dans le tiers externe de la cuspide d'appui, il est préférable de **remonter** les dents, via un articulé de Tench, afin de ne pas trop altérer l'anatomie occlusale.
- 1- Articulé de Tench
Il permet d'**enregistrer la RC** sur une bande d'Aluwax doublée, réchauffée et placée sur les secteurs prémolaire/ molaire puis indentée. Pour cela, la mandibule est guidée en RC. Les indentations doivent être précises, peu profondes (de 0,5 à 1mm) symétriques en nombre et en position et sans perforation. Une perforation est le signe d'un contact pouvant générer un dérapage mandibulaire ou une instabilité prothétique.
- 2- Remontage sur ASA, analyse et corrections occlusales
 - Modèle mandibulaire remonté grâce à l'articulé de Tench avec du snow white.
 - L'analyse occlusale est réalisée à l'aide de marqueurs souples et fins.

✓ **Insertion de la prothèse** : Après avoir réalisé les différents réglages, le praticien insère les prothèses en bouche et réalise une série de tests :

- **Guidage en RC** de la mandibule pour vérifier la stabilité des prothèses.
- Le patient **serre sur les prothèses** pendant que le praticien positionne son index sur les faces vestibulaires des incisives centrales, il ne doit ressentir aucun mouvement ou déplacement de la prothèse maxillaire.
- Par la suite, le patient précise s'il ressent la même **pression** de chaque côté quand il serre sur les prothèses. S'il y a une différence, il indique la zone.

Le patient doit porter la prothèse pendant 48h avant de rectifier les contacts en latéralité et en propulsion.

✓ **Equilibration secondaire** :

- Le patient revient au bout de **48h**.
- Il convient de **réenregistrer la RC** afin de vérifier si la position de convenance du patient est bien la RC ou non. Pour se faire, l'articulé de Tench est réalisé et grâce à la double base engrenée il est aisé de **comparer la situation actuelle à l'enregistrement précédent**.
 - Si la situation est **différente** alors il faut remonter le modèle mandibulaire puis réeffectuer l'équilibration occlusale en RC.
 - Si la situation est **inchangée**, les corrections excentrées en propulsion et en latéralité peuvent être réalisées.
- L'objectif est d'obtenir une occlusion bilatéralement équilibrée. Les corrections excentrées sont réalisées sur l'ASA.
 - Les contacts occlusaux en **RC** sont marqués en **rouge**, ils ne doivent **en aucun cas être éliminés**.
 - Les contacts en **propulsion** sont marqués en **bleu** :
Les corrections sur les dents postérieures doivent permettre à la tige incisive de glisser sans heurt.

Au niveau des dents antérieures, 2 configurations sont possibles :

→ Les **dents postérieures et antérieures sont en contact** en propulsion, les corrections doivent être réalisées sur les **faces palatines maxillaires**.

→ Les **dents postérieures ne sont pas en contact**, il faut diminuer les **bords libres maxillaires ou mandibulaires jusqu'à ce qu'elles soient en contact**.

Erreurs :

- ❖ **Absence d'un travail de suivi** pour une intégration optimale de la prothèse et une disparition des doléances.
- ❖ **Blessures et irritations** persistantes (muqueuse inflammatoire sensible à la palpation ou blessure visible avec conjonctif mis à nu). Elles peuvent être causées par :
 - **Base prothétique ou un défaut occlusal** qui engendre des pressions d'intensité différente et des forces de frottement variables.
 - **Surextension** de la prothèse.
 - **Plaque** microbienne sous prothétique liée à un port continu de la prothèse et/ ou un mauvais entretien.
 - Réaction allergique ou toxique à la résine (rare).
- ❖ Altérations tissulaires en relation avec le port de la prothèse amovible : **Stomatite sous prothétique, perlèches, crêtes flottantes, hyperplasie, glossite.**
- ❖ **Inconfort / Douleurs** liés à une position/ orientation incorrecte du plan d'occlusion, une dimension verticale ou un rapport intermaxillaire erroné.
- ❖ **Morsures** de la langue ou des joues sont directement causées par :
 - Une absence de surplomb horizontal entre les arcades ;
 - Une DVO sous-évaluée
 - Une morphologie des surfaces polies stabilisatrices ne soutenant pas les tissus de soutien
- ❖ **Rétention insuffisante ou inexistante** → Résorption osseuse
- ❖ **Instabilité** → Résorption osseuse
- ❖ **Claquements** sonores causée par une DVO sur-évaluée ou une instabilité prothétique.
- ❖ Troubles de la **phonation**
- ❖ Modification du **goût** et de la **mastication**
- ❖ **Réflexe nauséux**

Prévention :

Informez le patient de la nécessité d'un suivi et d'un délai d'adaptation personnel.

- ✓ Les altérations tissulaires peuvent être multifactorielles, il convient donc d'identifier l'étiologie avant toutes modifications :
 - **Blessures et irritations :**
 - **Base prothétique :** Blessure en regard de l'intrados de la PAC. Évaluer les **surpressions** à l'aide d'un matériau révélateur de pression. Les prothèses sont essayées successivement et le patient mord sur des rouleaux de coton. Elles sont **corrigées** à la fraise puis la surface est polie.
 - **Défaut occlusal :** Blessure en regard de l'intrados de la PAC. L'OTE est à privilégier, une rééquilibration ou un remontage des dents sera réalisé dans le cas contraire.
 - **Réaction allergique ou toxique** qui peut être amplifiée par un mauvais état de surface par le biais d'une irritation mécanique. Un polissage soigneux des surfaces est indispensable.
 - **Stomatite sous prothétique :** Plaque sous prothétique et co-facteurs (port continu de la prothèse, altération de l'état général, tabac, asialie, hyposialie, médicaments, excès de bain de bouche...) qu'il faut éliminer. En amont, l'éducation à l'hygiène des prothèses est indispensable.
 - **Perlèches :** Rechercher une DVO sous-estimée, des carences ou la prise de tabac.
 - **Morsures :** Remontage des dents ou rectification du profil des surfaces polies stabilisatrices.
- ✓ Les prothèses doivent être **stables et rétentives**. Toutes sur ou sous extensions, interférences fonctionnelles (frein) doivent être éliminées, elles se caractérisent par une blessure en regard du bord de la PAC. Le fraisage du bord et/ ou un rebasage tertiaire peuvent être effectués.
- ✓ **Claquements sonores, troubles de la phonation :** Vérifier la DV, la stabilité prothétique et le surplomb. Le patient doit se réapproprier la phonation en lisant à voix haute pour que la langue se repositionne correctement.
- ✓ Trouble de la **mastication et du goût** : Le patient doit réapprendre à manger.
 - Il commence avec des aliments mous puis de plus en plus consistant avec le temps.
 - Le bol alimentaire doit être séparé en 2 et mastiquer bilatéralement, si possible, pour que les prothèses ne soient pas déstabilisées.
 - Le patient ne peut utiliser les incisives pour croquer.
 - **Réflexes nauséux :** Vérifier la limite au niveau de la jonction vélo-palatine, elle peut être raccourcie et affinée.
 - **Les adhésifs :** Ils ne peuvent pas compenser une prothèse mal conçue. Mais ils sont utiles dans certains cas (résorptions extrêmes, coordinations neuro-motrices perturbées, PMF). Ils doivent être prescrits et leur usage parfaitement expliqué par le praticien. En effet, utilisés à mauvais escient, ils peuvent entraîner des pathologies d'usage.

L'adaptation à la PAC est totalement **subjective** et les performances fonctionnelles sont très limitées, on comprend donc les difficultés d'adaptation et la quantité de doléances



Approbation – Improbation

Les opinions émises par les dissertations présentées, doivent être considérées comme propres à leurs auteurs, sans aucune approbation ou improbation de la Faculté de Chirurgie dentaire (1).

Lu et approuvé,

Vu,
Nice, le

Le Président du jury,

Le Doyen de la Faculté de
Chirurgie Dentaire de l'UNS

Professeur

Professeur Laurence LUPI

Serment d'Hippocrate

En présence des Maîtres de cette Faculté, de mes chers condisciples, devant l'effigie d'Hippocrate,

Je promets et je jure, au nom de l'Être Suprême, d'être fidèle aux lois de l'Honneur et de la probité dans l'exercice de La Médecine Dentaire.

Je donnerai mes soins gratuits à l'indigent et n'exigerai jamais un salaire au-dessus de mon travail, je ne participerai à aucun partage clandestin d'honoraires.

Admis dans l'intérieur des maisons, mes yeux ne verront pas ce qui se passe, ma langue taira les secrets qui me seront confiés et mon état ne servira pas à corrompre les mœurs ni à favoriser le crime.

Je ne permettrai pas que des considérations de religion, de nation, de race, de parti ou de classe sociale viennent s'interposer entre mon Devoir et mon patient.

Je garderai le respect absolu de la vie humaine dès sa conception.

Même sous la menace, je n'admettrai pas de faire usage de mes connaissances médicales contre les lois de l'Humanité.

Respectueux et reconnaissant envers les Maîtres, je rendrai à leurs enfants l'instruction que j'ai reçue de leurs pères.

Que les hommes m'accordent leur estime si je suis fidèle à mes promesses,

Que je sois couvert d'opprobre et méprisé de mes confrères si j'y manque.

Solène RIOU-CHAPEAU

Prévention des erreurs dans la réalisation d'une prothèse amovible complète : Complément au syllabus de PAC

Thèse : Chirurgie Dentaire, Nice, 2020, n°42-57-20-19

Directeur de thèse : **Dr POUYSSEGUR-ROUGIER Valérie**

Mots-clés : Prothèse amovible complète, Syllabus, Erreurs, Prévention, Apprentissage inversé, Pédagogie

Résumé :

La Prothèse Amovible complète ou PAC est le moyen de réhabilitation de l'édentement total le plus commun et le plus fréquent dans une population vieillissante où le papy boom et la précarité sont sans cesse croissants. Sa réalisation passe par de nombreuses étapes interdépendantes qui se succèdent et laissent possibles de multiples sources d'erreurs.

Dans le cadre de l'enseignement de la PAC à la faculté de Nice, les étudiants disposent d'un syllabus pédagogique décrivant chaque étape prothétique sous la forme d'une charte systématisée. Lors des TP, les étudiants sont confrontés pour la première fois aux difficultés de réalisation de la PAC. Ils sont amenés à auto-évaluer leurs réalisations et à confectionner un « Book-PAC » iconographié de l'ensemble de leurs travaux en énumérant leurs propres difficultés et erreurs.

Ainsi, à la suite de l'étude des Books-PAC sur 3 ans (2016 – 2019), nous avons réalisé un complément du syllabus actuel « de prévention des erreurs lors de la réalisation d'une PAC ». Pour cela, nous avons relevé les erreurs les plus fréquentes et leurs causes et les avons recensées au travers de chartes rouges. Puis, dans l'optique d'un travail pédagogique, nous avons créé les chartes vertes de prévention desdites erreurs potentielles.

La synthèse de ces chartes erreurs/ prévention se révèle être un véritable outil pédagogique mais aussi une aide technique lors de la réalisation des étapes prothétiques en TP. Ainsi, les étudiants auront un support supplémentaire « d'apprentissage par problèmes », offrant des angles de vue et des approches complémentaires dans l'acquisition de leurs compétences pratiques de réalisation d'une PAC bi-maxillaire conventionnelle.