



HAL
open science

Troisième molaires et orthopédie dento-faciale

Camille Debest

► **To cite this version:**

Camille Debest. Troisième molaires et orthopédie dento-faciale. Médecine humaine et pathologie. 2016. dumas-03079725

HAL Id: dumas-03079725

<https://dumas.ccsd.cnrs.fr/dumas-03079725>

Submitted on 17 Dec 2020

HAL is a multi-disciplinary open access archive for the deposit and dissemination of scientific research documents, whether they are published or not. The documents may come from teaching and research institutions in France or abroad, or from public or private research centers.

L'archive ouverte pluridisciplinaire **HAL**, est destinée au dépôt et à la diffusion de documents scientifiques de niveau recherche, publiés ou non, émanant des établissements d'enseignement et de recherche français ou étrangers, des laboratoires publics ou privés.



Distributed under a Creative Commons Attribution - NonCommercial - NoDerivatives 4.0 International License

UNIVERSITE D'AUVERGNE CLERMONT-FERRAND I
UNITE DE FORMATION ET DE RECHERCHE D'ODONTOLOGIE

Année 2016

Thèse n°

T H E S E

Pour le DIPLOME D'ETAT DE DOCTEUR EN CHIRURGIE-DENTAIRE

Présentée et soutenue publiquement le 16 novembre 2016

par

Camille DEBEST

(Née le 3 septembre 1992)

**TROISIÈMES MOLAIRES ET ORTHOPÉDIE DENTO-
FACIALE**

J U R Y :

Président : M. Jean-Luc VEYRUNE, Professeur des Universités

Assesseurs : M. Christian CHAMBAS, Maître de Conférences des Universités

M. Christophe DESCHAUMES, Maître de Conférences des Universités

Mme Solveig VAUTEY, Assistante des Universités

Remerciements...

A mon Président de jury,

M. VEYRUNE Jean-Luc

Docteur en Chirurgie-Dentaire – Professeur des Universités

Pour m'avoir fait l'honneur et le plaisir de présider ce jury, pour votre gentillesse et votre humour. Veuillez trouver ici l'expression de tout mon respect et de mes plus sincères remerciements.

A mes Assesseurs,

M. DESCHAUMES Christophe

Docteur en Chirurgie-Dentaire – Maître de Conférences des Universités

Pour avoir accepté de siéger dans ce jury, pour votre accueil chaleureux et le temps que vous m'avez consacré. Veuillez recevoir, Monsieur, mes respectueux remerciements.

Mme VAUTEY Solveig

Docteur en Chirurgie-Dentaire – Assistante des universités

Pour m'avoir fait l'honneur d'accepter de juger ce travail, pour votre pédagogie et votre constante bonne humeur au cours de ma formation. Veuillez trouver ici l'expression de ma reconnaissance et de mes sincères remerciements.

A mon Directeur de thèse,

M. CHAMBAS Christian

Docteur en Chirurgie-Dentaire, Maître de Conférences des Universités

Pour m'avoir fait l'honneur d'accepter d'encadrer ce travail. Pour votre disponibilité, votre amabilité et surtout pour votre enseignement. Veuillez trouver ici l'expression de ma sincère reconnaissance et de mon profond respect.

*A **mes parents**, pour votre amour hors du commun, sans vous je n'en serai pas là aujourd'hui, je vous aime.*

*A **mon frère**, mon Nini, pour ton soutien continu le long de mes études. Les rôles vont s'inverser maintenant. Rien à dire à part que je t'aime et que je serai toujours là pour toi.*

*A **Manie**, pour être ma manie manie à moi depuis toujours, pour ta générosité, ton écoute, ton amour et ta patience à toute épreuve. Merci pour tout.*

*A **Mamie Nicole**, ma petite mamie au grand coeur, pour ton caractère unique et ton amour immense, surtout ne change rien.*

*A **Tata Caro, Tonton Jérôme, Tata Olivia et Tonton Jp**, pour être particulièrement présents dans ma vie. Merci d'être vous tout simplement!*

*Aux **cousins, Charles, Eva, Pierre et Mélodie**, les plus beaux mais aussi les plus gentils, une vraie bouffée d'oxygène.*

*A **Fabien**, pour ton amour, ton écoute et ton soutien permanent. Merci pour tout. Je t'aime.*

*A **Ju, Pomme, Chab et So**, trop de choses à vous dire ... Merci pour votre amitié à toute épreuve, pour ces fous rires et ces moments inoubliables partagés toutes ensembles. Vous êtes parfaites chacune à votre façon, merci d'être là, vous pourrez toujours compter sur deubdeub.*

*A **Manon**, pour ton sourire et ta joie de vivre qui égalaient mes journées comme mes soirées.*

*A **Irwin et tous les copains limougeaude**s pour votre gentillesse et votre motivation légendaire.*

*A **Sarah**, ma copine sans qui ces années fac auraient été beaucoup trop tristes. Pour ta sincérité, ta générosité et ton enthousiasme débordant. Merci pour ton amitié dans les bons comme dans les mauvais moments, pour nos soirées qui n'ont jamais fini comme prévues et toutes nos réflexions philosophiques. Je te souhaite pleins de Bonèr, reviens nous vite quand même !*

*A **Adeline**, pour toujours avoir le mot pour rire. Notre Michèle Laroque clubbeuse au coeur tendre, mais aussi notre maman à toutes. Merci de m'avoir motivée tous les matins. Encore pleins de bons moments à partager en perspective.*

*A **Petite Soso**, si grande dans mon estime. Ces trajets et ces « vacances » Soulacaises resteront gravés dans ma mémoire. Merci pour tout.*

*A **Juliette**, pour ta sincérité, ton sourire et ta bonne humeur communicative! Merci.*

*A **Céline**, des soirées clermontoises pleines de fous rires à la fête des fraises endiablées, que de bons moments partagés. Merci.*

*A **Maxime**, petit bichon colocataire du début à la fin de ses études. Merci pour ton écoute, tes conseils, et ta bienveillance permanente. Je te souhaite plein de bonheur, tu le mérites.*

*A **Quentin**, pour ton écoute et ta sincérité, mamie sera sortie plus souvent que prévu grâce à toi; ainsi qu'à **Sousou, Chad, Baba, PAC, Lulu, Jordi, Gauth, Kazzi**, pour tous ces moments beaucoup trop drôles tout au long de ses études qui resteront gravés.*

*A **Cub**, pour m'avoir mis le pied à l'étrier dans cette faculté clermontoise et pour ces convoit interminables sous la neige, merci d'avoir veiller sur moi!*

*A **Nadège**, notre marraine de coeur, reine des intégrations. Nous nous retrouverons en pays limougeaud autour d'un mojito pour parler du bon vieux temps.*

*A **Marine**, ma binôme, mon acolyte de fous rires nerveux, ça n'aurait pas été pareil sans toi! Merci pour tout. Ainsi que **Geogo**, le successeur de cette belle lignée, petit merdeux tellement attachant, merci à toi!*

*A **Marie Laure et Paupau**, merci pour tous ces moments partagés, certains plus sympas que d'autres! Je n'aurais probablement pas survécu sans vous. Content de vous connaître et surtout félicitations. Maintenant rendez vous seulement autour d'un verre !*

*A M. Cousson, pour votre gentillesse, votre franchise et surtout votre confiance.
Merci.*

*A Pierre, Aurélie et Patrice, ainsi qu'à Francine, Samantha et Christine, pour
m'avoir fait confiance et m'avoir accueilli dans le monde du travail, pour votre
gentillesse et votre bonne humeur. Merci.*

TABLE DES MATIERES

1.	INTRODUCTION	9
2.	RAPPEL SUR LA TROISIÈME MOLAIRE	10
2.1.	Embryologie et situation anatomique	10
2.2.	Développement et phénomènes d'éruption	11
2.3.	Définitions et épidémiologie	12
3.	PRONOSTIC D'EVOLUTION DE LA TROISIÈME MOLAIRE.....	14
3.1.	Signes cliniques	14
3.1.A.	Age.....	14
3.1.B.	Sexe.....	14
3.1.C.	Examen intra-buccal	14
-	Inspection et palpation	14
-	Classe d'angle	15
3.1.D.	Moulages	16
3.2.	Examens radiologiques	16
3.2.A.	Le cliché panoramique ou orthopantomogramme	17
-	Définition	17
-	Avantages	17
-	Inconvénients	17
-	Signes radiologiques	18
o	Analyse de la place disponible	18
▪	Espace rétro molaire	18
o	Analyse du germe de la troisième molaire	22
▪	Angulation du germe	22
▪	Taille du germe	24
▪	Forme du germe	25
▪	Développement de la troisième molaire	25
▪	Histologie et environnement	26
3.2.B.	La téléradiographie de profil	27
-	Définition	27
-	Avantages	27
-	Inconvénients	27
-	Signes radiologiques	28
o	Analyse de la place disponible	28
▪	Espace rétro molaire	28
▪	Croissance squelettique et rotation mandibulaire.....	30
▪	Les classes squelettiques	31
o	Analyse du germe de la troisième molaire	31

▪	<i>Angulation du germe</i>	31
▪	<i>Taille du germe</i>	31
-	Analyse céphalométrique de l'espace d'éruption	32
○	Analyse de TWEED	32
3.2.C.	Radiographie rétroalvéolaire	35
3.2.D.	Imagerie tridimensionnelle	35
3.3.	Traitement orthodontique avec modifications	36
3.3.A.	Avulsions de prémolaires	36
3.3.B.	Avulsions de molaires	38
3.3.C.	Mécanique orthodontique	40
4.	INTERET DE CONSERVATION DE LA TROISIÈME MOLAIRES.....	42
4.1.	Lésions endodontiques	42
4.2.	Anomalies dentaires	43
4.3.	Intérêt prothétique	44
4.4.	Capacité masticatoire	44
4.5.	Transplantation	44
5.	INDICATIONS D'AVULSIONS DES TROISIÈMES MOLAIRES.....	45
5.1.	Haute Autorité de Santé et symptomatologie	45
5.2.	Prise en charge sans traitement orthodontique	45
5.3.	Prise en charge avec traitement orthodontique	46
5.4.	Prise en charge par traitement orthodontique associé à une chirurgie orthognatique.....	47
6.	DISCUSSION	47
6.1.	Récidive et troisième molaire	47
6.2.	Etat des lieux	48
7.	CONCLUSION	50
	ANNEXE 1: Recommandations de l'ANAES	51
	ANNEXE 2: Questionnaire: omnipraticiens et troisièmes molaires	56

TABLES DES ILLUSTRATIONS

<u>Figure 1:</u> Situation anatomique de la troisième molaire maxillaire	10
<u>Figure 2:</u> Situation anatomique de la troisième molaire mandibulaire	11
<u>Figure 3:</u> Le triangle rétro molaire	15
<u>Figure 4:</u> Alignement de la troisième molaire avec le plan occlusal	18
<u>Figure 5:</u> Analyse radiologique selon Begtrup 2012	19
<u>Figure 6:</u> Schéma selon Qamruddin et al 2012	20
<u>Figure 7:</u> Angle entre la troisième molaire mandibulaire et le plan occlusal	23
<u>Figure 8:</u> Angle entre la troisième molaire mandibulaire et le plan mandibulaire	23
<u>Figure 9:</u> Schéma selon Türköz et Ulusoy	24
<u>Figure 10:</u> Dimension des molaires selon Romerowski J.	24
<u>Figure 11:</u> Stades de développement selon Nolla (document original)	25
<u>Figure 12:</u> Détermination du point Xi de Rickett's	29
<u>Figure 13:</u> Direction de croissance mandibulaire, en rotation postérieure (bleu) et en rotation antérieure (rouge).	30
<u>Figure 14:</u> Evaluation de l'espace disponible et de l'espace nécessaire selon Tweed Merrifield.	33
<u>Figure 15:</u> Mesures de l'espace rétro molaire entre RX1/RX2 et RX2/RX3 selon Bonne-riahi	36

1. INTRODUCTION

De nos jours, nous constatons qu'une denture adulte complète de 32 dents est une chose rare, il existe une impression d'avulsion systématique associée à un sentiment d'inutilité voir de désagrément potentiel des dents de sagesse qui est partagé par les patients.

Les arguments en faveur de l'avulsion prophylactique des troisièmes molaires consistent en la diminution des risques de développement d'affections telles que les infections péri-coronaires, les kystes dentigères, les lésions des dents adjacentes, les tumeurs malignes et, probablement, pour éviter les complications chirurgicales plus sérieuses d'une avulsion pratiquée à un âge plus avancé²⁶.

De même, on parle d'une corrélation de l'évolution des troisièmes molaires mandibulaires avec l'aggravation ou la récurrence des encombrements incisifs mandibulaires par potentialisation de la migration mésiale.

Les risques de complications liées à la conservation des dents de sagesse et les risques associés à leur avulsion doivent donc être comparés quantitativement et qualitativement. Il est à noter que l'avulsion prophylactique des dents de sagesse reste une intervention chirurgicale, avec les risques per opératoires et les douleurs post opératoires qui l'accompagnent. Ces dernières s'avèrent alors inutiles chez les patients qui auraient pu être traités de manière conservatrice.

De plus, l'avulsion des dents de sagesse représente un coût non négligeable en matière de santé publique, en Angleterre sur les années 1995-1996 le coût global des avulsions prophylactiques s'élève à 5,2 millions de livres, la mise en oeuvre des Recommandations des Bonne Pratiques RPC s'est traduite par une réduction de 32% des avulsions qui pourrait atteindre 60% avec un respect strict de ces recommandations⁵⁰.

En effet, aujourd'hui l'évolution de l'éthique médicale apporte un soutien incontestable à l'idée d'une analyse globale et à long terme du problème de place. Ceci afin de permettre un choix thérapeutique optimal, une décision de sacrifice dentaire réfléchie et argumentée, ainsi qu'une information complète du patient en vue d'obtenir son consentement « éclairé »⁴¹. Selon la Haute Autorité de Santé l'indication d'avulsion prophylactique est fondée principalement sur la supposition qu'un problème pathologique interviendra de manière inévitable, à un moment ou à un autre, au cours de la vie de tout individu²⁶.

Le sacrifice de dents saines est donc une décision lourde qui peut apparaître comme une mutilation puisqu'elle diminue le patrimoine dentaire du patient, la décision doit être globale et ne pas envisager l'aspect immédiat de la denture, mais au contraire essayer d'envisager son évolution dans le futur¹¹.

Ainsi, l'objectif de cette revue de littérature est de réaliser une synthèse des différentes méthodes pronostiques cliniques et radiologiques de l'évolution des troisièmes molaires et ainsi faire un bilan des connaissances acquises sur les dents de sagesse et leur probabilité d'éruption sur l'arcade.

2. RAPPEL SUR LA TROISIÈME MOLAIRE

La troisième molaire est la dent la plus variable dans sa taille, dans sa forme et dans ses modalités d'éruption selon Lautrou³².

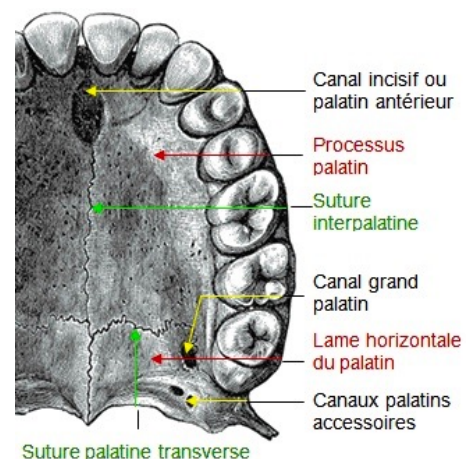
2.1. Embryologie et situation anatomique

A chaque extrémité distale du fer à cheval formé par la lame dentaire primitive, se produit une prolifération postérieure qui donnera naissance aux trois molaires permanentes, la troisième molaire se différencie alors à partir de la digitation de la deuxième molaire, elle même issue de celle du bourgeon de la première molaire¹³.

Comme les premières et secondes molaires, la dent de sagesse ne succède pas une dent temporaire mais évolue donc directement à partir de la lame dentaire primitive. Elle appartient alors à la catégorie des dents dites monophysaires ou accessionnelles.

La troisième molaire maxillaire se situe au niveau de la tubérosité maxillaire, en arrière du sinus maxillaire et de la deuxième molaire. En arrière de cette dernière se trouve la fosse ptérygomaxillaire (espace anatomique accueillant nerfs et vaisseaux), en avant et au-dessus se situe le sinus maxillaire et en dehors se trouve le muscle buccinateur. En dedans est retrouvé le canal grand palatin où chemine le nerf grand palatin et les vaisseaux palatins descendants⁵².

Figure1: Situation anatomique de la troisième molaire maxillaire



La dent de sagesse mandibulaire, autrement appelée troisième molaire mandibulaire, est située à l'extrémité distale du corps mandibulaire, lieu de rencontre avec le ramus ou branche montante, et est en rapport étroit avec le nerf lingual (dans la corticale interne) et avec le nerf alvéolaire inférieur (en dessous dans le corps mandibulaire)¹³.

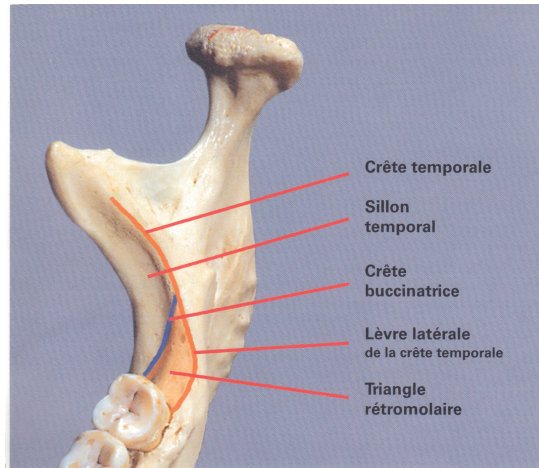


Figure 2: Situation anatomique de la troisième molaire mandibulaire en vue occlusale

Lorsque nous examinons une mandibule en vue occlusale (Figure 2), nous pouvons remarquer que l'arcade dentaire est inscrite dans l'arc du corps mandibulaire, ce qui fait que les dents mandibulaires sont beaucoup plus proches de la table interne que de la table externe. La relation de la troisième molaire avec la branche montante ne se situe pas au niveau de l'arête de son bord antérieur, mais en arrière et en dedans, au niveau de la crête temporale, à l'intérieur du triangle rétro molaire³¹. Cette limite postérieure pourrait être définie par le ligament ptérygo-maxillaire⁴⁹.

2.2. Développement et phénomènes d'éruption

La troisième molaire n'a pas de caractéristique anatomique constante, sa couronne peut ressembler à la première ou à la deuxième molaire tout en se distinguant par ses courtes dimensions et par sa forme globuleuse. Elle présente des racines courtes avec une forte inclinaison distale, le plus souvent soudées ou comprimées⁴⁷.

Les phénomènes d'éruption de la troisième molaire se distinguent en deux grandes phases³⁴:

- la phase pré-éruptive ou éruption passive: correspond à un mouvement en profondeur lors de la formation de la couronne⁵⁰ qui débute vers l'âge de 4-5 ans, un début de visibilité radiologique est noté vers 9-10 ans et la fin de la minéralisation et de la formation de la couronne se fait à l'âge de 13-15 ans.
- La phase éruptive ou éruption « active »: correspond à l'édification radiculaire et donc à un mouvement ascensionnel, le début de l'éruption sur arcade est très variable selon les individus et même d'un côté par rapport à l'autre, mais se fait en moyenne vers 17-21 ans. Une durée de 1 à 2 ans est habituelle entre le début d'apparition sur l'arcade et son évolution complète. En fait certaines études montrent que l'évolution des troisièmes molaires peut être beaucoup plus tardive, jusqu'à 32 ans selon Vënta⁵⁸.

Le mouvement ascensionnel de la dent débute donc vers 13-15 ans, la dent commence alors par redresser son axe³¹. Par la suite, elle glisse le long de la face distale de la deuxième molaire pour atteindre le niveau du plan d'occlusion.

En effet, à l'achèvement de la couronne, la troisième molaire maxillaire occupe la région haute juxta-orbitaire de la tubérosité, avec une angulation oblique en haut et en arrière³⁴, la dent redresse alors progressivement son axe par un mouvement de version mésiale. La troisième molaire mandibulaire, elle, présente à l'origine une orientation mésiale et linguale physiologique. Le changement d'angulation amenant à une verticalisation interviendrait entre 14 et 16 ans selon Richardson⁴⁶. Ce redressement pourrait avoir lieu lors d'une croissance différentielle de la surface coronaire et de la racine mésiale par rapport à la partie distale.

2.3. Définitions et épidémiologie

Une dent peut être considérée en position « normale » sur l'arcade quand ses rapports avec les dents adjacentes et antagonistes ne s'accompagnent d'aucun trouble d'alignement et d'engrènement par rapport à l'ensemble des arcades dentaires maxillaires et mandibulaires²⁶.

Selon l'HAS l'inclusion se définit comme une dent mature qui n'a pas fait son éruption après la date physiologique et dont le sac péri-coronaire ne présente pas de communication avec la cavité buccale^{3,26}. La comparaison de deux clichés radiographiques à 12 et 18 mois

d'intervalle permettant d'apprécier l'évolution ou la non évolution de la troisième molaire serait la meilleure validation du diagnostic d'inclusion. L'inclusion est *totale* si la dent est entièrement recouverte par le tissu osseux ; elle est *partielle* si elle n'est pas entièrement recouverte par le tissu osseux, même si elle reste protégée par son sac péricoronaire et la muqueuse buccale.

Une dent est dite en **désinclusion** quand, préalablement incluse elle devient exposée à la cavité buccale, l'éruption étant incomplète ou particulièrement longue.

Une dent **retenue** est une dent immature, gênée dans son éruption, et qui conserve son potentiel évolutif. L'édification radicaire n'est pas terminée. La rétention va évoluer vers l'inclusion ou l'enclavement²⁶.

Une dent **enclavée** est une dent mature, incluse ou non, bloquée dans son éruption par un obstacle, sa position ou son anatomie atypique ne permettant pas son évolution normale sur l'arcade.

Les accidents d'évolution de la dent de sagesse sont de deux ordres : il s'agit soit d'un accident d'éruption entre 18 et 25 ans, par difficulté d'éruption de la dent de sagesse, soit d'un accident de désinclusion après 25 ans, par impossibilité d'éruption de la dent de sagesse sur arcade.

La Haute Autorité de Santé (HAS)²⁶ conclue :

- que la proportion de sujets ayant une troisième molaire incluse, retenue ou enclavée serait de l'ordre de 16% pour les sujets ayant une denture complète, de l'ordre de 11 % pour des sujets ayant une denture incomplète ;
- que la fréquence de troisièmes molaires mandibulaires incluses, retenues ou enclavées serait de l'ordre de 15 à 25 %, par rapport à l'ensemble des troisièmes molaires mandibulaires ;
- que parmi l'ensemble des dents incluses, enclavées ou retenues, les troisièmes molaires mandibulaires représenteraient entre 55 et 60 % des cas.

3. PRONOSTIC D'EVOLUTION DE LA TROISIÈME MOLAIRE

3.1. Signes cliniques

3.1.A. Age

Le stade de développement de la troisième molaire a été mis en relation avec des âges civils et des âges osseux²³. Cependant, des facteurs locaux tels que la morphologie dentaire peuvent affecter le stade de développement du germe qui peut alors être différent pour des patients d'un même âge civil et osseux.

De même, pour un stade donné de développement de la troisième molaire, une période s'étendant de 7 à 8 ans est observée chez des personnes différentes. Il est donc important de prendre en compte l'âge civil mais aussi l'âge dentaire du patient.

3.1.B. Sexe

Les études de Tweed associées à de plus récentes recherches ont montré que la croissance de l'espace postérieur mandibulaire varie avec le sexe du patient³⁵. La croissance serait de 1,5 mm par coté par année jusqu'à 14 ans chez les filles et 16 ans chez les garçons.

3.1.C. Examen intra-buccal

- INSPECTION ET PALPATION

C'est en dedans du bord antérieur de la branche montante, au delà du sillon temporo mandibulaire, que se situe la plage d'éruption de la troisième molaire mandibulaire³¹.

Ce triangle rétro molaire, ou fossette rétroalvéolaire, est une zone rugueuse, parfois concave, recouvert d'un tissu gingival riche en fibre de collagène, par conséquent très adhérent. La base du triangle est formée par le bord alvéolaire et la face distale de la seconde molaire; son sommet est prolongé par la crête temporale. Ses bords sont délimités par la lèvre latérale de la crête temporale en dedans, et par la crête buccinatrice en dehors.

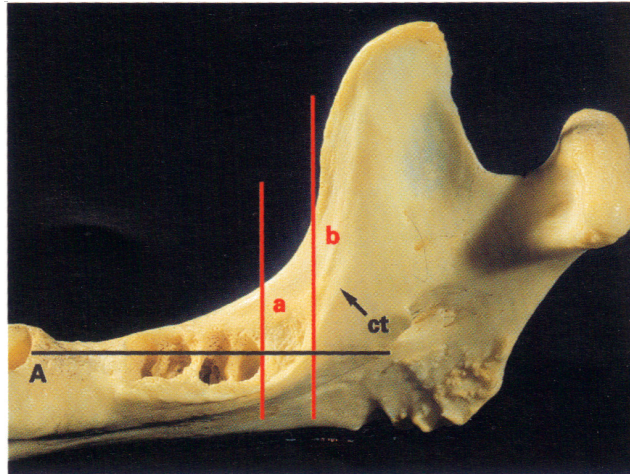


Figure 3: Le triangle rétro molaire

L'axe de l'arcade (A) et le triangle rétromolaire sont médiaux à la branche. La crête temporale (ct) est située en arrière du bord antérieur de la branche. L'espace disponible pour l'éruption de la troisième molaire, entre les plans (a) et (b), doit alors être interprété cliniquement.

- CLASSE D'ANGLE

La classe d'Angle définit le rapport entre les arcades dentaires maxillaires et mandibulaires. La Classe I d'Angle se manifeste par la mésio position d'une demi-cuspide des dents mandibulaires par rapport aux dents maxillaires, c'est à dire que la cuspide mésio vestibulaire de la troisième molaire maxillaire se trouve à l'aplomb du sillon mésio-vestibulaire de la troisième molaire mandibulaire. Le calage au niveau des dents de sagesse est obtenu par un double rapport tripodique.

La classe d'Angle est à prendre en considération dans le plan de traitement global et jouera un rôle primordial dans le choix de la thérapeutique.

3.1.D. Moulages

Au maxillaire, la méthode la plus classique est celle de CHATEAU, il évalue sur le moulage le périmètre d'arcade habitable ou couloir dentaire jusqu'à un plan vertico-frontal tangent postérieurement aux tubérosités. En fonction de l'âge osseux et donc de la croissance à venir, il ajoute à cette mesure: 16 mm à 8 ans, 8 mm à 12 ans et 4 mm à 16 ans et obtient ainsi le périmètre d'arcade habitable final³⁴. Il suffit alors de mesurer le volume dentaire

total pour chiffrer l'encombrement et évaluer les possibilités d'évolution normale de la troisième molaire.

Toutes les analyses mesurent l'encombrement postérieur mandibulaire par le calcul:

- de l'espace nécessaire sur la radiographie, après mesure du diamètre mésio distal de la deuxième ou première molaire sur la radiographie ou le moulage, en utilisant une règle de trois, on en déduit le diamètre réel de la troisième molaire.
- de l'espace disponible sur moulages ou téléradiographie

3.2. Examens radiologiques

Différents types de clichés radiographiques peuvent être utilisés pour apprécier le germe de la troisième molaire et son espace d'évolution. Dans de nombreuses études, on retrouve six facteurs influençant le plus l'éruption de la troisième molaire que l'on peut classer en deux catégories:

- **Analyse de l'espace disponible**
 - L'espace rétro molaire
 - La croissance squelettique
 - Présence d'extraction sur l'arcade dentaire
- **Analyse du germe de la troisième molaire**
 - La direction d'éruption ou angulation du germe
 - La taille et la forme du germe, soit l'analyse de l'espace nécessaire
 - La maturité de la troisième molaire

Nous allons étudier les différents types de clichés radiographiques et leur utilité dans le pronostic d'évolution des troisièmes molaires:

3.2.A. Le cliché panoramique ou orthopantomogramme

- DEFINITION

La radiographie panoramique est une méthode d'exploration dento-maxillaire extra-orale⁶⁰. Cet examen de « débrouillage » utilisé en première intention et appartenant au dossier orthodontique du patient apporte de nombreuses informations dentaires et osseuses, et permet une analyse dans les plans sagittal et coronal (vertical)³¹.

Ce cliché nous donne un aperçu complet de la denture, il permet donc de réaliser la formule dentaire du patient, de distinguer le stade de développement des dents (en utilisant la classification de Nolla) et ainsi de réaliser une estimation de l'âge dentaire puis de le comparer à l'âge civil du patient⁷.

De même l'étude des axes dentaires, de la morphologie de la mandibule et de ses condyles, des fosses nasales et des sinus maxillaires est possible, ainsi que la détection des phénomènes de résorption.

Cet orthopantomogramme permettra alors de faire le diagnostique différentiel entre une inclusion et une agénésie⁴².

- AVANTAGES

La radiographie panoramique présente l'avantage d'être peu irradiante (de 4 à 30 microSv)⁶⁰. Grâce à un minimum de superpositions de structures, contrairement à la téléradiographie de profil, la panoramique semble être plus précise pour évaluer la position de la troisième molaire⁵⁹, du côté droit et gauche individuellement⁷.

- INCONVENIENTS

Le cliché panoramique représente une image en deux dimensions de structures anatomiques situées dans les trois plans de l'espace³¹. L'inconvénient pour l'évaluation de la troisième molaire est qu'il est difficile d'évaluer les paramètres squelettiques, ainsi que la taille et la forme précise de cette dernière⁷. De plus le défaut majeur des panoramiques est lié à l'inexactitude pendant l'exposition due à la position non fixe du patient dans l'appareil et au déplacement du bloc de morsure. La qualité du cliché est donc très

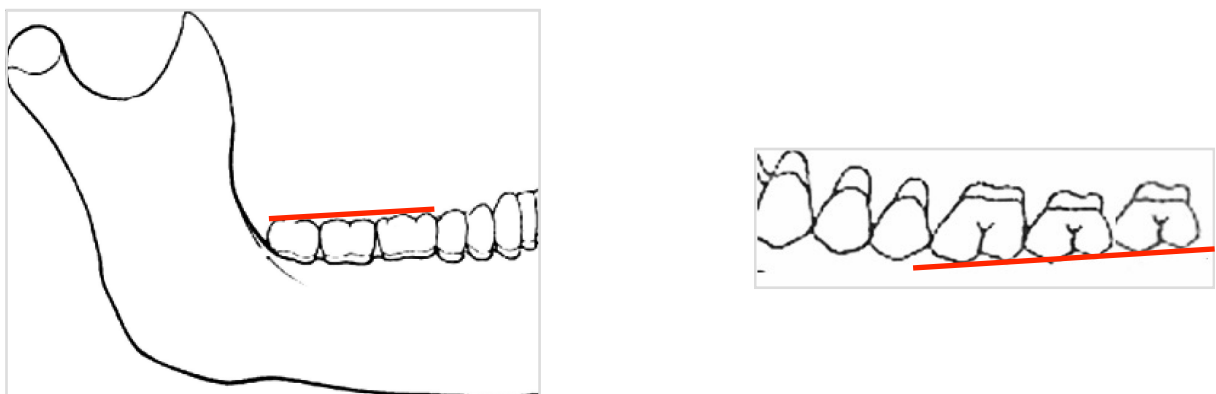
dépendante du positionnement du patient³¹ et l'interprétation du cliché n'a de valeur que dans la mesure où le plan palatin est rigoureusement horizontal.

De même il est difficile d'effectuer des mesures du fait du coefficient d'agrandissement variable, et les images des objets situés hors du plan de coupe apparaissent floutées⁶⁰. Les clichés pris à des temps différents ne sont alors pas superposables et ne permettent donc pas de réaliser des mesures standardisées.

- SIGNES RADIOLOGIQUES

La troisième molaire est considérée comme ayant une bonne éruption quand cette dernière est alignée avec le plan occlusal molaire vu sur la radiographie panoramique⁷. Cela se confirme par le tracé de la ligne partant de la cuspide mésiale de la première molaire aux cuspides de la seconde molaire, et rejoignant donc plus postérieurement les cuspides de la troisième molaire.

Figure 4: Alignement de la troisième molaire avec le plan occlusal



○ Analyse de la place disponible

▪ Espace rétro molaire

Björk et al (1956) attestent que l'absence d'éruption à la mandibule est habituellement liée à un manque d'espace de la région rétromolaire^{7,9}, qui représente l'espace entre la seconde molaire et le ramus mandibulaire.

Selon *Ricketts*, si la moitié du diamètre mésio-distal de la dent de sagesse est en avant du point d'intersection de la ligne oblique externe avec le plan d'occlusion, la dent de sagesse aura alors 50% de chances d'éruption¹¹. De plus ce dernier a mesuré la distance du

point Xi (centre géométrique du ramus) à la face distale de la deuxième molaire le long du plan occlusal. Selon lui, si la distance est de 30 mm ou plus, le pronostic est bon⁴⁵.

Begtrup et al en 2012 étudient la probabilité d'éruption de la troisième molaire mandibulaire en utilisant différents points céphalométriques⁷ dont:

- Infradentale (id): le point le plus antéro supérieur du bord alvéolaire inférieur
- Bord antérieur du ramus mandibulaire (olr): le point situé à l'intersection entre la ligne allant des cuspides de la première et deuxième molaire mandibulaire et le contour antérieur du ramus mandibulaire
- Le point le plus dorsal/latéral du processus condylien (aop)
- Le point le plus postérieur du bord arrière du ramus mandibulaire (rli)
- Le point tangent au corps mandibulaire postérieur (mlp)
- Le point tangent au corps mandibulaire antérieur (mla)

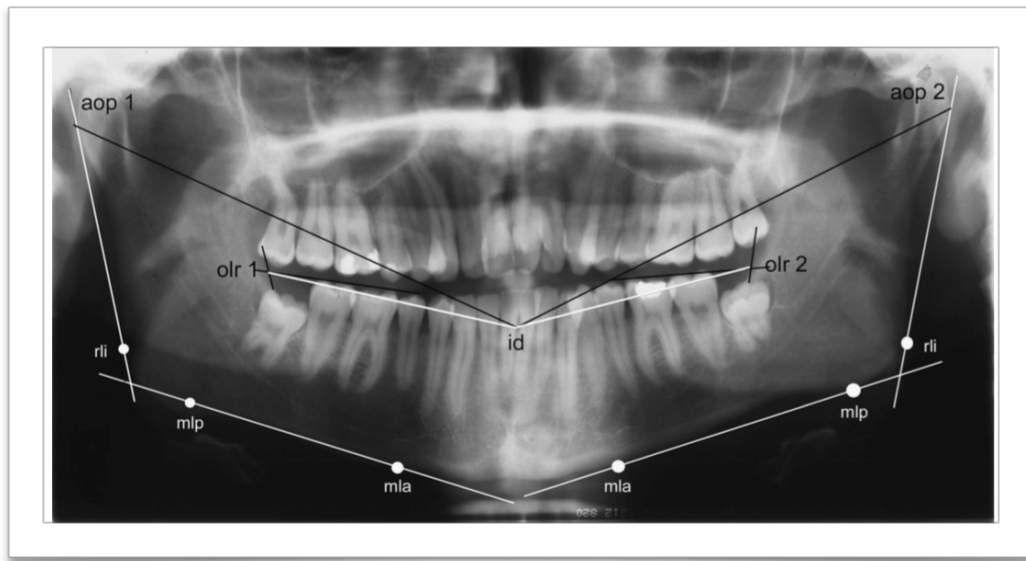


Figure 5: Analyse radiologique selon Begtrup 2012⁷

Afin de réaliser les mesures de:

- l'angle gonion: angle entre la ligne mandibulaire mlp-mla et la ligne du ramus aop-rli
- Distance olr-id: la « longueur de la mandibule », soit la mesure de l'espace disponible par hémis arcade.

Selon eux, les mesures de l'angle gonion prises du coté droit et gauche sur la panoramique sont très significativement corrélées ($p < 0,0001$).

De plus, les auteurs utilisent la largeur mesiodistale moyenne de la deuxième molaire mandibulaire, égale à 14,5 mm selon eux, comme un facteur de calibration dans la nouvelle formule servant de calcul à la distance olr-id réelle. Cela permettant de renforcer la prédiction d'éruption de la troisième molaire. Pour cela la plus grande largeur mésiodistale de la seconde molaire est calculée à l'aide d'un pied à coulisse numérique sur la panoramique du coté droit et gauche.

$old-id_c$ (étalonné) =

$$(olr - id \times 14,5mm)$$

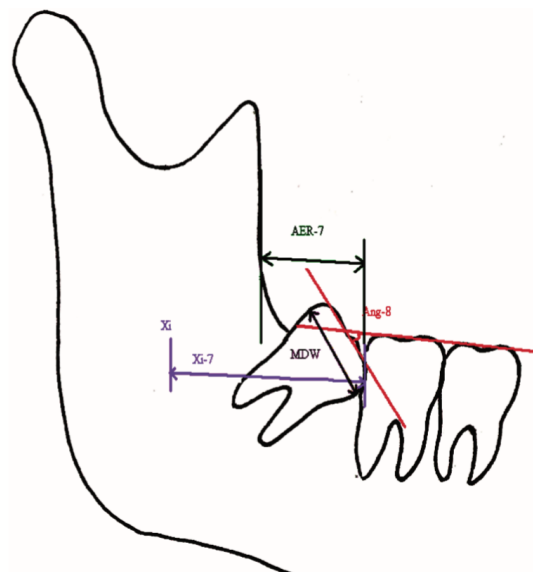
Largeur de la seconde molaire mandibulaire vue sur la panoramique.

En effet, l'analyse par régression logistique multivariée montre que olr-id est la seule variable explicative significative pour le coté droit et gauche. (A gauche OR = 1,34 (1,13-1,60 avec $p=0,001$) et à droite OR = 1,16 (1,05-1,28) avec $p= 0,005$). Plus la distance olr-id est grande, plus la probabilité d'éruption de la troisième molaire sera élevée.

Qamruddin et al en 2012, mesurent l'espace rétro molaire sur la radiographie panoramique en dessinant la ligne joignant le point Xi, centre géométrique du ramus, à la face distale de la seconde molaire mandibulaire⁴².

De même, ils mesurent la distance entre le bord antérieur du ramus (AER-7) depuis la face distale de la deuxième molaire en suivant le plan d'occlusion.

Figure 6: Schéma selon Qamruddin et al 2012⁴²



Puis la mesure de largeur mésiodistale de la troisième molaire est réalisée (MDW = 13,39+/- 1,44mm) pour calculer le ratio (espace rétro molaire / la largeur mésio distale de la troisième molaire mandibulaire) soit (AER-7 / MDW) .

Pour conclure, la probabilité d'éruption de la troisième molaire mandibulaire augmente si l'espace rétro molaire mesuré depuis la face distale de la deuxième molaire est de:

- 13 mm jusqu'au bord antérieur du ramus (AER-7)
- 25 mm jusqu'au centre du ramus (Xi-7),

Ceci à condition que l'angulation de la troisième molaire soit verticale et que le ratio de AER 7 / MDW soit supérieur à 1. En effet, Ganss et al 1993 ont démontré que 70% des troisièmes molaires mandibulaires évoluent si le ratio de : la taille de l'espace rétro-molaire (surface distale de la deuxième molaire - front antérieur du ramus) / taille de la troisième molaire, est supérieur ou égal à 1 sur la radiographie panoramique, contre 17% d'éruption quand ce même ratio est inférieur à 1²¹.

Ratsirarisoa T et al. dans leur étude en 2013 comparent différentes méthodes de prédiction de l'évolution de la troisième molaire mandibulaire⁴⁵. Selon eux, la meilleure façon de déterminer l'espace rétro-molaire est de calculer le rapport espace disponible - espace nécessaire selon OLIVE ET BASFORD (86,7% de concordance avec le pronostic final); l'espace disponible correspondant à la distance entre le bord antérieur du ramus et la face distale de la deuxième molaire, et l'espace nécessaire à la largeur mésio-distale de la dent de sagesse mandibulaire. Le rapport espace disponible - espace nécessaire doit être supérieur ou égal à 1 pour permettre l'éruption de la dent de sagesse, en accord avec les études citées précédemment.

Cependant, cette méthode ne prend pas en compte l'angulation du germe, facteur déterminant dans le pronostic d'évolution de la troisième molaire. Ratsirarisoa T et al. concluent que les méthodes de prédiction les plus fiables sont celle de RICHARDSON⁴⁶ et celle de QUIROS ET PALMA⁴⁴ (85% et 86,7% de concordance avec le pronostic final).

Ces derniers mesurent l'angulation de la troisième molaire et calculent l'espace postérieur disponible, RICHARDSON utilise le même calcul qu'OLIVE ET BASFORD mais parle d'une évolution favorable du germe quand le rapport espace disponible - espace nécessaire est égal ou supérieur à 0.

Tandis que QUIROS ET PALMA ont mesuré la distance de la face distale de la deuxième molaire inférieure avec le bord antérieur du ramus puis avec le point Xi, des mesures supérieures ou égales à 15 mm et 35 mm respectivement sont nécessaires pour espérer un bon pronostic d'évolution.

Il est à noter que différents paramètres squelettiques ont été suggéré comme importants pour expliquer les variations de taille de l'espace rétromolaire mandibulaire:

- la croissance mandibulaire en longueur
- la direction de croissance du condyle
- la direction de l'éruption dentaire.

En effet pour *Björk et al.*, une direction de croissance verticale du condyle serait le facteur le plus important, suivi de la longueur mandibulaire et d'une proalvéolie réduite. Si ces trois facteurs sont combinés à un retard de maturité de la troisième molaire, 4 cas sur 5 des inclusions pourraient être expliqués.

- **Analyse du germe de la troisième molaire**

- Angulation du germe

Communément, le bourgeon de la troisième molaire mandibulaire est angulé mésialement pendant les étapes initiales de la calcification et de développement des racines. Puis la dent de sagesse mandibulaire évolue avec un redressement de son axe en début d'adolescence⁸. Mais des variations individuelles existent et ces dernières sont susceptibles d'augmenter leur angulation mésiale au début et plus tard dans l'adolescence.

Selon *Behbehani et al en 2006*, le taux combiné des impactions mandibulaires mésiales et horizontales est d'environ 46%, ceci suggère qu'un redressement insatisfaisant de l'axe de la dent est une cause fréquente d'inclusion⁸. De plus, le taux d'inclusion distale est d'environ 6%, un sur redressement de l'axe dentaire pourrait donc se produire chez certains patients. Il est difficile de savoir si l'angulation de la troisième molaire mandibulaire à l'adolescence a une réelle valeur prédictive pour son éruption à la fin de son développement.

(7) Dans l'étude de *Qamruddin en 2012*, il a été démontré une fois de plus, que plus l'inclinaison de la troisième molaire mandibulaire est marquée plus la probabilité d'inclusion est élevée ($p < 0,001$)⁴².

En effet l'angulation de la troisième molaire (Ang-8 sur le schéma au dessus) est calculée selon la méthode de Ventä⁵⁷, c'est à dire en mesurant l'angle entre la ligne occlusale de la troisième molaire et le plan d'occlusion mandibulaire, ce qui amène la classification d'angulation suivante:

- Verticale: +/- 10 degrés

- Mésio angulée : 11-70°
- Disto angulée: 11-70°
- Horizontale: + de 71°

Leurs résultats montrent dans le groupe avec éruption, la présence de 100 angulations verticales, et de 40 mésio angulées (de 22° maximum) ; alors que dans le groupe avec inclusions nous retrouvons 80 troisièmes molaires mésio angulée, 39 angulées verticalement, 18 horizontalement, et 3 disto angulées.

Les inclusions de troisièmes molaires mandibulaires mésio angulées seraient donc les plus fréquentes, en accord avec les études de Queck⁴³ et Uthman⁵⁶.

RICHARDSON étudie l'angle formé par l'axe de la dent de sagesse mandibulaire et le plan occlusal. Selon lui, lorsque la valeur de cet angle est comprise entre 60° et 90°, le pronostic d'évolution de la dent de sagesse est favorable^{45,46}.

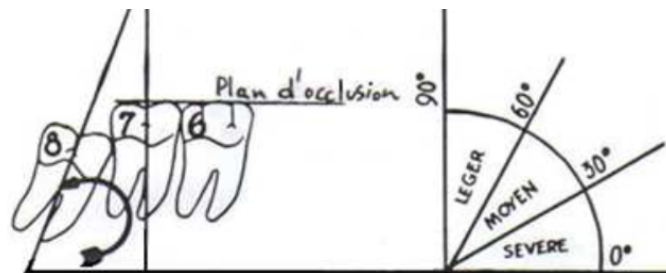


Figure 7: Angle entre la troisième molaire mandibulaire et le plan occlusal⁴⁵

QUIROS ET PALMA mesurent l'angulation de la troisième molaire mandibulaire par rapport au plan mandibulaire et concluent que si la valeur de cet angle est supérieure à 40°, le pronostic d'évolution est favorable^{45,44}.

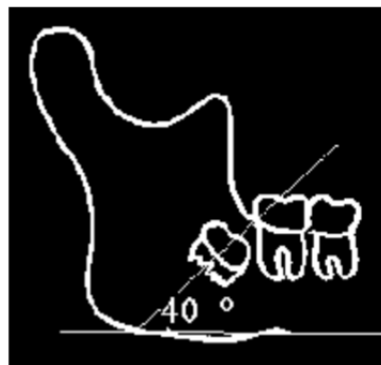


Figure 8: Angle entre la troisième molaire mandibulaire et le plan mandibulaire⁴⁵

De plus, l' étude de Türköz et Ulusoy suggère qu'une troisième molaire avec des angles alpha (angle entre la deuxième et la troisième molaire) et bêta (inclinaison de la troisième molaire par rapport au plan mandibulaire) inappropriés peut rester incluse même si la longueur rétro molaire est suffisante⁵⁵.

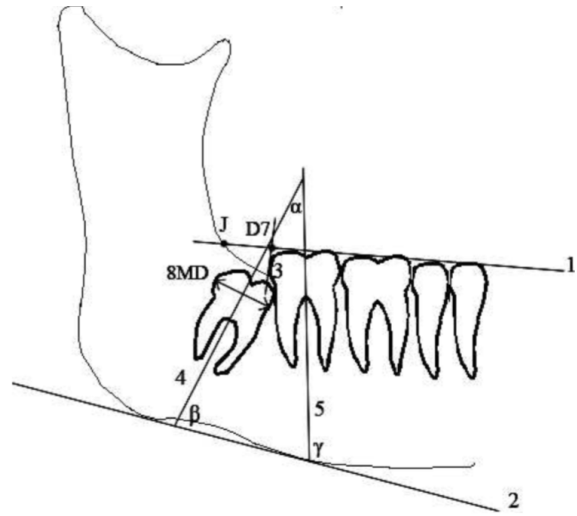


Figure 9: Schéma selon Türköz et Ulusoy

Cette étude appuie donc l'hypothèse que le facteur primordial d'inclusion ne serait pas l'espace rétro molaire en lui même mais que l'inclinaison de la troisième molaire y serait fortement ajoutée.

Selon eux, si l'angle entre la troisième molaire et le plan mandibulaire est inférieur à 60°, il existe alors de forts risques d'inclusion, ceci étant en corrélation avec les travaux de HATTAB en 1997⁴⁶.

- Taille du germe

	Maxillaire			Mandibulaire		
	Première molaire	Deuxième molaire	Troisième molaire	Première molaire	Deuxième molaire	Troisième molaire
Hauteur totale	19,5 mm	18 mm	17,5 mm	21,5 mm	20 mm	18 mm
Hauteur coronaire	7,5 mm	7 mm	6 mm	7,5 mm	7 mm	7 mm
Diamètre mésiodistal	10 mm	9 mm	8,5 mm	11 mm	10,5 mm	10 mm
Diamètre vestibulo-lingual	11 mm	11 mm	10 mm	10,5 mm	10,5 mm	9,5 mm

Figure 10: Dimension des molaires selon Romerowski J.⁴⁷

La taille du germe de la troisième molaire se définit par sa largeur mésio distale au niveau de son plus grand diamètre coronaire. Il sera important de distinguer une macrodontie vraie, soit une augmentation du diamètre de la troisième molaire au delà de la moyenne, d'une macrodontie relative présente dans le cadre d'une dysharmonie dento maxillaire.

La mesure de la troisième molaire étant influencée par sa localisation transversale et sagittale, il est alors possible d'utiliser la largeur mésiodistale de la seconde molaire⁷. En effet selon Lee et al. 2011, il existerait une corrélation entre la taille des dents indépendamment des phénomènes de développement, qui est un d'ordre décroissant en direction postérieure³³, la première molaire serait plus large que la deuxième et donc une plus petite troisième molaire peut être attendue, en accord avec les études de Brooke et al. 2009.

- Forme du germe

Une anomalie de forme, surtout au niveau radicaire, peut empêcher la mise en place spontanée des troisièmes molaires sur les arcades.

- Développement de la troisième molaire












Stage	Description	Stage	Description
	0. Absence of crypt		6. Crown completed
	1. Presence of crypt		7. One third of root completed
	2. Initial calcification		8. Two thirds of root completed
	3. One third of crown completed		9. Root almost completed, open apex
	4. Two thirds of crown completed		10. Apical end of root completed
	5. Crown almost completed		

Figure 11: Stades de développement selon Nolla (document original⁴⁰)

La classification la plus souvent utilisée pour standardiser les stades de développement dentaire est la méthode de Nolla⁴⁰, qui se base sur le degré de calcification de chaque dent en utilisant une échelle de 10 stades. Elle prend en compte l'évolution du germe, de

l'absence de la crypte (stade 0) jusqu'au stade final de la formation radiculaire complète (stade 10). Cette évolution passe par les phases allant de la présence de la crypte (stade 1), à 5 stades de maturation coronaire (stade 2 à 6) et pour finir 3 stades de calcification radiculaire (stade 7 à 9 correspondant à chaque tiers radiculaire).

Les résultats de Castella P en 1998 affirment que les premiers stades de développement ont une valeur prédictive très faible concernant l'évolution de la troisième molaire¹⁶. L'énucléation du germe ne peut donc être justifiée. Le stade clinique de développement le plus important est selon eux la formation des 2/3 radiculaires, le coefficient kappa étant important ($k=0,58$, $p<0,0001$) et menant à des résultats significatifs. De plus si la décision d'extraire est faite à ce stade, les complications opératoires et post opératoires seront minimales.

Ghougassian et Ghafari en 2014, concluent que l'espace rétromolaire mandibulaire serait hautement corrélé au stade de développement de la troisième molaire mandibulaire ($r=0,85$, $p<0,0001$), bien que la réalisation d'études longitudinales soit nécessaire²³.

La relation entre ces deux variables serait qu'une augmentation de 5 mm de l'espace rétro molaire correspondrait à 1,8 stade de développement dentaire.

Ces résultats mènent donc à l'hypothèse d'une association entre la maturation de la troisième molaire et l'espace rétro molaire disponible aux différents âges. Cela permettrait alors de guider la prédiction d'éruption ou d'inclusion de la dent de sagesse. Ils concluent alors qu'un retard de minéralisation et un retard de développement des racines seraient associés à un fort risque d'inclusion.

- Histologie et environnement

D'un point de vue histologique, d'autres facteurs jouent un rôle dans l'inclusion de la dent de sagesse⁷, telle que la capacité du follicule dentaire à pénétrer l'os. (Wise and King, 2008)

En effet, Cağrı Türköz et Cağrı Ulusoy mettent en avant le concept de remodelage osseux⁵⁵. Les trabécules osseuses s'adapteraient au stress formé par les forces externes. La troisième molaire avec une angulation appropriée peut maintenir les forces nécessaires au remodelage de l'espace rétro molaire en développant l'os dans les trois dimensions et engendrer la résorption du ramus, ce qui augmenterait l'espace postérieur.

3.2.B. La téléradiographie de profil

- DEFINITION

La téléradiographie est une méthode d'exploration extra orale du massif cranio facial utilisant une grande distance foyer-objet (4 mètres)⁶⁰, une courte distance objet-film et un céphalostat permettant d'immobiliser la tête du patient dans une position standardisée¹².

- AVANTAGES

Cette radiographie est peu irradiante (2 à 3 micro sievert)⁶⁰ et permet de visualiser les dysmorphoses dans les sens antéro-postérieur et vertical. Elle nous offre donc la possibilité de dépister les anomalies cranio rachidiennes, de visualiser les voies aériennes supérieures, de situer le patient sur sa courbe de croissance grâce au stade de maturation des vertèbres cervicales (proposé par Lamparskil) et de réaliser des analyses céphalométriques typologiques (Bjork), dimensionnelles (Tweed) et structurales (Delaire).

De plus, le rapport entre les distances permet de réduire l'agrandissement et de diminuer le flou de foyer. Des mesures linéaires et angulaires sont directement réalisables sur le cliché.¹²

L'utilisation du céphalostat permet d'obtenir des clichés reproductibles et est à l'origine des superpositions céphalométriques qui permettent d'effectuer des comparaisons entre deux stades de croissance et/ou de traitement. Ces superpositions confèrent à la céphalométrie un caractère dynamique : les facteurs espace et temps sont intégrés dans l'analyse des structures squelettiques, dentaires et cutanées.. Elle a donc une vocation diagnostique mais aussi pronostique.

- INCONVENIENTS

La téléradiographie donne une image de projection sur un seul plan d'un objet en trois dimensions⁶⁰, la superposition des structures rend parfois difficile l'interprétation des images.

- SIGNES RADIOLOGIQUES

○ Analyse de la place disponible

▪ Espace rétro molaire

▶ AU MAXILLAIRE

En reprenant les travaux de RICKETTS, *Artun et al* en 2005 mesurent l'espace d'éruption par la distance entre la surface distale de la couronne de la première molaire maxillaire (M1) et le ptérygoïde vertical (PTV), tangent au bord postérieur de la fente ptérygomaxillaire, le long du plan occlusal^{2,34}.

Selon RICKETTS cette distance doit normalement être égale à l'âge du patient + 3mm +/- 2 mm. Selon SCHULHOF elle doit être au minimum de 18 mm à l'âge de la maturité pour que l'éruption de la dent de sagesse soit normale. Lorsque cette distance est inférieure à 11mm, l'évolution même de la dent de 12 ans (la deuxième molaire) est compromise.

Selon *Artun et al en 2005*, l'inclusion de la troisième molaire **MAXILLAIRE** peut être prédite avant traitement² en fonction de:

- La taille de l'espace rétromolaire : la réduction du risque d'inclusion de la troisième molaire serait de 13% pour chaque millimètre d'augmentation (p<0,01).
- La quantité du mouvement molaire mésial: planifié lors de la thérapeutique orthodontique, pour lequel la réduction du risque d'inclusion de la troisième molaire serait alors de 27% pour chaque millimètre d'augmentation (p<0,01).

Les paramètres les plus prédictifs quant au risque d'inclusion de la troisième molaire maxillaire sont une angulation mésiale du germe, une angulation distale de plus de 30° de la molaire par rapport au plan d'occlusion, et un espace rétro molaire réduit.

▶ A LA MANDIBULE

L'espace d'éruption et la rotation de croissance mandibulaire sont les paramètres les plus prédictifs avant et après traitement orthodontique selon *Behbehani et al 2006*⁸. De plus, l'angulation mésiale de la troisième molaire par rapport au plan occlusal est un des facteurs prédictifs le plus important après traitement orthodontique.

Selon cette même étude, l'analyse de l'espace d'éruption est un meilleur prédictateur quand il est mesuré depuis le point de Ricketts Xi plutôt que le bord antérieur du ramus, en effet ce dernier a de forts risques d'erreurs dus aux difficultés de cette localisation sur

les céphalogrammes latéraux (doubles contours dus aux différences de projections droite/ gauche) . Chaque millimètre d'augmentation de l'espace rétro molaire mesuré, de la seconde molaire jusqu'au point Xi du ramus, réduit le risque d'inclusion de 22% ($P < 0,01$).

L'espace rétro molaire est mesuré sur des téléradiographies de profil entre la surface distale de la seconde molaire et le point de Rickett's Xi centre du ramus le long du plan d'occlusion, les résultats donnent un espace de 30 mm pour une troisième mandibulaire évoluée et de 21 mm pour une troisième molaire incluse⁸. Selon Behbehani et al 2006 une augmentation d'1 mm de l'espace d'éruption (mesuré de la seconde molaire au point Xi centre du ramus mandibulaire) ($P < 0,01$), réduit le risque d'inclusion de 30%⁸.

Pour construire le point Xi, sur la branche montante de la mandibule, il suffit de déterminer les points:

- R1: sur le bord antérieur de la branche montante, prendre le point le plus postérieur.
- R2: sur le bord postérieur, face à R1.
- R3: point le plus inférieur de l'échancrure sigmoïde.
- R4: sur le bord inférieur de la mandibule face à R3.

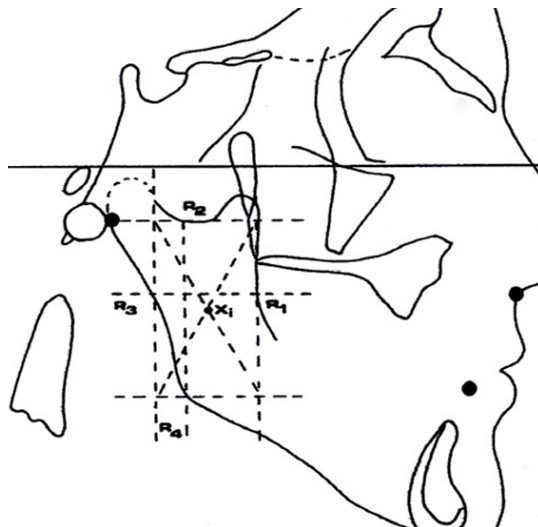


Figure 12: Détermination du point Xi de Rickett's

Tracer des perpendiculaires au plan de Francfort passant par les points R1 et R2 et des parallèles au plan de Francfort passant par les points R3 et R4. Ces lignes déterminent un rectangle, dont le point de rencontre des diagonales détermine le point Xi.

Les chances d'éruption sont minimales si l'espace d'éruption mesuré par M2/Xi est inférieur à 19 mm (avec des chances d'inclusion s'élevant à 95%) et si l'espace d'éruption mesuré par M2/R est de 3,5 mm à la fin du traitement orthodontique.

- Croissance squelettique et rotation mandibulaire

D'après l'étude de *Begtrup et al 2012*, une corrélation significative a été trouvée pour le calcul de l'angle mandibulaire entre la radiographie panoramique et la téléradiographie de profil ($p < 0,0001$)⁷.

Björk en 1956 affirme qu'un angle mandibulaire ouvert (rotation mandibulaire postérieure) amène un espace postérieur sur l'arcade plus important par rapport à une rotation antérieure de la mandibule qui s'accompagne d'une résorption moindre du bord antérieur du ramus, amenant alors à une diminution de l'espace rétro molaire⁹. Selon lui, les variations de la résorption du bord antérieur du ramus seraient donc corrélées avec la direction de croissance du condyle.

Cette hypothèse est alors confirmée dans certaines études plus récentes comme celle de *Behbehani et al en 2006*, selon eux une croissance verticale du condyle entraînerait une rotation de croissance mandibulaire antérieure⁸, exprimée par :

- Un grand angle bêta (angle entre le plan mandibulaire et la ligne reliant les points articular Ar et Pogonion Pg),
- Un petit angle gonique
- Un petit angle MP/SN (MP: plan mandibulaire, S: selle turcique - N: point Nasion, représente le plan de la base du crâne).

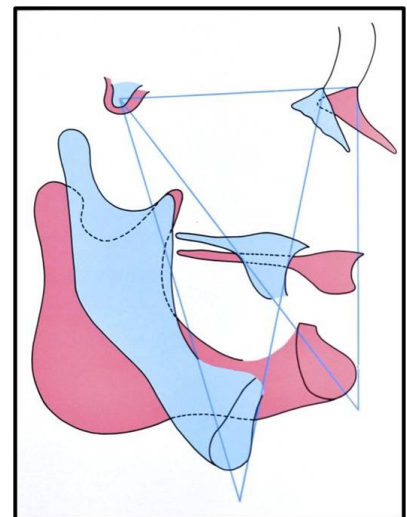


Figure 13: Direction de croissance mandibulaire, en rotation postérieure (bleu) et en rotation antérieure (rouge).

Cette rotation serait alors associée à une diminution de la résorption du bord antérieur du ramus menant éventuellement à un espace d'éruption rétro molaire réduit et à la conséquence éventuelle de l'inclusion de la troisième molaire mandibulaire.

Selon leur analyse de régression multivariée, *Behbehani et al* affirment qu'à T1 (soit avant traitement orthodontique) la réduction de l'espace rétro molaire ($P < 0,01$), des signes de rotation antérieure mandibulaire ($P < 0,01$), et un sexe féminin ($P < 0,05$) augmenteraient les risques d'inclusion de la troisième molaire mandibulaire.

Alors qu'à T2 (soit après traitement orthodontique) ils observent que l'augmentation de l'espace rétro molaire réduit le risque d'inclusion ($P < 0,05$), alors qu'une augmentation d'angulation mésiale du bourgeon de la troisième molaire mandibulaire ($P < 0,01$) et des signes de rotation antérieure mandibulaire ($P < 0,05$) augmentent ce risque.

- Les classes squelettiques

Richardson⁴⁶ pensait que la classe II squelettique, en relation avec une mandibule courte et étroite associée à un angle mandibulaire plus aigu, était en association avec l'inclusion des troisièmes molaires mandibulaires. Une brachygnathie entraînerait un espace d'éruption réduit pour les troisièmes molaires.

Mais Behbehani et al. étudient la classe d'angle, l'angle ANB pour les classes squelettiques, l'angle SNB pour le prognathisme mandibulaire et la longueur du corps mandibulaire (B/R et B/Xi), et leurs résultats ne montrent pas de résultats significatifs concernant la probabilité d'inclusion de la troisième molaire⁸.

- **Analyse du germe de la troisième molaire**

- Angulation du germe

Concernant la **troisième molaire MAXILLAIRE**, son angulation est caractérisée par l'angle entre sa surface occlusale et le plan occlusal (M3/OP) ou par sa surface occlusale avec le plan palatin (M3/PP).

Selon Artun et al en 2005 les chances d'inclusion seraient² :

- 30 fois plus élevées si la troisième molaire est angulée mésialement par rapport à une angulation distale comprise entre 0° et 30°, en utilisant le plan d'occlusion comme référence.
- Presque 5 fois plus élevées pour une troisième molaire d'angulation distale supérieure à 30° par rapport à une angulation toujours distale mais inférieure à 30°.

Dans l'étude de Behbehani et al en 2006, l'angulation du germe de la **troisième molaire MANDIBULAIRE** est mesurée grâce à l'angle entre la surface occlusale de cette dernière et le plan occlusal (M3/OP). Ils en concluent qu'une augmentation de 1° de l'angulation de la troisième molaire par rapport au plan occlusal augmente les risques d'inclusion de 11%. (avec $p < 0,01$, et un intervalle de confiance ne comprenant pas la valeur de 1)⁸.

- Taille du germe

La largeur de la troisième molaire est mesurée par la distance entre les points de contacts anatomiques mésial et distal sur la téléradiographie de profil, soit le plus grand diamètre coronaire.

- ANALYSE CÉPHALOMÉTRIQUE DE L'ESPACE D'ÉRUPTION

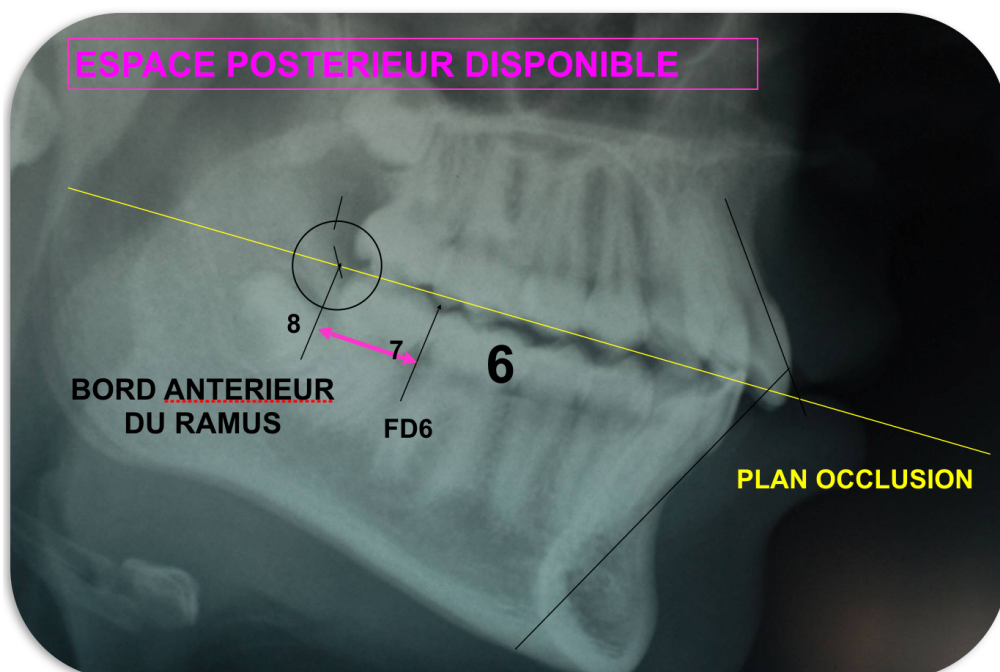
o Analyse de TWEED

La dysharmonie dento-maxillaire correspond à une disproportion entre la somme des diamètres mésio-distaux des dents et le périmètre des arcades correspondantes. L'espace nécessaire à la mise en place et à l'alignement de toutes les dents permanentes est alors supérieur à l'espace disponible sur les arcades dentaires (macrodontie relative)⁶⁰. L'inclusion de la troisième molaire en est une des manifestations cliniques.

Seule l'école de Tweed Merrifield propose une estimation avant traitement basée sur le calcul de l'espace postérieur et son évolution avec la croissance et la thérapeutique⁴¹. L'analyse du problème de place est cette fois globale et conduit à une prise en charge globale.

Merrifield en reprenant la philosophie de Tweed, distingue trois zones: antérieure, moyenne et postérieure, afin de réaliser une analyse de l'espace total³⁵.

L'espace postérieur est évalué par le solde de l'espace disponible et de l'espace nécessaire. L'espace disponible correspond à la distance comprise entre les premières molaires mandibulaires et la limite antérieure du ramus, le long du plan occlusal. L'espace nécessaire correspond à la somme des diamètres mésio-distaux de la deuxième et troisième molaire.



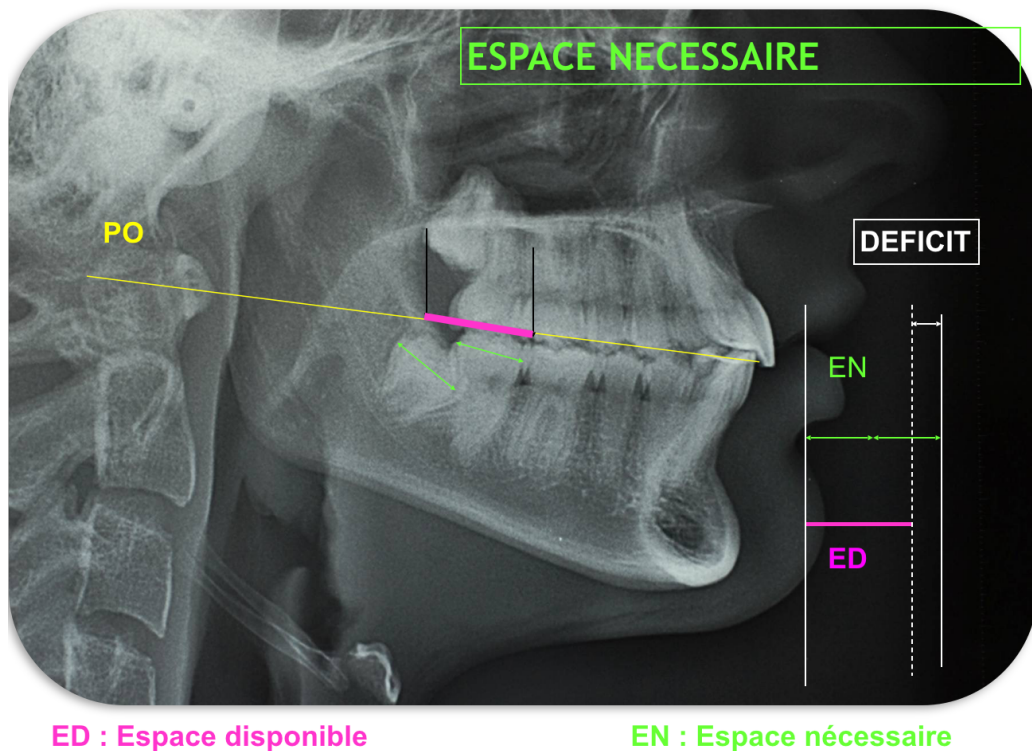


Figure 14: Evaluation de l'espace disponible et de l'espace nécessaire selon Tweed Merrifield.

Tweed-Merrifield y additionnent l'estimation de croissance mandibulaire basée sur l'âge et le sexe du patient : ils évaluent à 1,5 mm par an et par coté le taux de résorption du bord antérieur du ramus jusqu'à 14 ans pour les filles et 16 ans pour les garçons (à partir de 8 ans).

L'analyse de l'espace total de TWEED-MERRIFIELD, par l'interdépendance des trois zones citées, nous permet de prendre en compte les facteurs jouant un rôle sur l'évolution de l'espace postérieur disponible⁶⁰:

- **La profondeur de la courbe de Spee:** l'indice de Tweed nous permet de l'évaluer par la formule: $((\text{somme des profondeurs des courbes de Spee droite et gauche}) / 2) + 1$
- **La possibilité de maintenir le Lee-way ou l'espace de dérive mésiale:** ce dernier correspond à la différence de taille entre la deuxième molaire temporaire et la deuxième prémolaire. Il est d'environ 0,7 mm par coté, si les dents sont en place le lee-way pourra apporter une longueur de + 1,4mm et permettre ainsi l'acquisition de la classe I d'Angle molaire.

- **Le repositionnement incisif:** correspond à l'espace consommé par le redressement lingual de l'incisive mandibulaire dans la symphyse jusqu'à sa position idéale, il dépend alors de la typologie faciale du patient et suit la formule: (angle permettant la correction de l'axe de l'incisive inférieure (FMIA), fonction du FMA (divergence faciale)) X 0,8.
 - o si $22^\circ < \text{FMA} < 28^\circ$, FMIA doit être égal à $67 \pm 2^\circ$
 - o si $\text{FMA} > 28^\circ$, FMIA doit être égal à $65^\circ \pm 2^\circ$
 - o si $\text{FMA} < 22^\circ$, IMPA doit être égal à $92^\circ \pm 2^\circ$

Pour conclure, la différence entre l'espace disponible total (de chacune des trois aires additionnées) et l'espace nécessaire (somme des diamètres mésio-distaux des dents permanentes) est calculée. Le résultat nous indiquera la présence d'un surplus ou d'un déficit de l'espace total. Ce calcul est aussi appelé indice de Nance.

Cependant, les conclusions de l'étude de OUEISS et al. en 2005 dans « international orthodontics » soulignent le caractère pessimiste du pronostic de croissance de la troisième molaire selon Tweed-Merrifield⁴¹. En effet, en accord avec S. Bonne-riahi¹¹ et les études de Cabanie¹⁵ et Ruff⁴⁹, les estimations de Tweed concernant les prévisions de croissance postérieure seraient sur-évaluées en post-thérapeutique immédiat et globalement sous-évaluées, tant en quantité qu'en durée, puisque la croissance de la zone rétro-molaire se poursuit après 16 ans.

De plus, ces mêmes auteurs soulignent que la fixation de la limite postérieure de la denture est trop restrictive. En effet, si les mesures font encore apparaître un solde négatif de (l'espace disponible - espace nécessaire), ceci est du au décalage vestibulo-lingual entre le bord antérieur du ramus et l'arcade dentaire¹¹: une dent de sagesse peut être en place et fonctionnelle alors que sa couronne dépasse légèrement en distal le bord antérieur du ramus, dans une vue latérale pure.

Enfin, OUEISS et al remarquent en post thérapeutique une reconstitution spontanée de la courbe de Spee accompagnée d'une légère avancée incisive qui provoque une perte d'ancrage molaire. Cette perte d'ancrage s'accompagne d'une légère bascule horaire du plan d'occlusion et entraîne alors une augmentation de l'espace postérieur disponible⁴¹.

Pour conclure, les estimations de Tweed doivent être optimisées:

- le potentiel de croissance postérieure est certainement supérieur d'au moins 4 mm
- le critère de dégagement complet de la troisième molaire du bord antérieur du ramus, pour une mise en place définitive sur l'arcade est trop rigoureux, ce qui rend l'estimation trop pessimiste d'au moins 4mm
- la mésiogression post-thérapeutique de l'arcade mandibulaire, par avancée incisive et reconstitution de la courbe de spee, dégage un espace postérieur additionnel de l'ordre de 2mm

L'optimisation globale est donc de l'ordre de 10 mm pour l'arcade mandibulaire.

Si la présence des dents de sagesse n'entrave pas le traitement orthodontique ou la contention, la décision d'extraction doit être différée en fin de contention en réalisant une surveillance périodique individuelle basée sur l'association d'examens radiologique et endobuccal.

3.2.C. Radiographie rétroalvéolaire

C'est une téléradiographie intra buccale, réalisée à l'aide d'un angulateur afin de respecter la technique des plans parallèles⁶⁰. Elle permet de préciser la morphologie et la santé coronaire, radiculaire et parodontale en donnant une image très nette de la dent incluse, de son espace desmodontal et de son sac folliculaire permettant alors le dépistage des résorptions radiculaires.

3.2.D. Imagerie tridimensionnelle

Examen complémentaire, la tomographie volumique à faisceau conique ou cone beam permet de localiser très précisément une dent incluse, d'évaluer la morphologie et la taille du follicule et de clarifier ses rapports anatomiques avec les structures voisines. De même elle est très utile dans la détection d'une ankylose.

L'inconvénient est qu'elle présente une dose d'irradiation plus importante (5-500 microSv pour le cone beam petit champ)⁶⁰, la prescription de cet examen doit rester limitée au cas où un examen clinique approfondi et une exploration radiographique de première intention ne s'avèrent pas suffisants.

3.3. Traitement orthodontique avec modifications

3.3.A. Avulsions de prémolaires

L'orthodontiste confronté au choix d'extraire ou non des prémolaires chez un patient, se trouve face à une responsabilité très lourde. En effet, si sa décision d'extraire des prémolaires est suivie en fin de traitement par l'avulsion des troisièmes molaires, cela aboutira à l'avulsion de huit dents définitives saines, soit le quart du capital dentaire du patient²² (ce qui se produit dans un cas sur deux selon l'étude de Gebeile-Chauty).

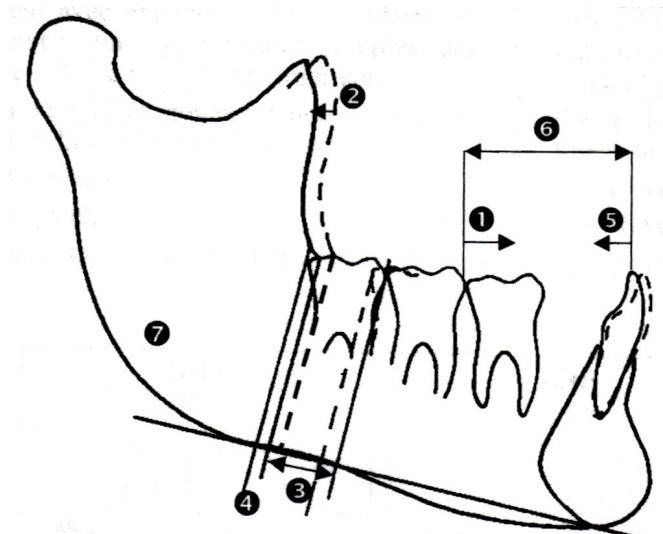
L'avulsion de prémolaires augmente l'espace disponible et va permettre une perte d'ancrage molaire ainsi qu'une correction de la courbe de Spee, de l'encombrement et un repositionnement incisif optimal. L'avulsion de prémolaires libère en moyenne 7 mm par héli arcade⁴⁸.

L'étude de Bonne-riahi et al en 2005¹¹ évalue l'espace rétro molaire suivant l'analyse de l'espace total de Tweed-merrifield en réalisant une comparaison avant (RX1) et après traitement comportant l'avulsion de la première ou deuxième prémolaire mandibulaire (RX2) puis en contention (RX3).

A T2, les superpositions mandibulaires montrent que l'ouverture d'espace postérieur résulte de mouvements dentaires de translation postéro-antérieure et de la résorption du bord antérieur du ramus, mais aussi de la recréation de la courbe de Spee et de la croissance verticale alvéolaire postérieure.

Figure 15: Mesures de l'espace rétro molaire entre RX1/RX2 et RX2/RX3 selon Bonne - Riahi

1. Mésialisation molaire effective
2. Croissance postérieure effective
3. Gain de place rétro-molaire
4. Espace résiduel
5. Repositionnement incisif effectif
6. Total des mouvements dentaires
7. Solde de place rétro-molaire



Le total des mouvements dentaires, soit le repositionnement incisif et la perte d'ancrage, observé en fin de traitement est légèrement plus important (1,74 + 3,67= 5,41 mm) que la prévision (2,65 + 2,41= 5,06 mm). Ceci est dû à un repositionnement incisif moindre que celui prévu ce qui a permis une mésialisation molaire plus importante.

Selon Behbehani et al en 2006, la décision d'extraction des prémolaires ($P < 0,05$) diminue le risque d'inclusion de 63%⁸.

De plus, les données de l'étude de Cagri Türköz et Cagri Ulusoy révèlent que la thérapeutique d'extraction des prémolaires augmente l'espace rétro molaire (D7-J) et que le taux d'inclusion des troisièmes molaires est alors significativement réduit⁵⁵, ces résultats étant en accord avec les études précédentes de Richardson⁴⁶ et Behbehani et al.

En effet, 18,2% des troisièmes molaires sont sur arcade dans le groupe sans extractions des prémolaires tandis que dans le groupe des patients traités par extractions le ratio des troisièmes molaires évoluées est doublé, soit 36,4%. Ces résultats étant statistiquement significatifs avec $P = 0,046$. De même, la distance rétro molaire est significativement augmentée $p < 0,01$ dans le groupe avec extractions des prémolaires.

Ces résultats sont appuyés par d'autres études comme celle de P. Salehi⁵¹, qui trouvent une différence significative entre les taux d'éruption des groupes traités par extractions (42% d'évolution des troisièmes molaires mandibulaires), sans extractions mais avec traitement orthodontique (12% d'évolution) et le groupe contrôle non traité à la mandibule (20%) avec un $P < 0,001$. L'extraction des premières prémolaires mandibulaires augmenterait donc les chances d'éruption de la troisième molaire, tandis qu'une thérapeutique orthodontique sans extractions diminuerait les chances d'éruption de cette dernière. Cela pourrait être dû à une mécanique spécifique de traitement qui réaliserait une distalisation molaire telle une mécanique de classe III.

Selon l'étude de Gebeile-Chauty et al en 2008, l'extraction des secondes prémolaires mandibulaires entraîne une importante augmentation des possibilités d'éruption des troisièmes molaires mandibulaires²². La probabilité d'inclusion est alors largement réduite mais reste relativement importante (50% selon l'étude).

En effet, le taux d'évolution de 38 et 48 est de 10% dans le groupe traité sans extractions contre 50% dans celui traité avec extractions de prémolaires, ces extractions entraînent donc une augmentation importante des chances d'évolution des dents de sagesse ($p = 0,0006$); en accord avec les études de Faubion²⁰ et Kim et al³⁰. L'avulsion des prémolaires libérant en moyenne 14 mm d'espace.

De plus, certains auteurs comme Jain et al en 2009²⁸ considèrent que le mouvement de rotation permettant le redressement de l'axe peut être stimulé par l'avulsion de dents placées mésialement à la troisième molaire. Leurs résultats montrent une différence significative entre les groupes avec et sans extractions, $p = 0,012$ du côté droit et $p < 0,001$ du côté gauche.

L'étude de Mihai AM. et al en 2012³⁶, apprécie les changements de position de la troisième molaire, en considérant, qu'au **maxillaire** une augmentation de l'angle entre la troisième molaire et le plan d'occlusion M3-OP et une diminution de l'angle entre la troisième et la deuxième molaire M3-M2 indiquent un changement favorable de l'angulation de la troisième molaire.

A la **mandibule**, les réductions des angles entre la troisième molaire et le plan occlusal M3-OP et entre la deuxième et troisième molaire M3-M2 sont considérées comme des signes de développement favorable, indiquant un mouvement de redressement de la troisième molaire et donc une chance d'éruption accrue.

Cette étude comparant les troisièmes molaires mandibulaires et maxillaires, conclut qu'après un traitement orthodontique, la troisième molaire montre une amélioration de son angulation, cela étant plus évident dans le groupe de patient traités par extractions de prémolaires et particulièrement pour les troisièmes molaires mandibulaires, les résultats n'étant pas pour autant significatifs.

3.3.B. Avulsions de molaires

L'avulsion de molaires permanentes se fait généralement dans le cas de délabrements coronaires importants, avec présence de la troisième molaire dans le même quadrant. L'extraction de la première molaire permettra la mise en place de la deuxième molaire en place de première molaire et ainsi une possible évolution favorable de la troisième molaire⁵.

Danielson et al¹⁷ reportent que les molaires représentent 94,5% des dents extraites avec une prédominance de la première molaire permanente (40,1%). La prévalence d'avulsion est de 32,3% dans l'étude de Halicioğlu et al en 2013²⁵ en Turquie, en accord avec de nombreuses études.

Dans les traitements incluant une extraction de première molaire, différents facteurs sont à prendre en compte, tel que l'âge, la date et les conséquences directes de l'extraction ainsi que la prise en charge globale du patient, incluant ou non une thérapeutique orthodontique.

Les conséquences de l'extraction de la première molaire sont multiples. Elles se portent sur les deuxièmes molaires (mésialisation spontanée ou mésioversion), sur les prémolaires (distotranslation), sur la molaire antagoniste (égression) et sur le site de l'extraction (rapprochement des corticales osseuses).

Selon l'étude de Halicioğlu K. et al en 2013, le développement de la troisième molaire, serait significativement accéléré (P=0,000 au maxillaire et à la mandibule), suite à l'extraction de la première molaire située dans le même quadrant²⁵. Ces résultats sont en accord avec l'étude de Yavuz I en 2006⁶¹.

De plus, Bayram et al en 2009⁶ montrent un espace postérieur d'éruption significativement augmenté (P<0,001) après avulsion des quatre premières molaires par rapport au groupe contrôle n'ayant pas bénéficié d'avulsion. Selon eux ces avulsions auraient un meilleur effet sur l'angulation de la molaire maxillaire comparée à la molaire mandibulaire.

L'extraction des secondes molaires peut être recommandée pour la correction de malocclusions sévères, ou suite à leur dégradation trop importante. Or, cette avulsion ne garantit pas la bonne éruption de la troisième molaire¹⁸.

L'étude de De-la-Rosa-Gay et al en 2010¹⁸ nous propose deux formules: un modèle de régression linéaire pour prévoir l'angulation finale de la troisième molaire par rapport à la première, ainsi qu'un modèle de régression logistique pour la probabilité d'éruption correcte de la troisième molaire.

L'inclinaison de la troisième molaire peut être prédite selon eux par la formule:

$$\text{Angulation finale} = - 3,532 + 29,692 \times u - 3,269 \times n + 0,091 \times i$$

Avec:

- Angulation finale : inclinaison en degré entre l'axe de la première et de la troisième molaire quand la troisième molaire a atteint sa position finale
- u : variable binaire ayant pour valeur 0 pour la mandibule et 1 pour le maxillaire
- n : stade de développement (Nolla) de la troisième molaire juste avant l'avulsion de la seconde molaire.
- i : l'angle en degrés entre l'axe de la première et de la troisième molaire juste avant l'avulsion. Une inclinaison mésiale donnera une valeur négative tandis qu'une inclinaison distale donnera une valeur positive.

Cette formule a permis de prédire 79% des variations observées dans leur étude.

L'éruption de la troisième molaire peut être prédite selon eux par la formule:

$$P(\text{success}) = 1 / (1 + \exp (- 9,016 - 7,438 \times u - 1,565 \times g + 0,057 \times Xi + 0,553 \times a + 0,389 \times n))$$

Avec:

- P(success): la probabilité de bonne position de la troisième molaire
- g: une variable binaire ayant pour valeur 1 pour une femme et 0 pour un homme
- a : l'âge en années (avec décimales) au moment de l'extraction de la deuxième molaire.
- u, i et n : idem formule précédente.

Le point « cut off » du P(success) est fixé à 0,818 , les troisièmes molaires ayant une probabilité inférieure seront donc considérées comme ayant une mauvaise prédiction d'éruption contrairement aux autres.

Ces modèles peuvent donc s'avérer utiles pour prévoir les chances d'éruption de la troisième molaire et l'éventuelle nécessité d'une correction orthodontique de sa position.

3.3.C. Mécanique orthodontique

Dans les cas d'avulsion de premières molaires, chez les patients ne présentant pas d'anomalie orthodontique, nous rechercherons alors un mésialage spontané de la deuxième molaire au maxillaire. A la mandibule ce même mésialage est satisfaisant seulement jusqu'à 9-10 ans (âge auquel les germes des troisièmes molaires ne sont pas encore visibles)⁵, par la suite ce simple déplacement peut impliquer la nécessité d'un traitement orthodontique.

Chez les patients nécessitant un traitement orthodontique, la détermination de l'ancrage en fonction de l'objectif recherché s'avère alors primordiale, c'est à dire que le choix des « dents d'ancrage » et des dispositifs auxiliaires associés pour renforcer cet ancrage doit être réfléchi afin d'éviter tout mésialage ou distalisation des dents d'ancrage.

A la mandibule, une mésioversion du germe de la troisième molaire est possible même après la mise en place de la deuxième molaire en place de première. Le redressement peut être effectué par des appareils multi-attaches segmentés ou non, avec la mise en place d'une unité d'ancrage^{5,44}. Les mini-implants sont particulièrement bénéfiques pour ce type de mouvement.

De plus tant que la troisième molaire mandibulaire n'a pas terminé son évolution la deuxième molaire maxillaire sera alors sans antagoniste, il sera donc indispensable de

solidariser première et deuxième molaire maxillaire par un simple fil collé en attente de la dent de sagesse antagoniste⁵.

Le mésialage molaire se fait à l'aide d'un traitement multiattache avec boucle ou ressort de fermeture au rythme d'1 mm par mois après la mise en place d'un ancrage et avec un contrôle rigoureux de l'axe.

La principale difficulté dans les cas de mésialage molaire est la gestion de l'ancrage antérieur¹⁰. Les précautions doivent être mises en place:

- solidarisation du secteur antérieur
- torque radiculolingual actif sur les mandibulaires
- mésialisation de la première puis de la deuxième molaire
- utilisation de dispositifs extra-oraux de traction postéro-antérieure ou de TIM de classe II
- utilisation de minivis comme ancrage direct pour la mésialisation des secteurs postérieurs ou comme ancrage indirect pour renforcer l'ancrage antérieur. Ces ancres temporaires facilitent la gestion de ces cas et limitent les risques éventuels sur le profil.

4. INTERET DE CONSERVATION DE LA TROISIÈME MOLAIRE.

4.1. Lésions endodontiques

Bien que l'amélioration de l'état bucco dentaire des jeunes français soit prouvée, il existe encore de nombreux cas présentant des premières molaires absentes ou très délabrées⁵.

La première molaire est la dent la plus précocement, la plus lourdement et la plus fréquemment atteinte par la maladie carieuse. L'indice CAO de cette dernière à 12 ans représente 70 % de celui de la bouche entière. Selon *Todd and Dodd*⁵³, 50% des enfants au Royaume Uni de plus de 11 ans ont déjà eu une carie sur ces dents. Les premières molaires permanentes seraient donc les dents les plus atteintes par la maladie carieuse mais aussi par l'hypominéralisation²⁵. La prévalence du MIH (Hypominéralisation Molaire et Incisive) varie entre 2,8% et 25% selon *Gotler et Ratson*²⁴.

Selon l'ANAES: « il est nécessaire de proposer systématiquement l'alternative bridge ou implant à un patient ayant une molaire absente entre deux dents saines », de même la solution d'une couronne après traitement endodontique sur dent délabrée, la transplantation autogène et la thérapeutique orthodontique sont des solutions qui s'offrent à nous.

Notre choix de thérapeutique dépendra essentiellement de l'âge, chez un adulte de nombreuses particularités physiologiques sont à prendre en compte, telle qu'une hyalinisation plus longue, donc un déplacement dentaire plus long à s'initier, des risques de résorptions radiculaires accrues et des conséquences parodontales. Ces dernières impliquent une maintenance irréprochable et provoquent un déplacement apical du centre de résistance de la dent. Par conséquent la proposition d'un implant sera la meilleure solution à envisager chez un adulte.

Pour un jeune adulte ou un adolescent l'option orthodontique doit être systématiquement envisagée en cas de première molaire très délabrée, en particulier chez un patient présentant une dent de sagesse encore non évoluée, en phase d'éruption active. Cette thérapeutique consiste alors au mésialage orthodontique de la deuxième molaire à la place de la première molaire extraite, ceci augmentant alors les chances d'évolution favorable de la dent de sagesse.

Une concertation entre le praticien traitant et l'orthodontiste est indispensable afin de faire la balance entre « la durée de vie » d'une molaire délabrée qu'il est prévu de conserver, qui sera alors associée à une suppression de la dent de sagesse, et l'option

orthodontique, comprenant la conservation de la troisième molaire et l'extraction de la première molaire délabrée.

Il existe néanmoins des contre - indications à la thérapeutique orthodontique:

- Partielles:
 - L'enclavement de la dent de sagesse (possible correction à la fin du traitement)
 - Extraction ancienne avec rapprochement des corticales (Régénération Osseuse Guidée possible)
- Absolues:
 - Hygiène bucco dentaire défailante
 - Refus du traitement orthodontique
 - Agénésie de la dent de sagesse dans le même secteur
 - Agénésie ou atypie de forme de la deuxième prémolaire
 - Microdontie de la dent de sagesse

4.2. Anomalies dentaires

L'agénésie se caractérise par l'absence congénitale d'un organe dentaire, c'est une anomalie de nombre par défaut assez fréquente. Elle touche le plus souvent les dents de « fin de série » par ordre décroissant: les troisièmes molaires, les deuxièmes prémolaires mandibulaires, les incisives latérales maxillaires et les deuxièmes prémolaires maxillaires. La conservation des troisièmes molaires peut s'avérer utile dans les cas d'agénésies des incisives latérales maxillaires, où l'on obtiendra alors une classe II canine et une classe II molaire thérapeutique, ainsi que dans les cas d'agénésies des deuxièmes prémolaires mandibulaires, où l'on peut obtenir une classe III molaire thérapeutique.

L'ankylose alvéolo-dentaire est la fusion entre l'os alvéolaire et le cément radiculaire, empêchant à la fois l'éruption dentaire et les mouvements orthodontiques. Le pronostic des dents ankylosées est le plus souvent défavorable, notamment chez un patient en cours de croissance. L'avulsion d'une première ou deuxième molaire ankylosée peut donc être nécessaire, elle sera alors remplacée par la troisième molaire à l'aide d'un traitement orthodontique (facilité par la mise en place d'une mini-vis d'ancrage).

4.3. Intérêt prothétique

Les dents de sagesse qui ont fait leur éruption et qui peuvent être maintenues en bonne santé doivent être conservées pour leur utilité potentielle comme dent pilier ou support de prothèse amovible et pour le maintien de la dimension verticale. Elles participeront au bon maintien de la stabilité occlusale et à un maintien de la crête alvéolaire²⁶. Et peuvent notamment servir d'appuis stratégiques pour permettre de s'affranchir des mouvements de rotation souvent difficiles à maîtriser en prothèse partielle amovible.

4.4. Capacité masticatoire

Les troisièmes molaires renforcent l'efficacité masticatoire des secteurs postérieurs, par augmentation du broyage des aliments. Ceci protège ainsi des troubles gastro - intestinaux et des risques d'obésité. Cependant, l'évolution des habitudes alimentaires peut remettre en question leur réelle utilité.

4.5. Transplantation

La transplantation dentaire est une opération qui consiste à placer dans une cavité alvéolaire naturelle ou préparée artificiellement une dent récemment extraite, une dent conservée ou un germe dentaire⁴. Dans le cas d'une perte de première molaire, il serait alors possible d'utiliser la troisième molaire d'un même quadrant pour la remplacer.

Il ressort un certain nombre de facteurs influençant le résultat de la transplantation.

La meilleure situation possible est un patient jeune, avec un bon état général, une bonne hygiène, ainsi qu'un site receveur bien vascularisé et non infecté. De plus la dent de sagesse doit être immature avec des racines édifiées au trois quarts, accompagnée d'un temps d'exposition extra alvéolaire minimal et d'une technique chirurgicale non agressive pour le sac folliculaire et les tissus parodontaux.

Cette méthode déjà proposée par Andreason en 1994¹, nécessite la prise en compte d'une éventuelle dysharmonie dento - dentaire qui sera à corriger, on retrouve généralement un taux de survie du transplant de l'ordre de 90 à 100 % à 5 ans.

5. INDICATIONS D'AVULSIONS DES TROISIÈMES MOLAIRES

5.1. Haute Autorité de Santé et symptomatologie

En 1997, l'HAS (Haute Autorité de Santé) anciennement intitulé l'ANAES (Agence Nationale d'Accréditation et d'Evaluation en Santé) dans son rapport « indications et non indications de l'avulsion des 3ème molaires mandibulaires»²⁶, publie des recommandations spécifiques concernant les indications et contre-indications de l'avulsion des troisièmes molaires mandibulaires en position normale sur arcade, incluses, retenues, enclavées et en désinclusion. Elles ont été résumé sous la forme de cinq tableaux. (**Annexe 1**)

Dans ce même rapport, l'ANAES montre une variation des pratiques professionnelles et en conclut: « que l'efficacité de l'ablation des 3ème molaires, pour prévenir l'encombrement des incisives mandibulaires, n'est pas confirmée par les études actuellement disponibles. L'énucléation du germe de la 3ème molaire chez l'enfant, justifiée par des études prédictives, n'est pas une pratique acceptable, au vu des connaissances actuelles»². Cette conclusion a été reprise en 2005 par Jacquemart P. et Diart T. dans leur article « conserver ou extraire les dents de sagesse ».

Au Royaume Uni, la NICE (National Institute for Clinical Excellence)³⁹ recommande de ne pas extraire les troisièmes molaires de manière prophylactique car il n'y a pas de preuve d'amélioration du rapport bénéfice risque orthodontique en faveur du patient.

En Ecosse, le SIGN (Scottish Intercollegiate and Guidelines Network)³⁷ ne se charge pas des indications orthodontiques à proprement parler mais indique que les avulsions prophylactiques pures, en cas de dents incluses asymptomatiques, ne sont pas recommandées.

Le NHS à l'université de New York³⁸ publie un article en 1998 condamnant l'avulsion prophylactique des troisièmes molaires mais pas uniquement en rapport avec l'orthodontie. Les conclusions sont que si nous sommes en présence d'une dent incluse asymptomatique, l'attitude thérapeutique sera la conservation. Sinon en cas de preuve d'évolution pathologique, l'extraction est indiquée.

5.2. Prise en charge sans traitement orthodontique

Les conclusions de l'étude de Tulloch et coll.²⁶ tendent à prouver que chez les jeunes adolescents, en bonne santé, ayant une troisième molaire mandibulaire asymptomatique évoluée ou partiellement évoluée, dont l'édification radiculaire est comprise entre la

moitié et les deux tiers, la conservation de la dent est préférable à l'avulsion prophylactique. L'indication d'avulsion ne sera posée ultérieurement que si la dent est impliquée dans un processus pathologique (**Recommandation de grade A**)⁵⁴.

L'étude de *Brickley et coll* a démontré que la stratégie optimale, pour un patient qui a une troisième molaire mandibulaire asymptomatique, est presque toujours la non-intervention (**Recommandation de grade A**)¹⁴.

5.3. Prise en charge avec traitement orthodontique

Dans le cadre d'un traitement orthodontique certaines situations amènent à la décision d'avulsion des dents de sagesse pour faciliter ou préserver l'intégrité du traitement orthodontique³.

Notamment dans la gestion de l'espace postérieur où dans certains cas il est nécessaire de distaler ou redresser les secteurs postérieurs, le plus souvent pour des raisons d'ancrage. Ces mouvements sont rendus difficiles à cause de l'obstacle mécanique de la troisième molaire, vice versa son évolution s'en trouvera contrariée; l'avulsion précoce de la troisième molaire est alors indiquée pour permettre les précautions d'ancrage nécessaires pour le traitement orthodontique.

De plus dans certains cas le traitement orthodontique, par effet de nivellement de la courbe de Spee, va aggraver le déficit de place postérieure et donc favoriser la bascule et l'inclusion du germe de la troisième molaire, qu'il sera alors nécessaire d'avulser.

De même, dans les situations en fin de traitement orthodontique où la troisième molaire se trouve sans antagoniste, des perturbations ou dérèglements occlusaux sont à craindre suite à son égression. L'avulsion précoce ou tardive de cette dernière sera nécessaire pour préserver des conditions fonctionnelles optimales. Il faudra simplement s'assurer qu'une chirurgie orthognatique ne sera pas nécessaire, car si celle-ci est réalisée, le changement de position sagittale des bases osseuses permettra à la troisième molaire d'être à nouveau en occlusion.

Enfin, le germe de la troisième molaire peut entraver la bonne évolution de la deuxième molaire et entraîner ainsi son inclusion. L'avulsion préventive de la dent de sagesse peut alors être prescrite, suivi d'un redressement orthodontique délicat de la deuxième molaire. Cette décision sera à mettre en balance avec l'extraction de la deuxième molaire incluse et la conservation de la dent de sagesse, sans assurance de sa bonne évolution. De plus, l'évolution de la troisième molaire peut entraîner une résorption des racines de la deuxième molaire sur arcade, si les lésions radiculaires sont évolutives son extraction sera indiquée, qu'il s'agisse ou non d'un patient traité orthodontiquement.

5.4. Prise en charge par traitement orthodontique associé à une chirurgie orthognatique.

Lors de traitement orthodontico-chirurgicaux, l'avulsion de la dent de sagesse mandibulaire s'avère nécessaire lorsque le trait d'ostéotomie passe par cette dernière³. L'extraction pourra alors se faire lors de l'intervention chirurgicale, mais cela augmente les risques de complications opératoires et post-opératoires. Ou alors cette dernière peut se faire plusieurs mois avant (environ 6 mois) afin de permettre une ostéogénèse de cicatrisation et éviter ainsi le risque de fracture de la corticale interne lors de l'intervention.

6. DISCUSSION

6.1. Récidive et troisième molaire

Selon l'EMConsulte, comme la plupart des phénomènes physiologiques, l'origine de la récidive orthodontique est multifactorielle. Les facteurs principaux reconnus sont : la croissance osseuse (diminution de la distance intercanine avec l'âge), la musculature orofaciale, l'occlusion dentaire (attrition), les phénomènes de dentition et les tissus desmodontaux.

La littérature odonto-stomatologique démontre l'absence de preuve scientifique de la responsabilité des troisièmes molaires dans l'apparition des encombrements incisivo-canins inférieurs⁵⁰. Leur rôle réel est difficile à démontrer car de nombreux biais entrent en jeu, comme par exemple l'âge d'observation, le statut anatomique du germe, ainsi que de nombreux biais de sélection³.

En effet dès 1977, Charron M.C. conclut qu'il n'existe aucune liaison significative entre l'encombrement et l'état des troisièmes molaires, la seule réalité concerne l'augmentation de l'encombrement mandibulaire avec l'âge⁵⁰.

Puis en 1981 et 1983 des études menées par Lerondeau J.C & Co et Fraudet J.R expliquent l'apparition tardive de malpositions incisives inférieures par une linguoversion incisives en relation avec un renforcement du tonus musculaire à la puberté, des muscles orbiculaires des lèvres, buccinateurs et masséters. Cette linguo version peut d'autant plus s'expliquer par la croissance différentielle des mâchoires, la mandibule termine sa croissance après le maxillaire et les incisives maxillaires « verrouillent » les incisives mandibulaires, ce qui contribue à leur redressement³. Selon Richardson⁴⁶, l'encombrement incisif augmente dès

l'âge de 13 ans et progresse surtout dans la période 13-18 ans mais reste encore mesurable au moins jusqu'à 50 ans.

De plus avec l'âge on observe systématiquement une réduction de la longueur d'arcade ainsi qu'une réduction de la distance inter canine³.

La récurrence d'un traitement orthodontique est conditionnée par le fait que les dents sont installées dans un couloir de contraintes fonctionnelles neutres entre les forces centripètes (fonction labio - jugales) et les forces centrifuges (fonction linguale), tout déplacement orthodontique en dehors de cette zone neutre sera donc sujet à la récurrence.

Ainsi une poussée postérieure « mésialante » des troisièmes molaires n'a jamais pu être mise formellement en évidence⁵⁰.

Et comme le concluent les rédacteurs de la question sur « *la dent de sagesse* » posée par la Société française d'orthopédie dento-faciale en 1989: « les dents de sagesse participent sans aucun doute pour une faible part à un niveau de la chaîne étiopathogénique responsable de l'encombrement antérieur, dont l'origine plurifactorielle devra mener l'orthodontiste à faire la part des choses et à reconsidérer le problème de leur extraction, cas par cas. »

6.2. Etat des lieux

Comme nous l'avons vu précédemment, la littérature scientifique nous donne quelques indications sur l'avulsion de ces troisièmes molaires, mais seules les recommandations de l'ANAES en 1997 sont officielles; cependant nous ne connaissons pas les effets de ces dernières sur l'évolution des pratiques des professionnels.

De plus, ces recommandations parlent d'un point de vue pathologique, aucune méthode de prédiction d'évolution des troisièmes molaires n'est donnée à ce jour pour orienter les avulsions prophylactiques dans le cadre de l'orthodontie.

Par conséquent, il serait intéressant de réaliser une évaluation des pratiques professionnelles actuelles, afin d'estimer l'évolution des mentalités et habitudes des praticiens au fil des années.

Un questionnaire²⁹ auprès des omnipraticiens permettrait de connaître leurs arguments en faveur de l'indication d'avulsion des dents de sagesse ainsi que leurs références. Ces résultats permettraient de visualiser l'impact clinique des recommandations de l'ANAES 1997.

Les questions posées aux praticiens permettront d'évaluer leur position concernant les avulsions prophylactiques des dents de sagesse, de déceler une variation des pratiques selon l'âge ou le sexe du praticien et surtout de percevoir les méthodes pronostiques les plus utilisées à l'heure actuelle (cf la proposition d'un questionnaire en **Annexe 2**).

La récolte de données se ferait donc individuellement, et consisterait en un recueil prospectif des données, par questionnaire, et déclaratif, avec l'opinion directe des praticiens.

Il faudrait alors choisir une population cible, soit les chirurgiens dentistes omnipraticiens, puis la définir géographiquement et temporellement. L'échantillon doit être représentatif de cette population cible, notamment sur des facteurs de confusion potentiels tels que le sexe ou l'âge, afin de pouvoir lui généraliser les résultats obtenus. La représentativité serait assurée par un tirage au sort de l'échantillon dans cette population cible, en utilisant une base de sondage de bonne qualité (conseil de l'ordre de la région par exemple).

Il faut rester attentifs aux risques de biais de sélection liés aux non répondants, qui sont nombreux lors d'une enquête par questionnaire, ainsi qu'au biais de mesure dû à l'effet Hawthorne. Ce dernier consiste en une modification de réponse du praticien conscient de participer à une enquête et en un manque de recul nécessaire pour décrire sa propre pratique. La taille de l'échantillon doit être calculée à priori pour permettre la précision souhaitée des résultats.

Enfin l'élaboration du questionnaire passe par une formulation claire et non ambiguë des questions afin d'atteindre les objectifs souhaités. Il peut nécessiter l'intervention d'un spécialiste en méthodologie et devra ensuite être testé et validé sur un petit échantillon avant de réaliser la collecte de données.

7. CONCLUSION

Même si les objectifs occlusaux, fonctionnels et esthétiques sont atteints, la fin d'un traitement orthodontique ne peut être envisagé tant que le devenir des troisièmes molaires n'a pas été résolu. L'avulsion systématique des dents de sagesse, réalisée auparavant, n'a plus de raison d'être au vu des connaissances actuelles.

Il apparaît de cette revue de littérature que le pronostic d'évolution des troisièmes molaires est difficile à évaluer précocement et reste peu fiable. La décision d'avulsion des dents de sagesse doit être globale et doit prendre en compte leur pronostic d'évolution. Si la présence des dents de sagesse n'entrave pas le traitement orthodontique ou la contention, la tendance actuelle est de différer la décision d'extraction en fin de contention et de réaliser des réévaluations périodiques individuelles basées sur l'association d'un examen radiologique et endobuccal.

ANNEXE 1: Recommandations de l'ANAES

Indications et non-indications de l'avulsion des troisièmes molaires mandibulaires

Tableau 1. Indications et non-indications de l'avulsion des troisièmes molaires mandibulaires en position normale sur l'arcade dentaire et avec un environnement parodontal satisfaisant.			
	Sujet sain et coopérant	Conditions opératoires ne permettant pas la réalisation d'un traitement correct ; sujet non coopérant ; hygiène bucco-dentaire médiocre	Sujet à risque infectieux général ou à distance
Troisième molaire mandibulaire en position normale sur l'arcade dentaire, non pathologique et sans pathologie associée	Non-indication	Non-indication	Non-indication
Troisième molaire mandibulaire cariée, non restaurable de manière durable	Avulsion recommandée		
Troisième molaire mandibulaire ayant une pulpopathie ou l'une de ses complications	Traitement conservateur souhaitable	Avulsion recommandée	Avulsion recommandée
Troisième molaire mandibulaire, sans antagoniste, atteinte d'une parodontopathie à un stade avancé	Avulsion recommandée		
Troisième molaire mandibulaire associée à un trouble occlusal	Meulage ou équilibration occlusale en première intention Avulsion envisageable en deuxième intention, lorsqu'une relation est clairement établie		
Troisième molaire mandibulaire en rapport avec un kyste ou une tumeur bénigne	Avulsion recommandée, associée à un examen anatomo-pathologique systématique du kyste ou de la tumeur bénigne		
Troisième molaire mandibulaire en rapport avec une pathologie à caractère supposé malin	La décision d'avulsion doit être prise en coordination avec l'équipe thérapeutique. L'avulsion sera réalisée dans le cadre du traitement global de la lésion		
Troisième molaire mandibulaire en rapport avec une carie face distale de la 2^e molaire adjacente, à l'origine d'un tassement alimentaire, source de gêne et d'inconfort pour le patient	Avulsion non systématique L'indication d'avulsion intervient après échec de traitements conservateurs et dépend du pronostic de la deuxième molaire adjacente		
Troisième molaire mandibulaire en rapport avec une perte osseuse face distale de la 2^e molaire adjacente (poche parodontale de plus de 4 mm)	Avulsion recommandée, après échec de traitements conservateurs		
Troisième molaire mandibulaire égressée ou non, gênant la réalisation d'une prothèse au maxillaire	Avulsion recommandée, après échec de traitements conservateurs		
Troubles trophiques (pelade) Troubles musculaires (spasme, tic, torticolis) Troubles sécrétoires (sialorrhée, larmolement) Troubles vasculaires (érythème, acouphène) Troubles neurologiques (algie inexplicée, hypoesthésie, parésie)	Il n'existe aucun argument scientifique prouvant la relation de cause à effet entre la présence d'une troisième molaire mandibulaire et l'une quelconque de ces manifestations L'évocation de l'une de ces manifestations ne peut, à elle seule, être à l'origine d'une décision d'avulsion L'indication d'avulsion ne peut résulter que d'un diagnostic d'élimination		

Tableau 2. Indications et non-indications de l'avulsion des troisièmes molaires mandibulaires incluses.				
	Prothèse adjointe partielle ou complète	Prothèse conjointe ayant une 2^e molaire comme pilier	Préparation à une radiothérapie de la sphère cervico-faciale	Sujet à risque infectieux général ou à distance
Troisième molaire mandibulaire incluse, intra-osseuse, non-pathologique, et sans pathologie associée	Il n'existe pas en 1997 de données scientifiquement établies pour recommander une avulsion Surveillance recommandée si conservation	Il n'existe pas en 1997 de données scientifiquement établies pour recommander une avulsion Surveillance recommandée si conservation	Il n'existe pas en 1997 de données scientifiquement établies pour recommander une avulsion Tenir compte du délai entre avulsion et radiothérapie	Avulsion non-indiquée
Troisième molaire mandibulaire incluse recouverte de tissus mous	Avulsion recommandée, si elle est située dans une zone d'appui muqueux	Avulsion possible, si un contact existe entre 2 ^e et 3 ^e molaires Surveillance recommandée si conservation	Avulsion recommandée Tenir compte du délai entre avulsion et radiothérapie	Avulsion recommandée
Troisième molaire mandibulaire incluse associée à une résorption radiculaire de la 2^e molaire adjacente	Avulsion non systématique L'indication d'avulsion dépend du pronostic de la deuxième molaire adjacente et du potentiel évolutif de la troisième molaire			
Troisième molaire mandibulaire incluse en position mésio-angulaire ou horizontale associée à une perte osseuse face distale de la 2^e molaire	Surveillance recommandée, si conservation Avulsion recommandée en cas de résorption importante <i>Remarque : une perte osseuse et une profondeur de poche peuvent être plus importantes après qu'avant avulsion</i>			
Troisième molaire mandibulaire incluse cariée ou ayant une pulpopathie ou l'une de ses complications	Avulsion recommandée			
Troisième molaire mandibulaire incluse en rapport avec un kyste ou une tumeur bénigne	Avulsion recommandée, associée à un examen anatomo-pathologique systématique du kyste ou de la tumeur bénigne			
Troisième molaire mandibulaire incluse en rapport avec une tumeur supposée maligne	La décision d'avulsion doit être prise en coordination avec l'équipe thérapeutique L'avulsion sera réalisée dans le cadre du traitement global de la lésion			
Fracture mandibulaire impliquant une troisième molaire mandibulaire incluse	L'indication d'avulsion dépend du type de fracture et des modalités thérapeutiques envisagées			
Encombrement dentaire de la région incisivo-canine mandibulaire	Il n'existe pas en 1997 de données scientifiquement établies pour recommander ou contre-indiquer une avulsion Aucune certitude n'existe entre évolution d'une troisième molaire mandibulaire et encombrement dentaire L'avulsion est possible si une relation est établie			
Trouble de l'articulation temporo-mandibulaire	Il n'existe aucun argument scientifique prouvant la relation de cause à effet entre la présence d'une troisième molaire mandibulaire incluse et l'existence d'un trouble de l'articulation temporo-mandibulaire Avulsion possible si une relation est établie			
Préparation à la chirurgie orthognathique	L'indication d'avulsion dépend de la décision thérapeutique globale			
Troubles trophiques (pelade) Troubles musculaires (spasme, tic, torticolis) Troubles sécrétoires (sialorrhée, larmolement) Troubles vasculaires (érythème, acouphène) Troubles neurologiques (algie inexplicée, hypoesthésie, parésie)	Il n'existe aucun argument scientifique prouvant la relation de cause à effet entre la présence d'une troisième molaire mandibulaire incluse et l'une quelconque de ces manifestations L'évocation de l'une de ces manifestations ne peut, à elle seule, être à l'origine d'une décision d'avulsion L'indication d'avulsion ne peut résulter que d'un diagnostic d'élimination			

Tableau 3. Indications et non-indications de l'avulsion des troisièmes molaires mandibulaires retenues.	
Troisième molaire mandibulaire retenue, cariée, non restaurable de manière durable, atteinte d'une pulpopathie ou de l'une de ses complications	Avulsion recommandée
Troisième molaire mandibulaire retenue, ayant une péricoronarite récidivante réfractaire aux traitements conservateurs, ou d'une péricoronarite compliquée	Avulsion recommandée
Troisième molaire mandibulaire retenue, non pathologique et sans pathologie associée, dont la couronne est en contact avec la racine distale de la 2 ^e molaire	L'indication d'avulsion dépend du pronostic de la deuxième molaire mandibulaire
Troisième molaire mandibulaire retenue en position horizontale ou mésio-angulaire (> 60°) et dont la couronne est en contact avec la racine distale de la 2 ^e molaire	Avulsion recommandée avant l'achèvement de l'édification radiculaire
Troisième molaire mandibulaire retenue en position mésio-angulaire ou horizontale associée à une perte osseuse face distale de la 2 ^e molaire	Avulsion recommandée avant l'achèvement de l'édification radiculaire Surveillance recommandée si conservation Avulsion envisagée si développement d'une pathologie
Troisième molaire mandibulaire retenue associée à une résorption radiculaire de la 2 ^e molaire adjacente	Avulsion recommandée avant l'achèvement de l'édification radiculaire
Troisième molaire mandibulaire retenue en rapport avec un kyste ou une tumeur bénigne	Avulsion recommandée, associée à un examen anatomo-pathologique systématique du kyste ou de la tumeur bénigne
Troisième molaire mandibulaire retenue en rapport avec une tumeur supposée maligne	La décision d'avulsion doit être prise en coordination avec l'équipe thérapeutique L'avulsion sera réalisée dans le cadre du traitement global de la lésion
Fracture mandibulaire impliquant une troisième molaire mandibulaire retenue	L'indication d'avulsion dépend du type de fracture et des modalités thérapeutiques envisagées
Troisième molaire mandibulaire retenue, non pathologique et sans pathologie associée	Conservation recommandée Surveillance régulière recommandée Attente d'une évolution pathologique pour envisager l'indication d'avulsion Possibilité de transplantation du germe
Encombrement dentaire de la région incisivo-canine mandibulaire	Il n'existe pas en 1997 de données scientifiquement établies pour recommander ou contre-indiquer une avulsion Aucune certitude n'existe entre évolution d'une troisième molaire mandibulaire et encombrement dentaire. L'avulsion est possible si une relation est établie
Trouble de l'articulation temporo-mandibulaire	Il n'existe aucun argument scientifique prouvant la relation de cause à effet entre la présence d'une troisième molaire mandibulaire retenue et l'existence d'un trouble de l'articulation temporo-mandibulaire Avulsion possible si une relation est établie
Troubles trophiques (pelade) Troubles musculaires (spasme, tic, torticolis) Troubles sécrétoires (sialorrhée, larmoiement) Troubles vasculaires (érythème, acouphène) Troubles neurologiques (algie inexplicée, hypoesthésie, parésie)	Il n'existe aucun argument scientifique prouvant la relation de cause à effet entre la présence d'une troisième molaire mandibulaire retenue et l'une quelconque de ces manifestations L'évocation de l'une de ces manifestations ne peut, à elle seule, être à l'origine d'une décision d'avulsion L'indication d'avulsion ne peut résulter que d'un diagnostic d'élimination

Tableau 4. Indications et non-indications des troisièmes molaires mandibulaires enclavées.	
Troisième molaire mandibulaire enclavée, cariée, non restaurable de manière durable, atteinte d'une pulpopathie ou de l'une de ses complications	Avulsion recommandée
Troisième molaire mandibulaire enclavée, ayant une péricoronarite récidivante réfractaire aux traitements conservateurs, ou d'une péricoronarite compliquée	Avulsion recommandée
Troisième molaire mandibulaire enclavée en position horizontale ou mésio-angulaire, et dont la couronne est en contact avec la racine distale de la 2^e molaire	Il n'existe pas en 1997 de données scientifiquement établies pour recommander une avulsion systématique Avulsion recommandée si la deuxième molaire est support de prothèse conjointe <i>Remarque : une perte osseuse et une profondeur de poche en distal de la deuxième molaire peuvent être plus importantes après qu'avant avulsion</i>
Troisième molaire mandibulaire enclavée en position mésio-angulaire ou horizontale associée à une perte osseuse face distale de la 2^e molaire	Il n'existe pas en 1997 de données scientifiquement établies pour recommander une avulsion Surveillance recommandée si conservation Avulsion recommandée en cas de perte osseuse importante (> 4 mm) <i>Remarque : une perte osseuse et une profondeur de poche peuvent être plus importantes après avulsion</i>
Troisième molaire mandibulaire enclavée associée à une résorption radiculaire de la 2^e molaire adjacente	Avulsion non systématique L'indication d'avulsion dépend du pronostic de la deuxième molaire adjacente et du potentiel évolutif de la troisième molaire
Troisième molaire mandibulaire enclavée en rapport avec un kyste ou une tumeur bénigne	Avulsion recommandée, associée à un examen anatomo-pathologique systématique du kyste ou de la tumeur bénigne
Troisième molaire mandibulaire enclavée en rapport avec une tumeur supposée maligne	La décision d'avulsion doit être prise en coordination avec l'équipe thérapeutique L'avulsion sera réalisée dans le cadre du traitement global de la lésion
Fracture mandibulaire impliquant une troisième molaire mandibulaire enclavée	L'indication d'avulsion dépend du type de fracture et des modalités thérapeutiques envisagées
Troisième molaire mandibulaire enclavée, non pathologique et sans pathologie associée	Conservation recommandée Surveillance régulière recommandée Attente d'une évolution pathologique pour envisager l'indication d'avulsion
Encombrement dentaire de la région incisivo-canine mandibulaire	Il n'existe pas en 1997 de données scientifiquement établies pour recommander ou contre-indiquer une avulsion Aucune certitude n'existe entre évolution d'une troisième molaire mandibulaire et encombrement dentaire L'avulsion est possible si une relation est établie.
Trouble de l'articulation temporo-mandibulaire	Il n'existe aucun argument scientifique prouvant la relation de cause à effet entre la présence d'une troisième molaire mandibulaire enclavée et l'existence d'un trouble de l'articulation temporo-mandibulaire Avulsion possible si une relation est établie
Troubles trophiques (pelade) Troubles musculaires (spasme, tic, torticolis) Troubles sécrétoires (sialorrhée, larmolement) Troubles vasculaires (érythème, acouphène) Troubles neurologiques (algie inexplicée, hypoesthésie, parésie)	Il n'existe aucun argument scientifique prouvant la relation de cause à effet entre la présence d'une troisième molaire mandibulaire retenue et l'une quelconque de ces manifestations L'évocation de l'une de ces manifestations ne peut, à elle seule, être à l'origine d'une décision d'avulsion L'indication d'avulsion ne peut résulter que d'un diagnostic d'élimination

Indications et non-indications de l'avulsion des troisièmes molaires mandibulaires

Tableau 5. Indications et non-indications de l'avulsion des troisièmes molaires mandibulaires en désinclusion.	
Troisième molaire mandibulaire en désinclusion sans contact physiologique avec une 2^e molaire adjacente et sans pathologie associée chez un patient ayant une 2^e molaire comme pilier de prothèse conjointe	Il n'existe pas en 1997 de données scientifiquement établies pour recommander une avulsion Surveillance recommandée
Troisième molaire mandibulaire en désinclusion sans contact physiologique avec une 2^e molaire adjacente et sans pathologie associée chez un patient porteur d'une prothèse partielle ou complète	Surveillance recommandée Avulsion recommandée si la troisième molaire mandibulaire est située dans une zone d'appui muqueux
Troisième molaire mandibulaire en désinclusion, siège de périecoronarite récidivante réfractaire aux traitements conservateurs, ou d'une périecoronarite compliquée	Avulsion recommandée
Troisième molaire mandibulaire en désinclusion, associée à une résorption de la 2^e molaire adjacente	Avulsion recommandée
Troisième molaire mandibulaire en désinclusion cariée ou ayant une pulpopathie ou l'une de ses complications	Avulsion recommandée
Troisième molaire mandibulaire en désinclusion en rapport avec un kyste ou une tumeur bénigne	Avulsion recommandée, associée à un examen anatomo-pathologique systématique du kyste ou de la tumeur bénigne
Troisième molaire mandibulaire en désinclusion en rapport avec une pathologie à caractère supposé malin	La décision d'avulsion doit être prise en coordination avec l'équipe thérapeutique L'avulsion sera réalisée dans le cadre du traitement global de la lésion
Fracture mandibulaire impliquant une 3^e molaire mandibulaire en désinclusion	L'indication d'avulsion dépend du type de fracture et des modalités thérapeutiques envisagées
Troisième molaire mandibulaire dans le cadre de la préparation à une radiothérapie cervico-faciale	Avulsion recommandée
Troisième molaire mandibulaire chez un patient à risque infectieux général ou à distance	Avulsion recommandée
Encombrement dentaire de la région incisivo-canine mandibulaire	Il n'existe pas en 1997 de données scientifiquement établies pour recommander ou contre-indiquer une avulsion Aucune certitude n'existe entre évolution d'une troisième molaire mandibulaire et encombrement dentaire L'avulsion est possible si une relation est établie
Trouble de l'articulation temporo-mandibulaire	Il n'existe aucun argument scientifique prouvant la relation de cause à effet entre la présence d'une troisième molaire mandibulaire en désinclusion et l'existence d'un trouble de l'articulation temporo-mandibulaire Avulsion possible si une relation est établie
Préparation à la chirurgie orthognathique	L'indication d'avulsion dépend de la décision thérapeutique globale
Troubles trophiques (pelade) Troubles musculaires (spasme, tic, torticolis) Troubles sécrétoires (sialorrhée, larmoiement) Troubles vasculaires (érythème, acouphène) Troubles neurologiques (algie inexplicée, hypoesthésie, parésie)	Il n'existe aucun argument scientifique prouvant la relation de cause à effet entre la présence d'une troisième molaire mandibulaire en désinclusion et l'une quelconque de ces manifestations L'évocation de l'une de ces manifestations ne peut, à elle seule, être à l'origine d'une décision d'avulsion L'indication d'avulsion ne peut résulter que d'un diagnostic d'élimination

ANNEXE 2

QUESTIONNAIRE : OMNIPRATICIENS ET TROISIEME MOLAIRE

1. Quel est votre tranche d'âge ?

- 20-30 ans
- 30-40 ans
- 40-50 ans
- plus de 50 ans

2. Quel est votre sexe ?

- Femme
- Homme

3. Connaissez vous les recommandations de l'ANAES 1997 concernant les indications d'avulsions des troisièmes molaires ?

- Oui
- Non

3. Quels sont vos motifs d'indication d'avulsion des dents de sagesse ?

- Thérapeutiques
- Préventifs

4. Comment affirmez-vous la nécessité d'avulsion des dents de sagesse ?

- En suivant les méthodes pronostiques de OLIVE et BASFORD, TWEED ou QUIROS ET PALMA
- En suivant l'indication donnée par l'orthodontiste
- Pas de recherche

5. Sur quels critères posez vous l'indication d'avulsion des troisièmes molaires:

- Critères radiologiques
- Critères cliniques
- Association des critères cliniques et radiologiques

6. A quel âge en moyenne indiquez-vous l'avulsion des troisièmes molaires

- 12-15 ans
- 16-20 ans
- plus de 20 ans

7. Pensez vous que la prescription d'avulsion des troisièmes molaires par les orthodontistes sont:

- Systématiques
- Trop fréquentes
- Pas assez fréquentes

8. Vous arrive-t-il de ne pas suivre la prescription d'avulsion des troisièmes molaires donnée par l'orthodontiste ?

- Oui
- Non

9. Chez les patients (jeunes adultes) présentant un encombrement dentaire et la présence des troisième molaire, vous:

- Prescrivez une consultation orthodontique avant de réaliser les avulsions.
- Pratiquez les avulsions des 8 puis prescrivez une consultation orthodontique.
- Pratiquez les avulsions des 8 pour éviter l'aggravation de l'encombrement antérieur.

10. Dans les cas de l'indication d'avulsion d'une seule troisième molaire, posez vous aussi l'indication:

- Des trois autres troisièmes molaires
- De la troisième molaire antagoniste
- Seulement de la dent concernée

11. Pratiquez-vous vous même les:

- Avulsions de 8 en évolution ou en place sur l'arcade
- Les germectomies
- Aucune avulsion de 8

12. Pour l'avulsion des dents de sagesse, vos patients bénéficient d'une:

- | | |
|----------------------|------------------------|
| - Anesthésie locale: | - Anesthésie générale: |
| • 0% | • 0% |
| • 25% | • 25% |
| • 50% | • 50% |
| • 75% | • 75% |
| • 100% | • 100% |

13. Pensez vous que l'évolution des dents de sagesse est à l'origine d'un encombrement tardif?

- Oui
- Non
- Modérément

RÉFÉRENCES BIBLIOGRAPHIQUES

1. ANDREASEN J, HAKANSSON L. Atlas de réimplantation et de transplantation dentaires. Masson. Paris; 1994.
2. ÅRTUN J, BEHBEHANI F, THALIB L. Prediction of maxillary third molar impaction in adolescent orthodontic patient. *Angle orthodontist*. 2005;75(6).
3. BACON W, DE BEAUCORPS A, HILDWEIN M. L'orthodontiste et la troisième molaire mandibulaire en développement. Faculté de chirurgie dentaire de strasbourg 2001.
4. BAILLOT J-S. Transplantation de sagesse en site de première molaire délabrée [Internet]. 2011. Disponible sur: http://docnum.univ-lorraine.fr/public/SCDPHA_TD_2011_BAILLOT_JEAN-SIMON.pdf
5. BASSIGNY F. Que faire en présence d'une première molaire très délabrée ou déjà extraite? Plaidoyer pour l'option orthodontique. *Revue odonto stomatologie*. 2008;37:135-48.
6. BAYRAM M, ÖZER M, ARICI S. Effects of first molar extraction on third molar angulation and eruption space. *Oral Surgery, Oral Medicine, Oral Pathology, Oral Radiology, and Endodontology*. févr 2009;107(2):e14-20.
7. BEGTRUP A, GRONASTOTH H A., CHRISTENSEN IJ, KJAER I. Predicting lower third molar eruption on panoramic radiographs after cephalometric comparison of profile and panoramic radiographs. *The European Journal of Orthodontics*. 1 août 2013;35(4):460-6.
8. BEHBEHANI F, ÅRTUN J, THALIB L. Prediction of mandibular third-molar impaction in adolescent orthodontic patients. *American Journal of Orthodontics and Dentofacial Orthopedics*. juill 2006;130(1):47-55.
9. BJÖRK A, JENSEN E, PALLING M. Mandibular growth and third molar impaction. *Acta Odontologica Scandinavica*. 1956;14:231-272.
10. BOILEAU M-J. Orthodontie de l'enfant et du jeune adulte: Tome 1, Principes et moyens thérapeutiques. Vol. 1. Elsevier Health Sciences; 2011.
11. BONNE-RIahi S, OUEISS A, FAURE J, GARNAULT G. Conservation sur l'arcade des troisièmes molaires dans les cas d'extractions de prémolaires: pronostic et modalités. *revue Orthop Dento Faciale*. 2005;(38):367-88.
12. BOURRIAU J, CABOT I, FOUCART J. Téléradiographie. *Encyclopédie médico-chirurgicale*. (23-455-NaN-10).

13. BRAVETTI P. Cours de pathologie et thérapeutique bucco-dentaire. Cours de Nancy I: [faculté d'odontologie] de 2004 à 2007;
14. BRICKLEY M, KAY E, SHEPHERD J, ARMSTRONG R. Decision analysis for lower-third-molar surgery. *Med Decis Making*. 1995;15:143–51.
15. CABANIE P. Estimation de l'encombrement postérieur mandibulaire: fiabilité et intérêt en thérapeutique orthodontique. Mémoire CECSMO. Univ Bordeaux II; 1994.
16. CASTELLA P, ALBRIGHT J, STRAJA S, TUNCAY O. Prediction of mandibular third molar impaction in the orthodontic patient from a panoramic radiograph. *Clin orth Res*. 1998;(1):37–43.
17. DANIELSON O, CHINEDU A, OLUYEMISI E, BASHIRU B, NDUBUISI O. Frequency, causes and pattern of adult tooth extraction in a Nigerian rural health facility. *Odontostomatol Trop*. 2011;34:5-10.
18. DE-LA-ROSA-GAY C, VALMASEDA-CASTELLÓN E, GAY-ESCODA C. Predictive model of third molar eruption after second molar extraction. *American Journal of Orthodontics and Dentofacial Orthopedics*. mars 2010;137(3):346–53.
19. DUBOIS P. Point de vue de l'orthodontiste [Internet]. [cité 12 oct 2016]. Disponible sur: <http://sitedephilippedubois.chez.com/odf.html>
20. FAUBION B. Effect of extraction of premolars on eruption of mandibular third molars. *J Am Dent Assoc*. 1968;76:316-320.
21. GANSS C, HOCHBAN W, KIELBASSA AM, UMSTADT HE. Prognosis of third molar eruption. *Oral Surgery, Oral Medicine, and Oral Pathology*. 1993;76:688-693.
22. GEBEILE-CHAUTY S, HEKIMIAN J, AKNIN J-J. Évolution des dents de sagesse dans les traitements de classe II division 1 avec et sans extractions. *L'Orthodontie Française*. sept 2008;79(3):161–72.
23. GHOUGASSIAN SS, GHAFARI JG. Association between mandibular third molar formation and retromolar space. *The Angle Orthodontist*. nov 2014;84(6):946–50.
24. GOTLER M, RATSON T. Molar incisor hypomineralization (MIH)—a literature review. *Refuat Hapeh Vehashinayim*. 2010;27:10-18.
25. HALICIOGLU K, TOPTAS O, AKKAS I, CELIKOGLU M. Permanent first molar extraction in adolescents and young adults and its effect on the development of third molar. *Clinical Oral Investigations*. juin 2014;18(5):1489–94.

26. HAS Haute autorité de santé. Indications et non-indications de l'avulsion des troisièmes molaires mandibulaires. 1997;
27. HATTAB F., Positional changes and eruption of impacted mandibular third molars in young adults: a radiographic 4-year follow-up study. *Oral Surg Oral Med Oral Pathol Oral Radiol Endod.* 1997;84:604-608.
28. JAIN S., VALIATHAN A. Influence of first premolar extraction on mandibular third molar angulation. *The Angle Orthodontist.* 2009;79(6):1143-1148.
29. JOLLY D, ANKRI J, CHAPUIS F, CZERNICHOW P, FRANÇOIS P, GUILLEMIN F, ET AL. Lecture critique d'articles médicaux. Elsevier masson. 2012. (DCEM).
30. KIM T., ARTUN J., BEHBEHANI F., ARTESE F. Prevalence of third molar impaction in orthodontic patients treated nonextraction and with extraction of 4 premolars. *Am J Orthod Dentofacial Orthop.* 2003;123:138-145.
31. KORBENDAU J, KORBENDAU X. L'extraction de la dent de sagesse. *In: quintessence internationale.* 2001. (Collection réussir).
32. LAUTROU A. Abrégé d'anatomie dentaire. Paris; 1980. (Masson).
33. LEE S., AHN SJ., LIM W., LIM J., PARK H. Variation of the intermaxillary tooth-size relationship in normal occlusion. *European Journal of Orthodontics.* 2011;33:9-14.
34. LEJOYEUX E., FONTENELLE A. De l'embryologie à l'orthodontie de la dent de sagesse supérieure. *Actualités odonto-stomatologique.* 1981;(n° 133).
35. MERRIFIELD L. Differential diagnosis with total space analysis. *Tweed foundation for orthodontic research.* 1978;(6):10-5.
36. MIHAI AM., LULACHE IR., GRIGORE R., SANABIL AS., BOIANGIU S., IONESCU E. Positional changes of the third molar in orthodontically treated patients. *Journal of medicine and life.* 2013;6(2):171.
37. National clinical guideline recommended for use in Scotland by the Scottish Intercollegiate & Guidelines Network (SIGN). Management of Unerupted and Impacted Third Molar Teeth. 2002;
38. NHS Center for reviews and dissemination. Prophylactic removal of impacted third molars: is it justified? 1998;
39. NICE National Institute for Clinical Excellence. Guidance on the Extraction of Wisdom Teeth. (actualisé en 2003).

40. NOLLA C. The development of the permanent teeth. *J Dent Child*. 1960;27:254-263.
41. OUEISS A., MARSHAL-SIXOU C., BARON P., FAURE J. Posterior growth and forecasting the development of mandibular third molars. *International orthodontics*. Elsevier Masson SAS. 1015;354-69.
42. QAMRUDDIN I., QAYYUM W., HAIDER SM., SIDDIQUI SW., REHAN F. Differences in various measurements on panoramic radiograph among erupted and impacted lower third molar groups. *J Pak Med Assoc*. 2012;62(9):883-7.
43. QUECK S, TAY C, TAY K, TOH S, LIM K. Pattern of third molar impaction in a Singapore Chinese population: a retrospective radiographic survey. *Int J Oral Maxillofac Surg*. 2003;32:548-52.
44. QUIROS O, PALMA A. The mandibular third molar, a method of predicting its eruption. 1998;
45. RATSIRARISOA T, RASOANIRINA M, RAKOTOARIVONY A, RANDRIANARIMANARIVO H, ANDRIAMBOLOLO-NIVO R. Méthodes de détermination du pronostic d'évolution de la dent de sagesse inférieure. *Revue d'odontostomatologie malgache*. 2013;7:25-31.
46. RICHARDSON M. The etiology and prediction of mandibular third molar impaction. *Angle Orthod*. 1977;47:165-172.
47. ROMEROWSKI J, BRESSON G. Morphologie dentaire de l'adulte: molaires. *EMConsult*. 2011;
48. ROMEROWSKI J, BRESSON G. Morphologie dentaire de l'adulte: prémolaires. *EMConsult*. 2011;
49. RUFF O. Gestion de l'espace postérieur mandibulaire et évolution sur l'arcade de la troisième molaire. CECSMO université de Toulouse; 1999.
50. SALAGNAC J M. L'indication de germectomie ou d'extraction des 3èmes molaires chez les sujets en cours ou en fin de traitement d'orthopédie dento faciale est-elle toujours justifiée? *revue Orthop Dento Faciale*. 2014;48:249-60.
51. SALEHI P, DANAIE SM. Lower third molar eruption following orthodontic treatment. *Eastern Mediterranean Health Journal*, 2008;14.
52. SEIGNEURIC F, SEIGNEURIC J-B. Avulsion des dents incluses: troisièmes molaires. 2010;Elsevier Masson SAS.

53. TODD J, DODD T. Children's dental health in the United Kingdom. Office of Population Censuses and Surveys. 1983;
54. TULLOCH J, ANTCZAK A, WILKES J. The application of décision analysis to evaluate the need for extraction of asymptomatic third molars. *J Oral Maxillofac Surg.* 1987;45:855-63.
55. TÜRKÖZ Ç, ULUSOY Ç. Effect of premolar extraction on mandibular third molar impaction in young adults. *The Angle Orthodontist.* juill 2013;83(4):572-7.
56. UTHMAN A. Retromolar space analysis in relation to selected linear and angular measurements for an Iraçi sample. *Oral Surg Oral Med Oral Pathol Oral Radiol Endod.* 2007;104:76-82.
57. VENTÄ I., MURTOmaa H., TURTOla L., MEURMAN J., Y LIPAAVALNIEMI P. Assessing the eruption of lower third molars on the basis of radiographic features. *Br J Oral Maxillofac Surg.* 1991;29:259-62.
58. VENTÄ I., TORTOLA L., YLIPAAVALNIEMI P. Change in clinical status of third molar in adult during 12 years of observation. *J Oral Maxillofac Surg.* 1999;57:386-9.
59. WENZEL A., AAGAARD E., SINDET-PEDERSEN S. Evaluation of a new radiographic technique: diagnostic accuracy for mandibular third molars. *Dentomaxillofac Radiol.* 1998;27:255-63.
60. YASUKAWA K, DAVIDO N. Orthopédie dento-faciale Odontologie pédiatrique. In: Maloine. 2014. (Internat en odontologie).
61. YAVUZ İ., BAYDAŞ B., İKBAL A., DAĞSUYU İM., CEYLAN İ. Effects of early loss of permanent first molars on the development of third molars. *American Journal of Orthodontics and Dentofacial Orthopedics.* nov 2006;130(5):634-8.