



HAL
open science

Adaptations du protocole de réalisation des prothèses amovibles partielles à infrastructure métallique grâce à l’empreinte optique

Pauline Maranski

► **To cite this version:**

Pauline Maranski. Adaptations du protocole de réalisation des prothèses amovibles partielles à infrastructure métallique grâce à l’empreinte optique. Médecine humaine et pathologie. 2020. dumas-03082674

HAL Id: dumas-03082674

<https://dumas.ccsd.cnrs.fr/dumas-03082674>

Submitted on 18 Dec 2020

HAL is a multi-disciplinary open access archive for the deposit and dissemination of scientific research documents, whether they are published or not. The documents may come from teaching and research institutions in France or abroad, or from public or private research centers.

L’archive ouverte pluridisciplinaire **HAL**, est destinée au dépôt et à la diffusion de documents scientifiques de niveau recherche, publiés ou non, émanant des établissements d’enseignement et de recherche français ou étrangers, des laboratoires publics ou privés.

UNIVERSITÉ COTE D'AZUR
FACULTÉ DE CHIRURGIE DENTAIRE
5, rue du 22^e BCA, 06300 Nice

ADAPTATIONS DU PROTOCOLE DE REALISATION DES PROTHESES AMOVIBLES PARTIELLES A INFRASTRUCTURE METALLIQUE GRACE A L'EMPREINTE OPTIQUE

Année 2020

Thèse n° 42-57-20-25

THÈSE

Présentée et publiquement soutenue devant
la Faculté de Chirurgie Dentaire de Nice
Le 02 Septembre 2020 Par

Mlle MARANSKI Pauline

Née le 28/12/1995 à Montpellier
Pour obtenir le grade de :

DOCTEUR EN CHIRURGIE DENTAIRE (Diplôme d'État)

Examineurs :

Monsieur le Professeur
Madame le Professeur
Monsieur le Docteur
Madame le Professeur

BOLLA Marc
BRULAT-BOUCHARD Nathalie
LAMBERT Gary
LASSAUZAY Claire

Assesseur
Assesseur
Directeur de thèse
Président du jury

CORPS ENSEIGNANT

56^{ème} section : DEVELOPPEMENT, CROISSANCE ET PREVENTION

Sous-section 01 : ODONTOLOGIE PEDIATRIQUE ET ORTHOPEDIE DENTO-FACIALE

Professeur des Universités : Mme MANIERE-EZVAN Armelle
Professeur des Universités : Mme MULLER-BOLLA Michèle
Maître de Conférences des Universités : Mme JOSEPH Clara
Maître de Conférences des Universités Associé : Mme OUEISS Arlette
Assistant Hospitalier Universitaire : Mme AIEM TORT-ALVAREZ Elody
Assistant Hospitalier Universitaire : Mr CAMIA Julien
Assistant Hospitalier Universitaire : Mme MASUCCI Caterina

Sous-section 02 : PREVENTION, EPIDEMIOLOGIE, ECONOMIE DE LA SANTE, ODONTOLOGIE LEGALE

Professeur des Universités : Mme LUPI Laurence
Maître de Conférences des Universités Associé : Mme BORSA Leslie
Assistant Hospitalier Universitaire : Mme FRENDO Marie
Assistant Hospitalier Universitaire : Mme MERIGO Elisabetta

57^{ème} section : CHIRURGIE ORALE ; PARODONTOLOGIE ; BIOLOGIE ORALE

Sous-section 01 : CHIRURGIE ORALE ; PARODONTOLOGIE ; BIOLOGIE ORALE

Professeur des Universités : Mme PRECHEUR-SABLAYROLLES Isabelle
Maître de Conférences des Universités : Mr BENHAMOU Yordan
Maître de Conférences des Universités : Mr COCHAIS Patrice
Maître de Conférences des Universités : Mme DRIDI Sophie Myriam
Maître de Conférences des Universités : Mme RAYBAUD Hélène
Maître de Conférences des Universités : Mme VINCENT-BUGNAS Séverine
Maître de Conférences des Universités : Mme VOHA Christine
Assistant Hospitalier Universitaire : Mr BORIE Gwenaël
Assistant Hospitalier Universitaire : Mr CHARBIT Mathieu
Assistant Hospitalier Universitaire : Mme FISTES Elene-Maria

58^{ème} section : REHABILITATION ORALE

**Sous-section 01 : DENTISTERIE RESTAURATRICE, ENDODONTIE, PROTHESES,
FNCTION-DYSFONCTION, IMAGERIE, BIOMATERIAUX**

Professeur des Universités : Mme BERTRAND Marie-France
Professeur des Universités : Mr BOLLA Marc
Professeur des Universités : Mme BRULAT-BOUCHARD Nathalie
Professeur des Universités : Mme LASSAUZAY Claire
Professeur des Universités : Mr MAHLER Patrick
Professeur des Universités : Mr MEDIONI Etienne
Professeur des Universités Emérite : Mr ROCCA Jean-Paul
Maître de Conférences des Universités : Mr ALLARD Yves
Maître de Conférences des Universités : Mr CEINOS Romain
Maître de Conférences des Universités : Mme EHRMANN Elodie
Maître de Conférences des Universités : Mr LAPLANCHE Olivier
Maître de Conférences des Universités : Mr LEFORESTIER Eric
Maître de Conférences des Universités : Mme POUYSSEGUR-ROUGIER Valérie
Assistant Hospitalier Universitaire : Mme ABID Sarah
Assistant Hospitalier Universitaire : Mme AZAN Cindy
Assistant Hospitalier Universitaire : Mme BECQUART Mathilde
Assistant Hospitalier Universitaire : Mme DEMARTY Laure
Assistant Hospitalier Universitaire : Mme GROSSI Vanina
Assistant Hospitalier Universitaire : Mr LAMBERT Gary
Assistant Hospitalier Universitaire : Mr LONJON Jean-Baptiste
Assistant Hospitalier Universitaire : Mr PARNOT Maximilien

Remerciements :

A Madame le Professeur LASSAUZAY Claire

Docteur en Chirurgie Dentaire

Professeur des Universités -Praticien Hospitalier

Responsable du pôle Odontologie du CHU de Nice

Sous-section Réhabilitation Orale : Dentisterie restauratrice, endodontie, prothèses, fonction dysfonction, imagerie, biomatériaux.

Je vous remercie de l'honneur que vous me faites de présider le jury de ma thèse. Ce fut un réel plaisir de vous avoir comme professeur durant mes études. Vous vous êtes toujours rendue disponible autant pour ce travail que lors des vacances cliniques. Merci d'être présente pour ce moment si important pour moi.

Veillez trouver dans ce travail l'expression de mon profond respect et de toute ma gratitude.

A Monsieur le Docteur LAMBERT Gary

Docteur en Chirurgie Dentaire

Assistant Hospitalier Universitaire

Sous-section Réhabilitation Orale : Dentisterie restauratrice, endodontie, prothèses, fonction dysfonction, imagerie, biomatériaux

Je vous suis très reconnaissante d'avoir accepté de diriger cette thèse. Merci pour votre disponibilité, votre sympathie et vos précieux conseils qui m'ont permis d'améliorer ce travail. Veillez trouver ici l'expression de mes sincères remerciements et mon respect pour vous.

A Monsieur le Professeur BOLLA Marc

Docteur en Chirurgie Dentaire

Professeur des Universités - Praticien Hospitalier

Sous-section Réhabilitation Orale : Dentisterie restauratrice, endodontie, prothèses, fonction dysfonction, imagerie, biomatériaux

Je vous remercie très sincèrement d'avoir si spontanément accepté de siéger au sein de ce jury. J'ai beaucoup apprécié votre rigueur et vos conseils durant mes années cliniques.

Veillez trouver dans ce travail l'expression de ma gratitude et de ma reconnaissance.

A Madame le Professeur BRULAT-BOUCHARD Nathalie

Docteur en Chirurgie Dentaire

Professeur des Universités-Praticien Hospitalier

Sous-section Réhabilitation Orale : Dentisterie restauratrice, endodontie, prothèses, fonction dysfonction, imagerie, biomatériaux

C'est avec un très grand plaisir que je vous compte parmi les membres de ce jury. Merci pour la qualité de votre enseignement, votre sympathie et tout ce que vous avez pu m'apporter durant mes années études.

Veillez trouver dans ce travail le témoignage de ma reconnaissance envers vous.

TABLE DES MATIERES

INTRODUCTION	6
1. Protocole classique de réalisation d'une prothèse amovible partielle	8
1.1 Rappels	8
1.1.1 Classification de Kennedy-Applegate.....	8
1.1.2 Triade de Housset	8
1.1.3 Indices de Housset	8
1.1.4 Éléments constitutifs de la prothèse.....	9
1.1.4.1 L'armature	9
1.1.4.2 Les selles	9
1.1.4.3 Les potences	10
1.1.4.4 Les taquets	10
1.1.4.5 Les crochets	10
1.2 Protocole : (12) (13) (14).....	12
1.3 Les différents types d'empreintes	12
1.3.1 Empreinte d'étude.....	12
1.3.2 Empreinte de travail.....	13
1.3.2.1 Empreintes globales.....	13
1.3.2.2 Empreintes composées.....	13
2. Modifications apportées au protocole.....	14
2.1 L'empreinte d'étude	14
2.2 L'empreinte de travail.....	15
2.3 Confection du châssis	15
2.4 Fabrication du châssis.....	16
2.5 Empreinte sectorielle de correction	16
2.6 Prise de RIM.....	19
2.7 Choix de la teinte	19
3. Cas cliniques réalisés au CHU de Nice	19
3.1 Cas d'un édentement de classe I de Kennedy	19
3.2 Cas d'un édentement antérieur de grande étendue.....	24
4. Discussion / limites de l'empreinte optique.....	28
4.1 Coût	28

4.2	Courbe d'apprentissage	28
4.3	Précision	28
4.4	Vitesse d'acquisition.....	29
4.5	Zone muqueuse.....	29
4.6	Dualité tissulaire	30
CONCLUSION		31
BIBLIOGRAPHIE		31
TABLE DES FIGURES		34

INTRODUCTION

Le nombre de patients partiellement édentés ne cesse d'augmenter avec le vieillissement de la population et on peut mettre en relation le niveau socio-économique avec l'importance de l'édentement (1). Cependant, grâce à l'amélioration de l'accès aux soins et surtout aux avancées en matière de techniques et de thérapeutiques, les patients conservent leur denture, même partiellement, plus longtemps (2).

Les propositions thérapeutiques mises à leur disposition sont multiples comme les implants, les prothèses fixées ou les prothèses amovibles partielles.

Le choix du patient, quant à la solution retenue, est bien évidemment fonction des conseils du chirurgien-dentiste mais il est aussi lié au critère économique.

La prothèse partielle amovible à infrastructure métallique (PAPIM), est une prothèse amovible remplaçant une ou plusieurs dents de la mâchoire. Bien que le caractère amovible puisse être rebutant et que les crochets puissent rendre la prothèse inesthétique, elle reste une solution intéressante. En effet, elle permet de restaurer les fonctions de mastication et de phonation. Elle permet également de rétablir la dimension verticale d'occlusion et de pérenniser les dents restantes en les stabilisant et en évitant les surcharges occlusales. De surcroît son coût est accessible au plus grand nombre (1)

La PAPIM peut aussi être associée à des implants ou à des attachements pour augmenter le succès du traitement et la qualité de vie orale du patient (3).

L'évolution des nouvelles technologies a permis de redonner un souffle de jeunesse à la prothèse amovible partielle. En effet, avec l'essor des caméras la question s'est posée de sa possible utilisation en prothèse amovible. L'empreinte optique repose sur l'émission d'un faisceau lumineux sur l'objet à enregistrer. Ensuite, les perturbations relatives à la surface de l'objet sont enregistrées et converties en une image en 3 dimensions (4).

L'empreinte optique représente une alternative aux techniques d'empreintes conventionnelles. Elle permet une acquisition rapide et confortable pour le patient puisqu'il s'agit simplement de filmer la cavité buccale. Elle permet aussi de réaliser des empreintes chez des patients avec des réflexes nauséux importants ainsi que chez les personnes handicapées. En effet, la possibilité d'arrêter et de reprendre l'empreinte dès que nécessaire, couplée à la petite taille de la caméra optimise son utilisation. Moins imposante et surtout moins gênante qu'un porte-empreinte rempli de matériau, la caméra aide le patient à supporter cette étape nécessaire à la réalisation des prothèses (5). La compliance du patient est augmentée grâce à sa plus grande implication dans son traitement (6). Le visionnage de l'enregistrement de l'empreinte est un atout supplémentaire pour obtenir la coopération du patient qui constate que l'enregistrement est plus rapide et moins désagréable qu'une empreinte conventionnelle.

Ce nouveau système d'empreinte permet aussi au praticien d'obtenir une meilleure ergonomie, puisque la préparation des matériaux d'empreinte, le choix d'un porte-empreinte à la bonne dimension, et la décontamination des empreintes ne sont plus nécessaires. La

possibilité d'effacer et de reprendre en partie l'empreinte représente un gain de temps considérable.

De plus, l'empreinte optique facilite les échanges avec les laboratoires de prothèse. Il n'y a plus besoin de stocker les empreintes, de faire intervenir un coursier et de couler les empreintes. En réalisant une empreinte numérique, les données nécessaires à la confection du châssis sont transférées immédiatement au prothésiste (6).

Les logiciels de la caméra optique permettent aussi au chirurgien-dentiste de définir et de transmettre au prothésiste l'axe d'insertion de la future prothèse grâce à l'utilisation d'un paralléliseur virtuel. Il s'agit de l'axe dans lequel la prothèse va être insérée et désinsérée par le patient de la manière la plus confortable possible. Il va aussi pouvoir définir la ligne du plus grand contour de l'objet, c'est à dire la ligne qui correspond à la plus grande circonférence de la dent, qu'on nommera ensuite ligne guide une fois l'axe d'insertion fixé (7).

L'objectif de ce travail est de rappeler les notions fondamentales de la PAPIM ainsi que de son protocole de réalisation dans un premier temps, puis de montrer les modifications qu'apporte l'utilisation de la caméra optique dans son déroulement, notamment au travers de deux cas cliniques réalisés au CHU de Nice, et enfin de discuter des difficultés qui peuvent accompagner cette technologie.

1. Protocole classique de réalisation d'une prothèse amovible partielle

1.1 Rappels

1.1.1 Classification de Kennedy-Applegate

Différentes classifications existent, cependant la classification de Kennedy-Applegate sera utilisée dans cette thèse.

Il s'agit d'une classification topographique dans laquelle l'édentement postérieur prime toujours. Il faut savoir que cette classification peut aussi recenser les édentements supplémentaires, on parle de subdivisions (7) (figure 1).

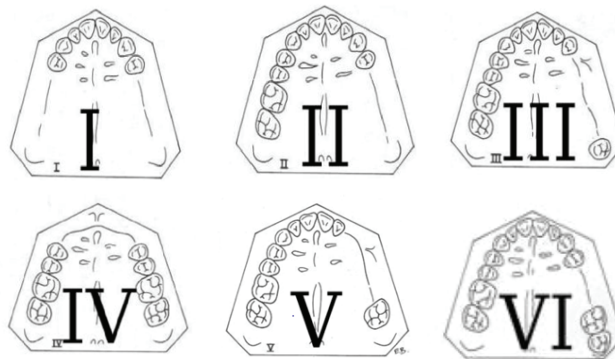


Figure 1 : Classification de Kennedy-Applegate (source: prothesedentaire.e-monsite.com)

1.1.2 Triade de Housset

La prothèse amovible doit respecter des critères de conception, conformes aux données acquises de la science, qui assureront son équilibre.

Trois critères primordiaux ont été décrits par Housset (8) :

- La sustentation, qui s'oppose à l'enfoncement dans les tissus mous
- La rétention, qui s'oppose à la désinsertion de la prothèse
- La stabilisation, qui s'oppose aux mouvements de rotation et de translation

1.1.3 Indices de Housset

Des indices positifs et négatifs sont décrits par Housset. Les indices positifs sont favorables à la triade de Housset, alors que les indices négatifs sont défavorables et déstabilisent la prothèse (figure 2).

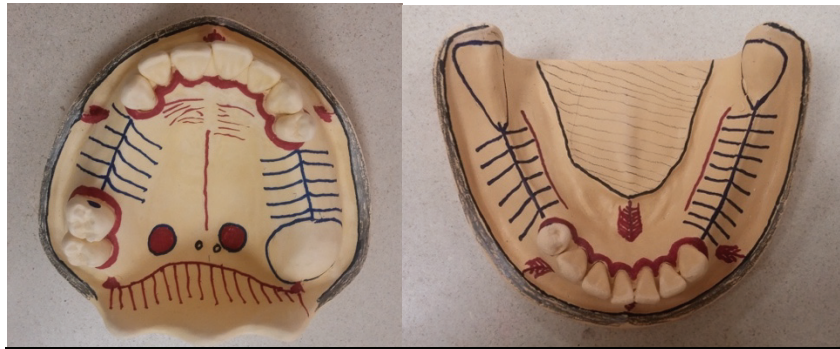

Figure 2 : Indices positifs en bleu et indices négatifs en rouge

1.1.4 Éléments constitutifs de la prothèse

Une prothèse amovible partielle à infrastructure métallique est composée d'une armature métallique à laquelle sont reliés les selles, les potences, les barres cingulaires et/ou coronaires, les crochets et les taquets occlusaux (figure 3).

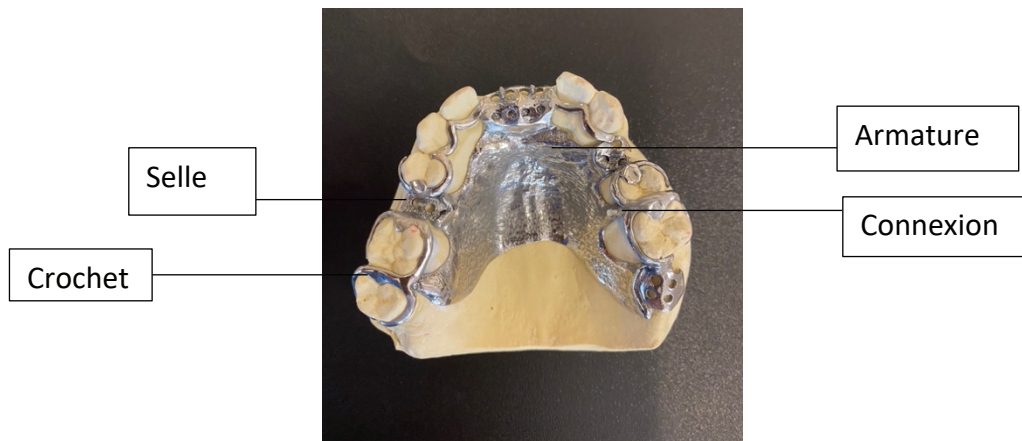


Figure 3 : Composants de la PAPIM

1.1.4.1 L'armature

L'armature est à la base de la confection de la prothèse puisqu'elle connecte tous les autres composants entre eux. C'est elle qui sera garante de la résistance mécanique de l'appareil. Cette armature doit respecter les tissus mous et en particulier ne pas comprimer la gencive marginale pour éviter tout phénomène d'inflammation. Pour cela il faut respecter le principe du décolletage de Housset au maxillaire. L'armature doit être à 5 millimètres des dents afin de libérer la gencive marginale (8) (7).

1.1.4.2 Les selles

La selle a pour mission principale de supporter les futures dents de la prothèse et donc de combler les zones édentées. Elle joue également un rôle majeur dans l'équilibre de la prothèse. Il est nécessaire de ménager un espace d'environ 0,5 millimètres avec les tissus muqueux sous-jacents afin de ménager de l'espace pour la future résine.

Lors de cas d'édentement unitaire, on peut rajouter une rétention en forme de pivot pour pallier le manque de résine et donc rajouter une rétention mécanique (8) (7).

1.1.4.3 Les potences

Les potences servent à relier le taquet du crochet à la selle, on parle aussi de connexion secondaire. Elles permettent de transmettre les forces supportées par les selles jusqu'aux dents supports de crochet (8).

1.1.4.4 Les taquets

Ce sont des ailettes métalliques situées sur les faces occlusales des dents naturelles ou couronnées qui permettent de transmettre les forces masticatrices aux dents supports de crochets. On différencie taquets principaux et secondaires. Les taquets principaux se situent sur les dents bordants l'édentement.

Afin de ménager l'espace nécessaire aux taquets et éviter toute sur-occlusion il est nécessaire de préparer des logettes sur les dents supports. On parle de préparations amélares ou améloplasties (9).

La position des appuis primaires dépend du type d'édentement (figure 4) ;

- Édentements encastrés ;

Les appuis seront situés sur les dents bordant l'édentement et du côté de l'édentement. On parle d'appuis directs qui permettent de transmettre les forces masticatrices.

- Édentements terminaux ;

Les appuis seront situés sur les dents bordant l'édentement mais du côté opposé à l'édentement. On parle d'appuis indirects qui permettent de neutraliser la rotation de la prothèse (10).

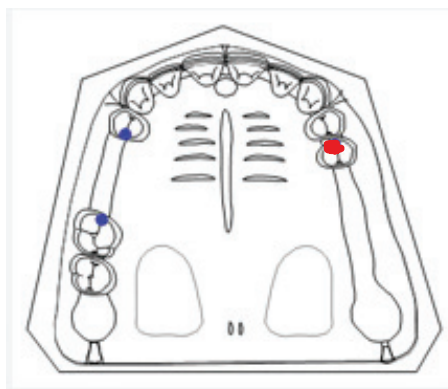


Figure 4 : Appuis indirects en rouge, appuis directs en bleu (10)

1.1.4.5 Les crochets

Les crochets permettent principalement la rétention de la prothèse. Ils sont donc constitués d'un bras de calage (en rouge sur le schéma), situé sur la face palatine ou linguale, qui passe au-dessus de la ligne guide et qui permet la stabilisation de la dent pendant l'insertion du crochet. Le deuxième bras est un bras de rétention composé de deux parties, une première partie qui passe au-dessus la ligne guide (en vert) et une seconde partie qui est l'extrémité rétentive (en bleu). Cette extrémité rétentive a une capacité de déformation qui lui permet de passer sous la ligne de plus grand contour pour permettre la rétention (8) (figure 5).

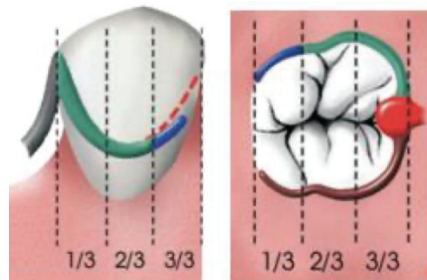


Figure 5 : Bras des crochets (8)

On peut classer les crochets en deux catégories (7) (11) :

- Crochets rigides pour les édentements encastrés
 - ✓ Ackers : pour molaire ou prémolaire
 - ✓ Anneau : pour molaire mandibulaire isolée
 - ✓ Y de Roach : pour prémolaire ou canine

- Crochets semi-rigides pour les édentements terminaux
 - ✓ Nally Martinet : pour les prémolaires
 - ✓ Simple cavalier : pour les molaires
 - ✓ Bonwill : double taquet avec une potence centrale pour 2 dents postérieures accolées
 - ✓ Y de Roach
 - ✓ Crochet RPI

1.2 Protocole : (12) (13) (14)

Étape Clinique	Étape Laboratoire
<ul style="list-style-type: none"> • Entretien • Examen clinique • Empreinte d'étude 	
	<ul style="list-style-type: none"> • Coulées des modèles d'étude • Réalisation de maquette(s) d'occlusion(s)
<ul style="list-style-type: none"> • Enregistrement des RIM • Mise en articulateur 	
	<ul style="list-style-type: none"> • Étude de l'occlusion sur articulateur • Étude des modèles au paralléliseur • Tracé de châssis • Montage directeur
<ul style="list-style-type: none"> • Proposition de plan de traitement • Explications • Choix du patient • Préparations amélaire • Empreintes de travail 	
	<ul style="list-style-type: none"> • Coulée des modèles de travail • Réadaptation des maquettes d'occlusion
<ul style="list-style-type: none"> • Enregistrement des RIM • Mise en articulateur 	
	<ul style="list-style-type: none"> • Fabrications des châssis
<ul style="list-style-type: none"> • Essayage des châssis nus 	
<ul style="list-style-type: none"> • Si classe 1 ou 2 de Kennedy ; • Réalisation de selle porte empreinte • Réalisation de l'empreinte sectorielle de correction 	
	<ul style="list-style-type: none"> • Coulée du modèle mandibulaire de correction • Réadaptation de la maquette • Montage des dents prothétiques
<ul style="list-style-type: none"> • Essayage fonctionnel du montage 	
	<ul style="list-style-type: none"> • Polymérisation • Finition
<ul style="list-style-type: none"> • Insertion de la PAPIM • Équilibration • Conseil d'utilisation et d'hygiène 	
<ul style="list-style-type: none"> • Contrôle à J+7 	

1.3 Les différents types d'empreintes

1.3.1 Empreinte d'étude

L'empreinte d'étude est la première empreinte qui permet au chirurgien-dentiste d'analyser la situation du patient et de lui proposer un plan de traitement adapté. Au maxillaire on réalise une empreinte alginate en un temps simple (15).

A la mandibule, il existe deux types d'empreintes possibles en fonction de l'édentement présent :

- Empreinte en 1 temps / 1 matériau : Édentement encastré de faible étendue. Il s'agit alors de réaliser une empreinte simple à l'alginat.
- Empreinte en 2 temps : Édentement de grande étendue, classe 1 et 2 de Kennedy. Ici, l'empreinte à l'alginat est réalisée en deux temps. Après la prise de l'empreinte, la zone dentée est découpée puis une nouvelle empreinte à l'alginat est réalisée par-dessus. On réalise une empreinte à l'alginat mais en deux temps. On prend une empreinte à l'alginat, puis on découpe la zone dentée et on reprend une empreinte à l'alginat par-dessus.

Le porte-empreinte du commerce peut être adapté pour compenser des bords trop courts ou mal orientés.

1.3.2 Empreinte de travail

L'empreinte de travail est une empreinte anatomo-fonctionnelle. Elle a pour principaux objectifs d'enregistrer avec précision les formes et les états de surfaces. En outre, elle permet de tenir compte du comportement viscoélastique du revêtement fibromuqueux, mais aussi de favoriser le phénomène de cohésion / adhésion. En effet, si les selles sont en relation étroite avec les surfaces muqueuses alors on réduit au maximum l'épaisseur du film salivaire et on augmente donc la rétention (7). La limite d'action musculaire est recherchée pour déterminer les bords de la prothèse afin que les muscles ne déstabilisent pas la prothèse (16).

1.3.2.1 Empreintes globales

L'empreinte globale est une empreinte en un temps avec de l'alginat à l'aide d'un porte-empreinte du commerce, ou d'un porte-empreinte individuel réalisé grâce à l'empreinte d'étude.

Cette empreinte est à utiliser pour un édentement encastré de faible étendue.

1.3.2.2 Empreintes composées

Les empreintes composées doivent enregistrer la variation de dépressibilité entre les différentes surfaces d'appui de la prothèse. Il y en a deux types :

- Les empreintes composées globales

Les surfaces d'appui dentaires et muqueuses sont enregistrées en plusieurs temps avec des matériaux différents. On parle d'empreinte en 2 temps/2matériaux.

Deux cas sont possibles : soit avec une maquette d’empreinte soit avec un porte-empreinte individuel (7).

Les matériaux utilisés peuvent être les suivants :

- Pour les surfaces muqueuses : pâte thermoplastique, pâte oxyde de zinc-eugénol et élastomères.
- Pour les surfaces dentaires ; alginate ou élastomères (17) .
- Les empreintes composées sectorielles ou empreintes de correction

Ce sont des empreintes réalisées à la mandibule pour des édentements terminaux. La présence d’une dent cuspidée bordant l’édentement est nécessaire pour repositionner de façon fiable le châssis sur le modèle fractionné.

Le prothésiste réalise le châssis, qui est ensuite essayé et validé en bouche. Ensuite, le châssis est repositionné sur le modèle en plâtre. Des selles porte-empreintes sont confectionnés pour enregistrer les zones édentées, sans interférer avec la dynamique musculaire (15) (figure 6).

L’empreinte sera réalisée à l’aide de pâte à base d’oxyde de zinc eugénol, ou de silicone.

Pendant la phase de prise d’empreinte, il est important de maintenir le châssis au niveau des éléments de stabilisation (taquets, barre corono-cingulaires) pour ne pas modifier la position du châssis (15).

L’empreinte se réalise en deux temps, une première empreinte périphérique qui cherche à enregistrer les éléments musculaires lors des mouvements fonctionnels. Puis une deuxième empreinte surfacique qui a pour but d’enregistrer les surfaces d’appui. Les deux empreintes se réalisent en dynamique, c’est à dire que l’on fait faire des mouvements fonctionnels au patient durant la prise du matériau.

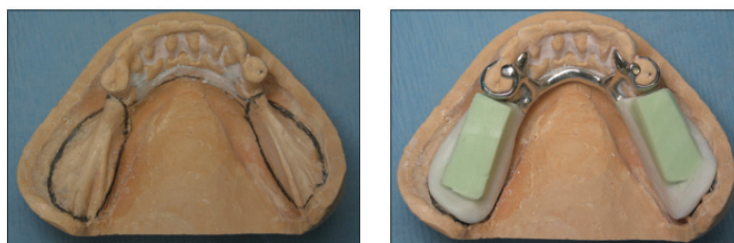

Figure 6 : Selles porte empreinte (15)

2. Modifications apportées au protocole

2.1 L’empreinte d’étude

L’empreinte d’étude permet de visualiser la situation initiale du patient. Elle permet au chirurgien-dentiste de déterminer le futur axe d’insertion de la PAPIM ainsi que la localisation des améloplasties grâce à l’analyse au paralléliseur (18).

Cette empreinte doit être exempte de bulles et de tirage, afin de visualiser avec précision les indices positifs et négatifs de Housset.

Classiquement, l’empreinte d’étude est une empreinte alginate coulée en plâtre qui permet d’obtenir un modèle d’étude. Cela implique de choisir un porte-empreinte adapté, de préparer l’alginate en respectant les doses, d’insérer l’empreinte dans le bon axe, et de le désinsérer rapidement pour éviter les déformations. Mais il faut aussi décontaminer l’empreinte, la stocker convenablement lors du temps du transport chez le prothésiste puis la couler.

La plupart de ces contraintes sont évitées grâce à l’empreinte optique. A l’aide de cette technologie on supprime totalement l’utilisation de l’alginate et du porte empreinte ainsi que les étapes de décontamination, de stockage, de transport ainsi que la coulée.

En outre, les matériaux hydrocolloïde irréversibles subissent une déformation importante lors de la désinsertion et leur faible stabilité dimensionnelle nécessitent un traitement rapide de l’empreinte (19) (20) (21). De plus, le prothésiste peut être confronté à des phénomènes d’expansion de prise du plâtre lors de la coulée et donc à la déformation et à la présence de bulles qui rendent inexploitable le modèle (22). A ces égards, l’empreinte optique est une solution qui permet un gain de temps considérable et limite les risques d’échecs.

2.2 L’empreinte de travail

L’empreinte de travail est une empreinte anatomo-fonctionnelle. Elle dépend de la classe de Kennedy et de l’arcade concernée. Mais de manière générale elle est réalisée avec plusieurs matériaux et en 2 temps.

Avec l’empreinte optique, la cavité buccale est scannée de la même manière peu importe la situation. Cependant une empreinte fonctionnelle à partir du châssis sera toujours nécessaire en complément puisqu’avec l’empreinte optique il est impossible de capturer la dynamique des organes para-prothétiques.

L’empreinte optique permet un gain de temps pour le chirurgien-dentiste et pour le prothésiste comme pour les empreintes d’études.

Une fois que le chirurgien-dentiste a acquis une certaine dextérité il réalise l’empreinte rapidement mais surtout il apporte un confort non négligeable au patient. Par exemple, il est possible de faire des pauses lors de la prise d’empreinte pour des patients avec un réflexe nauséux important.

De même le prothésiste reçoit l’empreinte sous forme de fichier numérique sans besoin de la boxer ni de la couler.

2.3 Confection du châssis

Une fois l’empreinte réalisée, elle est transférée par Internet chez le prothésiste afin qu’il puisse concevoir le futur châssis. Grâce aux nouvelles technologies, le prothésiste peut modéliser

l'armature depuis son ordinateur, on parle de Conception Assistée par Ordinateur ou CAO (23) (24) (figure 7).

Conventionnellement, il utilise des préformes de cire représentant les différents éléments constitutifs de la PAPIM qu'il dispose sur l'empreinte.

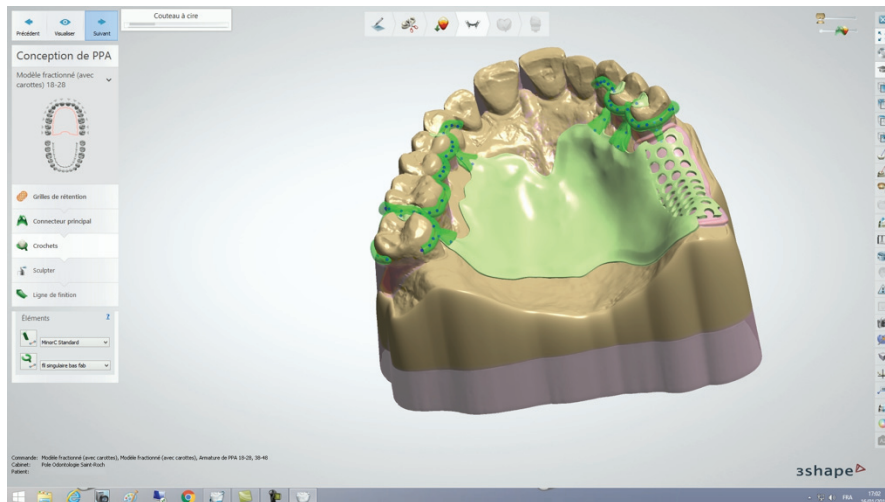


Figure 7 : Conception d'un châssis maxillaire sur ordinateur (Laboratoire Dental Concept Méditerranée)

2.4 Fabrication du châssis

Après avoir modélisé le châssis, le prothésiste va pouvoir lancer la fabrication de ce dernier. Pour cela il peut utiliser la fusion laser, l'usinage ou la stéréolithographie (25).

La stéréolithographie permet la réalisation d'une maquette calcinable par impression 3D qu'il faudra ensuite traiter conventionnellement par la technique de la cire perdue (26).

La fusion laser est une technique de fabrication additive, une fine couche de poudre métallique est chauffée par un laser ce qui va provoquer la fusion des particules métalliques et créer une première strate. Cette étape est répétée jusqu'à obtention de la pièce finale. Cette technique semble la plus efficace pour la fabrication de PAPIM (27). Elle ne génère pas de déchet (possibilité de réutiliser la poudre non solidifiée), est de haute précision et permet de créer des éléments de géométrie complexe.

La technique d'usinage, bien que prometteuse n'est pas très utilisée au vu de son coût de production élevé (28).

2.5 Empreinte sectorielle de correction

Par convention, l'empreinte de choix à la mandibule dans les classes 1 et 2 de Kennedy est l'empreinte sectorielle de correction. Pour réaliser cette empreinte il faut utiliser un matériau adapté à la prise d'empreinte des muqueuses (Permlastic, pâte à l'oxyde de zinc eugénol, silicone Mucosa).

Cette empreinte sectorielle de correction permet d'apprécier la dépressibilité de la muqueuse, et les différents mouvements de cette dernière afin d'adapter au mieux l'intrados et les bords prothétiques.

L'empreinte sectorielle de correction se réalise grâce au châssis auquel on ajoute des selles portes-empreintes (figure 8).

Le choix a été fait de réaliser également cette empreinte au maxillaire dans ce travail afin de compléter l'empreinte optique à l'aide d'une empreinte anatomo-fonctionnelle.

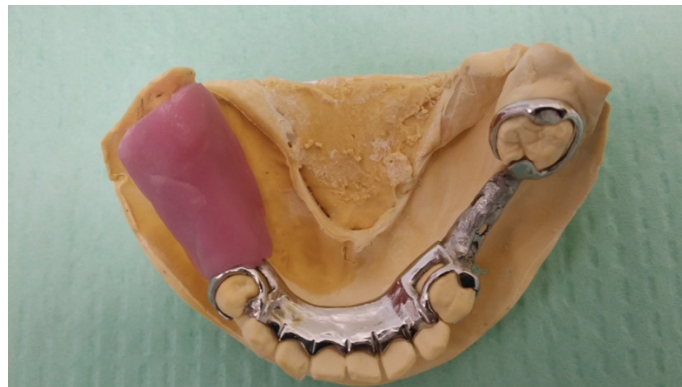

Figure 8 : Châssis avec selles porte-empreinte

Plusieurs matériaux peuvent être utilisés pour réaliser l'empreinte sectorielle de correction. Dans ce travail le V POSIL de VOCO® a été utilisé pour ses propriétés intéressantes. En effet c'est un matériau hydrophile avec un temps de travail long et un temps de séjour en bouche court. Il dispose aussi d'une précision dimensionnelle élevée (figure 9).

V-Posil Heavy Soft Fast – Technical Data Sheet

Teinte	bleu	
Consistance: type (diamètre du disque)	1 (max. 35 mm)	ISO 4823
Rapport de mélange	5:1 (380 ml- cartouche) / 1:1 (50 ml-cartouche)	
Temps de travail (23 °C)	≤ 2 min	
Temps de séjour en bouche (35 °C)	≥ 2 min	
Fin de la prise (à partir du début de mélange)	≥ 4 min	
Dureté Shore A	env. 55	DIN 53505
Rétraction linéaire (après 24 h)	env. -0,25 %	ISO 4823
Reprise élastique après déformation	env. 99,3 %	ISO 4823
Déformation sous pression	env. 4,0 %	ISO 4823

V-Posil Light Fast et X-Light Fast – Technical Data Sheet

Teinte	orange	
Consistance: type (diamètre du disque)	3 (min. 36 mm)	ISO 4823
Rapport de mélange	1:1	
Temps de travail (23 °C)	≤ 2 min	
Temps de travail (35 °C)	≤ 1 min	
Temps de séjour en bouche (35 °C)	≥ 2 min	
Fin de la prise (à partir du début de mélange)	≥ 4 min	
Dureté Shore A	env. 47	DIN 53505
Rétraction linéaire (après 24 h)	env. -0,20 %	ISO 4823
Reprise élastique après déformation	env. 99,6 %	ISO 4823
Déformation sous pression	env. 4,0 % (env. 4,5 %, X-Light Fast)	ISO 4823

Figure 9 : Propriétés des produits VOCO® (source VOCO®)

De plus, son conditionnement sous forme de pistolet facilite son utilisation (figure 10).

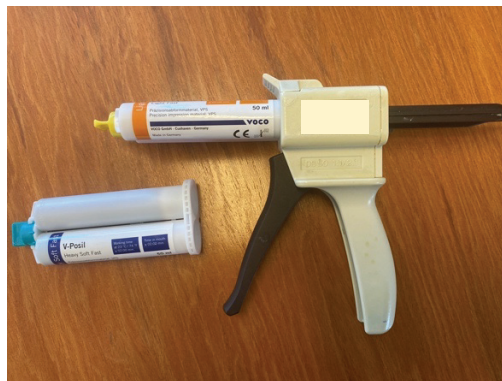

Figure 10 : Conditionnement des produits Voco

Nous avons utilisé le V POSIL Heavy Soft Fast (bleu) de viscosité moyenne pour l’empreinte périphérique et le V POSIL Light Fast (orange) de viscosité inférieure pour l’empreinte surfacique (figure 11). Il s’agit de silicone par addition (29). Une fois l’empreinte effectuée, le prothésiste devra couler de manière traditionnelle l’empreinte.



Figure 11 : Empreinte sectorielle de correction en 2 temps avec les produits VOCO®

2.6 Prise de RIM

L'enregistrement de la relation inter maxillaire peut se faire à l'étape de l'empreinte de travail pour des cas simples. C'est à dire lorsqu'on a des édentements de faible étendue et que l'on choisit l'occlusion d'intercuspidie maximale (OIM) comme position de référence. Si la position de référence choisie est l'occlusion en relation centrée (ORC) alors la prise des relations inter-maxillaire (RIM) se fera de manière conventionnelle.

On peut aussi réaliser une augmentation de la dimension verticale d'occlusion (DVO) en faisant une empreinte optique avec les montages directeurs en bouche.

2.7 Choix de la teinte

Le choix de la teinte est une étape clé. L'adaptation esthétique de la prothèse est facilitée si la teinte des dents prothétiques se rapproche de celle des dents naturelles présentes en bouche. Traditionnellement la teinte est choisie par le praticien, cependant le manque d'expérience clinique et donc d'entraînement peut conduire à une différence importante entre la teinte prothétique et la teinte des dents naturelles adjacentes (30). De surcroît, la présence d'une source lumineuse non conforme peut aboutir des biais dans la détermination de la teinte des dents naturelles (31).

Le caractère subjectif du choix de la teinte peut être supprimé grâce à l'utilisation des caméras optiques qui enregistrent la teinte des dents restantes. Cependant, toutes les caméras ne proposent pas cette option.

3. Cas cliniques réalisés au CHU de Nice

Pour illustrer ce travail, 2 cas cliniques réalisés au CHU de Nice détaillent le protocole mis en place. Ces cas traitent de PAPIM pour des édentements encastrés et terminaux mais aussi pour un édentement antérieur de grande étendue subtotal. Ils ont été réalisés en collaboration avec le laboratoire de prothèse Dental Concept Méditerranée.

3.1 Cas d'un édentement de classe I de Kennedy

Une patiente de 30 ans, anxieuse face aux soins dentaires, et présentant un handicap physique et un retard cognitif s'est présentée en consultation de Soins Spécifiques au CHU de Nice.

Cette patiente nécessite une réhabilitation bucco-dentaire globale. En effet, elle présente des caries, des dents à couronner, des dents non conservables et des édentements à compenser (figure 12).

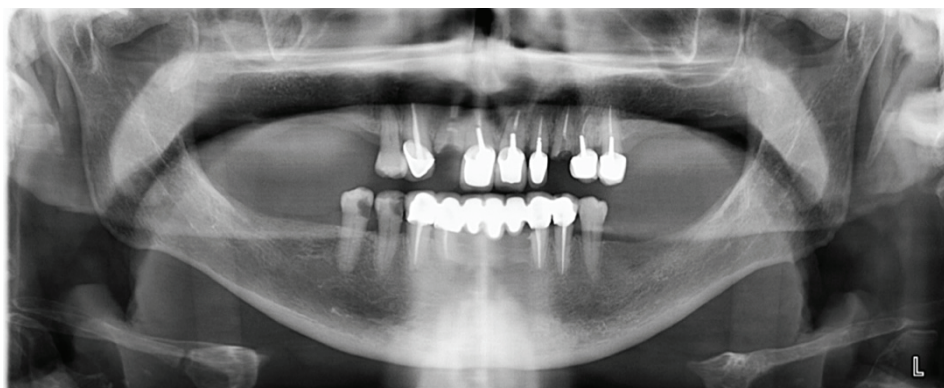


Figure 12 : Radio panoramique de la patiente

14	13	12	11	21	22	23	24	25
45	44	43	42	33	34	35		

- Dent à avulser
- Dent à traiter
- Dent à couronner

La décision a été prise avec ses aidants de réaliser des PAPIM ainsi que des couronnes fraisées pour que la patiente retrouve une capacité masticatoire correcte, un calage postérieur ainsi qu'un sourire plus esthétique.

Bien que la patiente soit coopérante, certaines étapes comme la prise d'empreinte de travail ont été compliquées à réaliser malgré une prise en charge psycho-comportementale adaptée. En effet, pour la réalisation des couronnes fraisées sur les dents 34 et 35 des empreintes conventionnelles ont été réalisées, toutefois la compliance de la patiente a été mise à rude épreuve notamment pendant le temps de prise des matériaux d'empreinte. C'est pourquoi le choix de l'empreinte optique pour la réalisation des châssis a été retenu.

Des empreintes d'étude à l'alginat sont réalisées dans un premier temps. Nous sommes en présence d'un édentement terminal bilatéral à la mandibule (classe 1 de Kennedy) et un édentement bilatéral terminal au maxillaire avec deux édentements encastrés supplémentaires (classe 1 de Kennedy modification 2). Une empreinte globale au maxillaire et une empreinte en 2 temps et 1 matériau à la mandibule sont ensuite réalisées.

Après analyse des modèles d'étude, un tracé de châssis est réalisé. Les améloplasties sont réalisées et l'empreinte optique peut être mise en œuvre (figure 13). Cependant, l'acquisition est réalisée en plusieurs étapes pour laisser des pauses à la patiente et s'assurer de sa coopération. La progression de l'acquisition affichée à l'écran apporte un côté ludique et facilite cette étape délicate du traitement.

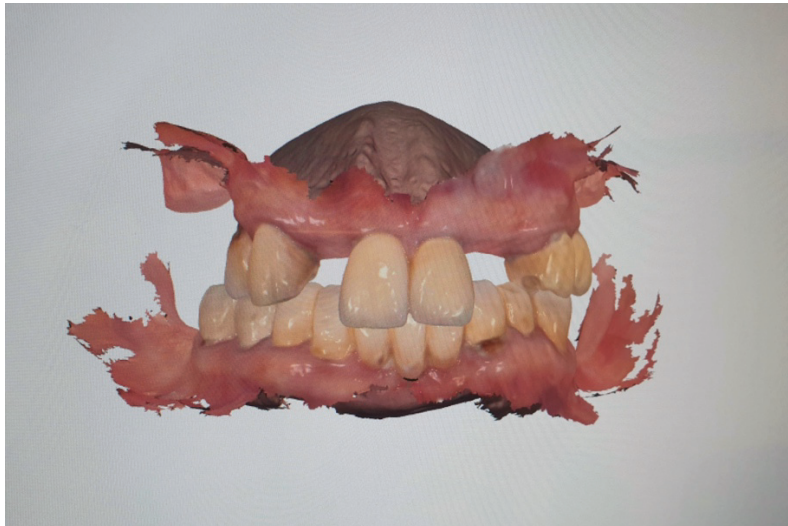

Figure 13 : Empreinte optique

Ensuite les châssis sont modélisés par CAO puis fabriqués (figure 14)(figure 15).

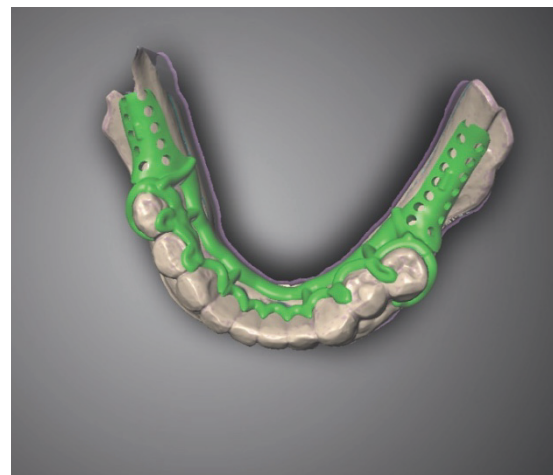
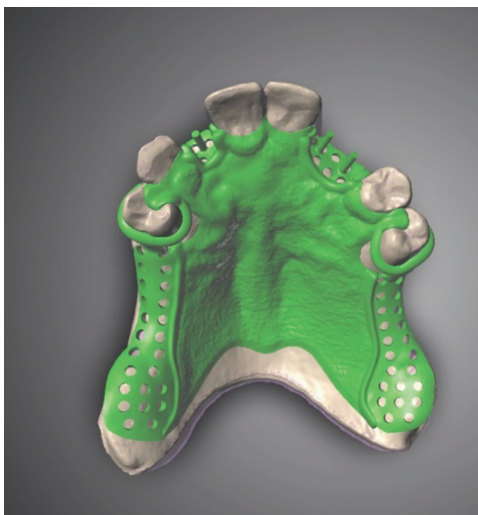


Figure 14 : Châssis modélisés grâce à la CAO (Dental Concept Méditerranée)

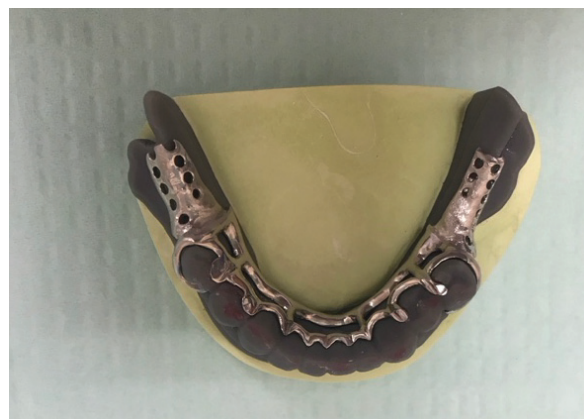
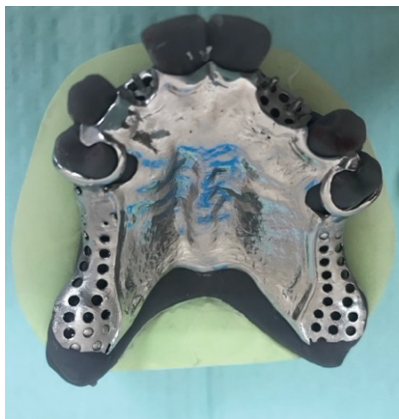
Figure 15 : Châssis nus

Une fois insérés en bouche, les châssis nus sont bien adaptés.

Des empreintes sectorielles de correction sont réalisées au maxillaire et à la mandibule pour obtenir une adaptation optimale.

Pour cela, des selles porte-empreintes sont confectionnées sur les châssis grâce à de la résine photo polymérisable (figure 16).

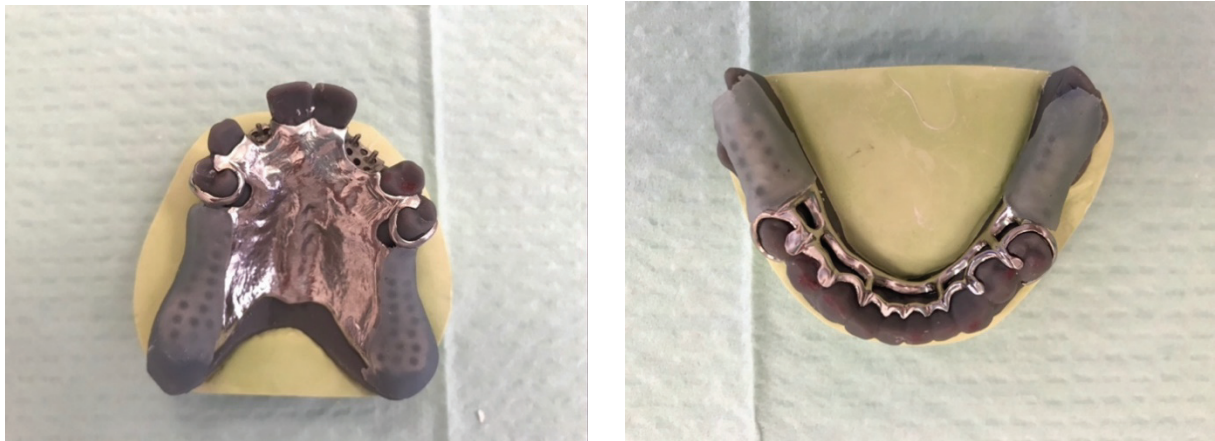


Figure 16 : Châssis avec selles porte empreinte

L'empreinte sectorielle de correction est réalisée avec le silicone V-POSIL de Voco®.

Cette empreinte est réalisée en deux temps, d'abord la périphérie avec le silicone V-POSIL Heavy Soft Fast puis une empreinte surfacique avec le silicone V-POSIL Light Fast (figure 17).

La prise d'empreinte dure environ 8 minutes. Le temps de travail est de 2 minutes, et le temps de prise buccal est de 2 minutes également. (29).



Figure 17 : Empreinte sectorielle de correction

Les RIM sont enregistrées grâce à des bourrelets en cire dure positionnés sur les selles métalliques. L'occlusion de la patiente est conservée et les bourrelets sont réglés. Les bourrelets ne doivent pas être en contacts et doivent ménager un espace de 2 mm afin de laisser la place à la cire d'empreinte (Aluwax®) (figure 18).

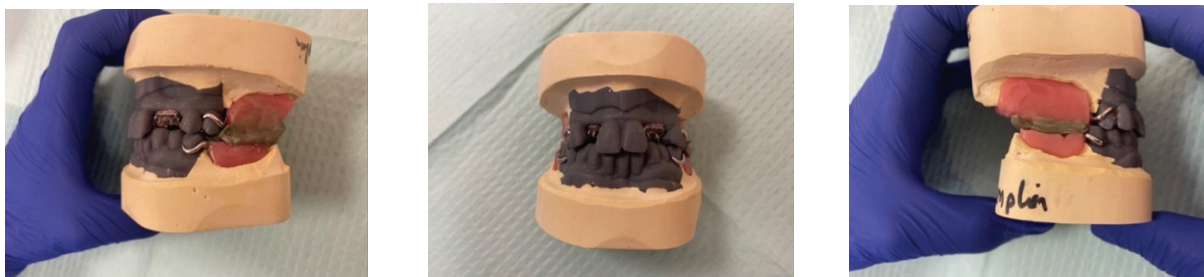


Figure 18 : Prise des RIM

L'essayage esthétique et fonctionnel est validé par le praticien, la patiente et son aidant (figure19).

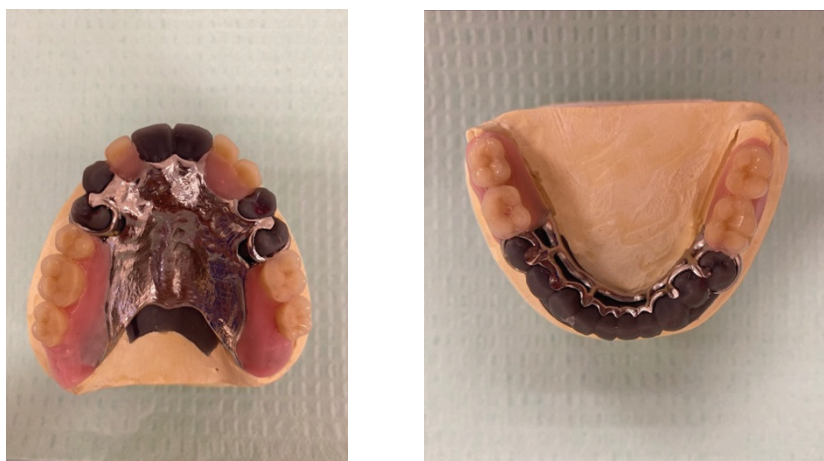

Figure 19 : Montage fonctionnel

La séance suivante la patiente repart avec ses prothèses après réglage de l'occlusion (figure 20).

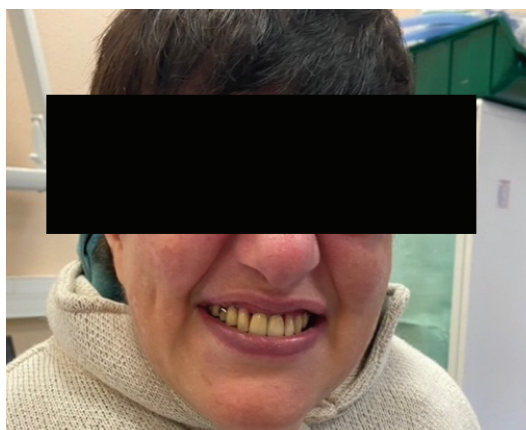


Figure 20 : Jour de la pose

3.2 Cas d'un édentement antérieur de grande étendue

La patiente âgée de 70 ans s'est présentée dans le service dans le cadre d'un suivi d'une maladie parodontale. Après une séance d'éducation à l'hygiène orale, l'avulsion des dents non conservables a été réalisée, les soins des lésions carieuses également, et puis sa maladie parodontale a été stabilisée (figure 21).

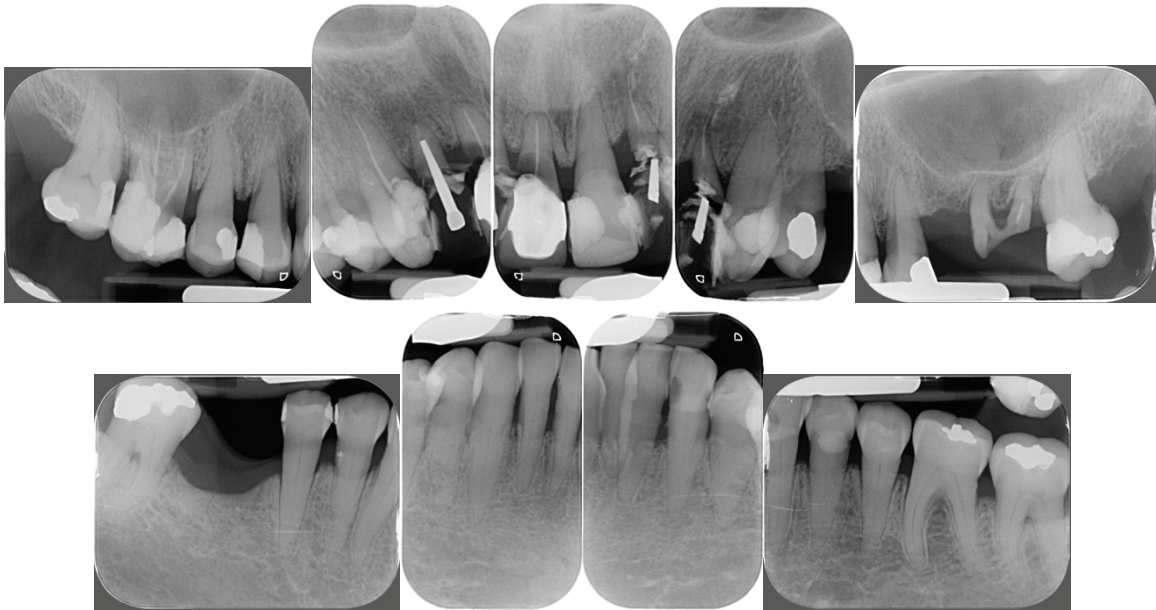


Figure 21 : Situation clinique initiale

17	16	15	14	13	12	11	21	22	23	24	26	27
47	45	44	43	42	41	31	32	33	34	35	36	37

- Dent à avulser
- Dent à traiter

Afin de réhabiliter les fonctions orales de la patiente, le choix de réaliser des prothèses amovibles a été retenu.

Des prothèses amovibles partielles en résine ont d'abord été réalisées pour guider la cicatrisation et permettre à la patiente d'avoir une qualité de vie orale correcte en attendant la cicatrisation et la réalisation des PAPIM.

La difficulté de ce cas clinique ne repose pas dans la prise en charge de la patiente mais sur l'étendue de l'édentement. De plus, les dents présentes sont situées uniquement au niveau du secteur 1 au maxillaire.

Néanmoins, forts de notre expérience, puisqu'une cinquantaine de cas ont déjà été réalisés précédemment, la décision est prise de réaliser ces prothèses avec l'empreinte optique.

Des empreintes d'étude à l'alginat sont réalisées conventionnellement. Une empreinte globale au maxillaire et une empreinte en 1 temps /1 matériau a la mandibule. Une fois les modèles coulés, l'étude et le tracé de châssis sont réalisés. La séance suivante les améloplasties sont réalisées ainsi que l'empreinte optique (figure 22).

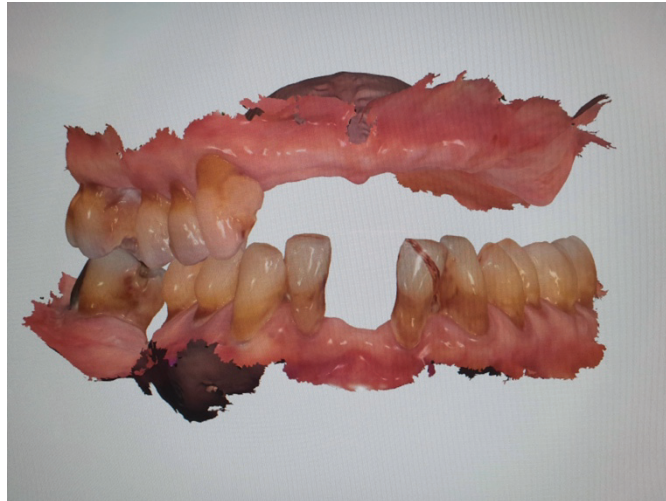

Figure 22 : Empreinte optique

L'empreinte optique est plus complexe car l'acquisition tend à décrocher lorsque la quantité de muqueuse à enregistrer est importante. C'est la principale difficulté dans la prise d'empreinte dans les cas d'édentements de grande étendue.

Pour résoudre ce problème deux techniques sont utilisées. La première consiste à se repositionner sur une zone dentée pour que l'acquisition puisse redémarrer. La deuxième consiste à utiliser des balises en résine qui sont collées au préalable sur la muqueuse pour que la caméra puisse se repérer (figure 23).



Figure 23 : Balise en résine

L'empreinte est ensuite envoyée par Internet au prothésiste qui réalise la CAO en suivant le tracé de châssis fourni par le chirurgien-dentiste (figure 24).

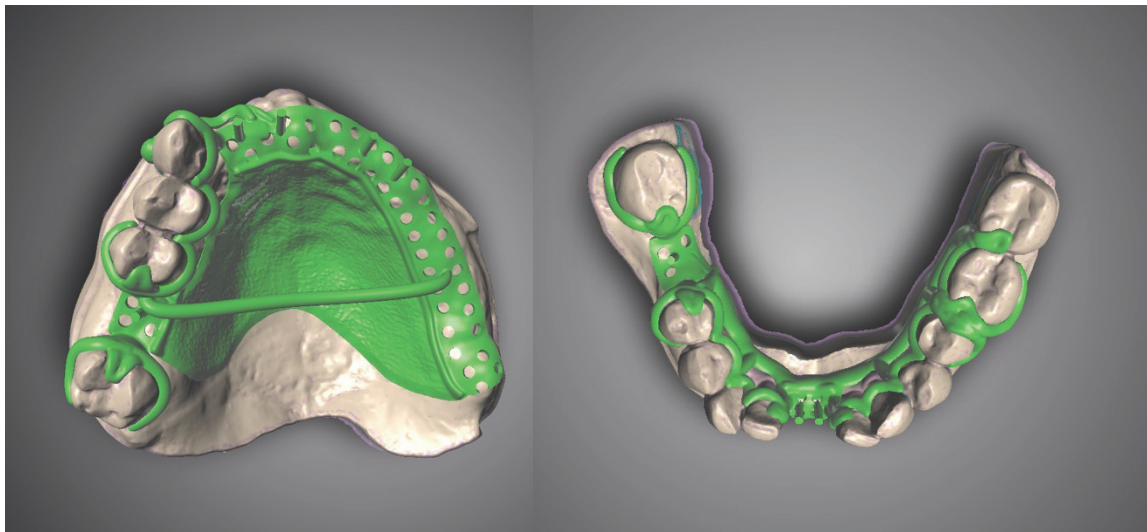


Figure 24 : Châssis modélisés grâce à la CAO (Dental Concept Méditerranée)

Les châssis nus sont essayés. A la mandibule il est parfaitement adapté, au maxillaire il l'est aussi toutefois il reste à réaliser l'empreinte sectorielle de correction. A la mandibule, du fait de l'édentement encastré, aucune empreinte supplémentaire n'est nécessaire.

Afin de réaliser l'empreinte supplémentaire au maxillaire une selle porte-empreinte est confectionnée sur le châssis métallique avec de la résine photo polymérisable Individo Lux de VOCO® (figure 25).

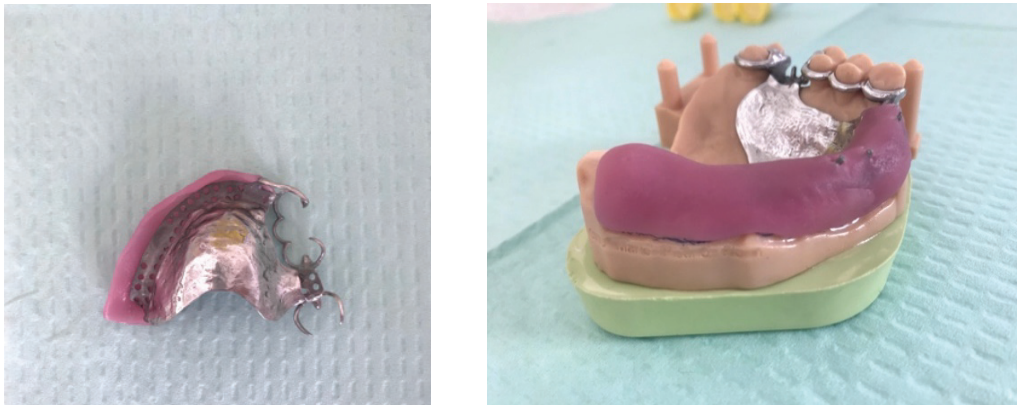


Figure 25 : Châssis avec selle porte empreinte

Cette selle porte-empreinte est placée au niveau de la selle et la résine doit s'étendre jusqu'au fond du vestibule.

Cette empreinte de correction va permettre d'enregistrer le jeu des organes para-prothétiques pour réaliser le bord de la PAPIM et l'intrados des selles.

Ensuite l'empreinte sectorielle de correction est réalisée avec le silicone V-POSIL de VOCO®. Cette empreinte est réalisée en deux temps, d'abord la périphérie avec le silicone V-POSIL Heavy Soft Fast puis une empreinte surfacique avec le silicone V-POSIL Light Fast (figure 26).

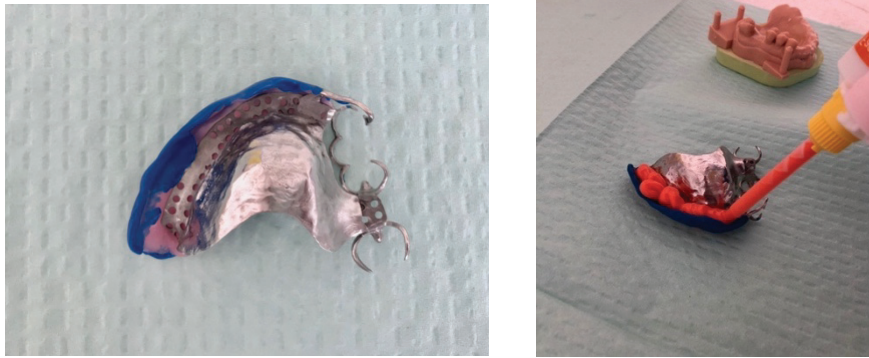


Figure 26 : Empreinte sectorielle de correction

L'empreinte a ensuite été coulée par le prothésiste. Puis il a réalisé des bourrelets de cire dure sur les châssis pour l'enregistrement des RIM. Pour cela, la technique de l'indentation sur l'Aluwax® a été utilisée en plaçant l'Aluwax® au maxillaire (figure 27). Il a été décidé de prendre l'occlusion en relation centrée (ORC) comme position de référence pour l'enregistrement des RIM.

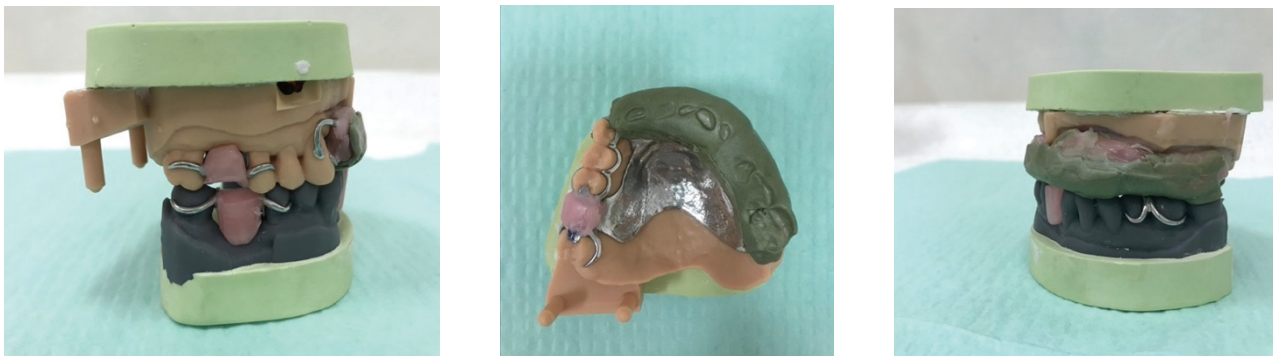

Figure 27 : Enregistrement des relations inter maxillaires

Le choix de la teinte et de la forme des dents a ensuite été fait à partir des prothèses provisoires. Le montage des dents a été validé par la patiente (figure 28).

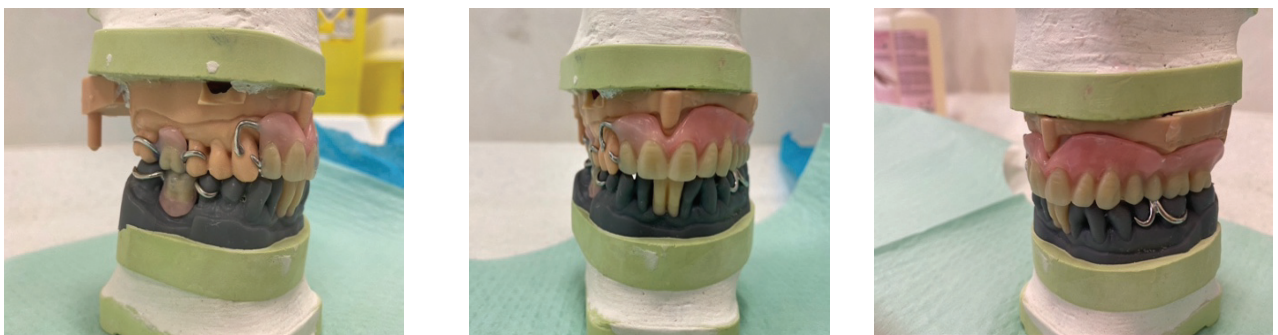

Figure 28 : Montage esthétique

La semaine suivante nous avons pu insérer les prothèses (figure 29).

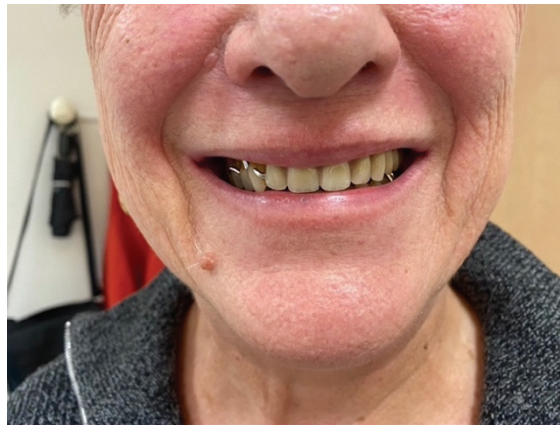

Figure 29 : Prothèse le jour de la pose

4. Discussion / limites de l’empreinte optique

4.1 Coût

Un des paramètres à prendre en compte est le coût de la caméra optique et c’est le principal frein à l’acquisition de celle-ci. Il existe un large panel de caméras, avec des spécificités propres à chacune (nécessité de poudrage, enregistrement en couleur, poids et taille de la caméra). Même si l’utilisation de la caméra permet d’économiser sur le coût des matériaux d’empreinte, des porte-empreintes et d’un coursier pour acheminer les empreintes au laboratoire, il faudra ajouter au prix de l’acquisition les consommables (embouts), les licences d’exploitation, les assurances et les mises à jours logicielles et matérielles (32). De plus, l’évolution rapide des technologies rend les systèmes rapidement obsolètes.

4.2 Courbe d’apprentissage

Depuis une quinzaine d’années, l’utilisation de caméra intra-orale tend à remplacer les techniques d’empreinte conventionnelles. Cependant, la manipulation est différente et repose sur une courbe d’apprentissage progressive.

Une étude récente a montré qu’il y avait une phase d’apprentissage sur cinq essais pour obtenir 80% de la meilleure performance et que le temps pour faire l’empreinte ainsi que la difficulté diminuait à force d’entraînement. (33)

La prise en main peut donc sembler compliquée initialement, mais l’apprentissage est relativement rapide.

4.3 Précision

Bien que plus ergonomique et plus agréable pour le patient, la précision de cette empreinte varie en fonction de différents critères.

Ender et al. ont réalisé l'enregistrement d'une arcade complètement dentée in vivo à l'aide de différentes caméras et de différents matériaux d'empreinte afin de les comparer. Il en résulte que les caméras sont moins précises que les matériaux types polyéthers et Vinylsioxanether® mais plus précises que les alginates.

De plus, il est important de noter que les caméras les plus récentes, comme la 3Shape Trios Color utilisée pour réaliser ce travail, sont plus précises que les modèles les plus anciens. Le développement des technologies liées aux caméras laisse envisager d'autres améliorations. Cependant, cette étude présente certaines limites car la méthodologie utilisée ne permet pas l'évaluation de la justesse des empreintes et la mesure de la précision concerne uniquement des tissus durs. (34)

Néanmoins, les PAPIM réalisées par CFAO présentent une adaptation équivalente aux PAPIM réalisées de façon conventionnelle (35).

Pour rappel :

La justesse est une valeur qui mesure la différence entre la valeur exacte et la valeur trouvée.

La précision est la capacité à obtenir toujours le même résultat lorsque l'on effectue une même mesure (36).

4.4 Vitesse d'acquisition

Toutes les caméras ne sont pas équivalentes en termes de vitesse d'acquisition.

En effet il faudra préférer une caméra qui scanne en flux continu ou « full motion » à une caméra qui collecte des images fixes une par une et qui les assemble ensuite (37). Un des objectifs premiers de l'empreinte optique étant de gagner du temps, ce critère est donc essentiel (38) .

Cependant, si la caméra enregistre trop d'images inutiles, la mémoire se sature sans que l'opérateur n'ait pu enregistrer la totalité de l'arcade. Le fichier ne pourra donc pas être envoyé au prothésiste et le chirurgien-dentiste sera dans l'obligation de recommencer toute l'empreinte (37). C'est pourquoi il faut adapter la vitesse d'acquisition en fonction de la situation rencontrée.

4.5 Zone muqueuse

La prise de l'empreinte optique est relativement facile et rapide sur une arcade complètement dentée. Cependant dans les cas d'édentement partiel, la manipulation est un peu plus complexe, en effet lorsqu'il y a des zones de muqueuses importantes à enregistrer la caméra a tendance à décrocher.

Il faut donc revenir sur une zone présentant un relief pour que la caméra puisse avoir une référence et reparte pour l'enregistrement de la zone édentée.

Cependant une méthode peut être utilisée afin de faciliter l'enregistrement de la muqueuse. Pour cela il suffit de créer des plots de composites flow à différents endroits de la muqueuse qui vont être des points de repère artificiels. Ils peuvent aussi être remplacés par des balises en résine confectionnées par le prothésiste.

Il suffira ensuite de faire l'empreinte optique avec les plots de composite. Une fois le scan complet fini, les plots de composites sont retirés du fichier (39) (figure 30).

De même si le patient présente un palais profond et étroit il peut être compliqué d'enregistrer cette zone. Cependant, avec une caméra possédant une plus grande profondeur de champ l'acquisition sera facilitée même dans cette situation.

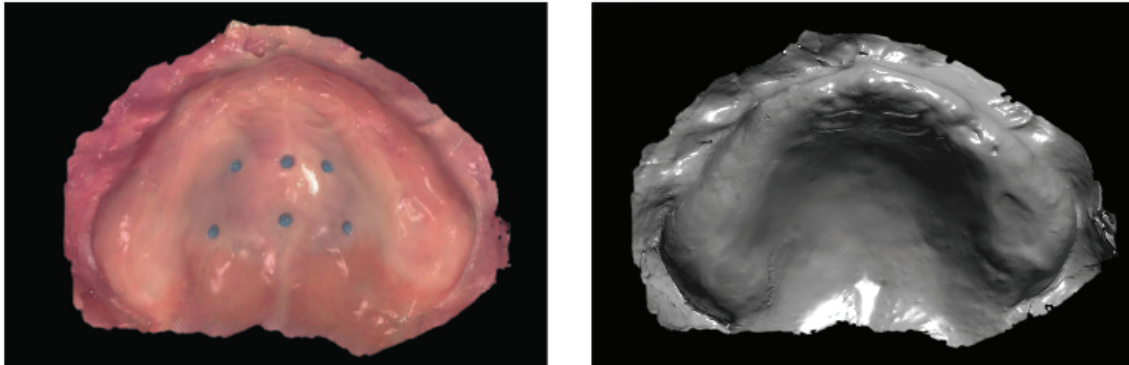


Figure 30 : Empreinte optique réalisées avec des balises en résine (39)

4.6 Dualité tissulaire

La réalisation de PAPIM grâce à l'empreinte optique se développe de plus en plus et les résultats obtenus sont prometteurs (40). Cependant, on peut mettre en évidence des disparités quant à l'adaptation de la prothèse en fonction du type d'édentement. Pour une classe 3 de Kennedy l'enregistrement est aisé, mais pour des classe 1 et 2 de Kennedy des erreurs d'enregistrement peuvent être rencontrées dues à l'incapacité de numériser le jeu des organes para-prothétiques (41) (35).

En effet les zones édentées nécessitent un enregistrement plus compressif et doivent encore faire l'objet d'une empreinte conventionnelle. On réalise alors une empreinte qui est limitée à la zone des selles et qui enregistre la dépressibilité de la muqueuse. On parle d'empreinte tertiaire, empreinte sectorielle de correction ou bien empreinte de McCracken.

La problématique principale pour la réalisation de prothèse amovible partielle grâce à une empreinte numérique est de réussir à enregistrer la dualité tissulaire entre les crêtes édentées gingivo-osseuses et les zones dentées restantes.

CONCLUSION

Les nouvelles technologies font partie intégrante de nos vies professionnelles et transforment nos pratiques c'est pourquoi il est essentiel de continuer à se former afin d'apporter les meilleurs soins à nos patients. A cet égard, l'intégration de la conception et fabrication assistée par ordinateur (CFAO) représente un atout significatif dans le domaine de la PAPIM.

L'objectif de ce travail était de proposer un protocole de réalisation des PAPIM en incluant l'empreinte optique tout en conservant les impératifs de confection des PAPIM réalisées de façon traditionnelle.

Il en ressort principalement que l'utilisation de l'empreinte optique permet un gain de temps non négligeable, une meilleure ergonomie pour le praticien mais surtout un gain de confort incontestable pour le patient.

La réalisation de ce travail m'a donné l'opportunité de me former à la prise d'empreinte optique et de mieux comprendre les enjeux de réalisation de la prothèse amovible en général.

De plus, j'ai eu l'opportunité de travailler dans le service de soins spécifiques où l'empreinte optique permet de réaliser des prothèses amovibles dans un environnement où la coopération des patients est plus délicate.

Enfin pour compléter cette étude, il serait intéressant d'adapter les protocoles pour la réalisation de prothèse amovible pour les cas cliniques présentant des pertes de substances importantes (prothèse maxillo-faciale) ou des ouvertures buccales incompatibles avec les empreintes conventionnelles.

BIBLIOGRAPHIE

1. Haute Autorité de santé. Pose d'une prothèse amovible partielle définitive à châssis métallique. 2006 avr.
2. Campbell SD, Cooper L, Craddock H, Hyde TP, Nattress B, Pavitt SH, et al. Removable partial dentures: The clinical need for innovation. *J Prosthet Dent.* sept 2017;118(3):273-80.
3. Jones JD, Turkyilmaz I, Garcia LT. Removable partial dentures--treatment now and for the future. *Tex Dent J.* avr 2010;127(4):365-72.
4. Duret F, Péliissier B. Différentes méthodes d'empreinte en CFAO dentaire. *Med Buccale.* 2020;17.
5. Yuzbasioglu E, Kurt H, Turunc R, Bilir H. Comparison of digital and conventional impression techniques: evaluation of patients' perception, treatment comfort, effectiveness and clinical outcomes. 30 janv 2014;1.
6. Suese K. Progress in digital dentistry: The practical use of intraoral scanners. *Dent Mater J.* 30 janv 2020;39(1):52-6.
7. Schittly J, Schittly E. Prothèse amovible partielle : clinique et laboratoire. 3e édition.

Paris: Cdp Groupe; 2020. 236 p.

8. Kaiser F. La prothèse amovible partielle [Internet]. Disponible sur: <http://docplayer.fr/661322-Prothese-partielle-amovible.html>
9. Cheylan J-M, Begin M. Les améloplasites en prothèse amovible partielle à châssis métallique. *Inf Dent*. 2000;(17-18).
10. Faculté odontologie Lille. Cours de prothèse [Internet]. Disponible sur: <http://campusport.univ-lille2.fr/chirdent/aide.html>
11. McCracken WL, Brown DT, McCracken WL. McCracken's removable partial prosthodontics. 12th ed. St. Louis, Mo: Elsevier Mosby; 2011. 385 p.
12. Traitement par prothèses composites:conception et sequence de réalisation.
13. Brutus V, Postaire M. Chaîne technologique pour l'élaboration d'un châssis métallique. *Inf Dent*. 2000;(17-18).
14. Laviolle O. De l'empreinte à l'essai du châssis métallique : étapes de laboratoire et implications cliniques. 2005;5:13.
15. Truchot-Lenormand F, Bedouin Y, Ravalec X. Les empreintes en prothèse amovible partielle. *Cah Prothese*. 2010;(152):10.
16. Nadia M, Salwa B, Faiza B, Ahmed A. Critères de choix des matériaux et techniques d'empreinte en Prothèse Amovible Partielle. *Actual Odonto-Stomatol*. 2008;(243):14.
17. Duphil M, Patron J, L'Alzit FR. Les empreintes anatomo- fonctionnelles en prothese amovible partielle metallique. 2018;7.
18. Armand J. Utilisation du paralléliseur par le praticien. *Inf Dent*. 2000;(17-18).
19. Baixe S, Pilavyan E, Kress P, Taddei C, Etienne O. La prothèse partielle à châssis métallique : de l'empreinte optique à la fabrication additive. *Réal Clin*. 28:11.
20. Rudd RW, Rudd KD. A review of 243 errors possible during the fabrication of a removable partial denture: Part I. *J Prosthet Dent*. sept 2001;86(3):251-61.
21. Sedda M, Casarotto A, Raustia A, Borracchini A. Effect of Storage Time on the Accuracy of Casts Made from Different Irreversible Hydrocolloids. *J Contemp Dent Pract*. mai 2008;9(4):59-66.
22. Chauvel B, Turpin Y-L. Les matériaux à empreinte. :31.
23. Robert N, Lamy M. Utilisation d'un scanner intra-oral et d'un processus digital pour la réalisation d'une PAP. *Inf Dent*. 2020;(8/9):5.
24. Soenen A. L'apport de la CFAO en prothèse amovible partielle à châssis métallique. *Inf Dent*. 9 mai 2019;(18):3.

25. Tasaka A, Shimizu T, Kato Y, Okano H, Ida Y, Higuchi S, et al. Accuracy of removable partial denture framework fabricated by casting with a 3D printed pattern and selective laser sintering. *J Prosthodont Res.* avr 2020;64(2):224-30.
26. Baixe S, Etienne O, Kress P, Taddei C. Apport de la CFAO en prothèse amovible partielle. *Cah Prothese.* 2010;(152):17.
27. Centre National d'Innovation et de formation des prothésistes dentaire. Guide de la CFAO dentaire [Internet]. Disponible sur: <http://www.cnifpd.fr/guidecfao/microfusion.html>
28. Arrue J. Empreinte optique et CFAO en prothèse amovible partielle a propos de deux cas de réhabilitation d'édentements mandibulaires. *Fil Dent* [Internet]. Disponible sur: <https://www.lefildentaire.com/articles/clinique/prothese/empreinte-optique-et-cfao-en-prothese-amovible-partielle-a-propos-de-deux-cas-de-rehabilitation-d-edentements-mandibulaires/>
29. VOCO. V POSSIL [Internet]. Disponible sur: <https://www.voco.dental/fr/accueil.aspx>
30. Alghazali N, Burnside G, Moallem M, Smith P, Preston A, Jarad FD. Assessment of perceptibility and acceptability of color difference of denture teeth. *J Dent.* juill 2012;40:e10-7.
31. Gasparik C. Influence of light source and clinical experience on shade matching. *Clujul Med.* 1 mars 2014;87(1):30-3.
32. Dr Geraud Cantyre DKN. Sept caméras d'empreintes optiques intra-orales au banc d'essai. *Fil Dent.*
33. Al Hamad KQ. Learning curve of intraoral scanning by prosthodontic residents. *J Prosthet Dent.* févr 2020;123(2):277-83.
34. Ender A, Attin T, Mehl A. In vivo precision of conventional and digital methods of obtaining complete-arch dental impressions. *J Prosthet Dent.* mars 2016;115(3):313-20.
35. Hu F, Pei Z, Wen Y. Using Intraoral Scanning Technology for Three-Dimensional Printing of Kennedy Class I Removable Partial Denture Metal Framework: A Clinical Report: 3D Printing Metal Framework. *J Prosthodont.* févr 2019;28(2):e473-6.
36. ISO 5725-1:1994 - Exactitude (justesse et fidélité) des résultats et méthodes de mesure -- Partie 1: Principes généraux et définitions. 1994.
37. Cazier S, Moussally C. Description of the various digital impression systems. 2013;12.
38. Treesh JC, Liacouras PC, Taft RM, Brooks DI, Raiciulescu S, Ellert DO, et al. Complete-arch accuracy of intraoral scanners. *J Prosthet Dent.* sept 2018;120(3):382-8.
39. Fang J-H, An X, Jeong S-M, Choi B-H. Digital intraoral scanning technique for edentulous jaws. *J Prosthet Dent.* mai 2018;119(5):733-5.

40. Mendes TA, Marques D, Lopes LP, Caramês J. Total digital workflow in the fabrication of a partial removable dental prostheses: A case report. SAGE Open Med Case Rep. janv 2019;7:2050313X1987113.

41. Kattadiyil MT, Mursic Z, AlRumaih H, Goodacre CJ. Intraoral scanning of hard and soft tissues for partial removable dental prosthesis fabrication. J Prosthet Dent. sept 2014;112(3):444-8.

TABLE DES FIGURES

Figure 1 : Classification de Kennedy-Applegate (source: prothesedentaire.e-monsite.com) ...	8
Figure 2 : Indices positifs en bleu et indices négatifs en rouge	9
Figure 3 : Composants de la PAPIM.....	9
Figure 4 : Appuis indirects en rouge, appuis directs en bleu (10)	10
Figure 5 : Bras des crochets (8).....	11
Figure 6 : Selles porte empreinte (15).....	14
Figure 7 : Conception d'un châssis maxillaire sur ordinateur (Laboratoire Dental Concept Méditerranée)	16
Figure 8 : Châssis avec selles porte-empreinte.....	17
Figure 9 : Propriétés des produits VOCO® (source VOCO®)	18
Figure 10 : Conditionnement des produits Voco.....	18
Figure 11 : Empreinte sectorielle de correction en 2 temps avec les produits VOCO®	18
Figure 12 : Radio panoramique de la patiente	20
Figure 13 : Empreinte optique.....	21
Figure 14 : Châssis modélisés grâce à la CAO (Dental Concept Méditerranée).....	21
Figure 15 : Châssis nus.....	21
Figure 16 : Châssis avec selles porte empreinte	22
Figure 17 : Empreinte sectorielle de correction	22
Figure 18 : Prise des RIM	23
Figure 19 : Montage fonctionnel	23
Figure 20 : Jour de la pose.....	23
Figure 21 : Situation clinique initiale	24
Figure 22 : Empreinte optique.....	25
Figure 23 : Balise en résine	25
Figure 24 : Châssis modélisés grâce à la CAO (Dental Concept Méditerranée).....	26
Figure 25 : Châssis avec selle porte empreinte	26
Figure 26 : Empreinte sectorielle de correction	27
Figure 27 : Enregistrement des relations inter maxillaires.....	27
Figure 28 : Montage esthétique	27
Figure 29 : Prothèse le jour de la pose	28
Figure 30 : Empreinte optique réalisées avec des balises en résine (39)	30

Approbation – Improbation

Les opinions émises par les dissertations présentées, doivent être considérées comme propres à leurs auteurs, sans aucune approbation ou improbation de la Faculté de Chirurgie dentaire (1).

Lu et approuvé,

Vu,
Nice, le

Le Président du jury,

Le Doyen de la Faculté de
Chirurgie Dentaire de l'UNS

Professeur Claire LASSAUZAY

Professeur Laurence LUPI

(1) Les exemplaires destinés à la bibliothèque doivent être obligatoirement signés par le Doyen et par le Président du Jury.

Serment d'Hippocrate

En présence des Maîtres de cette Faculté, de mes chers condisciples, devant l'effigie d'Hippocrate,

Je promets et je jure, au nom de l'Être Suprême, d'être fidèle aux lois de l'Honneur et de la probité dans l'exercice de La Médecine Dentaire.

Je donnerai mes soins gratuits à l'indigent et n'exigerai jamais un salaire au-dessus de mon travail, je ne participerai à aucun partage clandestin d'honoraires.

Admis dans l'intérieur des maisons, mes yeux ne verront pas ce qui se passe, ma langue taira les secrets qui me seront confiés et mon état ne servira pas à corrompre les mœurs ni à favoriser le crime.

Je ne permettrai pas que des considérations de religion, de nation, de race, de parti ou de classe sociale viennent s'interposer entre mon Devoir et mon patient.

Je garderai le respect absolu de la vie humaine dès sa conception.

Même sous la menace, je n'admettrai pas de faire usage de mes connaissances médicales contre les lois de l'Humanité.

Respectueux et reconnaissant envers les Maîtres, je rendrai à leurs enfants l'instruction que j'ai reçue de leurs pères.

Que les hommes m'accordent leur estime si je suis fidèle à mes promesses,

Que je sois couvert d'opprobre et méprisé de mes confrères si j'y manque.

Pauline MARANSKI

ADAPTATIONS DU PROTOCOLE DE REALISATION DES PROTHESES AMOVIBLES PARTIELLES A INFRASTRUCTURE METALLIQUE GRACE A L'EMPREINTE OPTIQUE

Thèse : Chirurgie Dentaire, Nice, 2020 n°42-57-20-25

Directeur de thèse : Docteur LAMBERT Gary

Mots-clés : PAPIM, Empreinte optique, CFAO

Résumé :

Le nombre de patients partiellement édentés ne cesse d'augmenter. La prothèse amovible partielle à infrastructure métallique (PAPIM) est une proposition thérapeutique souvent adaptée. En effet, il s'agit d'une solution de choix pour combler les édentements, rétablir les fonctions de mastication et de phonation à un prix abordable. Elle est aussi indiquée chez des patients pour lesquels les chirurgies sont contre indiquées ou lorsque la compliance du patient ne permet pas d'autres thérapeutiques.

L'empreinte optique et la CFAO permettent la création d'un flux numérique entre le praticien et le prothésiste. Ceci dès les empreintes d'étude et jusqu'à la pose des prothèses tout en concevant les impératifs de confection des PAPIM réalisées de façon conventionnelle. Deux cas cliniques réalisés au CHU de Nice permettent d'illustrer ce protocole.