



**HAL**  
open science

## Approche multidisciplinaire des agénésies multiples sévères : revue de la littérature

Juliette Gold

► **To cite this version:**

Juliette Gold. Approche multidisciplinaire des agénésies multiples sévères : revue de la littérature. Médecine humaine et pathologie. 2016. dumas-03086396

**HAL Id: dumas-03086396**

**<https://dumas.ccsd.cnrs.fr/dumas-03086396>**

Submitted on 22 Dec 2020

**HAL** is a multi-disciplinary open access archive for the deposit and dissemination of scientific research documents, whether they are published or not. The documents may come from teaching and research institutions in France or abroad, or from public or private research centers.

L'archive ouverte pluridisciplinaire **HAL**, est destinée au dépôt et à la diffusion de documents scientifiques de niveau recherche, publiés ou non, émanant des établissements d'enseignement et de recherche français ou étrangers, des laboratoires publics ou privés.



Distributed under a Creative Commons Attribution - NonCommercial - NoDerivatives 4.0  
International License

**UNIVERSITE D'AUVERGNE CLERMONT-FERRAND I**  
**UNITE DE FORMATION ET DE RECHERCHE D'ODONTOLOGIE**

**Année 2016**

**Thèse n°**

# **T H E S E**

**Pour le DIPLOME D'ETAT DE DOCTEUR EN CHIRURGIE-DENTAIRE**

*Présentée et soutenue publiquement le 26 septembre 2016*

par

**Juliette GOLD**

(Née le 8 octobre 1990)

---

**APPROCHE MULTIDISCIPLINAIRE DES AGENESIES  
MULTIPLES SEVERES : REVUE DE LA LITTERATURE**

---

**J U R Y :**

**Président : Pr. Thierry ORLIAGUET, Professeur des Universités**

**Assesseurs : Pr. Laurent DEVOIZE, Professeur des Universités**

**Dr. Pierre-Yves COUSSON, Maître de Conférences des Universités**

**Dr. Cédric HUARD, Dr. en Chirurgie Dentaire**

## **REMERCIEMENTS :**

### **A mon maître de thèse,**

Je vous remercie de l'honneur que vous me faites de bien vouloir présider le jury de ma thèse.

### **A mon jury de thèse,**

J'ai su apprécier la qualité de votre enseignement tout au long de mon cursus universitaire et je vous en suis reconnaissante.

---

### **A ma maman et à mon papa,**

Pour votre amour, votre soutien, tout ce que vous avez fait pour moi ... Vous êtes mes mentors.

### **A Nath,**

D'être toujours là pour nous.

### **A Etienne,**

A tous ces moments passés et à tous ceux à venir ...

### **A mes sœurs,**

Qu'est ce que je vous aime !!!

### **A toutes les personnes de ma famille :**

A ma grand-mère, à papy & mamie, à mes oncles (Alain, Philippe, Domi), à mes tantes (Laurence, Pascale, Patou, Christine), à mes cousins (Arthur, Alex, Pierre-Louis, Coco, Alix, Malko, Lulu, John, Mathilda, et Vincent), à papy & mamie Pillet et à Tony ... une famille en OR malgré tout !

### **A la famille d'Etienne :**

Michèle, Tonton Pierrot, Elodie, Adem et leurs 2 petites merveilles Basile & Louise merci de m'accueillir dans la famille.

### **Aux copains :**

Astrid, Chloé, Ade, Apo, Sosso, Fiona, Clém, Ivan, Nico, Guillaume, Marc, Jérem, Nono, Cube, Magali, Lulu B et Lulu M, Ludo & Audrey, Cam, Sarah, Cécé, Loulou, Mathias, Louis R, Maelle & Lucas, Camille & Caro, Louise & Victor, Cécile & César, Julien et Jane, Séb M et Séb G, Philippe, Paul, Romain, Marien, Ptit Nico, Célia, Estelle, Pauline, Auré, Max pépito, Olivia et Thib, ET à toute ma promo ... Qu'est ce que la vie serait triste sans vous ☺

### **A la Faculté de Madrid, et à toutes les personnes qui ont rendu ce séjour inoubliable :**

Pour ces 6 mois fabuleux et plus particulièrement au Dr Quiles et à son équipe pour toutes ces journées au cabinet, à Pablo, Pedro, Maria, à ceux « del equipo 5 », à Léa, Essi, Ona #erasmus ... et bien évidemment à mes collocs adorées Bianca et Léli.

### **Une attention particulière à Gaëlle Ducos,**

Qui m'a permis de vivre cette expérience incroyable !

### **Aux personnes de la coopé, à Arnaud et Cath :**

Vivent les soirées Clermontoises !

**A tous les professeurs qui m'ont encadrée durant ces années : Dr Chambas, Dr. Dutour, Dr. Besse, Dr. Fournier, Dr. Decerles, Dr. Bessadet, Dr. Domejean, Dr. Mercier, Dr. Sudrat, Dr Roger-Leroi, Dr Machat, Dr Pionchon, Dr Depreux, Dr Roux, Dr Nicolas**

### **A Fabrice, Valérie, Florence, Audrey, Fanny / Christine et Sylvie,**

De m'avoir supportée et d'avoir à me supporter encore longtemps

### **A mes 2 maîtres de stage, Dr. Jacob et Dr. Taillandier :**

Vous êtes des modèles, merci pour tout ce que vous m'avez transmis.

### **Aux Drs D'Agrosa, Juillard, Momège, et aux assistantes du cabinet ainsi qu'à Valérie,**

Pour ce stage parfait !

### **A Chrstophe Q, Alain R, Marie-France et JC, Jérôme B, Frank L, Fifi B, et Nico D !**

### **A Philippe et Françoise**

Que je rejoins, merci de me faire confiance ...

# TABLE DES MATIERES

1. Résumé :	5
2. Introduction :	5
2.1. Définitions :	6
2.2. Objectifs :	6
2.3. Matériel et méthode :	7
3. Résultats bibliographiques :	7
3.1. Prévalence :	7
3.2. Etiologie :	9
3.2.1. Cause génétique :	9
3.2.2. Causes locales :	9
4. Etude des cas cliniques :	9
4.1. Les méthodes diagnostiques :	9
4.2. Manifestations cliniques liées à l'hypodontie :	12
4.2.1. Caractéristiques dentaires :	12
4.2.2. Caractéristiques cranio-faciales, au niveau céphalométrique :	13
4.3. Analyse des cas cliniques :	14
4.3.1. Etudes cliniques et traitements proposés :	14
4.3.2. Etude clinique (45) :	16
4.3.3. Etude clinique (46) :	17
4.3.4. Récapitulatif de chaque traitement, avantages et inconvénients :	18
4.3.5. Impact chez les patients :	21
5. Discussion :	22
5.1. Prothèse amovible et orthodontie comme traitements de choix chez l'enfant :	23
5.2. L'implantologie chez l'enfant ? :	23
5.3. L'implantologie comme traitement de choix chez l'adulte :	25
6. Arbre décisionnel :	27
7. Conclusions :	28

## TABLE DES ILLUSTRATIONS

### **FIGURES :**

Figure 1 : Méthodes diagnostiques pour les enfants atteints de dysplasie ectodermique .....	10
Figure 2 : Importance de l'imagerie dans le diagnostique de l'hypodontie .....	11
Figure 3 : Fréquence des différents traitements .....	15
Figure 4 : Fréquence des traitements en fonction de l'âge des patients .....	15
Figure 5 : Nombre de patients selon les traitements réalisés .....	16
Figure 6 : Répartition des patients selon leur âge au début de l'étude .....	17
Figure 7 : Nombre de patients selon les traitements réalisés .....	17
Figure 8 : Type de prothèse réalisée .....	17

### **TABLEAUX :**

Tableau 1 : Caractéristiques dentaires liées à l'hypodontie .....	12
Tableau 2 : Caractéristiques cranio-faciales .....	13
Tableau 3 : Traitements choisis selon chaque cas clinique.....	15
Tableau 4 : Récapitulatif de chaque traitement, avantage et inconvénients .....	21

## **1. Résumé :**

Une révision bibliographique des traitements réalisés chez les patients souffrant d'oligodontie a été effectuée, dont l'objectif est de mettre en évidence un arbre décisionnel et de dégager les indications principales chez ces patients.

La recherche bibliographique a été réalisée avec les moteurs de recherche PUBMED, MEDLINE et GOOGLE SCHOLAR. Il en est sorti initialement 1220 articles en référence au thème des agénésies. Grâce aux critères d'inclusion et d'exclusion, 55 articles pertinents ont été sélectionnés aux vues des données actuelles, dont 31 cas cliniques.

Chez les enfants, le traitement de référence est la mise en place d'une prothèse amovible associé à un traitement orthodontique. Pour l'adulte, les implants deviennent la solution la plus adaptée.

Afin de parvenir à un résultat le plus satisfaisant possible, il est nécessaire d'établir un dialogue permanent entre les différents spécialistes au sein d'une équipe multidisciplinaire sans oublier les attentes du patient et de son entourage. Une relation étroite entre le chirurgien, l'orthodontiste, le pédodontiste, le prothésiste et le dentiste est primordiale afin de coordonner et d'optimiser les différentes étapes du traitement.

*Mots clés MESH : severe hypodontia, oligodontia, anodontia, ectodermal dysplasia, paediatric dentistry, prosthetic, multidisciplinary treatment, therapy, full mouth rehabilitation, team approach, management, interdisciplinary, implants*

## **2. Introduction :**

Le diagnostic des agénésies multiples se fait souvent fortuitement lors des examens de routine et ses conséquences varient en fonction du type et du nombre de dents impliquées. Cela peut engendrer un préjudice à la fois fonctionnel, esthétique et psycho-social. De ce fait, ces anomalies doivent être diagnostiquées le plus précocement possible afin d'être prises en charge de manière spécialisée, personnalisée et pluridisciplinaire. Une réelle équipe multidisciplinaire permet de proposer une solution optimale de traitement pour le patient et sa famille.

Le traitement des agénésies multiples sévères se révèle être un thème qui doit être mis en évidence au plus tôt à cause de l'impact qu'il provoque sur la psychologie des patients. Examiner les conséquences dans leur ensemble permettra de déterminer et d'anticiper les séquelles afin d'améliorer le déroulement clinique et l'évaluation des bénéfices thérapeutiques.

L'objectif de cette révision bibliographique est de mieux connaître le syndrome des agénésies multiples sévères afin d'améliorer la prise en charge des patients en élaborant un arbre décisionnel des traitements nécessaires.

## 2.1. Définitions :

L'agénésie dentaire, également appelée hypodontie, est une anomalie de nombre de germes dentaires par défaut. Elle se définit comme l'absence d'une ou de plusieurs dents (à l'exception des troisièmes molaires), que ce soit en denture temporaire ou permanente. Une dent est considérée comme absente si celle-ci n'a pas fait son éruption dans la cavité buccale à la fois cliniquement et radiologiquement.(1)

Les agénésies dentaires multiples se retrouvent le plus souvent dans la denture permanente. On parle d'*hypodontie* lorsque moins de 6 dents sont absentes, d'*oligodontie* ou d'*hypodontie sévère* lorsque plus de 6 dents sont absentes (à l'exception des troisièmes molaires) et d'*anodontie* en cas d'absence congénitale de toutes les dents permanentes.(2) Chez l'homme, la formule dentaire est stable. Elle est constituée de 20 dents temporaires et 32 dents permanentes.

## 2.2. Objectifs :

A travers la révision bibliographique du traitement multidisciplinaire de l'oligodontie, les objectifs à atteindre ont été :

- ✓ Définir l'agénésie dentaire et ses différentes formes
- ✓ Connaître la prévalence de cette maladie ainsi que ses causes
- ✓ Mettre en évidence les conséquences qui en découlent
- ✓ Souligner l'importance du diagnostic précoce de l'oligodontie
- ✓ Présenter et expliquer les différents types de traitements : réhabilitation prothétique, orthodontie, reconstructions composites, prothèse fixée ; chirurgie et solutions implantaires comme méthodes de choix dans les cas d'agénésies sévères
- ✓ Evaluer le traitement multidisciplinaire : toutes les disciplines odontologiques pourront être mises à contribution, mais il convient de souligner quelles parties de celles-ci seront nécessaires et à quel moment elles interviendront.



### 2.3. Matériel et méthode :

Une révision bibliographique de la littérature scientifique est fondée sur une méthodologie de recherche structurée. De ce fait, des lectures critiques d'articles et une synthèse des résultats sont effectuées à partir de différentes plateformes de recherche (PUBMED, MEDLINE, et GOOGLE SCHOLAR).

Les termes : *severe hypodontia, oligodontia, anodontia, ectodermal dysplasia, paediatric dentistry, prosthetic, multidisciplinary treatment, therapy, full mouth rehabilitation, team approach, management, interdisciplinary, implants* ont été utilisés.

Initialement, 1220 articles ont été trouvés. Des critères d'exclusion ont été instaurés afin de sélectionner les articles les plus pertinents :

- Date antérieure à 2006 (sauf 4 articles datant de 2003 avec un fort impact scientifique)
- Articles similaires
- Contenu avec peu de pertinence, peu d'impact dans la communauté scientifique
- Agénésies inférieures à 6 dents et anodontie bi-maxillaire

Au final, notre recherche bibliographique est basée sur 55 articles dont 31 cas cliniques.

## **3. Résultats bibliographiques :**

La recherche des études pertinentes a dans un premier temps mis à disposition 324 références. A travers la lecture des articles et des résumés, 193 articles ont été exclus. 131 articles étaient potentiellement pertinents sur le thème de notre recherche et le texte complet a été récupéré pour une évaluation plus détaillée. A partir de ces 131 articles, 76 ont été exclus car le contenu n'était pas approprié pour l'étude ou ne remplissait pas les critères d'inclusion. Finalement, 55 études s'incluront dans cette révision bibliographique.

### 3.1. Prévalence :

Les agénésies dentaires sont l'anomalie dentaire la plus courante. (3) La prévalence de l'hypodontie dans la dentition temporaire varie de 0,08% à 1,55%. Dans la dentition permanente, la prévalence a été rapportée entre 2,3% à 11,3% en fonction de la population étudiée (en excluant les troisièmes molaires, absentes dans 20% de la population).

Plusieurs facteurs peuvent être responsables de différences entre les études :

- échantillons de population trop petits
- écart d'âge entre les groupes d'un même échantillon
- méthodologies d'échantillonnage différentes
- différences raciales
- critères diagnostic employés différents.

Toutes les études montrent qu'il existe de grandes variations en fonction des populations.

L'hypodontie dans la dentition primaire n'a pas de lien avec le sexe. Alors qu'en dentition permanente, les femmes sont plus souvent touchées.

Tous les auteurs s'accordent pour dire que la deuxième prémolaire mandibulaire est, à l'exclusion des troisièmes molaires définitives, la dent permanente manquant le plus souvent (40% à 50%). En terme de fréquence, l'hypodontie affectant les incisives latérales supérieures vient ensuite (25%), puis la seconde prémolaire supérieure (21%) et l'incisive centrale mandibulaire (6,5%). Ces quatre dents représentent 90% des dents absentes dans les études d'hypodontie.

Il semble y avoir une relation forte entre les dents temporaires manquantes et leurs successeurs permanents. Toutefois, le nombre de dents manquantes dans la dentition permanente est toujours plus grand que dans la dentition temporaire.

La prévalence de l'hypodontie dans l'arcade maxillaire est plus élevée que dans l'arcade mandibulaire.(4)

Après analyse des cas déclarés d'hypodontie, l'absence :

- d'une ou deux dents représente la majorité des cas (80%)
- d'au moins quatre dents représente 10% d'entre eux
- de plus de six dents représente seulement 1% des cas.

Les premières prémolaires et les canines permanentes sont très rarement absentes. Leur absence est généralement associée à une hypodontie ou à une oligodontie sévère.

L'hypodontie sévère est relativement rare et sa prévalence est estimée entre 0,1-0,3%. (5)(6)

La récente introduction de la procédure TAC (Tooth Agenesis Code) peut être citée pour étudier l'hypodontie. Elle décrit un procédé où des valeurs uniques sont affectées à des modèles d'agénésie en utilisant l'idée de l'arithmétique binaire. L'absence ou la présence de dents sont représentées par des 1 et 0, et se traduisent par des valeurs uniques correspondant. Elle permet ainsi d'étudier efficacement et d'exprimer la dentition humaine en respectant le nombre de dents absentes ainsi que leur localisation. (7) Cette procédure fournit un outil permettant aux chercheurs de communiquer sans équivoque les phénotypes de leurs cas étudiés pour la recherche visant à des relations génotype-phénotype. De plus, il peut être utilisé dans d'autres domaines de la pathologie orale.

## 3.2. Etiologie :

### 3.2.1. Cause génétique :

Le développement des dents est un processus complexe impliquant de multiples gènes, qui sont également associés au développement des structures cranio-faciales et des structures d'origine ectodermique.

L'utilisation d'un mapping génique a mis en évidence trois loci chromosomiques à ce jour : MSX1, PAX9, et AXIN2(8).

Différentes mutations d'un même gène, voire la même mutation chez différents patients d'une même fratrie, peuvent produire des formes soit isolées, soit syndromiques.

- L'hypodontie familiale est une forme isolée non syndromique. Elle présente principalement une hérédité autosomique dominante, avec une pénétrance incomplète et une expressivité variable.
- Plus de 120 syndromes ont été mis en évidence dans le « Online Mendelian Inheritance in Man » (OMIM) ayant un rapport avec les anomalies dentaires. La « London dysmorphology database » quant à elle reporte 150 syndromes associés avec l'hypodontie. D'un point de vue syndromique, les dysplasies ectodermiques (DE) sont un groupe hétérogène de maladies caractérisées par des dystrophies du développement des structures ectodermiques, telles que l'hypohidrose, l'hypotrichose, l'onychodysplasie ainsi que l'hypodontie ou l'anodontie.

### 3.2.2. Causes locales :

Les facteurs locaux peuvent entraîner une hypodontie acquise et peuvent causer une agénésie. Ces facteurs peuvent agir de manière additive ou de façon indépendante, et influent sur le positionnement et le développement physique de la dent. Il a ainsi été mis en évidence que les dents en développement sont irréversiblement affectées par la chimiothérapie et l'irradiation, fonction de l'âge et de la dose.(4)

## **4. Etude des cas cliniques :**

### 4.1. Les méthodes diagnostiques :

- Le diagnostic des agénésies multiples peut être fait suite aux symptômes d'une dysplasie ectodermique. Le diagnostic est donc premièrement génétique.

« Le diagnostic prénatal de la dysplasie ectodermique porte sur la révélation de l'absence des glandes sudorales sur les biopsies cutanées fœtales obtenues sous fœtoscopie à la 20<sup>e</sup>

semaine. Plus récemment, l'identification des mutations responsables, par l'utilisation de marqueurs génétiques, permet de réaliser un diagnostic prénatal à partir de trophoblastes à 9 semaines de grossesse. » (9)

La dysplasie ectodermique peut se diviser en deux catégories :

- Les formes les plus fréquentes sont les dysplasies ectodermiques *hypohydrotiques-anhydrotiques*.  
Ce sont des formes récessives liées au chromosome X dont l'étiologie est liée à des mutations du gène EDA.  
Cette forme est également appelée *syndrome de Christ-Siemens-Touraine*. Elle représente la forme la plus connue et la plus fréquente des DE (80 % des DE selon l'association française des dysplasies ectodermiques). Sa prévalence est de 1/100 000 naissances.
- D'autre part, on trouve les dysplasies ectodermiques *hydrotiques*.  
Ce sont des formes autosomiques liées à des mutations des gènes EDAR-EDARADD.

EDA, et EDAR-EDARADD sont des facteurs morphogènes jouant un rôle durant le développement, dans l'embryogénèse de la mandibule et du massif facial. Les manifestations cliniques associées aux anomalies des différentes structures ectodermiques sont multiples. Elles sont à l'origine d'un phénotype général et dento-facial complexe associé aux dysplasies ectodermiques.

- Dans la plupart des cas, pour les patients non syndromiques, le diagnostic peut-être effectué lors d'une simple visite de contrôle ou pour une raison ayant un rapport direct avec une dent absente.

Le diagnostic de l'agénésie dentaire est souvent réalisé par le chirurgien dentiste omnipraticien. Dans certains cas, il peut également être fait par l'orthodontiste. Tous les auteurs s'accordent à dire que ce diagnostic doit être relativement précoce afin que toutes les solutions thérapeutiques soient envisagées pour permettre une réhabilitation orale consciencieuse.

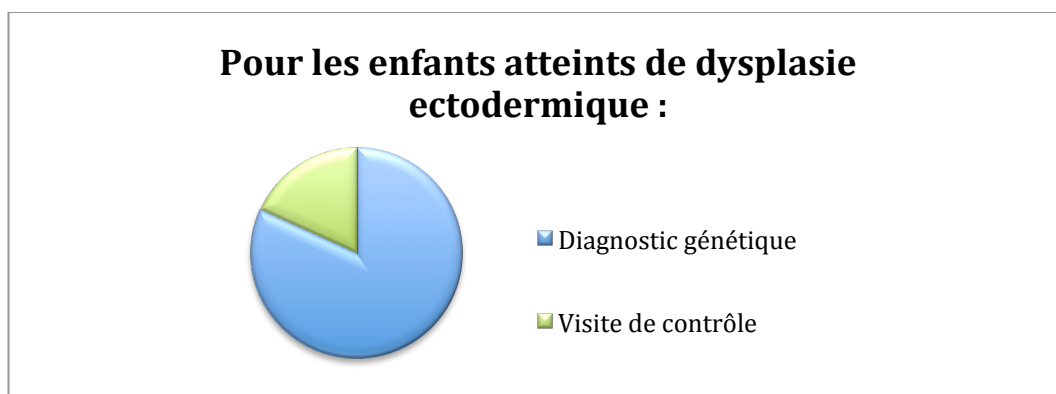


Figure 1 : Méthodes diagnostiques pour les enfants atteints de dysplasie ectodermique

➤ Par ailleurs, l'imagerie peut mettre en évidence les agénésies multiples :

- Il est recommandé de réaliser comme mesure préventive un orthopantomogramme à l'âge de 8 ans pour diagnostiquer l'absence d'un ou de germes permanents. Ainsi, il est possible de prendre précocement des mesures thérapeutiques appropriées.(10) C'est une méthode diagnostique de grande importance en vue de l'élaboration d'un plan de traitement du jeune patient.(11) D'autres auteurs préconisent d'attendre l'âge de 9 ans avant d'entreprendre un examen panoramique dentaire pour le diagnostic de l'hypodontie.(8)

- La téléradiographie de profil crée des projections et des superpositions des germes qui peuvent entraîner des erreurs de lecture. Ce n'est donc pas un examen de première intention. Ce type de radiographie peut être utile dans un second temps lors de l'évaluation orthodontique. Il sera nécessaire d'effectuer par la suite une analyse céphalométrique rigoureuse.

- Les progrès récents de l'imagerie sont ceux utilisant la tomodensitométrie à faisceau conique (CBCT).

- Les moulages ainsi que les photographies du patient sont importantes afin d'établir un plan de traitement global ainsi qu'une prise en charge d'une dysmorphose éventuellement associée. Un montage en articulateur des modèles peut présenter un rôle de communication afin d'expliquer au patient le projet, tout en objectivant le futur plan d'occlusion, les relations occlusales ainsi que l'esthétique général. De plus, ce dernier peut permettre d'indiquer à l'orthodontiste les mouvements dentaires prévus. Il devra travailler en collaboration avec le praticien.(12)

Une anamnèse complète, une exploration minutieuse, un diagnostic correct et un plan de traitement adéquat seront la base commune à n'importe quel acte buccal.

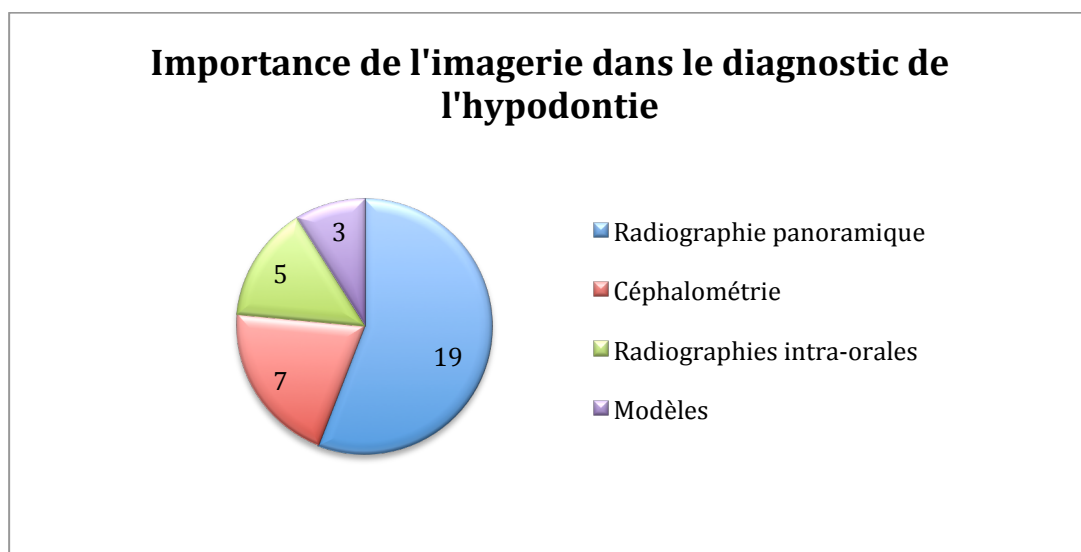


Figure 2 : Importance de l'imagerie dans le diagnostic de l'hypodontie

## 4.2. Manifestations cliniques liées à l'hypodontie :

### 4.2.1. Caractéristiques dentaires :

Articles	Caractéristiques
(13) (14) (15) (16) (17) (18) (19) (20)	Dents souvent <b>petites et dysmorphiques</b> : aspect conique, conoïde ou riziforme
(21) (22) (23) (24)	Dents temporaires retenues pouvant présenter une <b>infraclusion</b> due à une perte d'espace en raison de l'inclinaison des dents permanentes adjacentes. Habituellement => dents ankylosées.
(14) (15) (16) (18) (21) (25) (9) (26)	Absence de dents souvent associée à une <b>insuffisance de développement de l'os alvéolaire</b> qui entraîne une atrophie apparente de la crête (en lame de couteau) et un manque de soutien postérieur.
(21) (27)	Dents associées à un <b>taurodontisme</b> : chambre pulpaire élargie et déplacement apical de la bifurcation ou trifurcation des racines.
(21) (28)	<b>Problèmes structurels</b> tels que l'hypocalcification et/ou la dentinogenèse imparfaite.

Tableau 1 : Caractéristiques dentaires liées à l'hypodontie

#### 4.2.2. Caractéristiques cranio-faciales, au niveau céphalométrique :

	Articles	Caractéristiques
<b>- Insuffisance de croissance squelettique maxillaire</b>	(9) (13) (22) (24) (29)	Rétrognathie maxillaire par brachygnathie maxillaire. L'absence de fonctions efficaces, telles que la mastication, la déglutition et la respiration ne permet pas une stimulation optimale des structures osseuses de l'étage moyen de la face qui se traduit par une dimension transversale réduite, une endognathie maxillaire. Souvent, inversé d'articulé associé.
<b>- Position prognathique mandibulaire</b>	(29) (30) (31)	Position prognathique mandibulaire associée à une diminution de la hauteur ramique due à l'absence d'occlusion. Dymorphose mandibulaire avec tendance à la classe III squelettique et à la progénie. Tendance à la prognathie mandibulaire accentuée par un proglissement fonctionnel lors des mouvements d'ouverture-fermeture et de mastication. Proglissement lié à l'absence de calage antérieur et postérieur.
<b>- Diminution de la dimension verticale</b>	(4) (14) (16) (18) (24) (32) (33)	Croissance alvéolaire dépendante des éruptions dentaires temporaires et permanentes. L'absence d'une ou plusieurs dents limite donc la quantité d'os alvéolaire au niveau du site. L'inefficacité masticatoire engendre une réduction conséquente des forces intermittentes appliquées à l'os alvéolaire => réduction de la densité minérale osseuse, accompagnée d'une diminution du volume osseux et de l'épaisseur de l'os trabéculaire. Croissance verticale essentiellement corrélée à la croissance de l'os alvéolaire = effondrement de la dimension verticale. SADAM pouvant être associés.
<b>- Occlusion</b>	(13) (29) (28)	Morphologie occlusale entraînant la perte d'une occlusion stable (verrouillage de l'occlusion avec l'arrivée des dents permanentes) +/- versions des dents adjacentes et égressions excessives, voire absence de dents = plan d'occlusion et relations occlusales perturbés.

Tableau 2 : Caractéristiques cranio-faciales

### 4.3. Analyse des cas cliniques :

#### 4.3.1. Etudes cliniques et traitements proposés :

<u>Article :</u>	<u>Age :</u>	<u>Traitement réalisé :</u>
<b><u>Patients atteints de dysplasie ectodermique :</u></b>		
(29)	2	PAP
(13) (14)	3	- Prévention (fluor), Restauration + ODF - PAP
(15)	4	4 Implants « définitifs » et PF
(16) (25)	5	- PTA - PPA
(17)	6	Restauration + PTA
(34) (35)	9	- Restauration + Mini implants support PAP - 2 Implants temporaires+ PF
(18) (9) (36)	10	- Restauration + ODF + PAP - Restauration + ODF + PAP - PAP puis ODF + Implants et PF
(22)	15	ODF + Implants et Chirurgie, PF
(37)	20	Implants + Implants zygomatiques + PF
(28) (38)	21	- Implants + PF - PTA puis ODF + Implants et PF
<b><u>Enfants sans dysplasie ectodermique :</u></b>		
(39)	7	PAP puis Implants
(26)	8	PAP
(40)	9	Prévention + Bridges collés
(41)	10	PAP
(42) (23)	12	- ODF + PAP - Prévention + ODF + PAP
(24)	15	Prévention + PTA



<b>Adultes sans dysplasie ectodermique :</b>		
(33)	17	<b>ODF + PF</b>
(30)	18	- ODF + Chirurgie + Implants et PF
(43)		- ODF et mini-implants + Chirurgie + Implants
(6)	19	- ODF + PF
(20)		- Chirurgie + PF
(4)	21	- PF
(19)		- Restauration + Bridge collé
(31)	27	<b>Implants + PF</b>
(44)	57	<b>ODF + Implants + PF</b>

Tableau 3 : Traitements choisis selon chaque cas clinique

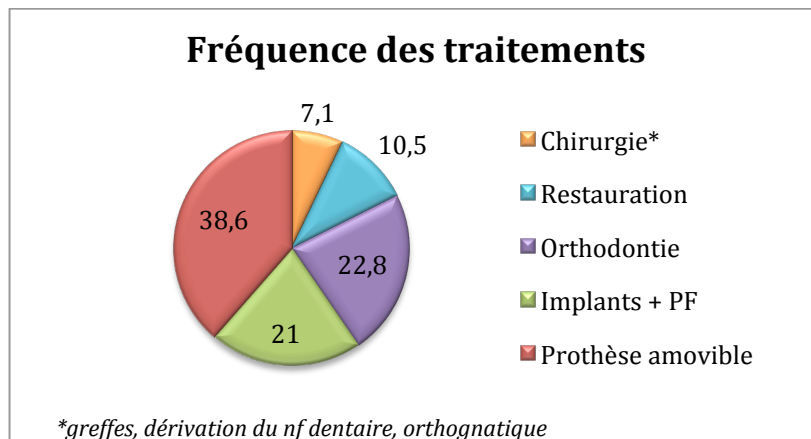


Figure 3 : Fréquence des différents traitements

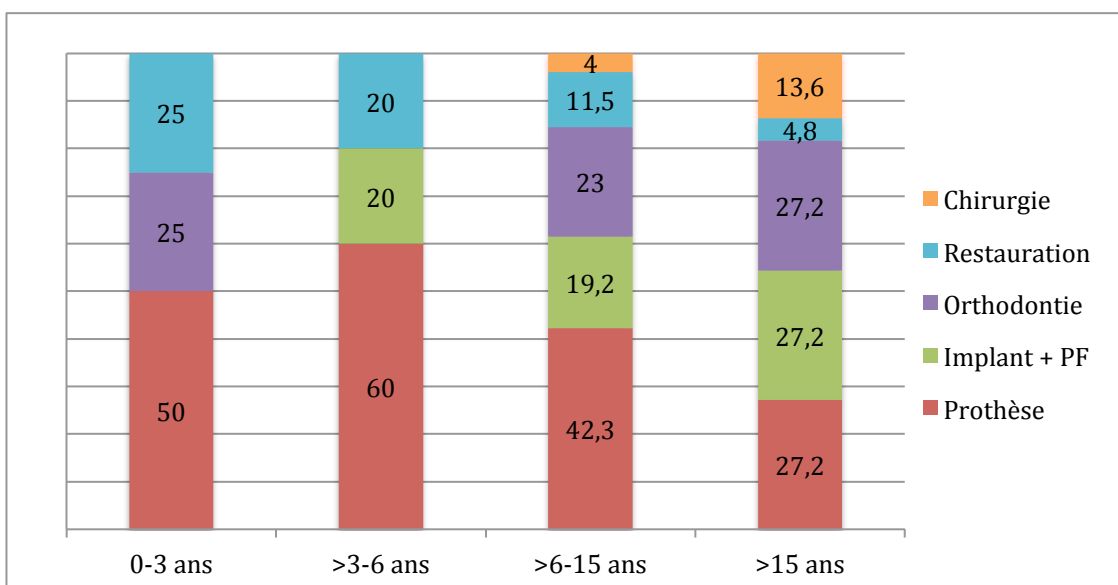


Figure 4 : Fréquence des traitements en fonction de l'âge des patients

#### 4.3.2. Etude clinique (45)

30 patients ont été inclus dans l'étude. Ces derniers avaient entre 6 et 20 ans.

Le traitement de ces patients pouvait comporter jusqu'à quatre phases chronologiques : la phase prothétique précoce, la phase orthodontique, la phase chirurgicale et la phase implantaire et prothétique.

- La phase prothétique précoce était celle des prothèses amovibles transitoires partielles, totales ou subtotaux. Les patients étaient revus trimestriellement pour adapter ou changer les prothèses en tenant compte de la croissance et des évolutions dentaires.
- La phase orthodontique visait à maintenir ou restaurer l'espace mésio-distal des futures restaurations, à obtenir des rapports inter-arcades satisfaisants et à préparer une chirurgie orthognathique.
- La phase chirurgicale a été effectuée au terme du traitement orthodontique et en fin de croissance. La quantité osseuse disponible dans les futurs sites implantaires et la morphologie crestale ont été évaluées par scanner. Les objectifs chirurgicaux étaient de corriger les rapports inter-arcades en cas de dysmorphose et de préparer l'implantation par des apports osseux avec ou sans dérivation nerveuse.
- La phase implantaire et prothétique était la dernière étape. Après le scanner, avec un guide radiologique, l'implantation était effectuée six mois après la chirurgie orthognathique et/ou la reconstruction osseuse. L'étape prothétique était débutée quatre à six mois après la mise en place des implants. Durant cette période, les prothèses amovibles provisoires étaient réadaptées selon les besoins.

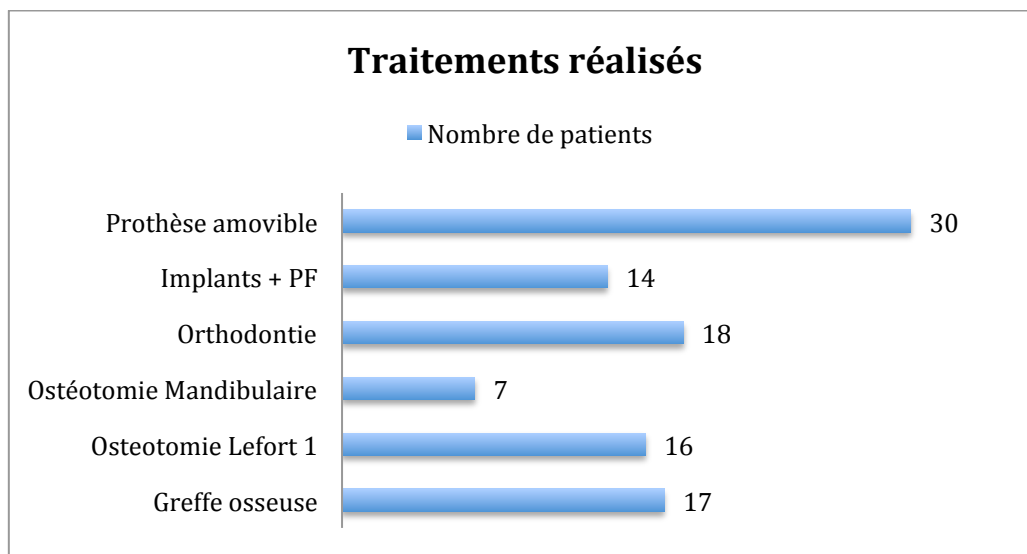


Figure 5 : Nombre de patients selon les traitements réalisés

### 4.3.3. Etude clinique (46)

112 patients entre 8 et 48 ans ont été sélectionnés. 10 patients étaient atteints de dysplasie ectodermique.

Finalement, 51 patients ont terminé leur traitement.

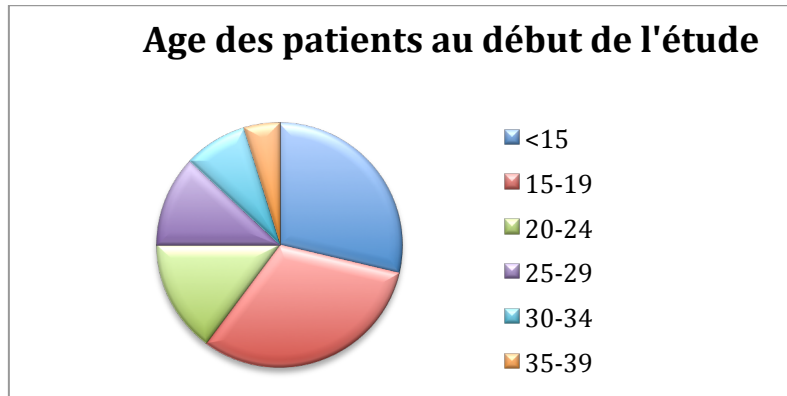


Figure 6 : Répartition des patients selon leur âge au début de l'étude

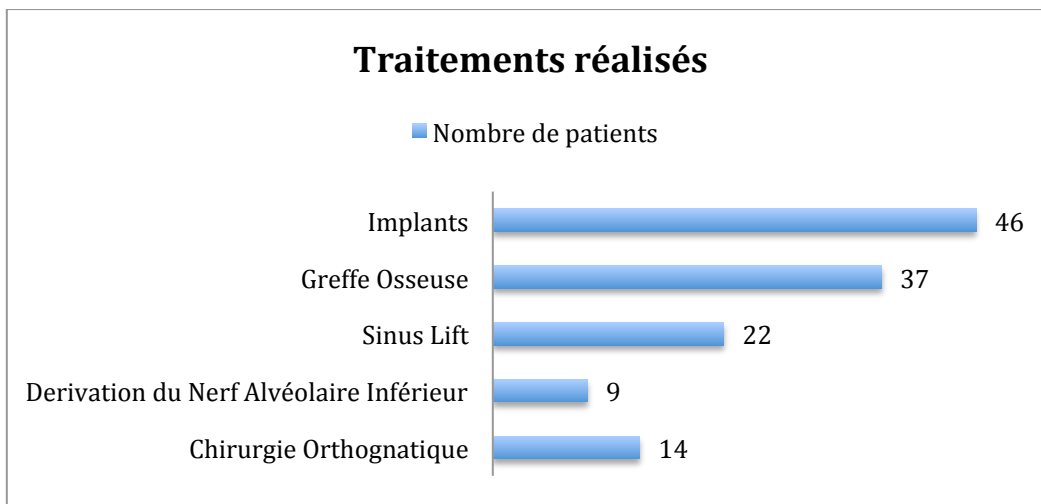


Figure 7 : Nombre de patients selon les traitements réalisés

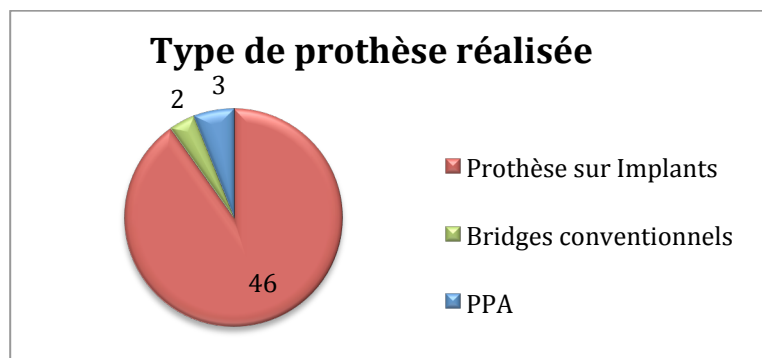


Figure 8 : Type de prothèse réalisée

#### 4.3.4. Récapitulatif de chaque traitement, avantages et inconvénients :

<i>Motivation et prévention</i>
<ul style="list-style-type: none"> <li>- <b>scellements</b> de sillons préventifs (sur les dents définitives et dents temporaires retenues) (40)(47)</li> <li>- suppléments de <b>fluor</b> dans le cadre d'un régime alimentaire adapté (8)(13)</li> <li>- <b>protège-dents</b> pour les incisives maxillaires en propulsion (8)</li> <li>- <b>salive</b> artificielle en cas d'hyposialie souvent fréquente chez les patients atteints de DE (8)</li> </ul>

<i>Odontologie conservatrice et restauratrice</i>	
<i>Avantages</i>	<i>Inconvénients</i>
<ul style="list-style-type: none"> <li>- dents temporaires = mainteneurs d'espace idéal (23)</li> <li>- <b>rétenion et stabilisation</b> des futures restaurations (composites ou couronnes provisoires en résine)</li> <li>- restaurations en composite pour changer la <b>forme</b> des dents (19) (42)</li> <li>- créer des zones de <b>contre-dépouille</b> nécessaires à la rétenion des restaurations prothétiques (12)</li> <li>- <b>coiffes</b> préformées en métal ou onlay si manque de DV due à l'infraclusion de ces dents</li> <li>- <b>améliorer la fonction, l'esthétique, conserver l'os alvéolaire, la proprioception</b></li> </ul>	<p><b>situation transitoire</b>, peu adaptée en cas d'agénésies multiples =&gt; les dents temporaires sont amenées à disparaître laissant des espaces vacants qui ne seront ni fonctionnels, ni esthétiques par la suite.</p>

<i>Chirurgie</i>	
<i>Avantages</i>	<i>Inconvénients</i>
<ul style="list-style-type: none"> <li>- <b>avulsion d'une dent temporaire</b> en infraclusion indiquée avant que la dent ankylosée n'entraîne une destruction excessive de l'os alvéolaire (48)</li> <li>- exposition chirurgicale de <b>dents incluses et fixation des appareils orthodontiques</b></li> <li>- chirurgie <b>orthognatique liée aux nombreuses malformations</b> squelettiques de ces patients (30)</li> </ul>	<ul style="list-style-type: none"> <li>- <b>lourdeur du traitement</b> (30)</li> <li>- <b>risques</b> de la chirurgie</li> </ul>

<i>Orthodontie</i>	
<i>Avantages</i>	<i>Inconvénients</i>
<ul style="list-style-type: none"> <li>- <b>répartition harmonieuse</b> des dents présentes sur l'arcade</li> <li>- correction des <b>axes</b></li> <li>- correction de l'<b>overbite</b> (appareil amovible supérieur + arc antérieur) (33) (49)</li> <li>- <b>égression orthodontique</b> (23)</li> <li>- <b>éviter de fermer les espaces dentaires</b> afin de conserver la longueur d'arcade et d'éviter la verticalisation du profil (23)</li> <li>- <b>traitements interceptifs et orthopédiques précoces</b> + stimulation de la <b>croissance</b> (9)</li> <li>- prépare la <b>phase chirurgicale et la réhabilitation implanto-portée</b>. (23)</li> </ul>	<ul style="list-style-type: none"> <li>- <b>difficultés d'hygiène orale</b> =&gt; accumulation de plaque</li> <li>- <b>altération de structure de l'émail</b> =&gt; altération du collage</li> <li>- <b>mécanique de traitement orthodontique difficile</b> : absence de dents permanentes, élément d'ancrage plus petit et forces devant être adaptées à la situation spécifique (50)</li> <li>- <b>résorption radiculaire</b> des dents temporaires dont les successeurs sont absents (49)</li> <li>- <b>gestion des adultes</b> souvent compliquée =&gt; caries, maladies parodontales, et manque de potentiel de croissance faciale qui réduit la capacité d'adaptation occlusale</li> <li>- <b>long et délicat</b> (4) (30)</li> </ul>

<i>Implantologie</i>	
<i>Avantages</i>	<i>Inconvénients</i>
<ul style="list-style-type: none"> <li>- bénéfice considérable vis à vis de la <b>stabilité</b> des prothèses supra-implantaires amovibles ou fixées</li> <li>- <b>conservation des dents</b> adjacentes</li> </ul> <p><b>Mini implants :</b> (diamètre compris entre 1,8 et 2,4 mm et longueur comprise entre 7 et 14 mm)</p> <ul style="list-style-type: none"> <li>- utilisés dans les cas de volume osseux résiduel limité ou lors de stabilisation de prothèses amovibles complètes chez les jeunes patients édentés.</li> <li>- peuvent être utilisés également pour l'ancrage orthodontique (34) (43)</li> <li>- simplicité de mise en place, coût moindre (35)</li> </ul> <p><b>Implants zygomatiques :</b> breveté du traitement, os stable, évite les greffes (37)</p>	<p>*** <u>Chez l'enfant :</u></p> <ul style="list-style-type: none"> <li>- <b>remodelage osseux</b> modifiant la position et l'axe implantaire + risque d'enfouissement associé à la présence de dents naturelles =&gt; possibilité de changements de piliers implantaires voire retrait de l'implant (35)</li> <li>- se comportent comme des <b>dents ankylosées</b> (42)</li> <li>- <b>coût</b> élevé (24) (4)</li> <li>- <b>conditions anatomiques</b> qui en restreignent l'utilisation.</li> <li>- <b>contre-indications</b> absolues et relatives (42)</li> </ul>

<i>Prothèse</i>	
<i>Avantages</i>	<i>Inconvénients</i>
<i>Amovible : PAP</i>	
<p>*** <u>Chez l'enfant :</u></p> <ul style="list-style-type: none"> <li>- <b>prothèse provisoire en attendant la fin de la croissance</b> =&gt; préparer les arcades dentaires en prévision d'un futur traitement prothétique (la prothèse adjointe amovible à base résine répond le mieux aux objectifs thérapeutiques) (28) (36) (42)</li> <li>- <b>stimulation de la croissance osseuse</b> =&gt; mise en condition progressive musculaire, articulaire et phonétique (42)</li> <li>- sans conséquence sur la croissance faciale (41)</li> <li>- système <b>d'expansion transversale</b> emprunté à l'orthopédie dento-faciale pouvant être rajouté (42)</li> </ul> <p>*** <u>Chez l'adulte :</u></p> <p>Prothèses amovibles = <b>prothèses de transitions en vue d'une solution fixe.</b></p> <ul style="list-style-type: none"> <li>- corriger progressivement la <b>dimension verticale</b> =&gt; d'obtenir une occlusion stable servant de référence à la réhabilitation future (39)</li> <li>- <b>facile, acceptable, économique, rapide</b> (14),</li> </ul>	<ul style="list-style-type: none"> <li>- vérifier que le <b>jeune patient</b> puisse insérer et désinsérer la prothèse lui-même.</li> <li>- <b>atrophie osseuse généralisée</b> et insuffisance de profondeur du vestibule : absence de zones de sustentation, de stabilisation et de rétention. (28)</li> <li>- <b>forme atypique des seules dents présentes</b> : manque de zones de contre-dépouille (formes conoïdes) =&gt; rôle des crochets, stabilité et rétention moindre</li> <li>- <b>hyposialie</b> : (dysplasies ectodermiques) =&gt; diminution du film salivaire stabilisateur.</li> <li>- <b>suivi</b> nécessaire (adaptation à la croissance) (23)</li> <li>- <b>limites classiques de la prothèse amovible conventionnelle</b></li> </ul>
<i>Amovible : Overdenture</i>	
<ul style="list-style-type: none"> <li>- conservation des dents et des racines = conservation de l'os alvéolaire =&gt; <b>proprioception</b> préservée,</li> <li>- <b>plus stable et rétentive</b> qu'une PTA classique (9) absence de préparation (17)</li> <li>- peut être utilisée comme <b>prothèse transitoire</b>, permet de trouver une DV correcte (24)</li> <li>- <b>réservoir</b> pour application topique de fluor (2)</li> <li>- <b>économique, esthétique</b> (41) <b>réversible</b> (16)</li> </ul>	<ul style="list-style-type: none"> <li>- <b>caries, problèmes parodontaux</b> (17) (24)</li> <li>- <b>maintenance</b> (9)</li> <li>- <b>construction compliquée</b> (24)</li> </ul>

<i>Fixe : Bridges collés</i>	
<ul style="list-style-type: none"> <li>- moindre mutilation des dents présentes =&gt; préparations dentaires a minima afin de rester dans l'émail (19)</li> <li>- <b>pulpe non compromise</b> (42)</li> <li>- efficacité <b>fonctionnelle</b></li> <li>- bon résultat <b>esthétique</b></li> <li>- bon maintien et <b>confort</b></li> <li>- moindre <b>coût financier</b></li> <li>- taux de <b>réussite</b> élevé ( 87,7 % ) et faible risque de <b>caries</b> ( 1,5% ) (40)</li> </ul>	<ul style="list-style-type: none"> <li>- ne pas réaliser si : <ul style="list-style-type: none"> <li>couronne clinique courte,</li> <li>restauration en extension du pilier,</li> <li>supraclusion importante</li> </ul> </li> <li>- <b>compromis esthétiques</b> avec les piliers</li> <li>- <b>technique</b> méticuleuse</li> <li>- <b>descellement</b> possible</li> </ul>
<i>Fixe : Bridges classiques</i>	
<p style="text-align: center;">*** <u>Chez l'adulte :</u> <b>thérapeutique de choix</b></p>	<p style="text-align: center;">*** <u>Chez l'enfant :</u></p> <ul style="list-style-type: none"> <li>- deux hémi-arcades reliées =&gt; graves <b>perturbations de la croissance transversale</b> car non adaptables durant la croissance</li> <li>- indications essentiellement limitées à un <b>édentement court</b> (51)</li> <li>- difficultés de <b>réparation</b></li> <li>- difficile si présence de <b>diastèmes</b></li> <li>- <b>traumatisme pulpaire</b> (42)</li> <li>- côté <b>irréversible</b></li> </ul>

**Tableau 4 : Récapitulatif de chaque traitement, avantage et inconvénients**

#### 4.3.5. Impact chez les patients :

L'estime de soi, surtout chez les enfants et les adolescents, dépend étroitement de l'évaluation de sa propre attirance physique. L'attrait physique contribue à une image de soi positive et permet d'améliorer le bien-être ainsi que le développement des relations sociales.(32)

Les personnes atteintes d'agénésies dentaires multiples présentent souvent des caractéristiques faciales inhabituelles s'apparentant au facies des personnes âgées. Ainsi, il a été mis en évidence que les enfants moins attractifs physiquement sont moins attractifs dans les relations humaines pouvant conduire à un isolement social. La perte d'estime, les défauts de langage, la diminution des performances scolaires font que l'enfant peut se sentir différent des autres.

D'autre part, les patients honteux de leur état dentaire peuvent montrer une tendance à la

démotivation face aux soins dentaires. Cela entraîne alors une aggravation de leur situation.(32)

Tous les articles s'accordent à dire que les interventions précoces vont permettre d'améliorer la fonction et l'apparence de l'enfant facilitant ainsi son développement psychologique et son intégration dans la société. Les études montrent un changement dans la personnalité des enfants après une réhabilitation prothétique. Un effet bénéfique sur le bonheur individuel et la productivité est constaté. Ces enfants se sentent plus positifs à propos d'eux-mêmes après un traitement prothétique.

*« L'atteinte dentaire perturbe gravement le développement psychique de l'enfant ... la pose de prothèse permet à l'enfant de se sentir comme les autres. » (9)*

Il est démontré dans la plupart des articles que la qualité de vie des patients s'améliore au fur et à mesure du traitement.(52) Le travail en équipe a pour rôle d'aider le patient à faire face à ces problèmes d'image de soi durant les années de son traitement.(2)

*Le patient a indiqué qu'après son traitement sa qualité de vie et sa confiance en lui s'étaient améliorées.(24) (33) (38) (39)*

Une évaluation et un traitement psychologique devront faire partie de la réhabilitation globale de ces patients.(53)

## **5. Discussion :**

Aux vues des nombreuses répercussions que provoquent ces anomalies chez les patients de tous âges, différentes solutions de réhabilitation ont été proposées.

La famille doit bien comprendre les responsabilités de chacun des cliniciens impliqués, le calendrier des procédures, la nature à long terme des soins, et les répercussions sur les coûts des soins actuels et futurs.(8) Les rôles fondamentaux de l'équipe de soins vont être de maintenir les dents présentes et conservables sur l'arcade, d'améliorer l'esthétique, de permettre au patient de manger correctement, d'améliorer le langage, et d'apporter un confort émotionnel et psychologique.(2)

Le plan de traitement devra tenir compte de l'âge du patient, du moment de la prise en charge et de la gravité de l'hypodontie.

Les différentes solutions thérapeutiques du jeune patient comme celles de l'adulte sont nombreuses et devront refléter à la fois les attentes du patient ainsi que les limites de celles-ci.(12)

---

Il existe de multiples traitements allant des solutions conventionnelles et classiques comme



les prothèses complètes muco-supportées (dans les cas d'édentements complets uni-maxillaire fréquents en cas de dysplasies ectodermiques), les prothèses partielles amovibles en résine ou en chrome-cobalt, les prothèses fixes provisoires avec la problématique des caractéristiques particulières des dents restantes, jusqu'aux reconstructions par composite, couronnes céramiques sur dents ou sur implants. Il faut inclure les traitements orthodontiques avec appareillage fixe multi-brackets qui permettent de modifier la position des dents et de créer des espaces nécessaires afin de confectionner les prothèses amovibles ou fixes, en s'aidant parfois de mini-vis de titane pour réaliser certains mouvements.

### 5.1. Prothèse amovible et orthodontie comme traitements de choix chez l'enfant :

Tous les auteurs s'accordent à dire que l'utilisation de prothèses amovibles lors des premières étapes du développement (3-5 ans) est le traitement de choix. En effet les prothèses amovibles limitent la réabsorption des procès alvéolaires et minimisent l'impact psychologique et émotionnel tout en permettant d'établir une nouvelle dimension verticale et des relations intermaxillaires. De plus, les articles appuient le fait que ces prothèses amovibles et orthopédiques permettent d'améliorer la croissance du tiers moyen et inférieur des structures faciales. Son usage le plus tôt possible, vers l'âge de 3 ans, procure un meilleur développement physiologique tout en améliorant la fonction masticatrice. Ce type de traitement est souvent réalisé en association avec l'orthodontie et les appareils orthopédiques.

Lorsqu'il existe quelques dents en bouche, les overdentures sont l'option de traitement la plus préconisée présentant l'avantage de préserver l'os alvéolaire. Par ailleurs, les restaurations par composites associées aux prothèses amovibles sont les plus choisies.

Dans un second temps et si cela est possible, il faudra opter pour une réhabilitation par prothèse fixée provisoire dans l'attente que le jeune patient termine sa croissance et qu'il se trouve dans une situation plus stable et prédictible afin de lui proposer une solution implantaire.

### 5.2. L'implantologie chez l'enfant ?

Bien que la prothèse amovible soit le traitement le plus utilisé dans les cas d'oligodonties, la solution implantaire reste un succès. La solution implantaire est envisageable depuis 2006 par la Haute Autorité de Santé (HAS) avec les recommandations intitulées « Traitement des agénésies multiples liées aux dysplasies ectodermiques ou à d'autres maladies rares, chez l'enfant atteint d'oligodontie, avec pose de 2 implants (voire 4 maximum) uniquement dans la région mandibulaire, au-delà de 6 ans, et jusqu'à la fin de la croissance, après échec ou intolérance de la prothèse conventionnelle ».

La possibilité d'implanter pendant la croissance est un sujet encore vivement débattu parmi les implantologues et prend toute sa dimension dans le cadre du traitement des agénésies.

- D'un point de vue physiologique, la conservation de l'os permise par l'ostéointégration des implants a été la raison la plus importante pour préconiser l'utilisation d'implants chez les enfants en croissance. Les principaux facteurs cités en faveur de l'implantation précoce sont l'excellent apport sanguin local, la bonne résistance immunitaire et la cicatrisation rapide chez les enfants.
- Cependant, chez les enfants édentés partiellement, la présence d'implants au voisinage de dents naturelles en éruption va entraîner un enfouissement des implants. Se comportant comme des dents ankylosées, ils ne vont pas suivre les déplacements dentaires durant la croissance alvéolaire verticale. (5)(54). On peut également retrouver dans certains cas une altération ou une déviation de l'éruption dentaire.
- Le remodelage osseux du plancher des cavités sinusiennes et nasales constitue un facteur principal de réduction du taux de réussite des implants maxillaires mis en place durant la croissance chez les patients atteints d'oligodontie. La croissance osseuse verticale est à l'origine d'enfouissements implantaires maxillaires : c'est la complication la plus fréquente des thérapeutiques implantaires précoces. Une temporisation jusqu'à la fin de la croissance cranio-faciale est donc préférable pour la mise en place d'implants endo-osseux maxillaires.
- La croissance osseuse mandibulaire fait appel à des mécanismes d'ossification membranaire. Des mécanismes d'apposition et de résorption osseuse sont responsables de la croissance modulante mandibulaire dans le plan sagittal et frontal. La croissance mandibulaire se caractérise par un déplacement en direction postéro-latérale du condyle, néanmoins l'angle de l'arc mandibulaire reste constant à partir de l'âge de 6 ans. Ces mécanismes de croissance osseuse symphysaire doivent être pris en compte lors de la mise en place d'implants en cours de croissance. En effet, les dimensions transversales de la région symphysaire mandibulaire sont peu affectées à partir de l'âge de 6 ans et la suture de la ligne médiane de la mandibule se termine dans la première année de la vie. Cela permet la mise en place d'implants endo-osseux mandibulaires.
- Chez les enfants souffrant d'anodontie, et ne possédant donc pas d'os alvéolaire, des implants ont été placés avec succès chez des enfants dès l'âge de 3 ans. Si les implants ne sont pas mélangés avec des dents naturelles, les problèmes sont minimisés. La stimulation de la croissance de l'os alvéolaire chez deux enfants édentés suite à la pose d'implants dentaires est possible. La mise en place précoce d'implants produisant une stimulation fonctionnelle des mâchoires peut également rendre toute opération future sur les mâchoires simple. (55)

De fait, la mise en place précoce d'implants chez les jeunes enfants a ses avantages et ses inconvénients. La recherche dans ce domaine est justifiée. L'os alvéolaire se perd pour

manque de stimulation. Cette stimulation est généralement provoquée ou par le tissu dentaire (dents et racines des dents) ou par les implants. Il existe des preuves claires que l'os alvéolaire se réabsorbe après la perte des dents.(50)

Aucun problème avec la croissance et le développement cranio-facial n'a été mis en évidence. Par ailleurs, il existe des preuves qu'il favorise le bien-être psychologique.(2)

Ainsi, l'anodontie et l'oligodontie très sévère, associées à la dysplasie ectodermique ou d'autres maladies rares, peuvent être considérées comme des exceptions.(5) En dehors de ces cas extrêmes, il est conseillé d'attendre la fin de la croissance pour la mise en place d'implants dentaires chez le jeune patient.

Chez certains patients, une procédure chirurgicale est nécessaire dans la gestion de l'hypodontie. Ostéogénèse et ostéotomies du maxillaire et de la mandibule peuvent être nécessaires pour obtenir un résultat fonctionnel et esthétique satisfaisant.(54)

Les implants provisoires offrent une option de traitement moins invasive par rapport aux implants permanents ostéointégrés, et sont en mesure de fournir un support stable, fonctionnel et esthétique aux prothèses immédiates réalisées après l'intervention. Ce qui différencie les implants provisoires des implants définitifs est le fait que les implants provisoires ne sont pas ostéointégrés donc ne peuvent pas interférer avec la croissance des os. Cela facilite les ajustements liés à la croissance et au développement.

### 5.3. L'implantologie comme traitement de choix chez l'adulte :

Tous les auteurs s'accordent à dire que l'implantologie suivie de la réhabilitation par prothèse implanto-portée est le traitement de choix chez l'adulte.

Cette réhabilitation est tout à fait adaptée au traitement des oligodonties. Elle nécessite une approche pluridisciplinaire (pouvant regrouper chirurgien maxillo-facial, orthodontiste, chirurgien dentiste et prothésiste). Cependant, le coût important de ce traitement peut être un frein pour le patient.

Néanmoins, suite au rapport de 2006 sur la prise en charge implanto-prothétique de l'enfant et dans un souci d'équité dicté par le Plan Maladie Rare, la HAS a été saisie par l'UNCAM pour une extension de la prise en charge des agénésies dentaires multiples chez l'adulte. Jusqu'à présent, seul le traitement prothétique conventionnel était pris en charge pour les adultes.

Ainsi, depuis le 9 janvier 2012, certains actes du traitement implanto-prothétique de l'adulte sont pris en charge par l'Assurance Maladie.

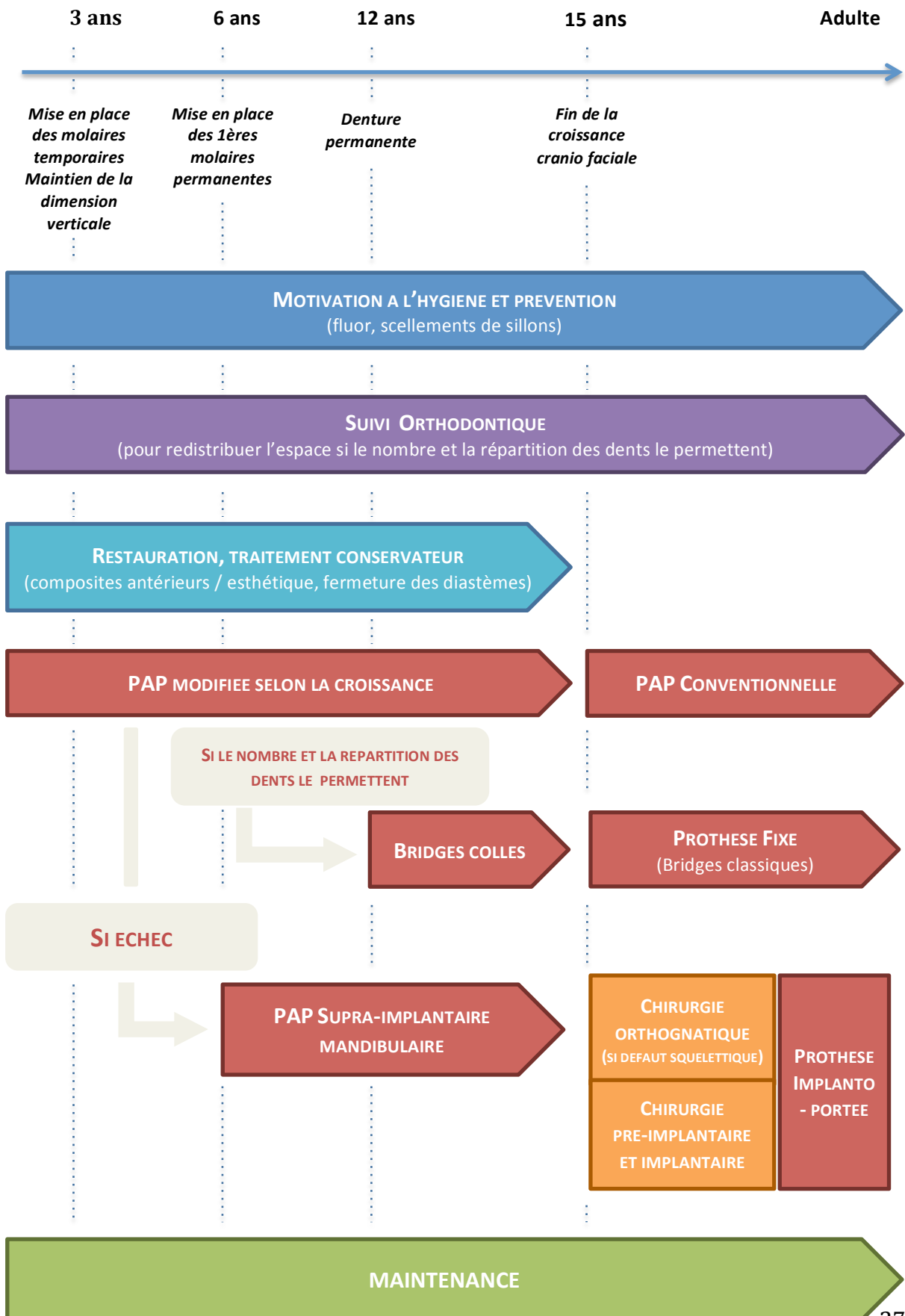
---

Pour résumer, il faut noter que le traitement de base utilisé est la prothèse, quasiment

toujours en relation avec l'orthodontie dont l'objectif est d'adapter la place des dents dans la cavité buccale afin de permettre la mise en place d'une prothèse. Par ailleurs, dans de nombreuses situations, les restaurations par composite sont nécessaires car les anomalies dentaires sont nombreuses avec des dents comportant des anatomies particulières qu'il est parfois utile de modifier. Finalement, le traitement le plus étudié est le recours à l'implantologie.

La prise en charge pluridisciplinaire de l'oligodontie est bien acceptée et suivie par les patients, malgré sa longueur et sa « lourdeur ». L'implication du patient et le maintien de la motivation durant de nombreuses années doivent être entretenus par des consultations durant lesquelles les échanges avec le praticien sont essentiels. Reste à souligner que la dernière phase d'un tel traitement est onéreuse et mal prise en charge.(45)

## 6. Arbre décisionnel :



## **7. Conclusions :**

Bien que la prévalence des oligodonties ne soit pas élevée, il est important en tant que chirurgien dentiste de connaître et d'être préparé au traitement de ces maladies car les répercussions sur ces patients sont importantes.

L'équipe dentaire a un rôle crucial à jouer dans l'éducation non seulement des patient, mais aussi des familles.(5) Et il est nécessaire de souligner l'importance de l'implication des patients, quel que soit leur âge, dans leur traitement parfois lourd et long qui en conditionne la réussite.

Avec les avancées technologiques, les options de traitement ont considérablement augmenté mais il faut comprendre que ces patients sont spéciaux et on besoin de traitements spécifiques. Par conséquent, ils devraient être traités sur une base individuelle pour un résultat clinique avec le plus gros taux de succès.(6)

Bien que les solutions soient cas-clinique dépendants, il est important de connaître toutes les possibilités que l'ont peut proposer à ces patients dans le cadre d'une approche multidisciplinaire.

La faible prévalence des patients atteints d'oligodontie nécessite un certain degré de centralisation des cas les plus compliqués afin d'accumuler les connaissances et l'expérience nécessaire pour pouvoir traiter au mieux ces patients.(46)

La clinique multidisciplinaire en milieu hospitalier est un exemple d'un cadre idéal pour la planification de ce type de traitement.(8)

## **BIBLIOGRAPHIE :**

1. AlShahrani I, Togoo RA, AlQarni MA. A review of hypodontia: Classification, prevalence, etiology, associated anomalies, clinical implications and treatment options. *World J Dent.* 2013;4:117–25.
2. Nunn JH, Carter NE, Gillgrass TJ, Hobson RS, Jepson NJ, Meechan JG, et al. The interdisciplinary management of hypodontia: background and role of paediatric dentistry. *Br Dent J.* 2003 Mar 8;194(5):245–51.
3. Tan SPK, van Wijk AJ, Prah-Andersen B. Severe hypodontia: identifying patterns of human tooth agenesis. *Eur J Orthod.* 2011 Apr;33(2):150–4.
4. Sadaqah NR, Tair JA. Management of Patient with Hypodontia: Review of Literature and Case Report. *Open J Stomatol.* 2015;5(12):293.
5. Durey K, Cook P, Chan M. The management of severe hypodontia. Part 1: Considerations and conventional restorative options. *Br Dent J.* 216(1):25–9.
6. Maru K, Jain S, Dilliwal S, Agrawal N. Functio-Esthetic Rehabilitation in Severe Hypodontia: an Interdisciplinary Approach. *People.* 2015;8(2):75.
7. Van Wijk AJ, Tan SP. A numeric code for identifying patterns of human tooth agenesis: a new approach. *Eur J Oral Sci.* 2006;114(2):97–101.
8. Gill DS, Barker CS. The multidisciplinary management of hypodontia: a team approach. *Br Dent J.* 218(3):143–9.
9. Y. C. Alloh Amichia, A. Bamba, L. Le Guéhennec, P. Bourdeaut, B. Giumelli. Dysplasie ectodermique : proposition de prise en charge prothétique. *Actualités Odonto-Stomatologiques.* n° 250. 2010 juin;
10. Singer SL, Henry PJ, Lander ID. A treatment planning classification for oligodontia. *Int J Prosthodont [Internet].* 2010 [cited 2016 Sep 4];23(2).
11. Molinero Mourelle P. Importancia de la ortopantomografía en el diagnóstico del paciente infantil. *Reduca [Internet].* 2014 [cited 2016 Feb 4];6(1).
12. Jepson NJ, Nohl FS, Carter NE, Gillgrass TJ, Meechan JG, Hobson RS, et al. The interdisciplinary management of hypodontia: restorative dentistry. *Br Dent J.* 194(6):299–304.
13. Fitzgerald K, Lynch SA, McKiernan E. Case report: unusual dental morphology in a child with ankyloblepharon-ectodermal defects-cleft lip/palate (AEC) syndrome. *Eur Arch Paediatr Dent Off J Eur Acad Paediatr Dent.* 2011 Aug;12(4):219–23.
14. Pipa Vallejo A, López-Arranz Monje E, González García M. Tratamiento odontológico en la displasia ectodérmica: Actualización. *Av En Odontostomatol.* 2006 Jun;22(3):171–6.
15. Alcan T, Basa S, Kargül B. Growth analysis of a patient with ectodermal dysplasia treated with endosseous implants: 6-year follow-up. *J Oral Rehabil.* 2006 Mar 1;33(3):175–82.
16. Bidra AS, Martin JW, Feldman E. Complete denture prosthodontics in children with ectodermal dysplasia: review of principles and techniques. *Compend Contin Educ Dent Jamesburg NJ* 1995. 2010 Aug;31(6):426–33; quiz 434, 444.
17. Khazaie R, Berroeta EM, Borrero C, Torbati A, Chee W. Five-Year Follow-Up Treatment of an Ectodermal Dysplasia Patient with Maxillary Anterior Composites and Mandibular Denture: A Clinical Report. *J Prosthodont.* 2010 Jun 1;19(4):294–8.
18. Multidisciplinary treatment approach of patient with ectodermal dysplasia - Google Scholar [Internet]. [cited 2016 Jun 24].
19. Al-Salehi SK. Use of Adhesive Techniques in the Management of Hypodontia. *Int J.*

2015;3(2A):1–3.

20. Sevimay M, Akın C. Prosthetic treatment of nonsyndromic oligodontia. *Eur J Prosthodont*. 2015;3(2):47.
21. Shaik S, Raviraj J, Dirasantchu S, Venkata SS. Ellis-van Creveld syndrome with unusual oral and dental findings: A rare clinical entity. *Dent Res J*. 2016 Apr;13(2):193–7.
22. Van Sickels JE, Raybould TP, Hicks EP. Interdisciplinary Management of Patients With Ectodermal Dysplasia. *J Oral Implantol*. 2010 Jun 1;36(3):239–45.
23. Ramakrishnan M, Gandeegan K, others. Nonsyndromic oligodontia associated with submerged primary molars: Clinical features and management protocols. *SRM J Res Dent Sci*. 2014;5(3):199.
24. Gopinadh A, Neelima Devi KN, Hima Bindu OS, Zakkula S, others. A simplified prosthodontic approach for a nonsyndromic oligodontia patient. *J Dr NTR Univ Health Sci*. 2013;2(1):64.
25. Bhargava A, Sharma A, Popli S, Bhargava R. Prosthodontic Management of a Child with Ectodermal Dysplasia: A Case Report. *J Indian Prosthodont Soc*. 2010 Jun;10(2):137–40.
26. Pannu P, Galhotra V, Ahluwalia P, Gambhir RS. Non-syndromic oligodontia in permanent dentition: a rare case report. *Arch Oral Res*. 2013;9(1):111–5.
27. Surendar MN, Pandey RK, Khanna R. Bilateral taurodontism in primary dentition with hypodontia. *BMJ Case Rep [Internet]*. 2013 Jan 22 [cited 2016 Jun 24];2013.
28. Sadashiva KM, Shetty NS, Hegde R, Karthik MM. Osseointegrated Supported Prosthesis and Interdisciplinary Approach for Prosthodontic Rehabilitation of a Young Patient with Ectodermal Dysplasia. *Case Rep Med [Internet]*. 2013 [cited 2016 Jan 27];2013.
29. Derbanne MA, Sitbon MC, Landru MM, Naveau A. Case report: Early prosthetic treatment in children with ectodermal dysplasia. *Eur Arch Paediatr Dent*. 11(6):301–5.
30. Ryo, Nishimura R, Nojima K, Nishii Y, Hanai J, Arataki T, et al. Multidisciplinary treatment of mandibular prognathism with multiple congenitally missing teeth. *Bull Tokyo Dent Coll*. 47(1):25–31.
31. Ergun G, Cekic-Nagas I. Implant-prosthetic rehabilitation of a patient with nonsyndromic oligodontia: a clinical report. *J Oral Implantol*. 2012;38(S1):497–503.
32. Alan, Hickey AJ, Salter M. Prosthodontic and psychological factors in treating patients with congenital and craniofacial defects. *J Prosthet Dent*. 95(5):392–6.
33. Bural C, Oztas E, Ozturk S, Bayraktar G. Multidisciplinary treatment of non-syndromic oligodontia. *Eur J Dent*. 2012 Apr;6(2):218–26.
34. Mello BZF, Silva TC, Rios D, Machado MAAM, Valarelli FP, Oliveira TM. Mini-implants: alternative for oral rehabilitation of a child with ectodermal dysplasia. *Braz Dent J*. 2015 Feb;26(1):75–8.
35. Cordero EB, Benfati CM, Triches TC. Rehabilitación oral como implantes dentales provisionales en el paciente pediátrico. *ODONTOL PEDIÁTR Madr*. 2005;1113:5181.
36. Steven, Singer SL, Henry PJ, Liddelow G, Rosenberg I. Long-term follow-up of implant treatment for oligodontia in an actively growing individual: a clinical report. *J Prosthet Dent*. 108(5):279–85.
37. Thomas J. Balshi; Glenn J. Wolfinger. Treatment of Congenital Ectodermal Dysplasia with Zygomatic Implants: A Case Report. *The International Journal of Oral & Maxillofacial Implants*. volume 17, number 2. 2006;
38. Shah R, Shah S. Oral rehabilitation of a patient with ectodermal dysplasia: A multidisciplinary approach. *J Nat Sci Biol Med*. 2014 Jul;5(2):462–6.
39. Rathee M, Mahesh G, Arun K, Richa M, Renu K. Rehabilitation of Non-Syndromic Oligodontia of Primary and Permanent Dentition in Young patient-A Rare Case Report. *J Interdiscipl Med Dent Sci*. 2014;2(117):2.



40. Shargill SBI, Houghton N. Early Multidisciplinary Management of an Adolescent Patient with Severe Hypodontia. 2014 [cited 2016 Jan 19];
41. Ahmed R, Rayhanb MA, Khan A, Rahman MM. Prosthetic rehabilitation of oligodontia in a child: a case report. *Update Dent Coll J*. 2014;4(1):38–43.
42. Gonçalves TMSV, Gonçalves LM, Sabino-Bezerra JR, Santos-Silva AR, Silva WJ da, Garcia RCMR. Multidisciplinary therapy of extensive oligodontia: a case report. *Braz Dent J*. 2013;24(2):174–8.
43. Shingo, Kuroda S, Iwata M, Tamamura N, Ganzorig K, Hichijo N, et al. Interdisciplinary treatment of a nonsyndromic oligodontia patient with implant-anchored orthodontics. *Am J Orthod Dentofacial Orthop*. 145(4 Suppl):S136–47.
44. MAriNetti A, MAestrAti J-A. Agénésies multiples. [cited 2016 Jan 19]; Available from: <https://lefiledentaire.com/images/stories/articles2/focus-clinic--agenesies-multiples/focus-clinic--agenesies-multiples.pdf>
45. Lauwers L, Wojcik T, Delbarre A, Movaghar R, Ferri J. L'oligodontie : stratégie thérapeutique à partir de 30 cas. *Rev Stomatol Chir Maxillofac*. 2009 Nov;110(5):263–8.
46. Worsaae N, Jensen BN, Holm B, Holsko J. Treatment of severe hypodontia-oligodontia--an interdisciplinary concept. *Int J Oral Maxillofac Surg*. 2007 Jun;36(6):473–80.
47. Pannu P, Galhotra V, Alhuwalai P, Gambhir RS. Non-Syndromic Oligodontia in permanent dentition: A case report. *Ghana Med J*. 2014;48(3):173–6.
48. Hobson RS, Carter NE, Gillgrass TJ, Jepson NJA, Meechan JG, Nohl F, et al. The interdisciplinary management of hypodontia: the relationship between an interdisciplinary team and the general dental practitioner. *Br Dent J*. 194(9):479–82.
49. Carter NE, Gillgrass TJ, Hobson RS, Jepson N, Eechan JGM, Nohl FS, et al. The interdisciplinary management of hypodontia: orthodontics. *Br Dent J*. 2003 Apr 12;194(7):361–6.
50. Quiróz-Jennifer G-D. Manejo multidisciplinario de Oligodonci a No Asociada a Síndrome. *Reporte de caso. Odontol Pediatr*. 2013;12(2):147.
51. Sevimay M, Akın C, others. Prosthetic treatment of nonsyndromic oligodontia. *Eur J Prosthodont*. 2015;3(2):47.
52. Akram A, Jerreat A, Woodford J, Sandy J, Ireland A. Development of a condition-specific measure to assess quality of life in patients with hypodontia. *Orthod Craniofac Res*. 2011 Aug 1;14(3):160–7.
53. Emma, Laing E, Cunningham SJ, Jones S, Moles D, Gill D. Psychosocial impact of hypodontia in children. *Am J Orthod Dentofacial Orthop*. 137(1):35–41.
54. Meechan JG, Carter NE, Gillgrass TJ, Hobson RS, Jepson NJ, Nohl FS, et al. Interdisciplinary management of hypodontia: oral surgery. *Br Dent J*. 2003 Apr 26;194(8):423–7.
55. Ritto FG, Medeiros PJ, de Oliveira Mussel RL, de-Sá-Silva E. Rehabilitation of an Adolescent With Ectodermal Dysplasia. Two-Stage Orthognathic, Graft, and Implant Surgery: Case Report: *Implant Dent*. 2009 Aug;18(4):311–5.