



HAL
open science

Suivi de pulpotomies sur dents permanentes matures réalisées lors de soins sous anesthésie générale

Marine Sourbes

► **To cite this version:**

Marine Sourbes. Suivi de pulpotomies sur dents permanentes matures réalisées lors de soins sous anesthésie générale. Médecine humaine et pathologie. 2017. dumas-03086486

HAL Id: dumas-03086486

<https://dumas.ccsd.cnrs.fr/dumas-03086486>

Submitted on 22 Dec 2020

HAL is a multi-disciplinary open access archive for the deposit and dissemination of scientific research documents, whether they are published or not. The documents may come from teaching and research institutions in France or abroad, or from public or private research centers.

L'archive ouverte pluridisciplinaire **HAL**, est destinée au dépôt et à la diffusion de documents scientifiques de niveau recherche, publiés ou non, émanant des établissements d'enseignement et de recherche français ou étrangers, des laboratoires publics ou privés.



Distributed under a Creative Commons Attribution - NonCommercial - NoDerivatives 4.0 International License

UNIVERSITE CLERMONT AUVERGNE
UNITE DE FORMATION ET DE RECHERCHE D'ODONTOLOGIE

Année 2017

Thèse n°

T H E S E

Pour le DIPLOME D'ETAT DE DOCTEUR EN CHIRURGIE-DENTAIRE

Présentée et soutenue publiquement le 15 novembre 2017

par

Marine SOURBES

(Née le 28 mai 1992)

**SUIVI DE PULPOTOMIES SUR DENTS PERMANENTES
MATURES REALISEES LORS DE SOINS SOUS ANESTHESIE
GENERALE**

J U R Y :

Président : Mme Martine HENNEQUIN, Professeur des Universités
Assesseurs : M. Pierre-Yves COUSSON, Maître de Conférences des Universités
M. Dominique ROUX, Maître de Conférences des Universités
Mme Natacha LINAS, Assistante Hospitalo-Universitaire

UNIVERSITE CLERMONT AUVERGNE
UNITE DE FORMATION ET DE RECHERCHE D'ODONTOLOGIE

Année 2017

Thèse n°

T H E S E

Pour le DIPLOME D'ETAT DE DOCTEUR EN CHIRURGIE-DENTAIRE

Présentée et soutenue publiquement le 15 novembre 2017

par

Marine SOURBES

(Née le 28 mai 1992)

**SUIVI DE PULPOTOMIES SUR DENTS PERMANENTES
MATURES REALISEES LORS DE SOINS SOUS ANESTHESIE
GENERALE**

J U R Y :

Président : Mme Martine HENNEQUIN, Professeur des Universités
Assesseurs : M. Pierre-Yves COUSSON, Maître de Conférences des Universités
M. Dominique ROUX, Maître de Conférences des Universités
Mme Natacha LINAS, Assistante Hospitalo-Universitaire

**UNIVERSITE CLERMONT AUVERGNE
UFR ODONTOLOGIE
63000 CLERMONT-FERRAND**

<i>Président de l'Université</i>	:	Monsieur le Professeur Mathias BERNARD
<i>Directeur Général des Services</i>	:	Mme Myriam ESQUIROL
DOYEN DE L'UFR D'ODONTOLOGIE	:	Madame Stéphanie TUBERT- JEANNIN Professeur des Universités
<i>Assesseurs</i>	:	Monsieur Pierre-Yves COUSSON Maître de Conférences des Universités
		Madame Martine HENNEQUIN Professeur des Universités
		Monsieur Emmanuel NICOLAS Professeur des Universités
		Madame Valérie ROGER-LEROI Professeur des Universités

LISTE DES PROFESSEURS

Professeurs des Universités – Praticiens hospitaliers :

Monsieur Pascal AUROY	- Prothèses
Monsieur Radhouane DALLEL	- Sciences Anatomiques
Monsieur Laurent DEVOIZE	- Pathologie et Thérapeutique Dentaires
Madame Sophie DOMEJEAN	- Odontologie Conservatrice, Endodontie
Madame Martine HENNEQUIN	- Odontologie Conservatrice, Endodontie
Monsieur Emmanuel NICOLAS	- Prothèses
Monsieur Thierry ORLIAGUET	- Sciences Biologiques
Madame Valérie ROGER-LEROI	- Sciences Biologiques
Madame Stéphanie TUBERT-JEANNIN	- Prévention, Epidémiologie
Monsieur Jean-Luc VEYRUNE	- Prothèses

Maîtres de Conférences des Universités – Praticiens hospitaliers :

Madame Marion BESSADET	- Prothèses
Monsieur Hervé BESSE	- Pédiodontie
Monsieur Christian CHAMBAS	- Orthopédie Dento-Faciale
Monsieur Didier COMPAGNON	- Prothèses
Monsieur Pierre-Yves COUSSON	- Odontologie Conservatrice, Endodontie
Monsieur Nicolas DECERLE	- Odontologie Conservatrice, Endodontie
Monsieur Christophe DESCHAUMES	- Pathologie et Thérapeutique Dentaires
Monsieur Jean-Christophe DUBOIS	- Prothèses
Madame Christelle RICHARD	- Pédiodontie
Mademoiselle Céline MELIN	- Sciences Anatomiques
Madame Estelle MACHAT	- Prévention, Epidémiologie
Monsieur Paul PIONCHON	- Sciences Anatomiques
Monsieur Dominique ROUX	- Odontologie Conservatrice, Endodontie

Professeur des Universités :

Monsieur Alain ARTOLA	- Neurosciences
-----------------------	-----------------

Maître de Conférences des Universités :

Mademoiselle Lénaïc MONCONDUIT	- Neurosciences
--------------------------------	-----------------

Professeur Certifié

Mademoiselle Gaëlle DUCOS	- Anglais
---------------------------	-----------

Maîtres de Conférences des Universités Associés :

Monsieur Guillaume BONNET	- Prothèses
Madame Anne DEPREUX	- Informatique et Pédagogie
Madame Anne DUONSEILLE	- Sciences Biologiques
Monsieur Pierre-Henri WEILBACHER	- Sciences de Gestion

REMERCIEMENTS

A Madame Martine HENNEQUIN, Professeur des Universités

Pour m'avoir fait l'honneur de présider ce jury de thèse, veuillez recevoir mes sincères remerciements pour vos précieux conseils en clinique et pour la qualité de votre enseignement tout au long de mon cursus.

A Monsieur Pierre-Yves COUSSON, Maitre de Conférences des Universités

Qui m'a fait le plaisir de m'accompagner tout au long de ce travail, dans les bons comme dans les mauvais moments. Merci infiniment pour vos précieux conseils, votre disponibilité et votre aide. Je vous adresse ma profonde gratitude pour m'avoir appris à cureter ma première carie en clinique.

A Monsieur Dominique ROUX, Maitre de Conférences des Universités

Qui me fait l'honneur de faire partie de ce jury et pour avoir accepté d'évaluer mon travail. Veuillez recevoir mes sincères remerciements pour votre enseignement et votre aide au cours de mon cursus.

A Madame Natacha LINAS, Assistante Hospitalo-Universitaire

Pour avoir accepté de siéger au sein de ce jury. Je vous adresse ma profonde gratitude pour avoir accepté de juger mon travail et pour vos remarques pertinentes qui m'ont permis d'améliorer mon manuscrit.

REMERCIEMENTS

A **M. DECERLE**, pour m'avoir permis de participer à votre module très intéressant, pour vos conseils et pour votre gentillesse,

A **Mme GAGEANU**, pour votre sourire et votre gentillesse, pour tous vos conseils apportés en clinique,

A **M. NICOLAS**, pour votre aide en clinique et votre bonne humeur, mais également pour votre aide lors de ce travail,

A **Pierre-Yves BRUSTEL**, pour m'avoir bien aidé en clinique et pour votre gentillesse,

A **Pierre Lou**, pour ta bonne humeur et ton aide en clinique,

A **Thomas DOUILLARD**, pour votre aide au sein du module paro,

A **Mme GREMEAU**, pour la transmission de votre savoir-faire en pédodontie et pour votre gentillesse,

Un grand merci à **Fred le bibliothécaire**, pour votre patience quant à la quantité d'articles demandés et pour votre gentillesse.

REMERCIEMENTS

A **mes parents**, merci d'être ce que vous êtes. Je ne vous remercierais jamais assez pour votre aide aussi bien financière que morale. Vous m'avez toujours soutenu pour tout, notamment dans mes débuts plutôt difficiles... Merci de m'avoir supporté parfois, de me faire confiance, merci de croire en moi, merci de m'avoir donné toutes les clés nécessaires à la réussite. Vous faites de ma vie un grand bonheur !

A **Sophie**, merci d'avoir toujours été le modèle à suivre dans la famille. C'est grâce à toi, en partie, que je suis devenue celle que je suis aujourd'hui. Merci pour ta bonne humeur quotidienne, tes SMS journaliers d'affection, ton sourire. Merci pour tout.

A **Caroline**, merci d'être celle que tu es. Merci d'être mon double dans cette jolie famille, tu as toujours su trouver les mots, toujours su trouver les bons conseils d'une grande sœur. Merci de m'avoir accompagné tout au long de ma vie, d'autant plus ces derniers jours stressants.

A **Charly**, merci d'être entré dans ma vie, de faire que chaque jour est meilleur. Merci pour ton amour et ton affection. Merci pour nos moments de folie, de délires, merci pour les bons petits plats quand je rentre tard le soir.

A **Bia**, ma marraine, merci de ton soutien, merci de m'avoir si bien accompagné tout au long de ma vie, merci pour tes conseils et ta tapenade et anchoïade (belles découvertes).

A **ma Maité**, (tu vois je n'ai pas oublié le tréma) merci d'être là pour moi quand ça ne va pas, merci pour ces cours de danse endiablés, merci pour ces week-ends au ski, dans le Cantal, pour ces repas d'anthologie à Clermont ou ailleurs (le bougnat..), merci tout simplement d'être telle que tu es, ne changes pas, tu es vraiment au top même en retard ... ;)

A **mon petit Flo**, merci de partager ma gourmandise. Merci pour tous ces bons moments passés ensemble, merci pour ces innombrables goûters au Columbus, ces soirées ciné, ces laser games, ces randonnées au Puy de Dôme ou à Cournon avec la tempête... Je n'oublierais jamais tout ça ni ta manie de vouloir toujours avoir raison ;) ...Merci mille fois pour ton aide pour la mise en page de ma thèse !!

A **Marion** et **Ade**, mes deux colocs préférées, merci pour tous ces fous rires avec les travaux du 6^{ème}, merci pour ces soirées de dingue à l'appart, merci pour ces soirées cocooning devant l'amour est dans le pré sous le plaid.

A **Camille M** et **Camille G**, c'est un grand plaisir de vous avoir retrouvé toutes les deux durant le voyage de promo, merci pour les bons moments passés ensemble tout au long des études, je n'en garde que des bons souvenirs.

A **Nono** et **Cha**, Ehh franchement, merci pour ces soirées passées ensemble, pour vos sourires et votre bonne humeur, merci pour ces séquences travail de thèse ensemble dernièrement.

A **Alex, Quentin, Geoffroy, Lolo, Joujou, Pierrot**, « avec Charly je suis biennn » merci à tous pour m'avoir bien fait rire pendant toutes ces années et pour les nombreuses soirées passées ensemble.

A **Caroline S**, merci binôme, on a vraiment fait un bon binôme en clinique, merci pour ton aide et ta bonne humeur, si c'était à refaire, je resignerais de suite.

A **Mathilde** et **Emilie**, merci pour votre gentillesse et votre sourire, tu auras été une super voisine de box Mathilde.

A **Maeva**, merci pour les férias et la team Cloportes, merci pour les cafés théâtres dont j'ai trouvé le concept hyper sympa, merci pour ces soirées internat de folie à Clermont, je n'oublierais jamais tous ces bons moments passés ensemble.

A **Elise**, merci de m'avoir fait beaucoup rire avec « la deinntiste », merci pour ta bonne humeur et les fous rires en soirée internat, merci pour ces souvenirs inoubliables.

A **Thang, Maeva, Perrine, Loïc, Manon, Bobby, Morgan, Emeric, Benoit**, merci pour votre joie de vivre et votre soutien, merci pour tous ces bons moments passés ensemble qui seront encore nombreux j'espère.

A **Coralie, Alex, Emma**, Coralie, merci pour ton amitié restée intacte depuis tant d'années, un vrai plaisir de t'avoir retrouvé, d'avoir connu ton futur mari et d'être la marraine d'un bout de chou aussi adorable (ma filleule Emma).

A **Louise, Pauline C, Charlotte B et T, Nadège**, merci pour cette belle rencontre avec vous ! Merci pour votre gentillesse et vos conseils, merci à Louise pour ces bons moments passés en module paro.

A **Laurine S**, merci pour tous tes conseils en clinique, merci pour ta gentillesse et ton sourire, c'était un plaisir de t'avoir comme voisine de box.

Au **Dr Pierre Mimard**, merci pour tout, si je dois bien remercier quelqu'un c'est vous, merci pour m'avoir donné l'envie de poursuivre dans cette voie, merci pour vos nombreux conseils.

Aux **Dr Dedieu Jacques, Nicolas et Fanny**, merci pour votre confiance, merci pour ce stage très instructif et complet, merci pour vos conseils et votre aide, merci pour tout.

A **Filou et Gribouille**, mes deux compagnons fidèles de vie, merci pour votre joie de vivre quotidienne, merci de m'avoir remonté le moral quand ça n'allait pas.

Table des matières

1. Introduction	3
2. Matériel et méthodes	5
2.1. Description de l'étude clinique	5
2.2. Population de l'étude.....	5
2.3. Protocole opératoire de la pulpotomie	5
2.4. Critères d'évaluation	6
2.4.1. Type de dents	6
2.4.2. Diagnostic pulpaire	6
2.4.3. Restaurations coronaires	6
2.4.4. Etiologie	7
2.4.5. Evaluation de la difficulté	7
2.4.6. Indice péri-apical (PAI).....	7
2.4.7. Evaluation radiographique post-opératoire des pulpotomies	8
2.5. Analyse statistique des données	8
3. Résultats	9
3.1. Description de la population	9
3.2. Evaluation de l'efficacité des pulpotomies	10
3.3. Type de dents	10
3.4. Diagnostic pulpaire initial	11
3.5. Restaurations coronaires	11
3.6. Etiologie	12
3.7. Evaluation de la difficulté de réalisation de la pulpotomie	12
4. Discussion	14
5. Conclusion	17
6. Bibliographie	18
7. Annexes	21

Table des illustrations

Tableaux

Tableau 1: Distribution de l'efficacité des pulpotomies en fonction du délai en mois (n=252)	10
Tableau 2: Distribution de l'efficacité des pulpotomies en fonction du délai médian de 7 mois (n=252)	10
Tableau 3: Distribution de l'efficacité des pulpotomies en fonction du type de dents (n=252).....	11
Tableau 4: Distribution de l'efficacité des pulpotomies en fonction du diagnostic pulpaire initial (n=252).....	11
Tableau 5: Distribution de l'efficacité des pulpotomies en fonction du type de restaurations coronaires (n=252).....	11
Tableau 6 : Distribution de l'efficacité des pulpotomies en fonction de l'étiologie (n=252)	12
Tableau 7 : Distribution de l'efficacité des pulpotomies en fonction de la morphologie coronaire, de la morphologie canalaire et radiculaire et de l'apparence radiographique du canal (n=252)	13

Figures

Figure 1: Diagramme de flux des pulpotomies (n=252)	9
---	---

1. Introduction

En 2008, 15,4% de la population de plus de 18 ans a déclaré avoir renoncé aux soins pour des raisons financières lors des 12 derniers mois (1). Chez l'adulte, les catégories de patients qui constituent des groupes à haut risque carieux sont : les personnes en situation de précarité, les personnes qui ont développé un trouble anxieux lié au contexte du soin dentaire ou les personnes qui ont des troubles cognitifs, mentaux et/ou psychomoteurs (2,3). Pour l'ensemble de ces patients, des difficultés sociales, médicales, physiques et psychiques ne sont pas compatibles avec la réalisation des soins au fauteuil et d'autres modèles d'accès aux soins doivent être testés. Ces catégories de patients cumulent généralement un besoin important en actes thérapeutiques (soins et avulsions), de faibles revenus, des difficultés à coopérer pour les soins, en particulier s'ils doivent être réitérés. Ainsi, le modèle de prise en charge sous anesthésie générale a été développé à Clermont-Ferrand pour prendre en charge ces patients. La quantité de soins à réaliser, l'anxiété du patient face aux soins dentaires, l'âge, la présence d'un handicap physique ou mental représentaient les différentes raisons médicales qui justifiaient du choix de l'anesthésie générale pour soigner ces patients (4). Durant l'anesthésie générale, l'ensemble des soins est réalisé en une fois avec l'objectif de conserver un maximum de dents. Les soins conservateurs doivent donc être privilégiés, en particulier les traitements endodontiques comme alternative à l'avulsion de la dent. En effet, il convient d'éviter les avulsions chez ces patients du fait des difficultés de remplacement des édentements liées au contexte médical, économique ou psychologique. Le non remplacement des dents manquantes pour des problèmes financiers est invoqué chez 60% des patients en situation de précarité ; ce qui représente le double par rapport à la population générale (3). Le traitement endodontique doit faire partie de l'arsenal thérapeutique des soins sous anesthésie générale mais cet acte complexe lors de soins à l'état vigile l'est encore plus sous anesthésie générale. Les conditions de l'anesthésie générale (la durée, l'intubation naso- ou oro-trachéale, les dimensions de la cavité buccale, les difficultés d'accès aux dents postérieures) rendent compliquée la réalisation des traitements endodontiques et conduisent à leurs abandons.

Dans ce contexte, la pulpotomie thérapeutique pourrait être l'alternative au traitement endodontique pour les dents permanentes matures vitales. La pulpotomie thérapeutique est une technique dans laquelle la partie coronaire exposée de la pulpe est sectionnée chirurgicalement et la pulpe radiculaire est coiffée par un matériau protecteur. Le but est d'éliminer le tissu pulpaire exposé ayant subi des modifications dégénératives et irréversibles et de laisser la pulpe radiculaire saine en place (5). Un matériau biocompatible et bioactif est mis en place sur la pulpe radiculaire permettant la réparation et la cicatrisation pulpaire radiculaire. Jusqu'à maintenant, la pulpotomie était souvent considérée comme un traitement d'urgence en prélude d'un traitement endodontique. Mais, avec l'arrivée de nouveaux matériaux et une meilleure compréhension de la biologie pulpaire, il faut reconsidérer l'emploi de la pulpotomie comme un traitement définitif viable sur des dents permanentes matures vivantes. Des études récentes montraient des taux de succès pour la pulpotomie encourageant le développement de cette

technique comme alternative au traitement endodontique. Une revue de littérature a permis de mettre en évidence le succès de la pulpotomie au fil du temps : 94% de succès pour la période > 6 mois-1 an; 94,9% pour la période > 1-2 ans; 96,9% pour la période > 2-3 ans et 99,3% après 3 ans pour la pulpotomie totale (6). Différentes études ont permis de mettre en évidence que la pulpotomie n'était pas un traitement moins bon en terme de succès que le traitement endodontique (7).

C'est dans ce contexte que des pulpotomies thérapeutiques ont été réalisées lors de procédures de soins sous anesthésie générale à Clermont-Ferrand comme alternative au traitement endodontique pour des dents permanentes matures et vitales. Les indications étaient posées lorsque le bilan radiologique révélait des difficultés techniques ne pouvant être surmontées dans les conditions de temps et d'accessibilité imposés par l'anesthésie générale : canaux courbes, calcifications intracanales, canaux multiples, ou indication de traitement posée en fin d'intervention.

L'objectif de cette étude était de réaliser le suivi de pulpotomies réalisées à l'aide d'IRM® sur des dents permanentes matures sous anesthésie générale afin de déterminer si le traitement par pulpotomie pouvait s'avérer efficace à long terme.

2. Matériel et méthodes

2.1. Description de l'étude clinique

Il s'agit d'une étude clinique rétrospective se déroulant au sein de l'unité de soins spécifiques du service d'Odontologie du CHU de Clermont-Ferrand. Elle vise à évaluer l'efficacité des pulpotomies réalisées sous anesthésie générale sur des dents permanentes matures durant une période allant de novembre 2008 à juillet 2017. Les patients ont été revus au cours de consultations post-opératoires au sein du service à Clermont-Ferrand ou à Riom lors de nouvelles interventions. Aucun rappel systématique des patients n'a été effectué, sauf pour le rendez-vous de contrôle.

Cette étude a fait l'objet d'une autorisation auprès du Comité d'Ethique des Centres d'Investigation Clinique de l'Inter-Région Rhône-Alpes Auvergne (Soins dentaires Evaluation de la qualité des soins dentaires conservateurs réalisés dans le service d'Odontologie du CHU de Clermont-Ferrand, CE-CIC-GREN-11/17).

2.2. Population de l'étude

La quantité de soins à réaliser, l'anxiété du patient face aux soins dentaires, l'âge, la présence d'un handicap physique ou mental, la difficulté de coopération pour des soins de longues durées ou pour des séances réitératives et les patients polypathologiques représentaient les différentes raisons médicales qui ont justifié du choix de l'anesthésie générale pour soigner ces patients.

2.3. Protocole opératoire de la pulpotomie

Chaque pulpotomie de l'étude s'est déroulée de la façon suivante :

- Isolation de la dent par mise en place des crampons puis de la digue,
- Curetage de la lésion carieuse sous irrigation à l'aide d'une fraise boule carbure de tungstène, montée sur contre-angle bleu,
- Mise en forme de la cavité d'accès à l'aide d'une fraise Endo Zekrya sous irrigation,
- Préparation des entrées canalaires sur 2 à 3 mm à l'aide de forêts de Gates 3 ou 4 montés sur contre-angle bleu,
- Désinfection de la chambre pulpaire et des entrées canalaires à l'hypochlorite de sodium à 2,5%,
- Coiffage de la pulpe radiculaire restante par la mise en place d'un eugénolate à prise rapide (IRM®) dans la cavité d'accès jusqu'aux entrées canalaires,

- Obturation au Ciment Verre Ionomère (CVI: Fuji IX®) pour assurer l'étanchéité de la pulpotomie,
- Restauration coronaire définitive : coiffe, Ciment Verre Ionomère, amalgame collé ou composite.

2.4. Critères d'évaluation

2.4.1. Type de dents

Les dents étaient divisées en trois groupes :

- ✓ incisives/canines
- ✓ prémolaires
- ✓ molaires

2.4.2. Diagnostic pulpaire

Les conditions médicales des patients rendant impossible la réalisation de tests diagnostics à l'état vigile, le diagnostic pulpaire était posé en per-opératoire durant l'intervention, à l'ouverture de la chambre.

3 types de diagnostics étaient retrouvés :

- ✓ vitale
- ✓ sans élément diagnostic, correspondant à un saignement abondant à l'ouverture de la chambre
- ✓ non vitale, contre-indiquant la réalisation de la pulpotomie

2.4.3. Restaurations coronaires

Les types de restauration ont été classés en 4 catégories :

- ✓ coiffes
- ✓ Ciment Verre Ionomère (CVI)
- ✓ amalgame collé
- ✓ composite

2.4.4. Etiologie

L'étiologie a été recoupée sous 4 classes :

- ✓ lésion carieuse
- ✓ MIH
- ✓ bruxisme
- ✓ prothétique

2.4.5. Evaluation de la difficulté

L'évaluation de la difficulté endodontique a été réalisée à l'aide de la grille d'évaluation de l'American Association of Endodontists (AAE). Elle comporte trois parties. La première partie de cette grille, qui regroupe l'anamnèse, la présence d'un réflexe nauséux et une limitation d'ouverture buccale entre autres, n'a pas été retenue dans cette étude car elle ne pouvait pas s'appliquer à des patients sous anesthésie générale. La deuxième partie concerne les difficultés radiologiques, l'isolation de la dent, la morphologie coronaire, la morphologie radiculaire et canalaire, et l'apparence radiographique du canal. La dernière partie concerne les données relatives à l'état parodontal de la dent et la présence d'antécédents traumatiques.

Seuls trois critères de difficulté pouvaient s'appliquer pour les pulpotomies : la morphologie coronaire, la morphologie canalaire et l'apparence radiographique du canal.

2.4.6. Indice péri-apical (PAI)

L'indice péri-apical a été utilisé pour déterminer l'état de santé péri-apical d'une dent sur une radiographie rétro-alvéolaire. Il a été décrit par Orstavik en 1986 (8). Il est décrit en 5 stades. Le stade 1 correspond à un apex sain, sans image apicale. Le stade 2 laisse apparaître une légère image au niveau de l'apex correspondant à une modification de la structure péri-apicale osseuse mais reste tout de même sain. Le stade 3 correspond à une perte de tissu minéralisé. Le stade 4 objective une parodontite apicale avec une image apicale radio-claire bien définie et le stade 5 est défini comme une parodontite apicale sévère avec des signes cliniques exacerbés.

Pour les stades 1 et 2, le péri-apex est considéré sain. Pour les stades 3, 4 et 5, on considère qu'il y a présence d'une pathologie péri-apicale. Pour les dents pluri-radiculées, c'est la racine présentant le PAI le plus élevé qui a été prise en compte.

2.4.7. Evaluation radiographique post-opératoire des pulpotomies

Radiologiquement, le résultat des pulpotomies était déterminé en comparant :

- le PAI pré-opératoire dit « T0 » défini à partir des radiographies post-opératoires immédiates le jour de l'intervention sous anesthésie générale.
- Et le PAI post-opératoire dit « T1 » défini à partir de la radiographie de contrôle issue de la plus longue période de suivi.

Cliniquement, le résultat était efficace si la dent était saine et asymptomatique sur l'arcade.

La pulpotomie était ainsi considérée comme :

- efficace : si le PAI post-opératoire dit « T1 » était ≤ 2 et si la dent était saine et asymptomatique sur l'arcade
- inefficace : si le PAI post-opératoire dit « T1 » était > 2 ou s'il y avait apparition d'une symptomatologie aigue

2.5. Analyse statistique des données

La base de données a été réalisée à partir d'un tableur Excel qui a permis d'effectuer les analyses descriptives de la population de l'étude ainsi que du taux d'efficacité en fonction du type de dents, du diagnostic pulpaire initial, du type de restaurations coronaires, de l'étiologie et de la difficulté de réalisation de la pulpotomie. Les analyses statistiques ont été exécutées avec l'aide du logiciel IBM SPSS Statistics version 20.5 (Statistical Package for the Social Sciences).

3. Résultats

3.1. Description de la population

Cette étude a inclus 437 patients ayant eu au moins une pulpotomie au cours de la réhabilitation orale effectuée sous anesthésie générale. Cette population était constituée de 237 hommes (54,2%) dont la moyenne d'âge était de 26,12 ans (\pm 13,41) et 200 femmes (45,8%) dont la moyenne d'âge était de 26,54 ans (\pm 15,39), sur une période s'étalant du 05 novembre 2008 au 27 juillet 2017. Les patients présentaient des troubles anxieux phobiques associés à un état polycarieux pour 54,7% de la population (405 patients), des problèmes médicaux ou polypathologiques pour 24,2% de la population (179 patients), un handicap pour 20,4% de la population (151 patients) et un réflexe nauséux pour 0,7% de la population (6 patients).

La durée moyenne des interventions était de 113,80 minutes (\pm 33,86) et le nombre moyen d'actes réalisés au moment des interventions était de 12,54 actes (\pm 4,73). Le délai moyen de réévaluation était de 15,29 mois (\pm 17,17) et le taux de suivi était de 33,4%.

Durant cette période, 754 pulpotomies ont été réalisées et 252 ont été réévaluées après un délai médian de 7 mois. Le diagramme de flux des pulpotomies réalisées sous anesthésie générale est représenté en figure 1.

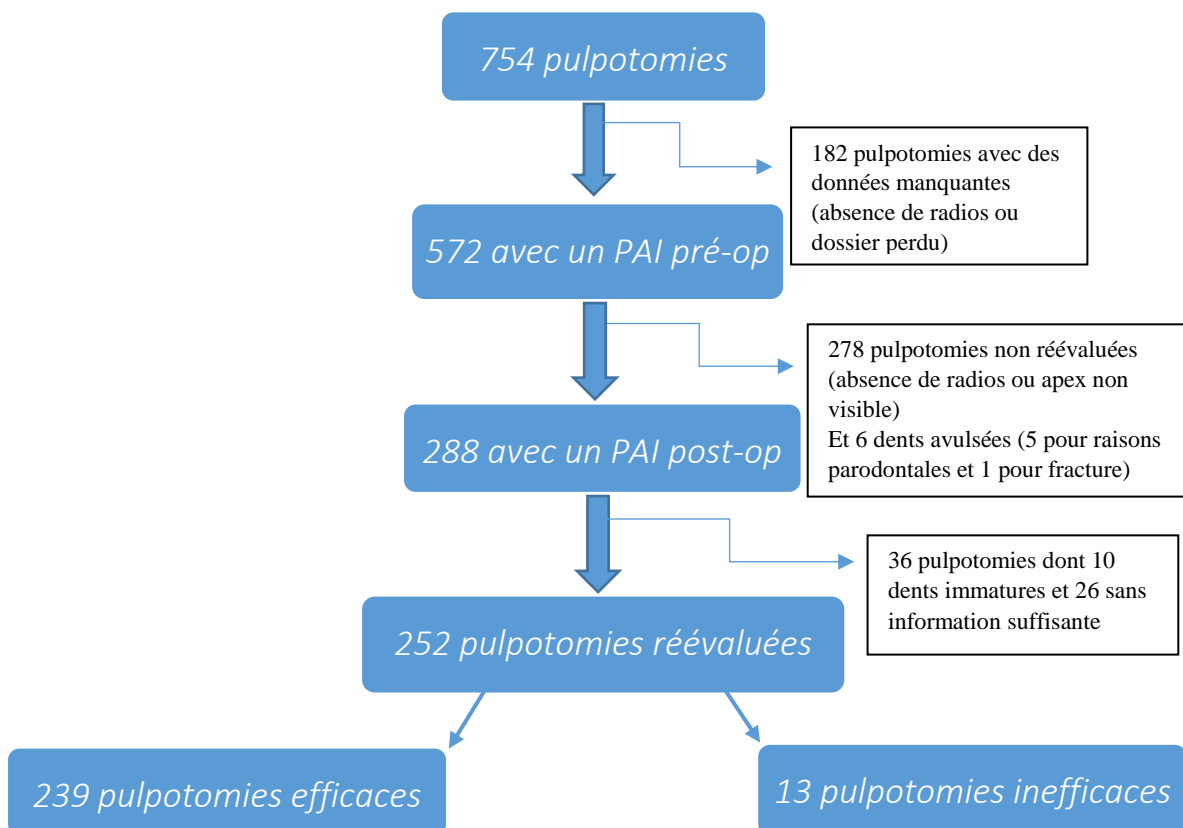


Figure 1: Diagramme de flux des pulpotomies (n=252)

3.2. Evaluation de l'efficacité des pulpotomies

Parmi les 252 pulpotomies réévaluées, 239 étaient efficaces (94,8%) et 13 étaient inefficaces (5,2%). Parmi les pulpotomies inefficaces, 8 échecs étaient observés avant un an (61%) (Tableau 1).

	<i>Délai (t en mois)</i>							Total
	t ≤ 6	6<t≤12	12<t≤24	24<t≤36	36<t≤48	48<t≤60	t>60	
Pulpotomies efficaces	117	34	32	23	18	14	1	239
Pulpotomies inefficaces	7	1	2	1	0	2	0	13
Total	124	35	34	24	18	16	1	252

Tableau 1: Distribution de l'efficacité des pulpotomies en fonction du délai en mois (n=252)

Le délai médian de réévaluation des pulpotomies était de 7 mois ($\pm 17,17$). Le taux d'efficacité des pulpotomies dans un délai inférieur ou égal à 7 mois était de 94,7 % et de 95 % pour un délai supérieur à 7 mois (Tableau 2).

	Délai ≤ 7 mois	Délai > 7 mois	Total
Pulpotomies efficaces	125	114	239
Pulpotomies inefficaces	7	6	13
Total	132	120	252

Tableau 2: Distribution de l'efficacité des pulpotomies en fonction du délai médian de 7 mois (n=252)

3.3. Type de dents

Parmi les 252 pulpotomies analysées, 92,4% des pulpotomies ont été réalisées sur des molaires, 6,7% sur des prémolaires et 0,9% sur le bloc incisivo-canin. Parmi les treize pulpotomies inefficaces, onze étaient effectuées sur des molaires (Tableau 3).

	Incisives/canines	Prémolaires	Molaires	Total
Pulpotomies efficaces	2	15	222	239
Pulpotomies inefficaces	0	2	11	13
Total	2	17	233	252

Tableau 3: Distribution de l'efficacité des pulpotomies en fonction du type de dents (n=252)

3.4. Diagnostic pulpaire initial

Parmi les 252 pulpotomies analysées, la majorité des pulpotomies ont été réalisées sans élément diagnostic pulpaire (95%) (Tableau 4).

	Sans élément diagnostic	Vitales	Non vitales	Non renseignées	Total
Pulpotomies efficaces	227	9	1	2	239
Pulpotomies inefficaces	13	0	0	0	13
Total	240	9	1	2	252

Tableau 4: Distribution de l'efficacité des pulpotomies en fonction du diagnostic pulpaire initial (n=252)

3.5. Restaurations coronaires

Parmi les 252 pulpotomies analysées, 87,3% des pulpotomies ont été reconstituées avec une coiffe préformée, 10,3% à l'aide d'un amalgame collé, 2% avec un composite et 0,4% avec un Ciment Verre Ionomère. On notait 87% de pulpotomies efficaces lorsqu'elles étaient reconstituées avec une coiffe préformée (Tableau 5).

	Coiffe préformée	Amalgame collé	Composite	Ciment Verre Ionomère	Total
Pulpotomies efficaces	208	25	5	1	239
Pulpotomies inefficaces	12	1	0	0	13
Total	220	26	5	1	252

Tableau 5: Distribution de l'efficacité des pulpotomies en fonction du type de restaurations coronaires (n=252)

3.6. Etiologie

Parmi les 252 pulpotomies analysées, 92% des dents présentaient une lésion carieuse initialement (Tableau 6).

	Lésion carieuse	MIH	Bruxisme	Prothétique	Non renseignée	Total
Pulpotomies efficaces	220	0	2	0	17	239
Pulpotomies inefficaces	12	0	0	0	1	13
Total	232	0	2	0	18	252

Tableau 6. : Distribution de l'efficacité des pulpotomies en fonction de l'étiologie (n=252)

3.7. Evaluation de la difficulté de réalisation de la pulpotomie

Parmi les 252 pulpotomies réévaluées, 93,7% des dents présentaient une destruction coronaire étendue, 93,8% présentaient une courbure radulaire modérée ou importante et 97% un canal réduit ou non visible. Le tableau 7 récapitule le résultat des pulpotomies en fonction des éléments de difficulté.

<i>Evaluation de la difficulté</i>		Pulpotomies efficaces	Pulpotomies inefficaces	Total
Morphologie Coronaire	<i>Normale</i>	38	0	38
	<i>Destruction coronaire étendue</i>	195	13	208
	<i>Non renseigné</i>	6	0	6
Total		239	13	252
Morphologie Canalaire	<i>Faible courbure</i>	128	6	134
	<i>Courbure modérée</i>	84	7	91
	<i>Courbure importante</i>	22	0	22
	<i>Non renseigné</i>	5	0	5
Total		239	13	252

Apparence radiographique du canal	<i>Canal visible</i>	95	9	104
	<i>Canal réduit</i>	88	2	90
	<i>Canal non visible</i>	51	2	53
	<i>Non renseigné</i>	5	0	5
Total		239	13	252

Tableau 7 : Distribution de l'efficacité des pulpotomies en fonction de la morphologie coronaire, de la morphologie canalaire et radiculaire et de l'apparence radiographique du canal (n=252)

4. Discussion

Dans cette étude, parmi les 252 pulpotomies analysées, on notait 239 pulpotomies efficaces et treize pulpotomies inefficaces. Le taux d'efficacité de la pulpotomie était de 94,7% dans un délai inférieur ou égal à 7 mois et de 95% dans un délai supérieur à 7 mois. Le matériau de coiffage utilisé était un eugénate à prise rapide.

Le choix d'un eugénate à prise rapide, l'Intermediate Restorative Material (IRM®), pour la réalisation de pulpotomies dans le cadre d'une prise en charge sous anesthésie générale à Clermont-Ferrand a été fait pour différentes raisons. L'IRM® est un matériau qui a été longtemps employé pour les techniques de coiffage pulpaire indirect (9). Il reste encore très utilisé en dentisterie pédiatrique lors des pulpotomies sur dents déciduales. Ses avantages sont : son faible coût, sa manipulation aisée et son temps de prise relativement court compatible avec une utilisation au bloc opératoire. En effet, le temps de prise de l'IRM® est de 5 minutes (10). Dans les conditions de bloc opératoire où une intervention maximale de 2 heures est tolérée, un temps de prise trop long pénaliserait la réalisation de tous les soins nécessaires. L'IRM® fait partie de la famille des ciments organo-minéraux opaques dont le pH neutre (proche de 7) serait sans agressivité pour l'organe pulpaire (11). Il est composé d'oxyde de zinc et d'eugénol renforcé avec un polymère conçu pour les restaurations temporaires sur dents pulpées devant rester en place 1 an au maximum. L'eugénol contenu dans l'IRM® a une action bactériostatique et anti-inflammatoire (9). Cependant, certaines études ont montré une cytotoxicité de l'eugénol même si la concentration de ce dernier diminuerait avec le temps (12).

D'autres matériaux peuvent être utilisés pour réaliser une pulpotomie. Le cahier des charges de ces matériaux impose de respecter certaines propriétés (13–15). Ils doivent être biocompatibles, non cytotoxiques, antibactériens, induire la formation de tissu dur et être étanches. Parmi ces matériaux, le plus ancien utilisé était l'hydroxyde de calcium (16,17). Puis, les ciments phosphates tricalciques ont fait leur apparition avec de très bons résultats. Le MTA (Mineral Trioxide Aggregate) est devenu depuis quelques années le matériau de choix dans la réalisation des techniques de préservation de la vitalité pulpaire. Il est principalement composé de silicate dicalcique et tricalcique, d'oxyde de calcium, d'aluminate ferrique tricalcique et enfin d'oxyde de bismuth pour sa radio-opacité (18). En revanche, son temps de prise long (24 heures) contre-indique son utilisation sous anesthésie générale. La Biodentine® est un autre ciment bioactif utilisée pour la pulpotomie. La Biodentine® présente de nombreux avantages tels qu'une biocompatibilité excellente, une bonne capacité d'étanchéité (19), une résistance à la compression de 297 MPa comparé à 40 MPa pour le MTA (17), des propriétés mécaniques similaires à la dentine et un module de flexion plus élevé que pour d'autres matériaux. Comme le MTA, la Biodentine® permet la formation d'un pont dentinaire complet en l'absence de réponse inflammatoire pulpaire (20). Ces matériaux, placés au contact de la pulpe, permettent la prolifération, la migration et la différenciation des cellules souches mésenchymateuses en cellules odontoblastiques analogues (21–

24). Le temps de prise de la Biodentine® est de 12 minutes, ce qui limite son indication dans des conditions d'anesthésie générale (25).

Les résultats des pulpotomies réalisées avec de l'IRM® étaient cependant cohérents avec la littérature, avec un taux de succès global de 94,8%. Une étude comparant l'hydroxyde de calcium au MTA a montré un taux de réussite compris entre 87,5% et 100% pour les pulpotomies réalisées à l'aide de l'hydroxyde de calcium et de 90 et 100% pour celles réalisées à l'aide de MTA après un délai de 2 ans (26). En France, une étude a montré un taux de survie de pulpotomies réalisées avec du MTA de 82% (27). D'autres études ont également montré un taux de succès élevé des pulpotomies réalisées à l'aide de MTA, de ciments enrichis en calcium (CEM), d'hydroxyde de calcium et de PRF dont les résultats variaient de 85,4% à 100% (23,28–31).

Le choix d'un matériau comme l'IRM® n'a pas été fait par défaut, pour des raisons économiques ou contextuelles, mais en fonction de l'objectif attendu de la pulpotomie. La pulpotomie, comme le traitement endodontique, doit assurer le maintien d'une dent fonctionnelle et asymptomatique sur l'arcade. Les critères d'évaluation de la pulpotomie sont variables selon les études. Certaines études évaluent l'effet du matériau sur la pulpe et sont des études davantage biologiques (13,23,32). D'autres études ont évalué la pulpotomie selon des critères cliniques pour valider la technique (30,31,33). Or, il existe un paradoxe entre les points de vue clinique et biologique lorsqu'on veut évaluer le résultat de la pulpotomie. Un certain nombre d'études ont exploré l'effet du matériau sur la pulpe comme la création du pont dentinaire mais ce dernier ne garantit pas forcément le succès de la pulpotomie. Il caractérise simplement l'effet du matériau sur la pulpe. En effet, biologiquement, après une pulpotomie, il existe trois possibilités d'évolution pulpaire : la pulpe peut rester saine ou évoluer vers la nécrobiose ou la nécrose septique. Aucun signe ou symptôme n'existe pour les distinguer cliniquement sans méthode d'exploration invasive type analyse histologique à distance de la pulpotomie. Ce type de ré-intervention affecte le pronostic du traitement ou l'avenir de la dent et ne peut donc pas être considéré dans des études de suivi visant à évaluer le résultat de la pulpotomie. Par conséquent, ces trois entités histologiques devraient être fusionnées en une seule entité clinique justifiant la surveillance régulière de toute pulpotomie. Une revue de la littérature a défini des critères pour évaluer le résultat de la pulpotomie (5). Ces critères sont cliniques et radiologiques. Cliniquement, il convient de rechercher par des tests diagnostics la présence d'une infection aigüe (douleur à la percussion, à la palpation apicale, fistule). Radiologiquement, l'apparition d'une lésion apicale (c'est-à-dire une augmentation du PAI post-op) témoigne de l'infection de la pulpe et de l'échec de la pulpotomie (5).

La pulpotomie ne doit pas être une technique réservée à des conditions spécifiques telle que l'anesthésie générale ou des patients à besoin spécifique mais semble une vraie alternative au traitement endodontique. La pulpotomie thérapeutique plutôt que le traitement endodontique pourrait être le traitement de choix de la dent pulpée. Elle s'inscrit dans un gradient thérapeutique qui permet de retarder le traitement endodontique. Ce dernier est académiquement le traitement des maladies pulpaires ou péri apicales. Selon l'« American Dental Association Survey of Dental Services Rendered », en 2006, plus

de 15 millions de traitements endodontiques ont été effectués (34). Il s'agit d'un traitement complexe et ses taux de succès sont discutables. Le taux de survie des traitements endodontiques réalisés par des endodontistes était de 94,4% alors que celui des traitements endodontiques réalisés par des dentistes généraux était de 78,4% selon l'étude de Ramey et coll. (35). Le taux de survie des dents traitées endodontiquement par rapport aux dents vitales n'est pas très bon, surtout pour les molaires (36). Le pourcentage de traitements endodontiques répondant aux critères de qualité varierait de 13 à 40% (37,38). La prévalence des lésions apicales est souvent associée à un traitement endodontique ne répondant pas aux critères de qualité (39–41). Différentes études épidémiologiques transversales ont montré que, selon les pays, la prévalence des lésions péri-apicales d'origine endodontique (LIPOE) variait de 40 à 68 % pour les dents traitées endodontiquement (37,38). En France, en 2002, les examens de radiographies panoramiques ou péri-apicales de patients fréquentant le service d'odontologie de Nice et Paris ont permis d'évaluer respectivement l'état péri-apical de 1429 et 1026 dents traitées, et ont recensé seulement 31,2% des traitements endodontiques adéquats avec une prévalence de 7,3% de dents présentant une lésion péri-radiculaire (42). Une revue d'études transversales a analysé 300 861 dents, 10% des dents étaient traitées endodontiquement et 36% des dents traitées présentaient une lésion apicale (43). Face à ce constat d'échec, la pulpotomie pourrait constituer une alternative rapide et fiable au traitement endodontique étant donné que les taux de succès de la pulpotomie sont comparables voire meilleurs que ceux des traitements endodontiques (36).

5. Conclusion

Cette étude a montré un taux d'efficacité des pulpotomies réalisées à l'aide d'IRM® de 94,8% sur des dents permanentes matures sous anesthésie générale. Cette technique pourrait donc être une réelle alternative aux traitements endodontiques complexes lorsque l'état pulpaire permet d'envisager une telle thérapeutique.

6. Bibliographie

1. Després C, Dourgnon P, Fantin R, Jusot. Le renoncement aux soins pour raisons financières : une approche économétrique. 2011;(170).
2. Adyanthaya A, Sreelakshmi N, Ismail S, Raheema M. Barriers to dental care for children with special needs: General dentists' perception in Kerala, India. *J Indian Soc Pedod Prev Dent.* 2017;35(3):216.
3. Beynet A, Menahem G. Problèmes dentaires et précarité. 2002;(48):6.
4. Indications et contre-indications de l'anesthésie générale pour les actes courants d'odontologie et de stomatologie. France: HAS; 2005.
5. Zanini M, Hennequin M, Cousson P-Y. A review of criteria for the evaluation of pulpotomy outcomes in mature permanent teeth. *J Endod.* 2016;42(8):1167–74.
6. Aguilar P, Linsuwanont P. Vital pulp therapy in vital permanent teeth with cariously exposed pulp: a systematic review. *J Endod.* 2011;37(5):581–7.
7. Asgary S, Fazlyab M, Sabbagh S, Eghbal MJ. Outcomes of different vital pulp therapy techniques on symptomatic permanent teeth: a case series. *Iran Endod J.* 2014;9(4):295–300.
8. Ørstavik D, Kerekes K, Eriksen HM. The periapical index: a scoring system for radiographic assessment of apical periodontitis. *Dent Traumatol.* 1986;2(1):20–34.
9. Koch T, Peutzfeldt A, Malinovskii V, Flury S, Häner R, Lussi A. Temporary zinc oxide-eugenol cement: eugenol quantity in dentin and bond strength of resin composite. *Eur J Oral Sci.* 2013;121(4):363–9.
10. I.R.M - Dentsply Sirona [Internet]. [26 sept 2017].
Available on : <http://www.sbr.fr/i.r.m-dentsply,fr-41672.html>
11. PARIS J-C, FAUCHER A-J, BROUILLET J-L, ORTET S, RICHELME J, CAMALEONTE G. Les restaurations temporaires. *QUINTESSENCE International.* 2012. (Réussir).
12. Lindeboom JAH, Frenken JWFH, Kroon FHM, van den Akker HP. A comparative prospective randomized clinical study of MTA and IRM as root-end filling materials in single-rooted teeth in endodontic surgery. *Oral Surg Oral Med Oral Pathol Oral Radiol Endod.* 2005;100(4):495–500.
13. Nosrat A, Peimani A, Asgary S. A preliminary report on histological outcome of pulpotomy with endodontic biomaterials vs calcium hydroxide. *Restor Dent Endod.* 2013;38(4):227–33.
14. Ghodduji J, Forghani M, Parisay I. New approaches in vital pulp therapy in permanent teeth. *Iran Endod J.* 2014;9(1):15–22.
15. Nosrat A, Seifi A, Asgary S. Pulpotomy in caries-exposed immature permanent molars using calcium-enriched mixture cement or mineral trioxide aggregate: a randomized clinical trial. *Int J Paediatr Dent.* 2013;23(1):56–63.
16. Cvek M. A clinical report on partial pulpotomy and capping with calcium hydroxide in permanent incisors with complicated crown fracture. *J Endod.* 1978;4(8):232–7.

17. Vermorel B, Farges J-C, Fusari J-P, Selli T, Goujat A. Les matériaux dans le traitement des perforations : M.T.A®, Biodentine®, Hydroxyde de calcium. [Lyon]: UNIVERSITE CLAUDE BERNARD-LYON I (U.F.R. D'ODONTOLOGIE); 2015.
18. Simon S, Machtou P, Pertot WJ. Endodontie. CdP. 2012.
19. Bakhtiar H, Nekoofar MH, Aminishakib P, Abedi F, Naghi Moosavi F, Esnaashari E, et al. Human pulp responses to partial pulpotomy treatment with TheraCal as compared with Biodentine and ProRoot MTA: A clinical trial. *J Endod.* 2017;
20. Borkar SA, Ataide I. Biodentine pulpotomy several days after pulp exposure: Four case reports. *J Conserv Dent JCD.* 2015;18(1):73–8.
21. Alqaderi HE, Al-Mutawa SA, Qudeimat MA. MTA pulpotomy as an alternative to root canal treatment in children's permanent teeth in a dental public health setting. *J Dent.* 2014;42(11):1390–5.
22. Qudeimat MA, Alyahya A, Hasan AA, Barrieshi-Nusair KM. Mineral trioxide aggregate pulpotomy for permanent molars with clinical signs indicative of irreversible pulpitis: a preliminary study. *Int Endod J.* 2017;50(2):126–34.
23. Taha NA, Ahmad MB, Ghanim A. Assessment of Mineral Trioxide Aggregate pulpotomy in mature permanent teeth with carious exposures. *Int Endod J.* 2017;50(2):117–25.
24. Soni HK. Biodentine pulpotomy in mature permanent molar: a case report. *J Clin Diagn Res JCDR.* 2016;10(7):ZD09–ZD11.
25. BIODENTINE COFFRET 15 APPLICATIONS [Internet]. [26 sept 2017].
Available on : <http://www.b2b-dental.com/biodentine-coffret-15-applications.html>
26. Akhlaghi N, Khademi A. Outcomes of vital pulp therapy in permanent teeth with different medicaments based on review of the literature. *Dent Res J.* 2015;12(5):406–17.
27. Simon S, Perard M, Zanini M, Smith AJ, Charpentier E, Djole SX, et al. Should pulp chamber pulpotomy be seen as a permanent treatment? Some preliminary thoughts. *Int Endod J.* 2013;46(1):79–87.
28. Asgary S, Verma P, Nosrat A. Treatment outcomes of full pulpotomy as an alternative to tooth extraction in molars with hyperplastic/irreversible pulpitis: A case report. *Iran Endod J.* 2017;12(2):261–5.
29. Asgary S, Shirvai A. Pulpotomy with Calcium Hydroxide may be an effective alternative to root canal therapy in vital teeth. *J Evid Based Dent Pract.* 2016;16(1):64–6.
30. Kang C-M, Sun Y, Song JS, Pang N-S, Roh B-D, Lee C-Y, et al. A randomized controlled trial of various MTA materials for partial pulpotomy in permanent teeth. *J Dent.* 2017;60:8–13.
31. Kumar V, Juneja R, Duhan J, Sangwan P, Tewari S. Comparative evaluation of platelet-rich fibrin, mineral trioxide aggregate, and calcium hydroxide as pulpotomy agents in permanent molars with irreversible pulpitis: A randomized controlled trial. *Contemp Clin Dent.* 2016;7(4):512.
32. Tabarsi B, Parirokh M, Eghbal MJ, Haghdoost AA, Torabzadeh H, Asgary S. A comparative study of dental pulp response to several pulpotomy agents. *Int Endod J.* 2010;43(7):565–71.

33. Solomon RV, Faizuddin U, Karunakar P, Deepthi Sarvani G, Sree Soumya S. Coronal pulpotomy technique analysis as an alternative to pulpectomy for preserving the tooth vitality, in the context of tissue regeneration: A correlated clinical study across 4 adult permanent molars. *Case Rep Dent.* 2015;2015:1–12.
34. American Dental Association Survey Center. *The 2005-06 Survey of Dental Services Rendered.* Chicago, IL; 2007.
35. Ramey K, Yaccino J, Wealleans J. A retrospective, radiographic outcomes assessment of 1960 initial posterior root canal treatments performed by endodontists and dentists. *J Endod.* 2017;43(8):1250–4.
36. Asgary S, Eghbal MJ, Ghoddusi J. Two-year results of vital pulp therapy in permanent molars with irreversible pulpitis: an ongoing multicenter randomized clinical trial. *Clin Oral Investig.* 2014;18(2):635–41.
37. Dugas NN, Lawrence HP, Teplitsky PE, Pharoah MJ, Friedman S. Periapical health and treatment quality assessment of root-filled teeth in two Canadian populations. *Int Endod J.* 2003;36(3):181–92.
38. De Moor RJ, Hommez GM, De Boever JG, Delmé KI, Martens GE. Periapical health related to the quality of root canal treatment in a Belgian population. *Int Endod J.* 2000;33(2):113–20.
39. Song M, Park M, Lee C-Y, Kim E. Periapical status related to the quality of coronal restorations and root fillings in a Korean population. *J Endod.* 2014;40(2):182–6.
40. Kirkevang LL, Ørstavik D, Hörsted-Bindslev P, Wenzel A. Periapical status and quality of root fillings and coronal restorations in a Danish population. *Int Endod J.* 2000;33(6):509–15.
41. Hommez GMG, Coppens CRM, De Moor RJG. Periapical health related to the quality of coronal restorations and root fillings. *Int Endod J.* 2002;35(8):680–9.
42. Lupi-Pegurier L, Bertrand M-F, Muller-Bolla M, Rocca JP, Bolla M. Periapical status, prevalence and quality of endodontic treatment in an adult French population. *Int Endod J.* 2002;35(8):690–7.
43. Pak JG, Fayazi S, White SN. Prevalence of periapical radiolucency and root canal treatment: a systematic review of cross-sectional studies. *J Endod.* 2012;38(9):1170–6.

7. Annexes

Annexe 1: Formulaire d'évaluation de la difficulté en endodontie (American Association of Endodontists)

1- INFORMATIONS LIEES AU PATIENT

Histoire médicale	θ pas de problème médical (ASA 1)	θ un ou plusieurs problèmes médicaux (ASA 2)	θ historique médical complexe/maladie sévère/handicap (ASA 3-5)
Anesthésie	θ pas d'antécédents de problèmes d'anesthésie	θ intolérance aux vasoconstricteurs	θ difficulté à obtenir une anesthésie
Coopération du patient	θ coopératif et observant	θ anxieux mais coopératif	θ non coopératif
Capacité d'ouverture buccale	θ pas de limitation	θ limitation légère à l'ouverture	θ limitation importante à l'ouverture
Réflexe nauséux	θ aucun	θ occasionnellement lors prise de radio/certains traitements	θ extrême ayant compromis les soins dentaires antérieurs
Situation en urgence	θ douleur ou tuméfaction minime	θ douleur ou tuméfaction modérée	θ douleur ou tuméfaction sévère

2- INFORMATIONS SUR LE DIAGNOSTIC ET LE TRAITEMENT

Diagnostic	θ signes et symptômes compatibles avec une pathologie pulpaire ou périapicale	θ plusieurs diagnostics possibles en fonction de signes et symptômes présents	θ signes et symptômes confus et complexes : diagnostic difficile θ historique de douleur chronique orale ou faciale
Difficultés radiologiques	θ difficulté minime pour l'obtention/ interprétation des radiographies	θ difficulté modérée pour l'obtention/interprétation des radios (<i>par exemple plancher de la bouche élevé, voute palatine étroite ou basse, torus</i>)	θ très grande difficulté pour l'obtention/interprétation des radios (<i>ex : superposition de structures anatomiques</i>)
Position sur l'arcade	θ antérieure/prémolaire θ inclinaison légère (<10°) θ rotation légère (<10°)	θ 1° Molaire θ Inclinaison modérée (10-30°) θ Rotation modérée (10-30°)	θ 2 et 3° Molaire θ Inclinaison très importante (>30°) θ Rotation très importante (>30°)
Isolation de la dent	θ mise en place de la digue sans difficulté	θ une reconstitution pré-endodontique simple est requise. Le crampon tient mais une RPE est nécessaire pour assurer l'étanchéité avec la digue	θ une reconstitution pré-endodontique étendue est requise pour l'isolation avec la digue, le crampon ne tient pas, un coffrage est nécessaire

Aberrations Morphologiques de la couronne	<p>θ morphologie normale de la couronne</p>	<p>θ restauration coronaire totale</p> <p>θ restauration céramique</p> <p>θ pilier de bridge</p> <p>θ écart modéré de la forme normale dent-racine <i>ex</i> : <i>taurodontisme, microdontisme</i></p> <p>θ dent avec une destruction coronaire étendue</p>	<p>θ la restauration ne reflète pas l'anatomie, ni l'alignement d'origine</p> <p>θ écart important de la forme normale dent-racine</p> <p><i>ex</i> : <i>dens in dente, fusion</i></p>
Morphologie canalaire et radiculaire	<p>θ courbure absente ou faible (<10°)</p> <p>θ apex fermé (diamètre<1mm)</p>	<p>θ courbure modérée (10-30°)</p> <p>θ l'axe de la couronne diffère modérément de l'axe de la racine</p> <p>θ le diamètre de l'ouverture apicale est de 1 à 1,5mm</p>	<p>θ courbure très importante (>30°) ou courbure en S</p> <p>θ prémolaire mandibulaire ou dent antérieure avec 2 racines</p> <p>θ prémolaire maxillaire avec 3 racines</p> <p>θ division canalaire dans le tiers médian ou apical</p> <p>θ dent très longue (> 25mm)</p> <p>θ apex ouvert > 1,5 mm</p>
Apparence radiographique du canal	<p>θ canal visible dont la taille n'est pas réduite</p>	<p>θ canal et chambre visibles mais dont la taille est réduite</p> <p>θ pulpolithes (<i>calcification pulpaire</i>)</p>	<p>θ trajet canalaire peu distinct</p> <p>θ canal non visible</p>
Résorption	<p>θ pas de résorption évidente</p>	<p>θ résorption apicale minime, limitée au mm apical</p>	<p>θ résorption apicale étendue</p> <p>θ résorption externe</p> <p>θ résorption interne</p>

3- CONSIDERATIONS ADDITIONNELLES

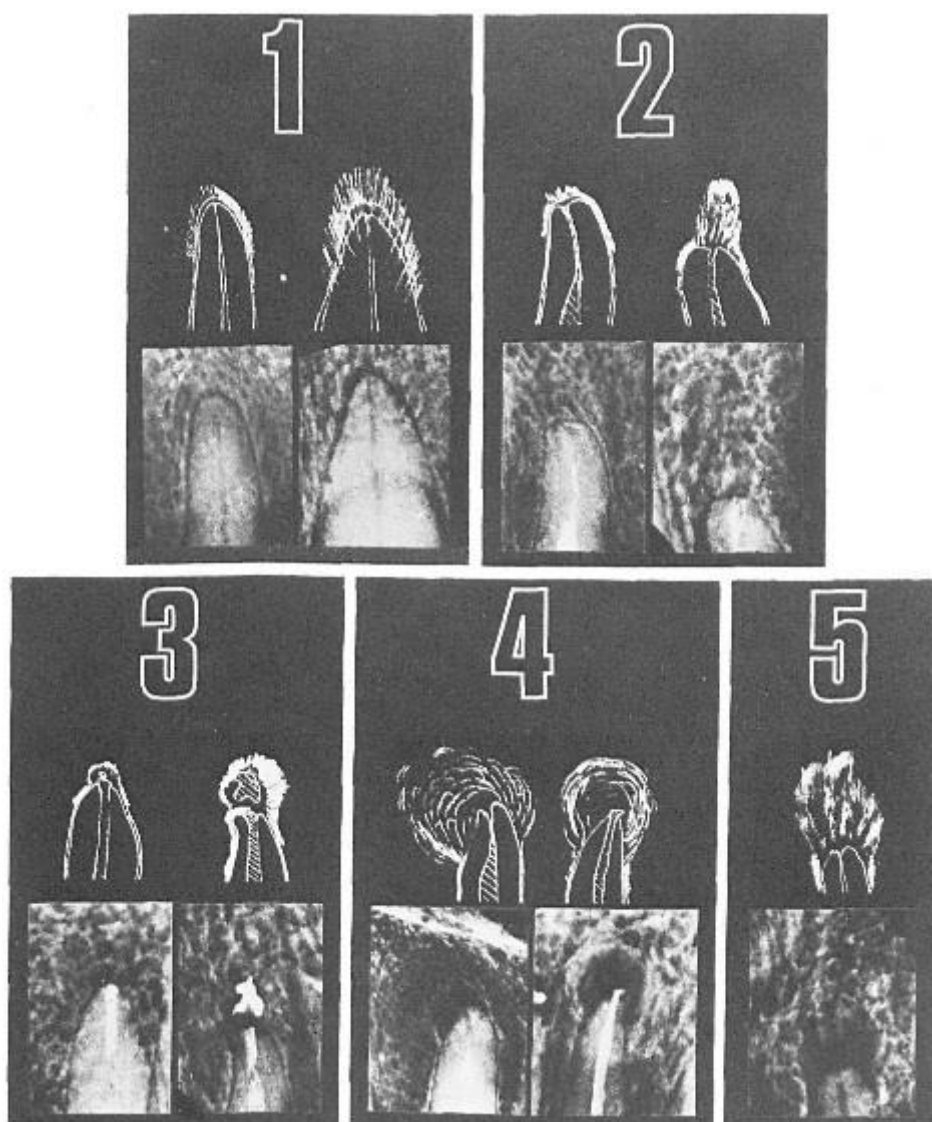
Antécédent traumatique	<p>θ fracture coronaire non compliquée d'une dent mature ou immature</p>	<p>θ fracture coronaire compliquée d'une dent mature</p> <p>θ subluxation</p>	<p>θ fracture coronaire compliquée d'une dent immature</p> <p>θ fracture radiculaire horizontale</p> <p>θ fracture alvéolaire</p> <p>θ luxation avec intrusion, extrusion, latérale</p>
------------------------	--	---	---

			θ avulsion
Antécédent de traitement endodontique	θ pas de traitement antérieur	θ parage canalaire antérieur sans complications	θ parage canalaire antérieur avec complications (<i>perforations, instrument fracturé, épaulement, canal non cathétérisé</i>) θ traitement endodontique ou chirurgical antérieur
Etat endo-parodontal	θ aucune ou légère parodontopathie	θ parodontopathie concomitante modérée	θ parodontopathie concomitante sévère θ dent fêlée avec des complications parodontales θ lésion combinée endo-parodontale θ amputation radiculaire avant le traitement endodontique

Annexe 2: Classification de l'ASA (American Society of Anesthesiologists)

ASA 1 : Patient en bonne santé <i>Exemple : hernie inguinale chez un patient par ailleurs en bonne santé.</i>
ASA 2 : Patient avec une maladie générale modérée <i>Exemple : bronchite chronique ; obésité modérée ; diabète contrôlé par le régime ; infarctus du myocarde ancien ; hypertension artérielle modérée.</i>
ASA 3 : Patient avec une maladie générale sévère mais non invalidante <i>Exemple : insuffisance coronaire avec angor ; diabète insulino-dépendant ; obésité pathologique ; insuffisance respiratoire modérée.</i>
ASA 4 : Patient avec une maladie générale invalidante mettant en jeu le pronostic vital <i>Exemple : insuffisance cardiaque sévère ; angor rebelle ; arythmie réfractaire au traitement ; insuffisance respiratoire, rénale, hépatique ou endocrinienne avancée.</i>
ASA 5 : Patient moribond qui ne survivrait pas 24 heures, avec ou sans opération <i>Exemple : rupture d'anévrisme de l'aorte abdominale en grand état de choc.</i>
Patient en état de mort cérébrale pour prélèvement d'organes
Intervention pratiquée en urgence

Annexe 3: Indice péri-apical selon Orstavik (1986)



	N°
<p>SOURBES (Marine) – « SUIVI DE PULPOTOMIES SUR DENTS PERMANENTES MATURES REALISEES LORS DE SOINS SOUS ANESTHESIE GENERALE »</p> <p>8ill., 3ann., 30 cm. - (Thèse: Chir. Dent. ; Université Clermont Auvergne ; 2017) - N°</p> <p>Résumé :</p> <p>Jusqu'à maintenant, la pulpotomie était souvent considérée comme un traitement d'urgence en prélude à un traitement endodontique. Mais, avec l'arrivée de nouveaux matériaux et une meilleure compréhension de la biologie pulpaire, il faut reconsidérer l'emploi de la pulpotomie comme un traitement définitif viable sur des dents permanentes matures vivantes. C'est dans ce contexte que des pulpotomies thérapeutiques ont été réalisées sur des dents permanentes matures et vitales lors de procédures de soins sous anesthésie générale. L'objectif de cette étude rétrospective était de réaliser le suivi des pulpotomies réalisées à l'aide d'IRM® sur des dents permanentes matures durant une période allant de novembre 2008 à juillet 2017 afin de déterminer si le traitement par pulpotomie pouvait s'avérer efficace à long terme. Les patients ont été revus dans le service lors de consultations post-opératoires ou au bloc lors de nouvelles interventions. Le résultat de la pulpotomie a été évalué en comparant le Péri Apical Index (PAI) initial le jour de la pulpotomie et le PAI post-opératoire évalué à l'issue de la plus longue période de suivi. La pulpotomie était considérée comme efficace si le PAI post-opératoire était inférieur ou égal à 2 et sans aucune symptomatologie clinique. Parmi les 754 pulpotomies réalisées, 252 ont été réévaluées. Le taux d'efficacité global des pulpotomies réévaluées était de 94,8%. Les résultats obtenus au cours de cette étude sont cohérents avec les données de la littérature. Cette étude met en avant l'efficacité des pulpotomies réalisées avec de l'IRM® sur dents permanentes matures. La pulpotomie s'inscrit dans un gradient thérapeutique permettant de retarder le traitement endodontique.</p>	
<p>RUBRIQUE DE CLASSEMENT : Etude dentaire</p>	
<p>MOTS CLES : pulpotomie, dent permanente mature, IRM®, efficacité</p>	
<p>MOTS CLES ANGLAIS : pulpotomy, mature permanent tooth, IRM®, efficiency</p>	
<p>JURY :</p> <p>Président : Mme Martine HENNEQUIN, Professeur des Universités</p> <p>Asseseurs: <u>M. Pierre-Yves COUSSON, Maître de Conférences des Universités</u> M. Dominique ROUX, Maître de Conférences des Universités Mme Natacha LINAS, Assistante Hospitalo-Universitaire</p>	
<p>ADRESSE DE L'AUTEUR : SOURBES Marine 18, boulevard de brocuéjous 12100 MILLAU</p>	

