



**HAL**  
open science

## Développement d'un module d'enseignement des tests cliniques pour le logiciel P@thopulp

Titouan Bonnet

► **To cite this version:**

Titouan Bonnet. Développement d'un module d'enseignement des tests cliniques pour le logiciel P@thopulp. Médecine humaine et pathologie. 2017. dumas-03087334

**HAL Id: dumas-03087334**

**<https://dumas.ccsd.cnrs.fr/dumas-03087334>**

Submitted on 23 Dec 2020

**HAL** is a multi-disciplinary open access archive for the deposit and dissemination of scientific research documents, whether they are published or not. The documents may come from teaching and research institutions in France or abroad, or from public or private research centers.

L'archive ouverte pluridisciplinaire **HAL**, est destinée au dépôt et à la diffusion de documents scientifiques de niveau recherche, publiés ou non, émanant des établissements d'enseignement et de recherche français ou étrangers, des laboratoires publics ou privés.



Distributed under a Creative Commons Attribution - NonCommercial - NoDerivatives 4.0 International License

**UNIVERSITE CLERMONT AUVERGNE**  
**UNITE DE FORMATION ET DE RECHERCHE D'ODONTOLOGIE**

**Année 2017**

**Thèse n°**

# **T H E S E**

**Pour le DIPLOME D'ETAT DE DOCTEUR EN CHIRURGIE-DENTAIRE**

*Présentée et soutenue publiquement le 7 novembre 2017*

par

**Titouan BONNET**

(Né le 11 octobre 1994)

---

**Développement d'un module d'enseignement des tests cliniques pour le logiciel P@thopulp**

---

**J U R Y :**

**Président : M. Thierry ORLIAGUET, Professeur des Universités**

**Assesseurs : M<sup>me</sup>. Martine HENNEQUIN, Professeur des Universités**

**M. Pierre-Yves COUSSON, Maître de Conférences des Universités**

**M. Mehdi OUADGHIRI-BERTHIER, Assistant Hospitalo-Universitaire**



UNIVERSITE CLERMONT AUVERGNE  
UNITE DE FORMATION ET DE RECHERCHE D'ODONTOLOGIE

Année 2017

Thèse n°

# THESE

Pour le **DIPLOME D'ETAT DE DOCTEUR EN CHIRURGIE-DENTAIRE**

*Présentée et soutenue publiquement le 7 novembre 2017*

par

**Titouan BONNET**

(Né le 11 octobre 1994)

---

**Développement d'un module d'enseignement des tests cliniques pour le  
logiciel P@thopulp**

---

**JURY :**

**Président : M. Thierry ORLIAGUET, Professeur des Universités**

**Assesseurs : M<sup>me</sup>. Martine HENNEQUIN, Professeur des Universités**

**M. Pierre-Yves COUSSON, Maître de Conférences des Universités**

**M. Mehdi OUADGHIRI-BERTHIER, Assistant Hospitalo-Universitaire**

**UNIVERSITE CLERMONT AUVERGNE  
UFR ODONTOLOGIE  
63000 CLERMONT-FERRAND**

<i>Président de l'Université</i>	:	Monsieur le Professeur Mathias BERNARD
<i>Directeur Général des Services</i>	:	Mme Myriam ESQUIROL
DOYEN DE L'UFR D'ODONTOLOGIE	:	Madame Stéphanie TUBERT- JEANNIN Professeur des Universités
<i>Assesseurs</i>	:	Monsieur Pierre-Yves COUSSON Maître de Conférences des Universités
		Madame Martine HENNEQUIN Professeur des Universités
		Monsieur Emmanuel NICOLAS Professeur des Universités
		Madame Valérie ROGER-LEROI Professeur des Universités

**LISTE DES PROFESSEURS**

*Professeurs des Universités – Praticiens hospitaliers :*

Monsieur Pascal AUROY	- Prothèses
Monsieur Radhouane DALLEL	- Sciences Anatomiques
Monsieur Laurent DEVOIZE	- Pathologie et Thérapeutique Dentaires
Madame Sophie DOMEJEAN	- Odontologie Conservatrice, Endodontie
Madame Martine HENNEQUIN	- Odontologie Conservatrice, Endodontie
Monsieur Emmanuel NICOLAS	- Prothèses
Monsieur Thierry ORLIAGUET	- Sciences Biologiques
Madame Valérie ROGER-LEROI	- Sciences Biologiques
Madame Stéphanie TUBERT-JEANNIN	- Prévention, Epidémiologie
Monsieur Jean-Luc VEYRUNE	- Prothèses

*Maîtres de Conférences des Universités – Praticiens hospitaliers :*

Madame Marion BESSADET	- Prothèses
Monsieur Hervé BESSE	- Pédiodontie
Monsieur Christian CHAMBAS	- Orthopédie Dento-Faciale
Monsieur Didier COMPAGNON	- Prothèses
Monsieur Pierre-Yves COUSSON	- Odontologie Conservatrice, Endodontie
Monsieur Nicolas DECERLE	- Odontologie Conservatrice, Endodontie
Monsieur Christophe DESCHAUMES	- Pathologie et Thérapeutique Dentaires
Monsieur Jean-Christophe DUBOIS	- Prothèses
Madame Christelle RICHARD	- Pédiodontie
Mademoiselle Céline MELIN	- Sciences Anatomiques
Madame Estelle MACHAT	- Prévention, Epidémiologie
Monsieur Paul PIONCHON	- Sciences Anatomiques
Monsieur Dominique ROUX	- Odontologie Conservatrice, Endodontie

*Professeur des Universités :*

Monsieur Alain ARTOLA	- Neurosciences
-----------------------	-----------------

*Maître de Conférences des Universités :*

Mademoiselle Lénaïc MONCONDUIT	- Neurosciences
--------------------------------	-----------------

*Professeur Certifié*

Mademoiselle Gaëlle DUCOS	- Anglais
---------------------------	-----------

*Maîtres de Conférences des Universités Associés :*

Monsieur Guillaume BONNET	- Prothèses
Madame Anne DEPREUX	- Informatique et Pédagogie
Madame Anne DUCONSEILLE	- Sciences Biologiques
Monsieur Pierre-Henri WEILBACHER	- Sciences de Gestion

## Développement d'un module d'enseignement des tests cliniques pour le logiciel P@thopulp.

### PLAN

PLAN .....	5
1. Introduction .....	8
2. Matériels et Méthodes .....	9
2.1. Revue bibliographique .....	9
2.1.1. Recherche dans la littérature scientifique.....	9
2.1.2. Recherche dans la littérature grise.....	9
2.2. Réalisation de l'iconographie.....	9
2.2.1. Interprétation des données bibliographiques.....	9
2.2.2. Réalisation.....	9
2.2.3. Evaluation des documents réalisés.....	10
3. Résultats .....	11
3.1. Recherche bibliographique.....	11
3.1.1. Revue scientifique .....	11
3.1.1.1. Diagramme de flux.....	11
3.1.1.2. Synthèse .....	11
3.1.2. Documents issus de la littérature grise.....	14
3.1.2.1. Sites internet.....	14
3.1.2.2. Vidéos.....	15
3.2. Comment répondre aux questions d'identification des critères diagnostiques de P@thopulp .....	15
3.2.1. Critère 1 : La douleur est-elle le motif de la consultation ? .....	15
3.2.2. Critère 2 : La douleur est-elle spontanée ? .....	15
3.2.3. Critère 3 : La douleur est-elle provoquée ? .....	15
3.2.4. Critère 4 : La dent est-elle vitale ? .....	16
3.2.5. Critère 5 : La réponse au test de vitalité se prolonge-t-elle ? .....	16
3.2.6. Critère 6 : La compression de la papille interdentaire est-elle douloureuse ?.....	16
3.2.7. Critère 7 : La palpation apicale est-elle douloureuse ? .....	17
3.2.8. Critère 8 : La percussion est-elle douloureuse ? .....	17
3.2.9. Critère 9 : Il y a-t-il une voie de contamination bactérienne ?.....	17
3.2.9.1. Lésion carieuse .....	17

3.2.9.2. Fracture et fêlure <sup>(18)</sup> .....	18
3.2.9.3. Erosion <sup>(10)</sup> .....	19
3.2.9.4. Reprise carieuse sous restauration <sup>(8)</sup> .....	19
3.2.9.5 Voie parodontale <sup>(23)</sup> .....	20
3.2.10. Critère 10 Est ce qu'il y a une tuméfaction ? .....	20
3.2.11. Critère 11 : Y a-t-il un ostium fistulaire ? .....	20
3.2.12. Critère 12 : Y a-t-il une poche parodontale ? .....	20
3.2.13. Critère 13 : Y a-t-il une image radio septale ? .....	21
3.2.14. Critère 14 : Y a-t-il une image radioclaire apicale ou latérale ?.....	21
3.2.15. Synthèse .....	22
3.3. Réalisation des documents nécessaires à la recherche des critères diagnostiques dans le logiciel P@thopulp.....	23
3.3.1. Test de vitalité au froid.....	24
3.3.2. Test de vitalité au chaud.....	24
3.3.3. Test de vitalité à l'électricité (Pulp tester) .....	24
3.3.4. Test de vitalité au fraisage.....	25
3.3.5. Percussion.....	25
3.3.6. Palpation apicale .....	25
3.3.7. Palpation cervicale .....	25
3.3.8. Sondage d'ostium fistulaire.....	26
3.3.9. Transillumination .....	26
3.3.10. Sondage parodontal .....	26
3.3.11. Examen visuel .....	27
3.3.12. Examen radiographique.....	27
3.3.13. Anamnèse .....	27
3.4. Evaluation des documents réalisés .....	27
4. Discussion .....	29
5. Conclusion.....	29
6. Références .....	30
6.1. Articles, ouvrages et sites internet.....	30
6.2. Documents vidéos et sites internet .....	31
7. ANNEXE 1 .....	33
La douleur est-elle le motif de la consultation ? .....	33
La douleur est-elle spontanée ? .....	33
La douleur est-elle provoquée ? .....	34

La réponse au test de vitalité se prolonge-t-elle ? .....	34
La dent est-elle vitale ?.....	34
La palpation apicale est-elle douloureuse ?.....	35
La compression de la papille inter-dentaire est-elle douloureuse ?.....	35
La percussion est-elle douloureuse .....	35
Y-a-t-il un ostium fistulaire ? .....	36
Y-a-t-il une poche parodontale ? .....	36



## 1. INTRODUCTION

Le logiciel P@thopulp est une aide à l'apprentissage pour les étudiants de DFASO1, des maladies pulpaire et périapicales selon la démarche par critères diagnostiques. Il permet de consulter des documents référentiels qui précisent pour chaque maladie, son étiopathogénie, son tableau sémiologique, ses critères diagnostiques, ses évolutions en l'absence de traitement selon un mode aigu et chronique et son traitement. <sup>(21)</sup>

Les tests mentionnés dans le logiciel P@thopulp sont les suivants ; test au froid, au chaud, électrique (Pulp tester), test à la percussion, palpation apicale, palpation cervicale, sondage parodontal, sondage de l'ostium fistulaire. Dans la version actuelle du logiciel, les modes opératoires de ces tests ne sont pas précisés, il est donc nécessaire d'ajouter une iconographie permettant à l'étudiant d'apprendre à faire les tests diagnostiques permettant de répondre à ces critères diagnostiques.

La précision d'un test diagnostique dans la détection d'un symptôme est calculée à l'aide de certains critères. Ces critères sont fondés sur le fait que le symptôme existe ou n'existe pas au moment du test diagnostique. La précision du test diagnostique est calculée lorsque l'élément spécifique de la maladie est présent et lorsqu'il n'est pas présent. Divers critères de performance de test diagnostique ont été établis à savoir la sensibilité, la spécificité et les valeurs prédictives du test. <sup>(2)</sup>

Ce projet vise à compléter les propositions d'apprentissage du logiciel P@thopulp, en créant un module d'enseignement des modalités dans lesquelles les tests utiles au diagnostic des maladies pulpaire doivent être réalisés.

## 2. MATERIELS ET METHODES

La méthode est basée sur premièrement une revue bibliographique permettant d'établir la façon de réaliser les tests diagnostiques et deuxièmement sur la réalisation d'une iconographie illustrant les conditions dans lesquelles ces tests doivent être appliqués.

### 2.1. Revue bibliographique

#### 2.1.1. Recherche dans la littérature scientifique

Les articles ont été sélectionnés en consultant la base de données PubMed en utilisant les mots clés [diagnosis], [test], [dental], [pulpal], [vitality], [percussion], [palpation], [cavity], [crack], [drilling], [swelling], [reversible], [pulpitis], [methylene], [blue], [anamnesis], [question], [lingered], [transillumination] et leurs MeSH Terms associés. Une recherche ascendante a été réalisée pour les références pertinentes dans les articles lus.

#### 2.1.2. Recherche dans la littérature grise

Une recherche dans les ouvrages de sémiologie de la bibliothèque universitaire a été réalisée dans les journaux, livres ou revues en anglais et en français.

De plus, une recherche a été réalisée sur le moteur de recherche Google en utilisant les mots clés [test], [diagnostique], [dentaire], [vitalité], [percussion], [palpation], [sondage], [parodontal] ainsi que leurs équivalents en anglais pour trouver document, texte, vidéo ou image relatif aux tests diagnostiques.

### 2.2. Réalisation de l'iconographie

#### 2.2.1. Interprétation des données bibliographiques

A l'issue de la synthèse bibliographique, les modalités des tests référencés dans la littérature ont été regroupées en fonction de leur possible mise en œuvre lors de la démarche diagnostique par critères telle qu'elle est proposée par le logiciel P@thopulp.

#### 2.2.2. Réalisation

Dans un premier temps nous avons choisi un support iconographique (ou non) pour chaque test diagnostique.

**Tableau 1 : Choix du support iconographique pour les tests diagnostiques**

Test diagnostique	Support
Test au froid	Vidéo
Test au chaud	Vidéo
Pulp Tester	Vidéo
Test au fraisage	Dessin animé

Percussion	Vidéo
Palpation apicale	Vidéo
Palpation cervicale	Vidéo
Sondage ostium fistulaire	Dessin animé
Transillumination	Photo
Sondage parodontal	Vidéo
Examen visuel	Texte
Radiographie	Dessins
Anamnèse	Texte

Une série de vidéos a été réalisée dans le service d'Odontologie de Clermont-Ferrand à l'aide de la caméra d'un Samsung Galaxy S7.

Trois personnes étaient présentes lors du tournage ; un opérateur, un patient sain et un caméraman.

Les tests diagnostiques ont été réalisés en se rapprochant le plus possible des modalités mises en lumière par la recherche bibliographique.

### ***2.2.3. Evaluation des documents réalisés***

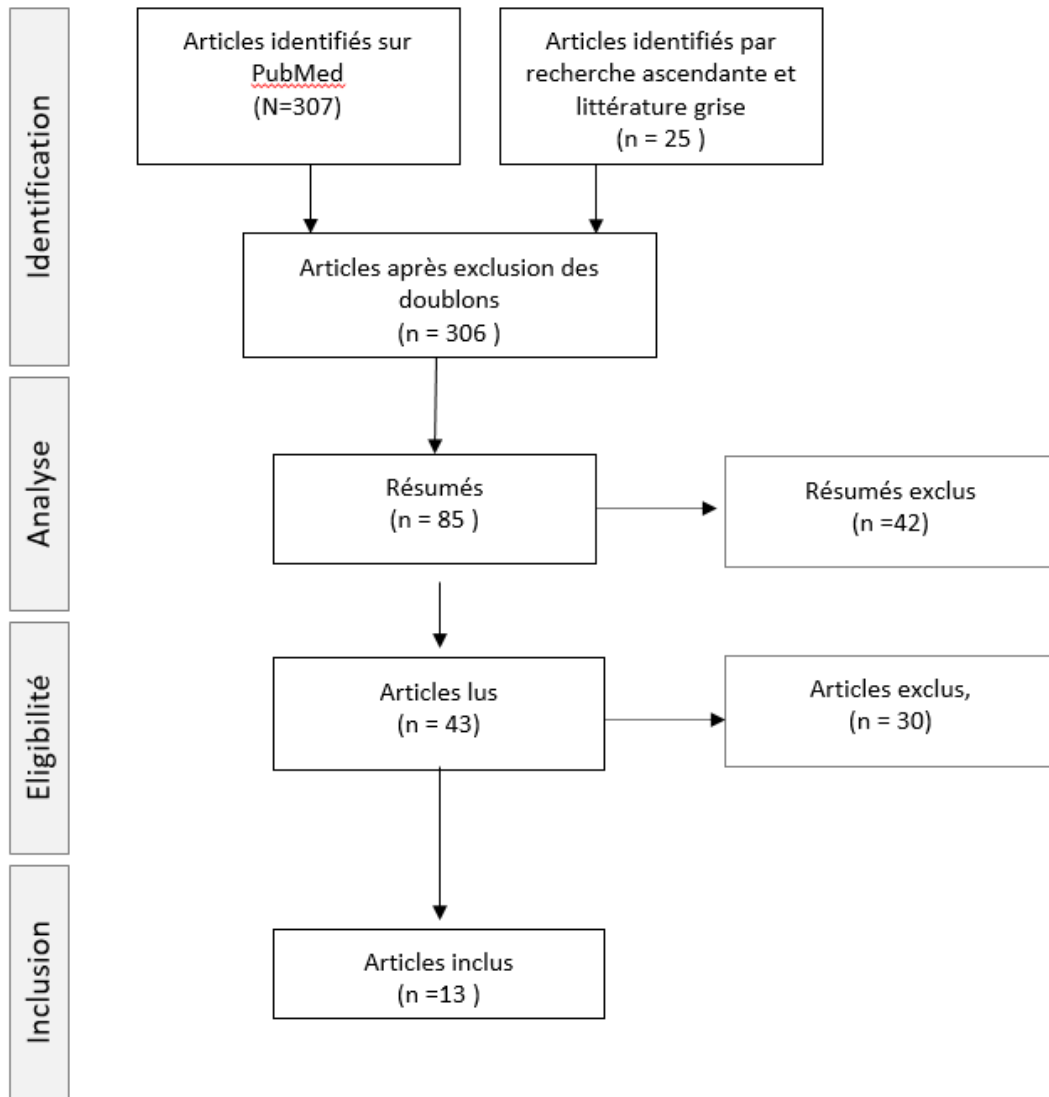
Les documents réalisés ont été testés auprès d'un groupe de 20 étudiants de 5ème et 6ème années de la faculté de Clermont Ferrand, qui ont été invités à consulter les documents et à compléter un questionnaire (annexe 1)

### 3. RESULTATS

#### 3.1. Recherche bibliographique

##### 3.1.1. Revue scientifique

##### 3.1.1.1. Diagramme de flux



##### 3.1.1.2. Synthèse

Parmi les 13 articles inclus, 13 mentionnaient les tests diagnostiques, et 11 décrivaient le déroulement du test, 13 traitaient les deux. Le tableau 2, distribue les références bibliographiques en fonction des tests diagnostiques cités dans le logiciel P@thopulp.

**Tableau 2 : Synthèse des éléments descriptifs des tests diagnostiques**

<b>Test</b>	<b>Signes ou symptômes</b>	<b>Description</b>	<b>Références</b>
Vitalité (au froid)	Vitalité pulpaire/Nécrose pulpaire	La dent doit être isolée avec un rouleau de coton, séchée. On pulvérise une boulette de coton large tenue par une précelle avec le système choisi (Dichlorodifluoromethane/tetrafluoroethane/CO <sub>2</sub> ). On s'empresse d'appliquer la boulette sur le 1/3 cervical de la face vestibulaire de la dent. On commence par la contro-latérale (saine) pour éduquer le patient sur la nature de la réponse attendue.	Rowe AH et al 1990, Jones DM et al 1999, Romieu G et al 2012, Abd-Elmequid A et al, 2009
Vitalité (au chaud)	Vitalité pulpaire/Nécrose pulpaire	La dent doit être isolée avec un rouleau de coton, séchée, la surface vestibulaire lubrifiée avec de la vaseline. On chauffe un cône de gutta-percha jusqu'à ce qu'il se ramollisse, on touche brièvement la surface vaselinée. On commence par la contro-latérale (saine) pour éduquer le patient sur la nature de la réponse attendue.	Abd-Elmequid A et al 2009, Rowe AH et al 1990
Vitalité (Pulp Tester)	Vitalité pulpaire/Nécrose pulpaire	La dent doit être isolée avec un rouleau de coton, séchée. On applique un gel pour ECG sur la face vestibulaire de la dent. L'électrode est placée sur le 1/3 cervical de la face vestibulaire de la dent. On commence par la contro-latérale (saine) pour éduquer le patient sur la nature de la réponse attendue.	Abd-Elmequid A et al 2009, Rowe AH et al 1990
Vitalité (fraisage)	Vitalité pulpaire/Nécrose pulpaire	On réalise une cavité de petite taille sur une face facilement obturable (occlusale), avec une turbine pour l'émail puis au contre-angle une fois dans la dentine.	Rowe AH et al 1990, Lasfargues JJ 2001
Percussion	Inflammation péri-apicale	Percuter doucement la dent axialement avec un manche de miroir, 2 coups suivis d'un temps mort. On commence par la contro-latérale (saine) pour éduquer le patient sur la nature de la réponse attendue.	Goldberg Piette 2001, Lévy 2015, Lasfargues JJ 2001
Palpation apicale	Collection purulente péri apicale	On promène son index ganté avec une légère pression dans le vestibule le long des procès alvéolaires en regard des apex.	Glodberg Piette 2001, Lasfargues JJ 2001

Palpation cervicale	Inflammation papillaire	Simple pression avec une spatule à bouche sur la papille dentaire suspectée ou pression bi-digitale, un doigt en vestibulaire, un doigt en lingual.	Nerini Q 2015
Sondage ostium fistulaire	Trajet fistulaire	Insertion en douceur d'un cône de gutta de calibre fin dans l'ostium fistulaire.	Goldberg Piette 2001, Lasfargues JJ 2001
Transillumination	Fêlure, fracture, carie	Réalisée avec une fibre optique (ou avec une lampe à polymériser) positionnée perpendiculairement à la dent sur la surface vestibulaire ou linguale, à la recherche d'une tache sombre ou d'un trait de fracture.	Romieu G et al 2012, Van der Veen et al, 2000, Martin D 2008
Sondage parodontal	Fracture, poche parodontale	On place une sonde parodontale dans le sulcus sans douleur avec une force de 20 à 25 grammes. La sonde doit rester en contact avec la dent, aussi parallèle que possible à l'axe de celle-ci. Si on recherche une fracture/fêlure on promène la sonde par de petits coups verticaux autour du collet de la dent à la recherche d'un sondage ponctuel. Si on recherche une poche parodontale on déplace la sonde dans le sulcus à la recherche d'un sondage graduel ou en cuvette.	Romieu G et al 2012, Itis J 2008, Kazimm J 2014, Lasfargues JJ 2001
Examen visuel	Voie de contamination bactérienne	On place un coton dans le vestibule en regard de la dent à examiner, éclairée par le scialytique. On examine la dent humide, on la sèche 5 secondes puis on examine la dent séchée.	Rowe AH et al 1990, ICDAS
Radiographie	Carie, lyse alvéolaire apicale/septale	Radiographie rétro-alvéolaire : technique des plans parallèles, film radio parallèle à l'axe de la dent, générateur perpendiculaire au film, utilisation d'un angulateur.	Cavézian R, 2001
Anamnèse	Caractère de la douleur (spontanée, provoquée)	Questionner le patient : « Est ce que la douleur est provoquée ? Si oui par quoi ? », « Quand avez-vous mal ? », « La douleur intervient-elle sans raison apparente ? »	Romieu G et al 2012, Lasfargues JJ 2001

### ***3.1.2. Documents issus de la littérature grise***

#### ***3.1.2.1. Sites internet***

On peut retrouver sur le site pédagogique de l'équipe enseignante d'endodontie de la faculté de chirurgie dentaire de Toulouse<sup>(9.1)</sup> la description des différents tests diagnostiques destinée aux étudiants. A de brefs textes explicatifs sont associées des photos des différents gestes nécessaires à la réalisation du test diagnostique.

On trouve sur le site les explications suivantes :

#### **Test au froid :**

« Imprégner une boulette de spray réfrigérant sur une petite boulette de coton maintenue dans les mors d'une précelle. Appliquer la boulette de coton dans la région cervicale de la dent à tester. »

#### **Test au chaud :**

« Porter au-dessus de la flamme d'une lampe à alcool un bâtonnet de gutta-percha jusqu'à ce qu'il commence à être ramolli. Appliquer la gutta-percha sur la région cervicale concernée. »

#### **Test électrique :**

« Mettre en place l'électrode intrabuccale. Déposer un disque de 2 mm de diamètre de pâte de polissage au niveau du tiers cervical. Appliquer l'électrode du Pulp Tester sur la surface dentaire au niveau du disque de pâte de polissage. L'appareil se met en marche automatiquement dès que l'électrode est en contact avec la dent. L'intensité du courant électrique passant dans la dent augmente progressivement et est visualisée au moyen d'une échelle graduée de 1 à 100. Retirer l'électrode dès que le patient ressent une sensibilité douloureuse. »

#### **Test à la percussion :**

« Réaliser au moyen d'un manche de miroir une légère percussion verticale (ou axiale) puis horizontale (ou latérale) en commençant à distance du secteur suspecté afin d'avoir une base de comparaison. »

#### **Palpation apicale :**

« Promener l'index le long des parois alvéolaires afin de rechercher une zone douloureuse : tables osseuses internes et externes et fond du vestibule »

Ce site a un but didactique comme P@thopulp il est donc intéressant d'en analyser les forces ; photos, textes simples et courts facilement compréhensibles et les faiblesses : mise en page austère, les photos ne suffisent pas à expliquer le geste.

Sur le site <https://pocketdentistry.com/4-endodontic-examination-and-diagnosis/> on trouve une description brève des tests au froid, au chaud, électrique, au fraisage, du test à la percussion et à la palpation. Les modalités sont les mêmes que celles décrites précédemment.

### 3.1.2.2. Vidéos

La chaîne YouTube « Dental YouTube » propose de courtes vidéos de plusieurs tests diagnostiques ; percussion, transillumination, palpation, test au froid, test au chaud, test électrique réalisées par le Dr Torabinejad de l'université de Loma Linda.<sup>(2.1, 3.1, 4.1, 5.1, 6.1, 7.1)</sup> Les modalités de réalisation des tests sont globalement les mêmes que celles mises en avant par la revue bibliographique. Il ne précise cependant pas que la dent contro-latérale saine doit être testée avant la dent suspectée.

Le Dr Peter D. Cancellier<sup>(1.1)</sup> a publié sur sa chaîne YouTube une vidéo de test au froid ; dans celle-ci il demande à la patiente de garder la main en l'air tant qu'elle ressent le froid puis de la baisser quand la sensation disparaît ainsi il peut observer une réponse prolongée au test au froid.

## 3.2. Comment répondre aux questions d'identification des critères diagnostiques de P@thopulp

### 3.2.1. Critère 1 : La douleur est-elle le motif de la consultation ?

La réponse à cette question sera obtenue soit par déclaration spontanée du patient ou par la ou les réponses à des questions posées au patient par le praticien pendant l'entretien.

A titre d'exemple, la proposition ci-dessous peut permettre d'obtenir la réponse à cette question :

« Qu'est-ce qui vous amène à consulter ? »

### 3.2.2. Critère 2 : La douleur est-elle spontanée ?

La réponse à cette question sera obtenue soit par déclaration spontanée du patient ou par la ou les réponses à des questions posées au patient par le praticien pendant l'entretien.

A titre d'exemple, les propositions ci-dessous peuvent permettre d'obtenir la réponse à cette question :

« Avez-vous mal la nuit au repos dans votre lit ? »

« Avez-vous mal sans rien faire de particulier ? »

« La douleur intervient-elle sans raison apparente ? »

### 3.2.3. Critère 3 : La douleur est-elle provoquée ?

La réponse à cette question sera obtenue soit par déclaration spontanée du patient ou par la ou les réponses à des questions posées au patient par le praticien pendant l'entretien.

A titre d'exemple, les propositions ci-dessous peuvent permettre d'obtenir la réponse à cette question :

« La douleur est-elle déclenchée par quelque chose, ou à des moments particuliers ? En buvant un verre d'eau froide, en mangeant quelque chose de froid, ou de sucré ? »

« Y a-t-il quelque chose de particulier qui déclenche la douleur ? »



#### **3.2.4. Critère 4 : La dent est-elle vitale ?**

La vitalité de la dent peut être testée de différentes manières, il peut parfois être nécessaire d'associer plusieurs tests diagnostiques. Les tests utilisés les plus fréquemment sont le test au froid, le test électrique et le test au chaud. Une méta-analyse de Mejare et al 2012<sup>(4)</sup> incluant 18 articles donne une sensibilité supérieure à 0.75 et une spécificité variant de 0.1 à 0.98 pour le test au froid, selon les études la sensibilité du test électrique varie de 0.21 à 0.87 mais une spécificité supérieure à 0.90. Les études sur le test au chaud avaient un faible niveau de preuve scientifique et montraient des sensibilités et spécificités très variables. En 2014, une étude de Jespersen et al<sup>(6)</sup>, menée sur 656 patients, le test au froid a une sensibilité de 0.91 et une spécificité de 0.89 contre 0.84 et 0.74 pour le test électrique.

Il sera important d'éduquer le patient sur la nature de la réponse attendue en testant en premier lieu la dent contro-latérale supposée saine. On évite ainsi des faux-positifs induits par le patient croyant ressentir le froid/électricité/chaud depuis la dent alors qu'il s'agit en réalité de la gencive.

Le test au froid est généralement utilisé en première intention, en cas de doute il peut être intéressant de réaliser un test électrique ou au chaud en seconde intention. Le test au chaud semble être tombé en désuétude au profit des deux autres en pratique courante.

Pour répondre à cette question il est nécessaire de réaliser le(s) geste(s) clinique(s) illustré(s) par les vidéos « Test au froid », « Test au chaud », « Test électrique ».

#### **3.2.5. Critère 5 : La réponse au test de vitalité se prolonge-t-elle ?**

Une fois le test de vitalité terminé, le patient peut continuer à ressentir une douleur ; on lui demande si la douleur a persisté malgré l'arrêt du stimulus.

A titre d'exemple, la proposition ci-dessous peut permettre d'obtenir la réponse à cette question :

« La douleur a-t-elle continué une fois que j'ai enlevé le coton ? »

« Avez-vous encore mal maintenant ? »

On peut, comme le suggère Dr Cancellier<sup>(1.1)</sup> sur sa vidéo YouTube, demander au patient de garder la main en l'air tant qu'il ressent le froid.

Face à une pulpite irréversible le test de vitalité peut déclencher une douleur importante au patient qui sera alors « prostré » quelques instants. Il peut alors spontanément déclarer « Vous avez réveillé la douleur ».

#### **3.2.6. Critère 6 : La compression de la papille interdentaire est-elle douloureuse ?**

On réalise une palpation cervicale au niveau de la papille suspectée, une réponse douloureuse à ce test traduit une inflammation de la papille dentaire ce qui oriente le diagnostic vers un syndrome du septum.

Pour répondre à cette question il est nécessaire de réaliser le geste clinique illustré par la vidéo « Palpation Cervicale ».

### **3.2.7. Critère 7 : La palpation apicale est-elle douloureuse ?**

On réalise une palpation apicale en regard de la dent suspectée. A l'issue du test de la palpation apicale, une réponse douloureuse peut révéler l'existence d'une collection purulente péri-apicale.

Pour répondre à cette question il est nécessaire de réaliser le geste clinique illustré par la vidéo « Palpation Apicale ».

### **3.2.8. Critère 8 : La percussion est-elle douloureuse ?**

On réalise une percussion sur la dent suspectée et les dents adjacentes, une réponse douloureuse à la percussion traduit une inflammation péri-apicale.

Pour répondre à cette question il est nécessaire de réaliser le geste clinique illustré par la vidéo « Percussion ».

### **3.2.9. Critère 9 : Il y a-t-il une voie de contamination bactérienne ?**

Plusieurs voies de contamination bactérienne sont possibles et doivent être recherchées. La démarche vise à rechercher toute voie de contamination, pour les dents vitales et les dents non vitales.

#### **3.2.9.1. Lésion carieuse**

Il existe plusieurs moyens de détection de la lésion carieuse :

##### -Examen visuel

-Sondage ; aujourd'hui considéré comme obsolète car iatrogène et peu fiable, le sondage reste utile pour tester la perméabilité dentinaire dans le cas d'une lésion cavitaire étendue.

-Examen radiologique ; la radiographie rétro coronaire par bite-wing permet une détection fiable des caries proximales<sup>(14)</sup>

-Transillumination; La lumière est transmise dans la dent et lorsqu'un changement de structure intervient sur le chemin lumineux comme dans le cas d'une carie, cela provoque une diffraction de la lumière qui apparaît comme une ombre dans l'émail ou la dentine. <sup>(7)</sup>

On connaît plusieurs systèmes permettant de décrire la carie dentaire.

Le système SISTA <sup>(8,1,12)</sup> prenant en compte le site et le stade d'avancée de la lésion carieuse

Code	Site
1	Occlusal
2	Proximal
3	Cervical

Stade évolutif	Description clinique
Stade 0	Lésion initiale <b>sans cavitation, strictement amélaire</b> ou atteignant la jonction amélo-dentinaire mais ne nécessitant pas le recours à une intervention chirurgicale.
Stade 1	Lésion avec des microcavitations de surface ayant progressé dans le <b>tiers externe de la dentine</b> et nécessitant une intervention chirurgicale.
Stade 2	Lésion cavitaire de taille modérée, ayant progressé dans le <b>tiers médian de la dentine</b> sans affaiblir les cuspidés et nécessitant une intervention restauratrice.
Stade 3	Lésion cavitaire étendue ayant progressé dans le <b>tiers profond de la dentine</b> au point de fragiliser les structures cuspidiennes et nécessitant une intervention restauratrice.
Stade 4	Lésion atteignant les <b>zones dentinaire para pulpaire</b> et ayant progressé au point de détruire une partie des cuspidés et nécessitant une intervention restauratrice.

Le système ICDAS basé sur des critères visuels, les dents sont observées humides puis séchées.

Les codes de détection des lésions carieuses vont de 0 à 6 selon la sévérité de la lésion.

Code	Description clinique
0	Face saine.
1	Premiers changements visuels de l'émail ou uniquement visibles après séchage prolongé de 5 secondes.
2	Changements visuels nets de l'émail sans séchage.
3	Rupture localisée de l'émail sans signe visuel d'atteinte dentinaire.
4	Zone sombre dans la dentine sous-jacente visible à travers l'émail.
5	Cavité franche avec dentine exposée.
6	Cavité extensive avec dentine exposée.

### 3.2.9.2. Fracture et fêlure<sup>(18)</sup>

Une fêlure correspond à une fracture incomplète sans mobilité visible des fragments. Le terme fracture est utilisé lorsque les deux fragments sont complètement séparés et mobiles entre eux.

Pour les détecter on retient :

-Examen visuel ; à la recherche d'un trait de fracture ou d'une fêlure coronaire.

-Examen radiologique ; à la radio les fêlures sont rarement visibles, les signes radiologiques sont plus évidents lorsque la fêlure progresse le long de la racine et qu'une lésion osseuse apparaît.

-Test de mordru ; On fait mordre le patient sur un objet (bâtonnet de bois par exemple), la réponse attendue dans le cas d'une fêlure ou d'une fracture est une absence de douleur à la mise en pression et une douleur vive au relâchement.

-Transillumination ; La fêlure empêchera la diffusion de la lumière à travers la couronne.

### 3.2.9.3. *Erosion*<sup>(10)</sup>

L'érosion entraîne une perte de tissu dentaire pouvant aller jusqu'à une exposition pulpaire. Ce processus peut dans certains cas sévères exposer la pulpe dentaire notamment dans les cas d'érosion des surfaces palatines maxillaires étant des sites à progression rapide. L'érosion peut être potentialisée par l'attrition, l'abrasion et l'abfraction. Selon Lussi, A. et al. 2005, le signe le plus caractéristique de l'érosion est la présence de concavités peu profondes au niveau d'une surface lisse de la dent.

### 3.2.9.4. *Reprise carieuse sous restauration*<sup>(8)</sup>

Si le défaut d'herméticité crée un espace entre structure dentaire et matériaux, ce hiatus permet l'infiltration d'éléments du milieu buccal pouvant conduire à une reprise carieuse sous-jacente.

Wilson NHF et al.1998 définit le critère selon lequel un hiatus permettant l'insertion de l'extrémité d'une sonde émoussée (0,25 à 0.40mm) nécessite une réintervention.

Pour détecter une reprise carieuse l'examen visuel est limité ; un changement de teinte (notamment dans le cas d'un amalgame) n'est pas fiable. Cependant l'absence de changement de teinte laisse présager l'absence de récurrence carieuse.

L'examen radiologique est utile, permettant d'objectiver une extension carieuse dentinaire.

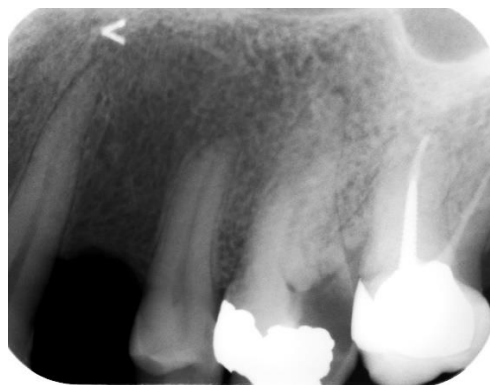

Figure 1: Image radioclaire sous une restauration par amalgame sur 26 objectivant une reprise de lésion carieuse

Une restauration prothétique conjointe, si elle n'est pas adaptée, peut également favoriser une reprise carieuse. En effet les bactéries ont accès aux tubuli dentinaires, cette infiltration pouvant conduire à une reprise carieuse.

### 3.2.9.5 Voie parodontale<sup>(23)</sup>

Il existe des relations étroites entre le parodonte et la pulpe dentaire, les deux structures communiquant par plusieurs voies ; tubuli dentinaires, foramen apical et canaux accessoires.

Il peut donc y avoir un passage de bactéries de la pulpe vers le parodonte et/ou du parodonte vers la pulpe. Une lésion endodontique primaire peut donc entraîner une lésion parodontale secondaire. De façon moins fréquente, une lésion parodontale primaire peut entraîner une lésion endodontique secondaire.

Le sondage parodontal sera l'examen de choix pour détecter une lésion parodontal, le sondage peut être ponctuel orientant le diagnostic vers une pathologie endodontique, une fêlure/fracture ou graduel signe d'une poche parodontale.

#### **3.2.10. Critère 10 Est ce qu'il y a une tuméfaction ?**

Un examen visuel de la zone suspectée peut mettre en évidence un gonflement dû à une inflammation ou un œdème, on peut observer un comblement du vestibule dans certains cas. Le patient peut déclarer se sentir gonflé, il faut alors objectiver sa sensation.

#### **3.2.11. Critère 11 : Y a-t-il un ostium fistulaire ?**

Le patient peut ramener la présence d'un « bouton » sur la gencive, à l'examen visuel l'ostium fistulaire se manifeste par une voussure gingivale circulaire de faible diamètre généralement inflammatoire d'où peut s'écouler, spontanément ou à la pression, un écoulement purulent. Pour objectiver le trajet fistulaire et trouver le site responsable il est nécessaire d'insérer un cône de Gutta dans la fistule puis de prendre une radio cône en place. L'insertion du cône dans la fistule est indolore.

Le geste clinique illustré par la vidéo « Sondage d'ostium fistulaire » permet de visualiser le trajet fistulaire et de remonter à son origine.

#### **3.2.12. Critère 12 : Y a-t-il une poche parodontale ?**

On réalise un sondage parodontal à la recherche d'une poche parodontale. Un sondage ponctuel est signe de l'externalisation d'une lésion péri-apicale, d'une fracture/fêlure tandis qu'un sondage graduel (poche en cuvette) est signe d'un problème d'origine parodontal.

Pour répondre à cette question il est nécessaire de réaliser le geste clinique illustré par la vidéo « Sondage Parodontal ».

**3.2.13. Critère 13 : Y a-t-il une image radio septale ?**

On réalise une radiographie rétro-alvéolaire (ou une rétro-coronaire), sur la radio on cherche une déminéralisation, image radio-claire, au niveau du septum alvéolaire signe d'une perte osseuse.

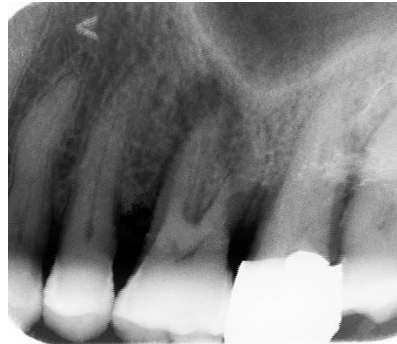

Figure 2: Images radioclares au niveau du septum osseux entre 25 26 et 26 27 objectivant une perte osseuse

**3.2.14. Critère 14 : Y a-t-il une image radioclaire apicale ou latérale ?**

On réalise une radiographie rétro-alvéolaire, on observe avec soin la zone péri-apicale, à la recherche d'une zone radio-claire signe d'une perte osseuse. On observe également le trajet du ligament alvéolo-dentaire.

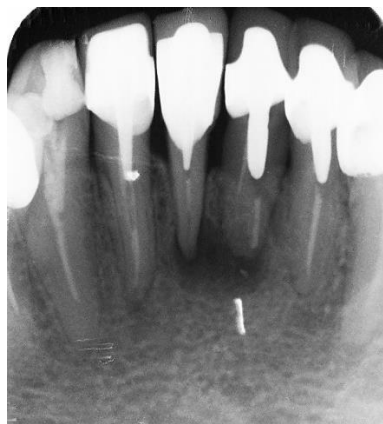

Figure 3: Image radio-claire péri-apicale sur 31 et 41

### 3.2.15. Synthèse

**Tableau 3 : Synthèse des tests indiqués pour chaque critère diagnostic**

Critère diagnostic	Tests indiqués
La douleur est-elle le motif de la consultation ?	Déclaration spontanée du patient Question à poser : « Qu'est-ce qui vous amène à consulter ? »
Douleur spontanée ?	Déclaration spontanée du patient Questions à poser : « Avez-vous mal la nuit au repos dans votre lit ? » « Avez-vous mal sans rien faire de particulier ? » « La douleur intervient-elle sans raison apparente ? »
Douleur provoquée ? (Chaud, froid, sucre, mastication)	Déclaration spontanée du patient Questions à poser : « La douleur est-elle déclenchée par quelque chose ? En buvant un verre d'eau froide, en mangeant ? » « Y a-t-il quelque chose de particulier qui déclenche la douleur ? »
Réponses aux tests	Test au froid Pulp tester Test au chaud Test au fraisage
La réponse au test se prolonge-t-elle ?	Déclaration spontanée du patient Questions à poser : « La douleur a-t-elle continué une fois que j'ai enlevé le coton ? » « Avez-vous encore mal maintenant ? » Demander au patient de garder la main en l'air
La compression de la papille interdentaire est-elle douloureuse ?	Palpation cervicale
La palpation apicale est-elle douloureuse ?	Palpation apicale
La percussion est-elle douloureuse ?	Test de percussion
Y a-t-il une voie de contamination bactérienne ?	Examen visuel Examen radiologique Transillumination Sondage parodontal
Y a-t-il une tuméfaction ?	Examen visuel
Y a-t-il un ostium fistulaire ?	Examen visuel, sondage avec un cône de Gutta

Y a-t-il une poche parodontale ?	Sondage parodontal
Y a-t-il une image radio septale ?	Examen radiologique (rétro-alvéolaire/rétro-coronaire)
Y a-t-il une image radioclaire apicale ou latérale ?	Examen radiologique (rétro-alvéolaire)

### 3.3. Réalisation des documents nécessaires à la recherche des critères diagnostiques dans le logiciel P@thopulp

Il était nécessaire d'apporter des explications sur les gestes pratiqués dans les vidéos, nous avons donc choisi de mêler textes et vidéos. Les textes se voulant courts et directs pour ne pas perdre le spectateur.

Il était aussi nécessaire de décrire de brièvement les réponses attendues et les objectifs de chaque test diagnostique.

**Tableau 4: Objectif et interprétation des tests diagnostiques**

Test diagnostique	Objectif	Interprétation de la réponse
Test au froid	Déterminer si la pulpe est vitale ou non	Une sensibilité signe une vitalité pulpaire, une sensibilité accrue une probable inflammation irréversible de la pulpe, une absence de sensibilité traduit une probable absence de vitalité pulpaire.
Test au chaud	Déterminer si la pulpe est vitale ou non	Une sensibilité signe une vitalité pulpaire, une sensibilité accrue une probable inflammation irréversible de la pulpe, une absence de sensibilité traduit une probable absence de vitalité pulpaire.
Pulp tester	Déterminer si la pulpe est vitale ou non	Une sensibilité signe une vitalité pulpaire, une sensibilité accrue une probable inflammation irréversible de la pulpe, une absence de sensibilité traduit une probable absence de vitalité pulpaire.
Test au fraisage	Déterminer si la pulpe est vitale ou non	Une sensibilité signe une vitalité pulpaire, une absence de sensibilité traduit une probable absence de vitalité pulpaire.
Percussion	Objectiver une inflammation péri-apicale	Une douleur signe une probable inflammation péri-apicale.
Palpation apicale	Objectiver une inflammation/collection purulente péri-apicale	Une douleur signe la probable existence d'une infection péri-apicale.



Palpation cervicale	Objectiver une inflammation de la papille dentaire	Une douleur et/ou un saignement signe une inflammation de la papille.
Sondage ostium fistulaire	Objectiver le trajet fistulaire	A la radio, le trajet du cône remonte jusqu'à la dent causale.
Transillumination	Objectiver une fracture/fêlure coronaire	Un trait opaque foncé retenant la lumière peut être signe d'une fêlure.
Sondage parodontale	Objectiver la présence d'une poche parodontale/fracture/fêlure	Un enfoncement progressif de plus de 2,5mm de la sonde signe la présence d'une poche parodontale. Un enfoncement ponctuel de plus de 2,5mm de la sonde peut traduire la présence d'une fêlure/fracture.

### ***3.3.1. Test de vitalité au froid***

Le support choisi est la vidéo pour le test au froid, montrant ainsi comment appliquer la boulette de coton large sur la dent.

Nous avons découpé le test en trois plans de caméra ; un pour le séchage de la dent, un pour la pulvérisation sur le coton et un pour l'application du froid sur la dent.

Nous avons utilisé du Pharmaéthyl® pulvérisé sur une boulette de coton large placée sur le tiers cervical de la face vestibulaire.

Il est précisé de commencer par la contro-latérale.

### ***3.3.2. Test de vitalité au chaud***

Le support choisi est la vidéo pour le test au chaud, montrant ainsi comment chauffer la Gutta et comment l'appliquer sur la dent.

Nous avons découpé le test en trois plans de caméra ; un pour l'application de la vaseline sur la dent, un pour le chauffage de la Gutta et un pour l'application du cône sur la dent.

Nous avons utilisé de la vaseline Cooper®, un cône de Gutta de gros diamètre chauffé avec une Alcohol-Torch appliqué sur le tiers cervical de la dent.

Il est précisé de commencer par la contro-latérale.

### ***3.3.3. Test de vitalité à l'électricité (Pulp tester)***

Le support choisi est la vidéo pour l'utilisation du pulp tester.

Nous avons découpé le test en deux plans ; un pour l'application du gel sur la dent et un pour l'application de l'électrode.

Nous avons utilisé du gel anesthésiant faisant office de gel-interface, et le pulp tester Elements Diagnostic Unit de Kerr Endodontics®.

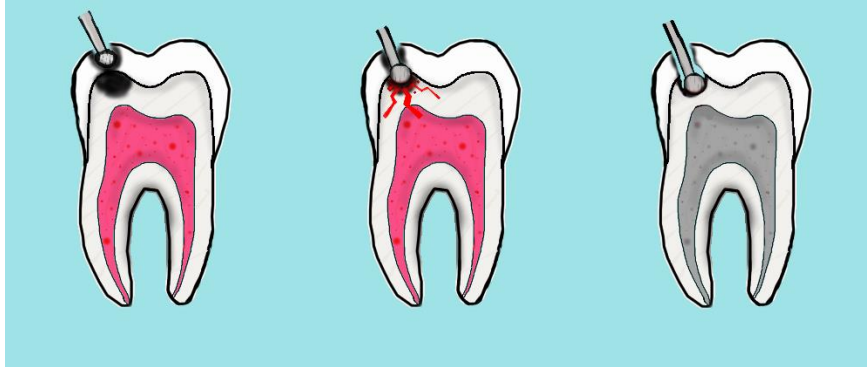Il est précisé de commencer par la contro-latérale.

### **3.3.4. Test de vitalité au fraisage**

Le support choisi est le dessin pour le test au fraisage.

Plusieurs dessins ont été fait avec Gimp; un pour le fraisage amélaire, un où le fraisage dentinaire est douloureux et un où le patient ne ressent pas de douleur au fraisage dentinaire.

Sur ce dernier, la pulpe a été grisée pour représenter la probable nécrose pulpaire.



*Figure 4: De gauche à droite, fraisage amélaire, fraisage dentinaire douloureux, fraisage dentinaire non douloureux*

Nous avons décidé aux vus des dessins de les associer dans une vidéo du même format que celles des autres tests de vitalité, entrecoupés de textes explicatifs.

### **3.3.5. Percussion**

Le support choisi est la vidéo pour le test à la percussion, montrant ainsi l'axe de la percussion et le mouvement à réaliser.

Nous avons utilisé le manche d'un miroir pour percuter les dents.

Il est précisé de commencer par la contro-latérale.

### **3.3.6. Palpation apicale**

Le support choisi est la vidéo pour la palpation apicale montrant où exercer la pression digitale à l'aide de la pulpe de l'index.

Il est précisé de commencer par la contro-latérale.

### **3.3.7. Palpation cervicale**

Le support choisi est la vidéo pour la palpation cervicale.

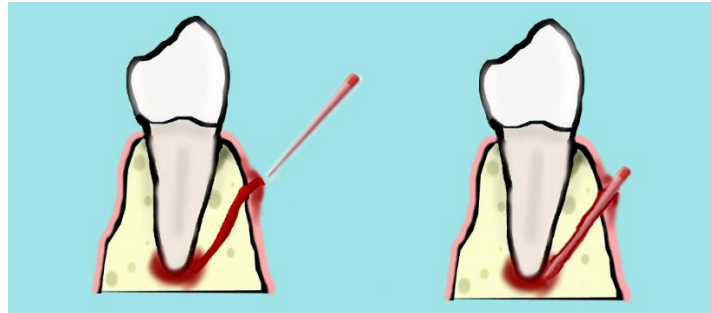
La méthode bidigitale a été retenue ; légère pression sur la papille dentaire avec le pouce en palatin et l'index en vestibulaire.

Il est précisé de commencer par la contro-latérale.

### **3.3.8. Sondage d'ostium fistulaire**

Le support choisi est le dessin pour montrer le principe de l'insertion d'un cône de Gutta dans l'ostium fistulaire.

Nous avons fait deux dessins d'une coupe transversale de dent atteinte d'une lésion péri-apicale chronique ayant conduit à une fistule, un avant l'insertion du cône de Gutta et un « cône en place ».

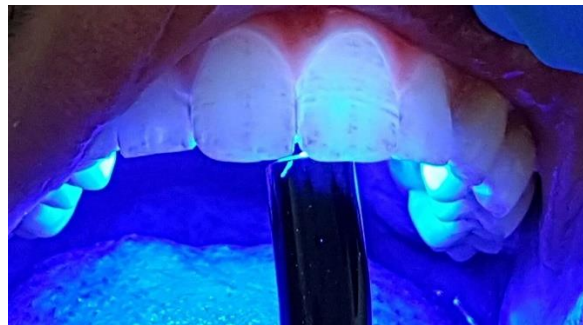

*Figure 5: Insertion d'un cône de Gutta dans l'ostium fistulaire*

Le dessin en coupe transversale permet à l'étudiant de se représenter un exemple de trajet fistulaire.

### **3.3.9. Transillumination**

Le support choisi est la photographie.



*Figure 6: Transillumination*

Nous avons utilisé une lampe à polymériser pour transilluminer une incisive centrale chez un patient atteint de fluorose.

### **3.3.10. Sondage parodontal**

Le support choisi est la vidéo pour le sondage parodontal.

Nous avons utilisé une sonde parodontale de 1<sup>ère</sup> génération Williams® placée dans le sulcus, parallèle à l'axe de la dent, la sonde est déplacée progressivement dans le sulcus de mésial en distal en essayant de garder un contact dentaire.

Dans les textes explicatifs nous différencions sondage graduel (en cuvette) et sondage ponctuel.

Nous avons alors réalisé un dessin pour simplifier la différence entre sondage graduel et ponctuel.

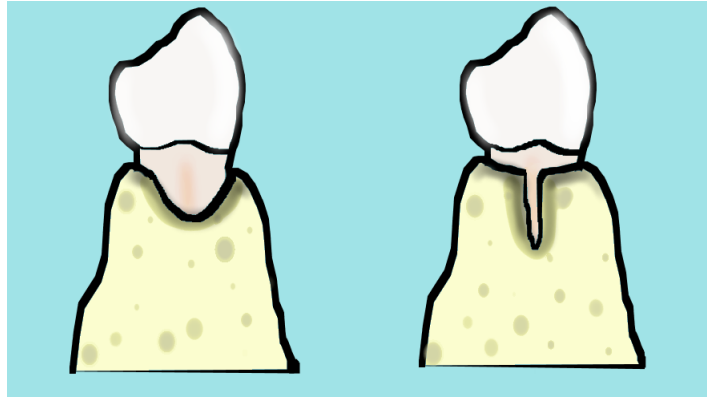


Figure 7: A gauche on aura un sondage graduel, à droite un sondage ponctuel

### 3.3.11. Examen visuel

Le support choisi est le texte pour l'examen visuel, une vidéo ne semblant pas apporter d'élément didactique supplémentaire.

Selon l'ICDAS, on place un coton dans le vestibule en regard de la dent à examiner, éclairée par le scialytique. On examine la dent humide, on la sèche 5 secondes puis on examine la dent séchée (toutes ses faces).

### 3.3.12. Examen radiographique

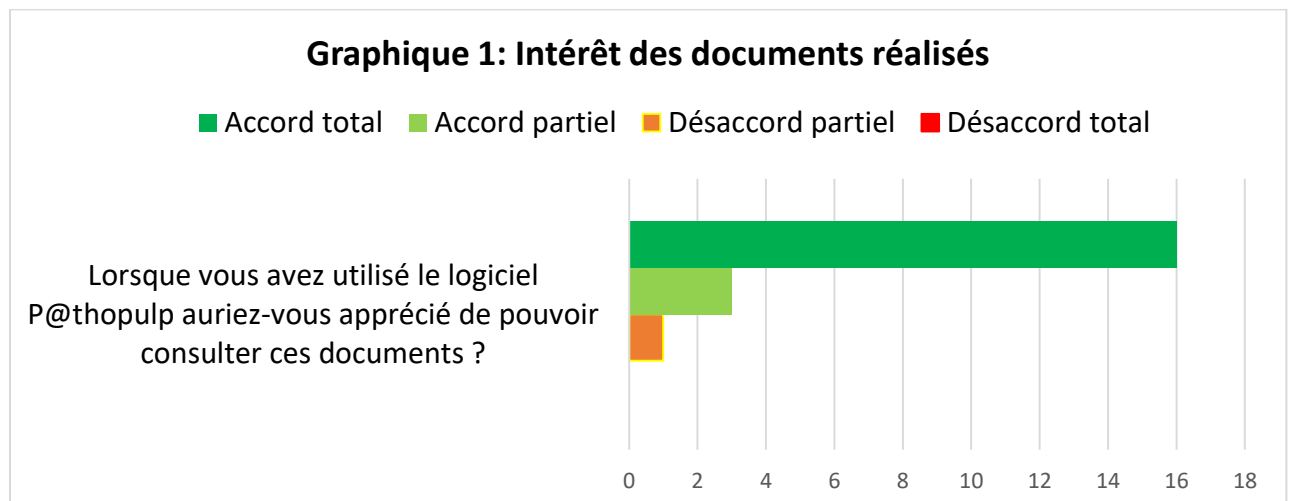
Le support choisi est la photo pour l'examen radiologique, une vidéo ne semblant pas apporter d'élément didactique supplémentaire.

### 3.3.13. Anamnèse

Le support choisi est le texte pour l'anamnèse avec des exemples de questions à poser au patient.

## 3.4. Evaluation des documents réalisés

Globalement, les évaluateurs sont en accord avec les documents produits, que ce soit par la formulation des questions ou pour la manière dont les vidéos ont été réalisées. Cependant pour 1 évaluateur sur 4, la durée des vidéos est trop courte ne laissant pas le temps de lire les explications.



**Tableau 5: Détail des réponses au questionnaire**

Critère	Formulation(s)	Utiliseriez-vous la/les formulation(s) proposée(s)	
		OUI	NON
La douleur est-elle le motif de consultation ?	Qu'est-ce qui vous amène à consulter ?	16	4
La douleur est-elle spontanée ?	-Avez-vous mal la nuit au repos dans votre lit ? -Avez-vous mal sans rien faire de particulier ? -La douleur intervient-elle sans raison apparente ?	19	1
La douleur est-elle provoquée ?	-La douleur est-elle déclenchée par quelque chose, ou à des moments particuliers ? En buvant un verre d'eau froide, en mangeant quelque chose de froid, ou de sucré ? -Y a-t-il quelque chose de particulier qui déclenche la douleur ?	20	0
La réponse au test de vitalité se prolonge-t-elle ?	- La douleur a-t-elle continué une fois que j'ai enlevé le coton ? - Avez-vous encore mal maintenant ?	20	0

Vidéo	La manière dont est réalisé ce test clinique sur cette vidéo vous semble-t-elle exacte (représentative de la manière dont le test doit être réalisé ?)		Les choix de vidéos, de dessins ou de texte vous semblent-ils adaptés (couleur, durée ou autre) ?	
	OUI	NON	OUI	NON <sup>(*)</sup>
Test de vitalité au froid	20	0	15	5
Test de vitalité au chaud	20	0	15	5
Test de vitalité électrique	20	0	15	5
Test au fraisage	20	0	15	5
Palpation apicale	20	0	15	5
Palpation cervicale	20	0	15	5
Percussion	20	0	15	5
Sondage d'ostium fistulaire	20	0	15	5
Sondage parodontale	19	1	15	5

<sup>(\*)</sup>Dans les commentaires, ces évaluateurs ont précisé que le défilement des textes est trop rapide.

#### **4. DISCUSSION**

Ce travail se base sur les résultats d'une recherche bibliographique pour illustrer la manière de rechercher les critères diagnostics des maladies pulpaire et périapicales.

La recherche bibliographique n'a permis d'identifier qu'un petit nombre d'articles décrivant dans quelles conditions les tests diagnostiques étaient réalisés. En effet, la plupart des articles trouvés sur Pubmed citent les tests diagnostiques mais ne décrivent pas les modalités de réalisation. La faiblesse de ces descriptions peut avoir un impact sur la formation des praticiens qui appliquent des tests dans des conditions très différentes, ce qui peut participer à des erreurs diagnostiques. On peut aussi remettre en cause la précision de certains résultats d'étude si les modalités de réalisation des tests ne sont pas les mêmes. De ce fait, la mise en ligne des illustrations de ces tests sur P@thopulp peut participer à la formation initiale et continue.

L'évaluation faite auprès d'une vingtaine d'étudiants confirme l'intérêt de ces documents, et a permis de corriger la longueur des vidéos réalisées. Les étudiants ont rapporté qu'ils n'avaient pas le temps de lire certains textes explicatifs des vidéos. La durée des vidéos intégrées dans P@thopulp a été augmentée pour permettre la lecture, mais avec modération pour ne pas risquer de perdre l'attention du spectateur et éviter d'avoir une vidéo trop « statique ».

La recherche sur internet et sur les ouvrages disponibles réalisée dans ce travail a montré qu'il n'existe à ce jour aucune iconographie exhaustive aidant à l'apprentissage de ces tests. Certaines vidéos étaient disponibles sur internet, mais de manière localisée, non intégrées dans un programme d'enseignement. Ainsi, les documents produits permettent de compléter l'enseignement proposé par le logiciel P@thopulp.

#### **5. CONCLUSION**

La recherche bibliographique révèle l'insuffisance de l'iconographie des tests diagnostiques des maladies pulpaire et périapicales, qui pourrait participer aux erreurs diagnostiques en clinique quotidienne et aux biais d'étude en recherche. Ce travail propose une iconographie des tests cliniques, et des propositions de formulations des questions permettant d'identifier les symptômes des maladies. L'évaluation de celle-ci faite auprès d'une vingtaine d'étudiants de 5<sup>ème</sup> et 6<sup>ème</sup> année en chirurgie dentaire montre qu'elle peut être intégrée dans le logiciel P@thopulp.

## 6. REFERENCES

### 6.1. Articles, ouvrages et sites internet

1. JONES, DM. et al. (1999). Effect of the type carrier used on the results of dichlorodifluoromethane application to teeth. *J Endod*, Oct;25(10):692-4.
2. ROWE, AH et al. (1990). The assessment of pulpal vitality. *J Endod Int*, Mar;23(2):77-83.
3. KORNMANN, KS. et al. (2005). Diagnostic and Prognostic Tests for Oral Diseases: Practical Applications. *J Dent Educ*, May;69(5):498-508.
4. MEJARE, IA. et al. (2012). Diagnosis of the condition of the dental pulp: a systematic review. *J Endod Int*, Jul;45(7):597-613.
5. ABD-ELMEGUID, A. et Yu, DC. (2009). Dental pulp neurophysiology: part 2. Current diagnostic tests to assess pulp vitality. *J Can Dent Assoc*, Mar;75(2):139-43.
6. JESPERSEN, JJ. et al. (2014). Evaluation of dental pulp sensibility tests in a clinical setting. *J Endod*, Mar;40(3):351-4.
7. VAN DER VEEN, MH. et al. (2000). Application of quantitative light-induced fluorescence for assessing early caries lesions. *Monogr Oral Sci*, 17:144-62.
8. WILSON, NHF. et al. (1998). When should we restore lesions of secondary caries and with what materials? *Quintessence Int*, 29:598-600.
9. PIHLSTROM, BL. (1992). Measurement of attachment in clinical trials : Probing methods. *J Periodontol*, dec;63(12Suppl): 1072-1077.
10. LUSSI, A. et al. (2005). Erosions clinique, diagnostic, prévention, traitement. *Rev Mens Suisse Odontostomatol*, 115:936-946.
11. LEVY, G. aut. (2016). Endodontie: principes et pratique. Elsevier Masson, 512 p.
12. LASFARGUES, JP. et al. Le concept SISTA un nouveau guide thérapeutique en cariologie. *Réalités Cliniques*, 2000; 11(1)103 –122.
13. GOLDBERG, M. aut. et Piette, E. aut. (2001). La dent normale et pathologique. De Boeck, 392 p.
14. CAVEZIAN, R. aut. (2006). Imagerie dento-maxillaire: Approche radio-clinique. Elsevier Masson, 392 p.

15. ITIS, J. (2008). L'examen clinique et radiographique en parodontie. *Le Fil dentaire*, n°31, 14-20.
16. ROMIEU, G. et al. (2012). Conduite à tenir face à une urgence endodontique. *Actualité Odonto-Stomatologiques*, n°259, 231-249. Disponible sur <http://aos.edp-dentaire.fr/articles/aos/pdf/2012/03/aos2012259p231.pdf>
17. LASFARGUES, JJ. et al. (2001). Le diagnostic clinique des parodontites apicales, *Réalité cliniques*, Vol 12, 149-162. Disponible sur <https://carlgg.files.wordpress.com/2013/07/diagnostic-clinique-des-parodontites-apicales.pdf>
18. MARTIN, D. (2008). Savoir détecter les fêlures et les fractures verticales. *Société odontologique de Paris*. 7 p. Disponible sur [http://www.sop.asso.fr/admin/documents/supportfic/FDC0000009/SOP\\_Guide\\_pratique\\_Endodontie\\_Savoir\\_Detecter\\_les\\_Felures\\_et\\_les\\_Fractures\\_Verticales.pdf](http://www.sop.asso.fr/admin/documents/supportfic/FDC0000009/SOP_Guide_pratique_Endodontie_Savoir_Detecter_les_Felures_et_les_Fractures_Verticales.pdf)
19. NERINI, Q. (2015). *Evaluation statistique de la variabilité de la douleur et mesure de l'efficacité de sa prise en charge dans un service hospitalier d'urgence odontologique*. Thèse de doctorat. Nice : Université de Nice Sophia Antipolis. 70 p. Disponible sur <https://dumas.ccsd.cnrs.fr/dumas-01309601/document>
20. KAZIMM, J. (2014). Periodontal probing and techniques. Slideshare disponible sur <https://fr.slideshare.net/DrJohnnKazimm/periodontal-probing-and-techniques>
21. LINAS, N. et al. (2017). Connaitre le diagnostic d'une maladie pulpaire ne veut pas dire connaitre son traitement chez les étudiants de DFASO1. *37<sup>ème</sup> journée du CNEOC*.
22. WODA, A. et al. (1999). Réflexions sur les critères diagnostiques des maladies pulpaires et parodontales d'origine pulpaire. *L'Information Dentaire*. 43 :3473-8.
23. ZUNZARREN, R. et DEVILLARD, R. (2011). Aborder les lésions endo-parodontales. *Le Fil Dentaire*, n°61, 26-27.

## 6.2. Documents vidéos et sites internet

- 1.1 CANCELLIER, P. (2016). Endodontic Diagnosis - Cancellier - Cold Test. *Youtube*. Disponible sur <https://www.youtube.com/watch?v=RS3xBSV2IeU>
- 2.1 TORABINEJAD, M. (2014). Endodontics Torabinejad 5-7 Cold Test. *Youtube*. Disponible sur <https://www.youtube.com/watch?v=zEkYw8W9pYo>
- 3.1 TORABINEJAD, M. (2014). Endodontics Torabinejad 5-8 Heat Test. *Youtube*. Disponible sur [https://www.youtube.com/watch?v=R5M0OeD\\_evA](https://www.youtube.com/watch?v=R5M0OeD_evA)



**4.1** TORABINEJAD, M. (2014). Electrical PulpTest. *Youtube*. Disponible sur <https://www.youtube.com/watch?v=6a9uKau8rlw>

**5.1** TORABINEJAD, M. (2014). Endodontics Torabinejad 5-4 Percussion. *Youtube*. Disponible sur <https://www.youtube.com/watch?v=ba4KXRH6WSI>

**6.1** TORABINEJAD, M. (2014). Endodontics Torabinejad 5-5 Palpation. *Youtube*. Disponible sur <https://www.youtube.com/watch?v=4mEvp5KpPk8>

**7.1** TORABINEJAD, M. (2014). Endodontics Torabinejad 5-10 Periodontal Probing. *Youtube*. Disponible sur <https://www.youtube.com/watch?v=II1agDtXhRk>

**8.1** ICDAS Foundation. (2017). Système ICDAS et examen visuel. Disponible sur <https://www.icdas.org/home>

**9.1** Site internet de l'équipe enseignante d'Endodontie de Toulouse. (2002). Descriptions des différents tests diagnostiques. Disponible sur [http://endosud.free.fr/D2\\_4.htm](http://endosud.free.fr/D2_4.htm)

## 7. ANNEXE 1

### Questionnaire d'évaluation de la pertinence des vidéos illustrant les tests diagnostiques des maladies pulpaire et périapicales pour le logiciel P@thopulp

Dans le cadre de ma thèse, je réalise des vidéos destinées à illustrer les tests diagnostiques pour le logiciel P@thopulp. Je vous sollicite pour participer à l'évaluation des documents que j'ai réalisés. Si vous acceptez de participer à cette évaluation, vous pouvez compléter le questionnaire ci-dessous.

#### 1°) caractérisation du (de la) Participant(e)

Année de l'étudiant :  DFASO2 (5)  TCC (6)  interne MBD

Sexe :  fille  garçon

#### 2°) Appréciation globale

Lorsque vous avez utilisé le logiciel P@thopulp, auriez-vous apprécié de pouvoir consulter ces documents ?

Accord total  Accord partiel  Désaccord partiel  Désaccord total

#### 3°) A propos des critères diagnostiques recueillis en réponse à une question

Pour chacune des questions suivantes qui sont destinées à recueillir des critères diagnostiques, précisez si vous utiliseriez la formulation proposée :

Critère	<i>La douleur est-elle le motif de la consultation ?</i>
Formulation(s) proposée(s) :	-Qu'est-ce qui vous amène à consulter ?
<input type="checkbox"/> OUI	<input type="checkbox"/> NON
Si NON : Proposition(s) de formulation :	
.....	
.....	
.....	

Critère	<i>La douleur est-elle spontanée ?</i>
Formulation(s) proposée(s) :	-Avez-vous mal la nuit au repos dans votre lit ? -Avez-vous mal sans rien faire de particulier ? -La douleur intervient-elle sans raison apparente ?
<input type="checkbox"/> OUI	<input type="checkbox"/> NON
Si NON : Proposition(s) de formulation :	
.....	
.....	
.....	

Critère	<i>La douleur est-elle provoquée ?</i>
Formulation(s) proposée(s) :	-La douleur est-elle déclenchée par quelque chose, ou à des moments particuliers ? En buvant un verre d'eau froide, en mangeant quelque chose de froid, ou de sucré ? -Y a-t-il quelque chose de particulier qui déclenche la douleur ?
<input type="checkbox"/> OUI	<input type="checkbox"/> NON
Si NON : Proposition(s) de formulation :	
.....	
.....	
.....	

Critère	<i>La réponse au test de vitalité se prolonge-t-elle ?</i>
Formulation(s) proposée(s) :	- La douleur a-t-elle continué une fois que j'ai enlevé le coton ? - Avez-vous encore mal maintenant ?
<input type="checkbox"/> OUI	<input type="checkbox"/> NON
Si NON : Proposition(s) de formulation :	
.....	
.....	
.....	

**4°) A propos des critères recueillis en réponse à un test clinique**

Critère	<i>La dent est-elle vitale ?</i>
Vidéos	« Test de vitalité au froid », « Test de vitalité au chaud », « Test de vitalité électrique », « Test au fraisage »
La manière dont est réalisé ce test clinique sur cette vidéo vous semble-t-elle exacte (représentative de la manière dont le test doit être appliqué ?)	
<input type="checkbox"/> OUI	<input type="checkbox"/> NON
Si NON : que faut-il changer ?	
.....	
.....	
.....	
.....	
Les choix de dessins, de vidéos ou de texte vous semblent-ils adaptés (couleur, durée ou autre)?	
<input type="checkbox"/> OUI	<input type="checkbox"/> NON
Si NON : que faut-il changer ?	
.....	
.....	
.....	
.....	

Critère	<i>La palpation apicale est-elle douloureuse ?</i>	
Vidéo	« Palpation apicale »	
La manière dont est réalisé ce test clinique sur cette vidéo vous semble-t-elle exacte (représentative de la manière dont le test doit être appliqué ?)		
<input type="checkbox"/> OUI		<input type="checkbox"/> NON
Si NON : que faut-il changer ? ..... ..... ..... .....		
Les choix de dessins, de vidéos ou de texte vous semblent-ils adaptés (couleur, durée ou autre)?		
<input type="checkbox"/> OUI		<input type="checkbox"/> NON
Si NON : que faut-il changer ? ..... ..... ..... .....		

Critère	<i>La compression de la papille inter-dentaire est-elle douloureuse ?</i>	
Vidéo	« Palpation cervicale »	
La manière dont est réalisé ce test clinique sur cette vidéo vous semble-t-elle exacte (représentative de la manière dont le test doit être appliqué ?)		
<input type="checkbox"/> OUI		<input type="checkbox"/> NON
Si NON : que faut-il changer ? ..... ..... ..... .....		
Les choix de dessins, de vidéos ou de texte vous semblent-ils adaptés (couleur, durée ou autre)?		
<input type="checkbox"/> OUI		<input type="checkbox"/> NON
Si NON : que faut-il changer ? ..... ..... ..... .....		

Critère	<i>La percussion est-elle douloureuse</i>	
Vidéo	« Percussion »	
La manière dont est réalisé ce test clinique sur cette vidéo vous semble-t-elle exacte (représentative de la manière dont le test doit être appliqué ?)		
<input type="checkbox"/> OUI		<input type="checkbox"/> NON
Si NON : que faut-il changer ? ..... ..... ..... .....		
Les choix de dessins, de vidéos ou de texte vous semblent-ils adaptés (couleur, durée ou autre)?		
<input type="checkbox"/> OUI		<input type="checkbox"/> NON
Si NON : que faut-il changer ? ..... ..... ..... .....		

Critère	<i>Y-a-t-il un ostium fistulaire ?</i>
Vidéo	« Sondage d'ostium fistulaire »
La manière dont est réalisé ce test clinique sur cette vidéo vous semble-t-elle exacte (représentative de la manière dont le test doit être appliqué ?)	
<input type="checkbox"/> OUI <span style="margin-left: 200px;"><input type="checkbox"/> NON</span>	
Si NON : que faut-il changer ? ..... ..... ..... .....	
Les choix de dessins, de vidéos ou de texte vous semblent-ils adaptés (couleur, durée ou autre)?	
<input type="checkbox"/> OUI <span style="margin-left: 200px;"><input type="checkbox"/> NON</span>	
Si NON : que faut-il changer ? ..... .....	

Critère	<i>Y-a-t-il une poche parodontale ?</i>
Vidéo	« Sondage parodontal »
La manière dont est réalisé ce test clinique sur cette vidéo vous semble-t-elle exacte (représentative de la manière dont le test doit être appliqué ?)	
<input type="checkbox"/> OUI <span style="margin-left: 200px;"><input type="checkbox"/> NON</span>	
Si NON : que faut-il changer ? ..... ..... ..... .....	
Les choix de dessins, de vidéos ou de texte vous semblent-ils adaptés (couleur, durée ou autre)?	
<input type="checkbox"/> OUI <span style="margin-left: 200px;"><input type="checkbox"/> NON</span>	
Si NON : que faut-il changer ? ..... .....	

<b>5°) Commentaire libre</b>
------------------------------

Avez-vous un commentaire à faire au sujet de l'illustration des tests sur Pathopulp ?

.....  
 .....  
 .....  
 .....  
 .....  
 .....

**BONNET (Titouan) - « Développement d'un module d'enseignement des tests cliniques pour le logiciel P@thopulp »**

**7ill., 1ann., 30 cm. - (Thèse: Chir. Dent. ; Université Clermont Auvergne ; 2006) - N°**

**Résumé :** Le logiciel P@thopulp est une aide à l'apprentissage pour les étudiants de DFASO1, des maladies pulpaires et périapicales selon la démarche par critères diagnostiques. Il ne possède cependant pas de précision sur la réalisation des tests diagnostiques.

Ce projet vise à compléter les propositions d'apprentissage du logiciel P@thopulp, en créant un module d'enseignement des modalités de réalisation des tests diagnostiques.

La méthode est basée premièrement sur une revue bibliographique puis deuxièmement sur la réalisation d'une série de vidéos illustrant les conditions dans lesquelles ces tests doivent être appliqués selon les résultats de la revue bibliographique. Une évaluation des documents produits a été menée auprès de 20 étudiants de 5<sup>ème</sup> et 6<sup>ème</sup> année avec un questionnaire.

13 articles ont été inclus dans la revue bibliographique, permettant de mettre en lumière les modalités de réalisation des tests diagnostiques. Une série de vidéos, respectant les modalités de la bibliographie a été réalisée. L'évaluation auprès des étudiants a confirmé l'intérêt des documents, 19 des 20 étudiants interrogés auraient aimé pouvoir consulter ces documents quand ils avaient utilisé P@thopulp.

Un faible nombre d'articles précisaient les modalités de réalisation des tests diagnostiques. La faiblesse de ces descriptions peut avoir un impact sur la formation des praticiens qui appliquent des tests dans des conditions très différentes, ce qui peut participer à des erreurs diagnostiques.

Ce travail propose une iconographie des tests cliniques. L'évaluation de celle-ci faite auprès de 20 étudiants de 5<sup>ème</sup> et 6<sup>ème</sup> année en chirurgie dentaire montre qu'elle peut être intégrée dans le logiciel P@thopulp.

**RUBRIQUE DE CLASSEMENT : Odontologie**

**MOTS CLES : pédagogie, numérique, enseignement à distance, sémiologie, pulpe**

**MOTS CLES ANGLAIS : e-learning, pedagogy, digital, semiology, pulp**

**JURY :**

**Président : M. Thierry ORLIAGUET, Professeur des Universités**

**Assesseurs : M<sup>me</sup>. Martine HENNEQUIN, Professeur des Universités**

**M. Pierre-Yves COUSSON, Maître de Conférences des Universités**

**M. Mehdi OUADGHIRI-BERTHIER, Assistant Hospitalo-Universitaire**

