

UNIVERSITE D'AUVERGNE CLERMONT-FERRAND I
UNITE DE FORMATION ET DE RECHERCHE D'ODONTOLOGIE

Année 2017

Thèse n°

T H E S E

Pour le DIPLOME D'ETAT DE DOCTEUR EN CHIRURGIE-DENTAIRE

Présentée et soutenue publiquement le mardi 7 novembre 2017

par

Cihan YESILKAYA

(Né le 26/02/1992)

**LA PULPOTOMIE THÉRAPEUTIQUE PEUT ELLE ÊTRE
INDIQUÉE EN CAS DE PULPITE IRRÉVERSIBLE OU DE
PULPITE CHRONIQUE?**

JURY :

Président : Pr Thierry ORLIAGUET, Professeur des Universités

Assesseurs : Mme Martine HENNEQUIN, Professeur des Universités

M. Pierre-Yves COUSSON, Maître de conférences des Universités

Dr Sophie BRIONNET, Assistante Hospitalo-Universitaire

UNIVERSITE D'AUVERGNE CLERMONT-FERRAND I
UNITE DE FORMATION ET DE RECHERCHE D'ODONTOLOGIE

Année 2017

Thèse n°

T H E S E

Pour le DIPLOME D'ETAT DE DOCTEUR EN CHIRURGIE-DENTAIRE

Présentée et soutenue publiquement le mardi 7 novembre 2017

par

Cihan YESILKAYA

(Né le 26/02/1992)

**LA PULPOTOMIE THÉRAPEUTIQUE PEUT ELLE ÊTRE
INDIQUÉE EN CAS DE PULPITE IRRÉVERSIBLE OU DE
PULPITE CHRONIQUE?**

JURY :

Président : Pr Thierry ORLIAGUET, Professeur des Universités

Assesseurs : Mme Martine HENNEQUIN, Professeur des Universités

M. Pierre-Yves COUSSON, Maître de conférences des Universités

Dr Sophie BRIONNET, Assistante Hospitalo-Universitaire

À Monsieur Thierry ORLIAGUET, Professeur des Universités

Vous m'avez fait l'honneur de présider ce jury de thèse. Soyez assuré de ma reconnaissance pour l'attention que vous portez à ce travail.

À Martine HENNEQUIN, Professeur des Universités

Je suis honoré et je tiens à vous remercier pour la confiance que vous m'avez témoignée en ayant accepté d'être ma directrice de thèse. Votre investissement, votre disponibilité, vos conseils, votre pédagogie, ainsi que votre bonne humeur constante m'ont permis de mener à bien ce travail. J'ai apprécié votre encadrement clinique qui m'a donné le gout de l'odontologie conservatrice et cet engouement pour ce sujet. Veuillez trouver ici l'expression de ma plus profonde gratitude.

À Pierre-Yves COUSSON, Maître de Conférence des Universités

Votre aide, votre bonne humeur ainsi que votre disponibilité m'ont été précieuses dans l'élaboration de ce travail. Vos ultimes corrections indispensables me permettent d'imprimer ma thèse dans les temps, et sans fautes d'orthographe, enfin je l'espère ;). Trouvez ici l'expression de ma reconnaissance.

À Sophie BRIONNET, Assistante Hospitalo-Universitaire

Merci d'avoir accepté de siéger dans mon jury de thèse. J'espère vous avoir laissé le temps de lire ma thèse.

Enfin, Merci à l'ensemble du jury d'avoir fait preuve de patience et de m'avoir laissé tirer sur la corde, et merci d'avoir mis du sparadrap lorsque celle-ci a cassé ;)

À ma famille et à mes amis,

Sommaire

1. INTRODUCTION	1
1.1. Définition de la pulpite irréversible	1
1.1.1. Formes cliniques.....	1
1.1.2. Traitement conventionnel de la pulpite irréversible et justification.....	2
1.2 Description de la pulpotomie	3
1.2.1. Définition de la pulpotomie.....	3
1.2.2. Procédure de la pulpotomie : Matériaux de coiffage.....	3
1.2.3. Procédure de la pulpotomie : protocole opératoire.....	5
1.2.4. Indications de la pulpotomie.....	5
1.3. Arguments théoriques du traitement de la pulpite irréversible par pulpotomie.....	6
1.3.1. Arguments relatifs au processus inflammatoire	6
1.3.2. Arguments relatifs au risque d'échec du traitement radiculaire	7
1.4. Objectif de l'étude.....	11
2. MATERIEL ET METHODE	12
2.1. Sources d'information	12
2.2. Critères d'exclusion.....	12
2.3. Extraction des données.....	12
2.4. Analyse quantitative.....	12
3. RESULTATS.....	13
3.1. Diagramme de flux.....	13
3.2. Synthèse qualitative.....	13
3.2.1. Arguments avancés dans les 12 études pour indiquer la pulpotomie après pulpite irréversible.....	13
3.2.2. Critères diagnostique de la pulpite irréversible :	14

3.2.3. Critères de succès retenus dans les 12 études.....	15
3.3. Synthèse quantitative.....	16
4. DISCUSSION.....	18
4.1. Impact de l'imprécision des diagnostics sur les taux de succès rapportés	18
4.2. Impact de l'hétérogénéité de l'inflammation pulpaire sur les taux de succès rapportés	18
4.3. Impact du matériau de coiffage sur les taux de succès rapportés.....	19
4.4. Impact de la qualité de la restauration coronaire sur les taux de succès rapportés.....	19
5. CONCLUSION.....	21
6. ANNEXE	22
7. REFERENCES	30

TABLE DES ILLUSTRATIONS

Tableau 1 Données sur les erreurs de procédures réalisées au cour d'un traitement endodontique par les étudiants de différents pays procédures réalisées au cour d'un traitement endodontique par les étudiants de différents pays (47)	10
Tableau 2 : Critères d'indication de la pulpotomie dans les 12 études incluses	14
Tableau 3 : Critère diagnostique de la pulpite irréversible dans les 12 études incluses.	15
Tableau 4 : Critères de succès retenue dans les 12 études incluses.	16
Tableau 5:Taux de succès, matériaux utilisé et durée de la période de suivi post-opératoire rapportés dans les études incluses. (CH: Calcium Hydroxyde ; IRM: Intermediate Restorative Material ; MTA: Minérale Trioxyde Aggregate ; CEM: Cement Enriched Mixture).....	17
Figure 1 Diagramme de flux des inclusions	13

1. INTRODUCTION

Au cours des cinq dernières années, de nombreuses publications ont été consacrées à décrire les possibilités de considérer la pulpotomie comme un traitement définitif et pérenne pour les dents permanentes matures. Cette démarche vise essentiellement à réduire les indications de traitement endodontique, pour lesquelles il existe des difficultés techniques qui peuvent mettre en jeu la réussite du traitement. Pour la majorité des auteurs, les indications de la pulpotomie ne peuvent concerner que des dents vitales, incluant la pulpite réversible. Cependant quelques auteurs rapportent des cas de succès pour des pulpotomies réalisées sur dents présentant une pulpite irréversible, et aucun ne rapporte de cas réalisés sur des dents présentant une pulpite chronique.

1.1. Définition de la pulpite irréversible

La pulpite irréversible est un état pathologique de la pulpe qui se caractérise par un processus inflammatoire sévère, qui ne peut être guéri et ce, même si la cause est éliminée (1). Ce processus inflammatoire se caractérise par une augmentation de la perméabilité pulpaire qui va alors induire des modifications vasculaires dans la pulpe et une augmentation de la pression intra-pulpaire. Cette dernière provoquera alors une compression des veinules et donc un étranglement de la circulation sanguine. La stase sanguine qui en résulterait serait par la suite responsable d'une anoxie tissulaire qui entraînera la nécrose de la pulpe (2).

1.1.1. Formes cliniques

La pulpite irréversible est décrite sous deux formes cliniques.

La forme asymptomatique, évolue à bas bruit en dépit des changements inflammatoires chroniques (3,4). Les explications sur cette forme clinique de la pulpite ne sont pas connues, cependant plusieurs explications ont pu être avancées (5).

La forme symptomatique, elle, se caractérise par des douleurs aiguës, sourdes, localisées ou diffuses qui peuvent se prolonger de quelques minutes à plusieurs heures (1). L'origine de ces douleurs est encore contestée, cependant il est principalement admis que ces douleurs sont dues à la surpression qui règne dans la pulpe, qui est cloisonnée dans un espace rigide.

Cependant la douleur ne peut être attribuée qu'à l'augmentation de la pression pulpaire. Selon Vayssettes-Courchay et al, en 2005(6), les lipopolysaccharides (toxine bactérienne) ont une action d'activation du système sympathique. Cette endotoxine est l'antigène microbien le plus répandu lors d'une inflammation pulpaire d'origine bactérienne, et possède un potentiel d'activation important de la réponse immunitaire innée. Il est reconnu par les toll-like récepteurs 4 (7). Ce récepteur présent sur la membrane des odontoblastes joue un rôle important dans la détection et la réponse aux micro-organismes (8). Or il a été démontré que ce récepteur est également exprimé sur une population de fibres nociceptives dentaires (9) ce qui provoquerait alors leurs sensibilisations.

Szelényi et Vizi en 2007 (10) ont démontré que les cytokines interagissaient avec les récepteurs adrénergiques qui par leurs stimulations nerveuses entraineront elles aussi des douleurs. Parmi ces cytokines, la CCL2 a été reconnu comme jouant un rôle particulier dans la douleur (11). Cette cytokine libérée par les neurones joue un rôle pro nociceptif. Ces différentes substances vont alors abaisser les seuils de sensibilité des fibres nerveuses qui entraineront alors une allodynie/hyperalgésie (2).

Les origines de la pulpite irréversible sont multiples. Pour la plupart du temps, elles font généralement suite à une pulpite réversible non traitée, mais peuvent aussi être due à une destruction extensive des tubulis dentinaires lors d'un curetage, d'une préparation cavitaire trop profonde ou à une déficience du flux sanguin pulpaire lors d'un traumatisme ou d'un mouvement orthodontique des dents (1).

1.1.2. Traitement conventionnel de la pulpite irréversible et justification

La pulpite irréversible décrit un stade inflammatoire de la pulpe. Cliniquement il est très difficile de différencier l'état inflammatoire de la pulpe. L'histologie est le gold standard pour déterminer le statut inflammatoire de la pulpe, mais il paraît évident qu'il est très compliqué de pouvoir faire des analyses histologiques in vivo en pratique courante.

Histologiquement, la pulpite réversible se traduit par une absence de bactéries dans le milieu pulpaire, par la coagulation localisée et par la nécrose de liquéfaction entourant l'irritant.

La pulpite irréversible se caractérise elle par la présence de toxines bactériennes et de leurs sous-produits dans le milieu pulpaire, par l'engorgement de cellules inflammatoire, des produits de dégradation des macrophages et par la liquéfaction des cellules et tissus lésés conduisant alors à un abcès pulpaire avec un noyau purulent (12).

C'est pourquoi, la guérison pulpaire n'est plus possible à ce stade. Le traitement de choix est alors la pulpectomie, afin de maintenir l'asepsie du milieu endo-canalair.

1.2 Description de la pulpotomie

1.2.1. Définition de la pulpotomie

La pulpotomie est une technique chirurgicale qui consiste à éliminer une partie de la pulpe (la pulpe camérale) tout en maintenant la vitalité pulpaire au niveau radiculaire (13,14). La pulpotomie est rendue possible grâce au pouvoir de cicatrisation de la pulpe qui se caractérise par l'apposition d'une dentine tertiaire sous les matériaux de coiffage qu'on appellera « pont dentinaire » (15,16).

Il existe deux types de dentine tertiaire. Elles vont se différencier par la nature des odontoblastes qui les produisent. Lorsque la lésion ne s'étend pas au tissu pulpaire et qu'elle n'endommage pas l'odontoblaste primaire, ce dernier sort alors de sa phase de quiescence et va se mettre à produire de façon plus active de la dentine qu'on appellera « dentine réactionnelle » (2). En revanche, lorsque la lésion a atteint le tissu pulpaire et a endommagé les odontoblastes, ces derniers étant des cellules différenciées post-mitotiques, ne peuvent se diviser (2). Ce sont alors des cellules souches mésenchymateuses qui vont migrer, se différencier en néo-odontoblastes et alors sécréter de la dentine qu'on appellera « dentine réparatrice ». L'inflammation joue un rôle important dans ce processus de cicatrisation. En effet, elle permet l'activation de la dentinogenèse par le biais de bactéries et leurs toxines. La libération de certains facteurs de croissance tel que le TGF- β produit par la déminéralisation de la matrice extracellulaire, participe également à ce processus de cicatrisation. (17)

1.2.2. Procédure de la pulpotomie : Matériaux de coiffage

Outre l'état inflammatoire de la pulpe, le matériau de coiffage de la pulpe radiculaire revêt aussi un aspect fondamental dans la réussite de la pulpotomie. Plusieurs publications ont fait état de leurs résultats suivant les différents matériaux utilisés. Ces matériaux doivent être biocompatibles, étanches, antibactériens, et induire ou favoriser la formation d'un pont dentinaire (18,19).

L'hydroxyde de calcium et le MTA ont été les matériaux de coiffage les plus utilisés. Plus récemment, l'emploi du PRF (20) a été testé.

L'hydroxyde de calcium, de par son alcalinité a longtemps été le matériau de choix. Son alcalinité est permanente et lui confère une cytotoxicité. La libération de Ca^{++} provoque l'activation de l'adénosine triphosphatase qui joue un rôle primordial dans le processus de minéralisation (21). Cependant une faible étanchéité et la formation de ponts dentinaires défectueux histologiquement ont été rapporté (22).

L'IRM (intermediate restorative materiel) est un ciment à base d'oxyde de zinc et d'eugénol. Son pH compris entre 7 et 8 le rend inoffensif envers la pulpe. La présence d'eugénol lui confère des propriétés antibactériennes, sédatives, antalgiques et anti-inflammatoires (23). Cependant, le pouvoir cytotoxique de l'eugénol le contre indique en coiffage direct. De plus l'eugénol peut être responsable de l'inhibition de la polymérisation des résines composites. Ce matériau est toujours recommandé sur les dents temporaires (24).

Le MTA (mineral trioxyde aggregate), aussi appelé ciment de Portland, est un ciment de la famille des silicates de calcium. Ce matériau a montré une excellente biocompatibilité avec les tissus dentaires avec une absence de cytotoxicité et de mutagénicité (25) De plus, il possède plusieurs propriétés bioactives, parmi lesquels la participation à la formation de dentine réparatrice (26), l'activation de l'angiogenèse (27) ou encore la stimulation de la production de facteurs de croissance (28,29). Ce matériau possède également une activité antibactérienne (30), et présente une étanchéité meilleure que l'amalgame et l'IRM (25).

La Biodentine, est un ciment dérivé du MTA, possédant les mêmes propriétés biologiques que ce dernier, mais avec de meilleures propriétés mécaniques et une cinétique de prise plus rapide (15 min pour le MTA contre 12 min) (31).

Le PRF (platelet rich fibrin), est un caillot de fibrine obtenu à l'aide de la centrifugation du sang sans anticoagulant (J.Choukroun et al, 2001). Il est richement concentré en plaquettes et en leucocytes. Des cytokines provenant des leucocytes et des plaquettes vont alors être relarguées dans le milieu :

- Les cytokines plaquettaires : ces cytokines sont considérées comme des facteurs de croissances : TGF (transforming growth factor), PDGF (platelet-derived growth factor), IGF (insuline-like growth factor) et PD-ECGF (platelet-derived endothelial cell growth factor) (32)

- Les cytokines leucocytaires : elles sont considérées comme des médiateurs de l'inflammation, elles sont pro-inflammatoires : IL1, IL6 ou encore TNF alpha et beta (32).

Le PRF étant biocompatible et provoquant une inflammation moindre du fait qu'il soit un tissu autologue, et ayant une bio activité par le relargage de facteurs de croissances et de médiateurs de l'inflammation, il se place comme le matériau de coiffage idoine pour la pulpotomie. Cependant une récente étude randomisée de Kumar et al en 2016 (20), a montré qu'il n'y avait aucune différence significative de taux de succès entre le PRF, le MTA et l'hydroxyde de calcium. Le manque de recul et d'études à long terme ne nous permet pas de l'envisager comme un matériau de coiffage en endodontie.

1.2.3. Procédure de la pulpotomie : protocole opératoire

- Anesthésie avec lidocaïne 1/200000 et isolation de la dent par la mise en place d'une digue en caoutchouc.
- Curetage et effraction pulpaire : à l'aide d'une fraise boule carbure de tungstène montée sur un contre angle bague bleu sous irrigation ou à l'aide d'un excavateur.
- Préparation de la cavité d'accès à l'aide d'une fraise diamantée a grande vitesse, ou par l'utilisation de la fraise endo Zekrya. L'amputation s'arrête à l'orifice des canaux.
- Hémostase obtenue en irriguant la préparation avec de l'hypochlorite de sodium dilué à 2,5%.
- Mise en place du matériau de coiffage pulpaire.
- Obturation coronaire.

1.2.4. Indications de la pulpotomie

Bien qu'étant une thérapeutique définitive sur les dents temporaires, ses indications restent encore très difficiles à établir sur les dents permanentes. Elles vont dépendre du type de dent.

Pour les dents temporaires, la pulpotomie va être indiquée pour les dents en stade I, dont l'effraction pulpaire est d'origine traumatique ou iatrogène (taille de cavité).

Pour la dent permanente, les indications restent difficiles à établir. En effet, la pulpotomie reste une thérapeutique provisoire, réservée au traitement d'urgence lorsqu'une dent est

présentant une pulpite irréversible. Cependant, lorsque le risque d'échec pour un traitement endodontique est élevé du fait de la configuration anatomique de la dent, l'indication de la pulpotomie constitue une alternative thérapeutique intéressante, qui permettrait alors au traitement d'atteindre ses objectifs initiaux.

Le traitement endodontique est un acte long pouvant nécessiter plusieurs séances en cas de complications, et selon De Chevigny et al (2007), le risque relatif d'échec est augmenté pour les dents traitées en deux séances ou plus (33). La pulpotomie est une procédure moins longue et permet donc de limiter le nombre de séance.

Dans certaines catégories de la population, le handicap ou encore l'anxiété dans le contexte du soin contraignent certains actes au fauteuil. La prise en charge de ces patients va alors se faire sous anesthésie générale (AG). Les contraintes techniques, économiques et le manque de temps lié à de telle prise en charge au sein d'un service hospitalier vont alors indiquer la pulpotomie (34).

1.3. Arguments théoriques du traitement de la pulpite irréversible par pulpotomie

1.3.1. Arguments relatifs au processus inflammatoire

Les tests cliniques standards déterminent l'état inflammatoire de réversible ou d'irréversible en fonction des symptômes déclarés par le patient. La pulpite réversible se traduit par une symptomatologie légère alors que la pulpite irréversible fait état d'une symptomatologie forte avec la présence d'une voie de contamination bactérienne du tissu pulpaire, marquée par un état inflammatoire empêchant la guérison de la pulpe et pour lequel le gold standard est la pulpectomie (35).

Cependant la présence de douleur spontanée ou de douleurs sévères ne sont pas suffisantes pour déterminer de l'irréversibilité de l'inflammation et de la capacité ou non de la pulpe à cicatriser (36,37). Un certain nombre d'étude se sont intéressé au lien entre la symptomatologie clinique et l'état histologique de la pulpe (37,40). Et aucune étude n'a montré de corrélation entre les deux. En effet Dummer et al ont montré dans leur étude que l'augmentation de la douleur était liée à la dégradation de l'état pulpaire, elle était cependant présente dans 40% de pulpe sauvable (37). De même Ricucci et al ont montré que 16% des dents qui avaient un diagnostic de pulpite irréversible présentaient un diagnostic histologique

de pulpite réversible (40). Seltzer et al, en 1963 ont introduit l'idée que l'inflammation de la pulpe était limitée au 2 mm sous-jacent à la lésion carieuse (39).

Il en est de même pour les lésions carieuses exposant la pulpe, elles ne sont pas liées inconditionnellement à un état d'irréversibilité. En effet il ne faut pas voir la lésion carieuse comme une lésion progressant de manière linéaire et régulière mais plutôt de comprendre que l'activité carieuse évolue à des progressions différentes, qui mènent chacune à des réactions pulpaires différentes (38).

C'est pourquoi, la thérapie de la pulpe vitale prend tout son sens.

1.3.2. Arguments relatifs au risque d'échec du traitement radiculaire

L'échec du traitement endodontique a été préalablement défini comme l'apparition, la persistance ou l'aggravation de la lésion inflammatoire péri-apicale d'origine endodontique. Il existe deux types d'échecs : L'échec technique, et l'échec lié au résultat.

1.3.2.1. Echec lié à la qualité du traitement

Le réalisation d'un traitement endodontique est déterminé par le respect des standards internationaux en endodontie édictés par la Société Européenne d'Endodontie en 2006 (42) et par la Haute Autorité de Santé en 2008 (43), tels que la mise en place d'un champ opératoire, la réalisation d'une cavité d'accès conforme permettant un accès visuel et instrumental direct de tous les orifices canalaires, et une mise en forme du canal permettant ainsi à la solution de désinfection d'aseptiser les canaux. La réalisation du traitement endodontique peut être rendu difficile à cause de certains aspects cliniques et ainsi impacter la qualité du traitement.

« L'American Association of Endodontists » (AAE) a d'ailleurs établi une grille d'évaluation de la difficulté d'un traitement endodontique (44).

Les difficultés sont classifiées en trois domaines :

- Les informations liées au patient : l'histoire médicale (ASA), l'anesthésie (antécédent de problèmes d'anesthésie, intolérance aux vasoconstricteurs ou encore difficultés à anesthésier) la coopération, le degré d'ouverture buccale et le réflexe nauséux ainsi que les conditions post opératoires de la dent.

- Les informations sur le diagnostic et le traitement de la dent : l'état pulpaire, les difficultés radiologiques, la position sur l'arcade, l'isolation de la dent, les aberrations morphologiques de la couronne, la morphologie radiculaire et canalaire, l'apparence radiologique du canal, la présence éventuelle de résorption.
- Des considérations additionnelles : traumatisme, traitement endodontique précédent, état endo-parodontal.

Pour tous ces critères, 3 niveaux de difficulté ont été répertoriés : minimal, modéré et sévère.

La qualité du traitement est validée par la radiographie rétro-alvéolaire post opératoire et doit répondre aux critères techniques académiques. L'ensemble du réseau canalaire doit être obturé, le traitement doit être dense et se terminer dans les deux millimètres apicaux (43).

D'après la méta analyse de Ng et coll, en 2008 (45) et la recherche bibliographique de Cousson PY 2015 (34), la qualité d'un traitement endodontique peut être évaluée par le score LSD :

- La longueur d'obturation est considérée comme correcte lorsque l'image du matériau d'obturation se termine dans les deux derniers millimètres apicaux (critère L).
- L'intégralité du réseau canalaire est considéré comme traité en l'absence d'image radiologique révélant l'existence d'un canal non traité et en se référant aux standards anatomiques. Tous les canaux radiologiquement visibles doivent être obturés (critère S).
- La densité de l'obturation est considérée comme correcte en l'absence de radioclarité au sein du matériau d'obturation, et en présence d'une continuité entre l'obturation et les parois latéro-radiculaires (critère D) (34).

Au sein du CHU de Clermont Ferrand, une étude a été menée sur la qualité et l'efficacité du traitement endodontique des étudiants de 4e, 5e et 6e années entre 2010 et 2013 au sein de l'UFR d'odontologie. Selon cette étude, le pourcentage de traitement satisfaisant aux critères de qualité était de 55,5% et 65,6% de ces traitements étaient efficaces. (34).

On pourrait pondérer ses résultats en se disant qu'ils relèvent de traitements effectués par des étudiants, qui logiquement ont une expérience et une dextérité moindre dans ce domaine par rapport aux praticiens. Selon une étude de Khabbaz et coll (46), la qualité des traitements des

étudiants pour tous types de dent confondue varie de 13 à 55,3%, ce qui est en adéquation avec les résultats obtenus auprès des étudiants de Clermont Ferrand. Le tableau 1 donne une idée des erreurs de procédure faite par les étudiants selon différents pays :

Tableau 1 Données sur les erreurs de procédures réalisées au cour d'un traitement endodontique par les étudiants de différents pays

Référence	Pays	Nombre D/R	Totale (%)	Détail (%)
Kfir et coll	Israël	291R	12,5	DP=7,5, PA=3, Bo=2
Elephteriadis et coll	Grèce	620 R	27,5	B=24,8, PA=2,7
Khabbaz et coll	Grèce	759 D	30,2	B=17,, PA=10, PR=3, F=0,2
Balto et coll	Arabie Saoudite	550 D	28	B=14, DP=7, PA=7

Légende : R=racine ; D= dent ; B= butée ; Bo= bouchon, DP= déplacement canalaire, F= fracture instrumentale, PA= perforation apicale, PR= perforation radicaire

Cependant toujours d'après Khabbaz et coll (46), la qualité de leurs traitements endodontiques d'omnipraticiens (expérimentés) varie de 14% à 56,9% soit autant que ceux observés chez les étudiants.

1.3.2.2. Echecs liés au résultat du traitement endodontique

Le succès d'un traitement endodontique est irrémédiablement lié à sa qualité. L'apparition de lésion péri apicale faisant suite à un traitement endodontique ne répondant pas aux critères de qualité a été démontré (48,49,50). Selon plusieurs études épidémiologiques, l'apparition de lésions apicales d'origine endodontique (LOE) variait de 40% à 68% selon les pays, sur des dents traitées endodontiquement (51,52). En Europe, la prévalence des LOE après traitement endodontique variait de 52,2% à 61% (53), alors qu'elle avoisinerait les 30% en France (54,55).

La réussite d'un traitement endodontique se fait par un suivi dans le temps du traitement en comparant l'évolution de l'index péri-apical (PAI) et en comparant la symptomatologie clinique. Le PAI est une classification proposée par Ostarvik et coll en 1986 pour évaluer l'état de santé péri apical à partir de clichés radiographique. Cette classification reste aujourd'hui la seule disponible pour permettre une bonne lecture et une bonne distinction des différents états pathologiques du péri apex lors du suivi d'un traitement endodontique. La classification d'Ostarvik se divise en 5 stades :

- Score 1 : structure péri apicale normale
- Score 2 : léger changement dans la structure osseuse péri apicale
- Score 3 : modification dans la structure osseuse avec perte de tissu déminéralisé
- Score 4 : parodontite apicale bien définie avec image apicale radioclaire
- Score 5 : parodontite apicale sévère avec signes caractéristiques exacerbés

Les scores 1 et 2 déterminent des péri-apex sains, alors que les scores 3,4, et 5 déterminent la présence d'une pathologie péri apicale. Pour les dents pluri-radiculées, la racine présentant le PAI le plus élevé est pris en compte.

Pour réaliser le suivis d'un traitement endodontique, le PAI est mesuré à T0, qui correspond à la radiographie post opératoire immédiate, puis à T1 qui correspond à la durée du suivi. Cette évaluation radiologique est associée à une évaluation clinique, qui repose sur des tests cliniques tels que la présence de douleur à la palpation apicale, à la percussion et la présence ou non de fistule en T0 et T1.

1.4. Objectif de l'étude

Cette revue systématique vise d'une part à rapporter tous les cas de pulpotomie réalisés après un diagnostic de pulpite irréversible ou de pulpite chronique, et d'autre part à rapporter les taux de succès des traitements de la pulpite irréversible par pulpotomie.

2. MATERIEL ET METHODE

2.1. Sources d'information

Une revue systématique a été conduite selon la méthode PRISMA. Les bases de données PUBMED et Cochrane ont été consultées entre le 01/2017 et le 08/2017, en utilisant les mots clés [IRREVERSIBLE] [PULPITIS], [PULPOTOMY] dans tous les champs.

2.2. Critères d'exclusion

Les critères d'exclusion étaient : articles écrits dans une autre langue que l'anglais, étude rapportant un suivi post-opératoire de moins de six mois, études concernant des dents lactéales, ou des dents permanentes immatures, les études in vitro, les études animales et les études ex-vivo.

2.3. Extraction des données

Le tableau d'extraction des données a été construit sur un fichier Excel, les lignes mentionnant les références des études et les colonnes précisant pour chaque étude : les références de l'article, les critères de diagnostic clinique, la durée du suivi, la présence ou non d'un groupe contrôle, le grade de l'étude, le type de dents, les critères de succès, les critères d'échecs et le taux de succès.

2.4. Analyse quantitative

Les résultats sont rapportés dans une revue narrative visant à préciser les critères diagnostiques cliniques et biologiques de la pulpite irréversible aiguës et chroniques.

3. RESULTATS

3.1. Diagramme de flux

Le diagramme de flux est présenté figure 1. Parmi les 38 études sélectionnées, 12 articles ont été inclus.

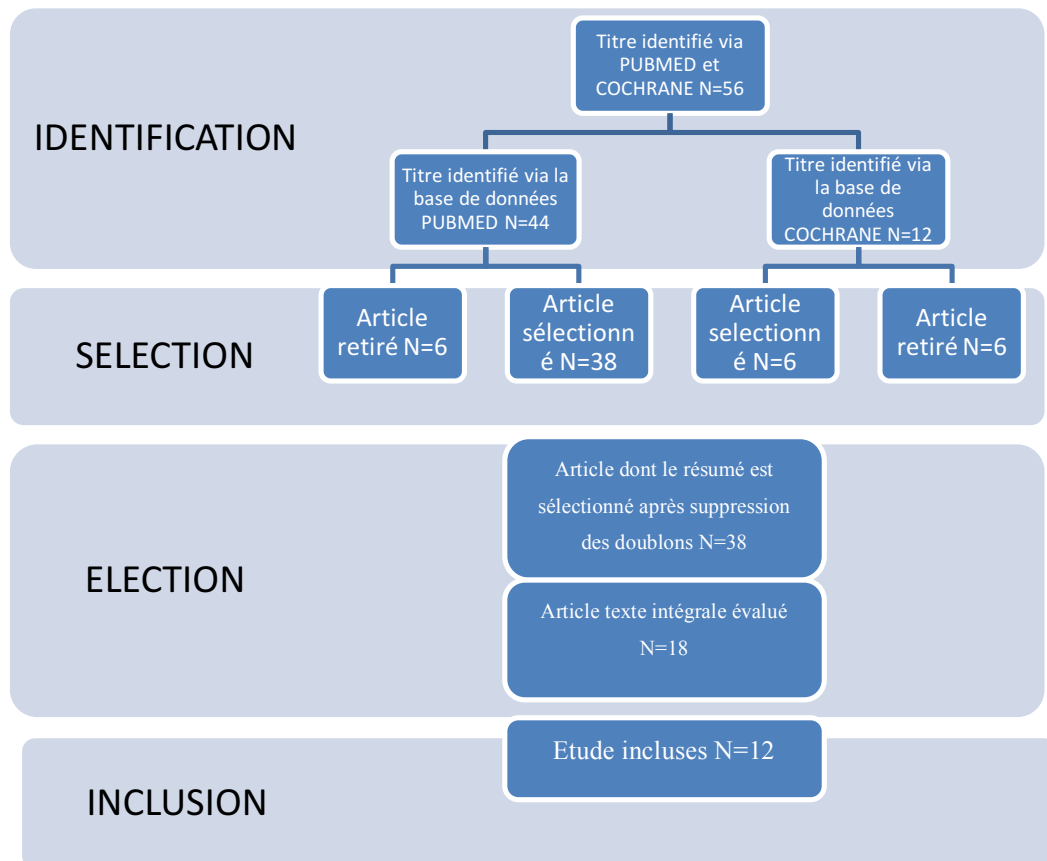


Figure 1 Diagramme de flux des inclusions

3.2. Synthèse qualitative

3.2.1. Arguments avancés dans les 12 études pour indiquer la pulpotomie après pulpite irréversible

Pour la plupart des auteurs, l'inflammation pulpaire ne s'étend pas à l'ensemble de l'endodonte. Bien souvent la pulpe radiculaire est exempte de toute inflammation et conserve alors son pouvoir de guérison (tableau 2). La difficulté de déterminer avec précision l'étendu de l'inflammation amène les auteurs à pratiquer une pulpotomie complète. Seules les analyses

histologiques permettent de mettre en évidence l'étendu réelle des lésions pulpaires, mais ne sont pas possibles pour des raisons de logistique et de technique.

Tableau 2 : Critères d'indication de la pulpotomie dans les 12 études incluses

Référence	Critère d'indication de la pulpotomie
Santini 1985	La vitalité pulpaire est maintenue dans la pulpe radiculaire des dents permanentes matures présentant une pulpite chronique
Santini 1986	La guérison après pulpotomie a été rapporté histologiquement sur des dents permanentes matures.
Caliskan 1993	Selon des rapports histologiques, le tissu pulpaire radiculaire est normal ou présente une réaction inflammatoire chronique minimal lors d'une pulpite hyperplasique.(Tieke et al 1959 et Grossman 1965).
Mc Dougal 2004	Les dents en pulpites irréversibles présentent des pulpes vitales ou l'inflammation irréversible ne s'étend pas à toute la pulpe.
Derosa 2006	La pulpotomie comme traitement d'urgence lors d'une pulpite irréversible montre de bon résultat à court terme en terme de diminution de la douleur et de sauvegarde de la dent sur l'arcade et évite l'extraction pour les patients n'ayant pas les moyens de se payer un traitement endodontique, alors pourquoi pas utiliser la pulpotomie comme traitement alternatif au traitement endodontique pour ces patients.
Asgary 2013, 2014, 2015.	Aucun lien entre les symptômes cliniques et l'état histopathologique de la pulpe n'a été établie.
Taha et al 2015	La présence de douleurs spontanées ou sévères, et/ou de lésions carieuses exposant la pulpe ne sont pas inconditionnellement liées à une pathologie pulpaire irréversible
Kumar et al 2016	Potentiel curatif de la pulpe saine présente dans la pulpe radiculaire des dents atteintes de pulpite irréversible
Linsawanont Pairoj 2017	Histologiquement les pulpes présentant une carie exposant la pulpe présente des états pulpaires qui peuvent être irréversible par endroit et sain par autre endroit.

3.2.2. Critères diagnostique de la pulpite irréversible :

Tous les auteurs basent leurs diagnostics pulpaires sur la symptomatologie pulpaire. Tous s'accordent à dire que la présence de douleurs spontanées et irradiantes concordent avec la présence d'un état inflammatoire irréversible de la pulpe (tableau 3).

Tableau 3 : Critère diagnostique de la pulpite irréversible dans les 12 études incluses.

Référence	Critères diagnostique de la pulpite irréversible
Santini 1985, 1986	Le diagnostic de pulpite chronique a été fait si le patient présentait des antécédents de douleurs récentes, avec lésion carieuse exposant la pulpe ou presque. Pas de critère paro.
Caliskan 1993 :	Présence de polypes pulpaire de différente taille, avec réponse positives au test de vitalité. Pas de critère paro.
McDougal 2004 :	Non précisé.
Derosa 2006 :	Présence de douleurs requérant d'aller aux urgences.
Asgary et al 2013, 2014, 2015	Douleur indiquant une pulpite irréversible : ATCD de douleurs spontanées de quelques secondes a plusieurs heures, douleur. exacerbé par le chaud ou le froid, douleur irradiante. Exclusion : parodontite modéré à sévère
Taha 2015 :	Douleur exacerbée par des stimuli froids et pouvant durer de quelques secondes a plusieurs heures (=douleur persistante).
Kumar 2016 :	Symptômes de pulpites irréversibles : douleurs persistante spontanée, exacerbé par le froid ou le chaud et/ou présence de douleur irradiante. Etat péri apical sain.
Linwusanont Pairoj 2017 :	Le diagnostic pulpaire et péri apical a été effectué selon les interprétations des évaluations cliniques et radiologiques.

3.2.3. Critères de succès retenus dans les 12 études

Les critères retenus pour évaluer le succès des pulpotomies varient selon les études (tableau 4). Certaines études considèrent que le traitement est un succès s'il y a formation d'un pont dentinaire vu soit radiologiquement soit après ré-intervention en enlevant le matériau de restauration comme Santini (56,57) ou Caliskan (58) alors que d'autres études considèrent que la présence de la dent sur l'arcade avec une absence de douleur et une absence de lésion péri apicale vu radiologiquement suffisent (59).

Généralement le succès se base sur les critères cliniques (absence de douleurs et test de vitalité positif, test de percussion et de palpation apicale négatif) et radiologiques (régression de la lésion, espace desmodontal avec contour et largeur physiologique).

Tableau 4 : Critères de succès retenue dans les 12 études incluses.

Référence	Critères de succès
Santini 1985	Succès basé sur la présence d'un pont dentinaire (testé cliniquement durant une ré-intervention) et test de vitalité après 6 mois
Santini 1986	Succès basé sur la présence d'un pont dentinaire (testé cliniquement durant une ré-intervention) et test de vitalité après 6 mois et 5 ans.
Caliskan 1993	Présence de pont dentinaire détectée cliniquement et parfois observée par radiographie, absence de pathologie radiographique intra-radulaire ou péri-radulaire, sensibilité aux tests électriques de pulpe à 24 mois (n=8) puis 25 à 36 (n=8) et enfin de 36 à 48 mois (n=6)
McDougal 2004	Pas de douleur après 12 mois. Succès radio obtenu quand l'état péri apical était maintenu avec une analyse densitométrique osseuse normale après 12 mois
Derosa 2006	Présence de la dent sur l'arcade, et critère radiologique : absence de lésion péri apical
Asgary 2013, 2014, 2015	Succès clinique subjectif (absence de douleur) et objectif (absence d'abcès, de douleur à la palpation ou percussion, ou de fistule) et radio : dent avec contour et largeur normal du ligament parodontal, lésion péri apical avec une diminution de sa taille
Taha et al 2015	Critère clinique : Pas d'histoire de douleur spontanée ou d'inconfort après le traitement excepté après les premiers jours de traitements, absence de douleur à la percussion ou à la palpation apical, mobilité normal et absence de poche, Les tissus mous autour de la dent sont normaux sans gonflement ni fistule. Critère radio : absence de pathologie évidente telle qu'une résorption interne, une atteinte de la furcation ou l'apparition nouvelle d'une lésion péri apical ; ou guérison ou réduction du score PAI en cas de lésion péri apical.
Kumar et al 2016	Succès basé sur les critères clinique et radiographique.
Linwusanont pairoj 2017	Succès si les critères clinique et radio étaient normaux ou présentaient une réduction radiographique

3.3. Synthèse quantitative

Les succès varient selon les études de 37,5% à 97,5% (tableau 5). Cette variabilité peut s'expliquer par la durée du suivi des études qui varie de 6 mois à 5 ans. On peut logiquement penser que les études ayant un suivi plus court ont un taux de succès plus important. D'autre part, les conditions dans lesquelles ont été pratiqué les pulpotomies importent également. En effet l'utilisation de la digue dans le protocole de procédure de la pulpotomie n'est pas toujours respectée, comme pour Santini (56, 57). Les critères pris en compte pour la faisabilité ou non de pratiquer la pulpotomie et la procédure opératoire participent également à cette variation.

Tableau 5: Taux de succès, matériaux utilisés et durée de la période de suivi post-opératoire rapportés dans les études incluses. (CH: Calcium Hydroxyde ; IRM: Intermediate Restorative Material ; MTA: Minérale Trioxyde Aggregate ; CEM: Cement Enriched Mixture)

Référence	Matériaux de coiffage	Taux de succès	Suivi
Santini 1985	CH	groupe 1 : (n=41) pont dentinaire: 73% ; pulpe vitale 71% ; groupe 2 (n=41): pont dentinaire : 68% ; pulpe vitale : 76%	6 mois
Santini 1986	CH	65% pour les deux groupes : (n=69 Group-1; n=31 Group-2)	6 mois, et 5 ans
Caliskan 1993	CH	92% (n=24)	12-48 mois
McDougal 2004	IRM/ZOE	Pour la douleur : groupe 1 73% (n=27), groupe 2 83% (n=17). Critère radio succès : groupe 1 38%(n=16) et groupe 2 47% (n= 15)	12 mois
Derosa 2006	CH	présence de la dent : 65% (n=26) ; critère radio : 94% (n=17)	36 mois
Asgary et al 2013	CEM	92,8% (n=407)	immédiat
Asgary et Eghbal 2013	CEM	93% (n=167)	12 mois
Asgary et al 2014	CEM	86,7% (n=166)	24 mois
Asgary et al 2015	CEM	78% (n=137)	5 ans
Taha et al 2015	MTA	Après 1 an : 97,5% (n=40); 3ans: 92,7% (n=41)	36 mois
Kumar et al 2016	CH, MTA, PRF	Groupe 1 : 37,5% (n=18) Groupe 2 : 44,4% (n=19) Groupe 3 : 35,7 (n=17)	12 mois
Linsuwanont pairoj 2017	MTA	87,3 %	62 mois

4. DISCUSSION

Cette revue montre que la pulpotomie peut être une alternative au traitement endodontique pour la pulpite irréversible, avec des taux de succès plus ou moins importants selon les différentes études. A ce jour ces résultats sont plutôt surprenants et plusieurs arguments peuvent être avancés pour expliquer ces succès.

4.1. Impact de l'imprécision des diagnostics sur les taux de succès rapportés

L'un des arguments avancés pour expliquer le succès du traitement de la pulpite irréversible par pulpotomie est qu'un certain nombre de pulpites seraient en fait des pulpites réversibles. L'imprécision des diagnostics pourrait être à l'origine de cette situation. Le diagnostic pulpaire initial est primordial dans la réussite du traitement. En effet, le succès de la pulpotomie repose sur le pouvoir de guérison de la pulpe. Cette cicatrisation pulpaire ne peut être obtenue qu'en présence d'une pulpe saine, et la pulpotomie peut être indiquée pour des dents présentant un diagnostic de pulpite réversible. D'après cette revue de la littérature, l'ensemble des auteurs s'accordent à diagnostiquer une pulpite irréversible, selon la symptomatologie. La présence de douleur spontanée et/ou irradiante suffit à diagnostiquer la dent en pulpite irréversible. Selon Dummer et al (37), bien que l'augmentation de la douleur soit liée à l'aggravation des pathologies pulpaires, l'intensité de la douleur ne permet pas de différencier les différents états inflammatoires de la pulpe. Les tests cliniques utilisés pour déterminer le diagnostic pulpaire, ainsi que la combinaison des tests pour déterminer de la réversibilité ou non de l'état pulpaire est également insuffisant (60). Ainsi les tests cliniques, les signes et symptômes cliniques ne nous permettent pas de différencier un état réversible d'un état irréversible de la pulpe (37,60,61). Cependant d'après Ricucci et al, le diagnostic clinique concorde avec le diagnostic histologique dans 84,4% des cas (40). Ricucci explique cette corrélation importante par les critères diagnostics cliniques, histologiques retenus et par les différentes techniques histologiques/histopathologiques employées.

4.2. Impact de l'hétérogénéité de l'inflammation pulpaire sur les taux de succès rapportés

Malgré l'imprécision des diagnostics, on peut aussi penser que certaines pulpotomies ont été pratiquées sur de réelles pulpites présentant un état inflammatoire qualifié

d'irréversible, et pourtant les taux de succès sont considérablement haut (62, 64, 65). Pour certains auteurs, le degré d'inflammation pulpaire n'est pas homogène sur l'ensemble de la pulpe. Elle se limiterait à la partie coronale de la pulpe (20,55,56,57,58,65,66,67). D'après Seltzer et al (1963), l'inflammation se limiterait aux 2 mm adjacents à la zone d'exposition carieuse, laissant la pulpe radiculaire indemne, conservant alors sa capacité de cicatrisation (39). La capacité de contrôler le saignement après l'amputation du tissu de la pulpe infectée a été proposée comme indicateur de l'étendue de l'inflammation et du potentiel de guérison du tissu pulpaire restant (41). Les temps de saignements acceptables varient selon les études entre 2 et 10 minutes (61,65). Certains auteurs ne rapportent pas de durée de saignements (20,56,57,58,59,62,63,64), mais juge l'obtention d'une hémostase favorable. Pour d'autres (65), si l'hémostase n'est pas obtenue dans les 10 minutes, l'inflammation est considérée comme irréversible, et contre indique donc la pulpotomie.

4.3. Impact du matériau de coiffage sur les taux de succès rapportés

Différent matériaux de coiffage ont été utilisés dans les différentes études, les principaux étant l'hydroxyde de calcium, l'IRM ou encore le MTA. Kumar et al, ne rapporte aucune différence entre les taux de succès de la pulpotomie avec du MTA (44,4%) et ceux obtenus avec de l'Hydroxyde de calcium, (37,5%) (20). Du fait des faibles propriétés d'étanchéité et de la formation de ponts dentinaires défectueux on aurait pu attendre des taux de succès plus faibles pour les pulpotomies à l'hydroxyde de calcium, par rapport au MTA. De même, l'utilisation d'un produit anti-inflammatoire inséré dans les matériaux de coiffage ne permet d'augmenter les taux de succès (65%) (57). On peut constater que les auteurs valorisent les indications du MTA, qui présente toutes les propriétés requises pour un matériau de coiffage et qui montre d'excellent taux de réussite. La Biodentine, développée plus récemment, qui dérive du MTA et présente de meilleures propriétés mécaniques et un temps de prise réduit pourrait également être indiquée pour la pulpotomie. Cependant son usage n'a fait l'objet d'aucune étude.

4.4. Impact de la qualité de la restauration coronaire sur les taux de succès rapportés

La mise en place d'un joint antibactérien à court et long terme apparaît comme un élément prépondérant à la réussite de la pulpotomie. Les durées de suivis sont variables, cependant on constate que sur l'ensemble des études, les taux de succès ont tendance à diminué sur le long terme. Cette observation peut être expliquée par le fait qu'une possible re-contamination peut

survenir si le matériau de restauration coronaire n'est pas étanche immédiatement, ou si son remplacement implique la réouverture de la chambre, ce qui peut augmenter le risque de contamination. Certains auteurs procèdent à la mise en place d'une restauration provisoire directement après la pulpotomie, avec des intervalles de temps différents (24h à 1 mois) pour la mise en place d'une restauration définitive. Les taux de succès rapportés par les études où le matériau de restauration définitif a été mis en place immédiatement (56,57,58,59,66) semblent peu différents de ceux des études observant d'autre procédure de restauration (20,61,62,63,64,65). Linwusanont et al, ré-intervient 1 mois après, et obtient un taux de succès relativement important (87,3%) avec une durée de suivi assez important (65). Cependant plusieurs études ont montré que l'étanchéité maximale pulpaire était le facteur le plus important dans le succès de la pulpotomie (68,69,70,71). La relation entre la qualité de la restauration et le succès de la pulpotomie semble évident (72). La réalisation de couronne prothétique semble être la restauration de choix pour les dents pulpotomisées (73). Une étude rétrospective de Kunert et al, conclue que la restauration par composite augmentait le risque d'échec de la pulpotomie de 263%, alors que la restauration par amalgame ne l'augmentait pas. Ceci peut donc expliquer les taux de succès relativement bas de Kumar et al (20) qui réalise des restaurations en composite et de McDougal qui réalise des restaurations en IRM, ou IRM plus verre ionomère (66).

5. CONCLUSION

Actuellement, la Pulpotomie ne fait pas encore partie des thérapeutiques ordinaires des pulpites irréversibles, mais elle fait l'objet de plusieurs évaluations qui pourraient permettre de l'indiquer en routine, en particulier lorsque le traitement endodontique s'avère difficile. L'indication de pulpotomie dans le cas de pulpites irréversibles nourrit de nombreux débats. Cette revue systématique a identifié 56 études et rapporte des taux de succès qui varient de 37,5% à 97,5%. Cependant, il semble que plusieurs facteurs de confusion, liés à l'imprécision des diagnostics, au degré hétérogène de l'inflammation pulpaire, aux différents matériaux de coiffage et à l'étanchéité de la restauration coronaire, interviennent lors des indications et des procédures décrites dans ces études. De nouvelles études, contrôlant ces facteurs de confusion, sont nécessaires pour améliorer l'argumentation justifiant l'indication de pulpotomie dans le cas de pulpite irréversible.

6. ANNEXE

Ref	critères diagnostiques cliniques	durée du suivi	groupe contrôle	grade	n cas traités	type de dents	critères de succès	critères d'échec	succès	critères d'indication de la pulpotomie
Santini 1985	inspection, palpation, vitalité et radiographie— > diagnostic de pulpite chronique si douleur récente avec cavité de carie exposant la pulpe (polype)	6mois	comparaison entre un coiffage avec Hydroxyde de calcium seul et hydroxyde de calcium avec corticostéroïde	1	41	molaire mandibulaire	succès basé sur la présence d'un pont dentinaire (testé cliniquement durant une ré-intervention) et test de vitalité après 6 mois	échec si douleur intervenant dans les 6 mois post opératoire.	groupe 1 : (n=41) bridging: 73% ; vital pulp 71% ; groupe 2 (n=41): bridging : 68% ; vital pulp : 76%	La vitalité pulpaire est maintenue dans la pulpe radiculaire des dents permanentes matures présentant une pulpite chronique
Derosa 2006	diagnostic de pulpite irréversible	36 mois	pas de groupe contrôle	2	33	pas de précision	présence de la dent sur l'arcade, critère radiologique : absence de lésion péri apicale	dent douloureuse	présence de la dent : 65% (n=26) ; critère radio : 94% (n=17)	

kumar et al 2016	diagnostic d'une pulpite irréversible	12 mois	comparaison entre le MTA, le PRF et l'hydroxyde de calcium	1	54	molaire mandibulaire permanente	Succès basé sur les critères cliniques et radiographiques	les dents sans amélioration symptomatique sont considérées comme un échec	37,5%	Potentiel curatif de la pulpe saine présente dans la pulpe radiculaire des dents atteintes de pulpite irréversible
------------------	---------------------------------------	---------	--	---	----	---------------------------------	---	---	-------	--

Taha et al 2015	diagnostic de pulpite irréversible et de pulpite réversible	36 mois	comparaison entre molaires présentant une pulpite irréversible et molaires présentant une pulpite réversible	2	52	molaire	critère clinique : Pas d'histoire de douleur spontanée ou d'inconfort après le traitement excepté après les premiers jours de traitements, absence de douleur à la percussion ou à la palpation apicale, mobilité normale et absence de poche. Les tissus mous autour de la dent sont normaux sans gonflement ni fistule. Critère radio : absence de pathologie évidente telle qu'une résorption interne, une atteinte de la furcation ou l'apparition nouvelle d'une lésion péri apicale ; ou guérison ou réduction du score PAI en cas de lésion péri apicale.	Presence de douleur après une semaine de traitement.	Après 1 an : 97,5% (n=40); 3ans: 92,7% (n=41)	Présence de douleurs spontanées ou sévères, et lésions curieuses profondes ne sont pas inconditionnellement liées à une pathologie pulpaire irréversible
-----------------	---	---------	--	---	----	---------	--	--	--	--

Linsuwanont, Pairoj 2017	diagnostic de pulpite irréversible	62 mois	pas de groupe contrôle	2	55	Dent permanente	succès si les critères cliniques et radios étaient normaux ou présentaient une réduction radiographique	Signes ou symptômes cliniques (douleur, gonflement ou sinus tract) ou une apparition d'une lésion péri apicale ou la persistance de celle ci sans changement.	87,3%	Histologiquement les dents présentant une carie exposant la pulpe présentent des états pulpaire pouvant être irréversible par endroit et sain par autre endroit
Asgary et al 2013	douleur indiquant une pulpite irréversible (spontanée, irradiante et se prolongeant au test de vitalité), dent condamnée à l'extraction pour soulagrt la douleur.	12 mois	comparaison entre pulpotomie et pulpectomie à 6 mois de suivi puis 1 ans de suivi	1	407	Molaire permanente	succès clinique subjectif (absence de douleur) et objectif (absence d'abcès, de douleur à la palpation ou percussion, ou de fistule) et radio : dent avec contour et largeur normale du ligament parodontal, lésion péri apicalé avec une diminution de sa taille	présence de douleur post opératoire, et échec si lésion péri apicale inchangée, augmentée ou nouvelle.	92,8%	Selon les données de la littérature, le taux de succès important de la pulpotomie sur des dents en pulpite irréversible permet de concevoir la pulpotomie comme un traitement réaliste sur les pulpites irréversibles

Asgary et Eghbal 2013	douleur indiquant une pulpite irréversible (spontanée, irradiante et se prolongeant au test de vitalité), dent condamnée à l'extraction pour soulager la douleur.	12 mois	comparaison entre pulpotomie et pulpectomie à 6 mois de suivi puis 1 ans de suivi	1	167	molaire permanente	succès basé sur les critères cliniques après 1 an : subjectif (absence de douleur) et objectif (absence d'abcès, de douleur à la palpation ou percussion, ou de fistule)	présence de douleur post opératoire, abcès, douleur à la percussion et palpation ou signe d'abcès ou de fistule.	93%	Selon les données de la littérature, le taux de succès important de la pulpotomie sur des dents en pulpite irréversible permet de concevoir la pulpotomie comme un traitement réaliste sur les pulpites irréversibles
Asgary et al 2014	douleur indiquant une pulpite irréversible (spontanée, irradiante et se prolongeant au test de vitalité), dent condamnée à l'extraction pour soulager la douleur.	24 mois	comparaison entre pulpotomie et pulpectomie à 6 mois de suivi puis 2 ans de suivi	1	407	molaire permanente	succès basé sur critère clinique subjectif (absence de douleur) et objectif (absence d'abcès, de douleur à la palpation ou percussion, ou de sinus tract) et radio : dent avec contour et largeur normale du ligament parodontal, lésion péri apicale avec une diminution de sa taille, à 2 ans de suivi	présence de douleur post opératoire, abcès, douleur à la percussion et palpation ou signe d'abcès ou sinus tract.	86,7% (n=166)	Selon les données de la littérature, le taux de succès important de la pulpotomy sur des dents en pulpite irréversible permet de concevoir la pulpotomie comme un traitement réaliste sur les pulpites irréversibles

Asgary et al 2015	douleur indiquant une pulpite irréversible (spontanée, irradiante et se prolongeant au test de vitalité), dent condamnée à l'extraction pour soulager la douleur.	5 ans	comparaison entre pulpotomie et pulpectomie après 5 ans de suivi	1	137	molaire permanente	succès clinique subjectif (absence de douleur, absence d'abcès, de douleur à la palpation ou percussion, ou de sinus tract) et objectif : radio : dent avec contour et largeur normal du ligament parodontal, lésion péri apicale avec une diminution de sa taille	présence de douleur post opératoire, et échec si lésion péri apicale inchangée, augmentée ou nouvelle.	78 %(n=137)	Selon les données de la littérature, le taux de succès important de la pulpotomie sur des dents en pulpite irréversible permet de concevoir la pulpotomie comme un traitement réaliste sur les pulpites irréversibles
-------------------	---	-------	--	---	-----	--------------------	--	--	-------------	---

Caliskan 1993	inspection visuelle (taille du polype), palpation, test de vitalité électrique et thermique, test de percussion, et radio pour déterminer une pulpite chronique.	12-48 mois	4	24	22 molaires maxillaires et 2 canines maxillaires	présence de pont dentinaire détectée cliniquement et parfois observée par radiographie, absence de pathologie radiographique intra-radicaire ou périradicaire, sensibilité aux tests électriques de pulpe à 24 mois (n=8) puis 25 à 36 (n=8) et enfin de 36 à 48 mois (n=6)	test de sensibilité négatif, absence de formation d'un pont dentaire, présence de symptômes cliniques, et apparition de lésion intra et péri radicaire.	92%	Selon des rapports histologiques, le tissu pulpaire radicaire est normal ou présente une réaction inflammatoire chronique minimale lors d'une pulpite hyperplasique.(Tieke et al 1959 et Grossman 1965).
---------------	--	------------	---	----	--	---	---	-----	--

Mcdougal 2004	dent symptomatique avec diagnostic de pulpite irréversible	12 mois	groupe 1 coiffage avec un IRM, et groupe 2 coiffage avec un CVI	1	73	pas de précision	Pas de douleur après 12 mois. Succès radio obtenu quand l'état péri apical était maintenu avec une analyse densitométrique osseuse normale après 12 mois	patient se plaignant de douleur continue.	Pour la douleur :groupe 1 73% (n=27), groupe 2 83% (n=17). Critère radio succès : groupe 1 38%(n=16) et groupe 2 47% (n= 15)	Les dents en pulpites irréversibles présentent des pulpes vitales ou l'inflammation irréversible ne s'étend pas à toute la pulpe.
Santini 1986	dent avec lésion carieuse active et une présomption de pulpite chronique coronaire	6 mois, et 5 ans	comparaison entre un coiffage avec Hydroxide de calcium seul et hydroxyde de calcium avec corticostéroïde	1	200	molaire et prémolaire mandibulaire définitive	succès basé sur la présence d'un pont dentinaire (testé cliniquement durant une ré-intervention) et test de vitalité après 6 mois et à 5 ans	Présence de douleur avant 6 mois, test de vitalité négatif après 6 mois ou absence de ponts dentinaires à 6 mois.	65% pour les deux groupes (n=69 Group-1; n=31 Group-2)	Pulpotomie est indiquée sur les dent permanente immatures présentant un trauma ou une pulpe exposée, et taux de cicatrisation important relevé histologiquement sur des dents permanentes matures.

7. REFERENCES

1. Richard E. Walton, Torabinejad M. Endodontie principes and pratique. Issy les Moulinaux: Elsevier Masson; 2016.
2. Pierre Machtou, Simon S. Endodontie. [Rueil-Malmaison]: Editions CdP; 2012.
3. Langeland K. Tissue response to dental caries. Endod Dent Traumatol. août 1987;3(4):149-71.
4. Lundy T, Stanley HR. Correlation of pulpal histopathology and clinical symptoms in human teeth subjected to experimental irritation. Oral Surg Oral Med Oral Pathol. 1 févr 1969;27(2):187-201.
5. Hahn C-L, Liewehr FR. Relationships between Caries Bacteria, Host Responses, and Clinical Signs and Symptoms of Pulpitis. J Endod. 1 mars 2007;33(3):213-9.
6. Christine Vayssettes-Courchay, Françoise Bouysset, Tony J. Verbeuren. Sympathetic activation and tachycardia in lipopolysaccharide treated rats are temporally correlated and unrelated to the baroreflex. 2005;
7. Seltzer and Bender's. Dental pulp.
8. Farges J-C, Keller J-F, Carrouel F, Durand SH, Romeas A, Bleicher F, et al. Odontoblasts in the dental pulp immune response. J Exp Zool B Mol Dev Evol. 15 juill 2009;312B(5):425-36.
9. Griffiths M, Neal JW, Gasque P. Innate Immunity and Protective Neuroinflammation: New Emphasis on the Role of Neuroimmune Regulatory Proteins. In: International Review of Neurobiology [Internet]. Academic Press; 2007 [cité 23 oct 2017]. p. 29-55. (Neuroinflammation in Neuronal Death and Repair; vol. 82). Disponible sur: <http://www.sciencedirect.com/science/article/pii/S0074774207820022>
10. Szelényi J, Vizi E s. The Catecholamine–Cytokine Balance. Ann N Y Acad Sci. 1 oct 2007;1113(1):311-24.
11. Abbadié C, Bhangoo S, De Koninck Y, Malcangio M, Melik-Parsadaniantz S, White FA. Chemokines and pain mechanisms. Brain Res Rev. 1 avr 2009;60(1):125-34.
12. Rechenberg D-K, Galicia JC, Peters OA. Biological Markers for Pulpal Inflammation: A Systematic Review. PLoS ONE [Internet]. 29 nov 2016 [cité 23 oct 2017];11(11). Disponible sur: <https://www.ncbi.nlm.nih.gov/pmc/articles/PMC5127562/>

13. Malone AJ, Massler M. Fractured anterior teeth – diagnosis, treatment, and prognosis. *Dent Dig* 1952;58:442–7.
14. Dean JA. Chapter 13 - Treatment of Deep Caries, Vital Pulp Exposure, and Pulpless Teeth. In: McDonald and Avery's Dentistry for the Child and Adolescent (Tenth Edition) [Internet]. St. Louis: Mosby; 2016 [cité 23 oct 2017]. p. 221-42. Disponible sur: <https://www.sciencedirect.com/science/article/pii/B9780323287456000132>
15. Nair PNR, Duncan HF, Pitt Ford TR, Luder HU. Histological, ultrastructural and quantitative investigations on the response of healthy human pulps to experimental capping with Mineral Trioxide Aggregate: a randomized controlled trial¶. *Int Endod J*. 1 mai 2009;42(5):422-44.
16. Cotton WR. Bacterial contamination as a factor in healing of pulp exposures. *Oral Surg Oral Med Oral Pathol*. 1 sept 1974;38(3):441-50.
17. Smith AJ, Cassidy N, Perry H, Begue-Kirn C, Ruch JV, Lesot H. Reactionary dentinogenesis. *Int J Dev Biol*. 1 févr 2003;39(1):273-80.
18. Witherspoon DE. Vital Pulp Therapy with New Materials: New Directions and Treatment Perspectives—Permanent Teeth. *J Endod*. juill 2008;34(7):S25-8.
19. Tabarsi B, Parirokh M, Eghbal MJ, Haghdoost AA, Torabzadeh H, Asgary S. A comparative study of dental pulp response to several pulpotomy agents. *Int Endod J*. 1 juill 2010;43(7):565-71.
20. Kumar V, Juneja R, Duhan J, Sangwan P, Tewari S. Comparative evaluation of platelet-rich fibrin, mineral trioxide aggregate, and calcium hydroxide as pulpotomy agents in permanent molars with irreversible pulpitis: A randomized controlled trial. *Contemp Clin Dent*. déc 2016;7(4):512-8.
21. Torneck CD, Moe H, Howley TP. The effect of calcium hydroxide on porcine pulp fibroblasts in vitro. *J Endod*. 1 avr 1983;9(4):131-6.
22. Aeinehchi M, Eslami B, Ghanbariha M, Saffar AS. Mineral trioxide aggregate (MTA) and calcium hydroxide as pulp-capping agents in human teeth: a preliminary report. *Int Endod J*. 1 mars 2003;36(3):225-35.
23. Minkara J. LES MATERIAUX DE RESTAURATION CORONAIRE TEMPORAIRES. LE POINT SUR LES CRITERES DE CHOIX ET LES PRATIQUES.

24. Hui-Derksen EK, Chen C-F, Majewski R, Tootla RGH, Boynton JR. Retrospective record review: reinforced zinc oxide-eugenol pulpotomy: a retrospective study. *Pediatr Dent.* févr 2013;35(1):43-6.
25. Torabinejad M, Pariookh M. Mineral trioxide aggregate: a comprehensive literature review--part II: leakage and biocompatibility investigations. *J Endod.* févr 2010;36(2):190-202.
26. Sawicki L, Pameijer CH, Emerich K, Adamowicz-Klepalska B. Histological evaluation of mineral trioxide aggregate and calcium hydroxide in direct pulp capping of human immature permanent teeth. *Am J Dent.* août 2008;21(4):262-6.
27. Wang Y, Li X, Chang J, Wu C, Deng Y. Effect of tricalcium silicate (Ca₃SiO₅) bioactive material on reducing enamel demineralization: an in vitro pH-cycling study. *J Dent.* déc 2012;40(12):1119-26.
28. Tomson PL, Grover LM, Lumley PJ, Sloan AJ, Smith AJ, Cooper PR. Dissolution of bio-active dentine matrix components by mineral trioxide aggregate. *J Dent.* août 2007;35(8):636-42.
29. Guven G, Cehreli ZC, Ural A, Serdar MA, Basak F. Effect of mineral trioxide aggregate cements on transforming growth factor beta1 and bone morphogenetic protein production by human fibroblasts in vitro. *J Endod.* avr 2007;33(4):447-50.
30. Ribeiro CS, Scelza MFZ, Hirata Júnior R, Buarque de Oliveira LM. The antimicrobial activity of gray-colored mineral trioxide aggregate (GMTA) and white-colored MTA (WMTA) under aerobic and anaerobic conditions. *Oral Surg Oral Med Oral Pathol Oral Radiol Endod.* juin 2010;109(6):e109-112.
31. Semennikova K, Colon P, Pradelle-Plasse N. LES CIMENTS TRICALCIQUES Exemple du matériau Biodentine TM Partie 1 - Présentation, composition et propriétés. *Biomatériaux Clin.* oct 2016;1(2):16-25.
32. Nicolet C. Intérêt du PRF dans la qualité de la cicatrisation : état actuel des connaissances et controverses [Thèse pour l'obtention du diplôme d'état de docteur en chirurgie dentaire]. UFR odontologie de BREST; 2012.
33. de Chevigny C, Dao TT, Basrani BR, Marquis V, Farzaneh M, Abitbol S, et al. Treatment outcome in endodontics: the Toronto study--phase 4: initial treatment. *J Endod.* mars 2008;34(3):258-63.

34. Cousson P-Y. Développement d'une démarche d'évaluation des pratiques en endodontie [Thèse pour obtenir le grade de Docteur de l'Université d'Auvergne]. Université d'Auvergne - Clermont-Ferrand I; 2015.
35. Levin LG, Law AS, Holland GR, Abbott PV, Roda RS. Identify and define all diagnostic terms for pulpal health and disease states. *J Endod.* déc 2009;35(12):1645-57.
36. Glickman GN. AAE Consensus Conference on Diagnostic Terminology: background and perspectives. *J Endod.* déc 2009;35(12):1619-20.
37. Dummer PM, Hicks R, Huws D. Clinical signs and symptoms in pulp disease. *Int Endod J.* janv 1980;13(1):27-35.
38. Bjørndal L. The caries process and its effect on the pulp: the science is changing and so is our understanding. *Pediatr Dent.* juin 2008;30(3):192-6.
39. Seltzer S, Bender IB, Ziontz M. THE DYNAMICS OF PULP INFLAMMATION: CORRELATIONS BETWEEN DIAGNOSTIC DATA AND ACTUAL HISTOLOGIC FINDINGS IN THE PULP. *Oral Surg Oral Med Oral Pathol.* août 1963;16:969-77.
40. Ricucci D, Loghin S, Siqueira JF. Correlation between clinical and histologic pulp diagnoses. *J Endod.* déc 2014;40(12):1932-9.
41. Matsuo T, Nakanishi T, Shimizu H, Ebisu S. A clinical study of direct pulp capping applied to carious-exposed pulps. *J Endod.* oct 1996;22(10):551-6.
42. European Society of Endodontology. Quality guidelines for endodontic treatment: consensus report of the European Society of Endodontology. *Int Endod J.* déc 2006;39(12):921-30.
43. HAS. TRAITEMENT ENDODONTIQUE Rapport d'évaluation technologique. 2008.
44. American Association of Endodontists. AAE Endodontic Case Diffiucly Assessment Forum and Guidelines.
45. Ng Y-L, Mann V, Gulabivala K. Outcome of secondary root canal treatment: a systematic review of the literature. *Int Endod J.* déc 2008;41(12):1026-46.
46. Khabbaz MG, Protogerou E, Douka E. Radiographic quality of root fillings performed by undergraduate students. *Int Endod J.* juin 2010;43(6):499-508.

47. Georgelin M. Limiter les risques d'échecs du traitement endodontique au CHU de Toulouse [THESE Pour obtenir le grade de DOCTEUR DE L'UNIVERSITE D'Auvergne]. [Université d'Auvergne]; 2012.
48. Song M, Park M, Lee C-Y, Kim E. Periapical status related to the quality of coronal restorations and root fillings in a Korean population. *J Endod.* févr 2014;40(2):182-6.
49. Schaeffer MA, White RR, Walton RE. Determining the optimal obturation length: a meta-analysis of literature. *J Endod.* avr 2005;31(4):271-4.
50. Liang Y-H, Li G, Shemesh H, Wesselink PR, Wu M-K. The association between complete absence of post-treatment periapical lesion and quality of root canal filling. *Clin Oral Investig.* déc 2012;16(6):1619-26.
51. De Moor RJ, Hommez GM, De Boever JG, Delmé KI, Martens GE. Periapical health related to the quality of root canal treatment in a Belgian population. *Int Endod J.* mars 2000;33(2):113-20.
52. Segura-Egea J-J, Castellanos-Cosano L, Machuca G, López-López J, Martín-González J, Velasco-Ortega E, et al. Diabetes mellitus, periapical inflammation and endodontic treatment outcome. *Med Oral Patol Oral Cirurgia Bucal.* 1 mars 2012;17(2):e356-361.
53. López-López J, Jané-Salas E, Estrugo-Devesa A, Castellanos-Cosano L, Martín-González J, Velasco-Ortega E, et al. Frequency and distribution of root-filled teeth and apical periodontitis in an adult population of Barcelona, Spain. *Int Dent J.* févr 2012;62(1):40-6.
54. Lupi-Pegurier L, Bertrand M-F, Muller-Bolla M, Rocca JP, Bolla M. Periapical status, prevalence and quality of endodontic treatment in an adult French population. *Int Endod J.* août 2002;35(8):690-7.
55. Boucher Y, Matossian L, Rilliard F, Machtou P. Radiographic evaluation of the prevalence and technical quality of root canal treatment in a French subpopulation. *Int Endod J.* mars 2002;35(3):229-38.
56. Santini AH. Intraoral comparison of calcium hydroxide (Calnex) alone and in combination with Ledermix in first permanent mandibular molars using two direct inspection criteria. *J Dent.* mars 1985;13(1):52-9.
57. Santini A. Long-term clinical assessment of pulpotomies with calcium hydroxide containing Ledermix in human permanent premolars and molars. *Acta Odontol Pediatr.* déc 1986;7(2):45-50.

58. Caliskan MK. Success of pulpotomy in the management of hyperplastic pulpitis. *Int Endod J.* mars 1993;26(2):142-8.
59. DeRosa TA. A retrospective evaluation of pulpotomy as an alternative to extraction. *Gen Dent.* févr 2006;54(1):37-40.
60. Mejàre IA, Axelsson S, Davidson T, Frisk F, Hakeberg M, Kvist T, et al. Diagnosis of the condition of the dental pulp: a systematic review. *Int Endod J.* juill 2012;45(7):597-613.
61. Taha NA, Khazali MA. Partial Pulpotomy in Mature Permanent Teeth with Clinical Signs Indicative of Irreversible Pulpitis: A Randomized Clinical Trial. *J Endod.* sept 2017;43(9):1417-21.
62. Asgary S, Eghbal MJ, Ghoddusi J, Yazdani S. One-year results of vital pulp therapy in permanent molars with irreversible pulpitis: an ongoing multicenter, randomized, non-inferiority clinical trial. *Clin Oral Investig.* mars 2013;17(2):431-9.
63. Asgary S, Eghbal MJ, Ghoddusi J. Two-year results of vital pulp therapy in permanent molars with irreversible pulpitis: an ongoing multicenter randomized clinical trial. *Clin Oral Investig.* 2014;18(2):635-41.
64. Asgary S, Eghbal MJ, Fazlyab M, Baghban AA, Ghoddusi J. Five-year results of vital pulp therapy in permanent molars with irreversible pulpitis: a non-inferiority multicenter randomized clinical trial. *Clin Oral Investig.* mars 2015;19(2):335-41.
65. Linsuwanont P, Wimonsutthikul K, Pothimoke U, Santiwong B. Treatment Outcomes of Mineral Trioxide Aggregate Pulpotomy in Vital Permanent Teeth with Carious Pulp Exposure: The Retrospective Study. *J Endod.* févr 2017;43(2):225-30.
66. McDougal RA, Delano EO, Caplan D, Sigurdsson A, Trope M. Success of an alternative for interim management of irreversible pulpitis. *J Am Dent Assoc* 1939. déc 2004;135(12):1707-12.
67. Taha NA, Ahmad MB, Ghanim A. Assessment of Mineral Trioxide Aggregate pulpotomy in mature permanent teeth with carious exposures. *Int Endod J.* févr 2017;50(2):117-25.
68. Solomon RV, Faizuddin U, Karunakar P, Deepthi Sarvani G, Sree Soumya S. Coronal Pulpotomy Technique Analysis as an Alternative to Pulpectomy for Preserving the Tooth Vitality, in the Context of Tissue Regeneration: A Correlated Clinical Study across 4 Adult Permanent Molars. *Case Rep Dent.* 2015;2015:916060.

69. Simon S, Perard M, Zanini M, Smith AJ, Charpentier E, Djole SX, et al. Should pulp chamber pulpotomy be seen as a permanent treatment? Some preliminary thoughts. *Int Endod J.* janv 2013;46(1):79-87.
70. Kunert GG, Kunert IR, da Costa Filho LC, de Figueiredo JAP. Permanent teeth pulpotomy survival analysis: retrospective follow-up. *J Dent.* sept 2015;43(9):1125-31.
71. Alqaderi HE, Al-Mutawa SA, Qudeimat MA. MTA pulpotomy as an alternative to root canal treatment in children's permanent teeth in a dental public health setting. *J Dent.* nov 2014;42(11):1390-5.
72. Demarco FF, Rosa MS, Tarquínio SBC, Piva E. Influence of the restoration quality on the success of pulpotomy treatment: a preliminary retrospective study. *J Appl Oral Sci Rev FOB.* mars 2005;13(1):72-7.
73. Alqaderi H, Lee C-T, Borzangy S, Pagonis TC. Coronal pulpotomy for cariously exposed permanent posterior teeth with closed apices: A systematic review and meta-analysis. *J Dent.* janv 2016;44:1-7.

YESILKAYA (Cihan) - -**1ill ,5tabl, 1ann 30cm (Thèse: Chir. Dent. ; Université Clermont Auvergne ; 2017) - N°****Résumé :**

Traditionnellement le diagnostic de pulpite irréversible se base sur la présence de douleurs spontanées et irradiantes indiquant un état inflammatoire irréversible de la pulpe. Cependant plusieurs auteurs ont obtenu des taux de succès relativement haut en pratiquant la pulpotomie plutôt que le traitement endodontique qui est considéré comme le gold standard du traitement des pulpites irréversibles.

Pour tenter de comprendre les taux de réussites importants obtenus par la pratique de cette procédure, une revue de la littérature a été conduite selon les critères PRISMA. Les bases de données de PUBMED et COCHRANE ont été consultées entre le 01/2017 et le 08/2017, en utilisant les mots clés [IRREVERSIBLE], [PULPITIS], [PULPOTOMY] dans tous les champs. Cette revue a permis d'inclure 12 études, parmi lesquels 11 études de grade 1 et 2, et un rapport de cas.

Les critères d'indication de la pulpotomie, les critères diagnostics de la pulpite irréversible, les critères de succès ainsi que les taux de succès de la pulpotomie ont été étudiés.

Ceci a donc permis de voir que les taux de succès obtenus pour ces études sont liés en grande partie à un manque de précision des outils diagnostics, à l'hétérogénéité de l'inflammation pulpaire et aux différences de procédures utilisées dans les différents études. Ainsi de nouvelles études, contrôlant ces facteurs de confusion, sont nécessaires pour améliorer l'argumentation justifiant l'indication de pulpotomie dans le cas de pulpite irréversible.

RUBRIQUE DE CLASSEMENT : Odontologie**MOTS CLES : PULPITE IRREVERSIBLE PULPOTOMIE****MOTS CLES ANGLAIS : IRREVERSIBLE PULPITIS PULPOTOMY****JURY :**

Président : Monsieur Thierry ORLIAGUET, Professeur des Universités

Asseseurs: Madame Martine HENNEQUIN, Professeur des Universités

Monsieur Pierre-Yves COUSSON, Maître de conférence des Universités

Madame Sophie BRIONNET, Attaché Hospitalo-Universitaire

ADRESSE DE L'AUTEUR :

YESILKAYA Cihan

42 rue Franc Nohain

58200 Cosne sur Loire