



**HAL**  
open science

# Les kératites infectieuses : manifestations cliniques et prise en charge

Sabine Semaha

► **To cite this version:**

Sabine Semaha. Les kératites infectieuses : manifestations cliniques et prise en charge. Sciences pharmaceutiques. 2020. dumas-03096612

**HAL Id: dumas-03096612**

**<https://dumas.ccsd.cnrs.fr/dumas-03096612>**

Submitted on 5 Jan 2021

**HAL** is a multi-disciplinary open access archive for the deposit and dissemination of scientific research documents, whether they are published or not. The documents may come from teaching and research institutions in France or abroad, or from public or private research centers.

L'archive ouverte pluridisciplinaire **HAL**, est destinée au dépôt et à la diffusion de documents scientifiques de niveau recherche, publiés ou non, émanant des établissements d'enseignement et de recherche français ou étrangers, des laboratoires publics ou privés.

## THESE

PRESENTEE ET PUBLIQUEMENT SOUTENUE DEVANT LA  
FACULTE DE PHARMACIE DE MARSEILLE

LE 6 Novembre 2020

PAR

**Mme Sabine SEMAHA**

Née le 19 Novembre 1992 à Cannes

EN VUE D'OBTENIR

**LE DIPLOME D'ETAT DE DOCTEUR EN PHARMACIE**

**TITRE :**

**LES KERATITES INFECTIEUSES : MANIFESTATIONS CLINIQUES  
ET PRISE EN CHARGE**

**JURY :**

Président : Professeur Philippe PICCERELLE

Membres : Docteur Véronique ANDRIEU  
Docteur Julien DAOU



## THESE

PRESENTEE ET PUBLIQUEMENT SOUTENUE DEVANT LA  
FACULTE DE PHARMACIE DE MARSEILLE

LE 6 Novembre 2020

PAR

**Mme Sabine SEMAHA**

Née le 19 Novembre 1992 à Cannes

EN VUE D'OBTENIR

**LE DIPLOME D'ETAT DE DOCTEUR EN PHARMACIE**

**TITRE :**

**LES KERATITES INFECTIEUSES : MANIFESTATIONS CLINIQUES  
ET PRISE EN CHARGE**

**JURY :**

Président : Professeur Philippe PICCERELLE

Membres : Docteur Véronique ANDRIEU  
Docteur Julien DAOU



27 Boulevard Jean Moulin – 13385 MARSEILLE Cedex 05  
Tel. : 04 91 83 55 00 – Fax : 04 91 80 26 12

**ADMINISTRATION :**

<i>Doyen :</i>	Mme Françoise DIGNAT-GEORGE
<i>Vice-Doyens :</i>	M. Jean-Paul BORG, M. François DEVRED, M. Pascal RATHELOT
<i>Chargés de Mission :</i>	Mme Pascale BARBIER, M. David BERGE-LEFRANC, Mme Manon CARRE, Mme Caroline DUCROS, Mme Frédérique GRIMALDI, M. Guillaume HACHE
<i>Conseiller du Doyen :</i>	M. Patrice VANELLE
<i>Doyens honoraires :</i>	M. Patrice VANELLE, M. Pierre TIMON-DAVID,
<i>Professeurs émérites :</i>	M. José SAMPOL, M. Athanassios ILIADIS, M. Henri PORTUGAL, M. Philippe CHARPIOT
<i>Professeurs honoraires :</i>	M. Guy BALANSARD, M. Yves BARRA, Mme Claudette BRIAND, M. Jacques CATALIN, Mme Andrée CREMIEUX, M. Aimé CREVAT, M. Gérard DUMENIL, M. Alain DURAND, Mme Danielle GARÇON, M. Maurice JALFRE, M. Joseph JOACHIM, M. Maurice LANZA, M. José MALDONADO, M. Patrick REGLI, M. Jean-Claude SARI
<i>Chef des Services Administratifs :</i>	Mme Florence GAUREL
<i>Chef de Cabinet :</i>	Mme Aurélie BELENGUER
<i>Responsable de la Scolarité :</i>	Mme Nathalie BESNARD

**DEPARTEMENT BIO-INGENIERIE PHARMACEUTIQUE**

Responsable : Professeur Philippe PICCERELLE

**PROFESSEURS**

BIOPHYSIQUE	M. Vincent PEYROT M. Hervé KOVACIC
GENIE GENETIQUE ET BIOINGENIERIE	M. Christophe DUBOIS
PHARMACIE GALENIQUE, PHARMACOTECHNIE INDUSTRIELLE, BIOPHARMACIE ET COSMETOLOGIE	M. Philippe PICCERELLE

## MAITRES DE CONFERENCES

BIOPHYSIQUE

M. Robert GILLI  
Mme Odile RIMET-GASPARINI  
Mme Pascale BARBIER  
M. François DEVRED  
Mme Manon CARRE  
M. Gilles BREUZARD  
Mme Alessandra PAGANO

GENIE GENETIQUE ET BIOTECHNOLOGIE

M. Eric SEREE-PACHA  
Mme Véronique REY-BOURGAREL

PHARMACIE GALENIQUE, PHARMACOTECHNIE INDUSTRIELLE,  
BIOPHARMACIE ET COSMETOLOGIE

M. Pascal PRINDERRE  
M. Emmanuel CAUTURE  
Mme Véronique ANDRIEU  
Mme Marie-Pierre SAVELLI

BIO-INGENIERIE PHARMACEUTIQUE ET BIOTHERAPIES  
PHARMACO ECONOMIE, E-SANTE

M. Jérémy MAGALON  
Mme Carole SIANI

## ENSEIGNANTS CONTRACTUELS

ANGLAIS

Mme Angélique GOODWIN

## DEPARTEMENT BIOLOGIE PHARMACEUTIQUE

Responsable : Professeur Françoise DIGNAT-GEORGE

## PROFESSEURS

BIOLOGIE CELLULAIRE

M. Jean-Paul BORG

HEMATOLOGIE ET IMMUNOLOGIE

Mme Françoise DIGNAT-GEORGE  
Mme Laurence CAMOIN-JAU  
Mme Florence SABATIER-MALATERRE  
Mme Nathalie BARDIN

MICROBIOLOGIE

M. Jean-Marc ROLAIN  
M. Philippe COLSON

PARASITOLOGIE ET MYCOLOGIE MEDICALE, HYGIENE ET  
ZOOLOGIE

Mme Nadine AZAS-KREDER

## MAITRES DE CONFERENCES

BIOCHIMIE FONDAMENTALE, MOLECULAIRE ET CLINIQUE	M. Thierry AUGIER M. Edouard LAMY Mme Alexandrine BERTAUD Mme Claire CERINI Mme Edwige TELLIER M. Stéphane POITEVIN
HEMATOLOGIE ET IMMUNOLOGIE	Mme Aurélie LEROYER M. Romaric LACROIX Mme Sylvie COINTE
MICROBIOLOGIE	Mme Michèle LAGET Mme Anne DAVIN-REGLI Mme Véronique ROUX M. Fadi BITTAR Mme Isabelle PAGNIER Mme Sophie EDOUARD M. Seydina Mouhamadou DIENE
PARASITOLOGIE ET MYCOLOGIE MEDICALE, HYGIENE ET ZOOLOGIE	Mme Carole DI GIORGIO M. Aurélien DUMETRE Mme Magali CASANOVA Mme Anita COHEN
BIOLOGIE CELLULAIRE	Mme Anne-Catherine LOUHMEAU

## ATER

BIOCHIMIE FONDAMENTALE, MOLECULAIRE ET CLINIQUE	Mme Anne-Claire DUCHEZ
BIOLOGIE CELLULAIRE ET MOLECULAIRE	Mme Alexandra WALTON

## A.H.U.

HEMATOLOGIE ET IMMUNOLOGIE	Mme Mélanie VELIER
----------------------------	--------------------

## DEPARTEMENT CHIMIE PHARMACEUTIQUE

Responsable : Professeur Patrice VANELLE

## PROFESSEURS

CHIMIE ANALYTIQUE, QUALITOLOGIE ET NUTRITION	Mme Catherine BADENS
CHIMIE PHYSIQUE – PREVENTION DES RISQUES ET NUISANCES TECHNOLOGIQUES	M. David BERGE-LEFRANC
CHIMIE MINERALE ET STRUCTURALE – CHIMIE THERAPEUTIQUE	M. Pascal RATHELOT M. Maxime CROZET
CHIMIE ORGANIQUE PHARMACEUTIQUE	M. Patrice VANELLE M. Thierry TERME
PHARMACOGNOSIE, ETHNOPHARMACOGNOSIE	Mme Evelyne OLLIVIER



**MAITRES DE CONFERENCES**

BOTANIQUE ET CRYPTOGRAMIE, BIOLOGIE CELLULAIRE	Mme Anne FAVEL Mme Joëlle MOULIN-TRAFFORT
CHIMIE ANALYTIQUE, QUALITOLOGIE ET NUTRITION	Mme Catherine DEFOORT M. Alain NICOLAY Mme Estelle WOLFF Mme Elise LOMBARD Mme Camille DESGROUAS M. Charles DESMARCHELIER
CHIMIE PHYSIQUE – PREVENTION DES RISQUES ET NUISANCES TECHNOLOGIQUES	M. Pierre REBOUILLON
CHIMIE THERAPEUTIQUE	Mme Sandrine ALIBERT Mme Caroline DUCROS M. Marc MONTANA Mme Manon ROCHE Mme Fanny MATHIAS
CHIMIE ORGANIQUE PHARMACEUTIQUE HYDROLOGIE	M. Armand GELLIS M. Christophe CURTI Mme Julie BROGGI M. Nicolas PRIMAS M. Cédric SPITZ M. Sébastien REDON
PHARMACOGNOSIE, ETHNOPHARMACOLOGIE	M. Riad ELIAS Mme Valérie MAHIOU-LEDDET Mme Sok Siya BUN Mme Béatrice BAGHDIKIAN

**MAITRES DE CONFERENCE ASSOCIES A TEMPS PARTIEL (M.A.S.T.)**

CHIMIE ANALYTIQUE, QUALITOLOGIE ET NUTRITION	Mme Anne-Marie PENET-LOREC
CHIMIE PHYSIQUE – PREVENTION DES RISQUES ET NUISANCES TECHNOLOGIQUES	M. Cyril PUJOL
DROIT ET ECONOMIE DE LA PHARMACIE	M. Marc LAMBERT
GESTION PHARMACEUTIQUE, PHARMACOECONOMIE ET ETHIQUE PHARMACEUTIQUE OFFICINALE, DROIT ET COMMUNICATION PHARMACEUTIQUES A L'OFFICINE ET GESTION DE LA PHARMAFAC	Mme Félicia FERRERA

**A.H.U.**

CHIMIE ANALYTIQUE, QUALITOLOGIE ET NUTRITION	M. Mathieu CERINO
--	-------------------

**ATER**

CHIMIE PHYSIQUE – PREVENTION DES RISQUES ET NUISANCES TECHNOLOGIQUES	M. Duje BURIC
---	---------------

**DEPARTEMENT MEDICAMENT ET SECURITE SANITAIRE**

Responsable : Professeur Benjamin GUILLET

**PROFESSEURS**

PHARMACIE CLINIQUE	M. Stéphane HONORÉ
PHARMACODYNAMIE	M. Benjamin GUILLET
TOXICOLOGIE ET PHARMACOCINETIQUE	M. Bruno LACARELLE Mme Frédérique GRIMALDI M. Joseph CICCOLINI

**MAITRES DE CONFERENCES**

PHARMACODYNAMIE	M. Guillaume HACHE Mme Ahlem BOUHLEL M. Philippe GARRIGUE
PHYSIOLOGIE	Mme Sylviane LORTET Mme Emmanuelle MANOS-SAMPOL
TOXICOLOGIE ET PHARMACOCINETIQUE	Mme Raphaëlle FANCIULLINO Mme Florence GATTACECCA
TOXICOLOGIE GENERALE ET PHARMACIE CLINIQUE	M. Pierre-Henri VILLARD Mme Caroline SOLAS-CHESNEAU Mme Marie-Anne ESTEVE

**A.H.U.**

PHYSIOLOGIE / PHARMACOLOGIE PHARMACIE CLINIQUE	Mme Anaïs MOYON M. Florian CORREARD
---	--

**ATER.**

TOXICOLOGIE ET PHARMACOCINETIQUE	Mme Anne RODALLEC
----------------------------------	-------------------

# *Remerciements*

**À Monsieur le Professeur Philippe PICCERELLE,**

Président du Jury

Professeur des Universités – Pharmacie galénique, pharmacotechnie industrielle,  
biopharmacie et cosmétologie

Université d'Aix-Marseille

*Vous me faites l'honneur de présider mon jury  
de thèse.*

*Je vous remercie pour votre sympathie, votre  
bienveillance*

*Et la réponse rapide à mes sollicitations.*

*Soyez assuré de ma plus grande gratitude et de  
mon plus profond respect.*

**À Madame le Docteur Véronique ANDRIEU,**

Directeur de thèse

Maître de Conférences des Universités – Pharmacie galénique, pharmacotechnie industrielle, biopharmacie et cosmétologie

Université d'Aix-Marseille

*J'apprécie sincèrement l'honneur que vous m'avez fait en acceptant de diriger cette thèse.*

*Je vous remercie pour votre gentillesse, votre patience et votre soutien dans l'aboutissement de ce travail ;*

*Pour votre disponibilité, votre enseignement de qualité et pour votre accompagnement que vous nous avez apporté tout au long de notre formation*

*Trouvez ici la preuve de ma plus grande gratitude.*

## À Monsieur le Docteur Julien DAOU

Assesseur  
Docteur en Pharmacie  
Université d'Aix-Marseille

*A travers ce travail, je tiens particulièrement à te témoigner de ma reconnaissance pour avoir grandement contribué à ma réussite,*

*Tu m'as prodigué un soutien fondamental dans mon parcours d'étudiante et professionnelle en ayant su m'encourager et me conseiller,*

*Je te remercie d'avoir toujours répondu présent et d'avoir été disponible lorsque j'avais besoin de ton aide et de tes conseils durant ces années fondamentales*

*Ton dévouement, ton engagement et ton parcours dans le métier ne peut que forcer mon admiration envers toi,*

*Ta gentillesse, ta bienveillance, ainsi que l'amitié et l'estime que je te porte, me rendent heureuse et fière de te compter dans mon jury,*

*Je te prie d'accepter l'expression sincère de mon amitié et de mon plus profond respect.*

# Table des matières

1	Introduction .....	1
---	--------------------	---

## **Chapitre 1 : Rappels anatomiques et physiologiques de la cornée**

2	Globe oculaire : Généralités.....	3
3	Anatomie et physiologie de la cornée .....	7
3.1	Généralités .....	7
3.2	Les différentes fonctionnalités .....	8
3.3	Le film lacrymal .....	8
3.4	Les différentes couches de la cornée.....	11
3.4.1	Histologie de l'épithélium cornéen .....	12
3.4.1.1	Les cellules superficielles.....	12
3.4.1.2	Les cellules intermédiaires.....	13
3.4.1.3	Les cellules basales .....	13
3.4.2	Histologie de la membrane basale.....	14
3.4.3	La couche de Bowman .....	14
3.4.4	Le stroma .....	15
3.4.5	Membrane de Descemet .....	16
3.4.6	Endothélium .....	16
3.5	L'innervation de la cornée.....	17
3.5.1	Généralités.....	17
3.5.2	Fonctions de l'innervation cornéenne .....	19

## **Chapitre 2: Les kératites infectieuses**

4	Les kératites bactériennes .....	23
4.1	Introduction.....	23
4.2	Microorganisme et pathogénie .....	23
4.3	Les facteurs de risque.....	27
4.4	Diagnostic clinique .....	28
4.5	Diagnostic différentiel.....	31

4.6	Diagnostic microbiologique.....	32
5	Les k�ratites amibiennes.....	36
5.1	Introduction.....	36
5.2	Organisme, pathog�nie.....	36
5.2.1	Les amibes.....	36
5.2.2	Le genre Acanthamoeba .....	38
5.2.3	Les facteurs contribuant directement � sa pathog�nicit� .....	39
5.2.4	Les facteurs contribuant indirectement � sa pathog�nicit� sont les suivants :.....	42
5.3	Diagnostic clinique .....	47
5.4	Diagnostic microbiologique .....	48
6	Les k�ratites fongiques .....	52
6.1	Introduction.....	52
6.2	Pathog�nie .....	53
6.3	Diagnostic clinique .....	55
6.4	Imageries.....	56
6.5	Diagnostic microbiologique.....	56
7	K�ratite herp�tique .....	61
7.1	Introduction.....	61
7.2	�pid�miologie.....	61
7.3	Pathog�nie et cycle cellulaire .....	62
7.4	Formes cliniques des k�ratites � HSV-1 .....	64
7.5	Diagnostic biologique .....	70
7.5.1	Diagnostic direct.....	70
7.5.2	Diagnostic indirect .....	71
<b><u>Chapitre 3: Prises en charges th�rapeutiques m�dicamenteuses des k�ratites microbiennes</u></b>		
8	Prise en charge des k�ratites bact�riennes .....	73
8.1	Principes g�n�raux .....	73



8.2	Stratégie thérapeutique.....	74
8.2.1	Absence de signes de gravité .....	78
8.2.2	Présence(s) de signe(s) de gravité .....	78
8.3	Antibiothérapie .....	80
8.3.1	Les fluoroquinolones.....	80
8.3.1.1	Mécanisme d'action.....	80
8.3.1.2	Effets indésirables des Fluoroquinolones par voie topique .....	81
8.3.1.3	Résistance aux fluoroquinolones.....	81
8.3.1.4	Les fluoroquinolones dans les kératites bactériennes .....	83
8.3.2	Les aminosides.....	83
8.3.2.1	Mécanisme d'action.....	83
8.3.2.2	Résistance aux aminosides(140).....	84
8.3.3	La Rifamycine .....	85
8.3.3.1	Mécanisme d'action.....	86
8.3.3.2	Résistance à la Rifamycine.....	86
8.3.4	Macrolides : Azithromycine .....	87
8.3.4.1	Mécanisme d'action.....	87
8.3.4.2	Mécanismes de résistance.....	87
8.3.5	Les collyres fortifiés .....	89
8.3.5.1	Indication .....	89
8.3.5.2	Inconvénient .....	89
8.3.5.3	Les différents antibiotiques fortifiés .....	90
8.3.5.3.1	Les Bêta-lactamines .....	90
8.3.5.3.2	Les glycopeptides .....	91
8.3.5.3.3	Triméthoprime + Sulphaméthoxazole .....	92
8.3.5.3.4	Les Aminosides.....	92
8.3.5.4	Les associations d'antibiotiques recommandées.....	92
8.3.5.5	Efficacité des collyres fortifiés.....	92

8.3.6	Toxicité et iatrogénie locale.....	96
8.4	Mesures adjuvantes.....	97
8.4.1	Action Anti-collagénase.....	98
8.4.2	Corticostéroïdes topiques.....	98
8.5	Suivi et évolution du traitement.....	99
8.6	Traitements chirurgicaux.....	100
8.7	Pronostic.....	101
8.8	Conclusion.....	103
9	Prise en charge des kératites amibiennes.....	103
9.1	Traitements médicaux.....	104
9.1.1	Protocole thérapeutique.....	104
9.1.2	Les biguanides.....	105
9.1.3	Les diamidines.....	106
9.1.4	Autres traitements.....	106
9.1.5	Traitement symptomatique par les corticostéroïdes.....	106
9.1.6	Autres traitements symptomatiques.....	107
9.2	Cross Linking.....	107
9.3	Traitement chirurgical.....	107
10	Prise en charge des kératites fongiques.....	108
10.1	Traitement médical.....	109
10.1.1	Les polyènes.....	109
10.1.1.1	Amphotéricine B.....	109
10.1.1.2	La Natamycine.....	110
10.1.2	Les antifongiques azolés.....	111
10.1.2.1	Mécanisme d'action.....	111
10.1.2.2	Spectre d'activité et indication.....	112
10.1.3	Autres antifongiques.....	113
10.2	Les mesures adjuvantes.....	115

10.3	Traitements chirurgicaux.....	116
10.4	Évolution et pronostic.....	117
10.5	Conclusion.....	118
11	Prise en charge des k�ratites herp�tiques.....	119
11.1	Les antiviraux herp�tiques.....	119
11.1.1	Les analogues nucl�osidiques indiqu�s dans la k�ratite herp�tique.	120
11.1.2	Les r�sistances aux antiviraux .....	123
11.2	Les traitements adjuvants.....	124
11.2.1	Les corticost�ro�ides.....	124
11.2.2	La cyclosporine.....	125
11.2.3	Le s�rum autologue.....	125
11.3	Les traitements chirurgicaux.....	127
11.3.1	La greffe de corn�e.....	128
11.3.2	La greffe de membrane amniotique .....	130
11.4	Les traitements symptomatiques.....	131
11.5	Les diff�rentes strat�gies th�rapeutiques curatives en fonction des formes cliniques.....	133
11.5.1	Sch�ma th�rapeutique dans les k�ratites �pith�liales .....	133
11.5.2	Sch�ma th�rapeutique dans les k�ratites stromales.....	134
11.5.2.1	Formes n�crosantes.....	134
11.5.2.2	Formes non n�crosantes (k�ratite immunitaire).....	134
11.5.2.3	Les endoth�lites .....	135
12	Conclusion .....	137
	Tables des illustrations .....	A
	Tables des Tableaux .....	B
	Bibliographies.....	I

# 1 Introduction

---

Les pathologies de la surface oculaire concernent les pathologies atteignant la conjonctive et la cornée, deux entités correspondant à la partie antérieure du globe oculaire. Elles incluent les pathologies telles que la sécheresse oculaire, les dysfonctionnements meibomiens et blépharites, les allergies oculaires, les infections de la surface oculaire, les pathologies immunes conjonctivosclérales et apparentées, les ulcères et ulcérations cornéennes chroniques, les dégénérescences et dystrophies cornéennes, les tumeurs et quelques pathologies spécifiques.

Les pathologies de la surface oculaire et particulièrement cornéenne restent les principales causes de cécité mononucléaire dans le monde, affectant surtout les populations marginalisées. Les opacités cornéennes, qui sont largement causées par la kératite infectieuse, sont la quatrième cause de cécité dans le monde et sont responsables de 10% des déficiences visuelles évitables dans les pays les moins avancés du monde.(1) Dans cette thèse, nous allons donc particulièrement nous focaliser sur la physiopathologie et la prise en charge des kératites infectieuses essentiellement causés par les bactéries, les amibes, les champignons filamenteux et levures ainsi que le virus de l'herpès.

Les kératites infectieuses ou abcès de cornée constituent un ensemble de pathologies potentiellement graves et cécitantes de la surface oculaire. Elles sont essentiellement dues à des infections bactériennes, fongiques, amibiennes et herpétiques. Avant le 18<sup>ème</sup> siècle, la physiopathologie n'était pas encore connue et la description de la kératite était purement anatomique. Ce n'est qu'à partir de la fin du 19<sup>ème</sup> siècle que les découvertes en microbiologie vont révolutionner la compréhension des infections et leur prise en charge, grâce notamment à Lagenbeck dans l'identification d'un champignon dans le muguet buccal (1839), Pasteur dans l'identification des levures comme étant des organismes vivants (1857), Koch dans la découverte des bacilles (1882) ou encore Berkhout dans celle des *Candidae* (1923). La découverte d'Alexander Fleming de la Pénicilline en 1928 va radicalement changer la prise en charge des infections en général, et donc des infections oculaires. Dès lors, les découvertes de nouvelles molécules d'antibiotiques et antifongiques vont améliorer la prise en charge des kératites infectieuses d'origine bactérienne et fongique (gentamycine, ciprofloxacine, rifamycine, amphotéricine B). Ce n'est que dans les

années 1970 que la kératite amibienne a été décrite et connue en raison de l'utilisation fréquente des lentilles de contact.(2) S'en suit alors le développement des connaissances face à cette pathologie avec l'introduction de thérapies combinées pour augmenter le spectre anti-infectieux du traitement, d'administration de dose de charge par instillation oculaire dans la cornée et l'humeur aqueuse, ainsi que l'introduction des différents traitements adjuvants.(3)

Le but de cette thèse a été d'explorer la littérature afin de déterminer les différentes thérapeutiques existantes aujourd'hui pour le traitement d'une kératite infectieuse et les orientations futures pour améliorer la prise en charge de cette pathologie. Ces traitements sont surtout administrés sous forme de collyres que l'on retrouve en officine mais également des collyres à préparations hospitalières obligatoires sous la responsabilité d'un pharmacien hospitalier. Cela implique grandement les différents rôles du pharmacien dans la prise en charge de cette pathologie.

La première partie de ce travail exposera l'anatomie et la physiologie de la cornée afin de comprendre la physiopathologie par la suite.

La seconde partie sera consacrée à l'épidémiologie, la physiopathologie, le diagnostic clinique et microbiologique des kératites bactériennes, fongiques, amibiennes et enfin herpétiques.

Pour finir, la troisième et dernière partie sera axée sur les différentes prises en charges thérapeutiques de ces kératites microbiennes. On détaillera les molécules utilisées dans ces traitements ainsi que les dispositifs et les techniques médicales. Un paragraphe sera consacré aux stratégies thérapeutiques afin d'avoir une idée sur les différents traitements mis en place en fonction de chaque manifestation oculaire.

# Chapitre 1 : Rappels anatomiques et physiologiques de la cornée

## 2 Globe oculaire : Généralités

---

L'œil représente l'un des organes les plus perfectionnés du corps humain. C'est l'organe principal du système visuel qui est capable de convertir les rayons lumineux au niveau rétinien en influx nerveux qui vont être transmis au cortex visuel via les voies optiques. La vue chez l'être humain représente la plus importante source d'informations du cerveau sur le monde extérieur : environ 70% des informations sont dues à la vision.

Il est inséré dans la cavité orbitaire constitué de tissu conjonctif, tissu adipeux et ligaments. Le globe oculaire s'apparente à une sphère d'environ 25 mm de diamètre transversal, d'un volume de 6,5cm<sup>3</sup> dont le poids est d'environ 7 grammes.

L'œil est constitué de trois membranes (ou enveloppe) :

- **La membrane externe cornéo-sclérale (constituée de la sclère et de la cornée)**
  - La sclère (sclérotique) : on l'appelle aussi le « blanc » d'œil. C'est une tunique fibreuse riche en collagène, maintenant la structure de l'œil.
  - La cornée : C'est un tissu transparent avasculaire permettant la transmission de la lumière. Nous détaillerons cette partie juste après.
  
- **La membrane intermédiaire : l'uvée (constituée du corps ciliaire, de l'iris et de la choroïde)**
  - **L'iris** : c'est un diaphragme situé en avant du cristallin dans un plan frontal, et en arrière de la cornée. Il est perforé en son centre par un orifice circulaire : la pupille. L'iris correspond à la partie la plus antérieure de l'uvée, constituée en arrière par le corps ciliaire et la choroïde. Sa face antérieure donne la coloration à l'œil et elle contient deux muscles lisses : les muscles sphincter et dilatateur de l'iris innervés par le système nerveux autonome. Le sphincter est innervé par le système parasympathique, et le dilatateur par le système sympathique. Cette

double innervation permet de modifier le diamètre de la pupille par où les rayons lumineux passent dans le bulbe de l'œil. Les modifications du diamètre pupillaire, induites en particulier par l'intensité des rayons lumineux, peuvent être induites par des substances pharmacologiques permettant d'obtenir une mydriase (augmentation du diamètre pupillaire) ou un myosis (diminution du diamètre pupillaire). L'iris a une vascularisation et une innervation importantes. Elle possède également une fonction « d'écran » par sa face postérieure qui prolonge en avant la rétine. L'iris module ainsi l'entrée des rayons lumineux à l'intérieur de l'œil et participe à la constitution de l'angle iridocornéen par sa partie périphérique.(4)

- **Le corps ciliaire** : c'est une structure annulaire située en arrière de l'iris qui crée la jonction entre l'iris et la choroïde. Le corps ciliaire est schématiquement triangulaire à la coupe et présente une face antérieure, une face postérieure et une face externe. La face antérieure correspond au site d'insertion de l'iris latéralement. La face postérieure représente le site d'insertion des procès ciliaires, responsables de la sécrétion de l'humeur aqueuse (HA). Pour finir, la face externe adhère à la face interne de la sclère située en arrière du limbe cornéoscléral, créant ainsi un espace virtuel appelé espace supraciliaire.(5) Le corps ciliaire est composé d'une base musculaire jouant un rôle dans l'accommodation, sur laquelle s'insèrent les digitations conionctivovasculaires appelées procès ciliaires.
- **La choroïde** : C'est le tissu conjonctif qui se situe entre la sclère et la rétine, riche en cellules pigmentées, en éléments vasculaires et nerveux et représente à ce titre la membrane nourricière de l'œil. Elle représente l'un des éléments essentiels de l'uvée postérieure. En effet, ses fonctions sont multiples et essentielles : vascularisation externe de la rétine, régulation thermique, échanges liquidiens et métaboliques, maintien de l'adhérence rétinienne, fonction immunitaire. (6)

- **La membrane interne : la rétine**

- La rétine est un tissu neurosensoriel qui forme la tunique la plus interne du globe oculaire, tapissant la face interne de la choroïde. Elle recouvre toute la surface de la papille jusqu'à l'ora serrata. En avant elle se

prolonge sur le corps ciliaire et l'iris, de façon rudimentaire. C'est une fine membrane rosée, transparente et vascularisée, dont son feuillet externe (l'épithélium pigmentaire) adhère fortement à la choroïde. Son versant interne est en contact avec le vitrée par sa membrane hyaloïde. Au niveau de l'ora serrata, la rétine et le vitrée contracte des adhérences très importantes. La rétine est issue des neuroblastes et est constituée de neurones et cellules gliales. Elle est caractérisée par des cellules hautement spécialisées : les photorécepteurs, réagissant aux signaux lumineux. C'est donc la membrane qui permet de transmettre les informations visuelles aux systèmes nerveux central.

Ces trois tuniques renferment trois milieux transparents formant une lentille convergente :

- **L'humeur aqueuse :**

- C'est un liquide transparent et incolore sécrété dans la chambre postérieure par l'épithélium ciliaire qui recouvre les procès ciliaires. Elle chemine entre le cristallin et l'iris, puis dans la chambre antérieure, et est finalement éliminée en dehors de l'œil. Son élimination se fait majoritairement par voie trabéculaire et de façon accessoire par la voie uvéosclérale. Le trabéculum est situé entre l'iris et la cornée, dans l'angle irido-cornéen, et est donc responsable de la majeure partie de l'élimination de l'humeur aqueuse. L'humeur aqueuse constitue un élément fondamental du système optique et possède différentes fonctions indispensables : équilibre de la PIO (pression intraoculaire), maintien de la structure oculaire, propagation et réfraction des rayons lumineux dans l'œil, apport de substrats métaboliques et d'oxygène à l'endothélium cornéen et au trabéculum (structures avasculaires), élimination des déchets issus du métabolisme et rôle de vecteur permettant la circulation de différents composants intervenant dans les communications paracrines et les réponses immunitaires à l'intérieur de l'œil.(5)

- **Le cristallin :**

- Le cristallin délimite la limite postérieure du segment antérieur du globe oculaire. C'est une lentille biconvexe, transparente à focale variable.



C'est un tissu avasculaire, non innervé, dont les échanges se produisent par diffusion. Il est accroché au corps ciliaire par un système de fibres constituant son ligament suspenseur ou zonule ciliaire de Zinn. Sa structure lui permet de dévier les rayons lumineux sur la rétine et lui confère un rôle d'accommodation. Sa partie antérieure est directement en contact avec l'humeur aqueuse, et sa partie postérieure est en contact avec le corps vitré.(7)

- **Le corps vitré (humeur vitrée) :**

- C'est une substance transparente, avasculaire, qui a la consistance d'un gel viscoélastique, située entre la partie postérieure du cristallin et la rétine. Le vitré est composé de 98% d'eau, de collagène et d'acide hyaluronique (HA), qui sont les principaux composants structuraux. L'humeur vitrée est produite par les cellules de la partie non pigmentée des corps ciliaires, dérivées des cellules mésenchymateuses et qui dégénèrent à la naissance. Contrairement à l'humeur aqueuse, le vitré ne se régénère pas. Il représente ainsi 90% du volume du globe oculaire. Il garantit la forme et la rigidité de l'œil, et maintient la rétine en place contre la paroi de l'œil, même si celui-ci n'adhère pas à la rétine, sauf au niveau de la tache aveugle. Il constitue également un des quatre dioptries de l'œil. De plus, de par sa composition, le vitré absorbe une grande partie des rayonnements ultra-violetts permettant de protéger ainsi la rétine contre des expositions trop violentes.

La pression qui règne à l'intérieur de l'œil résulte ainsi de l'équilibre entre le contenu du globe oculaire (cristallin, vitré et humeur aqueuse) et son contenant (coque corné sclérale, uvée).

Le cristallin permet de diviser l'œil en deux segments :

- Un segment antérieur constitué par la cornée, l'iris et le corps ciliaire. On y retrouve la chambre antérieure en avant de l'iris et la chambre postérieure entre l'iris et le cristallin.
- Un segment postérieur situé en arrière du cristallin, délimité par la sclérotique, la choroïde et la rétine, et contenant le corps vitré.

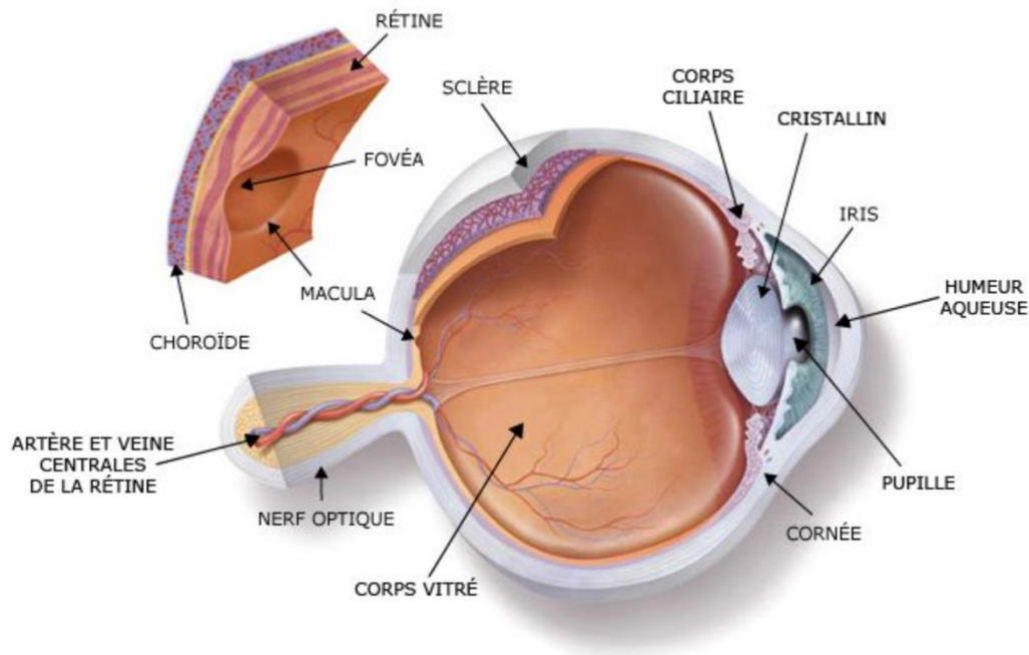


Figure 1 : Schéma en coupe de l'œil humain(8)

L'œil peut ainsi se définir comme une caméra, la plus complexe et la plus aboutie qui existe. Chaque élément joue un rôle prépondérant et a son importance. Cependant, nous allons nous focaliser et détailler l'anatomie et la physiologie de la cornée, siège principal des kératites infectieuses.

## 3 Anatomie et physiologie de la cornée

### 3.1 Généralités

La cornée et la sclérotique constituent l'enveloppe externe du globe oculaire. La cornée est un tissu transparent, avasculaire, située sur la partie antérieure de l'œil, agissant comme une barrière structurelle et protégeant l'œil contre les infections.

Avec le film lacrymal, il fournit une surface réfractive antérieure appropriée pour l'œil et contribue aux deux tiers du pouvoir de réfraction de l'œil. Elle est irrégulièrement asphérique avec une portion nasale plus plate que la portion temporale, et mesure 11-12 mm horizontalement et 9-10mm verticalement.(9) Sa partie antérieure est lisse et convexe, et sa face postérieure est concave. Cette dernière baigne dans l'humeur aqueuse et représente la paroi antérieure de la chambre antérieure de l'œil. La courbure de la cornée varie en fonction de la localisation car en effet le rayon de

courbure est inférieure au centre qu'à la périphérie. Son épaisseur varie également en fonction de la localisation : elle mesure environ 550  $\mu\text{m}$  d'épaisseur en son centre et augmente vers la périphérie à environ 700  $\mu\text{m}$ . L'épaisseur cornéenne est mesurée par la pachymétrie optique ou ultra sonique.

Elle est recouverte par le film lacrymal qui est en contact avec l'environnement extérieur. En périphérie de celle-ci, se trouve un tissu très vascularisé et riche en cellules souches : le limbe.

### 3.2 Les différentes fonctionnalités

La cornée est le premier dioptré du système optique de l'œil qui transmet la lumière de longueur d'onde comprise entre 400 et 650 nm.(10) Les rayons lumineux traversent quatre dioptrés optiques sphériques alignés sur un même axe de révolution : la cornée, l'humeur aqueuse de la chambre antérieure, le cristallin et le vitrée.(11)

Elle assure ainsi **les deux tiers du pouvoir réfractif** de l'œil. Les faisceaux lumineux qui la traversent, subissent divers phénomènes : **la diffusion, la réflexion et la réfraction**. Ces phénomènes varient en fonction de l'état de la cornée, qu'elle soit pathologique ou pas. La diffusion, par exemple, est négligeable dans une cornée normale, cependant elle augmente lorsque la cicatrisation de la cornée est imparfaite (Haze), ou s'il y a la présence d'un œdème cornéen. La réflexion est dépendante de la régularité de la surface cornéenne et du film lacrymal. La réfraction est dépendante de la transparence des structures cornéennes, qui s'explique par le parallélisme des fibres de collagène, la régularité des cellules, l'absence de vaisseaux et une hydratation stable. (12) Le pouvoir réfractif de la cornée est important et permet de focaliser les rayons lumineux sur la rétine. Ses propriétés optiques ne peuvent être assurées que si sa transparence est respectée.

### 3.3 Le film lacrymal

Le film lacrymal recouvre l'épithélium de la cornée, la protège de l'environnement extérieur, de la déshydratation cornéenne, maintient la régularité de la surface oculaire et participe également au pouvoir réfractif de l'œil.(11)

Son volume est de 7 à 9  $\mu\text{L}$  avec une épaisseur variant de 7  $\mu\text{m}$  à 40  $\mu\text{m}$  selon différents auteurs(13). Si celui-ci est représenté par 98% d'eau, ce film lacrymal renferme aussi des molécules biologiques importantes pour la cornée : électrolytes,

glucose, immunoglobulines, lactoferrine, lysozymes, albumine, oxygène, histamine, prostaglandines, facteurs de croissance et cytokines.

Le film lacrymal joue un rôle de lubrifiant et stabilisateur de la cornée. Celle-ci étant dépourvue de vascularisation, le film lacrymal permet l'apport de nutriments et de facteurs régulant la prolifération, la migration des cellules épithéliales, mais possède aussi des propriétés antimicrobiennes et bactériostatiques permettant la défense et la protection oculaire.

Il est composé de trois couches :

- **La couche profonde mucineuse** au contact de l'épithélium cornéen.
  - Elle est riche en mucus secrétée par les cellules caliciformes conjonctivales. Cette couche permet l'adhésion du film lacrymal à la cornée, rend hydrophile la surface oculaire et permet sa stabilité.
  - Ces cellules caliciformes sont isolées, disséminées dans tout l'épithélium conjonctival et permettent la sécrétion de mucines glycosylées formant des gels, MUC5AC(14). Les mucines ont une forte capacité de rétention d'eau et permettent de maintenir l'humidité à la surface oculaire à travers la formation de ce gel mucino-aqueux.(15) Elles possèdent également des propriétés de lubrifiant oculaire très importantes au niveau de l'interface globe oculaire-paupière, des propriétés protectrices par leur liaison aux micro-organismes et l'inhibition de leur fixation à l'épithélium, mais aussi par leur liaison aux IgAs et autres protéines et peptides antimicrobiens.(16)
  - La stimulation par les nerfs parasympathiques ou par les nerfs sympathiques permet de libérer la mucine sécrétoire MUC5AC.(17)
  - De plus, des glycocalyx apicaux (18), riches en mucines transmembranaires se trouvent à l'apex des cellules épithéliales de la surface oculaire, jouant le rôle de barrière et de lubrifiant, et rendent la surface hydrophobique des membranes plasmiques en surface hydrophilique. Les mucines transmembranaires du glycocalyx de l'épithélium cornéen et conjonctival retrouvées chez l'homme sont : MUC1, MUC4, MUC16 avec la galectine-3 ayant des rôles complémentaires. (19) Différentes études ont démontré que MUC16 est un composant majeur et fondamental de la barrière glycocalyx chez

l'homme, qui consolide la barrière paracellulaire par jonction serrée sur la surface oculaire .(20)

- **La couche intermédiaire aqueuse** : c'est la couche la plus épaisse du film lacrymal, composée de 98% d'eau mais aussi de mucines, d'électrolytes, de facteurs de croissance, de protéines anti-inflammatoires et d'immunoglobulines. Elle est sécrétée par deux types de glandes : les glandes lacrymales accessoires Krause et Wolfring (sécrétion basale) et les glandes lacrymales principales (sécrétion réflexe et protéique). Les protéines sécrétées jouent un rôle primordial dans la défense de la surface oculaire contre les microorganismes, grâce à la sécrétion de lysozymes, d'IgA, IgG, et de protéines sériques(21). Ces protéines ont également un grand rôle dans la viscosité des larmes, notamment grâce à la présence de lipocaline (protéines associées aux lipides et sécrétées par les glandes lacrymales).(22)
  
- **La couche lipidique** : c'est la couche la plus fine du film lacrymal avec une épaisseur d'environ 90-100 nm, et la couche la plus superficielle au contact de l'air.(23) Elle est sécrétée principalement par des glandes holocrines situées au-dessus du tarse : les glandes de Zeiss et de Meibomius. Les lipides meibomiens ou meibum sont diffusés et répartis sur le film lacrymal lors de chaque clignement des paupières par l'expression de petits aliquotes. Le réservoir palpébral contient 300 µg de lipides alors que la surface du film lacrymal contient 10 µg de lipides (24). Cette couche est composée de différents types de lipides (ester de cires, esters de stérols, triglycérides, acides gras libres, lipides polarisés et hydrocarbures) et de protéines. La couche lipidique contient deux phases essentielles ayant des fonctions différentes :
  - Une phase apolaire, beaucoup plus épaisse, en contact direct avec l'environnement extérieur, assurant les propriétés anti-évaporatives du film lacrymal.
  - Une phase polaire, plus profonde et plus fine, riche en phospholipides ascendante à la phase mucino-aqueuse, jouant un rôle de surfactant. Cette phase permet de stabiliser le film lacrymal en créant une interface entre les molécules hydrophiles et les lipides de la couche lipidique.

Selon le modèle proposé par Holly, la couche lipidique interagirait avec les lipides liés aux lipocalines secrétées par les glandes lacrymales dans la phase mucino-aqueuse et contribuerait à la stabilité du film.

La couche lipidique joue ainsi un rôle important dans la stabilité du film lacrymal et protège la phase mucino-aqueuse de l'évaporation. Elle réduit également la tension de surface grâce à l'interaction entre ses lipides polaires et la phase aqueuse du film lacrymal, favorise l'étalement du film lacrymal, lisse le dioptre cornéen afin d'améliorer la qualité optique, et présente une fonction antimicrobienne.(25)

Les couches du film lacrymal jouent ainsi un rôle indispensable dans la physiologie et la protection de la surface oculaire. En plus de la fonction barrière des trois couches du film lacrymal, la pénétration des micro-organismes à la surface oculaire est empêchée par les propriétés antibactériennes et antifongiques de certaines protéines, des lipides meibomiens, et de certaines mucines (MUC7 particulièrement). La couche muqueuse permet au film lacrymal d'adhérer et de se répartir à la surface de l'épithélium cornéen. Elle élimine les corps étrangers de la surface oculaire et participe à la protection de la cornée. Les couches lipidiques et muqueuses stabilisent le film lacrymal : les lipides limitent l'évaporation des larmes, et les mucines permettent l'adhérence des larmes à l'épithélium cornéen. Quant à la couche aqueuse, elle a une fonction essentielle dans l'hydratation et l'apport de nutriments pour la surface oculaire, dans la prévention de l'opacification de la cornée et la génération de protéines protectrices. Par ailleurs, le film lacrymal participe au pouvoir réfractif de la cornée en lissant sa surface épithéliale, en améliorant le processus de cicatrisation et l'apport d'oxygène dans la cornée. N'importe quelle anomalie d'une des couches du film lacrymal déstabiliserait celui-ci et perturberait son homéostasie, entraînant un syndrome d'œil sec entre autres.

### **3.4 Les différentes couches de la cornée**

La cornée se compose de cinq strates qui sont, de la plus externe à la plus interne : l'épithélium pavimenteux, la couche de Bowman qui correspond à une condensation du stroma antérieur ; le stroma cornéen ; la membrane de Descemet et les cellules endothéliales.

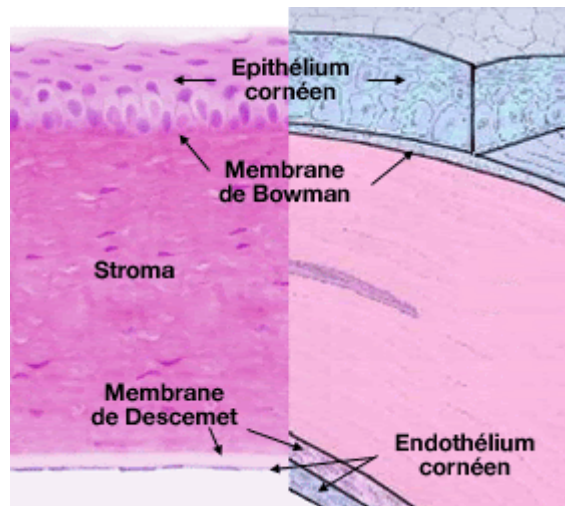


Figure 2 : Schéma des différentes couches cellulaires de la cornée (26)

### 3.4.1 Histologie de l'épithélium cornéen

L'épithélium cornéen est en contact direct avec le film lacrymal et participe au rôle optique et métabolique de la surface oculaire. Son épaisseur représente 10% de l'épaisseur cornéenne totale, mesure 30 à 50  $\mu\text{m}$  tout en augmentant en périphérie.

L'épithélium cornéen est pluristratifié, pavimenteux, composé de cellules squameuses non kératinisées. Il comporte 5 à 7 couches de cellules au centre de la cornée et augmente jusqu'à 10 en périphérie. Le renouvellement cellulaire permanent est réalisé grâce aux cellules souches limbiques se situant à la jonction de la cornée et de la conjonctive. Les cellules souches prolifèrent et migrent de façon centripète (de la périphérie vers le centre) ainsi qu'en hauteur vers la superficie de l'épithélium. Lors du renouvellement, les cellules s'aplatissent vers la superficie et présentent des microvillosités permettant d'augmenter la surface de contact entre l'épithélium cornéen et le film lacrymal. Le cycle de renouvellement et de migration de cellules souches est d'une à deux semaines. Nous distinguons ainsi trois types de cellules épithéliales, des plus différenciées à la surface jusqu'au moins différenciées au contact de la membrane basale :

#### 3.4.1.1 Les cellules superficielles

Ce sont les cellules les plus différenciées de la cornée. Elles sont de formes polygonales, aplaties, avec un noyau allongé, de tailles inégales et destinées à desquamer dans le film lacrymal.(27) La présence de mitochondries se fait rare et ces

cellules sont unies par des jonctions serrées, protégeant ainsi la cornée des micro-organismes et empêchant les larmes de pénétrer dans le stroma cornéen. Ces cellules présentent des desmosomes sur les membranes latérales et basales afin d'assurer une cohésion entre les cellules, des tight junctions (tight junctions macula occludens) étanches, rendant impossible le passage de diverses molécules, et enfin des gap junctions qui facilitent les échanges intercellulaires (sur les membranes basales et latérales). En microscopie électronique, nous observons que le cytoplasme de ces cellules est riche en granules de glycogène, en filaments et possède un appareil de Golgi bien développé. L'apex de ces cellules présente des microvillosités, soutenues par les filaments d'actine, qui assurent l'ancrage et les échanges avec le film lacrymal.

#### *3.4.1.2 Les cellules intermédiaires*

Elles sont moins différenciées que les cellules superficielles et représentent des cellules de transition entre les cellules superficielles et les cellules basales. Ces cellules ont une forme polygonale, avec une face antérieure convexe et une face postérieure concave et un noyau allongé.

Leur cytoplasme possède un appareil de Golgi très développé avec de nombreuses vésicules, des microtubules et des tonofilaments. Ces cellules sont également pourvues de desmosomes qui permettent leur liaison avec les cellules superficielles, basales, et entre elles, ainsi que des gap junctions sur les faces latérales.

#### *3.4.1.3 Les cellules basales*

Elles sont disposées directement sur la membrane basale en monocouche. Ce sont les cellules les moins différenciées de l'épithélium. Ces cellules se différencient et migrent vers la surface cornéenne.

Elles ont une forme cylindrique régulière, et une hauteur de 18  $\mu\text{m}$  qui confère le tiers de l'épaisseur de l'épithélium. Le noyau est très volumineux et pauvre en chromatine. En microscopie électronique, nous observons que leur cytoplasme est clair et chromophile, riche en organites cellulaires et en glycogène. Il contient de nombreuses petites mitochondries tout autour du noyau, un appareil de Golgi en contact avec le réticulum endoplasmique, des filaments d'actine importants pour la migration cellulaire, ainsi que des microtubules et des filaments de kératine reliés entre eux par des desmosomes et héli-desmosomes. Les kératines 3 et 12 sont spécifiques



de l'épithélium cornéen et sont de bons marqueurs de la différenciation épithéliale cornéenne.

Dans la région limbique, en périphérie de l'épithélium de la cornée, nous retrouvons des lymphocytes, des cellules de Langherans présentatrices d'antigènes et des mélanocytes.

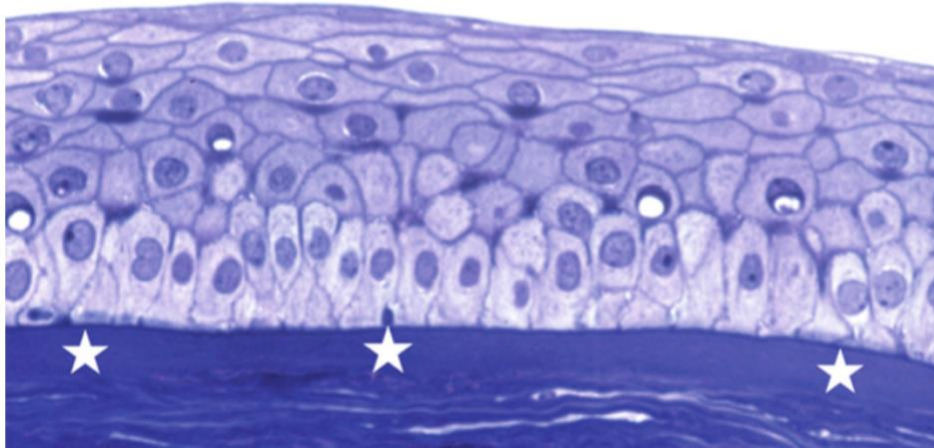


Figure 3 : Histologie de la cornée : Épithélium cornéen pavimenteux reposant par l'intermédiaire d'une membrane basale fine sur la couche de Bowman (bleu de toluidine  $\times 40$ ). (26)

### 3.4.2 Histologie de la membrane basale

Elle est synthétisée par les cellules épithéliales et permet de séparer la couche de Bowman de la couche épithéliale cornéenne. C'est une membrane semi-perméable, épaisse de 80 Å, importante dans l'échange d'informations et le maintien de la structure cornéenne. Son épaisseur peut augmenter dans certaines pathologies telles que le diabète, la dystrophie ou lors du vieillissement.

On distingue la *lamina lucida* au contact de l'épithélium et la *lamina densa* dirigée vers le stroma. Elle est principalement composée de collagène de type IV, de protéoglycanes à héparane sulfate associés à des protéines (lamina, fibronectine).

### 3.4.3 La couche de Bowman

Cette couche mesure 8 à 10 microns d'épaisseur. Elle est composée de fibres de collagène entrelacées de type I, V, VI, III, VII, au sein d'une matrice mucroprotéinique.

La couche de Bowman est située entre la membrane basale de l'épithélium et le stroma. Ce n'est pas une membrane individualisée, mais une couche de transition vers le stroma sous-jacent. Elle est acellulaire, synthétisée au cours de l'embryogenèse par les cellules basales de l'épithélium et n'est pas renouvelée au cours de la vie. Toute altération de cette couche est définitive et entraîne des opacités.

#### 3.4.4 Le stroma

Le stroma est la couche principale de la cornée avec 500  $\mu\text{m}$  d'épaisseur, et occupe à lui seul 90% de l'épaisseur cornéenne. C'est une couche avasculaire constituée d'un tissu conjonctif dense comprenant des fibrocytes cornéens (les kératocytes), de la substance fondamentale et des lamelles de collagène entre lesquelles s'intercalent ces éléments. Nous retrouvons également des cellules mononuclées, des cellules de Schwann, des cellules de Langerhans et des lymphocytes B et T au sein de cette couche. Le stroma est important pour le maintien de la structure cornéenne car ce sont ses diverses propriétés anatomiques, biochimiques et biomécaniques qui lui confèrent sa transparence, sa solidité et sa stabilité. Les dimensions des kératocytes et leur densité varient au sein du stroma. Leur densité diminue vers les couches les plus profondes du stroma. (28–32)

La matrice extracellulaire est riche en fibrilles de collagène de type I et V où s'entremêlent des filaments de collagène de type IV. Elles sont organisées en lamelles parallèles entre elles et à la surface cornéenne. Le stroma est constitué de 200 à 300 lamelles qui mesurent chacune environ 2  $\mu\text{m}$  d'épaisseur et 9 à 260  $\mu\text{m}$  de largeur. Cette organisation lamellaire est importante dans la résistance de la pression intraoculaire car elle crée une force de tension, qui permet de maintenir une courbure cornéenne appropriée aux fonctions optiques et biomécaniques de l'œil. L'organisation de ces fibrilles confère les propriétés de transparence et de rigidité à la cornée. En effet, leur organisation en lamelles disposées toujours dans le même plan et la même direction, l'assemblage des protofibrilles parallèles entre elles et parfaitement équidistantes entre elles, assurent la transparence de la cornée. En microscopie électronique, nous observons un aspect de macro périodicité de 64 nm dû à cet agencement en quinconce. Cette périodicité transversale est caractéristique du stroma de la cornée.(33) De plus les fibres sont reliées entre elles par des ponts, forment un réseau, et encapsulent la cornée antérieure lui conférant une rigidité.

La matrice extracellulaire comprend la **substance fondamentale** qui remplit l'espace entre les fibres de collagène et les fibrilles. Cette substance fondamentale est principalement riche en eau et en protéoglycanes (mucopolysaccharides liées à des protéines). Les glycosaminoglycanes (GAG) sont les protéoglycanes les plus représentés dans le stroma cornéen et 60% des GAG sont des kératanes sulfates. Ces macromolécules régulent la structure du collagène, de la fibrillogenèse, de l'hydratation stromale, assurent la cohésion des fibrilles et leur espacement ordonné, et jouent ainsi un rôle important dans la transparence cornéenne.

Les kératocytes du stroma sont des cellules du tissu conjonctif, qui occupent 2 à 3% du volume stromal total. Ce sont des cellules plates en étoiles dont le rôle principal est la biosynthèse de la matrice extracellulaire. Les kératocytes ont la capacité de s'activer, migrer et de se transformer en fibroblastes afin d'agir pendant la phase de cicatrisation de la cornée lors d'un traumatisme. (27,31,32)

#### *3.4.5 Membrane de Descemet*

C'est une membrane basale acellulaire, sécrétée par l'endothélium, qui sépare le stroma de l'endothélium cornéen. Elle est amorphe, très résistante et élastique, et mesure 10 µm d'épaisseur (varie avec l'âge et certaines pathologies).

Elle est constituée de collagène IV et VIII, de fibronectine, laminine de type I, et des protéoglycanes héparane, dermatane et kératane sulfate. Elle est perméable à l'eau.

#### *3.4.6 Endothélium*

C'est la couche postérieure de la cornée, en contact avec l'humeur aqueuse en arrière et la membrane de Descemet en avant. Elle est constituée d'une monocouche de cellules hexagonales, plates, uniformes avec une régularité en « nid d'abeille » caractéristique. Une diminution de nombre de cellules endothéliales est irréversible.(34,35)

L'endothélium joue un rôle majeur dans la transparence de la cornée, la régulation osmotique et la déturgescence(35,36). Les cellules endothéliales fonctionnent comme une pompe à proton active Na<sup>+</sup>/K<sup>+</sup> et expulse le sodium dans l'humeur aqueuse et le potassium dans l'endothélium. L'eau suit le sodium, ce qui crée un gradient osmotique

permettant d'assurer la déturgescence de la cornée. Si l'endothélium est détruit, l'épaisseur de la cornée pourrait être cinq fois plus importante.

En microscopie électronique, nous observons un noyau volumineux au centre de la cellule, et un cytoplasme clair constitué de nombreux organites cellulaires représentés par des microfilaments, des mitochondries, des ribosomes, des réticulums endoplasmiques lisses et rugueux, un important appareil de Golgi, et des vésicules de pinocytose. Ces éléments témoignent d'une forte activité métabolique des cellules endothéliales.

L'endothélium possède entre 20 et 30 microvillosités sur sa face apicale en contact avec l'humeur aqueuse. On retrouve également des structures ciliées et des jonctions intercellulaires apicales créant une barrière discontinue, qui permettent le passage de petites molécules de la chambre antérieure vers les espaces intercellulaires. La majorité des jonctions intercellulaires se retrouvent sur la face latérale de ces cellules (gap Junction, tight Junction). Leur face basale possède un contour très sinueux afin d'augmenter la surface d'échange avec les cellules adjacentes, et est le siège de nombreux phénomènes de pinocytose.

### **3.5 L'innervation de la cornée**

#### **3.5.1 Généralités**

La cornée est le tissu le plus densément innervé du corps et représente l'un des tissus les plus sensibles de l'organisme.(37) Le stroma antérieur, la membrane de Descemet et le stroma ne sont pas innervés.

La sensibilité somatique de la face, des cavités buccales et nasales et des méninges, est assurée essentiellement par les trois branches du nerf trijumeau (V) : les nerfs ophtalmique, maxillaire et mandibulaire.

La branche ophtalmique afférente du ganglion trijumeau (V1) se divise en trois branches : frontale, lacrymale et nasociliaire. Le nerf nasociliaire se ramifie en nerfs ciliaires courts et longs.

Les nerfs sensoriels cornéens proviennent de la branche antérieure de ces nerfs ciliaires(38). Du plexus ciliaire se détachent des rameaux (60 à 80 contenant chacun environ 900 à 1500 axones, le champ récepteur de chaque axone pouvant couvrir 20 à 50% de la surface cornéenne) qui se séparent et se divisent dichotomiquement au cours de leur progression. Ces rameaux pénètrent la cornée selon une direction

radiaire au niveau du limbe dans le stroma profond, et deviennent de plus en plus superficiels pour former un plexus sous l'épithélium cornéen.(26) Ces nerfs sont renforcés par des rameaux venus de l'épiscière et de la conjonctive : les nerfs ciliaires antérieurs de Boucheron. Chaque fibre innerve un territoire cornéen et s'entrecroise pour former un riche réseau nerveux sous la couche de Bowman.

La ramification étendue des fibres nerveuses cornéennes produit de grands territoires de récepteurs pour chaque axone sensoriel. Cela entraîne une mauvaise localisation des stimuli en raison des chevauchements des champs récepteurs, cependant cette organisation des fibres produit un niveau très élevé de sensibilité aux stimuli externes.(39) Avec une densité du nerf cornéen central d'environ 7000 nocicepteurs par millimètre carré(40) , la cornée est 300 à 600 fois plus sensible que la peau.(41)

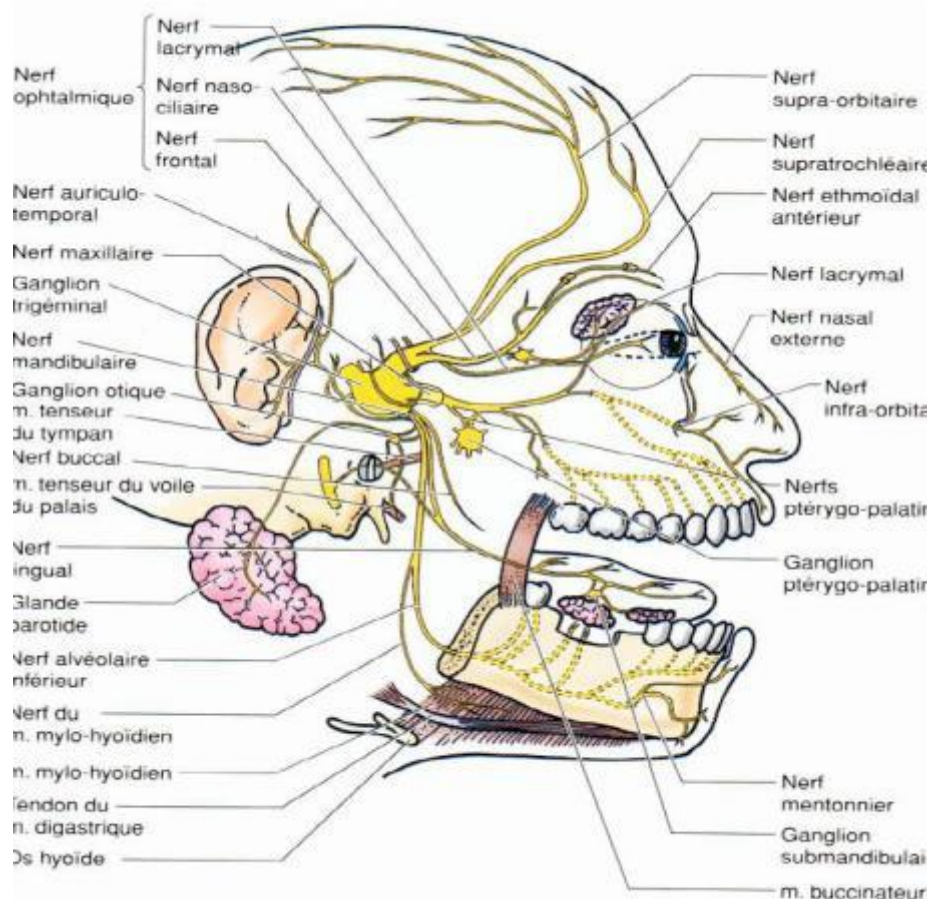


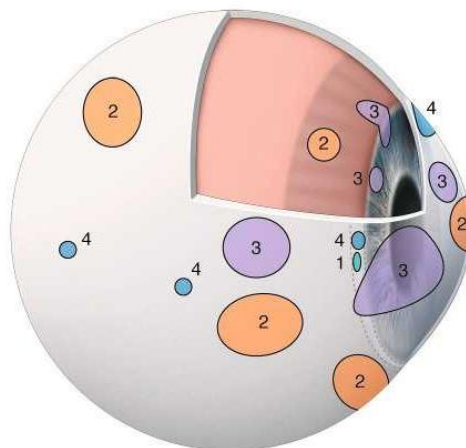
Figure 4 : L'innervation de la face : le nerf trijumeau (NC V)

### 3.5.2 Fonctions de l'innervation cornéenne

Son abondance en nerf sensoriel permet à la cornée de traduire les divers stimuli thermiques, mécaniques et chimiques dans la perception consciente de la sécheresse oculaire, de la douleur ou de l'inconfort. (42) Trois catégories de nocicepteurs cornéens ont été relevées :

- 20% des nocicepteurs cornéens sont des mécanorécepteurs : ils transmettent une douleur aiguë en réponse au contact mécanique avec la surface de la cornée à travers de minces nerfs cornéens myélinisés de type A $\delta$ . (43)
- 70% des nocicepteurs sont des nocicepteurs polymodaux qui transmettent une douleur vive et soutenue en réponse aux stimuli chimiques comme l'acétylcholine, les prostaglandines et la bradykinine, ainsi que des irritants thermiques et mécaniques de la cornée, à travers des nerfs de type C non myélinisés. (44)
- 10% sont des récepteurs froids des fibres A $\delta$  et C, qui sont stimulés par l'évaporation du film lacrymal et l'exposition de la cornée à des solutions froides ou à l'air.(45)

Ces trois catégories de nocicepteurs cornéens ne sont pas réparties de façon homogène au niveau de la cornée. Leur répartition est effectuée de manière spécifique sur la surface oculaire et est illustrée ci-dessous (d'après Belmonte et al.(46))



*Figure 5 : : Distribution des champs récepteurs nocicepteurs, modifié d'après Belmonte et al.*

*Sur ce schéma sont représentés : la distribution et la surface occupée par les champs récepteurs des nocicepteurs mécaniques à bas (1) ou haut (2) seuil, des*

*récepteurs au froid (4) et des nocicepteurs polymodaux (3) sur la surface oculaire, les procès ciliaires et l'iris. (26)*

Les nerfs cornéens permettent d'induire la production des larmes et le clignotement des paupières par une interaction élaborée entre la surface cornéenne et les glandes lacrymales, suite à des stimuli externes (poussière, agents pathogènes...). Le maintien d'une surface oculaire bien lubrifiée et lisse avec un épithélium intact aide à minimiser la distorsion visuelle et les symptômes de la sécheresse oculaire, tout en protégeant la surface oculaire. Par ailleurs, les nerfs cornéens libèrent des substances trophiques (**neuropeptides, neurotrophines, facteurs de croissance**) essentielles au bon maintien de la surface oculaire, de l'intégrité épithéliale, à la régulation de la prolifération épithéliale cornéenne et à sa cicatrisation.

La perte de l'innervation sensorielle de la cornée peut entraîner un état clinique menaçant la vision, appelé **kératopathie neurotrophique**. Cette pathologie se caractérise par une sensation cornéenne diminuée, des anomalies du film lacrymal et, dans les cas les plus graves, des défauts épithéliaux persistants, des ulcérations et une perforation du stroma. Diverses pathologies sont associées à une diminution de la sensibilité cornéenne, notamment les kératites herpétiques, la kératoconjonctivite sèche, le kératocône.(47)(48)

De nombreux **neurotransmetteurs** sont présents dans la cornée, tels que la substance P (SP), le peptide apparenté au gène de la calcitonine (CGRP), le neuropeptide Y, le peptide intestinal vasoactif, les catécholamines et l'acétylcholine. La substance P suscite une attention particulière auprès des chercheurs, car elle joue un rôle considérable dans la prolifération épithéliale et la cicatrisation cornéenne en synergie avec le facteur de croissance analogue à l'insuline 1 (IGF-1) et le facteur de croissance épidermique (EGF).(39,47) Ces neurotransmetteurs ont fait l'objet de recherches afin de formuler des gouttes ophtalmiques à base de séquences peptidiques dérivées de la SP et de l'IGF-1 pour le traitement des défauts épithéliaux persistants associés à la kératopathie neurotrophique. Des études montrent que le CGRP est également impliqué dans l'inflammation neurogène et il a été démontré qu'il améliore la guérison épithéliale de la cornée in vitro.(49)

Les **facteurs neurotrophiques** sont une autre famille biomoléculaire importante car ils maintiennent également l'homéostasie et la réparation de la cornée. Nous

retrouvons le facteur de croissance nerveuse (NGF), la neurotrophine 3 (NT-3), la neurotrophine 4/5 (NT-4), le facteur neurotrophique dérivé du cerveau (BDNF), le facteur neurotrophe ciliaire (CNTF) et le facteur neurotrophique dérivé des cellules gliales (GDNF) ainsi que les récepteurs correspondants de la tyrosine receptor kinase (Trk) qui sont exprimés en quantité dans la cornée humaine. Ces facteurs sont essentiels dans la croissance et la régénération des nerfs centraux et périphériques, dans l'amélioration des défauts épithéliaux non cicatrisants. De plus, la perte de signalisation neurotrophique a un impact négatif sur la fonction du nerf cornéen. Par exemple, l'inactivation de TrkA entraîne une perte des neurones nociceptifs, des nerfs stromaux et de l'épithélium cornéen, ainsi qu'une réduction de la réponse aux stimuli nocifs.(47)

La sensation cornéenne est essentielle et indispensable à l'intégrité structurelle et fonctionnelle de la surface oculaire. Les pathologies oculaires, les différentes interventions chirurgicales, les traumatismes oculaires sont susceptibles d'endommager les nerfs cornéens et diminuer la sensation, entraînant des complications oculaires transitoires ou durables.

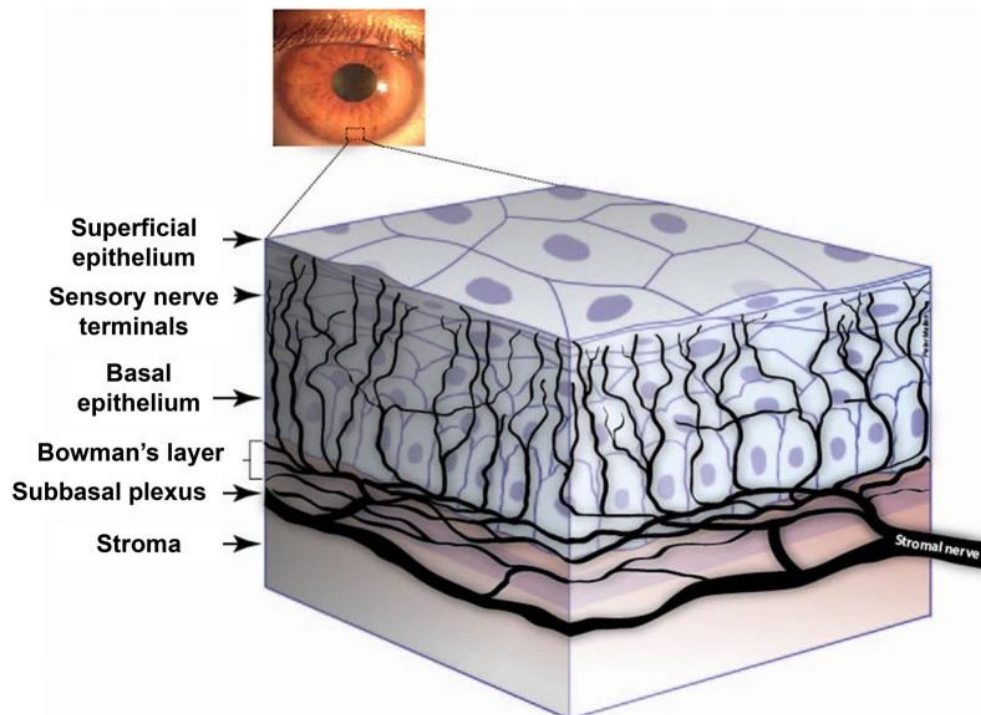


Figure 6 : Représentation schématique des nerfs cornéens humains(47)



## Chapitre 2 : Les kératites infectieuses

Les pathologies cornéennes sont les principales causes de cécité monoculaire dans le monde, qui affectent en particulier les populations marginalisées. Selon les données du groupe d'experts sur la perte de vision de l'étude Global Burden of Disease, 36 millions de personnes ont perdu la vision et 216,6 millions de personnes ont une déficience visuelle modérée ou sévère dans le monde.(50) Les **opacités cornéennes non trachomateuses** sont très largement causées par **les kératites infectieuses** et représentent la **cinquième cause** de perte de vision dans le monde, avec un taux avoisinant les 4%. Lorsque l'on soustrait les pertes de visions réversibles (cataracte : 35,15%, et défauts de réfraction non corrigés : 20,28%), la contribution des opacités cornéennes à la perte de vision est supérieure au double du chiffre rapporté.(50)

Concernant les opacités cornéennes trachomateuses, elles représentent la principale cause de cécité dans les pays marginalisés en voie de développement. En 2002, une estimation de personnes atteintes de trachomes actifs dans le monde a été réalisée par l'OMS : 86 millions de personnes présenteraient un trachome actif et 7,6 millions auraient un trichiasis courant un risque de devenir aveugle. Du fait de cette complication, le trachome représente un important problème de santé publique dans ces pays (particulièrement en Afrique, au Moyen Orient, en Inde et en Asie du Sud Est).

Les kératites microbiennes représentent les causes les plus importantes de l'opacité cornéenne, et les infections virales, bactériennes et fongiques en sont les principaux responsables.(51) Les facteurs de risques varient selon la géographie et comprennent les traumatismes ou la chirurgie oculaire, ainsi que le port de lentilles de contact dans les pays occidentaux.

Ces infections correspondent à une prolifération de micro-organismes dans la cornée, souvent retrouvées sur un ulcère épithélial sous-jacent. Une réaction inflammatoire exacerbée ou non est retrouvée au niveau du site d'infection et participe activement à la destruction tissulaire. Par conséquent ces infections sont une véritable urgence diagnostique et thérapeutique en raison des complications fonctionnelles et des conséquences anatomiques potentiellement graves qui peuvent apparaître.

Nous traiterons dans ce travail les kératites bactériennes, amibiennes, fongiques et herpétiques qui sont les principaux agents responsables d'une kératite infectieuse.

## 4 Les kératites bactériennes

---

### 4.1 Introduction

La kératite bactérienne est une infection de la cornée due à une ou plusieurs bactéries. Elle est caractérisée cliniquement par une zone d'infiltration cornéenne sous-jacent à un ulcère épithélial, d'origine infectieuse et entraîne une atteinte tissulaire secondaire à une réaction inflammatoire.(26)

La kératite bactérienne est la plus fréquente des kératites infectieuses. Les bactéries sont en effet responsables de plus de 90 à 95 % des ulcères et kératites infectieuses non virales recensés dans les pays industrialisés.(52) La baisse d'acuité visuelle définitive est une des complications graves et dépend de la rapidité de la prise en charge. C'est l'une des infections oculaires les plus graves et constitue une véritable urgence thérapeutique.

La kératite bactérienne peut être associée à d'autres microorganismes tels que les amibes, les champignons. Dans de rares cas, 2 à 19% des coinfections bactériennes sont retrouvées. (26) Dans la prise en charge, il faut considérer que toute kératite d'allures infectieuse ou tout abcès de cornée est bactérien jusqu'à preuve du contraire.

### 4.2 Microorganisme et pathogénie

De nombreuses bactéries aérobies et anaérobies sont impliquées dans les kératites bactériennes de la cornée. Cependant, les revues de littérature s'accordent à dire que quatre groupes prédominent et sont impliqués dans 90% des infections bactériennes : les **staphylocoques**, les **streptocoques**, les **Pseudomonas** et les **entérobactéries** (Klebsiella, Enterobacter, Serratia, Moraxella, Proteus).(26,51,53,54). Parmi celles-ci, les principaux germes responsables sont : **Staphylococcus aureus**, **Streptococcus pneumoniae**, **Pseudomonas aeruginosa** et **Moraxella**.(55)

Dans les pays industrialisés, 70 à 87% des bactéries à Gram positif sont retrouvées dans les kératites bactériennes.(56,57) Elles correspondent majoritairement aux germes de la flore commensale oculaire au niveau de ses annexes ou des organes voisins (flore conjonctivale, palpébrale, cutanée et nasale). Cependant, les bactéries à Gram négatif de la flore intestinale et oropharyngée peuvent aussi être responsables des kératites bactériennes, généralement liées à un manque d'hygiène. On les

retrouve particulièrement dans les lésions cornéennes des porteurs de lentilles de contact, des patients hospitalisés, brûlés ou sous assistance respiratoire, notamment *Pseudomonas aeruginosa* qui est spécifiquement liée au port de lentilles souples. (58,59)

Les bactéries retrouvées dans les kératites sont énumérées dans le tableau ci-dessous :

Tableau 1 : Bactéries isolées dans les kératites(26)

Bactérie	Aérobie	Anaérobie
<b>Cocci Gram +</b>	<b>Staphylocoque :</b> <ul style="list-style-type: none"> <li>- Aureus</li> <li>- Epidermidis et à coagulase négative</li> </ul> <b>Microcoque</b> <b>Streptocoque :</b> <ul style="list-style-type: none"> <li>- Pneumoniae</li> <li>- Autres streptocoques oraux</li> </ul> <b>Entérocoques</b>	<b>Peptocoque</b> <b>Peptostreptocoque</b>
<b>Cocci Gram -</b>	<b>Branhamella Neisseria :</b> <ul style="list-style-type: none"> <li>- Gonorrhoeae</li> <li>- Meningitidis</li> <li>- <b>Autres</b></li> </ul>	<b>Veillonella</b>
<b>Bacille Gram +</b>	<b>Bacillus</b> <b>Corynebacterium</b> <b>Listeria (aéro-anaérobie)</b>	<b>Propionibacterium</b> <b>Actinomyces</b> <b>Clostridium</b>
<b>Bacille Gram -</b>	<b>Pseudomonas :</b> <ul style="list-style-type: none"> <li>- Aeruginosa</li> <li>- Non aeruginosa</li> </ul> <b>Stenotrophomonas</b> <b>Burckholderia</b> <b>Entérobactérie :</b>	<b>Fusobacterium</b> <b>Bacteroides</b> <b>Capnocytophaga</b>

	<ul style="list-style-type: none"> <li>- Klebsiella</li> <li>- Enterobacter</li> <li>- <b>Serratia</b></li> <li>- Proteus</li> <li>- Escherichia</li> <li>- Citrobacter</li> </ul> <p><b>Acinetobacter</b></p> <p><b>Alcaligenes</b></p> <p><b>Azotobacter</b></p> <p><b>Haemophilus</b></p>	
Bacille Gram + ramifié	<b>Nocardia</b>	
Coccobacille Gram -	<b>Moraxella</b>	
Bacille acido-alcool-résistant (BARR)	<b>Mycobacterium</b>	

L'une des conditions essentielles au développement bactériens au sein de la cornée est la présence d'une altération de la surface oculaire et de l'épithélium cornéen. Cependant, il existe quelques germes pouvant exceptionnellement infecter la cornée sans lésion préalable grâce à la sécrétion de protéases qui permet la pénétration intracellulaire : *Neisseria gonorrhoeae*, *Neisseria meningitidis*, *Corynebacterium diphtheriae*, *Haemophilus influenzae* biogroupe *aegyptius*, *Shigella*, *Listeria*.

Généralement, certains systèmes de défense de la surface oculaire doivent être déficients pour favoriser la pénétration et la prolifération de germes dans la cornée. Ceux-ci sont représentés par les paupières, le film lacrymal et les voies lacrymales, l'épithélium cornéen et son innervation, le tissu immunitaire conjonctival ainsi que la flore bactérienne palpébrale et conjonctivale saine. En effet, les paupières constituent une barrière qui protège la surface oculaire de l'environnement extérieur et des agressions par des microorganismes exogènes. De plus, le clignement des paupières est essentiel à l'étalement du film lacrymal sur la surface oculaire et la protège ainsi

de l'évaporation des larmes. Comme vu précédemment, le film lacrymal a un rôle protecteur indispensable pour la cornée grâce à sa composition biochimique et à son rôle mécanique. En effet, elle est riche en protéines (immunoglobulines A sécrétées, mucines, compléments, surfactant, bêta lysine, bêta défensives, orosomucoïde) et en enzymes (lysozyme, lactoperoxydase, phospholipase A2, céryplasmine) ayant toutes des propriétés antibactériennes. Également, les larmes s'évacuent par le système lacrymonasal entraînant avec elles des micro-organismes. En outre, les bactéries constituant la flore conjonctivale et palpébrale normale aident à prévenir l'implantation et la croissance de bactéries pathogènes exogènes.(60) De plus, sous le film lacrymal l'épithélium cornéen sain représente une barrière infranchissable pour la plupart des germes.

Lors d'un défaut d'une de ces défenses de la surface oculaire, les bactéries adhèrent à **l'épithélium cornéen défectueux** au niveau des récepteurs aux glycoprotéines par les adhésines non filamenteuses ou de pili (protéines bactériennes de surface). L'adhésion peut aussi se faire de façon non spécifique par l'intermédiaire de glycocalyx bactérien.(61) Elle perturbe la migration de leucocyte et peut induire l'activation de plasminogène et la libération de cytokines pro inflammatoires. Certaines bactéries adhèrent plus facilement à l'épithélium cornéen, ce qui explique leur fréquence élevée : *Staphylococcus aureus*, *Pseudomonas aeruginosa*, *Streptococcus pneumoniae*.

La **pénétration stromale** exige ensuite la sécrétion d'enzymes protéolytiques d'origine bactérienne ou endogène et de toxines (*P. aeruginosa*, *S. aureus*), qui dégradent la membrane basale épithéliale et la matrice extra cellulaire stromale (MEC). Il en résulte une dégradation des défenses immunitaires locales (système du complément, immunoglobulines, cytokines) par ces agents bactériens. La prolifération bactérienne est la plus importante dans les 48 premières heures grâce à la production de biofilm qui favorise notamment l'agrégation lors de la phase initiale de l'infection. Sans traitement précoce, l'infection peut atteindre le stroma profond et élargir l'ulcère cornéen. Il est avéré que les bactéries à Gram négatif sont plus virulentes que celles à Gram positif, excepté le pneumocoque, et entraînent des lésions cliniques plus graves.(61)

En plus de la prolifération de microorganismes, il existe une composante inflammatoire cellulaire (cellules de Langerhans, lymphocytes, polynucléaires) et humorale importante de l'hôte qui débute dès les premières heures de l'inoculation bactérienne.

La libération des facteurs pro-inflammatoire (Interleukine-1 (IL1), Tumor Necrosis factor alpha (TNF  $\alpha$ )) induit une vasodilatation et une perméabilisation des vaisseaux conjonctivaux et limbiques, entraînant une extravasation des cellules inflammatoires vers la cornée et les larmes. Cette réaction inflammatoire associée à la prolifération microbienne peut être délétère et conduire à une fonte stromale importante, voire à une perforation cornéenne.

### 4.3 Les facteurs de risque

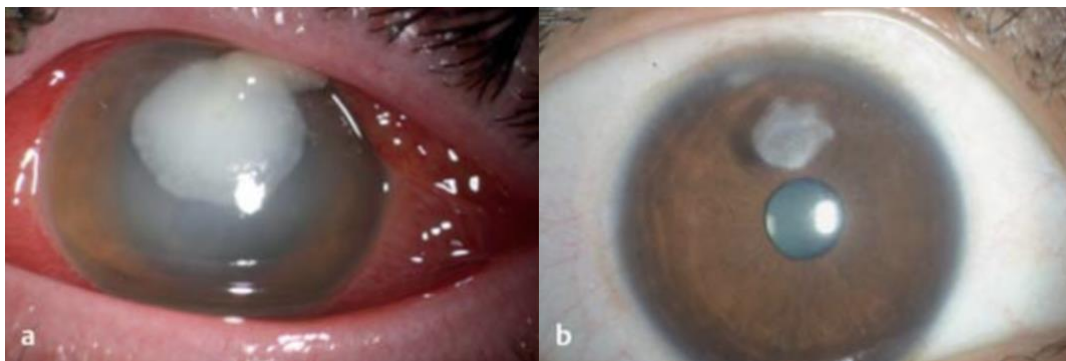
La fréquence et les facteurs de risque des kératites bactériennes varient en fonction des facteurs géographiques, économiques, socioculturels et avec l'âge du patient.(52) Les informations contenues dans la littérature concernent principalement des groupes de patients déjà sélectionnés présentant des infections difficiles avec complications, ou non répondant au traitement initié. Dans le monde entier, les facteurs de risque les plus importants comprennent le **port de lentilles de contact, la chirurgie cornéenne** (réfractive) et **les traumatismes oculaires**.

Chez les patients âgés, les pathologies chroniques de la surface oculaire (sécheresse oculaire, dystrophie bulleuse, kératites neurotrophiques, conjonctivites fibrosantes, neuroparalytiques, trachomes, insuffisance en cellules souches limbiques) et les anomalies palpébrales sont souvent incriminées dans la kératite bactérienne.(62,63) D'autres facteurs de risque sont retrouvés dans les séries de cas : immunodépression (diabète, corticothérapie, virus de l'immunodéficience humaine VIH, alcoolisme, dénutrition), automédication, prescription prolongée de collyres (corticoïde, antibiotiques au long cours).

Cependant, les études actuelles placent le port de lentilles de contact comme le premier facteur de risque de kératites bactériennes, surtout dans les pays occidentaux. Le risque est majoré en cas de port nocturne ou prolongé, en cas de pathologie cornéenne sous-jacente ou en cas de mauvaise hygiène.(64–66) L'incidence annoncée dans ces études est de 10 à 40/ 100 000 pour les lentilles avec une durée de port prolongée et entre 3 et 5/ 10 000 pour les lentilles de jour. Dans une étude menée par le Wills Eye Hospital en 2012, 44% des porteurs de lentilles de contact ont été trouvés parmi plus de 500 patients atteints de kératite. Presque un patient sur deux a été évalué comme sévère (46%) et a présenté un infiltrat cornéen de plus de 4 mm (46%). (64) Le risque de kératite microbienne est généralement beaucoup plus faible pour les porteurs de lentilles de contact dures, que pour les lentilles "souples" ou les

lentilles à port prolongé. Une étude multicentrique aux Pays-Bas a montré un risque 20 fois plus élevé pour les lentilles souples. (67) Le risque d'infection s'accroît lorsqu'un biofilm est formé, qui se forme quel que soit le type de lentille et protège les agents pathogènes des effets des antibiotiques.

Les agents pathogènes les plus courants de la kératite associée aux lentilles de contact sont *Staphylococcus aureus* et *Pseudomonas aeruginosa*. D'autres agents pathogènes tels que *Serratia* spp., *Moraxella lacunata*, *Bacillus subtilis*, *Streptococcus* et *Corynebacteria* sont particulièrement détectables avec les lentilles de contact "souples". (68,69)



*Figure 7 : Kératite bactérienne (53)*

- a) Kératite associée aux lentilles de contact (*Pseudomonas aeruginosa*).*  
*b) Trois mois après la première présentation sous traitement par Moxifloxacine et Érythromycine initialement toutes les 1 à 2 heures + Dexaméthasone 2–5 x / par jour.*

#### 4.4 Diagnostique clinique

Les signes cliniques de la kératite infectieuse comprennent des **symptômes aspécifiques** et souvent **d'apparition brutale**, tels que des douleurs exacerbées par les clignements des paupières, une rougeur oculaire, une photophobie, un blépharospasme. La baisse de l'acuité visuelle est dépendante de la localisation du foyer infectieux par rapport à l'axe visuel, de la présence de larmoiement réflexe, d'inflammation intraoculaire induite et de la présence de sécrétion. Les signes cliniques qui orientent le diagnostic en faveur d'une kératite infectieuse comprennent la présence d'ulcération cornéenne prenant la fluorescéine accompagnée d'un infiltrat stromale diffus (kératite) ou localisé (abcès), une inflammation stromale suppurative qui peut être diffuse, focale, multifocale ou encore marginale. Nous pouvons observer une inflammation de la chambre antérieure à travers la présence de Tyndall (présence

de protéines et cellules inflammatoires circulant dans l'humeur aqueuse) pouvant aller jusqu'à l'hypopyon (dépôt blanchâtre au niveau inférieur de l'iris). A l'examen clinique, les chémosis, l'hyperhémie conjonctivale, l'œdème palpébral et la suppuration sont généralement absents dans le cas d'une kératite isolée. Ils sont liés à l'importance de la conjonctivite associée en cas d'une infection à Gonocoque, Pneumocoque ou Haemophilus.

L'anamnèse et l'examen clinique permettent d'orienter le diagnostic vers une kératite infectieuse. Cependant la **biomicroscopie** est essentielle pour évaluer la gravité des lésions cornéennes et la présence de complications. Cet examen recherche le nombre d'abcès cornéens, mesure l'épaisseur cornéenne, permet d'observer les zones de fonte et de nécrose stromale, la présence d'œdèmes, d'opacités anciennes, de néo vaisseaux actifs ou non, de sécrétions, d'inflammation dans la chambre antérieure, d'une sclérite ou d'une endophtalmie. Il quantifie aussi les infiltrats et précise leur localisation, leur dimension, leur forme, leur profondeur, leur régularité et leur limite. Ces éléments sont essentiels pour mesurer la gravité de l'infection et évaluer la prise en charge initiale.

Les critères de gravité sont énumérés dans le tableau ci-dessous. L'Imagerie OCT du segment antérieur (Optical coherence tomography) peut être un examen complémentaire aidant à l'évaluation de la kératite bactérienne, car il permet d'apprécier l'épaisseur cornéenne résiduelle et quantifie l'infiltration stromale (zone hyper réfléchive).

Souvent, le diagnostic de kératite bactérienne est plutôt évident, même si l'examen bactériologique en est indispensable. Cependant le processus est difficile à apercevoir en cas d'infection présente sur une cornée pathologique inflammatoire ou en cas de traitements anti-infectieux au préalable. L'examen des annexes oculaires et de la cornée adjacente est intéressant pour repérer des pathologies de surface oculaire associées à l'infection (sécheresse oculaire et étiologie etc.)(70–72)



Tableau 2 : Critères de gravité d'une kératite bactérienne\*.

Critères locaux	Critères généraux
<ul style="list-style-type: none"> <li>- Règle des « 1-2-3 » : abcès ou kératite :               <ul style="list-style-type: none"> <li>• accompagné d'un <b>Tyndall &gt; 1+</b></li> <li>• de <b>diamètre &gt; 2 mm</b></li> <li>• <b>situé à moins de 3 mm de l'axe optique</b></li> </ul> </li> <li>- Sclérite associée</li> <li>- Endophtalmie associée</li> <li>- Perforation imminente ou avérée</li> <li>- Suspicion de Pseudomonas, Neisseria</li> <li>- Aggravation malgré un traitement antibiotique de 24 h</li> <li>- Atteintes bilatérales</li> <li>- Greffe de cornée</li> <li>- Postopératoire de chirurgie réfractive</li> </ul>	<ul style="list-style-type: none"> <li>- Monophtalme</li> <li>- Enfant</li> <li>- Immunodéprimé</li> <li>- Mauvaise observance du traitement</li> </ul>

\* La plupart de ces critères correspondent également aux critères d'hospitalisation, de réalisation d'un grattage cornéen et de traitement antibiotique renforcé.

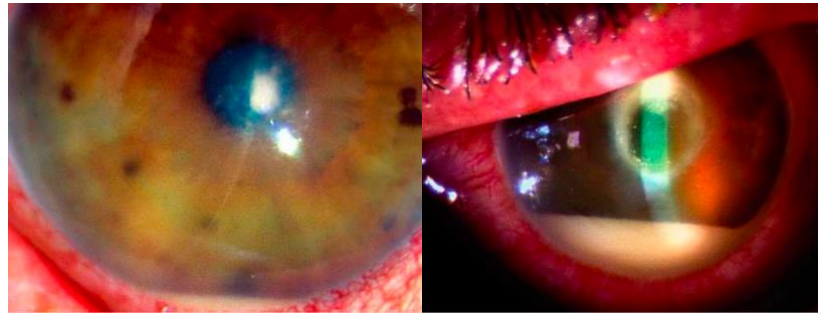Le degré d'urgence varie en fonction de la rapidité d'installation des symptômes, de leur intensité et de leur évolution. Il n'existe pas de signe clinique pathognomonique pour différencier les germes responsables de la kératite. En raison des symptômes cliniques relativement similaires, la différenciation clinique des agents responsables n'est pas possible avec ces examens. L'analyse bactériologique demeure la seule façon d'établir un diagnostic précis.

Cependant, des caractères spécifiques peuvent être évocateurs de certaines bactéries en cause :

- Les Cocci Gram positifs engendrent des abcès ronds (infiltration stromale localisée), blanc gris, à bords francs. Les staphylocoques sont présents naturellement dans la flore bactériale normale, et provoquent des kératites infectieuses principalement en cas de cornée pathologique (sécheresse oculaire, kératites bulleuses, herpès) ou en cas de facteurs de risque comme le port de lentilles de contact, le diabète et l'âge élevé.
- Le Streptocoque pneumoniae apparaît en cas de traumatisme cornéen, ou de chirurgie filtrante. L'abcès à pneumocoque est rapidement progressif et atteint le stroma profond, avec un abcès de grande taille, associé à des radiations le

long de la membrane de Descemet, un hypopyon, des dépôts endothéliaux de fibrines et peut évoluer à la perforation.

- Le *Staphylococcus aureus* entraîne une infiltration à progression rapide associée à une inflammation modérée de la chambre antérieure.



A

B

*Figure 8 : Abscès à **Staphylococcus aureus** et **Streptococcus pneumoniae***  
*A. Abscès à **Staphylococcus aureus** chez une porteuse de lentilles de contact. Abscès de petite dimension mais situé dans l'axe optique, hypopyon réactionnel.*  
*B. Abscès à **Streptococcus pneumoniae** après traumatisme cornéen*

Autres distinctions que nous pouvons retrouver : Les kératites à Bacille Gram négatifs sont cliniquement caractérisées par des œdèmes stromales péri lésionnels, qui s'étendent sur l'épaisseur de la cornée très rapidement. Les infections à *Pseudomonas aeruginosa* sont fréquentes particulièrement chez les porteurs de lentilles de contact souples et les infections nosocomiales. Les signes caractéristiques de cette bactérie correspondent à des sécrétions mucopurulentes jaune-vert adhérentes à la surface de l'ulcère, nécrotique, un hypopyon. L'infection à *P. aeruginosa* est une urgence thérapeutique car elle évolue rapidement vers une fonte stromale et une perforation cornéenne en absence de traitement adapté, dans les cinq jours suivant l'infection. Comme énoncé plus haut, les signes cliniques ne peuvent pas être suffisants et un diagnostic microbiologique est obligatoire et indispensable pour les cas les plus sévères.

#### 4.5 Diagnostic différentiel

La grande majorité des infections cornéennes non virales en France sont bactériennes. Néanmoins, les kératites peuvent être d'origine amibienne, fongique ou herpétique et sont une véritable urgence diagnostique et thérapeutique en raison de

leur évolution (perforation stromale, sclérale ou uvéale) dont les pronostics anatomiques et fonctionnels sont mauvais. La recherche de signes non typiques d'une infection bactérienne doit se faire de façon systématique, en raison de la virulence de ces germes et le retard fréquent du diagnostic.

D'autres formes de kératites peuvent être particulièrement difficiles à diagnostiquer et dissocier d'une kératite infectieuse. C'est le cas des kératites toxiques, neuroparalytiques ou inflammatoires. L'examen clinique permettra d'orienter le diagnostic. Parmi les kératites iatrogènes, les **aminoglycosides**, les **anesthésiques**, **l'amphotéricine B locale** ou les **collyres antiviraux** peuvent entraîner une ulcération cornéenne menant à une infiltration stromale qui peut être similaire à une kératite infectieuse.

#### 4.6 Diagnostic microbiologique

Les maladies infectieuses les plus fréquentes en Occident sont d'origine bactérienne et sont généralement pris en charge par des traitements antibiotiques empiriques. Ces infections ne nécessitent pas de diagnostic microbiologique lorsqu'elles ne comprennent pas de signes de gravité ou de signes atypiques. L'analyse microbiologique doit être systématiquement pratiquée en urgence en cas de kératite présumée bactérienne présentant des critères de gravité et/ou en cas de suspicion de kératites amibiennes, fongiques ou mycobactérie atypique associées.(26) L'examen microbiologique est indispensable pour la mise en place du diagnostic, l'analyse étiologique et surtout l'orientation thérapeutique. Il permet ainsi d'identifier et de tester la sensibilité aux antibiotiques de la ou des bactéries responsables de l'infection et d'éliminer les diagnostics différentiels infectieux et non infectieux. Un traitement inapproprié peut entraîner une kératoplastie transfixiante.(73)

Le **grattage cornéen** reste le **prélèvement** de référence. Il peut se faire par un scarificateur ou à l'aide d'un écouvillon. Il est réalisé au bloc opératoire sous microscope opératoire ou en cabinet à la lampe à fente, par un ophtalmologue, après administration d'un anesthésiant topique sans conservateur. Il doit se faire impérativement avant tout traitement anti-infectieux.

Avant prélèvement, l'ophtalmologue doit porter des gants stériles sans talc obligatoires en vue des examens de biologie moléculaire. De plus, l'œil doit être rincé

abondamment au sérum physiologique stérile de chlorure de sodium (NaCl 0,9%) afin d'éliminer toute trace de fluorescéine et d'anesthésiant topique de la surface oculaire. Le kit de prélèvement permet une analyse microbiologique complète bactériologique, virologique, parasitologique ou mycologique : examen direct sur lame, ensemencement en milieux de culture et la polymérase chain reaction (PCR). Lors du prélèvement, il faut éliminer les débris nécrotiques et fibrineux et prélever sur les berges et le fond de l'ulcère sans toucher la conjonctive et la paupière. Certains germes vont préférentiellement se situer sur les berges (*S. Pneumoniae*) alors que d'autres seront dans le fond de l'ulcère (*Moraxella*).

Plusieurs grattages sont réalisés pour les différentes analyses effectuées :

- **Examen direct** après coloration de GRAM ou de May-Grünwald Giemsa (MGG) sur lame :
  - Il permet d'avoir une réponse rapide en quelques heures et d'observer ou non la présence de bactéries Cocci ou bacille, à Gram positif ou négatif et des co-infections par champignon (MGG).
- Une **étude cytologique** des cellules inflammatoires et des leucocytes peut être effectuée pour orienter le diagnostic. La présence de polynucléaires neutrophiles oriente le diagnostic vers une infection bactérienne.
- **Culture sur gélose au sang ou gélose chocolat ou bouillon enrichi type BSH :**
  - Le grattage est effectué avec un écouvillon en nylon inséré dans un milieu liquide destiné à la culture. L'ensemencement se fait au laboratoire biologique, avec la méthode d'étalement des trois cadrans.
  - Il permet de détecter des bactéries aérobies, anaérobies et à croissance lente.
  - La présence des bactéries en culture peut être décelée entre 24h et 72h suivant le prélèvement, sauf en cas de germes à croissance lente ou en cas de traitement antibiotique effectué avant prélèvement.
- **Culture sur milieu Sabouraud**
  - Un autre écouvillon en nylon est prélevé et ensemencé au laboratoire de mycologie.
- **Culture sur eau gélosée en cas de suspicion d'infection amibienne :**

- Un écouvillon en polyester à usage unique est utilisé pour la culture d'amibes sur eau gélosée. L'examen par PCR est obligatoirement associé à la culture pour le diagnostic : une lame en acier est déposée dans un tube Eppendorf rempli de tampon.
- **Analyse par Polymerase Chain Reaction (PCR)** pour la détection de virus groupe herpès
  - Le prélèvement est réalisé par un écouvillon Virocult, une éponge triangulaire ou une bandelette de Schirmer.
- En cas de suspicion de germes atypiques ou de bactéries à croissance lente, d'autres milieux de culture sont utilisés : milieu de Lowenstein-Jensen (mycobactérie atypique, Nocardia), milieu de Sabouraud (Nocardia), milieu de Thayer-Martin (Neisseriae), milieu de Schaedler (Bactéries anaérobies).

Les prélèvements sont envoyés dans les deux heures au laboratoire de microbiologie, avec notamment les lentilles de contact du patient, les étuis du patient et les flacons de collyres usagés pour effectuer les analyses nécessaires. Après identification des bactéries responsables de l'infection, **un antibiogramme** est systématiquement réalisé et délivré dans les 48 à 72 heures.

Les études démontrent que le grattage cornéen permet d'identifier la bactérie responsable dans 56 à 83% des cas . Si un traitement antibiotique a été réalisé avant le prélèvement ou si le nettoyage de la surface oculaire a été mal réalisé, laissant des traces d'anesthésiants sur la cornée, le taux de positif est estimé à 41-58% selon la littérature.(80)

L'analyse microbiologique à partir des lentilles de contact ou de boîtiers peut se faire. Un résultat positif est obtenu dans 70-85% des cas mais les germes isolés, fréquemment des bacilles Gram négatif (Pseudomonas, Klebsiella, Enterobacter), ne sont pas toujours ceux responsables de l'infection.

Le prélèvement conjonctival n'est pas nécessaire, sauf en cas de kératite suppurée aiguë. Cependant, son interprétation est difficile en raison de la flore conjonctivale multiple saprophyte des culs-de-sac conjonctivaux.

Une biopsie de cornée est réalisée en cas d'infection profonde ayant atteint le stroma, non répondant au traitement anti-infectieux inaccessible au grattage cornéen, ou en cas de suspicion de kératite microcristalline (Streptocoques oraux), d'infection à

mycobactéries atypiques ou des pathogènes à croissance lente (champignons, Nocardia).

Enfin, les techniques de biologie moléculaire (real time PCR ou de séquençage nouvelle génération - NGS) pourraient aider à améliorer la sensibilité du diagnostic. L'étude et la recherche des facteurs de virulence des Pseudomonas résistants (gélatinase, élastase, protéase alcaline) par la polymerase chain reaction-enterobacterial repetitive intergenic consensus primers (PCR-ERIC) contribueraient à fournir des informations intéressantes du point de vue thérapeutique et épidémiologique.

## 5 Les k ratites amibiennes

---

### 5.1 Introduction

Elle est consid r e comme une infection rare et grave, menaant le pronostic visuel dans le monde entier. Son incidence a augment  dans les pays occidentaux en m me temps que le port de lentilles de contact (premier facteur de risque). La k ratite amibienne est  galement une pathologie immunologique, se caract risant par une  volution lente et douloureuse. Elle peut engendrer des s quelles visuelles irr versibles si son diagnostic et sa prise en charge ne sont pas pr coces.

### 5.2 Organisme, pathog nie

#### 5.2.1 Les amibes

Les amibes sont des **eucaryotes unicellulaires** de la grande famille des **protozoaires** effectuant tout leur cycle **dans la nature et ne n cessitant pas d'h te**. Les amibes libres sont ubiquitaires dans l'environnement naturel   la diff rence des amibes parasites (ou intestinales) qui vivent dans le tube digestif des animaux. On les retrouve dans l'air, la terre et l'eau (robinet, piscines, r servoirs, citernes,  gouts, syst me de climatisation et d'humidification, mer,  tangs, rivi res, lacs etc.). Elles sont capables de se d placer en mouvements dits « amibo des » gr ce   leurs pseudopodes pr sents   leur surface. Elles se nourrissent principalement de microorganisme gr ce   la phagocytose.

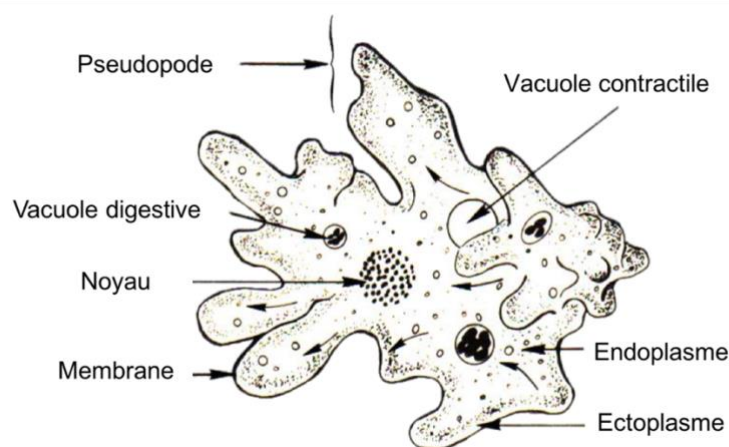


Figure 9 : Organisation cellulaire d'une amibe (81)

Les amibes représentent un groupe d'organismes très diversifiés. Ils sont retrouvés dans plusieurs grandes lignées d'organismes eucaryotes. La classification des amibes a énormément évolué et est issue des récentes méthodes d'analyses phylogénétiques comportant des critères moléculaires et morphologiques. Nous retrouvons 4 super groupes dans lequel les amibes peuvent appartenir : les Amoebozoa (le principal), Opisthokonta, Excavata et SAR.(82)

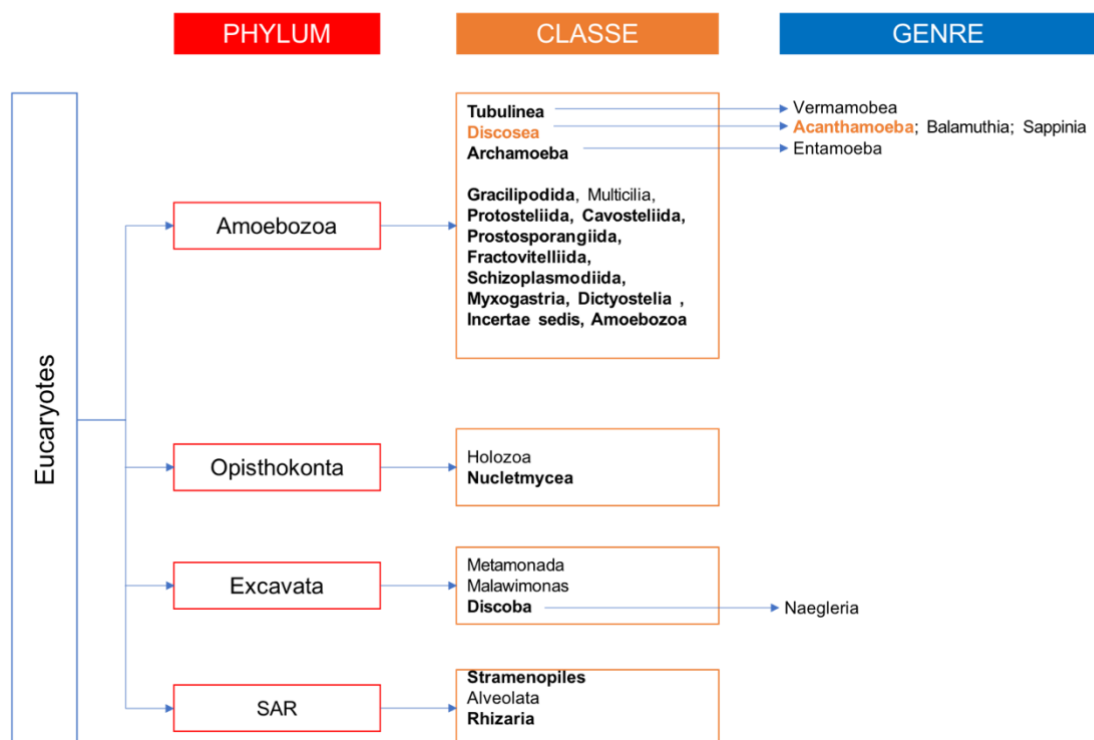


Figure 10 : Classification simplifié des amibes issues de la « Classification modifiée des eucaryotes ». (82)

En rouge sont représentés les quatre supers groupes des eucaryotes contenant des amibes, en orange la classe (en gras ceux contenant des représentants amibiens) et en bleu les genres amibiens les plus connus.

Les amibes libres sont capables d'**amphizoïdie**, c'est-à-dire qu'elles peuvent mener une vie autonome dans l'environnement et deviennent parasites en cas d'infections. La transmission de ces amibes au sein de l'hôte se fait toujours par effraction, et donc en cas de **cornée lésée** pour la kératite amibienne. Du fait de l'omniprésence des



amibes libres dans l'environnement, il n'est alors pas surprenant que les êtres humains rencontrent et interagissent régulièrement avec ces organismes, comme en témoignent les découvertes selon lesquelles dans certaines régions, jusqu'à 100% de la population testée possède des anticorps *Acanthamoeba*.

L'amibe ***Acanthamoeba*** est l'agent pathogène le plus fréquemment retrouvé dans les **kératites infectieuses**, alors que les autres genres tels que *Naegleria*, *Hartmannella*, *Vahlkampfia*, *Sappinia* et *Balamuthia* sont responsables de dermatites chez les patients immunodéprimés, d'encéphalites fatales ou même de pneumonies suite aux baignades en eau contaminée.

### 5.2.2 Le genre *Acanthamoeba*

Le genre *Acanthamoeba* appartient à la classe *Discosea* du phylum *Amoebozoa* (figure 10). Jusqu'à aujourd'hui, 18 génotypes différents d'*Acanthamoeba* ont été identifiés (T1 à T18) selon la classification basée sur l'analyse des séquences de l'ADNr 18S. Cependant les **souches T4** sont les plus nombreuses dans l'environnement et les plus fréquemment isolées au cours d'une infection humaine (87 à 100%). D'autres génotypes ont été isolés dans les cas de kératites amibiennes : les génotypes T3, T11 et plus rarement T2, T6 et T15.

La **nature dévastatrice de la kératite à *Acanthamoeba*** et les problèmes associés à son diagnostic et à une thérapie réussie suggèrent un besoin de compréhension de sa pathogénèse de la physiopathologie pour trouver des alternatives thérapeutiques. Une des préoccupations majeures au cours du traitement est la capacité du protozoaire à se transformer en **kystes dormants**, résistants aux traitements recommandés. Les amibes vivent en symbiose avec les bactéries commensales de la surface oculaire dont elles se nourrissent. On peut en effet les retrouver dans la flore conjonctivale des porteurs de lentilles de contact et, en quantité moindre, chez des sujets non porteurs de lentilles. La kératite à *Acanthamoeba* est contractée par contact direct sur une cornée pathologique et lésée au préalable comme indiqué plus haut. La capacité de ce parasite d'adhérer aux cellules épithéliales, de produire des protéases, des peroxydases et autres protéines destructrices de la matrice extracellulaire et des tissus, font partie des facteurs de virulence d'*Acanthamoeba* et semblent plus importantes pour les souches pathogènes. Les facteurs virulents liés directement à *Acanthamoeba* et indirectement sont décrits plus en détail ci-dessous.

### 5.2.3 Les facteurs contribuant directement à sa pathogénicité

- **Adhésion :**

Les adhésines identifiées chez *Acanthamoeba* (protéines de liaison au mannose et à la laminine) permettent la traversée des tissus biologiques.(83) La liaison du parasite aux récepteurs des cellules hôtes spécifiques n'est pas réellement élucidée, mais le récepteur de type *Toll Like Receptor-4* (TLR-4) fournit un site d'accueil pour *Acanthamoeba*. (84) L'identification complète des adhésines impliquées dans la liaison à divers types cellulaires, tissus et surfaces ainsi que des récepteurs spécifiques est un domaine largement inexploré, offrant d'énormes possibilités de recherche. Il a été démontré que la liaison d'*Acanthamoeba* aux cellules hôtes interfère avec **les voies de signalisation intracellulaire de l'hôte** et **régule l'expression d'un certain nombre de gènes importants pour le cycle cellulaire** tels que GADD45A et p130 Rb, associés à l'arrêt du cycle cellulaire, ainsi que l'inhibition de l'expression d'autres gènes, tels que ceux des cyclines F, G1 et de la cycline dépendante de la kinase-6 qui codent pour des protéines importantes pour la progression du cycle cellulaire. Le parasite inhibe la phosphorylation de pRb dans les cellules épithéliales cornéennes, induisant l'arrêt du cycle cellulaire dans les cellules hôtes. La mort des cellules hôtes médiée par *Acanthamoeba* dépend de l'activation de la phosphatidylinositol 3-kinase. Un inhibiteur spécifique de la phosphatidylinositol 3-kinase (la LY294002) permet alors de bloquer la mort cellulaire. (85,86) Les caspases médiées par la surexpression de protéines pré-apoptiques dans la voie mitochondriale, et la voie de la phospholipase cytosolique A2a (cPLA2a) sont induites par le parasite et jouent un rôle dans l'apoptose. Il a également été démontré que l'adhésion d'*Acanthamoeba* entraîne des processus secondaires tels que la phagocytose ou la sécrétion de toxines.(87,88)

- **Ecto-ATPases**

Ce sont des glycoprotéines exprimées sur la membrane plasmique du parasite, hydrolysant l'ATP extracellulaire et d'autres triphosphates nucléo-latéraux. L'ADP résultant peut avoir des effets toxiques sur les cellules hôtes. Il a été démontré que l'ADP libéré se lie alors au récepteur purinergique P2y2 sur les cellules hôtes, entraînant une augmentation de calcium dans la cellule hôte avec activation de la

caspase-3, aboutissant à l'apoptose. Dans les études effectuées, les isolats cliniques d'Acanthamoeba présentaient des activités ecto-ATPase plus élevées que les isolats pathogènes, démontrant que les ecto-ATPases jouent un rôle important dans la pathogénèse d'Acanthamoeba.(89)

- **Activité neuraminidase**

Il a été démontré que la neuraminidase d'Acanthamoeba pourrait être pertinente pour la colonisation des amibes et importante pour produire des dommages à l'épithélium cornéen riche en acide sialique.(90)

- **Superoxyde dismutase**

C'est une enzyme catalysant la destruction du superoxyde en oxygène et peroxyde d'hydrogène. C'est une défense antioxydante importante exposée à l'oxygène. La superoxyde est l'une des principales espèces réactives de l'oxygène dans la cellule et, à ce titre, la superoxyde dismutase joue un rôle antioxydant important. Ils peuvent être des facteurs de virulence potentiels d'Acanthamoeba en agissant à la fois comme antioxydants et agents anti-inflammatoires. Ces enzymes peuvent jouer un rôle essentiel dans la survie des amibes non seulement en se protégeant du stress oxydatif endogène, mais aussi en détoxifiant la destruction oxydative des amibes par les cellules effectrices immunitaires de l'hôte.

Les superoxydes dismutases peuvent également fournir des cibles supplémentaires pour la chimiothérapie et l'immunodiagnostic des infections à Acanthamoeba. (91,92)

- **Activation du plasminogène induite par Acanthamoeba**

Acanthamoeba a démontré une activité d'activateur du plasminogène entraînant le clivage du plasminogène de l'hôte en plasmine, activant ainsi les enzymes protéolytiques de l'hôte, telles que les métalloprotéases. Ces métalloprotéases matricielles dégradent les membranes basales et les composants de la matrice extracellulaire tels que les collagènes de type I et de type II, les fibronectines et la laminine. Ainsi, les métalloprotéinases matricielles sont impliquées dans le remodelage tissulaire.(93)

- **Élastase**

Acanthamoeba produit également de l'élastase avec une large spécificité. De plus, ces enzymes sont connues pour dégrader une gamme de protéines du tissu conjonctif telles que l'élastine, une fibre élastique, le fibrinogène, le collagène et les protéoglycanes, qui ensemble ont déterminé les propriétés mécaniques du tissu conjonctif. Ces enzymes contribuent alors à la destruction du tissu conjonctif. (93)

- **Protéases**

Ce sont des enzymes dégradantes qui hydrolysent les protéines. Les Acanthamoebas pathogènes produisent une grande quantité de protéases extracellulaires, contribuant à la dégradation de la matrice extracellulaire et facilitant ainsi l'invasion de l'hôte. Ces parasites produisent des cystéines, des métalloprotéases, des sérines protéases conduisant à la destruction de la matrice extracellulaire et donc du tissu cornéen.

Différentes sérines protéases ont été identifiées et possèdent des activités de dégradation de collagènes, de fibrinogènes, de fibronectines, des IgG, des IgA, de l'albumine, de l'hémoglobine, des inhibiteurs de protéase, de l'interleukine-1, des chimiokines et des cytokines, ainsi qu'une activité d'activateur du plasminogène.

Cependant une sérine protéase de 133 kDa, appelée MIP133, a été identifiée comme une composante cruciale de la cascade pathogène d'Acanthamoeba. Elle induit la dégradation des kératocytes, des cellules du corps ciliaire de l'iris, des cellules épithéliales du pigment rétinien, des cellules épithéliales cornéennes et des cellules endothéliales cornéennes, et induit l'apoptose dans les cellules de type macrophage. Les propriétés des sérines protéases facilitent l'invasion par Acanthamoeba du stroma cornéen, conduisant à des réactions secondaires telles que l'œdème, la nécrose et les réponses inflammatoires. Ces protéines sont directement impliquées dans la pathogenèse et la virulence d'Acanthamoeba.

Les mécanismes précis du mode d'action des protéases au niveau moléculaire commencent à peine à émerger. Les protéases se sont révélées être des cibles "médicamenteuses", comme en témoigne l'utilisation répandue d'inhibiteurs de protéase comme thérapie efficace pour l'hypertension et le VIH, et le développement clinique actuel des inhibiteurs de protéase pour le diabète, le cancer, la thrombose et l'ostéoporose. Tant que des problèmes tels que la difficulté d'atteindre la sélectivité

peuvent être résolus en ciblant les sites allostériques, la pharmacothérapie à base de protéase a un potentiel énorme dans le traitement de nombreuses maladies infectieuses. Les études futures détermineront en outre le rôle des protéases comme cibles vaccinales, la recherche de nouveaux inhibiteurs par le criblage de bibliothèques chimiques, où le développement rationnel de médicaments basés sur des études structurales devrait améliorer notre capacité à cibler ces agents pathogènes importants.(94–96)

D'autres enzymes produites par ce parasite jouent un rôle dans sa pathogénicité tels que les phospholipases, les glycosidases et les Acanthaporin. Leur mécanisme n'est pas réellement encore élucidé aujourd'hui. (93)

#### *5.2.4 Les facteurs contribuant indirectement à sa pathogénicité sont les suivants :*

- **Caractéristique morphologique**

Les formes infectieuses d'Acanthamoeba ou de trophozoïtes n'ont pas de morphologie distincte. Cependant, ils possèdent à leur surface des structures semblables à des épines appelées acanthopodes, qui leur permettent de moduler la liaison d'Acanthamoeba à des surfaces biologiques et inertes. De plus, leur mouvement amiboïde ressemble à celui des macrophages / neutrophiles et il est probable qu'Acanthamoeba utilise des stratégies similaires pour traverser les barrières biologiques et envahir les tissus en utilisant la voie paracellulaire.(93)

- **Tolérance à la température, osmotolérance et croissance à différents pH**

Les amibes libres sont exposées à diverses températures, osmolarité et pH. Le contact au film lacrymal expose Acanthamoeba à une osmolarité élevée (due à la salinité des larmes), à des températures élevées ainsi qu'à des altérations du pH. Pour une invasion réussie, Acanthamoeba doit résister à un tel stress et présenter une activité biologique. Acanthamoeba a montré des niveaux élevés de protéines de choc thermique (HSP60 et HSP70), ce qui peut indiquer son implication dans la tolérance au stress des hôtes et la virulence des espèces (97,98).

La capacité d'Acanthamoeba à croître à des températures élevées et à une osmolarité élevée est en corrélation avec la pathogénicité des isolats d'Acanthamoeba et peut fournir un bon indicateur du potentiel pathogène d'un isolat donné(99–101). Cependant, les mécanismes précis par lesquels les Acanthamoeba pathogènes s'adaptent à des températures élevées et maintiennent une activité métabolique ne sont pas encore réellement élucidés et nécessitent des études supplémentaires.

- **La différenciation cellulaire**

La différenciation cellulaire est la capacité d'Acanthamoeba à se différencier en deux formes : **une forme de kyste dormant** morphologiquement distincte et une **forme trophozoïte végétative**. Il s'agit d'un **changement réversible via le processus d'enkystement et de désenkystement**, dépendant des conditions environnementales.

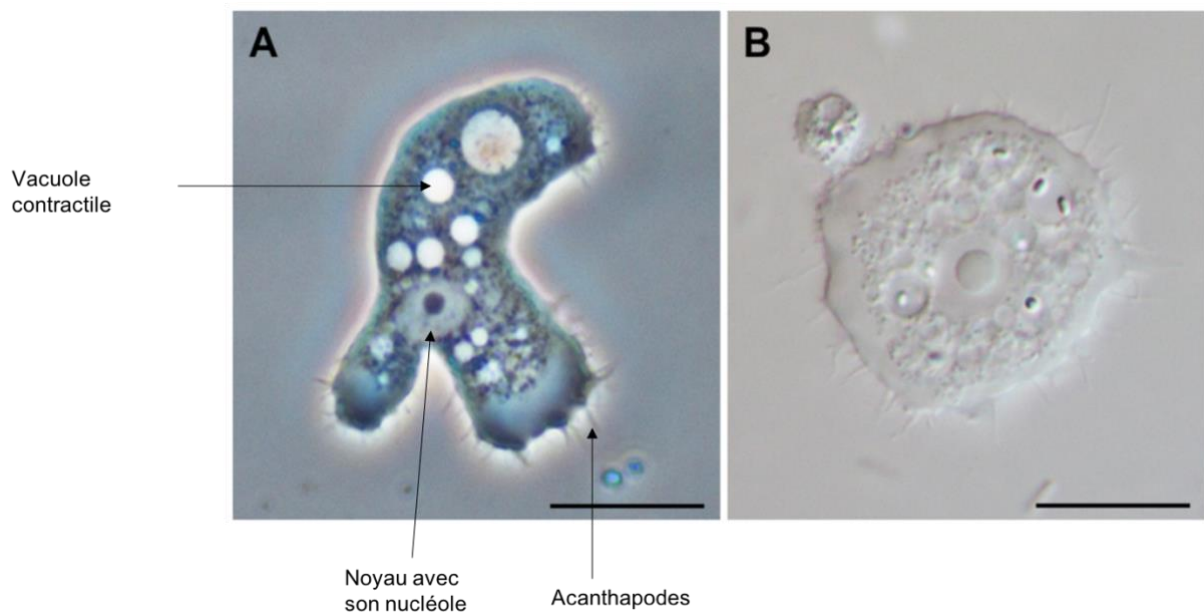
**Le trophozoïte** est la forme végétative, métaboliquement active, mobile et répliquative d'Acanthamoeba et représente la forme invasive des tissus. Sa taille varie de 15 à 45  $\mu\text{m}$  de long et a un contour ovale et allongé. Il est caractérisé par la présence d'**acanthopodes** sur toute la surface cellulaire et présente une organisation cytoplasmique typique d'une cellule eucaryote. Les trophozoïtes se distinguent des autres cellules mononuclées par leur grand nucléole central, leur vacuole contractile, et des pseudopodes hyalins leur permettant de se déplacer (en général au nombre de deux). On distingue également les membranes endoplasmiques et ectoplasmiques, et un cytosol riche en organites et en éléments du cytosquelette (figure 11).

Les **kystes** sont la forme de résistance de ce protozoaire. Ils sont de plus petite taille (12-25  $\mu\text{m}$ ), polygonaux ou en forme d'étoile, avec absence de pseudopode. Ils sont caractérisés par la présence d'une double paroi kystique (l'endokyste et l'ectokyste) de nature cellulosique. Les deux membranes sont séparées par un espace interkystique, mais se rejoignent en plusieurs points de contact appelés ostioles.(102)

La paroi du kyste est très résistante et permet sa protection et sa survie dans des conditions environnementales extrêmes (variations de température, dessiccation, agressions chimiques et médicamenteuses, changement potentiel d'hydrogène, pH). Le passage d'une forme à une autre est donc dépendante des conditions environnementales. Lorsque le trophozoïte se retrouve dans des conditions défavorables, il se transforme en kyste, capable de survivre jusqu'à 20 ans dans

l'environnement, tout en conservant sa pathogénicité (103). Ces caractéristiques suggèrent que les fonctions principales des kystes résident dans la résistance à des conditions défavorables et dans la propagation des amibes dans l'environnement. De plus, cela peut représenter la capacité d'*Acanthamoeba* d'alterner l'expression de protéines de surface / glycoprotéines, en réponse à des environnements changeants et / ou à une surveillance immunitaire.

La différenciation cellulaire représente un facteur majeur dans la transmission d'*Acanthamoeba* et la récurrence de son infection. Cependant, les mécanismes moléculaires sous-jacents dans ces processus restent incomplètement compris et méritent une enquête plus approfondie (figure 12).



*Figure 11 : Trophozoïtes d'Acanthamoeba avec les Acanthapodes caractéristiques  
(A) en contraste de phase,  
(B) en microscopie à fond clair.  
Barre d'échelle : 10  $\mu$ m. (93)*

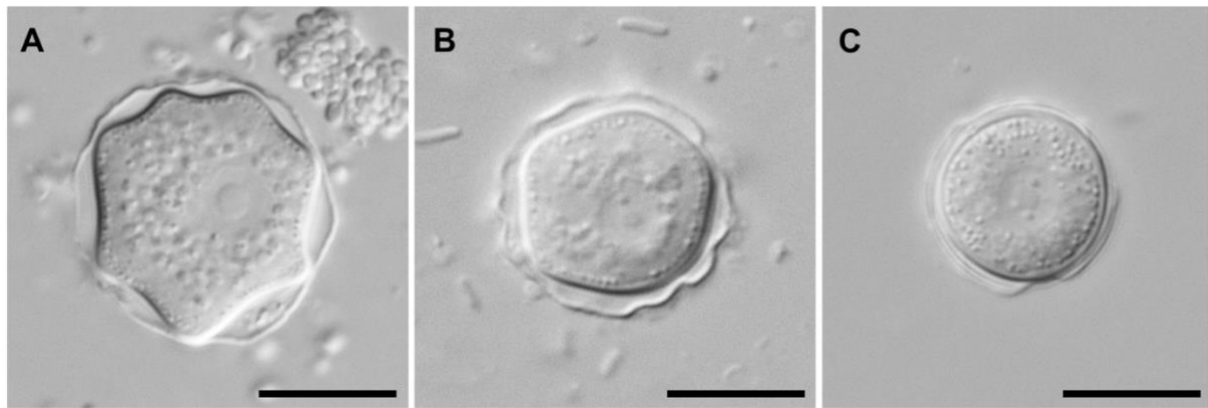


Figure 12 : Kystes d'*Acanthamoeba* en microscopie à contraste d'interférence

(A) groupe morphologique I,

(B) groupe morphologique II,

(C) groupe morphologique III.

Barre d'échelle : 10  $\mu$ m.

Lors de l'enkystement, le trophozoïte subit des modifications morphologiques, biochimiques et moléculaires. On distingue trois morphologies au cours de l'enkystement : le **prékyste** (présence d'acanthopodes résiduels sous forme de protubérances), **kyste immature** (Absence d'acanthopodes, l'ectokyste est présent et la présence des ostioles est suggéré mais pas clairement distinguable) et le **kyste mature** (présence de la double paroi et des ostioles clairement distinguables). (93)

- **Biofilm**

Les biofilms sont connus pour jouer un rôle important dans la pathogenèse de la kératite à *Acanthamoeba*. Les biofilms sont des communautés sessiles d'origine microbienne, qui peuvent se former dans des environnements aqueux ainsi que sur tous les matériaux et dispositifs médicaux, y compris les cathéters intraveineux, les lentilles de contact, les boucles sclérales, le matériel de suture et les lentilles intraoculaires. Dans le cas des lentilles de contact, des biofilms se forment par contamination du boîtier de stockage. Une fois mis en place, les biofilms offrent des créneaux attractifs pour *Acanthamoeba* en répondant à leurs besoins nutritionnels ainsi qu'en offrant une résistance aux désinfectants. De plus, cela permet une liaison plus élevée d'*Acanthamoeba* aux lentilles de contact. Par exemple, *Acanthamoeba* présente une liaison significativement plus élevée aux lentilles hydrogel usagées et revêtues de biofilm de *Pseudomonas* par rapport aux lentilles de contact non portées.



L'abondant nutriment fourni par le biofilm encourage la transformation d'Acanthamoeba en forme végétative et infectieuse de trophozoïte, et il est important de se rappeler que la liaison d'Acanthamoeba aux cellules épithéliales de la cornée humaine se produit très probablement pendant le stade trophozoïte car les kystes présentent une liaison minimale. Ces résultats suggèrent que les biofilms jouent un rôle important dans la kératite à Acanthamoeba chez les porteurs de lentilles de contact et la prévention de la formation de biofilm est peut-être une stratégie préventive importante (104,105).

- **Les facteurs liés à l'hôte**

Les facteurs qui permettent à Acanthamoeba d'être virulent et invasif ne se limitent pas uniquement au pathogène, mais impliquent très probablement des déterminants liés à l'hôte (106,107). Des preuves en sont fournies par des études récentes au Royaume-Uni, au Japon et en Nouvelle-Zélande, qui ont suggéré que les étuis de stockage de lentilles de contact de 400 à 800 pour 10 000 porteurs asymptomatiques sont contaminés par Acanthamoeba. Ce nombre est remarquablement élevé par rapport au taux d'incidence de la kératite à Acanthamoeba chez les porteurs de lentilles de contact, qui est d'environ 0,01–1,49 pour 10 000 porteurs (99). Ces résultats suggèrent que des facteurs tels qu'un déficit de l'immunité humorale (IgG sériques et IgA lacrymales anti-Acanthamoeba) et cellulaire (hypersensibilité retardée), le traumatisme cornéen, les pathologies sous-jacentes entraînant des lésions cornéennes ainsi que des facteurs environnementaux tels que l'osmolarité peuvent être importants pour déclencher des infections à Acanthamoeba (108). Cependant, la mesure dans laquelle ces facteurs de l'hôte contribuent à l'issue de la kératite à Acanthamoeba n'est pas claire car les facteurs de l'hôte sont plus complexes et difficiles à étudier que ceux du pathogène.

Dans l'ensemble, on peut conclure que la kératite à Acanthamoeba est un processus complexe qui implique à la fois des facteurs liés au pathogène et des facteurs liés à l'hôte.

### 5.3 Diagnostic clinique

L'étape la plus importante dans le diagnostic d'AK est d'y penser. En règle générale, la Kératite amibienne doit être envisagée chez tous **les porteurs de lentilles de contact** et dans **tous les cas de traumatisme cornéen** avec exposition au sol ou à l'eau contaminée.

La symptomatologie est souvent **unilatérale**, et exceptionnellement bilatérale. La kératite amibienne progresse **lentement**, de l'épithélium au stroma cornéen. On retrouve les symptômes d'une kératite infectieuse tels qu'une photophobie, des douleurs massives, des larmes, des irritations oculaires. Les lésions cornéennes dues à *Acanthamoeba* sont très polymorphes et sont énumérées dans le tableau ci-dessous. Étant donné les signes cliniques peu spécifiques, des études ont montré que 66 et 70% des kératites amibiennes sont diagnostiquées et traitées tout d'abord comme un herpès cornéen. En effet, au stade précoce, la KA peut facilement être confondue avec la kératite à Herpès simplex, tandis qu'au stade avancé, l'infection ressemble à l'image clinique d'une kératite fongique ou d'un ulcère cornéen.

Le seul signe clinique pathognomonique de la KA est la kératonévrite radiaire, qui est cependant inconstante et retrouvée seulement dans 15 à 20% des cas. De fait, le diagnostic d'une kératite amibienne est rarement évoqué en première intention, et des traitements topiques d'antibiotiques, d'antiviraux sont souvent instaurés et aboutissent donc à des échecs thérapeutiques et à des aggravations cliniques. En effet, si le diagnostic et le traitement sont retardés, le parasite pénètre profondément le stroma cornéen et une thérapie réussie devient très compliquée. Lorsque le parasite atteint le stroma, on observe des réactions inflammatoires importantes, un vaste ulcère épithélial et le stroma peut prendre la forme d'infiltrats localisés ou diffus. Elle peut également entraîner des complications cornéennes, sclérales et intraoculaires.

Tableau 3 : Les manifestations cliniques de la kératite amibienne

Stade de la kératite amibienne	Signes cliniques
<p>Kératite Amibienne précoce</p> <ul style="list-style-type: none"> <li>- Quatre à six premières semaines de l'infection</li> <li>- Lésions cornéennes prédominantes au niveau épithélial et sous épithélial</li> </ul>	<ul style="list-style-type: none"> <li>- Kératite ponctuée superficielle</li> <li>- Irrégularité de la surface épithéliale (lignes ou ulcères, aspect gélatineux)</li> <li>- Microkystes épithéliaux</li> <li>- Pseudodendrites</li> <li>- Infiltrats épithéliaux ou sous-épithéliaux diffus ou focaux</li> <li>- Kératonévrite radiaire</li> </ul>
<p>Kératite Amibienne tardive</p> <ul style="list-style-type: none"> <li>- Après quatre à six semaines</li> <li>- Atteinte essentiellement stromale</li> </ul>	<ul style="list-style-type: none"> <li>- Ulcération(s) épithéliale(s) persistante(s) ou récurrente(s)</li> <li>- Infiltrat stromal disciforme</li> <li>- Anneau immunitaire (infiltrat annulaire)</li> <li>- Lésions satellites</li> <li>- Fonte stromale</li> <li>- Amincissement</li> <li>- Descémétocèle</li> <li>- Perforation</li> <li>- Néovascularisation</li> <li>- Sclérite</li> <li>- Uvéite, hypopion</li> <li>- Cataracte</li> <li>- Hypertonie</li> <li>- Hypotonie</li> <li>- Choroïdite</li> <li>- Endophtalmie</li> <li>- Décollement de rétine</li> <li>- Névrite optique</li> <li>- Pthyse</li> </ul>

#### 5.4 Diagnostic microbiologique

Les techniques sérologiques n'ont aucune valeur diagnostique car des anticorps spécifiques sont également détectés chez des personnes apparemment en bonne santé en raison de l'omniprésence d'Acanthamoeba.

La **détection directe** de l'agent causal de l'échantillon par **grattage cornéen** est la seule méthode de diagnostic fiable et de certitude. Le prélèvement doit être effectué avant tout traitement ou dans une fenêtre thérapeutique de 24 à 48 heures. Les prélèvements doivent toujours se faire avec des gants stériles sans talc, et après lavage abondant des culs-de-sac conjonctivaux au sérum physiologique stérile pour éliminer toute trace de fluorescéine et anesthésiant de la surface oculaire (effet inhibiteur sur les techniques de polymérisation en chaîne PCR).

Le grattage cornéen doit se faire en profondeur et en périphérie de la lésion, car les *Acanthamoeba* pénètrent en profondeur dans la cornée et ne se retrouvent généralement pas en surface. Les échantillons d'écouvillons superficiels ou les échantillons de larmes restent souvent négatifs, en particulier au stade avancé de la maladie et / ou si les patients ont déjà été prétraités avec des antibiotiques.

**L'examen direct par microscopie optique** (grossissement à 200 ou 400) se fait après étalement du grattage sur lame avec coloration par May-Grünwald-Giemsa (MGG). En cas d'infections sévères, la densité amibienne est élevée et les amibes peuvent déjà être détectées par microscopie directe de l'échantillon clinique. Les trophozoïtes ou kystes d'*Acanthamoeba* sont facilement reconnaissables en microscopie à contraste de phase. La lecture immédiate par microscopie optique permet également de visualiser des cellules cornéennes et autres pathogènes (bactéries, champignons). (99,101) Cependant, la sensibilité diagnostic est variable car elle dépend de l'expérience du biologiste. Une autre limite de cette technique concerne les patients traités au préalable par antibiotique car la densité amibienne se retrouve plus faible et difficilement observable. De plus la morphologie du parasite est fréquemment transformée, ce qui rend une culture impossible car souvent négative. Le diagnostic par les techniques de biologie moléculaire est alors indispensable dans ces cas.

Le prélèvement est également **ensemencé** sur une gélose non nutritive ou en milieu liquide enrichi avec suspension d'*Escherichia Coli*. Alternativement, les amibes peuvent être cultivées dans des flacons de culture tissulaire dans une suspension de bactéries dans du PBS. Généralement, la culture est positive après trois jours d'incubation (peut durer jusqu'à 15 à 21 jours s'il y a eu un traitement au préalable). Cependant, le rendement est seulement de 50 à 60%. Les échantillons doivent être observés pendant une semaine au maximum pour prouver de manière fiable un

résultat négatif. En culture, les Acanthamoebae forment des kystes en environ une semaine (selon la température et la disponibilité des nutriments). Ces kystes peuvent être identifiés en fonction de la taille, de la morphologie et du nombre d'opercules. La plupart des cas de kératites amibiennes sont causés par des représentants du groupe II, mais les souches du groupe III ont également été décrites comme des agents responsables de la kératite amibienne. Cependant, dans certains cas, l'identification morphologique est ambiguë et la validité de certaines espèces décrites a été complètement remise en question.

Aujourd'hui plusieurs techniques basées sur la PCR sont également bien établies et augmentent généralement la sensibilité de manière significative (sensibilité proche de 100%). Elle est positive même en présence d'un seul kyste amibien. Le grattage cornéen pour PCR est effectué à l'aide d'une lame stérile en acier inoxydable, d'un tube stérile acide désoxyribonucléique (ADN) et acide ribonucléique (ARN) free.(26) La technique PCR la plus fréquemment utilisée pour le diagnostic d'Acanthamoeba est probablement celle établie par Schroeder et ses collaborateurs amplifiant un fragment du gène d'ARNr 18S en utilisant les amorces JDP1 (50-GGCCAGATCGTTTACCGTGAA-30) et JDP2 (50-TCTACAAGCTGCTAGGGAGTCA-30). (109,110) La réponse du laboratoire est relativement rapide (1 à 3 jours) lorsque la recherche est effectuée en routine. Ces dernières années, plusieurs protocoles de PCR en temps réel ont également été publiés. (111–113) Un test hautement sensible et spécifique est la PCR en temps réel multiplex établie par Qvarnstrom et ses collaborateurs, (113) qui pour les diagnostics AK peut également être exécuté directement.

Des cultures bactériennes, fongiques et virales doivent être effectuées systématiquement en parallèle de la culture à Acanthamoeba car des co-infections ou surinfections (surtout bactériennes) sont très fréquentes chez les porteurs de lentilles de contact.

Le diagnostic microbiologique peut à défaut être réalisé par biopsie cornéenne ou analyse du bouton cornéen prélevé lors d'une greffe de cornée. Le tissu cornéen est coupé et traité par différents colorants (hématoxyline–éosine–safran, Grocott, Wright, MGG modifié, acide périodique Schiff [PAS]) qui révèlent la présence de kystes et de cellules inflammatoires (polynucléaires neutrophiles, macrophages) au sein du stroma.

Les amibes doivent être également recherchées au niveau des lentilles, du boîtier, ou de la solution d'entretien. Cependant, les résultats sont cependant à interpréter avec prudence dans la mesure où 5 à 14 % des boîtiers des porteurs de lentille asymptomatiques sont contaminés par des kystes d'amibes.(26)

## 6 Les kératites fongiques

### 6.1 Introduction

Les Kératomycoses sont de graves infections cornéennes, causées généralement par des agents opportunistes sur une cornée lésée. Elles sont essentiellement dues à des champignons filamenteux (organismes multicellulaires), des levures (organismes unicellulaires) et exceptionnellement à des champignons di-morphiques à composante mixte : levures et filaments.

Tableau 4 : Groupe de champignons responsables de kératomycoses(26)

Champignons filamenteux		Levures	Champignons dysmorphiques
Non pigmentés	Pigmentés		
Fusarium*	Curvularia	Candida*	Blastomyces
Aspergillus*	Alternaria	Cryptococcus	Coccidioïdes
Acremonium	Phialophora		Histoplasma
Paecilomyces	Bipolaris		Sporothrix
Penicillium	Exserohilum		
Pseudallescheria	Cladosporium		
Scedosporium	Lasiodiplodia		
Beauveria			

\* Champignons les plus fréquemment isolés et rapportés dans la littérature.

Les champignons filamenteux se retrouvent essentiellement sous forme de spores dans l'environnement extérieur. Ces germes ainsi que les levures sont ubiquitaires dans l'environnement. On les rencontre dans la terre, l'eau, les plantes, la nourriture. Certaines levures comme les Candidae sont saprophytes du tube digestif, de la sphère urogénitale et de la peau. On peut également les identifier sur la flore saine des paupières et conjonctives chez des personnes travaillant en extérieur dans des conditions humides et de fortes chaleurs.

Il semble y avoir une forte influence géographique sur la survenue des différentes formes de kératite mycosique. La proportion d'ulcères cornéens provoqués par des

champignons filamenteux augmente vers les zones tropicales, alors que ceux dus aux levures surviennent dans les climats plus tempérés et sur des terrains immunodéprimés (infection VIH, cancers...). Dans les pays en voie de développement, les kératites fongiques peuvent représenter plus de 50% des patients atteints de kératites microbiennes (Chine, Inde) (114), tandis qu'ils représentent entre 1 et 5% dans les pays tempérés (Europe, Nord des États-Unis, Australie).

## 6.2 Pathogénie

Comme décrit précédemment dans les kératites infectieuses, la survenue d'une infection fongique se produit sur une cornée lésée avec une défaillance d'un ou plusieurs systèmes de défense anti-infectieux de la cornée (défaut du film lacrymal, de la barrière épithéliale, du clignement palpébral).

Les kératomycozes à champignon filamenteux s'observent fréquemment suite à des traumatismes cornéens végétaux (ou tellurique) sur une cornée saine. Les *Candidas albicans* ou autre champignon apparenté sont des agents opportunistes qui infectent l'hôte présentant des affections systémiques (par exemple diabète sucré, immunosuppression) et une surface oculaire compromise.

Une fois que les hyphes ont envahi le stroma cornéen, les cellules immunitaires innées comme les neutrophiles, les macrophages et les cellules dendritiques assurent la défense de l'hôte. Ces cellules reconnaissent la structure de la paroi cellulaire fongique principalement par le biais des récepteurs de type Toll, des récepteurs de lectine de type C et des récepteurs de type NOD. Cette reconnaissance initie une cascade inflammatoire qui entraîne le relargage de cytokines pro-inflammatoires telles que les interleukines 1, 6, 8, 17 (IL1, IL6, IL8, IL17), le Toll-like-receptor 2 (TLR2), TLR4, NOD-like receptor protein, Tumor necrosis factor alpha (TNF  $\alpha$ ) etc. (115)

La réaction inflammatoire provoquée par ces germes dépend de leurs réplifications, la sécrétion de mycotoxines et des enzymes protéolytiques ainsi que des antigènes fongiques.



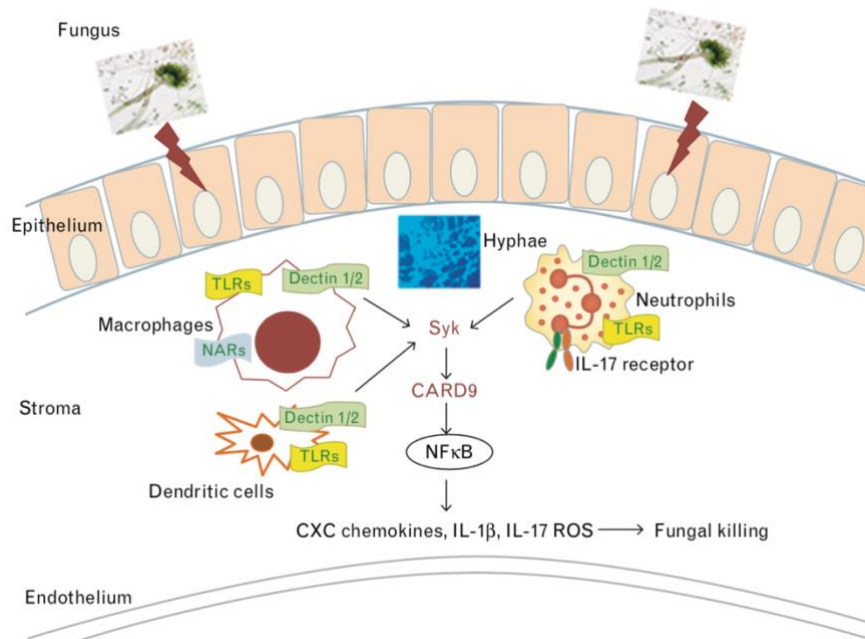


Figure 13: Illustration de la séquence des événements de la kératite fongique.

Une fois que les champignons ont envahi un épithélium cornéen rompu, il germe dans les hyphes et déclenche une réponse immunitaire via différents récepteurs de reconnaissance des agents pathogènes présents sur les macrophages résidents et les cellules dendritiques. Il en résulte une activation médiée par la Dectine-1 et la Dectine-2 de NFκB via CARD9, ce qui conduit à la production de chimiokines CXC et d'IL-1b qui à leur tour médient le recrutement de neutrophiles.(116)

Sans traitement précoce, les champignons pénètrent profondément les couches cornéennes et peuvent altérer la membrane de Descemet, diffuser dans la chambre antérieure et provoquer une endophtalmie. Un des facteurs de pathogénicité important est la formation d'un biofilm, surtout lors d'infections à champignon filamenteux tel que le *Fusarium*. Les traitements immunosuppresseurs (par exemple les corticoïdes) aggravent la pathologie en inhibant la transcription des cytokines pro-inflammatoires et des chimiokines, diminuant l'activité anti-infectieuse des macrophages et la capacité d'adhésion des PNN, et facilitant ainsi le développement des infections fongiques.(117)

### 6.3 Diagnostic clinique

Lors de l'anamnèse, plusieurs facteurs de risque sont fréquemment retrouvés (port de lentilles de contact, traumatisme cornéen, chirurgie de la surface oculaire, corticoïde...). On retrouve les signes cliniques d'une kératite infectieuse : photophobie, larmoiement, douleur, blépharospasme. L'examen biomicroscopique recherche des signes en faveur d'une infection cornéenne active, comme vu dans la partie « kératite bactérienne ». L'examen des annexes oculaires et des annexes de la cornée est systématiquement effectué afin de repérer des pathologies de surface oculaire et/ou des complications associées à l'infection cornéenne.

Cependant, certaines caractéristiques sémiologiques orientent vers un diagnostic de kératite fongique filamenteux :

- Observation d'un épithélium cornéen grisâtre, rugueux, avec une surface ulcérée ou infiltrée.
- Infiltrat stromal à bord irréguliers peu inflammatoire : visualisation possible des hyphes au microscope optique, ce qui explique l'aspect « duveteux »
- Infiltrat avec une surface bombée
- Des micro-abcès ou lésions « satellites » disséminés sur la cornée
- Un anneau immunitaire de Wessely peut être observé autour de l'infiltrat central
- Pigments sur le fond de l'ulcère en cas d'infection d'un champignon filamenteux pigmenté
- Plaques endothéliales, hypopion

Bien que chaque cas de kératite fongique filamenteuse puisse présenter certaines de ces caractéristiques de base, il peut y avoir des variations, selon l'agent étiologique. La kératite fongique filamenteuse chronique peut ressembler à une suppuration bactérienne et toucher toute la cornée. La kératite due à des champignons de type levure (par exemple *C. albicans*) et aux champignons apparentés ressemble généralement à une kératite bactérienne, avec un défaut épithélial sus-jacent, un infiltrat plus discret, une progression lente et des infections suppuratives sévères peuvent se développer.(118)

Généralement, les kératomycozes sont d'évolution lente par rapport à une kératite bactérienne. Cependant les kératites à champignon filamenteux peuvent évoluer

rapidement vers la perforation cornéenne et mener à des complications graves telles que l'endophtalmie, particulièrement sur des terrains prédisposant comme la prise de corticostéroïdes ou d'immunosuppresseurs.

Bien que certains signes cliniques de kératite infectieuse puissent être associés à une étiologie bactérienne ou fongique, des tests microbiologiques appropriés doivent être effectués lors de la présentation dans la mesure du possible afin de poser un diagnostic de certitude.

#### **6.4 Imageries**

Les techniques non invasives sont de plus en plus utilisées pour la détection « en temps réel » de l'agent étiologique chez les patients présentant une suspicion de kératite microbienne. Les méthodes de diagnostic non invasives incluent la microscopie confocale et la tomographie par cohérence optique du segment antérieur (119). La microscopie confocale in vivo aide dans la détection précoce des kératomycozes à champignons filamenteux, cependant elle ne permet pas de visualiser les levures. En plus du diagnostic, l'imagerie du segment antérieur peut également être utilisée pour surveiller la réponse de la kératite mycotique et l'efficacité au traitement antifongique. Bien que l'imagerie soit une aide au diagnostic, la culture reste indispensable pour déterminer précisément le pathogène en cause.

#### **6.5 Diagnostic microbiologique**

Le diagnostic de certitude repose sur l'examen direct par microscopie électronique, sur milieux de cultures et l'examen biomoléculaire de polymérisation en chaîne (PCR). Le grattage cornéen est le prélèvement de référence. Dans le cas d'une suspicion de kératomycozes, le grattage doit s'effectuer sur les berges et la base de l'ulcère, avant tout traitement antifongique ou antibiotique.

L'examen direct est une méthode rapide pour le diagnostic de la kératomycozes. Le prélèvement s'effectue après nettoyage de la surface oculaire pour enlever toute trace de fluorescéine et d'anesthésiant, et en évitant de toucher la conjonctive et la paupière. Le grattage cornéen est posé sur une lame puis colorée à l'hydroxyde de potassium 10% (KOH) ou au Gram pour la recherche d'éléments filamenteux ou de cellules de levure au microscope. D'autres colorations peuvent être employées en cas de suspicion d'infection fongique telles que celles par May-Grünwald-Giemsa (MGG), le

blanc de calcofluor ou le bleu de lactophénol.(120) Cependant, un observateur inexpérimenté peut ne pas être en mesure de détecter ces structures fongiques; plus important encore, il est rarement possible d'identifier avec précision le genre et les espèces fongiques impliqués.

La culture du matériel cornéen surmonte cette limitation de l'examen microscopique direct ; cependant, un résultat positif (croissance en culture ou identification spécifique du champignon isolé) nécessite généralement un minimum de **48 à 72 h**, et une certaine expertise est requise pour une identification précise des espèces fongiques isolées. La culture doit être effectuée dans des plaques de gélose solide suivant le motif de strie «C ». Les milieux de culture les plus courants à cet effet sont **la gélose Sabouraud dextrose** (incubation à 22-25°C) **et la gélose au sang** (incubation à 37°C). Les résultats de cet examen sont très spécifiques mais non sensibles. En raison du risque élevé d'une co-infection bactérienne (30 à 40%), un examen bactériologique est systématiquement associé à l'examen mycologique. La recherche d'amibes et d'herpès est demandé en fonction des signes cliniques.

La culture des levures se positive en 24 à 48h alors que celle des champignons filamenteux se positive en 2 à 4 jours. D'autres champignons, comme le *Fusarium*, nécessitent un temps de culture plus long, allant jusqu'à 3 semaines. Les tests biochimiques, morphologiques et protéomiques permettent l'identification du pathogène en cause.

En ce qui concerne la nature omniprésente des moisissures saprophytes comme cause principale de kératomycoses, les résultats de la culture doivent être interprétés avec prudence. À cet égard, les cultures répondant à au moins l'un des critères suivants doivent être considérées comme significatives(120) :

- Croissance du même champignon / champignon dans plus d'un milieu de culture,
- Croissance confluyente sur le site d'inoculation (séquence «C ») dans un milieu de culture,
- Isolement du même champignon / champignon dans des spécimens répétés
- Croissance conforme au résultat de l'examen direct.

Un antifongigramme est réalisé afin de déterminer la concentration minimale inhibitrice. Cependant, l'interprétation est compliquée car il existe des différences entre les tests in vitro et l'efficacité clinique des molécules antifongiques.

Les avantages et les limites de la culture sont décrits dans le tableau ci-dessous :

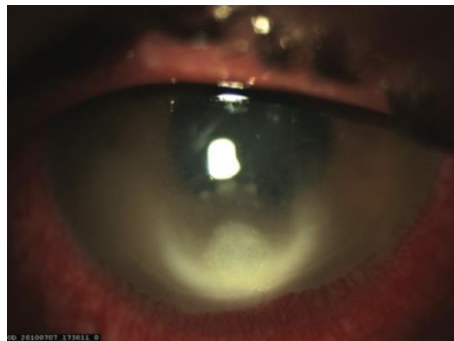*Tableau 5 : Avantages et limites de la culture mycologique dans la kératite infectieuse*

<b>Avantages</b>	<b>Limites</b>
Simple, peu coûteux et facilement disponible	Prend du temps (nécessite des jours ou des semaines en fonction du champignon)
Différenciation des éléments fongiques morts et vivants	Faux négatif en raison d'un échantillon insuffisant, d'un échantillon provenant d'un site inapproprié, d'une utilisation antérieure d'antibiotiques, d'une atteinte cornéenne profonde, etc.
Détection des infections mixtes fongiques ou fongiques / bactériennes	Faux positif en raison de contaminants environnementaux
Différenciation des infections à moisissures et à levures	Faible sensibilité
Identification présomptive d'étiologies communes au genre et à l'espèce	Manque d'identification précise au niveau de l'espèce chez les espèces morphologiquement similaires
Isolement de champignons pour des études morphologiques et / ou moléculaires, tests de sensibilité antifongique	Manque d'identification dans les colonies sans sporulation
Évaluation des résultats du traitement avec des cultures répétées (p. Ex. Culture en 6 jours)	Besoin d'un microbiologiste expérimenté

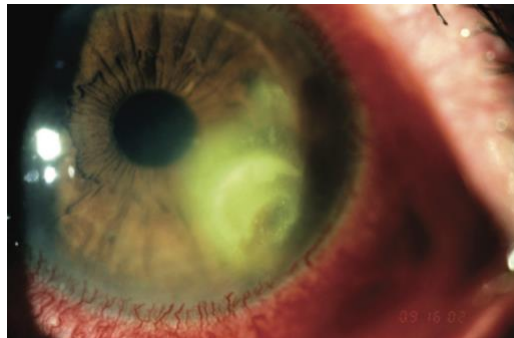
Ces limites ont conduit à l'évaluation des méthodes moléculaires, en particulier la PCR, comme outil de diagnostic de la kératite mycosique. Les méthodes d'analyse moléculaire ou basées sur la PCR sont des techniques de diagnostic idéales et rapides

pour la kératite mycotique, car elles permettent de détecter de très faibles quantités d'ADN cible même dans le cas d'éléments fongiques morts qui ne peuvent pas se développer. Cependant le diagnostic mycologique par PCR est encore en cours d'évaluation, même si sa sensibilité apparaît intéressante (93%), notamment lorsque les cultures sont négatives.

Enfin, le diagnostic des kératomycozes peut éventuellement être réalisé en anatomopathologie sur une biopsie de cornée si le grattage cornéen n'est pas contributif et l'évolution clinique est défavorable.



*Figure 14 : Kératite à Aspergillus. Facteur de risque : port de lentilles de contact. Sémiologie : hyperhémie conjonctivale intense, bords flous irréguliers de l'infiltrat et présence de foyers infectieux satellites. (121)*



*Figure 15 : Kératite à Fusarium. Facteur de risque : port de lentilles de contact. Sémiologie : Infiltrat cornéen à bord flou, irrégulier. (121)*

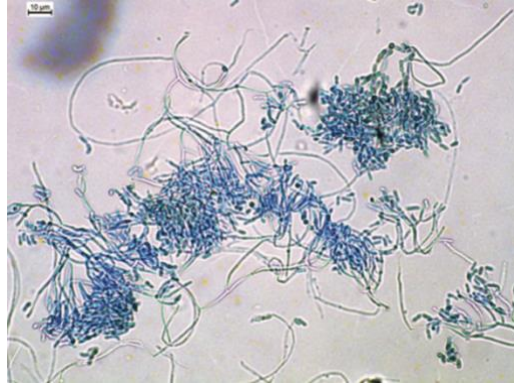


Figure 16 : Grattage cornéen, examen direct. Coloration bleu coton au lactophéno. Conidiophores et conidies cylindriques de *Metarhizium anisopliae*. Grossissement x 400.(121)

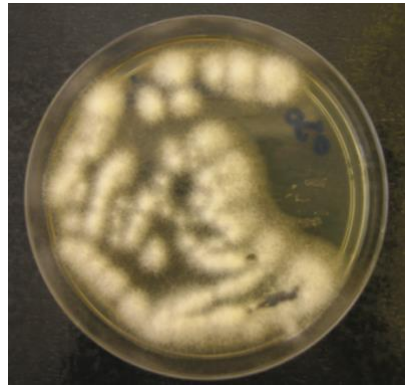


Figure 17 : Grattage cornéen, culture. Milieu chromID Candida. Isolement de *Fusarium proliferatum* après sept jours de culture.(121)

## 7 Kératite herpétique

---

### 7.1 Introduction

Le virus Herpès Simplex-1 (HSV-1) infecte la majorité de la population mondiale et fait partie des principales causes de cécité infectieuse dans le monde développé. L'herpès oculaire toucherait 90 000 personnes en France, et le risque de le développer est de l'ordre de 1% au cours d'une vie humaine.

Ces infections sont souvent asymptomatiques, mais les infections oculaires au HSV-1 provoquent de multiples pathologies. Bien que les lésions buccales et génitales soient les manifestations les plus courantes de l'infection, le HSV de type 1 (HSV-1) peut également atteindre tous les principaux tissus oculaires, y compris les paupières, la conjonctive, la cornée, le tractus uvéal et la rétine. La présentation la plus courante est la kératite épithéliale ou dendritique.(122) La kératite stromale herpétique est l'atteinte la plus destructrice car elle entraîne une opacification cornéenne progressive et une perte de vision avec une maladie récurrente.

Le tableau clinique est très varié du fait des différentes atteintes tissulaire du virus, certaines formes peuvent être très évocatrices de l'infection à HSV 1 tandis que d'autres sont plus difficiles à reconnaître. Pour autant, la rapidité de la prise en charge diagnostique et thérapeutique est indispensable pour conserver l'acuité visuelle. L'analyse sémiologique est la clé de la qualité de la prise en charge thérapeutique. La réponse de la cellule hôte au HSV joue un rôle important dans la pathogenèse de l'infection au HSV dans l'œil. De nouvelles thérapies ciblant ces interactions des cellules hôtes avec le HSV peuvent fournir des options de traitement antiviral et anti-inflammatoire supplémentaires.

### 7.2 Épidémiologie

Le virus de l'herpès simplex est un virus strictement humain et se transmet par contact direct. C'est surtout **l'herpès simplex virus de type 1** qui est retrouvé dans les infections oculaires de l'adulte et de l'enfant, alors que le type 2 est surtout responsable de contaminations materno-foetales lors de l'accouchement par voie basse (moins de 5 cas pour 10 000 grossesses). Le risque immédiat est l'atteinte neurologique provoquant une méningo-encéphalite sept jours après la naissance, et le risque à plus



long terme est la réactivation du virus chez le jeune adulte pouvant entraîner une rétinite nécrosante.(123,124)

Nous allons nous concentrer sur l'infection à HSV-1 qui est de loin la plus fréquente. La contamination se fait par l'intermédiaire de la salive et/ou des gouttelettes de plüggé, généralement à l'âge adulte. De récentes études démontrent une séroprévalence HSV-1 supérieur à 50%, 75% et 90% dans les populations adultes générales respectivement aux États-Unis, en Allemagne et en Tanzanie (125,126). Ainsi, la majorité de la population a déjà été infectée par le virus HSV-1 et porte probablement une charge virale latente. En effet, 95% des primo-infections à HSV-1 sont asymptomatiques et les formes symptomatiques oculaires sont rares car elles atteignent généralement la sphère oro-pharyngée. Les manifestations cliniques se retrouvent chez les sujets âgés de 25 à 37 ans.(127,128) En France, l'incidence de la kératite herpétique a été estimée à 31,5 pour 100 000 par an (129). Les lésions épithéliales dendritiques représenteraient le type de kératite récurrente le plus fréquent (56,3%), suivies de la kératite stromale herpétique (29,5%) et des lésions épithéliales géographiques (9,8%)(121). Dans la Herpetic Eye Disease Study, la kératite herpétique stromale due à HSV-1 (HSK) engendre 44% des récurrences, ce qui représente un problème important de l'infection oculaire. (130,131)

Dans la littérature, trois catégories de la population semblent à risque de développer des formes particulièrement symptomatiques : les enfants sont très peu atteints mais développent des formes plus graves, bilatérales et récidivantes par rapport aux adultes(132,133), les atopiques dont l'herpès oculaire prend une forme plus sévère que la population générale (formes nécrotiques de kératites stromales)(134), et enfin les patients diabétiques présentent des incidences de primo infection et des récurrences plus importantes que la moyenne.(135)

### **7.3 Pathogénie et cycle cellulaire**

Le virus de l'herpès simplex virus 1 fait partie de la sous-famille alpha des herpès virus. Il s'agit d'un virus à ADN linéaire double brin emballé dans une capsidie icosaédrique. Un tégument interne composé d'une couche d'ARNm et de protéines et une enveloppe bicouche lipidique externe contenant des glycoprotéines recouvrent la capsidie. Afin de faciliter la pénétration de la capsidie à travers la membrane plasmique de l'hôte, les glycoprotéines de l'enveloppe extérieure incluant les gB, gC, gD, gH et gL, interagissent entre elles et avec certains récepteurs cellulaires de l'hôte. Le sulfate

d'héparane via son interaction avec le gB et / ou le gC permet la fixation du virus aux cellules, suivie de la liaison du gD viral avec le sulfate d'héparane 3-OS, le médiateur d'entrée de l'herpès viral (HVEM) ou la nectine-1, qui est nécessaire pour la pénétration de la capsidie dans le cytoplasme.(136) Selon le type de cellule, le virus peut fusionner avec la cellule hôte ou subir une endocytose pour la pénétration.(137) La capsidie est ensuite transportée vers le noyau pour la réplication du gène viral grâce à l'ADN polymérase de la cellule hôte et pour la production de nouveaux virions. Ces derniers sont ensuite libérés de la cellule pour infecter d'autres cellules voisines. La libération est facilitée par l'élimination des fragments de sulfate d'héparane sur les cellules infectées par l'enzyme héparanase de l'hôte.

Le virus HSV-1 se réplique dans l'épithélium du site de primo-infection (principalement dans les voies oro-pharyngées) et se propage à travers les terminaisons nerveuses par transport axonal rétrograde dans le système nerveux où il rentre en latence, majoritairement sous forme asymptomatique. Le principal site de latence du virus est le ganglion trigéminal de Gasser, relais des voies nerveuses sensibles de la face.

Plus de **90% de la population de plus de 60 ans** présente une infection herpétique sous forme latente dans le système nerveux. En raison de cet état de latence, le HSV est présent durant toute la vie de l'hôte infecté. **La réactivation** du cycle répliatif du virus est déclenchée suite à des facteurs physiques ou biologiques via la stimulation des facteurs de transcription. Les facteurs physiques qui stimulent ou lèsent les nerfs cornéens comme les actes chirurgicaux oculaires, les rayonnements ultraviolets, le froid sont des facteurs de risques redoutables stimulant la réplication virale. Il en va de même pour les facteurs chimiques tels que les prostaglandines secrétées au cours d'une réaction inflammatoire, les alpha-adrénergiques ou encore les corticoïdes qui possèdent un effet promoteur de la synthèse de certains facteurs de transcription et sont donc des activateurs directs de la réplication virale. Les facteurs responsables d'une diminution de l'immunité de l'hôte favorisent également la réactivation virale : pathologie avec immunodépressions modérées (maladies tumorales, infections intercurrentes, période menstruelle...), traitements immunomodulateurs (corticoïdes). Les gestes chirurgicaux combinant les principaux facteurs de risque de réactivation du virus HSV-1 (stimulation nerveuse, inflammation post-opératoire et corticothérapie locale), les patients opérés de l'œil sont alors la population à risque la plus

représentative. Les capsides virales sont alors transportées à travers les terminaisons nerveuses pour atteindre les tissus périphériques où le virus se réplique majoritairement, c'est ce qu'on appelle la **phase de récurrence clinique**. 15% de la population générale contracte un herpès labial, ce qui est expliqué par la répllication majoritaire de ce virus dans les branches V2 et V3 du ganglion trigéminé. Cependant, 0,15% des patients infectés présentent un herpès oculaire, dû à la réactivation du virus dans la branche V1 du ganglion trigéminé, ce qui représente 90 000 Français. Cependant, des données suggèrent que la réactivation virale n'entraîne pas automatiquement une récurrence clinique.

Les études animales ont montré que la fréquence et la gravité de l'infection sont la conséquence du terrain génétique de l'hôte et de la souche virale, mais ces domaines sont encore peu explorés chez l'homme. En effet, les formes graves surviennent lorsque la souche virale est très agressive et/ou récidivante et que le système immunitaire de l'hôte est très lent pour maîtriser l'infection, ou à l'inverse si le système immunitaire est trop agressif entraînant des lésions tissulaires majeures.(138) On sait également que des mutations des gènes des protéines interférant dans la réponse à l'interféron favorisent la survenue d'encéphalites herpétiques et qu'il existe aussi un gène de susceptibilité au bouton de fièvre (CSSG1) sur le chromosome 21. Pour l'herpès oculaire, il a été démontré que certaines souches prédisposent à la kératite stromale.

Comme indiqué précédemment, le virus de l'herpès simplex est responsable de divers tableaux cliniques (blépharite, conjonctivite, sclérite...), cependant nous allons uniquement se concentrer sur la clinique de la kératite herpétique.

#### **7.4 Formes cliniques des kératites à HSV-1**

Les kératites herpétiques peuvent être épithéliales, stromales, endothéliales et être combinées entre elles. Une des particularités de la kératite herpétique est son unilatéralité puisque seulement 5% de ces infections sont bilatérales. De plus, ces infections sont caractérisées par une perte globale de la sensibilité cornéenne, même si la lésion ne touche qu'une partie de la cornée, ce qui la différencie des autres kératites infectieuses. Ces atteintes doivent être distinguées des kératites neurotrophiques qui sont la conséquence de la destruction des terminaisons nerveuses cornéennes dues à l'infection du virus de l'herpès ou de la varicelle-zona.

Les différences des formes cliniques sont dues à la pathogénie.

- La clinique des kératites épithéliales est la conséquence directe de la réplication du virus dans les cellules épithéliales. C'est l'une des raisons de risque d'aggravation en cas de traitement par corticothérapie topique. Les signes fonctionnels correspondent à une kératite infectieuse avec douleur oculaire, photophobie, larmoiement, baisse d'acuité visuelle, cercle périkératique.
- La kératite stromale est témoin d'une maladie évoluée et récurrente, et peut être nécrotique ou non. La forme nécrotique est une urgence diagnostique et thérapeutique, et est la conséquence d'une réplication virale intensive. C'est une forme que toute corticothérapie peut aggraver sévèrement.
- Quant à la kératite endothéliale, c'est la forme la plus rare qui combine les complications d'une réplication virale et d'une réponse immunitaire intensive. Elle se caractérise par un œdème stromal sans infiltrat cornéen, et de précipités rétrocornéens en regard de l'œdème. Dans certains cas l'œdème peut être suffisamment dense pour masquer les précipités rétrocornéens, et la distinction avec une kératite stromale compliquée d'atteinte endothéliale n'est pas toujours facile.

Les différentes formes cliniques sont détaillées dans le tableau ci-dessous :

Tableau 6 : Les différentes formes de kératites herpétiques épithéliales (26)

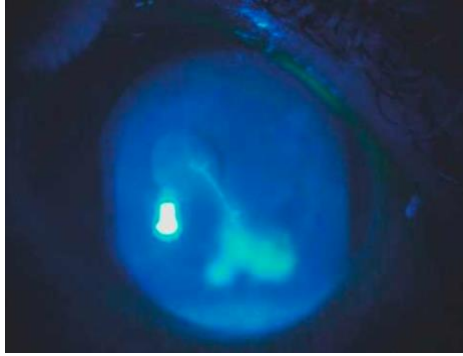
	Forme ponctuée superficielle	Forme dendritique	Forme géographique	Forme marginale (limbique)
<b>Fréquence</b>	Environ <b>4 %</b> des kératites herpétiques patentes, mais fréquence réelle probablement très sous-évaluée	<b>50 %</b> des kératites herpétiques patentes	<b>10 %</b> des kératites herpétiques patentes	Environ <b>1 %</b> des kératites herpétiques patentes
<b>Pathogénie</b>	Atteinte <b>multifocale</b> de cellules épithéliales : mélange de gonflement (effet cytopathogène) et de pertes épithéliales isolées	Atteinte d'abord <b>vésiculaire</b> , puis <b>coalescence</b> et <b>ulcération du toit épithélial</b> . Propagation du virus de cellule à cellule, de façon fractale, à l'origine de l'aspect dendritique	Atteinte en <b>placard de l'épithélium</b> , soit de façon spontanée (10 à 22 % des cas, soit après une corticothérapie inadaptée d'une forme dendritique ou ponctuée superficielle	Atteinte <b>épithéliale périlimbique + infiltrat stromal adjacent + inflammation conjonctivale/épiscclérale adjacente</b>
<b>Signes fonctionnels</b>	Douleur modérée Sensation de piqure, brûlures, etc.	Douleurs modérées à importantes	Douleurs importantes	Douleurs souvent majeures
<b>Aspect de la cornée (avant fluorescéine)</b>	Réduction du reflet cornéen	Ulcération épithéliale en branche d'arbre mort, avec bords soulevés mais transparents	Ulcération épithéliale de grande taille, avec bords soulevés mais transparents	Ulcération épithéliale limbique, conjonctivite/ épiscclérite en regard, parfois néovascularisation en regard
<b>Après instillation de fluorescéine : aspect précoce</b>	Coloration ponctuée + fluorescéine repoussée en regard des cellules gonflées	Aspect en arbre mort et extrémité renflée des branches	Coloration massive sur toute la surface de l'ulcération	Coloration en croissant, concentrique au limbe, souvent sur une faible surface
<b>Après instillation de fluorescéine : aspect tardif</b>	Diffusion possible, mais très restreinte	Diffusion rapide sur les bords de l'ulcération : aspect d'« arbre dans le brouillard »	Diffusion rapide sur les bords de l'ulcération	Diffusion modérée
<b>Mode évolutif habituel</b>	Guérison spontanée	Guérison spontanée (accélérée par le traitement étiologique) : disparition de la prise de fluorescéine, persistance d'anomalies épithéliales, avec cellules encore gonflées, repoussant le colorant en regard de la dendrite initiale	Guérison lente (accélérée par le traitement étiologique)	Douleurs importantes Guérison lente (accélérée par le traitement étiologique et les corticoïdes)
<b>Risques particuliers</b>	Peut être le premier stade d'une forme dendritique ou géographique	Opacité sous-épithéliale en regard de la dendrite Évolution vers forme géographique (surtout si corticothérapie)	Opacités sous-épithéliales résiduelles plus ou moins vastes	Retard diagnostique car aspect proche des autres causes d'inflammation limbique Néovascularisation focale Évolution vers une kératite en archipel
<b>Risques communs</b>	Récidive sous forme de kératite épithéliale ou de kératite stromale Sécheresse oculaire résiduelle			

Tableau 7 : Les différentes formes de kératites herpétiques stromales. (26)

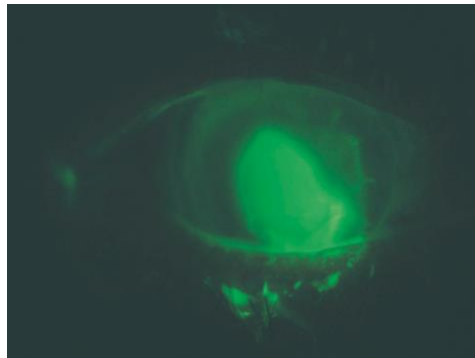
	Forme non nécrotique	Forme nécrotique	Forme en archipel
<b>Fréquence</b>	2 % de premières manifestations d'herpès Près de la moitié des récurrences Environ 30 % des kératites herpétiques patentes	Rare, mais doit être systématiquement recherchée	Fréquence réelle mal connue car entité récemment individualisée des autres atteintes stromales
<b>Pathogénie</b>	Infiltration stromale de cellules immunitaires en réaction à une production de particules virales dans le stroma	Réplication virale massive dans le stroma et réponse inflammatoire (mais insuffisante pour juguler spontanément l'infection)	Forme de kératite stromale non nécrotique, particulière par son aspect évolutif (en général progression centripète, par poussées successives, à partir d'une lésion marginale)
<b>Signes fonctionnels</b>	Modérés (sensation de pesanteur, douleurs minimales) Baisse d'acuité visuelle si atteinte centrale	Baisse d'acuité visuelle et douleurs (en fonction du degré de ramollissement cornéen et de l'atteinte épithéliale)	Modérés (sensation de pesanteur, douleurs minimales) Baisse d'acuité visuelle quand le centre de la cornée est atteint (en général après plusieurs poussées)
<b>Aspect de la cornée</b>	Perte de la transparence cornéenne focale, multifocale, ou diffuse Possibles précipités rétroscémétiques si association avec une endothélite	Infiltrat blanc jaunâtre, très dense, souvent associé à une inflammation intraoculaire, avec précipités rétrocornéens, voire hypertension oculaire	Opacification en îlots, plus ou moins séparés et répartis en rayons de roue depuis le limbe
<b>Après instillation de fluorescéine</b>	Pas de coloration épithéliale (sauf rare cas de kératite superficielle associée)	Atteinte épithéliale fréquente (sauf dans les formes débutantes) Signe de Seidel en cas de perforation	Pas ou peu de coloration épithéliale (si kératite superficielle associée, surtout lors des premières poussées)
<b>Mode évolutif habituel</b>	Réduction des opacités (nettement optimisée par le traitement étiologique)	Aggravation en l'absence de traitement	Guérison spontanée (nettement optimisée par le traitement étiologique), mais récurrences très fréquentes
<b>Risques particuliers</b>	Persistance des opacités et fibrose stromale Néovascularisation Transformation en forme nécrotique	Descémétocèle, puis perforation par fonte cornéenne	Persistance des opacités et fibrose stromale Néovascularisation Cortico-dépendance
<b>Risques communs</b>	Perte de la transparence de la cornée centrale Récidive sous forme de kératite stromale ± endothélite Sécheresse oculaire résiduelle Développement d'une kératite neurotrophique		

Tableau 8 : Les différentes formes de kératites herpétiques endothéliales. (26)

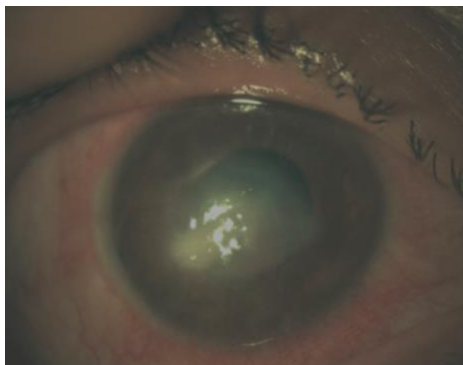
	Forme disciforme	Forme diffuse	Forme linéaire
<b>Fréquence</b>	<ul style="list-style-type: none"> <li>• Environ 10 % des patients avec kératite stromale herpétique présentent une réaction inflammatoire endothéliale</li> <li>• La fréquence des endothélites isolées est mal connue</li> </ul>		
<b>Pathogénie</b>	<ul style="list-style-type: none"> <li>• Réplication virale (et réaction inflammatoire) dans les cellules endothéliales. Elle peut être primitive (endothélite isolée) ou secondaire, lors d'une kératite stromale ou d'une uvéite</li> <li>• L'œdème stromal est dû à l'atteinte endothéliale (et non à un infiltrat inflammatoire comme dans les kératites stromales)</li> </ul>		
<b>Signes fonctionnels</b>	<ul style="list-style-type: none"> <li>• Modérés (sensation de pesanteur, douleurs minimales)</li> <li>• Baisse d'acuité visuelle si atteinte centrale (disciformes, diffuses et linéaires extensives)</li> </ul>		<ul style="list-style-type: none"> <li>• Modérés (sensation de pesanteur, douleurs minimales)</li> </ul>
<b>Aspect de la cornée et du segment antérieur</b>	<ul style="list-style-type: none"> <li>• Œdème stromal central et circulaire, avec persistance d'une marge externe de cornée saine</li> <li>• Effet Tyndall possible</li> <li>• et hypertonie par trabéculite dans les formes associées à une uvéite antérieure</li> </ul>	<ul style="list-style-type: none"> <li>• Œdème stromal sur toute l'étendue de la cornée</li> <li>• Effet Tyndall possible</li> <li>• Et hypertonie par trabéculite dans les formes associées à une uvéite antérieure</li> </ul>	<ul style="list-style-type: none"> <li>• Œdème stromal sur une partie de la cornée, d'un côté relié au limbe sans marge saine, et de l'autre marqué par une ligne de Khodadoust entre l'endothélium atteint et la zone saine, progressant de jour en jour vers le centre</li> </ul>
<b>Après instillation de fluorescéine</b>	Bulles épithéliales visibles en regard de la zone d'œdème stromal		
<b>Mode évolutif habituel</b>	Réduction spontanée de l'endothélite (accélérée par le traitement étiologique et les corticoïdes), mais récurrences fréquentes		Destruction endothéliale si pas de traitement antiviral à forte dose (les corticoïdes ne peuvent être donnés qu'une fois la réplication virale maîtrisée)
<b>Risques particuliers</b>	Perte endothéliale (rare et/ou minime)	Perte endothéliale (rare et modérée)	Perte endothéliale (fréquente) Œdème stromal persistant puis opacités en regard des zones avec déficit endothélial
<b>Risques communs</b>	Récidive		



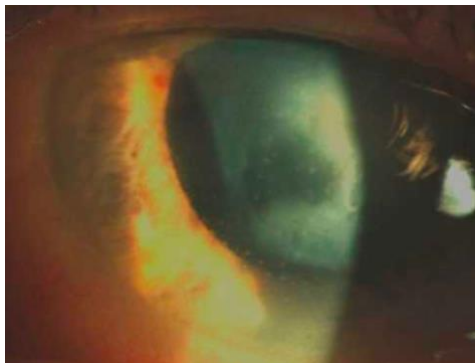*Figure 18 : Kératite herpétique épithéliale sous sa forme dendritique(138)*



*Figure 19 : Kératite géographique chez un patient avec antécédent d'herpès et traité par corticoïde par voie générale (138)*



*Figure 20 : Kératite stromale récidivante sous une forme nécrotique (138)*



*Figure 21 : Kératite herpétique endothéliale disciforme (138)*



## 7.5 Diagnostic biologique

Le diagnostic de la kératite herpétique est essentiellement clinique et ne nécessite pas automatiquement une confirmation biologique en laboratoire pour la prise en charge thérapeutique. En effet les signes cliniques sont généralement très évocateurs et caractéristiques pour confirmer l'infection herpétique et la mise en place d'un traitement est souvent très urgente.

Cependant, l'analyse biologique peut être nécessaire en cas de lésions atypiques ou difficiles à différencier avec les autres étiologies, et en cas d'échec au traitement instauré en première intention. Le diagnostic virologique se fait principalement par diagnostic direct par la recherche de particules virales ou indirectement par la détection d'anticorps sériques spécifiques.

Le prélèvement se réalise au niveau des lésions par grattage cornéen, et doit se faire le plus précocement possible. (139)

### 7.5.1 Diagnostique direct

#### **Méthode de biologie moléculaire : amplification génique par PCR (Polymerase Chain Reaction)**

Ces techniques sont devenues la référence dans le diagnostic virologique. Ses index de sensibilité et de spécificité pour la recherche du virus HSV sont respectivement 100% et 68%. C'est la méthode la plus sensible dans la recherche de ce virus. De plus, ces techniques sont rapides, permettent un diagnostic d'urgence, notamment dans les formes graves et atypiques et elles permettent de quantifier la charge virale. Deux techniques sont les plus utilisées : PCR multiplex et PCR quantitative. La PCR multiplex permet de dépister plusieurs agents infectieux sur un même échantillon de prélèvement. Néanmoins les contraintes techniques de cette méthode sont difficiles à résoudre et toutes les combinaisons ne sont pas forcément possibles. La PCR quantitative ou en « temps réel » permet quant à elle de mesurer la charge virale dans le prélèvement et donc du niveau de réplication. (26,131)

#### **Les techniques d'immunomarquage**

Elles concernent les techniques telles que l'immunofluorescence, l'immunoperoxydase, l'immunoenzymatiques ELISA (Enzyme Linked ImmunoSorbent

Assay). Cependant ce sont des techniques moins sensibles que la PCR ou que la culture cellulaire et engendrent plus de faux positifs. Elles mettent en évidence la présence d'antigènes viraux sur les échantillons de prélèvements par l'utilisation d'anticorps monoclonaux anti-HSV, marqués à la fluorescéine ou au peroxydase par exemple. Ces anticorps peuvent être très spécifiques d'un type viral et confirmer l'infection par le HSV de type 1 ou de type 2.

### **L'isolement viral en culture cellulaire in vitro : culture sur fibroblaste embryonnaire humain MRC5**

C'est une technique classique, sensible et spécifique, permettant d'amplifier les virus. Elle se traduit par un effet cytopathique (ECP) en 1 à 4 jours. Le typage viral est possible grâce à un immunomarquage à l'aide d'anticorps monoclonaux spécifiques du type 1 et 2, réalisé après 24 heures de mise en culture. Cette méthode met en évidence la présence d'antigènes viraux, confirmant le diagnostic d'infection herpétique face à des lésions atypiques ou des excréctions virales asymptomatiques. Cette technique permet également de mesurer la sensibilité et la résistance d'une souche virale aux traitements antiviraux.

### **La microscopie électronique – cytodiagnostics direct**

C'est un test diagnostique simple et rapide recherchant la présence de particules virales, décelables qu'en concentration suffisante dans les prélèvements. Il se fait sur lame après coloration spécifique. Cependant ce test est beaucoup moins spécifique que les autres et ne permet pas de différencier le type de virus hépatique impliqué dans l'infection.

### *7.5.2 Diagnostic indirect*

Étant donné la fréquence de contaminations par les herpesviridae, la séroprévalence pour les simplex virus (HSV 1, HSV2), les varicellovirus (VZV) et les cytomegalovirus (CMV) est d'au moins 90% dans la population de plus de 50 ans. Le diagnostic indirect n'a donc pas réellement d'intérêt, sauf pour connaître le statut sérologique des immunodéprimés, des femmes enceintes, et en cas de suspicion de primo-infection avec complication cornéenne. La recherche d'anticorps spécifiques IgG et IgM anti-

HSV-1 et HSV-2 se fait par la technique ELISA ou immunofluorescence. Une réaction sérologique croisée est possible entre HSV 1 et HSV 2. De plus le diagnostic de primo-infection est posé en cas de séroconversion des IgG, cependant l'interprétation est difficile dans les autres cas.(139)

# Chapitre 3 : Prise en charge thérapeutique médicamenteuse des kératites microbiennes

La kératite infectieuse est une urgence thérapeutique. En effet, en plus de la réponse immunitaire du patient, la progression de la kératite est également déterminée par le type d'agent pathogène. Certains agents pathogènes peuvent entraîner une perforation de la cornée en quelques semaines ou mois, d'autres agents pathogènes peuvent prendre jusqu'à 48 heures. Ainsi, la rapidité du diagnostic clinique et de la détection de l'agent microbien en cause de la kératite infectieuse est essentielle pour la mise en place d'une stratégie thérapeutique précoce afin d'augmenter les chances de réussite du traitement.

## 8 Prise en charge des kératites bactériennes

---

### 8.1 Principes généraux

La kératite bactérienne est une vraie **urgence thérapeutique**. Rappelons qu'un abcès de cornée ou une kératite d'allure infectieuse sont bactériens jusqu'à preuve du contraire. Les bactéries sont responsables de 90% des ulcères de kératites infectieuses non virales recensées dans les pays industrialisés. Il est indispensable que tout patient porteur d'une kératite bactérienne bénéficie d'un traitement antibiotique adapté et rapide car l'abcès cornéen peut être une menace grave pour le pronostic visuel : perforation cornéenne, endophtalmie, cornée définitivement opaque.(140)

En infectiologie, de manière générale, il existe un consensus qui suggère qu'avant toute mise en place d'un traitement par antibiothérapie probabiliste, il est indispensable d'effectuer un prélèvement au site d'infection pour l'analyse d'examen direct, puis pour la mise en culture des germes prélevés, et enfin pour la réalisation d'un antibiogramme afin d'adapter dans un second temps l'antibiothérapie sur la sensibilité des bactéries en cause. Néanmoins, en ophtalmologie, le prélèvement n'est pas systématiquement réalisé devant un abcès cornéen s'il n'y a pas de risque visuel (absence d'effet Tyndall et abcès inférieur à 2 mm situé à plus de 3 mm de l'axe optique), aucun critère de gravité et si l'antibiothérapie probabiliste est efficace. Dans ce cas, la kératite

bactérienne peut être traitée en ambulatoire avec un traitement antibiotique en mono- ou bithérapie.

En présence de critères de gravité ou de facteurs de risque potentiellement cécitants, le prélèvement doit se faire en urgence pour examen microbiologique avant la mise en place de l'antibiothérapie et le patient doit être hospitalisé en chambre seule. Si le patient est traité en ambulatoire, un suivi rapproché comprenant un examen ophtalmologique toutes les 24 à 48 heures est nécessaire. Ensuite la mise en route de l'antibiothérapie probabiliste est effectuée directement selon le principe de présomption bactériologique. Le traitement est adapté selon les critères de gravité, l'orientation clinique et si possible selon les résultats de l'examen direct. En cas de sensibilité du germe aux antibiotiques, une amélioration doit survenir dans les 24 heures. (26)

## 8.2 Stratégie thérapeutique

Contrairement aux infections dans d'autres tissus, la kératite bactérienne est traitée principalement avec **des antibiotiques topiques**. Le traitement topique est plus efficace en raison de la nature avasculaire du tissu cornéen et de la présence de la barrière hémato aqueuse. Ces traitements comprennent les collyres, les pommades et les gels. Dans les infections oculaires superficielles, l'antibiothérapie topique offre une biodisponibilité au niveau de la surface oculaire égale ou supérieure à l'antibiothérapie générale et permet de traiter la plupart des infections graves de la surface oculaire.(140) Cependant, seulement 1% environ des principes actifs utilisés atteint la chambre antérieure de l'œil. Par conséquent, en cas d'atteinte intraoculaire ou d'infection de la sclérotique adjacente et de kératite gonococcique, une indication de traitement systémique supplémentaire doit être établie. En revanche, l'application systémique n'entraîne pas un réel avantage dans la kératite isolée, car seules de faibles concentrations sont atteintes dans la cornée.

L'un des facteurs décisifs du succès du traitement de la kératite bactérienne ulcéreuse est l'utilisation initiale de fortes doses d'agents antimicrobiens. Un traitement antibiotique intensif doit comporter **une dose de charge et une dose d'entretien**. La **dose de charge** peut être administrée toutes les 5 minutes la première heure afin de diminuer au maximum la charge bactérienne, et l'antibiotique peut être administré toutes les heures par la suite pendant 24 à 48h. Si des collyres contenant des

conservateurs sont utilisés, leurs effets toxiques sur les tissus doivent être pris en compte. Cependant, cela doit avoir une priorité plus faible en cas d'événement aigu et de résultats prononcés, et peut être thérapeutiquement avantageux en raison d'une meilleure perméabilité du principe actif dans la cornée à travers l'altération des jonctions épithéliales. (141)

La stratégie thérapeutique est ensuite adaptée en fonction de l'évolution clinique et des résultats de microbiologie. Dans les cas de kératite bactérienne où l'inspection microscopique directe et la coloration ont été effectuées mais les résultats de l'antibiogramme et de la culture n'ont pas encore été retournés, **le traitement empirique** est guidé par les résultats de la coloration de Gram. Si aucun germe n'est visible ou que l'examen direct est peu interprétable, il est préférable de rester sur une **antibiothérapie à large spectre** en attendant les résultats de la culture. En effet, le taux de résultats faussement négatifs du prélèvement bactériologique est assez élevé selon la littérature : 20 à 30% selon O'Brien(142) et 22% selon McLeod(143). La conduite thérapeutique est donc bien souvent **empirique** en fonction de l'atteinte clinique. Le choix d'un antibiotique ou d'une association doit comporter des considérations bactériologique, pharmacocinétique, toxicologique, et tenir compte du risque de sélectionner des mutants résistants.(144) La durée de traitement devra être au minimum de 15 jours.

- **Les considérations bactériologiques**

Afin que le traitement par antibiotique soit efficace, il est recommandé d'administrer une concentration de principe actif supérieur à la concentration minimale inhibitrice de 90% des germes de l'espèce à traiter (CMI90). Dans le cas contraire, le traitement risque de ne pas être efficace et surtout de contribuer à sélectionner des mutants résistants.

L'antibiogramme oriente précieusement le comportement des germes face à une molécule et donne un résultat qualitatif en fonction de la croissance ou non d'un germe au contact d'une pastille d'antibiotique dans une boîte de pétri (sensibilité ou résistance), cependant il n'indique pas la CMI90. (144)

En revanche, les résultats qui figurent sur l'antibiogramme d'une bactérie sont basés sur les données issues d'une administration par voie systémique. Or les concentrations que l'on obtient à la surface oculaire par administration d'antibiotique topique peuvent être très supérieures aux CMI de la bactérie étudiée, et un antibiotique

qui paraît inadapté sur le résultat de l'antibiogramme peut se révéler cliniquement efficace. C'est pour cela que l'antibiogramme en ophtalmologie est difficile à interpréter mais il permet d'orienter la prise en charge thérapeutique. En effet, du fait de la fréquence élevée de développement de résistances acquises, la seule identification bactérienne ne permet plus de prédire le comportement d'une souche isolée vis-à-vis d'un antibiotique d'où l'intérêt de réaliser un antibiogramme systématiquement. (26)

- Les considérations pharmacocinétiques

La barrière épithéliale de la cornée et de la conjonctive représente un obstacle majeur à la pénétration des principes actifs par voie topique. L'administration des antibiotiques par voie topique permet d'injecter de fortes concentrations thérapeutiques au niveau local, tout en minimisant les risques de toxicité générale des antibiotiques. Cependant, il convient d'adapter le choix de l'antibiotique en fonction du site infecté : une molécule avec une mauvaise pénétration cornéenne convient pour traiter une infection de la surface oculaire, alors qu'une molécule avec une très bonne pénétration et diffusion intra-cornéenne est adaptée pour traiter les kératites plus profondes, avec atteintes stromales (abcès, ulcères profonds).(26,144)

Les paramètres qui influencent la pénétration du principe actif comprennent :

- Les caractéristiques intrinsèques de la molécule : la lipophilie, la viscosité, le poids moléculaire sont des caractéristiques importantes pour la pénétration et la diffusion du principe actif à travers les barrières de la surface oculaire. Les molécules lipophiles traversent bien les membranes cellulaires lipidiques mais se dissolvent mal dans les solvants aqueux, cependant le stroma cornéen est plutôt hydrophile. Les molécules telles que les fluoroquinolones qui ont donc un rapport équilibré hydrophile/lipophile, pénètrent bien en chambre antérieure par voie topique à travers la barrière épithéliale et par voie systémique à travers la barrière hémato-aqueuse.(26) Les paramètres moléculaires tels que la diminution de la viscosité et un bas poids moléculaire favoriseraient la pénétration des principes actifs dans l'humeur aqueuse et les autres tissus. La vancomycine a par exemple un poids moléculaire élevé, ce qui représente un obstacle à la pénétration de l'antibiotique. (26)
- Les paramètres locaux : l'accessibilité au site infecté peut être facilitée par l'altération de l'épithélium cornéen, qu'elle soit d'origine traumatique ou

infectieuse. Une revue de littérature indique que la pénétration intraoculaire des médicaments peut s'accroître d'un facteur 10 à 40 dans un œil infecté(145). Les thérapeutiques associées peuvent augmenter l'accessibilité d'un produit topique : les anesthésiques de contact provoquent une stabilisation membranaire des cellules épithéliales, et les agents conservateurs présents dans certaines préparations peuvent altérer l'épithélium cornéen et jouent en la faveur de la pénétration des agents thérapeutiques.(144)

- Les considérations toxicologiques

Généralement, les antibiotiques topiques commercialisés disponibles en France sont sans danger pour l'endothélium cornéen et la rétine. Cependant, il convient toujours de surveiller le risque de toxicité systémique, particulièrement chez l'enfant ou la femme enceinte ou allaitante : risques oto- et néphrotoxiques des aminosides, risque aplasiant du chloramphénicol, risque de troubles de l'émail dentaire avec les tétracyclines. Ces considérations sont importantes à prendre en compte, surtout lorsque l'épithélium cornéen est altéré et que la fréquence d'instillation des collyres est élevée.(26)

- Les risques de sélectionner des mutants résistants

La stratégie thérapeutique prend également en compte le risque de résistances bactériennes. Ces résistances sont favorisées pour deux raisons principales : la large diffusion de l'antibiotique dans la population et l'administration d'une concentration inférieure à la concentration minimale inhibitrice ainsi que le traitement insuffisant d'une infection grave, permettant aux germes mutants de se multiplier. L'attitude préventive recommandée pour limiter ce risque consiste d'une part à ne pas utiliser d'antibiothérapie à large spectre lors d'une infection sans gravité, et d'autre part à traiter par une poly antibiothérapie intensive adaptée les kératites suppuratives graves. On retrouve cette situation dans les cas d'infections à mycobactéries atypiques qui requiert une poly antibiothérapie d'emblée à forte dose au risque de sélectionner rapidement des germes hautement résistants.

Aujourd'hui, il n'existe pas de consensus sur la question d'une thérapie optimale pour les infections liées à la kératite infectieuse. Le choix d'un antibiotique, nous l'avons vu,



doit reposer sur un faisceau d'arguments. Les conseils ci-après sont donc empiriques et doivent être adaptés à chaque cas clinique.

### *8.2.1 Absence de signes de gravité*

En cas d'absence de signes de gravité, le traitement se fait en ambulatoire. Une mono- ou bi-thérapie à base d'antibiothérapie « classique » est généralement mise en place avec une surveillance active et étroite pendant 24 heures. Les antibiotiques de la classe des **fluoroquinolones** (Ofloxacin, Ciprofloxacine) sont utilisés en première intention avec association ou non à un antibiotique d'une autre classe (**Aminoside, Macrolide ou Rifamycine**). D'autres antibiotiques peuvent être utilisés en fonction du diagnostic clinique. Par exemple l'usage des **pénicillines fortifiées** est souvent retrouvé dans les cas de suspicion d'infection aux bactéries Cocci Gram positif (Staphylocoque aureus et Streptocoque pneumoniae). De plus, les Staphylocoques aureus et Pneumocoques résistants imposent l'utilisation de Pénicillines insensibles aux Béta-lactamases comme la **Céfazoline**. Cependant les nombreux effets indésirables de ces collyres fortifiés, que nous décrivons par la suite, ainsi que leur instabilité amènent à plutôt utiliser les quinolones en première intention et à passer à des collyres commercialisés dès la connaissance de l'antibiogramme. Lors de suspicion d'une infection multi bactérienne, l'association de **céphalosporine et d'aminoside** est souvent utilisée en première intention. Enfin, si une infection à mycobactérie atypique est diagnostiquée (*M. fortuitum*), une poly-antibiothérapie est prescrite d'emblée en raison de l'échec fréquent rencontré avec une monothérapie sur ces germes. Ils sont généralement sensibles aux quinolones, aux aminosides, aux tétracyclines et aux céphalosporines.(61)

Comme indiqué plus haut, une dose de charge est nécessaire et instillée une fois toutes les heures pendant 24 à 48 heures. L'antibiothérapie est ensuite adaptée en fonction de la réponse clinique et des retours des examens complémentaires microbiologiques.

### *8.2.2 Présence(s) de signe(s) de gravité*

En cas de signe(s) de gravité(s) descellé(s), le patient est hospitalisé après grattage cornéen obligatoire pour le diagnostic microbiologique, et une poly-antibiothérapie est

très rapidement mise en place. Les collyres renforcés sont commandés en urgence à la pharmacie hospitalière, pendant qu'une antibiothérapie immédiate par quinolone associée à un aminoside est initiée en attendant la réception de ces collyres renforcés. Si aucun organisme n'est identifié sur le frottis avec la coloration Gram, une poly-antibiothérapie à large spectre est recommandée afin de cibler à la fois les Cocci Gram positif et les bacilles Gram négatif, le plus souvent par la classique « TGV » : Ticarcilline (7mg/ml) + Gentamicine (15 mg/ml) + Vancomycine (50 mg/ml). Comme décrit précédemment, le traitement est instauré sous forme d'une instillation toutes les 5 minutes pendant 30 minutes, puis toutes les heures (jour et nuit) pendant 48 à 72heures. La posologie et le choix thérapeutique seront adaptés à la réponse clinique, la iatrogénie locale et au retour des examens complémentaires microbiologiques : si les résultats montrent la présence de Cocci Gram positif, dans ce cas la Ticarcilline pourra être interrompue, et en cas d'infection à Bacille Gram négatif, la Vancomycine sera alors arrêtée.

Certains auteurs recommandent de passer aux antibiotiques commercialisés une fois que l'antibiogramme est connu, afin de limiter le risque de toxicité locale, alors que d'autres recommandent de diminuer la posologie progressivement en fonction de la tolérance et de l'efficacité clinique.(146)

Certains antibiotiques tels que la céfuroxime peuvent être administrés par injection intra-stromale au niveau de la zone infectée, toutes les 48 à 72 heures, afin d'augmenter leur concentration locale tout en diminuant leur toxicité au niveau de la surface oculaire. L'évolution clinique favorable est marquée par une ré-épithélialisation de la zone lésée, une diminution des sécrétions et des douleurs ainsi qu'une diminution de la zone infiltrée. En cas d'abcès cornéen, une antibiothérapie systémique est directement mise en place pour encadrer les greffes de membranes amniotiques ou de kératoplastie « à chaud », pour la reconstruction cornéenne.

Dans tous les cas, si l'antibiothérapie est efficace, la progression de la kératite est normalement stoppée en 48 à 72 heures. La réponse clinique dépend du germe responsable, de la durée de l'infection avant traitement, de la réponse de l'hôte et des antécédents du patient. En cas d'absence de réponse thérapeutique ou d'aggravation, l'utilisation de collyres fortifiés après prélèvement cornéen est recommandée.

## 8.3 Antibiothérapie

### 8.3.1 Les fluoroquinolones

Les fluoroquinolones ont un large spectre (gram positif et négatif) et une bonne pénétration intra-cornéenne. Le rapport de l'American Academy of Ophthalmology 2018 (l'AAO) sur la kératite bactérienne montre que la **monothérapie par fluoroquinolone est au moins aussi efficace qu'une thérapie combinée avec des gouttes fortifiées** et les études comparatives démontrent qu'il n'y a pas de différence statistiquement significative dans l'efficacité de la prise en charge des kératites bactériennes peu sévères avec les collyres fortifiés.(141) Cependant, il n'existe pas d'essai contrôlé randomisé comparant les fluoroquinolones avec les collyres topiques fortifiés en ce qui concerne le traitement de la kératite bactérienne sévère. L'utilisation d'antibiotiques topiques enrichis est recommandée pour les infiltrats cornéens de grande taille et / ou visuellement significatifs, en particulier en cas d'hypopion. Cependant, l'utilisation de **fluoroquinolones en monothérapie a été approuvée par la Food and Drug Administration (FDA)** aux États-Unis et est proposée par de nombreux auteurs. La ciprofloxacine 0,3% est, parmi les quinolones en collyre, l'antibiotique ayant l'effet de bactéricide le plus rapide et le plus important. Cette famille d'antibiotique représente donc **le traitement de première intention** avec en alternative les collyres fortifiés. En revanche, il existe un risque d'échec pour les quinolones en monothérapie en raison des phénomènes de résistance bactérienne.(26)

#### 8.3.1.1 Mécanisme d'action

Les fluoroquinolones inhibent spécifiquement la synthèse d'ADN bactérien en agissant sur les topo-isomérases de type II (l'ADN gyrase ciblant préférentiellement les bactéries Gram négatif) et la topo-isomérase de type IV (ciblant préférentiellement les bactéries Gram positif) nécessaires à la réplication, la transcription, la réparation et la recombinaison de l'ADN bactérien. L'ADN gyrase est composée des sous-unités GyrA et GyrB et la topo-isomérase IV des sous-unités ParC et ParE. Le complexe ADN-Topo isomérase est irréversible et conduit à l'immobilisation d'enzymes qui entraîne une bactériostase, mais également une cassure double-brin de l'ADN bactérien activant le système SOS et responsable de bactéricidie rapide et intense des fluoroquinolones.

Les fluoroquinolones ont donc un effet bactéricide concentration-dépendant, et possèdent également un effet post antibiotique.

En France, il existe trois collyres de fluoroquinolone, tous à des concentrations de 0,3%. Il s'agit de fluoroquinolone de seconde génération ayant un spectre plus élargi aux bactéries Gram – et Gram + : la Norfloxacin, l'Ofloxacin et la Ciprofloxacin. Cette dernière existe également en pommade à une concentration de 0,3%.

### *8.3.1.2 Effets indésirables des Fluoroquinolones par voie topique*

Les collyres de fluoroquinolone peuvent entraîner des réactions d'hypersensibilité, des sensations de brûlure, de corps étranger, une gêne oculaire avec probablement la survenue de prurit, de larmoiement, de photophobie, une hyperhémie conjonctivale, des croûtes palpébrales et également un goût amer ou métallique dans la bouche. En raison de la présence d'ammonium quaternaire (chlorure de benzalkonium) dans le collyre, il y a également un risque d'eczéma de contact, d'irritation, et d'incompatibilité avec le port de lentille de contact. Dans la littérature, il a été décrit la survenue de précipités blancs qui disparaissent malgré la poursuite du traitement et la survenue de cristaux sur la cornée avec certains collyres notamment la norfloxacin(147).

Une toxicité épithéliale est également décrite avec l'instillation de fluoroquinolone, retardant la cicatrisation malgré la stérilisation d'une infection de surface. (148–150)

### *8.3.1.3 Résistance aux fluoroquinolones*

Très souvent le mécanisme de résistance aux fluoroquinolones est acquis et est lié à des mutations dans les gènes de structures des topo-isomérases, souvent sur les gènes *gyrA* ou *parC*. D'autres mécanismes acquis avec transmission des plasmides ont été décrits : protéine *Qnr* protégeant les topo-isomérases, l'enzyme *aac(6')-Ib-cr* inactivant les fluoroquinolones et certains aminosides, protéine d'efflux entraînant un défaut d'accumulation des fluoroquinolones. Généralement, les résistances des bactéries résultent de plusieurs mécanismes de résistances acquis indépendamment. Les bas niveaux de résistance aux fluoroquinolones augmentent significativement le risque de sélection de bactéries mutantes des topo-isomérases. En effet, une activité antibactérienne peut être préservée mais avec une bactéricide beaucoup plus faible,

ce qui engendre une pression de sélection de mutants résistants au niveau du foyer infectieux mais surtout au niveau des flores commensales et saprophytes du patient. Ce phénomène de mithridatisation des bactéries par les fluoroquinolones explique que les souches bactériennes isolées d'un foyer infectieux sont significativement plus résistantes aux fluoroquinolones lorsque le patient a été récemment traité par une fluoroquinolone (trois à six mois qui précèdent selon les études).(151)

Les espèces modérément sensibles au traitement par fluoroquinolone sont :

- Bactéries Gram + aérobie :
  - o Streptococcus sp
  - o Streptococcus pneumoniae
  - o Corynebacterium sp
- Bactéries autres :
  - o Mycoplasma pneumoniae

Les espèces généralement résistantes au traitement par fluoroquinolone sont :

- Bactérie Gram + aérobie :
  - o Staphylococcus meti-R
  - o Enterococcus sp
  - o Listeria monocytogènes
  - o Nocardia asteroïde
- Bactérie autre :
  - o Ureaplasma urealyticum
  
  - o Anaérobies stricts sp

Il existe une résistance croisée in vitro entre la ciprofloxacine et les autres fluoroquinolones. Étant donné le mécanisme d'action, il n'existe pas en général de résistance croisée entre la ciprofloxacine et les autres classes d'antibactériens. Cependant, ce spectre correspond à celui des formes systémiques. Avec les présentations pharmaceutiques locales, les concentrations obtenues in situ sont très supérieures aux concentrations plasmatiques. Quelques incertitudes demeurent sur la cinétique des concentrations et la stabilité du produit in situ, ainsi que sur les conditions physicochimiques locales qui peuvent modifier l'activité de l'antibiotique. (152)

### *8.3.1.4 Les fluoroquinolones dans les kératites bactériennes*

Les quinolones restent la classe antibiotique prescrite en première intention et la plus prometteuse en pratique clinique courante, avec un très bon rapport efficacité sécurité. L'arrivée des quinolones de 3<sup>ème</sup> génération sur le marché est très attendue. Cependant seule une utilisation adéquate, restreinte aux cas d'infection avérée, ou au moins fortement suspectée, avec un germe sensible permettra de réduire la rapidité d'émergence de résistance. (148)

### *8.3.2 Les aminosides*

Les aminosides disponibles par voie locale sont :

- La néomycine, allergisant
- La tobramycine à 0,3%
- La gentamicine qui est l'aminoside avec lequel on observe le moins de résistance pour les staphylocoques
- La framycétine, incapable de pénétrer dans l'œil en raison de sa faible lipophilie
- La micromonicine, qui pénètre difficilement la cornée, mais des concentrations atteignant 32 uG/ml peuvent être obtenues dans l'humeur aqueuse sur des cornées remaniées. (140)

La Gentamicine et la Tobramycine sont les aminosides les plus souvent utilisées dans la prise en charge de la kératite bactérienne. La tobramycine est disponible en officine à une concentration de 0,3%, cependant la Gentamicine topique est préparée en tant que collyre fortifié au sein de la pharmacie hospitalière.

#### *8.3.2.1 Mécanisme d'action*

Ces molécules sont des antibiotiques polyosidiques, isolées à partir de *Streptomyces griseus*. Elles se fixent de façon irréversible sur la sous-unité 30 S du ribosome bactérien sur l'ARN 16S, empêchant la synthèse de protéines bactériennes en agissant sur la transcription ribosomale des protéines. Elles pénètrent dans le cytoplasme par un transport actif (système de transporteurs d'électrons et ATP) ; cette

entrée par processus actif n'existerait pas chez les anaérobies qui sont résistants naturellement.

Les aminosides ont un **effet bactéricide intensif et rapide** pour un large spectre incluant les aérobies à Gram négatif, les staphylocoques et les bacilles à Gram positif. Le collyre fortifié de Tobramycine n'est cependant pas efficace contre les souches staphylocoques méthicilline-résistante. La Gentamicine serait la molécule de choix contre Pseudomonas, Klebsiella, Enterobacter et autres bactéries Gram négatif. En revanche, avec le développement de résistance de Pseudomonas à la Gentamicine, ce dernier peut être remplacé par la Tobramycine, la Ceftazidime ou l'imipénem.

Les aminosides ont de plus une **efficacité concentration-dépendante** et un effet **post-antibiotique** marqué. Il y a donc la possibilité d'espacer l'intervalle de temps entre deux doses, sans craindre un phénomène de re-croissance bactérienne. Ce sont des molécules dont la diffusion tissulaire est mauvaise, et qui pénètrent dans la chambre antérieure à des concentrations infra thérapeutiques.

Les aminosides sont utilisés surtout en association afin de réduire le risque de survenue de bactéries multi-résistantes. Les associations synergiques avec les aminosides se font avec les familles des glycopeptides,  $\beta$ -Lactamines, Fluoroquinolones, Fosfomycine, Macrolides et synergistine, Rifampicine et l'acide fusidique.

### *8.3.2.2 Résistance aux aminosides(140)*

Les streptocoques, pneumocoques, les bactéries intracellulaires obligatoires et les bactéries anaérobies sont naturellement résistantes aux aminosides. Plusieurs mécanismes de résistance rentrent en jeu :

- L'altération de la cible ribosomale par mutation chromosomique avec la substitution d'un acide aminé dans une protéine ribosomale. Cela entraîne une baisse d'affinité du ribosome pour l'aminoside. C'est une résistance rare, de haut niveau, mais non croisée (multiplicité des sites de fixation)
- Défaut de la perméabilité cellulaire ou hyper expression d'une pompe à efflux par mutation d'origine chromosomique. Cela affecte le transport actif de l'aminoside à travers la paroi bactérienne. C'est un mécanisme surtout rencontré chez les staphylococcus et les Pseudomonas. C'est une résistance croisée à tous les aminosides et parfois à d'autres familles d'antibiotiques.

- Le mécanisme le plus fréquent est l'inactivation enzymatique. Les enzymes inactivatrices sont acquises par des gènes situés sur des plasmides autotransférables ou des transposons et sont sources d'épidémies hospitalières. Elles sont classées en trois classes selon la réaction qu'elles catalysent :
  - o APH : aminoside-O-phosphotransférases,
  - o ANT : aminoside-O-nucléotidyltransférases,
  - o AAC : aminoside-N-acétyltransférases

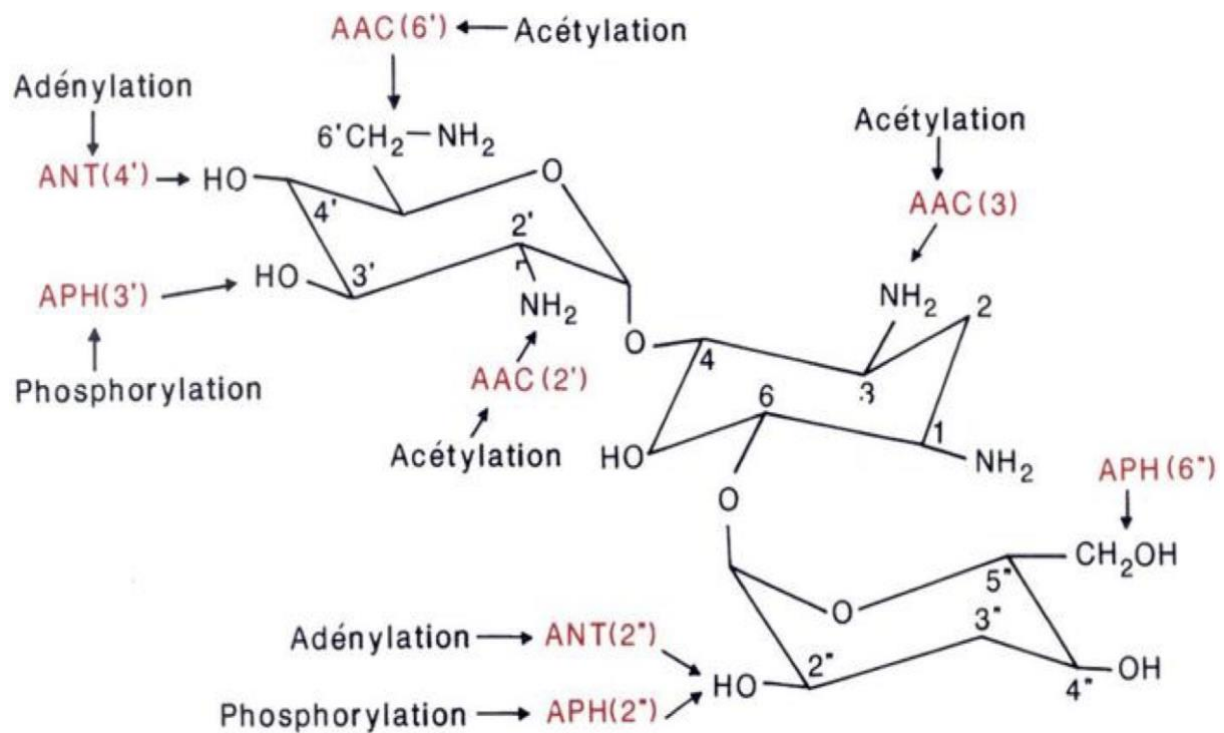


Figure 22 : Sites d'inactivation enzymatique des aminosides

### 8.3.3 La Rifamycine

La Rifamycine est un antibiotique antibactérien de la famille des ansamycines. Cette molécule est naturellement isolée à partir de *Nocardia mediterranei*. Elles se sont avérées efficaces particulièrement contre les mycobactéries et ont de ce fait été utilisées dans les traitements contre la tuberculose, la lèpre et les infections au complexe *Mycobacterium avium*.



Cette molécule est également active par voie locale sur la plupart des germes pathogènes Gram positif et Gram négatif. Elle est utilisée par voie topique en ophtalmologie.(153)

### *8.3.3.1 Mécanisme d'action*

La Rifamycine inhibe la synthèse des ARN polymérase ADN-dépendante par formation d'un complexe stable provoquant l'inhibition de la croissance bactérienne. (153) Elle a une activité bactéricide et son spectre couvre les Cocci à Gram positif et négatif, la plupart des Cocci et bacilles à Gram négatif, y compris Haemophilus, Pasteurella, Brucella, Legionella, certains Pseudomonas et Bacteroides, des bacilles à Gram positif, certains bacilles intracellulaires (Chlamydiae) et le bacille de Koch responsable de la tuberculose (140). La Rifamycine pénètre fortement les tissus, pouvant littéralement diffuser dans la quasi-totalité des tissus du corps humain. Son caractère lipophile lui permet de diffuser facilement à travers les membranes cellulaires. Elle conserve également son activité antibactérienne dans des milieux à pH très acide, notamment retrouvé dans les terrains infectieux. Cependant, il suffit d'une seule mutation d'un acide aminé au niveau de la sous-unité  $\beta$  de l'ARN-polymérase pour qu'elle perde son activité antimicrobienne, ce qui explique la forte propension de résistance acquise à son égard. Elle est donc très rarement utilisée en monothérapie, on la retrouve souvent dans des associations d'antibiotiques afin de diminuer drastiquement le risque de résistance bactérienne.

### *8.3.3.2 Résistance à la Rifamycine*

Généralement les entérocoques, les Pseudomonas, les entérobactéries et les mycobactéries atypiques (sauf Mycobacterium kansasii) sont naturellement résistants à la rifamycine.

La résistance à la rifamycine est de type chromosomique en un seul échelon et il n'a jamais été signalé à ce jour de résistance plasmidique transférable, ni d'enzyme inactivante. L'apparition de mutants résistants sous monothérapie rend obligatoire l'association à un autre antibiotique actif (une monothérapie ne pourrait être envisagée qu'en cas d'administration de très courte durée, n'excédant pas deux jours, comme dans le cas de la prophylaxie de la méningite à méningocoque) (153).

### *8.3.4 Macrolides : Azithromycine*

Le seul collyre de la famille des macrolides disponible en officine est l'Azithromycine 15 mg /g. Il est indiqué dans les conjonctivites purulentes et trachomateuses dues à *Chlamydia trachomatis*. Cependant on peut le retrouver en association avec les fluoroquinolones en cas de kératites bactériennes.

#### *8.3.4.1 Mécanisme d'action*

L'azithromycine est un macrolide dérivé de l'érythromycine de seconde génération, appartenant à la classe des azalides. Cette molécule exerce son effet antibactérien en se liant au niveau du domaine V de l'ARN ribosomique 23S de la sous-unité 50S des ribosomes et en empêchant la translocation peptidique des bactéries sensibles. Son action est temps-dépendante, classiquement bactériostatique mais peut être bactéricide à très forte concentration sur certaines espèces (*Staphylocoques*, *Streptocoques*, *Haemophilus influenzae*).

Le spectre d'action des macrolides est étroit. Ils sont généralement actifs sur les Cocci Gram positif (à l'exception des staphylocoques méti-R et de 40% des pneumocoques), sur les germes intracellulaires et certains ont une activité sur *T. gondii*. En revanche, ils sont inactifs sur la plupart des BGN dont les entérobactéries et les bactéries anaérobies.

En plus de leurs effets antibactériens, les macrolides présentent un effet immunomodulateur et anti-inflammatoire dont le mécanisme est encore mal élucidé.

#### *8.3.4.2 Mécanismes de résistance*

Généralement, les bactéries à Gram négatif sont naturellement résistantes à la famille des macrolides car leur membrane cellulaire externe est imperméable aux molécules hydrophobes telles que les macrolides.

Dans la littérature, il est reporté que la résistance acquise de différentes espèces bactériennes aux macrolides est associée à trois mécanismes, la modification de la cible, l'inactivation enzymatique ou l'altération du transport d'antibiotique par mécanisme d'efflux.

- La voie principale de résistance aux macrolides est la modification de la cible :

- Méthylation ribosomique induite par des enzymes responsables de la méthylation de la base A2058 de l'ARNr 23S, contrôlées par le gène *erm* (phénotype MLSB). Cette résistance acquise peut être à médiation chromosomique ou plasmidique, c'est-à-dire par mutation et se traduit par une résistance croisée aux macrolides, aux lincosamides et aux streptogramines (phénotype résistant au MLS).
- La production d'enzymes inactivatrices des macrolides (estérases ou kinases) est plus rarement observée dans le phénomène de résistance acquise. Les résistances sont non croisées :
  - La phosphorylase est induite par le gène *mph*, et l'estérase est induite par le gène *ere*. Ces enzymes inactivent les macrolides.
  - La nucléotidylatation est induite par le gène *lnu* (résistance à la lincomycine)
- La production de protéine d'efflux est également plus rarement observée et se retrouve particulièrement avec les bactéries Gram positif, touchant les macrolides et les streptogramines A (gène *mef* et *msr*)
  - Chez les streptocoques, un système d'efflux important contrôlé par les gènes *mef* aboutit à une résistance limitée aux macrolides (Phénotype M). (154)

La modification de la cible par des méthylases contrôlées par les gènes *erm* (phénotype MLSB) peut entraîner une résistance croisée vis-à-vis de plusieurs classes d'antibiotiques (voir ci-après). La résistance croisée est totale entre l'érythromycine, l'azithromycine, les autres macrolides et les lincosamides et les streptogramines B pour *Streptococcus pneumoniae*, les streptocoques bêta-hémolytiques du groupe A, *Enterococcus* spp. et *Staphylococcus aureus*, y compris *S. aureus* résistant à la méticilline (SARM). Des mutants constitutifs de souches présentant une résistance inductible avec *erm(A)* ou *erm(C)* peuvent être sélectionnés in vitro à des fréquences basses environ  $10^{-7}$  ufc en présence d'azithromycine.(154)

### *8.3.5 Les collyres fortifiés*

Les antibiotiques fortifiés topiques sont des médicaments à préparation hospitalière, fabriqués à partir d'antibiotiques commercialisés sous forme de poudre, de lyophilisat ou sous forme injectable. Ces préparations obéissent à une réglementation stricte qui est celle des bonnes pratiques de fabrication des médicaments stériles, et doivent être déclarés à l'ANSM. De fait, ils ne sont disponibles que dans certaines pharmacies hospitalières.

Ces antibiotiques présentent deux avantages majeurs : ils sont fabriqués à de fortes concentrations, ce qui augmente fortement la concentration intra-cornéenne, et ces collyres apportent un choix plus large d'antibiotiques pouvant être préparés qui ne sont pas commercialement disponibles.

#### *8.3.5.1 Indication*

Ils sont indiqués dans les cas de kératites bactériennes sévères (lésion d'un diamètre de plus de 3 mm et/ou située dans un diamètre de 3 mm autour de l'axe optique, infiltration de plus de 50 % du stroma, inflammation de chambre antérieure, sclérite et/ou endophtalmie associée), ou en cas de non réponse à un traitement en monothérapie par les collyres commercialisés.

Ils sont essentiellement administrés en bi ou trithérapie synergique pour couvrir un large spectre bactérien de kératite : Ticarcilline + Gentamicine + Vancomycine ou Céphazoline + Amikacine. Comme discuté plus haut, l'administration de dose de charge toutes les 30 minutes les premières heures d'hospitalisation est réalisée, puis toutes les heures pendant 24 heures. Il faut respecter un délai de 5 minutes entre chaque instillation de collyre. Le choix thérapeutique obéit aux mêmes règles que les antibiotiques classiques, en prenant en compte la flore microbienne incriminée dans les kératites infectieuses, les germes retrouvés en culture microbiologique et les données épidémiologiques concernant les résistances acquises aux antibiotiques.

#### *8.3.5.2 Inconvénient*

Leur toxicité est non négligeable. Elle est due à leur formulation (pH acide, hyperosmolarité relative) induisant fréquemment des réflexes de larmoiement lors de l'instillation, mais aussi due aux effets indésirables des principes actifs :

- Retard de cicatrisation cornéenne avec les aminosides et la Vancomycine

- Toxicité épithéliale cornéenne avec les aminosides.
- La nécrose conjonctivale par les aminosides
- Réaction allergique
- Sensation de brûlure avec l'association Tobramycine + Céphazoline (13,4% des cas) et un prurit oculaire (2,4% des cas)

Les collyres les mieux tolérés sont ceux à base de Ceftazidime et Céfazoline. Un autre inconvénient non négligeable est la difficulté de préparation, d'utilisation et de conservation de ces collyres, du fait de leur statut de préparation hospitalière et de leur péremption souvent courte. Leur conservation est de quelques jours au réfrigérateur (+4°C) et plus longue (quelques mois) au congélateur. L'utilisation en urgence de ces collyres rend indispensable la réalisation d'un stock.

Malgré ces inconvénients, ces collyres fortifiés restent le traitement de choix dans les kératites bactériennes graves, en raison de leur forte concentration intra-cornéenne et des associations d'antibiotiques synergiques.

### *8.3.5.3 Les différents antibiotiques fortifiés*

#### *8.3.5.3.1 Les Bêta-lactamines*

Cette classe d'antibiotiques regroupe les pénames (Pénicilline, carboxypénicilline), les pénèmes (carbapénèmes) et les céphèmes (céphalosporines).

Les Bêta-Lactamines agissent en inhibant de façon compétitive les protéines liant les pénicillines, les PLP (transpeptidase et carboxypeptidase) qui assurent la synthèse de la paroi bactérienne, grâce à l'analogie de structure entre les peptidoglycanes (substrat naturel des PLP) et les B-Lactamines. Les PLP sont des enzymes catalysant des liaisons entre chaînes peptidiques dans la paroi, ou sont capables d'assurer le remaniement de ces chaînons. Les PLP catalysent les réactions de transpeptidation et de transglycosylation.

Les pénicillines sont actives sur les bactéries Cocci Gram + (*S. aureus*, *S. pneumoniae*), cependant l'émergence de résistances (25 à 30%) amène à préférer l'utilisation de céphalosporines de seconde génération. Les bactéries intracellulaires obligatoires (*Chlamydia*, *Mycobactéries*) ou facultatives (*Légionella*), ainsi que les

bactéries ne produisant pas de paroi cellulaire (*Mycoplasma*) sont naturellement résistantes aux  $\beta$ -Lactamines.

La carboxypénicilline (Ticarcilline) agit sur les bactéries Gram -, les Cocci Gram + et les bacilles Gram+.

Les céphalosporines, tel que la Céfazoline, sont actives contre les Cocci Gram +, les bacilles Gram + et sont administrés chez les patients présentant une allergie à la pénicilline.

La Ceftazidime fait partie de la famille des céphalosporines de troisième génération, bactéricide, et présente l'avantage d'être hautement résistante aux  $\beta$ -Lactamases, possédant un spectre antibactérien large, incluant notamment les bactéries Gram - et *P. aeruginosa*. Elle possède un effet synergique avec les aminosides, en permettant l'augmentation de la pénétration intra-bactérienne de ces dernières suite à la destruction de la paroi bactérienne en interférant avec la synthèse de celle-ci.

L'imipénème est un Carbapénème, ayant une action bactéricide concentration dépendante, rapide en raison de sa grande affinité avec la PLP2. Les carbapénèmes ont un spectre d'activité très large et sont surtout indiqués dans les infections sévères chez les patients à risque de bactéries multi résistantes. L'imipénème est actif contre les bactéries Gram + telles que *P. aeruginosa*.

#### 8.3.5.3.2 *Les glycopeptides*

La Vancomycine est un antibiotique faisant partie de la classe des Glycopeptides. Elle agit sur l'undécaprényl-Phosphate transporteur transmembranaire des précurseurs de la paroi, la chaîne de peptidoglycane en formation, et les peptides de la paroi non encore couplés. Elle est efficace contre les germes Gram + et les Cocci Gram -. Elle inhibe donc la synthèse de la paroi bactérienne et présente une activité bactéricide temps-dépendant lente sur les bactéries en phase de multiplication, et un effet post antibiotique.

La Vancomycine est l'antibiotique de choix en cas de résistance des staphylocoques (*S. aureus* méthicilline résistants) et dans le cas d'infections sévères à streptocoques et entérocoques.

### 8.3.5.3.3 *Triméthoprimine + Sulphaméthoxazole*

L'association Triméthoprimine (16 mg/ml) et Sulphaméthoxazole (80 mg/ml) a une action synergique en agissant sur des réactions différentes de la voie de synthèse de l'acide folique, cofacteur de la synthèse des acides nucléiques. Elle a une action bactériostatique et est efficace dans le traitement contre *Nocardia*.

### 8.3.5.3.4 *Les Aminosides*

Les aminosides ont été traité dans le chapitre 7.3.2 (Cf. 7.3.2)

### 8.3.5.4 *Les associations d'antibiotiques recommandées*

Nous retrouvons dans la littérature les associations suivantes qui sont le plus souvent employées :(72,73,155)

- Trithérapie : Ticarcilline (Carboxypénicilline) + Gentamicine (Aminoside) + Vancomycine (Glycopeptide)
- Bithérapie : Ticarcilline (Carboxypénicilline) ou Céfazoline (Céphalosporine) + Tobramycine (Aminoside)

Les associations de collyres fortifiés peuvent se faire avec un collyre non fortifié (Céphazoline + une fluoroquinolone). Dans les cas d'infection à *P. aeruginosa*, le traitement le plus fréquemment administré est une bithérapie avec aminoside et ceftazidime, ayant une action synergique et additive pour 58 à 68% des souches.(156) En cas d'infection à *Streptocoque pneumoniae*, l'association Gentamicine et Vancomycine est adaptée surtout pour les souches résistantes aux pénicillines.

### 8.3.5.5 *Efficacité des collyres fortifiés*

L'efficacité des collyres fortifiés a été démontrée dans plusieurs études dans le traitement des kératites bactériennes graves, notamment l'association aminoside et céphalosporine. (73) Une étude montre une efficacité à 98%, contre les bactéries isolées dans les kératites infectieuses, avec l'association céfuroxime 5% et la Gentamicine 1,5%.

Différentes études ont comparé l'efficacité des fluoroquinolones par rapport aux collyres fortifiés, et elles ont confirmé l'efficacité similaire sans différence significative

entre une monothérapie de fluoroquinolone et une bithérapie de collyre fortifié dans la prise en charge des kératites de sévérité moyenne.(157,158) Cependant, les fluoroquinolones en monothérapie ne permettent pas de couvrir l'ensemble du spectre bactérien (entérocoques, bactéries anaérobies, certaines souches de *S.pneumoniae*), contrairement à une bithérapie ou tri-thérapie de collyres fortifiés. L'évolution de résistances acquises pour les fluoroquinolones de 3 et 4ème génération (*S. aureus*, *Pseudomonas*, *Acinetobacter*) laisse penser que l'utilisation de bi ou trithérapie antibiotiques fortifiée gardera une place intéressante dans les abcès de cornée graves.

*Tableau 9 : Principaux collyres renforcés utilisés pour le traitement des kératites bactériennes. Ils sont conservés au réfrigérateur à + 4°C. Les spectres sont donnés à titre indicatif, et sont à vérifier par un antibiogramme. (26,55,61,146)*

Antibiotique	Famille	Spectre habituel	Collyre renforcé			Principaux effets indésirables
			Concentration	Solvant	Durée de conservation	
<b>Céphazoline</b>	Céphalosporine 1 <sup>re</sup> génération	<ul style="list-style-type: none"> <li>- Staphylocoques MétiS</li> <li>- Streptocoques</li> <li>- Certaines BGN (<i>E. coli</i>, <i>Haemophilus</i>)</li> </ul>	50 mg/ml	NaCl 0,9 %	3 jours	Allergie Instabilité en solution Mauvaise pénétration cornéenne
<b>Ceftazidime</b>	Céphalosporine 3 <sup>e</sup> génération	<ul style="list-style-type: none"> <li>- Staphylocoques MétiS</li> <li>- La plupart des BGN</li> </ul>	12,5, 20 ou 50 mg/ml	NaCl 0,9 %	10 jours	
<b>Céfotaxime</b>	Céphalosporine 3 <sup>e</sup> génération		50 mg/ml	BSS	7 jours	
<b>Ticarcilline</b>	Carboxypénicilline	<ul style="list-style-type: none"> <li>- Streptocoques</li> <li>- BGN (sauf klebsielles)</li> <li>- Certaines bactéries anaérobies</li> </ul>	6,6 mg/ml	NaCl 0,9 %	30 jours	Allergie Instabilité en solution Mauvaise pénétration cornéenne



						Toxicité locale
<b>Pipéracilline</b>	Uréidopénicilline	<ul style="list-style-type: none"> <li>- Streptocoques</li> <li>- BGN</li> </ul>	20 mg/ml	NaCl 0,9 %	7 jours	
<b>Imipénème</b>	Carbapénème	<ul style="list-style-type: none"> <li>- Streptocoques</li> <li>- Staphylocoques MétiS</li> <li>- BGN</li> </ul>	2 ou 5 mg/ml	NaCl 0,9 %	3 jours	
<b>Vancomycine</b>	Glycopeptide	<ul style="list-style-type: none"> <li>- Cocci à Gram +</li> <li>- Certains BGP</li> </ul>	25 ou 50 mg/ml	Eau PPI	30 jours	Toxicité locale
<b>Gentamicine</b>	Aminosides	<ul style="list-style-type: none"> <li>- BGN</li> <li>- BGP (inactifs sur streptocoques et anaérobies)</li> </ul>	15 mg/ml	NaCl 0,9 %	3 jours	
<b>Néomycine</b>			15 mg/ml	NaCl 0,9 %	3 jours	
<b>Tobramycine</b>			20 mg/ml	NaCl 0,9 %	3 jours	
<b>Amikacine</b>			25 à 30 mg/ml	NaCl 0,9 %	7 jours	
<b>Bacitracine</b>	Polypeptide	<ul style="list-style-type: none"> <li>- CGP</li> <li>- Certaines BGN</li> <li>- BGN (sauf <i>Serratia</i>, <i>Proteus</i>, <i>Bacteroides</i>)</li> </ul>	5000 UI/ml	NaCl 0,9 %	7 jours	
<b>Colimycine</b>			125 000 UI/ml	NaCl 0,9 %	3 jours (flacon opaque)	

Tableau 10 : Principaux collyres disponibles en officine dans la prise en charge des kératites bactériennes (26,72,144,146)

Antibiotique/ d'officine	Collyre	Famille	Spectres d'activité habituel			
			Cocci Gram +	Cocci Gram -	Bacille Gram +	Bacille Gram -
<b>Gentamicine</b> (Gentalline® collyre 0,3 % et pommade ophtalmique 0,3 % )  <b>Néomycine</b> (Néomycine Diamant® collyre 3500 UI/ml)  <b>Tobramycine</b> (Tobrex® collyre 0,3 % et pommade ophtalmique 0,3 % Tobrabact® )		Aminosides	Saphylocoque méti-sensibles Staphylocoque coagulase négative	Moraxella	Corynebacterium	Pseudomonas aeruginosa
<b>Azythromycine</b> (Azyter® collyre 15 mg/g)		Macrolide	Staphylocoque aureus méti-sensibles et méti-résistants ( 50% de résistance)	Moraxella	NON	Haemophilus, Chlamydia trachomatis et Pneumoniae
<b>Rifamycine</b> (Rifamycine Chibret® collyre 1 000 000 UI/100 ml et pommade ophtalmique 1 000 000 UI/100 g)		Rifamycine	Staphylocoque aureus méti-sensibles et méti-résistants (2 à 30% de résistance)  Staphylocoque à coagulase négative	Neisseria	Corynebacterium  Propanebacterium acnes  Clostridium	Haemophilus

		Streptocoque viridans et pneumoniae			
Fusithalamic 1% gel ophtalmique	Acide fusidique	Staphylocoque aureus méti-sensibles  Staphylocoque à coagulase négative	NON	Propanebacterium acnes  Clostridium	NON
<b>Norfloxacin</b>  (Chibroxine® collyre 0,3 %)  <b>Ofloxacin</b>  (Exocine® collyre 0,3 %  Quinofree® 1,5 mg/0,5 ml)  <b>Ciprofloxacine</b>  (Ciloxan® collyre 0,3 % et pommade ophtalmique 0,3 %)	Fluoroquinolone de 2 <sup>ème</sup> génération	Staphylocoques aureus Méti-sensibles	Moraxella (ciprofloxacine)  Neisseria (ciprofloxacine)	Clostridium (Ofloxacin)	Pseudomonas aeruginosa (ciprofloxacine) Entérobactéries -Serratia, Klebsiella- (Ciprofloxacine) Haemophilus

### 8.3.6 Toxicité et iatrogénie locale

Généralement, les antibiotiques topiques sont bien tolérés, hormis quelques réactions allergiques. Quelques collyres nécessitent une surveillance particulière, par exemple le traitement à la ciprofloxacine peut provoquer des dépôts blancs au niveau du fond des ulcères, altérant la cicatrisation épithéliale et nécessitant alors un grattage cornéen. Les lentilles de contact aggravent ce risque de dépôt. Une surveillance étroite

doit également se faire avec les aminosides en raison du risque de toxicité épithéliale cornéenne et conjonctivale (retard de cicatrisation, ulcérations...). En cas de traitement par des corticostéroïdes topiques, un suivi rapproché des soins est obligatoire pour garantir un bon pronostic visuel des patients. En absence de doute étiologique avec une pathologie non bactérienne, des anti-inflammatoires topiques pourront être utilisés. Pour finir, les injections intra-stromales d'antibiotiques peuvent entraîner une toxicité endothéliale.

Outre les collyres, les antibiotiques topiques sous forme de pommade peuvent être utilisés en cas de mauvaise compliance thérapeutique dans le cas de kératites peu sévères. Cependant, les pommades sont à éviter à la phase aiguë de l'infection en raison de la diminution de pénétration des collyres. Des mesures adjuvantes doivent être mises en place pour optimiser l'efficacité du traitement

#### **8.4 Mesures adjuvantes**

Avant la prise en charge thérapeutique, l'élimination des facteurs de risque, notamment l'arrêt du port des lentilles de contact et des corticostéroïdes topiques doivent s'effectuer immédiatement. Le traitement des pathologies chroniques de la surface cornéenne ainsi que la prise en charge d'une maladie systémique éventuelle sont à prévoir. Les défauts épithéliaux de la surface cornéenne doivent être traités (larmes artificielles sans conservateur, sérum autologue, plasma riche en facteur de croissance) ainsi que les troubles et défauts des paupières et des cils, afin de restaurer l'épithélium cornéen et d'optimiser l'efficacité thérapeutique. Il en va de soi que les facteurs de risque pouvant altérer l'épithélium cornéen et entraîner une sécheresse cornéenne doivent être éliminés (tabac, rayons UV...).

Le lavage quotidien du visage ainsi que des mains au savon et au gel hydro alcoolique sont pratiqués avant l'instillation des collyres. Un lavage oculaire au sérum physiologique NaCl 0,9% est conseillé pour éliminer les sécrétions et les médiateurs inflammatoires présents sur la surface oculaire. (26,144)

De plus, le débridement de l'ulcère cornéen permet d'enlever le tissu nécrotique, de diminuer la charge infectieuse et d'améliorer la perméabilité des anti-infectieux à la surface oculaire.

En cas de co-infections, des collyres anti-amibiens ou antifongiques sont prescrits et administrés en parallèle aux antibiotiques topiques. Des collyres à visée antalgique en

association avec des antalgiques par voie orale sont prescrits en cas d'absence de contre-indication.

#### *8.4.1 Action Anti-collagénase*

Au cours d'une infection aiguë, les fibroblastes, les kératocytes et d'autres cellules inflammatoires sécrètent des enzymes telles que les collagénases et les métalloprotéinases matricielles (MMP) qui sont impliquées dans la dégradation des protéines et la kératolyse. Orienter le traitement vers la stabilisation de la fusion cornéenne peut réduire l'incidence des complications graves de la kératite infectieuse telles que la perforation cornéenne et la nécessité d'une kératoplastie transfixiante thérapeutique. Il a été démontré que les tétracyclines inhibent la collagénase et ont une activité antimétalloprotéinase *in vitro*(159). Une étude a établi le fait que l'ulcération diminue de 85% à 9% chez les lapins suite à l'administration de tétracycline systémique à forte dose.(160) Dans une autre étude sur le lapin, la doxycycline systémique a réduit le taux de perforation cornéenne dans les ulcères de *Pseudomonas* d'environ 50%.(161) Malheureusement, il n'y a pas d'essais contrôlés randomisés de haute qualité chez l'homme pour guider les cliniciens dans l'utilisation de la doxycycline adjuvante pour le traitement de l'ulcération cornéenne malgré son utilisation généralisée chez les spécialistes cornéens.

#### *8.4.2 Corticostéroïdes topiques*

L'utilisation de corticostéroïdes adjuvants fait depuis longtemps l'objet de débats dans le traitement de la kératite bactérienne.(47–49) Les partisans de l'utilisation de corticostéroïdes soutiennent qu'ils améliorent les résultats et limitent la destruction du tissu cornéen en réduisant l'inflammation, réduisant ainsi les cicatrices, la néo vascularisation et la fonte stromale(162–164) Cependant, d'autres soutiennent que les corticostéroïdes retardent la guérison épithéliale et peuvent même aggraver l'infection (complications à type de fonte stromale, de glaucome ou de cataracte, recrudescence de l'infection, immunodépression locale(165–167). Néanmoins, au regard des études expérimentales et cliniques, certains spécialistes utilisent les corticoïdes afin de limiter les morbidités associées aux kératites bactériennes. Cinq conditions sont à respecter avant la mise en place de cette thérapie : contrôle clinique, identification de la bactérie en cause après grattage cornéen, ré-épithélialisation cornéenne, absence de facteurs

de risque ou de preuves microbiologiques en faveur d'une co-infection fongique, virale ou amibienne, absence de fonte stromale ou de risque perforatif. (144)

Le plus grand essai contrôlé randomisé afin d'étudier le rôle des stéroïdes dans le traitement des ulcères cornéens d'origine bactérienne à ce jour est le Steroids for Corneal Ulcers Trial (SCUT)(168). Il en ressort que l'utilisation de corticostéroïdes est efficace dans certains sous-groupes : patient ayant une baisse de vision à l'inclusion, les ulcères centraux couvrant la pupille centrale de 4 mm, patient souffrant d'ulcères profonds au départ. Le moment de l'administration des stéroïdes s'est également révélé être un facteur important pour l'efficacité du traitement. Les résultats des analyses du sous-groupe SCUT ont également révélé que le sous-type d'organisme était un facteur important à considérer lors de l'initiation de stéroïdes topiques adjuvants dans les ulcères bactériens. Par exemple, il a été montré que l'effet bénéfique des corticoïdes serait plus important en terme d'acuité visuelle sur les Pseudomonas du sous-groupe invasif à 3 mois de traitement par rapport aux Pseudomonas du sous-groupe cytotoxique. Selon les auteurs, le traitement est débuté 48 heures après l'antibiothérapie pour les bactéries Gram positif identifiées, et entre 3 à 7 jours pour les bactéries Gram négatif, en fonction de la sévérité de l'infection. Une surveillance stricte et rapprochée est indispensable en raison du risque potentiel de réactivation infectieuse, du retard de cicatrisation épithéliale et du risque de fonte stromale. Les Corticoïdes sont contre-indiqués en phase aiguë d'infections fongiques, amibiennes et nocardiennes.

L'éducation du patient, son information sur les facteurs de risque en cause, le pronostic anatomique et visuel sont essentiels pour assurer une bonne compliance du traitement.

## **8.5 Suivi et évolution du traitement**

L'évolution de la clinique, les résultats des examens microbiologiques (direct et culture) ainsi que l'antibiogramme vont conditionner la modification de l'antibiothérapie initiale. Il est recommandé de garder deux antibiotiques actifs sur la bactérie en cause identifiée. Il n'existe pas de consensus sur la durée thérapeutique, cependant les kératites bactériennes peu sévères sont traitées pendant deux semaines environ, et les kératites plus sévères sont traitées quatre semaines voire plus. Lorsque la réponse clinique est obtenue (au bout de 48 heures généralement), la fréquence d'instillation des collyres est diminuée en raison de leur toxicité locale et leur irritation (kératite

ponctuée, retard ou absence de cicatrisation). Une fois la posologie des antibiotiques réduite à 3 à 4 gouttes par jour, le traitement devra être interrompu directement sans diminuer progressivement afin d'éviter de favoriser le développement de la résistance par l'utilisation de doses sous-thérapeutiques.

L'examen clinique est fondé sur trois paramètres : l'infection, l'inflammation et la cicatrisation cornéenne. Les photographies à la lampe à fente et l'imagerie à la tomographie en cohérence optique (OCT) sont également utiles au suivi et à la surveillance de l'évolution clinique.

Une amélioration clinique survient dans les 24 à 48 heures en cas de traitement efficace : ré épithélialisation de la surface de l'infiltrat, régression de l'inflammation palpébrale, conjonctivale et de la chambre antérieure, régression des sécrétions et diminution de la densité et profondeur de l'infiltrat. L'évolution dépend de la charge et de la virulence bactérienne, mais également de l'immunité de l'hôte. Les infections à bactéries Gram négatif, à Pneumocoques et à Staphylocoques aureus sont connues pour être d'évolution plus lente et de pronostic visuel plus mauvais.

Si une aggravation de l'infection ou une absence d'amélioration sont observées, les critères suivants sont à vérifier :

- Mauvaise compliance du traitement
- Mauvaise identification de l'agent infectieux initiale ou co-infection bactérienne, virale, amibienne ou fongique possible. Si les cultures doivent être répétées, l'antibiothérapie doit être interrompue pendant 12 à 24 heures et des milieux de culture supplémentaires (tels que le milieu de Löwenstein-Jensen) doivent être inoculés afin d'inclure des espèces de bactéries atypiques qui n'avaient pas été précédemment envisagées. Le traitement infectieux est ensuite adapté en fonction des résultats microbiologiques des nouveaux prélèvements.
- Une inflammation persiste et évolue, détruisant les tissus cornéens. L'introduction de corticoïdes topiques est alors recommandée.
- Les facteurs de risque prédisposant aux kératites bactériennes sont non éliminés et non contrôlés.

## 8.6 Traitements chirurgicaux

En cas de défauts épithéliaux persistants ou d'ulcères stromaux, une greffe de membrane amniotique peut être réalisée à la phase aigüe des kératites bactériennes

sévères, afin de favoriser la reconstruction et la ré épithélialisation cornéenne. En effet, les membranes amniotiques sont des tissus allogéniques d'origine humaine, dénués de gènes d'histocompatibilité, résistants et riches en facteurs de croissance, présentant ainsi des propriétés anti-inflammatoires, pro-cicatrisantes, antimicrobiennes, antalgiques, et jouant un rôle de matrice à la ré épithélialisation du tissu cornéen. Ils peuvent être utilisés en multicouche en cas de perforation cornéenne de petit diamètre.

Une greffe de cornée thérapeutique « à chaud » est envisagée lorsque l'intégrité du globe oculaire est menacée, en cas d'infection sévère évolutive malgré un traitement médicamenteux, allant jusqu'à la perforation cornéenne.

Le crosslinking cornéen est une option relativement nouvelle pour le traitement anti-infectieux, en particulier dans les cas de kératite bactérienne superficielle. La riboflavine est activée par la lumière ultraviolette (UV). La photoactivation de la riboflavine est utilisée depuis de nombreuses années pour neutraliser les agents pathogènes lors de la préparation des produits sanguins, une procédure connue sous le nom d'inactivation des agents pathogènes photochimiques. Cette technique inactive divers agents pathogènes tels que les bactéries et les virus dans le sang du donneur, réduisant ainsi considérablement le risque d'infections transmissibles par le sang chez les receveurs. L'interaction de la lumière UV et de la riboflavine endommage l'ADN et l'ARN des agents pathogènes bactériens et viraux et empêche leur synthèse et leur réplication protéiques, entraînant la mort du micro-organisme. De plus, le crosslinking rend la cornée résistante aux enzymes protéolytiques produites par les bactéries. La revue la plus récente sur le traitement CXL pour la kératite infectieuse rapporte que la procédure CXL est prometteuse dans les cas où il y a un amincissement de la cornée et que l'organisme causal ne s'est pas propagé au stroma postérieur.

## 8.7 Pronostic

Le pronostic général des kératites bactériennes s'est amélioré depuis une dizaine d'années grâce aux progrès thérapeutiques permettant de contrôler plus efficacement l'infection et l'inflammation de la surface oculaire. Il va surtout dépendre de différents paramètres :



- Score de gravité initial : perte de vision, volume et localisation de l'infiltrat, état de la chambre antérieure
- Virulence de la bactérie : le pronostic visuel est moins bon pour les infections à bactérie gram négatif
- Rapidité de la prise en charge, efficacité et tolérance du traitement
- Réponse inflammatoire de l'hôte
- Persistance ou éradication des facteurs de risque impliqués dans la survenue de la kératite bactérienne
- Qualité du suivi clinique

Malgré la prévalence élevée des KB sévères dues aux lentilles de contact, ces dernières ne sont pas considérées comme un facteur de mauvais pronostic. En revanche les pathologies chroniques de la surface oculaire, l'immunodépression systémique et l'âge avancé sont des facteurs de mauvais pronostic oculaire. L'opacification cornéenne et/ou l'irrégularité topographique, la cicatrisation et la néovascularisation cornéenne, les complications non infectieuses telle que la cataracte secondaire ou le glaucome secondaire, sont des facteurs entraînant une perte de vision malgré le traitement anti-infectieux et l'éradication des agents pathogènes. Par ailleurs, le contrôle et le suivi rapproché de l'infection sont primordiaux car en cas d'absence, l'évolution de l'infection peut mener à une perforation cornéenne, une endophtalmie, une cellulite orbitaire ou une phtyze du globe. En pratique, la prise en charge médicamenteuse en milieu hospitalier entraîne 92 à 98% de guérison, et 60 à 85% des patients retrouvent une acuité visuelle supérieure à celle initiale.(169,170). Les cas de mauvais pronostic sont relativement rares, évalués à moins de 2%. Ils impliquent surtout les patients ayant des terrains propices, tels que la polyarthrite rhumatoïde ou une sécheresse oculaire sévère, infectés par *S. aureus*. Ils concernent également les patients porteurs de lentilles de contact traités d'emblée par les corticoïdes et infectés par *P. aeruginosa* ou certaines infections à *Neisseria* dans le cadre d'IST. L'évolution vers la perforation cornéenne est alors très rapide et le traitement chirurgical en urgence est indispensable. Les infections polymicrobiennes bactéries/champignons sont de plus mauvais pronostic que les infections fongiques ou bactériennes pures. (26)

## 8.8 Conclusion

La plupart des kératites bactériennes sont résolutive sous traitement médical lorsque celles-ci sont prise en charge précocement, avec la réalisation d'un examen microbiologique si nécessaire. Un traitement adapté avec un contrôle des facteurs de risque et le traitement des causes étiologiques permettent d'améliorer le pronostic. Enfin, l'éducation et l'information des patients porteurs de lentilles de contact tiennent une place importante dans la prévention des infections bactériennes. (26)

## 9 Prise en charge des kératites amibiennes

---

Le traitement de la kératite amibienne a évolué depuis le premier traitement médical instauré en 1985. Un diagnostic précoce et une thérapie médicale agressive ont amélioré la prise en charge de cette infection difficile. Certains facteurs pouvant faciliter une thérapie médicale efficace et une amélioration des résultats comprennent le débridement épithélial précoce (pour éliminer la majorité des organismes) et la kératoplastie pénétrante dans les cas de résistance médicale.

Jusqu'à aujourd'hui, il n'a pas été décrit un traitement unique efficace contre l'infection à *Acanthamoeba*, quel que soit l'isolat ou le génotype qui le provoque. Il est difficile d'établir un schéma thérapeutique unique en raison du faible nombre de cas signalés, de la variabilité pathogénique des différentes souches et de la nature intrinsèquement fluctuante du processus pathologique.(93)

L'objectif de la prise en charge est alors d'instaurer un traitement curatif en détruisant les trophozoïtes et les kystes d'amibes, et un traitement symptomatique en traitant l'inflammation de la cornée, la douleur, l'hyper ou hypotonie oculaire, la cicatrisation cornéenne et la réhabilitation visuelle. Il est mis en place après que les prélèvements cornéens aient été réalisés, sur la base d'un diagnostic clinique. Les résultats microbiologiques viennent ensuite confirmer le diagnostic. La prise en charge comprend les traitements médicaux ainsi que des traitements chirurgicaux, que nous allons détailler ci-dessous.

## 9.1 Traitements médicaux

### 9.1.1 Protocole thérapeutique

Le traitement d'Acanthamoeba actuel consiste en des agents antimicrobiens topiques, qui peuvent atteindre des concentrations élevées au site d'infection. De plus, en raison de l'existence d'une forme de kyste à Acanthamoeba très résistante à la thérapie, une combinaison médicamenteuse est généralement utilisée. La plupart des agents topiques actuellement utilisés sont efficaces contre les formes trophozoïtes et kystiques. La sensibilité de la souche isolée aux traitements amoebicides peut être déterminée par la concentration minimale kysticide (CMK) in vitro. Étant donné que la forme enkystée est beaucoup plus résistante que les trophozoïtes en raison de leur paroi, les molécules utilisées doivent être kysticides pour être efficaces.

Les biguanides (Chlorhexidine, polyhexaméthylène biguanide (PHMB)) et les diamidines sont les traitements ayant les activités kysticide et antitrophozoïte les plus importantes et efficaces. De fait, les biguanides constituent le traitement de première intention en monothérapie, ou en bithérapie avec les diamidines. Ces collyres sont des médicaments à préparation hospitalière.

En raison de l'absence de consensus du traitement, le protocole médical est empirique. La kératite amibienne constitue une urgence thérapeutique et le patient est immédiatement hospitalisé.

Habituellement, le patient est traité par une injection de polyhexaméthylène 0,02% (PHMB) ou Chlorhexidine 0,02% en association avec une diamidine, toutes les heures jour et nuit pendant 48 heures, suivi par un traitement toutes les heures la journée pendant 72 heures. En raison d'une toxicité épithéliale fréquente à ces posologies, la fréquence du traitement est diminuée après 5 jours à une goutte toutes les deux heures pendant 7 à 14 jours, puis adaptée en fonction de l'évolution clinique. Généralement, le traitement topique est maintenu 4 fois par jour pendant plusieurs semaines. Il n'existe pas de consensus sur la durée du traitement anti-amibien, même si le délai de guérison microbiologique a été estimé à 44 jours environ. La durée moyenne du traitement observé est de deux mois en cas d'atteinte épithéliale, cependant elle peut être sur plusieurs mois si l'atteinte est stromale.

En cas de toxicité iatrogénique, le traitement peut être interrompu quelques jours avant de reprendre avec un agent de plus faible toxicité (généralement le PHMB en

monothérapie). De plus, malgré l'utilisation de préparations topiques avec une concentration 66 fois plus importante que la concentration minimale kysticide du PHMB, ou 16 fois plus importante que celle de la Chlorhexidine, des échecs thérapeutiques peuvent être observés sans explication. Une des hypothèses à l'échec thérapeutique est que les concentrations intrastromales thérapeutiques ne soient pas atteintes, ou que les médicaments se lient par plus forte affinité à certains tissus, ou même qu'ils soient inactivés *in vivo*.

En cas de non réponse au traitement, une kératite poly microbienne avec surinfection bactérienne ou herpétique doit être recherchée systématiquement.

### *9.1.2 Les biguanides*

Le PHMB (0,02% et 0,06%) et la Chlorhexidine (0,02% et 0,2%) seraient les médicaments les plus efficaces pour le traitement des infections et, en combinaison, ils seraient efficaces contre les kystes et les trophozoïtes.

Le mécanisme d'action serait encore mal élucidé, mais il est important de mentionner qu'ils sont actifs contre un large spectre de pathogènes en augmentant la perméabilité des membranes cytoplasmiques. La Chlorhexidine et le PHMB contiennent tous deux des molécules positives hautement chargées capables de se lier au bouchon mucopolysaccharidique de l'ostiole entraînant une pénétration de l'amibe. Le médicament se lie ensuite à la bicouche phospholipidique de la membrane cellulaire qui est chargée négativement, entraînant des dommages, une lyse cellulaire et l'apoptose.

Le PHMB est efficace à de faible concentration, cependant il s'avère toxique pour les cellules épithéliales cornéennes humaines. Parmi les effets secondaires observés, une kératopathie toxique peut se développer à tout moment, nécessitant une modification importante de ce plan de traitement. Une pression intraoculaire élevée ainsi qu'une inflammation accrue nécessitent souvent l'utilisation de médicaments anti glaucomateux et cycloplégiques. Le rôle des corticostéroïdes topiques ainsi que l'intervention chirurgicale avec kératoplastie thérapeutique pénétrant dans la gestion de cette infection restent controversés.

### 9.1.3 Les diamidines

Les diamidines disponibles en France sont l'iséthionate de propamide 0,1% (Brolène®) et l'Hexamidine 0,1% (Désoméline®). Les concentrations moyennes minimales kysticides varient de 17 à 500 µg/mL. Cependant des résistances ont été rapportées, ce qui explique pourquoi les diamidines ne peuvent pas être utilisées en monothérapie pour le traitement des kératites amibiennes.

Le traitement par les diamidines est généralement bien toléré par les tissus oculaires. (26,93)

### 9.1.4 Autres traitements

Des cas réfractaires ont été traités avec l'association de médicaments triazolés topiques (Voriconazole 1%) avec des biguanides et diamidines. C'est un traitement empirique dans les kératites amibiennes dont l'efficacité a été démontrée chez certains patients.

### 9.1.5 Traitement symptomatique par les corticostéroïdes

Il n'existe pas de consensus clair sur l'utilisation des stéroïdes. L'utilisation de stéroïdes pour traiter l'inflammation oculaire est très controversée en raison de l'immunosuppression provoquée et le risque de recrudescence de l'infection qu'elle induit. Des études in vitro ont montré que les corticoïdes topiques inhibent le processus de conversion trophozoïtes-Kystes et pourrait être à l'origine de l'apparition de problème de résistance.(87) Ces études ont mis en évidence un retard de diagnostic de la kératite amibienne lors de l'utilisation de corticostéroïdes, une pathogénicité accrue des amibes.(171) McClellan et al. ont démontré dans un modèle in vivo que l'ajout de corticostéroïdes topiques, même à faibles doses, favorise une augmentation du nombre de trophozoïtes dans le stroma cornéen infecté. Cela expose les patients au risque de destruction cornéenne significativement plus importante par une augmentation de la charge amibienne, qui peut être supérieure à l'effet de la chimiothérapie.(171) Une autre étude canadienne en 2012 a démontré que le traitement par corticostéroïde topique préalablement au traitement anti-infectieux était un facteur de mauvais pronostic de la kératite amibienne.(172) De fait, il est recommandé de ne pas initier un traitement par stéroïde topique avant deux semaines de traitement anti-amibien et de prescrire ces traitements que pour certaines indications

spécifiques : néo vascularisation cornéenne, opacités sous-épithéliales persistantes, uvéite, sclérite.(26) De plus, il est conseillé de continuer le traitement antimibien après l'arrêt du traitement par stéroïde, au moins un mois après, en raison du risque de la récurrence infectieuse.

### 9.1.6 Autres traitements symptomatiques

Les collyre cyclopéplégiques, antalgiques de niveau II ou III, et certains anti-inflammatoires non stéroïdiens (AINS) par voie orale peuvent être prescrits à des fins antalgiques. Le flurbiprofène ou l'ibuprofène sont généralement prescrits à la dose de 50 à 100 mg/ jour avec une bonne efficacité antalgique observée. Les AINS topiques sont aussi efficaces, cependant leur tolérance épithéliale est à surveiller.

Une prise en charge par un soutien psychologique, la prescription d'antidépresseur peuvent être nécessaires dans les cas sévères marqués par une évolution douloureuse et de longue durée.

## 9.2 Cross Linking

Le crossLinking cornéen est une option de traitement relativement nouvelle qui a été appliquée à la kératite amibienne, résistantes aux traitements médicaux conventionnels. La riboflavine 0,1% associée à une exposition aux rayons ultraviolets A pendant 30 minutes a montré des résultats prometteurs et intéressants, cependant cela concerne un faible nombre de patients. Si l'effet stabilisateur du *crosslinking* sur les fibres de collagène de la cornée infectée est vraisemblable, les données issues de modèles expérimentaux de la KA ne démontrent pas d'efficacité anti-infectieuse du traitement, ni sur les trophozoïtes, ni sur les kystes.(26)

## 9.3 Traitement chirurgical

La kératoplastie lamellaire profonde ou la kératoplastie transfixiante étaient très employées dans le traitement de la kératite amibienne (KA) avant le développement d'un diagnostic précoce et d'une thérapie médicale agressive. Le rôle et le moment de la kératoplastie transfixiante dans la KA restent encore mal définis. Une perforation cornéenne est une indication claire d'une intervention chirurgicale. Une kératoplastie transfixiante thérapeutique doit être envisagée lorsque le processus infectieux se propage au stroma cornéen paracentral malgré un traitement antimibien maximal.

L'exécution de cette procédure sur une infection plus localisée peut permettre l'élimination totale des organismes en excisant le tissu cliniquement impliqué ainsi qu'une bordure de cornée claire environnante. Après la chirurgie, le traitement médical doit être poursuivi pendant au moins plusieurs mois pour aider à assurer l'élimination de tout organisme *Acanthamoeba* résiduel dans le tissu vasculaire receveur. Cependant, une fois que l'infection s'est propagée dans la cornée périphérique, la probabilité de guérison chirurgicale est nettement diminuée. Une prise en charge médicale intensive est nécessaire pendant plusieurs mois pour éradiquer l'organisme avant la kératoplastie. Malheureusement, le pronostic dans ces cas est mauvais et renforce la justification d'un traitement chirurgical plus précoce que tardif.

Récemment, le lambeau conjonctival bipédiculaire (CF) et la greffe de membrane amniotique se sont révélés efficaces dans la kératite amibienne. Ils rétablissent l'intégrité de la surface oculaire et fournissent un soutien métabolique et mécanique pour la guérison de la cornée. Néanmoins, en cas de grande perforation cornéenne, la kératoplastie à chaud pour restaurer l'intégrité oculaire reste la seule option chirurgicale efficace.

## 10 Prise en charge des kératites fongiques

---

La kératite due aux champignons filamenteux reste difficile à traiter malgré l'utilisation d'agents antifongiques topiques et systémiques et la chirurgie adjuvante, comme la transplantation cornéenne. Les ulcères fongiques ont souvent montré de moins bons résultats que les ulcères bactériens, et il y a peu de preuves pour guider le traitement.

Le traitement de la kératite fongique est généralement initié par l'administration topique de médicaments antifongiques et des traitements non spécifiques. Des agents antibactériens à large spectre peuvent être nécessaires pour lutter contre l'infection bactérienne secondaire. En France, il n'existe pas de collyre antifongique disponible en officine, à l'exception de la Natamycine. Les collyres antifongiques sont donc des médicaments à préparation hospitalière dans les PUI, faite à partir de solutions ou de poudres d'antimycotiques destinées à l'usage systémique.

## 10.1 Traitement médical

Le traitement le plus courant consiste en l'injection d'antifongiques de la famille des polyènes, plus que des azolés, dont l'efficacité a été démontrée in vitro et dans des études cliniques.

### 10.1.1 Les polyènes

Les polyènes sont des molécules synthétisées à partir de cultures de *Streptomyces* spp, qui peuvent être qualifiées de macrolides polyéniques. L'amphotéricine B et la Natamycine sont des polyènes utilisés dans le traitement des kératites fongiques.

#### 10.1.1.1 Amphotéricine B

L'amphotéricine B est un antibiotique de la famille des macrolides polyènes, produit par une culture de *Streptomyces nodosus*.(173) Elle a une activité antifongique large contre les levures et variable sur les champignons filamenteux ( *Candida*, *Aspergillus*, *Fusarium*, *Scedosporium*, *Trichosporon*, *Cryptococcus*), mais elle est également un antiparasitaire reconnu, utilisée pour traiter les leishmanioses et certaines amibiases. Elle ne possède pas d'activité antibactérienne ou antivirale.

L'amphotéricine B agit par contact direct et possède une activité fongistatique et fongicide si sa concentration est élevée. Elle se fixe de façon sélective et irréversible aux stérols de la membrane cellulaire fongique sensible : l'ergostérol (alors que les membranes cellulaires contiennent du cholestérol). La toxicité de l'Amphotéricine B est alors sélective des cellules fongiques. Son caractère amphotère lui permet de se lier à la bicouche lipidique de la membrane cellulaire, formant des pores et des canaux, la rendant ainsi perméable (perméabilité transmembranaire des cations monovalents) et entraînant par la suite la mort cellulaire.

Cette molécule possède également une activité antifongique indirecte médiée par les macrophages. Elle potentialise l'action de l'IFN $\gamma$  sur les macrophages, ce qui induit la synthèse du TNF $\alpha$ , IL1 et la production du monoxyde d'azote (NO) responsable de l'activité antifongique.



L'amphotéricine B ne peut être administrée par voie intraveineuse en raison de sa faible diffusion oculaire et d'une forte toxicité systémique (rénale). La voie orale est inutile car l'amphotéricine B n'est pas absorbée par le tube digestif. Le meilleur compromis efficacité/tolérance est l'administration par voie topique sous forme de collyre préparé exclusivement à la pharmacie hospitalière à une concentration de 0,15% ou 0,25%, même si cette molécule est peu soluble et instable entraînant une faible capacité de pénétration cornéenne et des effets indésirables tels que la kératite ponctuée superficielle, le retard de cicatrisation épithéliale, un chémosis et une coloration jaune-vert de la cornée et de la conjonctive. L'Ambisome® (amphotéricine B liposomale) collyre est mieux toléré mais onéreux.(26)

#### 10.1.1.2 *La Natamycine*

La natamycine est un antibiotique naturel produit par *Streptomyces Natalensis* ayant une activité antifongique active sur des champignons filamenteux (*Aspergillus*, *Acremonium*, *Fusarium*, *Penicillium*) et sur certaines levures. Aux États-Unis, cette molécule est disponible sous le nom de Pimaricin®, sous forme de suspension à 5%, alors qu'en France elle peut être obtenue dans le cadre d'une procédure d'autorisation temporaire d'utilisation (ATU). Ce collyre est stable et très peu toxique pour la surface oculaire et la cornée. Il a été retrouvé principalement une hyperhémie conjonctivale, des follicules et des ulcérations épithéliales.

La Natamycine constitue la première ligne efficace du traitement des kératites fongiques, cependant, en raison de sa mauvaise pénétration dans le stroma cornéen et de plusieurs rapports d'échec du traitement par ce médicament, d'autres médicaments antifongiques sont suggérés pour traiter la kératite fongique (Amphotéricine B, Voriconazole 1%)(174). Néanmoins, malgré une meilleure pénétration du Voriconazole, les auteurs ont signalé de bien meilleurs résultats chez les patients traités par la Natamycine par rapport au Voriconazole. L'essai de traitement par ulcère mycotique (MUTT I) était un essai randomisé multicentrique à double masque qui comparait l'efficacité de la Natamycine à celle du Voriconazole dans le traitement de la kératite fongique. Un ensemble de 323 patients atteints de kératite fongique filamenteuse à frottis positif ont été inclus dans cette étude. Le taux de perforation cornéenne et de kératoplastie pénétrante était beaucoup plus élevé

dans le groupe qui a reçu du Voriconazole que chez ceux qui ont reçu de la Natamycine. De plus, le taux de cultures positives après 6 jours était plus élevé dans le groupe Voriconazole par rapport au groupe Natamycine. L'acuité visuelle finale était nettement meilleure dans le groupe Natamycine que dans le groupe Voriconazole. Les résultats de MUTT I montrent un avantage de la Natamycine sur le Voriconazole pour le traitement topique de la kératite fongique, et en particulier pour la kératite à *Fusarium*. (175)

### 10.1.2 Les antifongiques azolés

Ce sont des médicaments que l'on divise en deux groupes selon leur structure chimique : les imidazolés et les triazolés. Malgré leur mécanisme d'action similaire, ils sont distingués de par leur paramètres pharmacocinétiques et leurs indications variables. Les triazolés sont des antifongiques à usage systémique tandis que les imidazolés sont à usage local. Ces derniers sont peu solubles, peu efficaces, et relativement toxiques. En revanche, l'arrivée des triazolés a considérablement élargi l'arsenal thérapeutique dans le traitement des infections fongiques, avec une toxicité moindre et un spectre d'activité plus large. De plus, ils possèdent de bonnes propriétés de diffusion tissulaire après administration par voie orale et diffusent bien dans la cornée.

**Molécules triazolées existantes :** Fluconazole, Isavuconazole, Itraconazole, Posaconazole, Voriconazole.

#### 10.1.2.1 Mécanisme d'action

Ces molécules ont une activité fongistatique résultant de l'inhibition de l'enzyme CYP 450 fongique, essentielle dans la déméthylation du 14- $\alpha$ -lanostérol, phase importante de la biosynthèse de l'ergostérol fongique. Cette inhibition conduit à une accumulation de 14- $\alpha$ -l'éthylstérol avec une diminution de l'ergostérol dans la membrane cellulaire fongique, et une altération de la perméabilité membranaire, entraînant ainsi une inhibition de la croissance et l'apoptose fongique. Les azolés ont une activité sélective pour les enzymes CYP450 fongiques grâce à la liaison d'un atome d'azote de l'azolé à un atome de fer de l'hème situé au niveau du site actif du CYP51 fongique, inhibant de manière irréversible l'activité de ce cytochrome. Certaines molécules de la famille des azolés possèdent des modes d'action complémentaires pouvant agrandir leur spectre d'action : par exemple le Voriconazole présente une activité 24-méthylène-

dihydrolanostérol déméthylase sur certains champignons filamenteux et certaines levures.

Le choix du traitement se fait en fonction de la nature et de la sensibilité de l'agent pathogène, du spectre d'action de l'antifongique, de l'état clinique du patient ainsi que de la susceptibilité d'interférence médicamenteuse. Un antifongigramme est réalisé en cas d'échec thérapeutique ou lors d'une infection impliquant des agents pathogènes rares, afin de déterminer la CMI du germe en cause.(176)

### *10.1.2.2 Spectre d'activité et indication*

Les Triazolés sont indiqués pour le traitement prophylactique et curatif des infections fongiques, par voie systémique. Ces traitements sont surtout indiqués en prophylaxie chez des patients présentant des facteurs de risque à infection fongique (neutropénie, immunodépression, greffes de cellules souches hématopoïétiques etc.). Les molécules telles que le Fluconazole, le Voriconazole et le Posaconazole sont indiquées dans le traitement prophylactique et curatif des espèces fongiques filamenteux et des levures, tandis que l'isavuconazole et l'itraconazole sont uniquement indiquées dans le traitement curatif des infections fongiques. (176)

L'itraconazole et Fluconazole sont préparés par les pharmacies hospitalières et sont alors disponibles sous forme de collyres à 1% et 0,3% respectivement. Le Voriconazole a un spectre étendu à *Aspergillus*, *Scedosporium* et *Fusarium*. L'espèce *Candida krusei* est naturellement résistante au Fluconazole mais est habituellement sensible au Voriconazole. Cependant des résistances croisées avec le Fluconazole peuvent être observées, particulièrement chez *Candida glabrata*.

Plusieurs auteurs ont signalé de bien meilleurs résultats chez les patients traités par la Natamycine par rapport au Voriconazole topique dans la prise en charge d'une kératite fongique. (175,177,178) En revanche, l'administration orale de Voriconazole peut être un traitement efficace pour certains cas de kératite fongique. Thiel et al(174) ont constaté que la concentration de Voriconazole dans l'aqueux humain est très variable lors de l'administration topique de ce médicament et peut être inférieure à la concentration minimale inhibitrice (CMI) requise pour traiter certaines infections fongiques. Le Voriconazole oral, cependant, entraîne une concentration de médicament intraoculaire bien supérieure à la CMI requise pour la plupart des agents

pathogènes cornéens fongiques. Jhanji et al (179) ont signalé un cas de kératite fongique avec *Fusarium* au site de la plaie chirurgicale de la cataracte. L'ulcère cornéen ne répondait pas à la Natamycine topique à 5%, l'amphotéricine B 0.15% et amphotéricine intracamérale B. Après avoir changé le schéma thérapeutique en Voriconazole topique et oral, une amélioration significative a été notée. Bunya et al(180) ont signalé neuf cas de kératite fongique réfractaire à un traitement antifongique standard traité avec du Voriconazole oral et topique. Cinq patients sur sept qui ont terminé le suivi ont été traités avec succès avec ce régime.

Cependant, le Voriconazole peut être injecté en intrastromale (50 µg/0,1mL) ou en intracaméculaire (100 µg) dans les cas de kératomycozes résistantes ou compliquées d'endophtalmie. (181,182)

### 10.1.3 *Autres antifongiques*

La caspofungine (Cancidas®) a montré son action fongicide sur les levures *Candida* et sur les *Aspergillus*. Des études *in vitro* et *in vivo* démontrent que l'exposition d'*Aspergillus* à la caspofungine entraîne une lyse et la mort des extrémités des filaments mycéliens et des sites où se produisent la croissance et la division des cellules.(183) C'est un lipopeptide semi-synthétique issu de la famille des échinocandine, synthétisé à partir d'un produit de fermentation de *Glarea Lozovensis*. Elle agit en inhibant la synthèse du bêta (1,3) -D-glucane, un constituant essentiel de la paroi cellulaire des membranes des champignons filamenteux et des levures, mais non retrouvé chez les cellules des mammifères.(183) La caspofungine est préparée en pharmacie hospitalière sous forme de collyre 0,1 mg/ml et peut être administrée par voie intraveineuse.

La flucytosine (5 FC) est une prodrogue métabolisée en 5-Fluorouracile (5-FU) par l'intermédiaire d'une cytosine désaminase spécifique retrouvée dans les cellules des agents pathogènes sensibles. C'est une fluoro-pyrimidine connue comme « inhibitrice de la biosynthèse des acides-nucléiques ». Elle appartient à la famille des anti métabolites et exerce son activité antifongique selon deux mécanismes d'action principaux :

- Elle pénètre dans les cellules fongiques par des transporteurs plus ou moins spécifiques (cytosine perméase, transporteurs pyrimidines), est métabolisée en

- 5-FU via les cytosines désaminases, et perturbe la synthèse protéique par substitution de l'uracile par le 5-FU dans l'Acide Ribonucléique (ARN) fongique
- Elle affecte la synthèse de l'Acide Désoxyribonucléique (ADN) fongique par l'inhibition de la Thymidylate Synthétase (TS).

Les cellules humaines sont quasiment dépourvues de ces enzymes et le risque de toxicité est donc assez faible. La Flucytosine est utilisée contre les levures (Candida, Cryptococcus) et certaines souches d'Aspergillus, Penicillium et Cladosporium.(26) Les résistances acquises au cours de ce traitement sont assez fréquentes et rapides, de sorte qu'une association avec amphotéricine B est souvent nécessaire lorsque le traitement est de longue durée.

En pratique, il n'existe pas de consensus international sur les molécules à utiliser lors d'une kératite fongique. La prise en charge est guidée par l'aspect clinique initial, l'identification du germe pathogène et la détermination de la CMI.

Le tableau ci-dessous présente certains protocoles utilisés lors d'infections fongiques.

*Tableau 11 : Protocoles utilisés lors d'infections fongiques*

<b>Aspect clinique</b>	<b>Traitement médicamenteux</b>
Kératomyose débutante au stade épithélial : Traitement local par collyre uniquement	<b>Levure identifiée</b> : Amphotéricine B ± Fluconazole <b>Filament identifié</b> : Amphotéricine B + Voriconazole
En cas d'atteinte stromale : Ajout d'un traitement par voie systémique	<b>Filament identifié</b> : Voriconazole per os <b>Levure identifiée</b> : Fluconazole per os
En cas de complications d'endophtalmie ou d'évolution défavorable	Discuter au cas par cas : <ul style="list-style-type: none"> <li>- Cancidas® (caspofungine) voie interveineuse</li> <li>- Injection intrastromale de voriconazole (50 µg/0,1 ml)</li> <li>- Injection intracaméculaire de voriconazole (100 µg/0,1 ml)</li> </ul>

- |  |  |
|--|--|
|  | - Injection intra vitrénne ou intracamérulaire d'Amphotéricine B (5 µg/0,1 ml) |
|--|--|

Une fois l'organisme identifié par culture, le schéma thérapeutique peut être modifié. La plupart des recommandations de la littérature concernant le choix des antifongiques, une fois le champignon infectieux identifié, sont probablement basées sur l'expérience personnelle ou sur les résultats des tests de sensibilité aux antifongiques in vitro. Dans la littérature, on observe que les patients atteints de kératites fongiques superficielles répondent généralement bien à la thérapie médicale seule. Bien que plusieurs antifongiques se soient révélés efficaces, l'administration de Natamycine peut empêcher une intervention chirurgicale. Cependant, lorsque les patients sont atteints de kératites fongiques présentant des lésions profondes, le traitement médical ne suffit généralement pas, et une intervention chirurgicale est nécessaire. En raison de la gravité de l'atteinte stromale, l'hospitalisation est nécessaire. Dans tous les cas, l'administration d'une goutte toutes les 5 minutes la première heure, puis une goutte toutes les heures pendant 24 à 48h est recommandée. La posologie est ensuite diminuée progressivement et le choix des antifongiques dépend de l'évolution des paramètres infectieux, inflammatoires et de la toxicité dues aux collyres renforcés. La kératite fongique réagit lentement au traitement antifongique et les prélèvements négatifs de suivi n'indiquent pas toujours que le champignon responsable de l'infection a été éradiqué, car il peut devenir profondément ancré. Par conséquent, le traitement doit être maintenu pendant au moins 6 semaines en cas d'atteinte épithéliale, et plusieurs mois en cas d'atteinte stromale.(119)

## 10.2 Les mesures adjuvantes

L'arrêt des facteurs prédisposant à la kératite fongique est à effectuer le plus rapidement possible, notamment l'arrêt des lentilles de contact. Les lavages oculaires au sérum physiologique pluriquotidiens, ainsi que le débridement régulier de l'infiltrat, sont recommandés afin d'éliminer les sécrétions et les médiateurs inflammatoires présents à la surface oculaire, et d'éliminer le matériel nécrotique pour augmenter l'efficacité du traitement antifongique. Avant l'instillation des collyres, il est

recommandé de laver quotidiennement le visage au savon et les mains avec une solution hydro alcoolique. De plus les autres mesures préconisées afin d'optimiser la cicatrisation cornéenne et le traitement antifongique sont un arrêt des corticoïdes topiques (contre indiqué en cas d'infection fongique), l'arrêt du tabac, la prise en charge d'une pathologie chronique de la surface oculaire et d'une immunodépression systémique associée. L'éducation et la compliance aux soins de l'infection du patient sont des facteurs indispensables à la réussite du traitement. Enfin, un soutien psychologique peut être mis en place si nécessaire.

### 10.3 Traitements chirurgicaux

Une chirurgie thérapeutique est nécessaire dans les cas de kératites mycotiques qui répondent mal, ou pas du tout, à une thérapie médicale, ou lorsque la formation de perforation ou de descemetocèle est imminente. Cependant, tous les efforts doivent être faits pour prolonger la thérapie médicale pendant la durée maximale, pour rendre le germe infectant non viable avant la chirurgie et pour améliorer le résultat. La chirurgie tente d'éliminer les éléments antigéniques et infectieux ainsi que les tissus nécrotiques et autres débris, qui peuvent entraver la cicatrisation complète de la lésion.

Les méthodes utilisées comprennent :

- Le **débridement récurrent** de l'ulcère permettant d'éliminer les éléments nécrotiques, diminuer la charge infectieuse et augmenter l'efficacité des collyres antifongiques
- Une **greffe lamellaire antérieure ou une kératectomie**, en association avec un traitement antifongique pour les ulcères superficiels permettent de diminuer la charge infectieuse
- Une **greffe de cornée thérapeutique à « chaud »** est effectuée lorsque l'intégrité du globe oculaire est menacée, lorsque l'infection progresse malgré un traitement médical, et lorsque le risque de perforation cornéenne est avéré ou imminent. Le pronostic est souvent mauvais dans ces cas et des greffes multiples sont souvent nécessaires.
- La **greffe de membrane amniotique** peut être combinée à une kératectomie ou à une détersion de l'ulcère cornéen, et s'avère intéressante dans les cas de cicatrisations cornéennes. La greffe de membrane amniotique a montré son intérêt en ophtalmologie, de par ses propriétés uniques et intéressantes grâce

à son effet mécanique matriciel et à la présence de facteurs de croissance permettant d'obtenir un effet anti-inflammatoire, antalgique, pro-cicatrisant, anti-angiogénique, antibactérien et surtout permettant de favoriser la reconstruction de la surface oculaire.

- Le **crosslinking ou la réticulation du collagène cornéen (CXL)** a été utilisée pour arrêter la progression du kératocône en renforçant les liaisons chimiques entre les faisceaux de collagène dans le stroma cornéen. Au cours des dernières années, le CXL a gagné en popularité auprès des chercheurs pour traiter la kératite infectieuse. Quelques cas de fontes stromales septiques résistant au traitement médicamenteux ont été traités par cette méthode. Cependant elle est toujours en cours d'évaluation dans le cas de kératomycoses à la phase aiguë de l'infection.(26,120)
- Une **greffe en bouchon ou de la colle cyanoacrylate** peuvent être envisagés en cas de perforation de petit diamètre.
- La **thérapie photodynamique (PDT)** est une technique unique qui implique l'activation d'une substance chimique (appelée photosensibilisateur) par la lumière. La photoactivation entraîne la production d'espèces réactives à l'oxygène qui provoquent finalement la mort cellulaire. La PDT est utilisée depuis longtemps pour traiter plusieurs affections ophtalmologiques telles que la néo vascularisation choroïdienne. De plus, il a prouvé sa capacité à tuer les cellules microbiennes, y compris les bactéries et les champignons.(120)
- Dans les cas les plus sévères, un recouvrement conjonctival est préconisé lors d'atteinte extensive, une énucléation ou un recouvrement conjonctival ou une injection rétrobulbaire de xylocaïne/chlorpromazine sont indiqués lors d'endophtalmie résistante au traitement

#### 10.4 Évolution et pronostic

Le pronostic des kératomycoses est souvent plus mauvais et grave que celui des kératites bactériennes. L'évolution d'une kératomycoses est très lente, pouvant s'étendre sur plusieurs semaines à plusieurs mois. Les levures sont difficiles à prendre en charge en raison de l'atteinte cornéenne sous-jacente, et les champignons filamenteux sont naturellement très virulents. Un traitement médical précoce est indispensable pour obtenir une évolution favorable de la pathologie. Le pronostic est favorable dans 50 à 70% des cas grâce au traitement médical(184), cependant une



greffe de cornée est réalisée dans 30 à 54% des cas en raison des complications infectieuses(184–186). Dans la littérature, on retient que 10 à 25% des infections peuvent entraîner la perte du globe oculaire, en revanche cette proportion dépend des pays et des centres.

Une surveillance clinique étroite doit être effectuée de façon quotidienne ou biquotidienne afin d'évaluer l'acuité visuelle, les signes fonctionnels, les caractéristiques de l'infiltrat (taille, profondeur), la présence de lésions satellites ou hypopion, la cicatrisation épithéliale et l'inflammation oculaire.

Les facteurs de mauvais pronostic sont les suivants :(26)

- Retard du diagnostic au-delà de deux semaines
- Âge élevé du patient
- Taille de l'infiltrat stromal
- Taille de l'ulcère épithélial et pigmentation de l'ulcère
- Présence de lésions satellites ou hypopion
- Atteinte de la chambre antérieure
- Présence de sclérite
- Baisse de l'acuité visuelle importante lors de la prise en charge
- Patient non répondant au traitement antifongique initial
- CMI élevée
- Infection à Aspergillus
- Co-infection champignons/bactéries

## 10.5 Conclusion

La kératomycose a longtemps été mal diagnostiquée et mal prise en charge. C'est une pathologie grave pouvant entraîner la cécité, dont un traitement médicamenteux précoce est indispensable pour une évolution favorable de la pathologie. Bien que la culture et l'examen direct soient de sensibilité variable, ils doivent être effectués pour tous les patients comme diagnostic de routine en laboratoire.

Étant donné que le diagnostic précoce de l'infection et la rapidité de la prise en charge thérapeutique entraînent une amélioration du pronostic, diverses formes de méthodes basées sur la PCR pour la détection rapide et / ou l'identification des champignons dans les échantillons cornéens pourraient être utilisées en plus de la culture.

Cependant, des études supplémentaires sont nécessaires pour l'évaluation et la normalisation de ces méthodes.

La Natamycine topique constitue le traitement de première intention, néanmoins, elle présente de nombreuses limites. En conséquence, d'autres médicaments tels que l'amphotéricine B pourraient être prescrits. La résistance aux médicaments chez les champignons est un facteur essentiel qui affecte négativement le résultat du traitement. La détermination in vitro du modèle de sensibilité pourrait être utilisée pour fournir des données utiles aux cliniciens, cependant, des études supplémentaires sont nécessaires pour déterminer la corrélation entre les résultats des tests de sensibilité antifongique in vitro et les résultats cliniques. En outre, il a été démontré que des combinaisons de divers antifongiques et / ou traitements non antifongiques en cas de champignons résistants ont des résultats prometteurs et nécessitent une évaluation plus approfondie.

## 11 Prise en charge des kératites herpétiques

---

L'herpès oculaire est une pathologie potentiellement grave pouvant également mener à une perte définitive de l'acuité visuelle si elle n'est pas prise en charge correctement. Elle représente l'une des premières causes de cécité d'origine infectieuse dans les pays développés et est donc une urgence diagnostique et thérapeutique.

La stratégie thérapeutique varie en fonction des manifestations cliniques liées aux HSV et le choix du traitement va dépendre du site principal de l'infection, de la sévérité du tableau clinique et de la fréquence des récurrences.

Nous allons détailler dans un premier temps les traitements médicamenteux et chirurgicaux, et dans un second temps les différentes stratégies thérapeutiques mises en place pour le traitement des kératites herpétiques.

### 11.1 Les antiviraux herpétiques

Les antiviraux herpétiques actuels actifs contre les virus HSV sont tous virostatiques, limitant la phase de réplication du virus, mais n'ont aucune activité sur la phase de latence et ne traitent pas non plus la réponse inflammatoire dommageable dans la cornée qui peut se développer avec l'infection par le HSV. L'éradication du virus est alors impossible, rendant le patient porteur à vie. Ces médicaments sont utilisés en

première intention dans le traitement curatif de la kératite herpétique et peuvent être également utilisés en préventif.

Cette classe thérapeutique inhibe l'ADN polymérase virale, enzyme clé de la réplication virale, avec une sélectivité assez importante, limitant ainsi la cytotoxicité.

On distingue les antiviraux nucléosidiques avec comme chef de file l'aciclovir, et les antiviraux non nucléosidiques avec le cas du Foscarnet, analogue du pyrophosphate.

En France, deux thérapies systémiques (aciclovir par voie orale et intraveineuse, et valaciclovir par voie orale) et trois thérapies topiques (pommade aciclovir, collyre trifluridine et gel ganciclovir) possèdent l'autorisation de mise sur le marché (AMM) pour l'infection oculaire à herpès virus.

### *11.1.1 Les analogues nucléosidiques indiqués dans la kératite herpétique*

Les analogues nucléosidiques sont des molécules ayant une structure similaire aux nucléosides naturels. Les nucléosides sont des glycosylamines, qui peuvent être considérés comme des nucléotides sans groupe phosphate. Ils sont composés d'une des cinq nucléobases (bases azotées : adénine, cytosine, guanine, thymine et uracile) et d'un sucre à cinq carbones (un ribose ou un désoxyribose), alors qu'un nucléotide contient en plus un ou plusieurs groupes phosphates. Les nucléotides sont les éléments de bases de la constitution de l'ADN et de l'ARN. On retrouve les analogues de la désoxyadénosine, de la désoxycytidine, de la désoxyguanine, et de la thymidine et de la désoxyuridine. En France, quatre molécules possèdent l'AMM dans la kératite herpétique comme indiqué plus haut : l'aciclovir, sa prodrogue le valaciclovir, le ganciclovir et la trifluridine.

Ces analogues nucléosidiques sont considérés comme des prodrogues car ils nécessitent une tri-phosphorylation pour être actifs : une première phosphorylation dépendante de la thymidine kinase (TK) virale, présente uniquement dans les cellules infectées, et deux autres phosphorylations réalisées par les kinases cellulaires. Le métabolite actif va agir comme un anti métabolite grâce à sa similarité avec le nucléotide, et va inhiber de façon compétitive l'ADN polymérase viral en se fixant au niveau du site actif. Il agit comme un terminateur de chaîne et d'arrêt viral de l'ADN polymérase.

L'aciclovir (ACV), le valaciclovir, le ganciclovir sont des dérivés de la désoxyguanosine et la trifluridine est un dérivé de la thymidine.

L'aciclovir est le traitement de choix des infections à HSV et est le premier analogue nucléosidique mis sur le marché ayant permis une avancée majeure dans la prise en charge thérapeutique des infections à herpès virus. La thymidine kinase virale possède une affinité importante pour l'aciclovir par rapport à la TK cellulaire avec une affinité 3000 fois supérieure, ce qui explique la faible cytotoxicité de la molécule. De plus, l'ACV présente une affinité 10 à 30 fois supérieure pour l'ADN polymérase viral en comparaison avec l'ADN polymérase cellulaire, ce qui explique également sa faible cytotoxicité. Le valaciclovir est constitué d'une L-Valine ester d'aciclovir et représente la prodrogue de l'ACV. Cette estérification permet une meilleure absorption et biodisponibilité que celle de l'aciclovir lorsque celui-ci est administré par voie orale. Le valaciclovir est hydrolysé en aciclovir et valine sous l'effet d'une hydrolase au niveau intestinal et au niveau hépatique. La trifluridine (TFT) est l'un des premiers analogues nucléosidiques actifs sur les virus de l'herpès, présentant une sélectivité et spécificité moindre pour le HSV que les autres antiviraux, entraînant ainsi plus de cytotoxicité. En effet, la TFT est phosphorylée de façon indifférente par la thymidine kinase virale ou cellulaire et est active à la fois sur l'ADN polymérase viral et cellulaire. Cette absence de sélectivité et de spécificité engendre de nombreux effets indésirables, notamment une toxicité au niveau de l'épithélium cornéen et une mauvaise cicatrisation tissulaire.

Différentes formes galéniques existent sur le marché pour la prise en charge de l'HSV :

- L'aciclovir est présente sous forme orale en comprimés et en suspension buvable, sous forme injectable par voie intraveineuse, et sous forme topique en pommade dosée à 3%. Pour la pommade, la vision est diminuée après application mais elle bénéficie d'une très bonne tolérance.
- Le valaciclovir (VACV) est présent uniquement par voie orale en comprimés dosés à 500 mg. Cela est dû au fait que la valaciclovir nécessite une biotransformation au niveau hépatique par une hydrolase spécifique, la réalisation en forme topique n'est donc pas possible.
- Le ganciclovir (GCV) est disponible sous forme topique en gel ophtalmique dosé à 0,15%. La forme en gel permet une meilleure rémanence sur la surface oculaire, une meilleure tolérance que la pommade d'ACV, cependant les essais cliniques ont démontré que l'efficacité était similaire avec le GCV et l'ACV. Des

études pharmacocinétiques ont démontré une bonne pénétration dans la cornée et le segment antérieur de la molécule, avec des concentrations supérieures à la CI50 de l'herpès virus. Son avantage par rapport aux autres molécules réside dans sa très bonne pénétration intracellulaire et intracornéenne et permet ainsi de réduire le risque de perte d'efficacité en cas de mutation dans le gène de la TK virale, cause possible de résistance à l'aciclovir. Le ganciclovir existe aussi sous forme injectable, en revanche son indication est réservée aux infections à cytomégalovirus et chez les immunodéprimés.

- La trifluridine est disponible uniquement en collyre en seconde intention lorsque les autres topiques sont déconseillés ou inefficaces. La TFT possède une bonne diffusion cornéenne et est retrouvée dans le stroma cornéen et dans l'humeur aqueuse en grande quantité. Cependant, sa diffusion reste moins importante que l'utilisation en pommade d'ACV ou de gel de ganciclovir. Le collyre à la TFT ne gêne pas ou très peu la vue après instillation mais il requiert sept applications par jour contre cinq pour le gel ou la pommade. De plus, la trifluridine ne requiert aucune enzyme virale pour être active, ce qui est un avantage en cas de développement de mutations dans la souche virale, mais cela explique aussi la plus forte épithéliotoxicité de ce collyre par rapport à la pommade à l'aciclovir ou au gel de ganciclovir.

Les études ont démontré qu'aux doses thérapeutiques recommandées, l'absorption systémique après utilisation par voie topique était négligeable. Les effets indésirables sont limités à la zone oculaire lorsque ces molécules sont utilisées en topique.

Les antiviraux bénéficiant d'une AMM en France par voie systémique sont l'aciclovir par voie orale et intraveineuse, et le valaciclovir par voie orale. Sur la base de la bioéquivalence, les doses orales de l'AMM pour l'herpès oculaire en attaque pour l'aciclovir et le valaciclovir sont respectivement de 2 g en cinq prises contre 1 g en deux prises. À cette dose de 2 g/j, l'aciclovir oral permet d'obtenir une concentration antivirale dite efficace dans les larmes, c'est-à-dire supérieure à celle inhibant la réplication de 50 % des particules virales. En couverture préventive, les doses de l'AMM pour l'aciclovir et le valaciclovir sont respectivement de 800mg en deux prises

contre 500mg en une prise. Le choix de cette posologie d'aciclovir en préventif repose sur les résultats de l'étude pivot de l'HEDS(187,188)

Dans les formes sévères, il est parfois utile d'utiliser des doses supérieures à celles de l'AMM dans l'herpès mais qui correspondent à celles du zona ophtalmique, à savoir 4 g d'aciclovir en cinq prises ou 3 g de valaciclovir en trois prises. Il est aussi possible dans certains cas très agressifs (kératite stromale nécrotique ou endothélite linéaire) d'utiliser de l'aciclovir par voie intraveineuse à la dose de 10 mg/kg toutes les huit heures, voire du Foscarnet en cas de doute sur la sensibilité de la souche(138,189).

### 11.1.2 *Les résistances aux antiviraux*

La résistance d'un virus aux antiviraux est définie comme une perte d'efficacité inhibitrice d'un antiviral envers un virus, due à des mutations transmissibles ou génétiques. Des cas de résistance sont apparus dès la mise sur le marché de l'aciclovir. Cependant, ces cas de résistance sont très rares chez les patients immunocompétents, avec une prédominance de la résistance d'aciclovir de 0.5% chez les patients immunocompétents et 15% dans les patients immunodéprimés.(190)

Pour ces patients, les lésions herpétiques bien souvent plus sévères d'emblée, vont persister, s'étendre et s'aggraver, et parfois même se disséminer. Les utilisations prolongées, répétées, à des doses insuffisantes d'antiviraux, ou encore un état d'immunodépression sont d'autant de facteurs qui favorisent l'émergence d'une résistance. Les mutations dans le gène UL23 codant pour la thymidine kinase virale expliquent la grande majorité des cas résistants à l'aciclovir, mais des mutations sur le gène UL30 pour la polymérase d'ADN peuvent également causer la résistance du médicament. Alors que d'autres thérapies antivirales telles que le foscarnet et le cidofovir peuvent être employées dans les cas de résistance d'aciclovir, ces molécules ont des toxicités systémiques significatives. Le ganciclovir topique peut être utilisé pour la kératite épithéliale à HSV résistante à l'aciclovir, mais il y a peu de données sur son utilisation dans l'endothélite à HSV. L'alternative thérapeutique repose alors sur l'utilisation de la trifluridine, qui n'est pas sélective de la TK virale. Les mutations génétiques de l'ADN polymérase, quant à elles vont être susceptibles d'entraîner des résistances à tous les antiviraux anti-herpétiques ayant pour cible cette enzyme. Le foscarnet serait alors lui aussi touché par ce type de résistance. Toutefois cette

dernière est très rarement rencontrée (seuls quelques cas ont été rapportés et étudiés).

## 11.2 Les traitements adjuvants

### 11.2.1 *Les corticostéroïdes*

La principale cause de perte de vision liée à l'infection oculaire de HSV est liée aux effets nocifs de l'inflammation dans la cornée. Actuellement, la méthode primaire de traitement pour l'inflammation liée à la kératite HSV est la thérapie par corticostéroïde. Cependant elle doit être instaurée une fois la réplication virale inhibée et maîtrisée sous antiviraux, et une fois que les lésions sont stabilisées.

Les corticostéroïdes sont formellement contre-indiqués en cas de kératites épithéliales pures (type dendritique), ou des kératites stromales nécrotiques, au risque d'aggraver les lésions et d'évoluer vers une fonte cornéenne. Ces médicaments ne doivent pas non plus être utilisés en cas de kératite avec atteinte épithéliale dont l'étiologie pourrait être d'origine herpétique jusqu'à preuve du contraire.

En revanche, les corticoïdes peuvent être utilisés dans les formes épithéliales avec atteinte stromale, dans les formes stromales non nécrotiques et dans les formes endothéliales, lorsque le traitement par antiviraux a fait preuve de son efficacité. Il est important de continuer la thérapie par des antiviraux un mois après l'instauration de la corticothérapie. Selon le degré de gravité, différentes formes galéniques peuvent être utilisées : la forme topique en collyre ou en pommade est utilisée dans les infections herpétiques sans signes de gravité, la forme par voie orale est administrée lors d'infections sévères, et la forme systémique par injection intraveineuse peut être utilisée pendant quelques jours lorsque la voie orale est inaccessible ou que l'inflammation est très importante. Le relais par voie orale est établi après stabilisation de l'inflammation. Les études de HEDS ont confirmé que la corticothérapie par voie topique a réduit la progression ou la persistance de l'inflammation liée à HSV comparée au placebo à 68%. Il n'y avait aucune différence significative dans les résultats visuels entre le placebo et le groupe de corticostéroïde à 6 mois.(191) Comme dans toute corticothérapie, la surveillance doit être rigoureuse et le sevrage doit être progressif afin d'éviter une effet rebond. (138) En effet, les corticoïdes présentent de nombreux effets indésirables. Il faut savoir que l'instillation de corticoïdes locale peut entraîner certains troubles oculaires (hypertonie oculaire par

exemple) avec un risque de survenue de glaucome dit cortisonique, ou encore une opacification du cristallin. L'utilisation prolongée peut engendrer un retard de cicatrisation cornéenne, ou encore provoquer l'apparition d'infection opportuniste.

Dans le cas de kératites infectieuses, ce sont les corticoïdes d'action immédiate qui sont utilisés, car ceux dits « retard » présentent une longue durée d'action entraînant par conséquent un effet immunosuppresseur dans l'organisme pouvant être à l'origine de complications sévères. Ce sont donc trois molécules principalement qui sont utilisées : la dexaméthasone sous forme de collyre ou injection sous-conjonctivale, la prednisone par voie orale, et la méthylprednisolone par voie intraveineuse.

### 11.2.2 *La cyclosporine*

La cyclosporine topique est un médicament à préparation magistrale concentré à 2%. C'est un immunosuppresseur indiqué en prévention ou en traitement de rejet de greffe de cornée, mais a également été employée comme thérapie anti-inflammatoire alternative dans le cas de kératites herpétiques non nécrosantes. Elle trouve son intérêt chez des patients réfractaires aux corticoïdes topiques, ou dans la gestion des formes corticodépendantes et/ou récidivantes de kératite stromale. La cyclosporine possède des propriétés anti-inflammatoires intéressantes sans pour autant favoriser la réplication virale, à la différence des stéroïdes. Bien qu'elle ne soit pas largement utilisée, cette thérapie peut être utile chez les patients qui ont une réponse stéroïde puisque la cyclosporine n'augmente pas la pression intraoculaire. En raison du délai d'action, elle ne remplace pas les stéroïdes dans la gestion des formes aiguës mais elle est à l'inverse utile pour en faciliter le sevrage lors des traitements au long cours.(138)

### 11.2.3 *Le sérum autologue*

Le sérum autologue est un médicament biologique à préparation magistrale qui s'effectue au sein de la pharmacie hospitalière, en salle blanche sous hotte à flux laminaire (Classe A). Le sérum autologue est aujourd'hui utilisé pour traiter les troubles sévères de la ré épithélialisation cornéenne. En effet, la composition du sérum autologue ressemble à celle des larmes naturelles et est riche en facteurs de croissance, en vitamines, en fibronectine et autres composants biochimiques



essentiels à la reconstruction de la surface oculaire. La plupart des concentrations sont équivalentes aux composants des larmes naturelles, à l'exception que le sérum contient plus de vitamine A, de lysozyme, de facteur de croissance transformant  $\beta$  (TGF- $\beta$ ) et de fibronectine, et moins d'immunoglobuline A (IgA), de facteur de croissance épithélial (EGF) et de vitamine C que l'on trouve dans les larmes.(192)

Des collyres sériques autologues ont été recommandés pour le traitement des patients présentant plusieurs troubles de la surface oculaire, tels qu'une déficience épithéliale cornéenne liée au syndrome de Sjögren, un défaut épithélial non sjögren associé à une maladie du greffon contre l'hôte, une kératite neurotrophique, des défauts épithéliaux persistants, une kératoconjonctivite limbique supérieure et oculaire sèche postopératoire induite par LASIK. Les personnes traitées avec 20% à 50% de sérum autologue quatre à huit fois par jour ont signalé une amélioration subjective des symptômes oculaires secs ; les enquêteurs ont également noté une amélioration objective basée sur la coloration à la fluorescéine et les résultats des tests de temps de rupture.(193)

Actuellement, il n'existe pas de forme de SA disponible dans le commerce. Le SA doit être fabriqué avec le sang du patient. Même si les méthodes utilisées pour la préparation, le stockage et l'administration du SA sont très variables, des normes ont été établies pour optimiser l'efficacité thérapeutique et la sécurité des produits. En bref, le sang est d'abord prélevé sur le receveur et est ensuite autorisé à coaguler en l'absence d'anticoagulant. Une fois qu'un caillot s'est formé, le surnageant est centrifugé pour séparer le sérum des composants solides sans induire d'hémolyse. Après centrifugation, le sérum est décanté dans un récipient stérile et peut ensuite être dilué à la concentration souhaitée. Le sérum autologue est généralement administré à une concentration de 20%, qui est basée sur la concentration de facteurs biologiques dans les larmes réelles, bien que des concentrations plus élevées (entre 50% et 100%) aient été utilisées(194). On sait que le sérum peut contenir des composants qui nuisent à la surface oculaire. Le TGF- $\beta$ , par exemple, est connu pour avoir des effets antiprolifératifs, et des concentrations élevées de TGF- $\beta$  peuvent supprimer la cicatrisation des plaies de l'épithélium de la surface oculaire.(195) Cette observation a contribué à l'utilisation d'une solution diluée de sérum pour maintenir des taux de TGF- $\beta$  comparables à ceux des larmes. Les conservateurs ne sont généralement pas

ajoutés au SA, réduisant ainsi le risque de toxicité induite par les conservateurs associés à d'autres traitements oculaires. Cependant, le manque de conservateurs augmente théoriquement le risque d'infection oculaire. Le sérum autologue peut être conservé pendant moins d'un mois à 4 °C pendant son utilisation et jusqu'à trois mois à -20 °C(196). Il est important que les flacons contenant du sérum autologue soient tenus à l'écart de la lumière pour éviter la dégradation de la vitamine A.

De par ses propriétés, ce traitement s'avère bénéfique pour traiter les kératites neurotrophiques compliquées, en complément du traitement thérapeutique ou chirurgical mis en place.

Cependant le sérum autologue est difficilement accessible en France du fait de l'absence de réglementation, rendant en théorie l'utilisation d'un produit dérivé du sang, impossible pour traiter les affections de la surface oculaire. Le vide juridique permettant l'emploi de ce traitement reste un frein majeur à la mise en application du sérum autologue : il n'existe en effet aucune réglementation pour effectuer ces préparations, même dans le cadre des Etablissements de Transfusion Sanguine. L'utilisation du SA relève donc actuellement de l'entière responsabilité des différents acteurs de santé que sont les ophtalmologistes, les infirmières et les équipes des Centres de Transfusion Sanguine pour réaliser un geste interdit car non codifié. Bien entendu, son utilisation – toujours transitoire - reste à discuter en fonction de chaque cas. Il ne peut se concevoir de façon isolée : il doit précéder ou accompagner un autre geste : membrane amniotique, greffe de cornée et fournit le temps nécessaire à obtenir un certain degré d'immunodépression.

### **11.3 Les traitements chirurgicaux**

Lorsque la cornée présente des lésions induites de type cicatriciel, ou qu'à l'inverse la cornée ne cicatrise pas et est douloureuse, le recours à un traitement chirurgical est recommandé pour éviter l'évolution vers une perforation cornéenne.

Plusieurs techniques chirurgicales existent, telles que la tarsoraphie, le recouvrement conjonctival qui sont à envisager au cas par cas. Cependant nous détaillerons ici seulement deux techniques chirurgicales : la greffe de cornée et la greffe de membrane amniotique.

### 11.3.1 *La greffe de cornée*

Elle consiste à remplacer une partie de la cornée pathologique par une partie d'une cornée saine de même diamètre, issue d'un donneur décédé. Les greffons sont donc d'origine humaine, prélevés en France suite à un décès. Généralement la transplantation d'organes est un processus complexe avec de multiples problèmes juridiques, éthiques et culturels. Cependant, le tissu cornéen a plusieurs caractéristiques qui facilitent le stockage et la transplantation.

La transplantation cornéenne ou kératoplastie est la greffe allogénique la plus couramment réalisée et la plus réussie au monde. Le taux de succès en termes de survie du greffon à 5 ans est élevé, variant de 60 à 90%. Zirm(197) a été le premier à effectuer la première transplantation cornéenne en 1905. Dès lors, la transplantation cornéenne est passée du remplacement de la cornée de pleine épaisseur au remplacement des couches déficientes sélectives de la cornée. Cela a été possible grâce à l'amélioration de la compréhension de l'anatomie cornéenne, des techniques chirurgicales avancées, des instruments et de l'évolution des microscopes.

La kératoplastie peut être effectuée à diverses fins et est classée comme thérapeutique, tectonique et optique. La kératoplastie thérapeutique est effectuée pour éliminer la partie infectieuse de la cornée principalement en cas de kératite infectieuse récalcitrante ou perforée. La kératoplastie tectonique apporte un soutien et maintient l'intégrité du globe. La kératoplastie optique vise à restaurer la vision et a connu diverses avancées avec le temps qui ont conduit à un raffinement de la qualité et des résultats visuels postopératoires.(198)

La kératoplastie peut être réalisée à chaud lors de perforation cornéenne, ou si les lésions ne cicatrisent pas malgré un traitement thérapeutique mis en place, entraînant de fortes douleurs chroniques et invalidantes. Elle peut aussi être effectuée à froid, à distance d'une infection herpétique active, lorsque les lésions ont engendré des modifications cornéennes graves et irréversibles, responsable de la baisse de l'acuité visuelle du patient.

Plusieurs techniques opératoires existent :

- La kératoplastie lamellaire antérieure profonde (KLAP) : elle consiste à cliver et enlever la partie antérieure de la cornée malade et greffer cette partie

correspondante à la couche épithéliale cornéenne, la membrane de Bowman et le stroma cornéen. La membrane de Descemet et l'endothélium sont laissés en place. Cette technique est faite lorsque l'endothélium du patient est normal et sain, dans les atteintes cornéennes telles que le kératocône et les séquelles de kératite infectieuse.

- La kératoplastie endothéliale : Cette technique est réalisée lors d'atteintes endothéliales pures chez les patients, notamment dans les dystrophies bulleuses ou la Cornea Guttata. Elle consiste à greffer uniquement la membrane de Descemet et l'endothélium atteint, et de laisser en place chez le receveur la partie antérieure de la cornée (épithélium, membrane de Bowman et stroma).
- La kératoplastie transfixiante : Cette technique consiste à prélever dans toute son épaisseur (7-8 mm) la cornée pathologique du receveur par trépanation circulaire, qui est remplacée par un greffon de diamètre identique à la cornée saine, provenant du donneur. Ce greffon est suturé à la cornée du receveur par un surjet ou par des points séparés de fil non résorbable, maintenus en place au moins un an. Cette technique, plus ancienne est aujourd'hui peu réalisée, puisqu'il est préférable de retirer uniquement la partie cornéenne endommagée et non la totalité.

La kératoplastie est indiquée chez les affections entraînant des opacifications cornéennes, telles que les kératites infectieuses, en particulier la kératite herpétique avec 5% des greffes de cornée, au stade de séquelles, toujours grave car récidivante.

L'hospitalisation est généralement de courte durée, et les suites opératoires sont peu douloureuses. La greffe de cornée donne de bons résultats anatomiques et fonctionnels dans plus de 2/3 des cas, avec un résultat durable et à long terme la conservation d'une cornée transparente et une bonne récupération visuelle. Le traitement post-opératoire comprend un collyre antibiotique les premières semaines, un collyre corticoïde pendant plusieurs mois avec une décroissance de la posologie progressive comme dans chaque corticothérapie instaurée de longue durée. Étant donné la fréquence de la sécheresse oculaire du patient post-opératoire, des collyres lubrifiants sont souvent prescrits. Le suivi et le traitement post-opératoire sont obligatoires afin de surveiller l'évolution et les complications. Ces dernières sont

généralement rares et peuvent comprendre : le retard d'épithélialisation, la défaillance précoce de l'endothélium du greffon, le rejet immunitaire ou la « maladie du greffon », une hypertension oculaire et un astigmatisme post-opératoire important et régulier. Le risque majeur de la kératoplastie reste la réactivation virale avec récurrence. Il sera donc impératif d'établir un traitement antiviral préventif sur plusieurs mois afin de le prévenir. La corticothérapie locale peut induire l'apparition d'hypertension oculaire ou une surinfection bactérienne ou fongique.

### 11.3.2 *La greffe de membrane amniotique*

La membrane amniotique correspond à la couche la plus interne du placenta, localisée du côté du fœtus. C'est une membrane semi-transparente composée de trois couches : un épithélium conoïdale uni stratifié, une membrane basale contenant du collagène de type IV et de type VII, de la fibronectine, de la laminine et de l'acide hyaluronique, et enfin d'un stroma avasculaire lui-même divisé en trois couches et riche en collagène de type I, III, V et VI. L'absence de gène d'histocompatibilité entraîne une absence d'immunogénicité, intéressante pour la reconstruction de la surface oculaire. De plus, elle promeut la ré-épithélialisation et possède des propriétés antifibrotiques, anti-inflammatoires, antiangiogéniques et antimicrobiennes par la présence de nombreux facteurs de croissance tels que l'EGF, le TGF $\beta$  ou le FGF. La membrane amniotique peut être conservée sous forme cryoconservée ou lyophilisée. La membrane amniotique est un tissu allogénique d'origine humaine soumise à une réglementation très stricte. Il existe trois techniques d'utilisation de la membrane amniotique :

- Greffe en inlay (épithélium vers le haut) : l'objectif est d'intégrer la membrane amniotique dans la cornée afin qu'elle serve de substrat pour combler la matrice du stroma manquant. Elle est alors utilisée dans les cas d'ulcères stromaux et épithéliaux cornéens. Ainsi, après désépithélialisation des bords de l'ulcère, la membrane amniotique est découpée de façon à recouvrir toute la zone de stroma mise à nu, puis elle est habituellement suturée par des points séparés de Nylon 10/0 et ne dépasse pas les limites du limbe sclérocornéen(26)
- Greffe en multicouche : cette technique est utilisée en cas de perte de substance stromale importante, par exemple lors d'ulcères cornéens profonds.

Elle consiste en la greffe de plusieurs couches de membrane amniotique afin de combler le stroma manquant.

- Patch (épithélium vers le bas) : cette technique est réalisée à des fins antalgiques et joue le rôle de pansement biologique. L'épithélium étant posé vers le bas, cela permet une réépithélialisation en dessous de la membrane amniotique entraînant l'élimination de cette dernière deux à trois semaines après.

Parmi ces indications, la greffe de membrane amniotique est intéressante pour recouvrir et faciliter la cicatrisation des ulcérations cornéennes sévères et persistantes. Elle permet à la fois de réduire la douleur, de combler le déficit cornéen, d'apporter les facteurs de croissance nécessaires au processus de réparation cornéenne, et en outre de jouer un rôle de réservoir permettant une rémanence des collyres appliqués sur l'œil(138,199). Elle a montré son efficacité dans les formes sévères d'herpès cornéen, notamment les formes stromales nécrotiques(200,201) et les kératites neurotrophiques, séquelles tardives mais très délétères des infections herpétiques récidivantes(202).

Cette technique est facilement reproductible et se combine avec une greffe de cornée ou de limbe ainsi qu'avec des traitements médicamenteux. C'est une chirurgie assez peu douloureuse, permettant une cicatrisation rapide. Un traitement antibiotique, avec plus ou moins un traitement anti-inflammatoire, est mis en place après la greffe, et les points de suture sont généralement retirés trois à quatre semaines après.

La greffe de membrane amniotique ne présente pas de risque de rejet, ce qui est un des avantages majeurs de sa nature (absence de gènes d'histocompatibilité). Le risque principal de cet acte chirurgical est l'échec thérapeutique avec absence de cicatrisation sur une lésion trop importante ou la perte précoce du greffon due à un arrachement ou un défaut de fixation.

## 11.4 Les traitements symptomatiques

- **Le débridement** : Comme pour chaque kératite infectieuse avec atteinte épithéliale, le débridement épithélial permet de diminuer la charge virale à la surface de la cornée et optimiser l'efficacité des antiviraux. En pratique, l'ophtalmologue instille un collyre anesthésiant et décolle les bords de l'ulcère et l'épithélium avec un instrument en mousse stérile. Ce prélèvement épithélial

peut servir pour analyse microbiologique en virologie afin de vérifier la nature de l'infection.

- **Les mydriatiques :** Ce sont des molécules qui induisent une dilatation de la pupille par action directe sur les muscles de l'iris ou par action sur le corps ciliaire. Deux types de molécules mydriatiques sont observés :
  - Les sympathomimétiques qui agissent sur le muscle dilatateur de l'iris, innervé par le système sympathique. Le collyre de phényléphrine est utilisé et est souvent associé à un autre mydriatique pour renforcer son action.
  - Les parasympatholytiques qui vont avoir une action antagoniste sur le muscle sphincter de l'iris et sur celui du corps ciliaire. Ils entraînent une mydriase beaucoup plus importante et une paralysie de l'accommodation : la cycloplégie. Deux molécules anticholinergiques sont souvent utilisées : l'atropine et la tropicamide.

Ces collyres mydriatiques préviennent la formation de synéchies irido-cristalliniennes et/ou de les faire céder, et permettent d'obtenir une cycloplégie entraînant un effet antalgique recherché par relâchement du corps ciliaire, au cours de kératites herpétiques épithéliales et/ou endothéliales. Si l'inflammation est très importante, ils sont recommandés dans les formes stromales les premiers jours. Ils sont évidemment recommandés dans les formes avec uvéites antérieures. Ces collyres peuvent déclencher une irritation, des picotements ou des brûlures lors de leurs instillations. Un des effets indésirables, commun à tous les mydriatiques, peut-être la survenue d'un glaucome aiguë, par fermeture de l'angle irido-cornéen, notamment chez des patients prédisposés.

- **Les larmes artificielles sans conservateur :** Les larmes artificielles et toutes les solutions de lavage oculaire permettent de réduire la charge virale de la cornée lors de la phase aiguë des atteintes épithéliales, et donc l'inflammation qui en résulte, et pendant les périodes de quiescence des formes récidivantes.

De plus elles permettent de traiter la sécheresse oculaire qui résulte des récurrences d'herpès cornéen.

- **Les antiseptiques ou antibiotiques** : Ils sont utilisés pour prévenir le risque de surinfection bactérienne en période aiguë de kératites herpétiques épithéliales. Cependant, cette éventualité est rare en pratique, et ces molécules contribuent à retarder la repousse épithéliale après l'action d'antiviraux topiques, ce qui peut induire une kératite toxique et participer à une kératite neurotrophique.

### 11.5 Les différentes stratégies thérapeutiques curatives en fonction des formes cliniques

Les formes cliniques d'une atteinte herpétique oculaire peuvent être variables en fonction du site d'infection, de l'intensité et de la gravité de l'infection. Divers schémas thérapeutiques ont été établis en fonction de ces différentes formes cliniques, car un seul protocole standard était impossible. En plus du traitement curatif de la kératite herpétique, un traitement préventif est possible à mettre en place, basé sur la prise orale quotidienne d'antiviral sur plusieurs mois. Le schéma thérapeutique est adapté en fonction du patient, et doit être réévalué face à la sensibilité de ce dernier aux médicaments, à l'efficacité thérapeutique et à l'évolution clinique.

#### 11.5.1 Schéma thérapeutique dans les kératites épithéliales

La prise en charge de ce type de kératite est généralement basée sur l'association des mesures symptomatiques (citées plus haut) et d'un traitement antiviral adapté par voie topique ou orale dès la première consultation. Il a été démontré qu'il n'y a pas de bénéfice à associer un traitement antiviral topique et par voie orale, ni à associer plusieurs antiviraux entre eux, du fait de l'absence de synergie et d'effet additif entre les antiviraux actuels. En revanche, ces associations contribueraient à augmenter le risque de toxicité épithéliale cornéenne.

Généralement la voie topique est privilégiée du fait d'une bonne tolérance, d'une efficacité satisfaisante, et du peu d'effets indésirables extra oculaire induits. Le choix des collyres repose sur les trois molécules citées plus haut, à savoir la trifluridine,



l'aciclovir et le ganciclovir. L'ACV et le GCV sont utilisés en première intention. La durée du traitement est habituellement de sept à quinze jours.

Le traitement par voie orale est une alternative à la voie topique, et présente comme avantage majeur une meilleure compliance pour les patients incapables d'effectuer des instillations répétées (enfants, patients âgés ou dépendants). Il peut être aussi une alternative en cas d'intolérance aux traitements topiques (toxicité). Cependant, le risque est évidemment d'exposer le patient à des effets indésirables systémiques, absents des traitements topiques.

### *11.5.2 Schéma thérapeutique dans les kératites stromales*

On distingue les kératites nécrosantes dans lesquelles la réplication virale est active et les formes non nécrosantes dans lesquelles le processus immunitaire est important.

#### *11.5.2.1 Formes nécrosantes*

Elles sont une urgence thérapeutique car elles peuvent vite évoluer vers la perforation cornéenne, surtout en cas de corticothérapie sans traitement antiviral instauré au préalable. Une hospitalisation est recommandée afin de mettre en place un traitement antiviral par voie intraveineuse : aciclovir avec une posologie de 5 ou 10 mg par kg toutes les 8 heures. Les traitements symptomatiques sont mis en place en complément des traitements antiviraux. Pour les formes les plus sévères, des traitements chirurgicaux sont envisagés : greffe de membrane amniotique, kératoplastie à chaud à visée architectonique. Le passage à la forme orale est effectué lorsque l'atteinte stromale nécrosante tend à s'améliorer en surveillant le risque de récurrence de l'infection.

#### *11.5.2.2 Formes non nécrosantes (kératite immunitaire)*

Il faut rappeler que les formes non nécrosantes sont des kératites stromales dont la réaction immunitaire antivirale est exacerbée en réponse à la charge virale pourtant modérée. La stratégie thérapeutique sera donc d'inhiber la réplication virale en première intention puis de traiter et limiter la réaction immunitaire.

Un traitement antiviral systémique est alors mis en place pour limiter la réplication virale car il a été démontré que cette voie d'administration était plus efficace que la voie topique dans les cas des kératites stromales non nécrosantes.(129) De nombreuses équipes préfèrent donc initier un traitement par voie orale d'Aciclovir à 2 à 4g/jour ou de valaciclovir à 1 à 3 g/jour pendant au moins 24 à 48 heures avant d'initier le traitement par corticostéroïdes. Lors du contrôle de la kératite, si celle-ci n'évolue pas et que l'état cornéen est stable, une corticothérapie par dexaméthasone topique est mise en place en complément de la thérapie antivirale, d'abord à des doses élevées (six instillations par jour) puis à des doses réduites progressivement (par palier de trois à sept jours). La posologie du traitement antiviral est aussi diminuée progressivement jusqu'à atteindre une couverture préventive efficace.

Une surveillance clinique étroite est indispensable pour vérifier l'absence d'évolution vers une forme nécrotique due à la corticothérapie.

Les principaux risques dans cette prise en charge sont la récurrence de l'infection, la corticodépendance et la néovascularisation. Ces complications peuvent toutes mener à une opacification de la cornée. Dans le cas d'une récurrence, une thérapie antivirale à des doses préventives est mise en place afin de bloquer au mieux la réplication virale. Dans le cas d'une corticodépendance, un switch avec la cyclosporine en collyre 2% est recommandé. La cyclosporine a des effets anti-inflammatoires et permet le sevrage en corticoïdes, sans pour autant favoriser la récurrence herpétique, tandis que les corticoïdes ont le désavantage d'entretenir un niveau de réplication virale et d'exposer le patient au risque de cataracte et de glaucome lors d'une prise en charge au long court. Les antiviraux et les antiinflammatoires aident également à la prévention de la néovascularisation.

### *11.5.2.3 Les endothélites*

La stratégie thérapeutique repose sur les mêmes bases que celles des kératites stromales. Celui-ci sera variable en fonction du type et de la sévérité de l'atteinte.

La forme disciforme et la forme diffuse vont suivre le même schéma thérapeutique à celui d'une kératite stromale non nécrosante. Un traitement antiviral par voie orale est mis en place (en pratique aciclovir 2 à 4 g/j ou valaciclovir 1 à 2 g/j). En revanche, ce traitement est instauré à des doses beaucoup plus élevées pour la forme diffuse. Une fois la réplication virale contrôlée, une corticothérapie par voie topique est administrée,

tout en maintenant une couverture antivirale tout au long de la prise en charge thérapeutique. Dans la forme diffuse, la corticothérapie peut être débutée par voie orale (prednisone 1 mg/kg/jour) durant quelques jours puis relayée par l'instillation de corticoïdes en collyre.

Parmi les trois formes d'endothélites, la forme linéaire est la plus agressive en termes de réplication virale. Elle est alors prise en charge comme une forme de kératite stromale nécrosante, avec un traitement antiviral par voie intraveineuse (à la dose de 10 mg/kg/8h) car le risque d'atteinte endothéliale irréversible est réel. (138) La corticothérapie est aussi administrée une fois que la réplication virale est contrôlée et que l'état cornéen est stable. Elle peut être débutée par voie orale puis relayée par voie locale quelques jours plus tard. La durée du traitement d'une endothélite est souvent plus longue que les autres formes.

On retrouve souvent une hypertension oculaire lors d'une atteinte endothéliale. Elle est traitée à l'aide de collyres hypotonisants, avec généralement une association de  $\beta$ -bloquant et d'un inhibiteur de l'anhydrase carbonique à raison d'une instillation deux fois par jour.

La cellule hôte réagit à l'infection du HSV avec une série complexe d'événements d'immunopathogenèse, se manifestant comme kératite épithéliale, stromale, ou endothéliale. Les réponses immunitaires innées et adaptatives sont responsables de l'élimination de l'infection active de l'herpès simplex virus, mais sont aussi responsables de l'inflammation préjudiciable dans la cornée qui peut mener à la néovascularisation et aux cicatrices cornéennes. Bien que les thérapies antivirales et anti-inflammatoires aident à réduire la durée, la gravité et le risque de kératite récurrente de VHS, il existe de nombreuses limites des traitements actuellement utilisés. Les récepteurs cellulaires de l'hôte et la réponse immunitaire subséquente déclenchée par l'infection représentent de nouvelles cibles thérapeutiques.

## 12 Conclusion

---

La kératite infectieuse est une maladie complexe, multifactorielle, qui engendre des coûts de santé publique et socioéconomique considérables. Sa prise en charge est un défi partout dans le monde mais elle affecte de manière disproportionnée les pays défavorisés et les communautés pauvres pour lesquelles l'accès à des soins spécialisés est limité et les prix des médicaments oculaires sont souvent prohibitifs.

Un diagnostic rapide et correct de l'organisme responsable est essentiel, et bien que l'examen direct par coloration et la culture des microorganismes restent les outils principaux de diagnostic, de nouvelles techniques telles que la microscopie confocale in vivo sont utiles pour diagnostiquer la kératite fongique et amibienne. Le séquençage de nouvelle génération offre un potentiel de diagnostic précoce et précis, même pour les organismes difficiles à cultiver par les méthodes conventionnelles. Ces diagnostics moléculaires offrent de réelles promesses pour l'avenir, cependant des défis techniques demeurent avant d'être pleinement intégrés dans la pratique.

Malgré des traitements antimicrobiens appropriés pour la plupart des agents pathogènes impliqués dans la kératite infectieuse, et l'amélioration considérable des traitements au fil du temps, les résultats cliniques restent souvent médiocres. De nouvelles souches de microorganismes, résistantes à une gamme toujours plus large d'antimicrobiens, continuent d'apparaître, ce qui représente un défi supplémentaire.

Les stratégies visant à réduire la morbidité associée à cette pathologie devront probablement être multidimensionnelles impliquant la prévention des ulcères cornéens, des techniques de diagnostic précoce et précises améliorées ainsi que de nouveaux agents antimicrobiens pour lutter contre le développement de la résistance aux médicaments. En effet, plusieurs études ont montré que la prise en charge des érosions de cornée au niveau primaire, dans les 48 heures qui suivent la survenue de l'érosion, était le meilleur moyen de prévenir les ulcères cornéens. Les thérapies adjuvantes qui se concentrent sur la modification de la réponse immunitaire à l'infection, réduisant ainsi la fonte stromale et les cicatrices cornéennes, conduisant à baisse de l'acuité visuelle, peuvent avoir un grand potentiel afin d'améliorer les résultats cliniques.

## Tables des illustrations

---

FIGURE 1 : SCHEMA EN COUPE DE L'ŒIL HUMAIN(8)	7
FIGURE 2 : SCHEMA DES DIFFERENTES COUCHES CELLULAIRES DE LA CORNEE (26)	12
FIGURE 3 : HISTOLOGIE DE LA CORNEE : ÉPITHELIUM CORNEEN PAVIMENTEUX REPOSANT PAR	14
FIGURE 4 : L'INNERVATION DE LA FACE : LE NERF TRIJUMEAU (NC V)	18
FIGURE 5 : : DISTRIBUTION DES CHAMPS RECEPTEURS NOCICEPTEURS, MODIFIE D'APRES BELMONTE ET AL.	19
FIGURE 6 : REPRESENTATION SCHEMATIQUE DES NERFS CORNEENS HUMAINS(47)	21
FIGURE 7 : KERATITE BACTERIENNE (53)	28
FIGURE 8 : ABCES A STAPHYLOCOCCUS AUREUS ET STREPTOCOCCUS PNEUMONIAE	31
FIGURE 9 : ORGANISATION CELLULAIRE D'UNE AMIBE (81)	36
FIGURE 10 : CLASSIFICATION SIMPLIFIE DES AMIBES ISSUES DE LA « CLASSIFICATION MODIFIEE DES EUCARYOTES ».(82)	37
FIGURE 11 : TROPHOZOÏTES D'ACANTHAMOEBA AVEC LES ACANTHAPODES CARACTERISTIQUES	44
FIGURE 12 : KYSTES D'ACANTHAMOEBA EN MICROSCOPIE A CONTRASTE D'INTERFERENCE	45
FIGURE 13: ILLUSTRATION DE LA SEQUENCE DES EVENEMENTS DE LA KERATITE FONGIQUE.	54
FIGURE 14 : KERATITE A ASPERGILLUS. FACTEUR DE RISQUE : PORT DE LENTILLES DE CONTACT. SEMIOLOGIE : HYPERHEMIE CONJONCTIVALE INTENSE, BORDS FLOUS IRREGULIERS DE L'INFILTRAT ET PRESENCE DE FOYERS INFECTIEUX SATELLITES. (121)	59
FIGURE 15 : KERATITE A FUSARIUM. FACTEUR DE RISQUE : PORT DE LENTILLES DE CONTACT. SEMIOLOGIE : INFILTRAT CORNEEN A BORD FLOU, IRREGULIER. (121)	59
FIGURE 16 : GRATTAGE CORNEEN, EXAMEN DIRECT. COLORATION BLEU COTON AU LACTOPHENOL. CONIDIOPHORES ET CONIDIES CYLINDRIQUES DE METARHIZIUM ANISOPLIAE. GROSSISSEMENT × 400.(121)	60
FIGURE 17 : GRATTAGE CORNEEN, CULTURE. MILIEU CHROMID CANDIDA. ISOLEMENT DE FUSARIUM PROLIFERATUM APRES SEPT JOURS DE CULTURE.(121)	60
FIGURE 18 : KERATITE HERPETIQUE EPITHELIALE SOUS SA FORME DENDRITIQUE(138)	69
FIGURE 19 : KERATITE GEOGRAPHIQUE CHEZ UN PATIENT AVEC ANTECEDENT D'HERPES ET TRAITE PAR CORTICOÏDE PAR VOIE GENERALE (138)	69
FIGURE 20 : KERATITE STROMALE RECIDIVANTE SOUS UNE FORME NECROTIQUE (138)	69
FIGURE 21 : KERATITE HERPETIQUE ENDOTHELIALE DISCIFORME (138)	69
FIGURE 22 : SITES D'INACTIVATION ENZYMATIQUE DES AMINOSIDES	85

# Tables des Tableaux

---

<i>TABLEAU 1 : BACTERIES ISOLEES DANS LES KERATITES(26)</i>	24
<i>TABLEAU 2 : CRITERES DE GRAVITE D'UNE KERATITE BACTERIENNE*.</i>	30
<i>TABLEAU 3 : LES MANIFESTATIONS CLINIQUES DE LA KERATITE AMIBIENNE</i>	48
<i>TABLEAU 4 : GROUPE DE CHAMPIGNONS RESPONSABLES DE KERATOMYCOSES(26)</i>	52
<i>TABLEAU 5 : AVANTAGES ET LIMITES DE LA CULTURE MYCOLOGIQUE DANS LA KERATITE INFECTIEUSE</i>	58
<i>TABLEAU 6 : LES DIFFERENTES FORMES DE KERATITES HERPETIQUES EPITHELIALES (26)</i>	66
<i>TABLEAU 7 : LES DIFFERENTES FORMES DE KERATITES HERPETIQUES STROMALES. (26)</i>	67
<i>TABLEAU 8 : LES DIFFERENTES FORMES DE KERATITES HERPETIQUES ENDOTHELIALES. (26)</i>	68
<i>TABLEAU 9 : PRINCIPAUX COLLYRES RENFORCES UTILISES POUR LE TRAITEMENT DES KERATITES BACTERIENNES (1 46)</i>	93
<i>TABLEAU 10 : PRINCIPAUX COLLYRES DISPONIBLES EN OFFICINE DANS LA PRISE EN CHARGE DES KERATITES BACTERIENNES (26,72,144,146)</i>	95
<i>TABLEAU 11 : PROTOCOLES UTILISES LORS D'INFECTIONS FONGIQUES</i>	114

## Bibliographies

---

1. Austin A, Lietman T, Rose-Nussbaumer J. Update on the Management of Infectious Keratitis. *Ophthalmology*. nov 2017;124(11):1678-89.
2. Jones BR, McGill JI, Steele AD. Recurrent suppurative kerato-uveitis with loss of eye due to infection by *Acanthamoeba castellanii*. *Trans Ophthalmol Soc U K*. juill 1975;95(2):210-3.
3. Baum JL, Barza M, Weinstein L. Preferred routes of antibiotic administration in treatment of bacterial ulcers of the cornea. *Int Ophthalmol Clin*. 1973;13(4):31- 7.
4. Masson E. Anatomie et physiologie de l'iris [Internet]. EM-Consulte. Disponible sur: <https://www.em-consulte.com/article/7604/anatomie-et-physiologie-de-l-iris>
5. Rapport SFO 2014 - Glaucome primitif à angle ouvert [Internet]. Disponible sur: [https://www.em-consulte.com/em/SFO/2014/html/file\\_100018.html](https://www.em-consulte.com/em/SFO/2014/html/file_100018.html)
6. Masson E. Physiologie de la choroïde [Internet]. EM-Consulte. Disponible sur: <https://www.em-consulte.com/article/7608/physiologie-de-la-choroide>
7. Masson E. Cristallin et zonule : anatomie et embryologie [Internet]. EM-Consulte. Disponible sur: <https://www.em-consulte.com/article/732640/cristallin-et-zonule-anatomie-et-embryologie>
8. Anatomie et fonctionnement de l'œil | Dr Leininger [Internet]. Disponible sur: <https://dr-leininger.fr/oeil-et-la-vision/anatomie-de-loeil>
9. Chiambaretta F, Pilon F, Rigal D, Gerard M. Cornée: méthodes d'examen et sémiologie. EMC (Elsevier Masson SAS, Paris), Ophthalmologie, 21-200-A-10, 2000.
10. Saraux H, Biais B. Physiologie oculaire. Paris: Masson; 1983.
11. Le Grand Y. Optique physiologique. Paris: Édition de la revue d'optique; 1956.
12. Maurice D. The structure and transparency of the cornea. *J Physiol* 1957;136:263-86.
13. Prydal JI, Campbell FW. Study of precorneal tear film thickness and structure by interferometry and confocal microscopy. *Invest Ophthalmol Vis Sci* 1992 ; 33 : 1996–2005.
14. Argueso P, Gipson IK. Epithelial mucins of the ocular surface: structure, biosynthesis and function. *Exp Eye Res* 2001;73:281–9.
15. Mantelli F, Argueso P. Functions of ocular surface mucins in health and disease. *Curr Opin Allergy Clin Immunol* 2008;8:477–83.
16. Gordon YJ, Romanowski EG, McDermott AM. A review of antimicrobial peptides and their therapeutic potential as anti-infective drugs. *Curr Eye Res* 2005;30:505–15.

17. Diebold Y, Rios JD, Hodges RR, Rawe I, Dartt DA. Presence of nerves and their receptors in mouse and human conjunctival goblet cells. *Invest Ophthalmol Vis Sci* 2001;42:2270–82.
18. Nichols B, Dawson CR, Togni B. Surface features of the conjunctiva and cornea. *Invest Ophthalmol Vis Sci* 1983;24:570–6.
19. Argueso P, Guzman-Aranguez A, Mantelli F, Cao Z, Ricciuto J, Panjwani N. Association of cell surface mucins with galectin-3 contributes to the ocular surface epithelial barrier. *J Biol Chem* 2009;284:23037–45.
20. Blalock TD, Spurr-Michaud SJ, Tisdale AS, Heimer SR, Gilmore MS, Ramesh V, et al. Functions of MUC16 in corneal epithelial cells. *Invest Ophthalmol Vis Sci* 2007;48:4509–18.
21. Creuzot-Garcher C. The tear film. In: Hoang Xuan T, ed. *Inflammatory Diseases of the Conjunctiva*. Stuttgart, Germany: Thieme Medical Publishers ; 2001 : 8–10.
22. Tiffany JM, Nagyova B. The role of lipocalin in determining the physical properties of tears. *Adv Exp Med Biol*. 2002 ; 506 : 581–585.
23. Bron AJ, Tiffany JM, Gouveia SM, Yokoi N, Voon LW. Functional aspects of the tear film lipid layer. *Exp Eye Res* 2004 ; 78 : 347–360.
24. Chew CK, Hykin PG, Jansweijer C, Dikstein S, Tiffany JM, Bron AJ. The casual level of meibomian lipids in humans. *Curr Eye Res* 1993;12:255–9.
25. Green-Church KB, Butovich I, Willcox M, Borchman D, Paulsen F, Barabino S, et al. The international workshop on meibomian gland dysfunction: report of the subcommittee on tear film lipids and lipid-protein interactions in health and disease. *Invest Ophthalmol Vis Sci* 2011;52:1979–93.
26. Muraine M, Gueudry J. Rapport SFO 2015 - Surface oculaire [Internet]. 2015. Disponible sur: [https://www.em-consulte.com/em/SFO/2015/html/file\\_100031.html](https://www.em-consulte.com/em/SFO/2015/html/file_100031.html)
27. Hamada R. Aspect ultrastructurel des cellules et du conjonctif cornéen normal. *Arch Ophthalmol* 1975;35:23-6.
28. Cintron C. The molecular structure of the corneal stroma in health and disease. In: Chandler JW, Sugar J, Edelhauser HF, editors. *External diseases: cornea, conjunctiva, sclere, cyclids, lacrimal system*. London: CV Mosby; 1994.
29. Merlyn M, Rodrigues GO, Waring III, Hackett J, Donohoo P. Fundamentals, diagnosis, and management. In: *Cornea*. Mannis: Krachmer; 1980. p. 153.
30. Klyce St D, Beverman RW. Structure and function of the cornea. In: Kaufman HE, Barron BA, McDonald MB, Waltma St R, editors. *The cornea*. London: Churchill Livingstone; 1988. p. 3-54.



31. Heathcote JG. Collagen and its disorders. In: Garner A, Klintworth GK, editors. Pathology of ocular disease. A dynamic approach. New York: Marcel Dekker; 1994. p. 1033-84.
32. Marshall GE, Konstas AG, Lee WR. Collagens in ocular tissue. *Br J Ophthalmol* 1993;77:515-24.
33. Payrau P, Pouliquen Y, Faure JP, Offret G. La transparence de la cornée. Paris: Masson; 1989.
34. Hogan MJ, Alvarad JA, Weddel JE. The cornea In histologie of the human eye. Philadelphia: WB Saunders; 1971 (p. 111-7).
35. Hirsh H. Structure fine et fonction s de l'endothélium de la cornée. *J Fr Ophtalmol* 1978;I:61-72.
36. Ortiz D. Corneal biomechanical properties in normal, post laser in situ keratomileusis, and keratoconic eyes. *J Cataract Refract Surg* 2007; 33:371-5.
37. Bonini S, Rama P, Olzi D et al. Neurotrophic keratitis. *Eye (Lond)*. 2003;17:989–95.
38. Marfurt CF, Kingsley RE, Echtenkamp SE. Sensory and sympathetic innervation of the mammalian cornea. A retrograde tracing study. *Invest Ophthalmol Vis Sci*. 1989;30(3):461–72.
39. Belmonte C, Acosta MC, Gallar J. Neural basis of sensation in intact and injured corneas. *Exp Eye Res*. 2004;78:513– 25.
40. Müller LJ, Marfurt CF, Kruse F, Tervo TM. Corneal nerves: structure, contents and function. *Exp Eye Res*. 2003;76(5):521–42.
41. Zander E, Weddell G. Observations on the innervation of the cornea. *J Anat*. 1951;85:68–99.
42. Belmonte C. Eye dryness sensations after refractive surgery: impaired tear secretion or “phantom” cornea? *J Refract Surg*. 2007;23:598–602.
43. Belmonte C, Giraldez F. Responses of cat corneal sensory receptors to mechanical and thermal stimulation. *J Physiol*. 1981;321:355–68.
44. Steen KH, Reeh PW. Sustained graded pain and hyperalgesia from harmless experimental tissue acidosis in human skin. *Neurosci Lett*. 1993;154:113–6.
45. Acosta MC, Tan ME, Belmonte C et al. Sensations evoked by selective mechanical, chemical, and thermal stimulation of the conjunctiva and cornea. *Invest Ophthalmol Vis Sci*. 2001;42:2063–7.
46. Belmonte C, Garcia-Hirschfeld J, Gallar J. Neurobiology of ocular pain. *Progr Ret Eye Res* 1997 ; 16 : 117-56.

47. Yang AY, Chow J, Liu J. Corneal Innervation and Sensation: The Eye and Beyond. *Yale J Biol Med.* 28 mars 2018;91(1):13-21.
48. Nishida T, Chikama T, Sawa M et al. Differential contributions of impaired corneal sensitivity and reduced tear secretion to corneal epithelial disorders. *Jpn J Ophthalmol.* 2012;56(1):20–5.
49. Mikulec AA, Tanelian DL. CGRP increases the rate of corneal re-epithelialization in an in vitro whole mount preparation. *J Ocul Pharmacol Ther.* 1996;12:417–23.
50. Flaxman SR, Bourne RRA, Resnikoff S, Ackland P, Braithwaite T, Cicinelli MV, et al. Global causes of blindness and distance vision impairment 1990-2020: a systematic review and meta-analysis. *Lancet Glob Health.* 2017;5(12):e1221-34.
51. Tabbara KF, Bou Chacra CT. Infectious keratitis. In: Tabbara KF, Abu El-Asrar AM, Khairallah M, editors. *Ocular Infections.* New York, NY: Springer Berlin Heidelberg; 2014:73-94.
52. Shah A, Sachdev A, Coggon D, Hossain P. Geographic variations in microbial keratitis : an analysis of the peer- reviewed literature. *Br J Ophthalmol* 2011 ; 95 : 762-7.
53. Rachwalik D, Pleyer U. Bakterielle Keratitis. *Klin Monatsblätter Für Augenheilkd.* 17 juin 2015;232(06):738-44.
54. Bourcier T, Chaumeil C. Kératites bactériennes. In : Bourcier T, Chaumeil C, Borderie V et al. *Infections cornéennes. Diagnostic et traitement.* Paris : Elsevier ; 2004, p. 39-63.
55. P.-Y. Robert, J.-P. Adenis. Les kératites bactériennes. *J Fr Ophtalmol.* 2 nov 1999;
56. Yeh DL, Stinnett SS, Afshari NA. Analysis of bacterial cultures in infectious keratitis, 1997 to 2004. *Am J Ophthalmol* 2006 ; 142 : 1066-8.
57. Kaliamurthy J, Kalavathy CM, Parmar P, et al. Spectrum of bacterial keratitis at a tertiary eye care centre in India. *Biomed Res Int* 2013 ; 2013 : 181564.
58. Ancele E, Lequeux L, Fournie P, et al. Severe bacterial keratitis. A clinical, epidemiologic, and microbiologic study. *J Fr Ophtalmol* 2009 ; 32 : 558-65.
59. Green M, Apel A, Stapleton F. Risk factors and causative organisms in microbial keratitis. *Cornea* 2008 ; 27 : 22-7.
60. Shin H., Price K., Albert L., Dodick J., Park L., Dominguez-Bello M.G. Changes in the eye microbiota associated with contact lens wearing *MBio* 2016 ; 7 : e00198.
61. Bourcier T, Sauer A, Saleh M, Dory A, Prévost G, Labetoulle M. Kératites bactériennes. *Datatraitesop21-63295* [Internet]. 30 oct 2013 [cité 8 mai 2020]; Disponible sur: <https://www.em-consulte.com/en/article/846707>
62. Sandali O, Gaujoux T, Goldschmidt P, et al. Infectious keratitis in severe limbal stem

cell deficiency : characteristics and risk factors. *Ocul Immunol Inflamm* 2012 ; 20 : 182-9.

63. Jhanji V, Constantinou M, Taylor HR, Vajpayee RB. Microbiological and clinical profile of patients with microbial keratitis residing in nursing homes. *Br J Ophthalmol* 2009 ; 93 : 1639-42.
64. Yildiz EH, Airiani S, Hammersmith KM et al. Trends in contact lens-related corneal ulcers at a tertiary referral center. *Cornea* 2012; 31: 1097-1102.
65. Keay L, Edwards K, Naduvilath T et al. Microbial keratitis predisposing factors and morbidity. *Ophthalmology* 2006; 113: 109-116.
66. Stapleton F, Keay L, Edwards K et al. The incidence of contact lens-related microbial keratitis in Australia. *Ophthalmology* 2008; 115: 1655-1662.
67. Schein OD, Buehler PO, Stamler JF et al. The impact of overnight wear on the risk of contact lens-associated ulcerative keratitis. *Arch Ophthalmol* 1994; 112: 186–190.
68. Saeed A, D'Arcy F, Stack J et al. Risk factors, microbiological findings, and clinical outcomes in cases of microbial keratitis admitted to a tertiary referral center in Ireland. *Cornea* 2009; 28: 285–292.
69. Böhm MR, Prokosch V, Merté RL et al. Mikrobiologische Analyse in Kontaktlinsen-assoziierte Keratitis. *Klin Monatsbl Augenheilkd* 2011; 228: 808–814.
70. Vital MC, Belloso M, Prager TC, Lanier JD. Classifying the severity of corneal ulcers by using the « 1, 2, 3 » rule. *Cornea* 2007 ; 26 : 16-20.
71. Morgan PB, Efron N, Hill EA, et al. Incidence of keratitis of varying severity among contact lens wearers. *Br J Ophthalmol* 2005 ; 89 : 430-6.
72. Bourcier T, Chaumeil C. Kératites bactériennes. In : Bourcier T, Chaumeil C, Borderie V et al. *Infections cornéennes. Diagnostic et traitement*. Paris : Elsevier ; 2004, p. 39-63.
73. McLeod SD, La Bree LD, Tayyanipour R, Flowers CW, Lee PP, McDonnell PJ. The importance of initial management in the treatment of severe infectious corneal ulcers. *Ophthalmology* 1995;102: 1943-8.
74. Afshari NA, Ma JJ, Duncan SM, et al. Trends in resistance to ciprofloxacin, cefazolin, and gentamicin in the treatment of bacterial keratitis. *J Ocul Pharmacol Ther* 2008 ; 24 : 217-23.
75. Bourcier T, Thomas F, Borderie V, et al. Bacterial keratitis : predisposing factors, clinical and microbiological review of 300 cases. *Br J Ophthalmol* 2003 ; 87 : 834-8.
76. Van der Meulen IJ, Van Rooij J, Nieuwendaal CP, et al. Age-related risk factors, culture outcomes, and prognosis in patients admitted with infectious keratitis to two Dutch tertiary referral centers. *Cornea* 2008 ; 27 : 539-44.

77. Constantinou M, Daniell M, Snibson GR, et al. Clinical efficacy of moxifloxacin in the treatment of bacterial keratitis : a randomized clinical trial. *Ophthalmology* 2007 ; 114 : 1622-9.
78. Ibrahim YW, Boase DL, Cree IA. Epidemiologic characteristics, predisposing factors and microbiological profile of infectious corneal ulcers : the Portsmouth corneal ulcer study. *Br J Ophthalmol* 2009 ; 93 : 1319-24.
79. Pachigolla G, Blomquist P, Cavanagh HD. Microbial keratitis pathogens and antibiotic susceptibilities : a 5- year review of cases at an urban county hospital in north Texas. *Eye Contact Lens* 2007 ; 33 : 45-9.
80. Labetoulle M., Frau E., Offret H., Nordmann P., Naas T. Non-preserved 1% lidocaine solution has less antibacterial properties than currently available anaesthetic eye-drops *Curr Eye Res* 2002 ; 25 : 91-97 [cross-ref].
81. Bouyer S. Différenciation d'*Acanthamoeba castellanii* et rôle dans l'interaction avec *Legionella pneumophila* [Internet]. undefined. 2008 [cité 19 oct 2020]. Disponible sur: </paper/Diff%C3%A9renciation-d%27Acanthamoeba-castellanii-et-r%C3%B4le-Bouyer/6c03c3da072914d65b57d388f339179de929a967>
82. Adl, S. M., Simpson, A. G. B., Lane, C. E., Lukeš, J., Bass, D., Bowser, S. S., et al. (2012). The revised classification of eukaryotes. *J. Eukaryot. Microbiol.* 59, 429–93.
83. Garate M, Cao Z, Bateman E, Panjwani N. 2004. Cloning and characterization of a novel mannose-binding protein of *Acanthamoeba*. *Journal of Biological Chemistry*, 279, 29849–29856.
84. Ren M, Gao L, Wu X. 2010. TLR4: the receptor bridging *Acanthamoeba* challenge and intracellular inflammatory responses in human corneal cell lines. *Immunology and Cell Biology*, 88, 529–536.
85. Sissons J, Alsam S, Jayasekera S, Kim KS, Stins M, Khan NA. 2004. *Acanthamoeba* induces cell-cycle arrest in the host cells. *Journal of Medical Microbiology*, 53, 711–717.
86. Sissons J, Kim KS, Stins M, Jayasekera S, Alsam S, Khan NA. 2005. *Acanthamoeba castellanii* induces host cell death via a phosphatidylinositol 3-kinase-dependent mechanism. *Infection and Immunity*, 73, 2704–2708.
87. Trzyna WC, Legras XD, Cordingley JS. 2008. A type-1 metacaspase from *Acanthamoeba castellanii*. *Microbiology Research*, 163, 414–423.
88. Chusattayanond AD, Boonsilp S, Kasisit J, Boonmee A, Warit S. 2010. Thai *Acanthamoeba* isolate (T4) induced apoptotic death in neuroblastoma cells via the Bax-mediated pathway. *Parasitology International*, 59, 512–516.

89. Mathers WD, Nelson SE, Lane JL, Wilson ME, Allen RC, Folberg R. 2000. Confirmation of confocal microscopy diagnosis of *Acanthamoeba* keratitis using polymerase chain reaction analysis. *Archives of Ophthalmology*, 118, 178–183.
90. Pellegrin JL, Ortega-Barria E, Barza M, Baum J, Pereira ME. 1991. Neuraminidase activity in *Acanthamoeba* species trophozoites and cysts. *Investigative Ophthalmology and Visual Science*, 32, 3061–3066.
91. Cho JH, Na BK, Kim TS, Song CY. 2000. Purification and characterization of an extracellular serine proteinase from *Acanthamoeba castellanii*. *IUBMB Life*, 50, 209–214.
92. Kim JY, Na BK, Song KJ, Park MH, Park YK, Kim TS. 2012. Functional expression and characterization of an iron-containing superoxide dismutase of *Acanthamoeba castellanii*. *Parasitology Research*, 111, 1673–1682.
93. Lorenzo-Morales J, Khan NA, Walochnik J. An update on *Acanthamoeba* keratitis: diagnosis, pathogenesis and treatment. *Parasite* [Internet]. 2015 [cité 21 mai 2020];22. Disponible sur: <https://www.ncbi.nlm.nih.gov/pmc/articles/PMC4330640/>
94. He YG, Niederkorn JY, McCulley JP, Stewart GL, Meyer DR, Silvany R, Dougherty J. 1990. In vivo and in vitro collagenolytic activity of *Acanthamoeba castellanii*. *Investigative Ophthalmology and Visual Science*, 31, 2235–2240.
95. Na BK, Cho JH, Song CY, Kim TS. 2002. Degradation of immunoglobulins, protease inhibitors and interleukin-1 by a secretory proteinase of *Acanthamoeba castellanii*. *Korean Journal of Parasitology*, 40, 93–99.
96. Na BK, Kim JC, Song CY. 2001. Characterization and pathogenetic role of proteinase from *Acanthamoeba castellanii*. *Microbial Pathogenesis*, 30, 39–48.
97. Pérez-Serrano J, Martínez J, Pérez B, Bernadina WE, Rodríguez-Caabeiro F. 2000. In vitro shock response to different stressors in free living and pathogenic *Acanthamoeba*. *International Journal of Parasitology*, 30(7), 829-835.
98. Podlipaeva IuI, Shmakov LA, Gilichinskiĭ DA, Gudkov AV. 2006. Heat shock protein of HSP70 family revealed in some contemporary freshwater Amoebae and in *Acanthamoeba* sp. from cysts isolated from permafrost samples. *Tsitologiya*, 48(8), 691-694.
99. Khan NA. 2009. *Acanthamoeba - Biology and Pathogenesis*. Caister Academic Press: Norfolk, Great Britain, 290 p.
100. Khan NA. 2006. *Acanthamoeba*: biology and increasing importance in human health. *FEMS Microbiology Reviews*, 30, 564-595.
101. Lorenzo-Morales J, Martín-Navarro CM, López-Arencibia A, Arnalich-Montiel F, Piñero JE, Valladares B. 2013. *Acanthamoeba* keratitis: an emerging disease gathering

importance worldwide? *Trends in Parasitology*, 29(4), 181-187.

102. Bowers, B., and Korn, E. D. (1969). The fine structure of *Acanthamoeba castellanii* (Neff strain). II. Encystment. *J. Cell Biol.* 41, 786–805.

103. Mazur T, Hadas E, Iwanicka I. 1995. The duration of the cyst stage and the viability and virulence of *Acanthamoeba* isolates. *Tropical Medicine and Parasitology*, 46, 106–108.

104. Beattie TK, Tomlinson A, McFadyen AK, Seal DV, Grimason AM. 2003. Enhanced attachment of *Acanthamoeba* to extended-wear silicone hydrogel contact lenses: a new risk factor for infection? *Ophthalmology*, 110, 765–771.

105. Zegans ME, Becker HI, Budzik J, O’Toole G. 2002. The role of bacterial biofilms in ocular infections. *DNA and Cell Biology*, 21, 415–420.

106. Walochnik J, Obwaller A, Haller-Schober EM, Aspöck H. 2001. Anti-*Acanthamoeba* IgG, IgM, and IgA immunoreactivities in correlation to strain pathogenicity. *Parasitology Research*, 87(8), 651–656.

107. Clarke DW, Niederkorn JY. 2006. The immunobiology of *Acanthamoeba* keratitis. *Microbes and Infection*, 8(5), 1400–1405.

108. McClellan K, Howard K, Mayhew E, Niederkorn J, Alizadeh H. Adaptive immune responses to *Acanthamoeba* cysts. *Exp Eye Res* 2002;75:285–93.

109. Schroeder JM, Booton GC, Hay J, Niszl IA, Seal DV, Markus, MB, Fuerst PA, Byers TJ. 2001. Use of subgenetic 18S ribosomal DNA PCR and sequencing for genus and genotype identification of *Acanthamoeba* from humans with keratitis and from sewage sludge. *Journal of Clinical Microbiology*, 39, 1903–1911.

110. Stothard DR, Schroeder-Diedrich JM, Awwad MH, Gast RJ, Ledee DR, Rodriguez-Zaragoza S, Dean CL, Fuerst PA, Byers TJ. 1998. The evolutionary history of the genus *Acanthamoeba* and the identification of eight new 18S rDNA gene sequence types. *Journal of Eukaryotic Microbiology*, 45, 45–54.

111. Kao PM, Tung MC, Hsu BM, Tsai HL, She CY, Shen SM, Huang WC. 2013. Real-time PCR method for the detection and quantification of *Acanthamoeba* species in various types of water samples. *Parasitology Research*, 112(3), 1131–1136.

112. Maubon D, Dubosson M, Chiquet C, Yera H, Brenier-Pinchart MP, Cornet M, Savy O, Renard E, Pelloux H. 2012. A one-step multiplex PCR for *Acanthamoeba* keratitis diagnosis and quality samples control. *Investigative Ophthalmology and Visual Science*, 53(6), 2866–2872.

113. Qvarnstrom Y, Visvesvara GS, Sriram R, da Silva AJ. 2006. Multiplex real-time PCR assay for simultaneous detection of *Acanthamoeba* spp., *Balamuthia mandrillaris*, and

*Naegleria fowleri*. *Journal of Clinical Microbiology*, 44(10), 3589–3595.

114. Xie L, Zhong W, Shi W, Sun S. Spectrum of fungal keratitis in north China. *Ophthalmology* 2006; 113: 1943–1948.

115. Karthikeyan RS, Leal Jr SM, Prajna NV, Dharmalingam K, Geiser DM, Pearlman E, et al. Expression of innate and adaptive immune mediators in human corneal tissue infected with *Aspergillus* or *Fusarium*. *J Infect Dis* 2011;204:942–50.

116. Garg P, Roy A, Roy S. Update on fungal keratitis. *Curr Opin Ophthalmol*. juill 2016;27(4):333-9.

117. Sauer A, Abry F, Lhermitte B, Candolfi E, Speeg-Schatz C, Bourcier T. Purulent corneal melting secondary to multidrug-resistant *Fusarium oxysporum* aggravated by topical corticosteroid therapy. *J Fr Ophtalmol* 2008;31, 534 e1–5.

118. Sun RL, Jones DB, Wilhelmus KR. Clinical characteristics and outcome of *Candida* keratitis. *Am J Ophthalmol* 2007; 143: 1043–1045.

119. Thomas PA, Kalamurthy J. Mycotic keratitis: epidemiology, diagnosis and management. *Clin Microbiol Infect*. mars 2013;19(3):210-20.

120. S M, A M, K A, Sa T, M S, S R, et al. Fungal Keratitis: An Overview of Clinical and Laboratory Aspects [Internet]. Vol. 61, *Mycoses*. *Mycoses*; 2018 [cité 3 juin 2020]. Disponible sur: [https://pubmed.ncbi.nlm.nih.gov/29992633/?from\\_term=fungal+keratitis&from\\_pos=1](https://pubmed.ncbi.nlm.nih.gov/29992633/?from_term=fungal+keratitis&from_pos=1)

121. Masson E. Kératites fongiques [Internet]. *EM-Consulte*. [cité 19 oct 2020]. Disponible sur: <https://www.em-consulte.com/article/664823/keratites-fongiques>

122. Lobo A-M, Agelidis AM, Shukla D. Pathogenesis of herpes simplex keratitis: the host cell response and ocular surface sequelae to infection and inflammation. *Ocul Surf*. janv 2019;17(1):40-9.

123. Farooq AV, Shukla D. Herpes simplex epithelial and stromal keratitis: an epidemiologic update. *Surv Ophthalmol* 2012;57:448–62.

124. Niessen F. Embryofœtopathies virales. In: Offret H, editor. *Œil et virus*. Paris: Masson; 2000.

125. Rabenau HF, Buxbaum S, Preiser W, Weber B, Doerr HW. Seroprevalence of herpes simplex virus types 1 and type 2 in the Frankfurt am Main area, Germany. *Med Microbiol Immunol*. 2002; 190:153–160. [PubMed: 12005327].

126. Xu F, Sternberg MR, Kottiri BJ, McQuillan GM, Lee FK, Nahmias AJ, Berman SM, Markowitz LE. Trends in herpes simplex virus type 1 and type 2 seroprevalence in the United States. *Jama*. 2006; 296:964–973. [PubMed: 16926356].

127. Darougar S, Wishart MS, Viswalingam ND. Epidemiological and clinical features of

primary herpes simplex virus ocular infection. *Br J Ophthalmol.* 1985; 69:2–6. [PubMed: 3965025].

128. Liesegang TJ. Epidemiology of ocular herpes simplex. Natural history in Rochester, Minn, 1950 through 1982. *Arch Ophthalmol.* 1989; 107:1160–1165. [PubMed: 2757546].

129. Labetoulle M, Auquier P, Conrad H, Crochard A, Daniloski M, Bouee S, El Hasnaoui A, Colin J. Incidence of herpes simplex virus keratitis in France. *Ophthalmology.* 2005; 112:888–895. [PubMed: 15878072].

130. Mikloska Z, Bosnjak L, Cunningham AL. Immature monocyte-derived dendritic cells are productively infected with herpes simplex virus type 1. *J Virol.* 2001; 75:5958–5964.

131. Liesegang TJ. Herpes simplex virus epidemiology and ocular importance. *Cornea.* 2001; 20:1–13.

132. Chong EM, Wilhelmus KR, Matoba AY, Jones DB, Coats DK, Paysse EA. Herpes simplex virus keratitis in children. *Am J Ophthalmol* 2004;138:474–5.

133. Liu S, Pavan-Langston D, Colby KA. Pediatric herpes simplex of the anterior segment: characteristics, treatment, and outcomes. *Ophthalmology* 2012;119:2003–8.

134. Rezende RA, Bisol T, Hammersmith K, Hofling-Lima AL, Webster GF, Freitas JF, et al. Epithelial herpetic simplex keratitis recurrence and graft survival after corneal transplantation in patients with and without atopy. *Am J Ophthalmol* 2007;143:623–8.

135. Kaiserman I, Kaiserman N, Nakar S, Vinker S. Herpetic eye disease in diabetic patients. *Ophthalmology* 2005;112:2184–8.

136. Shukla D, Spear PG. Herpesviruses and heparan sulfate: an intimate relationship in aid of viral entry. *The Journal of clinical investigation.* 2001;108(4):503–510.

137. Agelidis AM, Shukla D. Cell entry mechanisms of HSV: what we have learned in recent years. *Future virology.* 2015;10(10):1145–1154.

138. Labetoulle M, Rousseau A, Bourcier T. Atteintes herpétiques du segment antérieur de l'œil : aspects épidémiologiques, cliniques et diagnostiques. *Datatraitesop21-60975* [Internet]. 5 févr 2014 [cité 8 juin 2020]; Disponible sur: <https://www.em-consulte.com/en/article/869850>

139. Robert PY. Diagnostic biologique des infections oculaires à virus herpes simplex. In: Labetoulle M, editor. *L'herpès et le zona oculaire en pratique : clinique, thérapeutique et prévention.* Paris: Med'Com Editions; 2009.

140. Collyres et autres topiques antibiotiques dans les infections oculaires superficielles. *Argumentaire. Médecine Mal Infect.* déc 2004;34(12):612-27.

141. Lin A, Rhee MK, Akpek EK, et al. Bacterial keratitis preferred practice pattern(R). *Ophthalmology.* 2019;126:P1-P55. doi:10.1016/j.ophtha.2018.10.018.



142. O'Brien TP. Bacterial keratitis. in Krachmer, Mannis, Holland : The cornea. Mosby, Saint-Louis, 1997;94:1139-89.
143. McLeod SD, Kolahdouz-Isfahani A, Rostamian K, Flowers CW, Lee PP, McDonnell PJ. The role of smears, cultures, and antibiotic sensitivity testing in the management of suspected infectious keratitis. *Ophthalmology* 1996;103:23-8.
144. Robert P-Y, Adenis J-P. Les kératites bactériennes. /data/revues/01815512/00220010/1104/ [Internet]. 8 mars 2008 [cité 16 juin 2020]; Disponible sur: <https://www.em-consulte.com/en/article/111129>
145. Robert PY, Adenis JP. A comparative review of antibacterial ophthalmic preparations. *Drugs*, sous presse.
146. Gabison E. Kératites bactériennes : conduite à tenir et antibiothérapie. *Réalités ophtalmologiques*. févr 2013;
147. Castillo A, Benitez del Castillo JM, Toledano N, Diaz-Valle D, Sayagues O, Garcia-Sanchez J. Deposits of topical norfloxacin in the treatment of bacterial keratitis. *Cornea*, 1997;16:420-3.
148. Chiquet C, Labetoulle M. Les fluoroquinolones en ophtalmologie : indications et modalités d'utilisation. /data/revues/01815512/00310008/803/ [Internet]. 20 nov 2008 [cité 16 juin 2020]; Disponible sur: <https://www.em-consulte.com/en/article/189476>
149. Moreira LB, Lee RF, de Oliveira C, Labree L, McDonnell PJ. Effect of topical fluoroquinolones on corneal re-epithelialization after excimer laser keratectomy. *J Cataract Refract Surg*, 1997;23:845-8.
150. Reviglio VE, Hakim MA, Song JK, O'Brien TP. Effect of topical fluoroquinolones on the expression of matrix metalloproteinases in the cornea. *BMC Ophthalmol*, 2003;3:10.
151. De Lastours V, Fantin B. Résistance aux fluoroquinolones en 2013 : quel impact pour la juste prescription ? Les entretiens de de Bichat 2013.
152. VIDAL - CILOXAN 0,3 % pom ophtalm - Pharmacodynamie [Internet]. [cité 16 juin 2020]. Disponible sur: <https://www.vidal.fr/Medicament/ciloxan-19500-pharmacodynamie.htm>
153. VIDAL - RIFAMYCINE CHIBRET 1 MUI/100 ml collyre en solution - Pharmacodynamie [Internet]. [cité 18 juin 2020]. Disponible sur: [https://www.vidal.fr/Medicament/rifamycine\\_chibret-14479-pharmacodynamie.htm](https://www.vidal.fr/Medicament/rifamycine_chibret-14479-pharmacodynamie.htm)
154. AZYTER 15MG/G COLLYRE UNIDOSE - Monographie spécialité [Internet]. [cité 19 juin 2020]. Disponible sur: <http://www.theriaque.org/apps/monographie/index.php?type=SP&id=23285&info=CLASS>

155. Ly CN, Pham JN, Badenoch PR, Bell SM, Hawkins G, Rafferty DL, et al. Bacteria commonly isolated from keratitis specimens retain antibiotic susceptibility to fluoroquinolones and gentamicin plus cephalothin. *Clin Experiment Ophthalmol*, 2006;34:44-50.
156. Robinson A, Kremer I, Avisar R, Gatton D, Savir H, Yassur Y. The combination of topical ceftazidime and aminoglycosides in the treatment of refractory pseudomonal keratitis. *Graefes Arch Clin Exp Ophthalmol*, 1999;237:177-80.
157. Hyndiuk RA, Eiferman RA, Caldwell DR, Rosenwasser GO, Santos CI, Katz HR, et al. Comparison of ciprofloxacin ophthalmic solution 0.3% to fortified tobramycin-cefazolin in treating bacterial corneal ulcers. Ciprofloxacin Bacterial Keratitis Study Group. *Ophthalmology*, 1996; 103:1854-62; [discussion 1862-3].
158. O'Brien TP, Maguire MG, Fink NE, Alfonso E, McDonnell P. Efficacy of ofloxacin vs cefazolin and tobramycin in the therapy for bacterial keratitis. Report from the Bacterial Keratitis Study Research Group. *Arch Ophthalmol*, 1995;113: 1257-65.
159. Burns FR, Stack MS, Gray RD, Paterson CA. Inhibition of purified collagenase from alkali-burned rabbit corneas. *Investigative ophthalmology & visual science*. Jul; 1989 30(7):1569-1575.
160. Seedor JA, Perry HD, McNamara TF, Golub LM, Buxton DF, Guthrie DS. Systemic tetracycline treatment of alkali-induced corneal ulceration in rabbits. *Arch Ophthalmol*. Feb; 1987 105(2):268-271.
161. Levy JH, Katz HR. Effect of systemic tetracycline on progression of *Pseudomonas aeruginosa* keratitis in the rabbit. *Ann Ophthalmol*. May; 1990 22(5):179-183.
162. Hindman HB, Patel SB, Jun AS. Rationale for adjunctive topical corticosteroids in bacterial keratitis. *Archives of ophthalmology*. Jan; 2009 127(1):97-102.
163. Den S, Sotozono C, Kinoshita S, Ikeda T. Efficacy of early systemic betamethasone or cyclosporin A after corneal alkali injury via inflammatory cytokine reduction. *Acta ophthalmologica Scandinavica*. Apr; 2004 82(2):195-199.
164. Yi K, Chung TY, Hyon JY, Koh JW, Wee WR, Shin YJ. Combined treatment with antioxidants and immunosuppressants on cytokine release by human peripheral blood mononuclear cells - chemically injured keratocyte reaction. *Molecular vision*. 2011.
165. Chung JH, Kang YG, Kim HJ. Effect of 0.1% dexamethasone on epithelial healing in experimental corneal alkali wounds: morphological changes during the repair process. *Graefes' archive for clinical and experimental ophthalmology = Albrecht von Graefes Archiv fur klinische und experimentelle Ophthalmologie*. Jul; 1998.
166. Tomas-Barberan S, Fagerholm P. Influence of topical treatment on epithelial wound

healing and pain in the early postoperative period following photorefractive keratectomy. *Acta ophthalmologica Scandinavica*. Apr; 1999 77(2):135–138.

167. Gritz DC, Kwitko S, Trousdale MD, Gonzalez VH, McDonnell PJ. Recurrence of microbial keratitis concomitant with antiinflammatory treatment in an animal model. *Cornea*. Sep; 1992 11(5):404–408.

168. Srinivasan M, Mascarenhas J, Rajaraman R, et al. Corticosteroids for bacterial keratitis: the Steroids for Corneal Ulcers Trial (SCUT). *Archives of ophthalmology*. Feb; 2012 130(2):143–150.

169. Dahlgren MA, Lingappan A, Wilhelmus KR. The clinical diagnosis of microbial keratitis. *Am J Ophthalmol* 2007 ; 143 : 940-4.

170. Chaumeil C, Malet F. Complications infectieuses. In : Rapport SFO. Les lentilles de contact. Issy- les- Moulineaux : Masson ; 2009, p. 873-932.

171. McClellan K, Howard K, Niederkorn JY, Alizadeh H. Effect of steroids on *Acanthamoeba* cysts and trophozoites. *Invest Ophthalmol Vis Sci* 2001 ; 42 : 2885-93.

172. John T, Lin J, Sahm D, Rockey JH. Effects of corticosteroids in experimental *Acanthamoeba* keratitis. *Rev Infect Dis* 1991 ; 13 : S440-442.

173. VIDAL - Amphotéricine B [Internet]. [cité 2 juill 2020]. Disponible sur: [https://www.vidal.fr/substances/314/amphotericine\\_b/](https://www.vidal.fr/substances/314/amphotericine_b/)

174. Thiel MA, Zinkernagel AS, Burhenne J, Kaufmann C, Haefeli WE. Voriconazole concentration in human aqueous humor and plasma during topical or combined topical and systemic administration for fungal keratitis. *Antimicrob Agents Chemother*. 2007;51(1):239-244.

175. Sharma S, Das S, Viridi A, et al. Re-appraisal of topical 1% voriconazole and 5% natamycin in the treatment of fungal keratitis in a randomised trial. *Br J Ophthalmol*. 2015;99(9):1190-1195.

176. Elsevier. Antifongiques azolés : Pharmacologie [Internet]. Elsevier Connect. [cité 1 juill 2020]. Disponible sur: <https://www.elsevier.com/fr-fr/connect/medecine/antifongiques-azoles-pharmacologie>

177. Prajna NV, Krishnan T, Mascarenhas J, et al. The mycotic ulcer treatment trial: a randomized trial comparing natamycin vs voriconazole. *JAMA Ophthalmol*. 2013;131(4):422-429.

178. Prajna NV, Mascarenhas J, Krishnan T, et al. Comparison of natamycin and voriconazole for the treatment of fungal keratitis. *Arch Ophthalmol*. 2010;128(6):672-678.

179. Jhanji V, Sharma N, Mannan R, Titiyal JS, Vajpayee RB. Management of tunnel fungal

infection with voriconazole. *J Cataract Refract Surg.* 2007;33(5):915-917.

180. Bunya VY, Hammersmith KM, Rapuano CJ, Ayres BD, Cohen EJ. Topical and oral voriconazole in the treatment of fungal keratitis. *Am J Ophthalmol.* 2007;143(1):151-153.

181. Sharma N, Chacko J, Velpandian T, et al. Comparative evaluation of topical versus intrastromal voriconazole as an adjunct to natamycin in recalcitrant fungal keratitis. *Ophthalmology* 2013 ; 120 : 677-81.

182. Shen YC, Wang CY, Tsai HY, Lee HN. Intracameral voriconazole injection in the treatment of fungal endophthalmitis resulting from keratitis. *Am J Ophthalmol* 2010 ; 149 : 916-21.

183. CANCIDAS 50MG PDR INJ FL - Monographie spécialité [Internet]. [cité 9 juill 2020]. Disponible sur: <http://www.theriaque.org/apps/monographie/index.php?type=SP&id=15778&info=CLASS>

184. Rogers GM, Goins KM, Sutphin JE, Kitzmann AS, Wagoner MD. Outcomes of treatment of fungal keratitis at the University of Iowa Hospitals and Clinics: a 10-year retrospective analysis. *Cornea* 2013;32:1131–6.

185. Oechsler RA, Yamanaka TM, Bispo PJ, Sartori J, Yu MC, Melo AS, et al. Fusarium keratitis in Brazil: genotyping, in vitro susceptibilities, and clinical outcomes. *Clin Ophthalmol* 2013;7:1693–701.

186. Ramakrishnan T, Constantinou M, Jhanji V, Vajpayee RB. Factors affecting treatment outcomes with voriconazole in cases with fungal keratitis. *Cornea* 2013;32:445–9.

187. The Herpetic Eye Disease Study Group. Acyclovir for the prevention of recurrent herpes simplex virus eye disease. *N Engl J Med* 1998;339:300—6.

188. The Herpetic Eye Disease Study Group. Oral acyclovir for herpes simplex virus eye disease: effect on prevention of epithelial keratitis and stromal keratitis. *Arch Ophthalmol* 2000;118:1030—6.

189. Piret J, Boivin G. Resistance of herpes simplex viruses to nucleoside analogues: mechanisms, prevalence, and management. *Antimicrob Agents Chemother* 2011;55:459—72.

190. Frobert E, Burrell S, Ducastelle-Lepretre S, et al. Resistance of herpes simplex viruses to acyclovir: an update from a ten-year survey in France. *Antiviral Res.* 2014;111:36–41.

191. Wilhelmus KR, Gee L, Hauck WW, et al. Herpetic Eye Disease Study. A controlled trial of topical corticosteroids for herpes simplex stromal keratitis. *Ophthalmology.* 1994;101(12):1883– 1895; discussion 1895–1886.

192. Pan Q, Angelina A, Marrone M, Stark WJ, Akpek EK. Autologous serum eye drops for dry eye. *Cochrane Database Syst Rev* [Internet]. 28 févr 2017 [cité 1 août 2020];2017(2).

Disponible sur: <https://www.ncbi.nlm.nih.gov/pmc/articles/PMC5510593/>

193. Chiang CC, Lin JM, Chen WL, Tsai YY. Allogeneic serum eye drops for the treatment of severe dry eye in patients with chronic graft-versus-host disease. *Cornea* 2007;26(7):861-3.
194. Dogru M, Tsubota K. Pharmacotherapy of dry eye. *Expert Opinion on Pharmacotherapy* 2011;12(3):325-34.
195. Tsubota K, Higuchi A. Serum application for the treatment of ocular surface disorders. *International Ophthalmology Clinics* 2000;40(4):113-122.
196. Tsubota K, Goto E, Fujita H, Ono M, Inoue H, Saito I, et al. Treatment of dry eye by autologous serum applications in Sjögren's syndrome. *British Journal of Ophthalmology* 1999;83(4):390-5.
197. Zirm EK. Eine erfolgreiche totale Keratoplastik (A successful total keratoplasty).1906. *Refract Corneal Surg.* 1989;5:258–61.
198. Singh R, Gupta N, Vanathi M, Tandon R. Corneal transplantation in the modern era. *Indian J Med Res.* juill 2019;150(1):7.
199. Muraine M, Descargues G, Franck O, Villeroy F, Toubeau D, Menguy E, et al. [Amniotic membrane graft in ocular surface disease. Prospective study with 31 cases.] La greffe de membrane amniotique dans les pathologies oculaires de surface. *J Fr Ophtalmol* 2001;24:798—812.
200. Heiligenhaus A, Bauer D, Meller D, Steuhl KP, Tseng SC. Improvement of HSV-1 necrotizing keratitis with amniotic membrane transplantation. *Invest Ophthalmol Vis Sci* 2001;42:1969—74.
201. Shi W, Chen M, Xie L. Amniotic membrane transplantation combined with antiviral and steroid therapy for herpes necrotizing stromal keratitis. *Ophthalmology* 2007;114: 1476—81.
202. Bauer D, Wasmuth S, Hennig M, Baehler H, Steuhl KP, Heiligenhaus A. Amniotic membrane transplantation induces apoptosis in T lymphocytes in murine corneas with experimental herpetic stromal keratitis. *Invest Ophthalmol Vis Sci* 2009;50:3188—98.

## SERMENT DE GALIEN

*Je jure, en présence de mes maîtres de la Faculté, des conseillers de l'Ordre des pharmaciens et de mes condisciples :*

- ❖ D'honorer ceux qui m'ont instruit dans les préceptes de mon art et de leur témoigner ma reconnaissance en restant fidèle à leur enseignement.*
- ❖ D'exercer, dans l'intérêt de la santé publique, ma profession avec conscience et de respecter non seulement la législation en vigueur, mais aussi les règles de l'honneur, de la probité et du désintéressement.*
- ❖ De ne jamais oublier ma responsabilité et mes devoirs envers le malade et sa dignité humaine, de respecter le secret professionnel.*
- ❖ En aucun cas, je ne consentirai à utiliser mes connaissances et mon état pour corrompre les mœurs et favoriser des actes criminels.*

*Que les hommes m'accordent leur estime si je suis fidèle à mes promesses.*

*Que je sois couvert d'opprobre, méprisé de mes confrères, si j'y manque.*

## **SEMAHA Sabine– Les kératites infectieuses : manifestations cliniques et prise en charge**

Th. : Pharmacie. : Marseille : Aix –Marseille Université : 2020

**Résumé:** La kératite infectieuse est une infection oculaire grave qui représente une des premières causes mondiales de déficience visuelle pouvant évoluer vers la cécité, affectant particulièrement les populations marginalisées. Nous observons une recrudescence de cette infection dans les pays développés, essentiellement due au port de lentilles de contact. Dans la pratique clinique, les kératites bactérienne, herpétique, mycotique et amibiennne, surviennent le plus souvent. En raison de l'évolution rapide potentiellement grave de la kératite infectieuse, un diagnostic rapide et correct ainsi qu'une prise en charge thérapeutique précoce est indispensable. Bien que la culture in vitro reste l'outil de diagnostic principal, de nouvelles techniques de diagnostic telles que la microscopie confocale in vivo, les méthodes moléculaires, le séquençage de nouvelle génération, offrent un potentiel de diagnostic précoce et plus précis, même pour les organismes difficiles à cultiver par les méthodes conventionnelles. Cette thèse bibliographique a pour objectif d'explorer la littérature afin de déterminer les différentes thérapeutiques existantes aujourd'hui pour les diverses étiologies et les orientations futures pour améliorer la prise en charge de cette pathologie et des complications menaçant directement l'acuité visuelle et la qualité de vie du patient. On remarque dans la littérature qu'en cas de diagnostic précoce et d'initiation d'un traitement topique, la plupart des cas de kératites infectieuses se rétablissent avec succès. Cependant, dans certains cas un traitement chirurgical est indispensable tel qu'une kératoplastie pénétrante, une greffe de membrane amniotique ou une thérapie de réticulation. On conclut que les stratégies futures pour réduire la morbidité associée à la kératite infectieuse sont susceptibles d'être multidimensionnelles avec des thérapies adjuvantes visant à modifier la réponse immunitaire à l'infection ayant le plus grand potentiel d'améliorer les résultats cliniques.

**Mots clés :** Kératites infectieuses, kératites bactériennes, kératites fongiques, kératites amibiennes, kératites herpétiques, prise en charge des kératites, infections surface oculaire, ulcères cornéens, ulcères perforants, diagnostic kératites, traitements des infections oculaires, diagnostic des infections oculaires, infections oculaires

## **SEMAHA Sabine– Infectious keratitis : clinical manifestations and management**

**Abstract:** Infectious keratitis is a serious eye disease that represents one of the world's leading causes of visual impairment that can evolve into blindness, particularly affecting marginalized populations. We notice an increase in this infection in developed countries, mainly due to the wearing of contact lenses. In the clinical practice, most commonly bacterial, herpetic, mycotic and amoebic keratitis occurs. Due to the potentially serious rapid development of infectious keratitis, rapid and correct diagnosis as well as early therapeutic management is essential. While in vitro culture remains the prevailing diagnostic tool, newer techniques such a confocal microscopy in vivo, molecular methods, new generation sequencing, holds the potential for early and accurate diagnosis even for organisms that are difficult to culture by conventional methods. The aim of this bibliographic thesis is to explore the literature in order to determine the different therapies existing today for the various etiologies and future directions to improve the management of this pathology and the complications directly threatening visual acuity and patient quality of life. It is noted in the literature that in the event of early diagnosis and initiation of topical treatment, most cases of infectious keratitis are recover successfully. However, in some cases surgical treatment may be necessary such as penetrating keratoplasty, amniotic membrane transplantation or crosslinking therapy. It is concluded that future strategies to reduce the morbidity associated with infectious keratitis are likely to be multidimensional with adjuvant therapies aimed at modifying the immune response to infection holding the greatest potential to improve clinical outcomes.

**Keywords:** Infectious keratitis, bacterial keratitis, fungal keratitis, amoebian keratitis, herpetic keratitis, keratitis, eye surface infections, corneal ulcers, perforating ulcers, keratitis diagnosis, eye infection treatment, eye infection diagnosis, eye infections

