



**HAL**  
open science

# Ankylose des dents antérieures maxillaires : apport de l'Orthodontic Bone Stretching (OBS) : revue systématique de la littérature

Adrien Ameline

## ► To cite this version:

Adrien Ameline. Ankylose des dents antérieures maxillaires : apport de l'Orthodontic Bone Stretching (OBS) : revue systématique de la littérature. Sciences du Vivant [q-bio]. 2020. dumas-03096753

**HAL Id: dumas-03096753**

**<https://dumas.ccsd.cnrs.fr/dumas-03096753v1>**

Submitted on 5 Jan 2021

**HAL** is a multi-disciplinary open access archive for the deposit and dissemination of scientific research documents, whether they are published or not. The documents may come from teaching and research institutions in France or abroad, or from public or private research centers.

L'archive ouverte pluridisciplinaire **HAL**, est destinée au dépôt et à la diffusion de documents scientifiques de niveau recherche, publiés ou non, émanant des établissements d'enseignement et de recherche français ou étrangers, des laboratoires publics ou privés.

**U.F.R. D'ODONTOLOGIE**

Année 2020

Thèse n°51

THESE POUR L'OBTENTION DU  
**DIPLOME D'ETAT de DOCTEUR EN CHIRURGIE  
DENTAIRE**

Présentée et soutenue publiquement

Par AMELINE Adrien

Né(e) le 31 août 1994 à Colombes (Hauts-de-Seine)

Le 28 juillet 2020

**Ankylose des dents antérieures maxillaires : Apport de  
l'Orthodontic Bone Stretching (OBS)**  
Revue systématique de la littérature

Sous la direction de : Pr BOILEAU Marie-José

Membres du jury :

Mme. BOILEAU, Marie-José  
Mme. MEDIO, Marie  
M. DARQUE, François  
M. BAZERT, Cédric  
M. LAFITTE, Antoine

Président  
Rapporteur  
Examineur  
Examineur  
Examineur

Professeur des Universités  
Assistant Hospitalo-Universitaire  
Maitre de Conférence des Universités  
Maitre de Conférence des Universités  
Assistant Hospitalo-Universitaire

# UNIVERSITE DE BORDEAUX

MAJ  
03/03/2020

**Président** M. TUNON DE LARA Manuel

**Directeur de Collège des Sciences de la Santé** M. PELLEGRIN Jean-Luc

## **COLLEGE DES SCIENCES DE LA SANTE UNITE DE FORMATION ET DE RECHERCHE DES SCIENCES ODONTOLOGIQUES**

<b>Directrice</b>	Mme BERTRAND Caroline	58-01
<b>Directeur Adjoint à la Pédagogie</b>	Mr DELBOS Yves	56-01
<b>Directeur Adjoint – Chargé de la Recherche</b>	M. CATROS Sylvain	57-01
<b>Directeur Adjoint – Chargé des Relations Internationales</b>	M.SEDARAT Cyril	57-01

### **ENSEIGNANTS DE L'UFR**

#### **PROFESSEURS DES UNIVERSITES**

Mme	Caroline	BERTRAND	Prothèse dentaire	58-01
Mme	Marie-José	BOILEAU	Orthopédie dento-faciale	56-01
M	Sylvain	CATROS	Chirurgie orale	57-01
M	Raphaël	DEVILLARD	Dentisterie restauratrice et endodontie	58-01
Mme	Véronique	DUPOIS	Prothèse dentaire	58-01
M.	Bruno	ELLA NGUEMA	Sciences anatomiques et physiologiques - Biomatériaux	58-01
M.	Jean-Christophe	FRICAIN	Chirurgie buccale – Pathologie et thérapeutique	57-01

#### **MAITRES DE CONFERENCES DES UNIVERSITES**

Mme	Elise	ARRIVÉ	Prévention épidémiologie – Economie de la santé – Odontologie légale	56-02
Mme	Cécile	BADET	Biologie Orale	57-01
M.	Etienne	BARDINET	Orthopédie dento-faciale	56-01
M.	Michel	BARTALA	Prothèse dentaire	58-01
M.	Cédric	BAZERT	Orthopédie dento-faciale	56-01
M.	Christophe	BOU	Prévention épidémiologie – Economie de la santé – Odontologie légale	56-02
Mme	Sylvie	BRUNET	Chirurgie buccale – Pathologie et thérapeutique	57-01
M.	Jacques	COLAT PARROS	Sciences anatomiques et physiologiques	58-01
M,	Jean-Christophe	COUTANT	Sciences anatomiques et physiologiques	58-01
M.	François	DARQUE	Orthopédie dento-faciale	56-01
M.	François	DE BRONDEAU	Orthopédie dento-faciale	56-01
M.	Yves	DELBOS	Odontologie pédiatrique	56-01
M,	Emmanuel	D'INCAU	Prothèse dentaire	58-01
Mme	Elsa	GAROT	Odontologie pédiatrique	56-01
M.	Dominique	GILLET	Dentisterie restauratrice et endodontie	58-01
Mme	Olivia	KEROUREDAN	Dentisterie restauratrice et endodontie	58-01
M.	Jean-François	LASSERRE	Prothèse dentaire	58-01
M.	Yves	LAUVERJAT	Parodontologie	57-01
Mme	Odile	LAVIOLE	Prothèse dentaire	58-01
M.	Jean-Marie	MARTEAU	Chirurgie buccale – Pathologie et thérapeutique	57-01
Mme	Javotte	NANCY	Odontologie pédiatrique	56-01
M.	Adrien	NAVEAU	Prothèse dentaire	58-01

M.	Jean-François	PELI	Dentisterie restauratrice et endodontie	58-01
M.	Philippe	POISSON	Prévention épidémiologie – Economie de la santé – Odontologie légale	56-02
M.	Patrick	ROUAS	Odontologie pédiatrique	56-01
M.	Johan	SAMOT	Biologie Orale	57-01
Mme	Maud	SAMPEUR	Orthopédie dento-faciale	56-01
M.	Cyril	SEDARAT	Parodontologie	57-01
Mme	Noélie	THEBAUD	Biologie Orale	57-01
M.	Eric	VACHEY	Dentisterie restauratrice et endodontie	58-01

### **AUTRES ENSEIGNANTS**

Mme	Audrey	AUSSEL	Sciences anatomiques et physiologiques	58-01
M.	Cédric	FALLA	Prévention épidémiologie – Economie de la santé – Odontologie légale	56-02
M.	François	ROUZÉ L'ALZIT	Prothèse dentaire	58-01

### **ASSISTANTS**

M.	Bastien	BERCAULT	Chirurgie Orale	57-01
Mme	Mathilde	BOUDEAU	Odontologie conservatrice – Endodontie	58-01
Mme	Camille	BOULÉ-MONTPEZAT	Odontologie pédiatrique	56-01
Mlle	Anaïs	CAVARE	Orthopédie dento-faciale	56-01
M	Hubert	CHAUVEAU	Odontologie conservatrice – Endodontie	58-01
Mme	Virginie	CHUY	Prévention épidémiologie – Economie de la santé – Odontologie légale	56-02
M	Pierre-Hadrien	DECAUP	Prothèse dentaire	58-01
Mme	Severine	DESCAZEUX	Odontologie conservatrice – Endodontie	58-01
Mme	Julia	ESTIVALS	Odontologie pédiatrique	56-01
Mme	Mathilde	FENELON	Chirurgie Orale	57-01
Mme	Agathe	GREMARE	Biologie orale	57-01
Mme	Mathilde	JACQUEMONT	Parodontologie	57-01
Mme	Clémence	JAECK	Prothèse dentaire	58-01
Mme	Claudine	KHOURY	Prévention épidémiologie – Economie de la santé – Odontologie légale	56-02
Mme	Camille	LACAULE	Orthopédie dento-faciale	56-01
M.	Antoine	LAFITTE	Orthopédie dento-faciale	56-01
M	Adrien	LASTRADE	Prothèse dentaire	58-01
Mme	Aude	MENARD	Prothèse dentaire	58-01
M	Florian	PILEU	Prothèse dentaire	58-01
M	Antoine	POPELUT	Parodontologie	57-01
M.	Thibaut	ROULLAND	Prothèse dentaire	58-01
Mme	Rawen	SMIRANI	Parodontologie	57-01
M.	Clément	VACHEY	Odontologie conservatrice – Endodontie	58-01
M	Paul	VITIELLO	Prothèse dentaire	58-01
Mme	Sophia	ZIANE	Odontologie conservatrice – Endodontie	58-01

A notre Présidente de thèse

Madame le Professeur Caroline BERTRAND  
Professeur des Universités – Praticien Hospitalier  
Directrice de l’UFR des Sciences Odontologiques  
Sous-section Prothèse 58-02

*Remerciements* .....  
.....  
.....  
.....

A notre Président de thèse

Monsieur le Professeur Prénom NOM  
Professeur des Universités – Praticien Hospitalier  
Sous-section Chirurgie-buccale pathologie thérapeutiques 57-02

*Remerciements* .....  
.....  
.....  
.....

A notre Directeur de thèse

Monsieur le Docteur Prénom NOM ou Madame le Docteur Prénom NOM  
Maître de Conférences des Universités – Praticien Hospitalier  
Sous-section Odontologie Pédiatrique – 56-01  
OU  
Assistant Hospitalo-Universitaire  
Sous-section Odontologie Pédiatrique – 56-01

*Remerciements* .....  
.....  
.....  
.....

A notre Rapporteur de thèse

Monsieur le Docteur Prénom NOM ou Madame le Docteur Prénom NOM  
Maître de Conférences des Universités – Praticien Hospitalier

Sous-section Odontologie Conservatrice – Endodontie 58-01

OU

Assistant Hospitalo-Universitaire

Sous-section Odontologie Conservatrice – Endodontie 58-01

*Remerciements* .....

.....

.....

.....

A notre Assesseur

Monsieur le Docteur Prénom NOM ou Madame le Docteur Prénom NOM

Maître de Conférences des Universités – Praticien Hospitalier

Sous-section Sciences biologiques 57-03

OU

Assistant Hospitalo-Universitaire

Sous-section Sciences biologiques 57-03

*Remerciements* .....

.....

.....

.....

# Table des matières

Table des matières.....	6
<b>1 INTRODUCTION .....</b>	<b>7</b>
<b>2 L'ankylose alvéolo-dentaire.....</b>	<b>9</b>
<b>2.1 La dent ankylosée.....</b>	<b>9</b>
2.1.1 Définition et classification .....	9
2.1.2 Étiologies de l'ankylose.....	12
2.1.3 Facteurs influençant dans la survenue d'une ankylose .....	19
2.1.4 Classification de l'infraclusion consécutive à l'ankylose.....	22
2.1.5 Physiopathologie de l'ankylose.....	23
2.1.6 Épidémiologie de l'ankylose post-traumatique .....	26
2.1.7 Diagnostic .....	27
<b>2.2 Alternatives thérapeutiques face à une dent ankylosée et leurs limites.....</b>	<b>32</b>
<b>3 L'Orthodontic Bone Stretching (OBS) .....</b>	<b>39</b>
<b>3.1 Corticotomies et accélération du mouvement orthodontique.....</b>	<b>39</b>
3.1.1 Définition et évolutions de la technique.....	39
3.1.2 Principe biologique du phénomène d'accélération régionale .....	40
3.1.3 Implications orthodontiques des corticotomies .....	42
3.1.4 Conclusion .....	43
<b>3.2 Traitement des dents ankylosées par Orthodontic Bone Stretching .....</b>	<b>43</b>
3.2.1 Contexte de l'étude .....	43
3.2.2 Objectif de l'étude .....	44
3.2.3 Matériels et méthode de recherche des études.....	44
3.2.4 Résultats .....	47
3.2.5 Discussion .....	55
<b>4 Proposition d'un protocole de mise en œuvre de l'Orthodontic Bone Stretching.....</b>	<b>58</b>
<b>4.1 Indications et examens préalables .....</b>	<b>58</b>
4.1.1 Confirmation du diagnostic d'ankylose .....	58
4.1.2 Indications de l'OBS et prise en compte de l'âge du patient .....	58
<b>4.2 Phase orthodontique de préparation à l'OBS .....</b>	<b>59</b>
4.2.1 Correction des malocclusions en excluant la dent ankylosée.....	59
4.2.2 Préparation de l'ancrage avant traction .....	60
4.2.3 Bilan pré-chirurgical .....	62
<b>4.3 Phase chirurgicale.....</b>	<b>63</b>
4.3.1 Anesthésie et lambeau muco-périosté .....	63
4.3.2 Corticotomies et sutures du lambeau .....	63
4.3.3 Prescription post-chirurgicale.....	65
<b>4.4 Phase orthodontique post chirurgicale .....</b>	<b>65</b>
4.4.1 Traction de l'unité dento-osseuse .....	65
4.4.2 Suivi de la traction, réévaluation et contention .....	65
4.4.3 La phase de contention.....	67
<b>5 Conclusion .....</b>	<b>68</b>
<b>6 Bibliographie.....</b>	<b>69</b>
<b>7 Table des illustrations.....</b>	<b>74</b>

# 1 INTRODUCTION

L'ankylose alvéolo-dentaire, qui correspond à la disparition de la mobilité physiologique de la dent, est un phénomène qui préoccupe le chirurgien-dentiste et l'orthodontiste depuis des années. Décrit depuis le 19<sup>ème</sup> siècle, elle est très abordée dans la littérature. De nombreuses études in vitro et in vivo sur les animaux ont été entreprises pour en comprendre le mécanisme<sup>1 2</sup>. Toutefois, sa physiopathologie n'est pas entièrement connue. Elle est un enjeu majeur de traitement du fait de son impact sur la croissance, les phénomènes de dentition, l'occlusion ainsi que sur le pronostic de la dent elle-même, son parodonte et ses possibilités de remplacement.

Les étiologies de l'ankylose sont multiples car l'articulation de la dent avec l'os (de type gomphose) reste fragile. L'une des principales étiologies de ce phénomène est traumatique, notamment sur le secteur antérieur où les atteintes sont fréquentes, en particulier chez l'enfant et l'adolescent. Ainsi, pour Delattre, les traumatismes alvéolo-dentaires concernent 13,6% des enfants de 6 à 15 ans. Néanmoins, la prévalence des traumatismes diminue avec le vieillissement des sujets : 50% avant 10 ans contre seulement 30% entre 10 et 30 ans. Il existe une écrasante prédominance masculine de ces traumatismes qui aboutissent à des conséquences à moyen et long termes sous évaluées<sup>3</sup>. Ainsi, les impactions, expulsions, réimplantations ont des répercussions importantes sur l'organe dentaire comme la perte de vitalité, les fractures radiculaire ou coronaires et peuvent entraîner également un phénomène d'ankylose.

Malgré le taux de survie faible à moyen et long termes, l'ankylose alvéolo-dentaire n'est pas une indication stricte d'extraction de la dent et sa conservation peut être souhaitée dans le cadre d'une stratégie de réhabilitation globale.

Chez l'individu en croissance, la présence d'une ou plusieurs dents ankylosées entraîne un arrêt du phénomène d'éruption ainsi qu'un hypodéveloppement de l'os alvéolaire des organes dentaires concernés. Le différentiel de croissance verticale aboutit à une position en infraclusion des dents touchées entraînant un déficit fonctionnel et esthétique proportionnel à l'âge de survenue du traumatisme.

La littérature propose plusieurs traitements plus ou moins lourds pour gérer ces complications, mais aucun consensus n'est trouvé dans la littérature. D'autre part, il n'existe pas de technique significativement plus prédictible ou moins iatrogène que les autres. Les difficultés rencontrées sont nombreuses, et concernent souvent le déficit d'os alvéolaire consécutif à la position d'une dent dont le parodonte est situé à un niveau très apical par rapport au reste de l'arcade. Le remplacement sans préjudice esthétique nécessite le repositionnement du complexe alvéolo-dentaire dans sa totalité ou implique une extraction suivie de techniques de greffe pour préserver ou augmenter le volume osseux.

Parallèlement, les techniques de corticotomies connaissent un développement depuis les années 2000 et leurs indications sont toujours plus vastes. De nombreuses études cliniques valident leur intérêt pour l'accélération des mouvements orthodontiques et le praticien peut y avoir recours dans les situations d'ancrages complexes. La simplification des techniques chirurgicales, l'évolution du matériel liée au développement de la piézochirurgie et l'efficacité des corticotomies en font un outil de notre arsenal thérapeutique qu'il convient de connaître et de maîtriser en 2020. En effet, cette procédure comporte de nombreux avantages et offre notamment une certaine fiabilité et une reproductibilité.



L'impact de cette technique sur le déplacement dentaire a conduit différents auteurs à se questionner sur la possibilité de généraliser les corticotomies et de les appliquer au traitement des dents ankylosées en y associant un protocole orthodontique :

- **Les corticotomies peuvent-elles permettre le déplacement des dents ankylosées, mais aussi de leur parodonte ?**
- **Cette procédure, relativement simple, peu iatrogène et accessible, peut-elle répondre à l'impasse thérapeutique qui existe aujourd'hui autour de l'ankylose ?**
- **Quels seraient les impératifs orthodontiques à respecter pour permettre le repositionnement dentaire et osseux de la dent ankylosée sans accélérer le phénomène de résorption ?**

C'est à la suite de ces interrogations que la technique d'Orthodontic Bone Stretching (OBS) est née. Elle se veut efficace dans le traitement des dents ankylosées et permet, avec une technique chirurgicale relativement simple associée à une traction orthodontique immédiate, le déplacement de la dent et de son parodonte et ainsi le traitement de l'infraclusion.

Après avoir étudié dans une première partie l'ankylose en abordant sa définition, son étiologie et les différentes alternatives thérapeutiques, nous décrirons dans une seconde partie les corticotomies et leurs possibilités d'application dans le cadre de la dent ankylosée. Nous centrerons l'analyse sur le versant orthodontique de cette technique. Cette revue de la littérature se limitera aux ankyloses des dents antérieures maxillaires qui restent le domaine d'action actuel de l'OBS.

La revue systématique de la littérature ciblera la technique d'OBS de manière à en extraire un protocole clinique et certaines guidelines impératives à respecter pour permettre la fiabilité, la reproductibilité et la prédictibilité de cette procédure.

## 2 L'ankylose alvéolo-dentaire

### 2.1 La dent ankylosée

#### 2.1.1 Définition et classification

##### 2.1.1.1 Définition de l'ankylose

Le mot ankylose trouve son origine du grec « ἀγκύλος » qui signifie « courbure ». Ce terme est retrouvé dans le domaine médical pour décrire une fusion entre 2 surfaces mobiles d'une articulation aboutissant à une réduction voire une suppression de sa mobilité. On assiste alors à une prolifération de tissu osseux au sein de cette articulation qui aboutit à la liaison rigide entre les 2 surfaces squelettiques en vis-à-vis <sup>4</sup>.

Les étiologies les plus fréquemment rencontrées dans le domaine médical sont les pathologies locales ou générales, les traumatismes, les causes iatrogènes, chirurgicales et la présence d'une dysplasie osseuse.

**Dans le cas particulier de l'ankylose dentaire, nous assistons sur la dent atteinte à un envahissement progressif de l'espace desmodontal par du tissu osseux et à la fusion anormale du cément et de la dentine à l'os alvéolaire sans interposition de tissu conjonctif <sup>5</sup>. La dent devient alors partie intégrante du processus de remodelage osseux et subit une résorption <sup>4</sup>.**

Cette fusion peut être totale ou partielle, concerner une ou plusieurs dents et est fréquemment évolutive dans le temps. La zone d'ankylose en elle-même est limitée à la dentine et au cément. Cette zone se trouve colonisée par du tissu osseux qui provient d'une métaplasie osseuse du cément ou à l'inverse d'une résorption cémentaire suivie par un comblement osseux de la lacune <sup>6</sup>. L'ensemble des auteurs s'accordent donc à poser le diagnostic d'ankylose lorsque le ligament alvéolo-dentaire est absent <sup>7</sup>.

Les facteurs de survenue d'une ankylose dentaire sont nombreux, complexes et résultent de mécanismes encore mal appréhendés. Il est toutefois avéré que son développement implique une rupture au niveau du ligament alvéolo-dentaire ou du sac folliculaire de la dent concernée <sup>8</sup>. Cette rupture est le plus fréquemment d'étiologie traumatique <sup>9</sup>.

Il est important de souligner que l'ankylose peut apparaître à n'importe quelle période de l'existence de la dent. **Sa situation s'apparente alors à celle d'un implant, évoluant indépendamment de la croissance alvéolaire et squelettique. Lorsqu'elle survient chez l'enfant en croissance, la croissance alvéolaire se trouve alors interrompue et une situation d'inclusion ou d'infraclusion s'installe et s'aggrave progressivement avec le développement alvéolaire des dents adjacentes <sup>10</sup>.**

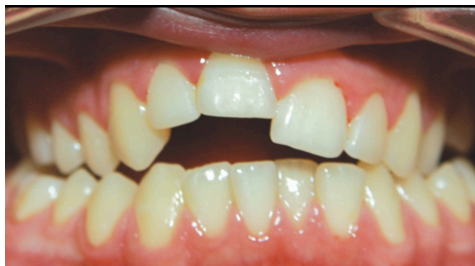

Figure 1 : Illustration d'une situation d'infraclusion de 11 et 12 consécutive à une ankylose alvéolo-dentaire. (Tiré de l'article de Bousquet et al<sup>11</sup>)

En effet, la croissance verticale continue des maxillaires et de l'os alvéolaire donne l'impression que la dent concernée se « ré-ingresse ». On parle alors de « réinclusion ». Dans les situations cliniques les plus extrêmes, souvent secondaires à des traumatismes très précoces, cette manifestation peut aboutir à un recouvrement complet de la dent par la muqueuse. Les conséquences parodontales sont non négligeables et l'équilibre occlusal rompu, aboutissant à des déplacements néfastes des dents adjacentes<sup>12</sup>.

#### 2.1.1.2 Définition de la résorption de remplacement

L'ankylose alvéolo-dentaire est indissociable du phénomène de résorption radiculaire de remplacement. **Cette résorption est décrite comme une disparition progressive de la racine secondaire à des phénomènes inflammatoires ou métaboliques osseux. La rupture de la délimitation os / surface radiculaire aboutit systématiquement à une « ostéointégration » de la dent par perte du rôle protecteur du desmodonte. Cette atteinte appartient à la catégorie des résorptions externes radiculaires pathologiques de remplacement et accompagne systématiquement une ankylose<sup>12</sup>.**

Au niveau histologique, elle est caractérisée par un contact direct entre ostéoblastes, ostéoclastes et tissus cémento-dentaires, faisant suite à une nécrose ou une dégénérescence du ligament alvéolo-dentaire. Le tissu minéralisé mais dénudé du pré-cément est colonisé par des cellules multinuclées qui initient le processus de résorption. Sans stimulation de ces cellules, le processus s'arrête spontanément et une réparation du tissu cémentaire s'effectuera en 2 à 3 semaines si la surface lésée n'est pas trop importante et permet la régénération. Si le dommage est conséquent, les cellules osseuses s'attacheront à la surface de la racine entraînant un processus d'ankylose<sup>13</sup>.

Les études montrent une prévalence entre 57 et 80% de résorptions radiculaires en cas de dents réimplantées et entre 38 et 66% après intrusion<sup>14</sup>. Plusieurs processus de résorption externe de remplacement peuvent débuter simultanément sur la même dent. Le tissu osseux, en remodelage constant de façon physiologique va, en l'absence de barrière ligamentaire, résorber progressivement les tissus dentaires radiculaires et apposer à leur place de l'os néoformé. Ce processus peut aboutir dans ses formes terminales à une disparition complète de la racine dentaire<sup>15</sup>.

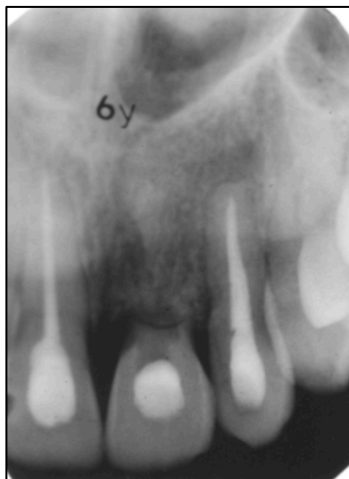

Figure 2 : Rétro alvéolaire d'une dent atteinte de résorption externe de remplacement. (Tiré de l'article de Gunraj et al <sup>16</sup>)

C'est ce phénomène qui compromet le plus la conservation de la dent à long terme. Il est intimement lié à l'atteinte des tissus non minéralisés recouvrant la surface externe de la racine (le pré-cément).

Il apparaît que le mécanisme physiopathologique est similaire malgré les différentes étiologies relevées : traumatismes dentaires, procédures chirurgicales, pressions excessives consécutives à des impactions orthodontiques ou des tumeurs (améloblastomes). Certaines études rapportent une atteinte similaire lors d'irritations chimiques telles que l'utilisation de peroxyde d'hydrogène ou autres agents irritants <sup>5</sup>.

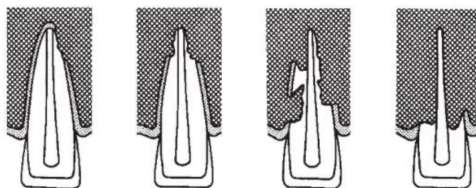


Figure 3 : Schéma décrivant le processus de résorption externe de remplacement. (Tiré de l'ouvrage d'Andreasen et al <sup>17</sup>)

Il est important de souligner la différence entre **les résorptions radiculaires de remplacement** associées aux ankyloses, véritables processus d'ostéointégration de la dent, et **les résorptions externes inflammatoires**. Ces dernières sont secondaires à un phénomène inflammatoire local entretenu par un stimulus de propagation et sont caractérisées par des images radiographiques radioclares. Ainsi, des forces orthodontiques lourdes, discontinues et les lésions péri-apicales d'origine endodontique sont plus fréquemment pourvoyeuses de ces résorptions, qui ne sont pas associées à une ankylose dentaire. Leur traitement et leur diagnostic ne seront pas abordés dans cette thèse.

Dans le cas particulier des dents temporaires ankylosées, nous assistons plus fréquemment à une résorption physiologique (rhizalyse) ralentie et retardée plutôt qu'à une résorption de remplacement. Ce phénomène se différencie donc de l'ankylose d'une dent définitive.

## 2.1.2 Étiologies de l'ankylose

L'ankylose et les résorptions de remplacement ont pour origine une lésion d'origine traumatique du ligament alvéolodentaire dans la très grande majorité des cas.

### 2.1.2.1 Ankylose d'étiologie traumatique

L'ankylose fait suite à un traumatisme direct ou indirect du parodonte dont l'intensité et l'étendue sont suffisantes pour dépasser les capacités de régénération de ce dernier. La lésion desmodontale s'accompagne de la formation d'une lacune comblée par un phénomène de recolonisation de « consolidation » post traumatique par compétition cellulaire : d'une part les cellules ligamentaires et de l'autre les cellules osseuses. Certaines études avancent que si plus de 20% de la surface ligamentaire est atteinte, les cellules osseuses colonisent inévitablement la surface radiculaire, aboutissant au phénomène d'ankylose. C'est ce type d'ankylose que nous décrivons de façon approfondie. Ce phénomène fait partie des atteintes les plus fréquentes des dents définitives.

Deux types d'ankyloses sont décrites dans la littérature en fonction de l'étendue de la lésion desmodontale<sup>18</sup> :

- **l'ankylose transitoire** : lorsque les lésions du ligament sont modérées et que la surface atteinte mesure entre 1mm<sup>2</sup> et 4mm<sup>2</sup> une ankylose localisée survient. Toutefois, une néoformation de ciment par migration cellulaire à partir des portions saines peut aboutir à la résorption progressive de la zone ankylosée.
- **l'ankylose installée** : elle survient selon Schjott lorsque la lésion est supérieure à 4mm<sup>2</sup> et aboutit à une ankylose définitive et une inclusion de la surface radiculaire dans le processus de remodelage osseux.

Dans cette catégorie d'ankylose, certains auteurs ajoutent les ankyloses iatrogènes, consécutives à des manœuvres thérapeutiques traumatisantes pour le ligament alvéolodentaire. Les situations cliniques impliquées dans le développement de l'ankylose sont les suivantes :

- luxation d'une dent adjacente au cours d'une manœuvre d'avulsion dentaire
- fraissage excessif lors d'un dégagement chirurgical d'une dent incluse
- mise en place d'une obturation débordante ou dépassement péri-apical du matériau d'obturation canalaire
- application de forces excessives lors de déplacements orthodontiques
- dispositifs orthodontiques additionnels iatrogènes : ancrages osseux temporaires dans le ligament, lasso cervical pour la traction de dents incluses
- absence de stimulation occlusale de la dent entraînant une dégénérescence ligamentaire liée à la diminution de l'apport vasculaire et à une perturbation fonctionnelle des fibres du tissu conjonctif. Cette situation clinique est fréquemment liée à sous occlusion, bridge dento-implanto porté ou encore contention rigide
- auto-transplantation et avulsion-réimplantation thérapeutique sont évidemment des actes pourvoyeurs d'ankylose. Leur analogie avec les ankyloses traumatiques secondaires à des luxations totales est évidente.

Plusieurs auteurs ont proposé des classifications des lésions traumatiques. Certains se basent sur l'origine dentaire ou alvéolo-dentaire de l'atteinte. Nous nous restreindrons ici aux traumatismes pouvant être à l'origine d'une ankylose, c'est-à-dire ceux portant atteinte à la structure ligamentaire. Selon la classification de l'OMS (Organisation Mondiale de la Santé), 4 types de lésions peuvent aboutir à des dommages du ligament.<sup>9</sup>

#### 2.1.2.1.1 Subluxation

**Les subluxations ou luxations partielles regroupent les traumatismes aboutissant à un déplacement latéral incomplet de la dent, qui garde un contact partiel avec les parois alvéolaires.** Ce type de traumatisme reste relativement fréquent et est souvent la conséquence d'un choc antéro-postérieur. L'ampleur du déplacement étant fréquemment limité dans ce type de trauma, le risque d'ankylose est plus faible <sup>9</sup>.

Cliniquement, on observe un saignement au collet ainsi qu'un déplacement coronaire plus ou moins important. La mobilité dentaire est augmentée et les tests de percussion sont douloureux. Les tests de sensibilité pulpaire peuvent montrer des réponses aberrantes du fait de la sidération pulpaire consécutive au déplacement. Il convient alors de différer l'évaluation de la vitalité pulpaire de quelques jours ou semaines.

La radiographie rétroalvéolaire défilée montrera un élargissement asymétrique de l'espace ligamentaire.

Le déplacement brutal qui aboutit à une lésion du ligament alvéolo-dentaire par écrasement ou étirement des fibres. Il convient de préciser que plus le déplacement est important, plus la zone de ligament lésée sera importante et plus le risque de nécrose et d'ankylose avec résorption de remplacement augmente. Toutefois, l'ampleur du déplacement étant fréquemment limité dans ce type de traumatisme, le risque d'ankylose est plus faible que dans les autres situations incriminées.

#### 2.1.2.1.2 Intrusion

**Elle se traduit par un mouvement axial de la dent dans son alvéole, aboutissant à une ingression voire à une disparition de la dent impactée dans le parodonte.** Si le choc a lieu selon le grand axe de la dent, l'impaction est stricte et la dent déplacée axialement. Dans le cas où les forces d'impaction sont légèrement vestibulaire ou palatines, la dent peut se trouver déplacée de manière apico-vestibulaire ou apico-palatine et l'on observe fréquemment une fracture des corticales alvéolaires. <sup>17 20 9</sup>

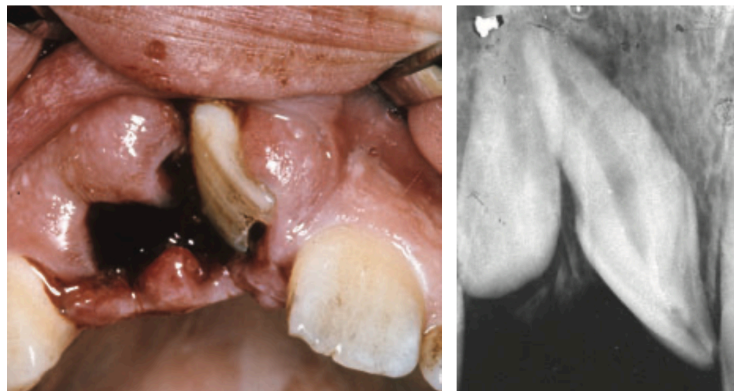

Figure 4 : Intrusion latérale sévère. (Tiré de l'article de Andreasen et al <sup>21</sup>)

L'étude de Andreasen et al en 2006 montre qu'une chute vers le sol est la plus fréquemment à l'origine d'une impaction. Les dents antérieures maxillaires sont les plus souvent impliquées, et les quantités d'intrusion varient entre 1 et 8mm. <sup>22</sup>

Ces intrusions restent cependant rares en denture permanente et ne concerne que 0,3 à 2% des traumatismes affectant cette denture. Leur survenue a des conséquences particulièrement délabrantes puisqu'elles concernent le tissu gingival, le ligament alvéolo-dentaire, l'os

alvéolaire ainsi que le tissu pulpaire. L'ampleur du choc doit nécessairement être assez important pour provoquer la fracture alvéolaire apicale. Dans la zone gingivale, on retrouve une rupture des fibres et un arrachement du ligament parodontal, qui peut aboutir, en fonction de la zone atteinte, à une nécrose et une ankylose. Un écrasement du foramen dans la région apicale est à l'origine de complications pulpaires.

Andreasen et Bakland évaluent les complications après intrusion retrouvées dans plusieurs études. Il apparaît que la résorption radiculaire est très fréquemment observée, comme la nécrose pulpaire. Ils précisent que le phénomène de résorption radiculaire est le plus souvent observé dès la première année suivant le traumatisme et qu'elle est proportionnelle au degré d'intrusion de la dent. <sup>23</sup>

Author, year (reference)	No. of teeth	Age mean (range)	Tooth survival	Pulp necrosis	Root resorption	Loss of marginal bone
Andreasen, 1970 (5)	23	?	?	22 (96%)	12 (52%)	11 (48%)
Andreasen & Vestergaard Pedersen, 1985 (6)	61	(6-67)	?	52 (85%)	40 (66%)	19 (31%)
Jacobsen, 1983, 1991 (7, 8)	40	8.0 (6-16)	36 (90%)	25 (63%)	?	?
Kinirons & Sutcliffe, 1991 (9)	29	9.5 (7-12)	20 (69%)	?	11 (38%)	7 (24%)
Ebeseleder et al., 2000 (10)	58	11.1 (6-16)	55 (95%)	36 (64%)	18 (31%)	20 (34%)
Al-Badri et al., 2002 (12)	61	9.3 (7.1-14)	48 (79%)	?	36 (59%)	?
Humphrey et al., 2003 (11)	31	9.3 (6-18)	26 (83%)	14 (45%)	25 (80%)	12 (39%)
Chaushu et al., <sup>a,b</sup> 2004 (13)	31	(8-11)	28 (90%)	26 (83%)	13 (41%)	2 (6%)
Andreasen et al., 2004	140	15.6 (6-67)	112 (80%)	124 (88%)	67 (48%)	45 (32%)

Figure 5 : Résultats des études cliniques du pronostic des dents permanentes ayant subis une intrusion (Tiré de l'article d'Andreasen et al <sup>23</sup>)

Ces auteurs remarquent que **les incisives latérales ont un taux de résorption supérieur aux incisives centrales**. Ils expliquent cette constatation par l'anatomie radiculaire plus grêle, limitant ainsi les possibilités de cicatrisation du ligament parodontal.

Cliniquement, la dent impactée émettra un son métallique à la percussion similaire à celui retrouvé lors de l'ankylose. Ce son est lié au contact direct entre la racine dentaire et l'os alvéolaire en raison de la compression voire de la dilacération du ligament alvéolo-dentaire. Lorsque l'impaction entraîne une fracture de la paroi alvéolaire, la palpation montre une voussure osseuse irrégulière. Lors des impactions totales, le diagnostic positif repose sur l'examen radiologique (radiographie rétro alvéolaire) qui permettra de trancher entre une luxation totale ou une impaction totale. <sup>17</sup>

Dans les cas les plus conséquents, l'impaction totale de la dent peut aboutir à une perforation du plancher des fosses nasales ou sinusiennes.

Le traitement de la dent impactée dépend du degré d'impaction. Une réduction manuelle peut être réalisée et une rééruption naturelle peut être espérée. Si celle-ci ne survient pas, une traction orthodontique est à envisager. Dans le cas particulier des impactions multiples ou de plus de 7mm, un repositionnement chirurgical devra être réalisé. La contention permettra le maintien de la dent dans sa position idéale et préviendra sa réintrusion dans l'alvéole.

#### 2.1.2.1.3 Extrusion et luxation latérale

**L'extrusion ou luxation extrusive est une luxation incomplète en direction coronaire, opposée au mouvement d'intrusion. La dent atteinte se trouve alors déplacée partiellement en dehors de l'alvéole, une partie de la racine apparaît exposée mais la majeure partie de l'odonte reste dans l'alvéole.**

Cliniquement, une dent maxillaire atteinte d'extrusion se trouve positionnée au-dessous du plan d'occlusion et présente une mobilité augmentée et fréquemment un saignement au niveau du collet. Les tests de sensibilité pulpaire se trouvent biaisés par la sidération pulpaire et ne montrent des résultats significatifs qu'après plusieurs jours. La radiographie rétro alvéolaire révèle un élargissement de l'espace ligamentaire ainsi que de l'espace desmodontal apical.

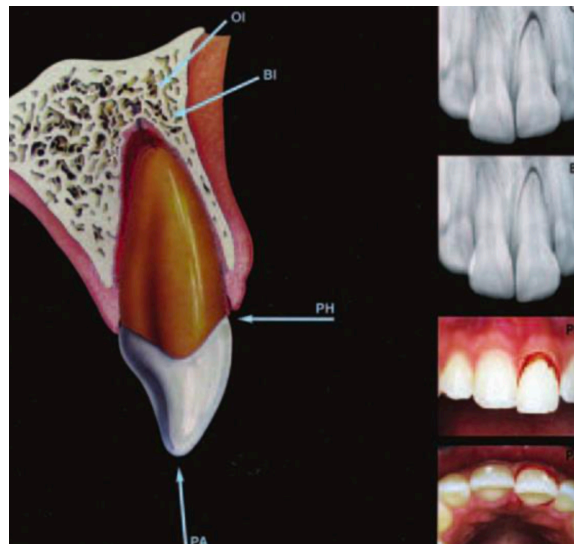


Figure 6 : Aspects cliniques et radiographiques d'une extrusion. (Tiré de l'ouvrage de Andreasen et al <sup>17</sup>)

La luxation latérale suit le même processus mais la direction d'extrusion diffère. La dent se trouve partiellement luxée en dehors de l'alvéole mais présente une direction palatine ou vestibulaire, fréquemment associée à une composante mésiale ou distale. Cette dernière s'accompagne communément d'une fracture de la paroi alvéolaire. <sup>17 9</sup>

Lorsque la luxation est latérale, une version non axiale est observée. Les tests de percussion laisseront entendre un son métallique proche de celui de la dent intrusée, du fait du contact intime entre la dent et l'os alvéolaire. Sur la radiographie rétro-alvéolaire orthogonale à la couronne dentaire, l'espace desmodontal apical est augmenté lorsque l'apex est déplacé en direction vestibulaire.



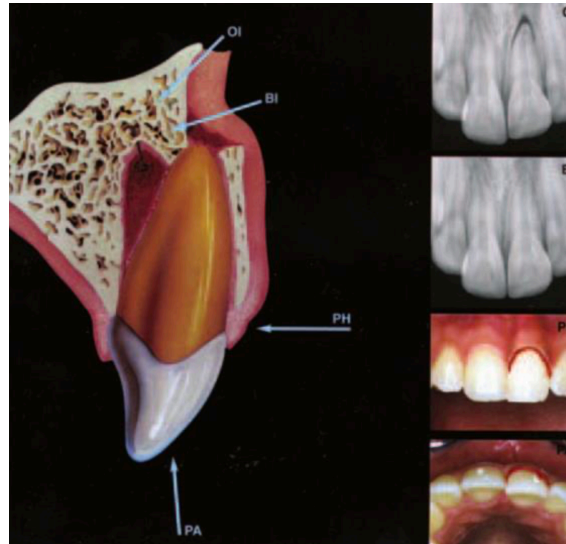


Figure 7 : Aspects cliniques et radiographiques d'une luxation latérale. (Tiré de l'ouvrage de Andreasen et al <sup>17</sup>)

Les conséquences dépendent principalement de l'ampleur du déplacement. Elles varient entre un simple allongement ligamentaire et une déchirure franche du desmodonte avec fracture alvéolaire.

Lors d'une extrusion partielle de faible envergure, un simple étirement ligamentaire est présent, aboutissant à la formation d'un hématome dans l'espace ligamentaire, remplacé par un tissu de granulation favorisant la cicatrisation. Au niveau pulpaire, un faible déplacement peut laisser espérer une revascularisation et ré-innervation pulpaire. <sup>22</sup>

Un déplacement plus sévère aboutira à une nécrose pulpaire et ligamentaire dans les zones déchirées. Cela favorise le développement d'une ankylose et d'une résorption de remplacement dans le cas où la compétition cellulaire lors de la recolonisation est en faveur des ostéoblastes et ostéoclastes.

#### 2.1.2.1.4 Luxation totale

**La luxation totale ou expulsion est définie par Andreasen et al comme la forme de luxation traumatique la plus sévère. La dent est expulsée entièrement, perdant tous ses rapports avec l'alvéole.** Le choc étant toujours important, les lésions des tissus durs et mous associés sont fréquentes et seront à rechercher systématiquement. Il convient de souligner que la réimplantation dentaire est le contexte le plus fréquent de développement d'une ankylose et d'une résorption de remplacement. <sup>24 25 17</sup>

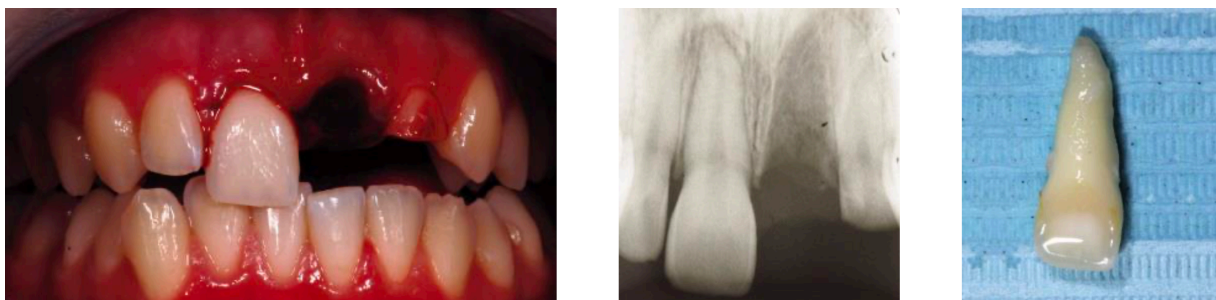

Figure 8 : Aspects cliniques et radiographiques d'une luxation totale. (Tiré de l'article de Biagi et al <sup>26</sup>)

Le diagnostic est relativement aisé puisqu'une absence de la dent sera constatée à l'examen clinique. L'alvéole apparaît déshabillée, vide et hémorragique. Si la dent n'est pas retrouvée, il

convient d'exclure le diagnostic différentiel d'intrusion totale par la radiologie, qui permettra de confirmer ou d'infirmer la présence de la dent ou d'un fragment radiculaire sous les tissus lésés.

La prévalence de ce type de traumatisme reste faible, entre 0,5 et 3% des lésions dentaires traumatiques selon Andreasen <sup>17</sup> et entre 1 à 16% selon Moradian <sup>27</sup>. Les données varient selon les articles mais tous les auteurs semblent s'accorder sur le fait que ce traumatisme est relativement rare.

Le pronostic de la dent suivant la luxation totale dépend de plusieurs éléments notamment l'atteinte ligamentaire et le temps extra-alvéolaire :

- Dans le cas d'une réimplantation immédiate (sur le lieu de l'accident), un rinçage sous l'eau pendant 10 secondes sera réalisé. Si le remplacement dans l'alvéole n'est pas permis, la dent devra être conservée dans un milieu favorable à la conservation de la vitalité des cellules ligamentaires.
- Si la réimplantation est différée, un examen rigoureux de la dent sera nécessaire pour évaluer sa possibilité de réimplantation. L'intégrité de la dent, l'état parodontal et de l'alvéole, le temps extra alvéolaire (supérieur ou inférieur à 60 minutes), les conditions de stockage et le développement radiculaire permettront de déterminer la possibilité de réimplantation et le pronostic de la dent.

Les complications les plus fréquemment observées sont :

- Nécrose pulpaire et développement d'une lésion infectieuse périapicale endodontique
- Ankylose radiculaire et résorption de remplacement : le risque d'apparition de cette complication lors de ce traumatisme est très important
- Résorption inflammatoire
- Résorption de surface
- Développement radiculaire de la dent immature perturbé
- Infraclusion
- A terme, perte de la dent

Il convient de souligner que le pronostic d'ankylose de la dent dépend du temps hors de l'alvéole, les meilleurs résultats étant lorsque ce temps n'excède pas 5 minutes. En outre, une dessiccation au-delà de 15 minutes rend les cellules ligamentaires à la surface de la racine incapables d'une fonction normale et affecte leur capacité à se reproduire.

#### *2.1.2.1.5 Transplantations et réimplantations dentaires*

Les transplantations et réimplantations thérapeutiques dans les cas de dents incluses constituent une situation particulière peu fréquente.

**L'autotransplantation, autogreffe ou transplantation autogène dentaire est le transfert d'une dent d'une alvéole à une autre préparée ou aménagée chez le même individu. Elle correspond à une avulsion intentionnelle d'une dent pour la réimplanter dans une autre alvéole.**

Contrairement à certaines idées reçues, le ligament alvéolo-dentaire est capable d'accomplir sa fonction propre et de maintenir une structure normale après une transplantation autogène ou une réimplantation lorsque des dents possédant des ligaments vitaux sont insérées dans leur alvéole originelle ou dans une cavité artificielle. Une ankylose n'est donc pas systématiquement observée à la suite d'une transplantation ou une réimplantation. En effet, les facteurs favorisant le développement de l'ankylose et des résorptions de remplacement sont diminués, en raison des conditions plus favorables dans

lesquelles la dent a été avulsée, du fait de mesures d'hygiène et un geste mécanique le plus atraumatique possible.<sup>28</sup>

### 2.1.2.2 Ankylose idiopathique

D'étiologie inconnue et de mécanisme non élucidé, elle survient sur une dent incluse ou en cours d'éruption et possède la caractéristique de toujours débiter dans les deux premiers millimètres cervicaux de la racine ou dans les zones de furcation molaire. Cette zone caractéristique sépare la ligne d'attache du sac folliculaire du collet anatomique. La localisation caractéristique de l'ankylose pourrait laisser penser qu'elle survient lorsque le desmodonte est en train de se former pendant l'éruption, lorsqu'il « remonte » le long de la racine vers le collet anatomique, et qu'une surface est « oubliée » par la formation du cément et du ligament parodontal et laisse l'os alvéolaire voisin occuper l'espace<sup>4</sup>.

### 2.1.2.3 Cas particulier du défaut primaire d'éruption (DPE)

En 1981, Proffit et Vig isolent et décrivent un phénomène pathologique particulier qu'ils qualifient de défaut primaire d'éruption. Ils le décrivent comme une altération partielle ou totale du phénomène d'éruption de la dent par atteinte des mécanismes biologiques d'éruption. En outre, ils différencient cette pathologie d'une ankylose ou d'une obstruction mécanique de la dent. Cliniquement, on observe une infraclusion uni ou bilatérale, fréquemment postérieure, d'une ou plusieurs dents qui possèdent un ligament visible radiologiquement. Il est constaté que lorsqu'une dent est atteinte, les dents postérieures à cette dernière sont forcément concernées par le DPE.<sup>29</sup>

La première molaire est la plus fréquemment atteinte mais les cas sévères présentent fréquemment une atteintes des dents postérieures à celle-ci.

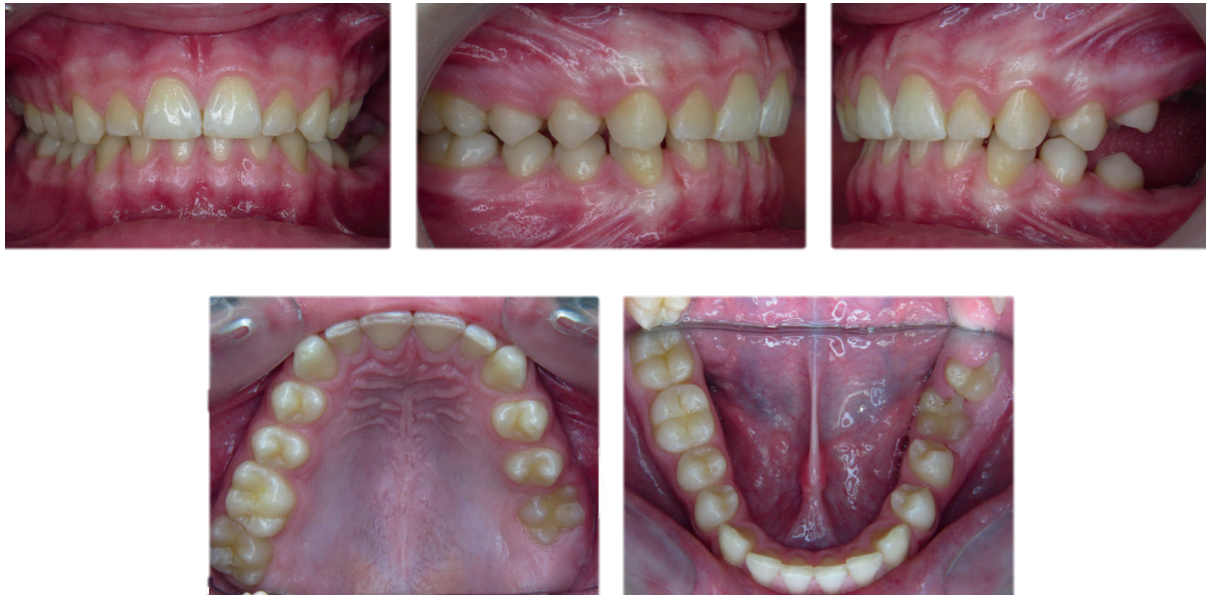

Figure 9 : Aspects cliniques d'un défaut primaire d'éruption atteignant le secteur 2 et 3 postérieurs. (Tiré de l'article de Deffrennes et al<sup>30</sup>)

Le diagnostic différentiel avec l'ankylose est synthétisé selon le tableau suivant :

DPE	Ankylose
Voie d'éruption libre	Voie d'éruption non libre (dents adjacentes)
Dents distales à la dent touchée sont atteintes	Dents distales indemnes
1 à 4 quadrants touchés	Souvent un seul quadrant touché, atteinte localisée
Radiologiquement asymptomatique	Apparence d'ankylose radiologiquement (absence de ligament)
Pas d'antécédents de trauma	Antécédents traumatiques fréquemment observés
Antécédents familiaux	Pas d'antécédents familiaux

Tableau 1: Signes cliniques permettant l'établissement du diagnostic différentiel entre DPE et ankylose

Cette atteinte dont la prévalence est très faible (0,06%) se différencie du phénomène d'ankylose notamment par la présence d'une mobilité normale de la dent dans les premiers stades de la pathologie. Elle évolue toutefois inexorablement vers une ankylose totale de la dent, accélérée par les procédures de traction orthodontique destinées à réduire l'infraclusion consécutive à l'éruption incomplète. Frazier-Bowers suspecte que cette atteinte trouve son origine dans une atteinte du processus biologique liée à une expression du gène PTHR1.<sup>31</sup>

Bien que le défaut primaire d'éruption soit une pathologie distincte de l'ankylose, il reste similaire à cette dernière par les difficultés et lacunes thérapeutiques existantes. L'OBS pourrait être une piste à développer dans le traitement de cette affection, en tenant compte des spécificités liées à la position postérieure des dents atteintes.

#### 2.1.2.4 Fausse ankylose ou ankylose associée à des facteurs génétiques ou des syndromes

Elle est peu décrite dans la littérature, sans doute en raison de l'aspect rare et « orphelin » de la pathologie.

Elle serait d'origine héréditaire et correspondrait plutôt à une perte du potentiel d'éruption d'une ou plusieurs dents. On parle alors de « rétention » dentaire<sup>4</sup>.

#### 2.1.3 Facteurs influençant dans la survenue d'une ankylose

Certains facteurs déterminants influencent le risque d'ankylose de la dent. En effet, leur probabilité d'apparition, leur étendue et la vitesse de progression dépendent de certains facteurs.

##### 2.1.3.1 Sévérité du traumatisme et étendue de la lésion

**Quel que soit le traumatisme, l'ampleur du choc et du déplacement est liée à la survenue de l'ankylose et permet de poser un premier pronostic.** Le choc et le déplacement qu'il provoque sont proportionnel aux forces appliquées sur le ligament et donc à la dégradation qu'ils engendrent : dissection, écrasement, étirement ou déchirement. Une couche inorganique est alors présente, nécessaire pour qu'une ankylose s'installe.

Ainsi, il a été précisé précédemment que la luxation totale avec réimplantation dans l'alvéole est l'origine la plus fréquente de ces pathologies. **De plus, les dents intrusées de plus de la moitié de leur hauteur coronaire subissent une ankylose dans 70% des cas.**<sup>10</sup>

#### 2.1.3.2 Manipulation de la dent avulsée traumatiquement

La manipulation de la dent extraite impacte fortement le risque d'ankylose. Ainsi, Andreasen souligne dans son étude sur les singes qu'un surfaçage intégral avec un **retrait complet du ligament avant réimplantation induira une ankylose dans 100% des cas.**

Plus la racine et les parois de l'alvéole déshabitées sont manipulées, plus le risque d'ankylose augmente.

#### 2.1.3.3 Temps extra-alvéolaire et conditions de stockage

La survie des cellules desmodontales est la clé de la prévention de l'ankylose. Celle-ci est fortement corrélée au temps extra alvéolaire de la racine dentaire ainsi qu'aux conditions de stockage précédant la réimplantation.

**En 1995 Andreasen étudie 400 dents réimplantées après une expulsion traumatique et observe que 73% des dents réimplantées dans les 5 minutes suivant l'accident présentent une cicatrisation du ligament sans ankylose.** A l'inverse, cette cicatrisation n'a lieu que dans 18% des cas pour des dents stockées avant réimplantation. Dans cette même étude, il souligne que le pourcentage de cicatrisation parodontale effective représente 28% en cas de stockage en milieu humide (salive ou solution saline dans le cadre de cette étude) durant 5 à 20 minutes, puis passe sous la barre des 15% au-delà de 20 minutes.<sup>32</sup>

Toutefois, le milieu de stockage impacte la survie des cellules ligamentaires et peut modifier le pronostic de la dent. L'eau ne présente pas les qualités requises pour la conservation des cellules ligamentaires et reste une solution de compromis, même si les études montrent qu'elle prévient mieux les ankyloses que le stockage à sec. La salive, elle, présente une osmolarité favorable à la survie cellulaire, comme le lait. D'autres produits sont mis à disposition dans le commerce pour permettre le maintien de la vitalité ligamentaire et présentent des solutions satisfaisantes selon certaines études, mais leur difficulté d'accès sur les lieux du traumatisme diminue leur intérêt réel.<sup>33</sup>

#### 2.1.3.4 Stade de fermeture apicale et édification radiculaire

**Le stade d'édification radiculaire impacte le pronostic de la dent. L'étude d'Andreasen précédemment abordée montre que le pourcentage de cicatrisation après réimplantation est significativement plus faible lorsque le développement radiculaire est avancé.**<sup>32</sup>

Deux facteurs sont notamment liés au degré d'édification radiculaire du patient :

- la revascularisation et la nécrose pulpaire : plus l'édification radiculaire est avancée et plus le calibre de l'apex diminue, plus les possibilités de revascularisation de la dent s'amenuisent. Il a été démontré qu'un diamètre apical inférieur à 1mm était le seuil limite pour permettre la revascularisation pulpaire
- l'épaisseur ligamentaire qui varie au fur et à mesure de l'édification radiculaire. En effet, l'épaisseur ligamentaire est initialement plus épaisse et va s'amincir progressivement pendant l'édification radiculaire. Plus l'épaisseur ligamentaire est importante, meilleur sera le pronostic de la dent après réimplantation. De plus, elle supportera mieux un stockage à sec prolongé.

#### 2.1.3.5 Contamination bactérienne

**Andreasen démontre dans son étude que la contamination bactérienne de la surface radiculaire avant réimplantation aurait un impact majeur sur le pronostic de vitalité ligamentaire.** Cette contamination aboutira à la survenue, dans certaines situations, d'ankyloses et de résorptions de remplacement par nécrose du ligament, mais plus fréquemment à des phénomènes inflammatoires allant jusqu'à la résorption inflammatoire.<sup>32</sup>

Il conclut que le pourcentage de cicatrisation favorable après une réimplantation est significativement supérieur en l'absence de contamination de la surface ligamentaire observable macroscopiquement. Un rinçage court et léger par une solution saline ou à défaut à l'eau courante semble permettre une part de décontamination et donc améliorer le pronostic de la dent.

#### 2.1.3.6 Contention

Plusieurs études démontrent l'importance de la phase de contention post traumatique sur la survenue de l'ankylose et de la résorption de remplacement.<sup>34 35 36</sup>

Le rôle principal de cette contention est le maintien de la dent dans sa bonne position après un déplacement dentaire alors que les structures ligamentaires sont touchées. De plus, elle permet de minimiser autant que possible sa mobilité et de favoriser ainsi la cicatrisation desmodontale tout en diminuant l'inconfort et la douleur du patient. Dans le cas particulier de la dent immature, elle permet d'espérer, en maintenant la dent immobile, une revascularisation pulpaire.

Toutefois, cette contention peut avoir un impact sur la survenue de l'ankylose. En effet, Kinirons et al. démontrent en 1999 que la probabilité de développement d'une résorption de remplacement est proportionnelle à la durée de la contention. **Il conclut que le temps idéal de contention, compromis entre la cicatrisation ligamentaire et l'absence de survenue d'ankylose, est compris entre 7 à 10 jours avec une contention semi rigide à souple.**<sup>34</sup>

En effet, la rigidité de la contention jouerait un rôle dans la survenue d'une ankylose. Comme pour le temps de contention, il semble important de trouver le bon compromis entre rigidité, solidité et stabilité de la dent d'une part, et mouvement physiologique de la dent d'autre part. Andersson et al. démontrent qu'une certaine souplesse de la contention permettant des mouvements masticatoires favoriserait une cicatrisation du ligament alvéolo-dentaire. Une contention entièrement rigide augmenterait pour sa part le risque de survenue d'une ankylose. D'autre part, il sera nécessaire de s'assurer qu'aucune interférence occlusale ne viendra aggraver le traumatisme du ligament.

#### 2.1.3.7 Métabolisme osseux

L'âge du patient impacte grandement le développement de l'ankylose mais surtout des résorptions de remplacement, par l'importance du métabolisme osseux :

- Chez l'individu en cours de croissance, le turn-over osseux est particulièrement rapide. Ceci aboutit au développement et à la **progression rapide de résorptions de remplacement.** (2 ans chez le patient pré-pubère contre 10 ans chez l'adulte). Toutefois, le potentiel cicatriciel du patient jeune étant plus important, la régénération du ligament alvéolo-dentaire est plus rapide, **diminuant ainsi les risques de survenue d'ankylose.**<sup>32</sup>

- A l'inverse, le patient adulte sans croissance aura plus de risque de **développer une ankylose alvéolo-dentaire du fait de son moindre potentiel de cicatrisation, mais la résorption de remplacement consécutive à celle-ci progressera dans une moindre mesure, le turn-over des cellules osseuses étant moins rapide.**

#### 2.1.4 Classification de l'infraclusion consécutive à l'ankylose

Plusieurs classifications de l'infraclusion ont été décrites dans la littérature. Nous avons retenu celle de **Malmgren et al** <sup>37</sup> **qui proposent en 2002 une classification associant l'infra-position de l'incisive centrale maxillaire et l'ankylose dentaire.** Ils préconisent la mise en place d'un index de sévérité de l'infraclusion afin d'en évaluer la progression.

Le degré de l'infra-position est mesuré entre le bord libre et le collet de l'incisive intruse et le bord libre et le collet de l'incisive adjacente non intruse. Elle permet une évaluation aisée à un temps t et permet l'établissement d'une référence en début de traitement :

- **Index 1 (minimal)** : bord libre de l'incisive atteinte atteignant 1/8<sup>ème</sup> de la hauteur coronaire de la dent saine
- **Index 2 (modéré)** : bord libre de l'incisive atteinte entre 1/8<sup>ème</sup> et 1/4 de la hauteur coronaire de la dent saine
- **Index 3 (sévère)** : bord libre de l'incisive atteinte entre 1/4 et 1/2 de la hauteur coronaire de la dent saine
- **Index 4 (extrême)** : bord libre de l'incisive atteinte sous 1/2 de la hauteur coronaire de la dent saine

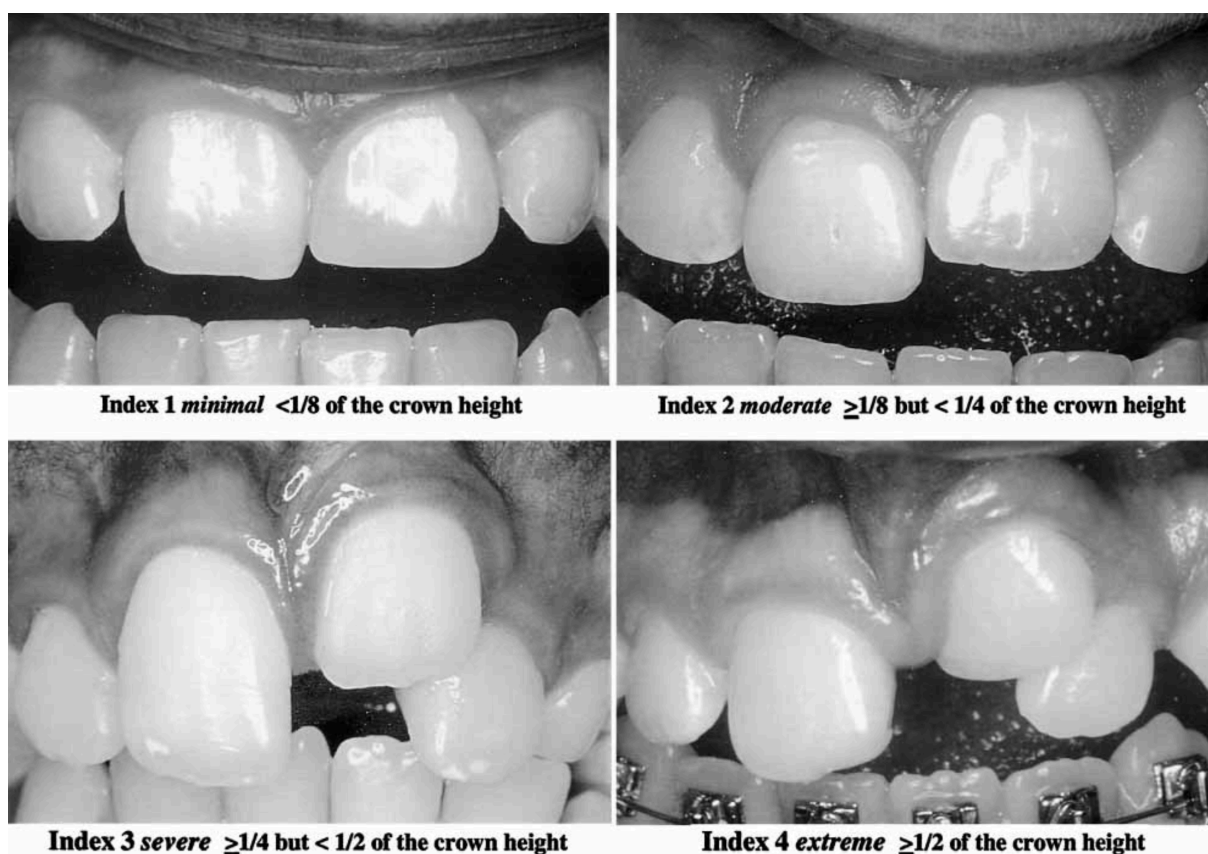


Figure 10 : Différents aspects cliniques de la classification de Malmgren et al. (Tiré de l'article de Malmgren et al<sup>37</sup>)

Ces auteurs étudient une population de 42 sujets ayant eu une incisive centrale réimplantée à la suite d'un traumatisme et ankylosée. L'incisive centrale controlatérale, au parodonte sain, sert de groupe contrôle pour établir la comparaison et la classification évolutive. Le suivi du

taux de croissance des patients n'est pas effectué à l'aide de radiographie du poignet mais par des mesures de poids annuelles. Une téléradiographie de profil associée à une analyse céphalométrique a été réalisée chez certains patients au moment du diagnostic et de l'extraction de la dent. Le suivi de ces patients démontre que la survenue de l'ankylose avant 10 ans ou avant le pic de croissance est associée à un haut risque d'infraposition sévère de l'incisive (index d'infraposition > 2). Dans tous ces cas, l'incisive a été extraite au bout de 2 à 3 ans.

Lorsque l'ankylose survient après le pic de croissance, l'infracclusion apparaît moins sévère et plus stable. Le pronostic de la dent est alors amélioré. L'analyse céphalométrique a permis de déterminer qu'il existe une différence de sévérité de l'infraposition en fonction de la direction de croissance verticale et horizontale du patient. En effet, l'hyperdivergent est plus concerné par ce phénomène <sup>12</sup>.

**Il est intéressant de noter que ces auteurs ne proposent pas de solution pertinente au traitement de ces infrapositions.** Ils préconisent l'extraction de la dent concernée lors de la croissance, avant le début des complications (version de la dent adjacente ou développement de défaut osseux). Ils précisent toutefois qu'il peut être intéressant de la conserver chez le patient jeune pour permettre le maintien de l'espace, la préservation du volume osseux et la gestion transitoire du déficit esthétique.

#### 2.1.5 Physiopathologie de l'ankylose

L'ankylose et la résorption de remplacement résultent de mécanismes complexes qui nécessitent de s'intéresser à l'histologie des tissus concernés et aux processus physiopathologiques impliqués dans la survenue d'une ankylose. On distingue deux catégories de tissus, ceux résorbés et ceux participant à la résorption. <sup>38 39</sup>

##### 2.1.5.1 Tissus résorbés

Ces tissus regroupent le cément et la dentine.

###### 2.1.5.1.1 *Le cément*

Le cément est un des deux tissus durs constitutifs du parodonte. C'est un tissu de support de la dent qui joue un rôle d'ancrage du ligament alvéolo-dentaire à sa surface. Il s'agit d'un tissu conjonctif minéralisé à 65% tapissant la surface externe de la racine dentaire. Ce tissu reste donc très similaire au tissu osseux par sa composition et sa structure. Il possède toutefois des spécificités : il est avasculaire, non innervé et n'entre physiologiquement dans aucun processus de résorption ou d'apposition.

Il se dépose en deux phases distinctes, d'abord lors de la formation radiculaire et l'éruption dentaire, puis lors d'une phase secondaire préalable l'achèvement de l'édification radiculaire et pendant la mise en fonction de la dent.

###### 2.1.5.1.2 *La dentine*

La dentine, pour sa part, est un tissu conjonctif dur, minéralisé à 70% et avasculaire qui constitue la grande majorité de l'organe dentaire. Elle entoure la pulpe, entretient des rapports intimes avec elle et est recouverte par l'émail dans sa portion coronaire et par le cément dans sa partie radiculaire. Les corps des odontoblastes sécrétant la matrice dentinaire se trouvent disposés à la périphérie de la pulpe qui leur fournit les apports nécessaires à leur fonction.



Contrairement aux ostéoblastes et cémentoblastes, ces odontoblastes ne se retrouvent pas emmurés dans la matrice qu'ils sécrètent.

#### 2.1.5.2 Tissus impliqués dans la résorption de remplacement

Ils intègrent deux entités parodontales : le ligament alvéolo-dentaire et l'os alvéolaire.

##### 2.1.5.2.1 *Le ligament alvéolo-dentaire*

Le ligament alvéolo-dentaire, ou ligament desmodontal est un tissu conjonctif spécialisé, fibrocellulaire dense et intensément vascularisé qui s'étend entre l'os alvéolaire et le ciment. Il possède un rôle mécanique de stabilité et de soutien de la dent dans son alvéole, et joue le rôle d'amortisseur des forces mécaniques exercées sur les tissus dentaires durant la mastication. Son second rôle est sensoriel, par son potentiel proprioceptif des forces masticatoires. Il participe par la même occasion aux sensations de positionnement tridimensionnel des mâchoires lors de la mise en fonction et des mouvements.

##### 2.1.5.2.2 *L'os alvéolaire*

L'os alvéolaire est le tissu de support principal de la dent. Chez l'Homme, il appartient au groupe des os plats et délimite l'alvéole dentaire. Il est situé entre deux corticales externe et interne et présente une paroi radio-opaque perforée de nombreux canaux vasculaires aussi nommée Lamina Dura. Radiologiquement, elle se présente comme une ligne blanche qui suit l'espace du ligament alvéolaire autour des racines. Cette paroi alvéolaire sert d'ancrage au ligament alvéolo-dentaire.

Il permet l'absorption des forces et tensions générées par la mastication, l'occlusion et les forces orthodontiques. Il possède la capacité unique de se remodeler en permanence en fonction des contraintes et est le siège d'un remaniement permanent durant toute la vie de l'individu.

L'os alvéolaire est labile et le maintien de son volume est conditionné par la présence d'une dent.

#### 2.1.5.3 Processus de résorption

Ce processus s'articule majoritairement autour des cellules clastiques qui sont responsables de la résorption pathologique des tissus dentaires mais aussi du remodelage osseux physiologique. Ce terme de cellules clastiques regroupe les ostéoclastes, les odontoclastes et les cémentoclastes qui ont des modalités de fonctionnement très similaires.

L'ostéoclaste possède une portion fonctionnelle où se déroule les mécanismes de résorption notamment la sécrétion d'un grand nombre d'enzymes lysosomales. Ces cellules sont extrêmement mobiles et se déplacent au fur et à mesure des phases de résorption/apposition osseuses.

**Le ligament alvéolo-dentaire, en plus de son rôle mécanique dans l'occlusion dentaire et la stabilisation parodontale, possède un rôle de barrière entre les tissus dentaires et l'os alvéolaire.** Cette fonction de protection est physique mais aussi biologique. Les fibroblastes jouent un rôle régulateur sur le remodelage osseux. Ils relarguent un certain nombre de molécules, cytokines et facteurs de croissance qui auront une action sur le remodelage :

- **TGFβ** : diminution de la prolifération des ostéoclastes mais induit un recrutement des précurseurs ostéoblastiques

- **BMP, IGF et FGF** : augmentation de l'activité des ostéoblastes et donc de l'apposition osseuse
- **RANKL** : activation des récepteurs ostéoclastiques et diminution du nombre d'ostéoclastes activés

Il en résulte une **inhibition de la résorption par diminution de la prolifération et de la différenciation ostéoclastique**. Une disparition partielle ou totale du ligament alvéolo-dentaire laisse donc le champ libre à la colonisation et au contact direct des cellules clastiques sur le ciment minéralisé, aboutissant à la formation de lacunes de résorption. De plus, la perte de la fonction de régulation biologique va elle aussi perturber la régulation ostéoclastique par la disparition des molécules contrôlant l'ostéoclasie.

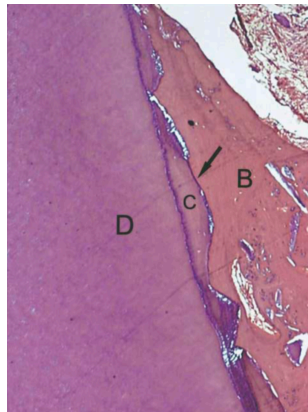


Figure 11 : Coupe histologique montrant une zone d'ankylose (flèche), avec de la dentine (D), du ciment (C) et de l'os alvéolaire (B). (Tiré de l'article de Cury et al<sup>6</sup>)

Pour agir et débiter un mécanisme de résorption, les cellules clastiques doivent entrer en contact avec du tissu minéralisé. La présence du ligament, en tant que tissu fibreux, empêche le contact direct entre les ostéoclastes de la paroi alvéolaire d'une part et le ciment et la dentine radriculaire d'autre part.

La disparition du ligament alvéolo-dentaire est défavorable à l'équilibre parodontal et dentaire. Andreasen a montré en 1981 qu'au-delà d'un certain délabrement du ligament, un processus d'ankylose par contact direct os/dent surviendra de manière quasi systématique.

Toutefois, une lésion du ligament alvéolo-dentaire n'aboutit pas systématiquement à une ankylose et une résorption de remplacement. La présence d'un déséquilibre entre métabolisme osseux alvéolaire et métabolisme de cicatrisation desmodontal est nécessaire au développement de ces lésions.

Deux situations s'opposent après une plaie ligamentaire :

- soit le ligament parvient par migration cellulaire et synthèse de matrice desmodontale à reconstituer une nouvelle attache et donc une barrière protectrice sur la surface cémentaire,
- soit la cicatrisation du ligament est insuffisante et une zone plus ou moins étendue de ciment reste à nue. Dans ce cas, le tissu osseux dont la prolifération et le remodelage sont physiologiques, va combler l'espace ligamentaire et entre en contact direct avec le ciment pouvant entraîner une ankylose.

Des études sur modèle animal ont montré que l'ankylose survient lorsque des cellules osseuses alvéolaires sont amenées à repeupler les défauts ligamentaires plutôt que des cellules desmodontales. La présence de précurseurs ne permet pas systématiquement la recolonisation de cellules desmodontales puisque la différenciation de ces dernières dépend des facteurs du tissu majoritairement présent à proximité. S'il s'agit de tissu osseux, les lignées cellulaires osseuses seront privilégiées, aboutissant à une apposition d'os à la surface du défaut.

Lin en 2000 détermine que, même en présence de cellules progénitrices ligamentaires à la surface du défaut, elles peuvent perdre leur capacité à se différencier en fibroblastes et se diriger vers une différenciation ostéoblastique et ostéoclastique à partir d'un certain niveau de lésion. L'ankylose se trouve alors favorisée par rapport à la régénération desmodontale.

### 2.1.6 Épidémiologie de l'ankylose post-traumatique

L'incidence globale de l'ankylose dentaire est difficile à déterminer du fait de la **sous-évaluation de cette pathologie souvent peu symptomatique**. Elle pourrait approcher environ **3%** selon certains auteurs <sup>40</sup>. Elle est plus élevée dans la région molaire pendant les périodes de dentures temporaire et mixte. Elle constitue alors un obstacle à l'éruption de la dent permanente sous-jacente mais n'impliquent pas de conséquences esthétiques et fonctionnelles comme lorsqu'elles touchent les dents définitives.

Les populations concernées par l'ankylose et les résorptions de remplacement sont logiquement similaires à celles touchées par les traumatismes du secteur antérieur maxillaire. Nous rappellerons les facteurs de risque et d'exposition les plus fréquemment rencontrés dans ces troubles et nous concentrerons sur les atteintes du secteur antérieur maxillaire. L'incidence des traumatismes dentaires a subi une augmentation au cours des dernières décennies, en particulier pour les dents antérieures chez les enfants et les adolescents. <sup>41 42</sup>

Les prévalences de traumatismes dentaires et oraux varient, dans la littérature, entre 4% et 33%, selon l'âge et le sexe des patients.

La distribution selon l'âge des traumatismes dentaires montre : <sup>42</sup>

- une incidence de 28,9% pour les enfants de 0 à 10 ans, avec des pics de fréquence la première année (apprentissage de la marche) et entre 3 et 4 ans (moment où l'enfant acquiert une certaine indépendance de mouvement) <sup>41</sup>
- une incidence de 44,2% de 10 à 20 ans
- une importante chute de l'incidence après 20 ans.

D'autre part, le sexe est un facteur de risque puisque les garçons présentent une prévalence supérieure de survenue de trauma dentaire, donc une prévalence accrue d'ankylose dentaire. Une étude rétrospective sur l'évaluation des causes et des conséquences des traumatismes dentaires sur une population d'enfants a été menée en Turquie par Sari et al en 2014. Les résultats de cette étude montrent que les traumatismes dentaires sont plus importants chez les garçons et que la plus grande fréquence de survenue est entre 7 et 12 ans. La chute est l'étiologie la plus fréquente suivie par les activités sportives. Les incisives centrales maxillaires sont les plus touchées. <sup>43</sup>

D'autres facteurs anatomiques prédisposent la population jeune aux traumatismes dentaires tels que la protrusion des incisives maxillaires et l'hypotonie labiale <sup>42</sup>. Pour Soriano et al en 2007 le surplomb est considéré comme un facteur de risque quand il est supérieur à 5mm tout comme le recouvrement labial dans l'atteinte des dents antérieures maxillaires. Il évalue sur une population de 1046 garçons et filles de 12 ans que la prévalence des traumatismes dentaires est de 10,5% dans le secteur antérieur, et que les garçons sont plus touchés que les filles (12,2% contre 8,8%) <sup>44</sup>

Jorge et al. étudient dans une population de 891 adolescents de 15 à 19 ans la prévalence et les causes des traumatismes dentaires. Ils évaluent celle-ci à 24,7% et déterminent que les chutes sont les causes les plus fréquentes. <sup>45</sup>

Après l'âge de 18 ans, le style de vie et les loisirs sportifs deviennent le facteur de risque traumatique principal. Ainsi, les sports de contacts tels que le rugby, le handball ou les arts martiaux, tout comme les sports extrêmes comme le cyclisme tout terrain, le roller ou le skateboard augmentent le risque de traumatisme des dents antérieures maxillaires. En outre, l'agressivité, la consommation d'alcool et la propension à la violence restent des cofacteurs déterminants. De façon générale, les accidents de la voie publique impactent fréquemment les incisives maxillaires.

Aucun auteur n'étudie la prévalence de l'ankylose après un traumatisme dentaire probablement car le lien de causalité est souvent difficile à déterminer. Toutefois, un article d'Andreasen étudie les dents avulsées réimplantées et les conséquences à moyen et long termes. Sur les 400 incisives avulsées et réimplantées, il observe :

- **une ankylose dans 64% des cas avec dents vitales ou nécrosées**
- une résorption inflammatoire dans 25% des cas
- une cicatrisation pulpaire dans moins de 10% des cas
- une perte de la dent à long terme dans 30% des cas

### 2.1.7 Diagnostic

Ce diagnostic est difficile à affirmer car l'ankylose évolue à bas bruit sans symptôme douloureux ni hypersensibilité. Il nécessite un interrogatoire détaillé, un examen clinique attentif et rigoureux ainsi que certains examens complémentaires qui permettront souvent la confirmation des suspicions d'ankylose. **Le diagnostic positif de certitude de l'ankylose doit être posé avant d'entreprendre toute démarche thérapeutique.**

#### 2.1.7.1 Examen clinique

##### 2.1.7.1.1 *Absence de mobilité*

Cet élément diagnostique est le plus important pour suspecter une ankylose alvéolo-dentaire. Comme décrit précédemment, une dent ankylosée a, par définition, une absence de mobilité par disparition partielle ou totale du ligament alvéolo-dentaire.

**Cette absence de mobilité sera difficile à déterminer en ciblant seulement la dent ankylosée et nécessitera de la comparer aux dents adjacentes supposées saines.** Elle est évaluée à l'aide de deux instruments métalliques. Mühlemann propose en 1951 une classification numérique des mobilités dentaires en intégrant la dent ankylosée : <sup>46</sup>

- Score 0 : Absence de mouvement décelable cliniquement. **C'est le score attribué à l'ankylose.**
- Score 1 : Faible mouvement vestibulo-lingual de la dent, inférieur à 1mm. Invisible à l'œil nu mais perceptible entre deux instruments.
- Score 2 : Mouvement vestibulo-lingual de la dent, inférieur à 1mm mais perceptible à l'œil nu.
- Score 3 : Mobilité supérieure à 3mm
- Score 4 : Mobilité axiale

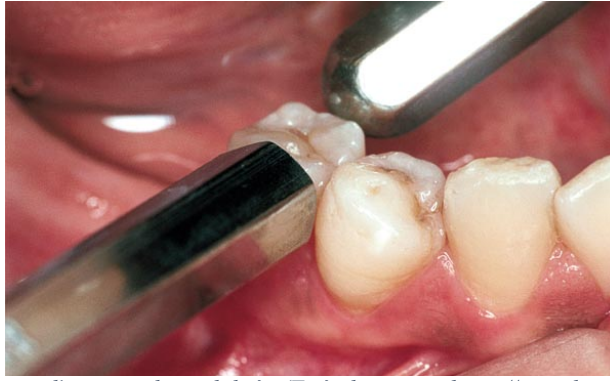


Figure 12 : Image clinique d'un test de mobilité. (Tiré du site : <https://www.les-implants-dentaires.com/implants-multimedia/parodontologie/gingivite.htm>)

Il reste difficile d'établir avec certitude le diagnostic d'ankylose à partir de cette évaluation, le mouvement de la dent dans son alvéole restant assez subjectif en fonction des opérateurs.

#### 2.1.7.1.2 Son à la percussion

Le second signe clinique caractéristique d'une ankylose est le son émis en retour à la percussion sur la couronne de la dent. Comme le test de mobilité, il nécessite une comparaison avec les dents adjacentes saines pour être significatif.

Le test s'effectue à l'aide d'un instrument métallique par la percussion sur la couronne de la dent. Sur une dent à parodonte sain, un bruit mat caractéristique se laisse entendre, consécutif à la diffusion des forces de percussion à partir de la dent via les fibres du ligament desmodontal vers les tissus environnants.

**Une dent ankylosée ne possédant plus de ligament alvéolo-dentaire permettant la répartition et l'amortissement des forces, elle rendra à la percussion un son caractéristique métallique clair, aiguë et haut perché. Ce son est proche de celui émit par un implant dentaire dans les mêmes conditions. Cette similitude concourt à nourrir les ressemblances entre ces deux structures « ostéointégrées ».**

Campbell et al. soulignent que, comme pour les tests de mobilité, les tests de percussion nécessitent qu'au moins 80% de la surface radiculaire soit ankylosée pour que le son métallique soit objectivable par un opérateur. Les conséquences du sous-diagnostic de l'ankylose peuvent mener l'orthodontiste à entreprendre un déplacement de la dent ankylosée, aboutissant à des conséquences néfastes sur le plan d'occlusion.<sup>10</sup>

#### 2.1.7.1.3 Infraclusion

Comme expliqué précédemment, la dent ankylosée, du fait de sa fusion avec l'os alvéolo-dentaire, perd ses capacités d'éruption et **ne « subit » plus le phénomène de croissance alvéolaire continue antérieure**. Il en résulte une position en infraclusion mais aussi fréquemment une version des dents adjacentes par l'absence de calage inter proximal et une égression de la dent antagoniste. Cette infraclusion est objectivable autant par l'absence d'alignement des bords libres des dents que par celle des collets gingivaux.

Toutefois, cette infraclusion s'installe sur le long terme, surtout chez l'adulte où le phénomène d'éruption antérieure continue est plus lent que chez l'enfant et l'adolescent. Elle ne permettra que rarement un diagnostic précoce de l'ankylose. Chez l'individu en fin de croissance, la présence d'une dent en infraposition doit systématiquement alerter le praticien

sur la présence possible d'une ankylose et devra nécessairement conduire à sa recherche clinique.

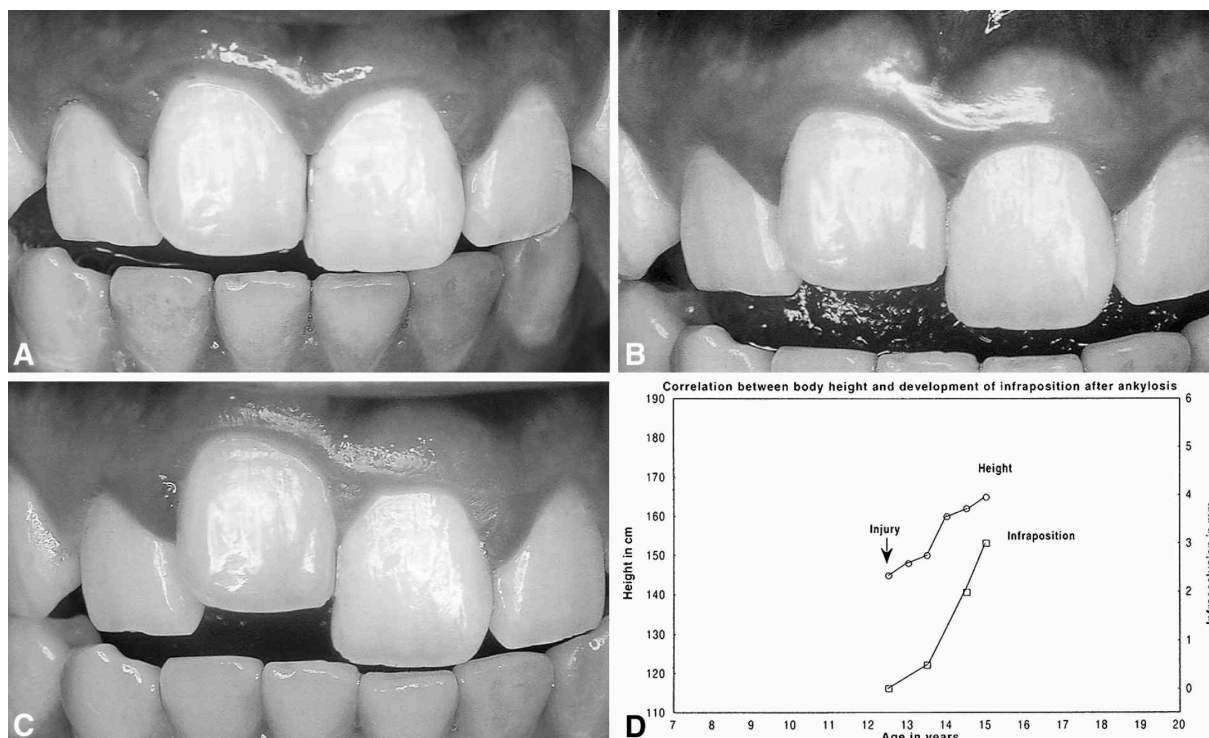


Figure 13 : Représentation clinique et graphique de l'évolution de l'infraocclusion en fonction du temps. (Tiré de l'article de Malmgren et al<sup>37</sup>)

**Il est important de souligner que même si la croissance verticale diminue après 20 ans, les études récentes s'accordent à dire que celle-ci est toujours présente durant toute la vie de l'individu et se manifeste principalement au niveau du secteur antérieur.**<sup>12</sup>

Le test de traction orthodontique reste un élément significatif du diagnostic d'ankylose. En effet, la perte de ligament alvéolo-dentaire supprime toute possibilité de déplacement orthodontique et transforme la dent touchée en une unité d'ancrage absolue similaire à un implant dentaire ou une minivis. Il en résulte une perturbation importante de la position des dents adjacentes et du plan de l'arcade, avec une ingression globale. Ce test constitue une alternative de diagnostic quasiment pathognomonique mais engendre des conséquences dentaires et occlusales parfois difficiles à gérer. Il est rarement réalisé et découle le plus souvent d'une découverte fortuite de l'ankylose par l'orthodontiste.

#### 2.1.7.2 Examens complémentaires

Les examens complémentaires sont souvent nécessaires pour poser le diagnostic de certitude. Ils sont majoritairement radiographiques et objectivent l'absence de ligament alvéolo-dentaire autour de la dent.

##### 2.1.7.2.1 L'orthopantomogramme

L'orthopantomogramme ou radiographie panoramique est un examen de débrouillage qui confirmera rarement à lui seul une ankylose. De plus, il reste particulièrement imprécis dans les zones antérieures. Il permet de mettre en exergue certains éléments présomptifs mais manque de précision pour analyser le parodonte d'une dent en particulier. Il permet de visualiser<sup>47</sup> :

- la position de la dent ankylosée par rapport au plan occlusal.
- la position des dents adjacentes et antagonistes (versions, égression).
- la présence de malformations dentaires pouvant être associées à l'ankylose (taurodontisme, racines coudées).
- le développement vertical de l'os alvéolaire au niveau des dents ankylosées.

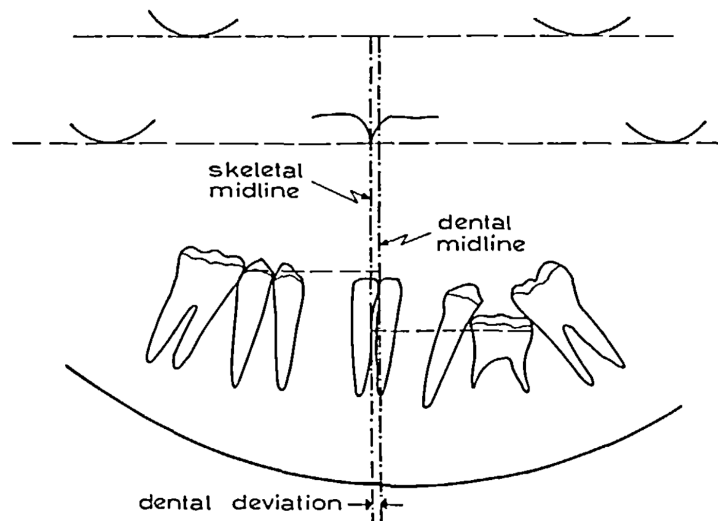


Figure 14 : Schématisation des éléments radiographiques à repérer dans les cas d'ankylose. (Tiré de l'article de Becker et al<sup>47</sup>)

#### 2.1.7.2.2 La radiographie rétro-alvéolaire

La radiographie rétro-alvéolaire ne permet pas systématiquement la détection de l'ankylose du fait de son aspect bidimensionnel. **Elle révèle une disparition locale du ligament alvéolo-dentaire ou la présence de lacunes de résorptions lorsque celles-ci sont situées en mésial ou distal de la dent touchée.**

Toutefois, certains signes laissent suspecter une ankylose ou une résorption de remplacement sur la dent radiographiée :

- une infraclusion de la dent
- un défaut osseux en forme d'entonnoir, signe de croissance osseuse alvéolaire durant l'éruption du reste de l'arcade autour de la dent ankylosée
- des modifications de l'espace desmodontal comme une perte de continuité. L'image donne alors l'impression d'une continuité entre la dent et l'os alvéolaire. La présence d'une hypercémentose au niveau d'une racine dentaire peut également faire suspecter la présence d'une ankylose. Cette image est toutefois inconstante et dépendante de la localisation de la zone d'ankylose.

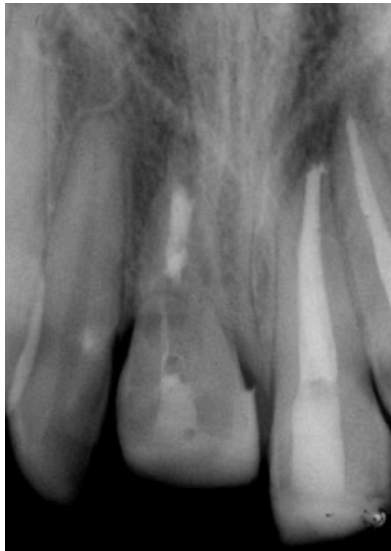

Figure 15 : Aspects radiographiques d'une incisive centrale maxillaire droite ankylosée en infraclusion atteinte d'une résorption externe de remplacement. (Tiré de l'article de Cohenca et al <sup>42</sup>)

Dans le cadre de résorptions de remplacement, la radiographie rétro-alvéolaire montrera des zones de destruction des tissus radiculaires, cément et dentine, avec en lieu et place une apposition de tissu osseux néoformé. Ces images caractéristiques donnent une impression de fusion entre ces tissus avec une difficulté à observer une frontière entre les tissus dentaires et les tissus parodontaux, la radio opacité des deux structures dentinaire et osseuse étant proches. La limite radiographique habituellement présente « Lamina Dura » est absente au niveau de la résorption.

Par opposition aux résorptions externes inflammatoires, aucune zone radioclaire périphérique n'est observable puisque le processus de remaniement osseux en lui-même est entièrement physiologique.

#### 2.1.7.2.3 La tomодensitométrie et la tomographie volumétrique à faisceau conique (Cone Beam Computed Tomography : CBCT)

Technique radiologique **gold standard dans le diagnostic de l'ankylose alvéolo-dentaire**, elle offre, avec une excellente précision et résolution, des images tridimensionnelles permettant une analyse approfondie du contexte parodontal et plus précisément ligamentaire de la dent.

Elle seule permet la **mise en évidence d'une zone d'ankylose de faible étendue, quelle que soit sa localisation**. Cet examen radiologique est l'unique à être efficace dans le diagnostic précoce de l'ankylose par la mise en évidence sur des coupes d'acquisition d'une rupture de continuité des tissus avec disparition du pourtour cémentaire, présence de plaques d'hétérogénéité dentinaire et pénétration d'os alvéolaire en remplacement du tissu dentinaire.

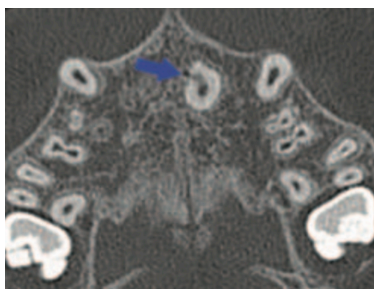


Figure 16 : Coupe axiale d'un CBCT mettant en évidence une zone d'ankylose de la 21 (flèche bleue). (Tiré de l'article de Paris et al <sup>5</sup>)



Nakata démontre dans son étude que la sensibilité et la spécificité du CBCT (Cone Beam Computed Tomography) sont hautement supérieures à celles de l'examen radiographique conventionnel dans le diagnostic de résorption externe radiculaire <sup>48</sup>. Il convient de souligner qu'un rapport de la HAS (Haute Autorité de Santé) de 2009 a précisé les indications d'utilisation du CBCT en odontologie en intégrant le diagnostic d'une résorption radiculaire comme faisant partie de son champ d'application <sup>49</sup>. D'autre part, l'ESE (European Society of Endodontology) s'est aussi exprimée dans ce sens en 2014 <sup>50</sup>.

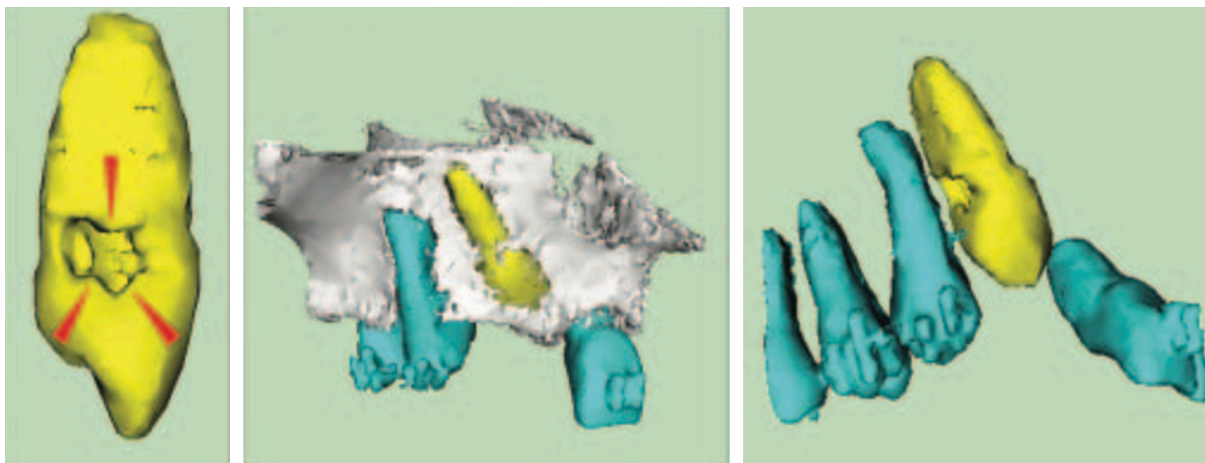


Figure 17 : Reconstruction tridimensionnelle issue d'un CBCT montrant une 13 ankylosée et présentant une zone de déminéralisation liée à l'ankylose (flèche rouge). (Tiré de l'article de Paris et al <sup>5</sup>)

En janvier 2017, la FFO, la SFODF et la SMODMF rédige des recommandations sur l'utilisation du CBCT. Ils y précisent son intérêt dans l'évaluation du degré de résorption inflammatoire ou de remplacement d'une dent.

## 2.2 Alternatives thérapeutiques face à une dent ankylosée et leurs limites

Consécutivement au diagnostic de certitude d'ankylose, le clinicien doit s'interroger sur les possibilités de traitement qui se présentent à lui. Du fait de son impact esthétique, parodontal, occlusal et compte tenu du pronostic réservé d'une dent antérieure atteinte d'ankylose, un véritable challenge thérapeutique s'impose au chirurgien-dentiste pour espérer réhabiliter de façon pérenne la continuité de l'arcade.

En dehors des possibilités de prévention des traumatismes qui restent nécessaires à mettre en œuvre au plus tôt pour éviter la survenue de ces ankyloses, il est déterminant de tenir compte des facteurs pouvant les favoriser ou les accélérer. Une fois celle-ci installée et avérée, plusieurs techniques ont été décrites dans la littérature. La difficulté réside dans l'hypodéveloppement de l'os alvéolaire dont le niveau reste très apical par rapport à celui des dents adjacentes.

### 2.2.1.1 Suivi périodique et abstention thérapeutique

Un suivi périodique et une abstention thérapeutique de la dent ankylosée reste envisageable tant que les **conséquences cliniques de cette dernière demeurent peu sévères ou que la croissance du patient n'est pas terminée et l'infraclusion évolutive**. Il convient dans ce cas de différer les thérapeutiques chirurgicales irréversibles pour éviter une récurrence et minimiser ainsi, le nombre d'interventions. Un contrôle clinique et radiographique biannuel permet de suivre la progression de l'ankylose et de la résorption externe de remplacement. L'évaluation clinique peut être réalisée à l'aide de l'indice de Malgrem et al. Une adjonction régulière de

composite au niveau occlusal peut palier provisoirement à l'infraclusion consécutive à l'ankylose.

### 2.2.1.2 Extraction et fermeture orthodontique de l'espace

Indiquée dans certaines situations d'ankylose, notamment quand elle concerne une incisive latérale, elle nécessite une prise en compte du contexte squelettique et occlusal du patient comme dans les cas d'agénésie des incisives latérales maxillaires. Cette substitution de la canine en place d'incisive latérale aboutit à une fermeture du schéma facial et une aggravation de la concavité du profil sous nasal <sup>51</sup>. Ainsi, il est possible de résumer les indications d'ouverture ou de fermeture d'espace en fonction de la situation clinique : <sup>52</sup>

<b>Situation défavorable à une fermeture de l'espace</b>	<b>Situation favorable à une fermeture de l'espace</b>
<b><i>En fonction de l'esthétique faciale et du sourire</i></b>	
Hypodivergence faciale	Hyperdivergence faciale
Profil concave, angle naso labial ouvert	Profil convexe, prochélie
	Sourire gingival
<b><i>En fonction de l'occlusion</i></b>	
Classe I sans DDM	Classe I DDM, biproalvéolie (avec extractions mandibulaires)
Classe II division 2	Classe II division 1 avec DDM (avec extractions mandibulaires)
Classe III	Classe II division 1 avec surplomb sans DDM
	Supraclusion
DDM par défaut (microdentie)	
<b><i>En fonction de la forme et de la teinte de la canine</i></b>	
Canine large, très pointue	Petite canine, versants mésio-distaux parallèles
Canine très saturée (jaune)	Canine claire
Hauteur coronaire importante, collet beaucoup plus haut que celui de l'incisive centrale	
<b><i>En fonction de la présence d'un trouble articulaire</i></b>	
Dysfonction cranio-mandibulaire : mise en place d'une fonction canine	

*Tableau 2 Synthèse des éléments cliniques en faveur d'une ouverture ou d'une fermeture de l'espace d'agénésie d'incisive latérale maxillaire*

En cas de fermeture d'espace, une phase d'améloplastie de la canine et de la prémolaire reste impérative pour qu'elles répondent aux impératifs occlusaux et esthétiques des dents qu'elles substituent. Sabri et al précisent que la substitution orthodontique d'une dent ankylosée extraite par une dent saine permet, lors de l'utilisation de forces orthodontiques légères et continues, de « combler » le defect osseux et d'aboutir à un environnement parodontal sain.

D'autre part, les possibilités de fermeture d'espace concernent les ankyloses des incisives latérales maxillaires mais semblent difficiles à mettre en œuvre pour les incisives centrales, dont l'espace est beaucoup plus important. Il est alors possible d'envisager une substitution de la latérale en place de centrale accompagnée d'une phase de restauration prothétique.

### 2.2.1.3 Luxation de la dent ankylosée et traction orthodontique

La luxation chirurgicale permet **une fracture de l'interface de fusion entre l'os et la dent**, c'est-à-dire de la zone d'ankylose.

Takahashi et al présentent dans un case report le traitement d'une situation d'ankylose en secteur antérieur par cette technique. Ils abordent la prise en charge d'un patient présentant une béance antérieure avec une incisive latérale maxillaire ankylosée à la suite d'une intrusion traumatique. Après avoir tenté sans succès une mobilisation orthodontique de la dent, confirmant ainsi le diagnostic d'ankylose, ils réalisent une luxation chirurgicale de la dent ankylosée suivie d'une traction orthodontique immédiate. Ils posent le postulat que la présence d'un caillot sanguin apical suivie d'une réaction inflammatoire peut permettre la formation de nouvelles fibres ligamentaires dans la zone d'ankylose.<sup>53</sup>

Turley suggère que la force orthodontique immédiate après la luxation de la dent permet de prévenir la récursive de l'ankylose et de maintenir un espace fibreux similaire à un ligament alvéolo-dentaire.<sup>54</sup>

Toutefois, l'auteur admet l'impossibilité de réaliser une luxation chirurgicale de la dent dans les situations d'ankylose ou de résorption de remplacement avancées. En effet, lorsque de vastes zones d'ankylose sont constatées à la radiologie, il n'est pas envisageable de tenter une fracture chirurgicale de ces zones sans risquer de fracturer à la fois la racine de la dent et l'os alvéolaire. Les indications de cette technique restent donc restreintes et ne concernent que les dents faiblement ankylosées. De plus, des analyses histologiques semblent nécessaires pour pouvoir affirmer que ce procédé permet bien la formation d'un néo-ligament.

### 2.2.1.4 Extraction de la dent ankylosée, régénération osseuse guidée et remplacement implantaire

**Lorsque le traumatisme initial est trop important et accompagné de pertes dentaires, d'ankylose et de résorptions avancées ; la seule alternative thérapeutique est l'extraction de la dent ankylosée.** Cette dernière va entraîner un déficit de volume de crête osseuse important qui pourra être compensé par un apport de tissus mous (greffe gingivale), parfois en plusieurs interventions. Une régénération osseuse pourra être réalisée de manière à préparer un volume osseux vertical plus favorable à la pose d'un implant. Toutefois, les techniques parodontales de régénération nécessitent des conditions cliniques particulières, exemptes d'infection et présentant un maximum de parois alvéolaires. Elles restent encore aujourd'hui peu prédictibles.<sup>55</sup>

D'autre part, le remplacement implantaire consécutif à l'étape de régénération suit les mêmes problématiques que le traitement de la dent ankylosée. En effet, un implant dentaire se comporte de façon similaire et ne suit pas la croissance verticale continue des maxillaires. Sa pose précoce aboutira donc à moyen ou long terme à une relocalisation de l'implant en infra-vestibulo-position.

Bousquet et al, démontrent que la pose d'un implant ne devrait pas être différée à 18 ans chez la fille comme les anciennes études l'affirmait, mais à au moins 30 ans pour espérer un maintien de la position verticale dans le temps. Il souligne que les principaux facteurs de risque liés à la croissance verticale continue des maxillaires sont l'âge du patient, le sexe et la typologie faciale verticale de celui-ci. Ainsi, les patients hyperdivergents seraient les plus

concernés par cette croissance verticale, marquant d'autant plus la différence de hauteur avec la structure ostéo intégrée.<sup>12</sup>

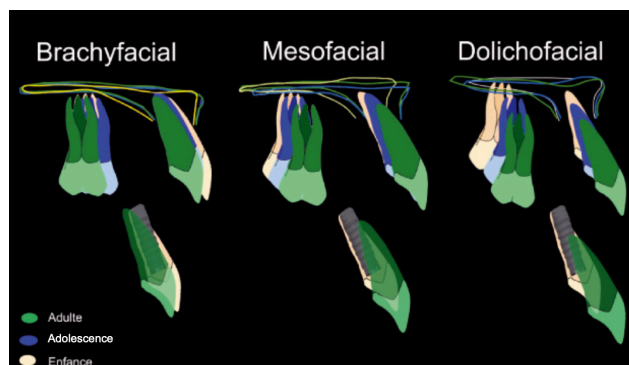


Figure 18 : Évolution de l'infraclusion d'une dent ostéointégrée ou d'un implant en fonction du schéma de croissance verticale. (Tiré de l'article de Bousquet et al<sup>12</sup>)

Une solution de temporisation par bridge collé doit nécessairement être envisagée dans ces situations en attendant la stabilisation de la croissance verticale. Elle est de plus en plus indiquée et certains auteurs considèrent même cette technique de remplacement prothétique comme définitive.

#### 2.2.1.5 Décoronation

Certains auteurs préconisent une décoronation de la dent pour permettre un maintien du volume osseux pendant la phase de temporisation en attendant que le patient soit en âge pour la réhabilitation implantaire et prothétique d'usage. Après élévation d'un lambeau muco-périosté, la couronne de la dent ankylosée sera alors meulée jusqu'au niveau de l'os adjacent. Cette technique nécessite que la dent soit préparée endodontiquement sans obturation, le caillot de sang faisant le rôle de remplissage du canal. C'est ce caillot qui entrainera la résorption progressive de la racine.<sup>56</sup>

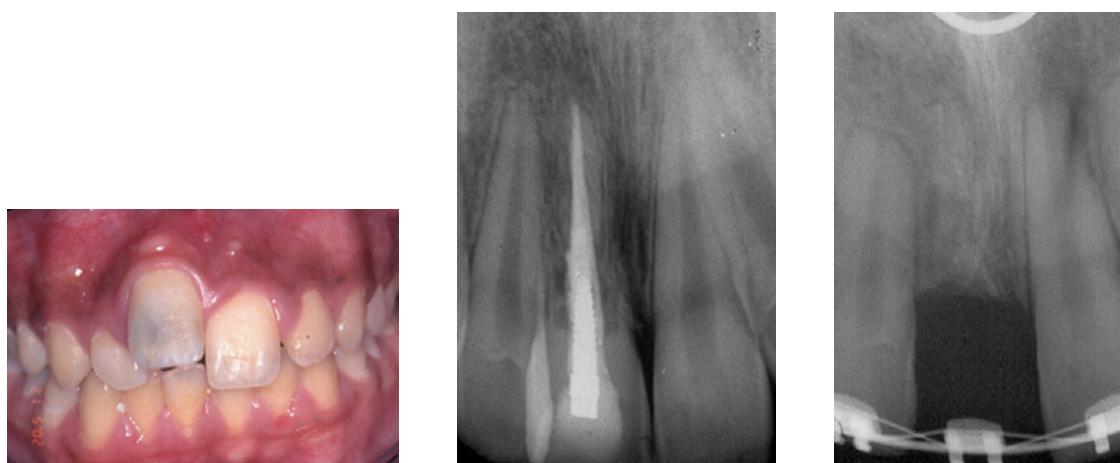

Figure 19 : Aspects cliniques et radiographiques du traitement d'une ankylose dentaire de 11 en infraclusion par décoronation. A noter qu'une désobturation complète a été réalisée. (Tiré de l'article de Sapir et al<sup>57</sup>)

Elle permet le maintien du volume osseux en épaisseur mais n'offre pas la possibilité d'augmenter verticalement la hauteur osseuse, ce qui complique la pose de l'implant et le résultat esthétique lors de la phase prothétique.<sup>57</sup>

### 2.2.1.6 Ostéotomies segmentaires et déplacement du bloc alvéolo-dentaire

L'ostéotomie segmentaire avec repositionnement du fragment osseux est une technique relativement ancienne de traitement des dents ankylosées ayant donné des résultats intéressants. Elle a été décrite par de nombreux auteurs dans la littérature notamment par Biederman dès 1962<sup>58</sup>. **Elle consiste à isoler chirurgicalement un bloc osseux, à l'aide d'ostéotomies vestibulaires et linguales divergentes englobant la dent ankylosée, et à le repositionner dans la situation recherchée en greffant ou non la zone vacante.** Elle nécessite la présence d'un support parodontal suffisant pour assurer un maintien tridimensionnel de l'unité osseuse et dentaire pendant la cicatrisation.<sup>59</sup>

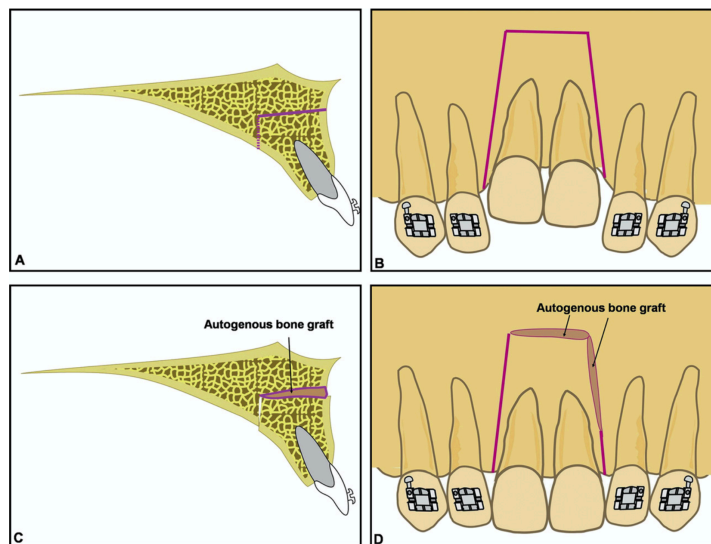


Figure 20 : Schéma des tracés d'ostéotomie permettant la mobilisation entière du bloc osseux et de la zone de greffe. (Tiré de l'article de You et al<sup>59</sup>)

You et al présentent dans un case report ce type de traitement sur des dents ankylosées en secteur antérieur. Malgré la réussite thérapeutique apparente, ils émettent des réserves sur les potentiels effets secondaires et les risques de cette intervention. En effet, elle semble accélérer la résorption externe de remplacement des dents ankylosées. De plus, elle répond aux mêmes risques que les ostéotomies en général, et reste potentiellement sujette aux nécroses du bloc osseux et des tissus mous, du fait de la difficulté de stabilisation et de revascularisation de ces derniers. En outre, dans les cas d'infraclusion importante, la tension des tissus mous peut être une contre-indication, le risque de perforation étant majeur. Cette technique semble plus indiquée pour le repositionnement des implants.<sup>59</sup>

### 2.2.1.7 Ostéotomies et distractions osseuses

La technique chirurgicale des distractions osseuses reste assez similaire aux ostéotomies segmentaires. **Elle consiste à séparer un bloc osseux, sans le repositionner à distance de la zone initiale mais en utilisant un dispositif d'application des forces pour le déplacer progressivement.**

Cette technique nécessite impérativement la formation d'un cal osseux au bout de deux à trois semaines avant d'appliquer les forces, de manière à stabiliser la situation parodontale.

L'activation de la distraction est réalisée à un rythme de 1 à 2mm par jour par l'intermédiaire d'un vérin ou distracteur. Kinzinger montre que les risques de nécrose osseuse ou gingivale sont largement inférieurs aux ostéotomies segmentaires, grâce au déplacement progressif du bloc osseux et à l'étirement progressif des tissus mous.<sup>60</sup>

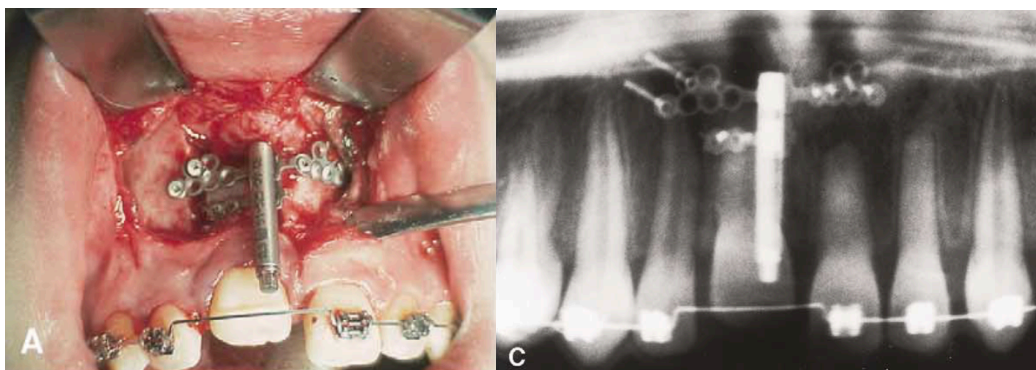


Figure 21 : Aspects cliniques et radiographiques d'un distracteur osseux après réalisation d'une ostéotomie. (Tiré de l'article de Kinzinger et al<sup>60</sup>)

En outre, il précise que le distracteur délivre des forces lourdes et discontinues et n'autorise qu'un mouvement unidirectionnel de la dent, ne permettant pas son repositionnement sagittal. Il rappelle que la position initiale de la dent, souvent en infraclusion mais aussi en vestibuloposition ne peut être traitée par un type de mouvement totalement unidirectionnel. De plus, le distracteur reste un dispositif lourd et couteux, dont la pose et la dépose nécessitent un acte chirurgical complexe.

#### 2.2.1.8 Conclusion : revue de la littérature de De Souza et al<sup>61</sup>

Face à une ankylose, le clinicien se doit de connaître exactement les effets, les indications, les difficultés techniques et chirurgicales ainsi que les effets secondaires de chaque thérapeutique proposée. De Souza et al proposent une revue de la littérature Cochrane en 2010 mise à jour en 2015 où ils analysent **l'arsenal thérapeutique à la portée du praticien dans le traitement des dents antérieures permanentes ankylosées.**

##### 2.2.1.8.1 Matériel et méthodes

- **Type d'études retenues :** études cliniques comparatives randomisées évaluant n'importe quelle intervention pour traiter les dents antérieures permanentes ankylosées en malposition. Le traitement peut être comparé à un autre, au placebo ou à une abstention thérapeutique
- **Critères d'inclusion :** patients de tout âge avec au moins une dent antérieure permanente ankylosée (avec ou sans traitement endodontique effectué) diagnostiquée cliniquement et radiographiquement
- **Types de résultats évalués :**
  - Taux de survie de la dent ankylosée
  - Douleur, inconfort et plainte esthétique
  - Satisfaction du patient
  - Prévention et contrôle du processus de résorption
  - Degré de mobilité et son à la percussion
  - Complications pendant la thérapeutique
  - Coûts directs du traitement
- **Recherche dans les bases de données :** bases de données électroniques telles que : Cochrane Oral Health Group Trials Register, Cochrane Register of Controlled Trials, Medline, Embase, Lilacs, Institutes of Health Trials Register et Clinical Trials Platform. Aucune restriction n'a été posée concernant la langue et la date de publication. 77 références étudiées.

#### 2.2.1.8.2 Résultats

**Il n'y a aucune preuve d'efficacité des différentes options proposées aujourd'hui pour le traitement des dents antérieures permanentes ankylosées.** Il est important de souligner la nécessité de mettre en place des études cliniques tant le manque d'études de haut niveau de preuve pour la gestion de cette pathologie est criant. De Souza et al, concluent de la façon suivante : « **Les cliniciens doivent baser leur traitement sur leur expérience ainsi que sur les préférences des patients** ».

## 3 L'Orthodontic Bone Stretching (OBS)

C'est dans ce contexte de relative inanité à l'égard du traitement de l'ankylose alvéolo-dentaire que l'OBS est né. **Il a pour objectif de traiter les dents antérieures maxillaires ankylosées par une technique chirurgicale et orthodontique relativement simple, peu invasive et dépourvue d'effets secondaires sévères dérivant des techniques de corticotomies d'accélération orthodontiques.** En effet, la compréhension du mécanisme sous tendant à cette procédure chirurgicale et son impact sur le métabolisme osseux ont permis de l'extrapoler au repositionnement orthodontique de la dent privée de ligament alvéolo-dentaire.

### 3.1 Corticotomies et accélération du mouvement orthodontique

L'OBS étant avant tout basé sur une technique chirurgicale impliquant **le phénomène de remaniement osseux et initialement usitée, entre autres, pour l'accélération des mouvements orthodontiques : la corticotomie.** Nous rappellerons brièvement les principes et l'évolution de cette technique ainsi que les phénomènes biologiques associés.

#### 3.1.1 Définition et évolutions de la technique

Les corticotomies ont été décrites avec précision par Sebaoun qui les définit comme des « scarifications de la corticale alvéolaire ». Elles consistent en une **lésion chirurgicale contrôlée de l'os alvéolaire en vue d'obtenir un phénomène de remodelage osseux accéléré (appelé « phénomène d'accélération régionale » ou PAR).** Il se traduit par une ostéopénie transitoire et une facilitation du mouvement dentaire à son niveau. Lorsque leur visée est purement orthodontique, les corticotomies ne concernent que la corticale externe de l'os alvéolaire en conservant l'os médullaire et peuvent être réalisées localement où concerner l'ensemble de l'arcade. Contrairement aux ostéotomies segmentaires, elles ne créent pas de segments mobiles.

Leur caractéristique principalement recherchée est la diminution significative du temps de traitement orthodontique puisqu'elles permettent, par l'accélération des mouvements dentaires, une réduction d'un temps de traitement de 18 à 24 mois à environ un semestre en fonction des mécaniques souhaitées. En outre, elles peuvent entrer dans une stratégie thérapeutique globale et être utilisées comme moyen d'obtenir des ancrages différentiels, de tracter aisément des dents incluses ou encore d'obtenir une expansion alvéolaire supérieure sans fenestration <sup>62</sup>. Trois revues de la littérature valident l'apport des corticotomies dans l'accélération du mouvement orthodontique, tout en conservant une certaine innocuité et en réduisant les effets indésirables des traitements orthodontiques conventionnels tels que les résorptions radiculaires et les atteintes parodontales <sup>63 64 65</sup>. Elles ne présentent que peu de retentissements post-opératoires, qui sont décrits par le patient comme des douleurs modérées inférieures à celles secondaires à des extractions dentaires et un léger hématome.

D'abord utilisées par Köle qui pose le postulat mécaniste en 1951 que les corticales osseuses sont un facteur s'opposant au mouvement dentaire, et souligne la possibilité avec les corticotomies de réaliser des « blocs osseux amovibles » se déplaçant plus rapidement les uns par rapport aux autres. Les corticotomies ont ensuite été l'objet d'études sur le primate qui ont permis de mettre en lumière l'action d'accélération locale du remaniement osseux sans mouvement segmentaire du bloc osseux en lui-même. **Le réel avancement dans le processus de compréhension des corticotomies est attribué aux frères Wilcko qui exposent une théorie biologique du remaniement osseux par calcification/décalcification. Il ne s'agit**



donc pas d'une distraction osseuse à appui dentaire mais bien une stimulation des mécanismes inhérents au déplacement dentaire.

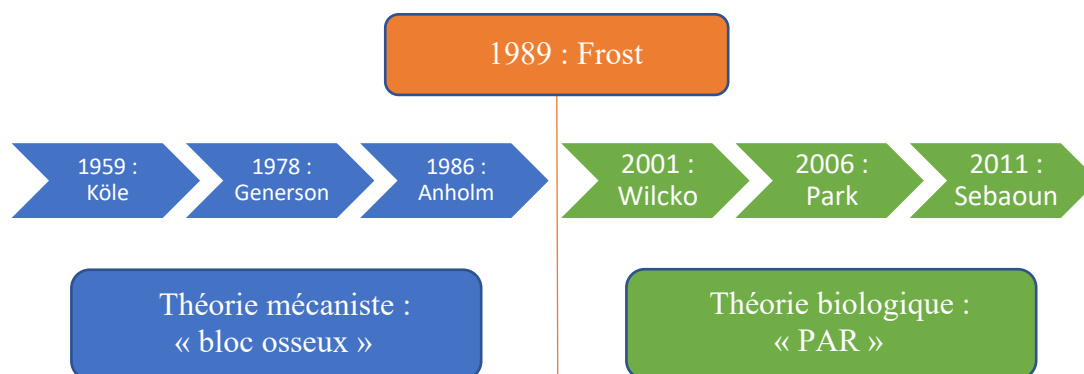


Figure 22 : Schéma de l'histoire des courants de pensée sur les corticotomies

### 3.1.2 Principe biologique du phénomène d'accélération régionale

Un consensus scientifique s'est formé autour des principes énoncés par Wilcko et al selon lesquels le mouvement dentaire accéléré serait lié à **une augmentation localisée du métabolisme osseux induite par la lésion chirurgicale (phénomène d'accélération régionale)**. Il s'en suit alors **une ostéopénie transitoire, facilitant le mouvement dentaire** <sup>66</sup>.

C'est Frost, un médecin orthopédiste, qui décrit le premier, en 1989, le phénomène de PAR chez le mammifère comme une réaction des tissus à des stimuli délétères, aboutissant au niveau des tissus mous et durs à une accélération de tous les processus tissulaires présents normalement. Ce mécanisme de « SOS » potentialise la guérison et les mécanismes de défense locaux par potentialisation de la réponse osseuse. Il convient de souligner qu'il ne s'agit pas d'un processus de cicatrisation à part entière mais d'une accélération de la cicatrisation physiologique <sup>67</sup>.

Le phénomène d'accélération régionale débute quelques jours après la lésion chirurgicale et présente un pic à un ou deux mois. Il s'étend sur une période d'environ 4 mois mais certaines études montrent la persistance de signe cellulaire de PAR entre 6 et 24 mois après la lésion. Frost observe que ce phénomène aboutit à :

- **une ostéopénie régionale et une diminution de la densité osseuse liée aussi à une augmentation de l'activité ostéoclastique.** Le volume de la matrice osseuse reste constant et cette ostéopénie est transitoire et réversible
- **une accélération du métabolisme osseux local par augmentation du turn-over cellulaire avec une augmentation du réseau vasculaire et lymphatique local, un afflux d'ostéoblastes et d'ostéoclastes.**

De plus, il existe une corrélation stricte entre le degré de l'agression chirurgicale, la proximité du site opératoire et l'intensité du processus de cicatrisation

En 2001, Wilcko propose une technique chirurgicale innovante, qui associe une augmentation par greffe osseuse aux incisions de la corticotomie alvéolaire : la PAOO (Periodontally Accelerated Osteogenic Orthodontics). Réalisées dans le même temps chirurgical que les corticotomies, il peut s'agir de xéno greffes, d'autogreffes ou d'allogreffes sans utilisation de membrane. Wilcko justifie la nécessité de réalisation d'un comblement osseux par l'importance d'augmenter le volume osseux alvéolaire et l'enveloppe des mouvements orthodontiques possibles. Le déplacement dentaire est ainsi permis dans les zones osseuses néoformées, même s'il convient de tenir compte du fait que les allogreffes et

xéno greffes ne possèdent pas de propriétés ostéogènes. Toutefois, le manque d'études scientifiques avec un niveau de preuve suffisant ne permet pas l'utilisation systématique de ces greffes <sup>66</sup>.

En outre, c'est le premier auteur à remettre en question la théorie du mouvement des blocs osseux pour expliquer les corticotomies par une théorie biologique : l'accélération du mouvement orthodontique serait consécutive à un phénomène de décalcification/recalcification basée sur le phénomène de PAR de Frost. Cette théorie biologique est aujourd'hui la plus largement admise par la littérature internationale.

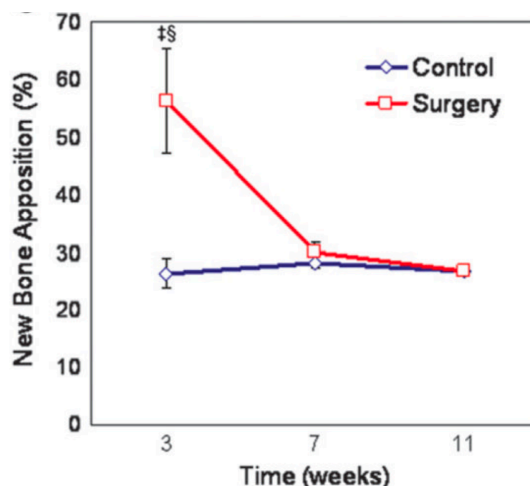


Figure 23: Évolution du pourcentage d'apposition osseuse au cours du temps d'un groupe témoin sans corticotomie par rapport à un groupe avec corticotomie. (Tiré de l'article de Sebaoun et al <sup>68</sup>)

Les mouvements dentaires présentent certaines spécificités inhérentes aux modifications biologiques de l'os. Ils sont directement influencés par l'augmentation du métabolisme osseux alvéolaire et la diminution de la densité osseuse liée à l'ostéopénie. Le taux de turn-over osseux est proportionnel à la qualité et la quantité du mouvement dentaire provoqué. Il en résulte, d'après des études expérimentales sur l'animal <sup>69 70 71</sup> :

- **l'apparition d'un phénomène d'accélération régionale (PAR)** par ouverture des espaces médullaires lors de la corticotomie, par opposition à la cicatrisation fracturaire des ostéotomies.
- **un déplacement dentaire total doublé** (en comparaison avec un traitement conventionnel) **et accélération de ce mouvement** (facteur 2 la première semaine, 5 la deuxième) par couplage métabolique osseux post-corticotomies : c'est une activité ostéoblastique et ostéoclastique simultanée identique à celle observée dans le turn-over physiologique.
- **une disparition précoce de la phase de hyalinisation** du ligament alvéolo-dentaire.
- **une augmentation de l'activité catabolique et anabolique** après corticotomies (facteur 3 avec un pic à 3 semaines et une disparition à 11 semaines).
- **une résorption osseuse transitoire de l'os péri-dentaire** évoluant en 3 phases distinctes :
  - o **une phase de résorption**, de J3 à J21 caractérisée par une résorption osseuse et un nombre important d'ostéoclastes
  - o **une phase de remplacement**, de J21 à J60 caractérisée par un remplacement du tissu osseux par un tissu multicellulaire mésenchymateux
  - o **une phase de minéralisation**, à partir de J60, aboutissant à une néoformation osseuse

Concernant l'instrumentation utilisée, Reside et al étudient sur le rat les différences de réaction moléculaires, radiographiques et histologiques entre les corticotomies réalisées avec piézochirurgie et avec une fraise à os. Ils concluent que **l'utilisation du piézotome permet d'une part la préservation de l'os adjacent, mais aussi un potentiel ostéogénique supérieur avec une diminution plus importante de la densité osseuse, potentialisant l'accélération du mouvement dentaire.** <sup>72</sup>

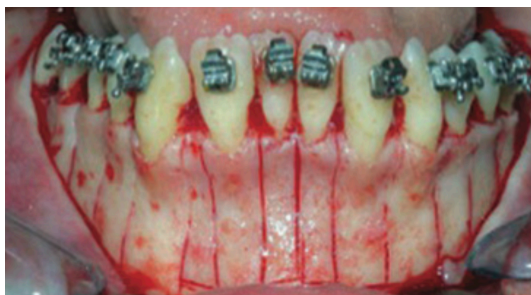

Figure 24 : Aspects cliniques de corticotomies alvéolaires avec instrumentation Piezotome. (Tiré de l'EMC de Moreau et al <sup>73</sup>)

Une importante évolution technique des corticotomies date de 2006, lorsque Germeç et al ont proposé une technique chirurgicale s'affranchissant du lambeau lingual ou palatin en conservant la même efficacité sur l'accélération du mouvement : **les corticotomies micro invasives** <sup>74</sup>. Les corticotomies ont ensuite évolué au rythme des révolutions des techniques chirurgicales en adoptant la corticocision puis la piézocision.

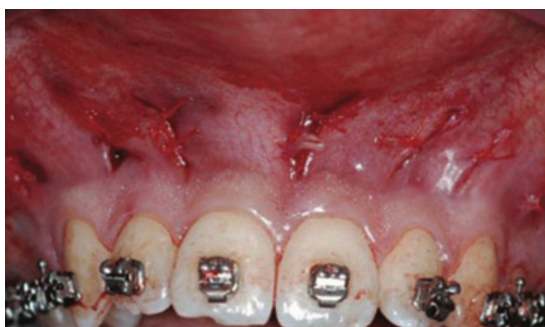

Figure 25 : Aspects cliniques de corticotomies micro-invasives. (Tiré de l'EMC de Moreau et al <sup>73</sup>)

### 3.1.3 Implications orthodontiques des corticotomies

La prise en charge orthodontique pré-chirurgicale réside simplement dans la mise en place des arcs une semaine avant les corticotomies <sup>75</sup>.

Après la chirurgie, les auteurs s'accordent à dire que **les forces orthodontiques doivent être appliquées immédiatement pour potentialiser l'effet des corticotomies**, ou au plus tard dans les deux semaines suivant le geste chirurgical. L'activation initiale ne doit pas être réalisée après cette période de deux semaines qui correspond au pic d'accélération du mouvement dentaire consécutif à la PAR <sup>76 75</sup>. **La fréquence d'activation des forces orthodontiques varie par la suite entre 2 à 3 semaines**, de manière à profiter au maximum de la fenêtre d'activation de 4 à 6 mois. Aucun consensus n'est trouvé concernant les forces à appliquer après les corticotomies, certains auteurs utilisant des forces orthodontiques légères tandis que d'autres préconisent d'appliquer des forces plus importantes de l'ordre de 250g <sup>77</sup>.

### 3.1.4 Conclusion

La compréhension des phénomènes biologiques sous tendant les déplacements dentaires accompagnés de corticotomies ont permis de souligner l'importance de la **réaction osseuse dans ce phénomène**. En effet, **l'accélération du mouvement dentaire semble plus liée à un phénomène osseux qu'à un phénomène ligamentaire**, même si le desmodonte est toujours présent. Majoritairement provoqué par la diminution de la densité osseuse consécutivement à l'augmentation de l'ostéoclastogénèse, l'os devient plus « mou » permettant un déplacement plus rapide et aisé des unités dentaires. Conjointement à ce phénomène, l'augmentation de la population ostéoblastique permet la néoformation osseuse. L'ensemble de ces mécanismes aboutissent à une mobilisation de la dent dans un os malléable, combiné à un phénomène d'étirement de l'os dans la zone chirurgicale.

La dent ankylosée ne possédant plus de structure ligamentaire permettant un déplacement orthodontique classique, il semble intéressant d'évaluer la réaction de la matrice osseuse majoritairement impliquée dans les déplacements accompagnés de corticotomies. **L'exploitation du phénomène ostéoclastogénèse/ostéoblastogénèse associé à la diminution de la densité osseuse par déminéralisation/reminéralisation permettrait-elle d'obtenir le déplacement de la dent ankylosée par « étirement strictement osseux » ?**

## 3.2 Traitement des dents ankylosées par Orthodontic Bone Stretching

### 3.2.1 Contexte de l'étude

Comme décrit lors des premières parties de ce travail, l'ankylose des dents antérieures engendre une infraclusion et un déficit esthétique et fonctionnel important. Aujourd'hui, l'arsenal thérapeutique à disposition du praticien pour le traitement de ces dents ankylosées en infraclusion reste relativement pauvre. Les quelques traitements efficaces sont lourds, peu prédictibles et présentent une comorbidité importante, si bien que l'extraction et le remplacement prothétique ou implantaire est l'alternative la plus fréquemment choisie.

**En 2013, Bousquet et al présentent une technique innovante permettant, en s'appuyant sur la théorie biologique des corticotomies de Wilcko, de traiter l'infraclusion des dents ankylosées. Véritable déplacement osseux orthodontique, ce procédé orthodontico-chirurgical permet le repositionnement de la dent ankylosée et de son parodonte.**

L'Orthodontic Bone Stretching découle de l'application de la technique utilisée dans l'accélération du mouvement orthodontique. En modifiant le métabolisme et la structure osseuse par des corticotomies partielles, cette technique simple et peu iatrogène semble autoriser le déplacement orthodontique des dents privées de ligament par un phénomène d'étirement osseux. Elle consiste en la réalisation d'incisions osseuses monocorticales profondes et de part et d'autre et en subapical de la dent, suivie d'une traction orthodontique immédiate.

En 8 à 12 semaines d'application des forces, elle permet de rétablir l'occlusion et l'esthétique de la dent en infraposition ou de la repositionner avec son environnement osseux dans une position plus propice à un futur remplacement implantaire ou prothétique. Le principe de l'OBS n'est pas le même que l'ostéogénèse de distraction ou de l'ostéotomie. Il n'existe pas de délais d'application des forces orthodontiques car les décortications sont partielles et ne demandent pas la mise en place d'un cal osseux.

Peu d'études existent sur cette technique, qui porte diverses appellations selon les auteurs et cliniciens : « Orthodontic Bone Stretching », « déplacement osseux orthodontique » ou encore simplement « déplacement osseux induit ».

### 3.2.2 Objectif de l'étude

**Nous avons effectué une revue systématique de la littérature dont l'objectif principal est d'étudier les étapes et procédures chirurgicales et orthodontiques du déplacement des dents ankylosées accompagnées de corticotomies, de manière à mettre en évidence un protocole clinique clair et prédictible pour le chirurgien-dentiste et l'orthodontiste.** Les étapes étudiées seront séparées en 3 temps cliniques : pré, per et post chirurgicaux. L'objectif secondaire est d'évaluer les possibilités et limites de la technique.

### 3.2.3 Matériels et méthode de recherche des études

#### 3.2.3.1 Stratégie et équation de recherche

##### 3.2.3.1.1 *Bases de données*

La revue systématique a été conduite à partir des bases de données bibliographiques électronique à disposition :

- Pubmed / MEDLINE
- Scopus
- Science Direct
- Google Scholar
- Cochrane Library

##### 3.2.3.1.2 *Mots clés et équation de recherche*

Aucun terme MeSH n'étant spécifique des séquences de recherche, la stratégie de recherche a consisté à utiliser des mots clés libres intégrés dans une équation avancée de recherche.

1. **Ankylosed tooth**
2. **Infraclusion Ankylosis**
3. **Infraclusion**
4. **Orthodontic Bone Stretching**
5. **Corticotomy**
6. **Piezocision**
7. **Corticocision**

**L'association suivante a été utilisée : [(#1) OR (#2) OR (#3)] AND [(#4) OR (#5) OR (#6) OR (#7)].**

Une recherche manuelle a été effectuée à partir de la bibliographie des articles précédents et de manière systématique dans la Revue d'Orthopédie Dento-Faciale.

Une recherche des essais cliniques non publiés ou en cours de réalisation a été effectuée sur le site « <https://clinicaltrials.gov> », en utilisant les mots clés « corticotomy » et « ankylosed tooth ».

### 3.2.3.2 Critères d'inclusion

#### 3.2.3.2.1 *Type d'études*

Nous avons identifié et retenu les publications présentant l'association de corticotomies et de traction orthodontique sur des dents ankylosées. Les études retenues étaient : des méta-analyses, des revues systématiques, des études cliniques randomisées contrôlées (RCT), des études cliniques contrôlées (CCT) prospectives ou rétrospectives, des séries de cas (case series), des rapports de cas (case report), des thèses ou des mémoires. Les articles devaient être en langue anglaise ou française et devaient posséder un résumé accessible directement sur la base de données utilisée. Les études devaient nécessairement concerner l'être humain.

#### 3.2.3.2.2 *Type de participants*

Patients adolescents ou adultes sans critères d'âge ou de sexe, en bonne santé et ne présentant pas de contre-indications locales ou générales à la chirurgie. Ces patients possédaient au moins une dent ankylosée en infraposition indiquant un repositionnement, et étaient éligibles à un traitement orthodontique.

#### 3.2.3.2.3 *Type d'intervention*

L'ensemble des techniques chirurgicales ont été retenues (PAOO, piézocision, corticocision, etc...). Les techniques utilisant des corticotomies associées à des ostéotomies ont été exclues puisque seul le passage de la corticale alvéolaire sans atteindre la médullaire s'apparente à une corticotomie.

### 3.2.3.3 Critères d'exclusion

Les articles écrits dans une langue autre que l'anglais et le français ou n'étant pas accessibles n'ont pas été retenus.

### 3.2.3.4 Collecte des données et sélection des articles

Au préalable à l'inclusion dans l'étude, les articles ont été analysés en fonction de leur titre et leur résumé pour ne garder que les plus pertinents. De cette manière, 3 blocs ont été séparés :

- 1) **Liste 0** : Liste initiale obtenue à la suite de l'équation de recherche dévoilée plus haut
- 2) **Liste 1** : Liste après avoir effectué la sélection par titre : l'ensemble des articles dont le titre n'était pas satisfaisant ont été soustraits de la liste initiale pour obtenir la Liste 1. Les doublons entre les bases de données ont été éliminés.
- 3) **Liste 2** : Liste 1 de laquelle ont été soustraits l'ensemble des articles ne correspondant pas à notre thème après lecture des résumés puis du texte complet. Les études ne présentant pas tous les critères d'inclusion ou présentant un critère d'exclusion ont été rejetées.
- 4) **Liste 3** : Elle comprend :
  - a. Articles de la Liste 2
  - b. Articles de la recherche manuelle
  - c. Articles issus de la bibliographie des articles sélectionnés

Les données collectées à partir du texte entier des articles inclus regroupaient les informations suivantes :

- **Titre, auteur et date de publication**
- **Type d'étude**
- **Taille de l'échantillon, âge et genre des participants**
- **Type d'intervention**
- **Résultats des différents critères de jugements, principaux ou secondaires**

La qualité des études incluses a été évaluée et un rang GRaDE leur a été attribué selon les recommandations de l'HAS d'avril 2013. Elle propose en effet de classer les différentes études en fonction du niveau de preuve qu'elles apportent, c'est-à-dire la capacité de l'étude à répondre à une question posée. Ce niveau de preuve est jugé sur la correspondance de l'étude au cadre de travail et sur certaines caractéristiques telles que :

- l'adéquation du protocole d'étude en fonction de la question posée
- la présence ou non de biais
- l'adaptation de l'analyse aux objectifs primaires de l'étude
- la puissance de l'étude, symbolisée tout particulièrement par la taille de l'échantillon étudié.

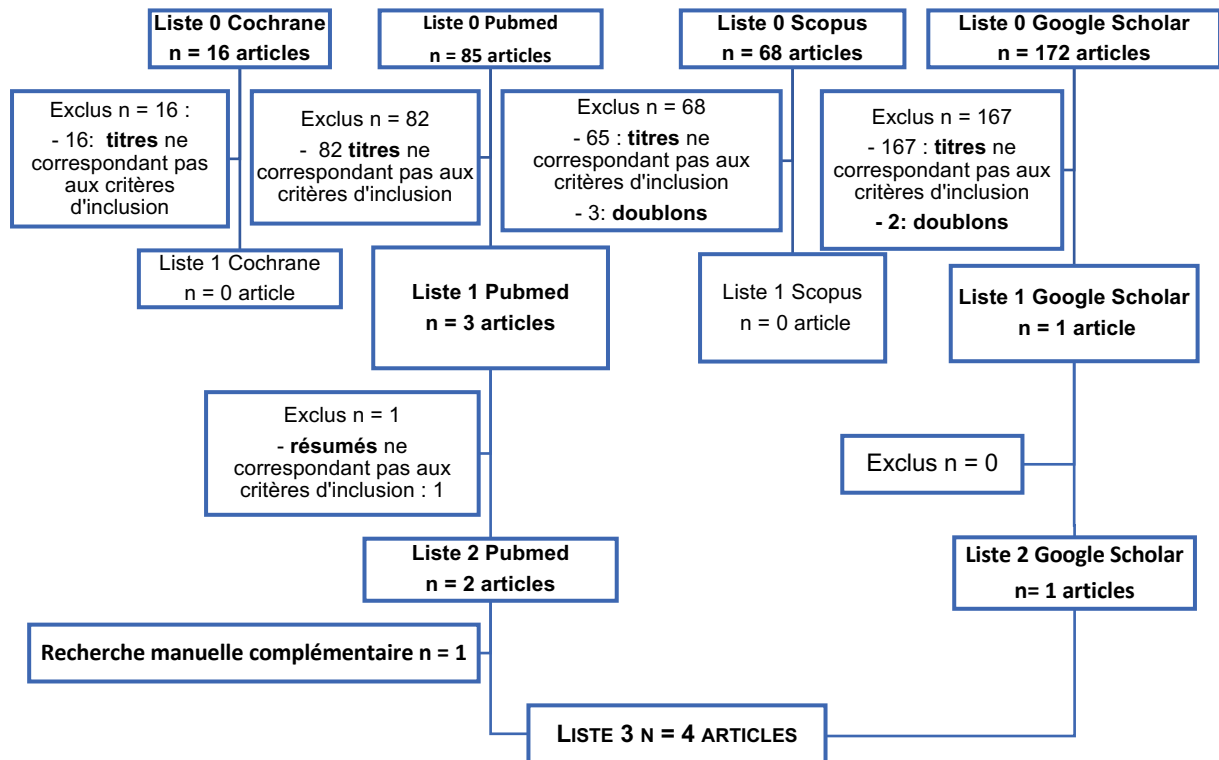
La HAS fourni aussi un tableau des grades de recommandation qui permet en fonction du type d'étude de déterminer la preuve scientifique qu'elle apporte.

<b>Grade des recommandations</b>	<b>Niveau de preuve scientifique fournie par la littérature</b>
<b>A = Preuve scientifique établie</b>	<b>Niveau 1 :</b> <ul style="list-style-type: none"> <li>- Essais comparatifs randomisés de forte puissance</li> <li>- Méta-analyse d'essais comparatifs randomisés</li> <li>- Analyse de décision fondée sur des études bien menées</li> </ul>
<b>B = Présomption scientifique</b>	<b>Niveau 2 :</b> <ul style="list-style-type: none"> <li>- Essais comparatifs randomisés de faible puissance</li> <li>- Études comparatives non randomisées bien menées</li> <li>- Études de cohortes</li> </ul>
<b>C = Faible niveau de preuve scientifique</b>	<b>Niveau 3 :</b> <ul style="list-style-type: none"> <li>- Études cas témoins</li> </ul>
	<b>Niveau 4 :</b> <ul style="list-style-type: none"> <li>- Études comparatives présentant des biais importants</li> <li>- Études rétrospectives</li> <li>- Série de cas</li> <li>- Études épidémiologiques descriptives (transversales, longitudinales)</li> </ul>

Tableau 3 : Grade des recommandations fourni par la HAS

### 3.2.4 Résultats

Après filtrage des différents articles recensés sur les bases de données, 4 articles ont été retenus et inclus dans l'étude :



#### 3.2.4.1 Articles exclus

Les études exclues l'ont été majoritairement pour les raisons suivantes :

- une technique chirurgicale d'ostéotomie segmentaire était utilisée et non une corticotomie préservant au moins une corticale
- une technique chirurgicale d'ostéotomie segmentaire associée à une distraction était utilisée et non une corticotomie préservant au moins une corticale
- le protocole de corticotomie s'appliquait à des dents saines et non des dents présentant une ankylose alvéolo-dentaire

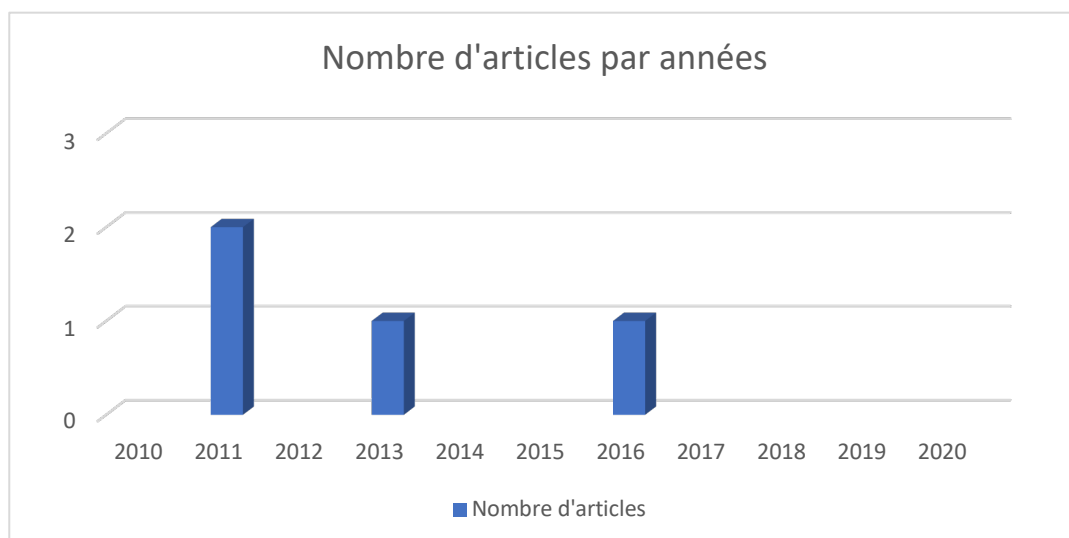
#### 3.2.4.2 Description des articles

La revue de littérature effectuée a mis en évidence deux types d'articles :

- **1 rapport de cas**
- **3 séries de cas**



L'ensemble des articles retenus se trouvaient dans une période temporelle courte comme présenté dans le graphique si dessous :



**Ne s'agissant que de rapports de cas ou séries de cas, toutes ces études ont un faible niveau de preuve et un grade C selon les critères de gradation de la HAS précédemment définis.**

Les articles, provenant de 3 pays différents (France, Italie et Corée), ont été publiés respectivement dans 3 revues différentes qui possédaient, selon ResearchGate, les Impact Factors suivants au moment de leur publication :

- L'Orthodontie Française (1) ayant un Impact Factor de 0,24,
- Angle Orthodontist (1) ayant un Impact Factor de 0,59
- American Association of Oral and Maxillofacial Surgeons ayant un Impact Factor de 1,781 (2).

La recherche sur le moteur de recherche <https://clinicaltrials.gov> a montré qu'une étude était actuellement en cours. Cette étude nommée " Study of Validation of Measurements of the Movement of Stiff Treated Teeth and Orthodontic Corticotomy" est menée par le service Hospitalo-Universitaire de la faculté de Montpellier. Cette étude, menée sur une cohorte de 40 patients, mesure la hauteur de la dent ankylosée par rapport à la dent voisine saine avant pendant et plusieurs jours après la procédure d'OBS. La date estimée de publication des résultats est au mois de décembre 2021.

#### 3.2.4.3 Présentation des articles retenus

4 études ont été incluses :

##### **Hwang et al, 2011** <sup>78</sup> :

- Type d'étude : Rapport de cas
- Participant : 1 patient homme de 13 ans présentant une béance antérieure compliquée d'une ankylose d'une incisive centrale maxillaire
- Intervention :
  - Collage, alignement, nivellement des dents maxillaires et mandibulaires et mise en place d'un arc continu pour stabiliser les arcades (l'auteur ne précise pas l'arc de stabilisation utilisé). Durant cette phase, une intrusion des canines et prémolaires maxillaires a confirmé l'ankylose de l'incisive maxillaire. Le nivellement a été poursuivi en excluant l'incisive du dispositif.

- Ingression postérieure maxillaire (pour traiter la béance antérieure par autorotation mandibulaire) à l'aide d'une minivis palatine médiane connectée aux arcades par des ressorts NiTi
- Ouverture de l'espace pour l'incisive centrale maxillaire de 4mm
- Corticotomie monocorticale palatine puis vestibulaire trois semaines plus tard
- Traction de la dent ankylosée 2 jours après l'intervention chirurgicale à l'aide d'un arc NiTi superélastique 0.016 inch surligaturé sur l'arc de stabilisation
- Mise en place de la dent ankylosée au niveau du plan d'occlusion après une période de traction de deux semaines
- La fin de la fermeture de la béance est effectuée en intégrant la dent ankylosée au reste de l'arcade avec un arc en acier avec des boucles de nivellements ainsi que des élastiques inter-maxillaires conjointement à l'intrusion postérieure maxillaire (période de 5 mois)
- Résultats :
  - L'analyse céphalométrique révèle une extrusion et une palatoversion de l'incisive ankylosée, une ingression molaire maxillaire compensée par une extrusion molaire mandibulaire et une importante égression incisive mandibulaire (Réduction du FMA de 2°, réduction de l'angle entre l'incisive maxillaire et le plan de Francfort de 16°, augmentation de l'exposition de l'incisive maxillaire de 5mm)
  - Un surplomb normal a été obtenu, une classe I molaire et canine, et la dent initialement ankylosée est au même niveau que les adjacentes
- Conclusions
  - Cette étude a initialement été exclue puis réintégrée au protocole. En effet, elle ne répond pas rigoureusement aux critères d'inclusion puisque l'opérateur effectue une corticotomie palatine puis vestibulaire à seulement deux semaines d'intervalle. Ce protocole semble plus se rapprocher de celui des ostéotomies suivies d'une traction orthodontique que de l'Orthodontic Bone Stretching
  - L'auteur adjoint à cette thérapeutique une intrusion postérieure. Chez un patient ayant une béance initiale (aggravée par le nivellement qui prenait en charge dans un premier temps la dent ankylosée), il est difficile de déterminer la part d'intrusion postérieure et celle de l'extrusion antérieure dans la fermeture de la béance. Les superpositions semblent montrer une part plus importante de fermeture de la béance par égression incisive mandibulaire que par égression incisive maxillaire
  - En outre, même si cette étude ne permet pas d'apporter des conclusions importantes sur le potentiel des corticotomies, elle ouvre la voie sur la possibilité de déplacer à l'aide de forces orthodontiques des dents ankylosées en réduisant l'ancrage osseux de ces dents jusqu'à ce qu'il soit inférieur à celui de l'arcade dentaire.

**Bertossi et al, 2011<sup>79</sup> :**

- Type d'étude : Série de cas
- Participants : 10 patients dont 8 femmes et 2 hommes divisés en deux groupes : un groupe A de 5 patients atteints d'ankylose dentaire avec une infraclusion de la dent ankylosée de 4 à 5mm et un groupe B de 5 patients atteints d'insuffisance transversale maxillaire traitée chirurgicalement
- Intervention : utilisation de la technique MTDLD (Monocortical Tooth Dislocation and Ligament Distraction technique), décrite par le même auteur<sup>80</sup>, qui consiste à réaliser des corticotomies horizontales et verticales au piézotome autour des racines

dentaires puis à appliquer des forces orthodontiques lourdes. Cette technique était initialement utilisée pour réduire les temps de traitement orthodontique de 60 à 70%

- Résultats :
  - L'ensemble des malocclusions des deux groupes ont été traitées
  - Dans le groupe A, la mise en occlusion des dents ankylosées en infraclusion a été établie sur une période de 18 à 25 jours
  - Les patients ont décrit une douleur légère pour 70% d'entre eux et modérée pour 30%
  - Les patients ont décrit un œdème léger pour 91% d'entre eux et modéré pour 9% d'entre eux
  - Toutes les dents présentaient une sensibilité au froid en post opératoire et une légère douleur à la mastication pendant une période de 15 jours
  - Pas de dommages parodontaux liés aux incisions
- Conclusions :
  - Le protocole de la technique MTDLD se rapproche de celui de l'Orthodontic Bone Stretching et dérive aussi des corticotomies d'accélération orthodontique
  - Aucune explication concernant les critères de jugement radiographiques ou cliniques n'est apportée par les auteurs
  - Ce protocole semble permettre le déplacement des dents ankylosées sans provoquer de dégâts parodontaux

### **Bousquet et al, 2013<sup>11</sup> :**

- Type d'étude : Série de cas, étude préliminaire
- Participants : 2 patients, hommes de 20 (1) et 16 ans (2) :
  - Le premier (1) présentait une ankylose diagnostiquée de 11 et 21 accompagnées de résorptions à des stades très avancés
  - Le second (2) présentait une ankylose de 12 et 11 suspectée avec une infraclusion localisée accompagnée d'une endoalvéolie maxillaire
- Intervention :
  - Une phase de préparation orthodontique composée d'une phase d'alignement, de nivellement des arcades et de correction de la denture en excluant les dents ankylosées jusqu'à correction complète de la malocclusion. Dans le second cas, cette phase a permis par la prise en charge des dents suspectées d'ankylose de poser le diagnostic de certitude. L'arcade doit être stabilisée par un arc rigide
  - Une phase chirurgicale composée d'un lambeau de pleine épaisseur, de deux traits de corticotomie verticaux à travers la corticale vestibulaire sans atteindre la corticale palatine, jointes par un trait de corticotomie horizontale à l'apex de l'incisive lorsque celui-ci est réalisable
  - Une phase de traction orthodontique. Immédiate, elle est effectuée par le biais d'un arc NiTi 0.016 inches superposé partiellement à l'arc principal et relié aux dents ankylosées de façon à exercer une force légère et continue sur le bloc osseux, associé à des élastiques de traction inter maxillaire
  - Une phase de contention après deux ou trois mois lorsque les dents atteignent le plan occlusal
- Résultats :
  - La résorption externe de remplacement avancée a provoqué la perte d'une incisive à la suite d'un choc à la fin de la procédure d'OBS
  - Les dents ont atteint le plan d'occlusion après 4 mois de traction

- Le niveau osseux a suivi cette extrusion, témoignant d'un mouvement du bloc osseux complet. Dans le premier cas, l'extraction des dents fortement résorbées a permis la pose d'implants dans un environnement osseux favorable.
- Conclusions :
  - Aucune superposition sur téléradiographie de profil n'a permis d'évaluer la part de mouvement des dents ankylosées, la part d'égression des incisives mandibulaires liée aux tractions intermaxillaires et la part de bascule du plan d'occlusion lors de la phase de traction des dents ankylosées
  - La comparaison des examens tridimensionnels permet de confirmer le mouvement des dents ankylosées et de leur os environnant en montrant même une invagination du plancher des fosses nasales dans un cas
  - Cette technique chirurgicale semble permettre de déplacer les dents ankylosées et leur os environnant délimité par les traits de corticotomies
  - Cette technique chirurgicale semble permettre un repositionnement de l'os alvéolaire, rendant favorable l'environnement osseux pré implantaire lorsque le pronostic des dents ankylosés est défavorable

### **Bousquet et al, 2016<sup>81</sup> :**

- Type d'étude : Série de cas
- Participants : 3 patients adolescents, 2 garçons (15 et 17 ans) et 1 fille (12 ans) présentant une ankylose de 1 à 2 dents antérieures maxillaires, d'origine traumatique
- Intervention :
  - Une préparation pré-chirurgicale : Bousquet et al insistent sur la nécessité de corriger toutes les dysmorphoses préalablement présentes, de préparer l'arcade en maximisant l'ancrage, d'aligner les collets et d'aménager l'espace pour la dent ankylosée.
  - Le protocole chirurgical débute par un lambeau de pleine épaisseur permettant de dégager la zone chirurgicale. Deux traits d'ostéotomies verticaux sont réalisés à l'aide d'inserts de piérotome fin de part et d'autre des racines des dents ankylosées. Une troisième incision horizontale vient rejoindre les deux premières au-dessus de l'apex de la dent, en préservant toujours la corticale opposée.
  - La traction orthodontique est immédiate, et est réalisée à l'aide de force orthodontiques lourdes, toujours dans le même axe que les corticotomies.
  - La dernière phase est une phase de contention active puis passive
- Résultats :
  - Les mouvements du complexe dento-osseux sont observables après 1 à 4 semaines
  - Cette technique a permis chez les 3 patients le nivellement et le repositionnement de la dent au niveau du plan d'occlusion sur une période comprise entre 2 et 4 mois en fonction de l'infraclusion initiale
- Conclusions :
  - L'OBS semble permettre le déplacement des dents ankylosées et du bloc osseux dans lequel elles se trouvent, délimités par les traits de corticotomies
  - Un ancrage important et une préparation rigoureuse des arcades préalablement à la chirurgie semblent nécessaires pour prévenir les effets parasites de la traction
  - L'OBS semble permettre de diminuer les valeurs d'ancrage osseux jusqu'à ce qu'elles soient inférieures à l'ancrage des arcades dentaire

### 3.2.4.4 Synthèse des résultats

Études	Hwang et al, 2011	Bertossi et al, 2011	Bousquet et al, 2013	Bousquet et al, 2016
<b>Type et Grade de recommandation HAS</b>	Rapport de cas (grade C)	Série de cas (grade C)	Série de cas (Grade C)	Série de cas (Grade C)
<b>Nombre de patients inclus et quantité d'infraclusion</b>	<ul style="list-style-type: none"> <li>- 1 patient, 1 dent ankylosée</li> <li>- 3mm d'infraclusion</li> </ul>	<ul style="list-style-type: none"> <li>- 5 patients dans le groupe ankylose</li> <li>- 4 à 5mm d'infraclusion</li> </ul>	<ul style="list-style-type: none"> <li>- 2 Patients, 4 dents ankylosées</li> <li>- Ankylosé « très sévère »</li> </ul>	<ul style="list-style-type: none"> <li>- 3 Patients, 5 dents ankylosées</li> <li>- 3mm à 6mm</li> </ul>
<b>Phase orthodontique de préparation</b>	<ul style="list-style-type: none"> <li>- Alignement, nivellement et stabilisation en excluant la dent ankylosée</li> <li>- Ouverture de l'espace de la dent ankylosée</li> <li>- Ingression postérieure sur minivis d'ancrage</li> </ul>	<ul style="list-style-type: none"> <li>- Absente</li> </ul>	<ul style="list-style-type: none"> <li>- Alignement, nivellement et correction de la denture sans prendre en charge la dent ankylosée</li> <li>- Aménagement de l'espace pour la dent ankylosée</li> <li>- Mise en place d'un arc en acier 0.021 x 0.025 inches (slot 0.022 x 0.028)</li> </ul>	<ul style="list-style-type: none"> <li>- Alignement, nivellement et correction de la denture sans prendre en charge la dent ankylosée</li> <li>- Préparation de l'arcade : ouverture de l'espace et configuration d'ancrage maximum</li> </ul>
<b>Protocole chirurgical</b>	<ul style="list-style-type: none"> <li>- Anesthésie locale</li> <li>- Corticotomies verticale et horizontale palatine au piézotome</li> <li>- 3 semaines plus tard, corticotomies verticale et horizontale vestibulaire au piézotome</li> </ul>	<ul style="list-style-type: none"> <li>- Anesthésie générale</li> <li>- Lambeau de pleine épaisseur vestibulaire</li> <li>- Corticotomie au piézotome verticales et horizontales en Y sur la face vestibulaire</li> </ul>	<ul style="list-style-type: none"> <li>- Anesthésie locale</li> <li>- 2 traits de corticotomie verticaux profonds en vestibulaire au piézotome</li> <li>- Si possible un trait de corticotomie horizontal apical</li> <li>- Préservation de la corticale palatine</li> </ul>	<ul style="list-style-type: none"> <li>- Anesthésie locale</li> <li>- 2 traits de corticotomie verticaux au piézotome autour des racines des dents ankylosées</li> <li>- Préservation de la corticale palatine</li> <li>- Corticotomies profondes dans l'os médullaire</li> </ul>

<b>Protocole orthodontique de traction</b>	<ul style="list-style-type: none"> <li>- Traction à 2 jours</li> <li>- Arcs NiTi 0.016 inch Superélastique</li> <li>- Arcs acier avec boucles de nivellement</li> </ul>	<ul style="list-style-type: none"> <li>- Collage post chirurgical</li> <li>- Alignement et nivellement de l'arcade complète avec une séquence d'arcs en Nickel Titane</li> </ul>	<ul style="list-style-type: none"> <li>- Traction immédiate</li> <li>- Arc NiTi 0.016 inch surligaturé par-dessus l'arc de stabilisation</li> <li>- Traction intermaxillaire verticales (2 à 4 Oz = 56 à 120g)</li> <li>- Augmentation progressive du diamètre de l'arc</li> <li>- Ancrage intra osseux recommandé</li> <li>- Phase de stabilisation déterminante</li> </ul>	<ul style="list-style-type: none"> <li>- Traction immédiate</li> <li>- Force orthodontique lourde et continues : 200g</li> <li>- Direction des forces dans le même axe que les traits de corticotomies verticaux</li> <li>- Activation toutes les 2 semaines</li> <li>- Phase de stabilisation de 6 mois avant contention</li> </ul>
<b>Méthode d'évaluation</b>	<ul style="list-style-type: none"> <li>- Clinique et photographique</li> <li>- Orthopantomogramme</li> <li>- Téléradiographie de profil et superposition céphalométrique</li> </ul>	<ul style="list-style-type: none"> <li>- Clinique et photographique</li> <li>- Orthopantomogramme</li> <li>- Évaluation de la douleur, de l'œdème et de la gêne du patient</li> </ul>	<ul style="list-style-type: none"> <li>- Clinique et photographique</li> <li>- Orthopantomogramme</li> <li>- Comparaison de CBCT</li> </ul>	<ul style="list-style-type: none"> <li>- Clinique et photographique</li> <li>- Orthopantomogramme</li> <li>- Comparaison et superposition de CBCT englobant le maxillaire et la mandibule</li> <li>- Téléradiographies de profil et superpositions céphalométriques</li> </ul>
<b>Résultats</b>	<ul style="list-style-type: none"> <li>- Repositionnement de la dent ankylosée au même niveau que la dent voisine au bout de 2 semaines</li> <li>- Fermeture de la béance par ingression postérieure / égression antérieure maxillaire / égression antérieure mandibulaire</li> </ul>	<ul style="list-style-type: none"> <li>- Repositionnement de toutes les dents ankylosées en infraclusion au niveau du plan d'occlusion après 18 à 25 jours</li> <li>- Douleurs et œdème légers modérés</li> </ul>	<ul style="list-style-type: none"> <li>- Repositionnement des dents ankylosées ou repositionnement du parodonte des dents ankylosées puis extraction de celles-ci après 4 mois</li> </ul>	<ul style="list-style-type: none"> <li>- Repositionnement des dents ankylosées et de leur parodonte observable à partir de 1 à 4 semaines</li> <li>- Repositionnement complet au bout de 2 à 4 mois</li> <li>- Pas de récurrence à 24 mois pour un cas</li> </ul>

<p><b>Conclusions et analyse des biais</b></p>	<ul style="list-style-type: none"> <li>- Protocole chirurgical à la limite des corticotomies. 1 corticotomie en vestibulaire et en palatin d'une dent à seulement 3 semaines d'intervalle pourrait correspondre à une ostéotomie</li> <li>- Les superpositions montrent un mouvement de la dent ankylosée, qui reste inférieur pour la fermeture de la béance à l'égression de l'incisive mandibulaire</li> <li>- Les corticotomies appliquées semblent toutefois permettre un repositionnement de l'incisive ankylosée</li> </ul>	<ul style="list-style-type: none"> <li>- Pas de précision sur la préparation orthodontique pré chirurgicale (absente ?)</li> <li>- Alignement et nivellement sans préparation de l'arcade en prenant en charge directement la dent ankylosée</li> <li>- Pas d'évaluation téléradiographique</li> <li>- Cliniquement, les dents ankylosées semblent s'être repositionnées et l'ensemble des malocclusions a été traité</li> </ul>	<ul style="list-style-type: none"> <li>- Intérêt des superpositions de téléradiographie de profil pour déterminer l'ancrage précis de la dent ankylosée tractée après OBS : perturbation sur le plan d'occlusion maxillaire, égression mandibulaire liée aux TIM verticaux</li> <li>- CBCT confirment le déplacement des dents ankylosées et de leur parodonte</li> </ul>	<ul style="list-style-type: none"> <li>- Protocole orthodontique et chirurgical le plus précis</li> <li>- Résultats étoffés par des examens cliniques complets</li> <li>- 3 phases distinctes, intérêt déterminant de la phase de préparation orthodontique pour maximiser l'ancrage de l'arcade</li> <li>- Repositionnement prédictible et stable sur le long terme (24 mois pour un patient)</li> <li>- Simple rapport de cas, niveau de preuve très faible</li> </ul>
--	--	--	---	--

### 3.2.5 Discussion

#### 3.2.5.1 Critique de la revue

**La revue de littérature sur l'Orthodontic Bone Stretching n'a fait ressortir que peu d'articles. 2 d'entre eux sont rédigés par le même auteur.** Cette technique récente et innovante n'a pas été l'objet d'un grand nombre d'études, et la recherche a été grandement parasitée par du « bruit » lié au grand nombre d'articles sur les corticotomies dans l'accélération du mouvement orthodontique, ou le traitement des dents ankylosées par ostéotomie segmentaire accompagnée ou non d'une distraction. **En outre, les articles retenus présentent des biais dans le protocole, dans l'analyse des résultats et dans l'interprétation de ceux-ci.**

Hwang et Bertossi présentent en 2011 des techniques permettant le déplacement des dents ankylosées différentes de celles utilisées jusque-là. A la limite entre ostéotomies et corticotomies, elles ouvrent la porte à une nouvelle possibilité de traitement des dents ankylosées.

La compréhension progressive des mécanismes des corticotomies d'accélération orthodontique et du phénomène de PAR a poussé Bousquet et al à se questionner sur les possibilités de déplacement des blocs osseux, aboutissant à la technique d'OBS.

Les seuls articles référencés décrivant cette technique ou des techniques similaires sont des rapports de cas, qui possèdent par conséquent un **très faible niveau de preuve scientifique**. Toutefois, ils permettent l'établissement d'un premier protocole orthodontico-chirurgical d'OBS en attendant la publication des résultats d'études plus fiables.

#### 3.2.5.2 Analyse comparative des protocoles proposés

Hwang et Bousquet s'accordent à traiter le patient atteint d'ankylose dans le secteur antérieur maxillaire en 3 phases distinctes :

- **une phase de préparation orthodontique pré chirurgicale excluant la dent ankylosée,**
- **une phase chirurgicale**
- **une phase orthodontique post chirurgicale de traction.**

Bertossi, pour sa part, réalise un collage pré chirurgical immédiat et traitent toutes malpositions en une seule fois en post chirurgical.

Il semble préférable de scinder et d'isoler les différentes problématiques de traitement afin de simplifier la prise en charge globale et d'optimiser le résultat final en minimisant les mouvements parasites.

**La préparation des arcades** est réalisée pour permettre d'en maximiser l'ancrage, d'obtenir une résistance à la traction de l'unité dento osseuse en diminuant les résultantes sur les dents adjacentes et l'arcade en général et de préparer l'espace pour la dent en infraposition.



**Concernant la phase chirurgicale** à proprement parler, les auteurs utilisent des techniques différentes. Bertossi réalise l'acte chirurgical sous anesthésie générale alors que Hwang et Bousquet privilégient l'anesthésie locale. D'autre part :

- Hwang réalise successivement les corticotomies en palatin et en vestibulaire à 3 semaines d'intervalle. Le résultat pourrait s'apparenter à une ostéotomie même si cette période entre les 2 actes permet de s'affranchir de la mobilité du fragment par le début de cicatrisation de la corticale opposée.
- Bousquet et Bertossi réalisent une corticotomie monocorticale vestibulaire ou palatine en distal et mésial de la dent. La corticotomie subapicale horizontale est effectuée systématiquement par Bertossi et est « souhaitable » pour Bousquet lorsqu'elle est anatomiquement réalisable. La profondeur des incisions n'est pas précisée mais préserve systématiquement la corticale opposée. Aucune mobilité du fragment n'est recherchée.

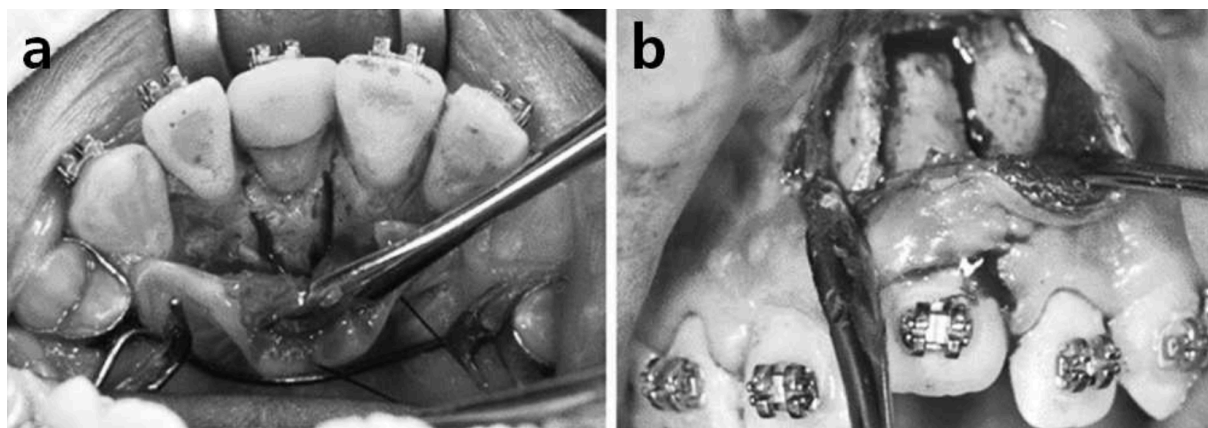


Figure 26 : Aspects cliniques des corticotomies effectuées par Hwang à 3 semaines d'intervalle. a : corticotomie palatine – b : corticotomie vestibulaires. (Tiré de l'article de Hwang et al <sup>78</sup>)

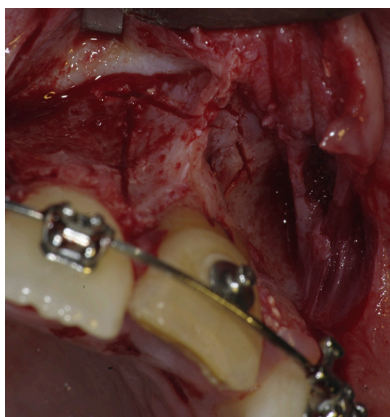


Figure 27 : Aspects cliniques des corticotomies monocorticales réalisées par Bousquet avant la traction de l'unité dento-osseuse. (Tiré de l'article de Bousquet et al <sup>81</sup>)

Le piézotome est utilisé à l'unanimité par les auteurs, sa précision et son effet de potentialisation de l'effet PAR étant démontré dans la littérature.

Des études supplémentaires pourraient confirmer les profondeurs précises des corticotomies et la distance avec les dents adjacentes à respecter.

Un des intérêts de la corticotomie monocorticale exposée par Bousquet et Bertossi est la création d'une unité dento-osseuse déplaçable orthodontiquement par une technique moins lourde que les ostéotomies. Le recours à 2 chirurgies à 3 semaines d'intervalle ne semble pas souhaitable si une seule permet d'obtenir des résultats équivalents.

**Les prescriptions post opératoires** sont différentes dans les articles :

- Hwang ne précise pas les thérapeutiques médicamenteuses utilisées.
- Bertossi préconise une antibiothérapie à des doses de 2g en deux prises pendant 5 jours ainsi qu'une dose unique d'anti inflammatoire non stéroïdien de type kétoprofène de 100mg en post opératoire. Son article aborde les effets indésirables de la chirurgie tel que l'œdème et la douleur post opératoire avec ces médicaments, qui semblent légers à modérés.
- Bousquet, pour sa part, prescrit une antibiothérapie de 2g en deux prises pendant 6 jours, des antalgiques de palier 1 de type paracétamol, des bains de bouches à la chlorexidine et des anti-inflammatoires stéroïdiens de type prednisolone, par une prise unique de 60mg pendant 3 jours.

L'antibiothérapie post opératoire semble incontournable. Elle s'accorde avec les recommandations énoncées par la SFCO en 2008 et permet de couvrir d'éventuelles infections après une chirurgie osseuse. La prescription d'antalgiques de palier 1 s'impose et le paracétamol, du fait de sa relative innocuité aux posologies usuelles semble le choix idéal. En outre, la question de la prescription des anti-inflammatoires stéroïdiens (AIS) se pose. Certains auteurs semblent recommander leur utilisation dans les corticotomies d'accélération orthodontique, ils ne semblent pas interférer avec l'effet PAR pour des cures de 3 jours<sup>82</sup>. En revanche, l'utilisation des anti-inflammatoires non stéroïdiens (AINS de type kétoprofène) par Bertossi semble minimiser aussi les effets indésirables post opératoire et potentialiser l'effet antalgique du paracétamol. Des études semblent nécessaires pour déterminer l'impact précis des AIS et AINS sur l'effet PAR et déterminer ainsi quelle prescription est la mieux adaptée à l'OBS.

**Plusieurs protocoles orthodontiques post chirurgicaux** sont proposés par les auteurs :

- Hwang diffère la traction à 2 jours et utilise des arcs en aciers à boucles de nivellement ou des arcs Nickel Titane de section 0.016 inch pour réaliser la traction. Aucune quantification de force n'est abordée dans l'article.
- Bertossi réalise une pose du dispositif multiattache après la phase chirurgicale et nivelle l'ensemble de l'arcade avec des arcs de Nickel Titane. Aucune quantification des forces de traction sur la dent ankylosée n'est précisée et les détails de la correction de la malposition restent imprécis, notamment concernant la séquence d'arcs, les éventuels renforts d'ancrage, les moyens de contrer les mouvements parasites ou l'utilisation des élastiques intermaxillaires. Il explique que « les corrections orthodontiques sont réalisées en utilisant, en fonction des besoins, des techniques et des dispositifs conventionnels »
- Bousquet, dans ses deux articles, insiste sur la traction immédiate de la dent ankylosée en post chirurgical. Il propose l'utilisation de forces orthodontiques lourdes et continues qu'il quantifie, lors de sa conférence à l'EAO (European Association of Osseointegration) en 2016, à 200g. Il propose l'application de forces via des arcs en Nickel Titane, des élastiques de traction inter-maxillaires directement sur la dent ankylosée, ou encore des chainettes élastomériques attachées à l'arc de stabilisation. Peu importe le dispositif utilisé, il précise que la somme des forces calculées au dynamomètre doit approximer 200g. Une phase de stabilisation de 6 mois est selon lui nécessaire à la fin du repositionnement de la dent

L'ensemble des auteurs obtiennent un repositionnement de la dent ankylosée. Les infrapositions initiales variant selon les cas, il semble difficile de déterminer une vitesse de traction de la dent ankylosée.

Des études semblent nécessaires pour valider l'utilisation d'une force motrice de 200g, mais elle semble le meilleur compromis pour permettre une traction de l'unité dento-osseuse sans solliciter l'ancrage des arcades au-dessus de leur résistance stable.

D'autre part, il serait intéressant de déterminer à partir d'un groupe important de patients le temps moyen de repositionnement de la dent ankylosée. En outre, les études montrent que l'effet PAR se poursuit sur une période de 4 mois avec un pic à 1 ou 2 mois<sup>67</sup>. Il semblerait important de déterminer le champ temporel d'action de l'OBS pour savoir quand il est nécessaire de renouveler la procédure.

## 4 Proposition d'un protocole de mise en œuvre de l'Orthodontic Bone Stretching

A partir des articles publiés par Bousquet, nous proposerons un protocole orthodontique et chirurgical en séparant distinctement les différentes phases de traitement et les impératifs à respecter dans chacune d'elles. Les éléments décrits dans ce protocole sont des propositions issues des différents articles et d'une réflexion personnelle.

### 4.1 Indications et examens préalables

#### 4.1.1 Confirmation du diagnostic d'ankylose

La première étape de traitement de l'ankylose alvéolo-dentaire, quelle que soit la technique choisie, est l'élaboration du **diagnostic de certitude**. Dans le cadre de cette pathologie, le diagnostic n'est pas toujours aisé à poser. Il conviendra de réaliser une anamnèse complète à la recherche d'antécédents traumatiques et un examen clinique exo et endobuccal minutieux comme décrit dans la première partie de ce travail.

Comme le précise la HAS, la Tomographie Volumétrique est un outil capital dans le diagnostic des ankyloses alvéolo-dentaires et des résorptions externes de remplacement. Elle permet de plus d'appréhender l'environnement de la dent ankylosée : la distance inter-radicaire, l'épaisseur des corticales et la longueur radicaire. Dans certains cas, l'ankylose sera découverte de façon fortuite lors d'une tentative de déplacement orthodontique entraînant des perturbations sur les dents adjacentes sans mouvement de la dent ankylosée.

Il convient de préciser qu'un interrogatoire orienté devra être mené à la recherche d'éléments contre indiquant la chirurgie ou de troubles perturbant les voies normales de cicatrisation. Les allergies médicamenteuses devront aussi être prises en compte et peuvent amener à adapter les prescriptions.

#### 4.1.2 Indications de l'OBS et prise en compte de l'âge du patient

L'OBS couvre certaines indications précises :

- **Repositionnement de dents ankylosées en malposition**
- **Repositionnement de dents ankylosées incluses ou enclavées**
- **Repositionnement de dents ankylosées en infraclusion, avec ou sans vestibulo ou palato version associée**

Cette procédure est initialement décrite sur les incisives centrales, latérales et les canines maxillaires. L'extrapolation de la technique sur d'autres dents nécessite au préalable une analyse précise de l'environnement anatomique et d'éventuels pièges nerveux, vasculaires ou sinusiens. D'autre part, l'indice radicaire de Jepsen des dents pluriradiculées et les valeurs d'ancrages qui en découlent nécessitent obligatoirement l'adaptation des moyens d'ancrages.

La décision d'indiquer au patient la procédure d'OBS doit impérativement prendre en compte son âge et sa position sur la courbe de croissance. Comme expliqué précédemment,

l'infraclusion de la dent ankylosée n'est pas liée à une réingression spontanée de celle-ci mais à la croissance verticale continue du maxillaire provoquant une égression des dents adjacentes. Même si ce phénomène semble se poursuivre tout au long de la vie, une procédure d'OBS réalisée pendant une fenêtre de croissance importante aboutira à une récurrence de l'infraclusion. **Il convient donc de différer au maximum le traitement orthodontique et la procédure d'OBS pour que le traitement puisse se terminer à la fin de la croissance du patient, soit en moyenne à 15-16 ans chez la fille et 17-18 ans chez le garçon en prenant compte de la typologie verticale du patient.** En revanche, il n'existe aucune contre-indication à réaliser les traitements interceptifs ou orthopédiques conventionnels avant s'ils sont indiqués et s'ils prennent en compte l'impossibilité de déplacer la dent ankylosée.

D'autre part, l'examen de la dent concernée par l'ankylose doit permettre préalablement à l'OBS de déterminer son pronostic et les objectifs de traitement le concernant. Dans certains cas, **le repositionnement de la dent sera recherché.** Dans d'autres situations de résorption avancée, la traction de la dent aura simplement pour objectif de **repositionner le parodonte pour permettre une future réhabilitation implantaire et prothétique.** Les objectifs de traitements peuvent être réévalués, modulés et changés au cours de la procédure mais doivent partir d'une prospective claire.

## 4.2 Phase orthodontique de préparation à l'OBS

### 4.2.1 Correction des malocclusions en excluant la dent ankylosée

Bousquet et al soulignent dans leurs articles l'importance de la préparation orthodontique préalable à l'OBS. Contrairement à Bertossi, ils considèrent nécessaire de découper en plusieurs étapes le traitement orthodontique pour limiter les mouvements parasites et optimiser l'ancrage de chaque arcade <sup>81</sup>.

Préalablement au traitement orthodontique, un bilan complet sera réalisé comprenant un interrogatoire (questionnaire médical), un examen exo et endo buccal ainsi que les examens complémentaires conventionnels nécessaires à l'élaboration du diagnostic, du pronostic et du plan de traitement orthodontique. La téléradiographie de profil et l'analyse céphalométrique, en plus de leur valeur diagnostique et leur importance dans l'élaboration de la prospective de traitement, permettront de contrôler la position de l'incisive maxillaire ankylosée et d'évaluer pendant et après le traitement son évolution mais surtout les éventuels mouvements parasites sur l'orientation du plan d'occlusion (Angle Plan d'occlusion / Sn) ou encore sur l'arcade mandibulaire. La survenue de bascules frontales ou sagittales devra immédiatement alerter le praticien sur une perte d'ancrage de l'arcade, ou une diminution de l'effet de l'OBS qui engendre une immobilisation du bloc osseux. Les radiographies permettront aussi l'évaluation d'éventuelles résorptions externes de remplacement, leur degré et leur évolution au cours du traitement.

**La préparation orthodontique doit, selon Bousquet et al, traiter avant tout les dysmorphoses et malocclusions présentes en excluant la dent ankylosée soit par un collage des deux arcades sera réalisé omettant la dent atteinte soit en réalisant un by pass pour ne pas perturber les phases de nivellement.**

Les étapes de nivellement et d'alignement seront réalisées classiquement ainsi que les phases de correction de la denture. L'espace de la dent ankylosée sera aménagé de manière à laisser une marge supplémentaire permettant la réalisation des corticotomies sans risquer de léser les racines des dents adjacentes.

En plus d'isoler chaque étape de traitement et chaque difficulté, cette approche permet d'obtenir une base d'ancrage importante pour tracter la dent ankylosée dans de bonnes conditions. En outre, elle permet de repousser au maximum la thérapeutique d'OBS pour sortir de la période de croissance du patient et limiter après dépose du dispositif les risques de récurrence liés à la croissance verticale continue du maxillaire.

#### 4.2.2 Préparation de l'ancrage avant traction

C'est un élément essentiel de la préparation orthodontique dans ces types de traitement.

Le déplacement de la dent ankylosée (résistance mobile :  $R_{os}$ ) nécessite l'application d'une force motrice (FM) supérieure à la valeur d'ancrage de cette unité qui est nettement supérieure à la résistance habituelle de cette dent non ankylosée.

En revanche, cette force doit être inférieure à la résistance stable (RS) de l'arcade pour éviter les mouvements parasites de celle-ci (ingression des dents adjacentes et bascule anti-horaire du plan d'occlusion maxillaire).

De Nevreze illustre cet aspect biomécanique par le trinôme suivant :  $RS > FM > RM$ . L'os possède physiologiquement une valeur d'ancrage absolu (ou infini), tout comme la dent ankylosée : ils ne sont pas déplaçables ( $R_{os} > FM > R_{arcades}$ ). **L'OBS permet de réduire l'ancrage osseux en créant une unité dento-osseuse d'une valeur d'ancrage inférieure à celui des arcades de manière que  $R_{os} < R_{arcades}$ .**

La recherche de l'ancrage maximal intra et inter arcade permet de minimiser les risques de mouvements parasites aussi bien au niveau dentaire (ingression et version des dents voisines à la dent ankylosée) qu'au niveau des arcades dans leur globalité (bascule anti horaire du plan d'occlusion maxillaire par ingression de la partie antérieure de l'arcade). La finalité de cette phase est d'obtenir une résistance stable de l'ensemble de l'arcade supérieure à la résistance de l'unité dento-osseuse créée par l'OBS et à la force motrice appliquée, de manière à neutraliser tous les mouvements parasites.

Au niveau biomécanique, il est impératif d'optimiser les **valeurs d'ancrages intra arcades** :

- Arcade maxillaire nivelée et ligaturée à un arc en acier de dimension 0.021 x 0.025 inch avec boucles oméga au contact des tubes et ligaturées aux dents postérieures de manière à bloquer la longueur d'arcade et minimiser les mouvements parasites de version des dents voisines à la dent ankylosée. La rigidité de l'arc et son diamètre remplissant quasiment entièrement la gorge du bracket permettent de bloquer la position des dents,
- Adjonction de minivis dans les secteurs postérieurs maxillaires, reliées aux doubles tubes des premières molaires maxillaires par un bras en acier neutre ou exprimant un tip-back. Cet arc aura pour effet de contrer tous les effets verticaux de mésioversion et d'égression sur la molaire. Les molaires en ancrage vertical maximal maintiennent ainsi le plan d'occlusion maxillaire par l'intermédiaire de l'arc en acier et évite l'ingression de la partie antérieure de l'arcade maxillaire

Il peut être nécessaire de prévenir les mouvements parasites sur l'arcade maxillaire **en utilisant l'arcade opposée. L'ancrage inter arcade est alors modélisé par :**

- Des élastiques inter-maxillaires en configuration triangulaires entre la canine maxillaire et la canine et la prémolaire mandibulaires. En augmentant les points d'appuis mandibulaires, l'impact vertical est minimisé sur l'arcade inférieure. Ces élastiques permettent de contrer l'ingression de la partie antérieure de l'arcade maxillaire, à l'origine de la bascule anti horaire du plan d'occlusion

- L'utilisation de ces élastiques inter-maxillaires peut nécessiter l'utilisation d'ancrages osseux temporaires dans la partie antérieure de l'arcade inférieure, de manière à prévenir la bascule anti horaire du plan d'occlusion mandibulaire par l'égression de la partie antérieure de l'arcade. Ces minivis posées entre canines et prémolaires mandibulaires seront reliés à l'arc en acier 0.021 x 0.025 inch par l'intermédiaire de chaînettes développant une force équivalente aux élastiques intermaxillaires
- Dans certains cas, la traction de l'unité dento-osseuse peut se faire directement par des élastiques inter maxillaires tendus entre la dent ankylosée et la partie antérieure de l'arcade mandibulaire. Une minivis dans la partie antérieure de cette arcade peut alors être nécessaire pour maintenir les dents supports d'élastiques et le plan d'occlusion en étant ligaturée à l'arc, ou servir directement de support aux élastiques inter-maxillaires de manière à neutraliser tous les effets sur l'arcade.

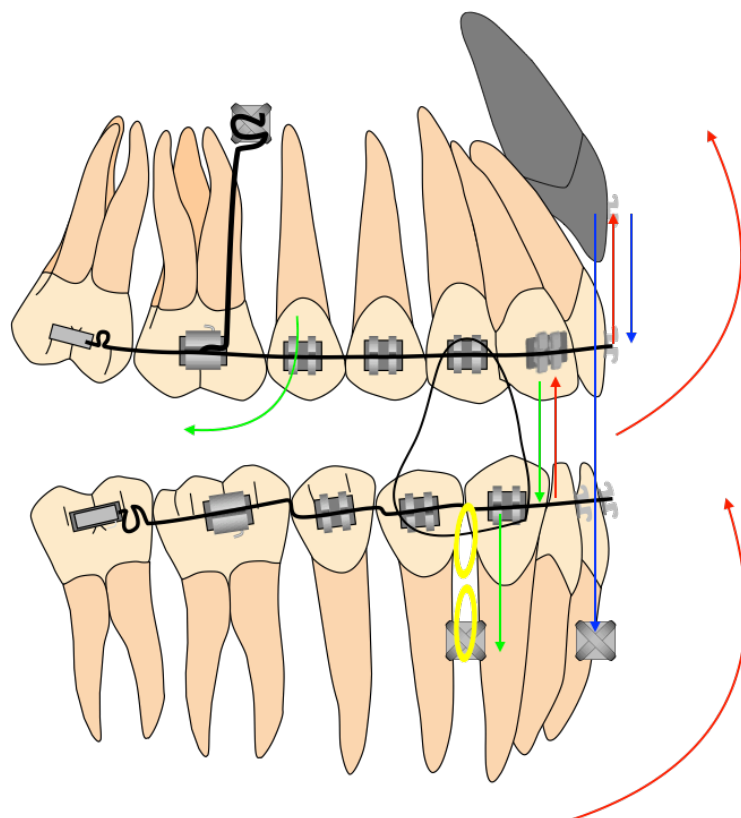


Figure 28 : Schéma modélisant les différents moyens de renfort d'ancrage. En bleu la force motrice appliquée sur la dent, en rouge les forces résultantes sur les arcades, en vert les forces appliqués pour neutraliser les mouvements parasites.

L'ensemble de ces moyens de renforts de l'ancrage ne sont pas tous nécessaires simultanément mais doivent être **judicieusement sélectionnés en fonction de la situation des arcades et de la dent à tracter pour permettre de neutraliser tous les effets parasites. L'objectif est la résistance à la force de traction orthodontique lourde de 200g.**

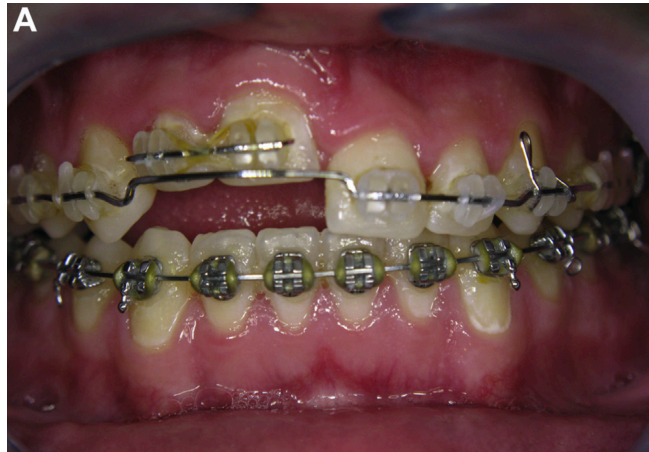

Figure 29 : Situation clinique après correction de l'ensemble des malpositions sans prendre en charge les dents ankylosées (11 et 12), et stabilisation pré chirurgicale des arcades. (Tiré de l'article de Bousquet et al<sup>81</sup>)

#### 4.2.3 Bilan pré-chirurgical

Préalablement à la phase chirurgicale, une réévaluation complète doit être réalisée. Elle permet d'attester de **la correction de la dysmorphose, mais aussi de contrôler que les axes radiculaires puissent permettre la réalisation des corticotomies**. La téléradiographie de profil et l'analyse céphalométrique serviront de références pour l'évolution du plan d'occlusion et la survenue d'éventuels mouvements parasites. Le bilan photographique permettra de suivre l'évolution de l'égression de la dent ankylosée.

**Une tomographie volumétrique à faisceau conique doit être réalisée juste avant la chirurgie.** Ce sera l'imagerie de référence pour le chirurgien, permettant l'évaluation de la position des racines dans les 3 dimensions, de la distance de la dent ankylosée avec les dents adjacentes, l'axe de cette dent et de son volume mais aussi de prévisualiser l'axe des corticotomies. La densité osseuse, l'épaisseur des corticales et la distance entre les corticales détermineront la pénétration dans l'os médullaire nécessaire. Celle-ci est en général de 5 à 6mm.

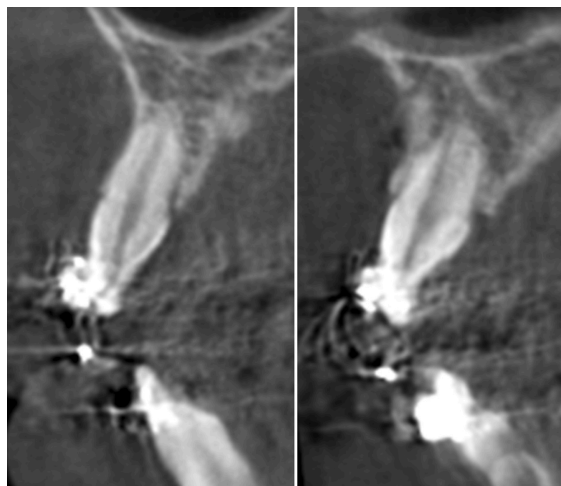


Figure 30 : CBCT Pré chirurgical mettant en évidence des résorptions externes de remplacement. Permet l'évaluation de la profondeur des corticotomies. (Tiré de l'article de Bousquet et al<sup>81</sup>)

Juste avant la chirurgie, une attache orthodontique sera collée sur la dent ankylosée pour permettre une traction immédiate après la chirurgie.

## 4.3 Phase chirurgicale

### 4.3.1 Anesthésie et lambeau muco-périosté

La chirurgie est réalisée sous **anesthésie locale**, avec une solution d'articaine adrénalinée à 1/200 000ème. L'injection est réalisée en para apicale, puis au niveau muqueux et enfin transpapillaire de manière à obtenir un silence clinique et une hémostase. L'analgésie vigile paraît indiquée pour les patients présentant une anxiété.

Un lambeau muco périosté est alors réalisé de manière à exposer l'os. Sa réalisation en épaisseur totale commence par une incision intrasulculaire au niveau de la dent ankylosée et des deux dents voisines. Deux décharges verticales divergentes au contact osseux terminent la réalisation du tracé d'incision et le lambeau muco-périosté est décollé pour exposer l'os alvéolaire. L'objectif du lambeau est de permettre l'accès à la zone chirurgicale tout en maintenant une hauteur, une épaisseur et une esthétique des tissus mous après cicatrisation.

### 4.3.2 Corticotomies et sutures du lambeau

Les corticotomies sont réalisées au piézotome et ont pour but d'initier une réponse osseuse **sans créer de mobilisation du segment osseux**. Bousquet et al recommandent l'utilisation du *Satelec Piezotome 2* avec un *insert BSI Slim*, qui par sa finesse permet des incisions précises tout en minimisant le risque de léser les racines des dents adjacentes.



Figure 31 : Image de l'insert BSI de Acteon (image commerciale tirée du site d'Acteon <https://www.acteongroup.com/fr/produits/equipement/chirurgie/inserts-chirurgie/kit-bone-surgery/bs1-rd#/kit-bone-surgery/bone-surgery/bs1-rd>)

Les premières corticotomies vestibulaires sont réalisées en mésial et distal de la racine de la dent ankylosée. **La distance de l'incision par rapport à la racine de la dent ankylosée doit être adaptée à la situation clinique afin de ne pas prendre le risque de léser cette dent ou ses voisines.**

**Le trait de corticotomie doit être dans le même axe que la dent et correspondre aussi à l'axe de la future traction orthodontique ou légèrement convergente apicalement (jamais divergente).** Cette configuration doit ainsi permettre le « glissement » du bloc osseux sans contrainte. Cette condition est déterminante pour permettre le déplacement de l'unité dento-osseuse. Une troisième corticotomie subapicale horizontale vient rejoindre les deux premières. Bousquet et al indiquent que cette troisième corticotomie n'est pas toujours réalisable étant donné la proximité des fosses nasales, mais que son absence n'empêche pas nécessairement le déplacement de la dent ankylosée.



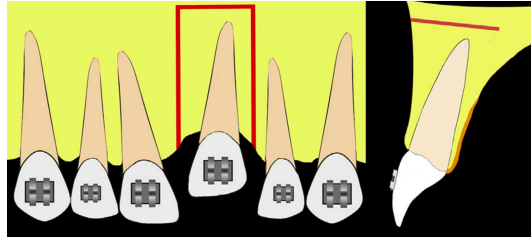


Figure 32 : Schéma du tracé des corticotomies en vue frontale et latérale. (Tiré de l'article de Bousquet et al<sup>81</sup>)

Dans le cas où deux dents voisines sont ankylosées mais correctement positionnées l'une par rapport à l'autre, les incisions peuvent entourer le groupe de deux dents sans les séparer. Une troisième incision entre les deux sera nécessaire pour les déplacer indépendamment.

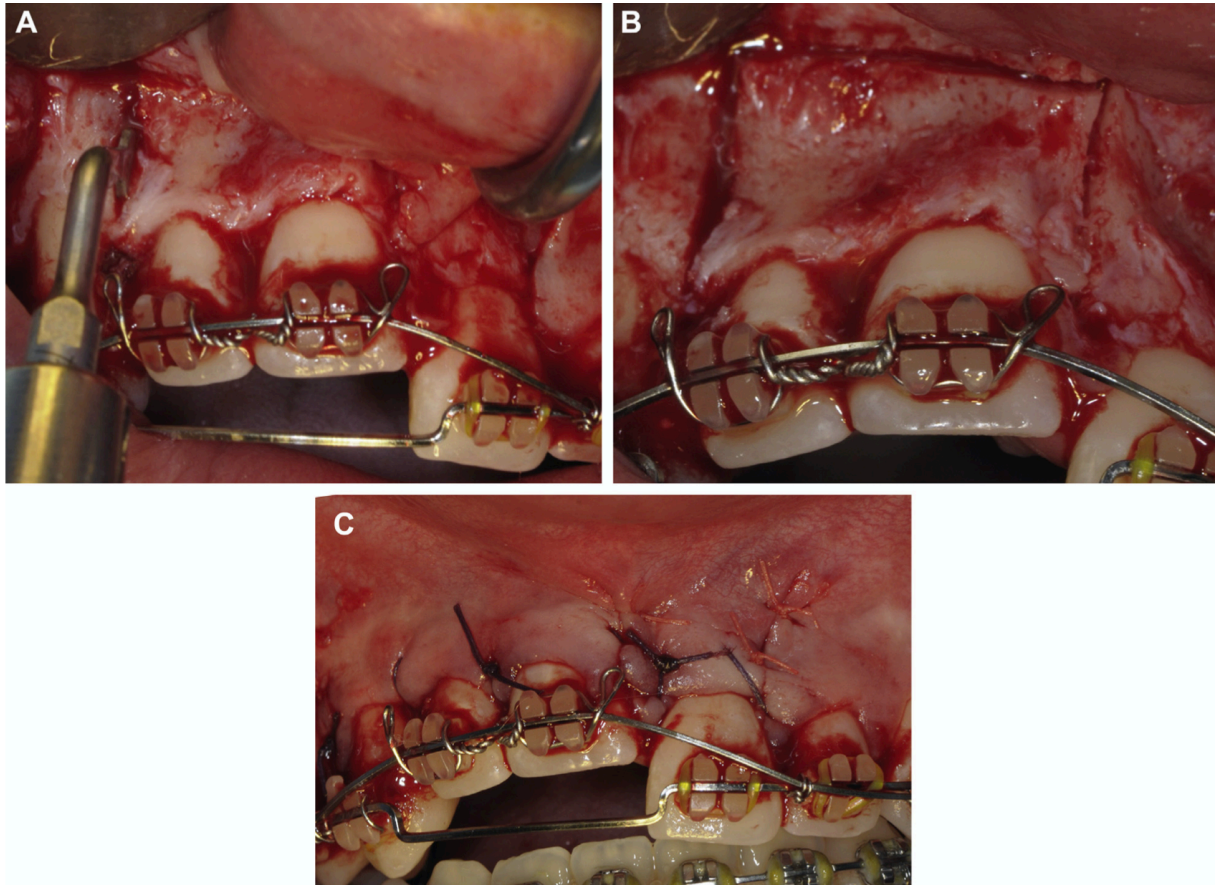


Figure 33 : Aspects cliniques du tracé des corticotomies (A et B) et de la situation post chirurgicale immédiate après fermeture du lambeau. La traction est immédiatement mise en place. A noter qu'aucune corticotomie n'est réalisée entre les deux dents, elles ne seront donc pas mobilisables l'une par rapport à l'autre. (Tiré de l'article de Bousquet et al<sup>81</sup>)

La corticotomie ultrasonique doit pénétrer dans l'os médullaire en préservant l'intégrité de la corticale palatine. L'épaisseur inter corticale au-dessus de l'apex de l'incisive maxillaire présente une grande variabilité interindividuelle mais reste proche d'une valeur de 8mm en intégrant les 1 à 2mm d'épaisseur des corticales. La mesure précise de la profondeur des incisions sera prise sur les CBCT pré opératoires. Aucune mobilité du fragment ne doit être normalement observée. Le lambeau est ensuite repositionné et suturé avec du fil 3/0 ou 4/0 résorbable et des points en 0 simple.

Lorsqu'un mouvement corono-palatin est recherché dans le cas d'une incisive en vestibuloposition, l'OBS peut être réalisé en palatin et préserve alors la corticale vestibulaire.

### 4.3.3 Prescription post-chirurgicale

Nous retiendrons la prescription post chirurgicale de Bousquet et al tenant compte des recommandations de la SFCO de 2008 :

- **Amoxicilline : 1g, 2 prises par jour pendant 6 jours**
- **Prednisolone : 60mg par jour en une prise pendant 3 jours**
- **Acétaminophène : 1g, 3 prises par jour pendant 3 jours**
- **Chlorexidine : bain de bouche biquotidien à partir de 24h après la chirurgie et pendant 10 jours**

Les sutures sont déposées à 10 jours.

## 4.4 Phase orthodontique post chirurgicale

### 4.4.1 Traction de l'unité dento-osseuse

Comme le recommande la majorité des auteurs, l'activation de la traction en post chirurgie doit être **immédiate pour potentialiser le phénomène d'accélération régional et guider le déplacement**. Les forces de traction exercées sont des **forces orthodontiques lourdes et continues nécessairement supérieures à 200g** (qui correspondent à des forces légères en comparaison aux forces exercées par les distracteurs fréquemment utilisés).

Elles sont exercées par des arcs ronds en Nickel Titane de section 0.016, surligaturés par-dessus l'arc de stabilisation. Cette traction est accompagnée par une traction intermaxillaire verticale au niveau de la dent modulée en fonction de la direction de déplacement souhaitée (traction palato-vestibulaire, vestibulo linguale ou verticale, de 2 à 4 Oz soit 56 à 120g). Il est possible d'utiliser une traction élastique via une chaînette élastomérique tendue entre l'arc de stabilisation en acier et la dent.

Comme abordé précédemment, des élastiques en configuration triangulaire sur les secteurs latéraux seront adjoints pour éviter une bascule anti horaire du plan d'occlusion maxillaire. L'arcade mandibulaire peut servir alors de stabilisation et de renfort d'ancrage à l'arcade maxillaire, ou être utilisée directement pour la traction si les élastiques intermaxillaires sont sur la dent ankylosée.

**L'axe des tractions doit nécessairement être appliqué dans le même axe que la bissectrice des corticotomies verticales et la somme des forces appliquées par les différents accessoires doit être de 200g.**

Un arc de nivellement à boucles en acier peut être utilisé comme dans un cas présentés par Bousquet et al. Il semble permettre le repositionnement de la dent ankylosée et délivre des forces plus importantes, mais nécessite une réactivation plus fréquente (toutes les deux semaines).

### 4.4.2 Suivi de la traction, réévaluation et contention

**Le patient sera revu très fréquemment (toutes les 2 semaines) pour réactiver le dispositif de traction et surveiller la survenue de mouvements parasites qui pourrait témoigner d'un échec de la procédure d'OBS.**

L'objectif de l'OBS est la création d'une **unité dento-osseuse (puisque privée de ligament) dont l'ancrage est inférieur à celui des arcades maxillaire et mandibulaire**. La

corticotomie vestibulaire profonde permet une diminution de l'ancrage osseux localement. Le phénomène de PAR, accélère pour sa part le remaniement osseux et diminue la densité de la corticale restante, qui subit un étirement. Le déplacement de la dent est objectivable 1 à 4 semaines après le début de la traction orthodontique mais il convient de préciser au patient qu'aucun mouvement n'est observable avant une semaine.

Le temps nécessaire au repositionnement complet de la dent au niveau du plan d'occlusion est variable en fonction de l'infraclusion initiale. Toutefois, la vitesse de déplacement de la dent peut être estimée à un peu plus d'1mm par mois. **Le temps moyen de traction est de 8 à 12 semaines.**

Pendant et après la période de traction, des examens radiographiques doivent nécessairement être réalisés :

- **des radiographies rétroalvéolaire** pour suivre l'évolution des résorptions externes de remplacement de surveiller l'environnement osseux de la dent. Elles seront réalisées tous les 3 mois,
- **un orthopantomogramme** pour contrôler les axes et les éventuels mouvements parasites d'angulation ainsi que le déplacement des structures parodontales. Il pourra être réalisé pour valider la fin de la traction de la dent,
- **une téléradiographie de profil et des superpositions céphalométriques** sur la téléradiographie initiale ou de fin de préparation orthodontique impératives pour surveiller les bascules du plan d'occlusion, le déplacement et l'inclinaison de l'incisive ankylosée et des dents voisines, et les déplacements à l'arcade mandibulaire. Elles seront à réalisées après la fin de la traction de la dent, avant le débagueage. Cette radiographie peut être tirée du CBCT.
- **un CBCT** car c'est l'examen qui permet de suivre le plus précisément le déplacement de la dent ankylosée ainsi que des autres dents. Il doit nécessairement être grand champ pour pouvoir superposer l'incisive ankylosée mais aussi les dents de l'arcade mandibulaire et les tissus osseux profonds autour de la dent ankylosée qui subissent aussi un remaniement important. Il sera réalisé à la fin de la traction et permettra de contrôler les mouvements effectués mais aussi la bonne cicatrisation parodontale

Il peut être intéressant de sur-corriger légèrement l'infraclusion de la dent ankylosée lorsqu'un doute sur la croissance du patient persiste : si celle-ci se poursuit, une autre intervention ne sera alors pas nécessaire.

L'OBS offre une possibilité de traction de la dent ankylosée **d'environ 6 mois**. Au-dessus de cette période de traction, un nouvel OBS devra être réalisé pour permettre le repositionnement de la dent. Le renouvellement des procédures d'OBS doit être systématiquement pondéré avec les risques iatrogènes de la chirurgie (résorptions, risques liés aux corticotomies, impact parodontal sur les tissus mous...) pour déterminer les bénéfices possibles et les risques.

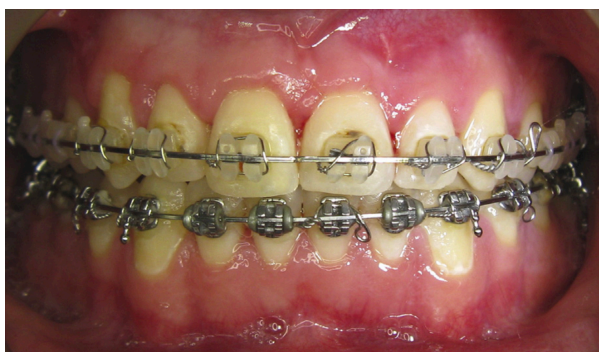

Figure 34 : Aspect clinique de la situation finale après 4 mois de traction orthodontique. L'arc est laissé en stabilisation 6 mois. (Tiré de l'article de Bousquet et al<sup>81</sup>)

#### 4.4.3 La phase de contention

**La durée recommandée est d'environ 6 mois**, avec un arc continu (arc acier 0.021 x 0.025 inch) pour assurer une stabilisation de la position de l'incisive et la cicatrisation osseuse complète. Après dépose de l'appareil multi attache, une contention coulée de canine à canine devra nécessairement être réalisée et idéalement gardée à vie pour limiter le risque de récurrence de l'infraclusion. Un calendrier de surveillance doit être mis en place pour surveiller l'évolution des résorptions externes inflammatoires.

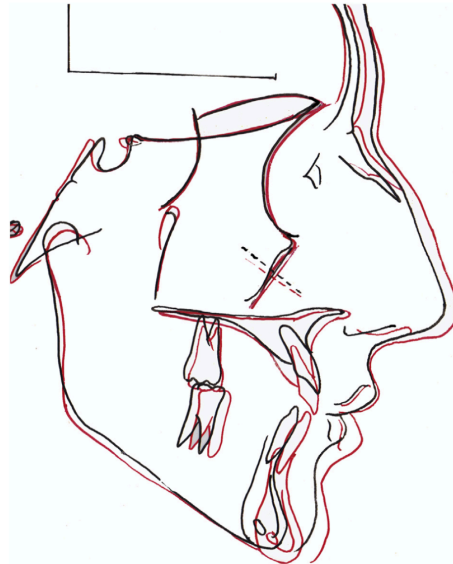


Figure 35 : Superposition des tracés céphalométriques initial et final. (Tiré de l'article de Bousquet et al <sup>81</sup>)

Il est nécessaire de prescrire des examens complémentaires après la dépose de l'appareil multiattache pour déterminer les résultats de l'OBS en comparaison aux examens initiaux. La téléradiographie de profil (après analyse céphalométrique et superposition des tracés) et le CBCT permettront de quantifier avec précision le déplacement de la dent ankylosée, de l'environnement osseux et les éventuels mouvements parasites sur les arcades.

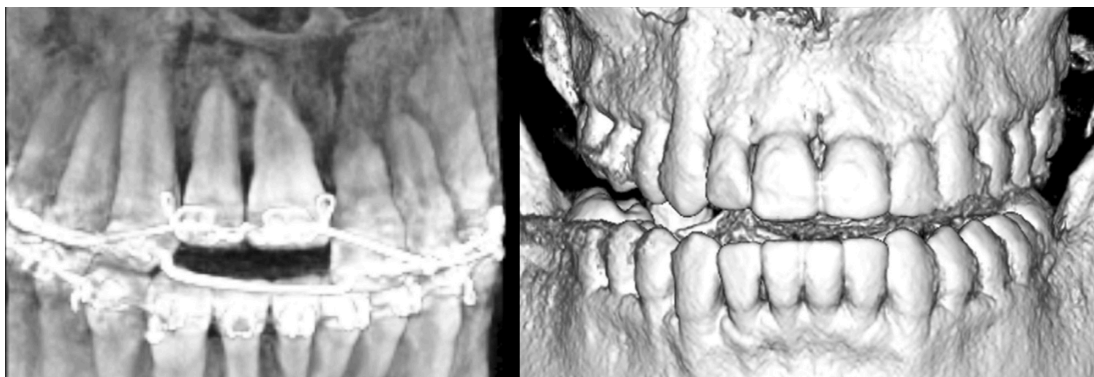


Figure 36 : CBCT avant OBS et après traction orthodontique. (Tiré de l'article de Bousquet et al <sup>81</sup>)

## 5 Conclusion

**L'Orthodontic Bone Stretching n'est pas seulement une technique chirurgicale mais un protocole orthodontico-chirurgical nécessitant une collaboration étroite entre le chirurgien-dentiste et l'orthodontiste.** Elle semble s'apparenter à un réel déplacement osseux orthodontique par la création d'une unité dento-osseuse déplaçable.

Cette approche innovante vient s'ajouter à un arsenal thérapeutique pauvre dans le traitement de l'ankylose alvéolo-dentaire.

En outre, le manque d'étude à haut niveau de preuve ne permet pas de considérer aujourd'hui cette technique comme prédictible et son champ d'indication reste encore flou. Des études sur l'animal accompagnées d'études cliniques prospectives permettraient de préciser et de valider les différentes étapes du protocole pour répondre à chaque situation clinique ainsi que de quantifier les possibilités de repositionnements précis et les limites de cette technique.

**L'objectif initial de l'OBS est le repositionnement de la dent ankylosée en infraposition et de son parodonte au niveau du plan d'occlusion.** Cette technique est basée sur le phénomène biologique d'accélération régionale consécutif aux corticotomies monocorticales. L'application de forces orthodontiques permet l'étirement de la corticale indemne son remaniement autorise le déplacement du bloc osseux. Il en découle inexorablement plusieurs questions sur les possibles généralisations de cette technique à d'autres situations cliniques. L'OBS pourrait ainsi être utilisé pour le repositionnement d'implant qui, comme les dents ankylosées, « subissent » la croissance verticale maxillaire et se trouvent fréquemment en position d'infra-vestibulo-position lorsqu'ils sont posés trop tôt.

Dans la mesure où l'Orthodontic Bone Stretching permet le déplacement de l'os avec la structure ostéointégrée (implant ou dent ankylosée), il est imaginable de pouvoir tracter coronairement des minivis après avoir réalisé les corticotomies pour permettre une augmentation verticale dans les cas d'insuffisance osseuse verticale pré implantaire. La minivis jouerait un rôle d'ancrage à l'os similaire à la dent ankylosée d'ancrage à l'os pour permettre la traction verticale d'une unité osseuse délimitée par les traits de corticotomie.

D'autre part, les protocoles décrits par l'ensemble des auteurs s'appliquent sur les dents antérieures maxillaires qui sont les plus souvent touchées par l'ankylose post traumatique. En tenant compte des limites anatomiques et des différences d'ancrage, il paraît envisageable d'appliquer ces corticotomies dans les secteurs prémolaires ou molaires pour traiter les ankyloses idiopathiques ou les défauts primaires d'éruptions.

Les possibilités thérapeutiques semblent être vastes, mais il est important de valider dans un premier temps les indications sur la dent ankylosée avant d'imaginer permettre d'autres utilisations de la technique. Une étude de cohorte est actuellement en cours et regroupe un nombre plus important de patients. Les résultats sont prévus pour décembre 2021. Ils devraient apporter plus de précisions sur la technique et autoriser éventuellement l'intégration de l'OBS à l'arsenal clinique du praticien. La collaboration orthodontico-chirurgicale semble une fois de plus au cœur de la prise en charge globale du patient et permet d'espérer, par une discussion et une entente optimale, la prise en charge de pathologies complexes.

## 6 Bibliographie

1. Lekic P, Kenny D, Moe HK, Barrett E, McCulloch C a. G. Relationship of clonogenic capacity to plating efficiency and vital dye staining of human periodontal ligament cells: implications for tooth replantation. *J Periodontal Res.* 1996;31(4):294-300. doi:10.1111/j.1600-0765.1996.tb00496.x
2. Delattre J-P, Resmond-Richard F, Allanche C, Perrin M, Michel J-F, Berre AL. Dental injuries among schoolchildren aged from 6 to 15, in Rennes (France). *Dent Traumatol.* 1995;11(4):186-188. doi:10.1111/j.1600-9657.1995.tb00485.x
3. Gassner R, Bösch R, Tuli T, Emshoff R. Prevalence of dental trauma in 6000 patients with facial injuries. *Oral Surg Oral Med Oral Pathol Oral Radiol Endod.* 1999;87(1):27-33. doi:10.1016/S1079-2104(99)70290-8
4. Gault P. Idiopathic ankylosis-resorption: Diagnosis and treatment. *Int Orthod.* 2013;11(3):262-277. doi:10.1016/j.ortho.2013.06.003
5. Paris M, Trunde F, Bossard D, Farges JC, Coudert JL. L'ankylose dentaire : diagnostic par tomodensitométrie et reconstruction tridimensionnelle. *J Radiol.* 2010;91(6):707-711. doi:10.1016/S0221-0363(10)70101-3
6. Cury PR, Furuse C, Martins MT, Sallum EA, De Araújo NS. Root resorption and ankylosis associated with guided tissue regeneration. *J Am Dent Assoc.* 2005;136(3):337-341. doi:10.14219/jada.archive.2005.0174
7. Andreasen FM, Andreasen JO. Treatment of traumatic dental injuries. Shift in strategy. *Int J Technol Assess Health Care.* 1990;6(4):588-602. doi:10.1017/s0266462300004232
8. Andersson L, Blomlöf L, Lindskog S, Feiglin B, Hammarström L. Tooth ankylosis: Clinical, radiographic and histological assessments. *Int J Oral Surg.* 1984;13(5):423-431. doi:10.1016/S0300-9785(84)80069-1
9. Tardif A, Misino J, Péron J-M. Traumatismes dentaires et alvéolaires. *EMC - Dent.* 2004;1(2):159-178. doi:10.1016/j.emcden.2003.12.003
10. Campbell DKM. Ankylosis of Traumatized Permanent Incisors: Pathogenesis and Current Approaches to Diagnosis and Management. 2005;71(10):6.
11. Bousquet P, Artz C, Canal P. [Treatment of ankylosed teeth by segmental corticotomy: the Orthodontic Bone Stretching technique. Preliminary study]. *Orthod Francaise.* 2013;84(4):333-341. doi:10.1051/orthodfr/2013067
12. Bousquet P, Ansermino H, Canal P, Renaud M, Artz C. Croissance et implants dentaires : appréhension et prévention du risque esthétique à long terme. *Orthod Fr.* 2016;87(3):321-328. doi:10.1051/orthodfr/2016029
13. Fuss Z, Tsisis I, Lin S. Root resorption – diagnosis, classification and treatment choices based on stimulation factors. *Dent Traumatol.* 2003;19(4):175-182. doi:10.1034/j.1600-9657.2003.00192.x
14. Zaleckiene V, Peciuliene V, Brukiene V, Drukteinis S. Traumatic dental injuries: etiology, prevalence and possible outcomes. *Stomatologija.* 2014;16(1):7-14.
15. Filippi A, Pohl Y, Arx TV. Treatment of replacement resorption by intentional replantation, resection of the ankylosed sites, and Emdogain®– results of a 6-year survey. *Dent Traumatol.* 2006;22(6):307-311. doi:10.1111/j.1600-9657.2005.00363.x
16. Gunraj MN. Dental root resorption. *Oral Surg Oral Med Oral Pathol Oral Radiol Endod.* 1999;88(6):647-653. doi:10.1016/S1079-2104(99)70002-8
17. Andreasen JO, Andreasen FM, Andersson L. *Textbook and Color Atlas of Traumatic Injuries to the Teeth.* 5th Edition. Wiley-Blackwell; 2018.
18. Schjøtt M, Andreasen JO. Emdogain does not prevent progressive root resorption after replantation of avulsed teeth: a clinical study. *Dent Traumatol Off Publ Int Assoc Dent Traumatol.* 2005;21(1):46-50. doi:10.1111/j.1600-9657.2004.00295.x
19. Borssén E, Holm AK. Traumatic dental injuries in a cohort of 16-year-olds in northern Sweden. *Endod Dent Traumatol.* 1997;13(6):276-280. doi:10.1111/j.1600-9657.1997.tb00055.x
20. Campbell KM, Casas MJ, Kenny DJ. Development of ankylosis in permanent incisors following delayed replantation and severe intrusion. *Dent Traumatol.* 2007;23(3):162-166. doi:10.1111/j.1600-9657.2005.00420.x

21. Andreasen JO, Borum MK, Jacobsen HL, Andreasen FM. Replantation of 400 avulsed permanent incisors. 1. Diagnosis of healing complications. *Endod Dent Traumatol.* 1995;11(2):51-58. doi:10.1111/j.1600-9657.1995.tb00461.x
22. Andreasen JO, Bakland LK, Matras RC, Andreasen FM. Traumatic intrusion of permanent teeth. Part 1. An epidemiological study of 216 intruded permanent teeth. *Dent Traumatol.* 2006;22(2):83-89. doi:10.1111/j.1600-9657.2006.00421.x
23. Andreasen JO, Bakland LK, Andreasen FM. Traumatic intrusion of permanent teeth. Part 2. A clinical study of the effect of preinjury and injury factors, such as sex, age, stage of root development, tooth location, and extent of injury including number of intruded teeth on 140 intruded permanent teeth. *Dent Traumatol.* 2006;22(2):90-98. doi:10.1111/j.1600-9657.2006.00422.x
24. Tardif A. Traumatismes dentaires et alvéolaires Injuries of the teeth and alveolar bone. :20.
25. Bertrand J-C, Ménard P. Traumatismes dentaires et alvéolaires. *Wwwem-Premiumcomdatatraitess122-00890*. <https://www-em-premium-com.www.ezp.biu-montpellier.fr/article/20319>. Accessed November 6, 2019.
26. Biagi R, Cardarelli F, Storti E, Majorana A, Farronato G. Multiple traumatic injury to maxillary incisors in an adolescent female: treatment outcome with two years follow-up. *Ann Stomatol (Roma)*.:6.
27. Moradian H, Badakhsh S, Rahimi M, Hekmatfar S. Replantation of an avulsed maxillary incisor after 12 hours: three-year follow-up. *Iran Endod J.* 2013;8(1):33-36.
28. Shimono M, Ishikawa T, Ishikawa H, et al. Regulatory mechanisms of periodontal regeneration. *Microsc Res Tech.* 2003;60(5):491-502. doi:10.1002/jemt.10290
29. Proffit WR, Vig KW. Primary failure of eruption: a possible cause of posterior open-bite. *Am J Orthod.* 1981;80(2):173-190. doi:10.1016/0002-9416(81)90217-7
30. Deffrennes D, Cohen-Lévy J. Primary Failure of Eruption (PFE) and ankylosis of permanent molars: the surgeon's experience. *J Dentofac Anom Orthod.* 2015;18(4):407. doi:10.1051/odfen/2015022
31. Frazier-Bowers SA, Simmons D, Wright JT, Proffit WR, Ackerman JL. Primary failure of eruption and PTH1R: the importance of a genetic diagnosis for orthodontic treatment planning. *Am J Orthod Dentofac Orthop Off Publ Am Assoc Orthod Its Const Soc Am Board Orthod.* 2010;137(2):160.e1-7; discussion 160-161. doi:10.1016/j.ajodo.2009.10.019
32. Andreasen JO, Borum MK, Jacobsen HL, Andreasen FM. Replantation of 400 avulsed permanent incisors. 4. Factors related to periodontal ligament healing. *Endod Dent Traumatol.* 1995;11(2):76-89. doi:10.1111/j.1600-9657.1995.tb00464.x
33. Pohl Y, Tekin U, Boll M, Filippi A, Kirschner H. Investigations on a cell culture medium for storage and transportation of avulsed teeth. *Aust Endod J J Aust Soc Endodontology Inc.* 1999;25(2):70-75. doi:10.1111/j.1747-4477.1999.tb00092.x
34. Kinirons MJ, Boyd DH, Gregg TA. Inflammatory and replacement resorption in reimplanted permanent incisor teeth: a study of the characteristics of 84 teeth. *Endod Dent Traumatol.* 1999;15(6):269-272. doi:10.1111/j.1600-9657.1999.tb00786.x
35. Andersson L, Lindskog S, Blomlof L, Hedstrom KG, Hammarstrom L. Effect of masticatory stimulation on dentoalveolar ankylosis after experimental tooth replantation. *Endod Dent Traumatol.* 1985;1(1):13-16. doi:10.1111/j.1600-9657.1985.tb00552.x
36. Chung W-C, Tu Y-K, Lin Y-H, Lu H-K. Outcomes of autotransplanted teeth with complete root formation: a systematic review and meta-analysis. *J Clin Periodontol.* 2014;41(4):412-423. doi:10.1111/jcpe.12228
37. Malmgren B, Malmgren O. Rate of infraposition of reimplanted ankylosed incisors related to age and growth in children and adolescents. *Dent Traumatol.* 2002;18(1):28-36. doi:10.1034/j.1600-9657.2002.180104.x
38. Auriol M-M, Charpentier YL, Naour GL. Histologie du parodonte. *Wwwem-Premiumcomdatatraitessmb28-53350*. December 2016. <https://www-em-premium-com.www.ezp.biu-montpellier.fr/article/1097890/resultatrecherche/1>. Accessed August 22, 2019.
39. Lorimier S, Kemoun P. Histophysiologie du parodonte. *Wwwem-Premiumcomdatatraitessmb28-54751*. December 2016. <https://www-em-premium-com.www.ezp.biu-montpellier.fr/article/1098247/resultatrecherche/1>. Accessed August 22, 2019.

40. Kochert V. L'ankylose dentaire: données actuelles, conduite à tenir. :133.
41. Naulin-Ifi. *Traumatismes Dentaires : Du Diagnostic Au Traitement*. CDP. Paris: CDP; 2005.
42. Cohenca N, Stabholz A. Decoronation – a conservative method to treat ankylosed teeth for preservation of alveolar ridge prior to permanent prosthetic reconstruction: literature review and case presentation. *Dent Traumatol*. 2007;23(2):87-94. doi:10.1111/j.1600-9657.2006.00454.x
43. Sari ME, Ozmen B, Koyuturk AE, Tokay U, Kasap P, Guler D. A retrospective evaluation of traumatic dental injury in children who applied to the dental hospital, Turkey. *Niger J Clin Pract*. 2014;17(5):644. doi:10.4103/1119-3077.141438
44. Soriano EP, Caldas A de F, Carvalho MVDD, Filho HDAA. Prevalence and risk factors related to traumatic dental injuries in Brazilian schoolchildren. *Dent Traumatol*. 2007;23(4):232-240. doi:10.1111/j.1600-9657.2005.00426.x
45. Jorge KO, Filho PMO, Ferreira EF, Oliveira AC, Vale MP, Zarzar PM. Prevalence and association of dental injuries with socioeconomic conditions and alcohol/drug use in adolescents between 15 and 19 years of age. *Dent Traumatol*. 2012;28(2):136-141. doi:10.1111/j.1600-9657.2011.01056.x
46. Muhlemann HR. Periodontometry, a method for measuring tooth mobility. *Oral Surg Oral Med Oral Pathol*. 1951;4(10):1220-1233. doi:10.1016/0030-4220(51)90080-1
47. Becker A, Karnei-R'em RM, Steigman S. The effects of infraocclusion: Part 3. Dental arch length and the midline. *Am J Orthod Dentofacial Orthop*. 1992;102(5):427-433. doi:10.1016/S0889-5406(05)81189-8
48. Nakata K, Naitoh M, Izumi M, Arijji E, Nakamura H. Evaluation of correspondence of dental Computed Tomography imaging to anatomic observation of external root resorption. *J Endod*. 2009;35(11):1594-1597. doi:10.1016/j.joen.2009.05.029
49. Tomographie volumique a faisceau conique de la face (cone beam computerized tomography). Haute Autorité de Santé. [https://www.has-sante.fr/jcms/c\\_899074/fr/tomographie-volumique-a-faisceau-conique-de-la-face-cone-beam-computerized-tomography](https://www.has-sante.fr/jcms/c_899074/fr/tomographie-volumique-a-faisceau-conique-de-la-face-cone-beam-computerized-tomography). Accessed November 24, 2019.
50. Patel S, Brown J, Semper M, Abella F, Mannocci F. European Society of Endodontology position statement: Use of cone beam computed tomography in Endodontics: European Society of Endodontology (ESE) developed by. *Int Endod J*. 2019;52(12):1675-1678. doi:10.1111/iej.13187
51. Sabri R. Treatment of a Class I crowded malocclusion with an ankylosed maxillary central incisor. *Am J Orthod Dentofac Orthop Off Publ Am Assoc Orthod Its Const Soc Am Board Orthod*. 2002;122(5):557-565. doi:10.1067/mod.2002.126403
52. Boileau MJ. Agénésies dentaires. In: *Orthodontie de l'enfant et Du Jeune Adulte, Traitement Des Dismorphies et Malocclusions*. Vol 2. Elsevier Masson SAS. ; 2013.
53. Takahashi T, Takagi T, Moriyama K. Orthodontic treatment of a traumatically intruded tooth with ankylosis by traction after surgical luxation. *Am J Orthod Dentofac Orthop Off Publ Am Assoc Orthod Its Const Soc Am Board Orthod*. 2005;127(2):233-241. doi:10.1016/j.ajodo.2004.04.015
54. Turley PK, Crawford LB, Carrington KW. Traumatically Intruded Teeth. *Angle Orthod*. 1987;57(3):234-244. doi:10.1043/0003-3219(1987)057<0234:TIT>2.0.CO;2
55. Rocchietta I, Fontana F, Simion M. Clinical outcomes of vertical bone augmentation to enable dental implant placement: a systematic review. *J Clin Periodontol*. 2008;35(8 Suppl):203-215. doi:10.1111/j.1600-051X.2008.01271.x
56. Filippi A, Pohl Y, von Arx T. Decoronation of an ankylosed tooth for preservation of alveolar bone prior to implant placement. *Dent Traumatol Off Publ Int Assoc Dent Traumatol*. 2001;17(2):93-95. doi:10.1034/j.1600-9657.2001.017002093.x
57. Sapir S, Shapira J. Decoronation for the management of an ankylosed young permanent tooth. *Dent Traumatol Off Publ Int Assoc Dent Traumatol*. 2008;24(1):131-135. doi:10.1111/j.1600-9657.2006.00506.x
58. Biederman W. Etiology and treatment of tooth ankylosis. *Am J Orthod*. 1962;48(9):670-684. doi:10.1016/0002-9416(62)90034-9
59. You K-H, Min Y-S, Baik H-S. Treatment of ankylosed maxillary central incisors by segmental osteotomy with autogenous bone graft. *Am J Orthod Dentofac Orthop Off Publ Am Assoc Orthod Its Const Soc Am Board Orthod*. 2012;141(4):495-503. doi:10.1016/j.ajodo.2010.06.029



60. Kinzinger GSM, Jänicke S, Riediger D, Diedrich PR. Orthodontic fine adjustment after vertical callus distraction of an ankylosed incisor using the floating bone concept. *Am J Orthod Dentofac Orthop Off Publ Am Assoc Orthod Its Const Soc Am Board Orthod.* 2003;124(5):582-590. doi:10.1016/s0889-5406(03)00569-9
61. de Souza RF, Travess H, Newton T, Marchesan MA. Interventions for treating traumatised ankylosed permanent front teeth. *Cochrane Database Syst Rev.* 2015;(12):CD007820. doi:10.1002/14651858.CD007820.pub3
62. Sebaoun J-DM, Surmenian J, Dibart S. Traitements orthodontiques accélérés par piezocision : une alternative minimal invasive aux corticotomies conventionnels. *Orthod Francaise.* 2011;82(4):311-319. doi:10.1051/orthodfr/2011142
63. Camacho AD, Velásquez Cujar SA. Dental movement acceleration: Literature review by an alternative scientific evidence method. *World J Methodol.* 2014;4(3):151-162. doi:10.5662/wjm.v4.i3.151
64. Hoogveen EJ, Jansma J, Ren Y. Surgically facilitated orthodontic treatment: a systematic review. *Am J Orthod Dentofac Orthop Off Publ Am Assoc Orthod Its Const Soc Am Board Orthod.* 2014;145(4 Suppl):S51-64. doi:10.1016/j.ajodo.2013.11.019
65. Liem AML, Hoogveen EJ, Jansma J, Ren Y. Surgically facilitated experimental movement of teeth: systematic review. *Br J Oral Maxillofac Surg.* 2015;53(6):491-506. doi:10.1016/j.bjoms.2015.03.009
66. Wilcko WM, Wilcko T, Bouquot JE, Ferguson DJ. Rapid orthodontics with alveolar reshaping: two case reports of decrowding. *Int J Periodontics Restorative Dent.* 2001;21(1):9-19.
67. Frost HM. The regional acceleratory phenomenon: a review. *Henry Ford Hosp Med J.* 1983;31(1):3-9.
68. Sebaoun J-D, Kantarci A, Turner JW, Carvalho RS, Van Dyke TE, Ferguson DJ. Modeling of trabecular bone and lamina dura following selective alveolar decortication in rats. *J Periodontol.* 2008;79(9):1679-1688. doi:10.1902/jop.2008.080024
69. Sitbon M-C, Charrier J-B. Orthodontie accélérée par corticotomies alvéolaires : approche clinique et expérimentale. *Rev Orthopédie Dento-Faciale.* 2009;43(2):189-198. doi:10.1051/odf/2009005
70. Wang L, Lee W, Lei D-L, Liu Y-P, Yamashita D-D, Yen SL-K. Tissue responses in corticotomy- and osteotomy-assisted tooth movements in rats: histology and immunostaining. *Am J Orthod Dentofac Orthop Off Publ Am Assoc Orthod Its Const Soc Am Board Orthod.* 2009;136(6):770.e1-11; discussion 770-771. doi:10.1016/j.ajodo.2009.05.015
71. Baloul SS, Gerstenfeld LC, Morgan EF, Carvalho RS, Van Dyke TE, Kantarci A. Mechanism of action and morphologic changes in the alveolar bone in response to selective alveolar decortication-facilitated tooth movement. *Am J Orthod Dentofac Orthop Off Publ Am Assoc Orthod Its Const Soc Am Board Orthod.* 2011;139(4 Suppl):S83-101. doi:10.1016/j.ajodo.2010.09.026
72. Reside J, Everett E, Padilla R, et al. In vivo assessment of bone healing following Piezotome® ultrasonic instrumentation. *Clin Implant Dent Relat Res.* 2015;17(2):384-394. doi:10.1111/cid.12094
73. Moreau N, Charrier J-B. Corticotomies alvéolaires. *Wwwem-Premiumcomdatatraits723-86082.* September 2017. <http://www.em.premium.com/article/1139324/resultatrecherche/1>. Accessed March 4, 2020.
74. Germeç D, Giray B, Kocadereli I, Enacar A. Lower incisor retraction with a modified corticotomy. *Angle Orthod.* 2006;76(5):882-890. doi:10.1043/0003-3219(2006)076[0882:LIRWAM]2.0.CO;2
75. Aljhani AS, Aldrees AM. Orthodontic treatment of an anterior openbite with the aid of corticotomy procedure: Case report. *Saudi Dent J.* 2011;23(2):99-106. doi:10.1016/j.sdentj.2010.10.005
76. Al-Naoum F, Hajeer MY, Al-Jundi A. Does Alveolar Corticotomy Accelerate Orthodontic Tooth Movement When Retracting Upper Canines? A Split-Mouth Design Randomized Controlled Trial. *J Oral Maxillofac Surg.* 2014;72(10):1880-1889. doi:10.1016/j.joms.2014.05.003
77. Sakthi SV, Vikraman B, Shobana VR, Iyer SK, Krishnaswamy NR. Corticotomy-assisted retraction: an outcome assessment. *Indian J Dent Res Off Publ Indian Soc Dent Res.* 2014;25(6):748-754. doi:10.4103/0970-9290.152191
78. Hwang D-H, Park K-H, Kwon Y-D, Kim S-J. Treatment of Class II open bite complicated by an ankylosed maxillary central incisor. *Angle Orthod.* 2011;81(4):726-735. doi:10.2319/102010-578.1
79. Bertossi D, Vercellotti T, Podesta A, Nocini PF. Orthodontic microsurgery for rapid dental repositioning in dental malpositions. *J Oral Maxillofac Surg Off J Am Assoc Oral Maxillofac Surg.* 2011;69(3):747-753. doi:10.1016/j.joms.2009.07.112

80. Vercellotti T, Podesta A. Orthodontic microsurgery: a new surgically guided technique for dental movement. *Int J Periodontics Restorative Dent.* 2007;27(4):325-331.
81. Bousquet P, Artz C, Renaud M, Canal P. Relocation of Infrapositioned Ankylosed Teeth: Description of Orthodontic Bone Stretching and Case Series. *J Oral Maxillofac Surg Off J Am Assoc Oral Maxillofac Surg.* 2016;74(10):1914-1925. doi:10.1016/j.joms.2016.06.002
82. Echchadi MEM. The role of alveolar corticotomies in orthodontic anchorage management. *Int Orthod.* 2014;12(2):171-187. doi:10.1016/j.ortho.2014.03.009

## 7 Table des illustrations

Figure 1 : Illustration d'une situation d'infraclusion de 11 et 12 consécutive à une ankylose alvéolo-dentaire. (Tiré de l'article de Bousquet et al <sup>11</sup> ).....	10
Figure 2 : Rétro alvéolaire d'une dent atteinte de résorption externe de remplacement. (Tiré de l'article de Gunraj et al <sup>16</sup> ).....	11
Figure 3 : Schéma décrivant le processus de résorption externe de remplacement. (Tiré de l'ouvrage d'Andreasen et al <sup>17</sup> ).....	11
Figure 4 : Intrusion latérale sévère. (Tiré de l'article de Andreasen et al <sup>21</sup> ) .....	13
Figure 5 : Résultats des études cliniques du pronostic des dents permanentes ayant subi une intrusion (Tiré de l'article d'Andreasen et al <sup>23</sup> ) .....	14
Figure 6 : Aspects cliniques et radiographiques d'une extrusion. (Tiré de l'ouvrage de Andreasen et al <sup>17</sup> ).....	15
Figure 7 : Aspects cliniques et radiographiques d'une luxation latérale. (Tiré de l'ouvrage de Andreasen et al <sup>17</sup> ).....	16
Figure 8 : Aspects cliniques et radiographiques d'une luxation totale. (Tiré de l'article de Biagi et al <sup>26</sup> ).....	16
Figure 9 : Aspects cliniques d'un défaut primaire d'éruption atteignant le secteur 2 et 3 postérieurs. (Tiré de l'article de Deffrennes et al <sup>30</sup> ) .....	18
Figure 10 : Différents aspects cliniques de la classification de Malmgren et al. (Tiré de l'article de Malmgren et al <sup>37</sup> ).....	22
Figure 11 : Coupe histologique montrant une zone d'ankylose (flèche), avec de la dentine (D), du ciment (C) et de l'os alvéolaire (B). (Tiré de l'article de Cury et al <sup>6</sup> ) .....	25
Figure 12 : Image clinique d'un test de mobilité. (Tiré du site : <a href="https://www.les-implants-dentaires.com/implants-multimedia/parodontologie/gingivite.htm">https://www.les-implants-dentaires.com/implants-multimedia/parodontologie/gingivite.htm</a> ).....	28
Figure 13 : Représentation clinique et graphique de l'évolution de l'infraclusion en fonction du temps. (Tiré de l'article de Malmgren et al <sup>37</sup> ) .....	29
Figure 14 : Schématisation des éléments radiographiques à repérer dans les cas d'ankylose. (Tiré de l'article de Becker et al <sup>47</sup> ) .....	30
Figure 15 : Aspects radiographiques d'une incisive centrale maxillaire droite ankylosée en infraclusion atteinte d'une résorption externe de remplacement. (Tiré de l'article de Cohenca et al <sup>42</sup> ).....	31
Figure 16 : Coupe axiale d'un CBCT mettant en évidence une zone d'ankylose de la 21 (flèche bleue). (Tiré de l'article de Paris et al <sup>5</sup> ).....	31
Figure 17 : Reconstruction tridimensionnelle issue d'un CBCT montrant une 13 ankylosée et présentant une zone de déminéralisation liée à l'ankylose (flèche rouge). (Tiré de l'article de Paris et al <sup>5</sup> ) .....	32
Figure 18 : Évolution de l'infraclusion d'une dent ostéointégrée ou d'un implant en fonction du schéma de croissance verticale. (Tiré de l'article de Bousquet et al <sup>12</sup> ) .....	35
Figure 19 : Aspects cliniques et radiographiques du traitement d'une ankylose dentaire de 11 en infraclusion par décoronation. A noter qu'une désobturation complète a été réalisée. (Tiré de l'article de Sapir et al <sup>57</sup> ).....	35
Figure 20 : Schéma des tracés d'ostéotomie permettant la mobilisation entière du bloc osseux et de la zone de greffe. (Tiré de l'article de You et al <sup>59</sup> ) .....	36
Figure 21 : Aspects cliniques et radiographiques d'un distracteur osseux après réalisation d'une ostéotomie. (Tiré de l'article de Kinzinger et al <sup>60</sup> ) .....	37
Figure 22 : Schéma de l'historique des courants de pensée sur les corticotomies .....	40
Figure 23: Évolution du pourcentage d'apposition osseuse au cours du temps d'un groupe témoin sans corticotomie par rapport à un groupe avec corticotomie. (Tiré de l'article de Sebaoun et al <sup>68</sup> ).....	41
Figure 24 : Aspects cliniques de corticotomies alvéolaires avec instrumentation Piezotome. (Tiré de l'EMC de Moreau et al <sup>73</sup> ) .....	42

Figure 25 : Aspects cliniques de corticotomies micro-invasives. (Tiré de l'EMC de Moreau et al <sup>73</sup> ).....	42
Figure 26 : Aspects cliniques des corticotomies effectuées par Hwang à 3 semaines d'intervalle. a : corticotomie palatine – b : corticotomie vestibulaires. (Tiré de l'article de Hwang et al <sup>78</sup> ).....	56
Figure 27 : Aspects cliniques des corticotomies monocorticales réalisées par Bousquet avant la traction de l'unité dento-osseuse. (Tiré de l'article de Bousquet et al <sup>81</sup> ).....	56
Figure 28 : Schéma modélisant les différents moyens de renfort d'ancrage. En bleu la force motrice appliquée sur la dent, en rouge les forces résultantes sur les arcades, en vert les forces appliqués pour neutraliser les mouvements parasites. ....	61
Figure 29 : Situation clinique après correction de l'ensemble des malpositions sans prendre en charge les dents ankylosées (11 et 12), et stabilisation pré chirurgicale des arcades. (Tiré de l'article de Bousquet et al <sup>81</sup> ).....	62
Figure 30 : CBCT Pré chirurgical mettant en évidence des résorptions externes de remplacement. Permet l'évaluation de la profondeur des corticotomies. (Tiré de l'article de Bousquet et al <sup>81</sup> ).....	62
Figure 31 : Image de l'insert BS1 de Acteon (image commerciale tirée du site d'Acteon <a href="https://www.acteongroup.com/fr/produits/equipement/chirurgie/inserts-chirurgie/kit-bone-surgery/bs1-rd#/kit-bone-surgery/bone-surgery/bs1-rd">https://www.acteongroup.com/fr/produits/equipement/chirurgie/inserts-chirurgie/kit-bone-surgery/bs1-rd#/kit-bone-surgery/bone-surgery/bs1-rd</a> ).....	63
Figure 32 : Schéma du tracé des corticotomies en vue frontale et latérale. (Tiré de l'article de Bousquet et al <sup>81</sup> ).....	64
Figure 33 : Aspects cliniques du tracé des corticotomies (A et B) et de la situation post chirurgicale immédiate après fermeture du lambeau. La traction est immédiatement mise en place. A noter qu'aucune corticotomie n'est réalisée entre les deux dents, elles ne seront donc pas mobilisables l'une par rapport à l'autre. (Tiré de l'article de Bousquet et al <sup>81</sup> ).....	64
Figure 34 : Aspect clinique de la situation finale après 4 mois de traction orthodontique. L'arc est laissé en stabilisation 6 mois. (Tiré de l'article de Bousquet et al <sup>81</sup> ).....	66
Figure 35 : Superposition des tracés céphalométriques initial et final. (Tiré de l'article de Bousquet et al <sup>81</sup> ).....	67
Figure 36 : CBCT avant OBS et après traction orthodontique. (Tiré de l'article de Bousquet et al <sup>81</sup> ).....	67

Vu, Le Président du Jury,

Date, Signature :

Vu, la Directrice de l'UFR des Sciences Odontologiques,

Date, Signature :

Vu, le Président de l'Université de Bordeaux,

Date, Signature :

## Collège des Sciences de la Santé

### UFR des Sciences Odontologiques

# Serment

En présence de mes Maîtres et de mes condisciples, je promets et je jure d'être fidèle aux lois de l'honneur et de la probité dans l'exercice de l'art dentaire.

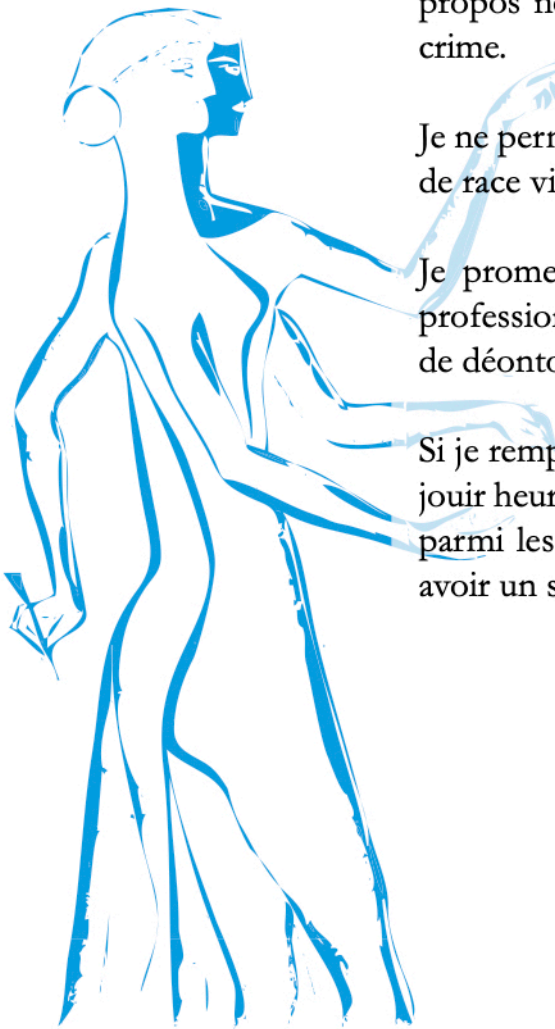
Je donnerai mes soins gratuits à l'indigent et n'exigerai jamais un honoraire au-dessus de mon travail. Ma langue taira les secrets qui me seront confiés. Admis à l'intérieur des maisons, mes yeux ne verront pas ce qui s'y passe.

Mes connaissances et mon état ne serviront ni à diffuser des propos non avérés, ni à corrompre les mœurs, ni à favoriser le crime.

Je ne permettrai pas que des conditions de croyance, de nation et de race viennent s'interposer entre mon devoir et mon patient.

Je promets et je jure de conformer strictement ma conduite professionnelle aux principes et aux règles prescrites par le code de déontologie.

Si je remplis ce serment sans l'enfreindre, qu'il me soit donné de jouir heureusement de la vie et de ma profession, honoré à jamais parmi les hommes. Si je le viole et que je me parjure, puissé-je avoir un sort contraire.



## **Titre : Ankylose des dents antérieures maxillaires : Apport de l'Orthodontic Bone Stretching (OBS) : Revue systématique de la littérature**

**Résumé :** L'ankylose alvéolo-dentaire, qui correspond à la disparition de la mobilité physiologique de la dent, est un phénomène qui préoccupe le chirurgien-dentiste et l'orthodontiste depuis des années. Dans le secteur antérieur maxillaire, elle est le plus fréquemment secondaire à un traumatisme atteignant de manière irréversible les structures ligamentaires de la dent et provoquant une disparition de celui-ci. L'infraclusion qui résulte de cette ankylose est consécutive à la croissance alvéolaire verticale des dents adjacentes provoquant un déficit esthétique et fonctionnel croissant même chez le patient adulte.

Face à un arsenal thérapeutique restreint, l'Orthodontic Bone Stretching (OBS) est un protocole orthodontico-chirurgical qui permet la traction de l'unité dento-osseuse formée par la dent ankylosée et son os environnant. Basé sur la technique de corticotomie d'accélération orthodontique, il présente un intérêt par sa relative simplicité de mise en œuvre, ses résultats et ses effets indésirables limités.

**Nous avons effectué une revue systématique de la littérature dont l'objectif principal est d'étudier les étapes chirurgicales et orthodontiques du déplacement des dents ankylosées accompagnées de corticotomies, de manière à mettre en évidence un protocole clinique clair et prédictible pour le chirurgien-dentiste et l'orthodontiste.** Les étapes étudiées sont séparées en 3 temps cliniques : pré, per et post chirurgicaux. L'objectif secondaire est d'évaluer les possibilités et limites de la technique.

**Mots clés : Ankylose dentaire, Infraclusion, Corticotomie**

## **Title : Ankylosis of maxillary anterior teeth : Contribution of Orthodontic Bone Stretching (OBS) : Systematic review of literature**

**Abstract :** Tooth ankylosis, which is the disappearance of physiological tooth mobility, has been a pathology that preoccupies dentists and orthodontists for years. In the anterior part of maxillary arch, this damage is most often secondary to a trauma, that affects irreversibly the ligamentary structures of the tooth and causing his disappearance. The resulting infraclusion of ankylosis tooth is the consequence of the alveolar vertical growth of the adjacent teeth causing an aesthetic and functional deficit even in the adult patient.

Considering the limited therapeutic arsenal, the Orthodontic Bone Stretching (OBS) is an orthodontic-surgically protocol, which allows the traction of the dento-osseous unit formed by the ankylosed tooth and its surrounding bone. Based on the corticotomy used for orthodontic accelerated movements, this protocol is interesting for its easy implementation, predictable results and limited adverse effects.

**We performed a systematic review of the literature, whose main objective is to study the surgical and orthodontic stages of displacement of the ankylosed teeth accompanied by corticotomies. The review allowed us to highlight a clear and predictable clinical protocol for the dental surgeon and the orthodontist. The study is divided into 3 clinical stages: pre, per and post surgical. The secondary objective is to assess the possibilities and limits of the protocol.**

**Keywords : Tooth Ankylosis, Infraclusion, Corticotomy**