



HAL
open science

Les logiciels d'analyse esthétique : une aide pour le résultat prothétique final ?

Fiona Guedj

► **To cite this version:**

Fiona Guedj. Les logiciels d'analyse esthétique : une aide pour le résultat prothétique final ?. Sciences du Vivant [q-bio]. 2018. dumas-03096985

HAL Id: dumas-03096985

<https://dumas.ccsd.cnrs.fr/dumas-03096985v1>

Submitted on 5 Jan 2021

HAL is a multi-disciplinary open access archive for the deposit and dissemination of scientific research documents, whether they are published or not. The documents may come from teaching and research institutions in France or abroad, or from public or private research centers.

L'archive ouverte pluridisciplinaire **HAL**, est destinée au dépôt et à la diffusion de documents scientifiques de niveau recherche, publiés ou non, émanant des établissements d'enseignement et de recherche français ou étrangers, des laboratoires publics ou privés.



Distributed under a Creative Commons Attribution - NonCommercial - NoDerivatives 4.0 International License

UNIVERSITE PARIS DIDEROT - PARIS 7

FACULTE DE CHIRURGIE DENTAIRE

5, Rue Garancière 75006 PARIS

Année 2018

Thèse N°:

N° attribué par la bibliothèque :

THESE pour le DIPLOME D'ETAT DE DOCTEUR

en CHIRURGIE DENTAIRE

présentée et soutenue publiquement le

par **GUEDJ Fiona**

**LES LOGICIELS D'ANALYSE ESTHETIQUE :
UNE AIDE POUR LE RESULTAT PROTHETIQUE FINAL ?**

Directeur de thèse : Docteur Elisabeth Sarfati

JURY

Mme le Professeur M.-Violaine BERTERETCHE	Président
M. le Docteur Sébastien BUI	Assesseur
Mme la Docteure Anna-Gaëlle CAPITAINE	Assesseur
M. le Docteur Philippe MONSENEGO	Assesseur
M. le Docteur Jean-François NGUYEN	Assesseur
Mme le Docteur Elisabeth SARFATI	Assesseur
M. le Docteur Hervé TARRAGANO	Assesseur

UNIVERSITE PARIS DIDEROT - PARIS 7

Présidente de l'Université :

Mme la Professeure Christine CLERICI

Doyenne de l'U.F.R. d'Odontologie :

Mme le Professeur Ariane BERDAL

Directrice Générale des Services :

Madame Pascale SAINT-CYR

JURY

Mme le Professeur M.-Violaine BERTERETCHE

Président

M. le Docteur Sébastien BUI

Assesseur

Mme la Docteure Anna-Gaëlle CAPITAINÉ

Assesseur

M. le Docteur Philippe MONSENEGO

Assesseur

M. le Docteur Jean-François NGUYEN

Assesseur

Mme le Docteur Elisabeth SARFATI

Assesseur

M. le Docteur Hervé TARRAGANO

Assesseur

**Mme la Professeure M.-Violaine
BERTERETCHE**

Docteur en Chirurgie Dentaire
Diplôme de Doctorat
Professeur des Universités - Praticien Hospitalier

Je vous remercie d'avoir accepté de présider ma thèse. Pour la qualité de vos enseignements théoriques et cliniques dont j'ai pu bénéficier tout au long de mon cursus universitaire. Veuillez trouver dans ce travail le témoignage de ma gratitude et l'expression de ma plus sincère considération.

M. le Docteur Sébastien BUI

Docteur en Chirurgie Dentaire
Assistant Hospitalo-Universitaire

Je vous remercie d'avoir accepté de siéger parmi mes juges. Veuillez trouver ici l'expression de ma sincère gratitude.

Mme la Docteure Anna-Gaëlle CAPITAINE

Docteur en Chirurgie Dentaire
Assistante Hospitalo-Universitaire

Je vous remercie d'avoir accepté de siéger dans mon jury. Je vous dédie en cette occasion ma profonde reconnaissance.

M. le Docteur Philippe MONSENEGO

Docteur en Chirurgie Dentaire
Docteur en Sciences Odontologiques
Docteur d'Etat en Odontologie
Maître de Conférences des Universités - Praticien Hospitalier

Je vous remercie d'avoir accepté de siéger parmi mes juges. Veuillez trouver le témoignage de mon plus grand respect. Pour vos enseignements durant mes études au sein de notre université, Veuillez trouver ici l'expression de ma plus profonde gratitude.

M. le Docteur Jean-François NGUYEN

Docteur en Chirurgie Dentaire
Maître de Conférences des Universités - Praticien Hospitalier

Je vous remercie d'avoir accepté de siéger dans mon jury. Que ce travail soit l'occasion de vous montrer ma profonde reconnaissance et mon plus grand respect.

Mme la Docteure Elisabeth SARFATI

Docteur en Chirurgie Dentaire
Diplôme de Doctorat
Maître de Conférences des Universités - Praticien Hospitalier

Pour l'honneur que vous me faites en acceptant de diriger cette thèse. Pour votre soutien, votre confiance, vos conseils avisés et votre gentillesse. Pour votre pédagogie et votre patience dans la transmission de votre savoir pendant ces années à Garancière. Veuillez trouver en ces mots l'expression de ma gratitude et de mes plus sincères remerciements.

M. le Docteur Hervé TARRAGANO

Docteur en Chirurgie Dentaire
Maître de Conférences des Universités - Praticien Hospitalier

Je vous remercie d'avoir accepté de siéger dans mon jury. Votre dynamisme et votre disponibilité vis-à-vis des étudiants nous ont aidés à mener à bien notre formation. Veuillez trouver dans cette thèse l'expression de mon profond respect.

INTRODUCTION	3
1. Connaissances actuelles	4
1.1 Rappel des références esthétiques en PF	4
1.1.1 Esthétique faciale	4
1.1.2 Esthétique du sourire	8
1.2 Protocole traditionnel de réhabilitation du secteur antérieur	17
1.2.1 Anamnèse médicale, dentaire, examen radiographique	17
1.2.2 Etablissement d'une check-list esthétique	17
1.2.3 Empreinte à l'alginate et transmission des informations esthétiques au prothésiste	22
1.2.4 Wax-up et réalisation d'une gouttière thermoformée ou clé en silicone pour un mock-up par le laboratoire	26
1.2.5 Essayage du mock-up en bouche	26
1.2.6 Validation esthétique et fonctionnelle du projet par le patient et le praticien	26
1.2.7 taille – empreinte	26
1.2.8 Provisoires à l'aide de la gouttière	27
1.2.9 Collage – Résultat final	27
1.3 Les logiciels d'analyse esthétique	28
1.3.1 Point actuel sur les logiciels de « smile design »	28
1.3.2 Ce que l'on attend du logiciel	29
1.3.3 Digital Smile Design (Dsd)	30
1.3.4 Aesthetic Digital Smile Design (Atdsd) (Dr Valerio Bini, chirurgien-dentiste spécialisé en esthétique dentaire).	32
1.3.5 Cerec Smile Design de Sirona (Sirona Dental, Allemagne, 2013)	32
1.3.6 Digital Smile System (Italie, 2013)	32
1.3.7 Smile Designer Pro (Tasty Tech, Canada, 2013)	33
1.3.8 Planmeca Romexis Smile Design (Finlande 2015)	33
1.3.9 Visagismile (Bulgarie, 2015)	34
1.3.8 Tableau récapitulatif des caractéristiques des différents logiciels	35
2 Etude comparative des différents logiciels	36
2.1 Facilité d'emploi - rapidité ?	37
2.2 Un résultat réaliste ?	39
2.3 Un résultat virtuel reproductible en bouche ?	41
2.4 Un outil de communication ?	42
2.5 Association à la CFAO ?	44
2.6 Validation fonctionnelle et esthétique du projet virtuel ?	48
2.7 Matériel nécessaire et prix	55

3	Analyse esthétique traditionnelle vs outil informatique	56
3.1	Le point sur l’outil informatique	56
3.2	Forces, faiblesses et difficultés	57
3.3	Perspectives	60
	3.3.1 Arc facial numérique proposé par Solaberrieta	60
	3.3.2 Arc facial associé au Face Hunter	61
	CONCLUSION	63

INTRODUCTION

L'objectif de la dentisterie esthétique est de recréer un agencement dento-gingival agréable et l'harmonie du sourire au sein du visage.

Cet exercice nécessite une analyse préalable des critères esthétiques faciaux, afin de relever les points d'harmonie ou de dysharmonie entre la sphère buccale et la face (Fradeani, 2006). L'enjeu résulte aussi du transfert de ces données au laboratoire.

L'arrivée dans nos pratiques des logiciels d'analyse esthétique permettra facilement non seulement de réaliser cette analyse, et communiquer avec des images avec le patient mais aussi de la transmettre avec ergonomie et simplicité au prothésiste, appréhendant ainsi au mieux le résultat final.

Avec l'avènement du numérique dans nos pratiques des dizaines de logiciels de « smile design » ont vu le jour, associés pour la plupart à la CFAO. Nous pouvons désormais allier la planification esthétique 2D à la 3D et peut-être pourrions-nous arriver à une chaîne tout numérique permettant non seulement une planification esthétique mais aussi fonctionnelle ?

Quels sont donc les outils numériques disponibles actuellement ? Existe-t-il des solutions meilleures que d'autres ? Et enfin représentent-ils un réel bénéfice par rapport au protocole traditionnel de réhabilitation prothétique antérieur ?

Après avoir défini les critères esthétiques, nous présenterons l'ensemble des outils dont dispose le chirurgien dentiste actuellement au vu d'une réhabilitation esthétique antérieure.

Puis, nous réaliserons une étude pour discuter :

- des forces et limites des différentes solutions disponibles sur le marché.
- de la meilleure solution qui garantirait à la fois un résultat esthétique donnant satisfaction au patient, et une intégration fonctionnelle optimale.

1) CONNAISSANCES ACTUELLES

1.1 Rappel des références esthétiques en odontologie

1.1.1 Esthétique faciale

L'analyse esthétique du sourire d'un patient doit se faire de manière globale, elle ne peut en aucun cas se limiter aux dents. Elle dépend de très nombreux facteurs la rendant très subjective. Cependant certaines règles permettent de la codifier. De ce fait, on se penche successivement sur différents paramètres qui vont influencer l'esthétique du sourire : analyse faciale, dento-labiale, phonétique, dentaire et gingivale.

La demande et la sensibilité du patient doivent être prises en compte sans pour autant céder à des demandes excessives.

1.1.1.1 Analyse de face

On se place face au patient, dont la tête est en position naturelle.

1.1.1.1.1 Les lignes horizontales

- La **ligne Ophriaque (1)** : tangente au point le plus convexe des sourcils.
- La **ligne interpupillaire (2)** : elle est déterminée par un trait qui passe entre les centres des yeux. si elle est **parallèle au plan horizontal**, c'est la **référence la plus appropriée** pour réaliser une analyse correcte de la face.
- La **ligne commissurale (3)** : passant par les commissures des lèvres

Idéalement parallèles entre elles, ces 3 lignes forment une harmonie globale, . Ce sont souvent les références utilisées pour orienter le plan incisif, le plan d'occlusion, ainsi que la ligne des collets (Lombardi 1973; Kokich 1993; Fradeani 2006).

Face une dysharmonie des lignes horizontales, l'horizon doit être pris comme référence.

1.1.1.1.2 les lignes verticales

- La **ligne médiane (4)** ligne hypothétique passant verticale par la glabelle, le bout du nez, le philtrum et la pointe du menton. Elle est de fait perpendiculaire à la ligne interpupillaire, formant une sorte de T. (Fradeani 2006)

Plus ces lignes sont médianes et perpendiculaires, plus la face présente une harmonie globale.

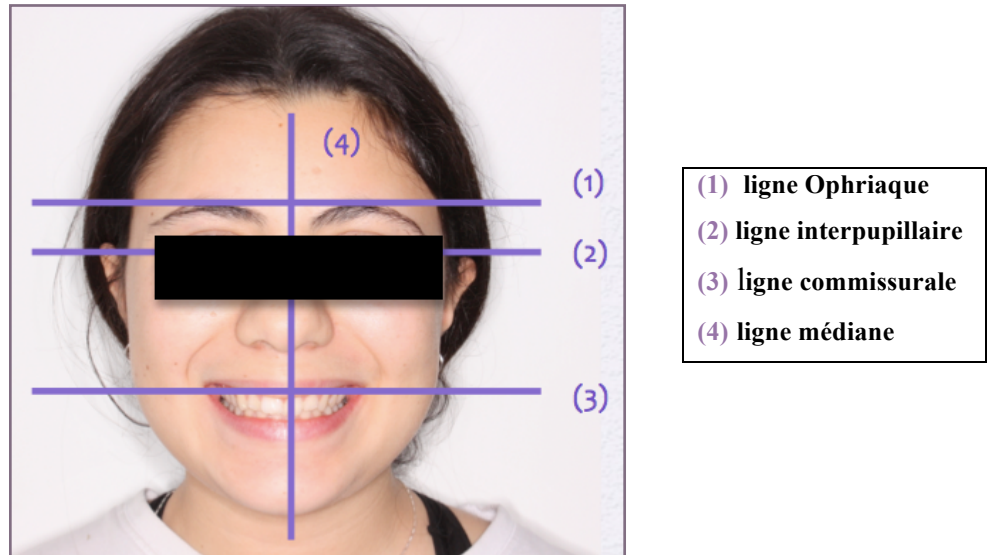


Figure 1 : Lignes de références faciales de face. (source : auteur)

Selon Gurel, l'erreur la plus fréquemment rencontrée sur le résultat esthétique est le non-alignement du plan incisif par rapport aux références horizontales et verticales.

1.1.1.1.3 Les étages faciaux

Un visage bien proportionné peut être divisé en trois parties égales :

- Tiers supérieur : entre la naissance des cheveux et la ligne ophriaque.
- Tiers moyen : entre la ligne ophriaque et le point sous-nasal.
- Tiers inférieur : entre le point sous-nasal et la pointe du menton. Dans l'idéal le tiers supérieur de cet étage est occupé par la lèvre supérieure, et les deux tiers inférieurs par la lèvre inférieure et le menton.

Recréer une hauteur du tiers inférieur est essentiel pour rétablir une dimension verticale adéquate, jouant ainsi un rôle primordial dans l'esthétique, et dans l'équilibre fonctionnel du patient (Fayz F, Eslami A, 1988).

1.1.1.2 Analyse de profil

1.1.1.2.1 Plan facial cutané :

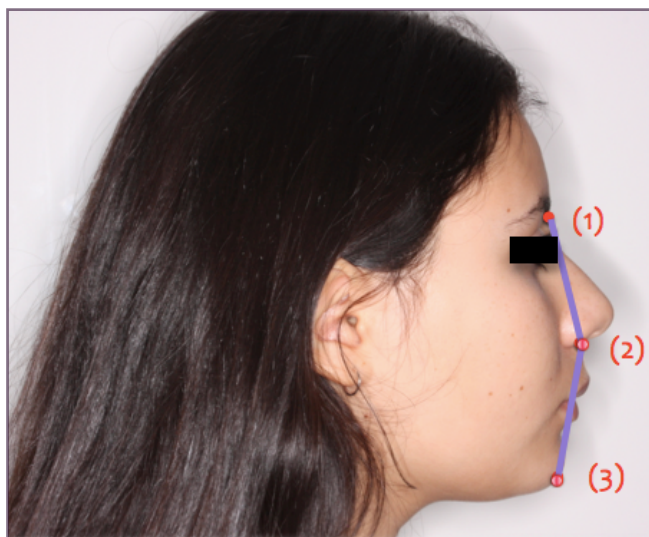
La ligne de référence est le **plan de Francfort**, reliant le point sous-orbitaire et le porion (sommet de l'orifice auriculaire osseux). Ce plan doit être parallèle à l'horizontal (lorsque le patient penche légèrement sa tête en avant).

Le profil est évalué en mesurant l'angle formé par trois points de références sur la face, reliés entre eux (Owens 2002):

- la glabelle **(1)**
- Le point sous-nasal **(2)**
- La pointe du menton (le pogonion) **(3)**

Les lignes reliant ces trois points forment un angle permettant une classification du profil facial :

- **profil normal** : angle $\sim 170^\circ$
- **Profil convexe** : angle $< 180^\circ$ (\Rightarrow rétroposition relative du menton, classe II suspectée)
- **Profil concave** : angle $> 180^\circ$ (\Rightarrow anteroposition relative du menton, classe III suspectée)



- | |
|-----------------------------|
| (1) Glabelle |
| (2) Point sous-nasal |
| (3) Pogonion |

Figure 2 : Plan facial cutané- Ici le profil est convexe. (source : auteur)

1.1.1.2.2 Lignes esthétiques

La **ligne E** est une référence de la position des lèvres par rapport à la ligne joignant le bout du nez et la pointe du menton.

Selon **Ricketts**, un profil normal doit dans la théorie présenter une lèvre supérieure à 4 mm et la lèvre inférieure à 2 mm en arrière de la ligne E.

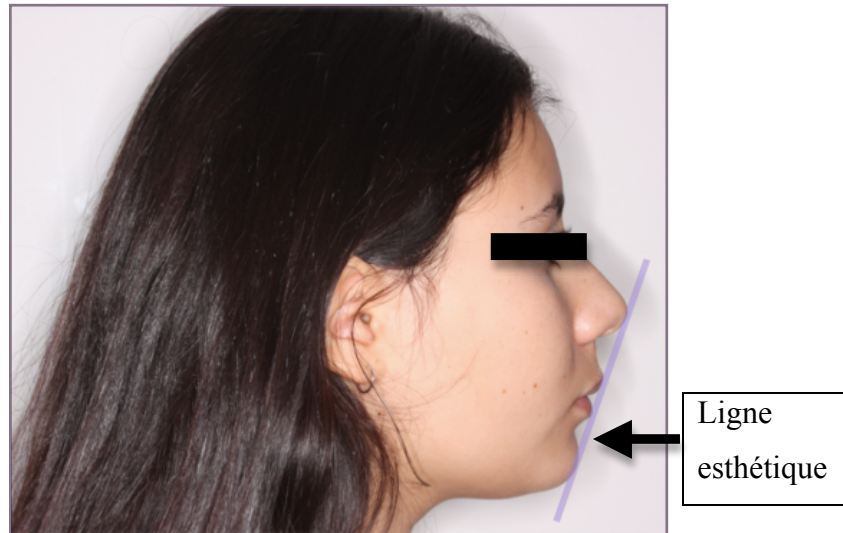


Figure 3 : La ligne esthétique E. Ici les lèvres de la patiente effleure la ligne, il y a donc une légère biprochéilie (source : auteur)

1.1.1.2.3 Angle naso-labial :

L'**angle naso-labial** correspond à l'angle formé par la ligne tangente à la base du nez et celle passant par versant externe de la lèvre supérieure.

Selon **PARIS**, il existe des zones de variations acceptables selon le **sexe** qui sont : de 90° à 100° pour l'homme, et 100° à 120° pour la femme.

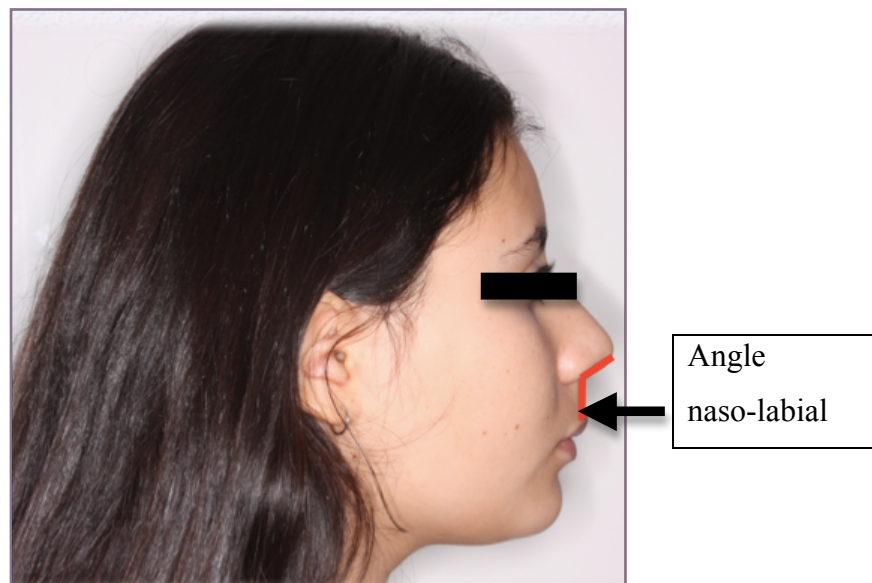


Figure 4 : L'angle naso-labial. Ici l'angle est environ à 120° ce qui est esthétique chez une femme.

Source : Auteur

Au delà de ces normes le profil n'est plus esthétique.

La norme varie également selon l'**ethnie** (les afro-africains ayant des lèvres supérieures plus épaisses par rapport aux caucasiens on admet un angle naso-labial plus fermé (environ 90°).

En prothèse, lorsqu'on veut modifier le volume ou l'émergence prothétique, il faut prendre en considération les répercussions directes sur l'angle naso-labial (modifications du soutien des lèvres). Ces répercussions peuvent être souhaitables, ou à éviter.

Selon **Ricketts**, un recul de 3mm de l'incisive supérieure entraîne un recul de 1mm de la lèvre supérieure et donc une ouverture de l'angle naso-labial.

L'impact sur la lèvre inférieure est plus important : un recul de 1mm de l'incisive inférieure, entraîne la lèvre inférieure de 1mm postérieurement (Fradeani, 2006).

1.1.1.2.4 L'épaisseur et hauteur des lèvres

Trois formes labiales sont observées : lèvres fines, moyennes et épaisses.

Les lèvres fines ou toniques sont signes de dents linguoversées, à l'inverse les lèvres épaisses atoniques sont signe de vestibulo-version dentaire.

Les volumes, longueurs et axes des incisives maxillaires peuvent modifier la posture des lèvres (MARITATO FR., DOUGLAS JR 1964), surtout si ces dernières sont fines et saillantes.

1.1.2 Esthétique du sourire

1.1.2.1 Le cadre dento-labial

1.1.2.1.1 Exposition des dents au repos

Au repos, les lèvres ne se touchent pas et les dents ne sont pas en contact.

Selon **Vig et Brundo**, une partie du tiers incisif des incisives maxillaires est visible au repos et varie de 1 à 5 mm selon le sexe et l'âge (Vig et Brundo 1978).

En résumé :

En résumé :		Implications cliniques
Femme	Exposition plus importante (3,40mm)	Rétablir une exposition des dents entre 1 et 5 mm selon le sexe et l'âge.
Homme	Exposition de 1,91 mm en moyenne	
Patient jeune	Environ 3,37 mm	
Patient âgé	Environ 1,26 mm. Du fait des phénomènes d'usure (abrasion), et diminution du tonus des muscles péribuccaux : - exposition des incisives maxillaires diminue - et à l'inverse les incisives mandibulaires deviennent visibles	

1.1.2.1.2 La ligne du sourire

La ligne du sourire représente l'ensemble des surfaces dentaires et gingivales visibles entre les lèvres supérieures et inférieures lors du sourire.

Il existe **trois lignes du sourire** que l'on peut présenter ainsi (Tjan et al. 1984 et Fradeani 2006) :

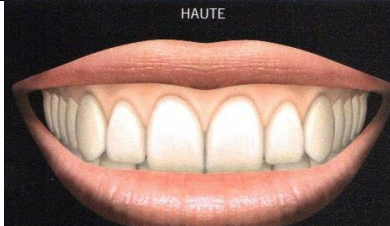

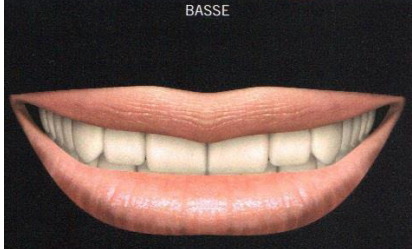
		Implications prothétiques
<p>Haute (découvre 100% des dents et une bande de gencive, dit « sourire gingival » si tissus gingivaux sur plus de 3 à 4 mm)</p>		<ul style="list-style-type: none"> - traitement orthodontique ou de chirurgie parodontale pour harmoniser des collets dentaires non alignés et apparents - recours à des limites de préparations prothétiques intra-sulculaires
<p>Moyenne (découvre 75% à la totalité des incisives)</p>		
<p>Basse (découvre moins de 75 % des incisives)</p>		<ul style="list-style-type: none"> - Les limites marginales des préparations prothétiques juxta voir supra-gingivales sont possibles - Le recours aux thérapeutiques pour aligner les collets n'est pas nécessaires.

Figure 4 : Ligne du sourire (Fradeani 2004)

1.1.2.1.3 Courbe incisive et lèvre inférieure

La courbe incisive est décrite comme une **ligne convexe** allant du bord incisif des incisives maxillaires aux pointes canines. Les latérales sont en générales à 1 mm.

Pour un sourire harmonieux, la courbe incisive doit toujours être parallèle à la lèvre inférieure.

Implications prothétiques : il est important de rechercher à corriger une courbe incisive plate ou inversée très inesthétique s'accompagnant souvent de la perte des embrasures incisales.

A noter que certains patients ont une courbe de la lèvre inférieure irrégulière, asymétrique. Il faudra alors décider avec le patient si la courbe des incisives maxillaires suivra l'anomalie de la courbe de la lèvre inférieure ou si on privilégie le plan incisif parallèle au plan de référence horizontal.

Ceci a également souvent un rôle fonctionnel, car cela permet de rétablir un guide antérieur. (Fradeani 2004)

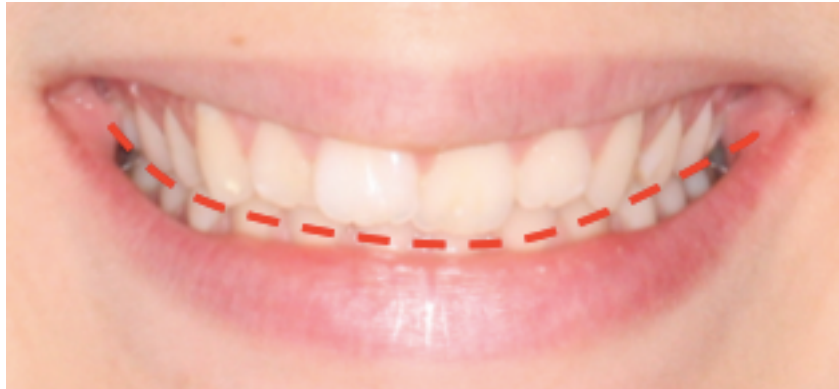

Figure 5 : Courbe incisive parallèle à la lèvre inférieure. Source : Auteur.

1.1.2.1.4 Largeur du sourire et corridor buccal

Les dents visibles dans la vie sociale ne sont pas seulement les 6 dents antérieures comme on pourrait en croire. Le sourire découvre **en moyenne 8 à 12 dents**.

Le **corridor labial** est l'espace noir observé entre les commissures labiales et les dernières dents visibles au sourire. Il donne de la perspective et de la profondeur naturelle au sourire.

En supprimant cet espace en vestibulant les dents postérieures visibles au sourire donne **un aspect artificiel aux restaurations**, et rend ainsi le sourire plus « américain ».


1.1.2.1.5 La ligne inter-incisive et la ligne médiane

La ligne inter-incisive doit être parallèle à la ligne médiane. Plus il y a de corrélation entre les 2 lignes, plus le sourire est perçu comme esthétique.

Un écart éventuel avec la ligne médiane faciale est toléré. L'important est la verticalité de la ligne.

1.1.2.1.6 Le plan d'occlusion et la ligne commissurale

Le plan incisif est la partie antérieure du plan d'occlusion. Il doit être parallèle aux plans de références horizontaux de la face (ligne bipupillaire, commissurale..).



Ligne bipupillaire

Ligne bicommissurale
Plan incisif

Figure 6 : Parallélisme du plan incisif avec les lignes bipupillaire et bicommissurale. Source : Internet.

1.1.2.1.7 Profil incisif

Il est nécessaire de garder le profil incisif à l'intérieur du vermillon de la lèvre inférieure.

1.1.2.2 L'analyse gingivale

1.1.2.2.1 La qualité de la gencive

À l'état sain, la gencive est rose pale, piquetée « en peau d'orange », festonnée.

Elle se compose de la gencive libre (ou collet) suivant la jonction amélo-cémentaire de la dent, de gencive attachée de hauteur (1 à 9 mm) et d'épaisseur (0,5 à 2,5 mm) plus ou moins variable. (Lombardi 1973)

Le risque de recession lors de la réalisation de couronnes antérieures doit être évalué grâce à la classification de **Maynard et Wilson** élaborée en 1980. Cette classification est basée sur l'évaluation quantitative des tissus osseux et gingivaux :

- Type 1 : dimension idéale de tissu kératinisé (> 2 mm) et épaisseur idéale du procès alvéolaire.
- Type 2 : dimension réduite de tissu kératinisé et épaisseur idéale du procès alvéolaire.
- Type 3 : dimension idéale de tissu kératinisé et épaisseur réduite du procès alvéolaire (racines palpables).
- Type 4 (30% de la population) : dimension réduite de tissu kératinisé et épaisseur réduite du procès alvéolaire.

Le type 4 est à risque de problèmes muco-gingivaux.

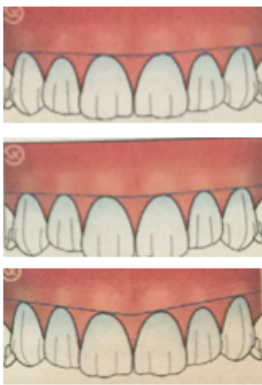
1.1.2.2.2 Ligne des collets et festons gingivaux : parallélisme et symétrie

C'est une **ligne virtuelle** passant par la pointe la plus apicale de la partie visible des **incisives centrales et des canines**.

Elle permet de codifier le positionnement dentaire dans l'esthétique du sourire.

Le point le plus apical du feston gingival de **l'incisive latérale** est évalué par rapport à cette ligne. (Kokich et al, 1999)

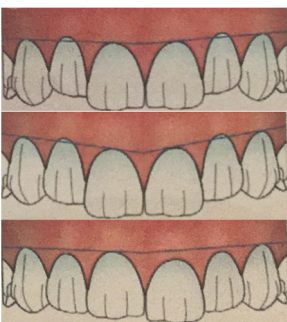
Caudill et Chiche ont déterminé les contours gingivaux « esthétiques » :



Le feston des canines est au même niveau que celui de l'incisive centrale Le feston des incisives latérales est coronaire à la ligne des collets.
Le feston des incisives latérales au même niveau
Positionnement asymétrique mais coronaire à la ligne des collets du feston des incisives latérales.

*Figure 7 Source :
Guide pratique de la
chirurgie Parodontale,
2011*

Chiche et Pinault ont déterminé les contours gingivaux considérés comme inesthétiques :



Le feston des incisives latérales est apical à la ligne des collets sur au moins un secteur
Positionnement apical des festons des incisives latérales causé par l'égression des centrales .
Asymétrie de positionnement du feston des incisives centrales.

*Figure 8 Source :
Guide pratique de la
chirurgie Parodontale,
2011*

Les festons gingivaux doivent présenter un **parallélisme** avec les bords incisifs et la lèvre inférieure.

1.1.2.2.3 Les zéniths gingivaux

Les zéniths gingivaux représentent le point le plus apical du collet de la dent. Selon la dent, leur position par rapport à l'axe de la dent diffère (Magne et Belser 2003):

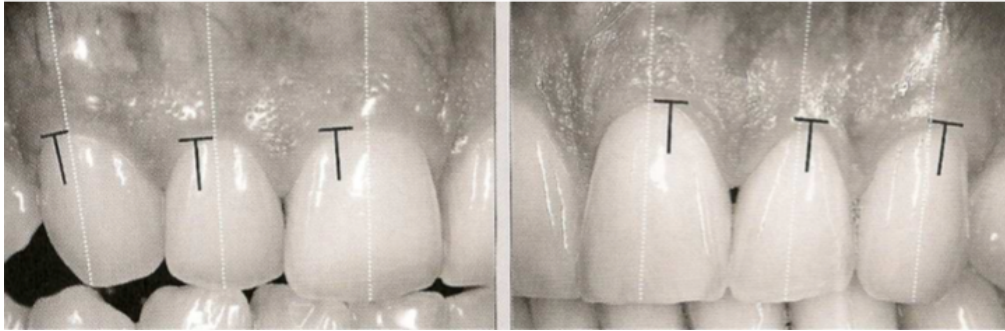


Figure 9 : Zénith en noir par rapport à l'axe de la dent (Magne P et BELSER 2003)

En résumé :

Incisive maxillaires centrales	En distal (1mm environ) de l'axe de la dent
Incisives latérales	Centrés ou très légèrement décalés (0,4mm)
Canines	Zénith gingival centré (proche de 0mm)

1.1.2.2.4 Les papilles interdentaires.

Leur présence dépend de la présence, selon **Tarnow et al.**, de la distance entre l'os alvéolaire et le point de contact de deux dents (Tarnow et al. 1992) :

- présence de papilles dans 100% des cas si cette distance est **inférieure ou égale à 5 mm**
- dans 56% des cas si la distance est de 6 mm
- dans 27% des cas ou moins si la distance était au moins de 7 mm.

La perte ou la diminution du volume de celle-ci aboutit à l'apparition de zones sombres interdentaires inesthétiques.

L'augmentation de volume des papilles peut aussi se produire avec un impact esthétique également très important.

1.1.2.3 Analyse des dents

1.1.2.3.1 Dimension relative des dents, LE NOMBRE D'OR

La taille des dents doit être approchée de deux façons.

- Tout d'abord, relativement au **visage** :

Chez un patient harmonieux, le repère facial de choix pour la dimension des dents est la **distance inter-ailaires**. En effet la longueur séparant les deux ailes du nez correspondrait à la dimension idéale des quatre incisives maxillaires.

Des dents trop volumineuse par rapport au visage peut causer si ce n'est les éventuels **désordres et encombrements, un aspect disgracieux.**

De même une microdontie relative, accompagnée souvent de **diastèmes**, aura un impact négatif sur l'esthétique du sourire.

- Puis relativement **entre les dents elles-meme** :

Les dimensions respectives de chaque dent doivent être identique aux controlatérales.

La **relative proportionnalité des dents** a fait l'objet du principe mathématique du « **nombre d'or** » introduit par **LOMBARDI en 1973** (Lombardi 1973). Selon cette théorie, en vue vestibulaire :

- l'incisive centrale est 61% plus large que l'incisive latérale
- la partie apparente de la canine représente 61% de la largeur de cette incisive latérale.

Mais ces règles conduisent à une étroitesse excessive de l'arcade maxillaire et à une « compression » des secteurs latéraux selon **PRESTON**.

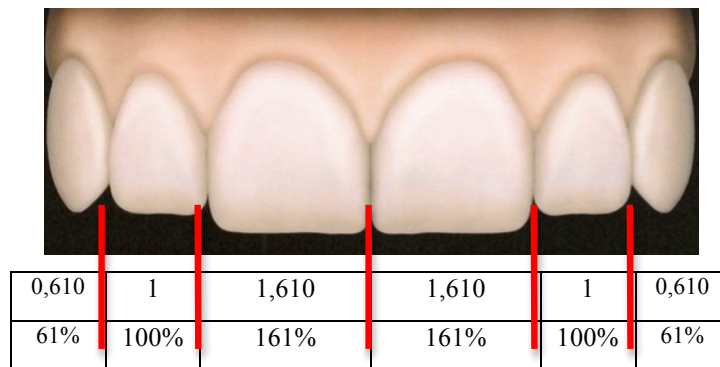


Figure 10 – Largeur des dents antérieures maxillaires selon le pourcentage d'or (Fradéani)

Les études de **STERRETT et coll. (1999)** (Sterrett et al. 1999) ont montré :

- une variation de volume liée au sexe. Les dents des hommes sont plus larges et longues que celles des femmes.
- Ce qui semble le plus constant est le rapport largeur/longueur variant entre 77 et 86%.
- les incisives centrales sont plus larges de 2 à 3 mm que les latérales et de 1 à 1,5 mm que les canines, les canines sont plus larges de 1 à 1,5 mm que les incisives latérales.
- la largeur moyenne d'une incisive centrale est de 8,3 à 9,3 mm tandis que sa longueur moyenne varie de 10,4 à 11,2 mm.

1.1.2.3.2 Position des dents et agencement

La forme d'arcade influe sur l'agencement des dents.

En résumé :

Arcade carrée	Bloc incisivo-canin aligné
Arcade ovale	Les incisives centrales, latérales et canines suivent une courbe
Arcade triangulaire	Chevauchement, rotations

1.1.2.3.3 Inclinaison des axes dentaires

L'angulation vestibulo-linguale (torque*) et mesio-distale (tip*) des incisives et canines a une incidence très forte sur l'apparence du sourire.

*Torque : Permet un **guidage antérieur** optimal. Son rôle est plus fonctionnel que esthétique.

Pour résumé :

Incisive centrale	Incisive latérale	Canine
Inclinaison corono-vestibulaire +17°	Inclinaison corono-vestibulaire +10°	Inclinaison corono-lingual -7°

*Tip : **Inclinaison corono-mésiale croissante de l'incisive centrale à la canine.** Une légère altération ou asymétrie axiale a un retentissement esthétique immédiat.

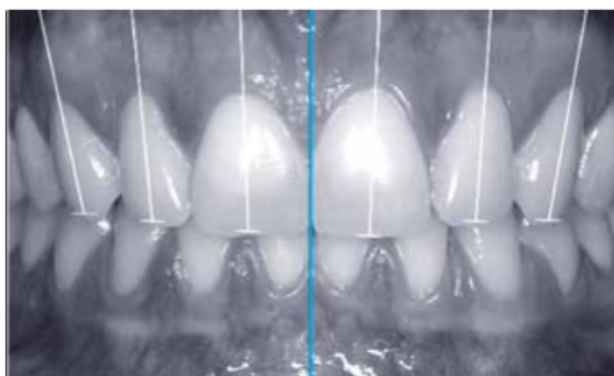


Figure 11 : Inclinaison progressive des axes dentaires, à partir de l'axe de symétrie en vue frontale (MagneP et Belser, 2004)

1.1.2.3.4 Niveau du point de contact et angle inter-dentaire

De par les axes et l'anatomie dentaire, le point de contact mésial est plus coronaire que le point de contact distal à partir de l'incisive centrale et ceci jusqu'à la deuxième molaire.

Concernant le bloc incisivo-canin, le tracé des deux lignes reliant les points de contact de chaque héli-arcade, se rejoignent en direction mésiale formant un V.

Dans un sourire esthétique il doit exister une zone de contact apparente délimitant en occlusal l'embrasure occlusale ou angle inter-dentaire.

Ces angles répondent à la règle du V inversé. Il semble important d'élargir les angles inter-dentaires de l'incisive centrale à la canine. On s'en sert pour créer des illusions de dimension :

- des angles arrondis pour compenser des dents trop larges
- angles plus droits en présence de dents trop étroites.

1.1.2.3.5 Epaisseur des dents

Plus le bords libre est fin plus le sourire est plaisant.

Avec plus d'épaisseur les dents deviennent plus globuleuses, artificiel, l'aspect devient plus agé.

1.1.2.3.6 Forme dentaire

On distingue trois formes de dent qui semblent corrélées avec la forme du visage (Ibrahimagic et al. 2001).

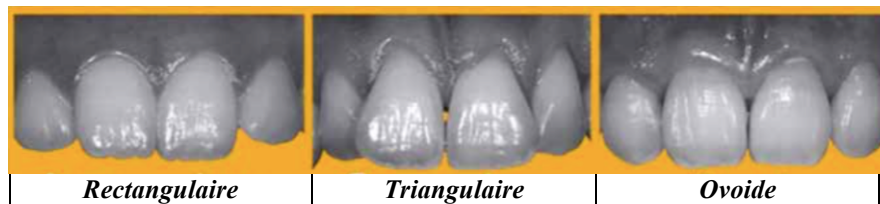

Figure 12 : Formes dentaires (Lassere JF, 2008)

1.1.2.3.7 Etat de surface, couleur, caractérisation de la dent

- **La couleur** se compose de la **luminosité** (quantité de gris contenu dans la couleur), de la **saturation** (quantité de pigments contenus dans la teinte) et de la **teinte** proprement dite (nuance de couleur).

Dans un sourire, au sein d'une même arcade ni même au sein d'une dent on n'observe jamais une couleur uniforme :

- l'incisive latérale et l'incisive centrale sont de la même teinte mais la latérale est moins lumineuse que la centrale.
- la canine est plus saturée que les incisives donc apparaît plus sombre (Fradeani).

L'épaisseur d'email et l'inclinaison de la dent vont également influencer sur notre perception de la couleur :

- L'épaisseur d'email est beaucoup plus faible en cervical qu'au niveau du bord incisif qui apparaîtra donc plus translucide.

Chez un patient jeune, le tiers incisif est plus translucide et la teinte plus lumineuse, par rapport a un patient plus agé car avec l'abrasion, on observe une diminution du volume de la dent et une augmentation de l'épaisseur de l'email au tiers incisif (augmentant la saturation).

- Si une dent est plus vestibulée ou a une plus grande surface qu'une autre, elle apparaîtra plus lumineuse et inversement. (Lombardi 1973)

- **L'état de surface** (macro et micro-texture) influence grandement la perception de la couleur car il influence directement la luminosité. Avec l'âge, la dent devient plus lisse donc reflète moins la lumière et apparaît alors plus sombre.
- **La caractérisation de surface** représente les colorations intenses, taches, fissures, fêlures démarcation émail-cément sur une fausse-racine, lignes verticales brunâtres stratifiées en profondeur donnant une impression de longueur chez le patient âgé ou lignes de croissance, fines lignes horizontales colorées simulant des décalcifications ou segmentant la dent en lobes bien distincts. Elle doit être étudiée pour permettre une meilleure intégration des restaurations.

1.2 Protocole traditionnel de réhabilitation du secteur antérieur

1.2.1 Anamnèse médicale, dentaire, examen radiographique :

Toute élaboration de plan de traitement doit nécessairement être précédée de la collection des données de l'état de santé du patient.

Puis les antécédents prothétiques, endodontiques, orthodontiques et parodontaux sont recueillis.

L'examen clinique se compose d'un examen extrabuccal (analyse faciale et dento-labiale, phonétique, examen des ATM), puis d'un examen buccal (analyse dentaire, évaluation parodontale puis oclusale).

Enfin un bilan radiographique complète les examens précédents notamment parodontal.

1.2.2 Etablissement d'un protocole d'analyse :

L'objectif est de standardiser un recueil d'informations de l'analyse faciale, dento-labiale, phonétique, dentaire et gingivale (lorsqu'un patient se présente en consultation avec la nécessité d'une réhabilitation antérieure). Le but est de faire un diagnostic qui permettra d'établir un plan de traitement adapté à la situation clinique.

Plusieurs auteurs ont proposé des protocoles d'analyse :

- **Check List esthétique de Magne et Belser, 2003.**
- **Guide esthétique de PARIS et FAUCHER, 2003.**
- **Check List esthétique de Fradéani 2006**

A l'exception de la check list de Magne et Belser qui ordonne les critères à analyser par ordre d'importance sur le résultat esthétique, la démarche d'analyse répond dans l'ensemble à la même chronologie :

- Généralités
- Analyse faciale
- Analyse dento-labiale
- Analyse phonétique
- Analyse dentaire et gingivale




Plutard une check-list de laboratoire sera également complétée et remise au prothésiste.

Nous avons pris un **exemple clinique** qui sera analysé selon Fradéani.

CHECK-LIST ESTHETIQUE :

Analyse d'une patiente selon le modèle de Fradéani

A- GÉNÉRALITÉS

Examineur _____		Date ____ / ____ / ____
Patient _____		Âge _____
		
PHOTOGRAPHIE DU PATIENT	PHOTOGRAPHIE DU PATIENT	PHOTOGRAPHIE DU PATIENT

Auto-évaluation esthétique : Sourire gingival,
Ancien composite disgracieux sur 12
Bord libre de la 11 fracturé.

Demandes et attentes du patient : Amélioration générale du sourire.
Volonté de blanchir les dents

Préférences	<input checked="" type="checkbox"/> Dents blanches et alignées	<input type="checkbox"/> Dents avec de légères irrégularités	
Documents :	Photo du sourire <input checked="" type="checkbox"/> Oui <input type="checkbox"/> Non	Modèles d'étude <input checked="" type="checkbox"/> Oui <input type="checkbox"/> Non	Radios <input checked="" type="checkbox"/> Oui <input type="checkbox"/> Non

D- ANALYSE PHONÉTIQUE

M	Espace libre au repos _____ mm Visibilité des dents Max _____ mm Mand _____ mm	I	Espace interlabial occupé par les dents maxillaires <input type="checkbox"/> ≤ 80 % _____ % <input type="checkbox"/> > 80 % _____ %
F W	Profil incisif <input type="checkbox"/> Vermillon <input type="checkbox"/> Vestibulaire _____ mm <input type="checkbox"/> Lingual _____ mm	S	Mouvements mandibulaires <input type="checkbox"/> Vertical <input type="checkbox"/> Horizontal _____ mm Espace interarcade <input type="checkbox"/> _____ mm <input type="checkbox"/> Absent

E- ANALYSE DENTAIRE ET GINGIVALE

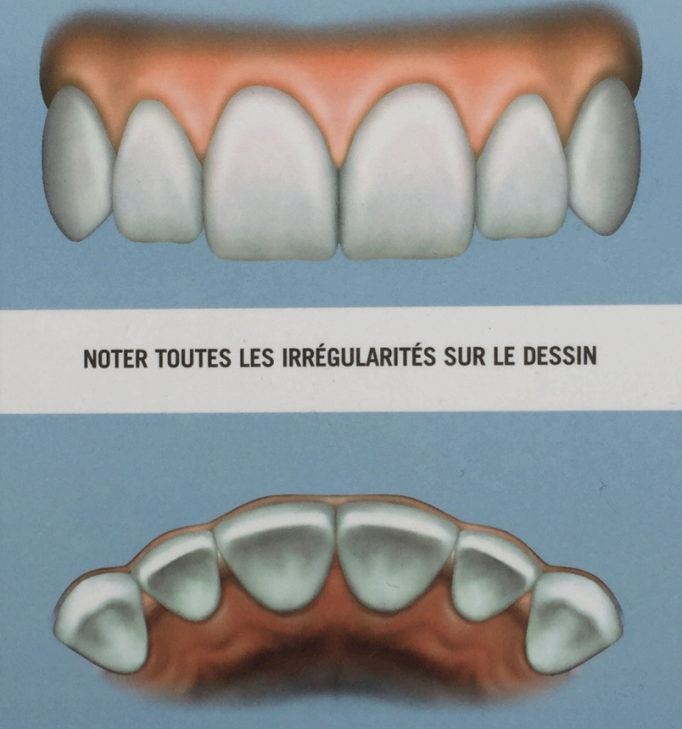
ANALYSE DENTAIRE

Tableau des modifications esthétiques (naturelles ou iatrogènes) qui se sont produites au cours du temps, par numéro de dent

		E	E	E	E	O	F										
18	17	16	15	14	13	12	11		21	22	23	24	25	26	27	28	
48	47	X	X	44	43	42	41		31	32	33	34	35	36	37	38	

INDIQUER : O = Restauration, X = Absente, A = Abrasée, D = Dyschromie, E = Égressée, F = Fracturée, R = en Rotation

RAPPORT ENTRE LES LIGNES INTERINCISIVES MAXILLAIRE ET MANDIBULAIRE			
	<input checked="" type="checkbox"/> Coïncidence		<input type="checkbox"/> Déviation à D _____ mm
	<input type="checkbox"/> Déviation à G _____ mm		
TYPE DES DENTS		TEXTURE	
	<input type="checkbox"/> Ovale		<input type="checkbox"/> Triangulaire
	<input checked="" type="checkbox"/> Carré	Macro <input checked="" type="checkbox"/> Non <input type="checkbox"/> Peu marquée <input type="checkbox"/> Très marquée Micro <input checked="" type="checkbox"/> Non <input type="checkbox"/> Peu marquée <input type="checkbox"/> Très marquée	
INCISIVES CENTRALES MAXILLAIRES : FORME, CONTOUR ET PROPORTIONS			
	11		21
Rapport largeur/hauteur 11 _____ % 21 _____ %		Profil 11 <input checked="" type="checkbox"/> Normal 11 <input type="checkbox"/> Vestibulé 11 <input type="checkbox"/> Lingualé 21 <input checked="" type="checkbox"/> 21 <input type="checkbox"/> 21 <input type="checkbox"/>	
RAPPORTS OCCLUSAUX			
Classe d'angle <input checked="" type="checkbox"/> I <input type="checkbox"/> II <input type="checkbox"/> III	Supraclusion _____ mm Surplomb _____ mm	Rapports interarcades <input type="checkbox"/> OIM <input type="checkbox"/> ORC Guidage incisif <input checked="" type="checkbox"/> Oui <input type="checkbox"/> Non	Guidage canin D <input checked="" type="checkbox"/> Oui <input type="checkbox"/> Non G <input type="checkbox"/> Oui <input checked="" type="checkbox"/> Non

ANALYSE DENTAIRE		ANALYSE GINGIVALE
<p>CONTOUR</p> <p><input type="checkbox"/> Normal <input checked="" type="checkbox"/> Anormal</p> <p>PROPORTIONS</p> <p><input type="checkbox"/> Normales <input checked="" type="checkbox"/> Anormales</p> <p>ANGLES INTERINCISIFS</p> <p><input checked="" type="checkbox"/> Normaux <input type="checkbox"/> Anormaux</p> <p>AXES DENTAIRE</p> <p><input checked="" type="checkbox"/> Normaux <input type="checkbox"/> Anormaux</p> <p>AGENCEMENT DES DENTS</p> <p><input checked="" type="checkbox"/> Régulier <input type="checkbox"/> Chevauchement <input type="checkbox"/> Diastème</p>	 <p data-bbox="555 600 1077 633" style="text-align: center;">NOTER TOUTES LES IRRÉGULARITÉS SUR LE DESSIN</p>	<p>BORDS GINGIVAUX</p> <p><input type="checkbox"/> Symétriques <input checked="" type="checkbox"/> Asymétriques</p> <p>ZÉNITHS</p> <p><input type="checkbox"/> Réguliers <input checked="" type="checkbox"/> Irréguliers</p> <p>PAPILLES</p> <p><input checked="" type="checkbox"/> Présentes <input type="checkbox"/> Absentes</p> <p>BIOTYPE</p> <p><input checked="" type="checkbox"/> Épais <input type="checkbox"/> Fin</p> <p>ALTÉRATIONS</p> <p><input type="checkbox"/> Inflammation gingivale <input type="checkbox"/> Hypertrophie <input type="checkbox"/> Récession</p> <p>CRÊTES ÉDENTÉES</p> <p><input type="checkbox"/> Normales <input type="checkbox"/> Anormales</p>

Commentaires : Dents de petites tailles.

Puis même analyse au niveau du secteur antérieur mandibulaire.

AVANTAGES DE LA CHECK-LIST : L'analyse est très complète. Elle guide le praticien lors de son analyse esthétique, et lui permet de n'omettre aucun détail. L'aide photographique donne un aperçu plus concret des modifications à réaliser.

INCONVENIENTS : L'analyse est longue, elle se fait au moins pendant 30 minutes et seulement au fauteuil du patient si on veut pouvoir compléter les mesures précises demandées et réaliser l'analyse phonétique. L'aide photographique n'est pas assez précise car les mesures ne pourront pas être exactes.

1.2.3 Empreinte à l'alginate et transmission des informations esthétiques au prothésiste :

- Une **empreinte à l'alginate** avec un porte-empreinte perforé rétentif est réalisée à la première séance, permettant la réalisation au laboratoire d'un modèle d'étude.

Les enregistrements occlusaux sont réalisés de façon la plus précise possible afin d'y positionner les modèles avec exactitude.

- La **transmission des informations au prothésiste** et la prévisualisation du projet esthétique au patient se fait traditionnellement par :

→ Des **photographies de face, du sourire et des dents** peuvent lui être transmises. Il s'agit de documenter le diagnostic clinique en vue d'une prise de décision pertinente à la base de la communication (patient, équipe soignante et laboratoire). A ce niveau, le but de la photo est de nous informer sur l'**orientation du maxillaire** dans le massif cranio-facial, et sur la **teinte** et **caractérisation** de la dent (Kattadiyil et al. 2012).

La photographie est une aide importante dans la **communication** avec le laboratoire (Chiche et Pinault 1994; Ritter et al. 2006). Elle renseigne en effet le céramiste sur la personnalité du patient (age, sexe, type facial, couleur de peau...). Il est important avant tout envoi au laboratoire de réorienter et recadrer les photos de façon à ce que le plan sagittal médian du visage soit strictement vertical afin de ne pas tromper la perception optique du sourire. Toutefois, même si la photo permet de voir l'**inclinaison du plan incisif par rapport à la référence horizontale**, il est impossible pour le prothésiste de la quantifier et donc de faire les ajustements adéquats.

De plus c'est au clinicien de décider si il doit prendre en compte un manque de parallélisme ou une dysharmonie à partir de son évaluation globale prenant en compte la volonté du patient et son analyse esthético-fonctionnelle (Fradeani).

→ Il est également possible de se servir de **technique de simulation comme le masque direct**. Le masque direct est l'application de composite lorsque la largeur et la hauteur des dents antérieures doivent être augmentées ou que les dents doivent être vestibulées. Le matériau n'est pas collé et pourra être éliminé facilement.

Le but de cette technique est un moyen rapide et efficace pour donner un aperçu au patient des modifications à apporter.

Une fois que le patient a validé les modifications proposées, une empreinte du masque direct est prise avant d'éliminer le masque direct. Une fois l'empreinte coulée, les informations sont ainsi transmises au prothésiste. Cette empreinte est en effet utilisée pour le wax-up qui sert à la réalisation de la restauration provisoire (Gresnigt et al. 2011; Étienne 2013; Gürel 2013).

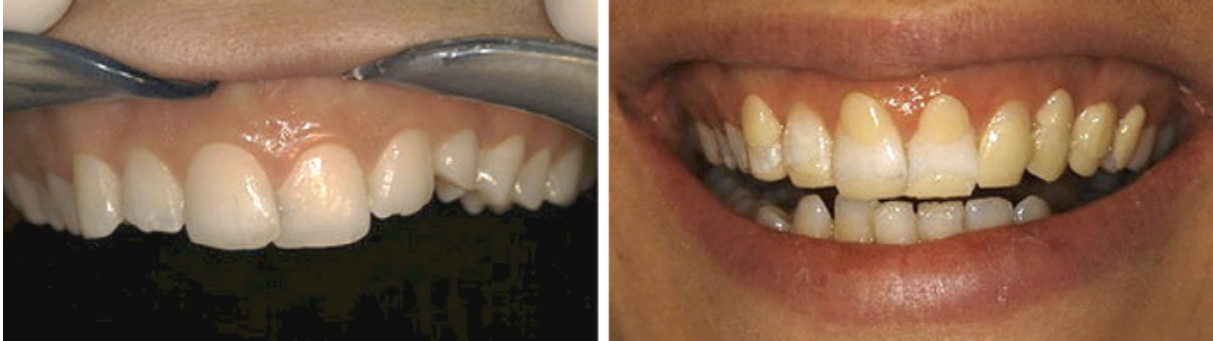

Figure 14 : Situation pré opératoire et mock-up diagnostique primaire (Gurel G)

→ Transmission des références esthétique au prothésiste par **ditramax** : L'objectif de cet instrument (**Margossian et al. 2011**) est d'enregistrer et de transférer de façon fiable et reproductible le marquage des lignes de référence, horizontale et verticale, du visage du patient, sur le modèle maxillaire, au plus près de la zone de travail du prothésiste. Le modèle indexé devient une aide à la perception pour fiabiliser la réalisation prothétique. Cette procédure est capitale :

- d'abord, sur les modèles d'étude, afin d'élaborer le projet diagnostique en cire, à transférer et à valider avec le patient et l'équipe soignante
- plutard, pour orienter les modèles de travail nécessaires à la confection des prothèses d'usage.



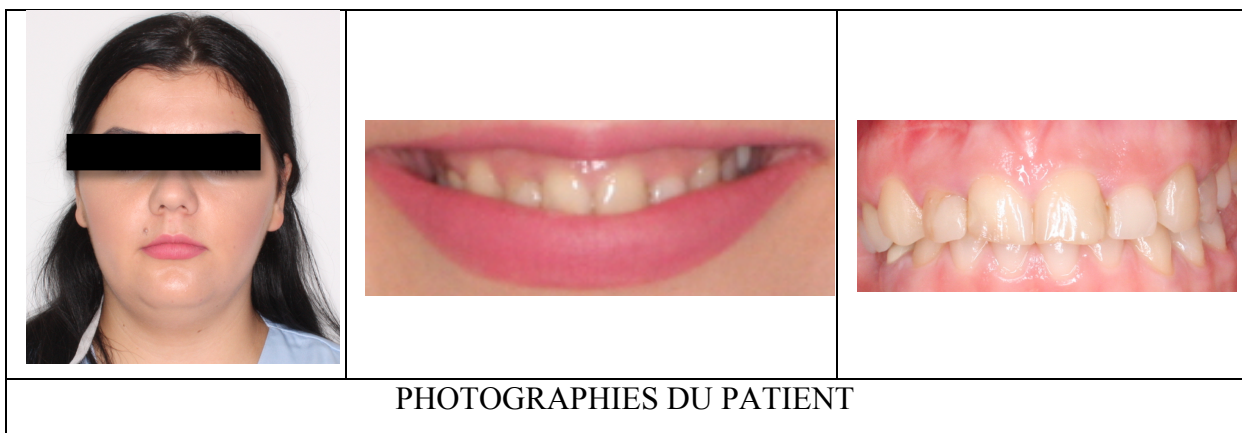
Figure 15 : Positionnement du Ditramax par rapport au références faciales (Ligne médiane, ligne bipupillaire et plan de Camper) et report de celles-ci sur le modèle d'étude (video du site www.ditramax.com)




→ A partir de la check-list esthétique établie par le dentiste, celui-ci transmet au prothésiste une **check-list de laboratoire** pour lui apporter plus de précision lors de la réalisation d'un wax-up diagnostique correcte et des prothèses provisoires et définitives optimales.

De la même manière que précédemment nous reprendrons l'**exemple** de la check-list esthétique, selon Fradéani.




CHECK-LIST DE LABORATOIRE SELON FRADEANI :

A- INFORMATIONS ESTHETIQUES

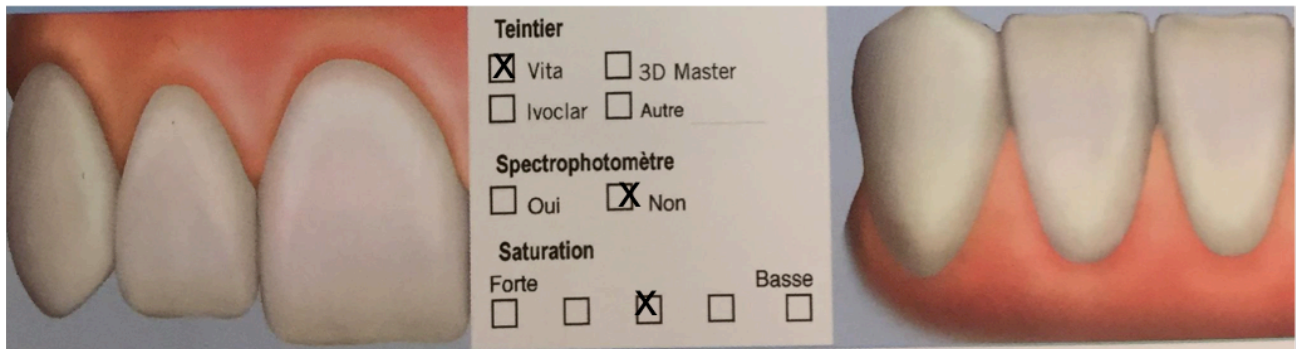

<input checked="" type="checkbox"/> PHOTOGRAPHIES	<input type="checkbox"/> Ancienne	<input checked="" type="checkbox"/> Nouvelle	<input checked="" type="checkbox"/> LIGNE DU SOURIRE	<input type="checkbox"/> Moyenne	<input checked="" type="checkbox"/> Basse	<input type="checkbox"/> Haute
<input checked="" type="checkbox"/> ALIGNEMENT	<input checked="" type="checkbox"/> Oui	<input type="checkbox"/> Non	<input checked="" type="checkbox"/> APPARENCE	<input checked="" type="checkbox"/> Jeune	<input type="checkbox"/> Adulte	<input type="checkbox"/> Mûre
<input checked="" type="checkbox"/> DENT TYPE	 <input type="checkbox"/> Ovoïde	 <input type="checkbox"/> Triangulaire	 <input checked="" type="checkbox"/> Carrée			
<input checked="" type="checkbox"/> TEXTURE	Macro <input type="checkbox"/> Aucune	<input checked="" type="checkbox"/> Légère	<input type="checkbox"/> Prononcée	Micro <input type="checkbox"/> Aucune	<input checked="" type="checkbox"/> Légère	<input type="checkbox"/> Prononcée

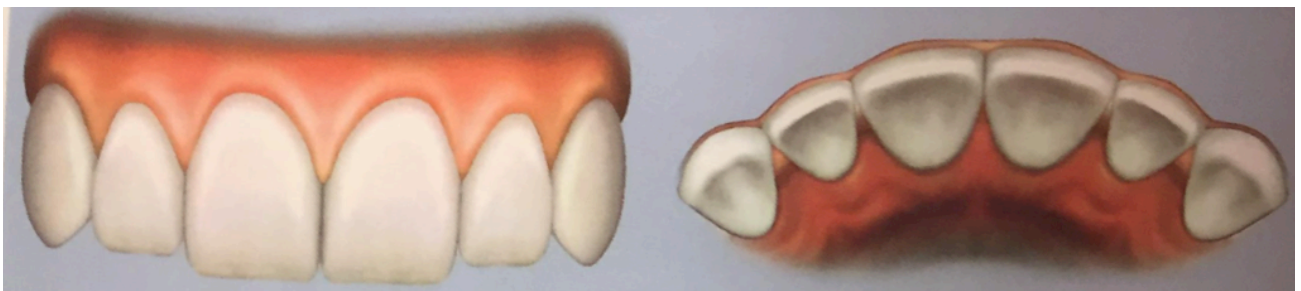
B- PLAN D'OCCLUSION ET LIGNE COMMISURALE

 <input type="checkbox"/> Parallèle	 <input checked="" type="checkbox"/> Penché à droite	 <input type="checkbox"/> Penché à gauche										
	Maintenu <input type="checkbox"/> Modifié <input checked="" type="checkbox"/>	Maintenu <input type="checkbox"/> Modifié <input type="checkbox"/>										
Indiquer les modifications : Marquer par + pour allonger et - pour raccourcir												
(mm) 16	15	14	13	12 +	11	21	+	23	24	25	26	(mm)
(mm) 46	45	44	43	42	41	31	32	33	34	35	36	(mm)

C- COULEUR



D- MODIFICATIONS FORMES ET CONTOURS AU MAXILLAIRE



12 : allonger la couronne clinique de 2mm en cervical

22 : allonger la couronne clinique de 2mm en cervical

Notes :

- Aligner le bord libre de 11 par rapport à 21.
- Après orthodontie ingressant 12 à 22 de 2 mm, réaliser des couronnes plus hautes de 2 mm

E- IDEM A LA MANDIBULE

F- MODIFICATION DU SURPLOMB ET DE LA SUPRACLUSION

G- INFORMATIONS FONCTIONNELLES

- Modèle en plâtre : de départ, de diagnostic, des provisoires
- Enregistrement inter-arcades : IM, IC, en propulsion, en latéralité
- Dimension verticale : inchangée, augmentée ou diminuée
- Arc facial et ligne de référence
- Réglage de l'articulateur : semi-adaptable, entièrement adaptable
- Désocclusion : guidage antérieur, canin, fonction de groupe

H- EMPREINTES : date, heure, et matériaux

I- DOCUMENTATION : Anamnèse, Photographie, Check-list esthétique

1.2.4 Wax-up et réalisation d'une gouttière thermoformée ou clé en silicone pour un mock-up par le laboratoire :

Une simulation de l'objectif terminal esthétique et fonctionnel peut être objectivée à l'aide de cires de diagnostic. Les autres termes utilisés sont : cires ajoutées ou wax-up. Elles naissent des modèles montés sur articulateur. Un modèle 3D des dents à restaurer est ainsi obtenu.

Il nous informe sur les traitements spécifiques à effectuer : chirurgie pré-prothétique, orthodontie... et est un outil essentiel à la communication patient-praticien et prothésiste-praticien. Le praticien pourra réaliser à partir de ce wax-up des guides orthodontiques, chirurgicaux, d'allongements coronaire, des guides de préparation de dent et des provisoires pour le patient et ainsi obtenir son consentement éclairé (Simon H, Magne P. 2008).

Mais le plus souvent, **le prothésiste manque de beaucoup d'informations notamment relative au cadre facial** (typologie, ligne du sourire). Le résultat sera subjectif, selon la manière dont il l'envisage.

1.2.5 Essayage du mock-up en bouche :

Issu du wax-up, le mock-up est un masque en composite réalisé directement au fauteuil ou un masque acrylique réalisé au laboratoire. Cette étape est non seulement essentielle pour prévisualiser le résultat esthétique, mais aussi pour évaluer l'élocution et l'adéquation du guidage antérieur. On teste la nouvelle longueur des dents. (Gaillard C, 2012)

1.2.6 Validation esthétique et fonctionnelle du projet par le patient et le praticien

Le chirurgien dentiste va harmoniser les interférences et les prématurités de la cavité buccale, adapter le guidage antérieur, les courbes d'occlusion, les fonctions canines, les fonctions de groupes à travers le mock-up. La confection d'une prothèse provisoire parfaite dès la première tentative est difficilement réalisable, c'est pourquoi cette méthode n'apporte que des bénéfices. Par ailleurs, la vérification phonétique d'une longueur de dent antérieure peut être aussi importante à vérifier.

1.2.7 Taille – empreinte :

Les préparations dentaires guidée par une clé en silicone, doivent être **le plus économe possible au niveau tissulaire**, ménageant simplement l'espace nécessaire pour la restauration.

1.2.8 Provisoires à l'aide de la gouttière :

Un contrôle de toutes les modifications apportées par l'intermédiaire des prothèses provisoires de deuxième génération est entrepris.

1.2.9 Collage – Résultat final :

Après essayage des prothèses définitives en bouche, une validation de la teinte par le patient, le praticien peut procéder au collage en respectant le protocole adéquat.

Point sur le protocole traditionnel :

- **L'utilisation d'une check-list esthétique est une aide pour regrouper les différents paramètres et permet une analyse systématique.**
- **La transmission des données esthétiques au laboratoire est possible grâce à l'utilisation d'une check-list de laboratoire ou du ditramax.**
- **Une prévisualisation du résultat est possible grâce à la réalisation de wax-up par le prothésiste.**

Limites apparentes :

- **La réalisation d'une check-list complète demande la réalisation de photographie et se complète au fauteuil avec le patient. Toutes les mesures nécessaires se font en bouche ce qui est très chronophage, pour le praticien et le patient.**
- **Le ditramax est un appareil encombrant, pouvant subir des dérèglements lors du transfert au laboratoire ce qui pourrait fausser l'analyse.**
- **Sans transmission de check-list au prothésiste, ce dernier manque de beaucoup d'informations, notamment relatives au cadre facial (typologie, ligne du sourire...), il sera alors contraint de réaliser un wax-up selon sa propre vision de l'esthétique et de la manière dont il envisage, lui, le résultat final.**

➔ D'où le besoin de développer la communication avec le prothésiste et l'apparition de l'outil informatique.

1.3 LES LOGICIELS D'ANALYSE ESTHETIQUE

1.3.1 Point actuel sur les logiciels de « smile design »

La littérature abonde d'articles, de thèses présentant les logiciels de prévisualisation du sourire comme des outils diagnostiques incontournables pour traiter les cas au cabinet présentant un enjeu esthétique important (C. Hayat, 2017 ; V. Bini, 2015 ; R. Noharet et coll, 2015 ; Guastalla O, 2017 ; Coachman and coll, 2012).

Ils relèvent les différents avantages qu'offrent ces différents systèmes de Smile Design notamment :

- Pour un meilleur diagnostic et la planification globale du plan de traitement, permettant des traitements moins invasifs et plus prévisibles ;
- Pour une meilleure communication et confiance dans la relation praticien/patient ;
- Pour un consentement du patient encore mieux éclairé et informé sur les avantages et inconvénients des différentes options thérapeutiques possibles ;
- Pour une meilleure coopération et motivation du patient ;
- Pour une communication avec le prothésiste améliorée car ils offrent aux prothésistes des informations visuelles détaillées comme les références esthétiques, les mesures précises des nouvelles dents, la forme, la teinte de la restaurations définitives ;
- Pour une validation du plan de traitement avant la réalisation du wax-up qui permet seulement de matérialiser le projet esthétique virtuel et donc de le confirmer ;
- Pour une réduction du temps de travail en déjouant les obstacles du cas clinique.

Remarque : Le protocole d'analyse esthétique et de conception du sourire dans un logiciel d'analyse esthétique ayant été largement abordé dans la littérature (Hayat C, 2017 ; Bini V, 2015), nous ne le détaillerons pas dans ce travail.

1.3.2 Ce que l'on attend du logiciel :

Bien que les nombreux avantages rapportés dans la littérature soient attrayant pour l'équipe soignante, d'autres points doivent être abordés pour comprendre **ce qui empêche leur plein essor**. En effet pour un usage optimisé et pour que le plus grand nombre des praticiens soit convaincu, l'utilisation de ces logiciels demande dans la pratique de répondre à certains autres critères :

- Il doit être **simple d'utilisation** de façon à ce que la chaîne thérapeutique ne soit pas perturbée (réalisation du projet virtuel rajoute-t-elle une séance ?)
- Le **résultat virtuel** doit être assez réaliste pour que le patient y adhère et accepte le plan de traitement
- La prévisualisation du sourire doit être **conforme au résultat final**, car on fait face dès lors à une **obligation de résultat**. Ceci relève en effet d'un problème légal dans la mesure où jusque là, en cas d'insatisfaction esthétique du patient, le praticien était protégé par une obligation de moyen et non de résultat. Le dentiste doit tout faire pour mener à bien le projet prothétique. Dès lors qu'une prévisualisation du futur sourire est montré au patient, être fidèle aux attentes du patient devient une obligation.
- La simulation du projet esthétique est satisfaisante pour n'importe quel cas de restauration antérieure (face à un édentement, une abrasion des bords incisifs et diminution de la dimension verticale, un défaut d'émail, des diastèmes..).
- Tout autant qu'un wax-up confectionné au laboratoire, le « wax-up virtuel » exige une validation esthétique mais aussi **fonctionnelle** pour remplir son rôle à part entière.

Au sein de la chaîne thérapeutique, l'utilisation de l'outil informatique permet de réaliser l'analyse esthétique. Un projet virtuel 2D, mais aussi 3D pour certains, est confectionné directement sur les photos du sourire du patient et est validé par ce dernier. Les informations nécessaires à la réalisation du wax-up peuvent ainsi être transmises de façons précises au prothésiste.

Le premier rendez-vous se compose d'une entrevue et un examen clinique minutieux de la bouche et du sourire. Au cours de la première visite, des photographies seront également prises. Dans la plupart des cas, il est possible de voir la simulation esthétique du patient au deuxième rendez-vous, au cours duquel le dentiste et le patient pourront évaluer ensemble les meilleures stratégies pour obtenir le meilleur résultat clinique, si le praticien maîtrise le logiciel cette simulation pourra être réalisée dès la première séance. Il s'agit d'une véritable "retouche photo", mais réalisée avec des mesures cliniques précises du visage et des dents du patient.

Une fois approuvé, le «sourire de conception», les mesures dentaires et les paramètres sont transférés au prothésiste qui peut alors élaborer le wax-up grâce aux mesures prises par rapport aux références faciales du patient.

Plusieurs logiciels ont vu le jour depuis ces 5 dernières années.

1.3.3 Digital Smile Design (Dsd)

Le brésilien Christian Coachman (chirurgien–dentiste et prothésiste dentaire) a décrit le concept de « smile design » avec des logiciel de présentation comme keynote, Powerpoint pour une analyse esthétique précise, afin de créer un wax-up 2D virtuel (Coachman, 2012).

Son but est de créer un protocole complet qui permettrait aux chirurgiens-dentistes à atteindre de meilleures résultats et surtout prévisibles grâce à une meilleure communication avec le prothésiste.

Protocole :

- quatre photos : deux vues frontales du visage du patient, une vue occlusale de l'arcade ainsi qu'une vue à 12 heures du patient ;
- positionner le visage dans le cadre établi avec différents outils. Sur ces photos, les éléments comme la ligne du sourire, la ligne bi-pupillaire, la relation gingivale, les dents, sont reportés, permettant une réflexion globale pour la réfection du sourire. Les proportions dentaires peuvent également être appréciées et donc améliorées.

La vidéo permet de relire des séquences dynamiques afin de saisir les différentes expressions, les différentes émotions du patient et les mouvements labiaux qui les accompagnent. La vidéo est donc un outil précieux dans l'analyse clinique d'un patient.

Analyse esthétique : libre par le praticien, peut-être modifiée selon ses besoins.

Puis Coachman a développé plusieurs outils spécifiquement dédiés à la réalistaion du projet esthétique virtuel :

- **DSD connect (HACK Dentistry, Roumanie, 2013) :**

Le DSD Connect permet de transférer toutes les informations du projet esthétique virtuel 2D, réalisé par keynote ou PowerPoint, dans un logiciel CFAO compatible. Ainsi toutes l'analyse esthétique et les nouveaux contours dentaires mais aussi les photographies du patient, sont reproduits sur une arcade modélisée à partir d'empreintes optiques dans un logiciel CFAO. Ainsi le projet esthétique virtuel est pris en compte dans tous les plans de l'espace.

Logiciel de CFAO compatible avec :

- Les systèmes ouverts
 - Logiciels de planification implantaire pour guider l'acte chirurgical en fonction du projet prothétique : Sirona, 3shape, cerec INLAB
 - Ou des programmes destinés à l'exécution de traitement orthodontique : invisalign, orthoAnalyzer (3Shape, Copenhague, Danemark), ou NemoDSD ortho
- **NemoDSD 2D et NemoDSD 3D** : Logiciels de conception de projet esthétique virtuel créés par Coachman et la société espagnole Nemotec en 2016

NemoDSD 2D : permet de réaliser une analyse esthétique et projet virtuel 2D du futur sourire avec une banque de masque dentaire intégrée permettant un rendu réaliste de la future dentition.

NemoDSD 3D : permet de créer un wax-up virtuel en 3D en travaillant sur l'empreinte optique des arcades du patient. Une banque de dents modélisée en trois dimensions est mise à disposition. À l'aide d'une imprimante 3D le wax-up virtuel enregistré au format .stl, peut être usiné et utilisé pour créer clés et gouttières pour le transfert en bouche du projet esthétique.

Inconvénients : L'analyse esthétique ne peut pas être modifiée en fonction des besoins du praticien. Les tracés sont prédéfinis par le logiciel.

De plus le logiciel ne permet pas d'importer le projet virtuel dans un logiciel de cfao.

Christian Coachman et son équipe ont aussi créé un service appelle « virtuel lab » proposant aux praticiens de réaliser à leur place leurs projets esthétiques. Le chirurgien dentiste envoie au virtual Lab les prises de vue de ses patients.

1.3.4 Aesthetic Digital Smile Design (Adsd) (Dr Valerio Bini, chirurgien-dentiste spécialisé en esthétique dentaire).

Très proche du concept du Digital Smile Design (DSD), Aesthetic Digital Smile Design (Adsd), utilise directement un logiciel de retouche photo, **Adobe Photoshop** permettant d'obtenir un résultat plus réaliste. (Bini V, 2015).

L'analyse esthétique est complète et peut-être modifiée en fonction des besoins du praticien.

L'ADSD peut être appliqué en CFAO

1.3.5 Cerec Smile Design de Sirona (Sirona Dental, Allemagne, 2013)

Une photographie portrait et avec écarteur ainsi qu'une empreinte optique sont réalisés.

A partir du portrait-sourire, le logiciel crée un visage en trois dimensions. L'opérateur est ensuite invité à faire correspondre les arcades numérisées du patient, avec ce visage 3D.

La conception et la réalisation des prothèses se fait par CFAO. Le Cerec Smile Design permet ensuite de visualiser l'intégration des restaurations au sein du visage modélisé.

L'analyse esthétique est très limitée. Seule la ligne inter-incisive et le plan d'occlusion seront pris en compte pour la réalisation des restaurations. Aucun autre tracé n'est possible.

Comme tout système fermé, ce module ne fonctionne qu'avec les produits Sirona. Ce sont des logiciels de conception et de fabrication assisté par ordinateur,

(CFAO), de prothèse dentaire.

1.3.6 Digital Smile System (Italie, 2013)

Il permet de créer des projets virtuels 2D.

2 photographies nécessaires : une lors du sourire, une avec écarteurs.

Vendu avec une paire de lunette spécialement reconnue par le logiciel, il permet le calibrage automatique des portraits, sourire et avec écarteur. Le logiciel connaissant la distance entre les deux repères de la lunette, peut ainsi déduire les mesures exactes sur le cliché.

Le DSS propose 9 modèles de masques dentaires différents pouvant être ajustés sur le cliché. Le rendu est réaliste.

Le logiciel ne permet pas d'importer le projet dans un logiciel CFAO.

1.3.7 Smile Designer Pro (Tasty Tech, Canada, 2013)

Trois photographies sont nécessaires : portrait sourire, avec écarteur, photo prise à 12h.

Une analyse complète est réalisée en utilisant les outils du logiciel pour la manipulation, les mesures et le calibrage des photographies.

Des contours dentaires pré-enregistrés (5 modèles de formes de dents) sont disponibles et adaptables. Simulation de l'éclaircissement dentaire possible.

Des outils similaires à ceux de Photoshop sont disponibles (comme « Photoshop Smudge Brush » simulant des récessions gingivales)

Le rendu est réaliste.

Il est possible d'intégrer le projet 2D à une empreinte optique dans un logiciel CFAO. Mais seule la version Pro le permet.

1.3.8 Planmeca Romexis Smile Design (Finlande 2015)

Protocole (LINDEN.A, 2016) :

Deux photographies de face suffisent : lors du sourire et avec écarteurs.

On oriente le portrait avec le sourire du patient pour ensuite reporter en bouche des lignes de références esthétiques extra-orales.

Un choix entre 5 typologies de contours dentaires est possible. Les dimensions des contours pourront être ajustées.

Le choix de la teinte se fait parmi deux teintiers numériques Vita : le Classical et le 3D Master ou via l'outil « color Picker » qui permet de copier la teinte des dents photographiées pour rendre le résultat plus réaliste et adapté à la situation clinique.

La teinte et la translucidité peuvent ensuite être modifiées à l'aide d'un curseur.

La retouche photographique peut aussi être utilisée pour simuler des gingivectomies, greffes de gencive, et modification de l'anatomie dentaire.

La manipulation du logiciel est simple comparée à des logiciels comme Photoshop.

L'analyse esthétique est complète mais ne peut être modifiée en fonction des besoins du praticien.

L'exportation du projet esthétique est possible dans le logiciel CFAO de la marque Planmeca (Planmeca PlanCAD Easy).

Une fois le modèle 3D créé par superposition du projet virtuel 2D, Planmeca Romexis permet également l'exportation la conception au format fichier STL et imprimer le modèle 3D avec leur nouvelle imprimante 3D Planmeca Creo ou avec n'importe qu'elle autre imprimante

adaptée. Des gouttières, clés en silicone pour réalisation de mock-up, mais aussi des guides chirurgicaux implantaires ou pour gingivectomie pourront être conçus.

1.3.9 Visagisme (Bulgarie, 2015)

La notion de visagisme est abordée dans les travaux de Braulo Paollucci, Marcelo Calamita et Christian Coachman. Le Visagisme reprend cette théorie et propose un projet esthétique 2D selon le type de caractère du patient par une analyse morpho-psychologique. (Palucci.B et al.,2012)

Pour cela : 1 photographie du portrait du patient qui sourit et un questionnaire de personnalité est nécessaire.

Le logiciel simule alors les nouveaux contours dentaires puis la texture de la dent.

Chaque dent du projet virtuel peut être modifiée.

L'intégration du nouveau sourire au sein du visage n'est pas réalisable.

Pas d'association possible avec un logiciel de CFAO.

1.3.8 Tableau récapitulatif des caractéristiques des différents logiciels

Tableau 1- Caractéristiques des différents logiciels

LOGICIEL	MARQUE/ DATE DE SORTIE	PHOTOS NECESSAIRES	ANALYSE LIBRE OU GUIDEE	BANQUE DE MASQUES DENTAIRES	TEINTES DISPONIBLES	TRANSFERT DU PROJET SUR LOGICIEL CFAO
CERREC Smile design	Sirona 2013	- 1 de face lors du sourire - empreinte optique	Limitée, quasi-nulle	Modèle biogénérique personnalisé en 3D	Pas de teinte disponible (restauration couleur blanc/jaune)	Le projet est directement fait sur CFAO
DSD	Dsd Technolog y 2013	2 obligatoires : - face lors du sourire - avec écarteur 3 facultatives : face au repos / à 12h / occlusale	Libre via Ppt ou keynote	- 4 calques maxillaires - 1 calque occlusal Modifiables	2 teintes modifiables par un logiciel de retouche photo	Possible via DSD connect
Digital Smile Système (DSS)	Digital smile système 2013	2 obligatoires : - face lors du sourire - avec écarteur 1 facultative : de face au repos avec port de lunettes spécifique pour la calibration	Guidée par le logiciel	9 préformes + modèles supplémentaires possibles	Teinte modifiable avec outils « luminance » et « saturation »	Transfert possible Système ouvert
Smile Design Pro	TastyTech 2013	2 obligatoires : - face lors du sourire - avec écarteur 2 facultatives : à 12h / occlusale	Guidée par le logiciel	10 calques maxillaires 1 mandibulaire 1 occlusal Modifiables	Teinte modifiable par les outils whitening, highlights, brightness	Possible via l'outil 3D Connect
Adsd	V. Bini 2014	2 obligatoires : - face lors du sourire - avec écarteur 3 facultatives : face au repos / à 12h / occlusale	Libre via Photoshop	Création d'une base de données de formes dentaires nécessaire	Teintes issues de la base de données, modifiables	NON
Visagismile	G.Gurol 2015	1 de face lors du sourire + 1 questionnaire de personnalité	Limitée, analyse morpho- psychologique	1 seule préforme personnalisée Modifiable via ppt ou keynote	Teinte unique modifiable via un logiciel de retouche photo	NON
Romexis Smile Design	Planneca 2015	1 de face lors du sourire 1 avec écarteur	Guidée par le logiciel	7 calques maxillaires Modifiables	Teintiers Vita Classic et Vita 3D master	Transfert possible dans n'importe quel logiciel CFAO

2 ETUDE COMPARATIVE DES DIFFERENTS LOGICIELS

L'objectif de cette étude est :

- D'évaluer cliniquement l'apport de ces logiciels, tout autant dans l'analyse esthétique que dans la prévisualisation du projet virtuel.
- De les comparer dans des situations cliniques à la problématique différente et mettre en évidence les limites essentielles.

Qu'en est-il de l'enjeu fonctionnel, et qu'en est-il de l'obligation légale ?

Les sujets sélectionnés sont des patients voulant « changer leur sourire » et doivent présenter une des différentes caractéristiques suivantes :

- Dents riziformes
- Usures dentaires : érosion, abrasion
- Diastèmes et refus d'orthodontie
- Dysharmonie dento-parodontale

Pour chaque patient, des photographies sont prises :

- une photo du sourire de face
- une photo avec écarteur de face

Puis une fois toutes les photos récupérées, chaque cas est analysé par :

- DSD (powerpoint)
- Apsd (photoshop)
- Planmeca Romexis
- Smile designer Pro

Pour les autres logiciels (Cerec Smile Design, NemoDSD 2D et 3D, Visagismile) les propos proviennent de tutoriels mis à disposition par les créateurs de ces logiciels, et par certains utilisateurs dentistes amateurs.

Nous allons comparer les différents logiciels sur 7 critères :

- Facilité d'emploi – rapidité de la confection du sourire
- Résultat réaliste
- Reproductibilité en bouche
- Outil de communication
- Association à la CFAO
- Validation fonctionnelle du projet virtuel.
- Matériel nécessaire et prix.

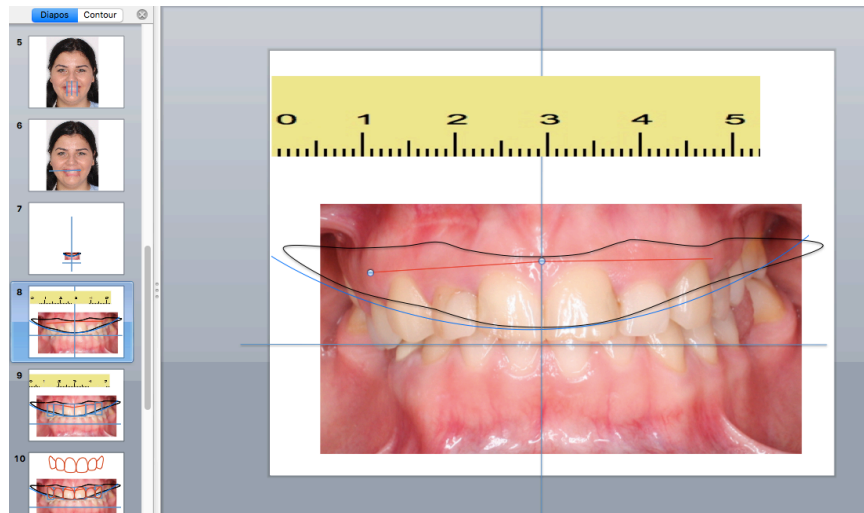
2.1 Facilité d'emploi - rapidité ?

Pour résumé :

	Logiciels à analyse esthétique libre Powerpoint, Photoshop, Keynote	Logiciels à analyse esthétique guidée : NemoDSD, Smile Designer Pro, Romexis Smile Design, Cerec Smile Design visagismile, Digital Smile System
Avantages	L'analyse est adaptable selon les besoins du praticien.	Ils facilitent et accélèrent la réalisation du PEV : moins chronophage. Il n'y a pas besoin d'être très expérimenté.
Inconvénients	Leur utilisation est chronophage et demande une formation poussée pour maîtriser les différents outils. La réalisation du projet est plus difficile.	Le logiciel mène l'analyse. L'analyse est la même quelque soit le cas traité. Cependant les logiciels Smile designer Pro , Romexis smile design et Nemodsd proposent une analyse assez complète ce qui peut être un bon compromis.

Visagismile : ne s'appuie que sur l'aspect psychologique et sur la forme des dents. Seul les références verticales et horizontales sont demandées.

Les illustrations qui suivent donnent un aperçu, sur trois logiciels différents, du report des lignes de références faciales sur la photo intra buccale afin de diagnostiquer les modifications à entreprendre.



**Figure 16 : Analyse esthétique sur Powerpoint, report des références extra-orales en intra-orale.
Source : auteur**

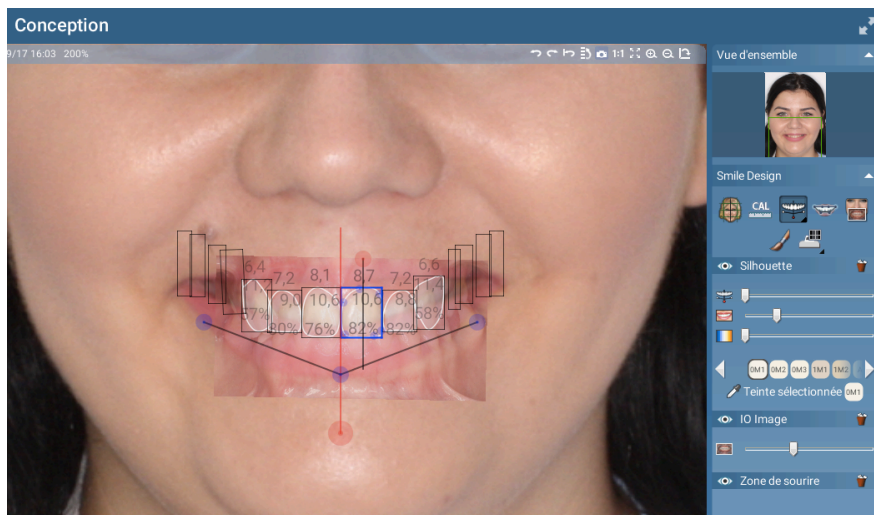


Figure 17 : Conception du sourire sur planmeca grâce à la superposition de la photo intra-buccale et la photo portrait. Source : auteur

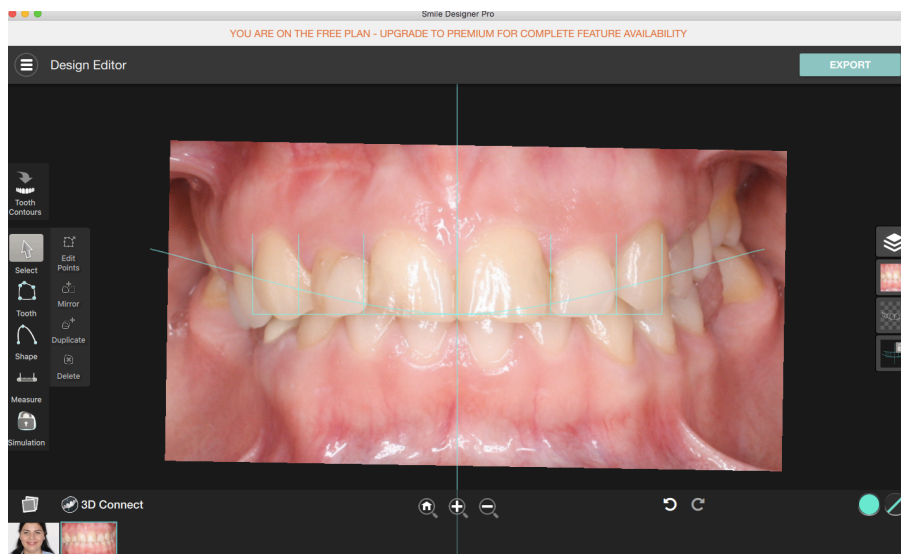



Figure 18 : Report références faciales sur Smile Designer Pro. Source : auteur

2.2 Un résultat réaliste ?

La qualité du projet virtuel en terme de teintes, luminosité, contraste, saturation, de formes est indispensable dans la mesure où il s'agit de prévisualiser un résultat esthétique. Plus le résultat est représentatif du futur sourire du patient plus ce-dernier adhèrera au projet.

Selon les outils dont disposent les logiciels le résultat sera plus ou moins réaliste.

En résumé :

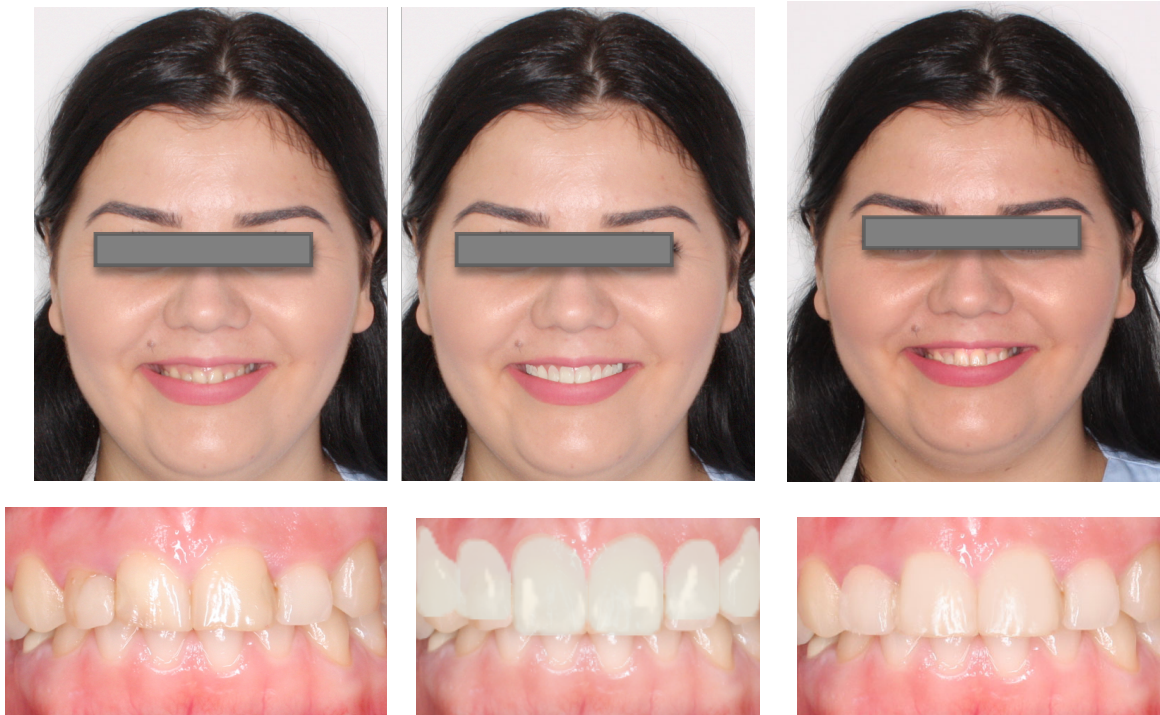Keynote et Powerpoint	<p>Ces logiciels ne possèdent pas de masques de dents virtuelles, ni de teintiers adaptés. La teinte et l'aspect de la surface ne sont donc pas représentatifs.</p> <p>Une fois les contours dentaires réalisés, la simulation n'est pas très réaliste. Des astuces peuvent être utilisées :</p> <ul style="list-style-type: none">- transfert des contours dans un logiciel de retouches photos : Photoshop ou Gimp- déplacer la forme du nouveau contour sur une image de dent réelle puis sélectionné les contour avec l'image en arrière plan et appuyer sur « cmd » et « M »
Photoshop	<p>Logiciel de retouche photo. Le résultat sera le plus réaliste car le principe est de modifier la dent elle-même donc la teinte ne change pas. Le résultat est très naturel.</p> <div data-bbox="635 1317 1152 1556" data-label="Image"></div> <p><i>Déformation du contour de la dent sur photoshop. Source : Auteur</i></p>
Autres logiciels	<p>Les logiciels spécifiques au « smile design » proposent, pour la plupart, des banques de dents virtuelles, avec la possibilité de modifier luminosité, contraste et opacité ce qui tend à rendre un résultat réaliste.</p> <p>Romexis Smile Design : Celui-ci permet l'intégration de teintes issues des teintiers VITA.</p> <p>Visagismile : Ce logiciel ne permet pas de simuler l'intégration du nouveau sourire au sein du visage, donc représente la version la plus limitée.</p>

Il est à noter que la qualité du projet virtuel dépend de l'expérience du praticien.

Le risque est qu'en suivant toutes ses règles d'esthétisme, on révèle un sourire figé et non « vivant ».

Exemple de deux simulations du sourire d'une patiente, réalisés sur deux logiciels Planmeca Romexis Smile Design (b) et Photoshop (c) :

Figure 19 : Photo originale (a) Projet virtuel sur Planmeca (b) sur Photoshop (c)



(a) sourire gingival, ancien composite volumineux sur la 12, bord incisif de la 11 abrasé

(b) teinte A1 du teintier VITA, en vue extra-orale, intégration parfaite des dents dans le sourire ; en vue intra-orale le bord incisif des dents naturelles ne peut pas être supprimé, le rendu est donc moins satisfaisant ;

(c) Photo-portrait : pas de correction du sourire gingival, seulement petite élévation coronaire de 12 et 22 ; En intra-oral : même teinte que les dents naturelles mais plus la luminosité a été augmentée, les bords incisifs ont le résultat est très réaliste.

SOURCE : AUTEUR

2.3. Un résultat virtuel reproductible en bouche ?

Si le dentiste dévoile au patient la possibilité d'un «sourire parfait», en lui donnant une prévisualisation précise de son futur sourire, nous rentrons dès lors dans une **obligation de résultat**. Et le risque d'être déçu augmente. En se laissant guider par les étapes de conception d'un sourire dit « esthétique », un praticien peu expérimenté risque de se confronter à de réelles difficultés thérapeutiques qu'il se doit d'anticiper et de communiquer au patient.

De plus il faut se méfier des banques de données numériques où certaines situations risqueraient de donner une planification irréalisable, aux vus des impératifs biologiques par exemple. Dans la plupart des situations cliniques mettre en application l'ensemble des critères esthétiques revient à compromettre l'économie tissulaire ou l'intégration fonctionnelle des restaurations et risque de voir sa responsabilité engagée aussi. Le praticien doit être réaliste et honnête...

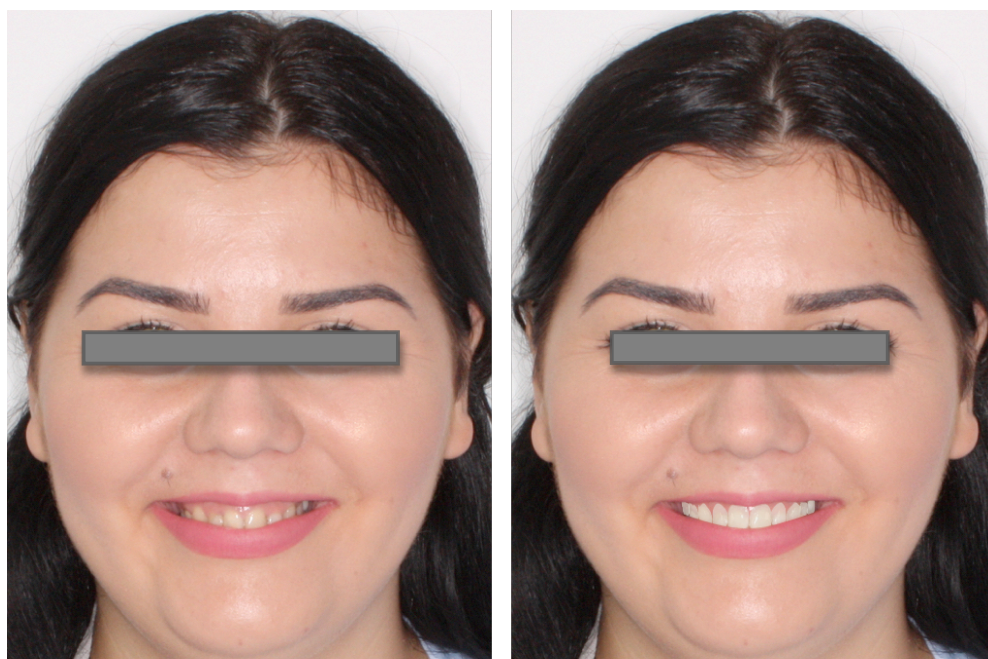

Figure 20 : Cas Maria avant/après planification du sourire. Source : auteur

Exemple de Maria : Dans ce cas, la correction du sourire gingival impose une intervention chirurgicale et une importante perte tissulaire. En effet l'élongation coronaire (de 4mm pour les incisives latérales) se compose :

- d'une **gingivectomie** mais la perte de la gencive attachée associée est à éviter. Dans certaines conditions, on préfère donc un **repositionnement apical de la gencive**. Cela

consiste à réaliser un lambeau, de pleine épaisseur (la totalité de la gencive attachée et de la muqueuse vestibulaire est soulevée), puis ce dernier est repositionné plus haut.

- et d'une **ostéotomie** car l'os alvéolaire sera apparent après la résection apicale de la gencive. De plus un respect des 3mm de l'espace biologique est à recréer entre le bord de la gencive et la crête alvéolaire. Le risque est de fragiliser les dent si on enlève trop d'os. Pour entreprendre une telle opération il faut avoir un parodonte très sain et solide avec des racines longues.
- Réalisation des facettes qui cacheront les racines apparentes.

Une autre solution plus conservatrice serait l'**orthodontie**, consistant à ingresser les dents et le parodonte.

Il existe également une procédure visant à abaisser la lèvre supérieure pour recouvrir davantage la gencive et les dents qui sont trop exposées. Cette procédure est parfois appelée une "**Frénectomie inversée**" (reversed frenectomy). Elle vise à diminuer le mouvement vertical vers le haut d'une lèvre "hyper-mobile" en ré-attachant la muqueuse et le muscle de la lèvre supérieure à un niveau plus bas (plus près des dents).

Plus récemment, le recours à la **toxine botulique** chez un plasticien, semble donner aussi de bons résultats pour corriger des sourires gingivaux dont le dégagement excessif de la lèvre est en cause. Cette toxine force les muscles éleveurs de la lèvre supérieure à se relaxer en empêchant leur contraction. Ainsi la lèvre remonte moins lors du sourire et laisse paraître moins de gencive. Cette solution semble la plus raisonnable mais est à renouveler tous les 6 mois, et le botox est actuellement très contesté. (Lamotte et Roose 2015; Vieux et Bemer 2016)

Il est donc important d'individualiser la planification, d'envisager les risques et d'en informer le patient.

Si rien est anticipé et réfléchi, la planification et les attentes du patient ne pourront pas être respectées et le praticien se retrouvera face à de sérieux problèmes.

2.4 Un outil de communication ? Partage de l'analyse et de la simulation au patient et au prothésiste.

La communication est un élément important dans la relation praticien-prothésiste. Le transfert du projet virtuel au prothésiste, quelque soit le logiciel de « smile design », permet

de lui communiquer les références esthétiques essentielles telles que la ligne sagittale médiane et la ligne bi-pupillaire, la ligne du sourire, la ligne des collets... Les contours précis, en vue frontale, de la future prothèse peuvent être dessinés, et les mesures sont ainsi transmises aux prothésiste pour que celui-ci n'ait qu'à reproduire la simulation en wax-up.

Afin d'optimiser ce transfert d'information, il est intéressant que le prothésiste puisse lui-aussi modifier le projet virtuel en ayant pleinement accès aux outils du logiciel, pour bénéficier de son expertise. La photographie lui permettra également de mieux appréhender la teinte. Au cours de cette étude, on relève que selon le logiciel utilisé, la transmission des données au prothésiste présente des caractéristiques différentes.

En résumé :

<p>Logiciels ouverts :</p> <p>Powerpoint,</p> <p>Keynote,</p> <p>Photoshop</p>	<p>Il n'y a pas besoin de logiciels spécifiques pour permettre la lecture et la modification des informations. Ce sont des logiciels répandus et les moins chers.</p> <p>Pour Powerpoint et Keynote, il est nécessaire de télécharger dans la banque de donnée une règlette devant être calibrée pour pouvoir faire les mesures à bonne échelle.</p> <p>Pour Photoshop, le protocole de V. Bini ADSD, préconise l'achat d'une règlette faciale (Face Analogic Transfer Support) que le patient porte au moment de la photo portrait.</p> <div data-bbox="619 1288 1177 1612" data-label="Image"> </div> <p><i>Figure 21 : Rèlette commercialisée par V.Bini. Source : https://www.aestheticdigitalmiledesign-adsd.com</i></p>
<p>Logiciels fermés</p>	<p>L'exportation se fait au format .pdf . De ce fait chaque protagoniste peut consulter le fichier mais aucune modification n'est possible à moins de posséder le logiciel.</p>

Les illustrations suivantes montrent la manière dont les mesures nécessaires à la réalisation du wax-up sont transmises au prothésiste.

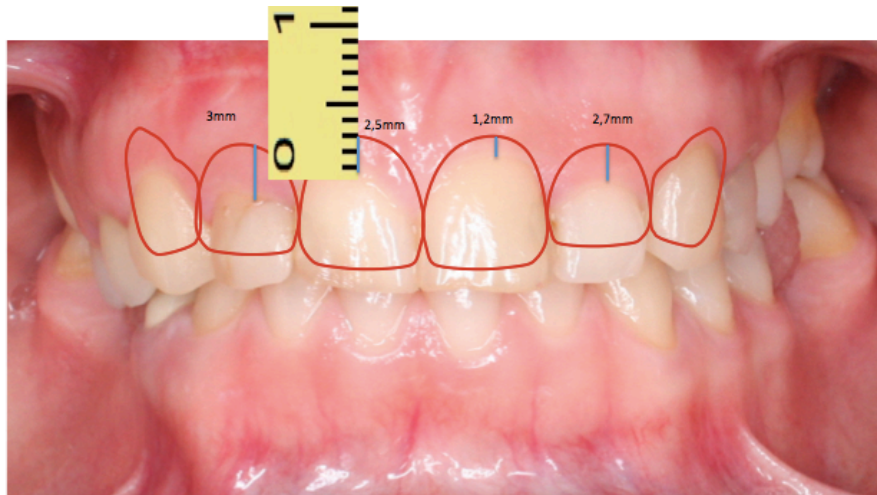

Figure 23 : Transmission des mesures sur Powerpoint grave à une réglette téléchargée et calibrée par rapport à la longueur inter-incisive calculée cliniquement. Source : auteur

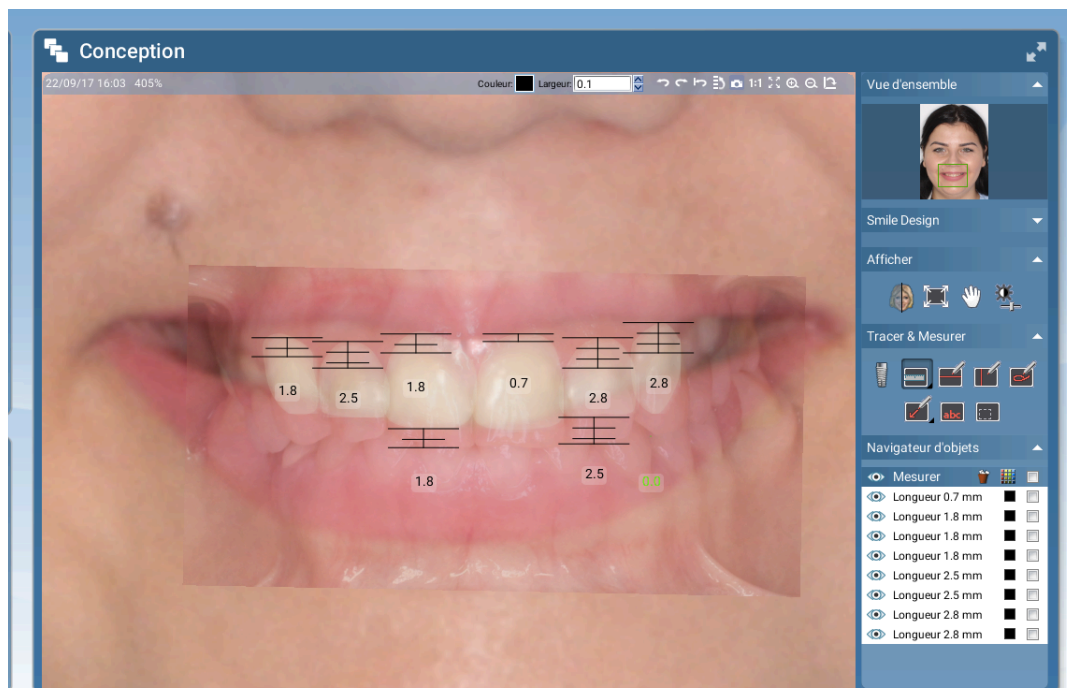


Figure 22 : Transmission des données au prothésists sur Planmeca Smile design. Source : Auteur

2.5 - Possibilité de travailler le projet esthétique dans les différents plans de l'espace, association à la CFAO ?

Les projets en 2D, apparaissent aujourd'hui, avec l'essor de la CFAO comme un aspect limitant. Ainsi **aujourd'hui tous les programmes de « smile design », à l'exception de NemoDsd 2D et Visagismile**, permettent le transfert du projet esthétique dans un logiciel de CFAO, même de simples logiciels de présentation grâce au logiciel Dsd connect.

La CFAO ou Conception et Fabrication Assistée par Ordinateur comporte deux notions différentes (Unger F, 2008):

- La CAO (Conception Assistée par Ordinateur) qui est un ensemble de systèmes informatiques permettant d'accélérer les temps de conception et d'augmenter le niveau de précision.
- La FAO (Fabrication Assistée par Ordinateur) qui est le processus de fabrication comme peut l'être la machine-outil en odontologie.

En effet avec la mise sur le marché du **logiciel DSD connect**, créé par C.Coachman, L. Yoshinaga et Hack Marius en 2013, il est possible d'importer les vues du projet virtuel 2D dans un logiciel de CFAO. La simulation 2D se superposant au modèle d'étude issu de l'empreinte optique, on peut donc travailler le wax-up virtuel dans tous les sens tout en tenant compte des références faciales. Le calque transparent de la planification 2D sert de guide pour la conception assisté sur ordinateur.

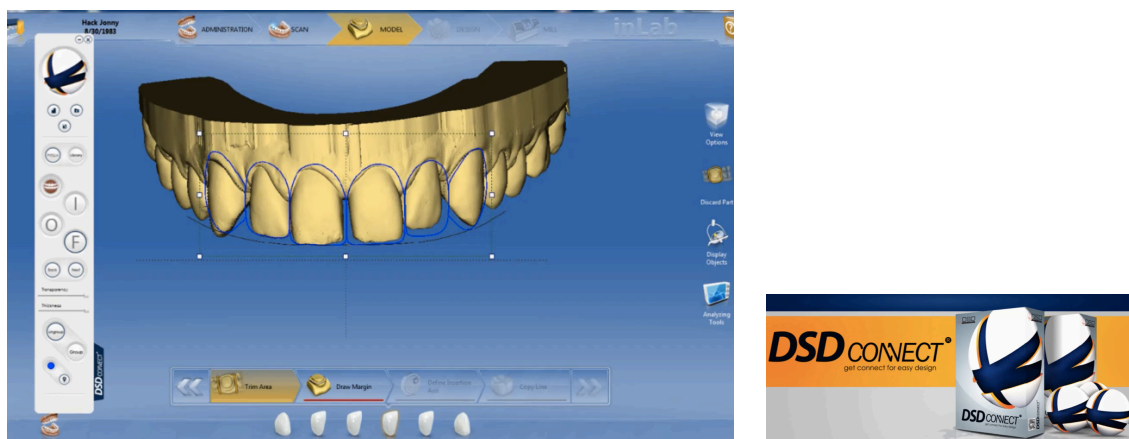


Figure 24 : Transfert de la planification 2D et des lignes de références faciale sur le logiciel de CFAO grâce au Dsd connect

En pratique, ceci demande une formation et une maîtrise des outils accompagnants la 3D. De plus on constate que la **photographie 2D et le modèle 3D ne se superposent pas exactement**, à cause des déformations de l'empreinte optique. Par exemple la distance séparant les premières molaires n'est pas la même. L'utilisation du logiciel se limite au bloc incisivo-canin.

Ce constat est valable pour tous les logiciels existants. Néanmoins, sur ce point, **Cerec Smile Design et Nemo Dsd 3D** propose une planification esthétique en 3D directement sur l'empreinte optique, ce qui évite le problème de superposition.

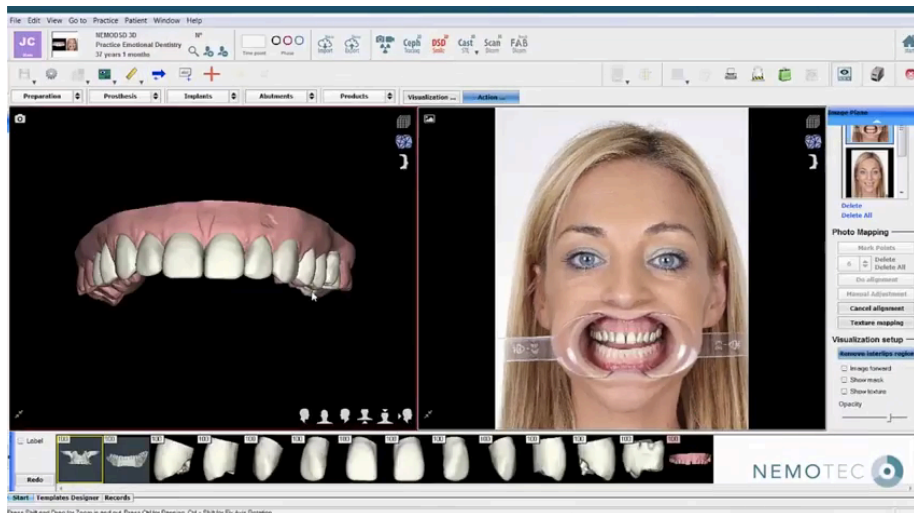


Figure 25 : Planification 3D des restaurations antérieures via NemmoDSD 3D. Source : NemoTec, Nemo University

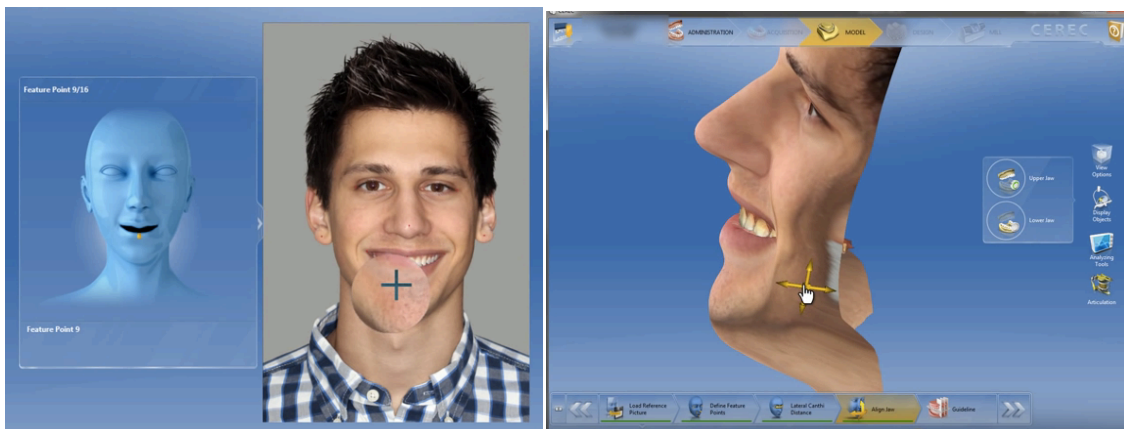

Figure 26 : Avec le logiciel CEREC smile Design 4.2 : Création de l'avatar 3D à partir d'une photographie portrait puis planification dans tous les sens de l'espace, en fonction des références faciales. Source : SironaDental

Cependant pas tous peuvent importer le projet dans n'importe quel logiciel CFAO.

Le **Dsd connect** est compatible avec les logiciels Sirona et 3Shape, tandis que **Planmeca**, **3shape** et **Sirona** sont des systèmes fermés à leur propre marque.

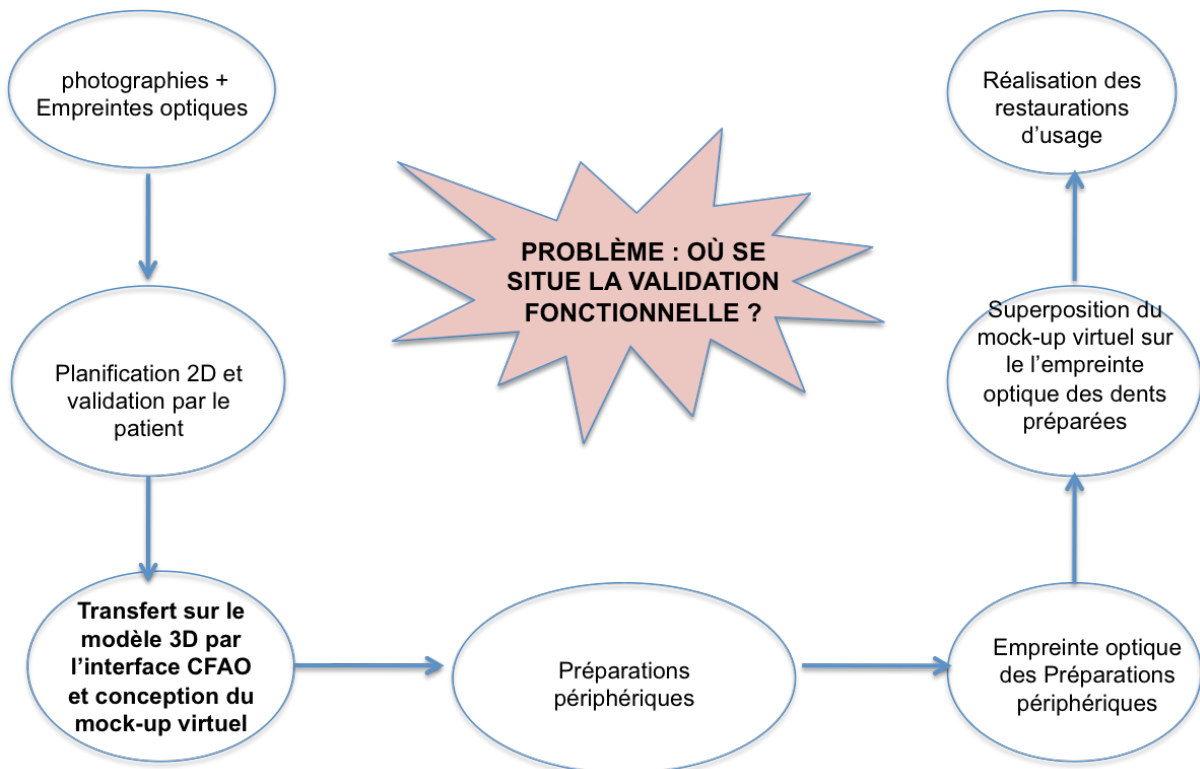
Associé à la CFAO, outre l'intérêt ludique et diagnostique de la simulation 2D du sourire, viennent s'ajouter :

- Une maîtrise des différents plans de l'espace
- Plus de précision par la mesure optique (15 à 30microns) (**Descamps, 2012**)
- Un gain de temps
- De l'ergonomie
- Plus d'étape de laboratoire

- Pérennisation des informations entre la planification et les restaurations d'usage

Cependant, malgré un travail dans l'espace, l'utilisation de la CFAO ne peut se limiter qu'à des **cas de restaurations unitaires**. En effet, il n'est en aucun indiqué de réhabiliter tout le secteur antérieur sans analyse fonctionnelle, et vérification du guide canin et incisif. Seule l'occlusion statique est vérifiée grâce à l'enregistrement de l'occlusion lors de l'empreinte optique. L'**absence de validation fonctionnelle et esthétique** par un mock-up physique est un inconvénient majeur.

Figure 27 : Schéma synthétisant l'utilisation de logiciel proposant une interface entre la planification 2D et la CFAO. SOURCE : AUTEUR



2.6 La validation fonctionnelle et esthétique du projet virtuel

Quelque soit le logiciel utilisé, la limite majeure du concept du smile design résulte du fait que le logiciel ne peut allier la forme à la fonction.

Dans un protocole traditionnel, la première étape consiste en un montage des modèles sur articulateur grâce à l'arc facial ou table de montage. Le prothésiste confectionne ainsi la restauration prothétique en testant propulsion et latéralité sur l'articulateur.

Comparons les différentes possibilités qui s'offrent à nous aujourd'hui pour la validation fonctionnelle du projet esthétique virtuel.

- **Pour l'utilisation de logiciels de planification 2D du sourire sans passer par le 3D et la CFAO**, la validation esthétique et fonctionnelle se fait obligatoirement en passant par la réalisation d'un mock-up.

En effet, le projet virtuel est un projet en 2D qui ne donne qu'une vue frontale. Les guides incisif et canin ne sont pas étudiés et imposent donc la réalisation d'un wax up et l'essayage en bouche du mock-up.

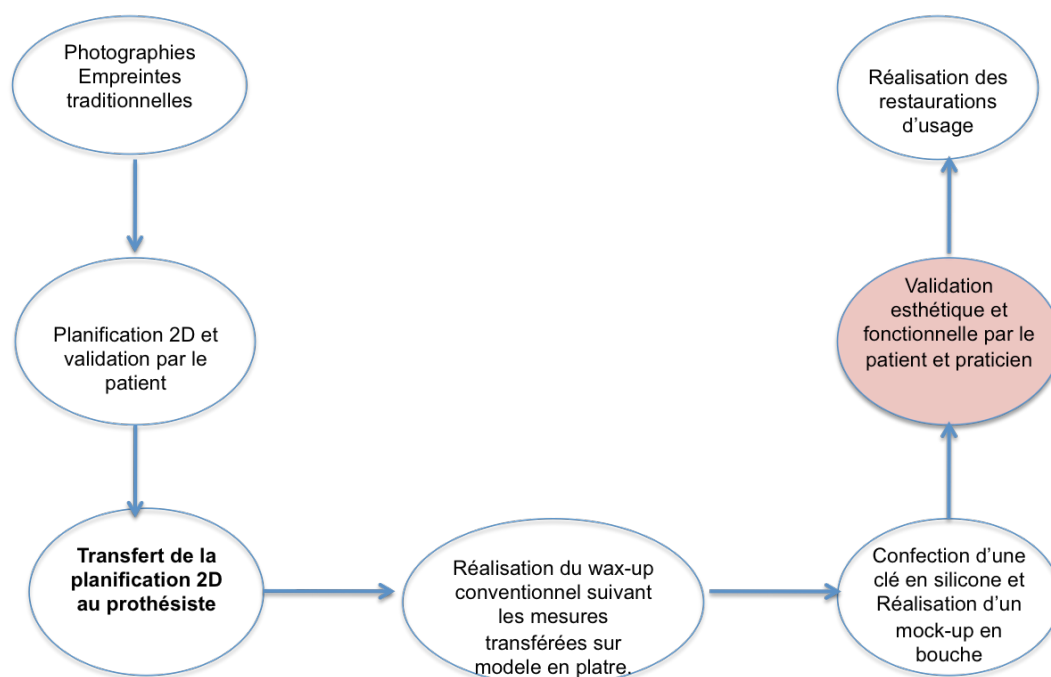


Figure 28 : Schéma représentant la chaîne thérapeutique sans utilisation de logiciel CFAO.
SOURCE : AUTEUR

- **Pour les logiciels possédant une interface avec un logiciel de CFAO** : après avoir validé la conception 3D, une fabrication assistée par ordinateur avec un matériau provisoire en polyméthacrylate de méthyle est aujourd'hui possible.

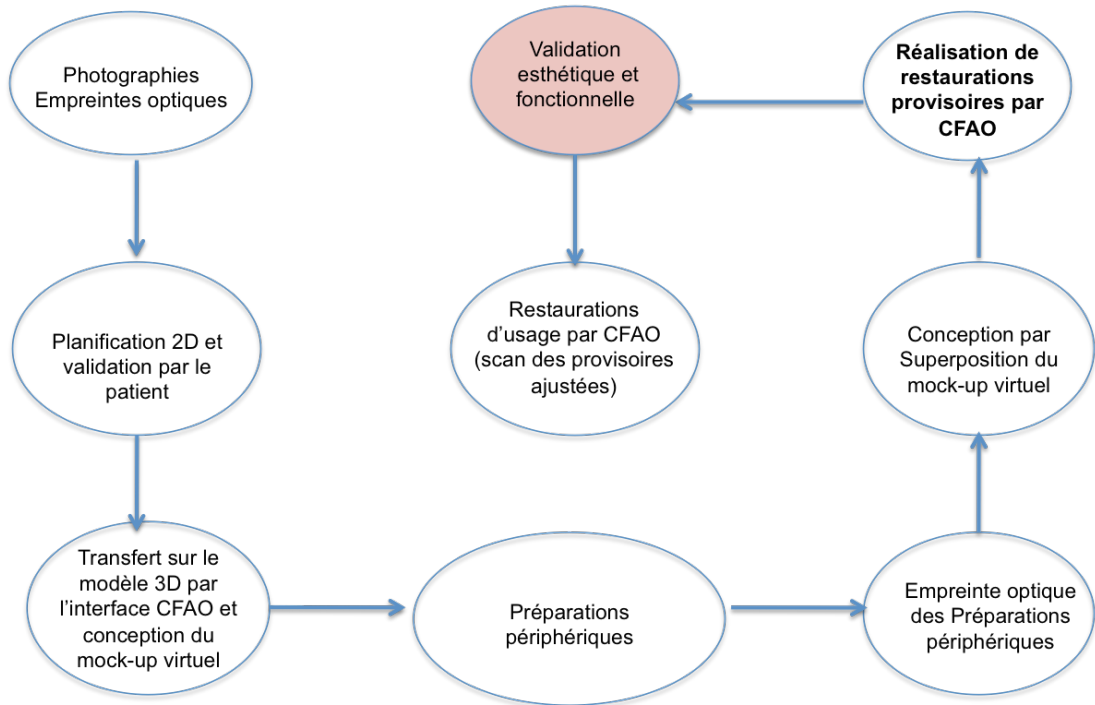


Figure 29 : Schéma représentant la chaîne thérapeutique utilisant un logiciel CFAO permettant l'élaboration de provisoires. SOURCE : AUTEUR

Inconvénients :

- Coût
- Une perte du guidage antérieur, ou un changement de dimension verticale d'occlusion ne peuvent être retrouvés sans montage sur articulateur préalable. Ainsi les restaurations de grandes étendues ne peuvent être conçues avec cette méthode.

- **Logiciels permettant l'impression 3D et stéréolithographie**

La **stéréolithographie (SLA)** est une technologie qui consiste à fabriquer des pièces par ajout de matière. Les matériaux utilisés sont des photopolymères, résines liquides photosensibles, qui se solidifient au contact d'un laser ultra-violet (UV). L'empilement successif de couches, déposées sur une plateforme mobile, permet de fabriquer le modèle 3D. Lorsqu'une couche est terminée la plateforme mobile sur laquelle sont déposées les couches solides descend d'une distance égale à l'épaisseur de chaque couche de matière (généralement entre 0,05 mm et 0,15 mm). La surface du bac est donc de nouveau entièrement liquide et le

laser peut recommencer son traçage sur la surface liquide afin de réaliser une nouvelle couche, qui rejoindra la couche de matière solide sous-jacente.

La pièce imprimée en **stéréolithographie** nécessite un post-traitement. Elle doit d'abord être nettoyée à l'aide d'un solvant pour supprimer le résidu de résine non polymérisé et ensuite passée au four pour terminer la polymérisation afin d'accroître au maximum la résistance du matériau. (Nizard. M, 2016)

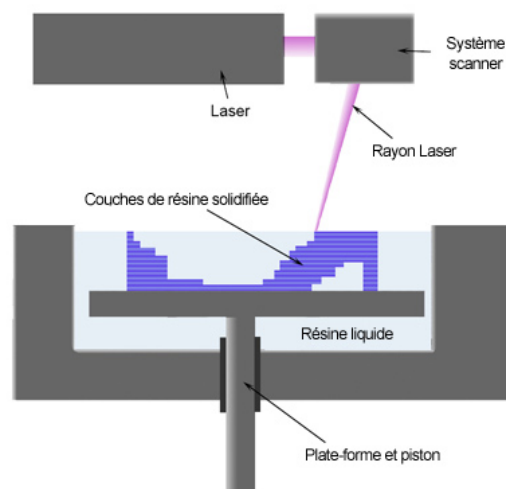


Schéma explicatif du mécanisme de Stéréolithographie. Source: materialgeeza via Wikipedia

Le format de fichier 3D numérique .stl tire son appellation de la stéréolithographie.

Dès lors que le projet virtuel 3D peut être obtenu au format .stl, on peut réaliser dans la même séance, une **impression 3D du modèle du projet virtuel** sur lequel on fabrique une gouttière de transfert. Un **mock-up** pourra donc être réalisé en bouche et l'intégration fonctionnelle ainsi validée. Il peut également servir à la fabrication de guide chirurgical pour faciliter la réalisation d'élongations coronaires, ou pose d'implants.

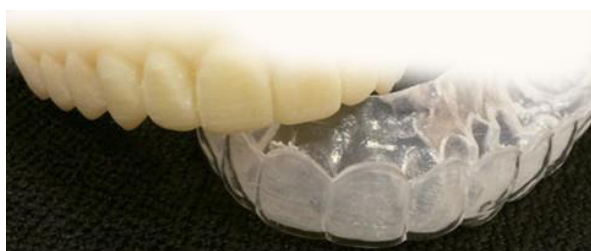

Figure 30 : IMPRESSION 3D. Source : DSDLab

C'est le cas depuis quelque mois, du **logiciel Nemo DSD 3D**, qui peut créer le wax-up numérique à ce format. Cependant il est à noter que ce logiciel ne peut importer son projet virtuel dans un logiciel CFAO. La fabrication des prothèses d'usage, une fois le mock-up validé, se fera chez le prothésiste qui copiera le modèle obtenu par stéréolithographie.

C'est le **logiciel Planmeca Romexis** qui permet à la fois l'importation et l'exportation de la conception au format de fichier STL ouvert, pour l'impression de modèle 3D, et qui possède également l'interface CFAO. La chaîne thérapeutique est synthétisée sur le schéma suivant.

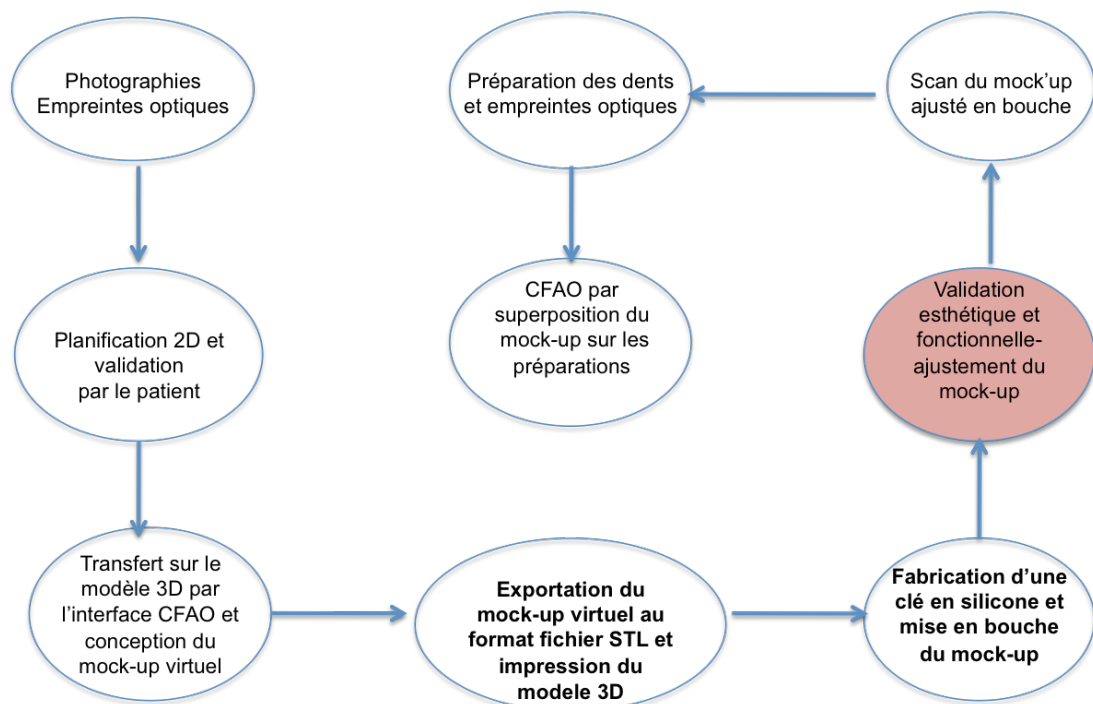


Figure 31 : Schéma représentant la chaîne thérapeutique avec un logiciel permettant l'impression 3D et stéréolithographie.

SOURCE : AUTEUR

Inconvénients :

- Rupture de la chaîne du tout numérique
- Restaurations de grandes étendues ne sont pas indiquées pour une CFAO directe. En effet le rétablissement du guidage antérieur, ou de la dimension verticale d'occlusion ne peut se faire sans montage sur articulateur préalable.

- Enfin avec la révolution numérique que constitue la CFAO, et le passage au design occlusal virtuel, **l'emploi de l'articulateur virtuel** y trouve tout son intérêt. C'est ce que propose par exemple le logiciel **Planmeca PlanCAD premium** ou comme **CEREC 4.2 smile design**.

En effet la nouvelle version du CEREC®, la Software 4.2, met à disposition dans notre plateau technique de nouveaux outils tels que le « smile design » mais aussi l'articulateur virtuel.

Il s'agit d'un module intégré dans le logiciel permettant de mettre en relation les modèles numériques des arcades dentaires en statique et dynamique.

L'articulateur virtuel mathématique, le plus courant, se base sur la simulation mathématique des mouvements mandibulaires de la même façon qu'un articulateur adaptable ou semi-adaptable de 2^{ème} génération.

Les avantages sont nombreux (Laplanche O, 2011). :

- Intégration occlusale des prothèses avec précision
- Préservation de la chaîne numérique assurant une conception prothétique de précision par CFAO directe.
- Analyse métrique de la position de la future situation de la couronne et calcule la morphologie occlusale de la dent
- Aspect ergonomique de la simulation virtuelle indéniable : la visualisation des points de contacts est facilitée grâce au « zoom », la surface occlusale des arcades dentaires peut être affichée sur un ordinateur en plein écran. Par le jeu de transparence, le prothésiste peut apprécier les contacts antagonistes tout en maintenant les arcades en occlusion.

Par ailleurs, l'intensité des forces de contact est représentée par un code couleur permettant de corriger rapidement les sur-occlusions et les prématurités.

- Possibilités de programmation identiques à celles d'un articulateur mécanique : le FGP (Function Generated Pathway) peut être programmé par exemple dans la situation la plus défavorable pour garantir l'absence d'interférences occlusales;
- Permet de couvrir les différentes situations cliniques en fonction de la méthode de montage du maxillaire.

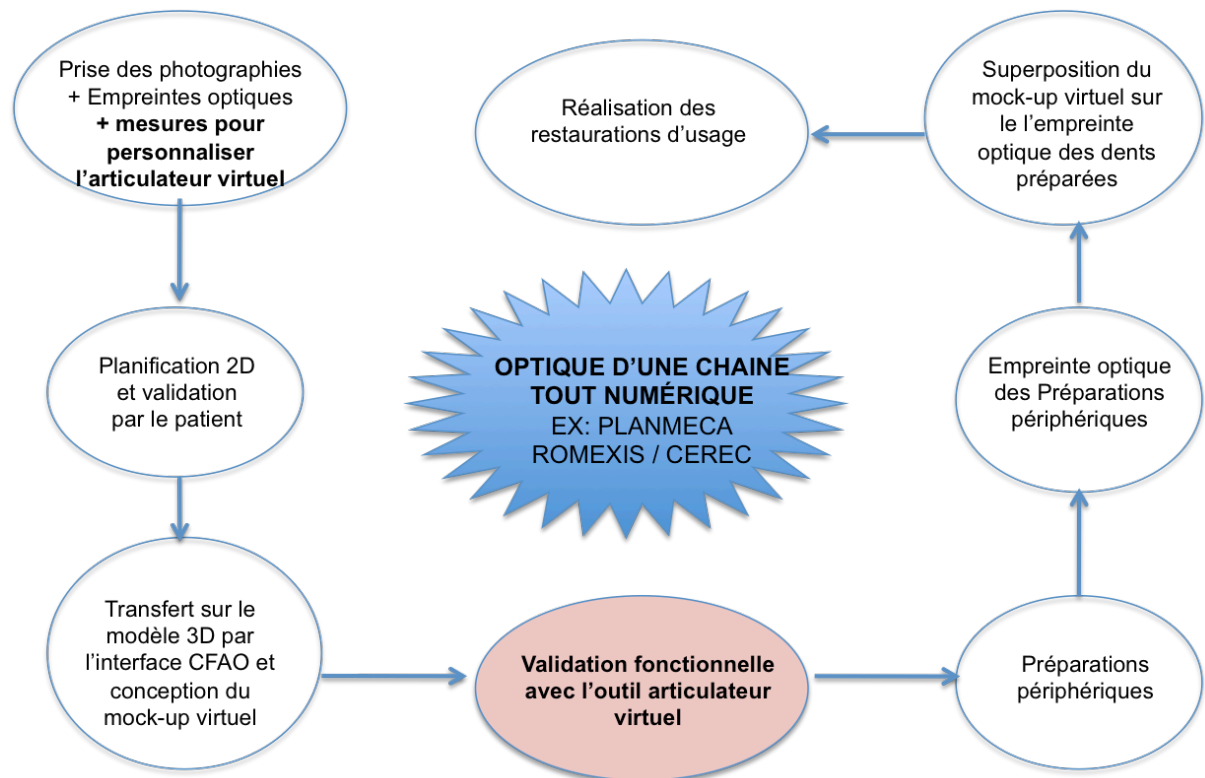


Figure 32 : Schéma représentant la chaîne thérapeutique par utilisant un logiciel avec articulateur virtuel.

SOURCE : AUTEUR

Le montage du modèle maxillaire peut-être réalisé par 3 procédés :

→ **Montage sur une table de montage virtuelle** à partir d'une valeur moyenne identique à une table de montage mécanique (orientation de 10° par rapport au plan de Frankfort).

→ **Montage sur une table de montage personnalisée** disponible dans le logiciel CEREC 4.2. : le praticien ou prothésiste relève la distance inter-condylienne et le sexe du patient et à partir de ces deux paramètres le logiciels détermine automatiquement la position du plan d'occlusion par rapport aux condyles. (Mehl A., 2012)



Figure 33 : Gestion personnalisée du montage sur l'Articulateur CEREC 4.2 (SironaLab)

Mais l'indication de ce montage reste limité aux cas de **restaurations de faibles étendues**, encastrées, avec préservation du plan d'occlusion et du guidage. En effet ce sont des **procédés qui ne travaillent que sur des valeurs approchées**.

→ **Double montage mécanique et virtuel** : dans les cas complexes où plan d'occlusion et guidage sont à reconstruire et l'arc facial doit être utilisé. (Laplanche O, 2011).

Il est alors indispensable de réaliser un montage préalable des modèles sur un articulateur mécanique avec l'arc facial, avant son transfert sur le logiciel CFAO.

Le transfert sur le logiciel CFAO peut se faire alors soit :

- Par scannage des moulages individuellement puis de l'articulateur avec les moulages entièrement : le type d'articulateur employé doit être choisi dans la bibliothèque d'articulateur que propose le logiciel.
- Par utilisation d'un dispositif de transfert : Par exemple le système Ceramill le permet grâce à une combinaison d'un appareil de transfert (fixateur Ceramill) et d'un support pour modèles servant au positionnement des modèles à numériser dans le scanner. afin de pouvoir utiliser les fonctionnalités de l'articulateur virtuel.




Figure 34 et 35 : Ceramill Transferkit de Amann GIRRBACH

Avantages :

- Reproduction plus précise de la cinématique mandibulaire puisque le montage s'est fait grâce à l'arc facial mécanique;
- Morphologie occlusale peut être parfaitement maîtrisée
- Permet de résoudre les situations cliniques de restaurations plurales, de perte du guidage antérieur, du plan d'occlusion.

Inconvénients :

- Chaîne du « tout numérique » rompue.
- Temps de travail et manipulation plus important

D'un point de vue général, l'articulateur virtuel présente les **même avantages et indications qu'un articulateurs mécaniques** adaptables ou semi-adaptable de 2^{ème} génération. Et leur limites restent identiques : leur paramétrage ne permet toujours pas une réelle simulation de la dynamique masticatoire du patient.

2.7 Matériel nécessaire et prix

Le passage au tout numérique, constitue un véritable changement dans notre pratique, dans l'organisation du cabinet et dans notre rapport avec le patient et prothésiste. La volonté de chercher l'innovation est une source de motivation à la fois pour le praticien et le patient, et dynamise notre profession.

La réhabilitation du sourire via les outils informatiques requiert un équipement bien spécifique.

- L'investissement dans du matériel photographique est nécessaire. En effet la qualité des photographies et l'environnement dans lequel les photos sont prises influent beaucoup pour une planification la plus précise et la plus proche du résultat final.
- Une formation à la prise de photographies est conseillée car les photos doivent être prises selon la même angulation pour que les calques soient superposables.

Puis en fonction de notre spécification technique et de nos besoins, un large choix de produits dans toutes marques sont disponibles sur le marché :

- Logiciel de conception du sourire :

LOGICIEL	Visagismile	SmileDesign Pro	Romexis Smile Design	Digital Smile Systeme	CEREC Smile Design	Adsd	DSD
Periode d'essai	30j	30j	30j	15j	x	x	x
Prix	199€/an	699€/an ou 1699€ à vie	1690€	99€/mois ou 949€ à vie	Intégré dans le logiciel CFAO Cerec Sirona depuis la version 4.2	Photoshop : 11,99/mois	Keynote : 19,99€ ou Powerpoint : 79€ Dsd connect : 958€/an NemoDSD 2D : 1190€ NemoDSD 3D : 2990€

Tableau 2- Periode d'essai et prix d'achat des logiciels de conception du sourire

- Le scanner intra-oral pour empreinte optique
- Le logiciel CFAO
- L'Unité d'usinage pour le cabinet ou au laboratoire, pour fabrication des restaurations d'usage.
- Imprimante 3D au laboratoire, pour la fabrication de clé en silicone, de gouttiere, de guide chirurgical.

3- Protocole traditionnel vs logiciels d'analyse esthétique

3.1 Le point sur les logiciels

La comparaison de ces différents logiciels d'analyse et de conception du sourire révèle plusieurs constats.

Les logiciels de présentation (Powerpoint, Photoshop, Keynote) apparaissent comme le meilleur rapport cout/fonctionnalité. L'analyse esthétique est illimitée, entièrement menée par le praticien. Le partage et la modification du projet par le prothésiste sont simplifiés par le caractère ouvert du système. Cependant la maitrise du protocole est plus difficile, et présente un caractère assez chronophage si on veut obtenir le résultat le plus réaliste possible. Le projet n'est qu'en 2D, ce qui apparait aujourd'hui, avec l'essor de la 3D et de la CFAO, comme désuet. Notons qu'avec **le DSD Connect**, le projet 2D peut être associé à un programme de CFAO. Mais ceci augmente alors encore la complexité et le cout de la démarche.

Pour la simplicité d'utilisation et l'efficacité clinique, le praticien pourra se tourner vers des **applications spécifiques au smile design comme Digital Smile System, Planmeca Smile Design et Smile Designer Pro**, ce dernier étant disponible sur tablette. Seul les outils utiles à la planification apparaissent sur la plateforme du logiciel. Et chaque étape est validée avec facilité. En 5 min le projet virtuel peut être réalisé. Mais cela nécessite un investissement spécifique.

L'indication de ses logiciels va surtout se porter sur les cas de **restaurations antérieures globales**, où le sourire est à refaire en raison d'une dysharmonie dento-parodontale, ou des dents usées. L'emploi d'un logiciel d'analyse esthétique n'est pas utile pour une restauration unitaire car la dent sera restaurée en fonction de son homologue plutôt qu'en fonction des références faciales. En revanche cette **planification 2D d'une dent unitaire pourra être intégrée dans une chaîne numérique pour CFAO direct**. A contrario les restaurations de grandes étendues ne peuvent pas être prise dans la chaîne du tout numérique car elles imposent le passage par un articulateur mécanique.

Dans une volonté « du tout numérique », Planmeca met en place le système **Planmeca Romexis** comprenant Planmeca Smile Design et PlanScan Premium apparaît comme une solution plaisante, pour un gain de temps, plus d'ergonomie et une meilleure satisfaction du patient.

La conversion des photos 2D en image 3D n'est pas toujours aisée et comporte des faiblesses significatives ; l'image 3D apparaît aplatis en vue frontale, il s'agit d'une distorsion de perspective entraînant une imprécision de superposition entre la photo 2D et le modèle 3D. Les **logiciels Nemo DSD 3D et Cerec smile Design** offre la possibilité de faire la planification esthétique directement sur le modèle 3D mais l'analyse esthétique est très limitée.

3.2 Forces, faiblesses et difficultés des logiciels

L'intérêt de l'emploi de ces logiciels par un chirurgien-dentiste **par rapport au protocole traditionnel** est que pour le même temps qu'on prend pour réaliser l'analyse esthétique à l'aide d'une check-list au fauteuil, non seulement on la fait sur le logiciel en **moins de temps** avec des **données plus précises** mais aussi on peut présenter dans la séance même (quand on maîtrise le logiciel) une **simulation du sourire** au patient qui deviendra actif de son traitement. De plus cette technique nous permet de déléguer au

prothésiste, possédant le logiciel, l'analyse et la conception du sourire en lui fournissant les photos nécessaires. Il s'agit pour le praticien d'un gain de temps considérable. Celui-ci se retrouve poussé à **réaliser systématiquement une analyse esthétique** et ne risque pas ainsi de passer à côté de quelque chose.

Mais l'approche purement esthétique de l'emploi d'un tel logiciel peut être extrêmement dangereux. **Ainsi ne pas considérer la fonction, la forme, et les aspects biologiques du sourire dans sa globalité est inévitablement voué à l'échec.**

Chaque dentiste doit garder en tête de règles ses principes de pérennité et d'économie tissulaire.

Le principal inconvénient est que le **logiciel n'allie pas la forme avec la fonction**, le passage par un mock-up en bouche pour l'essayage esthétique et fonctionnel est indispensable. Par exemple **contrairement au protocole d'analyse traditionnel**, l'analyse phonétique, ou le guide antérieur ne sont pas transmis au prothésiste par le biais du logiciel. La position du bord libre lors de l'élocution ainsi que les mouvements de propulsion et de diduction seront à vérifier sur mock-up.

Grace à l'impression 3D et la CFAO de nouvelles solutions s'offrent à nous pour la validation fonctionnelle, comme **l'articulateur virtuel**.

Il est donc aujourd'hui possible d'associer l'analyse esthétique virtuelle à la validation fonctionnelle. Donc **une chaîne tout numérique** est possible grâce à la CFAO mais à ce jour cela reste valable seulement pour les restaurations de petites étendues sans perte du guide antérieur. Dans la mesure où les logiciels d'analyse esthétique du sourire sont intéressants pour les réhabilitations complètes du sourire, l'intérêt de la CFAO reste donc plus limité.

En effet malgré des qualités pratique évidentes, **l'articulateur virtuel ne peut pour l'instant remplacer totalement l'articulateur mécanique**. Il reste indispensable en prothèse amovible partielle métallique pour le montage des dents par exemple, et dans les cas de restaurations fixes de grandes étendues par CFAO, le montage sur articulateur mécanique avec arc facial reste indispensable. De plus même si l'articulateur mécanique continue d'évoluer, il ne permettra jamais de reproduire avec exactitude la cinématique mandibulaire pour chaque patient.

Il serait donc intéressant que de nouvelles solutions s'offrent à nous pour la validation fonctionnelle des restaurations de grandes étendues.

Tableau 3 - Récapitulatif Avantages/Inconvénients du protocole traditionnel et des logiciels étudiés :

		AVANTAGES	INCONVENIENTS
PROTOCOLE TRADITIONNEL		<ul style="list-style-type: none"> - Check-list esthétique complète - Transmission d'une check-list de laboratoire précise - Prévisualisation par wax-up et mock-up 	<ul style="list-style-type: none"> - La check-list doit être réalisée au fauteuil du patient pour que les mesures demandées soient précises, chronophage
LOGICIELS DE PRESENTATION	DSD avec Powerpoint ou Keynote	<ul style="list-style-type: none"> - Analyse esthétique libre et adaptable selon les besoins des praticiens - Pas besoin de logiciels spécifiques pour permettre la lecture et la modification des informations : logiciel ouvert - Importation possible dans un logiciel CFAO grâce au dsd connect. 	<ul style="list-style-type: none"> - Formation et entraînement nécessaires Chronophage - Nécessité de posséder une banque de données avec des masques de dents virtuelles et une réglette à calibrer - Pas de teinte naturelle pour simuler un sourire réaliste - Nécessité de réaliser un wax-up et mock-up pour la validation fonctionnelle.
	ADSD avec Photoshop	<ul style="list-style-type: none"> - Analyse libre et adaptable selon les besoins des praticiens - Simulation du sourire réaliste - Logiciel ouvert - Importation possible dans un logiciel CFAO grâce au dsd connect 	<ul style="list-style-type: none"> - Chronophage, formation et entraînement nécessaires - Achat d'une réglette faciale - Nécessité de réaliser un wax-up et mock-up pour la validation fonctionnelle.
LOGICIELS SPECIFIQUES AU SMILE DESIGN	Smile designer Pro	<ul style="list-style-type: none"> - Réalisation du projet esthétique virtuel facile - Analyse complète - Le logiciel possède une plateforme pour importer le projet 2D dans un logiciel CFAO 	<ul style="list-style-type: none"> - Aucune modification n'est possible à moins de posséder le logiciel : logiciel fermé - Photographie 2D et le modèle 3D ne se superposent pas exactement - Recommandé de réaliser un wax-up et mock-up pour la validation fonctionnelle.
	Romexis Smile design	<ul style="list-style-type: none"> - Réalisation du projet esthétique virtuel facile - Analyse complète - Teintier VITA disponible - Importation possible du projet 2D dans un logiciel CFAO Planmeca - Importation et exportation de la conception au format de fichier .stl permettant l'impression 3D. - Articulateur virtuel intégré dans le logiciel 	<ul style="list-style-type: none"> - Logiciel fermé - Photographie 2D et le modèle 3D ne se superposent pas exactement
	NemoDSD 3D	<ul style="list-style-type: none"> - Analyse esthétique complète - Teinte modifiable - Planification esthétique en 3D - Importation et exportation de la conception au format de fichier .stl permettant l'impression 3D. 	<ul style="list-style-type: none"> - Logiciel fermé - Pas d'importation dans un logiciel CFAO possible
	CEREC Smile Design	<ul style="list-style-type: none"> - Planification esthétique en 3D directement sur le logiciel CFAO - Articulateur virtuel 	<ul style="list-style-type: none"> - Analyse quasi-nulle et pas d'adaptation de l'analyse esthétique possible - Pas de teinte disponible - Logiciel fermé
	Visagismile	<ul style="list-style-type: none"> - Prend en compte l'aspect psychologique et la forme des dents 	<ul style="list-style-type: none"> - Seul les références verticales et horizontales sont demandées - Simulation du sourire pas réaliste, teinte unique - Logiciel fermé - Pas d'importation dans un logiciel CFAO possible

3.3 Perspectives

Afin de passer dans une chaîne tout numérique, y compris pour les restaurations de grandes étendues où le guidage antérieur, incisif et canin est mis en jeu ou lorsque le plan d'occlusion est perturbé, il faudrait associer à la fois l'analyse esthétique faciale, la conception du wax-up virtuel, et la validation fonctionnelle sans rompre la chaîne numérique c'est-à-dire sans avoir recours à l'arc facial mécanique et montage sur articulateur.

En effet une des problématiques rencontrées dans la CFAO est l'incapacité de travailler en axe charnière réel. L'utilisation dans certaines situations de l'arc facial oblige le praticien à repasser à un montage sur articulateur mécanique. Les recherches sur l'arc facial numérique voient aujourd'hui le jour et permettront d'optimiser au maximum l'utilisation de l'articulateur virtuel.

3.3.1 Arc facial numérique proposé par Solaberrieta

En 2013, Solaberrieta présente un dispositif de montage du maxillaire sur articulateur virtuel sans arc facial physique. **(Solaberrieta E, 2013)**. Le modèle est monté sur une table de montage virtuelle orientée par rapport au plan axio-orbitaire et non plus par rapport à des valeurs moyennes. Ce plan axio-orbitaire est enregistré grâce à un arc facial numérique composé d'une partie fixe autour de la tête du patient (élément de référence), et d'un pointeur relié à la partie fixe par un câble souple.

Trois points extra-oraux sont enregistrés : les deux centres des condyles et le point sous-orbitaire gauche. Ces coordonnées sont traduites en coïncidence avec ceux de l'articulateur virtuel. Le plan axio-orbitaire se retrouve représenté par la branche montante de l'articulateur virtuel.

Puis, 3 points intra-oraux sont enregistrés à leur tour pour générer le plan d'occlusion sur le modèle numérique : ces points correspondent aux cuspides palatines du secteur postérieur maxillaire.

Cependant ce dispositif est long à mettre en œuvre. Il n'est pour l'instant pas utilisable en clinique.

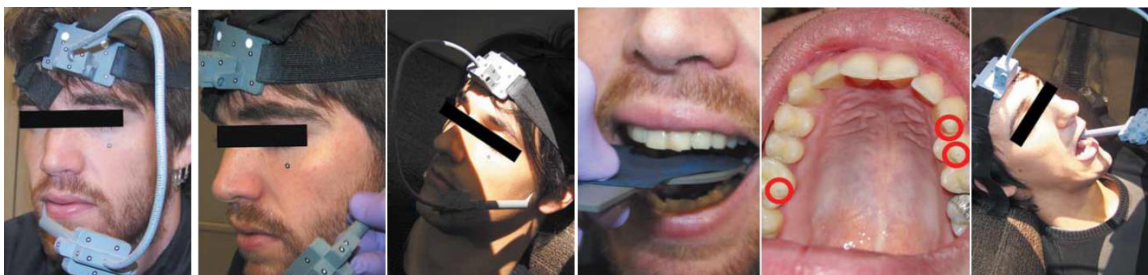

Figure 36 : Scannage des 6 points décrites ci-dessus. **(Solaberrieta E, 2013)**.

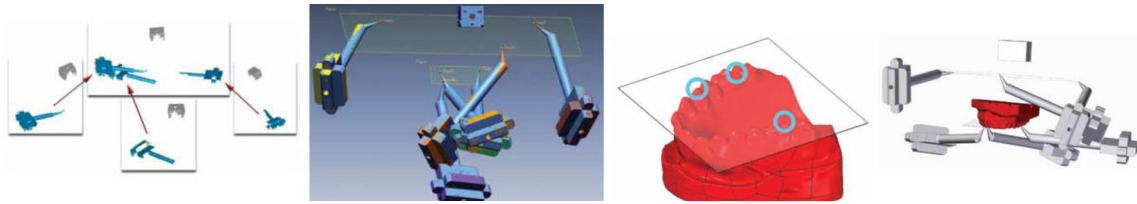


Figure 37 : Les 6 points enregistrés sur le logiciel. (Solaberrieta E, 2013).

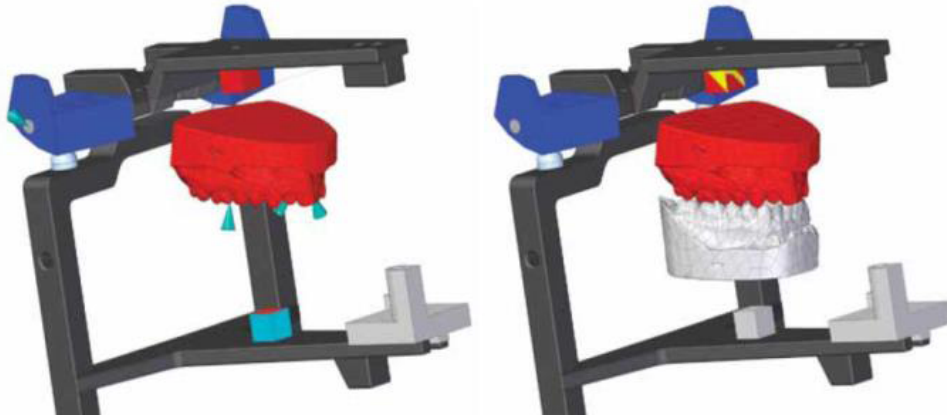


Figure 38 : Positionnement de la mandibule par rapport au maxillaire. (Solaberrieta E, 2013).

3.3.2 Arc facial associé au Face Hunter

La société Zirkozahn présente un nouveau scanner 3D photoréaliste des visages des patients appelé « Face Hunter ». (Steger E., 2013). La numérisation des visages est associée au « Plane Finder », alternative à l'arc facial permettant de déterminer la position du maxillaire grâce à la ligne du nez/tragus et la position naturelle de la tête. Pour le moment ce dispositif ne permet pas une analyse oclusale. Cet outil est utilisé pour visualiser l'intégration prothétique des travaux effectués par le laboratoire et permet la visualisation des différents plans de références.



Figure 39 : Scanner 3D-Face Hunter de la société Zirkozahn



Figure 40 : Arc facial de la société Zirkonzahn

En effet les données 3D du scan facial permettraient au prothésiste de se référer aux références faciales pour modéliser la restauration prothétique, comme le fait le logiciel NemoDsd 3D et le CEREC 4.2.

Cette conception permettrait donc d'associer le « smile design » à la fonction sans repasser par un articulateur physique. Cependant les outils d'analyse esthétique ne sont pas encore aussi bien développés que les logiciels de planification 2D du sourire.

CONCLUSION

L'utilisation d'un outil de planification virtuelle d'une restauration esthétique est aujourd'hui induite par les **progrès numériques** grandissants et une volonté de transmettre plus aisément les données esthétiques essentielles au prothésiste.

Cette possibilité de proposer au patient de participer à **l'élaboration de leur traitement**, et d'avoir une **prévisualisation du résultat final** semblent être disposés à répondre en partie à la demande des patients mais doit cependant être utilisés avec mesure, au risque de contraindre le praticien à une **obligation de résultat**. De plus, véritables **outils de communication** avec le prothésiste, ils vont faciliter la réalisation d'un travail conforme aux attentes du patient.

Certaines limites empêchent, cependant, leur plein essor. Tout d'abord le **temps passé** pour proposer une planification **réalisable**, au patient est important.

D'autre part, les calques conçus via un logiciel comme Smile Designer Pro®, sont pour la plupart en **deux dimensions** et servent donc uniquement de guide en vue frontale, à la conception assistée par ordinateur.

La **validation fonctionnelle** n'est possible que si l'on revient à un modèle physique monté sur articulateur et par la réalisation de mock-up.

C'est aussi pour cette raison que l'association de ces outils à la conception et à la fabrication assistée par ordinateur, dans le cadre **d'une chaîne « tout-numérique »**, semble, à ce jour, réservée à certains cas isolés. Aujourd'hui deux logiciels apportent une solution grâce à leur conception en trois dimensions et l'intégration à leur logiciel d'un articulateur virtuel : le Cerec Smile Design et Planmeca Romexis Smile Design. Mais ces solutions restent partielles car l'analyse esthétique est très limitée et l'indication est restreinte aux restaurations de petites étendues avec préservation du plan d'occlusion et du guidage car ce sont des procédés qui ne travaillent que sur des valeurs approchées.

La **technique traditionnelle** de réhabilitation du sourire apparaît donc, encore aujourd'hui, comme le **protocole le plus fiable** lorsqu'il est bien respecté, car il englobe tous les éléments essentiels au diagnostic, et l'analyse fonctionnelle fait partie intégrante de la démarche thérapeutique.

Les **perspectives d'avenir** pour voir naître une chaîne « tout numérique », utilisable au quotidien, reproductible et au plus proche de la réalité clinique, pourrait concerner la possibilité de travailler en axe charnière réel. Les recherches sur **l'arc facial numérique** naissent et permettront de rendre plus simple et plus systématique l'analyse de l'occlusion et sa reconstruction, permettant une gestion personnalisée de celle-ci pour chaque patient.

En y associant une validation fonctionnelle numérique efficace, les logiciels de Smile Design révéleraient alors tout leur intérêt.

BIBLIOGRAPHIE

- Bini V. "Aesthetic Digital Smile Design : Software-aided aesthetic dentistry — Part I". *Cosm Dent.* 2015;9(1):14-22.
- Bini V. "Aesthetic Digital Smile Design : Software-aided aesthetic dentistry — Part II". *Cosm Dent.* 2015;9(2):12-7.
- Chiche G, Pinault A. *Esthetics of anterior fixed prosthodontics.* Chicago; Quintessence; 1994.
- Coachman C, Calamita MA. Digital Smile Design : un outil de planification thérapeutique et de communication en dentisterie esthétique. *QRIPD.* 2012;4: 322–31.
- Descamp F. *Pratique de l’empreinte en prothèse fixée - Du pilier naturel à l’implant. Des techniques classiques à la CFAO.* Rueil-Malmaison: Cdp; 2012. (Collection Guide Clinique).
- Étienne O. *Les facettes en céramique.* Rueil Malmaison, Éditions Cdp ; 2013.
- Fradeani M. *Réhabilitation esthétique en prothèse fixée. Volume 1, Analyse esthétique: une approche systématique du traitement prothétique.* Paris; Quintessence International:2006.
- Gaillard C. Intérêts du mock-up en dentisterie esthétique. *Inf Dent.* 2012;94(10):11-5.
- Guastalla O. Prédicibilité du résultat esthétique, de la planification à la réalisation prothétique. A propos d'un cas. *Inf Dent mag.* 2017; 99 (38):88-91.
- Gresnigt M, Ozcan M, Kalk W. Esthetic rehabilitation of worn anterior teeth with thin porcelain laminate veneers. *Eur J Esthet Dent Off J Eur Acad Esthet Dent.* 2011;6(3):298–313.
- Gürel G. Discovering the artist inside: A three-step approach to predictable aesthetic smile designs, part 2. *Dent Today.* 2013;32(7):126,128–31.
- Hayat C. *Techniques modernes de prévisualisation du sourire et réhabilitation du secteur antérieur.* Thèse d'exercice : chirurgie dentaire; Faculté de chirurgie dentaire Paris 7. Paris; 2017.
- Ibrahimagić L, Jerolimov V, Celebić A, Carek V, Baucić I, Zlatarić DK. Relationship between the face and the tooth form. *Coll Antropol.* 2001;25(2):619–26.
- Kattadiyil MT, Goodacre CJ, Naylor WP, Maveli TC. Esthetic smile preferences and the orientation of the maxillary occlusal plane. *J Prosthet Dent.* 2012;108(6):354–61.
- Kokich V. Esthetics and anterior tooth position: an orthodontic perspective. Part II: Vertical position. *J Esthet Dent.* 1993;5(4):174–8.
- Lamotte C, Roose J. *Le sourire gingival: diagnostic et moyens thérapeutiques parodontaux.* Thèse d'exercice : chirurgie dentaire; Université du droit et de la santé. Faculté de chirurgie dentaire. Lille; 2015.
- Laplanche O, Duminil G. L'articulateur virtuel demain...C'est toute suite. *Inf Dent,* 2011; 93(40/41):63-72.
- Lombardi RE. The principles of visual perception and their clinical application to denture esthetics. *J Prosthet Dent.* 1973;29(4):358–82.

- Magne P, Belser U. Restaurations adhésives en céramique sur dents antérieures: approche biomimétique. Paris : Quintessence International; 2003.
- Margossian P, Laborde G, Koubi S, Couderc G, Mariani P. Use of the ditramax system to communicate esthetic specifications to the laboratory. *Eur J Esthet Dent Off J Eur Acad Esthet Dent.* 2011;6(2):188–96.
- Mehl A. A New Concept for the Integration of Dynamic Occlusion in the Digital Construction Process. *Int J Comput Dent,* 2012;15(2):109-23.
- Nizard M, L'impression 3D en odontologie : exemples d'applications cliniques en prothèse fixée ; Thèse d'exercice : chirurgie dentaire, Université Nice Sophia Antipolis - Faculté de Chirurgie Dentaire, Nice, 2016.
- Renaud, Cyril Gaillard, Christian Coachman. Analyse diagnostique d'un traitement esthétique : Digital Smile Design®. *Inf Dent mag.* 2015; 97(22):18-21.
- Ritter DE, Gandini LG, Pinto A dos S, Ravelli DB, Locks A. Analysis of the smile photograph. *World J Orthod.* 2006;7(3):279–85.
- Simon H, Magne P. Clinically based diagnostic wax-up for optimal esthetics : the diagnostic mock-up. *J Calif Dent Assoc.* 2008;36(5):355-62.
- Solaberrieta E, Minguez R, Barrenetxea L, Etxaniz O. Direct transfer of the position of digitized casts to a virtual articulator. *J Prosthet Dent.* 2013;109(6):411-4.
- Steger E. Face Hunter- Le nouveau scanner facial de Zirkonzahn. Rapport de l'industrie Zirkonzahn, CAD/CAM. 2013;2:36.
- Sterrett JD, Oliver T, Robinson F, Fortson W, Knaak B, Russell CM. Width/length ratios of normal clinical crowns of the maxillary anterior dentition in man. *J Clin Periodontol.* 1999;26(3):153–7.
- Tarnow DP, Magner AW, Fletcher P. The effect of the distance from the contact point to the crest of bone on the presence or absence of the interproximal dental papilla. *J Periodontol.* 1992;63(12):995–6.
- Tjan AH, Miller GD, The JG. Some esthetic factors in a smile. *J Prosthet Dent.* 1984;51(1):24–8.
- Unger F. La CFAO en questions. *Le Fil Dentaire,* 2008;33:16-18.
- Vieux F, Bemer J. Correction du sourire gingival: quelles réponses apporter au patient ? Thèse d'exercice : Chirurgie dentaire, Université du droit et de la santé. Faculté de chirurgie dentaire, Lille; 2016.
- Vig RG, Brundo GC. The kinetics of anterior tooth display. *J Prosthet Dent.* 1978;39(5):502–4.
- Zimmerman M, Mehl A. Virtual smile design systems: a current review. *International Journal of Computerized Dentistry.* 2015;18 (4): 303–1.

Les opinions émises dans les dissertations présentées doivent être considérées comme propres à leurs auteurs, sans aucune approbation ni improbation de la Faculté de Chirurgie Dentaire.

GUEDJ Fiona. Les logiciels d'analyse esthétique : une aide pour le résultat prothétique final ? 2018. 66 p. : ill., tabl. Réf. Biblio. : 64-65.

Sous la direction de : Docteur SARFATI Elisabeth

Th : Chir Dent. : Paris 7 : année 2018

RESUME en français :

Avec l'essor fulgurant du numérique dans notre pratique, de nouveaux moyens diagnostiques et thérapeutiques sont mis à notre disposition. Dans les cas de réhabilitation prothétique antérieure, nous les utiliserons non seulement pour transmettre, de façon plus précise, les références esthétiques au prothésiste mais aussi pour prévisualiser le résultat prothétique.

Comment peut-on répondre à la demande esthétique tout en respectant les critères cliniques et scientifiques ?

L'attente et les désirs du patient sont-ils réalisables ?

Sans oublier les règles d'or, la littérature abonde de différentes analyses esthétiques (nombreuses classifications des critères esthétiques "check-list") pour finalement faire appel à l'outil informatique permettant une prévisualisation du résultat « idéal ».

Après avoir défini les critères esthétiques, nous présenterons l'ensemble des outils dont dispose le chirurgien dentiste actuellement au vu d'une réhabilitation esthétique antérieure.

Puis, nous réaliserons une étude pour discuter :

- des forces et limites des différentes solutions disponibles sur le marché.
- de la meilleure solution qui garantirait à la fois un résultat esthétique donnant satisfaction au patient, et une intégration fonctionnelle optimale.

Quels sont donc les outils numériques disponibles actuellement ? Existe-t-il des solutions meilleures que d'autres ?

Dans l'optique d'une « chaîne tout numérique », avec l'arrivée dans nos pratiques de la CFAO, pourrions-nous nous affranchir du mock-up clinique ?

Il est important de préciser que cette construction informatique n'a qu'un caractère virtuel. La matérialisation sous forme d'un mock-up et la confrontation à la réalité clinique restent indispensables.

TITRE en anglais : Modern technologies of smile previsualization and rehabilitation of anterior region. Part II
- Clinical application: comparative study of aesthetic analysis softwares

DISCIPLINE : Prothèses

MOTS-CLES Français : Smile Design, projet virtuel, simulation numérique (FMeSH), analyse esthétique, dentisterie esthétique (FMeSH), dentisterie esthétique, numérique, conception, prévisualisation, analyse fonctionnelle

MOTS-CLES Anglais : Smile Design, virtual project, computer simulation (MeSH), esthetic analysis, esthetic dental (MeSH), design, preview, functional analysis
