



HAL
open science

Prise en charge des urgences en pathologie de la muqueuse buccale

Chira Riahi

► **To cite this version:**

Chira Riahi. Prise en charge des urgences en pathologie de la muqueuse buccale. Sciences du Vivant [q-bio]. 2018. dumas-03097836

HAL Id: dumas-03097836

<https://dumas.ccsd.cnrs.fr/dumas-03097836v1>

Submitted on 5 Jan 2021

HAL is a multi-disciplinary open access archive for the deposit and dissemination of scientific research documents, whether they are published or not. The documents may come from teaching and research institutions in France or abroad, or from public or private research centers.

L'archive ouverte pluridisciplinaire **HAL**, est destinée au dépôt et à la diffusion de documents scientifiques de niveau recherche, publiés ou non, émanant des établissements d'enseignement et de recherche français ou étrangers, des laboratoires publics ou privés.



Distributed under a Creative Commons Attribution - NonCommercial - NoDerivatives 4.0 International License

UNIVERSITE PARIS DIDEROT - PARIS 7

FACULTE DE CHIRURGIE DENTAIRE

5, Rue Garancière 75006 PARIS

Année 2018

Thèse N°:

N° attribué par la bibliothèque :

THESE pour le DIPLOME D'ETAT DE DOCTEUR

en CHIRURGIE DENTAIRE

présentée et soutenue publiquement le

par **RIAHI Chira**

**PRISE EN CHARGE DES URGENCES EN PATHOLOGIE
DE LA MUQUEUSE BUCCALE**

Directeur de thèse : **Docteur ROCHEFORT Juliette**

JURY

M. Professeur Yvon ROCHE	Président
M. le Docteur Aleksandar DAKIC	Assesseur
Mme la Professeure Géraldine LESCAILLE	Assesseur
Mme la Docteure Caroline MOCQUOT	Assesseur
Mme la Docteure Juliette ROCHEFORT	Assesseur
M. le Docteur Hervé TARRAGANO	Assesseur

UNIVERSITE PARIS DIDEROT - PARIS 7

Présidente de l'Université :

Mme la Professeure Christine CLERICI

Doyenne de l'U.F.R. d'Odontologie :

Mme la Professeure Ariane BERDAL

Directrice Générale des Services :

Madame Pascale SAINT-CYR

JURY

M. Professeur Yvon ROCHE

Président

M. le Docteur Aleksandar DAKIC

Assesseur

Mme la Professeure Géraldine LESCAILLE

Assesseur

Mme la Docteure Caroline MOCQUOT

Assesseur

Mme la Docteure Juliette ROCHEFORT

Assesseur

M. le Docteur Hervé TARRAGANO

Assesseur

M. le Professeur Yvon ROCHE

Docteur en Chirurgie Dentaire
Docteur d'état en Odontologie
Professeur des Universités - Praticien
Hospitalier

Pour l'honneur de vous voir siéger au sein de ce jury, soyez assuré de ma reconnaissance la plus sincère.

M. le Docteur Aleksandar DAKIC

Docteur en Chirurgie Dentaire
Assistant Hospitalo-Universitaire

Pour l'honneur de vous voir siéger au sein de ce jury, veuillez trouver ici l'expression de mes sincères remerciements.

**Mme la Professeure Géraldine
LESCAILLE**

Docteur en Chirurgie Dentaire
Professeur des Universités - Praticien
Hospitalier

Pour l'honneur de vous voir siéger au sein de ce jury, je vous prie de trouver ici l'expression de ma gratitude et mes sincères remerciements.

Mme la Docteure Caroline MOCQUOT

Docteur en Chirurgie Dentaire
Assistante Hospitalo-Universitaire

Pour l'honneur de vous voir siéger au sein de ce jury, je vous prie de trouver ici l'expression de mes sincères remerciements.

Mme la Docteure Juliette ROCHEFORT

Docteur en Chirurgie Dentaire
Maître de Conférences des Universités
Associée

Pour l'honneur que vous m'avez fait en acceptant de diriger cette thèse, veuillez recevoir ici l'expression de mes sincères remerciements.

M. le Docteur Hervé TARRAGANO

Docteur en Chirurgie Dentaire
Maître de Conférences des Universités -
Praticien Hospitalier

Pour l'honneur que vous me faites en prenant part au jury de cette thèse, veuillez trouver ici l'expression de mes sincères remerciements.

Table des matières

Introduction	3
1 Démarche diagnostique en urgence	5
1.1 Objectifs de la consultation d'urgence	5
1.2 Circonstances de consultation d'urgence, signes généraux, signes fonctionnels	6
1.3 Entretien et anamnèse médicale en urgence.....	6
1.4 Examens cliniques exo- et endo-buccal	9
1.4.1 Examen exo-buccal.....	9
1.4.2 Examen endo-buccal.....	10
1.5 Examens complémentaires	11
1.5.1 Bilans biologiques d'urgence	11
1.5.2 Examens anatomopathologiques	12
1.5.3 Bilans radiologiques	13
1.6 Conduite à tenir	14
1.6.1 Gestion et orientation médicale d'urgence	14
1.6.2 Gestion de l'urgence locale	15
1.6.3 Gestion symptomatique d'une urgence douloureuse, identification et traitement étiologique.....	17
2 Les différents types d'urgences en PMB	18
2.1 Urgences vitales	18
2.1.1 Obstruction des VADS	18
2.1.2 Septicémies et autres complications infectieuses à distance	26
2.1.3 Urgences hémorragiques	31
2.2 Urgences diagnostiques mettant en jeu le pronostic vital.....	33
2.2.1 Les pathologies hématologiques.....	33
2.2.2 Toxidermies	49
2.2.3 Virus de l'immunodéficience humaine (VIH).....	55
2.2.4 Tumeurs malignes.....	63
2.3 Urgences douloureuses	67
2.3.1 Urgences douloureuses en lien avec une lésion élémentaire identifiable.....	68
2.3.2 Urgences douloureuses sans rapport avec une lésion muqueuse identifiable.....	107
3 Les urgences en PMB, considérations médico légales	115
3.1 Prise en charge du patient en urgence.....	115
3.2 Information et consentement du patient	117
3.3 Secret médical	119
4 Les limites de la prise en charge des urgences de PMB en cabinet de ville	121
4.1 La non continuité des soins.....	121
4.2 Les problématiques de l'annonce d'une pathologie impliquant le pronostic vital.....	121
4.3 Les prescriptions médicamenteuses.....	123
4.4 Aspect financier	124
Conclusion	125
REFERENCES BIBLIOGRAPHIQUES	126
TABLE DES ILLUSTRATIONS	142
TABLEAUX	145

Introduction

Le mot « **urgence** » a une étymologie latine, puisque « urgens – participe présent de ugere » signifie « pressant – presser ». Selon le Larousse, l'urgence correspond à « une situation pathologique dans laquelle un diagnostic et un traitement doivent être réalisés très rapidement ».

Selon le docteur André Deseur, président de la commission nationale garde et urgence du Conseil National de l'Ordre des Médecins en 2008 (CNOM), l'urgence se définit par « la mise en danger à brève échéance – l'heure ou la demi-journée – de l'intégrité physique, voire de la vie d'une personne, tandis que dans d'autres pays, notamment en Amérique du Nord, on lui accorde un périmètre beaucoup plus large, puisqu'on l'étend à tout ce qui est ressenti comme une urgence par le patient ».

L'urgence odontologique se définit comme un état pathologique aigu, nécessitant une action adaptée et immédiate (Ahossi et al. 2007).

On ne peut pas réellement distinguer les urgences dentaires des urgences dites médicales, car la cavité buccale n'existe pas isolément, mais en tant que composante intégrante du corps humain. Les urgences dentaires regroupent donc diverses pathologies notamment infectieuses, inflammatoires et traumatiques, avec entre autres les pathologies de la muqueuse buccale. Ces pathologies sont susceptibles d'avoir un impact significatif sur la santé systémique (Boucher et Cohen 2007). En effet certaines lésions buccales, peuvent être annonciatrices ou révélatrices d'une pathologie générale. Ainsi l'urgence ne se retrouve pas dans la gestion de la lésion elle-même mais dans l'étiologie médicale de celle-ci, l'enjeu étant la rapidité de diagnostic, d'orientation et de prise en charge du patient.

Les motifs de consultation d'urgence sont ainsi assez multiples et disparates nécessitant une prise en charge rapide et adaptée. Dans la plupart des cas, le pronostic vital n'est pas engagé, mais la douleur est le motif de consultation principal. Selon l'OMS : « la douleur est une expérience sensorielle et émotionnelle désagréable en réponse à une atteinte tissulaire réelle ou potentielle ou décrite en ces termes ».

D'après une revue de la littérature Française entre 2002 et 2015, on retrouve aux urgences odontologiques (Ahossi et al. 2007) (Roger-Leroi et al. 2007) (Coindreau 2014) (Aboulker 2015) (Bourgeois et al. 2007) (Popescu et al. 2015) :

- Dans toutes les études la prédominance des patients consultants aux urgences sont des **hommes**, à l'exception de l'étude réalisée au CHU de Nantes (Coindreau 2014) où on retrouve la même proportion homme-femme.

- La tranche d'âge la plus représentée aux urgences est celle d'une jeune population allant 1 à 35 ans. En effet, au CHU de Nantes et Clermont Ferrand la majorité des patients se présentant aux urgences ont entre 20 - 29 ans, au CHU de la Pitié Salpêtrière à Paris 58 % des patients ont entre 26 - 35 ans, au CHU de Dijon 52 % des patients ont entre 1-25 ans, au CHU de Reims 70 % des patients ont moins de 30 ans, et enfin dans l'étude réalisée dans le centre hospitalier métropole Savoie (responsable du département de Savoie et du bassin de Belley, dans l'Ain) 32,6 % des patients ont entre 16 - 30 ans.

- **Le motif de consultation le plus fréquent est l'algie dentaire.** La proportion de patients s'étant présentés aux urgences pour douleurs est de 45 % au CHU de Dijon, 42 % à Clermont Ferrand, 70,5 % à Nantes, 71 % à l'Hôpital de la Pitié salpêtrière, 20,6 % à Reims (dont 43 %, concernait les traumatismes). En Savoie, sont recensés seulement les pathologies infectieuses (38,8 %) et endodontiques (28,6 %).

Ainsi, selon ces études, les pathologies de la muqueuse buccale ne représentent qu'une petite partie des patients se présentant aux urgences dentaires.

D'autre part, selon une étude réalisée à Mexico sur 23 785 patients, on a retrouvé une prévalence des lésions individuelles de la muqueuse buccale variant de 0,55 à 105,36 pour 1000 patients examinés. Parmi ces lésions, les plus retrouvées étaient les leucœdèmes (105,36 lésions pour 1000 patients), les ulcérations traumatiques (40,24 lésions pour 1000 patients), les kératoses frictionnelles (32,16 lésions pour 1000 patients), les érythèmes traumatiques (28,59 lésions pour 1000 patients), et le Morsicatio Buccarum (21,69 lésions pour 1000 patients). Pour les aphtes on retrouve 8,58 lésions pour 1000 patients et pour l'herpès labial 7,90 lésions pour 1000 patients (Castellanos et Díaz-Guzmán 2008).

L'objectif de ce travail est d'apporter les éléments nécessaires à la bonne prise en charge concernant les urgences des pathologies de la muqueuse buccale. Les urgences relatives aux pathologies dentaires ne vont pas être abordées. Nous allons étudier dans une première partie la démarche diagnostique en urgence, puis les différents types d'urgences concernant la pathologie de la muqueuse buccale, ainsi que leurs considérations médico-légales et enfin les limites de leur prise en charge dans un cabinet de ville.

1 Démarche diagnostique en urgence

1.1 Objectifs de la consultation d'urgence

La démarche diagnostique en odontologie doit être un processus codifié afin de pouvoir aboutir à une prise en charge adaptée (Legens et Prédine-Hug 2011).

Lorsqu'un patient se présente en consultation pour une urgence, il est important pour le praticien de savoir évaluer le degré d'urgence ainsi que sa pertinence.

Le but de la démarche diagnostique est d'identifier au plus vite les urgences vitales nécessitant un acte immédiat, comme un œdème de Quincke, mais aussi celles en lien avec des pathologies, pouvant elles même mettre en jeu le pronostic vital tel qu'une leucémie ou une toxidermie sévère. Une fois ces diagnostics écartés, la prise en charge du patient en urgence consiste à émettre des diagnostics différentiels, prescrire des examens complémentaires afin d'établir un diagnostic positif et d'identifier les étiologies. Le traitement mis en place à l'issue de cette consultation a pour but de traiter les causes de l'urgence. Par la suite, le patient doit être suivi et contrôlé à 48 heures ou plus selon les diagnostics. Il est ensuite nécessaire de lui proposer un suivi si une pathologie de la muqueuse lui a été diagnostiquée.

Les patients consultant en urgence sont souvent algiques, anxieux et peuvent parfois se présenter avec des manifestations orales impressionnantes (telles que des hémorragies ou des traumatismes de la face). De ce fait, tout en notant les données décrites par le patient, il est nécessaire de suivre un schéma de consultation codifié, permettant d'identifier les éléments cliniques déterminant. Par exemple, les patients victimes d'hémorragies buccales, présentent souvent une urgence médicale concernant les causes de l'hémorragie plus que la gestion de l'hémorragie elle-même.

Pour déterminer les degrés d'urgence, il faut tout d'abord, lorsque cela est possible, réaliser un interrogatoire complet incluant l'anamnèse clinique, puis procéder à un examen régional exo- et endo-buccal. A chacune de ces étapes, des points clés peuvent permettre de distinguer les urgences que l'on peut traiter directement de celles nécessitant des examens complémentaires (Ahossi et al. 2007).

1.2 Circonstances de consultation d'urgence, signes généraux, signes fonctionnels

Le patient peut consulter en urgence pour différents symptômes, des signes locorégionaux, qui peuvent être indépendants ou être la conséquence d'un autre symptôme :

- Saignements endo-buccaux ;
- Lésion(s) endo-buccale(s) ;
- Œdème ou tuméfaction ;
- Gêne respiratoire ;
- Difficulté de déglutition ou d'élocution ;
- Traumatisme ;
- Douleurs et dérivés ;
- Dysgueusie ;
- Trismus ;

Ainsi que des signes généraux :

- Fièvre ;
- Altération de l'état général.

Le patient peut également consulter, ou être adressé par un confrère, pour la persistance de ces symptômes ou pour leur aggravation suite à une consultation préalable en urgence. L'écoute et la compréhension de la plainte du patient, souvent très anxieux est un temps primordial de sa prise en charge. Par ailleurs, cela permet d'orienter de façon plus efficace, dans le contexte d'urgence, les hypothèses diagnostiques et les traitements adaptés, mais également de pouvoir soulager plus rapidement le patient.

1.3 Entretien et anamnèse médicale en urgence

Le praticien doit procéder au recueil d'informations. Il est parfois possible que le patient remplisse préalablement un questionnaire médical écrit daté et signé, complété par la suite lors de l'entretien avec le chirurgien-dentiste permettant de s'assurer de sa bonne compréhension (de Jong et al. 1991). L'association d'un document écrit et d'un entretien oral permet également l'obtention d'un outil médical juridique (modalités de prises en charges, risques infectieux, risques hémorragiques...) (Gorin et al. 2011).

A cet instant sont notés les habitudes de vie du patient (consommation de tabac et d'alcool), ses allergies, antécédents médicaux et chirurgicaux ainsi que les médicaments et traitements en cours. Dans certains cas le carnet de santé (surtout en pédiatrie) peut être un atout majeur pour cet entretien. Par ailleurs, en présence de poly-pathologies (stade, évolutivité et qualité de vie à préciser), il est nécessaire de faire un courrier au médecin traitant, pour l'informer des conclusions de la consultation ou demander des précisions médicales quant à l'état du patient si ce dernier est dans l'incapacité de le préciser. Deux études anglaises ont montré une nette amélioration de la prise en charge des patients en coordonnant les informations d'un cabinet médical avec celles d'un cabinet dentaire (Haughney et al. 1998) (Mason et al. 1994).

Cette étape d'entretien est un préalable impératif à tout acte même lors d'une consultation d'urgence, sauf bien sûr, lorsque le pronostic du patient est engagé.

Au terme de cet interrogatoire les motifs de consultation d'urgence sont précisés, les circonstances de survenues notées et les risques infectieux, hémorragiques, ou en lien avec des prises médicamenteuses sont identifiés (Ahoosi et al. 2007) (Legens et Prédine-Hug 2011).

Lorsque le motif de consultation d'urgence est une douleur, il est primordial que le patient puisse préciser et évaluer le niveau de souffrance. Il est nécessaire de spécifier les caractéristiques cliniques : le type de douleur (brûlure, « décharge électrique », etc.), les facteurs déclenchants et/ou aggravants, son rythme (permanent, paroxystique, diurne, nocturne, etc.) ainsi que son caractère réfractaire ou non aux traitements mis en place (Broca 2008). Pour cela, il est recommandé dans un premier temps d'utiliser des outils d'évaluation de la douleur (Boucher et Pionchon 2006) afin de mesurer l'intensité de la douleur, par une échelle visuelle analogique (EVA), une échelle numérique (EN) ou une échelle verbale simple (EVS) (figure 1).

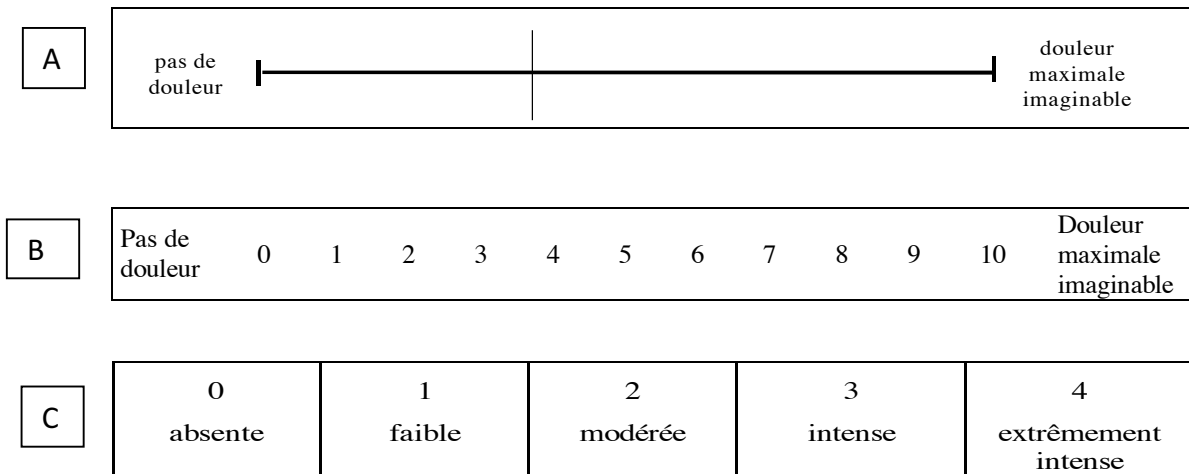


Figure 1 : Outils d'évaluation de la douleur (ANAES, Service des Recommandations et Références Professionnelles 1999)

(A) : EVA : Outil permettant l'évaluation de la douleur de manière reproductible et fiable. Il s'agit d'une règle double face, où celle présentée au malade ne présente aucun repère particulier. Les extrémités de la règle vont de l'absence de douleur à la douleur maximale. Le patient positionne le curseur à l'endroit où il situe sa douleur par rapports aux intensités extrêmes. L'autre face de la règle est graduée de 0 à 10, ce qui permet de noter dans le dossier médical l'EVA du patient.

(B) : EN : Évaluation qui permet au patient de donner lui-même une note à sa douleur de 0 à 10.

(C) : EVS : Correspond à un certain nombre de qualificatifs que l'on présente au patient, elle est facilement compréhensible par le patient.

Pour évaluer la douleur et l'urgence, on doit déterminer le contexte social et psychique, afin de mesurer l'impact sur la qualité de vie du patient. Le niveau de stress et d'anxiété lié à la douleur sont à prendre en compte dans la gestion de l'urgence et dans la mise en place de la thérapeutique.

Si l'urgence concerne des lésions de la cavité orale, en lien ou non avec des douleurs, il est impératif de noter le caractère unique ou multiple des lésions, leur ancienneté, leur chronicité d'apparition, s'il s'agit d'un épisode aiguë ponctuel ou non et si d'autres localisations sont concernées (notamment cutanées, gastriques et génitales). Cela permet de catégoriser le processus de la maladie comme aigu ou chronique, unique ou multiple, primaire ou récurrent, ou si la condition orale est une manifestation locale d'un processus systémique, ou inversement (Stoopler et Sollecito 2014).

1.4 Examens cliniques exo- et endo-buccal

Conjointement à l'élaboration d'un historique détaillé, il est tout aussi important d'effectuer un examen clinique précis et élargi. Etymologiquement, le mot « examen » dérive du grec, consistant à sortir « ex » d'un groupe « agmen » les signes pathologiques. L'examen clinique se pratique donc au fauteuil du malade. Il doit suivre une méthode rigoureuse, conduisant à dépister les signes objectifs et établir des diagnostics différentiels.

Lors de cet examen, le praticien doit prendre en compte le fait qu'une pathologie peut être limitée à la cavité orale ou être le site initial d'un processus pathologique systémique sous-jacent. De surcroît, la cavité buccale peut même fournir un lieu plus accessible pour le diagnostic de certaines affections générales (Ex : Le syndrome de Sjögren) (Prédine-Hug et Boisramé-Gastrin 2009).

L'examen clinique peut parfois s'avérer difficile compte tenu de la douleur invalidante, d'une possible limitation de l'ouverture buccale, ou alors d'un saignement entraînant une visualisation réduite des différentes structures.

L'examen doit se faire dans certaines conditions : le patient doit être installé dans un fauteuil d'examen, l'éclairage doit être adapté et de bonne qualité, le praticien doit se munir d'une instrumentation spécifique (abaisse-langues, sondes, miroirs plans...). Il reste le préalable indispensable à toute demande d'examen complémentaire (Reilly 2003).

1.4.1 Examen exo-buccal

L'examen clinique doit commencer par une observation du patient, une évaluation de son état général, de fatigue, de pâleur, de sa capacité à se déplacer, à pied ou non, seul ou accompagné.

S'en suit une inspection de la face. On note :

- la symétrie et déformation du visage dans les différents axes (tuméfaction, inflammation, paralysie) ;
- l'aspect des téguments : couleur (exanthème cutané, ecchymose, pigmentations), présence de lésions cutanées, fistule, etc. ;
- l'ouverture buccale (limitée ou déviée, présence d'un trismus) ;
- posture de la tête.

Puis la palpation permet d'évaluer la présence ou non (Prédine-Hug et Boisramé-Gastrin 2009) de :

- signes neurologiques : évaluer la sensibilité tactile notamment dans le territoire sensitif du trijumeau V2/V3 (anesthésie, hypoesthésie, hyperesthésie, dysesthésie) ;
- douleurs : provoquées ou diffuses ;
- tuméfactions et d'adénopathies cervico-faciales (ACF) avec leurs caractéristiques : siège précis (aires ganglionnaires), consistance, profondeur, adhérence au plan superficiel ou profond, sensibilité et température ;
- dysfonctions articulaires (bruits, douleurs, mobilité).

1.4.2 Examen endo-buccal

Il convient d'inspecter toutes les zones de la cavité buccale. Certaines zones sont accessibles en vision directe comme la face externe des lèvres, le palais dur, la face dorsale de langue ou les faces internes de joue. La traction labiale à l'aide d'une compresse permet une bonne visualisation du versant vestibulaire. La mobilisation de la langue a pour but d'examiner le voile ou le bord libre et la face ventrale de la langue. L'abaisse langue est utilisée afin de bien exposer les dernières zones (plancher, gencive, vestibule, voile et piliers). Un miroir (avec traction simultanée de la langue par le praticien) peut permettre d'accéder aux faces dentaires ainsi que la filière pharyngo-laryngée. Celui-ci est proscrit en cas de difficulté respiratoire (Maladière et Vacher 2008).

Ainsi le praticien peut identifier la ou les lésions élémentaires (macule, papule, érosion ou ulcération, vésicule, bulle, pustule, kératose, pigmentation, nodule), et les caractériser par leur aspect, leur couleur, leur topographie, leur taille et leur distribution (Montreuil et al. 2012) (Canaan et Meehan 2005).

On examine la muqueuse buccale mais également les organes et les tissus avoisinants. Il faut identifier les dents en bouche pouvant présenter des altérations en rapport avec celles de la muqueuse, noter une éventuelle halitose, examiner la teinte des dents à la recherche d'une dyschromie, leurs positions (migration), leur état intrinsèque (présence de fractures, de caries, d'obturations, de prothèse fixe) et compléter cet examen si nécessaire avec des tests cliniques comme les tests de sensibilité pulpaire (au froid, à la percussion, à la palpation en regard de l'apex dentaire), examiner les mobilités dentaires et effectuer un sondage parodontale (Kuffer et al. 2009). Il est également possible de préciser l'aspect de la salive au niveau des ostium canaux (épaisse, purulente) après expression manuelle de la glande concernée.

1.5 Examens complémentaires

C'est à partir de toutes les informations recueillies lors de l'anamnèse et objectivées lors de l'examen clinique, que le clinicien peut formuler des hypothèses diagnostiques.

Certaines lésions présentent des signes et des symptômes qui sont pathognomoniques pour la pathologie, tandis que d'autres présentent des caractéristiques non spécifiques. Ainsi, il est souvent nécessaire de réaliser des examens complémentaires pour une évaluation complète de la situation clinique du patient (Stoopler et Sollecito 2014).

Il est important de souligner qu'aucun examen complémentaire ne doit retarder la prise en charge des symptômes demandant un geste urgent. De plus, certaines symptomatologies contre-indiquent des examens complémentaires, comme par exemple la réalisation d'un scanner chez un patient présentant une dyspnée inspiratoire (risque de décompensation respiratoire avec arrêt cardio-respiratoire provoqué par le décubitus). Il est aussi impératif de stopper certains symptômes comme une hémorragie avant d'investiguer la cause dentaire ou osseuse sous-jacente, ou de libérer les voies aériennes si celles-ci sont obstruées (Linscott et Horton 1979).

Il convient également de noter d'autres facteurs importants qui sont le coût, la disponibilité des examens ou des autres intervenants mais aussi le caractère irradiant ou invasif de certains d'entre eux. Il est nécessaire de sélectionner les examens complémentaires indispensables à la suite de la prise en charge immédiate. Ces derniers sont à adapter en fonction de l'orientation clinique et étiologique. Par ailleurs, l'urgence de leurs réalisations est à estimer par le praticien. Une suspicion d'infection des tissus mous de la face ne demandera pas les mêmes examens ni la même rapidité de réalisation que le bilan d'une possible maladie systémique chronique. Le praticien doit se mettre en contact avec les interlocuteurs concernés afin d'évaluer les possibilités d'examens complémentaires en urgence si cela s'avère nécessaire (radiologues pour bilan d'imagerie, infirmières et le laboratoire pour prélèvements sanguins, anatomopathologiste pour analyse de biopsie en urgence ...). La réalisation d'examens complémentaires appropriés réduit le temps de prise en charge du patient (Marjanovic et al. 2017) (Casalino et al. 2014).

1.5.1 Bilans biologiques d'urgence

Réalisés avec parcimonie et de façon orientée, dictés par l'aspect clinique mais aussi par les antécédents du patient, les bilans biologiques sont prescrits en urgence dans plusieurs buts

(diagnostic, étiologique, pré-thérapeutique). Souvent, il est prescrit une numération de la formule sanguine (NFS) et un taux de plaquettes. Ces premiers examens peuvent également dépister des anomalies orientant vers une étiologie particulière (hémopathie). Il peut y être associé des sérologies en urgences dans le cas de suspicion de syphilis ou de Virus de l'Immunodéficience Humaine (VIH). La NFS permet également d'évaluer si un geste est à prévoir, les risques infectieux et hémorragiques. On peut également demander un bilan d'hémostase avec taux de prothrombine-temps de céphaline activée (TP-TCA) et INR (International Normalized Ratio) si nécessaire.

Des examens viraux (principalement VIH, Herpes Simplex Virus-HSV, Virus Zona Varicelle-VZV), bactériologiques, ou mycologiques peuvent dans certains cas être demandés, par différents modes de prélèvements (sanguin, écouvillonnage, ponction, drainage) et nécessitent parfois un délai d'interprétation. Lorsque cela est possible, il est toujours conseillé d'attendre les prélèvements avant de débiter un traitement (Vaubourdolle M et al. 2016).

1.5.2 Examens anatomopathologiques

Les examens anatomopathologiques constituent des données complémentaires indispensables pour l'établissement de certains diagnostics.

En urgence, ils sont majoritairement demandés pour des cas de suspicion de tumeurs malignes dont la confirmation du diagnostic par analyse histologique est indispensable. Cet examen permet également de préciser son type, ainsi que son grade histologique. En effet, une tumeur est une prolifération cellulaire excessive aboutissant à une néoformation tissulaire ayant tendance à persister et à s'accroître. En fonction de leurs caractéristiques cliniques ou paracliniques, les tumeurs sont séparées en deux groupes, celles bénignes et celles malignes. Une tumeur est dite bénigne lorsque ses caractéristiques macroscopiques, architecturales et cytologiques sont considérées comme localisées et n'entraînent pas d'extension régionale ou de dissémination générale pouvant mettre en jeu le pronostic vital du patient.

Lorsqu'une tumeur est dite maligne, ses caractéristiques susdites témoignent une agressivité sur les structures adjacentes, une dissémination ganglionnaires ou hématologiques à l'origine de métastases, et un envahissement des tissus conjonctifs sous-jacent (Anneroth et al. 1987).

L'examen anatomopathologique peut être confronté à plusieurs problèmes. Il ne concerne que le matériel prélevé et adressé au laboratoire et l'anatomopathologiste n'a pas à sa disposition les données cliniques. Pour que cet examen soit contributif, quelques règles sont à respecter : prélever à la frontière de la zone saine et lésionnelle, ne pas hésiter à réaliser

plusieurs prélèvements, éviter les zones de nécroses et les fonds d'ulcérations inflammatoires. Il est aussi primordial d'orienter le prélèvement, d'y associer une description exhaustive de la lésion avec un schéma complet et clair ainsi que des précisions sur le contexte clinique (Raybaud et al. 2012).

Enfin l'étude de Benyahya et Al., a montré que sur 21 patients présentant une lésion de la muqueuse buccale, il a été retrouvé pour 4 patients (soit 19 % des cas), une discordance entre le diagnostic clinique évoqué et le diagnostic anatomopathologique (Benyahya et al. 2004).

1.5.3 Bilans radiologiques

Le bilan radiologique, de par son évolution technique (scanographie volumique multicoupes et reconstruction rapide 3D, diversification des séquences IRM permettant une bonne caractérisation tissulaire) et de par sa disponibilité, occupe une place de plus en plus importante dans la prise en charge des patients en odontologie (Lenz et al. 2000).

Dans le cadre des urgences de la muqueuse buccale, plusieurs examens peuvent être nécessaires. Ils ne sont, comme les autres outils d'exploration, demandés qu'en cas de nécessité et ils ne peuvent en aucun cas remplacer un examen clinique exhaustif (Flechon 2004).

On retrouve ainsi :

- La panoramique ou orthopantomographie (OPT) : C'est un examen rapide, utile pour la recherche d'une cause ou d'une conséquence dentaire et maxillaire ayant une expression muqueuse (van der Stelt 2016).
- TDM ou CBCT : Cet examen est surtout demandé pour caractériser une tumeur, faire un bilan loco-régional tumoral (adénopathies), ou dans un contexte infectieux (abcès, cellulite) pour y évaluer l'extension et la prise en charge médico-chirurgicale. A noter qu'il est l'examen de référence de l'analyse osseuse. Les principaux intérêts sont évidemment sa précision, permettant une analyse fine de la lésion recherchée et de ses rapports. Le scanner est un examen rapide avec un temps d'acquisition de l'ordre de la seconde, et d'interprétation aisée.

Les inconvénients sont essentiellement liés à son irradiation mais également aux possibles artefacts de matériels dentaires (évitables par la reconstruction et la rapidité d'acquisition).

(Scarfe et al. 2006)

- Imagerie par Résonance Magnétique (IRM) : Il s'agit de l'examen de référence des tissus mous. Il permet notamment de différencier une masse tumorale par rapport aux autres composantes : nécrose, œdème, rétention, fibrose (Ala Eddine et al. 2008) (Arya et al. 2012). Ses inconvénients principaux restent encore sa faible disponibilité et les artéfacts dentaires (Bourjat 2006).
- L'échographie : Examen utilisant les ultra-sons, non irradiant, sans danger, peu coûteux, très utile dans le contexte d'urgence. Il intervient dans les pathologies infectieuses, pour l'exploration des parties molles du cou et de la face mais est aussi l'examen de première intention pour la pathologie salivaire. Ses inconvénients sont essentiellement son manque de précision et de netteté ainsi que son caractère « examinateur-dépendant » (Rama Mohan et al. 2015).
- La radiographie standard : La radiographie peut apporter des informations concernant certaines dents adjacentes aux lésions muqueuses observées.
- La sialographie : La sialographie est une technique invasive, l'échographie et la sialo-IRM sont aujourd'hui privilégiés.
-

1.6 Conduite à tenir

1.6.1 Gestion et orientation médicale d'urgence

Dans certaines situations d'urgence, le chirurgien-dentiste peut se retrouver face à des patients dont l'urgence réelle ne concerne pas la cavité orale, mais l'état de santé général du patient. Certains auteurs rapportent le cas de patient consultant en urgences odontologiques pour des gingivorragies associées à des ulcérations buccales, prodromes de leucémies (Albisetti et al. 2016) (Lafon et al. 2010) nécessitant une prise en charge en hématologie en urgence. D'autres exemples peuvent être cités, comme le cas d'un patient transféré aux urgences odontologiques pour plaies multiples de la face et traumatismes dentaires, conséquence d'un trouble de la conscience l'ayant fait perdre connaissance à plusieurs reprises dans les dernières heures nécessitant avant tout un bilan d'état de santé générale, ou encore, une gencive hypertrophique et nécrosante faisant évoquer un diagnostic de gingivite ulcéro-nécrotique (GUN) et traiter par des soins locaux, nécessitant l'exploration d'une hémopathie ou d'une infection VIH par une sérologie et un bilan sanguin.

Enfin, citons le cas, décrit par Lafon et al, d'une patiente de 39 ans, enceinte de 3 mois, prise en charge aux urgences du CHU de Dijon après avoir consulté un grand nombre de spécialistes,

suite à des douleurs et des saignements anormaux (gingivorragies, métrorragies) ayant été attribués à une gingivorragie gravidique. Les douleurs de la patiente ont été soulagées par l'association de paracétamol et de morphinique puis la patiente a été transférée au service d'odontologie. Un examen complet est réalisé permettant de mettre en évidence des adénopathies mobiles et fermes et des gingivorragies accompagnées de dépôts fibrino-nécrotiques en rapport avec une probable GUN. La patiente a ensuite présenté une sévère altération de l'état général, signe d'une atteinte systémique, avec des troubles hémodynamiques. Un bilan sanguin a été effectué et a mis en évidence une hyperleucocytose, une thrombopénie sévère, un taux de fibrinogène diminué, une Coagulation intravasculaire disséminée (CIVD) et la présence de myéloblastes circulants, tableau clinique évocateur d'une Leucémie aiguë myéloïde (LAM). Cependant l'état de la patiente s'est brutalement aggravé avec un hématome intracérébral et elle décède le lendemain matin (Lafon et al. 2010). Ce cas illustre la nécessité d'une vision globale du tableau clinique du patient.

Par ailleurs, il est également possible que le patient présente deux pathologies simultanées. Par exemple, un patient avec une érosion indolore, ronde et bien limitée, à fond plat et recouverte d'un exsudat gris jaunâtre, faisant évoquer un chancre syphilitique, présente un risque augmenté de contraction du VIH du fait d'être atteint d'une Maladie Sexuellement Transmissible (MST). La prise en charge du patient implique donc un dépistage VIH ainsi que des autres MST susceptibles d'avoir été contractées (Ninou 2017).

Ainsi, le praticien en charge de l'urgence, doit s'efforcer de réaliser un bilan rapide et le plus complet possible afin d'évoquer l'ensemble des hypothèses diagnostiques, sans risquer de passer à côté d'une pathologie plus silencieuse, et ainsi diminuer la perte de temps et de chance pour le patient. Il doit ensuite savoir l'orienter en évaluant le degré d'urgence. Il doit, de par l'anamnèse, l'examen clinique et si nécessaire les examens complémentaires, émettre des diagnostics différentiels, un diagnostic positif, et mettre en place les premières mesures d'urgence et d'orientation du patient. La symptomatologie du patient doit être replacée dans un cadre diagnostique large permettant de traiter le patient dans sa globalité.

1.6.2 Gestion de l'urgence locale

Lorsqu'un patient est pris en charge aux urgences, il faut, avant toute investigation et prise en charge étiologique, éliminer les signes de gravité qui mettent en jeu le pronostic vital.

Après s'être assuré de l'absence de signes de gravité généraux (hémodynamiques, neurologiques, etc.), on recherche des signes de gravité locaux comme une obstruction des Voies Aéro Digestives Supérieures (VADS), un œdème de Quincke, une cellulite faciale, ou une hémorragie active.

L'œdème de Quincke sévère, met en jeu le pronostic vital par atteinte de la muqueuse pharyngo-laryngée, et nécessite l'administration d'adrénaline ainsi qu'un transfert en urgence en milieu hospitalier. Le risque en l'absence de traitement est l'aggravation rapide de la détresse respiratoire avec possible arrêt cardio-respiratoire (cf. infra) (Gloaguen et al. 2016).

Une hémorragie au niveau de la cavité orale peut avoir une étiologie locale comme systémique. En effet, une lésion locale comme une tumeur, une bulle hémorragique, ou une lésion traumatique peuvent engendrer des saignements parfois importants. Mais également certaines pathologies, comme une thrombopathie, une coagulopathie, une hémopathie maligne, une pathologie hépatique ou encore une modification de la posologie médicamenteuse (antivitamine K (AVK)) peuvent engendrer également des hémorragies au niveau de la cavité orale. L'une des plus connues est le purpura thrombopénique hémorragique.

L'attitude thérapeutique à tenir est de :

- rassurer le patient et assurer la liberté des voies aériennes supérieures ;
- nettoyer le site afin de bien visualiser l'origine de l'hémorragie ;
- tarir le saignement, déjà par compression puis, utiliser des sutures ainsi que des matériaux hémostatiques comme du Surgicel® (éponges hémostatiques) ;
- en cas de suspicion de pathologie systémique, un bilan sanguin est prescrit en urgence, incluant un TP, un TCA ainsi qu'un INR si le patient est en cours de traitement AVK (Nizamaldin et Samson 2012). Une NFS recherche une anémie (en cas d'urgence extrême un HemoCue® permet d'obtenir l'hémoglobine (Hb) du patient rapidement)

Le risque à court terme dans ce cas de figure est, outre la déglobulisation en cas de perte prolongée, l'asphyxie par encombrement sanguin des voies aériennes.

D'autre part, si le patient présente une cellulite suppurée cervico-faciale, urgence septique, il faudra éliminer les signes de gravité suivants :

- altération de l'état général voire trouble de la conscience ou état de choc ;
- thrombose de la veine faciale ;
- atteinte bilatérale du plancher buccal pouvant entraîner une obstruction des voies aériennes ;

- dysphagie et dyspnée sévère.

Dans le cas où un de ces signes de gravité est présent, un passage au bloc opératoire en urgence, après avoir assuré la protection des VADS par intubation oro-trachéale sous fibroscopie voire trachéotomie, est à prévoir afin de drainer au plus vite la source infectieuse. Cela doit être associé à la mise en place d'antibiotique en Intra-veineuse (IV) et un suivi des constantes par l'hospitalisation du patient.

1.6.3 Gestion symptomatique d'une urgence douloureuse, identification et traitement étiologique

Dans une étude réalisée à l'hôpital de la Pitié Salpêtrière en juin 2014 dans le service d'urgence d'odontologie, on retrouve 71 % des patients ayant comme principal motif de consultation la douleur (Aboulker 2015).

Cependant, lors de consultation en urgence, la douleur peut dissimuler d'autres symptômes. Le praticien, se focalisant sur ce symptôme bruyant, peut en négliger d'autres et passer à côté de pathologies sous-jacentes. La douleur ne doit donc pas désorienter le praticien dans sa démarche diagnostique. Il est nécessaire de procéder à une analyse clinique de la douleur notamment par son évaluation réalisée lors de l'anamnèse. Cela permet d'une part de mettre en œuvre le plus rapidement possible les traitements adaptés et d'autre part de distinguer les douleurs aiguës de celles chroniques ne nécessitant pas la même prise en charge en urgence.

L'évaluation de la douleur du patient se fait quantitativement par des échelles d'évaluation (EVA, EN, EVS), par une évaluation topographique, par une évaluation qualitative via QDSA- Questionnaire de la Douleur de Saint Antoine et via le DN4 lorsqu'une douleur neuropathique est suspectée, et enfin par une évaluation du contexte social et psychique.

En fonction de la douleur ressentie par le patient, un antalgique adapté est proposé (Galinski et Adnet 2007). En effet l'Organisation Mondiale de la Santé (OMS), regroupe ces niveaux en trois paliers (0-4 : douleur légère à modérée ; 4-7 : douleur modérée à intense ; 7-10 : douleur intense à très intense) qui répondent à différentes molécules.

L'objectif de ce travail est d'établir un schéma de prise en charge des urgences en pathologies de la muqueuse buccale. Nous souhaitons présenter une démarche diagnostique simple et pragmatique devant les différents types d'urgences de la pathologie orale. Nous allons présenter de façon large, mais non exhaustive, les différentes situations cliniques auxquelles un praticien peut être confronté lors de consultations en urgence. Comme vu dans la première partie, la priorité est l'élimination d'une urgence vitale. Ensuite, le praticien doit relier symptômes cliniques localisés et réalité diagnostique.

2 Les différents types d'urgences en PMB

Plusieurs catégories d'urgences peuvent avoir lieu : après avoir présenté les affections dont la thérapeutique nécessite une prise en charge urgente (« urgences vitales »), vont être citées celles dont le diagnostic juste et rapide conditionne les chances de survie du patient (« urgences diagnostiques ») puis, une classification sémiologique des urgences des pathologies de la muqueuse buccale, dont la plainte première du patient est souvent la douleur.

2.1 Urgences vitales

Elles représentent les premières urgences qu'un praticien doit savoir repérer car l'attitude thérapeutique doit être efficace et rapide. En effet tout retard dans les premières mesures prises peut avoir un effet dramatique sur les chances de survie du patient. Elles résident en deux grands groupes de situations cliniques : l'obstruction des VADS, par choc anaphylactique, cellulite sévère, ou présence de corps étranger ainsi que les septicémies susceptibles de survenir chez les patients immunodéprimés ou terrain affaibli. Enfin, il existe un diagnostic d'urgence hémorragique à ne pas méconnaître : le purpura thrombopénique hémorragique sévère.

2.1.1 Obstruction des VADS

2.1.1.1 Obstruction par choc anaphylactique et œdème de Quincke

Les réactions allergiques peuvent prendre différentes formes allant de l'allergie simple avec hypersensibilité au contact d'un allergène au choc anaphylactique, qui correspond à des

manifestations graves de l'hypersensibilité allergique immédiate (soit de type I). En pratique odontologique, les allergies sont rares, en revanche, les œdèmes de Quincke sont des réactions allergiques s'exprimant au niveau de la cavité orale, et impliquant le pronostic vital immédiat du patient (Greaves et Lawlor 1991) (Lelong et al. 1977).

D'un point de vue physiopathologique, la réaction d'hypersensibilité est constituée de plusieurs phases :

- ⇒ Phase de sensibilisation : premier contact avec l'allergène entraînant une synthèse d'IgE.
- ⇒ Phase effectrice : deuxième contact avec l'allergène responsable d'une dégranulation des polynucléaires basophiles et mastocytes après fixation par les IgE avec libération d'histamine.
- ⇒ Anaphylaxie : vasodilatation périphérique avec extravasation d'abord compensée puis phase d'épuisement (choc).

Le choc anaphylactique est une réaction pouvant rapidement engendrer une obstruction des VADS.

Les étiologies les plus fréquentes sont :

- médicamenteuses (50%) : bêta-lactamine / curare / anti-inflammatoire non stéroïdiens (AINS) / iode / sulfamide ;
- alimentaires (25%) : arachide / crustacés / lait / sésame / œufs / fraise, kiwi, banane ;
- venins (20%) : hyménoptères (abeilles, bourdons, guêpes) ;
- latex : gants chirurgicaux / ballons de baudruche ;
- cause non retrouvée : dans 10 à 20% des cas.

(Kulthanan et al. 2007)

Les signes muqueux des réactions allergiques sont dominés par des œdèmes de la langue et des lèvres accompagnant une atteinte cutanée avec une urticaire donnant des papules érythémato-oedémateuses prurigineuses fugaces. En cas de suspicion d'atteinte respiratoire, une prise en charge en urgence est nécessaire pour éliminer un œdème laryngé ou un bronchospasme. Un bilan visant à écarter également d'autres signes de gravité comme une décompensation cardio-circulatoire doit être réalisé (hypotension, signes de choc, troubles de la conscience).

Les stades de gravité des réactions allergiques peuvent être classifiés selon Ring et Messmer :

Grades	Symptômes cliniques
Grade I	Signes cutané-muqueux diffus isolés → Urticaire / prurit / angio-œdème
Grade II	Atteinte multi- viscérale associée modérée → Dyspnée / tachycardie / hypotension / vomissements / toux / signes digestifs / signes cutané-muqueux
Grade III	Atteinte multi-viscérale associée sévère (pronostic vital) → Collapsus / troubles du rythme ou de conduction / bronchospasme / + les signes des grade I et II
Grade IV	Arrêt cardiaque

Tableau 1 : Grades de sévérité des allergies immédiates, adapté de la classification de Ring et Messmer (ANSM)

L'œdème de Quincke correspond à un œdème de l'hypoderme et des muqueuses dans la zone bucco-pharyngo-laryngée.

Il peut entraîner une dysphonie, une dysphagie et surtout une dyspnée haute obstructive allant jusqu'à la détresse respiratoire aiguë et donnant des signes de lutte respiratoire avec tirage de désaturation voire d'apnée.

Le diagnostic positif est clinique et le traitement d'urgence doit être immédiat. Il consiste en une injection d'adrénaline intramusculaire (IM) (Acupen, etc.). Ensuite, afin d'évaluer la gravité de l'atteinte, on réalise un bilan à la recherche de dysfonctions d'organes produit par l'état de choc. Celui-ci comprend, des gaz du sang avec lactatémie, un bilan hépatique, une créatinémie, une NFS, un TP-TCA, un électrocardiogramme (ECG), un cycle de troponines, une radiographie du thorax et des Créatine PhosphoKinase (CPK).

Une fois l'urgence traitée, il est nécessaire de rechercher à l'interrogatoire auprès de l'entourage du patient, des antécédents allergiques, un terrain atopique, un facteur déclenchant (allergène) et préciser l'anamnèse des troubles. De plus, il convient de réaliser un examen clinique complet du patient.

Pour le diagnostic étiologique, à distance de la crise, on réalise un bilan allergologique avec dosage de la tryptase sérique, un test cutané (prick tests) et le dosage des IgE spécifiques (RAST).

En cas d'œdème de Quincke sans urticaire, on se doit de rechercher les diagnostics différentiels (Weldon 2006) (Champion et al. 1969):

- évoquer un œdème angio-neurotique héréditaire ;
- syndrome cave supérieur ;
- eczéma de contact ;
- érysipèle de la face.

Le traitement comporte en premier lieu l'éviction de l'agent causal et un traitement symptomatique fonction du tableau clinique.

- Œdème de Quincke sévère avec atteinte muqueuse :
 - adrénaline en injection IM de 0.2 à 0.3 mg / 15 minutes ;
 - appel du SAMU et transfert en milieu hospitalier (possible intubation oro-trachéale ou trachéotomie).
- Choc anaphylactique :
 - appel du SAMU (si en ville) ou du réanimateur (à l'hôpital) ;
 - réanimation cardio-respiratoire avec libération des voies aériennes, ventilation et contrôle hémodynamique du patient (adrénaline en titration, remplissage cardio-vasculaire).

2.1.1.2 Obstruction par œdème angio-neurotique héréditaire

C'est une forme héréditaire de l'angio-œdème, rare, à transmission autosomique dominante, et secondaire à l'absence d'une protéine sérique spécifique, enzyme inhibitrice de la première fraction du complément (C₁-INH).

Il existe des facteurs déclenchants : traumatismes, stress, menstruations, pilules oestro-progestatives. L'œdème sous-cutané est peu fréquent, habituellement unique ; ferme et souvent douloureux, il affecte les extrémités, la face, les voies aériennes (œdème de la glotte) et les viscères (figure 2).

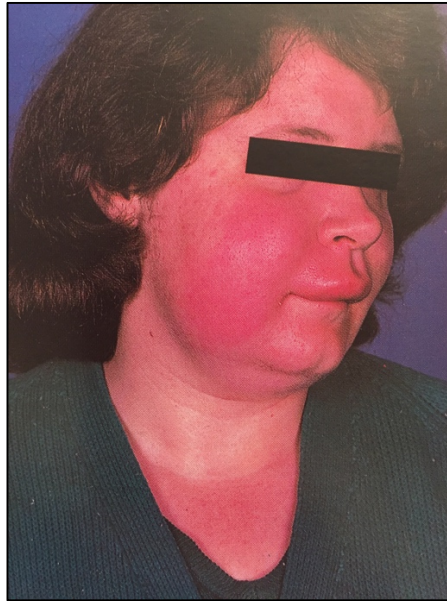

Figure 2 : Angio-œdème aigu : les types aigus et héréditaires sont cliniquement indistinguables
Développement rapide du gonflement œdémateux des lèvres, l'œdème peut impliquer le cou et mettre en danger les voies respiratoires (Scully et al. 1999)

Le diagnostic est confirmé par la diminution de la C₁-INH et des substrats de l'estérase C1. Le traitement se fait par corticothérapie par voie orale ou éventuellement parentérale. La localisation glottique impose une hospitalisation d'urgence. Dans l'angio-œdème héréditaire, le traitement de fond est basé sur l'emploi du Danazol (Stelter et al. 2007).

2.1.1.3 Obstruction par cellulites cervico-faciales

❖ Définition et étiologie

Les cellulites cervico-faciales sont des infections des espaces profonds de la face et du cou qui diffusent le long des espaces aponévrotiques. Seule une prise en charge précoce et multidisciplinaire permet de garantir une évolution favorable et un meilleur pronostic. En effet, son extension peut s'avérer rapide d'un espace aponévrotique à un autre, pouvant engager rapidement le pronostic vital de par son extension allant de la base du crâne au diaphragme. Ainsi le patient peut présenter une obturation des VADS qu'il faudra rapidement prendre en charge (figure 3).

D'un point de vue microbiologique, on retrouve le plus souvent des germes aérobies et anaérobies de la flore commensale oropharyngée tels que : *Streptococcus viridans*, *Streptococcus pyogènes*, *Staphylococcus epidermidis*, *Staphylococcus aureus*, *Bacteroides*, *Fusobacterium*, et *Peptostreptococcus* (Morris 2008) (Huang et al. 2004).

Les principales étiologies sont d'origine dentaire (90 % des cas). Les cellulites à point de départ dentaire ont pour origine un abcès ostéo-sous-périosté, diffusé secondairement aux tissus cellulo-graisseux de la face, mais aussi aux tissus profonds, musculaires, des voies aérodigestives supérieures. Ce mécanisme de diffusion explique les complications, non seulement générales, septiques, mais aussi les complications régionales, liées aux compressions d'organes de voisinage. Les infections oropharyngées sont la deuxième cause de cellulite (Parhiscar et Har-El 2001).

Selon les estimations de la grande garde de Chirurgie Maxillo-Faciale d'Île-de-France on retrouve pour les cellulites cervico-faciales d'origine dentaire, une incidence d'environ 1/1000 habitants par an, avec un âge moyen de 35 ans (Bertolus 2011).

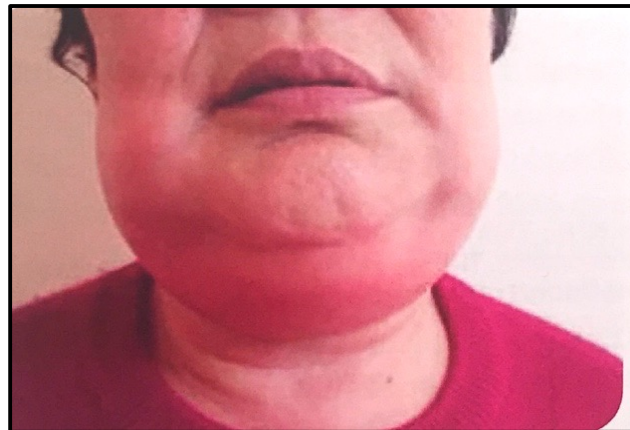

Figure 3 : Cellulite des espaces sublinguaux et sous-mandibulaire de façon bilatérale et de l'espace sous-mentale (Barry et al. 2014)

❖ Symptomatology and complications

Il existe différents stades cliniques de la cellulite cervico-faciale qui sont : le stade aigu séreux puis, si elle n'est pas ou mal prise en charge, celle-ci évolue en cellulite aiguë suppurée. D'autre part la cellulite peut être diffuse d'emblée ou secondaire à l'évolution d'une cellulite circonscrite.

Tout d'abord au stade aigu séreux, le patient ne présente pas de signes généraux. Le principal signe local est l'inflammation avec une peau chaude, rouge, tendue, lisse et élastique. Le patient présente une tuméfaction, mal limitée, comblant les méplats de la face et précédée par des douleurs dentaires de type parodontite apicale. A ce stade aucune fluctuation n'est présente à la palpation (Boscolo-Rizzo et al. 2006).

❖ Examens complémentaires

La tomodensitométrie (TDM) est indispensable dans le diagnostic des cellulites cervico-faciales mais également permet de renseigner sur l'étiologie, le pronostic et oriente la thérapeutique. Elle doit être réalisée avec injection de produit de contraste, ayant pour but de détecter une possible infiltration des tissus graisseux, aponévrotiques et musculaires (fasciste et myosite). Cela permet de réaliser un bilan initial des différents espaces aponévrotiques atteints. Il faudra cependant rechercher de manière systématique les extensions thoraciques (Becker et al. 1997).

L'IRM est difficile à réaliser, car nécessite un temps d'acquisition prolongé et d'immobilisation du patient. On l'utilise donc rarement, bien qu'elle garde une qualité supérieure pour la visualisation des tissus mous comparés à celle de la TDM (Weber et Siciliano 2000).

L'échographie peut permettre d'orienter le praticien à la phase aiguë en cas d'indisponibilité du scanner, mais ne fournit pas autant d'informations indispensables.

❖ Prise en charge

Sans traitement étiologique, il peut y avoir une évolution vers la suppuration et l'apparition de signes généraux notamment avec une altération de l'état général. En effet, le patient est souvent asthénique et fébrile, avec un trismus qui complique son alimentation, l'examen clinique et le traitement. Le patient présente une douleur continue, lancinante avec des irradiations diverses et rebelles aux antalgiques. D'un point de vue local, la tuméfaction est bien limitée et est douloureuse à la palpation. On retrouve une fluctuation de la collection avec une peau tendue et luisante.

La prise en charge, au stade sévère, peut être réalisée en ambulatoire par une antibiothérapie per os. Il sera également nécessaire de traiter le facteur causal (soin dentaire). Dans sa forme collectée le traitement se fait par élimination de la cause et drainage de la collection.

Concernant le type de prescription antibiotique, le rapport de l'ansm 2011, indique que celle-ci est recommandée et se réfère, en absence de signe de gravité et/ou de complications locales à une prescription d'antibiothérapie à raison de 2g/j d'amoxicilline (ou 1 200 mg/j en 2 prises de clindamycine en cas d'allergie) en première intention à ajouter à un acte clinique

local (Afssaps 2011). Cependant, devant la complexité infectieuse pouvant être rencontrée, la présence fréquente d'anaérobies, le risque de diffusion et de complications, il est possible de prescrire une bithérapie associant de l'amoxicilline et du métronidazole ou de l'amoxicilline-acide clavulanique, et ce, d'autant plus devant la présence de signe de gravité.

Ainsi, la cellulite aiguë suppurée peut évoluer soit vers la guérison dans le cas où il y a une bonne prise en charge, soit vers une cellulite chronique avec fistulisation spontanée vers la muqueuse ou vers la peau. Elle peut également entraîner des complications qu'il est primordial de savoir reconnaître. Les signes locaux de gravité peuvent être :

- un érythème qui tend à s'étendre vers la base du cou ou même vers le creux sus-claviculaire et la fourchette sternale. Cela témoignerait d'une extension cervicale ;
- une tuméfaction sus-hyoïdienne latérale tendant à progresser vers la région cervicale médiane, ou l'inverse ;
- une crépitation neigeuse au palper de la tuméfaction, annonçant une nécrose ;
- une tuméfaction du plancher buccal parfois accompagnée d'un œdème linguale débutant et de douleurs à la déglutition ;
- une douleur oropharyngée très vive, gênant à la déglutition salivaire accompagnée d'un trismus serré ;
- une tuméfaction jugale haute avec atteinte palpébrale ;
- une thrombose de la veine faciale.

2.1.1.4 Prise en charge de l'obstruction des VADS

Quel que soit la cause d'obstruction des VADS, le contrôle de la liberté des voies aériennes supérieures est primordial. Le danger peut survenir lorsque le patient présente une tuméfaction cervicale volumineuse, dans le cas d'abcès cervical important surtout au niveau du plancher buccal (angine de Ludwig), de l'espace parapharyngé et rétropharyngé.

Un bilan d'imagerie est nécessaire pour évaluer le degré d'obturation de la filière respiratoire une fois que le contrôle des voies respiratoires est assuré. En effet un patient dyspnéique ne peut être transporté en radiologie si les mesures nécessaires n'ont pas été prises (Weed et Forest 1998). De plus la fibroscopie doit, dans l'idéal, être réalisée systématiquement devant toute suspicion d'obstruction des VADS (Karkos et al. 2007).

L'obstruction des VADS n'est pas la seule urgence vitale pouvant être rencontrée en pathologie orale, d'autres manifestations, notamment infectieuses peuvent impliquer le pronostic vital du patient.

2.1.2 Septicémies et autres complications infectieuses à distance

La définition de la bactériémie ou de la fongémie est biologique et correspond à la présence de bactéries/champignons dans le sang. Le terme « septicémie » ne doit plus être utilisé car trop imprécis ; il est remplacé par le terme « bactériémie associée à un sepsis ». Il convient de différencier le sepsis (réponse inflammatoire cliniquement systématique ou bactériologiquement confirmée), du sepsis grave (sepsis associé à au moins une dysfonction d'organe ou à une hypotension artérielle) et enfin du choc septique (sepsis grave associé à une hypotension persistant malgré expansion volémique avec drogues vasopressives) (Pilly et Collège des universitaires de maladies infectieuses et tropicales (France) 2015).

Toutes les pathologies infectieuses de la cavité orale y compris de la muqueuse buccale peuvent entraîner une septicémie. La charge bactérienne/fongique de l'affection buccale ou l'effraction de la barrière muqueuse (ulcération) sont les deux mécanismes physiopathologiques pouvant expliquer cette complication.

2.1.2.1 Choc septique suite à une cellulite diffuse

❖ Les sources infectieuses

Les causes des bactériémies dans la pratique odontologique sont dominées par les extractions dentaires. Okabe et al. retrouvent 72 % de bactériémie transitoire post extraction et d'autres études retrouvent une fréquence de 51 à 100 % (Okabe et al. 1995). Les bactéries les plus fréquemment retrouvées sont les anaérobies. Les autres causes sont : les surfaçages radiculaires (Maestre et al. 2008) ou les traitements endodontiques (Bender et Montgomery 1986). Les actes de la vie quotidienne comme la mastication de chewing-gum ou le brossage dentaire induiraient davantage de bactériémie que les soins dentaires (Lockhart et al. 2008).

Les facteurs de risque d'une bactériémie sont :

- immunodépression (VIH) (Laskaris et al. 1992) ;
- traitement immunosuppresseur : chimiothérapie, corticoïdes, thérapeutiques ciblées (Little et Rhodus 1992) (Stuck et al. 1989);
- insuffisance rénale (Garcez et al. 2009).

❖ Définition et étiologie

Il existe deux types de cellulites diffuses :

- la cellulite diffuse vraie intéressant d'emblée tout un secteur de la face ;
- la cellulite diffusée, étant une extension progressive d'une cellulite circonscrite dont le traitement est inadapté ou inexistant (Parhiscar et Har-El 2001) (el Ayoubi et al. 2009).

Elles représentent toutes les deux une urgence vitale nécessitant l'hospitalisation du patient le plus rapidement possible. L'absence de barrière anatomique entre la région cervicale et le thorax facilite la diffusion de ces infections, qui prennent alors un caractère grave. En effet elles sont mortelles pour un tiers des patients (Parhiscar et Har-El 2001). Les germes causaux sont le streptocoque pyogène de la flore buccale associé à des germes anaérobies tels *Fusobactérium*, *Prevotella*, *Bacteroides* (Peron et Mangez 2002).

D'un point de vue clinique, l'atteinte est générale et témoigne d'un syndrome septique grave qui peut mener à un état de choc. On parle de toxi-infection. Le patient commence par frissonner puis se couvre de sueur, il devient pâle et sa tension artérielle diminue. Peut alors apparaître en quelques heures : diarrhée, vomissements répétés, avec une conscience conservée et une possible fièvre. A l'examen clinique, on retrouve une tuméfaction et une rougeur qui diffuse au niveau des téguments cervicaux voir de plusieurs espaces anatomiques. La palpation peut retrouver la crépitation neigeuse et est douloureuse pour le patient qui peut présenter un trismus et des douleurs oro-pharyngées importantes.

L'examen clinique permet de définir la forme clinique de la cellulite. On retrouve la forme gangréneuse ou gazeuse qui se caractérise par des signes généraux très marqués, sa rapidité évolutive avec une atteinte médiastinale et la forme pseudo-phlegmoneuse, qui se manifeste par une tuméfaction latéro-cervicale inflammatoire, effaçant les reliefs du cou. Elle évolue plus lentement que la précédente (el Ayoubi et al. 2009).

On retrouve différents types en fonction du point de départ de l'infection :

- phlegmon du plancher buccal ou angine de Ludwig's à point de départ d'une molaire inférieure diffusant vers les loges sus- et sous-mylohyoïdiennes ;
- cellulite diffuse faciale (de Ruppe) qui a également pour point de départ la molaire inférieure. La cellulite est d'abord jugale puis diffuse vers la région massétérine et vers la fosse infra-temporale ;
- cellulite diffuse péri-pharyngienne avec pour point de départ une infection amygdalienne ou une infection touchant la troisième molaire. Dans ce cas, l'extension au médiastin peut se faire rapidement. (Peron et Mangez 2002).

❖ Facteurs favorisants

On parle de facteurs prédisposants ou de patients à risques. On y retrouve les patients immunodéprimés, notamment diabétiques non équilibrés, atteints d'insuffisance rénale chronique, de cancers, ou d'autres pathologies. De plus, les patients alcooliques ou obèses présentent plus de risques de développer une cellulite cervico-faciale (Chelsom et al. 1994) (Skitarelić et al. 2003) (Lakouichmi et al. 2014).

D'autre part la prise de corticoïdes et d'AINS peut prédisposer à des infections graves. En effet ils peuvent masquer les signes et symptômes de la cellulite et contribuent à l'aggravation de celle-ci (Forbes et Rankin 2001) (Aronoff et Bloch 2003).

Ces patients peuvent de par la rapidité de propagation et d'aggravation de l'infection contracter un choc septique, c'est-à-dire un sepsis grave associé à une hypotension persistante malgré expansion volémique avec drogues vasopressives (Pilly et Collège des universitaires de maladies infectieuses et tropicales (France) 2015).

❖ Prise en charge

La prise en charge en urgence débute par la réalisation d'un bilan radiologique. Les patients ont, dans la plupart des cas, déjà réalisés à ce stade une radiographie panoramique. Comme expliqué précédemment, l'examen de choix est la TDM facio-cervico-thoracique injectée. Le but de la TDM pour les cellulites diffuses est de confirmer le diagnostic, chercher une éventuelle collection, préciser l'extension locale et à distance, pouvoir différencier les deux formes de cellulites diffuses : la forme gangréneuse où l'on peut visualiser des épanchements gazeux disséquant les espaces cellulo-aponévrotiques et la forme pseudo-phlegmoneuse. Enfin la TDM est un guide de drainage thérapeutique (Barry et al. 2014).

Le traitement doit être à la fois médical et chirurgical. Sa prise en charge nécessite une hospitalisation en urgence. Tout d'abord le traitement médical vise à traiter le choc septique via une réanimation quand cela s'avère nécessaire. Dans un même temps, une antibiothérapie probabiliste mixte par voie parentérale est réalisée dans l'attente des résultats d'examens bactériologiques. Le but est de limiter la progression de l'infection et de combattre la septicémie. L'antibiothérapie en milieu hospitalier doit être mixte, avec soit (Rega et al. 2006) (Blancal et al. 2010) (La Rosa et al. 2008):

- C3G (Ceftriaxone) / Gentamicine ;
- amoxicilline – acide clavulanique (Augmentin ®) ;

- pénicilline (Amoxicilline®) / métronidazole (Flagyl®) ; Clindamycine utilisée en cas d'allergies aux pénicillines.

Il faut s'assurer de l'arrêt des autres médicaments en cours notamment de la prise d'AINS. Une prescription d'antalgiques de palier adapté par voie intra veineuse est associée à l'antibiothérapie. Parallèlement, le traitement chirurgical est entrepris le plus précocement possible afin d'améliorer le pronostic vital du patient. Après intubation, la chirurgie consiste à éradiquer tous les foyers infectieux en excisant les tissus nécrosés. Des prélèvements bactériologiques de liquide purulent ou de tissus nécrosés sont prélevés, idéalement avant la mise en route de l'antibiothérapie afin d'obtenir l'antibiogramme 72 heures plus tard et ainsi adapter l'antibiothérapie aux germes incriminés. Des drainages intra- et extra-oraux sont mis en place par des lames de Delbet permettant l'écoulement purulent et des irrigations quotidiennes (Weed et Forest 1998). Les suites post-opératoires se font avec pansements quotidiens réalisés sous sédation.

En l'absence d'amélioration franche de l'état local ou général à 48 heures, la situation clinique est réévaluée à la recherche de complications (médiastinite, infection pleuropulmonaire, péricardite, méningo-encéphalite, thrombophlébite du sinus caverneux) et on s'assure de la bonne régression de la collection. Les patients doivent ensuite, après amélioration clinique, poursuivre le traitement antibiotique par voie orale et effectuer une réhabilitation bucco-dentaire complète.

❖ Cas particulier de la candidose systémique

La candidose systémique fait partie des affections les plus redoutées. Elles sont rares mais graves, avec un pourcentage de décès avoisinant les 50 % (Develoux et Bretagne 2005). Elles correspondent à une septicémie à *Candida* et sont essentiellement retrouvées chez les patients en situation post-chirurgicale.

Les facteurs de risques sont : les antécédents d'antibiothérapie, la neutropénie, l'immunodépression (VIH, brûlés), les cathéters intraveineux notamment pour nutrition parentérale, l'ulcération des muqueuses, les interventions chirurgicales, les patients de réanimation (Eggimann et al. 2003) (Dupont 2007).

Le diagnostic clinique repose sur : une fièvre, des papulo-pustules purpuriques, des lésions nécrotiques, une endophtalmie (Develoux et Bretagne 2005). Le diagnostic est microbiologique sur une biopsie montrant des levures poussant en aérobies. Les hémocultures

sont moins sensibles. Le *Candida albicans* est le plus retrouvé (70 %) même si d'autres espèces, normalement inoffensives, peuvent être à l'origine d'une septicémie chez les patients immunodéprimés.

Le traitement repose sur les antifongiques (Amphotéricine B, Fluconazole). La décision thérapeutique doit tenir compte de la localisation, des conditions de terrain, parfois de l'ancienneté et du caractère récidivant des lésions. Tous les foyers détectés doivent être traités simultanément afin d'éviter les récurrences (Société française d'anesthésie et de réanimation et al. 2004) (Dupont 2007).

2.1.2.2 Choc septique suite à des ulcérations diffuses sévères

L'effraction de la barrière muqueuse (ulcération) est un des mécanismes physiopathologiques pouvant permettre la diffusion d'une infection. L'infection par streptocoque est l'une de celle pouvant être retrouvée (Deng et Farricielli 2014).

Les étiologies d'ulcérations multiples diffuses de la cavité orale sont diverses : primo infection herpétique, stomatite gangréneuse (noma), stomatite ulcéro-nécrotique, mucite, ou encore ulcérations médicamenteuses. Quelque soit la cause des ulcérations c'est surtout du tableau clinique général du patient que dépendra le développement ou non d'une complication infectieuse (Deng et Farricielli 2014). Ainsi, lorsque les patients sous chimiothérapie aplasante développent une mucite sévère de grade 4, il est nécessaire de stopper les traitements afin d'éviter toute surinfection chez un patient en immunodépression (Caillot et Denis 2012) (McCulloch et al. 2014).

Nous pouvons rapporter le cas d'une patiente débutant un traitement par méthotrexate pour une polyarthrite rhumatoïde sévère. La patiente s'est présentée aux urgences odontologiques pour douleurs et ulcérations buccales sévères soudaines avec déshydratation et dénutrition sévère, persistant depuis deux jours. A l'examen la patiente présentait des frissons associés à des sueurs froides, une température à 39 °C. Au niveau de la cavité orale, on notait des ulcérations diffuses sur l'ensemble de la cavité orale associé à des dépôts nécrotiques (figure 4). La patiente a été hospitalisée et mise sous traitement antibiotique à large spectre. Le diagnostic de choc septique a été posé, mais aucune source infectieuse n'a pu être mise en évidence. Une insuffisance rénale sévère a été diagnostiquée mais sans source infectieuse associée. Malgré la prise en charge immédiate, l'état de la patiente s'est dégradé et elle est

décédée quelques jours plus tard. Il a donc été supposé, que l'insuffisance rénale sévère a entraîné une potentialisation des effets du méthotrexate, provoquant des ulcérations diffuses sévères s'étant surinfectées, et ayant provoqué un choc septique.

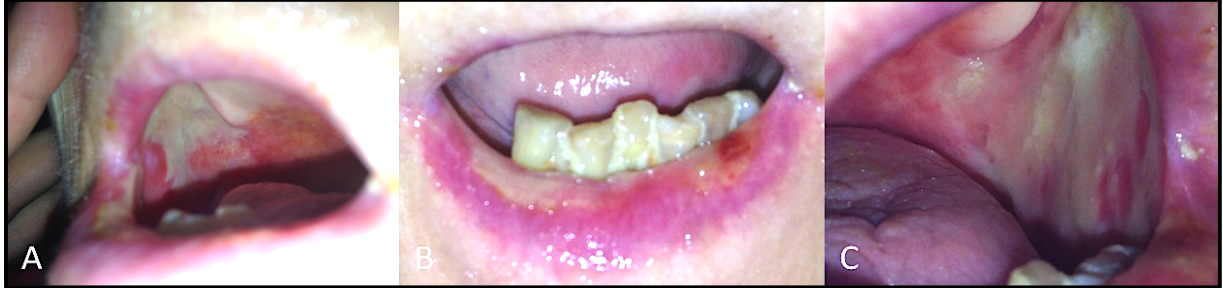

Figure 4 : Femme, 55 ans, se présentant en urgence pour ulcérations diffuses multiples de la cavité orale atteignant l'ensemble de la muqueuse orale, avec asthénie, déshydratation, et dénutrition :

(A) ulcération au niveau de la face interne de la joue droite et du palais

(B) ulcération de la lèvre inférieure

(C) ulcération de la face interne de la joue gauche et du palais.

Dr Rochefort, Service Odontologie, Hôpital la Pitié Salpêtrière.

Bien que le cas de cette patiente soit rare, il met en évidence la gravité de la présence d'ulcérations multiples diffuses chez des patients affaiblis. Ainsi, quelque soit l'étiologie des ulcérations il est nécessaire d'effectuer un bilan général ainsi qu'un suivi à 48 heures afin d'éviter toute complications infectieuses.

Pour finir, à ajouter aux urgences vitales, on retrouve également les urgences hémorragiques.

2.1.3 Urgences hémorragiques

Les urgences hémorragiques de la cavité orale n'impliquent pas le pronostic vital à elles seules. Elles peuvent en revanche être révélatrices d'un syndrome hémorragique généralisé sévère. Ainsi lorsqu'un patient se présente aux urgences pour hémorragies au niveau de la cavité orale sans source ou cause locale évidente, également associées à des épistaxis, un purpura cutané, des hématomes et une asthénie générale, il est indispensable d'effectuer un bilan hémorragique en urgence médicale afin d'évaluer la sévérité du saignement et l'ampleur de son atteinte.

Les signes de gravité sont :

- pouls >110 (attention aux patients sous béta-bloquants) ;

- PA pincée ou PAS inférieure ou égale à 80 mmHg ;
- hématomèse ou rectorragie en « flots » ;
- troubles de la conscience, coma, confusion ;
- polypnée, sueurs, marbrures ;
- terrain fragile, patient âgé, anticoagulants.

Le rôle du chirurgien-dentiste en urgence dans ce cas est d'objectiver la généralisation du syndrome hémorragique, d'orienter le patient en urgence médicale, et d'appliquer les premiers gestes d'urgences si nécessaires, notamment en cas d'obstruction des VADS par écoulement sanguin. Les urgences hémorragiques de la cavité orale impliquant directement le pronostic vital sont très rares. Elles sont le plus souvent révélatrices de pathologies sous-jacentes dont le diagnostic constitue une urgence, sujet abordé dans la partie 2.

En conclusion, les urgences en pathologies de la muqueuse buccale susceptibles d'engendrer le pronostic vital doivent constituer la première ligne de diagnostic à éliminer lors de la prise en charge d'un patient en urgence. Pour ce faire, le praticien vérifie, par exemple, les VADS en cas de cellulite, ou encore en cas de choc anaphylactique. Il doit également évaluer l'état général du patient et notamment son statut pyrétiq ue afin de mesurer les risques de développement d'une septicémie lorsqu'un patient immunodéprimé se présente avec une cellulite sévère. Ces urgences nécessitent une réactivité immédiate des personnels de santé, médicaux et paramédicaux, et une collaboration efficace des services d'urgences hospitaliers.

Après avoir décrit les urgences mettant en jeu le pronostic vital tel l'obstruction des VADS, la septicémie et l'hémorragie buccale, nous allons aborder les consultations pour lesquelles l'identification du diagnostic constitue l'urgence. Nous l'appelons « urgence diagnostique ». En effet certaines pathologies peuvent mettre en jeu le pronostic vital à court ou moyen terme, mais ceci peut être évité par une prise en charge précoce du patient, d'où la nécessité d'un dépistage aussi rapide que possible. Ainsi nous allons détailler les pathologies hématologiques, les toxidermies, le virus de l'immunodéficience humaine (VIH) et les tumeurs malignes.

2.2 Urgences diagnostiques mettant en jeu le pronostic vital

La rapidité de prise en charge face à certaines situations en urgence passe par son diagnostic précis. Les différentes hypothèses doivent considérer le patient dans sa globalité et ne pas se restreindre à la muqueuse buccale. La perspicacité de l'orientation diagnostique est la clé de l'efficacité de prise en charge. Le chirurgien-dentiste, comme tout acteur médical, doit avoir les connaissances nécessaires afin de pouvoir émettre les suspicions diagnostiques en fonction de l'examen clinique et de réaliser ou prescrire les examens complémentaires indispensables à la confirmation et à l'évaluation de celui-ci, même si cela dépasse la sphère buccale. Ces éléments vont lui permettre d'adresser le patient vers les structures les plus adaptées et d'augmenter de façon considérable les chances de celui-ci.

Cette partie illustre la nécessité de pousser les investigations, car les manifestations buccales de certaines affections graves ne sont pas négligeables, et peuvent même être inaugurales, prodromes de pathologies sous-jacentes. Nous citons ici les principales pathologies pouvant être diagnostiquées en urgence.

2.2.1 Les pathologies hématologiques

Certaines manifestations orales peuvent faire déceler des pathologies hématologiques. Cependant elles sont rarement spécifiques d'une affection mais témoignent plutôt d'un syndrome qui peut être neutropénique ou agranulocytaire, hémorragique, anémique voire prolifératif ou hyperplasique. Il est ainsi indispensable de savoir les identifier et d'orienter le patient vers un service d'hématologie en urgence. Certaines pathologies hématologiques comme les agranulocytoses entraînent des ulcérations buccales, d'autres comme les thrombopénies, thrombopathies ou pathologies de la coagulation, sont révélées par des hémorragies buccales isolées pouvant être sévères.

2.2.1.1 Syndrome neutropénique ou agranulocytaire

❖ Définition

La neutropénie est une diminution du nombre des polynucléaires neutrophiles (PN) circulants au-dessous de $1800/\text{mm}^3$. Si les PN sont compris entre 500 et $1000 \text{ PN}/\text{mm}^3$, il s'agit de neutropénie modérée, et si les PN sont inférieurs à $500 \text{ PN}/\text{mm}^3$, la neutropénie est sévère. On parle d'agranulocytose quand le PN est inférieur à $100/\text{mm}^3$ voire l'absence totale de PN,

qui est grave voire fatale pour le patient.

Seules les neutropénies sévères ou l'agranulocytose peuvent mettre en jeu le pronostic vital à court terme. Le syndrome neutropénique s'exprime par un risque infectieux majeur.

❖ **Etiologie**

Les neutropénies résultent soit d'un défaut de production au niveau de la moëlle osseuse, soit en une destruction excessive des PN. Il peut s'agir d'affections héréditaires, de la toxicité de certains médicaments (chloramphénicol, la phénylbutazone, les sulfamides, la phénothiazine, la carbamazépine, ...), de la chimiothérapie et de la radiothérapie, de certaines infections (hépatite B, VIH, infection par EBV ou CMV), et enfin certaines maladies systémiques ou auto-immunes tel que lupus érythémateux disséminé. (Donadieu et al. 1999)

❖ **Présentation et diagnostic clinique**

Le patient se présente aux urgences avec des douleurs buccales dues aux ulcérations et une dysphagie. Les manifestations buccales sont fonction de la gravité de la neutropénie. Cependant la forme et la taille de ces ulcérations ne peuvent nous orienter quant à l'étiologie de la neutropénie (Kurago et al. 2011).

En effet, à l'examen clinique on peut retrouver des ulcérations uniques ou en petit nombre, buccales et pharyngées, arrondies, extensives en surface et en profondeur et nécrosant éventuellement l'os sous-jacent, entraînant des mobilités dentaires, nous orientant vers une neutropénie sévère voire l'agranulocytose (figure 5). Ces ulcérations siègent le plus souvent au niveau des lèvres, des gencives, de la face interne des joues, de la langue, des amygdales, du voile du palais et du rhinopharynx. Les neutropénies sévères peuvent également s'accompagner ou s'exprimer par une gingivite ulcéro-nécrotique (GUN) non suppurée avec une large ulcération grise jaunâtre pouvant s'étendre à l'ensemble de l'arcade.

Dans la série de Poorandokht et al., les ulcérations buccales étaient retrouvées dans 25 des 80 patients (soit 31%) suivis pour neutropénie. Les autres lésions retrouvées étaient ensuite les chéilites, pétéchies, candidoses, gingivites et GUN (Poorandokht et al. 2014).

On les différencie facilement des neutropénies légères ou modérées qui sont souvent découvertes à l'occasion d'une NFS devant une affection parodontale, une ulcération d'origine indéterminée, ou une aphtose buccale récidivante. Comme expliqué plus haut, la confirmation du diagnostic se fera par la réalisation d'un hémogramme (NFS).

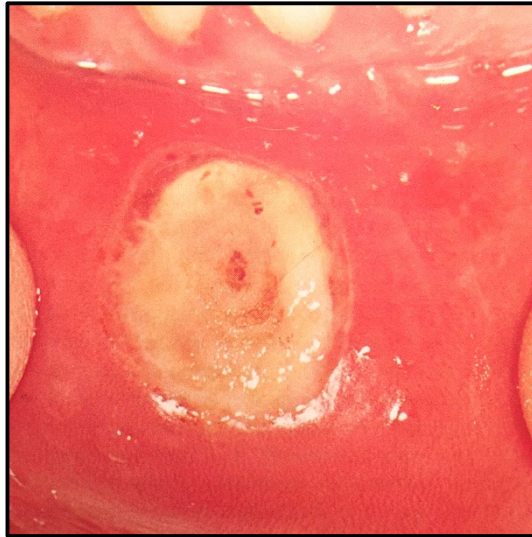

Figure 5 : Agranulocytose (Pindborg et al. 1995)

❖ **Conduite à tenir**

L'urgence est de soulager le patient, de supprimer la cause identifiée (médicaments responsables), et d'éliminer les foyers infectieux.

Tout d'abord, il faut administrer au patient des antalgiques, ainsi que des anesthésiques locaux type Dynexan 2% afin de lui permettre de s'alimenter plus facilement.

S'il y a présence d'ulcérations, il faudra attribuer au patient des antibiotiques ou antifongiques pour lutter contre l'infection et des bains de bouche. Le patient se doit de maintenir une bonne hygiène bucco-dentaire et d'avoir un suivi dentaire régulier (Bouziane et al. 2002) (Mancheño Franch et al. 2011).

Le diagnostic différentiel des ulcérations neutropéniques se font avec toutes les étiologies possibles d'ulcérations buccales : aphtose, herpes, CMV, maladie de Crohn, ulcération traumatique, tumeurs ulcérées, et tuberculose.

2.2.1.2 Les pathologies hématologiques se manifestant par un syndrome hémorragique

Concernant ces pathologies, l'urgence réside dans le diagnostic de la pathologie sous-jacente, révélée par un syndrome hémorragique buccal sévère.

Les manifestations hémorragiques peuvent être au niveau de la peau et des muqueuses : pétéchies, hématomes, ecchymoses, macules purpuriques, bulles et vésicules hémorragiques, épistaxis, gingivorragies et hémorragies sous-conjonctivales. Dans l'immense majorité des cas, les troubles de l'hémostase sont connus par le patient, mais il peut exister des situations où des manifestations buccales telles des gingivorragies spontanées peuvent être révélatrices d'une

hémopathie. Ces dernières peuvent également être provoquées par tout geste dans la cavité buccale comme un simple brossage de dents ou des extractions dentaires. De plus, on peut retrouver des lésions sous muqueuses tels les pétéchies, purpuras, ecchymoses, voir des hématomes spontanés ou encore des bulles hémorragiques.

Nous allons ici présenter les principales pathologies responsables de syndrome hémorragiques buccaux nécessitant une consultation aux urgences.

2.2.1.2.1 Thrombopénies et thrombopathies

La thrombopénie est l'abaissement des plaquettes en dessous de $150\ 000 / \text{mm}^3$. Elles peuvent être dues à plusieurs mécanismes (Bernard et al. 1976) :

- d'origine centrale par insuffisance / aplasie médullaire, ou alors par prolifération maligne d'une autre lignée cellulaire (leucémie) ;
- d'origine périphérique par hyper destruction, avec des plaquettes qui ont une durée de vie de moins de 24 heures (au lieu de 8-12 jours) ;
- par séquestration des plaquettes dans un organe hypertrophié (hypersplénisme).

Les thrombopénies peuvent avoir plusieurs étiologies possibles : origine immunologique (purpura thrombopénique immunologique), infections (virales ou bactériennes), atteinte iatrogène médicamenteuse toxique ou allergique, acquise centrale (aplasie médullaire, myélodysplasie, leucémie...), ingestion d'alcool, ou idiopathique.

Les thrombopathies, plus rares, correspondent à des anomalies qualitatives plaquettaires. En effet les plaquettes sont en nombre normal, il s'agit d'un déficit fonctionnel. Elles peuvent être constitutionnelles ou acquises étant la conséquence d'une pathologie ou d'un traitement (Ali 2011).

Les manifestations buccales retrouvées sont les lésions sous muqueuses citées plus haut (figure 6) et des gingivorragies provoquées ou spontanées. Face à ces signes cliniques, le praticien doit faire pratiquer en urgence une numération plaquettaire (NP) afin d'évaluer la gravité du déficit plaquettaire et d'orienter vers un hématologue le plus rapidement possible (Rerhrhaye et al. 2010). Plus le nombre de plaquettes est bas, plus les signes cliniques sont importants. Généralement entre $80\ 000$ et $50\ 000$ plaquettes/ mm^3 , on retrouve des saignements occasionnels. En dessous de $30\ 000$ plaquettes/ mm^3 , on considère qu'il y a un risque hémorragique majeur impliquant que tout acte chirurgical doit être précédé d'une transfusion plaquettaire. Ces syndromes peuvent provoquer une hémorragie non contrôlée après une extraction par exemple, ce qui pourrait être un motif de consultation du patient aux urgences (Bouziane et al. 2002).

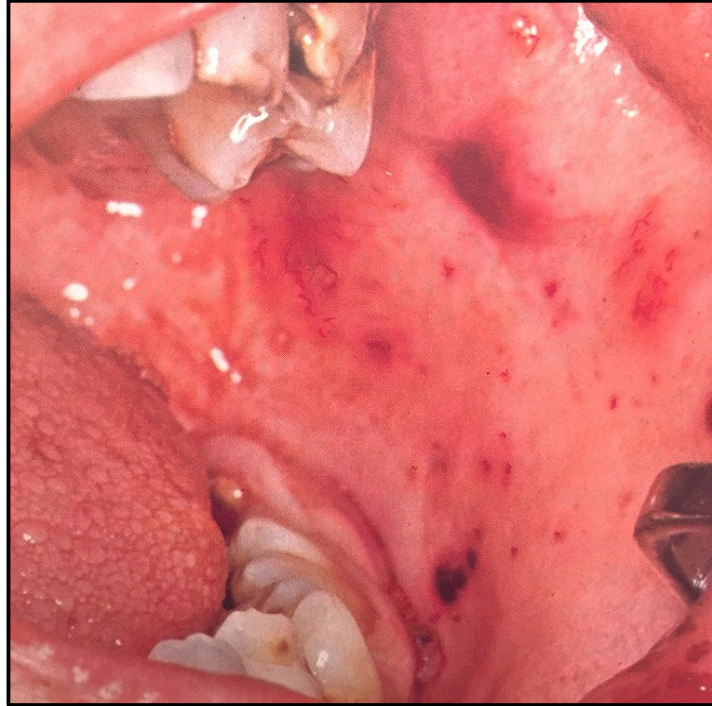


Figure 6 : Thrombocytopénie (Pindborg et al. 1995)

Prenons l'exemple du purpura thrombopénique immunologique (PTI), affection rare (prévalence de 1/10 000) (Schoonen et al. 2009), qui se manifeste le plus souvent par des hémorragies de la muqueuse buccale, incitant le patient à consulter en urgence un chirurgien-dentiste (figure 7).

Le PTI se définit par la présence d'une thrombopénie, causée par des auto-anticorps anti-plaquettes qui entraînent leur destruction par les phagocytes mononucléés, principalement dans la rate et par un défaut de production médullaire d'origine immunologique.

Les diagnostics différentiels à évoquer sont hématologiques centrales, thrombopénie constitutionnelle, hypersplénisme, maladie auto-immune, maladie infectieuse virale (VIH, VHB, VHC), déficit immunitaire et cause médicamenteuse.

Il n'y a pas de test biologique fiable permettant d'affirmer le diagnostic de PTI, celui-ci est un diagnostic d'élimination reposant sur un faisceau d'arguments cliniques et biologiques :

- hémogramme : thrombopénie isolée sans anomalie des autres lignées, sans macrocytose avec des plaquettes de taille normale ;
- frottis sanguin normal : absence de cellules anormales ou de corps de Döhle (thrombopénie constitutionnelle) ;

- bilan de coagulation : normalité du TP, du TCA et du fibrinogène (permet d'éliminer une coagulation intravasculaire disséminée) ;
 - myélogramme est indiqué dans des cas précis chez l'enfant pour exclure une aplasie médullaire ou un syndrome myélodysplasique chez l'adulte ;
 - d'autres examens seront demandés en fonction du contexte.
- (Neylon et al. 2003) (Rodeghiero et al. 2009).

Elle est fonction du score hémorragique et des résultats du bilan : avec une NP < 30 000 /L le patient bénéficie d'une corticothérapie par voie orale qui peut être complétée par une perfusion d'immunoglobines humaines (Tégléline®). Un traitement symptomatique peut être proposé (des bains de bouches d'acide tranexamique (Exacyl®), gel de xylocaïne visqueuse à 2%). La notion de surveillance est très importante pour le PTI, à savoir que l'apparition de lésions hémorragiques buccales est l'un des premiers signes de récives.

(Cines et McMillan 2005) (Blanchette et al. 1994) (Haute Autorité de Santé 2009) (Albisetti et al. 2016) (Godeau 2015) (RESERVES et INSERM).

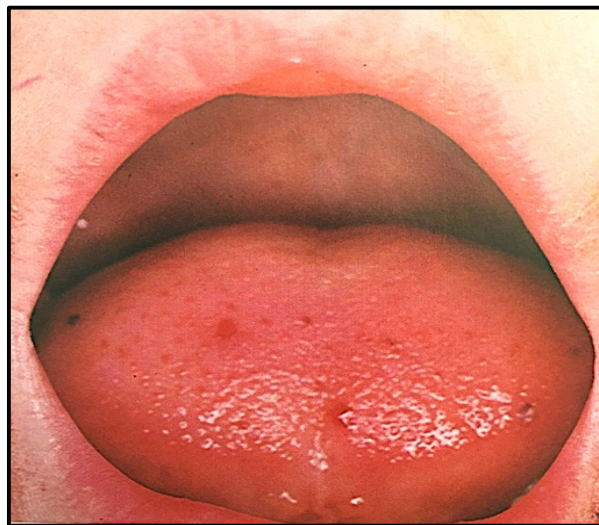


Figure 7 : Pétéchies sur la langue chez un enfant due à un PTI (Bain 1986)

2.2.1.2.2 Pathologies provoquant un syndrome hémorragique suite à une affection vasculaire

a. La maladie de Rendu-Osler

Il s'agit d'une affection héréditaire à transmission autosomique dominante qui touche environ 1 personne sur 10 000. L'interrogatoire est primordial afin de savoir si un proche est atteint de la maladie. Les premiers signes poussant le patient à consulter sont les hémorragies

des muqueuses. Secondairement apparaissent des télangiectasies qui peuvent siéger dans la bouche, au niveau des lèvres, des fosses nasales et des doigts ainsi que des épistaxis répétées. Le patient peut également être en présence de lésions viscérales. Tous ces critères réunis, le diagnostic de maladie de Rendu-Osler peut être posé, sinon sa confirmation devra se faire par un bilan ORL complet, dermatologique et pulmonaire ainsi que des examens complémentaires (Sigal-Nahum et Lemarchand-Venencie 1990).

b. Les fragilités capillaires

Elles peuvent engendrer des hémorragies d'origine constitutionnelles ou acquises (déficit en vitamine C ou scorbut) dont les manifestations buccales retrouvées sont des pétéchies et une gingivite hypertrophique hémorragique.

2.2.1.2.3 Pathologies provoquant un syndrome hémorragique en lien avec des anomalies de la coagulation (innées ou acquises)

a. Maladie de Willebrand

Parmi les coagulopathies innées les plus fréquentes on retrouve tout d'abord la maladie de Willebrand, caractérisée par une anomalie quantitative ou qualitative du facteur Willebrand, et qui touche 1% de la population. Elle peut se révéler aux urgences suite à une hémorragie post-avulsionnelle alors que jusque-là la maladie était asymptomatique. Cependant les manifestations cliniques (hémorragies muqueuses et cutanées) peuvent également être spontanées (Gupta et al. 2014). Le diagnostic biologique est souvent difficile, on retrouve un temps de saignement (TS) et un temps de céphaline activée (TCA) anormaux (Fressinaud et Meyer 2008).

b. Hémophilie A et B

Maladie à transmission récessive, comprenant respectivement des anomalies du facteur VIII et XI de coagulation, et se manifeste uniquement chez l'homme. Les manifestations cliniques caractéristiques sont les hémorragies intra-buccales. Ces dernières peuvent être révélatrices de l'affection, pouvant survenir lors d'effraction de la muqueuse ou de la gencive par perte de dents de lait ou chute chez le jeune enfant. Les signes associés fréquemment sont les hémarthroses et les hématomes (Bouziane et al. 2002) (Rakocz et al. 1993) (Sonis et Musselman 1982). Le diagnostic biologique révèle un TCA allongé. Face à ces signes cliniques, le patient est orienté vers le service hospitalier spécialisé afin de confirmer le diagnostic notamment par le bilan sanguin et l'examen biologique.

c. Coagulopathies acquises médicamenteuses

Ces coagulopathies sont plus fréquentes et sont liées à la prise anticoagulants oraux (ACO) ou injectables. On retrouve parmi les ACO :

- AVK : acénocoumarol (Sintrom® et Minisintrom ®), warfarine (Coumadine ®) et fluindione (Préviscan ®) ;
- anticoagulants oraux directs (AOD) ou nouveaux anticoagulants oraux (NACO) : dabigatran (Pradaxa ®), rivaroxaban (Xarelto ®), apixaban (Eliquis ®).

Les anticoagulants injectables sont majoritairement les Héparines (Héparine standard non fractionnée (HNF), Héparine de bas poids moléculaire (HBPM)), le fondaparinux (Arixtra®), et d'autres anticoagulants injectables.

Le risque majeur des anticoagulants est le risque hémorragique. Il est majoré dans certaines situations comme : patients âgés, pathologies associées, insuffisance rénale, insuffisance hépatique, faible poids corporel, interactions médicamenteuses, interventions associées à un risque hémorragique particulier. Il peut s'agir d'hémorragies considérées comme graves ou non graves comme des gingivorragies. Le test biologique adapté à la surveillance des AVK est l'INR (International Normalized Ratio). À l'exception de certaines situations spécifiques (valvulopathies et prothèses de valve cardiaque mécaniques notamment), il est généralement recherché un INR cible compris entre 2 et 3. Ainsi il est primordial de faire préciser à l'interrogatoire (si le patient est en état de le faire), la prise médicamenteuse associé à l'hémorragie (ANSM 2014) (Haute Autorité de Santé 2008).

2.2.1.2.4 Gestion de l'urgence hémorragique

Les critères de gravité d'une hémorragie sont : l'abondance du saignement, une localisation pouvant engager un pronostic vital et fonctionnel, une absence de contrôle par des moyens usuels et la nécessité d'une transfusion ou d'un geste hémostatique en milieu hospitalier. Si un de ces critères est présent le patient devra être hospitalisé en urgence (Haute Autorité de Santé 2008).

Pour les patients sous AVK, la marche à suivre est la suivante :

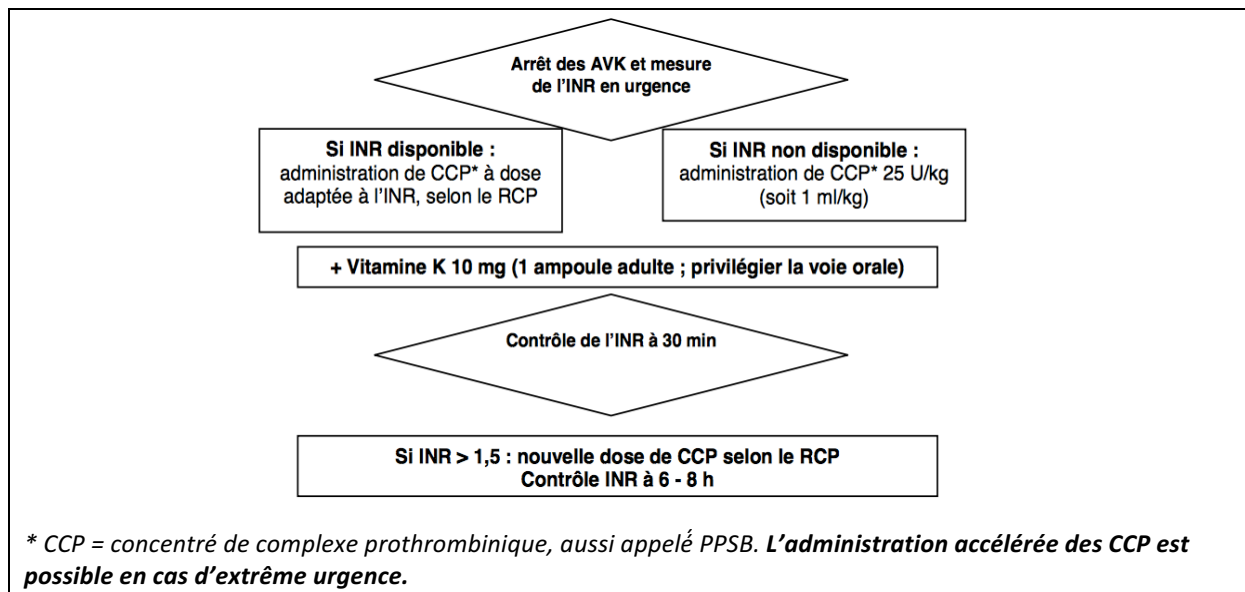


Figure 8 : Prise en charge hospitalière d'une hémorragie grave (objectif : INR < 1,5) (Haute Autorité de Santé 2008)

Dans le cas d'une hémorragie ne présentant pas de critères de gravité, il faut privilégier la prise en charge ambulatoire, chercher et corriger le surdosage, et chercher la cause de l'hémorragie.

INR mesuré	Mesures correctrices recommandées en fonction de l'INR mesuré et de l'INR cible	
	INR cible 2,5 (fenêtre entre 2 et 3)	INR cible ≥ 3 (fenêtre 2,5 - 3,5 ou 3 -4,5)
INR < 4	<ul style="list-style-type: none"> ▶ Pas de saut de prise ▶ Pas d'apport de vitamine K 	
4 ≤ INR < 6	<ul style="list-style-type: none"> ▶ Saut d'une prise ▶ Pas d'apport de vitamine K 	<ul style="list-style-type: none"> ▶ Pas de saut de prise ▶ Pas d'apport de vitamine K
6 ≤ INR < 10	<ul style="list-style-type: none"> ▶ Arrêt du traitement ▶ 1 à 2 mg de vitamine K par voie orale (1/2 à 1 ampoule buvable forme pédiatrique) (grade A) 	<ul style="list-style-type: none"> ▶ Saut d'une prise ▶ Un avis spécialisé est recommandé (ex. cardiologue en cas de prothèse valvulaire mécanique) pour discuter un traitement éventuel par 1 à 2 mg de vitamine K par voie orale (1/2 à 1 ampoule buvable forme pédiatrique)
INR ≥ 10	<ul style="list-style-type: none"> ▶ Arrêt du traitement ▶ 5 mg de vitamine K par voie orale (1/2 ampoule buvable forme adulte) (grade A) 	<ul style="list-style-type: none"> ▶ Un avis spécialisé sans délai ou une hospitalisation est recommandé

Tableau 2 : Mesures correctrices recommandées en fonction de l'INR mesuré et de l'INR cible (Haute Autorité de Santé 2008)

La prise en charge des hémorragies buccales en urgence nécessite donc la gestion de l'hémorragie elle-même, qu'elle qu'en soit sa cause ainsi que la recherche de celle-ci. En effet, les différentes étiologies citées ci-dessus sont des pathologies graves dont la prise en charge doit être faite le plus rapidement possible.

2.2.1.3 Syndrome Anémique

Les syndromes anémiques ne sont que très rarement des urgences diagnostiques, et sont la plupart du temps retrouvés lorsque le patient est en situation de précarité ou lorsqu'elles sont sévères. L'anémie sévère, ayant nécessité une consultation en urgence, notamment chez les enfants, doit faire évoquer au praticien une situation de dénutrition et/ou de pathologies sous-jacentes nécessitant une exploration médicale mais également sociale. De plus, si une suspicion de maltraitance parentale existe, le praticien doit soit demander une évaluation par le pédiatre traitant, soit en informer les services de l'enfance s'il l'estime nécessaire.

L'anémie se définit comme une diminution du taux d'hémoglobine pour 100ml de sang. Chez le nouveau-né le taux doit être inférieur à 14g, chez l'homme à 13g, chez la femme à 12g et chez le sujet âgé à 11g.

Il existe des symptômes communs à toutes les anémies : pâleur des muqueuses, asthénie et dyspnée d'effort avec tachycardie (Rerhrhaye et al. 2010).

On retrouve parmi les anémies les plus fréquentes pouvant engendrer des désordres buccaux : l'anémie ferriprive et l'anémie de Biermier.

2.2.1.3.1 Anémie ferriprive ou sidéropénique

Il s'agit d'une anémie microcytaire. Le patient peut présenter une carence alimentaire en fer, mais également une carence due aux grossesses, l'allaitement ou lors d'hémorragies chroniques (cancer digestif, ulcère gastroduodéal, lésions gynécologiques). On retrouve une langue décapillée et douloureuse auquel s'associe une atrophie de la muqueuse buccale et œsophagienne, des perlèches mais également des ulcérations « aphtoïdes » au niveau du pourtour de la langue ainsi que sur les joues (figure 9). Parmi les manifestations plus générales, les ongles et les cheveux cassants font aussi parti de ce tableau clinique.

Après avoir demandé un bilan sanguin en urgence, on oriente le patient pour réaliser un bilan afin de rechercher la cause (fibro-coloscopie, examen gynécologique) et/ou on supplémente le patient en fer (Adeyemo et al. 2011).

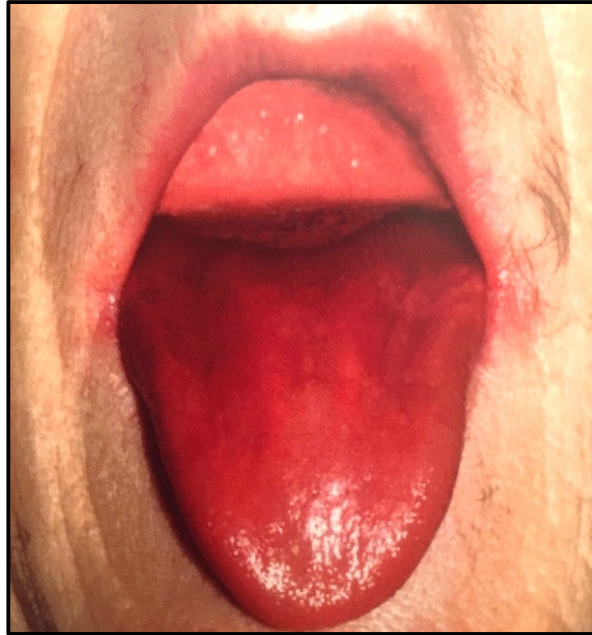


Figure 9 : Anémie ferriprive : exfoliation et érythème diffus de la langue avec perlèche bilatérale (femme 78 ans) (Kuffer et al. 2009)

2.2.1.3.2 Anémie de Biermer

Cette anémie macrocytaire est causée par une anomalie congénitale ou une carence en vitamine B₁₂ et en folate. Le signe pathognomonique est la glossite de Hunter ou langue rouge, vernissée, dépapillée, brillante et douloureuse (figure 10). Elle peut apparaître à tout moment de la maladie et constitue de ce fait un élément essentiel au diagnostic. On peut également suspecter cette anémie devant un patient qui présente des plaques érythémateuses buccales disséminées chroniques (Faccini 1968) (Field et al. 1995). Le diagnostic est biologique.

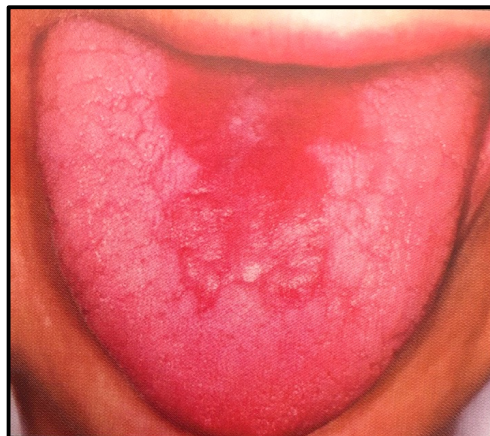


Figure 10 : Anémie de Biermer: aspect de glossite atrophique de Hunter avec plaques érythémateuses et atrophiques (femme 64 ans) (Kuffer et al. 2009)

2.2.1.4 Syndrome prolifératif

Tous les éléments hématopoïétiques peuvent proliférer et constituer des affections tumorales, au cours desquelles des lésions spécifiques peuvent intéresser la cavité buccale. Il est indispensable pour le chirurgien-dentiste de savoir les reconnaître et les identifier. D'autant plus que les manifestations buccales des hémopathies sont fréquentes.

L'étude prospective de Diallo and Al retrouvait, chez les patients consultant pour lésions buccales sur hémopathie maligne, 41 % de lymphome malin non Hodgkinien, 18 % de leucémie aiguë, 18 % de lymphome malin Hodgkinien, 9 % de leucémie chronique lymphoïde et 7 % de leucémie chronique myéloïde. Sans précision du type de lésions, Burket et al, ont observé des lésions buccales chez 87 % de patients atteints de leucémie monocyttaire, chez 40 % des patients ayant la leucémie myéloïde et chez 23 % des malades atteints de leucémie chronique. Les lésions bucco-cervicales couramment rencontrées ont été pour la série de Diallo, dans 27 % des cas des adénopathies cervicales, suivies des gingivites hyperplasiques dans 20,45 % des cas et des stomatites dans 13,63 % des cas. Dans la série d'Osgood et al. 80 % des patients atteints d'hémopathies malignes présentaient une hyperplasie gingivale et des stomatites dans 13,1 % des cas (Diallo et al. 2009) (Osgood 1937).

On peut donc constater la part importante des manifestations buccales dans les hémopathies malignes. Celles-ci sont fréquemment un motif de consultation voire le signe révélateur de ces affections (Baliga et al. 1995). Il est primordial d'avoir en tête ces hypothèses diagnostiques, de par leur fréquence non négligeable, mais surtout par leur mauvais pronostic nécessitant une prise en charge rapide.

2.2.1.4.1 Leucémies aiguës

Il s'agit d'hémopathies malignes, caractérisées par la prolifération cancéreuse de cellules hématopoïétiques immatures ou « blastes », incapables d'achever leurs maturations. Elles envahissent d'une part la moelle osseuse et provoquent une diminution du nombre de cellules matures normales : il en résulte un syndrome d'insuffisance médullaire. D'autre part, le foie, la rate, les ganglions, ou organes hématopoïétiques sont le siège de prolifération de ces cellules leucémiques. Enfin elles s'infiltrant au niveau des viscères et des tissus extra médullaires dont la muqueuse buccale et particulièrement la gencive.

D'un point de vue épidémiologique, elles sont relativement rares puisqu'elles ne représentent que 10 à 15% des hémopathies malignes et ont été recensées moins de 5 cas par an pour 100 000 habitants (Maynadié et Troussard 2015).

On retrouve deux types de leucémies aiguës :

- les leucémies aiguës lymphoblastiques (LAL), plus fréquentes chez l'enfant mais où l'atteinte de la muqueuse buccale est moindre ;
- les leucémies aiguës myéloblastiques (LAM) dont les signes cliniques sont quasi similaires aux LAL.

A l'interrogatoire et l'examen clinique le patient présente des douleurs osseuses violentes et diffuses, des algies dentaires sans cause apparente et peut avoir une paralysie faciale ou mentonnière. A la palpation on retrouve des adénopathies cervico faciales, à bien différencier des infiltrations de la glande parotidienne faisant également parties de ce tableau clinique.

L'examen de la muqueuse buccale révèle une gencive hypertrophique souvent précoce et parfois initiale associée à des nécroses ischémiques localisées ou généralisées.

Certaines lésions liées au syndrome d'insuffisance médullaire (anémie, neutropénie, thrombopénie) provoqué par la leucémie se manifestent chez le patient par une pâleur cutanéomuqueuses, des ulcérations neutropéniques, mais également des purpuras, des ecchymoses, des pétéchies et des gingivorragies (figure 11) (Dreizen et al. 1983).

Devant ce tableau clinique, un hémogramme doit être prescrit en urgence (Roche 1996) (Paunica et al. 2015) et le patient doit être orienté vers un service d'hématologie.

Ces patients présentent un risque hémorragique et infectieux important. De ce fait, avant tout acte invasif, un contact au préalable avec l'hématologue doit être réalisé permettant une prise en charge pluridisciplinaire. Une antibioprophylaxie est nécessaire avant tout acte chirurgical (Rerhrhaye et al. 2010) (Tefferi et Pardanani 2015).

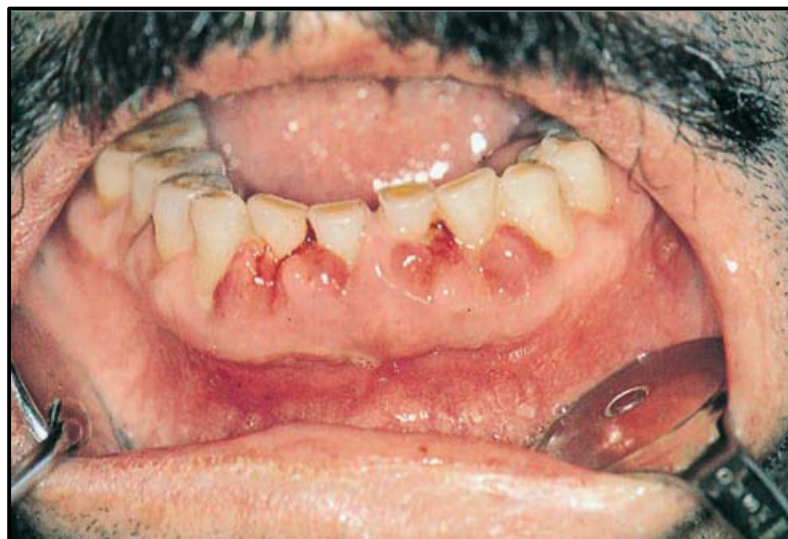

Figure 11 : Leucémie myéloïde aiguë : hypertrophie gingivale marquée et ulcérations (Laskaris 2006).

2.2.1.4.2 Leucémies chroniques

Les manifestations buccales sont les mêmes que pour la leucémie aiguë, mais surviennent plus rarement, laissant place aux affections liées au traitement par radio- ou chimiothérapie. En effet ils peuvent provoquer des infections, hémorragies locales et mucites (Sonis et Fey 2002) (Schaedel et Goldberg 1997).

2.2.1.4.3 Lymphomes malins non hodgkiniens

Les anomalies de la muqueuse buccale sont rares dans les lymphomes de Hodgkin, contrairement aux non hodgkiniens. Ces derniers sont des proliférations malignes monoclonales issues des cellules lymphoïdes secondaires (lymphocytes B ou T). Survenant principalement chez le sujet jeune (20 - 30 ans), son diagnostic se fait sur l'association de signes cliniques et paracliniques : polyadénopathie avec des ganglions fermes, indolores et rarement compressifs repartis de manière prédominante au niveau cervicale, altération de l'état général, fièvre, et sueurs nocturnes. La confirmation diagnostique est basée sur l'examen histologique (biopsie ganglionnaire), qui nous oriente également sur le type et le pronostic du lymphome.

Les localisations extra-ganglionnaires, que nous sommes en mesure de rechercher ou d'évoquer, se situent au niveau des tissus mous de la bouche, se présentant comme une tuméfaction érythémato-violacée en général molle et rarement ulcérée. Il existe également des localisations maxillaires. Le patient consulte pour une mobilité dentaire ou une hypoesthésie labiale et l'examen peut faire penser à une cause dentaire. La panoramique montre une lyse corticale mal limitée. Les glandes salivaires (parotidiennes ou sublinguales) peuvent être le siège d'une localisation extra-ganglionnaire (Kemp et al. 2008).

Une autre variété est à savoir reconnaître, plus grave, le lymphome de Burkitt. Il découle d'une prolifération de lymphocytes B secondaire à une infection à Epstein Bar Virus (EBV). On retrouve une localisation maxillaire dans 50 à 70% des cas, puis des atteintes péritonéales ou méningées. Le patient peut présenter aussi une tuméfaction bucco-faciale douloureuse avec envahissement de l'os et autres structures adjacents (Solomides et al. 2002) (Kolokotronis et al. 2005).

2.2.1.5 Autres hémopathies

2.2.1.5.1 Macroglobulinémie de Waldenström

Il s'agit de la prolifération de lymphocytes B responsables de la sécrétion d'immunoglobuline M de type monoclonale dans le sérum. Elle touche préférentiellement

l'homme de 50 ans. A l'examen clinique on note : une polyadénopathie, une altération de l'état général, une hépato-splénomégalie, ainsi qu'un syndrome hémorragique. Au niveau buccal on peut apercevoir des hémorragies, des pétéchies ou des ecchymoses, des ulcérations douloureuses ou des lésions osseuses maxillaires (Mantoux et al. 2002) en lien avec la pancytopenie retrouvée à la NFS. La biopsie médullaire montre une infiltration, la VS est augmentée et l'immunoélectrophorèse met en évidence une hyperglobulinémie monoclonale.

2.2.1.5.2 Myélomes et plasmocytoses

Prolifération maligne des plasmocytes retrouvée chez les patients d'âge mûr avec, comme atteinte la plus caractéristique, une lésion osseuse avec localisation maxillaire dans 30 % des cas. Des pétéchies de la muqueuse sont retrouvées ainsi que des abcès buccaux et une muqueuse gingivale tuméfiée (figure 12) (Donoso-Hofer 2016) (Romano et al. 2014). Lorsque la lésion osseuse est unique, on parle de plasmocytome solitaire.

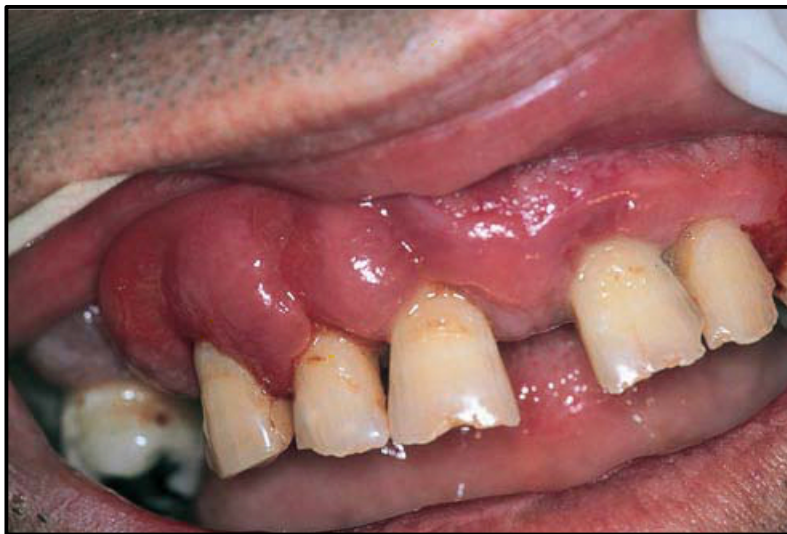

Figure 12 : Myélome multiple, gonflement de la gencive (Laskaris 2006)

2.2.1.5.3 Histiocytoses langerhansiennes

Ces histiocytoses regroupent 3 catégories en fonction de leur prolifération histiocytaire : la forme localisée ou pluri-tissulaires avec la maladie de Hand-Schuller-Christian (HSC) et la maladie de Letterer-Siwe (Favara et al. 1997). La forme localisée associe des lacunes osseuses au niveau du crâne avec des manifestations orales comme une gencive tuméfiée et douloureuse, une mobilité dentaire. Sur la panoramique puis au TDM on retrouve une ostéolyse unique ou multiples (Milián et al. 2001). Le syndrome de HSC est le stade suivant associant les signes sus-mentionnés et une inflammation avec nécrose des lésions gingivales. Enfin la maladie de

Letterer-Siwe est la forme aiguë et disséminée de la triade, elle est de mauvais pronostic. On retrouve, au niveau buccal, des ulcérations et ecchymoses, auxquelles s'y associent des adénopathies cervicales, une dermatose diffuse, des lésions osseuses. Les troubles du bilan hématologiques sont rares chez l'adulte mais une pancytopenie peut être retrouvée dans les formes disséminées. Ces dernières sont souvent difficiles à différencier des hémopathies myéloïdes. Le diagnostic est confirmé sur l'anatomopathologie d'un tissu atteint (granulome à cellules de Langerhans). La forme localisée est habituellement bénigne avec une rémission complète tandis que les formes pluri-tissulaires reposent sur l'association de corticoïdes et de vinblastine (Howarth et al. 1999).

2.2.1.5.4 Polyglobulie ou Maladie de Vaquez

Il s'agit d'un syndrome myéloprolifératif produisant un excès de globules rouges avec augmentation de la masse érythrocytaire. Cliniquement on observe des céphalées, des vertiges, acouphènes, perte de l'acuité visuelle ou encore une hypertension artérielle résistante au traitement. Les signes muqueux ne sont pas les premiers signes retrouvés mais il convient de ne pas passer à côté de ce diagnostic devant un patient se présentant pour une érythro-cyanose buccale. Les autres signes pouvant être rencontrés sont des ulcérations, des gingivorragies, des pétéchies ou des hématomes (Kapoor 2016). L'hémogramme montre une augmentation proportionnelle de l'hématocrite ($> 54\%$ pour l'homme et $> 47\%$ pour la femme) et de l'hémoglobine ($> 18\text{ g/dL}$ pour l'homme et $> 16\text{ g/dL}$ pour la femme), une hyperleucocytose et une thrombocytose. Une fois la polyglobulie vraie affirmée avec un volume globulaire augmentée, on élimine les causes de polyglobulies secondaires par la réalisation d'une échographie abdominale ou pelvienne (cancer rénal ou hépatique, tumeurs utérines) (Tefferi 2003). Les complications sont essentiellement les thromboses et les transformations en splénomégalie myéloïde ou leucémie aiguë. Le traitement repose essentiellement sur la saignée (Raedler 2014).

Les pathologies hématologiques peuvent donc être révélées par des manifestations buccales, comme des syndromes hémorragiques, des hypertrophies gingivales ou encore des ulcérations. Dans tout les cas l'exploration doit être réalisée en urgence, tout comme la prise en charge de ces patients, en collaboration avec les services concernés (notamment les services d'hématologie).

2.2.2 Toxidermies

❖ Définition

La toxidermie correspond à une dermatose à expression cutanéomuqueuse due à une intoxication par un médicament. Elle est non spécifique du médicament administré. Les toxidermies sévères peuvent mettre en jeu le pronostic vital du patient ou de graves séquelles. Le syndrome de Stevens-Johnson (SJS) et la nécrolyse épidermique toxique (NET) ou syndrome de Lyell sont des maladies rares, graves et mortelles avec un taux de mortalité atteignant 30 %. Un diagnostic rapide doit être réalisé, avec élimination du médicament incriminé et orientation du patient vers le centre de référence des toxidermies (Lebrun-Vignes et Valeyrie-Allanore 2015).

❖ Incidence et facteurs de risques

Les incidences les plus fréquemment rapportées sont pour le SJS : 1 à 6 cas par million d'habitants et par an, et pour le NET : 0,4 à 1,2 cas par million d'habitants et par an. En Europe on retrouve 2 cas par million d'habitants et par an et en France on retrouve 120 cas par an (Rzany et al. 1996) (Roujeau et al. 1995).

La prédominance est féminine avec un sex ratio de 0,6 (Revuz et al. 1987), la population des plus de 65 ans sont 2,7 fois plus touchés que les jeunes (Bastuji-Garin et al. 1993), avec une atteinte rare chez l'enfant (Ruiz-Maldonado 1985) (Guillaume et al. 1987) (Teillac et al. 1987).

❖ Manifestations cliniques

Les prodromes se caractérisent par un syndrome grippal avec une fièvre élevée, malaise, atteinte respiratoire avec toux, douleurs pharyngées et thoraciques simulant un syndrome grippal. Cela est suivi en deux ou trois jours de manifestations muqueuses présentent dans plus de 90 % des cas et habituellement inaugurales : lésions bulleuses buccales, nasales et génitales évoluant vers des ulcérations post-bulleuses, conjonctivite puis kératite avec ulcération, et éruption maculo-papuleuse érythémateuse en pseudo-cocarde au niveau cutané (Niang et al. 2011). Les ulcérations buccales sont semblables à celles de l'érythème polymorphe mais sont particulièrement profuses et extrêmement douloureuses (figure 13 et 14). Elles peuvent diffuser au niveau de pharynx, larynx, trachée et bronches.

Les manifestations buccales prennent habituellement l'aspect de cocardes atypiques planes et non palpables avec macules érythémateuses purpuriques étendues. Selon la surface corporelle atteinte nous pouvons classer les différents syndromes : le Syndrome de

Stevens-Johnson dont la surface corporelle touchée est $< 10\%$, le syndrome de chevauchement SJS/NET avec 10 à 30% et la NET avec macules $> 30\%$. De plus, lorsque le décollement cutané est supérieur à 10% et se fait en larges lambeaux sans autres lésions, il s'agit d'emblée d'une NET bien que le pourcentage de surface corporelle atteinte soit inférieur à 30% .

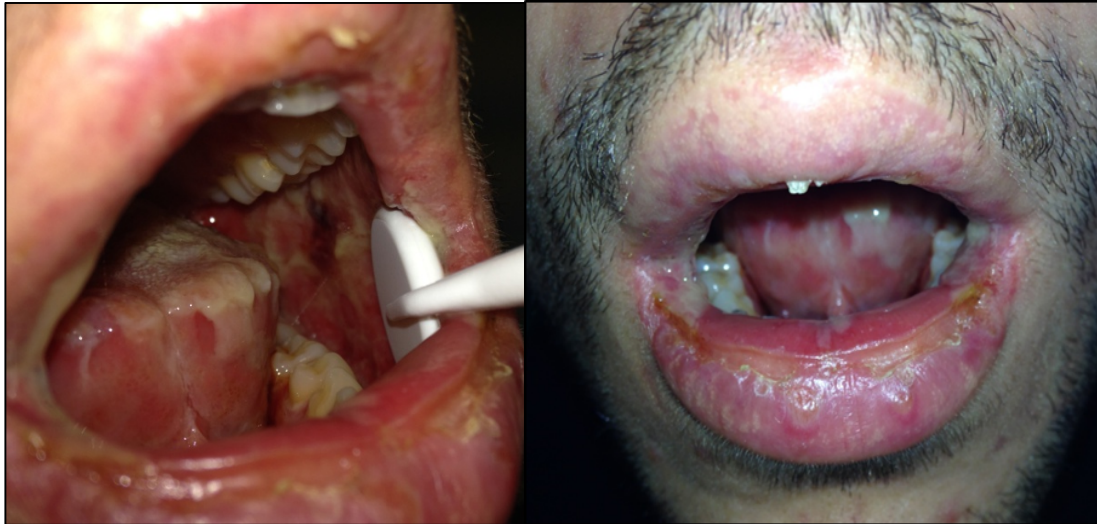

Figure 13 : Aspect muqueuse orale d'un patient de 30 ans atteint de SJS suite à la prise d'amoxicilline. Dr Rochefort, service odontologie, hôpital la Pitié Salpêtrière.

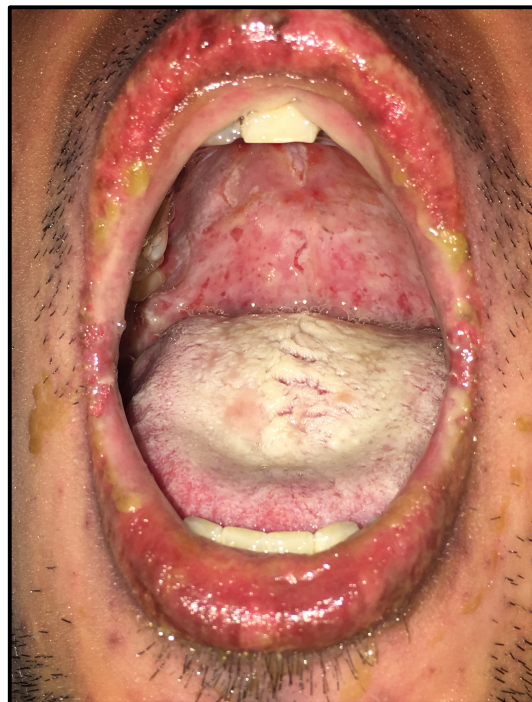

Figure 14: Aspect de la muqueuse orale d'un patient de 29 ans atteint de syndrome de Lyell suite à la mise en place d'un nouvel antiépileptique. Dr Boukhris, service ORL et chirurgie cervico faciale, hôpital Saint-Joseph.

À la phase d'état, les lésions cutanées deviennent purpuriques puis bulleuses et peuvent confluer pour aboutir à de larges décollements cutanés (figure 15) (Roujeau 2007). Sur les zones érythémateuses non encore décollées, le frottement de la peau induit un détachement de l'épiderme (signe de Nickolsky) (figure 16). L'atteinte muqueuse est douloureuse et responsable en particulier d'une anorexie entraînant dénutrition et déshydratation. L'atteinte pulmonaire engendre un pronostic redoutable.

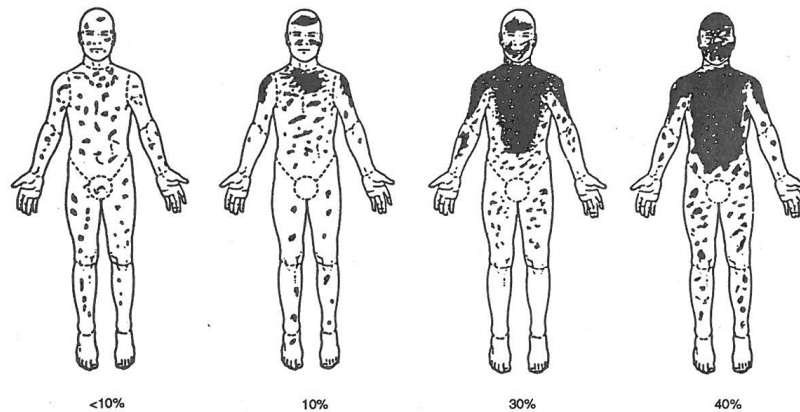


Figure 15 : Exemples schématiques de la distribution habituelle du détachement dans la nécrolyse épidermique toxique au syndrome de Stevens-Johnson (Bastuji-Garin et al. 1993).

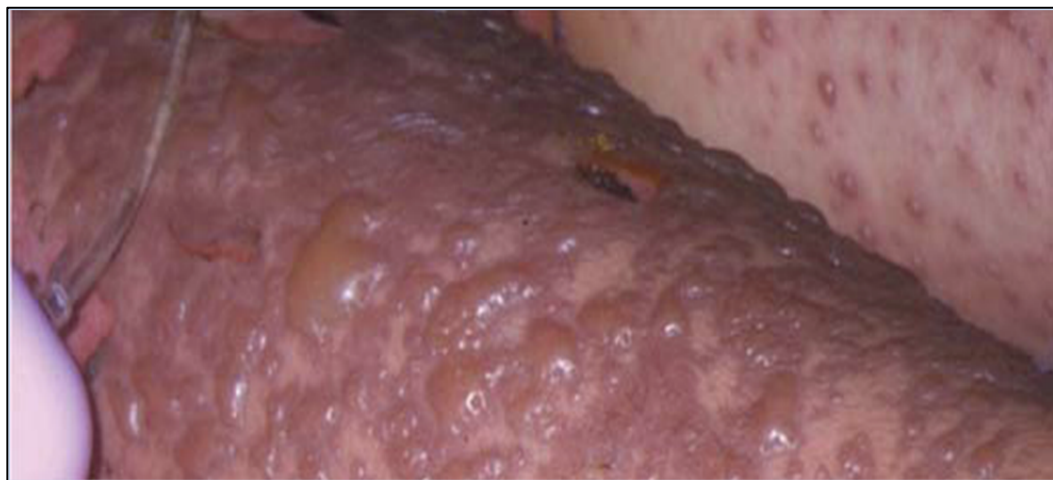

Figure 16 : Aspect précoce de nécrolyse épidermique avec bulles cutanées à toit nécrotique (Roujeau 2007)

❖ Diagnostic positif

Il est uniquement clinique et intègre les éléments suivants :

- contexte de prise médicamenteuse récente ;
- survenue brutale avec symptômes peu spécifiques : fièvre, contexte pseudo-grippal, angine ;

- atteinte cutanée +/- étendue axiale et proximale, débutant sur le visage et le haut du tronc, avec présence du signe de Nickolsky ;
- atteinte de deux muqueuses (narines, bouche, génital, anal, digestif, ...) ;
- symptômes associés : picotements oculaires.

❖ **Etiologie**

Des études épidémiologiques ont permis d'identifier les principaux médicaments incriminés dans l'apparition des syndromes SJS/NET : sulfamides antibactériens, allopurinol, carbamazépine, phénobarbital, phénytoïne, anti-inflammatoires non stéroïdiens (AINS) et secondairement névirapine, lamotrigine mais aussi sertraline, pantoprazole et tramadol. Plus récemment certains cas cliniques de SJS ou de Lyell ont été associés à la présence de *Mycoplasma pneumoniae*, *Yersinia Entérocolitica*, *Klebsiella pneumoniae*, ainsi qu'à d'autres agents infectieux (Mockenhaupt 2008). Bien que la distinction avec l'érythème polymorphe atypique soit complexe, il semblerait que des étiologies infectieuses puissent être incriminées dans le développement de ces pathologies.

❖ **Pronostic et prise en charge**

Le score de Scortén permet d'évaluer le pronostic du patient selon l'ampleur de la surface atteinte ainsi qu'en fonction du nombre d'organe et de la gravité des symptômes. Si ce score est inférieur ou égal à 2, la probabilité de survie du patient est de 88 %, si celui-ci est supérieur ou égal à 4, les probabilités de survie sont inférieures à 42 %. Notons que l'atteinte pulmonaire est un facteur aggravant et impliquant d'emblée le pronostic vital du patient.

Le SCORTEN
1 point par item
➤ Age > 40 ans
➤ Cancer, hémopathie
➤ Détachement >10%
➤ Pouls > 120 batt/min
➤ Bicarbonates < 20 mmol/L
➤ Urée > 10 mmol/L
➤ Glycémie > 14 mmol/L

La prise en charge en urgence dépend de l'ampleur de l'atteinte. Une localisation uniquement orale nécessite une application de corticothérapie topique avec contrôle de l'évolution à 24 et 48 heures. La présence d'une atteinte cutanée et notamment oculaire est le signe d'une atteinte évolutive et nécessite une prise en charge préventive des complications et de la diffusion de la toxidermie. Ainsi devant toute suspicion ce tableau clinique, il est nécessaire d'adresser en urgence le patient dans le centre de référence des pathologies bulleuses et toxidermies le plus proche.

❖ **Complications et séquelles**

Parmi les complications précoces on retrouve un syndrome général avec :

- une baisse de la température ;
- asthénie, douleur, anxiété, agitation ;
- infections – septicémie ;
- atteinte respiratoire étant le facteur majeur de mortalité ;
- anomalies hémodynamiques presque toujours retrouvées ;
- lymphopénie, neutropénie, thrombopénie ;
- atteinte rénale (glomérulonéphrite) et digestive.

On retrouve également des séquelles cutanées avec :

- érosion cutanée avec cicatrices atrophiques ou synéchies (qui diminuent avec le temps) ;
- hypo ou hyper-pigmentation ;
- hypersudation ;
- atteinte des muqueuses avec un syndrome sec.

D'un point de vue des complications précoces ophtalmologiques, on note :

- larmoiement chronique par obstruction du canal lacrymal ;
- photophobie ;
- brûlures oculaires ;
- altération acuité visuelle avec cécité.

Il peut également y avoir des complications secondaires ou évolutives (les séquelles peuvent apparaître plusieurs mois après la phase aiguë) pouvant atteindre les filières gynécologiques et respiratoires, les phanères de la gaine épithéliale externe avec une chute des ongles (Repousse anormale ou absente) et des alopecies. Des atteintes dentaires comme des agénésies, malpositions, dysmorphoses coronaires et radiculaires avec altération clinique de l'émail et de la dentine (altération de l'édification radiculaire chez les enfants), atteintes carieuses multiples

et érosions cervicales sévères (figure 17 image C), ainsi que brides muqueuses (figure 17 image A et B) atteintes parodontales et sécheresse buccale avec altération du pH intra buccal (acidité plus élevée) peuvent être retrouvées (Gaultier et al 2009).

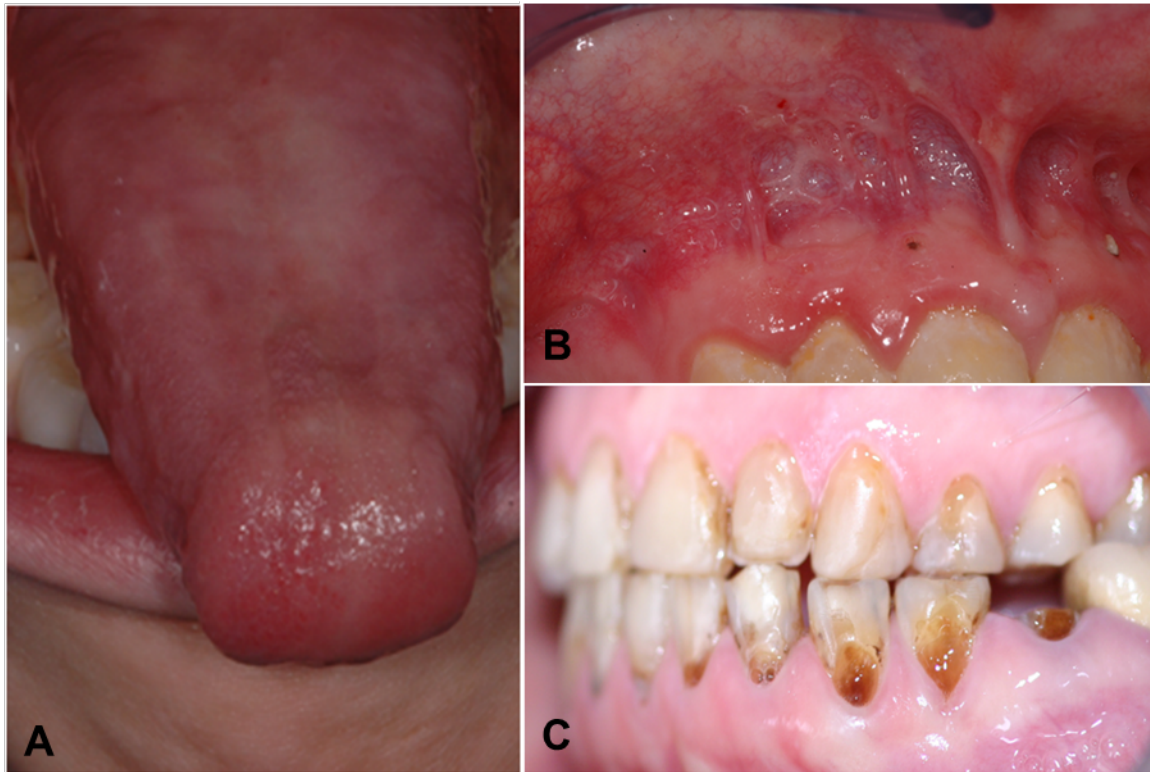

Figure 17 : Cliché illustrant les séquelles orales de NET :

(A) langue dépapillée et fibrosée chez une patiente de 11 ans ;

(B) brides cicatricielles chez un patient de 17 ans ;

(C) érosions cervicales non carieuses chez une patiente de 40 ans.

Dr Rochefort, Dr Landru, Pr Gogly, Service Odontologie, hôpital A. Chenevier (Gaultier et al. 2009).

Les toxidermies font parties des urgences vitales que l'odontologue peut être amené à diagnostiquer. Comme il a été dit précédemment, les manifestations buccales peuvent être le prodrome de ces pathologies. La précocité de prise en charge de ces patients permet de limiter l'extension des lésions cutané muqueuses, limite les atteintes oculaires et peut plus particulièrement limiter celle pulmonaire dont l'atteinte est extrêmement pejorative pour le pronostic vital du patient. Le rôle du chirurgien dentiste est donc primordial dans le dépistage de ces pathologies mais également dans sa rapidité de diagnostic et d'orientation du patient.

2.2.3 Virus de l'immunodéficience humaine (VIH)

❖ Généralités

Différents cas de figures peuvent avoir lieu en urgences odontologiques :

- le patient présente des lésions caractéristiques ou faisant suspecter une infection par le VIH : dans ce cas-là le dépistage de celui-ci doit se faire au plus vite ainsi que son bilan de co-infection et ses complications associées. Le patient est ensuite adressé en urgence dans un service d'infectiologie afin de débiter sa prise en charge dans les plus brefs délais. Notre travail consiste donc également à traiter ces lésions symptomatiques buccales et s'assurer de la bonne suite de la prise en charge de ce patient.
- Le patient se présente aux urgences, avec une infection VIH connue : dès l'interrogatoire il faut connaître sa charge virale et son taux de lymphocytes T CD4+ (témoin de son équilibre thérapeutique). En cas de charge virale indétectable (<50 copies/ml) le risque de complications et de maladies opportunistes étant très faible on ne doit pas considérer ce patient comme un patient à risque.
- En cas de rupture thérapeutique, le patient consulte en général suite à la manifestation d'infections opportunistes en lien avec une forte charge virale et un taux de lymphocytes T CD4+ abaissé. Dans ce cas de figure, le praticien se doit de remettre au point avec le patient les possibilités thérapeutiques et l'accompagner dans sa prise en charge globale.

❖ Définition

L'infection par le VIH affecte l'hôte en ciblant la population de lymphocytes T CD4 positifs. Les particules virales du VIH se lient avec les lymphocytes, où des particules virales supplémentaires sont produites. Au cours de ce processus répété de répliquions virales, le lymphocyte est épuisé et détruit. Cela entraîne une diminution des lymphocytes T CD4+, et donc une diminution de la capacité de réponse du système immunitaire, qui a pour rôle de protéger l'hôte de diverses infections opportunistes virales, fongiques, bactériennes et protozoaires et d'autres maladies néoplasiques.

Le VIH est une maladie sexuellement transmissible et peut se transmettre aussi par exposition au sang (transmission maternofoetale, toxicomanie IV, exposition professionnelle...).

La gestion de la maladie du VIH s'articule autour de la prévention, de l'identification du patient infecté et du traitement du VIH avec des médicaments antirétroviraux, ainsi que le traitement des infections opportunistes. Lorsque la gestion médicale est efficace, afin de réduire les charges virales du VIH à des niveaux indétectables, l'évolution de la maladie est ralentie.

La norme de soins est un traitement antirétroviral hautement actif (HAART), qui ciblent plusieurs étapes du cycle de vie du VIH.

❖ **Epidémiologie**

En 2015, près de 6000 personnes en France ont découvert leur séropositivité VIH dont un tiers des personnes en ville et deux tiers à l'hôpital. On a pu observer une diminution de l'incidence, puisqu'en 2003, il y avait une incidence de 9000 personnes contaminées (Cazein F et al. 2016). On retrouve 30 % de femmes, 12 % de moins de 25 ans et 19 % de 50 ans et plus.

Parmi les personnes ayant découvert leur séropositivité en 2015, 52 % étaient nées en France, 31 % en Afrique subsaharienne, 8 % sur le continent américain ou en Haïti, 4 % en Europe en dehors de la France, et 5 % dans une autre région du monde. Cette répartition n'a pas évolué sur les dernières années.

Concernant le mode de contamination, 54 % concerne les rapports hétérosexuels (majoritairement en provenance de l'Afrique Sub-saharienne), 43 % les rapports homosexuels masculins (82 % en provenance de France) et les 2 % restants concernent l'usage de drogues injectables.

D'autre part, la précision du stade d'évolution de la maladie des déclarants de 2015 donne les résultats suivants : 12 % étaient au stade de primo-infection symptomatique, 65 % à un stade asymptomatique, 11 % à un stade symptomatique non sida, et 12 % au stade sida.

Enfin rapporté à la population, le nombre de découvertes de séropositivité est de 89 par million d'habitants en 2015.

(Le Vu et al. 2010)

❖ **Manifestations cliniques**

La classification réalisée en 1992 qui répartit les lésions selon 3 groupes (Narani et B Epstein 2001) permet de décrire les manifestations buccales révélatrices potentiellement rencontrées en consultation d'urgence :

1) Lésions fortement associées à l'infection à VIH

- Candidose érythémateuse / pseudomembraneuse / papillaire / chéilite angulaire ;
- leucoplasie chevelue ;
- maladie de Kaposi ;
- lymphome non hodgkinien ;

- maladie parodontale ;
 - érythème gingival linéaire,
 - Gingivite ulcéronécrotique (GUN),
 - Parodontite ulcéronécrotique (PUN).

2) Les lésions moins associées à l'infection à VIH

- Infections bactériennes (*Mycobacterium avium intracellulare*, *mycobacterium tuberculosis-Tuberculose*);
- hyper pigmentation mélanique ;
- stomatite nécrosante (ulcéreuse) ;
- maladie des glandes salivaires ;
 - bouche sèche provoquée par une diminution du débit salivaire,
 - gonflement unilatéral ou bilatéral des glandes salivaires majeures,
- purpura de thrombocytopenie ;
- ulcération non spécifiée autrement ;
- infections virales ;
 - CMV,
 - Herpès Simplex Virus,
 - lésions du virus du papillome humain,
 - Varicelle Zona Virus.

3) Les lésions observées dans l'infection par le VIH ou fortement associées chez les adultes mais rares chez les enfants

- Infections bactériennes (*Actinomyces israelii*, *Escherichia coli*, *Klebsiella pneumonia*) ;
- maladies des griffes de Chat ;
- réactions médicamenteuses (ulcération, érythème polymorphe, lichénoïde, toxique, épidermolyse) ;
- angiomatose épithélioïde (bacille) ;
- infection fongique autre que candidose ;
- troubles neurologiques ;
 - paralysie faciale,
 - névralgies trigéminiques,
- stomatite aphteuse récurrente ;
- infections virales ;

- cytomégalovirus (CMV),
- molluscum contagiosum.

Certaines manifestations orales peuvent être révélatrices de l'infection par le VIH. Elles ont une valeur diagnostique et pronostique. Le caractère récidivant, persistant et multiple des lésions sont à prendre en compte par le chirurgien-dentiste afin de proposer une sérologie au patient dans le but de diagnostiquer le VIH.

Nous détaillons ici quelques unes des affections fortement liées au VIH pouvant être retrouvées en urgence :

2.2.3.1 Candidoses orales

Les données cumulatives provenant de 23 enquêtes (en intégrant 3387 adultes) suggèrent qu'en général, la candidose buccale (Samaranayake 1992) peut se développer chez un tiers à la moitié des personnes séropositives au VIH. C'est une manifestation commune de cette pathologie, avec comme espèce prédominante, le *Candida Albicans*, mais également *C. tropicalis*, *C. glabrata* et *C. krusei*. Cette diversité a des implications pour le choix et la réponse au traitement (Narani et B Epstein 2001). Une candidose buccale isolée sans cause déclenchante évidente, qui résiste à un premier traitement local ou qui récidive rapidement, chez un sujet jeune, peut être révélatrice de l'infection (sérologie VIH).

La forme aiguë ou « muguet » ou encore forme pseudo-membraneuse s'étend sur deux à trois jours et réalise une stomatite érythémateuse diffuse. Cela se manifeste par une sensation de sécheresse buccale par le patient. Il peut être asymptomatique ou présenter des douleurs à type de cuisson, avec des modifications de goût voire un goût métallique et une gêne à la mastication. Cliniquement on décrit une langue dépapillée, une muqueuse avec un aspect desséchée, rouge et douloureuse pour le patient et des macules rouges sur la face interne des joues, lèvres, langue, palais, voile et respectant le début des gencives.

Puis la phase d'état correspond à la période où la surface rouge se recouvre d'efflorescences blanchâtres plus ou moins épaisses dont le raclage à l'abaisse-langue permet de les détacher facilement sans faire saigner (figure 18). On retrouve les mêmes signes fonctionnels du début mais de façon moins intense.

La candidose évolue favorablement sous traitement et sa guérison peut être également spontanée.

Parmi les formes chroniques on retrouve la perleche ou chéilite angulaire, la glossite candidosique et le muguet chronique (Stoopler et Sollecito 2014) (Agbo-Godeau et Guedj

2005). Le diagnostic de la candidose se fait cliniquement et biologiquement par l'examen mycologique d'un frottis sur écouvillons ou par raclage au niveau d'une des lésions.

Pour la prise en charge, il faut avant tout recueillir les antécédents médicaux et dentaires du patient afin d'éliminer des facteurs locaux (ports prolongés d'appareils, mauvais hygiène buccodentaire, sécheresse buccale, diminution de la hauteur vertical), des facteurs systémiques notamment l'immunodépression, ou encore des effets secondaires liées à la médication.

Le traitement antifongique doit être utilisé sur minimum deux semaines et une amélioration des symptômes doit être observé après 3-4 jours. La prise en charge peut être réalisée par fluconazole (100mg/j), itraconazole (100 – 200mg/j), kétaconazole (200mg/j), à prendre 7-14 jours en cas de muguet. On peut également proposer un traitement par amphotéricine B en suspension buvable (100 - 500 mg 4 fois par jour) ou en injectable (Ng 2013).

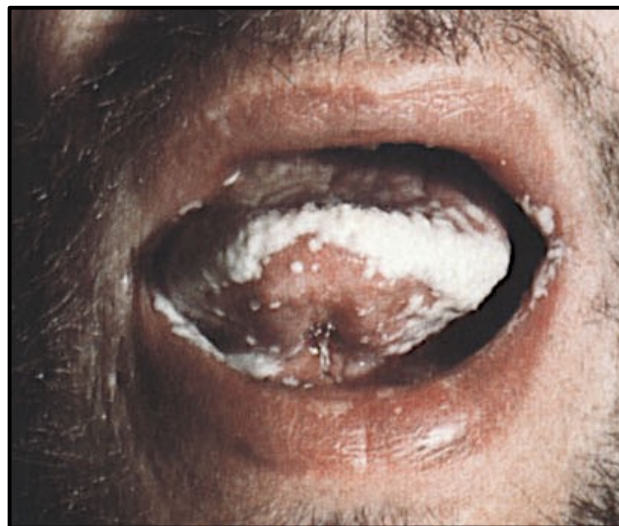

Figure 18 : Candidose orale sévère (infection à *Candida albicans*) chez un patient infecté par le VIH (SIDA) (Lotti et al. 2013)

2.2.3.2 Leucoplasie orale chevelue

Elle survient chez près de 50 % des patients atteints d'une infection à VIH non traitée (Bravo et al. 2006). La leucoplasie orale chevelue est une kératose décrite lors de l'infection par le VIH, localisée sur les bords de la langue en bandes parallèles. L'origine serait l'Epstein-Barr virus (EBV).

La lésion est parfois discrète, unilatérale, réduite à quelques stries opalines verticales ou parfois étendue occupant la face dorsale de la langue, sa face inférieure, ou même le plancher buccal et le palais (figure 19).

Le diagnostic peut être uniquement clinique ou alors être confirmé par analyse histologique et marquage nucléaire (Vigarios et al. 2015). Face à une leucoplasie orale chevelue, il faut donc impérativement demander une sérologie.

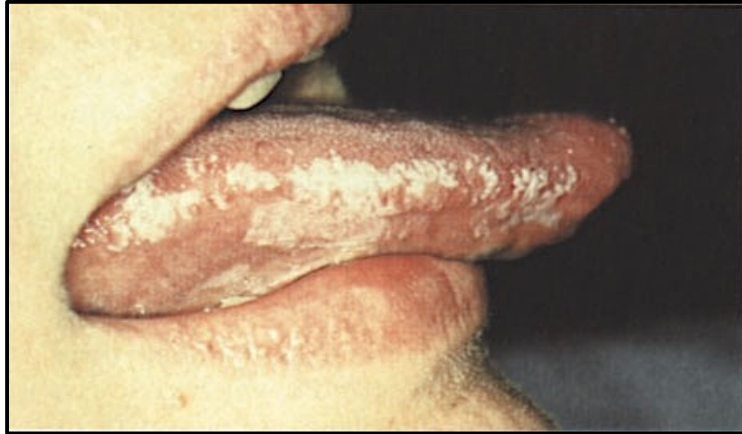

Figure 19 : Leucoplasie orale chevelue (Lotti et al. 2013)

2.2.3.3 Maladi de Kaposi

Le sarcome de Kaposi est dû au virus de HHV8 (Chang et al. 1994). L'atteinte orale et crânio-faciale se manifeste chez 40 % à 60 % des patients atteints de SIDA et est un des premiers signes de la maladie dans un cinquième des cas (Patton 2013).

C'est une lésion plane ou nodulaire qui siège majoritairement au palais dur, mais également aux niveau des gencives et parfois de la joue ou de la langue et du voile (Antman et Chang 2000). Elle se manifeste au début sous forme de macules et de plaques de couleur violacée ou brunâtre pouvant être asymptomatiques et ressemblant à une ecchymose (Agbo-Godeau et al. 2010). Elle évolue en prenant l'aspect de nodules saillants rouges brunâtres à pourpres violacées et plus tardivement vers une tumeur violacée et l'apparition d'autres lésions buccales entraînant une gêne fonctionnelle majeure secondaire aux complications.

Son apparition est liée à une baisse importante des lymphocytes CD4 + pouvant soit révéler un VIH soit traduire le passage du patient VIH au stade SIDA.

Son diagnostic est clinique, en effet la biopsie des lésions est controversée (Patton 2013).

On ne retrouve pas de traitement curatif de la maladie de Kaposi, seulement un traitement palliatif (Patton 2016). Le choix du traitement dépend des caractéristiques de la lésion et peut être l'abstention thérapeutique, un geste local, un traitement par interféron alpha, de la radiothérapie ou encore de la chimiothérapie.

Le taux de survie à 2 ans est de 40 % dans les formes étendues de maladie de Kaposi associées au SIDA et moins de 10 % en cas d'association à des infections opportunistes (Kirova et al. 1997).

2.2.3.4 Les maladies parodontales (MP) révélatrices du VIH

Une des premières caractéristiques cliniques de l'infection par le VIH sont les maladies parodontales, reconnaissables de par leur aspect particulier, leur caractère plus agressif, leur évolution rapide et une mauvaise réponse au traitement.

Quand la maladie est déjà connue, elles peuvent être le signe d'une insuffisance de traitement. Mais dans le cadre des urgences, elles ont également une valeur diagnostique et pronostique importante. On retrouve l'érythème gingival linéaire (LGE), la gingivite ulcéronécrotique (GUN), la parodontite ulcéronécrotique (PUN) et la stomatite nécrotique.

Tout d'abord le LGE, avec une prévalence de 8 % à 11,5 % chez les personnes infectées par le VIH (Mataftsi et al. 2011), se caractérise par une bande linéaire rouge vif qui siège dans la gencive marginale ou encore sous forme de pétéchies. Un des signes caractéristiques est la disproportion entre l'importance de la rougeur et la faible quantité de plaque.

Lors de la prise en charge en urgence de ce type de lésion, en plus du dépistage systématique du VIH qui doit être réalisé, le traitement local précoce via la réalisation d'un détartrage, une éducation aux techniques d'hygiène bucco-dentaire et la réalisation de bains de bouche à base de chlorhexidine 0,12 %, a pour but d'éviter l'évolution de la maladie.

Concernant les GUN et PUN on retrouve chez les patients infectés par le VIH, un taux de 10-19 % en Europe qui diminue largement avec les HAART (influence sur la prévalence, la sévérité et le développement des lésions parodontales) (Société française de chirurgie orale 2012).

D'une part les GUN avec une prévalence de 4 à 16% des personnes VIH + (Mataftsi et al. 2011), surviennent précocement avec une altération de l'état général et sont d'évolution rapide.

La palpation exo-buccale est douloureuse et révèle la présence d'adénopathies. D'un point de vue endo-buccal, on retrouve une décapitation des papilles interdentaires recouvertes de pseudo-membranes jaune-grisâtres, une forte tendance au saignement et une extrême sensibilité à la pression (figure 20). Le patient de par ses douleurs intenses peut être dénutri et déshydraté.

(Robinson et al. 2002) (Levine et Glick 1991) (Murray 1994) (Patton 2013)

D'autre part, les PUN (prévalence de 8 à 33 % des patients porteurs de VIH selon Mataftsi et al. 2011) se différencient principalement de la GUN, par la destruction de l'ensemble du support parodontal (perte d'attache sans formation de poches parodontales, mobilités dentaires, perte des dents). On retrouve les mêmes signes cliniques que précédemment comme des douleurs aiguës, une halitose, des saignements abondants et des papilles gingivales ulcérées avec apparition de cratères. Enfin, la PUN peut évoluer en stomatite nécrotique. Il s'agit de destructions de la muqueuse gingivale exposant l'os sous-jacent. (Ryder 2002) (Patton 2013)

Le diagnostic est majoritairement clinique par l'examen des lésions caractéristiques. Les examens radiologiques notamment le bilan long cône permet de préciser et de confirmer le diagnostic par une évaluation plus précise des pertes osseuses.

Comme pour le LGE, lors de la prise en charge en urgence de ce type de lésion, en plus du dépistage systématique du VIH qui doit être réalisé, les moyens thérapeutiques sont à la fois non chirurgicaux (détartrage et surfaçage), médicamenteux (antibiotiques et antiseptiques) et chirurgicaux (Spadari et al. 1997) (Lemos et al. 2010).

(Donoso-Hofer 2016) (Mataftsi et al. 2011) (Robinson et al. 2002) (Levine et Glick 1991) (Murray 1994)

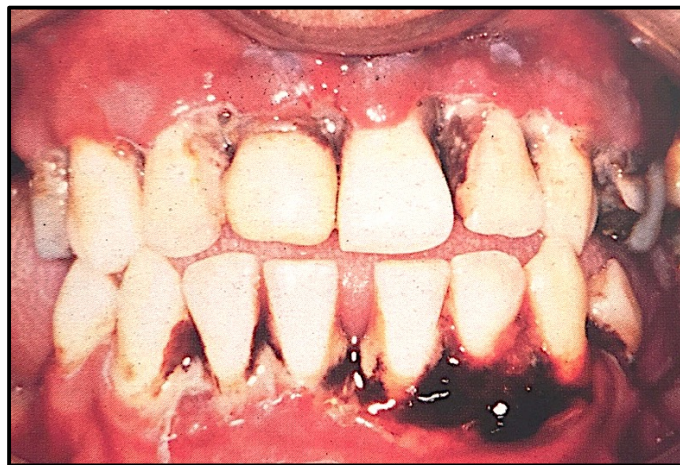

Figure 20 : GUN chez un patient atteint de VIH (Szpirglas et Ben Slama 1999)

Les atteintes parodontales spécifiques comme le LGE, la GUN et la PUN sont donc des signes cliniques d'immunodépression à ne pas méconnaître, et qui doivent en toutes circonstances faire suspecter une infection VIH. Le diagnostic différentiel à évoquer devant ces tableaux cliniques sont les hémopathies, comme décrit dans les chapitres précédents.

Le rôle du chirurgien-dentiste est primordial dans le diagnostic du VIH, mais également lors de la prise en charge de patients en rupture thérapeutique. En effet, nombreux exemples

montrent que la réhabilitation orale améliore les conditions psychologiques des patients et les aide à reprendre une thérapie. En effet, lorsqu'il est expliqué au patient que les soins et les extractions dentaires ne sont pas possibles en cas d'immunodépression sévère, ceux-ci acceptent souvent la reprise de leur traitement afin de pouvoir accéder aux soins bucco-dentaires.

Ainsi le chirurgien-dentiste doit être formé pour savoir comment gérer les situations d'urgences en lien avec le VIH, lors de diagnostic initial mais également lors de la prise en charge de patients en rupture thérapeutique.

2.2.4 Tumeurs malignes

Parmi les urgences diagnostiques, les tumeurs malignes doivent également être rapidement dépistées, permettant ainsi une prise en charge précoce, et une amélioration des chances de survie du patient. Il s'agit d'une des urgences qu'un praticien doit être amené à gérer rapidement est le cas de la carcinologie de la muqueuse buccale. Les cancers de la cavité buccale font parties des cancers des voies aéro-digestives supérieures (VADS).

❖ Épidémiologie

Les cancers de la cavité buccale touchent entre 2,8 à 12/100 000 habitants par an en France et compte 1 500 décès par an (Barthélémy et al. 2005).

Le tabac et l'alcool en sont les principaux facteurs de risque (plus de 90 % des patients atteints d'un cancer des VADS sont doublement exposés). De plus les intoxications alcool-tabagiques décuplent le risque de par l'effet synergique (HAS / Service Maladies chroniques et dispositifs d'accompagnement des malades / INCa / Département des recommandations professionnelles 2009). Le HPV semble jouer un rôle étiologique dans de nombreux cancers de l'oropharynx mais aujourd'hui plusieurs auteurs s'accordent à dire qu'il n'intervient pas dans les processus carcinogènes de la cavité (Herrero et al. 2003).

❖ Histologie

Le carcinome épidermoïde représente 95 % des cancers de la cavité orale. On retrouve également : les lymphomes malins, les adénocarcinomes, les carcinomes muco épidermoïdes, les carcinomes adénoïdes kystiques (au niveau des glandes salivaires), les sarcomes et les mélanomes.

❖ **Caractères cliniques généraux**

Les motifs de consultations sont surtout la gêne ou la douleur, augmentées à l'alimentation. La découverte fortuite, au cours d'un examen dentaire par exemple, représente une part importante des circonstances de découvertes.

La lésion peut être hémorragique. On peut également retrouver une limitation de la protraction linguale ou une difficulté respiratoire lors des stades avancés. L'aspect le plus couramment rencontré de carcinome épidermoïde de la muqueuse buccale est une lésion bourgeonnante ou ulcéro-bourgeonnante, saignant au contact, indurée en profondeur. Il peut également se présenter sous la forme d'une érosion superficielle, associée à une infiltration sous-muqueuse isolée ou une lésion kératosique persistante.

La biopsie avec analyse histologique est l'élément clé et indispensable du diagnostic et est réalisée devant toute suspicion de tumeurs malignes. Un examen complet de la sphère oro faciale doit être réalisé incluant notamment une palpation des aires ganglionnaires. Les constatations cliniques sont par la suite notifiées sur un schéma daté et signé (Marandas 2004).

❖ **Bilan d'extension**

Une fois le diagnostic fait, le patient est adressé dans un centre de référence carcinologique. Un bilan d'extension y est réalisé, permettant ensuite la présentation du patient en Réunion de Concertation Pluridisciplinaire (RCP) et sa prise en charge.

Le bilan d'extension est constitué de :

- la panendoscopie : Il s'agit d'une endoscopie sous anesthésie générale, permettant d'évaluer l'extension locale de la tumeur et de rechercher une seconde localisation au niveau de l'ensemble des VADS (si patient alcoololo-tabagique) ;
- l'imagerie :
 - TDM cervico-thoracique injectée : élément clé de l'évaluation de l'extension locale, ganglionnaire et à distance (thoracique) (Mukherji et al. 2001) (Beil et Keberle 2008),
 - IRM : peut compléter le TDM en cas de tumeur de la langue afin de rechercher un envahissement osseux (Kirsch 2007),
 - TEP-TDM : est indiqué que dans certains cas (Ng et al. 2005).

❖ **Classification TNM et stades**

Dernièrement a été publiée par l'American Joint Comitte on Cancer (AJCC) la 8^{ème} édition de sa classification TNM. Celle-ci rajoute par rapport à la 7^{ème} édition la profondeur d'invasion de la tumeur et l'extension extra-nodale.

<u>Tumeurs (T)</u>
Tx : Tumeur primaire ne peut être évaluée
Tis : Carcinome in situ
T1 : Tumeur ≤ 2 cm et DOI* ≤ 5mm
T2 : Tumeur ≤ 2cm et 5mm < DOI ≤ 10mm ou 2cm < Tumeur ≤ 4cm et DOI ≤ 10mm
T3 : Tumeur < 4 cm ou DOI > 10 mm
T4 : Maladie locale modérément avancée ou très avancée
T4a : Maladie locale modérément avancée: une tumeur (labiale) envahit l'os cortical ou implique le nerf alvéolaire inférieur, le plancher buccal ou la peau du visage (c.-à-d., le menton ou le nez); la tumeur envahit les structures adjacentes seulement (par exemple, à travers l'os cortical de la mandibule ou du maxillaire, ou implique le sinus maxillaire ou la peau du visage); noter que l'érosion superficielle de la cavité osseuse / dentaire (seule) par une gencive primaire n'est pas suffisante pour classer une tumeur
T4b : Maladie locale très avancée ; la tumeur envahit l'espace du masticateur, les processus ptérygoïdiens ou la base du crâne et / ou recouvre l'artère carotide interne
<u>Adénopathies cervicales (N)</u>
Nx : Les ganglions lymphatiques régionaux ne peuvent pas être évalués
N0 : Aucune métastase ganglionnaire régionale
N1 : Métastase dans un seul ganglion lymphatique homolatéral ≤ 3 cm dans la plus grande dimension et ENE** (-)
N2 : Comprend les sous catégories N2a, N2b et N2c.
N2a : Métastase dans un seul ganglion lymphatique homolatéral ou controlatéral ≤ 3 cm dans la plus grande dimension et ENE (+), ou métastase dans un seul ganglion lymphatique homolatéral >3 cm et ≤ 6 cm dans la plus grande dimension et ENE (-)
N2b : Métastase dans plusieurs ganglions lymphatiques homolatéraux, ≤ 6 cm dans la plus grande dimension et ENE (-)
N2c : Métastase dans les ganglions lymphatiques bilatéraux ou controlatéraux, ≤ 6 cm dans la plus grande dimension et ENE (-)
N3 : Comprend les sous catégories N3a et N3b
N3a : Métastase dans un ganglion lymphatique > 6 cm dans la plus grande dimension et ENE (-)
N3b : métastase dans un seul ganglion lymphatique homolatéral > 3 cm de plus grande dimension et ENE (+); ou métastase dans de multiples ganglions lymphatiques ipsilatéraux, controlatéraux ou bilatéraux, avec tout ENE(+)
<u>Métastases (M)</u>
M0 : Absence de métastase
M1 : Métastase
<u>Stades (selon Classification AJCC)</u>
Stade 0 : Tis, N0, M0
Stade I : T1, N0, M0
Stade II : T2, N0, M0
Stade III : T3, N0, M0 / T1, N1, M0 / T2, N1, M0 / T3, N1, M0
Stade IV A : T4, N0, M0 / T4, N1, M0 / Tous T, N2, M0
Stade IV B : Tous T, N3, M0
Stade IV C : Tous T, tous N, M1

- *DOI : la profondeur de la tumeur (Depth Of Invasion)

- **ENE : extension extra-nodale

Tableau 3 : Classification TNM et stade (8th ed. AJCC) (Lydiatt et al. 2017) (Masanari et al. 2016)

❖ **Prise en charge thérapeutique**

La prise en charge thérapeutique est décidée au décours d'une Réunion de Concertation pluridisciplinaire (RCP) permettant de mettre un place un Programme Personnalisé de Soins.

La décision est fonction de l'affection tumorale et de son extension, mais aussi du patient, de son âge physiologique, son état général, ses souhaits.

→ Mise en état dentaire de la cavité buccale : elle est obligatoire avant la radiothérapie (Hancock et al. 2003).

→ Le traitement chirurgical : Résection large de la tumeur avec berges de sécurité (macroscopiquement saine). On y associe souvent un curage ganglionnaire cervical (essor de la technique du ganglion sentinelle). Il faut prendre en compte le coté mutilant de cette chirurgie tant d'un point de vue esthétique que fonctionnel. La réparation par lambeaux est souvent nécessaire (Marandas 2004) (Mamelle 2000) (Bessell et al. 2011).

→ La radiothérapie : par voie externe ou curiethérapie (langue). Les indications sont en première intention en cas de contre-indication opératoire, ou en traitement complémentaire en cas d'envahissement ganglionnaire ou résection incomplète.

Les complications sont essentiellement la radiomucite. Les complications tardives sont la xérostomie avec augmentation du risque de caries et infections bucco-dentaires (bactériennes et fongiques), les dents d' « ébène » et l'ostéoradionécrose. L'avènement de la radiothérapie avec modulation d'intensité diminue le risque de ces complications (Bhide et al. 2012).

→ La chimiothérapie : En général associée à la radiothérapie dans les cancers de la cavité buccale de mauvais pronostic (Huang et O'Sullivan 2013).

Les tumeurs malignes font parties des urgences les plus fréquemment rencontrées par le chirurgien-dentiste. Son rôle dans le dépistage et l'orientation en urgence du patient est primordial. Aujourd'hui l'errance thérapeutique des patients atteints de ce type de pathologie est encore trop importante et doit être améliorée, notamment par la formation et l'aide au diagnostic des praticiens (odontologues mais aussi d'autres spécialités comme les médecins généralistes etc.), afin qu'ils sachent comment diagnostiquer et de quelle manière adresser leur patient afin que leur prise en charge soit le plus efficace possible.

Après avoir détaillé les principales urgences diagnostiques de la muqueuse buccale mettant en jeux le pronostic vital, où la rapidité d'établissement du diagnostic est primordiale,

on se penchera sur les urgences dites douloureuses. En effet les urgences précédemment étudiées ne relèvent pas de l'urgence de par leur caractère douloureux pour le patient mais par la prise en charge par le praticien ou par le service concerné. Deux types d'urgences douloureuses seront étudiées, celles en lien avec une lésion élémentaire (érosion, ulcération) et celles sans rapport avec une lésion muqueuse identifiable.

2.3 Urgences douloureuses

La douleur est un des plus fréquents motifs de consultation aux urgences. C'est un signe d'appel incitant le patient à consulter en urgence. Les caractéristiques de la douleur peuvent être évaluées via des échelles d'auto évaluation précédemment décrites. Cependant, l'auto-évaluation a des limites : un patient victime d'une douleur très intense aura des capacités de communication diminuées pouvant l'empêcher de communiquer. Il faut alors recourir à l'hétéro-évaluation avec par exemple l'échelle Algoplus adaptée aux personnes âgées ayant des troubles de la communication verbale permettant l'évaluation d'une douleur aiguë. Cette dernière permet une évaluation des sensations algiques à travers des comportements pouvant être le reflet de douleur. Elle comporte cinq items (domaines comportementaux d'observation : les expressions du visage, celles du regard, les plaintes émises, les attitudes corporelles et enfin le comportement général). La présence d'un seul comportement dans chacun des items suffit pour coter « oui » l'item considéré. De plus, certaines personnes peuvent sous-estimer volontairement leur douleur (par peur de devoir rester à l'hôpital, des traitements, des piqûres, etc.).

Il est nécessaire pour le chirurgien-dentiste de prendre en charge l'urgence le plus rapidement possible et de trouver la cause de la douleur afin de soulager le patient. La complexité de cette prise en charge réside dans l'ampleur des causes de consultation possibles allant d'un simple traumatisme source d'une ulcération à des pathologies plus complexes.

L'urgence douloureuse peut être en lien avec une lésion élémentaire douloureuse (ulcérations, érosions) ou alors être sans rapport avec les lésions objectivables (douleurs neuropathiques et autres).

Dans les deux cas, la topographie de la douleur est à établir par le patient à l'interrogatoire : ce dernier est amené à noircir les zones douloureuses sur un schéma d'une silhouette (figure 21). Cela a pour rôle de préciser l'ensemble des zones douloureuses corporelles. En effet, souvent les patients ont tendance à évoquer seulement les zones les plus douloureuses.

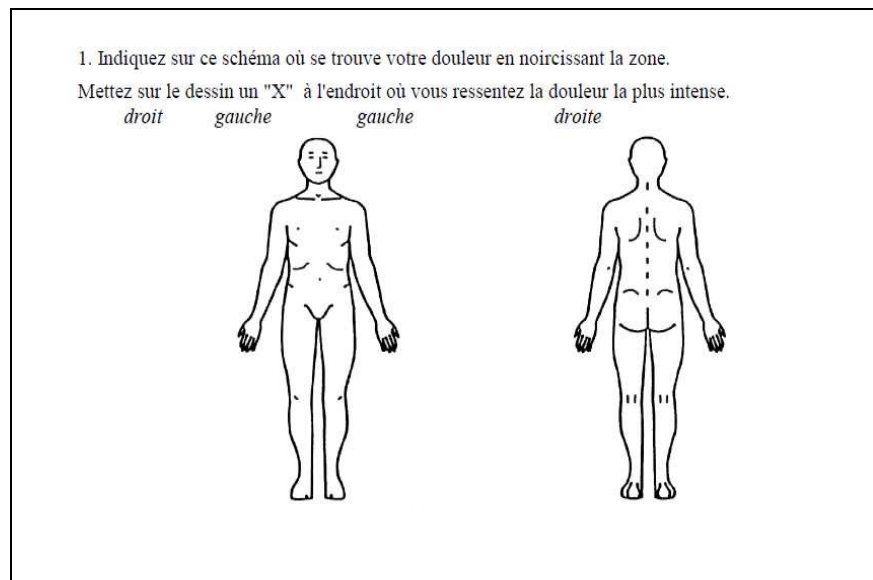


Figure 21 : Evaluation topographique de la douleur (ANAES, Service des Recommandations et Références Professionnelles 1999)

2.3.1 Urgences douloureuses en lien avec une lésion élémentaire identifiable

Les lésions élémentaires douloureuses les plus souvent rencontrées sont les ulcérations et les érosions. Elles sont uniques ou multiples, et peuvent être l'expression clinique de pathologies systémiques. Elles peuvent également être secondaires à la rupture de bulles ou de vésicules.

L'ulcération buccale est une perte de substance muqueuse profonde, dépassant la jonction épithélio-conjonctive, (atteignant donc le chorion).

L'érosion buccale est également une perte de substance muqueuse, mais plus superficielle, ne dépassant pas la jonction épithélio-conjonctive, (impliquant une atteinte intra épithéliale). Elle peut être post-vésiculeuse, post-bulleuse ou post-traumatique.

Face à la diversité des diagnostics différentiels, le praticien doit avoir une attitude méthodique, guidée par l'anamnèse (état de santé général, prise médicamenteuse, pathologie en cours, histoire de la maladie), l'examen clinique exo-buccal (lésions cutanées, présence

d'adénopathies) et endo-buccal (analyse de la/des lésion(s)), et éventuellement des examens complémentaires si nécessaire. Ensuite, une synthèse de l'interrogatoire et de l'inspection / palpation de la ou des lésion(s) est réalisée, afin de noter sa topographie, sa taille, son caractère unique ou multiple, son caractère primaire ou secondaire, son caractère souple ou induré, son caractère inflammatoire ou hémorragique, la présence de pus ou d'une atteinte cutanée, son ancienneté et les éventuelles récurrences, ainsi que les caractères des bords de la lésion (plans/surélevés/érythémateux) (Ejeil et al. 2011).

Tout d'abord vont être décrites les lésions en lien avec une ulcération unique, celles se manifestant par des lésions multiples et enfin les pathologies douloureuses non associées à la présence de lésions identifiables.

2.3.1.1 Les ulcérations

2.3.1.1.1 Les pathologies douloureuses se manifestant par une ulcération unique

a. Les Aphtes

Les aphtes sont des ulcérations douloureuses, très fréquentes puisque la moitié de la population générale a déjà eu un aphte dans sa vie (Vaillant L et al. 1999).

❖ Présentation clinique

L'aphte isolé commun ou aphte mineure, touche généralement les 10 – 40 ans (Coulon et Piette 2007) et est une ulcération de petite taille d'environ 2 à 10 mm de diamètre, de forme arrondie ou ovalaire. Le fond est nécrotique, déprimé, recouvert d'un enduit fibrineux jaune, de couleur « beurre frais » et cerné d'un halo érythémateux non induré (figure 22). Le patient peut décrire qu'il a ressenti avant l'apparition de la lésion une sensation de cuisson, brûlure ou de picotements. On ne retrouve généralement pas d'adénopathies satellites à la palpation. La guérison se fait en 8 à 10 jours sans laisser de cicatrice. Il peut être récurrent, par poussées espacées, ou non, entre elles par des semaines ou des mois de latence faisant apparition dans des zones différentes.

L'aphte géant ou anciennement « periaadenitis mucosa necrotica recurrens » de Sutton, apparaît généralement après la puberté et peut être sous forme d'ulcération unique ou multiple (deux à six). Il a un diamètre supérieur à 1 cm et peut atteindre 5 cm (figure 23). Sa guérison peut prendre 2 à 12 semaines et est susceptible de laisser une bride cicatricielle. Des signes

généraux et fonctionnels associés peuvent être présents notamment une dysphonie, dysphagie, une difficulté à s'alimenter et donc une diminution importante de la qualité de vie.

L'aphte commun mineur et l'aphte géant peuvent siéger n'importe où dans la bouche mais sont localisés préférentiellement au niveau du versant muqueux des lèvres, face interne des joues, face inférieure de la langue, plancher buccal et voile du palais.

(McBride 2000) (Preeti et al. 2011) (Vaillant et Samimi 2016) (Coulon et Piette 2007) (Akintoye et Greenberg 2014)

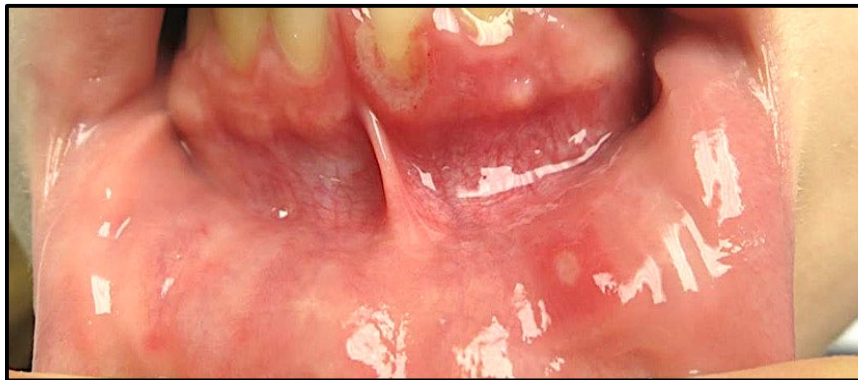

Figure 22 : Aphte de la lèvre inférieure (coll. M. Samimi) (Vaillant et Samimi 2016)

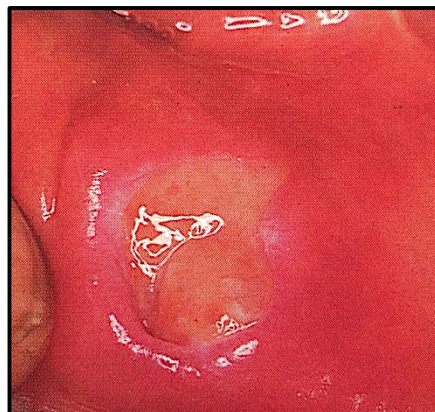

Figure 23 : Aphte majeur : montrant également des cicatrices et une distorsion de la muqueuse (Scully et al. 1999)

❖ Facteurs étiologiques

Les facteurs favorisant l'apparition des aphtes peuvent être en partie héréditaire (rôle du groupe HLA (Scully et Porter 2008). Mais d'autres facteurs peuvent être retrouvés :

- alimentaires (noix, gruyère, agrumes...);
- stress (Gallo et al. 2009);
- hormonaux avec la période menstruelle chez la femme (Vaillant L et al. 1999);

- traumatismes (Wray et al. 1981) ;
- certains médicaments (Natah et al. 2004) ;
- micro-organismes : streptocoques, H. pylori. (Porter et al. 1997).

Pour l'aphte géant, il est souvent retrouvé chez les patients immunodéprimés (Lescaille et al. 2005).

Il existe désormais une corrélation négative entre le tabac et la survenue d'aphtes avec une incidence plus élevée chez les non-fumeurs que chez les fumeurs (Rivera-Hidalgo et al. 2004) (Grady et al. 1992).

❖ Diagnostic positif et différentiel

Les diagnostics différentiels à évoquer face à une ulcération unique sont les pathologies infectieuses et bactériennes, les ulcérations traumatiques, les ulcérations en rapport avec les ostéonécroses (radiothérapie et de la chimiothérapie), la sialométaplasie nécrosante et les lésions tumorales (Ejeil et al. 2011) (Tarakji et al. 2015) (Akintoye et Greenberg 2014).

Le point le plus important pour le chirurgien-dentiste en urgence est de ne pas confondre un aphte avec une ulcération d'autre étiologie. Ainsi, si la lésion aphtoïde persiste plus de 10 jours ou si des atypies sont notées, une biopsie doit être réalisée afin d'éliminer une lésion tumorale. Il est également possible de réaliser un prélèvement bactérien ou viral.

❖ Traitement

La prise en charge en urgence, après confirmation du diagnostic, est un traitement symptomatique, afin de réduire la douleur et stopper l'évolution de l'aphte.

Tout d'abord il convient d'enseigner au patient les méthodes pour maintenir une bonne hygiène dentaire, éliminer les aliments susceptibles de déclencher une poussée d'aphtes et limiter les causes traumatiques.

Le traitement de première intention consiste en l'application d'antalgiques locaux type lidocaïne en gel (Dynexan 2 % ® ou Xylocaïne visqueuse 2 % ®). Cependant ces thérapies ne doivent pas être prescrites aux enfants ni aux personnes âgées susceptibles de faire des fausses routes par anesthésie des VADS. De plus, certains auteurs citent le sucralfate en bain de bouche (4 fois par jour) comme ayant un rôle antalgique, et pouvant également diminuer la durée de cicatrisation de l'aphte (Alpsoy et al. 1999). Les corticoïdes topiques, réduisent l'inflammation et la douleur, et agissent mieux s'ils sont commencés précocement. Le traitement consiste à appliquer des dermocorticoïdes de classe I (par exemple Dermoval®) (Carbone et al. 1999).

Il est également possible d'administrer des antalgiques par voie orale type paracétamol, ou encore des bains de bouche avec de l'acide acétylsalicylique (3 à 4 g dilués dans un verre d'eau). Ces traitements peuvent être associés à l'utilisation des bains de bouche antiseptiques à base de Chlorhexidine qui ont également un rôle antalgique et préviennent d'une éventuelle surinfection bactérienne (Eludril ® à réaliser deux fois par jour).

D'autres traitements peuvent également être proposés tel l'utilisation de cycline (bains de bouche), ou encore des traitements physiques (cryothérapie, application de nitrate d'argent, ultrasons, laser CO₂ (Yilmaz et al. 2017), application de bioadhésif mais peu ou aucune étude ont réellement prouvé leurs efficacités (Parent et Vaillant 2008).

Pour le traitement des aphtes géants ou pour les poussées étendues et douloureuses, certains auteurs proposent un traitement systémique par prednisone (1mg/kg/j) durant une semaine (Scully 2006).

Enfin en dernière intention et pour les cas cliniques résistants, des auteurs préconisent un traitement par thalidomide, également proposé pour les patients VIH positifs avec un aphte géant (Jacobson et al. 1997) (Scully et Porter 2008) (Tarakji et al. 2015).

b. Les pathologies infectieuses : virales (VIH, CMV), mycosiques (Histoplasmose, aspergillus), bactériennes (Tuberculose), parasitaire (Leishmaniose)

Certaines pathologies virales, mycosiques ou bactériennes, peuvent être précédées ou être à l'origine d'une ulcération. Il faut bien évidemment les différencier d'un aphte car la prise en charge est totalement différente. En effet ici le but est de diagnostiquer la pathologie pour pouvoir débiter les traitements le plus rapidement possible.

• Ulcérations liées au VIH

Tout d'abord, parmi les infections on retrouve l'infection à VIH, où des érosions ou ulcérations linguales ou palatines peuvent s'observer lors de la primo infection. D'autre part certaines ulcérations ne sont pas liées au virus lui-même mais sont d'origines infectieuses (CMV, candida, ...) ou non infectieuses (neutropénie, carcinome épidermoïde, ...). Ce sont des ulcérations dites aphtoïdes, douloureuses, larges, de forme rondes ou ovalaires, à fond jaunâtre et présentant un halo érythémateux (figure 24). Ces ulcérations sont persistantes. Ces signes cliniques s'accompagnent généralement d'une dysphagie.

Au stade de primo-infection, la sérologie n'est pas encore positive, cependant la recherche de la protéine p24 et la virémie sont positives.

Les diagnostics différentiels sont les ulcérations tumorales, traumatiques, médicamenteuses et infectieuses (MacPhail et al. 1992) (Piluso et al. 1996).

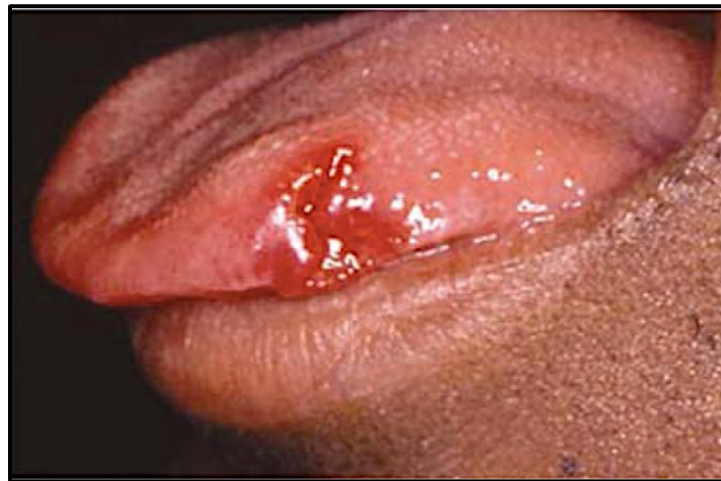

Figure 24 : Lésion aphteuse chez un patient atteint d'une maladie à VIH avancée (Akintoye et Greenberg 2014)

- **Ulcérations liées à CMV**

L'infection à CMV peut passer inaperçue chez un patient qui n'est pas immunodéprimé ou alors provoquer un syndrome grippal ou de type mononucléosique.

Lorsque cette infection touche la muqueuse buccale, elle se manifeste par une ulcération généralement unique, de grande taille de forme irrégulière et douloureuse (figure 25). Ces ulcérations sont récidivantes et peuvent persister quelque temps. Elle survient généralement à un stade tardif de la maladie.

Le diagnostic peut être confirmé par une analyse sanguine identifiant le virus, un prélèvement viral au niveau de la lésion, et par une biopsie.

Le traitement est constitué d'une bonne hygiène buccodentaire, un traitement parodontal et une prise d'antibiotiques. Ces ulcérations sont à ne pas confondre avec les ulcérations tuberculeuses, aphtoïdes, traumatiques, médicamenteuses, tumorales et syphilitiques. Il est également nécessaire d'effectuer un bilan sanguin pour évaluer l'état immunitaire du patient. (Sun et al. 1996)

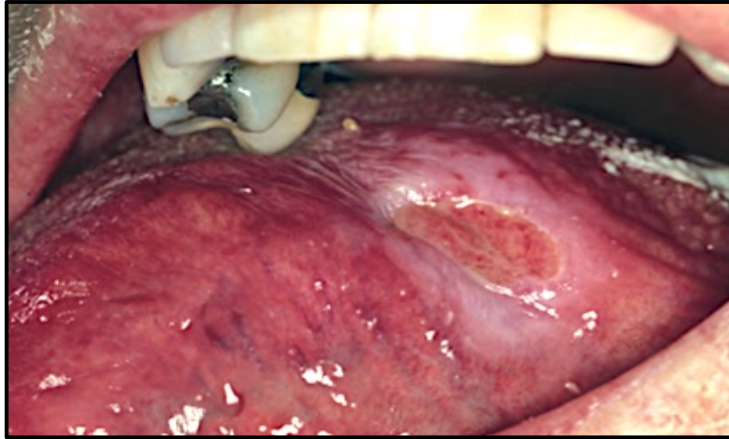


Figure 25 : Ulcération due à une infection par le cytomégalovirus de la langue ventrale gauche (Woo 2017)

- **Ulcérations mycosiques**

Certaines mycoses systémiques à histoplasmoses ou aspergillus par exemple, sont responsables d'ulcérations buccales.

L'histoplasmoses reste exceptionnelle en Europe avec 69 cas publiés en 14 ans mais on doit les évoquer cependant chez les patients ayant séjourné dans les zones infectées (principalement le Sud-Est, le centre et la Côte Est des Etats-Unis et les Antilles françaises) et/ou chez les patients séropositifs pour le VIH (signe révélateur ou d'accompagnement) (Gangloff et al. 2010).

Les manifestations buccales ne sont pas spécifiques et sont généralement irrégulières, végétantes, souvent uniques. Elles sont cratériiformes, déchiquetées avec des bords non décollés et abrupts, présentant un fond rouge et sont très douloureuses, raison pour laquelle les patients consultent en urgence. Elles sont le plus fréquemment retrouvées au niveau de la gencive puis de la langue, du palais et de l'oropharynx (Ng et Siar 1996).

La prise en charge en urgence réside dans la réalisation d'un prélèvement mycologique et d'un examen histologique après biopsie. Après confirmation du diagnostic, on administre au patient de l'amphotéricine B par voie veineuse (2 mg/j), jusqu'à cicatrisation de la lésion muqueuse, puis une prescription d'itraconazole per os (200 mg/j) pendant 6 mois.

Face à ces lésions on doit éliminer des ulcérations liées à un carcinome épidermoïde, une tuberculose, un lymphome ou une granulomatose de Wegener (Laskaris 2007).

Ainsi une fois le diagnostic d'histoplasmosse confirmé, il faut rechercher une probable infection VIH par le patient, si elle n'était pas connue. En effet, l'histoplasmosse fait passer les patients infectés par le VIH au stade SIDA, et aggrave son pronostic (histoplasmosse buccale).

- **Ulcérations tuberculeuses**

La tuberculose est une maladie infectieuse chronique causée par un complexe de *Mycobacterium tuberculosis*. L'incidence de la tuberculose a diminué depuis 1990 avec une baisse de 41 % de la mortalité mais cependant, une augmentation de la morbidité de la tuberculose a récemment été observée. De plus, les manifestations buccales de la tuberculose sont peu fréquentes, elles sont observées chez 0,5 à 1,5 % des patients souffrant de cette maladie. Sa présentation clinique n'est pas spécifique ce qui rend le diagnostic plus difficile pouvant entraîner un retard de prise en charge (Krawiecka et Szponar 2015).

L'ulcération tuberculeuse peut siéger à tout endroit dans la cavité buccale mais les zones les plus atteintes sont le dos de la langue en majeure partie puis le palais, la muqueuse jugale et les lèvres (Jain et Jain 2014).

Dans la tuberculose primaire touchant majoritairement les enfants, l'ulcération est indolore. Cependant la tuberculose secondaire, qui est plus fréquemment observée chez les personnes âgées, l'ulcération se révèle très douloureuse.

D'un point de vue clinique, ce sont des ulcérations uniques ou multiples, elles sont ovalaires et recouvertes au centre d'un tissu nécrotique pouvant réaliser une dépression de quelques millimètres de profondeur. Les bords de la lésion sont irréguliers, indurés et déchiquetés (figure 26). Le patient présente une altération de l'état général et une adénopathie satellite est constante (Jain et Jain 2014).

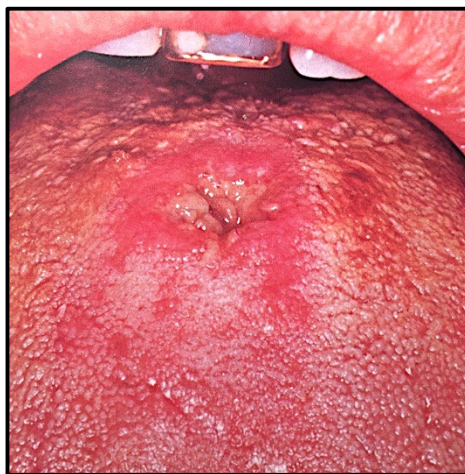

Figure 26 : Ulcération tuberculeuse (Pindborg et al. 1995)

La prise en charge aux urgences repose sur l'établissement du diagnostic qui est réalisé d'une part par le recueil des informations à l'anamnèse (fièvre, changements cutanés, troubles gastro-intestinaux, toux chronique, faiblesse, élargissement des ganglions). Dans un second temps, face à l'ulcération chronique (durée de plus de trois semaines) une biopsie peut être réalisée permettant de mettre en évidence des granulomes giganto-cellulaires épithélioïdes caséux. Il est nécessaire de réaliser une culture microbiologique des expectorations et du matériel prélevé sur la surface de la lésion buccale. Enfin la coloration de Ziehl-Nielsen ne met pas toujours en évidence les bacilles acido-alcolorésistants. Pour chaque patient soupçonné de tuberculose, la radiographie de la poitrine postérieure, antérieure et de la vue latérale est demandée (Lescaille et al. 2005). Le diagnostic peut également être confirmé par un test à la tuberculine par intradermoréaction (IDR).

Les diagnostics différentiels prennent en compte les ulcérations chroniques, notamment les ulcérations liées à l'actinomyose, l'histoplasme, le carcinome épidermoïde, les lésions traumatiques, la stomatite aphteuse récurrente, la leucémie, la maladie de Crohn ou la sarcoïdose (Krawiecka et Szponar 2015).

- **Ulcérations parasitaires : leishmaniose**

Elle est due à l'inoculation de *Leishmania tropica* par un insecte piqueur, le phlébotome. Elles sont rependues en milieu tropical mais certains cas peuvent être contractés en Europe. Un nodule de grande taille, rouge voir brun, lisse et brillant fait suite à une papule au niveau du site de morsure, et finit par s'ulcérer. Elle s'exprime surtout au niveau des lèvres (plus rarement en intrabuccale) (figure 27).

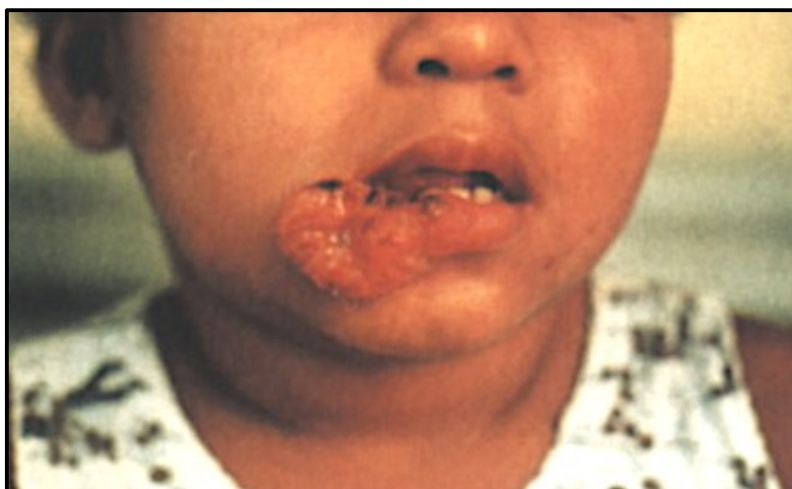

Figure 27 : Leishmaniose mucocutanée : lésion végétative et infiltrante sur la lèvre (Lotti et al. 2013)

Le diagnostic est réalisé via un examen histopathologique, histochimique et immunohistochimique. Il faut les différencier du carcinome épidermoïde, mycoses systémiques, sarcoïdose et kérato-acanthome (Pelliccioli et al. 2012) (Motta et al. 2007).

c. Pathologies traumatiques

C'est une ulcération aiguë et douloureuse, lésion la plus fréquente de la pathologie ulcéreuse buccale.

A l'examen clinique, la base de l'ulcération est souple, avec un fond fibrineux. Les bords sont réguliers, plats ou œdématiés, entourés d'un halo blanchâtre. Sa taille peut être variable. L'ulcération siège en regard de l'élément causal notamment les bords ou crochets d'une prothèse, une obturation débordante, une carie, ou tout autre élément pouvant être à l'origine de cette irritation (figure 28). La cause peut également être externe, par contact caustique ou thermique. Enfin, le patient peut relater des antécédents de morsures.

Après avoir identifié et éliminé la cause via l'interrogatoire et l'examen minutieux de la cavité buccale, la guérison de l'ulcération traumatique doit se faire en 8 à 10 jours.

Au-delà de 10 jours, il y a un passage à la chronicité qui devra faire évoquer un auto-entretien des lésions (pathomimie), une complication infectieuse ou une lésion maligne. Il faudra alors faire réaliser une biopsie pour écarter toute malignité.

Les diagnostics différentiels sont les suivants : aphte géant, tuberculose, carcinome épidermoïde, lymphome et l'ulcère éosinophile. Le traitement d'urgence est uniquement symptomatique et doit inclure une élimination des facteurs traumatiques.

(Perusse 2004) (Lescaille et al. 2005) (Ejeil et al. 2011)(Chole et Domb 1979)

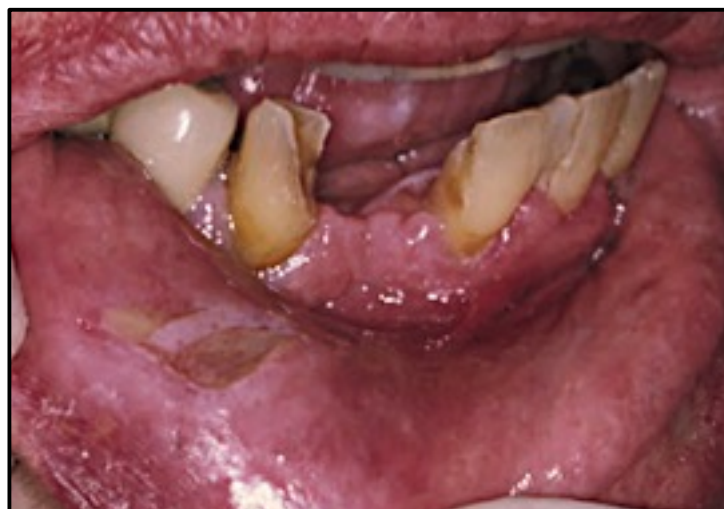

Figure 28 : Ulcération traumatique causée par une dent cassée (Woo 2017)

d. Nécroses osseuses (Ostéochimionécrose - *OCN* et Ostéoradionécrose - *ORN*)

La radiothérapie de par ses radiations ionisantes peut entraîner des effets secondaires et notamment une ORN. Il s'agit d'une nécrose osseuse, d'abord manifestée par un érythème de la muqueuse suivie d'une ulcération exposant l'os détruit.

La mandibule est plus souvent atteinte que le maxillaire, car c'est un os mal vascularisé. L'apparition peut être spontanée (40 %) ou provoquée (60 %) par un traumatisme (avulsion dans la zone d'irradiation, exérèse d'une tumeur...) ou par une infection (dentaire apicale ou parodontale) (Piret P et Deneufbourg JM 2002).

Il y a plusieurs stades d'ORN, soit l'atteinte est superficielle, le séquestre osseux s'élimine alors et l'ulcération cicatrise, soit l'atteinte est plus profonde, avec une ulcération qui met à nu le séquestre pouvant engendrer des fractures mandibulaires (figure 29). Ces signes cliniques peuvent s'accompagner de vives douleurs, d'halitose, et de trismus.

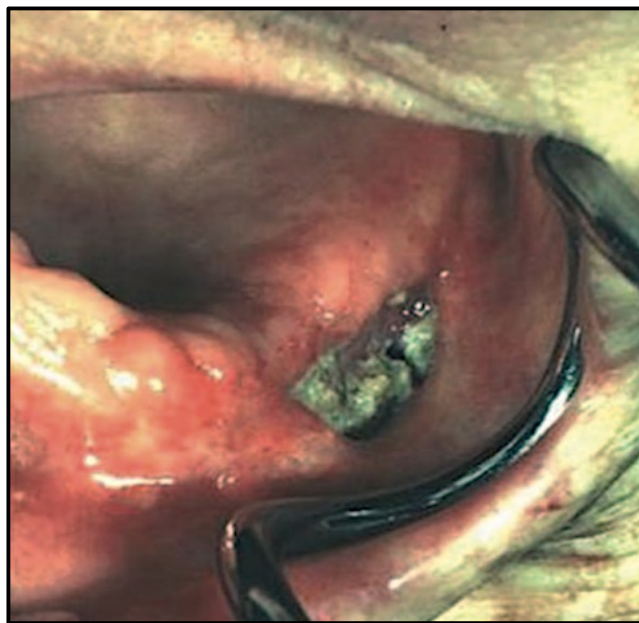


Figure 29 : Exposition osseuse sur ostéoradionécrose mandibulaire au niveau de la branche horizontale gauche (Raoul et al. 2008)

Le diagnostic est réalisé par l'interrogatoire, l'examen clinique et la réalisation d'un bilan radiologique.

La prise en charge est complexe et doit être réalisée en milieu hospitalier. La prévention de ces complications est indispensable.

La chimiothérapie peut également induire une exposition osseuse, notamment par la prise de biphosphonates (BP) en particulier ceux de dernière génération par voie intraveineuse (pamidronate et zolédronate) (Marx 2003). L'ostéochimionécrose, est définie comme un

« développement inattendu d'os nécrotique dans la cavité buccale chez un patient recevant un traitement par bisphosphonates et qui n'a pas reçu de radiothérapie de la tête et du cou » (Migliorati et al. 2006). Elle peut apparaître spontanément ou suite à une extraction, une infection, ou toute intervention chirurgicale exposant l'os. De plus, la durée d'exposition aux BP et le nombre de traitements ont été également suggérés comme facteurs de risques. Elle peut intéresser la mandibule et le maxillaire avec une préférence pour la mandibule (Maes et al. 2016).

L'ostéonécrose est précédée de certains signes évocateurs type ulcération muqueuse ne cicatrisant pas, modification du parodonte, mobilité ou perte de dents et infections des tissus mous sans cause apparente (Migliorati et al. 2005). Sinon elle pourra être diagnostiquée précocement à l'examen clinique (os exposé) ou à la radiographie faisant apparaître l'ostéolyse. Le patient présente des douleurs s'il y a infection ou traumatisme (Maes et al. 2016).

e. Sialométaplasies nécrosantes

C'est une pseudo tumeur responsable d'une ulcération large et profonde de la partie postérieure du palais (figure 30), la plupart du temps indolore. Elle correspond à une ulcération inflammatoire des glandes salivaires accessoires (GSA) d'origine ischémique.

Elle peut faire évoquer initialement une tumeur maligne de type carcinome. Il convient de la différencier également d'une origine iatrogène, secondaire aux vasoconstricteurs associés à une anesthésie locale par exemple. Son diagnostic est fait par examen histologique. Elle guérit spontanément en 2-3 mois.

(Vaillant et Samimi 2016) (Femopase et al. 2004) (Billet et al. 2003)

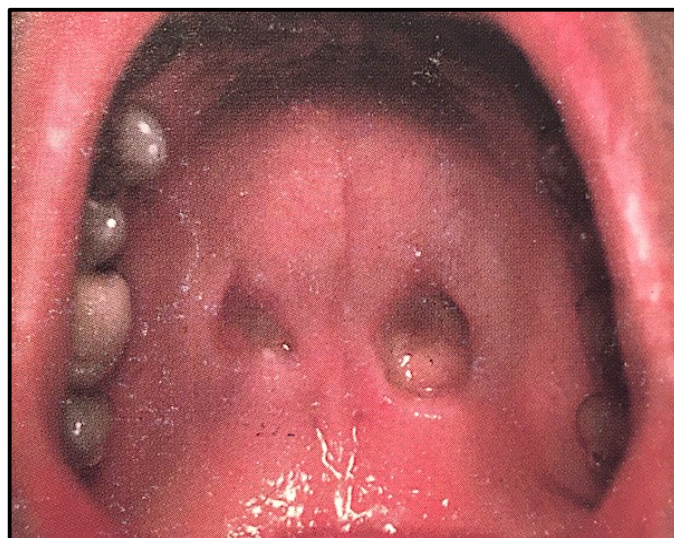

Figure 30 : Sialométaplasie nécrosante (Szpirglas et Ben Slama 1999)

f. Carcinomes et hémopathies

Ces affections sont traitées dans le chapitre sur les urgences diagnostiques mettant en jeu le pronostic vital. Elles sont citées ici car peuvent se manifester par des ulcérations uniques douloureuses, il faut donc les prendre en compte lorsque l'on pose le diagnostic positif et différentiel.

	FORME	BORDS	FOND	BASE
Aphte mineur	Arrondie ou ovale	- Réguliers - Halo rouge	- Plat - Fibrineux - Jaune	Souple
Aphte géant	Arrondie +/- irrégulière	- Réguliers - Halo rouge		
Aphte creusant	Irrégulière	- Œdématiés - Halo rouge	- Irrégulier - Nécrotique	Souple +/-
Ulcération traumatique	Variable, souvent allongée	-Plats ou Œdématiés - Pas de halo rouge	Fibrineux	Souple +/-
Carcinome	Le plus souvent irrégulière	- Surélevés - Indurés	- Végétant - +/- Nécrotique	Indurée, plus large que l'ulcération
Ulcération parasitaire	Ulcération post nodulaire	Elevés non ourlés	- Rouge – Brun - Lisse et brillant	Ferme
ORN /OCN	Irrégulière	Nets non ourlés	Os exposé	Ferme
Sialométaplasie nécrosante	Aspect Cratériforme	- Nets et parfois surélevés - +/- halo rouge	Nécrotique	Ferme mais non indurée

Tableau 4 : Tableau comparatif des diagnostics différentiels d'une ulcération unique de la cavité orale (établi à partir du tableau comparatif de la sémiologie d'ulcérations uniques issue du campus de chirurgie maxillo-faciale et stomatologie de l'université médicale virtuelle francophone)

2.3.1.1.2 Les pathologies douloureuses se manifestant par des ulcérations multiples

De la même manière que certaines affections peuvent se manifester par une ulcération unique, on retrouve des ulcérations multiples. Elles peuvent être annonciatrices, ou révélatrices d'une pathologie sous-jacente (Mortazavi et al. 2016).

a. Mucites

La radiothérapie et la chimiothérapie, en tant qu'alternative thérapeutique des cancers des VADS, peuvent entraîner des complications dont les mucites buccopharyngées. La mucite est une inflammation de la muqueuse buccale provoquant des douleurs, des difficultés à parler et des difficultés ressenties lors de l'alimentation pouvant entraîner une perte de poids chez le patient (Caillot et Denis 2012) (Sciubba et Goldenberg 2006).

Dans la série de Elting et al., 303 des 599 patients (51 %) ayant reçu une chimiothérapie pour une tumeur solide ou un lymphome buccal, ont présenté une mucite (Elting et al. 2003). De même, dans de récentes études, 22 à 66 % des patients recevant une radiothérapie pour un cancer cervico-facial ont présenté une mucite sévère (Vera-Llonch et al. 2006) (Elting et al. 2007).

On retrouve à l'examen clinique, un érythème de la muqueuse buccale, des ulcérations, des saignements et parfois même en l'absence de cicatrisation, une nécrose de la muqueuse (figure 31). De plus, de par l'hyposialie, et de par la destruction de l'épithélium ainsi que l'inhibition de son renouvellement, la mucite facilite la colonisation par *C. Albicans*. Les diagnostics différentiels de la mucite sont l'érythème polymorphe, le syndrome de Stevens Jonhson, les infections virales, fongiques et la maladie de greffe contre l'hôte (GVH) (Caillot et Denis 2012) (Sciubba et Goldenberg 2006).

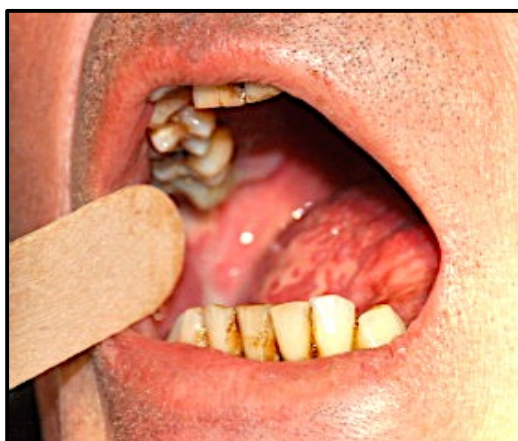

Figure 31 : Mucite radio-induite affectant la muqueuse buccale et la partie latérale de la langue (Caillot et Denis 2012)

La prise en charge des mucites a fait l'objet de recommandations internationales notamment celles du groupe Mucite Multinational Association of Supportive Care in Cancer/International Society For Oral Oncology (MASCC/ ISOO). En pratique, la cryothérapie et les facteurs de croissance kératinocytaires ont fait preuve de leur efficacité dans la prévention des mucites. Le type de radiothérapie influence également la survenue de mucite (Lalla et al. 2008). Les soins locaux ont leur place dans la prise en charge des mucites avec une importance primordiale de la remise en état dentaire avant toute thérapeutique, ainsi qu'une éducation minutieuse sur l'hygiène dentaire. Des bains de bouche notamment à base de bicarbonate sont recommandés. L'intérêt de la photothérapie par laser dans le traitement préventif et curatif ont également fait leur preuve (Bensadoun et al. 2006).

Lors de la prise en charge d'un patient présentant une mucite en urgence, il est nécessaire d'évaluer le grade de la mucite ainsi que les conséquences sur l'alimentation et l'hydratation du patient. Les deux échelles utilisées le plus couramment dans l'évaluation des mucites bucco-pharyngées sont la classification du National Cancer Institute (NCI-Common Toxicity Criteria ou NCI-CTC) - 43 % des cas (tableau 5) et la classification de l'Organisation Mondiale de la Santé (OMS) - 38 % des cas (tableau 6).

Grade 0	Pas de mucite
Grade 1	Érythème de la muqueuse
Grade 2	Plaques pseudo-membraneuses < 1,5 cm et non confluentes
Grade 3	Plaques pseudo-membraneuse confluentes > 1,5 cm
Grade 4	Ulcération avec nécrose
Grade 5	Décès en relation avec la toxicité

Tableau 5 : Classification des mucites radio-induites du NCI-CTC (Bensadoun et al. 2006)

Grade 0	Pas de mucite
Grade 1	Érythème, sensation désagréable (douleur)
Grade 2	Érythème, ulcères, alimentation solide possible
Grade 3	Ulcères, alimentation liquide uniquement possible
Grade 4	Alimentation <i>per os</i> impossible, alimentation entérale (par sonde) ou parentérale obligatoire

Tableau 6 : Classification des mucites radio-induites de l'OMS (Bensadoun et al. 2006)

Selon le grade de la mucite et l'ampleur de la deshydratation et dénutrition, il est possible de stopper les traitements en cours.

b. GVH

La réaction du greffon contre l'hôte (GVH) représente la principale complication des allogreffes de cellules souches hématopoïétiques avec une fréquence allant de 40 à 70 % (Fraser et al. 2006). Si la GVH aiguë entraîne surtout des signes cutanés ou digestifs, la GVH chronique peut entraîner, outre l'atteinte cutanée, une atteinte pulmonaire ou musculo-articulaire et une atteinte des muqueuses importante (buccale, génitale, oculaire).

L'atteinte de la muqueuse buccale est très fréquente. Elle touche 45 - 83 % des patients atteints de GVH chronique (Treister et al. 2005) (Schubert et Correa 2008).

Les érosions buccales, voire des ulcérations dans les cas sévères peuvent apparaître. Elles sont recouvertes d'une pseudo-membrane fibrineuse. Ces atteintes sont à l'origine de douleurs pouvant altérer l'alimentation (Fricain et al. 2005). On peut également observer des zones érythémateuses ou des lésions blanchâtres papuleuses réticulées ou en plaques ainsi que des lésions muqueuses atrophiques, avec disparition des papilles linguales et gingivales (Treister et al. 2008). Plus rarement, il convient de notifier la présence de mucoécèles superficiels récidivants à la partie postérieure du palais ou encore l'atteinte scléreuse du visage et des lèvres. Cette dernière peut être à l'origine d'une gêne à l'ouverture buccale.

L'infiltration des glandes salivaires principales et accessoires est fréquente. La xérostomie est une complication habituelle entraînant une majoration du risque de caries dentaires du collet et des surinfections candidosiques qui peuvent elles-mêmes entretenir l'inflammation de la muqueuse buccale de la GVH chronique (Imanguli et al. 2008).

Les lésions muqueuses chroniques prédisposent au carcinome épidermoïde de la cavité buccale, préférentiellement au niveau de la langue (Boisramé-Gastrin et al. 2010). Une surveillance clinique est indispensable et des biopsies doivent être réalisées devant toute lésion suspecte.

La GVH chronique peut entraîner des troubles biologiques qu'il convient de rechercher afin d'étayer notre diagnostic. Elle est ainsi responsable d'une cytopénie auto-immune, d'une hyper-éosinophile ou d'une thrombopénie de mauvais pronostic. Le déficit immunitaire qui découle de l'atteinte montre un déficit prédominant sur les lymphocytes CD4 +, une hypogammaglobulinémie ou une asplénie fonctionnelle.

Les patients sont à risque d'infection, ce dernier étant majoré par l'utilisation des immunosuppresseurs.

Le diagnostic est en général clinique et ne demande pas d'examen complémentaire dans les formes typiques.

La prise en charge des patients atteints de GVH chronique nécessite une approche concertée avec une équipe multidisciplinaire afin d'intervenir de façon spécialisée sur chaque atteinte (Imanguli et al. 2006).

c. Primo infection herpétique

La primo infection herpétique à Herpès Simplex Virus 1 (HSV-1) augmente après 6 mois et jusqu'à 4 ans en raison de la perte d'anticorps anti-HSV maternels. L'incidence de l'infection primaire par HSV-1 atteint un pic entre 2 et 3 ans. Il faut différencier l'herpès oral généralement associé à une infection par HSV-1, de l'herpès génital majoritairement associé à une infection par HSV-2 mais pouvant également être associé à la présence d'HSV-1. La transmission du virus se fait par contact direct salivaire ou muqueux.

La plupart du temps la primo infection est asymptomatique et dans environ 15 % des cas chez l'enfant et le jeune adulte majoritairement, elle se manifeste par une gingivostomatite aiguë qui débute entre 3 à 5 jours après la contamination. Elle est caractérisée par une fièvre élevée, une altération de l'état général, notamment des malaises, une hyper-sialorrhée, parfois des saignements, et des fortes douleurs buccales entraînant une dysphagie (figure 32-33).

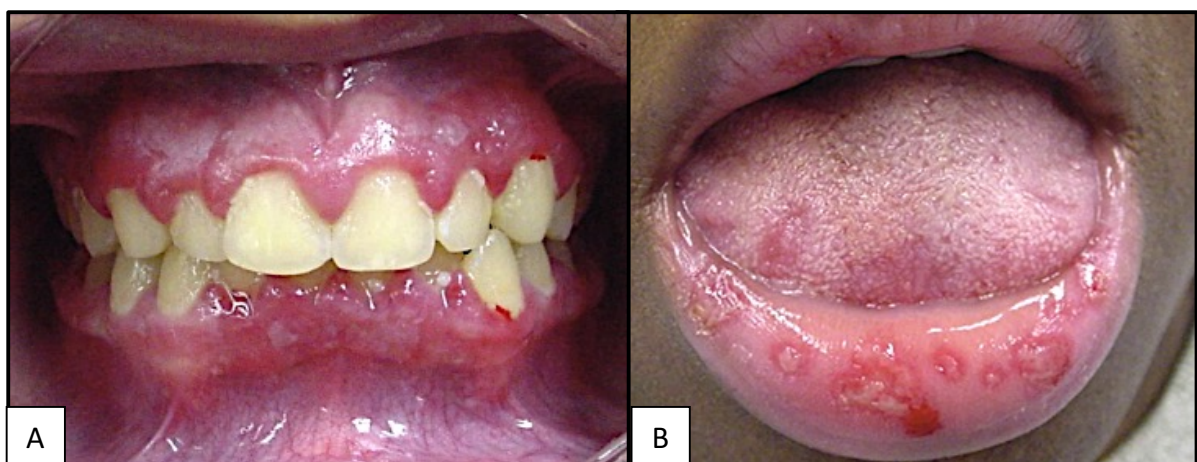


Figure 32 : (A) Érythème gingival et ulcérations focales dans la gingivostomatite herpétique primaire et (B) affectant la lèvre inférieure (Fatahzadeh 2017)

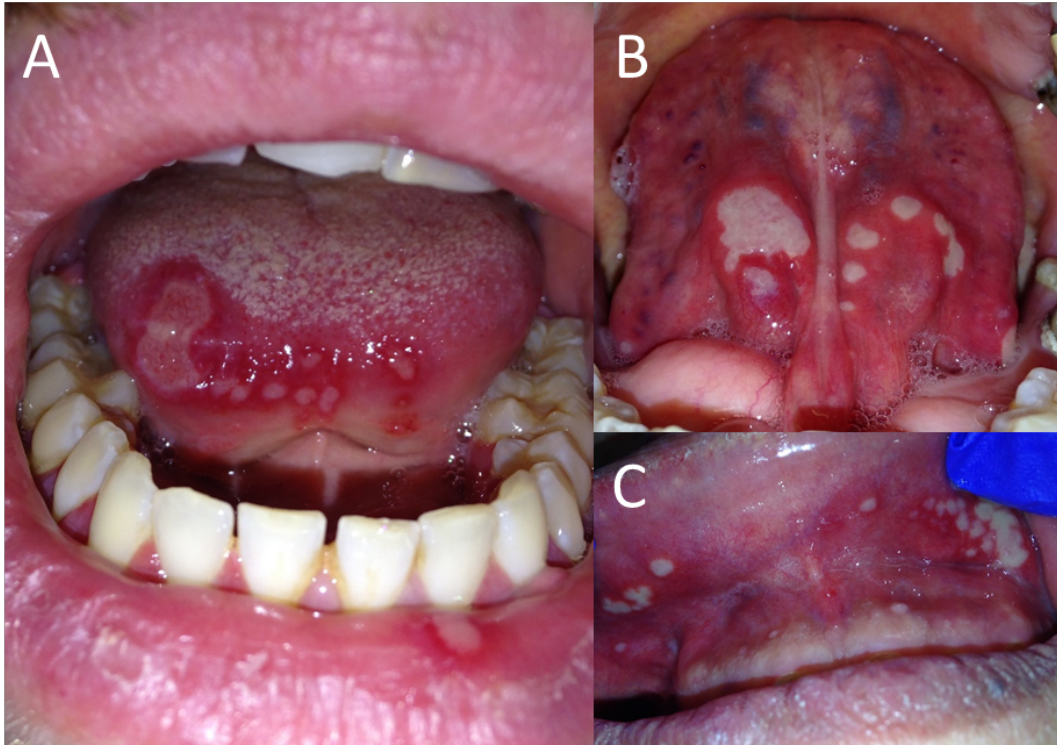


Figure 33 : Exemple de primo infection herpétique orale symptomatique :
 (A) érosions multiples, confluentes et douloureuses au niveau lingual et labial chez un homme de 25 ans ;
 (B) atteinte linguale et (C) labiale chez un homme de 40 ans.
 Diagnostic biologique par PCR positif. (Rocheffort et al, ID 2017)

Des adénopathies cervicales sous mandibulaires et sous mentales sont pratiquement toujours présentes. Les auto-inoculations sont possible notamment au niveau oculaires et génitales.

Le diagnostic est clinique, cependant il faut bien la différencier des aphtoses communes ou miliaires, de l'érythème polymorphe, d'ulcérations post-bulleuses du pemphigus, du syndrome pieds-mains-bouche, de l'énanthème de la varicelle, d'un zona ou de la syphilis secondaire (Piette et Reyhler 1991).

Dans certains cas complexes il est nécessaire de confirmer le diagnostic par des examens complémentaires tels le cytodagnostic sur frottis ou analyse par PCR sur prélèvement virologique au niveau de la lésion.

L'évolution est favorable en 10 à 15 jours, elle guérit spontanément sans laisser de cicatrice. On peut administrer au patient un traitement symptomatique, avec des analgésiques / anesthésiques locaux (gel de lidocaïne), des antiseptiques, ainsi que des indications pour avoir des bonnes mesures d'hygiène bucco-dentaires. Dans les formes sévères

de primo infections ou chez les immunodéprimés on peut prescrire de l'aciclovir (Zovirax®) ou valaciclovir (Zelitrex ®).

(Stoopler 2005) (Hantz et Alain 2015) (Fatahzadeh et Schwartz 2007)

d. Erythème polymorphe, toxidermies

L'érythème polymorphe (EP) est une affection qui s'identifie par ses critères cliniques (Piette et al. 1999). En effet on pourra distinguer deux formes d'EP : l'EP mineur avec des signes modérés (une seule muqueuse atteinte en générale buccale et / ou la peau) et l'EP majeur avec des signes sévères et invalidants (atteinte de plusieurs muqueuses et cutanée). Il touche plus particulièrement les adultes de moins de 50 ans et les hommes (Rochefort et al. 2016).

Plusieurs facteurs étiologiques ont été retrouvés notamment une infection à l'HSV (50 %), mais également en grande majorité *Mycoplasma pneumoniae*, et plus rarement EBV ou *Chlamydiae*. Enfin, bien que rare, l'intoxication médicamenteuse peut être incriminée (Billet et al. 2003) (Piette et al. 1999) (Rochefort et al. 2016) (Celentano et al. 2015).

D'un point de vue clinique, l'éruption cutanée souvent retrouvée est à type de « cocarde », ronde de moins de 3 cm de diamètre et constituée de trois zones concentriques. Elle se développe principalement aux extrémités (mains, poignets, coude et genoux) et intéresse souvent la face.

Au stade initial, des bulles de tailles variables à contenu clair ou parfois hématiche apparaissent sur la muqueuse des joues, des lèvres, de la langue et du palais : la demi-muqueuse labiale est souvent atteinte, la gencive habituellement respectée. On peut retrouver des lésions crouteuses hémorragiques siégeant sur les lèvres.

Après 24 à 48 heures, les bulles se rompent et laissent place à des ulcérations extrêmement douloureuses, pouvant occuper de larges surfaces. Elles sont à fond fibrineux, gris jaunâtre, à base non infiltrée, à bords plats et entourées d'une large auréole érythémateuse (figure 34). Accompagnée de sialorrhée et souvent d'une adénopathie sous maxillaire, y sont associées des douleurs orales et péri-orales qui peuvent gêner l'alimentation et la parole. Le patient peut être amené à être hospitalisé pour une hydratation et une nutrition par sonde gastrique (Mahé E et al. 2006) (Samim et al. 2013).

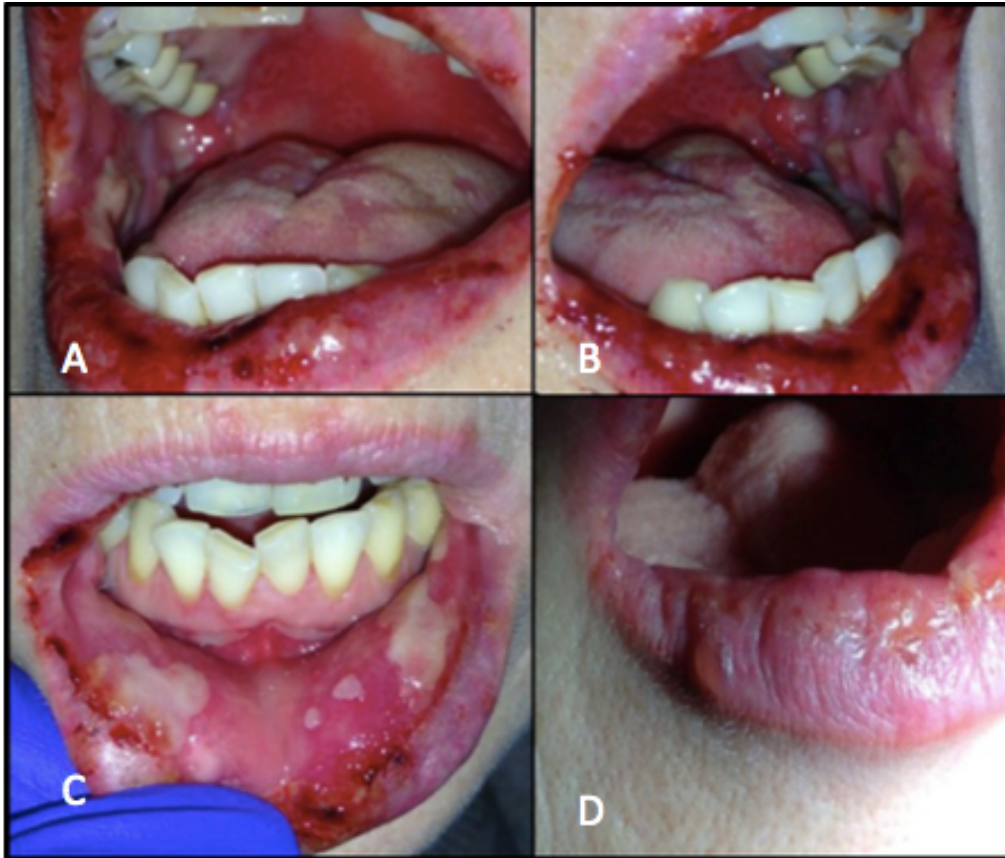

Figure 34 : Atteinte de muqueuse orale lors d'un EP.
 (A) érosions labiales, atteinte palatine et de la face interne de la joue droite;
 (B) lésions labiales, face interne de la joue gauche;
 (C) ulcérations au niveau de la face interne de la lèvre inférieure;
 (D) lésion bulleuse au niveau de la lèvre inférieure droite
 (Rocheffort et al. 2016)

L'éruption évolue en 2 à 4 semaines et disparaît sans laisser de cicatrice. Le problème majeur dans l'EP est le risque de récurrence, plus fréquent dans les EP secondaires à une infection par l'HSV (figure 35). Les récurrences peuvent être très rapprochées voire même se chevaucher, c'est à dire que de nouvelles poussées surviennent avant que les lésions précédentes ne se soient résorbées. On parle alors de forme « subintrante » ou EP continu, qui sont rarement secondaires à une infection herpétique (Rocheffort et al. 2016).

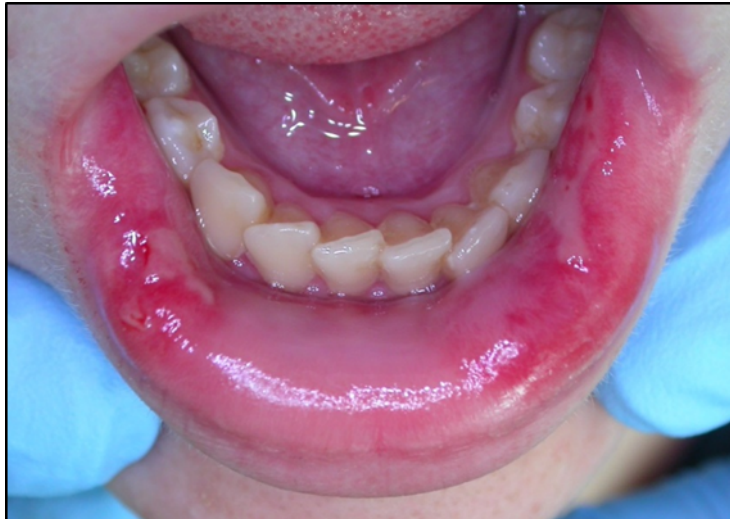

Figure 35 : Erythème polymorphe post-herpétique, Dr Rochefort, Service Odontologie, hôpital la Pitié-Salpêtrière.

L'EP est à distinguer du syndrome de Steven-Johnson (SJS) et du syndrome de Lyell. Les lésions se distinguent par la présence de cocardes dites atypiques (c'est-à-dire moins concentriques que celles trouvées dans l'EP). Les toxidermies engagent le pronostic vital et leur diagnostic est bien sûr à évoquer devant toute atteinte en présence de prise médicamenteuse et d'ulcérations multiples diffuses.

Le diagnostic est majoritairement clinique, mais l'histologie peut également permettre une orientation (écarter des causes qui pourraient justifier un traitement spécifique) (Huff et al. 1983). Les diagnostics différentiels majeurs sont le syndrome de Rowell, ainsi que d'autres dermatoses bulleuses auto-immunes (Roujeau 2008).

L'EP mineur, lors de sa prise en charge en urgence, ne nécessite le plus souvent aucun traitement alors que les formes graves nécessitent un transfert dans un milieu hospitalier (Samim et al. 2013). Ces dernières doivent être clairement distinguées des syndromes de Stevens Johnson et/ou de Lyell, les pronostics engendrés étant plus graves tant sur la survie que sur les séquelles lors de manifestations de toxidermies.

e. Aftoses, maladie de Behçet

❖ Aftose

Une aftose se définit par le caractère récidivant d'aphtes multiples, avec des poussées de 3 à 10 jours à une fréquence d'au moins 2 épisodes par an.

On retrouve dans l'aphtose buccale récidivante (ABR) ou stomatite aphteuse récidivante (SAR) : l'aphte banal commun (80 %), l'aphte géant (10-15 %) et les aphtes miliaires (5-10 %) (tableau 7) (Scully 2006).

	Aptose		
	Mineure	Majeure	Miliaire
Pic d'incidence	10-20 ans	après puberté	plus tardif
Proportion relative	80 %	10 – 15 %	5 – 10 %
Diamètre des aphtes	< 1 cm	1 à 5 cm	1 à 2 mm
Nombre de lésions	1 à 5	1 à 3 jusque 10	5 à 20 jusque 100
Durée des lésions	7 à 15 jours	2 semaines à 3 mois	7 à 14 jours
Cicatrices	non	possible	non

Tableau 7 : Les différentes formes cliniques d'aphtoses (Parent et Vaillant 2008)

L'aphtose débute généralement chez les jeunes individus (10-20 ans) et concerne environ 20 % de la population générale.

Bien que la pathogenèse des SAR reste incertaine malgré sa forte prévalence clinique, il existe plusieurs facteurs prédisposant liés au SAR. On pense que la prédisposition génétique pour le développement du SAR est probable, car environ 40 % des patients ont des antécédents familiaux positifs et ont tendance à développer des ulcérations plus tôt et avec une plus grande sévérité (Scully et Porter 2008).

Le traumatisme de la muqueuse buccale est le facteur de prédisposition le plus fréquent, qui peut se produire en raison du brossage des dents, des injections anesthésiques locales et des procédures dentaires (Jurge et al. 2006).

Des déficits (fer, vitamine B12, acide folique) sont deux fois plus fréquents chez les individus atteints de SAR par rapport à la population générale (Scully et Porter 2008) (Natah et al. 2004).

Les médicaments, tels que les AINS et les inhibiteurs de l'enzyme de conversion de l'angiotensine, ont été impliqué comme déclencheurs pour les ulcérations buccales (Natah et al. 2004).

Les ulcérations se produisent généralement comme un effet secondaire indirect et disparaissent avec l'arrêt du médicament offensant.

D'autres facteurs prédisposant comprennent les maladies inflammatoires de l'intestin, les dentifrices contenant du lauryl sulfate de sodium, les modifications hormonales, le stress, et des microorganismes tels que *Helicobacter pylori*, *Streptococcus mitis*, ou Epstein-Barr virus (Cui et al. 2016).

On distingue plusieurs formes cliniques :

→ Les SAR mineur et majeur ont les mêmes caractéristiques cliniques respectives que les aphtes communs et nécrosants, à la différence qu'ils peuvent être multiples (2 à 6). Les SAR mineurs peuvent récidiver après un intervalle de 1 à 4 mois, tandis que les SAR majeurs, peuvent persister jusqu'à 6 semaines.

→ SAR herpétiforme, miliaire : Elle touche uniquement 5 à 10 % des patients. Elle est caractérisée par la survenue de nombreuses ulcérations (5 à 100 éléments) de petites tailles (1-2 mm de diamètre), en bouquets, avec une douleur très vive pour le patient (figure 36). On les retrouve plus fréquemment au niveau du plancher buccal et de la langue mais les ulcérations peuvent siéger à tout endroit dans la cavité buccale. Cependant, il faudra être vigilant quant à leur ressemblance avec une primo infection herpétique (Cui et al. 2016). La guérison est spontanée et survient 7 à 14 jours sans laisser de cicatrice. Cependant les injections de corticoïdes peuvent être une alternative de traitement. Les diagnostics différentiels sont donc la maladie de Behçet, l'érythème polymorphe, le virus d'herpès simplex, le syndrome pieds-mains-bouche, la neutropénie cyclique, le syndrome de PFAPA (Periodic Fever Aphthous stomatitis Pharyngitis Adenitis), ainsi que le syndrome de Sweet.

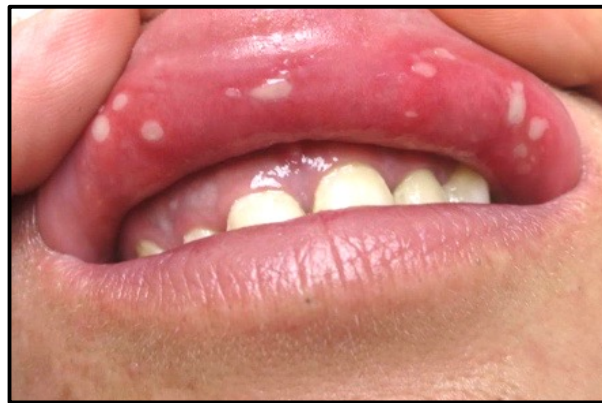

Figure 36 : Aphotose miliaire (coll. M. Samimi) (Vaillant et Samimi 2016)

→ L'aphtose complexe est une aphtose définie par des poussées subintrales ou par sa bipolarité (buccale et génitale). Elle a un impact important sur la qualité de vie.

Il n'y a pas d'examen biologique qui permettent de confirmer le diagnostic d'aphtose. Ils seront cependant réalisés devant une SAR complexe ou majeur afin de mettre en évidence une éventuelle carence ou pathologie.

La prise en charge en urgence des SAR (figure 37) commence par l'identification de leur étiologie (primaire /idiopathique ou secondaire à une maladie systémique).

Pour les SAR secondaires, le traitement de la maladie agit déjà en grande partie sur la stomatite aphteuse (les cas récidivants devront être traités de manière symptomatique comme les autres SAR).

Tout d'abord l'élimination des facteurs favorisants (déficits vitaminiques ou en fer, traumatismes buccaux, aliments déclencheurs (noix, fromage ...), modifications de contraceptifs, médicaments, dentifrices à base de lauryl sulfate, stress) est un préalable au traitement en urgence.

Le traitement des SAR mineurs passe principalement par une corticothérapie topique, tandis que pour les SAR majeurs, c'est un traitement par corticothérapie systémique à raison de 1 mg/kg/j de prednisone sur 7 à 10 jours ou colchicine, azathioprine ou thalidomide à des doses différentes.

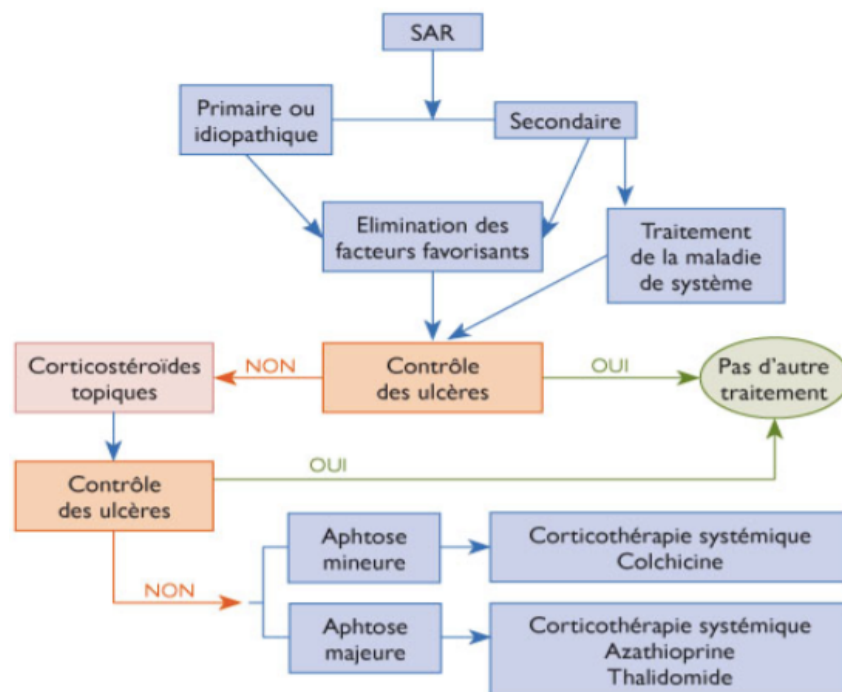


Figure 37 : Schéma récapitulatif du traitement de l'aphtose ou stomatite aphteuse récidivante (SAR) (Madrid et al. 2010)

❖ Maladie de Behçet

La maladie de Behçet est une affection inflammatoire chronique systémique, récidivante, de cause inconnue et ubiquitaire. Diagnostiquée en général chez l'homme de 20 à 35 ans, elle se différencie des autres affections auto-immunes par sa prédominance masculine.

Les principales lésions comprennent les ulcérations buccales aphteuses, les lésions cutanées, oculaires et ulcérations génitales. Les lésions mineures sont représentées par l'arthrite, les lésions gastro-intestinales ou neurologiques centrales, mais aussi vasculaire.

Les lésions aphteuses buccales représentent le caractère prédominant de la maladie avec une fréquence de 98 %, et sont ainsi les causes de consultations en urgence. Elles peuvent précéder de plusieurs années les autres signes cliniques. Les lésions sont identiques à toute aphtose buccale pouvant laisser des cicatrices.

Devant un patient présentant une aphtose buccale récidivant trois fois par an, on s'efforce de rechercher des localisations associées. En effet on peut retrouver chez le patient atteint de la muqueuse buccale, des ulcérations cutanées ou de la muqueuse génitale (85 % des cas), des atteintes ophtalmiques (uvéïte, iritis, chorioretinite qui peuvent mener à la cécité), des lésions cutanées (hyperergie, pseudo-folliculite, lésions acnéiformes, thrombophlébite superficielles et l'érythème noueux), des manifestations vasculaires (thrombophlébites et anévrysmes), des manifestations articulaires ainsi que des manifestations neuropsychiatriques. Le diagnostic est fait devant l'association d'une aphtose buccale et de deux autres signes majeurs cités précédemment (International Team for the Revision of the International Criteria for Behçet's Disease (ITR-ICBD) 2014).

Les diagnostics différentiels sont les suivants : aphtose récurrente, érythème polymorphe, colite ulcérate, syphilis, syndrome de Steven- Johnson, syndrome de Sweet, et syndrome de Reiter.

Ces patients peuvent être amenés à consulter en urgence du fait des douleurs intenses pouvant être provoqué par les aphtes géants, quelques en soit leur étiologie. Le traitement en urgence consiste en la mise en place d'antalgique locaux et systémique. Elle repose également sur l'établissement du diagnostic afin de pouvoir mettre en place les traitements appropriés le plus rapidement possible. Celui-ci comprend colchicine, les corticoïdes par voie systémique, l'interféron voire un traitement immuno-suppresseur dans certains cas. Les formes sévères peuvent nécessiter de la thalidomide (Saleh et Arayssi 2014).

f. Maladies inflammatoires chroniques de l'intestin (MICI)

Les entérocrites inflammatoires idiopathies sont des pathologies systémiques chroniques regroupant deux entités : la maladie de Crohn et la rectocolite hémorragique (RCH). Ces maladies inflammatoires sont l'exemple typique de pathologies dont les manifestations buccales représentent une part mineure des symptômes mais peuvent être le point de départ du diagnostic d'une maladie générale chronique. De plus les manifestations buccales peuvent précéder de plusieurs années l'apparition des signes cliniques majeurs (digestifs dans notre exemple) (Harikishan et al. 2012). Ce cas montre, une nouvelle fois, le rôle primordial du

dentiste dans le diagnostic et la prise en charge de ces pathologies, ainsi que la nécessité d'élargir son champ de vision diagnostique et de pousser les explorations cliniques et paracliniques.

❖ La maladie de Crohn

C'est une affection inflammatoire chronique, touchant autant les deux sexes entre 20 et 30 ans (Harrison 1995). D'origine idiopathique, on retrouve divers facteurs de risques possibles (génétiques, psychologiques, environnementaux, immunologique).

Les principaux signes de la maladie de Crohn sont digestifs avec diarrhées, douleurs abdominales, lésions anales voire sténose digestive ou occlusion.

Comme les autres maladies systémiques inflammatoires, on retrouve de nombreux symptômes extra-digestifs : articulaires, oculaires, rénaux ou cutanés (Laass et al. 2014). Les manifestations buccales sont retrouvées dans 4 à 14 % des cas et peuvent être très précoces. L'atteinte classique est la granulomatose orofaciale : inflammation granulomateuse de la muqueuse buccale. Celle-ci est caractérisée par des ulcérations linéaires entourées de replis muqueux hyperplasique (surtout en vestibulaire), des ulcérations pavimenteuses et des chéilites granulomateuses (figure 38). On peut également retrouver des lésions ulcéreuses aphtoïdes ou un lichen plan. Un syndrome sec, une glossite ou stomatodynie sur carence peuvent aussi être visibles (Dupuy et al. 1999) (Lankarani et al. 2013).

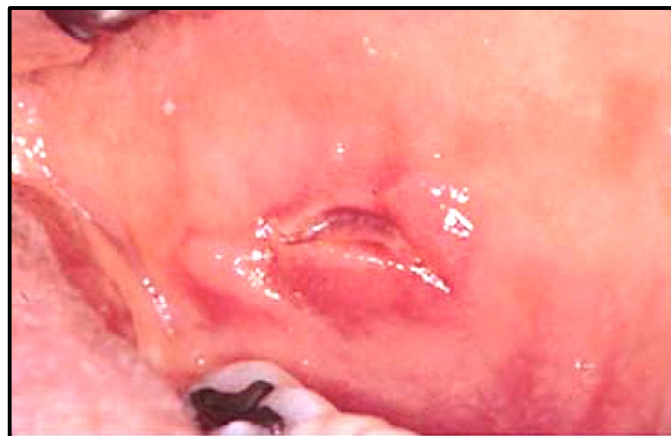


Figure 38 : Ulcération à marge indurée sur la muqueuse buccale d'un patient atteint de la maladie de Crohn (Akintoye et Greenberg 2014)

On peut demander à ce niveau un bilan biologique retrouvant un syndrome inflammatoire et un syndrome de malabsorption, ainsi qu'un entéro-scanner ou IRM pour le bilan d'extension mais la confirmation diagnostique se fait sur l'endoscopie digestive (Mary et

Modigliani 1989) (Pera et al. 1987). On recherche des lésions ulcéreuses ou sténosantes pouvant atteindre tous les segments du tube digestif, de façon segmentaire avec présence de muqueuse saine. Les biopsies réalisées montrent la présence d'un granulome giganto-cellulaire non caséeux. Si sa présence est retrouvée dans 50 % des cas au niveau de la muqueuse intestinale, elle est présente dans 67 à 85 % des cas au niveau de la muqueuse buccale (Lennard-Jones 1989). D'où l'intérêt, en cas de suspicion, pour le praticien, de réaliser une biopsie de la lésion buccale en consultation.

❖ La rectocolite hémorragique (RCH)

Il s'agit d'une maladie inflammatoire retrouvée chez les sujets jeunes et d'âge mur, la RCH est également plurifactorielle. Les signes cliniques digestifs sont essentiellement la douleur abdominale, les rectorragies, la diarrhée ainsi que des ténésmes. Une altération de l'état général est fréquente lors des poussées aiguës. On retrouve aussi des signes extra-digestifs diverses (articulaires, hématologiques, cardio-pulmonaires, ...) (Riley 1987).

Au niveau buccal, les ulcérations sont moins fréquentes que pour la maladie de Crohn. On retrouve les lésions ulcéreuses, une épidermolyse bulleuse, une pyostomatite végétante (lésions ulcéro-pustuleuses au niveau du palais et de la muqueuse labiale) (figure 39), la glossite et stomatodynie carentielle (Long et al. 1998).

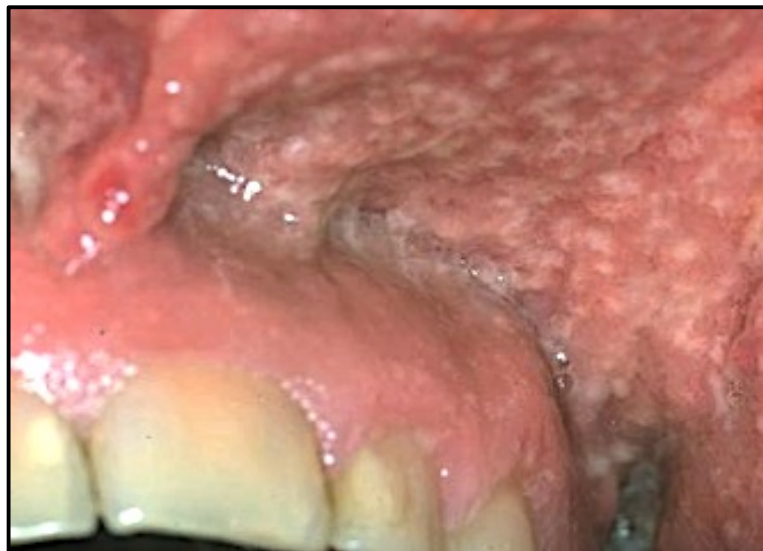

Figure 39 : Manifestations buccales de la RCH : pyostomatite végétante avec des lésions pustuleuses confluentes donnant un aspect caractéristique en «traces d'escargot» (Cherbi et Wierzba 2009).

Le bilan biologique et d'imagerie est identique. L'endoscopie visualise des lésions touchant le rectum voire le colon gauche mais respectant le grêle et l'anus, sans intervalle de

muqueuse saine. Les biopsies retrouvent des ulcérations et des anomalies glandulaires (Mantzaris et al. 1995).

Les MICI peuvent être rencontrées en urgence odontologique lorsque les manifestations buccales de ces pathologies précédemment décrites apparaissent (pouvant être prodromiques).

En urgence, la prise en charge du patient consiste en la mise en place d'un traitement symptomatique afin de le soulager et en l'établissement du diagnostic de certitude. Une fois celui-ci fixé, il est nécessaire d'orienter le patient vers une structure adéquate dans le but de démarrer le traitement curatif.

Le traitement de la maladie de Crohn et de la RCH repose sur des mesures hygiéno-diététiques, un traitement médical par anti-inflammatoires ou immuno-suppresseurs, puis un traitement chirurgical en cas d'échec (O'Moráin et al. 1984).

g. Pathologies iatrogènes ou médicamenteuses

Les toxidermies citées plus haut, dont la NET et le SSJ, sont des toxidermies sévères qui sont dues à des intoxications médicamenteuses. D'autres médicaments ont été identifiés comme étant à l'origine d'ulcérations buccales douloureuses, moins graves que ces toxidermies sévères mais entraînant des consultations en urgence. D'après une revue de la littérature, on retrouve huit médicaments incriminés dans le développement des ulcérations (Jinbu et Demitsu 2014) (Madinier et al. 2000) (Theodoros Dervisoglou et Apostolos Matiakis 2015) (Scully et al. 2001) (Boulinguez et al. 2000) :

- le captopril (inhibiteur de l'enzyme de conversion IEC) ;
- injection de sels d'or et le méthotrexate (traitement de fond des rhumatismes inflammatoires) (figure 40) ;
- le nicorandil (traitement des angors) ;
- AINS dont acide niflumique ou piroxicam ;
- les AVK ;
- l'isoniazide (antituberculeux) ;
- immunosuppresseurs tels l'azathioprine et le sirolimus.

On distingue les ulcérations liées au contact direct du médicament et celles liées à leurs mésusages. Il est donc indispensable en urgence de mener l'interrogatoire de manière la plus rigoureuse possible afin de déceler toute prise médicamenteuse et de la stopper si nécessaire sur avis médical.

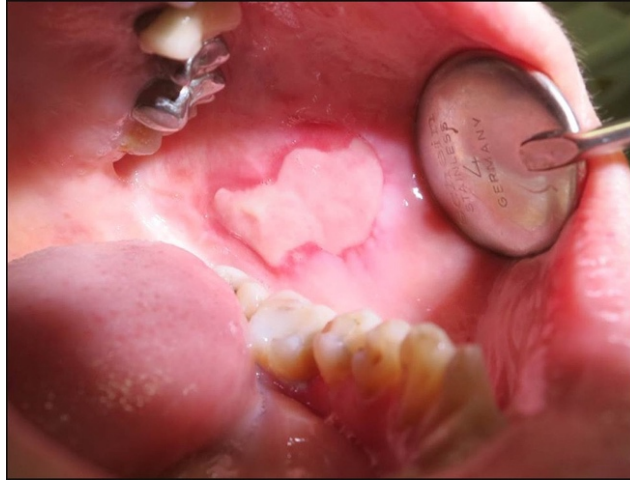


Figure 40 : Ulcérations buccales médicamenteuses liées à la prise de méthotrexate (coll. M. Samimi) (Vaillant et Samimi 2016)

h. Pemphigoïde cicatricielle

C'est l'affection où l'atteinte muqueuse est la plus fréquente. Le siège prédominant de la muqueuse buccale est la gencive mais il peut y avoir d'autres muqueuses atteintes telles la conjonctive, les muqueuses nasopharyngées, laryngées, œsophagiennes et génitales. Elle touche plus souvent les femmes entre 50-80 ans. Elle prend l'aspect d'une gingivite desquamative (figure 41), laissant place à des ulcérations à fond fibrineux gris-jaunâtre, entourées d'un halo érythémateux, ou un liseré blanchâtre traduisant le décollement. Le signe de la pince est positif ce qui est pathognomonique de cette pathologie.

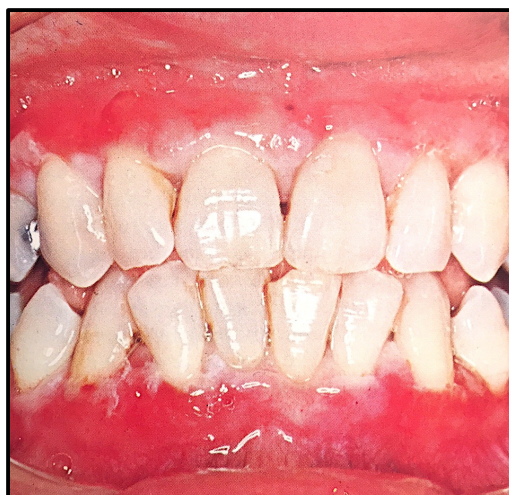

Figure 41 : Pemphigoïde cicatricielle (Pindborg et al. 1995)

(Doffoel-Hantz et al. 2010) (Santoro et al. 2013) (Vaillant et Hüttenberger 2005) (Xu et al. 2013) (Sin et al. 2011) (Bystryn et Rudolph 2005) (Scully et Challacombe 2002)

2.3.1.2 Erosions

2.3.1.2.1 Pathologies infectieuses virales (Coxsachie et HSV) ou bactérienne (syphilis)

a. Virus Coxsackie : Syndrome pied-main-bouche (PMB)

Il est secondaire à une infection par le virus Coxsachie A 16. Il est très contagieux et la transmission du virus est orale-orale ou oro-fécale en particulier chez le jeune enfant. On le retrouve facilement dans un contexte épidémique.

Après une courte incubation de 3 à 6 jours, un court prodrome peut s'exprimer par des troubles digestifs à type de douleurs abdominales, fièvre modérée, et de diarrhée légère. L'éruption buccale débute par un érythème sur lequel se développent après 2 - 3 jours, des vésicules grisâtres entourées ou des érosions post vésiculeuses. Ces lésions sont rondes ou ovalaires, entourées d'un halo érythémateux vite rompues. Elles siègent au niveau du palais de la langue (figure 42) ou de la muqueuse jugale. Au même moment que l'éruption buccale a lieu ou peu de temps après, apparaissent des lésions papulo-vésiculeuses au niveau des mains et des pieds, qui évoluent en croûtes.

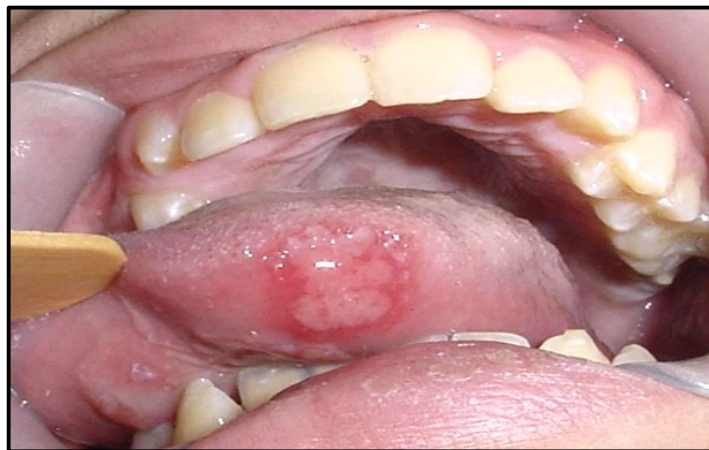

Figure 42 : Erosions coalescées de la maladie PMB sur la langue gauche (Fatahzadeh 2017)

La guérison se réalise spontanément en moins d'une semaine.

Le diagnostic est clinique et l'on peut facilement le reconnaître de par sa particularité de localisation des lésions sur le corps. Il faudra cependant ne pas le confondre avec une primo infection herpétique et la varicelle. Plus fréquente chez les enfants, cette pathologie se retrouve dans les consultations d'urgence pédiatrique du fait des douleurs provoquées par les érosions buccales. Le traitement est uniquement symptomatologique.

(Omaña-Cepeda et al. 2016) (Mahé E et al. 2006) (Kuffer et al. 2009) (Fatahzadeh 2017)

b. Virus Coxsackie : Herpangine

Elle est provoquée par le virus Coxsackie A et parfois B (plus rare). Comme le syndrome PMB, elle touche surtout les enfants, et s'inscrit également dans un contexte épidémique de par sa transmission via les sécrétions oropharyngées. La maladie se développe après une période d'incubation de 1 à 2 semaines, débutant brutalement par de la fièvre et des dysphagies.

Cliniquement on retrouve en urgence, un érythème et des érosions post-vésiculeuses de la partie postérieure de la cavité buccale (figure 43). La guérison se fait également de manière spontanée en une semaine.

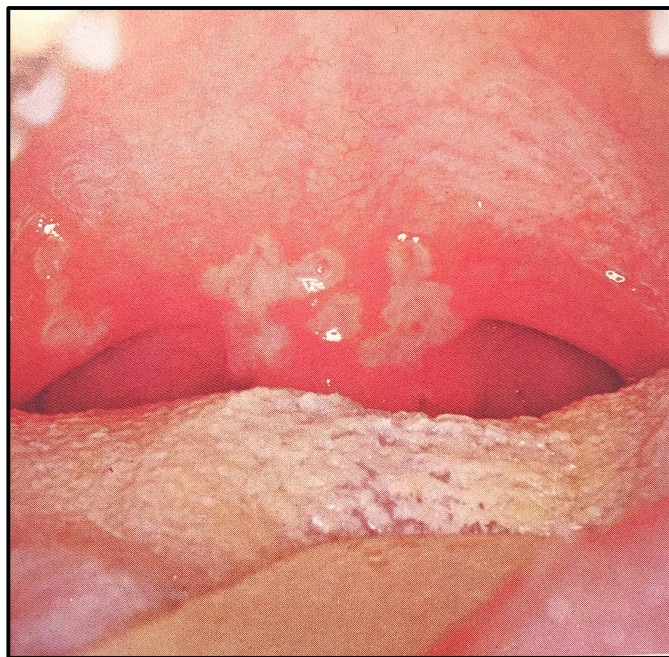

Figure 43 : Herpangine (Pindborg et al. 1995)

Le diagnostic est clinique, mais dans certains cas douteux on pourra réaliser une sérologie. Les diagnostics différentiels sont l'herpès, le syndrome PMB, la varicelle, les aphtes et la pharyngite streptococcique.

Le traitement est symptomatologique visant soulager la fièvre et les douleurs du patient, mais également à le réhydrater.

(Chen et al. 2007) (Yamadera et al. 1991) (Pindborg et al. 1995)

c. Virus de l'herpès : Varicelle et Zona

Elles sont causées par le même virus herpétique HHV-3 (également VZV). La varicelle

représente la primo-infection par le HHV-3, tandis que le zona est l'expression clinique de la réactivation du virus qui a persisté à l'état latent dans les ganglions sensitifs des nerfs rachidiens ou crâniens.

- **La Varicelle**

La varicelle est très contagieuse, elle se transmet par contact direct avec les lésions cutanées ou les sécrétions naso-pharyngées d'un individu infecté. La période d'incubation est de 10 à 21 jours et les patients sont contagieux pendant environ 1 semaine après le début des symptômes (Chen et al. 2002) (Cvjetković et al. 2000).

Le patient se présente généralement aux urgences avec une fièvre plutôt modérée accompagnée d'une éruption buccale vésiculeuse jaunâtre qui s'ulcère rapidement et laissant place à des érosions arrondies et douloureuses avec sialorrhée. Ces lésions ressemblent à celles observées dans la primo infection herpétique et sont la cause des consultations en urgence. Les lésions cutanées de la varicelle sont caractérisées par des lésions maculo-papulaires intensément prurigineuses. A la palpation on peut retrouver des adénopathies cervicales si les lésions se sont surinfectées.

L'évolution est spontanée et favorable en 10 à 15 jours. Le diagnostic est clinique et est facilement posé en rapport avec les lésions cutanées assez typiques.

Le traitement est symptomatique, et l'aciclovir par voie intraveineuse ne sera réservé que pour les cas de varicelle grave ou compliquée, les varicelles du nouveau née, ainsi que chez le sujet immunodéprimé (Wallace et al. 1992).

- **Le zona**

Après l'infection primaire, HHV-3 devient latent et ainsi dans 0,3 % à 0,5 % de la population le virus est réactivé (Stoopler 2005), ou alors le sujet déjà immunisé est réinfecté, ce qui provoque un zona.

C'est une affection contagieuse de l'adulte et du sujet âgé et est plus fréquent chez les immunodéprimés. Le virus chemine le long des ganglions sensitifs jusqu'au territoire cutané ou muqueux de ces derniers, justifiant une topographie radiculaire des lésions. On retrouve une éruption unilatérale (figure 44). La maladie débute en général par un syndrome infectieux à type d'état grippal (Eury et al. 1993) (Fatahzadeh 2017).

L'atteinte du V2 (nerf maxillaire supérieur) concerne le palais dur, voile du palais, la gencive, la lèvre supérieure et la face interne de la joue et l'atteinte V3 (nerf mandibulaire)

affecte la langue, la lèvre inférieure et le menton. Lorsqu'ils sont touchés on retrouve des éruptions buccales vésiculaires en groupe sur des plaques érythémateuses. Ces vésicules se rompent facilement pour laisser place à des érosions post vésiculeuses. L'atteinte cutanée précède généralement l'atteinte de la muqueuse. Elle s'accompagne toujours d'une adénopathie satellite. La guérison se fait en 15 à 20 jours avec formation de croûtes.

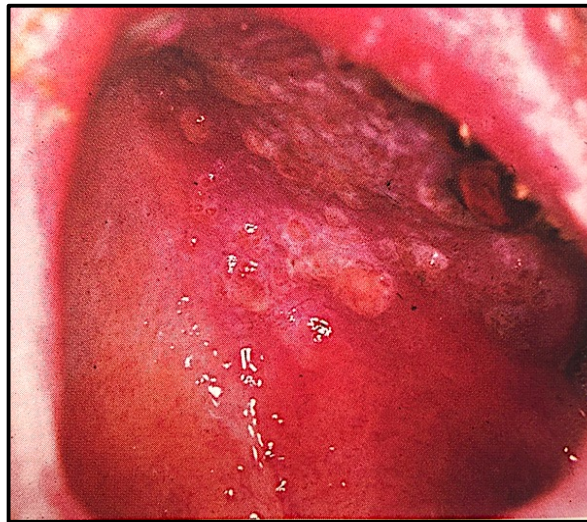


Figure 44 : Vésicules confluentes du zona et ulcérations du palais (Scully et al. 1999)

Le diagnostic est clinique mais peut s'accompagner d'analyses par PCR d'un prélèvement effectué au niveau de la lésion. Le diagnostic différentiel est l'herpès. Cependant le caractère unilatéral du zona et ses douleurs engendrées est évocateur (Eury et al. 1993) (Fatahzadeh 2017).

Le traitement est symptomatique, comportant des antiseptiques locaux et des antalgiques. Comme pour la varicelle l'aciclovir est réservé à certains cas particuliers (Eury et al. 1993) (Fatahzadeh 2017).

d. Herpès récurrent

Le HSV-1 peut se réactiver par voie endogène à partir du ganglion au niveau duquel il est resté latent. Des facteurs déclenchants sont responsables de cette récurrence notamment le stress, un traumatisme causé par des soins dentaires, la fièvre, le cycle menstruel, l'exposition solaire... Quand il est situé au niveau de la demi muqueuse labiale, on retrouve la forme classique de l'herpès : le « bouton de fièvre » (Whitley et Roizman 2001) (Fatahzadeh et Schwartz 2007).

Les prodromes de cette réactivation sont une sensation de cuisson, ou de prurit pendant

au minimum 6 heures, puis s'en suit une tache érythémateuse sur laquelle apparaît des vésicules en bouquets à contenu clair voire translucide et enfin des érosions polycycliques. Ces dernières laisseront place à une croûte qui tombe en quelques jours sans laisser de cicatrice. Cette éruption peut être retrouvée dans toute la muqueuse buccale notamment au niveau des lèvres, de la langue, du palais, ou de la gencive. Le patient ne présente généralement pas de douleurs, ni de signes généraux (Whitley et Roizman 2001) (Fatahzadeh et Schwartz 2007).

L'herpès récurrent ne constitue pas une urgence, sauf lorsque la récurrence se fait au niveau de certaines localisations. En effet, certaines récurrences herpétiques palatines étendues sont très douloureuses et amènent les patients à consulter en urgence. De plus, les patients VIH peuvent présenter une forme particulière d'herpès chronique, signature d'une baisse de l'immunité pouvant être révélatrice de la pathologie, ou d'une rupture thérapeutique. Elles peuvent persister quelques semaines en l'absence de traitement et se compliquer d'une surinfection bactérienne.

Ainsi de façon systématique, devant des érosions de la muqueuse buccale, le diagnostic de récurrence herpétique doit être évoqué et éliminé.

Généralement le diagnostic est confirmé cliniquement mais devant une infection atypique il est nécessaire de procéder à l'isolement du virus ou de réaliser un cytodiagnostics (non spécifique de l'herpès) ou encore une analyse virale par PCR.

Les diagnostics différentiels sont la syphilis, le zona et la stomatite streptococcique.

L'évolution est favorable avec une guérison spontanée. On pourra proposer au patient des antiseptiques locaux. Pour le patient VIH, le traitement repose sur de l'aciclovir à hautes doses.

(Whitley et Roizman 2001) (Fatahzadeh et Schwartz 2007)

e. Syphilis

La syphilis est une maladie sexuellement transmissible (MST) et elle est souvent associée au VIH. Sa prévalence augmente depuis 2000 (Couturier et al. 2001).

On peut retrouver des lésions buccales aux trois stades de l'infection.

Au stade primaire, environ 3 semaines après le contact infectant, on a l'apparition du chancre syphilitique d'inoculation qui est buccal dans seulement 8 % des cas (Kuffer et al. 2009). Cliniquement on retrouve une érosion indolore, ronde et bien limitée, d'environ 0,5 à 2 cm de diamètre, à bords réguliers, avec parfois un halo érythémateux. Le fond est plat, lisse recouvert d'un exsudat gris jaunâtre et présente une induration superficielle. Cette érosion peut siéger n'importe où dans la cavité buccale, avec une préférence pour les lèvres, la langue et les

amygdales (Leão et al. 2006). La présence d'une adénopathie satellite est constante, apparaissant seulement une semaine après l'inoculation. Elle a pour caractéristiques d'être composé de 4 à 5 ganglions durs, indolores, et mobiles (Leão et al. 2006). Le chancre cicatrise spontanément en 3 à 6 semaines laissant une cicatrice, mais l'adénopathie persiste plus longtemps (jusqu'à 2 ans).

Le stade secondaire démarre avec des signes généraux notamment une fièvre modérée, des céphalées, anorexie, pâleur et malaises. Le patient peut également se plaindre de maux de gorge. Ce stade apparaît 2 mois après le contact avec l'agent pathogène, et peut durer de 4 mois jusqu'à 4 ans. Les lésions buccales très fréquentes, ou syphilides, peuvent être uniques ou multiples, apparaissant sous forme de plaques surélevées blanc-grisâtres et comportent un halo érythémateux. Elles peuvent se présenter sous différentes formes : érythémateuses, érosives (fond plat fibrineux gris-jaunâtre qui se différencie des aphtes par l'absence de douleurs), ulcéreuses, papuleuses, fissuraires, hypertrophiques ou végétantes. Ces lésions sont extrêmement contagieuses. A la palpation, il y a présence de polyadénopathies indolores (Leão et al. 2006).

Le stade tertiaire n'apparaît que chez 10 % des malades non traités, et se caractérise par l'apparition de la gomme syphilitique (nodules d'environ 1 - 2 cm de diamètre) qui sont des lésions à évolution nécrosante pouvant engendrer des mutilations.

Le diagnostic est confirmé par la sérologie TPHA (Treponema Pallidum Haemagglutination Assay) et par VDRL (Venereal Diseases Research Laboratory) et / ou la mise en évidence du tréponème au microscope à fond noir (Farhi et Dupin 2008). Devant une suspicion de MST, il est nécessaire, avec l'accord du patient de rechercher d'autres infections comme le VIH ou l'hépatite B et C.

Les diagnostics différentiels dépendent du stade observé et sont les suivants : carcinome épidermoïde, sialométaplasie nécrosante, granulomatose de Wegener, et tuberculose. En cas de syphilis secondaires avec lésions multiples : érythème polymorphe, lichen plan érosif et la mononucléose infectieuse sont des diagnostics différentiels à évoquer.

Le traitement de la syphilis consiste en l'administration d'antibiotiques (pénicilline G) (Leão et al. 2006).

Lors de consultation d'urgence, c'est la forme primaire qui est généralement observée. Devant une érosion labiale douloureuse associée à une adénopathie évoquant un chancre syphilitique, il est nécessaire d'aborder le sujet des comportements à risque avec le patient, notamment des rapports sexuels à risques, le patient étant considéré comme contagieux jusqu'à confirmation de la diminution du taux retrouvé dans la sérologie.

2.3.1.2.2 Pathologies bulleuses auto-immunes

Le pemphigus est une dermatose bulleuse auto-immune qui se définit histologiquement par un clivage intra-épithélial secondaire à une perte d'adhésion interkératinocytaire ou acantholyse.

Cette pathologie peut être rencontrée lors de consultation d'urgence du fait des douleurs engendrées par les érosions multiples et diffuses post bulleuses.

a. Pemphigus vulgaire (PV)

Bien que le pemphigus vulgaire s'observe à tout âge et dans les deux sexes, il est retrouvé le plus souvent chez les sujets de plus de 50 ans. C'est la forme la plus fréquente de pemphigus (70 % des cas). Le PV est une maladie rare (incidence 1 à 5 cas par million d'habitant).

D'un point de vue clinique, l'atteinte buccale est la plus fréquente en particulier au niveau des zones de frottement : gencive attachée, palais, muqueuses jugales et langue. On retrouve au niveau de la muqueuse buccale (première à être touchée dans 70 % des cas), des érosions post-bulleuses, persistantes, très douloureuses, provoquant une dysphagie et déshydratation. Ces érosions sont à fond érythémateux sans dépôt fibrineux, entourées d'une muqueuse en voie de décollement (figure 45).

Les lésions cutanées sont secondaires, se manifestant par des bulles flasques évoluant en de vastes placards suintants, d'aspect crouteux et présentant des bords décollés.

Le signe de Nickolsky est très évocateur du pemphigus sans en être spécifique.

Le diagnostic est tout d'abord clinique pouvant être confirmé par des examens complémentaires biologiques. On retrouve le cytodiagnostics de Tzanck ayant pour rôle de mettre en évidence les cellules acantholysées (rarement pratiqué aujourd'hui), la biopsie, l'immunofluorescence directe qui est à la base du diagnostic et l'immunofluorescence indirecte.

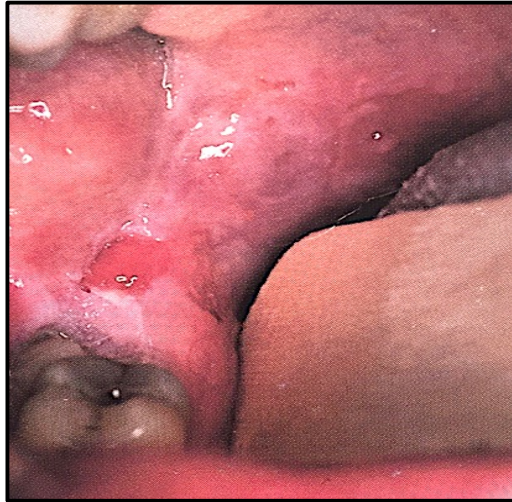


Figure 45 : Pemphigus vulgaire localisée au niveau de la gencive inférieure (Szpirglas et Ben Slama 1999)

b. Pemphigus végétant

Il s'agit d'une forme clinique du pemphigus vulgaire, dont les lésions d'évolution végétantes sont localisées au niveau des plis cutanés et au niveau des régions péri-orificielles. La cavité buccale montre des ulcérations similaires à celle du PV, mais cette forme est très rarement retrouvée avec une atteinte buccale.

La prise en charge en urgence, est tout d'abord diagnostique et thérapeutique, consistant notamment en la mise en place de corticothérapie topique afin de diminuer les lésions et leur symptomatologie. Secondairement, la stabilisation des lésions et l'absence d'apparition de nouvelles bulles est recherché.

La thérapeutique générale, repose aujourd'hui sur une corticothérapie locale (meilleur contrôle des lésions à 21 jours, diminue le nombre d'effets secondaires grave et améliore le taux de survie à un an), ou une corticothérapie générale (prednisone à dose moyenne 0,5 mg/kg/j). Dans le cas où une corticodépendance existe, il peut être proposé du methotrexate, de l'Azathioprine (Imurel®) ou du mycophénolate mofétil (Cellept®). L'utilisation du Rituximab est encore mal définie aux vues de l'efficacité de la corticothérapie locale comme traitement d'attaque, bien qu'ayant montré son efficacité (Le Blanc 2012).

(Doffoel-Hantz et al. 2010) (Santoro et al. 2013) (Vaillant et Hüttenberger 2005) (Xu et al. 2013) (Sin et al. 2011) (Bystryn et Rudolph 2005) (Scully et Challacombe 2002)

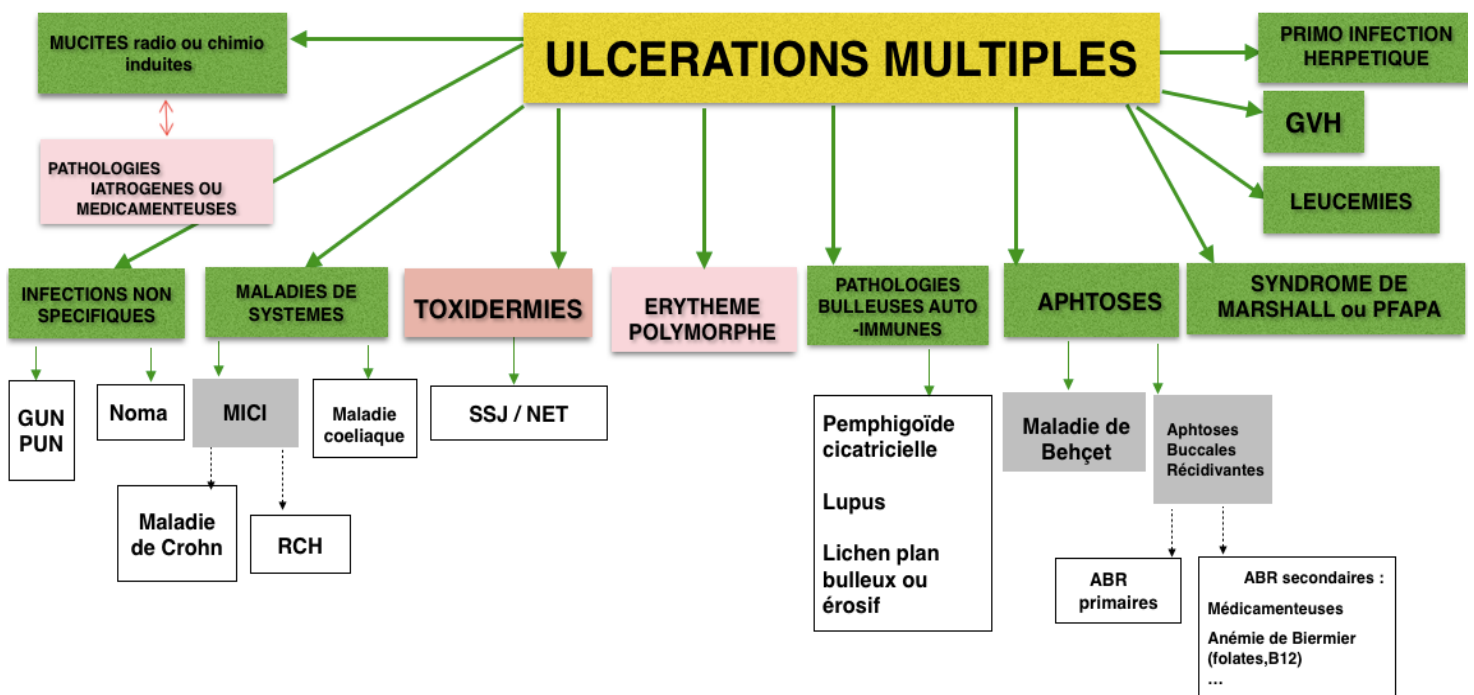
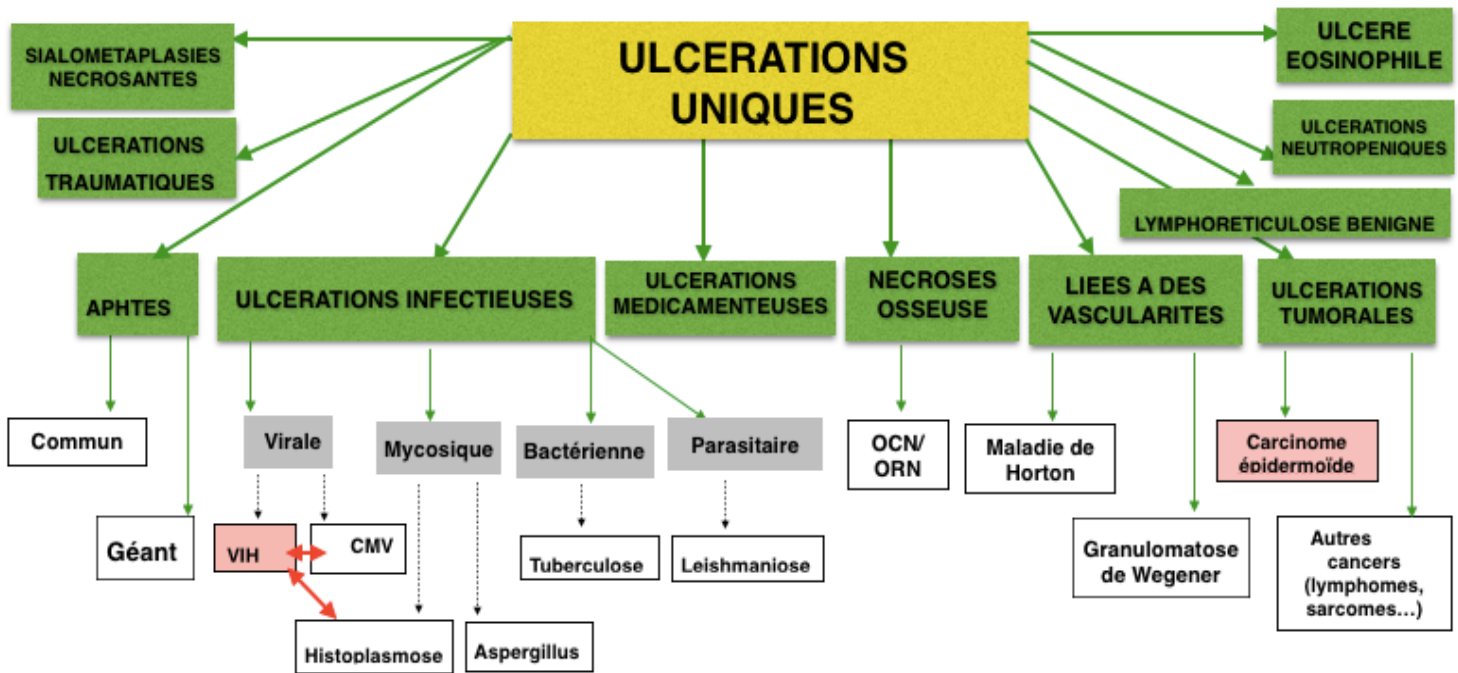


Figure 46 : Schémas récapitulatifs des ulcérations uniques et multiples de la muqueuse buccale

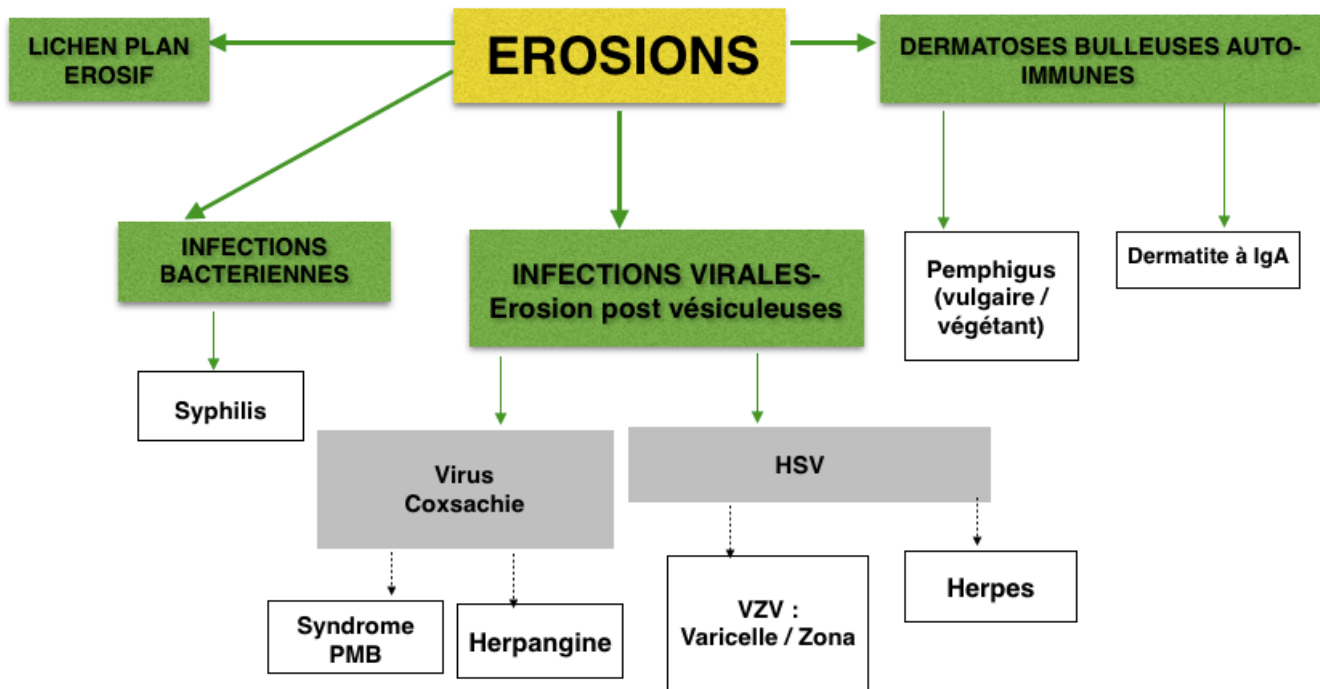


Figure 47 : Schéma récapitulatif des érosions de la muqueuse buccale

2.3.2 Urgences douloureuses sans rapport avec une lésion muqueuse identifiable

Dans certains cas, le patient peut se présenter aux urgences avec la douleur pour motif de consultation mais cependant l'examen clinique ne révèle aucune lésion apparente de la muqueuse.

Il est nécessaire d'effectuer des investigations afin de retrouver l'étiologie de la douleur, et donc mener avec exhaustivité l'interrogatoire, et ne pas qualifier hâtivement ces douleurs comme psychogènes ou idiopathiques.

Lorsqu'aucune lésion n'est objectivable il s'agit de douleurs neuropathiques et/ou de stomatodynie.

2.3.2.1 Douleurs neuropathiques

Les douleurs neuropathiques (DN) sont définies comme « Douleur secondaire à une lésion ou une maladie affectant le système somato-sensoriel » (Treede et al. 2008).

La DN est une entité à part entière, que l'on peut diagnostiquer et prendre en charge (Martinez et al. 2010). C'est pour cela que le chirurgien-dentiste a un rôle quant à la mise en place du diagnostic, puisque les DN constituent un diagnostic d'élimination de certaines affections buccales.

Selon une étude (Stopnep) française réalisée en 2008, 31,7 % des français souffrent de douleurs chroniques depuis plus de trois mois dont 6,9 % présentent les caractéristiques de DN, avec 8,9 % situées au niveau de la tête (Bouhassira et al. 2008).

Les DN peuvent être d'origine centrale ou périphérique et avoir plusieurs étiologies possibles. D'origine centrale, on peut retrouver les AVC, sclérose en plaque, maladie de Parkinson, crise épileptique douloureuse, myélite, abcès médullaire ou cérébrale, tumeur médullaire ou cérébrale et traumatisme crânien médullaire. D'origine périphérique on distinguera les lésions focales (les lésions nerveuses post traumatiques ou post chirurgicales, les névralgies essentielles du V et IX, les radiculopathies, les algies post zostérienne, les lésions causées par le diabète ou le cancer, ou encore les vascularites) des polyneuropathies (d'origine métabolique ou nutritionnelle, infectieuses ou post infectieuses - liées au VIH, médicamenteuses, cancéreuses, toxiques, liées à des vascularite - Gougerot-Sjogren, lupus...).

Le praticien doit donc avoir une conduite bien codifiée afin de ne pas passer à côté d'une pathologie sous-jacente.

Tout d'abord l'anamnèse doit être complète avec un recueil des antécédents médicaux et de l'historique dentaire. Il faut cerner le motif de consultation du patient. Les éléments importants à relever sont : les caractéristiques de sa douleur (fréquence, intensité...), les facteurs l'influençant, les signes associés et les répercussions dans son quotidien.

Dans certains cas, une évaluation qualitative peut s'avérer nécessaire. Elle peut être tout d'abord réalisée via un questionnaire, dont un exemple est illustré ici, le QDSA-Questionnaire de la Douleur de Saint Antoine (1984) qui est une adaptation française du MPQ « Mac Gill pain questionnaire » élaboré par Melzack et Wall (1975) (figure 48). C'est une échelle verbale multidimensionnelle qui permet par une auto-évaluation de faire ressortir les aspects sensoriels et les aspects affectifs de la douleur. Le patient doit choisir parmi une liste de qualificatifs répartis en quatre classes majeures. Elle est généralement suffisante en pratique d'urgence. Elle est à utiliser auprès des patients adultes ou adolescents communicants et n'est pas indiquée en cas de douleurs intenses et/ou d'extrême fatigue.

Questionnaire douleur Saint-Antoine (QDSA)																																																																																																																																																																									
<p><u>Evaluation</u> : Initiale <input type="checkbox"/> Intermédiaire <input type="checkbox"/> Finale <input type="checkbox"/> DATE : _____</p> <p><u>Renseignements socio-administratifs</u> :</p> <p style="text-align: center;">Nom _____ Prénom _____</p>																																																																																																																																																																									
<p>Vous trouvez ci-dessous une liste de mots utilisés par certaines personnes pour décrire une douleur. Afin de préciser la douleur que vous ressentez en général, entourez les mots le plus exacts pour décrire votre douleur (un mot maximum par paragraphe) et donner-lui une note de 0 à 4 à l'aide du tableau ci-dessous :</p> <p style="margin-left: 40px;">0 = Absent ou pas du tout 1 = Faible ou un peu 2 = Modéré ou moyennement 3 = Fort ou beaucoup 4 = Extrêmement fort ou extrêmement</p>																																																																																																																																																																									
<table border="1" style="width: 100%; border-collapse: collapse;"> <tr><td rowspan="6" style="text-align: center; vertical-align: middle;">A</td><td>Battements</td><td style="text-align: right;">_____</td></tr> <tr><td>Pulsations</td><td style="text-align: right;">_____</td></tr> <tr><td>Elancements</td><td style="text-align: right;">_____</td></tr> <tr><td>En éclairs</td><td style="text-align: right;">_____</td></tr> <tr><td>Décharges électriques</td><td style="text-align: right;">_____</td></tr> <tr><td>Coup de marteau</td><td style="text-align: right;">_____</td></tr> <tr><td colspan="3" style="height: 20px;"> </td></tr> <tr><td rowspan="2" style="text-align: center; vertical-align: middle;">B</td><td>Rayonnante</td><td style="text-align: right;">_____</td></tr> <tr><td>Irradiante</td><td style="text-align: right;">_____</td></tr> <tr><td colspan="3" style="height: 20px;"> </td></tr> <tr><td rowspan="5" style="text-align: center; vertical-align: middle;">C</td><td>Piqûre</td><td style="text-align: right;">_____</td></tr> <tr><td>Coupure</td><td style="text-align: right;">_____</td></tr> <tr><td>Pénétrante</td><td style="text-align: right;">_____</td></tr> <tr><td>Transperçant</td><td style="text-align: right;">_____</td></tr> <tr><td>Coup de poignard</td><td style="text-align: right;">_____</td></tr> <tr><td colspan="3" style="height: 20px;"> </td></tr> <tr><td rowspan="6" style="text-align: center; vertical-align: middle;">D</td><td>Pincement</td><td style="text-align: right;">_____</td></tr> <tr><td>Serrement</td><td style="text-align: right;">_____</td></tr> <tr><td>Compression</td><td style="text-align: right;">_____</td></tr> <tr><td>Ecrasement</td><td style="text-align: right;">_____</td></tr> <tr><td>En étai</td><td style="text-align: right;">_____</td></tr> <tr><td>Broiement</td><td style="text-align: right;">_____</td></tr> </table>	A	Battements	_____	Pulsations	_____	Elancements	_____	En éclairs	_____	Décharges électriques	_____	Coup de marteau	_____				B	Rayonnante	_____	Irradiante	_____				C	Piqûre	_____	Coupure	_____	Pénétrante	_____	Transperçant	_____	Coup de poignard	_____				D	Pincement	_____	Serrement	_____	Compression	_____	Ecrasement	_____	En étai	_____	Broiement	_____	<table border="1" style="width: 100%; border-collapse: collapse;"> <tr><td rowspan="5" style="text-align: center; vertical-align: middle;">E</td><td>Tiraillement</td><td style="text-align: right;">_____</td></tr> <tr><td>Etirement</td><td style="text-align: right;">_____</td></tr> <tr><td>Distension</td><td style="text-align: right;">_____</td></tr> <tr><td>Déchirure</td><td style="text-align: right;">_____</td></tr> <tr><td>Torsion</td><td style="text-align: right;">_____</td></tr> <tr><td colspan="3" style="height: 20px;"> </td></tr> <tr><td rowspan="2" style="text-align: center; vertical-align: middle;">F</td><td>Chaleur</td><td style="text-align: right;">_____</td></tr> <tr><td>Brûlure</td><td style="text-align: right;">_____</td></tr> <tr><td colspan="3" style="height: 20px;"> </td></tr> <tr><td rowspan="2" style="text-align: center; vertical-align: middle;">G</td><td>Froid</td><td style="text-align: right;">_____</td></tr> <tr><td>Glace</td><td style="text-align: right;">_____</td></tr> <tr><td colspan="3" style="height: 20px;"> </td></tr> <tr><td rowspan="3" style="text-align: center; vertical-align: middle;">H</td><td>Picotements</td><td style="text-align: right;">_____</td></tr> <tr><td>Fourmillements</td><td style="text-align: right;">_____</td></tr> <tr><td>Démangeaisons</td><td style="text-align: right;">_____</td></tr> <tr><td colspan="3" style="height: 20px;"> </td></tr> <tr><td rowspan="3" style="text-align: center; vertical-align: middle;">I</td><td>Engourdissement</td><td style="text-align: right;">_____</td></tr> <tr><td>Lourdeur</td><td style="text-align: right;">_____</td></tr> <tr><td>Sourde</td><td style="text-align: right;">_____</td></tr> <tr><td colspan="3" style="height: 20px;"> </td></tr> <tr><td rowspan="2" style="text-align: center; vertical-align: middle;">J</td><td>Fatigante</td><td style="text-align: right;">_____</td></tr> <tr><td>Epuisante</td><td style="text-align: right;">_____</td></tr> </table>	E	Tiraillement	_____	Etirement	_____	Distension	_____	Déchirure	_____	Torsion	_____				F	Chaleur	_____	Brûlure	_____				G	Froid	_____	Glace	_____				H	Picotements	_____	Fourmillements	_____	Démangeaisons	_____				I	Engourdissement	_____	Lourdeur	_____	Sourde	_____				J	Fatigante	_____	Epuisante	_____	<table border="1" style="width: 100%; border-collapse: collapse;"> <tr><td rowspan="3" style="text-align: center; vertical-align: middle;">K</td><td>Nauséuse</td><td style="text-align: right;">_____</td></tr> <tr><td>Suffocante</td><td style="text-align: right;">_____</td></tr> <tr><td>Syncopale</td><td style="text-align: right;">_____</td></tr> <tr><td colspan="3" style="height: 20px;"> </td></tr> <tr><td rowspan="3" style="text-align: center; vertical-align: middle;">L</td><td>Inquiétante</td><td style="text-align: right;">_____</td></tr> <tr><td>Opessante</td><td style="text-align: right;">_____</td></tr> <tr><td>Angoissante</td><td style="text-align: right;">_____</td></tr> <tr><td colspan="3" style="height: 20px;"> </td></tr> <tr><td rowspan="4" style="text-align: center; vertical-align: middle;">M</td><td>Harcelante</td><td style="text-align: right;">_____</td></tr> <tr><td>Obsédante</td><td style="text-align: right;">_____</td></tr> <tr><td>Cruelle</td><td style="text-align: right;">_____</td></tr> <tr><td>Torturante</td><td style="text-align: right;">_____</td></tr> <tr><td rowspan="3" style="text-align: center; vertical-align: middle;">N</td><td>Suppliciant</td><td style="text-align: right;">_____</td></tr> <tr><td colspan="2" style="height: 20px;"> </td></tr> <tr><td rowspan="4" style="text-align: center; vertical-align: middle;">O</td><td>Gênante</td><td style="text-align: right;">_____</td></tr> <tr><td>Désagréable</td><td style="text-align: right;">_____</td></tr> <tr><td>Pénible</td><td style="text-align: right;">_____</td></tr> <tr><td>Insupportable</td><td style="text-align: right;">_____</td></tr> <tr><td colspan="3" style="height: 20px;"> </td></tr> <tr><td rowspan="3" style="text-align: center; vertical-align: middle;">P</td><td>Enervante</td><td style="text-align: right;">_____</td></tr> <tr><td>Exaspérante</td><td style="text-align: right;">_____</td></tr> <tr><td>Horripilante</td><td style="text-align: right;">_____</td></tr> <tr><td colspan="3" style="height: 20px;"> </td></tr> <tr><td rowspan="2" style="text-align: center; vertical-align: middle;">P</td><td>Déprimante</td><td style="text-align: right;">_____</td></tr> <tr><td>suicidaire</td><td style="text-align: right;">_____</td></tr> </table>	K	Nauséuse	_____	Suffocante	_____	Syncopale	_____				L	Inquiétante	_____	Opessante	_____	Angoissante	_____				M	Harcelante	_____	Obsédante	_____	Cruelle	_____	Torturante	_____	N	Suppliciant	_____			O	Gênante	_____	Désagréable	_____	Pénible	_____	Insupportable	_____				P	Enervante	_____	Exaspérante	_____	Horripilante	_____				P	Déprimante	_____	suicidaire	_____
A		Battements	_____																																																																																																																																																																						
		Pulsations	_____																																																																																																																																																																						
		Elancements	_____																																																																																																																																																																						
		En éclairs	_____																																																																																																																																																																						
		Décharges électriques	_____																																																																																																																																																																						
	Coup de marteau	_____																																																																																																																																																																							
B	Rayonnante	_____																																																																																																																																																																							
	Irradiante	_____																																																																																																																																																																							
C	Piqûre	_____																																																																																																																																																																							
	Coupure	_____																																																																																																																																																																							
	Pénétrante	_____																																																																																																																																																																							
	Transperçant	_____																																																																																																																																																																							
	Coup de poignard	_____																																																																																																																																																																							
D	Pincement	_____																																																																																																																																																																							
	Serrement	_____																																																																																																																																																																							
	Compression	_____																																																																																																																																																																							
	Ecrasement	_____																																																																																																																																																																							
	En étai	_____																																																																																																																																																																							
	Broiement	_____																																																																																																																																																																							
E	Tiraillement	_____																																																																																																																																																																							
	Etirement	_____																																																																																																																																																																							
	Distension	_____																																																																																																																																																																							
	Déchirure	_____																																																																																																																																																																							
	Torsion	_____																																																																																																																																																																							
F	Chaleur	_____																																																																																																																																																																							
	Brûlure	_____																																																																																																																																																																							
G	Froid	_____																																																																																																																																																																							
	Glace	_____																																																																																																																																																																							
H	Picotements	_____																																																																																																																																																																							
	Fourmillements	_____																																																																																																																																																																							
	Démangeaisons	_____																																																																																																																																																																							
I	Engourdissement	_____																																																																																																																																																																							
	Lourdeur	_____																																																																																																																																																																							
	Sourde	_____																																																																																																																																																																							
J	Fatigante	_____																																																																																																																																																																							
	Epuisante	_____																																																																																																																																																																							
K	Nauséuse	_____																																																																																																																																																																							
	Suffocante	_____																																																																																																																																																																							
	Syncopale	_____																																																																																																																																																																							
L	Inquiétante	_____																																																																																																																																																																							
	Opessante	_____																																																																																																																																																																							
	Angoissante	_____																																																																																																																																																																							
M	Harcelante	_____																																																																																																																																																																							
	Obsédante	_____																																																																																																																																																																							
	Cruelle	_____																																																																																																																																																																							
	Torturante	_____																																																																																																																																																																							
N	Suppliciant	_____																																																																																																																																																																							
	O	Gênante	_____																																																																																																																																																																						
Désagréable		_____																																																																																																																																																																							
Pénible		_____																																																																																																																																																																							
Insupportable		_____																																																																																																																																																																							
P	Enervante	_____																																																																																																																																																																							
	Exaspérante	_____																																																																																																																																																																							
	Horripilante	_____																																																																																																																																																																							
P	Déprimante	_____																																																																																																																																																																							
	suicidaire	_____																																																																																																																																																																							

Figure 48 : Questionnaire Douleur Saint-Antoine (QDSA)

Cette évaluation peut se faire également via le DN4 par le biais de 4 questions réparties en 10 items à cocher (figure 49) (Toledo et Descroix 2010). Le praticien interroge ou examine le patient et remplit le questionnaire lui-même. Il note une réponse (« oui » = 1, « non » = 0) à chaque item et comptabilise à la fin du questionnaire les réponses afin de donner le score du patient sur 10.

Question 1 (*interrogatoire*) : la douleur présente-t-elle une ou plusieurs des caractéristiques suivantes ?

	Oui	Non
1 - Brûlure	<input type="checkbox"/>	<input type="checkbox"/>
2 - Sensation de froid douloureux	<input type="checkbox"/>	<input type="checkbox"/>
3 - Décharges électriques	<input type="checkbox"/>	<input type="checkbox"/>

Question 2 (*interrogatoire*) : la douleur est-elle associée, dans la même région, à un ou plusieurs des symptômes suivants ?

	Oui	Non
4 - Fourmillements	<input type="checkbox"/>	<input type="checkbox"/>
5 - Picotements	<input type="checkbox"/>	<input type="checkbox"/>
6 - Engourdissements	<input type="checkbox"/>	<input type="checkbox"/>
7 - Démangeaisons	<input type="checkbox"/>	<input type="checkbox"/>

Question 3 (*examen*) : la douleur est-elle localisée dans un territoire où l'examen met en évidence :

	Oui	Non
8 - Hypoesthésie au tact	<input type="checkbox"/>	<input type="checkbox"/>
9 - Hypoesthésie à la piqûre	<input type="checkbox"/>	<input type="checkbox"/>

Question 4 (*examen*) : la douleur est-elle provoquée ou augmentée par :

	Oui	Non
10 - Le frottement	<input type="checkbox"/>	<input type="checkbox"/>

Score du patient : /10

Résultat : le diagnostic de douleur neuropathique (DN) et porté si le score du patient est égal ou supérieur à 4/10 (sensibilité de 83%, spécificité de 90%)

Figure 49 : Questionnaire DN4 (Bouhassira et al. 2005)

Les examens, exo-buccal et intra-buccal, doivent être réalisés minutieusement, et chaque zone doit être inspectée à la recherche d'une éventuelle lésion ou cause de douleur. Les examens radiologiques ont pour rôle d'exclure des étiologies dentaires. Généralement l'examen clinique et les examens complémentaires radiologiques ne révèlent aucun trouble en lien avec la douleur.

Selon Boucher et Pionchon 2006, la consultation doit être d'au minimum 45 minutes pour pouvoir poser correctement le diagnostic (Boucher et Pionchon 2006) ce qui est impossible dans le cadre des urgences. Ainsi, la mise en place du diagnostique et des premiers traitements ne peuvent être commencés au terme de cette consultation.

Les symptômes retrouvés chez le patient à l'interrogatoire sont la présence de douleur constante, idiopathique ou consécutive à un évènement (par exemple des lésions post

traumatiques ou post-chirurgicales), d'intensité modérée à sévère, avec une modification du seuil de sensibilité à la douleur (hyperalgésie, allodynie...).

Les douleurs peuvent être spontanées avec une douleur type sensation de brûlure ou de compression, ou peuvent être provoquées. Ces dernières sont soit déclenchées par des stimulations qui ne sont habituellement pas douloureuses, on parle d'allodynie, soit la réaction aux stimuli douloureux est exagérée et on parle alors d'hyperalgie.

Le patient est souvent amené à relater de nombreuses consultations préalables à celle d'urgence, ainsi que de nombreux traitements testés sans résultats. En effet on retrouve d'une part au moins 3 à 6 visites médicales par les patients avant que le bon diagnostic soit posé, ainsi que des traitements mutilants (traitements endodontiques, extractions, surfaçage radiculaires...) effectués sur les patients en vain avec seulement 16 % des praticiens ont recouru à l'abstention thérapeutique (bon diagnostic posé).

Le diagnostic de ce type de douleur constitue un diagnostic d'exclusion, basé sur l'interrogatoire, les examens cliniques et complémentaires.

Les diagnostics différentiels sont les douleurs en rapport avec des troubles dentaires, des troubles de l'ATM, des troubles neuro-vasculaires, ...

D'un point de vue de la thérapeutique, la prise en charge en urgence consiste en un traitement antalgique associé à l'élimination de la cause de la douleur si cela est possible. Par la suite, le patient doit être adressé à des spécialistes des douleurs oro-faciales (Dray 2008).

2.3.2.2 Stomatodynie, glossodynie

La stomatodynie ou « burning mouth syndrome » (BMS) chez les anglo-saxons, désigne une « douleur de la bouche » sans cause organique. En effet il s'agit selon International Headache society (IHS) d' « une sensation de brûlure intra-orale ou dysesthésique, récurrente quotidiennement pendant plus de 2 heures par jour, pendant plus de 3 mois, sans lésion causale cliniquement évidente ». Il ne s'agit pas toujours d'une douleur psychogène, mais peut également être une neuropathie crânienne douloureuse (Merskey et al. 2002).

La glossodynie, précise juste la topographie linguale, puisqu'elle a les mêmes caractéristiques que la stomatodynie (Szpirglas et Zucca-Quesemand 2011). La pointe de langue est la zone où les sensations de brûlure sont les plus importantes (80 % des cas). Les autres zones où peuvent siéger la sensation de brûlure sont : le palais antérieur et les gencives, les lèvres inférieures et le pharynx (Jääskeläinen et Woda 2017).

Elle touche environ sept fois plus souvent les femmes que les hommes, entre 50 -70 ans (post-ménopause). La prévalence actuelle est de 0,7 % à 15 % (Zakrzewska et al. 2005).

Il existe trois types de stomatodynies : type I (présente tous les jours, absente le matin et maximale le soir, calmée par les repas), type II (présente toute la journée), type III (présente seulement certains jours). Il est possible que les patients ressentent des sensations de brûlure ou de démangeaisons au niveau anal ou génital.

La bouche sèche (xérostomie) est une plainte fréquente, sa prévalence allant de 46 % à 70 % dans le BMS. On retrouve également des dysgueusies, des paresthésies et les troubles de la personnalité et de l'humeur (Ślebioda et Szponar 2014). La stomatodynie est continue mais il peut exister des périodes de rémission.

L'étiopathogénie des stomatodynies primaires peut impliquer des hormones sexuelles féminines ou des facteurs neuropathiques. Les stomatodynies secondaires sont quant à elles provoquées par des facteurs déclenchants : xérostomies, intolérances prothétiques (sensation de pression ou mauvaise adaptation de la prothèse exprimée par le patient par une sensation de gêne ou de brûlure), allergies de contact (notamment allergies des matériaux prothétiques), troubles de l'occlusion, glossites physiologiques (langue fissuraire ou langue géographique), carences en vitamine B1, B2, et B6, causes neurologiques ou encore paresthésies psychogènes (Szpirglas et Zucca-Quesemand 2011).

Le diagnostic du BMS est basé sur une anamnèse et un examen clinique très minutieux et détaillés. On retrouve 5 caractéristiques fondamentales de la douleur au cours du BMS : la douleur persiste constamment pendant les 4 à 6 derniers mois, elle est présente pendant la majeure partie de la journée et diminue spontanément la nuit, elle ne s'accroît pas en mangeant ou en buvant et est directement localisée sur la muqueuse buccale (Ślebioda et Szponar 2014).

Certains examens complémentaires peuvent contribuer au diagnostic : bilan sanguin (carence vitaminique, diabète, maladie auto-immune), prélèvements cytologiques (candidose), des mesures du débit salivaire (xérostomie) et un bilan allergologique (Jääskeläinen et Woda 2017).

Le traitement des stomatodynies secondaires consiste à identifier la cause et à la supprimer. Cependant le traitement des stomatodynies primaires, est principalement pharmacologique de par l'administration de clonazepam (benzodiazépine) per os et est

également proposé en application topique. La thérapie cognito-comportementale a également été testé et donne de bons résultats (Jääskeläinen et Woda 2017) (Ślebioda et Szponar 2014).

Diagramme décisionnel

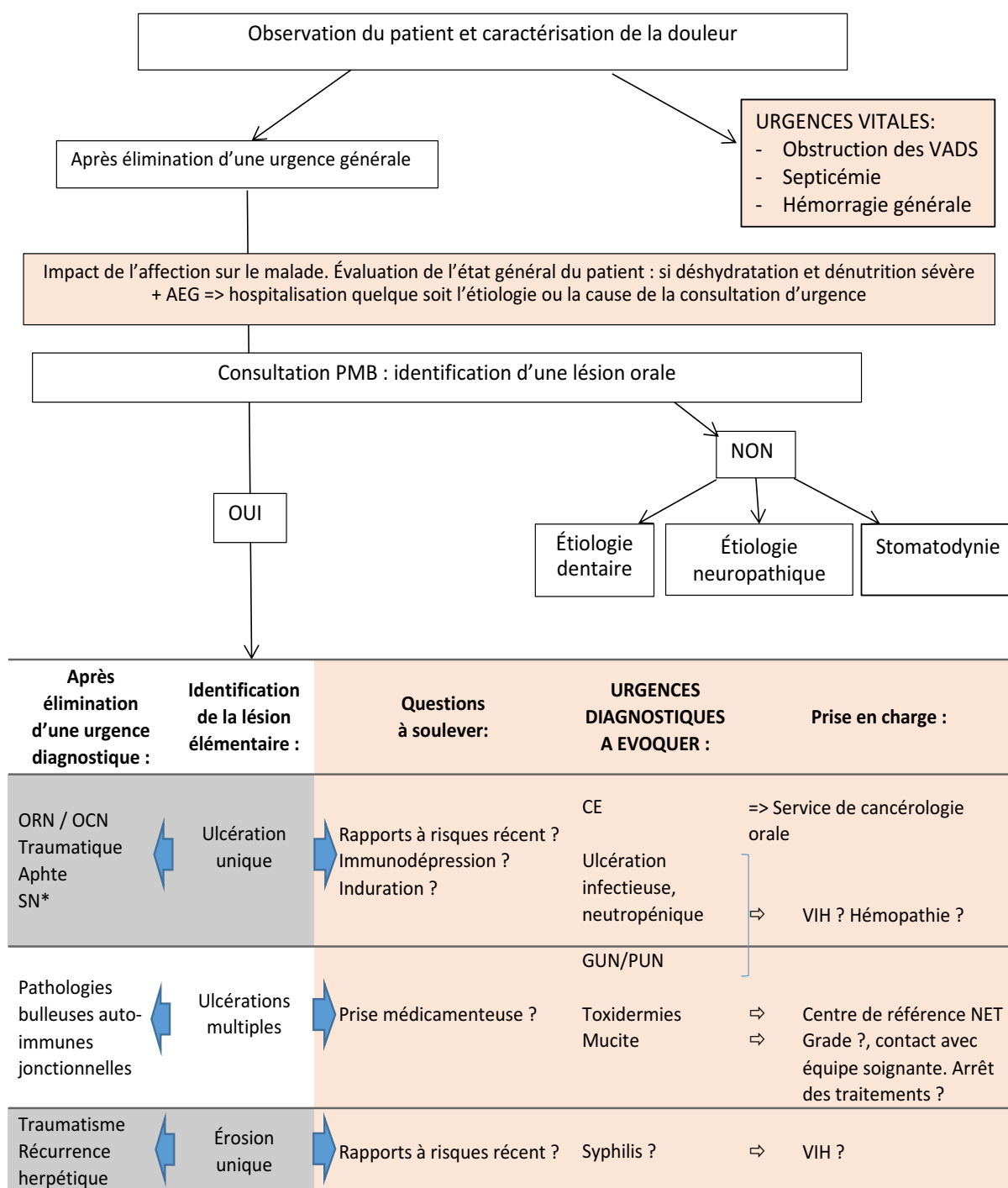


Figure 50 : Arbre décisionnel décrivant les étapes de prise en charge en urgence de patients atteints de pathologie de la muqueuse buccale (En rose : les étapes d'urgences diagnostiques).

*SN : Sialométaplasie Nécrasante

La prise en charge en urgence des patients atteints de pathologies de la muqueuse buccale doit donc avant tout, permettre le diagnostic et le traitement immédiat de toute pathologie pouvant impliquer le pronostic vital comme l'obstruction des VADS, ou les septicémies. Elle doit également inclure le traitement de la cause douloureuse ou du symptôme ayant amené le patient à consulter en urgence. Devant toute suspicion de pathologies sous-jacentes graves ayant un impact sur le pronostic vital (pathologies cancéreuses, toxidermies, certaines maladies infectieuses comme le VIH), un bilan général du patient doit être réalisé en urgence. Enfin la douleur, parfois virulente, ne doit pas désorienter le praticien dans le déroulement de la prise en charge. En effet, bien qu'ayant pour rôle de soulager le patient, il est indispensable d'effectuer les bilans nécessaires et de demander les avis spécialisés requis dans le but d'obtenir un diagnostic de certitude identifiant les pathologies responsables des symptômes ayant amenés le patient à consulter.

Ainsi la gestion en urgences des pathologies de la muqueuse buccale doit être complète et implique de nombreux paramètres d'investigations. Elle est encadrée par des aspects légaux que nous avons détaillés ci-dessous. Leur prise en charge en cabinet libéral comporte plusieurs limites que nous avons également souhaité aborder dans ce travail.

3 Les urgences en PMB, considérations médico légales

3.1 Prise en charge du patient en urgence

La prise en charge du patient en urgence diffère de celle lors d'une première consultation odontologique.

Tout d'abord le patient désire avoir un rendez-vous rapidement car l'urgence est dans la plupart des cas douloureuse (cf introduction) et le praticien doit pouvoir être disponible afin de répondre à la demande urgente du patient.

Le chirurgien-dentiste ne peut en aucun cas refuser des soins dans le cadre d'une urgence, selon l'article R4127-232 du code de santé publique (CSP) : « Hors le cas d'urgence et celui où il manquerait à ses devoirs d'humanité, le chirurgien-dentiste a toujours le droit de

refuser ses soins pour des raisons personnelles ou professionnelles, à condition : 1° De ne jamais nuire de ce fait à son patient ; 2° De s'assurer de la continuité des soins et de fournir à cet effet tous renseignements utiles. »

Cependant bien que le code de déontologie stipule clairement cette interdiction de refus, il peut s'avérer compliquer pour le chirurgien-dentiste de recevoir un patient ou de prendre en charge une urgence. Le praticien doit dans ce cas rediriger le patient vers une autre structure d'urgence ou vers un praticien apte à le prendre en charge. Ainsi la prise en charge du patient en urgence est un impératif éthique et légal.

Pour assurer une permanence de soins pour les patients, un service de garde a été mis en place et le chirurgien-dentiste de par son obligation déontologique doit y participer. Cela s'avère indispensable pour les urgences nocturnes ou qui surviennent le week-end ne pouvant être prises en charge par un cabinet privé ou un centre dentaire. Cette obligation s'inscrit dans la 2^{ème} partie de l'article : R4127 202 du CSP : « Le chirurgien-dentiste, au service de l'individu et de la santé publique, exerce sa mission dans le respect de la vie et de la personne humaine. Il est de son devoir de prêter son concours aux actions entreprises par les autorités compétentes en vue de la protection de la santé. »

On retrouve également cette notion d'obligation de participation au service de garde dans l'article R4127-245 du CSP : « Il est du devoir de tout chirurgien-dentiste de prêter son concours aux mesures prises en vue d'assurer la permanence des soins et la protection de la santé. Sa participation au service de garde est obligatoire. Toutefois, des exemptions peuvent être accordées par le conseil départemental de l'ordre, compte tenu de l'âge, de l'état de santé et, éventuellement, de la spécialisation du praticien. »

Une fois que le patient est pris en charge, le praticien ne doit émettre aucune discrimination vis-à-vis de celui-ci. L'article R4127-211 du CSP l'explique clairement : « Le chirurgien-dentiste doit soigner avec la même conscience tous ses patients, quels que soient leur origine, leurs mœurs et leur situation de famille, leur appartenance ou leur non-appartenance à une ethnie, une nation ou une religion déterminées, leur handicap ou leur état de santé, leur réputation ou les sentiments qu'il peut éprouver à leur égard. »

De plus, au terme de l'entretien oral, examens cliniques et complémentaires, le praticien juge en fonction du diagnostic si un geste d'urgence s'avère indispensable ou bien si une prescription médicamenteuse suffit. Le praticien doit faire attention à ne pas satisfaire les volontés du patient quant au traitement à réaliser et doit le faire bénéficier du traitement le plus

adapté. En effet un patient avec une importante douleur pourrait demander au praticien de lui extraire sa dent alors qu'en réalité une pulpotomie d'urgence est amplement nécessaire. Cela est explicité dans l'article L 1110-5 du CSP : « Toute personne a, compte tenu de son état de santé et de l'urgence des interventions que celui-ci requiert, le droit de recevoir, sur l'ensemble du territoire, les traitements et les soins les plus appropriés et de bénéficier des thérapeutiques dont l'efficacité est reconnue et qui garantissent la meilleure sécurité sanitaire et le meilleur apaisement possible de la souffrance au regard des connaissances médicales avérées. Les actes de prévention, d'investigation ou de traitements et de soins ne doivent pas, en l'état des connaissances médicales, lui faire courir de risques disproportionnés par rapport au bénéfice escompté ». Ainsi, le praticien doit prodiguer les meilleurs traitements pour le patient, ceux en accord avec les données actuelles de la science et dont le rapport bénéfice / risque / coût est le plus avantageux pour celui-ci.

Il doit donc mettre en place la prise en charge la plus appropriée, et doit être apte à réaliser les premières mesures d'urgences ou dans le cas contraire, doit pouvoir adresser ou orienter le patient. Il a également une obligation de moyens précisée dans l'article R4127-233 du CSP : « Le chirurgien-dentiste qui a accepté de donner des soins à un patient s'oblige : 1° A lui assurer des soins éclairés et conformes aux données acquises de la science, soit personnellement, soit lorsque sa conscience le lui commande en faisant appel à un autre chirurgien-dentiste ou à un médecin ; 2° A agir toujours avec correction et aménité envers le patient et à se montrer compatissant envers lui ; [...] ». Les soins doivent être strictement limités au traitement de l'urgence car, comme le rappelle le code de la déontologie (article R 4127-262 du CSP), « le détournement ou la tentative de détournement de clientèle est interdit ».

Comme expliqué précédemment, des soins ne sont pas toujours nécessaires en situations d'urgence, une prescription peut être suffisante notamment pour un traitement symptomatique, ou anti infectieux. Cependant le praticien peut prescrire seulement les médicaments en rapport avec l'urgence (article R 4127-238 du CSP) : « Le chirurgien-dentiste est libre de ses prescriptions, qui seront celles qu'il estime les plus appropriées en la circonstance. Il doit limiter ses prescriptions et ses actes à ce qui est nécessaire à la qualité et à l'efficacité des soins. »

3.2 Information et consentement du patient

Même en urgence, le praticien doit informer le patient sur la nature des actes, leurs bénéfices escomptés, leurs éventuels risques et les traitements alternatifs. Cette information est orale (sauf si établissement d'un devis), et elle doit être personnalisée (adaptée en fonction de

l'âge, activité professionnelle, niveau social...). Elle doit être claire, loyale et compréhensible par le patient. Il faut que le chirurgien-dentiste établisse un échange avec son patient afin de créer une relation de confiance. Ainsi, dans l'article L. 1111-2 du CSP, ces notions sont présentes : « Toute personne a le droit d'être informée sur son état de santé. Cette information porte sur les différentes investigations, traitements ou actions de prévention qui sont proposés, leur utilité, leur urgence éventuelle, leurs conséquences, les risques fréquents ou graves normalement prévisibles qu'ils comportent ainsi que sur les autres solutions possibles et sur les conséquences prévisibles en cas de refus. [...]. Cette information incombe à tout professionnel de santé dans le cadre de ses compétences [...]. Seules l'urgence ou l'impossibilité d'informer peuvent l'en dispenser. [...] ». Ainsi, dans le cas d'urgence vitale, le praticien et le patient ne sont pas en mesure d'échanger concernant la prise en charge salvatrice. Le praticien devra agir rapidement dans le seul but d'augmenter les chances du patient.

Il a également le droit d'être informé sur le coût des éventuels soins réalisés en urgence et ceux nécessaires par la suite. Le praticien pourra réaliser notamment des devis qu'il remettra au patient. L'article L 1111-3 du CSP illustre clairement cela : « Toute personne a droit à une information sur les frais auxquels elle pourrait être exposée à l'occasion d'activités de prévention, de diagnostic et de soins et, le cas échéant, sur les conditions de leur prise en charge et de dispense d'avance des frais. Cette information est gratuite. »

Ainsi, selon la loi du 4 mars 2002, le patient sera informé sur son état de santé bucco-dentaire ; son évolution prévisible en cas de refus ; les différents traitements, investigations ou préventions proposés ; leur utilité et leur urgence éventuelles ; leurs alternatives ; les conséquences, les risques possibles, fréquents ou grave normalement prévisibles ; les précautions générales et particulières et les coûts et les modalités de prise en charge.

De plus, la preuve de l'information est à la charge du professionnel de santé et elle doit être apportée par tous moyens : nombre et durée de consultations, délai entre la signature du devis et la réalisation des soins (15 jours sauf urgence), consultations d'intervenants extérieurs, courriers aux praticiens traitants, prescription d'examens complémentaires, et annotations figurant dans le dossier patient.

Après avoir informé exhaustivement le patient au cours de la consultation, le praticien ne peut commencer les soins qu'après obtention du consentement éclairé du patient.

En effet, selon l'article L. 1111-4 du CSP « Toute personne prend, avec le professionnel de santé et compte tenu des informations et des préconisations qu'il lui fournit, les décisions concernant sa santé. Toute personne a le droit de refuser ou de ne pas recevoir un traitement.

Le suivi du malade reste cependant assuré par le médecin, notamment son accompagnement palliatif. Le médecin a l'obligation de respecter la volonté de la personne après l'avoir informée des conséquences de ses choix et de leur gravité. [...] Aucun acte médical ni aucun traitement ne peut être pratiqué sans le consentement libre et éclairé de la personne et ce consentement peut être retiré à tout moment. [...]. »

Egalement, dans l'article R 4127-236, est expliqué que le consentement éclairé du patient est indispensable, le chirurgien-dentiste doit accepter un refus de soins de la part du patient, mais dans le cas où il n'est pas possible de recueillir le consentement celui-ci devra prodiguer les soins nécessaires au patient : « le consentement de la personne examinée ou soignée est recherché dans tous les cas [...] Lorsque le patient, en état d'exprimer sa volonté, refuse les investigations ou le traitement proposés, le chirurgien-dentiste doit respecter ce refus après l'avoir informé de ses conséquences. Lorsqu'il est impossible de recueillir en temps utile le consentement du représentant légal d'un mineur ou d'un majeur légalement protégé, le chirurgien-dentiste doit néanmoins, en cas d'urgence, donner les soins qu'il estime nécessaires. »

3.3 Secret médical

Il s'inscrit dans une notion plus large de secret professionnel qui lui inclue toutes les professions. On retrouve cette obligation de secret dans l'article 226-13 du code pénal qui punit la violation du secret professionnel. « La révélation d'une information à caractère secret par une personne qui en est dépositaire soit par état ou par profession, soit en raison d'une fonction ou d'une mission temporaire, est punie d'un an d'emprisonnement et de 15 000 euros d'amende. ».

Le secret médical concerne toutes les confidences reçues et relatives à la santé du patient, ainsi que les constatations médicales, et d'un point de vue du secret professionnel il recouvre toutes les informations personnelles concernant le patient vis-à-vis de sa vie privée.

De manière générale tout praticien est concerné par le secret. L'article R 4127- 206 et l'article R 4127-208 du CSP sont claires à ce sujet : « Le secret professionnel s'impose à tout chirurgien-dentiste, sauf dérogations prévues par la loi. Le secret couvre tout ce qui est venu à la connaissance du chirurgien-dentiste dans l'exercice de sa profession, c'est-à-dire non seulement ce qui lui a été confié, mais aussi ce qu'il a vu, entendu ou compris. » (R 4127-206) et « En vue de respecter le secret professionnel, tout chirurgien-dentiste doit veiller à la protection contre toute indiscretion des fiches cliniques, des documents et des supports informatiques qu'il peut détenir ou utiliser concernant des patients. Lorsqu'il utilise ses

observations médicales pour des publications scientifiques, il doit faire en sorte que l'identification des patients soit impossible » (article R4127–208).

Dans le cadre des pathologies orales, prenons l'exemple d'un patient VIH + qui refuserait de communiquer l'état de sa pathologie à sa famille et son ou sa conjointe. Cette situation peut constituer en pratique un véritable dilemme pour le praticien qui est tenu au respect du secret professionnel, mais qui pourrait se voir reprocher une « non-assistance à personne en danger » si le ou la conjointe de ce patient n'en est pas avertie.

Les recommandations du Conseil national de l'Ordre des médecins (Bulletin de l'Ordre, décembre 1992) et de la Commission de réflexion sur le secret professionnel (1994) sont les suivantes : « La loi n'autorise pas le médecin à révéler au partenaire du patient séropositif le danger que lui fait courir le comportement de ce dernier si celui-ci s'oppose obstinément à toute révélation ».

Toutefois, lorsque la révélation au partenaire par celui qui est séropositif a été faite, « le médecin peut, selon la déontologie traditionnelle, assister à l'entretien à la demande des intéressés et leur donner les éclaircissements et conseils utiles en la circonstance. »

Ainsi, il revient au médecin de convaincre le patient d'informer le ou les partenaires de son atteinte afin de les protéger d'une éventuelle transmission ou de réaliser des tests de dépistage chez ces derniers, mais il lui est impossible de trahir le secret médical.

Ces situations peuvent se retrouver pour toutes les pathologies sexuellement transmissibles, comme notamment la syphilis.

Cependant, une situation se distingue de ce cadre. En effet, lorsque le chirurgien dentiste identifie des lésions d'étiologie infectieuse sexuellement transmissibles chez des enfants, celui-ci peut bénéficier d'une dérogation au secret médical (article 226-14 du code pénal). Le praticien a l'obligation légale et déontologique de signaler une maltraitance sur enfant.

Certaines lésions en sont caractéristiques :

- une gonorrhée orale et péri-buccale chez les enfants prépubères (pathognomonique d'abus sexuels) ;
- une infection par le virus du papillome humain ;
- des blessures inexplicables ou pétéchies du palais, preuve de sexe oral forcé.

Dans ces cas-là, le praticien peut soit demander une évaluation auprès du pédiatre de famille, soit directement effectuer un signalement auprès du parquet en cas d'opposition de la famille à une l'évaluation médicale.

4 Les limites de la prise en charge des urgences de PMB en cabinet de ville

Les patients peuvent choisir de se faire soigner en hôpital, dans des centres dentaires ou dans un cabinet de ville. La prise en charge du patient est différente dans ce dernier cas.

Tout d'abord, la prise de rendez-vous peut se faire par téléphone ou le patient peut se rendre directement sur place en cas d'urgence même si le chirurgien-dentiste réserve généralement des créneaux horaires destinés à celle-ci.

Le cabinet de ville pouvant présenter des avantages incontestables (durée d'attente moindre, confort, prise en charge plus personnalisée avec connaissance du dossier de son patient, suivi ultérieure possible, ...), il présente toutefois des limites dans la gestion des urgences qu'il est important de mettre en exergue et que le praticien doit garder en tête.

4.1 La non continuité des soins

La première limite à signaler est la non continuité des soins. En effet le cabinet de ville est soumis à des horaires d'ouverture et une limitation du nombre de praticiens.

Le chirurgien-dentiste suivant le patient peut également être indisponible au moment voulu (congrés, vacances partagées, ...) rendant impossible la consultation en urgence. Il peut alors adresser son patient soit à l'hôpital le plus proche soit chez un confrère disponible. Dans ce cas, le praticien ayant géré l'urgence, transmet les informations des soins qui ont été réalisés lors de cette consultation. On retrouve cela dans l'article R.4 127-265 du code de la déontologie : « Lorsqu'un patient fait appel, en l'absence de son chirurgien-dentiste traitant, à un second chirurgien-dentiste, celui-ci peut assurer les soins nécessaires pendant cette absence. Il doit donner à son confrère, dès le retour de celui-ci, et en accord avec le patient, toutes informations qu'il juge utiles ».

4.2 Les problématiques de l'annonce d'une pathologie impliquant le pronostic vital

Comme nous l'avons montré dans ce travail, plusieurs pathologies graves peuvent être localisées au niveau de la cavité orale comme par exemple les carcinomes épidermoïdes de la cavité orale. Elle peut également être le lieu d'expression de pathologies systémiques

impliquant le pronostic vital comme le VIH, ou encore des hémopathies ou des toxidermies. Les circonstances de découverte de ces affections graves sont diverses :

- existence d'une lésion suspecte dans la cavité buccale qui amène le patient à consulter son dentiste,
- découverte fortuite lors d'une consultation pour un autre motif.
- consultation pour cause de douleur intense, notamment concernant les patients évitant le système médical et consultant dans l'urgence pour une douleur dentaire ou autre. Il convient de noter que dans ces cas-là, le dentiste est alors le premier contact avec le patient, et doit alors essayer de le resituer dans le parcours de soins. Le risque de perte de vue est également à prendre en considération pour ces patients.

Le diagnostic d'une maladie grave pose un double problème dans la pratique en cabinet de ville. Le praticien étant souvent le premier à dépister ces affections, doit prescrire les examens nécessaires au diagnostic et au traitement ultérieur.

L'article R4127-238 du code de déontologie stipule que « le chirurgien-dentiste est libre de ses prescriptions, qui seront celles qu'il estime les plus appropriées en la circonstance ».

Devant une suspicion diagnostique mettant en jeu le pronostic fonctionnel et surtout vital du patient, le praticien doit mettre tout en œuvre pour participer à sa prise en charge. Il a donc pour rôle de prescrire les examens complémentaires nécessaires à l'établissement du diagnostic de certitude, notamment devant toutes lésions suspectes.

Cependant, lorsqu'un professionnel de santé prescrit des examens de dépistage ou de diagnostic, tels des biopsies ou des sérologies, il doit s'engager à annoncer au patient les résultats des examens demandés. Cependant, l'annonce d'un diagnostic grave est codifiée. En effet, il doit être réalisé par un professionnel de santé thésé, au cours d'une consultation dédiée, en apportant une information claire, loyale et adaptée, sur la pathologie et sa prise en charge. Il devra lui apporter dès l'annonce diagnostic, son projet personnalisé de soin qui aura été mis en place par une équipe pluri-disciplinaire (HAS. Annonce et accompagnement du diagnostic d'un patient ayant une maladie chronique 2014). C'est surtout ce dernier point qui peut poser des difficultés au praticien travaillant en cabinet de ville. En effet, la prise en charge complète de certaines pathologies n'est pas toujours connue du praticien. De ce fait, il risque d'être dans une situation de devoir d'annonce sans disposer de toutes les paramètres de prise en charge.

Prenons comme exemple le dépistage du VIH. Les manifestations buccales (candidose buccale, leucoplasie chevelue, gingivite linéaire, GUN ou sarcome de Kaposi) sont très souvent les premières à se déclarer. Les dentistes sont parmi les premiers professionnels de la santé à

reconnaître les symptômes associés au VIH. Ils peuvent alors soit prescrire une sérologie de dépistage, soit aiguiller les patients vers d'autres professionnels de santé.

De même, les chirurgiens-dentistes ont ainsi un rôle primordial à jouer dans la détection précoce des cancers de la cavité buccale. L'examen clinique et histologique, permet, en effet, de détecter précocement l'existence des lésions précancéreuses et cancéreuses de la cavité buccale. Le rôle du chirurgien-dentiste est d'autant plus important qu'il est le premier à pouvoir repérer en amont certains signes d'alerte. L'Institut National du Cancer et d'autres organismes de santé publique souhaite promouvoir l'implication du chirurgien-dentiste dans le dépistage de ces cancers, afin d'améliorer la survie des patients.

Le praticien de ville se trouve donc à la croisée de demandes légales complexes et contradictoires, l'une l'incitant à diagnostiquer et dépister de manière systématique, l'autre lui déconseillant de transmettre les résultats de ses examens complémentaires. Bien que l'hôpital puisse apparaître comme une solution à ce dilemme, celui-ci ne peut à lui seul accueillir toute les lésions suspectes.

La pratique de ville a donc un rôle extrêmement important à jouer dans la prise en charge précoce des pathologies impliquant le pronostic vital et ayant des manifestations buccales, mais les conditions et modalités restent à préciser. L'existence et le renforcement des réseaux ville-hôpital pourraient améliorer ces conditions de prise en charge et ainsi les capacités de dépistage précoce des maladies graves en France.

4.3 Les prescriptions médicamenteuses

Enfin, le dentiste exerçant en cabinet de ville peut être confronté à un autre problème concernant la prescription médicamenteuse.

Certains médicaments sont à prescriptions restreintes. L'Autorisation de Mise sur le Marché (AMM) classe ces médicaments en cinq catégories. Ce classement est justifié par des contraintes techniques d'utilisation, la nécessité d'une hospitalisation afin de garantir une sécurité d'utilisation, mais aussi pour les caractéristiques pharmacologiques du médicament ou un autre motif de santé publique (effets indésirables). On distingue ainsi les médicaments réservés à l'usage hospitalier, les médicaments de prescription hospitalière, médicaments à prescription initiale hospitalière, les médicaments à prescription réservée à certains médecins spécialistes et les médicaments nécessitant une surveillance particulière pendant le traitement. D'autre part, certains traitements pouvant être utilisés en odontologie et médecine buccale, n'ont pas encore obtenue l'AMM dans cette indication.

Par exemple en cas de diagnostic de pemphigus, un des moyens thérapeutiques possible est le recours aux anticorps anti-monoclonaux comme le Rituximab. L’HAS le classe comme étant une prescription réservée aux spécialistes en oncologie ou hématologie ou aux médecins compétents en cancérologie, aux spécialistes en rhumatologie ou en médecine interne, et nécessitant une surveillance particulière pendant le traitement. La première administration doit être effectuée en milieu hospitalier. Il en est de même pour le Thalidomide pouvant être indiqué dans les aphtose sévères. Il convient alors de les adresser aux services ayant reçu les droits de prescriptions même si ceux-ci ne sont pas spécialistes de la pathologie affectant la muqueuse. On note alors que le système prévoit donc le suivi de certaines pathologies par des non spécialistes de l’organe considéré (ici la cavité orale) mais ayant l’accès aux prescriptions requises. Aujourd’hui, pour palier à cette problématique, le suivi de certains patients est multidisciplinaire et de nombreuses consultations incluant par exemple chirurgiens dentistes et dermatologues mais également d’autres spécialités se mettent en place.

4.4 Aspect financier

On peut noter pour conclure, le facteur financier à prévoir pour le patient se présentant en cabinet privé.

Conclusion

Les urgences de la muqueuse buccale sont nombreuses et variées, pouvant être bénignes ou malignes, silencieuses ou bruyantes, nécessitent une rapidité d'action plus ou moins importante. Devant ces considérations, il est important de connaître, outre les différentes hypothèses et leur prise en charge, la bonne conduite à tenir pour aboutir rapidement à un diagnostic précis et une orientation thérapeutique efficace. Nous devons mettre l'accent sur les symptômes devant faire rechercher des pathologies générales, souvent masqués par la plainte première du patient. Ce travail permet donc de classer de façon pragmatique les pathologies que le praticien est en mesure de devoir gérer, à l'hôpital comme en cabinet de ville.

REFERENCES BIBLIOGRAPHIQUES

Aboulker M. Caractéristiques des patients consultant aux urgences odontologiques, motifs de recours et prise en charge: enquête réalisée en 2014 dans l'unité d'urgence du GHPS [Thèse d'exercice : Chirurgie dentaire]. [Paris]: Université Paris Diderot - Paris 7. UFR d'Odontologie; 2015.

Adeyemo TA, Adeyemo WL, Adediran A, Akinbami AJA, Akanmu AS. Orofacial manifestations of hematological disorders: anemia and hemostatic disorders. *Indian J Dent Res Off Publ Indian Soc Dent Res.* 2011;22(3):454-61.

Affsaps. Prescription des antibiotiques en paratiqu bucco-dentaire - ANSM [Internet]. 2011 [cité 15 déc 2017]. Disponible sur: https://www.google.fr/search?ei=_ICOWrnzGseYsAe3vKK4Bg&q=ansms+2011+antibiotique&oq=ansms+2011+antibiotique&gs_l=psy-ab.3..0i22i30k1.2910.4350.0.4471.8.8.0.0.0.126.812.0j7.7.0....0...1c.1.64.psy-ab..1.7.810....0.JLtw98a67bl

Agbo-Godeau S, Guedj A. Mycoses buccales. *Encycl Méd Chir - Stomatol.* 2005;[28-240-C-10]:30-41.

Agbo-Godeau S, Weber P, Guedj A, Szpirglas H. « Que peut révéler l'examen de la langue ? ». *Actual Odonto-Stomatol.* 2010;250:101-15.

Ahossi V, Perrot G, Thery L, Potard G, Perrin D. Urgences odontologiques. *Encycl Méd Chir - Médecine.* 2007;[25-170-A-10]:463-485.

Akintoye SO, Greenberg MS. Recurrent Aphthous Stomatitis. *Dent Clin North Am.* 2014;58(2):281-97.

Ala Eddine C, Piekarski JD, Benamor M. Imagerie des tumeurs de l'oropharynx et de la cavité orale : IRM, TDM, TEP-scan. *J Radiol.* 2008;89(7-8, Part 2):968-83.

Albisetti C, Baranes M, Maman L. Anomalies de la muqueuse buccale révélant un purpura thrombopénique immunologique. *Médecine Buccale Chirurgie Buccale.* 2016;22(2):151-7.

Ali M. Les manifestations buccales des hémopathies : diagnostic précoce. [Thèse d'exercice : Chirurgie dentaire]. [Nantes]: Université de Nantes; 2011.

Alpsoy E, Er H, Durusoy C, Yilmaz E. The use of sucralfate suspension in the treatment of oral and genital ulceration of Behçet disease: a randomized, placebo-controlled, double-blind study. *Arch Dermatol.* 1999;135(5):529-32.

ANAES, Service des Recommandations et Références Professionnelles. Évaluation et suivi de la douleur chronique chez l'adulte en médecine ambulatoire. [Internet]. 1999 [cité 13 avr 2017]. Disponible sur: https://www.cnr.fr/IMG/pdf/PEC_dl_ad_ambul.pdf

Anneroth G, Batsakis J, Luna M. Review of the literature and a recommended system of malignancy grading in oral squamous cell carcinomas. *Scand J Dent Res.* 1987;95(3):229-49.

ANSM. Les anticoagulants en France en 2014 : état des lieux, synthèse et surveillance. [Internet]. 2014 [cité 23 août 2017]. Disponible sur: https://www.google.fr/search?source=hp&ei=09iNWpeFice8UdXnhpgL&q=Les+anticoagulants+en+France+en+2014+%3A+%C3%A9tat+des+lieux%2C+synth%C3%A8se+et+surveillance.&oq=Les+anticoagulants+en+France+en+2014+%3A+%C3%A9tat+des+lieux%2C+synth%C3%A8se+et+surveillance.&gs_l=psy-ab.3..0i30k1.923.923.0.1592.1.1.0.0.0.98.98.1.1.0....0...1c.2.64.psy-ab..0.1.97....0.YgFm0a3LVt0

Antman K, Chang Y. Kaposi's sarcoma. *N Engl J Med.* 2000;342(14):1027-38.

Aronoff DM, Bloch KC. Assessing the relationship between the use of nonsteroidal antiinflammatory drugs and necrotizing fasciitis caused by group A streptococcus. *Medicine (Baltimore).* 2003;82(4):225-35.

Arya S, Chaukar D, Pai P. Imaging in oral cancers. *Indian J Radiol Imaging.* 2012;22(3):195-208.

- el Ayoubi A, el Ayoubi F, Mas E, Guertite A, Boulaïch M, Essakalli L, et al. Cellulites cervico-faciales diffuses d'origine dentaire: à propos de 60 cas. *Médecine Buccale Chirurgie Buccale*. 2009;15(3):127-35.
- Baliga AM, Brave VR, Vyas HA. Oral mucosal lesions in patients with acute leukemias and related disorders due to cytotoxic therapy. *J Indian Soc Pedod Prev Dent*. 1995;13(1):25-9.
- Barry B, Kania R, Righini C-A. Les infections pharyngées. Arcueil: Amplifon; 2014.
- Barthélémy I, Sannajust J-P, Revol P, Mondié J-M. Cancers de la cavité buccale. Préambule, épidémiologie, étude clinique. *Encycl Méd Chir - Stomatol*. 2005;[28-950-C-10]:277-94.
- Bastuji-Garin S, Zahedi M, Guillaume JC, Roujeau JC. Toxic epidermal necrolysis (Lyell syndrome) in 77 elderly patients. *Age Ageing*. 1993;22(6):450-6.
- Beauvillain de Montreuil C, Billet J. Pathologie de la muqueuse buccale. Société française d'oto-rhinolaryngologie et de chirurgie de la face et du cou; 2009.
- Becker M, Zbären P, Hermans R, Becker CD, Marchal F, Kurt AM, et al. Necrotizing fasciitis of the head and neck: role of CT in diagnosis and management. *Radiology*. 1997;202(2):471-6.
- Beil CM, Keberle M. Oral and oropharyngeal tumors. *Eur J Radiol*. 2008;66(3):448-59.
- Bender IB, Montgomery S. Nonsurgical endodontic procedures for the patient at risk for infective endocarditis and other systemic disorders. *J Endod*. 1986;12(9):400-7.
- Bensadoun R-J, Page FL, Darcourt V, Bensadoun F, Ciais G, Rostom YA, et al. Mucite radio-induite des voies aérodigestives: prévention et prise en charge Recommandations du groupe Mucites MASCC/ISOO*. *Bull Cancer (Paris)*. 2006;93(2):201-11.
- Benyahya I, Maaroufi A, Jabri L, Haddou G. Discordance entre le diagnostic clinique et anatomopathologique des lésions de la muqueuse buccale. *Rev Stomatol Chir Maxillofac*. 2004;105(4):211-4.
- Bernard J, Varet B, Levy JP. *Hématologie*. Paris: Flammarion medicine-sciences; 1976.
- Bertolus C. Cellulite cervico-faciale. In: Urgence 2011 SFMU [Internet]. 2011 [cité 20 août 2017]. p. 593-600. Disponible sur: https://www.google.fr/url?sa=t&rct=j&q=&esrc=s&source=web&cd=1&ad=rja&uact=8&ved=0ahUKEwil3ae78bfZAhWMWhQKHf-dApMQFggnMAA&url=https%3A%2F%2Fsofia.medicalistes.fr%2Fspip%2FIMG%2Fpdf%2FCellulite_cervico-faciale.pdf&usg=AOvVaw0fGBQRCDaW7qLUBYVU65G5
- Bessell A, Glenny A-M, Furness S, Clarkson JE, Oliver R, Conway DI, et al. Interventions for the treatment of oral and oropharyngeal cancers: surgical treatment. *Cochrane Database Syst Rev*. 2011;9:CD006205.
- Bhide SA, Ahmed M, Newbold K, Harrington KJ, Nutting CM. The role of intensity modulated radiotherapy in advanced oral cavity carcinoma. *J Cancer Res Ther*. 2012;8 Suppl 1:S67-71.
- Billet J, Malard O, Tessier M-H, Montreuil CB de. Pathologie de la muqueuse buccale. *Encycl Méd Chir - Oto-Rhino-Laryngol*. 2003;[20-624-A-10].
- Blancal J-P, Kania R, Sauvaget E, Tran Ba Huy P, Mateo J, Guichard J-P, et al. Prise en charge des cellulites cervicofaciales en réanimation. *REURG Réanimation*. 2010;19(4):297-303.
- Blanchette V, Imbach P, Andrew M, Adams M, McMillan J, Wang E, et al. Randomised trial of intravenous immunoglobulin G, intravenous anti-D, and oral prednisone in childhood acute immune thrombocytopenic purpura. *Lancet Lond Engl*. 1994;344(8924):703-7.
- Boisramé-Gastrin S, Pascal F, Gluckmann E, Deboise A, Berthou C, Predine-Hug F. Le lichen plan dans la réaction du greffon contre l'hôte. *Médecine Buccale Chirurgie Buccale*. 2010;12(1):47-56.
- Boscolo-Rizzo P, Marchiori C, Montolli F, Vaglia A, Da Mosto MC. Deep neck infections: a constant challenge. *ORL J Oto-Rhino-Laryngol Its Relat Spec*. 2006;68(5):259-65.

- Boucher Y, Cohen É. Urgences dentaires et médicales: conduites à tenir, prévention chez les patients à risque. Rueil-Malmaison: Éd. CdP; 2007.
- Boucher Y, Pionchon P. Douleurs orofaciales: diagnostic et traitement. Rueil-Malmaison: Éditions CdP; 2006.
- Bouhassira D, Attal N, Alchaar H, Boureau F, Brochet B, Bruxelle J, et al. Comparison of pain syndromes associated with nervous or somatic lesions and development of a new neuropathic pain diagnostic questionnaire (DN4). *Pain*. 2005;114(1-2):29-36.
- Bouhassira D, Lantéri-Minet M, Attal N, Laurent B, Touboul C. Prevalence of chronic pain with neuropathic characteristics in the general population. *Pain*. 2008;136(3):380-7.
- Boulinguez S, Reix S, Bedane C, Debrock C, Bouyssou-Gauthier ML, Sparsa A, et al. Role of drug exposure in aphthous ulcers: a case-control study. *Br J Dermatol*. 2000;143(6):1261-5.
- Bourgeois G, Miric T, Dessouter A, Urzel V, Dauce P, Klecha A, et al. Astreintes d'urgence en odontologie au CHU de Reims : enquête rétrospective sur un an. *Médecine Buccale Chir Buccale*. 2007;13(4):229.
- Bourjat P. L'imagerie utile en chirurgie maxillo-faciale: avantages et inconvénients des modalités d'examen (1re partie). *Rev Stomatol Chir Maxillofac*. 2006;107(2):86-92.
- Bouziane A, Benrachadi L, Ennibi O., Abdellaoui L, Benzarti N. Haematological diseases : periodontal manifestations and patient management. *Rev D'Odonto-Stomatol*. 2002;31:299-320.
- Bravo IM, Correnti M, Escalona L, Perrone M, Brito A, Tovar V, et al. Prevalence of oral lesions in HIV patients related to CD4 cell count and viral load in a Venezuelan population. *Med Oral Patol Oral Cirugia Bucal*. 1 janv 2006;11(1):E33-39.
- Broca A de. Douleurs ; Soins palliatifs ; Deuils. Paris: Masson; 2008.
- Bystryrn J-C, Rudolph JL. Pemphigus. *Lancet Lond Engl*. 2005;366(9479):61-73.
- Caillot É, Denis F. Mucites radio-induites buccopharyngées: actualités sur la prise en charge. *CANRAD Cancer Radiothérapie*. 2012;16(5-6):358-63.
- Canaan TJ, Meehan SC. Variations of structure and appearance of the oral mucosa. *Dent Clin North Am*. 2005;49(1):1-14, vii.
- Carbone M, Conrotto D, Carozzo M, Broccoletti R, Gandolfo S, Scully C. Topical corticosteroids in association with miconazole and chlorhexidine in the long-term management of atrophic-erosive oral lichen planus: a placebo-controlled and comparative study between clobetasol and fluocinonide. *Oral Dis*. 1999;5(1):44-9.
- Casalino E, Wargon M, Peroziello A, Choquet C, Leroy C, Beaune S, et al. Predictive factors for longer length of stay in an emergency department: a prospective multicentre study evaluating the impact of age, patient's clinical acuity and complexity, and care pathways. *Emerg Med J EMJ*. 2014;31(5):361-8.
- Castellanos JL, Díaz-Guzmán L. Lesions of the oral mucosa: an epidemiological study of 23785 Mexican patients. *Oral Surg Oral Med Oral Pathol Oral Radiol Endod*. 2008;105(1):79-85.
- Cazein F, Le Strat Y, Ramus C, Pillonel J, Lot F, Sarr A, et al. Dépistage de l'infection par le vih en France, 2003-2015. *Bull Epidemiol Hebd*. 2016;2016(41-42):745-8.
- Celentano A, Tovar S, Yap T, Adamo D, Aria M, Mignogna MD. Oral erythema multiforme: trends and clinical findings of a large retrospective European case series. *Oral Surg Oral Med Oral Pathol Oral Radiol*. 2015;120(6):707-16.
- Champion RH, Roberts SO, Carpenter RG, Roger JH. Urticaria and angio-oedema. A review of 554 patients. *Br J Dermatol*. 1969;81(8):588-97.
- Chang Y, Cesarman E, Pessin MS, Lee F, Culpepper J, Knowles DM, et al. Identification of herpesvirus-

- like DNA sequences in AIDS-associated Kaposi's sarcoma. *Science*. 1994;266(5192):1865-9.
- Chelsom J, Halstensen A, Haga T, Hoiby EA. Necrotising fasciitis due to group A streptococci in western Norway: incidence and clinical features. *Lancet Lond Engl*. 1994;344(8930):1111-5.
- Chen K-T, Chang H-L, Wang S-T, Cheng Y-T, Yang J-Y. Epidemiologic features of hand-foot-mouth disease and herpangina caused by enterovirus 71 in Taiwan, 1998-2005. *Pediatrics*. 2007;120(2):e244-252.
- Chen TM, George S, Woodruff CA, Hsu S. Clinical manifestations of varicella-zoster virus infection. *Dermatol Clin*. 2002;20(2):267-82.
- Cherbi S, Wierzba C-B. Manifestations buccales des maladies systémiques: La maladie de Crohn et la rectocolite hémorragique. *Actual Odonto-Stomatol*. 2009;246:113-27.
- Chole RA, Domb GH. Differential diagnosis of superficial ulcerations of the oral mucosa. *Otolaryngol Head Neck Surg*. 1979;87(6):734-40.
- Cines DB, McMillan R. Management of adult idiopathic thrombocytopenic purpura. *Annu Rev Med*. 2005;56:425-42.
- Coindreau tatiana. La consultation d'urgence au Centre de Soins Dentaires du Centre Hospitalier Universitaire de Nantes : analyse des caractéristiques de la patientèle [Thèse d'exercice : Chirurgie dentaire]. [Nantes]: Université de Nantes; 2014.
- Coulon J-P, Piette E. Aphtes banals, aphtose buccale récidivante et maladie de Behçet. *Encycl Méd Chir - Stomatol*. 2007;[28-245-C-10].
- Couturier E, Dupin N, Janier M, Halioua B, Yazdanpanah Y, Mertz J, et al. Résurgence de la syphilis en France, 2000-2001. *Bull Epidemiol Hebd*. 2001; 35-36 : 167-75.
- Cui RZ, Bruce AJ, Rogers RS. Recurrent aphthous stomatitis. *Clin Dermatol*. 2016;34(4):475-81.
- Cvjetković D, Jovanović J, Hrnjaković-Cvjetković I. Primary varicella-zoster virus infection--current knowledge, diagnostic and therapeutic approaches. *Med Pregl*. 2000;53(5-6):272-6.
- Deng W, Farricielli L. Group G streptococcal sepsis, septic arthritis and myositis in a patient with severe oral ulcerations. *BMJ Case Rep* [Internet]. 2014 [cité 21 janv 2018];2014. Disponible sur: <https://www.ncbi.nlm.nih.gov/pmc/articles/PMC3912390/>
- Develoux M, Bretagne S. Candidoses et levuroses diverses. *Encycl Méd Chir - Mal Infect*. 2005;[8-602-A-10].
- Diallo OR, Bah MA, Camara S a. T, Keita MW, Bah AT. The oro-cervical lesions in patients with malignant hemopathy at the National Hospital at Donka-Conakry. *Mali Med*. 2009;24(2):14-7.
- Doffoel-Hantz V, Robert P-Y, Bédane C. Pemphigoïde cicatricielle, pemphigoïde des muqueuses. *Presse Médicale*. 2010;39(10):1049-57.
- Donadieu J, Duval M, Vilmer E, Rorlich P, Fenneteau O. Neutropénies constitutionnelles et acquises de l'enfant. *Encycl Méd Chir - Hématologie*. 1999;[13-010-A-07].
- Donoso-Hofer F. Oral lesions associated with human immunodeficiency virus disease in adult patients, a clinical perspective. *Rev Chil Infectol*. 2016;33:27-35.
- Dray A. Neuropathic pain: emerging treatments. *Br J Anaesth*. 2008;101(1):48-58.
- Dreizen S, McCredie KB, Keating MJ, Luna MA. Malignant gingival and skin « infiltrates » in adult leukemia. *Oral Surg Oral Med Oral Pathol*. 1983;55(6):572-9.

- Dupont H. Levures en réanimation. In: Sfar editor. Conférence d'actualisation. Congrès national d'anesthésie et de réanimation 2007; 415-32. [Internet]. 2007 [cité 20 juill 2017]. Disponible sur: https://www.google.fr/?gws_rd=ssl#q=Dupont+H.+Levures+en+r%C3%A9animation.+In:+Sfar+edito r.+Conf%C3%A9rence+d'actualisation.+Congr%C3%A8s+national+d'anesth%C3%A9sie+et+de+r%C3%A9animation+2007;+415-32.
- Dupuy A, Cosnes J, Revuz J, Delchier JC, Gendre JP, Cosnes A. Oral Crohn disease: clinical characteristics and long-term follow-up of 9 cases. *Arch Dermatol*. 1999;135(4):439-42.
- Eggimann P, Garbino J, Pittet D. Epidemiology of Candida species infections in critically ill non-immunosuppressed patients. *Lancet Infect Dis*. 2003;3(11):685-702.
- Ejeil A-L, Dridi S-M, French. Single ulcer: diagnostic approach. *Rev Odontostomatol*. 2011;40(4):304-10.
- Elting LS, Cooksley C, Chambers M, Cantor SB, Manzullo E, Rubenstein EB. The burdens of cancer therapy. Clinical and economic outcomes of chemotherapy-induced mucositis. *Cancer*. 2003;98(7):1531-9.
- Elting LS, Cooksley CD, Chambers MS, Garden AS. Risk, outcomes, and costs of radiation-induced oral mucositis among patients with head-and-neck malignancies. *Int J Radiat Oncol Biol Phys*. 2007;68(4):1110-20.
- Eury J, Gilain L, Peynegre R. Oral manifestations of zona. Apropos of a case. *Ann Oto-Laryngol Chir Cervico Fac*. 1993;110(3):170-2.
- Faccini JM. Oral manifestations of vitamin B12 deficiency. *Br J Oral Surg*. 1968;6(2):137-40.
- Farhi D, Dupin N. Diagnostic sérologique de la syphilis. *Ann Dermatol Vénereol*. 2008;135(5):418-25.
- Fatahzadeh M. Oral Manifestations of Viral Infections. *Atlas Oral Maxillofac Surg Clin North Am*. 2017;25(2):163-70.
- Fatahzadeh M, Schwartz RA. Human herpes simplex virus infections: epidemiology, pathogenesis, symptomatology, diagnosis, and management. *J Am Acad Dermatol*. 2007;57(5):737-763-766.
- Favara BE, Feller AC, Pauli M, Jaffe ES, Weiss LM, Arico M, et al. Contemporary classification of histiocytic disorders. The WHO Committee On Histiocytic/Reticulum Cell Proliferations. Reclassification Working Group of the Histiocyte Society. *Med Pediatr Oncol*. 1997;29(3):157-66.
- Femopase FL, Hernández SL, Gendelman H, Criscuolo MI, López-de-Blanc SA. Necrotizing sialometaplasia: report of five cases. *Med Oral Organo Of Soc Espanola Med Oral Acad Iberoam Patol Med Bucal*. 2004;9(4):304-8.
- Field EA, Speechley JA, Rugman FR, Varga E, Tyldesley WR. Oral signs and symptoms in patients with undiagnosed vitamin B12 deficiency. *J Oral Pathol Med Off Publ Int Assoc Oral Pathol Am Acad Oral Pathol*. 1995;24(10):468-70.
- Flechon A. Décalage entre le diagnostic clinique et le diagnostic radiologique [Thèse d'exercice : Chirurgie dentaire]. [Nancy]: Université Henri Poincaré - Nancy I; 2004.
- Forbes N, Rankin AP. Necrotizing fasciitis and non steroidal anti-inflammatory drugs: a case series and review of the literature. *N Z Med J*. 2001;114(1124):3-6.
- Fraser CJ, Bhatia S, Ness K, Carter A, Francisco L, Arora M, et al. Impact of chronic graft-versus-host disease on the health status of hematopoietic cell transplantation survivors: a report from the Bone Marrow Transplant Survivor Study. *Blood*. 2006;108(8):2867-73.
- Fressinaud E, Meyer D. Maladie de Willebrand. *Encycl Méd Chir - Hématologie*. 2008;[13-021-A-50].
- Fricain J-C, Sibaud V, Hafian H, Deminière C, Taiëb A, Boiron J-M. Les manifestations buccales de la réaction du greffon contre l'hôte. *Ann Dermatol Vénérologie*. 2005;132(12):1017-25.

- Galinski M, Adnet F. Prise en charge de la douleur aiguë en médecine d'urgence. *Encycl Méd Chir - Réanimation*. 2007;16(7-8):652-9.
- Gallo C de B, Mimura MAM, Sugaya NN. Psychological stress and recurrent aphthous stomatitis. *Clin Sao Paulo Braz*. 2009;64(7):645-8.
- Gangloff P, Gérard E, Polo A, Froment N. Histoplasmose buccale révélatrice d'un syndrome d'immunodéficience acquise. À propos d'un cas. *Médecine Buccale Chirurgie Buccale*. 2010;8(2):91-5.
- Garcez J, Limeres Posse J, Carmona IT, Feijoo JF, Diz Dios P. Oral health status of patients with a mild decrease in glomerular filtration rate. *Oral Surg. Oral Med. Oral Pathol. Oral Radiol. Endodontology*. 2009;107(2):224-8.
- Gaultier F, Rochefort J, Landru M-M, Allanore L, Naveau A, Roujeau J-C, et al. Severe and unrecognized dental abnormalities after drug-induced epidermal necrolysis. *Arch Dermatol*. 2009;145(11):1332-3.
- Gloaguen A, Cesareo E, Vaux J, Valdenaire G, Ganansia O, Renolleau S, et al. Prise en charge de l'anaphylaxie en médecine d'urgence. Recommandations de la Société française de médecine d'urgence (SFMU) en partenariat avec la Société française d'allergologie (SFA) et le Groupe francophone de réanimation et d'urgences pédiatriques (GFRUP), et le soutien de la Société pédiatrique de pneumologie et d'allergologie (SP2A). *Annales françaises de médecine d'urgence*. 2016;6(5):342-64.
- Godeau B. Purpura thrombopénique immunologique. *Encycl Méd Chir - Hématologie*. 2015;[13-020-C-10].
- Gorin C, Dridi S-M, Wierzba C-B, Ejeil A-L. Le questionnaire médical en odontostomatologie : nécessité, applications, obligations. *Actual Odonto-Stomatol*. 2011;253:19-37.
- Grady D, Ernster VL, Stillman L, Greenspan J. Smokeless tobacco use prevents aphthous stomatitis. *Oral Surg. Oral Med. Oral Pathol*. 1992;74(4):463-5.
- Greaves M, Lawlor F. Angioedema: manifestations and management. *J Am Acad Dermatol*. 1991;25(1 Pt 2):155-161-165.
- Guillaume JC, Roujeau JC, Revuz J, Penso D, Touraine R. The culprit drugs in 87 cases of toxic epidermal necrolysis (Lyell's syndrome). *Arch Dermatol Res*. 1987;123(9):1166-70.
- Gupta P, Jan SM, Behal R, Nazir G. Gingival enlargement in von Willebrand disease: A case report. *J Indian Soc Periodontol*. 2014;18(3):390-4.
- Hancock PJ, Epstein JB, Sadler GR. Oral and dental management related to radiation therapy for head and neck cancer. *J Can Dent Assoc*. 2003;69(9):585-90.
- Hantz S, Alain S. Infections à virus herpès simplex. *Encycl Med Chir - Pédiatriemaladies Infect*. 2015;[4-295-A-10]:1-13.
- Harikishan G, Reddy NR, Prasad H, Anitha S. Oral Crohn's disease without intestinal manifestations. *J Pharm Bioallied Sci*. 2012;4(Suppl 2):S431-434.
- Harrison TR. *Médecine interne*. Milano; 1995.
- HAS / Service Maladies chroniques et dispositifs d'accompagnement des malades / INCa / Département des recommandations professionnelles. Guide des affections longue durée : Tumeur maligne, affection du tissu lymphatique ou hématopoïétique Cancer des voies aérodigestives supérieures [Internet]. 2009 [cité 13 nov 2017]. Disponible sur: <https://www.google.fr/url?sa=t&rct=j&q=&esrc=s&source=web&cd=1&ved=0ahUK Ewjgxf3zg7jZAhXEXBQKHQJ9A40QFggnMAA&url=http%3A%2F%2Fwww.e-cancer.fr%2Fcontent%2Fdownload%2F95922%2F1021220%2Ffile%2FGUIALDVADSMD12.pdf&usq=AOvVaw1H8KafZJcsqbC672BDO9F>

Haughney MG, Devennie JC, Macpherson LM, Mason DK. Integration of primary care dental and medical services: a three-year study. *Br Dent J*. 1998;184(7):343-7.

Haute Autorité de Santé. SYNTHÈSE DES RECOMMANDATIONS PROFESSIONNELLES - Prise en charge des surdosages en antivitamines K, des situations à risque hémorragique et des accidents hémorragiques chez les patients traités par antivitamines K en ville et en milieu hospitalier [Internet]. 2008 [cité 22 août 2017]. Disponible sur: https://www.google.fr/url?sa=t&rct=j&q=&esrc=s&source=web&cd=2&cad=rja&uact=8&ved=0ahUKEWjwrPDvhLjZAhXHbRQKHcpxC5MQFggsMAE&url=https%3A%2F%2Fwww.has-sante.fr%2Fportail%2Fupload%2Fdocs%2Fapplication%2Fpdf%2F2008-09%2Fsurdosage_en_avk_situations_a_risque_et_accidents_hemorragiques_-_synthese_des_recommandations_v2.pdf&usg=AOvVaw2VQoAsbbcfP2aoBxeqW6Ee

Haute Autorité de Santé. Purpura thrombopénique immunologique de l'enfant et de l'adulte. Protocole national de diagnostic et de soins. [Internet]. 2009 [cité 16 mai 2017]. Disponible sur: https://www.google.fr/url?sa=t&rct=j&q=&esrc=s&source=web&cd=2&cad=rja&uact=8&ved=0ahUKEWjT-7_AhbjZAhWluBQKHcZgBscQFggsMAE&url=https%3A%2F%2Fwww.has-sante.fr%2Fportail%2Fjcms%2Ffc_896204%2Ffr%2Fald-n-2-liste-des-actes-et-prestations-sur-purpura-thrombopenique-immunologique-de-l-enfant-et-de-l-adulte&usg=AOvVaw2jpTICEOBHhpE_14cAXpNn

Herrero R, Castellsagué X, Pawlita M, Lissowska J, Kee F, Balaram P, et al. Human papillomavirus and oral cancer: the International Agency for Research on Cancer multicenter study. *J Natl Cancer Inst*. 2003;95(23):1772-83.

Howarth DM, Gilchrist GS, Mullan BP, Wiseman GA, Edmonson JH, Schomberg PJ. Langerhans cell histiocytosis: diagnosis, natural history, management, and outcome. *Cancer*. 1999;85(10):2278-90.

Huang S-H, O'Sullivan B. Oral cancer: Current role of radiotherapy and chemotherapy. *Med Oral Patol Oral Cirugia Bucal*. 2013;18(2):e233-240.

Huang T-T, Liu T-C, Chen P-R, Tseng F-Y, Yeh T-H, Chen Y-S. Deep neck infection: analysis of 185 cases. *Head Neck*. 2004;26(10):854-60.

Huff JC, Weston WL, Tonnesen MG. Erythema multiforme: a critical review of characteristics, diagnostic criteria, and causes. *J Am Acad Dermatol*. 1983;8(6):763-75.

Imanguli MM, Alevizos I, Brown R, Pavletic SZ, Atkinson JC. Oral graft-versus-host disease. *Oral Dis*. 2008;14(5):396-412.

Imanguli MM, Pavletic SZ, Guadagnini J-P, Brahim JS, Atkinson JC. Chronic graft versus host disease of oral mucosa: review of available therapies. *Oral Surg. Oral Med. Oral Pathol. Oral Radio.l Endod*. 2006;101(2):175-83.

International Team for the Revision of the International Criteria for Behçet's Disease (ITR-ICBD). The International Criteria for Behçet's Disease (ICBD): a collaborative study of 27 countries on the sensitivity and specificity of the new criteria. *J Eur Acad Dermatol Venereol JEADV*. 2014;28(3):338-47.

Jääskeläinen SK, Woda A. Burning mouth syndrome. *Cephalalgia Int J Headache*. juin 2017;37(7):627-47.

Jacobson JM, Greenspan JS, Spritzler J, Ketter N, Fahey JL, Jackson JB, et al. Thalidomide for the treatment of oral aphthous ulcers in patients with human immunodeficiency virus infection. National Institute of Allergy and Infectious Diseases AIDS Clinical Trials Group. *N Engl J Med*. 1997;336(21):1487-93.

Jain P, Jain I. Oral Manifestations of Tuberculosis: Step towards Early Diagnosis. *J Clin Diagn Res JCDR*. 2014;8(12):ZE18-21.

Jinbu Y, Demitsu T. Oral ulcerations due to drug medications. *Jpn Dent Sci Rev*. 1 mai 2014;50(2):40-6.

- de Jong KJM, Borgmeijer-Hoelen A, Abraham-Inpijn L. Validity of a risk-related patient-administered medical questionnaire for dental patients. *Oral Surg Oral Med Oral Pathol.* 1991;72(5):527-33.
- Jurge S, Kuffer R, Scully C, Porter SR. Mucosal disease series. Number VI. Recurrent aphthous stomatitis. *Oral Dis.* 2006;12(1):1-21.
- Kapoor S. Polycythemia Vera Dental Management -Case Report. *J Anesth Crit Care Open Access.* 2016;5(2).
- Karkos PD, Leong SC, Beer H, Apostolidou MT, Panarese A. Challenging airways in deep neck space infections. *Am J Otolaryngol.* 2007;28(6):415-8.
- Kemp S, Gallagher G, Kabani S, Noonan V, O'Hara C. Oral non-Hodgkin's lymphoma: review of the literature and World Health Organization classification with reference to 40 cases. *Oral Surg Oral Med Oral Pathol Oral Radiol Endod.* 2008;105(2):194-201.
- Kirova Y, Belembaogo E, Frikha H, Yu S, Le Bourgeois J. Sarcome de Kaposi. *CancerRadiothérapie.* 1997;1(4):277-82.
- Kirsch C. Oral cavity cancer. *Top Magn Reson Imaging TMRI.* 2007;18(4):269-80.
- Kolokotronis A, Konstantinou N, Christakis I, Papadimitriou P, Matiakis A, Zaraboukas T, et al. Localized B-cell non-Hodgkin's lymphoma of oral cavity and maxillofacial region: a clinical study. *Oral Surg Oral Med Oral Pathol Oral Radiol Endod.* 2005;99(3):303-10.
- Krawiecka E, Szponar E. Tuberculosis of the oral cavity: an uncommon but still a live issue. *Adv Dermatol Allergol Dermatol Alergol.* 2015;32(4):302-6.
- Kuffer R, Lombardi T, Husson-Bui C, Courrier B, Samson J. *La muqueuse buccale: de la clinique au traitement.* Paris: Éd. Med'com; 2009.
- Kulthanan K, Jiamton S, Boochangkool K, Jongjarearnprasert K. Angioedema: clinical and etiological aspects. *Clin Dev Immunol.* 2007;2007:26438.
- Kurago ZB, Kerr AR, Narayana N. Clinical pathologic conference case 5: Agranulocytosis. *Head Neck Pathol.* 2011;5(3):286.
- La Rosa J, Bouvier S, Langeron O. Prise en charge des cellulites maxillofaciales. *Prat En Anesth Reanim.* 2008;12(5):309-15.
- Laass MW, Roggenbuck D, Conrad K. Diagnosis and classification of Crohn's disease. *Autoimmun Rev.* 2014;13(4-5):467-71.
- Lafon A, Belangeon T, Ahossi V, Larras P, Perrin D. Leucémie aiguë myéloïde : le tableau clinique est parfois trompeur. *Médecine Buccale Chirurgie Buccale.* 2010;16(3):177-81.
- Lakouichmi M, Tourabi K, Abir B, Zouhair S, Lahmiti S, Hattab NM. Les cellulites cervico-faciales graves, facteurs et critères de gravité. *Pan Afr Med J.* 2014;18.
- Lalla RV, Sonis ST, Peterson DE. Management of oral mucositis in patients who have cancer. *Dent Clin North Am.* 2008;52(1):61-77, viii.
- Lankarani KB, Sivandzadeh GR, Hassanpour S. Oral manifestation in inflammatory bowel disease: a review. *World J Gastroenterol.* 2013;19(46):8571-9.
- Laskaris G. *Atlas de poche des maladies buccales.* Paris: Flammarion médecine-sciences; 2007.
- Laskaris G, Potouridou I, Laskaris M, Stratigos J. Gingival lesions of HIV infection in 178 Greek patients. *Oral Surg Oral Med Oral Pathol.* 1992;74(2):168-71.
- Le Blanc C. *Comparaison des patients atteints de pemphigoïde bulleuse suivis en milieu hospitalier et libéral en Haute-Normandi [thèse pour le doctorat en médecine].* Faculté mixte de médecine et de pharmacie de Rouen; 2012.

- Le Vu S, Le Strat Y, Barin F, Pillonel J, Cazein F, Bousquet V, et al. Population-based HIV-1 incidence in France, 2003–08: a modelling analysis. *Lancet Infect Dis*. 2010;10(10):682-7.
- Leão JC, Gueiros LA, Porter SR. Oral manifestations of syphilis. *Clin Sao Paulo Braz*. 2006;61(2):161-6.
- Lebrun-Vignes B, Valeyrie-Allanore L. Toxidermies. *Rev Médecine Interne*. 2015;36(4):256-70.
- Legens M, Prédine-Hug F. Diagnostic en odontostomatologie. *Encycl Méd Chir - Médecine Buccale*. 2011;[28-110-L-10].
- Lelong M, Foissac M., Rembert F, Thelliez P. L'œdème aigu circonscrit dit œdème de Quincke: Étude clinique de 125 observations chez l'enfant. *Rev Fr Allergol Immunol Clin*. 1977;17(1):27-9.
- Lemos SSS, Oliveira FA, Vencio EF. Periodontal disease and oral hygiene benefits in HIV seropositive and AIDS patients. *Med Oral Patol Oral Cirugia Bucal*. 2010;15(2):e417-421.
- Lennard-Jones JE. Classification of inflammatory bowel disease. *Scand J Gastroenterol Suppl*. 1989;170:2-6-19.
- Lenz M, Greess H, Baum U, Dobritz M, Kersting-Sommerhoff B. Oropharynx, oral cavity, floor of the mouth: CT and MRI. *Eur J Radiol*. 2000;33(3):203-15.
- Lescaille G, Kabbaj T, Casamajor P. Conduite à tenir au cabinet dentaire face à une ulcération buccale unique. *Chir Dent Fr*. 2005;1212.
- Levine RA, Glick M. Rapidly progressive periodontitis as an important clinical marker for HIV disease. *Compend Newtown Pa*. 1991;12(7):478, 480, 482 passim.
- Linscott MS, Horton WC. Management of upper airway obstruction. *Otolaryngol Clin North Am*. 1979;12(2):351-73.
- Little JW, Rhodus NL. Dental treatment of the liver transplant patient. *Oral Surg Oral Med Oral Pathol*. 1992;73(4):419-26.
- Lockhart PB, Brennan MT, Sasser HC, Fox PC, Paster BJ, Bahrani-Mougeot FK. Bacteremia Associated with Tooth Brushing and Dental Extraction. *Circulation*. 2008;117(24):3118-25.
- Long RG, Hlousek L, Doyle JL. Oral manifestations of systemic diseases. *Mt Sinai J Med N Y*. 1998;65(5-6):309-15.
- Lotti TM, Parish LC, Rogers RSI. *Oral Diseases Textbook and Atlas*. Berlin: Springer Berlin; 2013.
- Lydiatt WM, Patel SG, O'Sullivan B, Brandwein MS, Ridge JA, Migliacci JC, et al. Head and Neck cancers-major changes in the American Joint Committee on cancer eighth edition cancer staging manual. *CA Cancer J Clin*. mars 2017;67(2):122-37.
- MacPhail LA, Greenspan D, Greenspan JS. Recurrent aphthous ulcers in association with HIV infection. Diagnosis and treatment. *Oral Surg Oral Med Oral Pathol*. 1992;73(3):283-8.
- Madinier I, Berry N, Chichmanian RM. [Drug-induced oral ulcerations]. *Ann Med Interne (Paris)*. 2000;151(4):248-54.
- Madrid C, Jacques B, Bouferrache K, Broome M. Aphtes récidivants : comment faire face ? *Rev Médicale Suisse*. 2010;6:1871-7.
- Maes J-M, Vieillard M-H, Penel G, Raoul G, Ferri J. Ostéonécroses des maxillaires sous bisphosphonates. *Encycl Méd Chir - Stomatol*. 2016;[28-385-C-10].
- Maestre JR, Mateo M, Sánchez P. Bacteremia after periodontal procedures. *Rev Espanola Quimioter Publicacion Of Soc Espanola Quimioter*. 2008;21(3):153-6.
- Mahé E, Longvert C, Saiag P. Ulcération ou érosion des muqueuses orales et/ou génitales. orientation diagnostique. *Rev Prat*. 2006;56(6):667-72.

- Maladière E, Vacher C. Examen clinique en stomatologie. *Encycl Méd Chir - Stomatol.* 2008;[28-110-D-10].
- Mamelle G. Selective neck dissection and sentinel node biopsy in head and neck squamous cell carcinomas. *Recent Results Cancer Res Fortschritte Krebsforsch Progres Dans Rech Sur Cancer.* 2000;157:193-200.
- Mancheño Franch A, Gavaldá Esteve C, Sarrión Pérez MG. Oral manifestations and dental management of patient with leukocyte alterations. *J Clin Exp Dent.* 2011;3(1):e53-9.
- Mantoux F, Castanet J, Perrin C, Fuzibet JG, Lacour JP, Ortonne JP. Cutaneous Waldenström's macroglobulinemia. *Ann Dermatol Venereol.* 2002;129(1 Pt 1):53-5.
- Mantzaris GJ, Hatzis A, Archavlis E, Petraki K, Lazou A, Ladas S, et al. The role of colonoscopy in the differential diagnosis of acute, severe hemorrhagic colitis. *Endoscopy.* 1995;27(9):645-53.
- Marandas P. *Cancers des voies aéro-digestives supérieures: données actuelles.* Paris: Masson; 2004.
- Marjanovic N, Mesrine M, Lardeur J-Y, Marchetti M, Favreau F, Guenezan J, et al. Respect des recommandations de prescription des examens biologiques et évaluation de leur impact sur le temps de passage aux urgences. *Annales françaises de médecine d'urgence.* 2017;7(1):7-15.
- Martinez V, Attal N, Bouhassira D, Lantéri-Minet M. Les douleurs neuropathiques chroniques: diagnostic, évaluation et traitement en médecine ambulatoire. *Recommandations pour la pratique clinique de la Société française d'étude et de traitement de la douleur. Douleurs Eval - Diagn - Trait.* 2010;11(1):3-21.
- Marx RE. Pamidronate (Aredia) and zoledronate (Zometa) induced avascular necrosis of the jaws: a growing epidemic. *J Oral Maxillofac Surg Off. J Am Assoc Oral Maxillofac Surg.* 2003;61(9):1115-7.
- Mary JY, Modigliani R. Development and validation of an endoscopic index of the severity for Crohn's disease: a prospective multicentre study. *Groupe d'Etudes Thérapeutiques des Affections Inflammatoires du Tube Digestif (GETAID). Gut.* 1989;30(7):983-9.
- Masanari GK, B S, Terry AD, M D. *Oral Cavity and Oropharyngeal Cancer: A New Staging System for 2017. MUSC Otolaryngology - Head & Neck surgery E-Update.* 2016;
- Mason DK, Gibson J, Devennie JC, Haughney MG, Macpherson LM. Integration of primary care dental and medical services: a pilot investigation. *Br Dent J.* 1994;177(8):283-6.
- Mataftsi M, Skoura L, Sakellari D. HIV infection and periodontal diseases: an overview of the post-HAART era. *Oral Dis.* 2011;17(1):13-25.
- Maynadié M, Troussard X. Épidémiologie des leucémies aiguës. *Rev Francoph Lab.* 2015(471):29-33.
- McBride DR. Management of aphthous ulcers. *Am Fam Physician.* 2000;62(1):149-54, 160.
- McCulloch R, Hemsley J, Kelly P. Symptom management during chemotherapy. *Paediatr Child Health.* 2014;24(4):166-71.
- Merskey H, International Association for the Study of Pain, Task Force on Taxonomy. *Classification of chronic pain: descriptions of chronic pain syndromes and definitions of pain terms.* Seattle: IASP; 2002.
- Migliorati CA, Casiglia J, Epstein J, Jacobsen PL, Siegel MA, Woo S-B. Managing the care of patients with bisphosphonate-associated osteonecrosis: an American Academy of Oral Medicine position paper. *J Am Dent Assoc.* 2005;136(12):1658-68.
- Migliorati CA, Siegel MA, Elting LS. Bisphosphonate-associated osteonecrosis: a long-term complication of bisphosphonate treatment. *Lancet Oncol.* 2006;7(6):508-14.
- Milián MA, Bagán JV, Jiménez Y, Pérez A, Scully C, Antoniades D. Langerhans' cell histiocytosis restricted to the oral mucosa. *Oral Surg Oral Med Oral Pathol Oral Radiol Endod.* 2001;91(1):76-9.

- Montreuil CB de, Tessier M-H, Billet J. Pathologie bénigne de la muqueuse buccale. *Encycl Méd Chir - Oto-Rhino-Laryngol*. 2012;[20-624-A-10].
- Morris AD. Cellulitis and erysipelas. *BMJ Clin Evid*. 2008;2008.
- Mortazavi H, Safi Y, Baharvand M, Rahmani S. Diagnostic Features of Common Oral Ulcerative Lesions: An Updated Decision Tree. *Int J Dent*. 2016;2016:7278925.
- Motta ACF, Lopes MA, Ito FA, Carlos-Bregni R, de Almeida OP, Roselino AM. Oral leishmaniasis: a clinicopathological study of 11 cases. *Oral Dis*. 2007;13(3):335-40.
- Mukherji SK, Isaacs DL, Creager A, Shockley W, Weissler M, Armao D. CT detection of mandibular invasion by squamous cell carcinoma of the oral cavity. *AJR Am J Roentgenol*. 2001;177(1):237-43.
- Murray PA. Periodontal diseases in patients infected by human immunodeficiency virus. *Periodontol* 2000. 1994;6:50-67.
- Narani N, Epstein J. Classifications of oral lesions in HIV infection. *J Clin Periodontol*. 2001;28(2):137-145.
- Natah SS, Konttinen YT, Enattah NS, Ashammakhi N, Sharkey KA, Häyrynen-Immonen R. Recurrent aphthous ulcers today: a review of the growing knowledge. *Int J Oral Maxillofac Surg*. 2004;33(3):221-34.
- Neylon AJ, Saunders PWG, Howard MR, Proctor SJ, Taylor PRA, Northern Region Haematology Group. Clinically significant newly presenting autoimmune thrombocytopenic purpura in adults: a prospective study of a population-based cohort of 245 patients. *Br J Haematol*. 2003;122(6):966-74.
- Ng KH, Siar CH. Review of oral histoplasmosis in Malaysians. *Oral Surg Oral Med Oral Pathol Oral Radiol Endod*. 1996;81(3):303-7.
- Ng S. Managing patients with oral candidiasis. *J Can Dent Assoc*. 2013;79:d122.
- Ng S-H, Yen T-C, Liao C-T, Chang JT-C, Chan S-C, Ko S-F, et al. 18F-FDG PET and CT/MRI in oral cavity squamous cell carcinoma: a prospective study of 124 patients with histologic correlation. *J Nucl Med Off Publ Soc Nucl Med*. 2005;46(7):1136-43.
- Ninou C. Rôle du chirurgien-dentiste dans la détection des infections sexuellement transmissibles [Thèse d'exercice : Chirurgie dentaire]. Université Paris Descartes; 2017.
- Nizamaldin Y, Samson J. Hémostase locale en Chirurgie orale. 2ème partie : efficacité de la colle de fibrine. *Médecine Buccale Chirurgie Buccale*. 2012;18(3):193-210.
- Okabe S, Nielsen PH, Jones WL, Characklis WG. Sulfide product inhibition of *Desulfovibrio desulfuricans* in batch and continuous cultures. *Water Res Oxf*. 1995;29(2):571-8.
- Omaña-Cepeda C, Martínez-Valverde A, del Mar Sabater-Recolons M, Jané-Salas E, Marí-Roig A, López-López J. A literature review and case report of hand, foot and mouth disease in an immunocompetent adult. *BMC Res Notes*. 2016;9:165.
- O'Moráin C, Segal AW, Levi AJ. Elemental diet as primary treatment of acute Crohn's disease: a controlled trial. *Br Med J Clin Res Ed*. 1984;288(6434):1859-62.
- Osgood EE. Monocyte leukemia : report of six cases and review of one hundred and twenty-seven cases. *Arch Intern Med*. 1937;59(6):931-51.
- Parent D, Vaillant L. Aphtes, aphtoses, maladie de Behçet. *Encycl Méd Chir - Dermatol*. 2008;[98-838-A-10].
- Parhiscar A, Har-El G. Deep neck abscess: a retrospective review of 210 cases. *Ann Otol Rhinol Laryngol*. 2001;110(11):1051-4.
- Patton LL. Oral Lesions Associated with Human Immunodeficiency Virus Disease. *Dent Clin North Am*. 2013;57(4):673-98.

- Patton LL. Current strategies for prevention of oral manifestations of human immunodeficiency virus. *Oral Surg Oral Med Oral Pathol Oral Radiol*. 2016;121(1):29-38.
- Paunica S, Giurgiu M, Dumitriu A. Oral Manifestations in Acute Leukemia as the First Sign; The Interdisciplinary Approach of Diagnosis and Treatment. *J Mind Med Sci*. 2015;2(2):186-92.
- Pellicoli ACA, Martins MAT, Sant'ana Filho M, Rados PV, Martins MD. Leishmaniasis with oral mucosa involvement. *Gerodontology*. 2012;29(2):e1168-1171.
- Pera A, Bellando P, Caldera D, Ponti V, Astegiano M, Barletti C, et al. Colonoscopy in inflammatory bowel disease. Diagnostic accuracy and proposal of an endoscopic score. *Gastroenterology*. 1987;92(1):181-5.
- Peron J-M, Mangez J-F. Cellulites et fistules d'origine dentaire. *Encycl Méd Chir - Stomatol*. 2002;[22-033-A-10].
- Perusse R. Ulcérations chroniques de la cavité buccale. *Médecin Quebec*. 2004;(39):59-67.
- Piette É, Billet J, Montreuil CB de. Manifestations buccopharyngées des dermatoses. *Encycl Méd Chir - Oto-Rhino-Laryngol*. 1999;[20-524-A-10].
- Piette E, Reychler H. *Traité de pathologies buccale et maxillo-faciale*. Bruxelles : De Boeck Université; 1991.
- Pilly E, Collège des universitaires de maladies infectieuses et tropicales (France). ECN. Pilly: maladies infectieuses et tropicales : préparation ECN, tous les items d'infectiologie. Vol. UE6 Septicémie / Bactériémie / Fongémie de l'adulte et de l'enfant. Paris: Alinéa Plus; 2015.
- Piluso S, Ficarra G, Lucatorto FM, Orsi A, Dionisio D, Stendardi L, et al. Cause of oral ulcers in HIV-infected patients: a study of 19 cases. *Oral Surg Oral Med Oral Pathol Oral Radiol Endod*. 1996;82(2):166-72.
- Pindborg JJ, Chardin H, Acevedo AC. *Atlas des maladies de la muqueuse buccale*. Paris: Masson; 1995.
- Piret P, Deneufbourg JM. L'ostéoradionécrose mandibulaire: épée de damoclès de la radiothérapie cervico-faciale? *Rev Med Liege*. 2002;57(6):393-9.
- Poorandokht D, Mahsa M, Lida S. Prevalence of Oral Manifestations in Patients with Neutropenia, A Study in West of Iran. *J Appl Env Biol Sci*. 2014;4(10):85-9.
- Popescu L-D, Aga I, Popescu M-A. La prise en charge des urgences odontologiques dans le centre hospitalier Métropole Savoie après un an de fonctionnement d'une ligne d'astreinte. *Médecine Buccale Chirurgie Buccale*. 2015;21(4):211-8.
- Porter SR, Barker GR, Scully C, Macfarlane G, Bain L. Serum IgG antibodies to *Helicobacter pylori* in patients with recurrent aphthous stomatitis and other oral disorders. *Oral Surg Oral Med Oral Pathol Oral Radiol Endod*. 1997;83(3):325-8.
- Prédine-Hug F, Boisramé-Gastrin S. Examen au fauteuil. *Encycl Méd Chir - Médecine Buccale*. 2009;[28-230-H-10].
- Preeti L, Magesh K, Rajkumar K, Karthik R. Recurrent aphthous stomatitis. *J Oral Maxillofac Pathol*. 2011;15(3):252-6.
- Raedler LA. Diagnosis and Management of Polycythemia Vera: Proceedings from a Multidisciplinary Roundtable. *Am Health Drug Benefits*. 2014;7(7 Suppl 3):S36-47.
- Rakocz M, Mazar A, Varon D, Spierer S, Blinder D, Martinowitz U. Dental extractions in patients with bleeding disorders. The use of fibrin glue. *Oral Surg Oral Med Oral Pathol*. 1993;75(3):280-2.
- Rama Mohan K, Koteswara Rao N, Leela Krishna G, Santosh Kumar V, Ranganath N, Vijaya Lakshmi U. Role of ultrasonography in oral and maxillofacial surgery: a review of literature. *J Maxillofac Oral Surg*. 2015;14(2):162-70.

- Raoul G, Maes J-M, Pasquier D, Nicola J, Ferri J. Ostéoradionécroses des maxillaires (maxillaire et mandibulaire) de G. Raoul, J.-M. Maes, D. Pasquier, J. Nicola, J. Ferri. *Encycl Med Chir - Médecine Buccale*. 2008;[28-380-C-10].
- Raybaud H, Voha C, Cardot-Leccia N, Monteil RA. Optimisation des biopsies des muqueuses buccales. *Rev Stomatol Chir Maxillofac*. 2012;113(5):398-402.
- Rega AJ, Aziz SR, Ziccardi VB. Microbiology and antibiotic sensitivities of head and neck space infections of odontogenic origin. *J Oral Maxillofac Surg Off J Am Assoc Oral Maxillofac Surg*. 2006;64(9):1377-80.
- Reilly BM. Physical examination in the care of medical in patients: an observational study. *Lancet Lond Engl*. 2003;362(9390):1100-5.
- Rerhrhaye M, Abdellaoui L, Bouziane A, Ennibi O. Le bilan biologique en odontostomatologie: intérêt et interprétation. *Actual Odontostomatol (Paris)*. 2010;7(250):117.
- RESERVES, INSERM. Orphanet: Purpura thrombopénique immunologique [Internet]. [cité 15 mai 2017]. Disponible sur: http://www.orpha.net/consor/cgi-bin/OC_Exp.php?Lng=FR&Expert=3002
- Revuz J, Penso D, Roujeau JC, Guillaume JC, Payne CR, Wechsler J, et al. Toxic epidermal necrolysis. Clinical findings and prognosis factors in 87 patients. *Arch Dermatol*. 1987;123(9):1160-5.
- Riley LW. The epidemiologic, clinical, and microbiologic features of hemorrhagic colitis. *Annu Rev Microbiol*. 1987;41:383-407.
- Rivera-Hidalgo F, Shulman J, Beach M. The association of tobacco and other factors with recurrent aphthous stomatitis in an US adult population. *Oral Dis*. 2004;10(6):335-45.
- Robinson PG, Adegboye A, Rowland RW, Yeung S, Johnson NW. Periodontal diseases and HIV infection. *Oral Dis*. 2002;8 Suppl 2:144-50.
- Roche Y. Chirurgie dentaire et patients à risque: évaluation et précautions à prendre en pratique quotidienne. Paris: Flammarion Médecine-Sciences; 1996.
- Rochefort J. Herpès buccal et herpès génital : que faut-il retenir ? *Information Dentaire*, n°11-12 vol.99 – 2017.
- Rochefort J, Hervé G, Agbo-Godeau S. Manifestations orales de l'érythème polymorphe : présentation de cas cliniques. *Médecine Buccale Chirurgie Buccale*. 2016;22(2):137-43.
- Rodeghiero F, Stasi R, Gernsheimer T, Michel M, Provan D, Arnold DM, et al. Standardization of terminology, definitions and outcome criteria in immune thrombocytopenic purpura of adults and children: report from an international working group. *Blood*. 2009;113(11):2386-93.
- Roger-Leroi V, Laléchère-Lestrade C, Tubert-Jeannin S. Caractéristiques des patients ayant recours à l'unité d'urgence odontologique du CHU de Clermont-Ferrand (France). *Rev DÉpidémiologie Santé Publique*. 2007;55(3):197-202.
- Romano A, Marescalco MS, Liardo C, Villari L, Vetro C, Conticello C, et al. Oral lesion as unusual first manifestation of multiple myeloma: case reports and review of the literature. *Case Rep Hematol*. 2014;2014:529452.
- Roujeau J-C. [Toxic epidermal necrolysis and Stevens-Johnson syndrome]. *Rev Prat*. 2007;57(11):1165-70.
- Roujeau J-C. Érythème polymorphe. *Encycl Med Chir - Dermatol*. 2008;[98-265-A-10].
- Roujeau JC, Kelly JP, Naldi L, Rzany B, Stern RS, Anderson T, et al. Medication use and the risk of Stevens-Johnson syndrome or toxic epidermal necrolysis. *N Engl J Med*. 1995;333(24):1600-7.
- Ruiz-Maldonado R. Acute disseminated epidermal necrosis types 1, 2, and 3: study of sixty cases. *J Am*

Acad Dermatol. 1985;13(4):623-35.

Ryder MI. An update on HIV and periodontal disease. *J Periodontol*. 2002;73(9):1071-8.

Rzany B, Mockenhaupt M, Baur S, Schröder W, Stocker U, Mueller J, et al. Epidemiology of erythema exsudativum multiforme majus, Stevens-Johnson syndrome, and toxic epidermal necrolysis in Germany (1990-1992): structure and results of a population-based registry. *J Clin Epidemiol*. 1996;49(7):769-73.

Saleh Z, Arayssi T. Update on the therapy of Behçet disease. *Ther Adv Chronic Dis*. 2014;5(3):112-34.

Samaranayake LP. Oral mycoses in HIV infection. *Oral Surg Oral Med Oral Pathol*. 1992;73(2):171-80.

Samim F, Auluck A, Zed C, Williams PM. Erythema Multiforme. *Dent Clin North Am*. 2013;57(4):583-96.

Santoro FA, Stoopler ET, Werth VP. Pemphigus. *Dent Clin North Am*. 2013;57(4):597-610.

Scarfe WC, Farman AG, Sukovic P. Clinical applications of cone-beam computed tomography in dental practice. *J Can Dent Assoc*. 2006;72(1):75-80.

Schaedel R, Goldberg MH. Chronic lymphocytic leukemia of B-cell origin: oral manifestations and dental treatment planning. *J Am Dent Assoc* 1939. févr 1997;128(2):206-10.

Schoonen WM, Kucera G, Coalson J, Li L, Rutstein M, Mowat F, et al. Epidemiology of immune thrombocytopenic purpura in the General Practice Research Database. *Br J Haematol*. 2009;145(2):235-44.

Schubert MM, Correa MEP. Oral graft-versus-host disease. *Dent Clin North Am*. 2008;52(1):79-109, viii-ix.

Sciubba JJ, Goldenberg D. Oral complications of radiotherapy. *Lancet Oncol*. 2006;7(2):175-83.

Scully C. Clinical practice. Aphthous ulceration. *N Engl J Med*. 2006;355(2):165-72.

Scully C, Azul AM, Crighton A, Felix D, Field A, Porter SR. Nicorandil can induce severe oral ulceration. *Oral Surg Oral Med Oral Pathol Oral Radiol Endod*. 2001;91(2):189-93.

Scully C, Cawson RA, Scully C. Oral disease. Edinburgh; New York: Churchill Livingstone; 1999.

Scully C, Challacombe SJ. Pemphigus vulgaris: update on etiopathogenesis, oral manifestations, and management. *Crit Rev Oral Biol Med Off Publ Am Assoc Oral Biol*. 2002;13(5):397-408.

Scully C, Porter S. Oral mucosal disease: recurrent aphthous stomatitis. *Br J Oral Maxillofac Surg*. 2008;46(3):198-206.

Sigal-Nahum M, Lemarchand-Venencie F. Maladies hémorragiques par anomalies vasculaires. *Encycl Méd Chir - Hématologie*. 1990;[13-020-A-10].

Sin C, Lapeyre H, Martel P, Joly P. Pemphigus. *Encycl Méd Chir - Dermatol*. 2011;[98-250-A-10].

Skitarelić N, Mladina R, Morović M, Skitarelić N. Cervical necrotizing fasciitis: sources and outcomes. *Infection*. 2003;31(1):39-44.

Ślebioda Z, Szponar E. Burning mouth syndrome – a common dental problem in perimenopausal women. *Przegląd Menopauzalny Menopause Rev*. 2014;13(3):198-202.

Société française d'anesthésie et de réanimation, Société de pathologie infectieuse de langue française, Société de réanimation de langue française. Prise en charge des candidoses et aspergilloses invasives de l'adulte: conférence de consensus commune, 13 mai 2004, Institut Pasteur de Paris. Paris: Elsevier; 2004.

Société française de chirurgie orale. Prise en charge des foyers infectieux bucco-dentaires. *Médecine Buccale Chirurgie Buccale*. 2012;18(3):251-314.

- Solomides CC, Miller AS, Christman RA, Talwar J, Simpkins H. Lymphomas of the oral cavity: histology, immunologic type, and incidence of Epstein-Barr virus infection. *Hum Pathol*. 2002;33(2):153-7.
- Sonis AL, Musselman RJ. Oral bleeding in classic hemophilia. *Oral Surg Oral Med Oral Pathol*. 1982;53(4):363-6.
- Sonis ST, Fey EG. Oral complications of cancer therapy. *Oncol Williston Park N*. 2002;16(5):680-686, 691-2, 695.
- Spadari F, Fazio N, Lauritano D, Zambellini Artini M. Clinico-diagnostic and odonto-stomatologic therapeutic problems in patients with HIV infection and AIDS. *Minerva Stomatol*. 1997;46(6):307-28.
- van der Stelt PF. Panoramic radiographs in dental diagnostics. *Ned Tijdschr Tandheelkd*. 2016;123(4):181-7.
- Stelter K, Lübbers CW, Andratschke M, Leunig A. Quincke's edema: diagnosis and management of 102 patients with sudden upper airway obstruction. *Laryngorhinootologie*. 2007;86(6):416-9.
- Stoopler ET. Oral herpetic infections (HSV 1-8). *Dent Clin North Am*. 2005;49(1):15-29.
- Stoopler ET, Sollecito TP. Oral Mucosal Diseases. *Med Clin North Am*. 2014;98(6):1323-52.
- Stuck AE, Minder CE, Frey FJ. Risk of Infectious Complications in Patients Taking Glucocorticosteroids. *Rev Infect Dis*. 1989;11(6):954-63.
- Sun A, Chang JG, Kao CL, Liu BY, Wang JT, Chu CT, et al. Human cytomegalovirus as a potential etiologic agent in recurrent aphthous ulcers and Behçet's disease. *J Oral Pathol Med Off Publ Int Assoc Oral Pathol Am Acad Oral Pathol*. 1996;25(5):212-8.
- Szipirglas H, Ben Slama L. *Pathologie de la muqueuse buccale*. Paris: EMC : Elsevier, DL 1999; 1999.
- Szipirglas H, Zucca-Quesemand S. Glossodynies. *Encycl Med Chir, Encyclopédie Pratique de Médecine*, 1998;[6-0520].
- Tarakji B, Gazal G, Al-Maweri SA, Azzeghaiby SN, Alaizari N. Guideline for the diagnosis and treatment of recurrent aphthous stomatitis for dental practitioners. *J Int Oral Health JIOH*. 2015;7(5):74-80.
- Tefferi A. Polycythemia vera: a comprehensive review and clinical recommendations. *Mayo Clin Proc*. 2003;78(2):174-94.
- Tefferi A, Pardanani A. Myeloproliferative Neoplasms: A Contemporary Review. *JAMA Oncol*. 2015;1(1):97-105.
- Teillac D, Marsol P, Richard P, Hubert P, Roujeau JC, Cloup M, et al. [Toxic epidermal necrolysis in children (Lyell's syndrome). Apropos of 18 cases]. *Arch Fr Pediatr*. 1987;44(8):583-7.
- Theodoros Dervisoglou, Apostolos Matiakis. Oral Ulceration Due to Methotrexate Treatment: A Report of 3 Cases and Literature Review. *Balk J Dent Med*. 2015;19(2):116-20.
- Toledo R, Descroix V. Fiche 58 - Questionnaire DN 4: Douleurs neuropathiques en 4 questions. In: *Urgences odontologiques*. Paris: Elsevier Masson; 2010. p. 161.
- Treede R-D, Jensen TS, Campbell JN, Cruccu G, Dostrovsky JO, Griffin JW, et al. Neuropathic pain: redefinition and a grading system for clinical and research purposes. *Neurology*. 2008;70(18):1630-5.
- Treister NS, Cook EF, Antin J, Lee SJ, Soiffer R, Woo S-B. Clinical evaluation of oral chronic graft-versus-host disease. *Biol Blood Marrow Transplant J Am Soc Blood Marrow Transplant*. 2008;14(1):110-5.
- Treister NS, Woo S-B, O'Holleran EW, Lehmann LE, Parsons SK, Guinan EC. Oral chronic graft-versus-host disease in pediatric patients after hematopoietic stem cell transplantation. *Biol Blood*

- Marrow Transplant J Am Soc Blood Marrow Transplant. 2005;11(9):721-31.
- Vaillant L, Hüttenberger B. Maladies bulleuses acquises de la muqueuse buccale. Rev Stomatol Chir Maxillofac. 2005;106(5):287-97.
- Vaillant L, Jan V, Hüttenberger B. Ulcérations de la muqueuse buccale. Ann Dermatol Venereol. 1999;126(11):853-9.
- Vaillant L, Samimi M. Aphthes et ulcérations buccales. Presse Médicale. 2016;45(2):215-26.
- Vaubourdolle M, Alvarez JC, Barbé F, Beaudeau JL, Boissier É, Caillon H, et al. Recommandations de la SFBC sur la biologie d'urgence. Ann Biol Clin (Paris). 2016;74(2).
- Vera-Llonch M, Oster G, Hagiwara M, Sonis S. Oral mucositis in patients undergoing radiation treatment for head and neck carcinoma. Cancer. 2006;106(2):329-36.
- Vigarios E, Fricain J-C, Progetti F, Boulanger M, Sibaud V. Leucoplasie orale chevelue induite par une corticothérapie locale. Ann Dermatol Vénéréologie. 2015;142(10):572-6.
- Wallace MR, Bowler WA, Murray NB, Brodine SK, Oldfield EC. Treatment of adult varicella with oral acyclovir. A randomized, placebo-controlled trial. Ann Intern Med. 1992;117(5):358-63.
- Weber AL, Siciliano A. CT and MR imaging evaluation of neck infections with clinical correlations. Radiol Clin North Am. 2000;38(5):941-968, ix.
- Weed HG, Forest LA. Deep Neck Infections in: Cummings CW, Frederickson JM, Harker LA, Krause CJ, Schuller DE, Richardson MA editors. Otolaryngol Head Neck Surg Mosby. 1998;1702-1705.
- Weldon D. Differential Diagnosis of Angioedema. Immunol Allergy Clin. 1 nov 2006;26(4):603-13.
- Whitley RJ, Roizman B. Herpes simplex virus infections. Lancet Lond Engl. 2001;357(9267):1513-8.
- Woo S. Oral pathology: a comprehensive atlas and text. 2017.
- Wray D, Graykowski EA, Notkins AL. Role of mucosal injury in initiating recurrent aphthous stomatitis. Br Med J Clin Res Ed. 1981;283(6306):1569-70.
- Xu H-H, Werth VP, Parisi E, Sollecito TP. Mucous Membrane Pemphigoid. Dent Clin North Am. 2013;57(4):611-30.
- Yamadera S, Yamashita K, Kato N, Akatsuka M, Miyamura K, Yamazaki S. Herpangina surveillance in Japan, 1982-1989. A report of the national epidemiological surveillance of infectious agents in Japan. Jpn J Med Sci Biol. 1991;44(1):29-39.
- Yilmaz HG, Albaba MR, Caygur A, Cengiz E, Boke-Karacaoglu F, Tumer H. Treatment of recurrent aphthous stomatitis with Er,Cr:YSGG laser irradiation: A randomized controlled split mouth clinical study. J Photochem Photobiol B. 2017;170:1-5.
- Zakrzewska JM, Forssell H, Glenny AM. Interventions for the treatment of burning mouth syndrome. Cochrane Database Syst Rev. 2005;1:CD002779.

TABLE DES ILLUSTRATIONS

Figure 1 : Outils d'évaluation de la douleur (ANAES, Service des Recommandations et Références Professionnelles 1999).....	8
Figure 2 : Angioedème aigu : les types aigus et héréditaires sont cliniquement indistinguables Développement rapide du gonflement œdémateux des lèvres, l'œdème peut impliquer le cou et mettre en danger les voies respiratoires (Scully et al. 1999).....	22
Figure 3 : Cellulite des espaces sublinguaux et sous-mandibulaire de façon bilatérale et de l'espace sous-mentale (Barry et al. 2014).....	23
Figure 4 : Femme, 55 ans, se présentant en urgence pour ulcérations diffuses multiples de la cavité orale atteignant l'ensemble de la muqueuse orale, avec asthénie, déshydratation, et dénutrition : (A) Ulcération au niveau de la face interne de la joue droite et du palais (B) Ulcération de la lèvre inférieure (C) Ulcération de la face interne de la joue gauche et du palais. Dr Rochefort, Service Odontologie, Hôpital la Pitié Salpêtrière.....	31
Figure 5 : Agranulocytose (Pindborg et al. 1995).....	35
Figure 6 : Thrombocytopénie (Pindborg et al. 1995).....	37
Figure 7 : Pétéchies sur la langue chez un enfant due à un PTI (Bain 1986).....	38
Figure 8 : Prise en charge hospitalière d'une hémorragie grave (objectif : INR < 1,5) (Haute Autorité de Santé 2008).....	41
Figure 9 : Anémie ferriprive : exfoliation et érythème diffus de la langue avec perlèche bilatérale (femme 78 ans) (Kuffer et al. 2009).....	43
Figure 10 : Anémie de Biermer : aspect de glossite atrophique de Hunter avec plages érythémateuses et atrophiques (femme 64 ans) (Kuffer et al. 2009).....	43
Figure 11 : Leucémie myéloïde aiguë : hypertrophie gingivale marquée et ulcérations (Laskaris 2006).	45
Figure 12 : Myélome multiple, gonflement de la gencive (Laskaris 2006).....	47
Figure 13 : Aspect muqueuse orale d'un patient de 30 ans atteint de SJS suite à la prise d'amoxicilline. Dr Rochefort, service odontologie, hôpital la Pitié Salpêtrière.....	50
Figure 14 : Aspect de la muqueuse orale d'un patient de 29 ans atteint de syndrome de Lyell suite à la mise en place d'un nouvel antiépileptique. Dr Boukhris, service ORL et chirurgie cervico faciale, hôpital Saint-Joseph.....	50
Figure 15 : Exemples schématiques de la distribution habituelle du détachement dans la nécrolyse épidermique toxique au syndrome de Stevens-Johnson (Bastuji-Garin et al. 1993).....	51
Figure 16 : Aspect précoce de nécrolyse épidermique avec bulles cutanées à toit nécrotique (Roujeau 2007).....	51
Figure 17 : Cliché illustrant les séquelles orales de NET. (A) Langue dépapillée et fibrosée chez une patiente de 11 ans. (B) Brides cicatricielles chez un patient de 17 ans. (C) Erosions cervicales non carieuses chez une patiente de 40 ans. Dr Rochefort, Dr Landru, Pr Gogly, Service Odontologie, hôpital A. Chenevier (Gaultier et al. 2009).....	54
Figure 18 : Candidose orale sévère (infection à <i>Candida albicans</i>) chez un patient infecté par le VIH (SIDA) (Lotti et al. 2013).....	59
Figure 19 : Leucoplasie orale chevelue (Lotti et al. 2013).....	60
Figure 20 : GUN chez un patient atteint de VIH (Szpirglas et Ben Slama 1999).....	62

<u>Figure 21</u> : Evaluation topographique de la douleur (ANAES, Service des Recommandations et Références Professionnelles 1999).....	68
<u>Figure 22</u> : Aphte de la lèvre inférieure (coll. M. Samimi) (Vaillant et Samimi 2016).....	70
<u>Figure 23</u> : Aphte majeur : montrant également des cicatrices et une distorsion de la muqueuse (Scully et al. 1999).....	70
<u>Figure 24</u> : Lésion aphteuse chez un patient atteint d'une maladie à VIH avancée (Akintoye et Greenberg 2014).....	73
<u>Figure 25</u> : Ulcération due à une infection par le cytomégalovirus de la langue ventrale gauche (Woo 2017).....	74
<u>Figure 26</u> : Ulcération tuberculeuse (Pindborg et al. 1995).....	75
<u>Figure 27</u> : Leishmaniose mucocutanée: lésion végétative et infiltrante sur la lèvre (Lotti et al. 2013).....	76
<u>Figure 28</u> : Ulcération traumatique causée par une dent cassée (Woo 2017).....	77
<u>Figure 29</u> : Exposition osseuse sur ostéoradionécrose mandibulaire au niveau de la branche horizontale gauche (Raoul et al. 2008).....	78
<u>Figure 30</u> : Sialométaplasie nécrosante (Szpirglas et Ben Slama 1999).....	79
<u>Figure 31</u> : Mucite radio-induite affectant la muqueuse buccale et la partie latérale de la langue (Caillot et Denis 2012).....	81
<u>Figure 32</u> : (A) Érythème gingival et ulcérations focales dans la gingivostomatite herpétique primaire et (B) affectant la lèvre inférieure (Fatahzadeh 2017).....	84
<u>Figure 33</u> : Exemple de primo infection herpétique orale symptomatique (A) Érosions multiples, confluentes et douloureuses au niveau lingual et labial chez un homme de 25 ans, (B) atteinte linguale et (C) labiale chez un homme de 40 ans. Diagnostic biologique par PCR positif. (Rocheffort et al, ID 2017).....	85
<u>Figure 34</u> : Atteinte de muqueuse orale lors d'un EP. (A) Erosions labiales, atteinte palatine et de la face interne de la joue droite; (B) Lésions labiales, face interne de la joue gauche; (C) Ulcérations au niveau de la face interne de la lèvre inférieure; (D) Lésion bulleuse au niveau de la lèvre inférieure droite (Rocheffort et al. 2016).....	87
<u>Figure 35</u> : Erythème polymorphe post-herpétique, Dr Rocheffort, Service Odontologie, hôpital la Pitié-Salpêtrière.....	88
<u>Figure 36</u> : Aphtose miliaire (coll. M. Samimi) (Vaillant et Samimi 2016).....	90
<u>Figure 37</u> : Schéma récapitulatif du traitement de l'aphtose ou stomatite aphteuse récidivante (SAR) (Madrid et al. 2010).....	91
<u>Figure 38</u> : Ulcération à marge indurée sur la muqueuse buccale d'un patient atteint de la maladie de Crohn (Akintoye et Greenberg 2014).....	93
<u>Figure 39</u> : Manifestations buccales de la RCH : pyostomatite végétante. Lésions pustuleuses confluentes donnant un aspect caractéristique en «traces d'escargot» (Cherbi et Wierzba 2009).....	94
<u>Figure 40</u> : Ulcérations buccales médicamenteuses liées à la prise de méthotrexate (coll. M. Samimi) (Vaillant et Samimi 2016).....	96
<u>Figure 41</u> : Phemphigoïde cicatricielle (Pindborg et al. 1995).....	96
<u>Figure 42</u> : Erosions coalescées de la maladie PMB sur la langue gauche (Fatahzadeh 2017).....	97
<u>Figure 43</u> : Herpangine (Pindborg et al. 1995).....	98
<u>Figure 44</u> : Vésicules confluentes du zona et ulcérations du palais (Scully et al. 1999).....	100

<u>Figure 45</u> : Phemphigus vulgaire localisée au niveau de la gencive inferieure (Szpirglas et Ben Slama 1999).....	104
<u>Figure 46</u> : Schémas récapitulatifs des ulcérations uniques et multiples de la muqueuse buccale	105
<u>Figure 47</u> : Schéma récapitulatif des érosions de la muqueuse buccale	106
<u>Figure 48</u> : Questionnaire Douleur Saint-Antoine (QDSA)	109
<u>Figure 49</u> : Questionnaire DN4 (Bouhassira et al. 2005)	110
<u>Figure 50</u> : Arbre décisionnel décrivant les étapes de prise en charge en urgence de patients atteints de pathologie de la muqueuse buccale (En rose : les étapes d'urgences diagnostiques). *SN : Sialométaplasie Nécrosante	114

TABLEAUX

<u>Tableau 1</u> : Grades de sévérité des allergies immédiates adapté de la classification de Ring et Messmer (ANSM).....	20
<u>Tableau 2</u> : Mesures correctrices recommandées en fonction de l'INR mesuré et de l'INR cible (Haute Autorité de Santé 2008).....	41
<u>Tableau 3</u> : Classification TNM et stade (8th ed. AJCC) (Lydiatt et al. 2017) (Masanari et al. 2016)	65
<u>Tableau 4</u> : Tableau comparatif des diagnostics différentiels d'une ulcération unique de la cavité orale (à partir du tableau comparatif de la sémiologie d'ulcérations uniques issue du campus de chirurgie maxillo-faciale et stomatologie de l'université médicale virtuelle francophone)	80
<u>Tableau 5</u> : Classification des mucites radio-induites du NCI-CTC (Bensadoun et al. 2006).	82
<u>Tableau 6</u> : Classification des mucites radio-induites de l'OMS (Bensadoun et al. 2006)	82
<u>Tableau 7</u> : Les différentes formes cliniques d'aphtoses (Parent et Vaillant 2008)	89

**Les opinions émises dans les dissertations présentées doivent être
considérées comme propre à leurs auteurs, sans aucune
approbation ni improbation de la Faculté de Chirurgie Dentaire**

RIAHI Chira. Prise en charge des urgences en pathologie de la muqueuse buccale. 2018. p. 146 : ill., tabl. Réf. Biblio. : 126-141

Sous la direction du : Dr Juliette ROCHEFORT

Th : Chir. Dent. : Paris 7 : 2018

RESUME :

Les pathologies de la muqueuse buccale représentent une part importante des urgences odontologiques rencontrées lors de l'exercice quotidien. La rapidité et l'efficacité de la gestion des urgences, aussi bien dans le bilan clinique que dans la prise en charge, sont des paramètres influents sur la réussite thérapeutique et améliorant le pronostic des patients. Ainsi, il est nécessaire pour le praticien, dans son exercice hospitalier comme de ville, d'avoir une vision globale des différentes affections, qu'il doit être en mesure de diagnostiquer. C'est au vu de cette problématique que nous avons réalisé ce travail afin d'illustrer un ensemble de pathologies pouvant être rencontré en urgence et de proposer une conduite à tenir face à elles. Ces dernières comprennent, les urgences vitales à proprement parler, mais également les atteintes dont le diagnostic doit être déterminé le plus rapidement possible, impliquant le pronostic vital des patients, comme les pathologies cancéreuses. Enfin, une dernière partie est accordée à l'urgence douloureuse, fréquente, présentant une difficulté particulière de par ses manifestations non spécifiques et parfois trompeuses. Cette mise au point espère aider le professionnel de santé face à la tâche peu aisée, mais capitale, que représente la prise en charge d'une urgence de la muqueuse buccale.

TITRE en anglais :

Management of emergencies in the pathology of the oral mucosa

DISCIPLINE : Chirurgie buccale

MOTS-CLES Français :

Urgences (FMeSH) – muqueuse de la bouche (FMeSH) – douleur (FMeSH) – maladie de la bouche (FMeSH)

MOTS-CLES Anglais :

Emergencies (MeSH) – mouth mucosa (MeSH) – pain (MeSH) – mouth diseases (MeSH)