



HAL
open science

Irrigatys®: un nouveau concept d'irrigation et d'activation en endodontie

Léa Korchia

► **To cite this version:**

Léa Korchia. Irrigatys®: un nouveau concept d'irrigation et d'activation en endodontie. Sciences du Vivant [q-bio]. 2018. dumas-03097992

HAL Id: dumas-03097992

<https://dumas.ccsd.cnrs.fr/dumas-03097992>

Submitted on 5 Jan 2021

HAL is a multi-disciplinary open access archive for the deposit and dissemination of scientific research documents, whether they are published or not. The documents may come from teaching and research institutions in France or abroad, or from public or private research centers.

L'archive ouverte pluridisciplinaire **HAL**, est destinée au dépôt et à la diffusion de documents scientifiques de niveau recherche, publiés ou non, émanant des établissements d'enseignement et de recherche français ou étrangers, des laboratoires publics ou privés.



Distributed under a Creative Commons Attribution - NonCommercial - NoDerivatives 4.0 International License

UNIVERSITE PARIS DIDEROT - PARIS 7

FACULTE DE CHIRURGIE DENTAIRE

5, Rue Garancière 75006 PARIS

Année 2018

Thèse N°:

N° attribué par la bibliothèque :

THESE pour le DIPLOME D'ETAT DE DOCTEUR

en CHIRURGIE DENTAIRE

présentée et soutenue publiquement le

par **KORCHIA Léa**

**IRRIGATYS : UN NOUVEAU CONCEPT D'IRRIGATION
ET D'ACTIVATION EN ENDODONTIE**

Directeur de thèse : Professeur Stéphane Simon
Co-directeur de thèse : Docteur Maria Gabriela MONTERO

JURY

| | |
|--|---------------|
| M. le Professeur Stéphane SIMON | Président |
| Mme la Docteure Julia BOSCO | Assesseur |
| Mme la Docteure Hélène CITTERIO | Assesseur |
| Mme la Docteure Isabelle FONTANILLE | Assesseur |
| M. le Docteur Benjamin FOURNIER | Assesseur |
| M. le Docteur Valentin MARCHI | Assesseur |
| Mme la Docteure Juliette ROCHEFORT | Assesseur |
| Mme la Docteure Maria Gabriela MONTERO | Membre invité |

UNIVERSITE PARIS DIDEROT – PARIS 7

Présidente de l'Université :

Mme la Professeure Christine CLERICI

Doyenne de l'U.F.R. d'Odontologie :

Mme la Professeure Ariane BERDAL

Directrice Générale des Services :

Madame Pascale SAINT-CYR

JURY

M. le Professeur Stéphane SIMON

Président

Mme la Docteure Julia BOSCO

Assesseur

Mme la Docteure Hélène CITTERIO

Assesseur

Mme la Docteure Isabelle FONTANILLE

Assesseur

M. le Docteur Benjamin FOURNIER

Assesseur

M. le Docteur Valentin MARCHI

Assesseur

Mme la Docteure Juliette ROCHEFORT

Assesseur

Mme la Docteure Maria Gabriela MONTERO

Membre invité

M. le Professeur Stéphane SIMON

Docteur en Chirurgie Dentaire
Docteur en Sciences Odontologiques
Diplôme d'Etat en Odontologie
Professeur des Universités - Praticien Hospitalier

Je vous remercie d'avoir accepté de diriger ce travail et d'avoir montré le plus grand intérêt à son élaboration. Pour l'honneur que vous me faites en acceptant la présidence du jury de cette thèse, veuillez trouver ici l'expression de ma profonde et respectueuse considération.

Mme la Docteure Julia BOSCO

Docteur en Chirurgie Dentaire
Diplôme de Doctorat
Maître de Conférences des Universités - Praticien Hospitalier

Pour l'honneur que vous me faites de prendre par au jury de cette thèse, veuillez recevoir l'assurance de mon plus profond respect et de mes sincères remerciements.

Mme la Docteure Hélène CITTERIO

Docteur en Chirurgie Dentaire
Diplôme de Doctorat
Maître de Conférences des Universités - Praticien Hospitalier

Je vous remercie d'avoir accepté de prendre place dans ce jury, veuillez recevoir par ce travail l'expression de ma sincère gratitude.

Mme la Docteure Isabelle FONTANILLE

Docteur en Chirurgie Dentaire
Assistante Hospitalo-Universitaire

Je vous remercie d'avoir accepté de prendre place dans ce jury, veuillez recevoir par ce travail l'expression de ma sincère gratitude.

M. le Docteur Benjamin FOURNIER

Docteur en Chirurgie Dentaire
Diplôme de Doctorat
Maître de Conférences des Universités – Praticien Hospitalier

Je vous remercie d'avoir accepté de prendre place dans ce jury, veuillez recevoir par ce travail l'expression de ma sincère gratitude.

M. le Docteur Valentin MARCHI

Docteur en Chirurgie Dentaire
Assistant Hospitalo-Universitaire

Je vous remercie d'avoir accepté de prendre place dans ce jury, veuillez recevoir par ce travail l'expression de ma sincère gratitude.

Mme la Docteure Juliette ROCHEFORT

Docteur en Chirurgie Dentaire
Maître de Conférences des Universités Associée

Je vous remercie d'avoir accepté de prendre place dans ce jury, veuillez recevoir par ce travail l'expression de ma sincère gratitude.

**Mme la Docteure Maria Gabriela
MONTERO**

Docteur en Chirurgie Dentaire
Assistante Hospitalo-Universitaire

Je vous remercie vivement pour l'aide et le soutien apporté, pour votre disponibilité, votre patience et vos conseils précieux tout au long de ce travail. Veuillez trouver ici l'expression de toute ma gratitude et de mon profond respect.

TABLE DES MATIÈRES

| | |
|---|-----------|
| Introduction..... | 2 |
| 1. L'endodontie et la préparation chimio-mécanique..... | 3 |
| 1.1. Objectifs physiques et chimiques de l'irrigation | 3 |
| 1.2. Dynamique de l'irrigation | 4 |
| 1.3. Etapes de l'irrigation..... | 6 |
| 1.4. L'irrigation passive à la seringue..... | 6 |
| 1.5. Les solutions d'irrigation..... | 8 |
| 1.5.1. L'hypochlorite de sodium..... | 8 |
| 1.5.2. L'EDTA (Ethylène Diamine Tétracetic Acid)..... | 10 |
| 1.5.3. Le digluconate de chlorhexidine..... | 11 |
| 1.5.4. Autres solutions d'irrigation..... | 12 |
| 1.6. Les moyens d'activation mécaniques..... | 13 |
| 1.6.1. Activation manuelle : le maître cône de gutta percha..... | 13 |
| 1.6.2. Activation sonore..... | 14 |
| 1.6.3. Activation ultrasonore | 17 |
| 1.7. Les dispositifs d'irrigation..... | 19 |
| 1.7.1. Dispositifs d'irrigation assistée utilisant une pression..... | 19 |
| 1.7.2. Irrigation par pression négative : EndoVac | 22 |
| 1.7.3. Activation photonique | 23 |
| 1.8. Influence du volume de solution utilisée..... | 24 |
| 2. Irrigatys®..... | 25 |
| 2.1. Présentation et caractéristiques cliniques | 25 |
| 2.2. Mode opératoire..... | 27 |
| 2.2.1. Irrigation NaOCl pendant la mise en forme canalaire..... | 27 |
| 2.2.2. Phase finale d'irrigation..... | 28 |
| 3. Etude clinique : Comparaison des volumes de solution utilisés lors de traitements endodontiques initiaux sur des molaires : irrigation à la seringue versus irrigation avec le dispositif Irrigatys®..... | 30 |
| 3.1. Introduction | 30 |
| 3.1.1. Objectif..... | 30 |
| 3.1.2. Hypothèse de travail | 30 |
| 3.2. Matériel et méthodes | 30 |
| 3.2.1. Population étudiée | 30 |
| 3.2.2. Déroulement de l'étude..... | 31 |
| 3.2.3. Analyse des données..... | 32 |
| 3.3. Résultats | 32 |
| 3.3.1. Analyse descriptive..... | 32 |
| 3.3.2. Analyse comparative | 36 |
| 3.4. Discussion | 42 |
| 3.4.1. Comparaison des quantités de volume d'hypochlorite de sodium | 42 |
| 3.4.2. Limites et difficultés rencontrées lors de l'analyse d'étude | 43 |
| Conclusion..... | 44 |

Introduction

Selon *l'American Association of Endodontists (AAE)*, l'endodontie est la branche de la dentisterie qui traite de la morphologie, la physiologie et la pathologie de la pulpe dentaire humaine et des tissus périradiculaires. Son étude et sa pratique englobent les sciences cliniques fondamentales telles que la biologie de la pulpe normale, l'étiologie, le diagnostic, la prévention et le traitement des maladies et des lésions de la pulpe et des tissus périradiculaires.

Les bactéries contenues dans le canal radiculaire en cas pathologie pulpaire contiennent des endotoxines responsables de lésions inflammatoires péri-apicales (Rietschel et Brade 1992). L'étiologie bactérienne est aussi responsable des pathologies persistantes après traitement endodontique (parodontite apicale réfractaire), consécutives à un manque ou à une insuffisance de désinfection endodontique, à la présence de canaux oubliés ou encore de micro-organismes extra-radiculaires (Nair 2006). Le succès du traitement endodontique dépend donc de notre capacité à réduire la charge bactérienne intra-canalair.

Schilder, dès 1974, introduisait le concept de « Triade endodontique » où le parage canalair consiste à éliminer tissu pulpaire et bactéries par une action chimio-mécanique de mise en forme et nettoyage et où l'obturation étanche « tridimensionnelle » assure la pérennité des résultats obtenus. Au cours d'une mise en forme mécanique, seule 55 % de l'aire canalair est intéressée par le passage des instruments endodontiques (Peters et al. 2003). Les canaux larges, ovales ou en C notamment ne peuvent être nettoyés par la seule action des instruments et la flore microbienne présente dans ces zones non instrumentées persiste. Ces bactéries peuvent également survivre dans les isthmes et les canaux latéraux qui, eux non plus, ne sont jamais concernés par l'instrumentation (Simon 2011). L'irrigation joue alors un rôle clé dans l'élimination des bactéries.

Dans ce travail, nous aborderons d'abord le rôle de la préparation chimio-mécanique lors du traitement endodontique et l'influence du volume de solution utilisée. Ensuite, nous présenterons un nouveau système d'irrigation récemment mis au point sur le marché : le système Irrigatys® (Itena, France).

Enfin, nous décrirons l'étude observationnelle menée à l'hôpital de la Pitié-Salpêtrière sous la direction du Dr Montero dont le but était de comparer les volumes de solution utilisés lors d'une irrigation à la seringue et avec le dispositif Irrigatys®. Enfin, nous analyserons les résultats.

1. L'endodontie et la préparation chimio-mécanique

1.1. Objectifs physiques et chimiques de l'irrigation

En 1974, Schilder décrivait les objectifs mécaniques qui conduisent à la réalisation d'une mise en forme canalaire permettant d'atteindre de façon optimale les objectifs biologiques qui sont :

- la désinfection du système canalaire avec élimination des bactéries et des débris pulpaire ;
- le respect du péri-apex par la limitation de l'irritation toxique, chimique et mécanique.

Il démontrait ainsi que les instruments permettent d'élargir le système endodontique et que la désinfection est principalement assurée par la solution d'irrigation.

La solution d'irrigation idéale devra donc présenter plusieurs propriétés :

- physiques :
 - l'irrigation devra compléter la préparation mécanique par une action physique de **lubrification des canaux** facilitant la progression des instruments endodontiques dans le canal,
 - permettre une **mise en suspension des débris** accumulés au cours de la mise en forme canalaire (Jalila Dakkaki , Mouna Jabri, Malika Karami, Amal El-Ouazzani 2014). Elle a pour but **l'élimination de la smear layer** (ou boue dentinaire) recouvrant les parois canalaires.

- chimiques :
 - l'irrigation devra avoir un pouvoir solvant sur les substances organiques, voire minérales,
 - l'action antiseptique à large spectre permettra **d'assainir le système endodontique** et d'éviter la persistance des microorganismes (Jalila Dakkaki , Mouna Jabri, Malika Karami, Amal El-Ouazzani 2014).

La solution d'irrigation doit être biocompatible, ne présenter aucune toxicité pour les cellules parodontales, être non allergénique, inactiver les endotoxines et permettre la dissolution du tissu pulpaire. Elle devra aussi limiter les risques d'altérations chimiques de la dentine canalaire afin de pouvoir réaliser une reconstruction prothétique correcte et améliorer le pronostic de la dent à long terme. (Zehnder 2006)

À ce jour, aucun des produits disponibles ne réunit toutes les qualités recherchées. C'est pourquoi il est recommandé d'utiliser des solutions d'hypochlorite de sodium peu concentrées et de recourir à d'autres produits en complément. (Machtou, Bronnec 2011).

En plus de l'action physico-chimique de la solution d'irrigation, la durée d'action nécessaire ainsi que le renouvellement de cette dernière sont des paramètres jouant un rôle important dans le succès du traitement endodontique. (Bukiet 2006)

1.2. Dynamique de l'irrigation

L'efficacité de la désinfection endodontique dépend de ses pouvoirs chimiques et physiques. Il est donc important de comprendre que même la solution la plus puissante ne sera d'aucune utilité si elle ne peut pénétrer dans la partie apicale du canal radiculaire, interagir avec la paroi canalaire et être renouvelée fréquemment à l'intérieur du système canalaire.

La dynamique de l'irrigation traite du profil du flux, de la pénétration, du renouvellement de la solution et des forces générées dans l'espace du canal radiculaire. Les modes actuels d'irrigation endodontique comprennent l'irrigation par aiguille de seringue traditionnelle ou par des techniques physiques, telles que l'irrigation par pression négative apicale ou l'activation sonore/ ultrasonique (Kishen 2016).

On distingue deux modes de pénétration de la solution d'irrigation :

- *l'irrigation passive est celle obtenue avec une seringue* : elle est conditionnée par la mise en forme qui intervient en permettant la pénétration de l'aiguille en direction apicale et favorisant la circulation de la solution au sein du réseau canalaire. Cette irrigation passive permet un effet de lavage qui est fonction de la quantité de solution utilisée. Elle ne permet toutefois pas à la solution d'atteindre les derniers millimètres apicaux, zone où se situent les bactéries nocives (Nair 2004) ;
- *l'irrigation active est celle qui accompagne la progression des instruments* : elle permet de faire progresser la solution en direction apicale par l'effet de brassage. Si elle optimise la distribution de la solution au sein du réseau canalaire, elle ne permet toutefois pas l'effet de lavage obtenu avec l'irrigation passive.

Bronnec et al. (2010), dans une étude ex vivo, étudient la pénétration et l'échange de la solution d'irrigation selon quatre variables : le diamètre de la conicité apicale, le calibre de l'aiguille, le niveau d'insertion de l'aiguille et le volume de solution. Ils en tirent plusieurs conclusions :

- seule l'irrigation active permet la pénétration et l'échange complets de la solution ;
- concernant l'irrigation passive, les quatre variables ont une influence significative sur la pénétration de la solution ;
- le niveau de l'aiguille dans le canal est le facteur le plus important pour la pénétration de la solution.

Les mêmes auteurs ont démontré que la solution d'irrigation délivrée à la seringue sans coincer l'aiguille dans le canal ne va pas plus loin que le bout de l'aiguille, que la pénétration et l'échange de la solution d'irrigation sont améliorés avec la progression de la mise en forme et que l'irrigation est réellement efficace qu'à la fin de la mise en forme. Gao et al. (2009) démontrent que la solution est délivrée à une distance limitée par rapport à l'extrémité de l'aiguille dans le canal radiculaire. Ils recommandent donc de positionner l'aiguille le plus apicalement possible, ce qui augmente le risque d'extrusion apicale.

1.3. Etapes de l'irrigation

L'irrigation doit conceptuellement être décomposée en deux étapes (Zehnder 2006). Pendant la mise en forme, sa principale fonction est d'éliminer par lavage les débris au fur et à mesure qu'ils sont produits par l'instrumentation.

La séquence recommandée est de rincer le canal avec 1 mL d'hypochlorite de sodium après chaque passage d'instrument rotatif (apport de solution fraîche), d'agiter la solution avec une lime K (progression de la solution apicalement et mise en suspension des débris) et de rincer à nouveau le canal (élimination coronaire des débris mis en suspension). L'utilisation de gel chélateur est inutile pendant la mise en forme, de même que l'alternance de différentes solutions.

A la fin de la mise en forme, une séquence d'irrigation finale avec un grand volume de solution est indispensable afin d'éliminer les débris résiduels, de dissoudre l'enduit pariétal de boue, dentinaire (alternance d'EDTA et d'hypochlorite de sodium) et enfin de pouvoir désinfecter réellement le système canalaire (hypochlorite de sodium).

Il est toutefois indispensable d'admettre que l'irrigation passive à la seringue est insuffisante pour garantir une pénétration et un renouvellement complets de la solution dans le tiers apical.

1.4. L'irrigation passive à la seringue

Si le type de mise en forme du canal et l'utilisation d'un instrument pour agiter la solution et la faire progresser dans le canal ont été très longtemps sous-estimés, c'est bien l'irrigation à la seringue qui est responsable de l'action physique de lavage.

Cette action physique est fonction à la fois du volume de solution (Sedgley et al. 2005) et du débit (Boutsioukis et al. 2010) utilisés, lesquels dépendent du type de dispositif employé (assemblage seringue et aiguille).

Plus le diamètre de l'aiguille est faible, plus la pression d'éjection sera importante pour un même volume de solution et plus elle progressera apicalement pour un même niveau de placement de l'aiguille dans le canal (Hsieh et al. 2007).

On comprend donc l'intérêt potentiel de choisir une aiguille suffisamment fine et longue pour être positionnée dans la zone apicale et ce afin d'améliorer le nettoyage de cette zone. La vitesse d'éjection de la solution est fonction de la pression sur le piston et de la différence de diamètre entre le corps de la seringue et celui de l'aiguille selon la loi de Poiseuille et le

théorème de Bernoulli. Pour débiter « passivement une solution » avec une grosse seringue à travers une fine aiguille, une pression importante est nécessaire, ce qui majore le risque d'extrusion. Il faut donc choisir une seringue dont le diamètre est en rapport avec le calibre de l'aiguille (classiquement pour une aiguille de 27 G une seringue de 5mL et pour une aiguille de 30 G une seringue de 3mL).

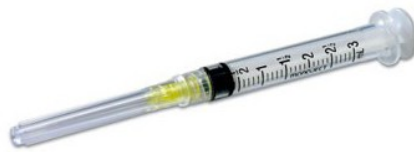

Figure 1 : Seringue 3mL

https://www.jolydent.fr/167-large_default/monoject-seringue-d-irrigation-canalair-endo-endodontie.jpg

Il est admis que pour atteindre ses objectifs, la préparation canalair doit faire appel à une instrumentation mécanique des canaux et à un traitement chimique du système endodontique, qui passe en premier lieu par l'utilisation efficace des solutions d'irrigation appropriées.

L'irrigation ne se limite donc pas à son seul effet physique de mise en suspension des débris et à leur élimination par effet de lavage. La mise en forme concourt également à l'effet chimique des solutions d'irrigation en autorisant la pénétration et le renouvellement des solutions utilisées, c'est-à-dire le contact direct et le maintien d'une concentration suffisante du principe actif avec le substrat organique, minéral ou bactérien.

1.5. Les solutions d'irrigation


1.5.1. L'hypochlorite de sodium

L'hypochlorite de sodium est considérée aujourd'hui comme la solution d'irrigation de choix (Simon 2011).

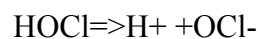
Effectivement, ses propriétés antibactériennes, son action solvante sur les composants organiques issus des tissus pulpaire nécrotiques et son absence de toxicité lorsqu'elle est utilisée à des concentrations adaptées en font le produit le plus utilisé pour l'irrigation aujourd'hui.

1.5.1.1. Propriétés chimiques

Pécora et al. ont rapporté en 2002 que l'hypochlorite de sodium utilisé en solution se dissociait selon l'équation suivante :



En solution aqueuse, l'acide hypochloreux (HOCl), se dissocie partiellement en anion OCl⁻ selon l'équation suivante :



En interprétant ces réactions chimiques, on peut en déduire que l'hypochlorite de sodium se comporte comme un solvant des graisses et des débris organiques, en les transformant en sels d'acides gras (savon) et glycérol (alcool) par la réaction de saponification.

La flore endodontique présente dans les infections canalaires est principalement représentée par des bactéries anaérobies strictes et facultatives; on retrouvera en particulier *Enterococcus faecalis* (Ferraz et al. 2001) . Or, le chlore qui est un puissant oxydant, constitue le principal élément actif d'une solution d'hypochlorite de sodium et présente un effet antimicrobien en inhibant les enzymes bactériennes grâce à son pH très élevé (pH=11) (Estrela et al. 2003).

L'hypochlorite de sodium peut être utilisé en endodontie selon des concentrations allant de 0,5 % à 6 % (Haapasalo et al. 2014). La capacité de désinfection de la solution est proportionnelle à la concentration d'hypochlorite de sodium. En effet, une solution d'hypochlorite de sodium à 5,25 % est plus efficace qu'une solution à 2,5 %, 1 % et 0,5 % (Hand et al. 1978).

Cependant, l'hypochlorite de sodium peut provoquer certaines complications qui ont été rapportées (Hülsmann et Hahn 2000). L'hypochlorite de sodium peut provoquer des dommages sur les vêtements, des douleurs et brûlures si la solution se retrouve au contact de l'œil par accident, et surtout présenter des effets toxiques sur les tissus vivants voisins si elle est injectée au-delà du foramen apical. Si certains préfèrent des concentrations faibles pour limiter l'effet cytotoxique en cas de contact avec les tissus péri-apicaux (Spangberg et al. 1973), d'autres au contraire choisiront des solutions plus concentrées afin d'optimiser l'efficacité de la solution à volume constant. La concentration de 2,5% ou de 3% semble être un bon compromis. A une concentration inférieure à 1% (tel que le Dakin®), la solution conserve son action antiseptique, mais perd son activité solvante. C'est la raison pour laquelle elle n'est pas conseillée en endodontie.

1.5.1.2. Propriétés physiques

La réaction de saponification décrite dans le paragraphe précédent permet de diminuer la tension superficielle de la solution, et ainsi d'augmenter sa mouillabilité (Estrela et al. 2002). En effet, grâce à cette propriété, l'hypochlorite de sodium pénétrera mieux dans les *tubuli* de la dentine radulaire.

Ils ont également observé que la vitesse de dissolution des tissus nécrosés est directement liée à la concentration d'hypochlorite de sodium. Comme le confirment Rossi-Fedele et De Figueiredo (2008), le chauffage de la solution à 60 degrés ainsi que l'agitation augmentent considérablement l'efficacité solvante de l'hypochlorite de sodium. Cependant, si l'effet catalytique de la chaleur a été démontrée in vitro, le bénéfice attendu n'a jamais été clairement démontré in vivo.

Par ailleurs, l'instrumentation mécanique seule n'a qu'un effet très minime sur la désinfection. Elle y participe légèrement en éliminant une partie de la dentine infectée, mais génère par ce processus une couche de résidus organiques et minéraux sur les parois du canal radulaire connue sous le nom de boue dentinaire ou *smear layer*. Cette couche de débris

dentinaires agit comme une barrière physique qui diminue la diffusion de solutions d'irrigation et des médicaments de canal à l'intérieur de la structure de la dentine (Morago et al. 2016). Elle doit donc être éliminée.

Or, l'hypochlorite de sodium ne présentant pas d'action chélatante, on l'utilise aujourd'hui en association avec un chélatant : l'EDTA.

1.5.2. L'EDTA (Ethylène Diamine Tétracetic Acid)

Aujourd'hui, l'EDTA existe sous deux formes galéniques : en solution (de 7 à 18 %) et sous forme de gel. La solution d'EDTA à 17 % est la plus utilisée à ce jour.

Il s'agit d'une solution chélatante, c'est-à-dire un agent de déminéralisation agissant comme adjuvant dans le traitement du canal radiculaire. Il interagit avec les ions calcium et hydroxyapatite, principaux composants de la phase minérale de la *smear layer* ; elle permet leur dissolution avec une grande efficacité (Zehnder et al. 2005). De plus, L'EDTA est hautement biocompatible (Zehnder 2006). Grâce à l'élimination de la boue dentinaire, le ciment utilisé lors de la phase d'obturation canalaire pénétrera plus facilement dans les *tubuli* dentinaires radiculaires.

L'EDTA présente une capacité de nettoyage mais une action antiseptique limitée contrairement à l'hypochlorite de sodium (Patterson 1963), c'est pourquoi il ne peut être utilisé comme seule solution dans les protocoles.

Par ailleurs, Calt et Serper (2002) ont démontré qu'une application prolongée (supérieure à 10 minutes) d'EDTA dans le canal radiculaire engendrait une altération de la dentine radiculaire par déminéralisation de celle-ci, donc une fragilisation de la racine dentaire. Le temps d'application recommandé est d'une minute, suffisante pour éliminer la couche de débris dentinaires.

Cet agent de déminéralisation interagit fortement avec l'hypochlorite de sodium. Effectivement, l'EDTA réduit le chlore en solution et annule ainsi l'effet antibactérien de ce dernier sur les tissus nécrotiques. C'est pourquoi il est déconseillé de mélanger l'EDTA et l'hypochlorite de sodium au cours de la mise en forme (Baumgartner et Ibay 1987). L'EDTA ne sera utilisé que lors du rinçage final, à savoir après les procédures de mise en forme.

1.5.3. Le digluconate de chlorhexidine

La chlorhexidine est un puissant antiseptique qui est largement utilisé pour le contrôle de la plaque dentaire dans la cavité buccale. Des concentrations de 0,1 à 0,2 % sont recommandées à cet effet, tandis que la concentration recommandée pour la solution d'irrigation est de 2 % (Zamany et al. 2003).

Il est communément admis que la chlorhexidine serait moins caustique que l'hypochlorite de sodium. Toutefois, une solution de chlorhexidine à 2 % reste irritante pour la peau (Zehnder 2006).

De plus, le chauffage de la solution de chlorhexidine pourrait augmenter son efficacité antibactérienne locale tout en maintenant une faible toxicité (Evanov et al. 2004).

Un des principaux avantages de la chlorhexidine est la substantivité : la solution se fixe au collagène de la dentine ce qui augmente son temps de désinfection. Cette propriété a été testée cliniquement par Leonardo et al. en 1999. Les auteurs ont démontré que la chlorhexidine était absorbée par la dentine puis relarguée progressivement. On note ainsi des effets résiduels jusqu'à 72 heures après la première utilisation, donc une durée d'action augmentée (Leonardo et al. 1999).

Le digluconate de chlorhexidine n'altère pas la dentine. En effet, une étude d'Ari et al. met en évidence le caractère inoffensif d'une solution de chlorhexidine à 0,2 % sur la microdureté et la rugosité de la dentine du canal radiculaire (Ari et al. 2004).

Au vu de toutes ces propriétés, on peut s'interroger sur le fait de ne pas utiliser une solution de digluconate de chlorhexidine comme irrigant principal lors des traitements endodontiques. Or, deux inconvénients inhérents à la solution justifient ce choix :

- La chlorhexidine ne présente pas de capacité de dissolution des tissus nécrotiques (Naenni et al. 2004) ;
- La chlorhexidine est moins efficace sur les bactéries Gram – que sur les bactéries Gram + (Emilson 1977). Cependant, comme nous l'avons vu précédemment, ce sont les bactéries anaérobies Gram – qui prédominent dans les infections canalaires primaires.

1.5.4. Autres solutions d'irrigation

1.5.4.1. Qmix™ 2 en 1

Qmix™ 2 en 1 est une solution d'irrigation contenant un mélange de bisguanides antibactériens, de chélatants du calcium, de sérum physiologique et un tensioactif (Liu et al. 2015) facilitant sa pénétration dans les *tubuli* de la dentine radiculaire.

Il s'agit d'une solution unique utilisée lors du rinçage final ayant pour objectifs l'élimination de la boue dentinaire et la désinfection du canal.

Dans une étude *in vivo* menée sur des rats pour évaluer la biocompatibilité de différentes solutions d'irrigation, il a été démontré que Qmix™ 2 en 1 était moins toxique pour les tissus sous-cutanés qu'une solution d'hypochlorite de sodium à 2 %, qu'une solution de chlorhexidine à 2 % et qu'une solution d'EDTA à 17 % (Chandrasekhar et al. 2013).

De plus, Liu et al. ont démontré en 2015 que l'efficacité antimicrobienne de Qmix™ 2 en 1 était comparable à celle de l'EDTA et de la chlorhexidine, mais le produit seul était plus cher que les deux autres séparés. Dans une autre étude réalisée par Jose et al., Qmix™ 2 en 1 démontrait de meilleures propriétés antibactériennes par rapport à une solution d'hypochlorite de sodium à 2,5 %, une solution de chlorhexidine à 2 % et d'autres solutions à base d'extraits de plantes (Jose et al. 2016).

En ce qui concerne l'élimination de la boue dentinaire, Qmix est comparable à une solution d'EDTA à 17 %. En effet, d'après une étude évaluant les capacités d'élimination de la couche de débris dentinaires, les deux solutions se sont montrées aussi efficaces l'une que l'autre (Stojicic et al. 2012).

Bien que Qmix™ 2 en 1 puisse être considéré comme une alternative potentielle aux solutions d'irrigation actuelles, peu d'études sont publiées à ce jour et de nouvelles évaluations de ce produit sont recommandées avant une vaste utilisation clinique.

1.5.4.2. MTAD

MTAD est composé d'un mélange de 3 % de doxycycline (isomère de la tétracycline), de 4,25 % d'acide citrique, et de 0,5 % d'un détergent (Tween 80). Depuis son introduction en

2003 par Torabinejad et al., c'est un matériau qui a été recherché intensivement pour ses propriétés (Singla et al. 2011).

La doxycycline, étant un antibiotique bactériostatique, elle ne tue pas les bactéries mais empêche la multiplication de celles susceptibles de se développer. De plus, une des propriétés de la doxycycline est la substantivité, ce qui induit une activité antibactérienne prolongée sur la dentine. L'action antimicrobienne de l'acide citrique est inconnue. Tween 80 est connu pour augmenter l'effet antibactérien de diverses substances, mais peut avoir aussi une certaine activité antibactérienne propre à lui-même.

Torabinejad et al. ont démontré dans leur étude que MTAD était une solution efficace pour l'élimination de la boue dentinaire et ne changeait pas de manière significative la structure des tubules dentinaires lorsque les canaux étaient irrigués avec de l'hypochlorite de sodium suivi d'un rinçage final de MTAD (Torabinejad et al. 2003). L'association de l'hypochlorite de sodium avec MTAD démontre une meilleure élimination de la boue dentinaire au niveau du tiers apical du canal que l'association NaOCl/EDTA.

Dans une étude de 2008 menée par Ring et al., la cytotoxicité de NaOCl / MTAD a été jugée légèrement inférieure à NaOCl et NaOCl / EDTA, ce qui indique que MTAD est plus biocompatible que NaOCl et moins néfaste pour les cellules parodontales (Ring et al. 2008).

On peut en conclure que MTAD est une solution d'irrigation prometteuse, mais d'autres études cliniques sont nécessaires pour considérer MTAD comme un irrigant idéal.

1.6. Les moyens d'activation mécaniques

1.6.1. Activation manuelle : le maître cône de gutta percha

Le maître cône de gutta-percha est le moyen le plus simple, le moins onéreux et le plus facilement disponible pour agiter la solution d'irrigation.

Après la mise en forme, un cône de gutta-percha de conicité adaptée à la forme du canal et ajusté à la taille du foramen est inséré dans le canal rempli d'hypochlorite de sodium avec

des mouvements verticaux d'amplitude de 2 millimètres, pendant une à deux minutes. Ces mouvements créent des déplacements apicaux et latéraux de la solution d'irrigation (Machtou 2012).

Deux études de 2008 (Huang et al. 2008; McGill et al. 2008) ont démontré que l'efficacité de l'activation par le maître cône est significativement supérieure à l'irrigation à la seringue et à celle obtenue par le RinsEndo® (technique que nous développerons par la suite). De plus, Caron et al. (2010) mettent en évidence que l'activation de la solution par ce mouvement permettait d'obtenir des parois plus propres et présentant moins de débris résiduels qu'avec les protocoles d'irrigation passive.

L'utilisation du maître cône reste néanmoins une manœuvre fastidieuse et parfois délicate sur les canaux mésiaux des dents postérieures.

1.6.2. Activation sonore

1.6.2.1 L'EndoActivator®

L'activation de la solution peut se faire grâce à des limes en plastique animées d'un mouvement oscillatoire d'une fréquence de 10 000 cycles par minute (Simon 2011). L'EndoActivator®, mis au point par Dentsply, est une pièce à main sans fil, fonctionnant avec une pile, sur laquelle se fixent des embouts en plastique à usage unique dont la forme correspond à celle du dernier instrument de mise en forme utilisé. La lime en plastique est placée dans le canal à 1 mm de la longueur de travail, puis elle est mise en action pendant 1 à 2 minutes. Elle est continuellement animée d'un mouvement de pompage d'une amplitude de 2 à 3 mm, similairement au maître cône.

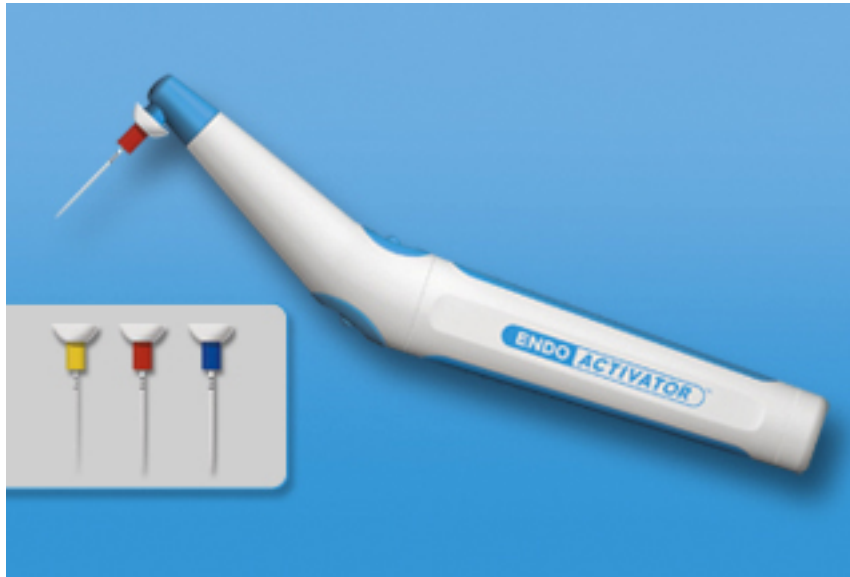

Figure 2 : L'EndoActivator®

<http://www.endoruddle.com/EndoActivator>

L'utilisation d'EndoActivator® permet une meilleure pénétration de l'hypochlorite de sodium dans les canaux radiculaires qu'une simple aiguille (de Gregorio et al. 2010), et diminue le risque d'extrusion apicale de la solution d'irrigation (Mitchell et al. 2011). De ce fait, la douleur post-opératoire est réduite (Ramamoorthi et al. 2015).

Par ailleurs, les études récentes montrent des divergences en ce qui concerne l'élimination de la *smear layer* : Khaord et al. (2015) , confirmés par Kumar et al. (2015), constatent qu' EndoActivator® est plus efficace dans l'élimination des débris dentinaires que l'irrigation passive à la seringue et que la technique du maître cône. Cependant, Rödiger et al. (2010) ne trouvent pas de différence significative dans le tiers apical par rapport à une aiguille fine. La diversité de ces résultats peut s'expliquer par l'emploi de méthodologies différentes, notamment à l'étape de mise en forme.

1.6.2.2 Seringue Vibringe®

La seringue Vibringe® s'apparente à une seringue manuelle mais elle fonctionne à piles et engendre ainsi des vibrations sonores au niveau de l'aiguille à un rythme de 9000 cycles par minute.

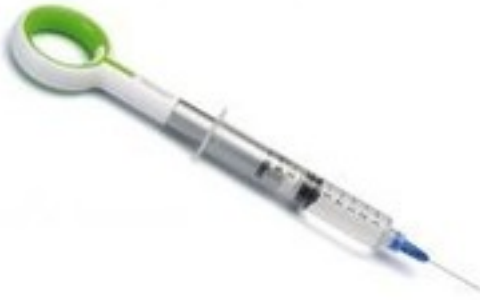

Figure 3 : Seringue Vibringe®
(<http://www.dentalachat.com/maillefer.html>)

Deux études comparant le nettoyage au niveau du tiers apical avec une seringue traditionnelle et une seringue Vibringe® donnent des résultats différents : Rödiger et al. (2010) trouvent des résultats significativement meilleurs dans l'élimination des débris pour la seringue Vibringe®, alors que Johnson et al. (2012) affirment ne trouver aucune différence entre les deux systèmes.

De plus, dans une étude récente de Karatas et al. (2015), la sécurité de la seringue Vibringe® est évaluée. Il apparaît que le risque d'extrusion apicale des débris est augmenté par rapport à une aiguille simple.

1.6.2.3 Irrigatys®

La pièce à main IRRIGATYS® est un nouveau système alliant les fonctions d'irrigation et d'activation, mis au point par le Professeur Stéphane Simon.

Il s'agit d'une pièce à main sans fil et qui se recharge après utilisation sur le socle prévu à cet effet. Elle comporte un réservoir de 30 mL à liquide intégré, étanche et amovible destiné à être rempli avec de l'hypochlorite de sodium, de l'EDTA ou de l'eau pour le nettoyage.

Ce dispositif permet de délivrer la solution d'irrigation au sein du canal ainsi que de réaliser une activation sonore en phase finale du protocole. Il sera décrit en détail dans la partie 2.

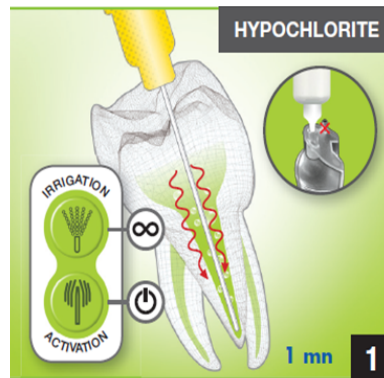


Figure 4 : Activation Irrigatys®

<https://www.itena-clinical.com/fr/gamme-de-produits/endodontie/68-irrigatys.html>

1.6.3. Activation ultrasonore

En 1957, Richman est le premier praticien à utiliser les ultrasons en endodontie. Ils étaient destinés au départ à la mise en forme canalaire puis ont été réorientés en partie vers la préparation chimique des canaux (Machtou 2012).

Il existe deux types d'irrigation ultrasonore :

- L'irrigation ultrasonore combinée à l'instrumentation, abandonnée aujourd'hui ;
- L'irrigation ultrasonore dissociée de l'instrumentation, qu'on appelle de ce fait irrigation ultrasonore passive.

Les ondes ultrasonores ont des fréquences comprises entre 25 et 30 kHz. Elles génèrent une série de nœuds (zones d'oscillation minimum) et anti-nœuds (zones d'oscillation maximum) sur la longueur de la lime. Les effets provoqués par ces ondes s'appellent des « turbulences acoustiques ». L'énergie ultrasonore transmise par la lime à la solution génère donc un effet de remous, activant ainsi la solution.

La lime ultrasonore ne doit pas être au contact des parois pour permettre l'effet d'activation recherché sans créer de boue dentinaire (Simon 2011).

Il a été démontré que l'activation de l'hypochlorite de sodium par ultrasons améliore considérablement l'efficacité du nettoyage intra-canalair. En effet, elle augmente le débit de la solution dans le canal et améliore à la fois ses capacités antibactériennes, l'élimination des débris organiques et non organiques et permet le chauffage de la solution (Briseno et al. 1992; Plotino et al. 2007).

Cependant, plusieurs études ont comparé l'EndoActivator® à l'irrigation ultrasonore passive, et il en ressort le plus souvent qu'EndoActivator® est plus efficace que les ultrasons dans l'élimination des débris (Mancini et al. 2013; Khaord et al. 2015; Khalap et al. 2016). La lime ultrasonore crée un effet indésirable d'amortissement d'amplitude de ses nœuds et anti-nœuds, surtout quand la lime touche une des parois canalaires. Cela pourrait être une raison pour laquelle les ultrasons sont meilleurs que l'EndoActivator® (Khalap et al. 2016). En revanche, Jensen et al. (1999) ne trouvent aucune différence entre les deux systèmes.



Figure 5 : Lime ultrasonore

<http://www.megadental.fr/inserts-endodontie.html>

Actuellement, les données de la littérature ne permettent pas d'établir une hiérarchie entre l'activation manuelle, sonore ou ultrasonore. Cependant, toutes ces techniques d'activation ont montré un réel intérêt par rapport à une irrigation conventionnelle à la seringue. Les techniques d'activation doivent concerner successivement les deux solutions d'irrigation considérées comme indispensables en fin de mise en forme : EDTA et hypochlorite de sodium. Aucun consensus n'est pour l'instant présent dans la littérature concernant le volume des solutions à employer et le temps d'activation. Caron et al. en 2010 ont proposé un protocole

compatible avec une application clinique et limitant les effets délétères de type érosion péri-tubulaire majeure :

- EDTA 1mL par canal activé pendant 60 secondes par canal ;
- NaOCl 1mL par canal activé pendant 30 secondes par canal.

1.7. Les dispositifs d'irrigation

Les différents aspects de l'irrigation décrits précédemment impliquent :

- un contact direct de la solution d'irrigation avec les éléments qu'elle doit traiter (Rosenfeld et al. 1978) ;
- un renouvellement de la solution en quantité et qualité, afin d'assurer un flux et une activité chimique constante (Van Der Sluis et al. 2006).

Les moyens techniques pour assurer ces impératifs devront délivrer un volume suffisant et permanent au plus profond du canal et en assurer le renouvellement. Deux phénomènes physiques et hydrodynamiques peuvent perturber cela : d'une part un embole gazeux, emprisonné en pression, isolant ainsi les tissus à traiter de la solution et d'autre part, l'effet hydrodynamique qui est limité à 1 ou 2 mm au-delà du dispositif d'éjection, en général une aiguille (Zehnder 2006).

Si l'irrigation est classiquement réalisée manuellement avec une seringue et une aiguille adaptée, quelques systèmes d'irrigation mécanisés ont été proposés avec pour objectif d'améliorer le débit et la circulation de la solution.

Le débit du dispositif sera fonction des paramètres suivants :

- le diamètre et la conicité du canal ;
- le diamètre de l'aiguille et la pression d'éjection pour une pression positive ou la puissance de l'aspiration pour un dispositif à dépression (aspiration).

1.7.1. Dispositifs d'irrigation assistée utilisant une pression

1.7.1.1. Irrigation hydrodynamique : RinsEndo®

Mis au point par Dürer Dental, le RinsEndo® est une pièce à main reliée au raccord de la turbine sur l'unit dentaire. Il s'agit d'un système automatisé qui utilise le mécanisme

d'injection-aspiration pour délivrer la solution d'irrigation dans le canal radiculaire et l'activer automatiquement (1,5 Hz).

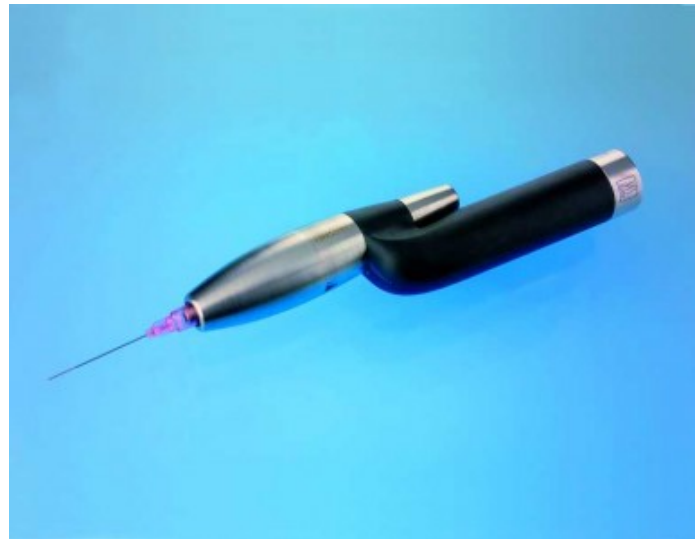

Figure 6 : RinsEndo®

<https://www.kdm-online.de/produkte/duerr-rinsendo-handstueck-zur-wurzelkanalspuelung>

D'après les résultats de l'étude ex vivo de McGill et al. (2008) , le système RinsEndo® est significativement plus performant que l'irrigation seringue / aiguille classique dans la réduction du nombre de bactéries, mais l'activation au maître cône reste plus efficace. Cependant, très récemment, il a été démontré que RinsEndo® était meilleur que l'irrigation ultrasonique passive dans l'éradication des bactéries intra-canalaires. Effectivement, dans cette étude, le volume de solution utilisée et le temps d'irrigation ont été standardisés dans deux protocoles différents (20mL de solution d'hypochlorite de sodium et 45 secondes d'irrigation), et les résultats prouvent que les deux paramètres influent sur l'élimination des bactéries.

D'autre part, Rinsendo® améliore significativement la pénétration de la solution d'irrigation (Hauser et al. 2007).

Le risque d'extrusion apicale d'hypochlorite de sodium est considérablement élevé avec ce système. Par conséquent, la douleur post-opératoire est augmentée (Uzunoglu et al. 2015).

1.7.1.2 Lime universelle auto-adaptée ou SAF (Self-Adjusting-File)

La conception du Self-Adjusting File aussi appelé la lime auto-ajustable est basée sur la notion de préparations mécanique et chimique simultanées. Développé par ReDent-Nova, ce système se compose d'une lime unique en nickel-titane creuse, flexible et compressible, avec une extrémité effilée et asymétrique. L'irrigation intra-canalaires est assurée par une pompe péristaltique délivrant en continu la solution d'irrigation dans la lumière du tube de la lime SAF par le biais d'un tube en silicone.



Figure 7 : Lime SAF

(<https://www.zerodonto.com/2015/06/la-tecnica-self-adjusting-file/>)

La lime unique, animée par une courte oscillation longitudinale de 0,4 mm d'amplitude, est utilisée pour la mise en forme du canal préalablement négocié et sécurisé par une lime K n° 20 (Machtou 2012).

Le SAF a une action abrasive sur l'ensemble des parois canalaire. En effet, la surface du treillis de Nickel-titane légèrement abrasive ainsi que la pression circumférentielle des parois canalaire permettent à la lime d'abraser une fine couche de dentine sur toute la surface du canal (Hof et al. 2010; Machtou 2012). De cette façon, les canaux ovales ou aplatis peuvent être élargis dans le respect de l'anatomie initiale.

Dans plusieurs études, le mode d'action du SAF permettait d'obtenir un tiers apical propre et de très bons résultats ont été observés concernant l'élimination de la boue dentinaire (Metzger et al. 2010; Adigüzel et al. 2011).

Hof et al. (2010) expliquent dans leur analyse que le maillage de NiTi permet l'échappement de la solution presque sans pression. Par conséquent, l'extrusion accidentelle d'hypochlorite de sodium au-delà de l'apex serait extrêmement peu probable. Cependant, Iriboz et al. (2015) trouvent des résultats peu probants concernant l'extrusion d'hypochlorite de sodium : le risque est plus important avec le SAF qu'avec une seringue classique, une irrigation passive ultrasonore et l'EndoVac.

Le SAF est difficile à classer car c'est un dispositif qui permet à la fois la mise en forme et l'irrigation. Jugé en tant que dispositif d'irrigation, son intérêt est de délivrer automatiquement la solution au cours de la préparation canalaire avec une grande sécurité vis à vis du risque d'extrusion de la solution d'irrigation. Sa forme ne permet toutefois pas à la solution de circuler dans les derniers millimètres apicaux.

1.7.2. Irrigation par pression négative : EndoVac

Proposé par Schoeffel en 2007, l'EndoVac n'est pas un système d'activation classique. En effet, il s'agit d'un moyen de délivrer la solution de façon sûre et prévisible dans les derniers millimètres apicaux (Machtou 2012). La solution d'irrigation est délivrée dans la chambre pulpaire et aspirée jusqu'à l'extrémité du canal par le biais d'une aiguille fine perforée, ce qui permet d'établir un circuit hydraulique lorsque la solution y remonte.

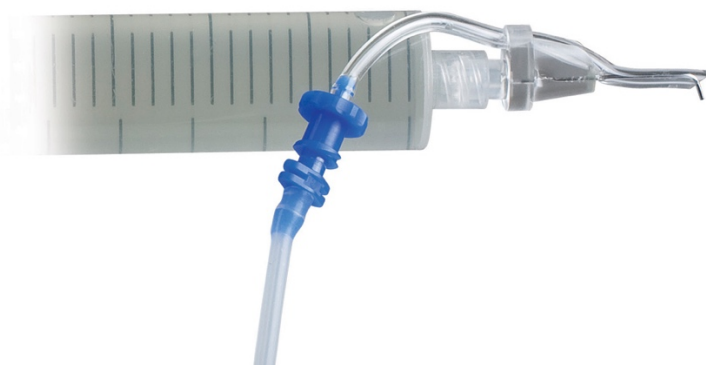

Figure 8 : EndoVac

<https://www.kerrdental.com/fr-fr/produits-dendodontie/endovac-irrigation-endodontique>

Nielsen et Craig Baumgartner (2007) ont constaté que le volume d'irrigant délivré avec le système Endovac était significativement plus important que le volume délivré avec une aiguille classique sur le même temps d'irrigation. De ce fait, ils ont rapporté que le nettoyage intra-canalair était nettement plus efficace pour le système Endovac que pour une aiguille traditionnelle. De la même façon Hockett et al. (2008) ont montré des résultats prometteurs dans l'éradication bactérienne avec l'EndoVac.

En revanche, l'irrigation ultrasonore passive a révélé une meilleure activité antibactérienne que l'EndoVac (Townsend et Maki 2009). Une autre étude de (Brito et al. 2009) n'a révélé aucune différence significative dans l'efficacité de la réduction bactérienne entre le système Endovac, l'aiguille NaviTip et le système sonore EndoActivator.

Concernant l'élimination de la *smear layer*, l'EndoVac s'est montré aussi efficace que l'EndoActivator® (Kumar et al. 2015).

Par ailleurs, la sécurité du système a été mise en évidence dans plusieurs études : le risque d'extrusion apicale de débris et d'hypochlorite de sodium est significativement diminué avec EndoVac par rapport à une aiguille classique (Alkahtani et al. 2014) et par rapport à une irrigation ultrasonore passive (Tambe et al. 2013).

1.7.3. Activation photonique

La désinfection par photo-activation est utilisée à la fois pour l'odontologie conservatrice et pour les traitements endodontiques (Williams et al. 2003). Il s'agit d'un système impliquant la combinaison d'un colorant non toxique, le bleu de toluidine, et d'une source de lumière visible non nocive pour la dent. Les bactéries sont marquées par le colorant et ensuite détruites par le rayonnement du laser à faible puissance (Mohan et al. 2016).

Le laser de faible puissance en lui-même n'est pas particulièrement nocif pour les bactéries, mais il est utile pour l'activation photochimique des colorants libérant de l'oxygène. L'oxygène libéré altère la membrane et l'ADN des micro-organismes et nuit ainsi aux bactéries intra-canalaies (Mohan et al. 2016).

L'utilisation du laser est efficace dans l'élimination des bactéries, en particulier *E.Faecalis* (Fonseca et al. 2008). Cependant, Garcez et al. (2007) ainsi que Mohan et al. (2016) mettent en avant le caractère complémentaire que peut présenter la désinfection par photo-

activation : cette technique ne peut remplacer les techniques conventionnelles et doit être considérée comme une aide pour optimiser la désinfection canalaire.

1.8. Influence du volume de solution utilisée

Le seul fait d'adjoindre une irrigation canalaire avec du sérum physiologique lors de la mise en forme instrumentale permet de réduire la quantité de débris macroscopiques, donc d'améliorer la propreté superficielle des parois instrumentées, et de réduire mécaniquement la quantité de microorganismes intra-canalaire. Le volume de solution employé est donc un paramètre fondamental pour cette action de lavage.

Beaucoup d'études ont évalué l'efficacité de la solution d'hypochlorite de sodium en fonction de sa concentration, mais peu d'auteurs se sont intéressés à l'influence du volume de solution utilisée. Cependant, quelques études ont prouvé qu'un grand volume de solution jouait un rôle prépondérant dans le succès du traitement endodontique.

Comme décrit précédemment, le chlore est responsable de la dissolution du tissu pulpaire et de l'effet antibactérien de l'hypochlorite de sodium. Cependant, il est consommé rapidement pendant la première phase de dissolution du tissu pulpaire, probablement en deux minutes (Moorer et Wesselink 1982). Par conséquent, un flux régulier et de grands volumes d'hypochlorite de sodium sont nécessaires pour une efficacité optimale de la solution.

De plus, Thé (1979) a dissous des morceaux de tissu nécrotique dans une solution d'hypochlorite de sodium et a montré que le temps de contact et le volume de la solution d'hypochlorite utilisée étaient, en plus de la concentration de la solution, tous les paramètres importants pour dissoudre une certaine quantité de tissu pulpaire.

En 2000, Siqueira et al. réalisent une étude in vitro évaluant la réduction de la charge bactérienne intra-canalaire après instrumentation et irrigation avec des solutions d'hypochlorite de sodium à 1 %, 2 %, 5,25 % et une solution saline.

Les résultats montrent que toutes les solutions testées ont réduit le nombre de bactéries dans le canal radiculaire ($p < 0,05$). Il n'y avait pas de différence significative entre les trois solutions d'hypochlorite de sodium ($p > 0,05$). Toutefois, toutes les solutions d'hypochlorite de

sodium étaient significativement plus efficaces que la solution saline dans la réduction de la charge bactérienne dans le canal radiculaire ($p < 0,05$).

Bien que la concentration de la solution de d'hypochlorite de sodium ait peu d'effets antibactériens dans les canaux radiculaires, l'efficacité des solutions peuvent diminuer rapidement. Ainsi, l'efficacité antibactérienne de faibles concentrations de NaOCl peut être améliorée en utilisant de plus grands volumes de solution et en maintenant un flux régulier.

Plus récemment, dans une étude in vitro de Sedgley et al. (2005), il a été démontré que l'augmentation du volume de solution éjecté par l'aiguille ainsi que le temps d'exposition de la solution avec le contenu canalaire réduisaient la charge bactérienne.

En 2010, Zou et al. (2010) confirment que divers facteurs comme la température, la concentration, le volume et le temps de contact ont un effet sur la diminution de la charge bactérienne.

En conclusion, l'efficacité de la solution d'hypochlorite de sodium dépend du volume de la solution et de son renouvellement dans la mesure où le chlore disponible doit toujours rester en excès par rapport à la quantité de matière à dissoudre.

2. Irrigatys®

2.1. Présentation et caractéristiques cliniques

La pièce à main Irrigatys® est facile d'utilisation et d'entretien. La ligne d'irrigation est entièrement démontable de l'embout au réservoir. L'utilisation d'une housse plastique à usage unique permet de protéger le dispositif et d'éviter les contaminations croisées. Les embouts aiguilles endo-canaux IRRIGATIP® sont utilisés uniquement en association avec la pièce à main IRRIGATYS® afin d'acheminer et faire circuler à débit constant la solution d'irrigation dans le canal. Ils sont utilisés simultanément ou non avec une énergie d'oscillation mécanique améliorant le nettoyage et la désinfection par dislocation et évacuation de la boue dentinaire. Les embouts aiguilles IRRIGATIP® sont à ouverture latérale et/ou distale conçus afin d'éviter tout risque d'expulsion de solution d'irrigation au-delà de la dent en direction apicale, tout au long du traitement endodontique.



Figure 9 : Irrigatys®

<https://www.itena-clinical.com/fr/gamme-de-produits/endodontie/68-irrigatys.html>


2.2.Mode opératoire

Le protocole distingue deux étapes :

2.2.1. Irrigation NaOCl pendant la mise en forme canalaire

FR PROCEDURE CLINIQUE **1. Irrigation durant la mise en forme canalaire** **ITENA®**

Bien remplir les 3 réservoirs. S'assurer que la ligne d'irrigation est propre et bien en place et que le réservoir est bien cliqué. Bien chasser l'air après la mise en place du premier réservoir et après chaque changement de réservoir.



Fonctionnement des boutons IRRIGATION et ACTIVATION

IRRIGATION
Enclencher l'irrigation en maintenant une pression sur le bouton pour obtenir un jet continu.

ACTIVATION
Démarrer l'activation en appuyant 1 fois sur le bouton. Arrêter en réappuyant sur le même bouton.

Irrigation 30s

- Sélectionner l'embout Irriga-Tip® court BLEU (15 mm).
- Pour une insertion facilitée dans le canal, l'embout peut être pré-courbé.
- Irriguer pendant 30s entre chaque passage d'instruments.

Irrigation + Activation

- Démarrer l'activation.
- Reprendre l'irrigation.

Figure 10 : Irrigation pendant la mise en forme avec Irrigatys®

<https://www.itena-clinical.com/fr/gamme-de-produits/endodontie/68-Irrigatys®.html>

Cette étape concerne toute la partie mise en forme du canal. L'objectif principal est d'éliminer les débris créés par les instruments. Ces débris sont particulièrement nombreux dans le cadre de la désobturation canalaire lors d'un retraitement. Il faut d'abord sélectionner l'IRRIGATIP® métallique court bleu 15 mm – 27G (0,4 mm) puis pré-courber l'aiguille si

nécessaire pour faciliter son insertion dans le canal. Entre chaque passage d'instrument, il faut irriguer pendant 30 secondes environ avec de l'hypochlorite de sodium. En présence de débris abondants, l'aiguille peut également être activée en pressant le bouton approprié. L'activation est possible même si l'IRRIGATIP® a été pré-courbé. Au fur et à mesure de la mise en forme, l'IRRIGATIP® va descendre de plus en plus profondément. Comme pour une irrigation manuelle, il faut toujours s'assurer que l'aiguille n'est jamais bloquée dans le canal avant de déclencher l'irrigation.

2.2.2. Phase finale d'irrigation

FR

PROCEDURE CLINIQUE

2. Irrigation finale : désinfection canalaire

ITENA®

Cette étape démarre après que le canal ait été mis en forme et le maître cône de gutta percha ajusté. Pour une désinfection optimale, nous recommandons de procéder à l'irrigation en utilisant la solution d'Hypochlorite puis celle d'EDTA.

HYPOCHLORITE

1 mn 1

EDTA

1 mn 2

HYPOCHLORITE

1 mn 3

Irrigation + Activation

- Insérer l'embout Irriga-Tip® long JAUNE (21 mm) dans le canal.
- Démarrer l'activation puis l'irrigation.
- Procéder à des mouvements de va-et-vient dans le canal (2/3 mm) pendant 1 min environ tout en irrigant.
- Stopper l'irrigation puis l'activation.

Irrigation + Activation

- Retirer le réservoir d'Hypochlorite et le remplacer par un réservoir contenant de l'EDTA.
- Répéter ensuite le processus de l'étape **1**.

Irrigation + Activation

- Retirer le réservoir d'EDTA et le remplacer par le réservoir d'Hypochlorite.
- Répéter ensuite le processus de l'étape **1**.

ZOOM SUR Remplacement du réservoir

Nettoyage ligne

ITENA CLINICAL
 www.itena-clinical.com
 83 Avenue Foch
 75116 Paris - FRANCE
 Tél. : +33 (0)1 45 91 30 06

La ligne d'irrigation peut facilement être changée si vous constatez des dépôts de cristaux. Le dispositif a été conçu pour prévenir d'éventuels dommages sur les parties mécaniques et électroniques. Reportez-vous à la notice d'utilisation ou au protocole joint pour comprendre comment changer la ligne d'irrigation.

Figure 11 : Irrigation finale avec Irrigatys®

<https://www.itena-clinical.com/fr/gamme-de-produits/endodontie/68-Irrigatys®.html>

Cette étape commence lorsque le canal a été complètement mis en forme, le cône de gutta ajusté. Cette étape est particulièrement importante, car c'est à ce moment-là que la

véritable désinfection du canal est réalisée. Le protocole d'irrigation idéal associe deux solutions, l'hypochlorite de sodium et l'EDTA. Ces solutions sont stockées dans les réservoirs dédiés.

Il faut d'abord enlever l'IRRIGATIP® court bleu de 15 mm et mettre en place l'IRRIGATIP® métallique long jaune de 21 mm – 27G (0.4 mm) spécialement conçu pour cette étape. Ensuite, il faut mettre en place l'IRRIGATIP® métallique long jaune dans le canal (encore rempli d'hypochlorite de sodium), et presser sur le bouton activation, sans le maintenir. L'embout est animé d'un mouvement oscillatoire jusqu'à ce qu'une nouvelle pression sur le bouton soit faite. Il faut appuyer de façon continue sur le bouton irrigation en laissant l'activation opérer.

Il s'agit ensuite d'animer l'embout d'un mouvement de va et vient vertical de faible amplitude (2 à 3 mm) pendant une minute par canal, d'arrêter l'irrigation, puis de stopper l'activation. Le réservoir noir fumé d'hypochlorite de sodium est alors remplacé par le réservoir transparent d'EDTA, puis il faut procéder de la même façon que précédemment, pendant une minute par canal. Enfin, le réservoir transparent d'EDTA est remplacé par le réservoir noir fumé d'hypochlorite de sodium et l'animation de l'embout est réalisée de la même façon que précédemment pendant une minute par canal. Le canal peut alors être séché puis obturé.

Quand la procédure clinique est terminée, il est nécessaire de rincer tout le dispositif en assemblant le réservoir bleu transparent et en faisant circuler de l'eau distillée pendant 30 secondes. Il faut également vider, rincer et remplacer les contenus des réservoirs utilisés.

En cas d'endommagement de la ligne d'irrigation, notamment par formation de cristaux, celle-ci peut être changée sans difficulté. L'appareil est conçu de façon à éviter tout endommagement de la partie mécanique et électronique du dispositif.

L'embout IRRIGATIP® doit être dévissé entre deux doigts et jeté dans le container à déchets médicaux dédié aux objets coupants/piquants. Il faut également jeter la housse plastique de protection. Les embouts et la housse de protection sont à usage unique et ne doivent en aucun cas être réutilisés.

3. Etude clinique : Comparaison des volumes de solution utilisés lors de traitements endodontiques initiaux sur des molaires : irrigation à la seringue versus irrigation avec le dispositif Irrigatys®

3.1. Introduction

3.1.1. Objectif

Le but de cette étude est de comparer le volume de solution utilisé lors de traitements endodontiques initiaux sur des molaires chez les adultes, entre l'utilisation de seringues traditionnelles et l'utilisation du dispositif Irrigatys®.

3.1.2. Hypothèse de travail

Lors d'un traitement endodontique, le volume total de solution d'hypochlorite de sodium utilisé avec Irrigatys® est plus important que le volume total de solution utilisé avec des seringues traditionnelles.

3.2. Matériel et méthodes

Cette étude prospective observationnelle et descriptive est basée sur l'analyse de données recueillies à partir d'un questionnaire, complété par les étudiants du DUEC (Diplôme Universitaire d'Endodontie Clinique) et les étudiants du Master d'Endodontie de Paris 7, ainsi que le Professeur Stéphane Simon, entre avril 2017 et janvier 2018.

3.2.1. Population étudiée

Cette étude est réalisée exclusivement sur des patients adultes se présentant au service d'Endodontie de la Pitié-Salpêtrière par les étudiants du DUEC (Diplôme Universitaire d'Endodontie Clinique) ainsi que les étudiants du Master d'endodontie et le Pr Stéphane Simon dans le cadre de son exercice clinique hospitalier à la Pitié-Salpêtrière et au CHU de Rouen Normandie.

Trente-deux traitements ont été analysés, avec les critères d'inclusion suivants :

- Dent présentant une pathologie pulpaire et/ou péri-apicale nécessitant un **traitement endodontique initial** ;
- Molaire maxillaire ou mandibulaire.

Les critères de non-inclusion sont :

- Dent de sagesse ;
- Courbure marquée, à l'appréciation de l'investigateur ;
- Calcification du canal, à l'appréciation de l'investigateur.

3.2.2. Déroulement de l'étude

Avant chaque traitement endodontique de molaire, l'investigateur tire de façon aléatoire une enveloppe lui indiquant s'il doit utiliser Irrigatys® ou des seringues traditionnelles, deux groupes sont alors établis :

- Groupe 1 (16 dents) : Irrigation avec le dispositif Irrigatys® ;
- Groupe 2 (16 dents) : Irrigation avec des seringues.

Après réalisation de la cavité d'accès, la mise en forme canalaire est réalisée avec passage des limes K10, K15 et K20 à la longueur de travail, puis du système de mise en forme, en même temps que l'irrigation.

Si le praticien utilise Irrigatys®, le réservoir de 30mL d'hypochlorite de sodium est rempli avant utilisation. Si le praticien utilise des seringues de 3 mL, elles sont remplies au maximum avant utilisation.

A l'issue du traitement, chaque praticien a rempli un questionnaire réalisé avec Google Form (annexe 1) renseignant :

- l'identité de l'opérateur ;
- le type de dent traitée : première molaire maxillaire, deuxième molaire maxillaire, première molaire mandibulaire, deuxième molaire mandibulaire ;
- le mode d'irrigation utilisé : seringues ou Irrigatys® ;
- le diagnostic initial de la dent : pulpite réversible, pulpite irréversible, parodontite apicale aigue, parodontite apicale chronique ;
- le nombre de séances qui ont été nécessaires pour finaliser le traitement endodontique ;
- pour le groupe 1 : la quantité d'hypochlorite de sodium restante dans le réservoir à la fin du traitement, mesurée en l'aspirant à l'aide d'une seringue ;

- pour le groupe 2 : le nombre de seringues de 3mL utilisées à la fin du traitement en vérifiant la jauge de la dernière seringue ;
- les problèmes rencontrés pendant la mise en forme, qui constituent les critères d'exclusion de l'étude.

Les critères d'exclusion à posteriori de l'étude sont :

- fracture instrumentale dans un canal ;
- perforation radiculaire ;
- impossibilité d'obtenir la perméabilité apicale ;
- constatation d'une fracture ou fêlure radiculaire ;
- injection accidentelle d'hypochlorite de sodium.

3.2.3. Analyse des données

Les réponses aux questions ont été collectées puis enregistrées sur EXCEL sous forme de tableau (annexe 2).

Les données ont ensuite été analysées statistiquement. Le test de Student a été utilisé pour comparer les mesures effectuées. Les différences ont été considérées significatives lorsque la valeur p était inférieure à 0,05.

3.3. Résultats

3.3.1. Analyse descriptive

3.3.1.1. Description des praticiens

Tous les praticiens de cette étude sont considérés comme « seniors ». Ils sont soit inscrits au DUEC, soit au Master d'endodontie, soit enseignant à l'université de Paris 7 (Paris Diderot).

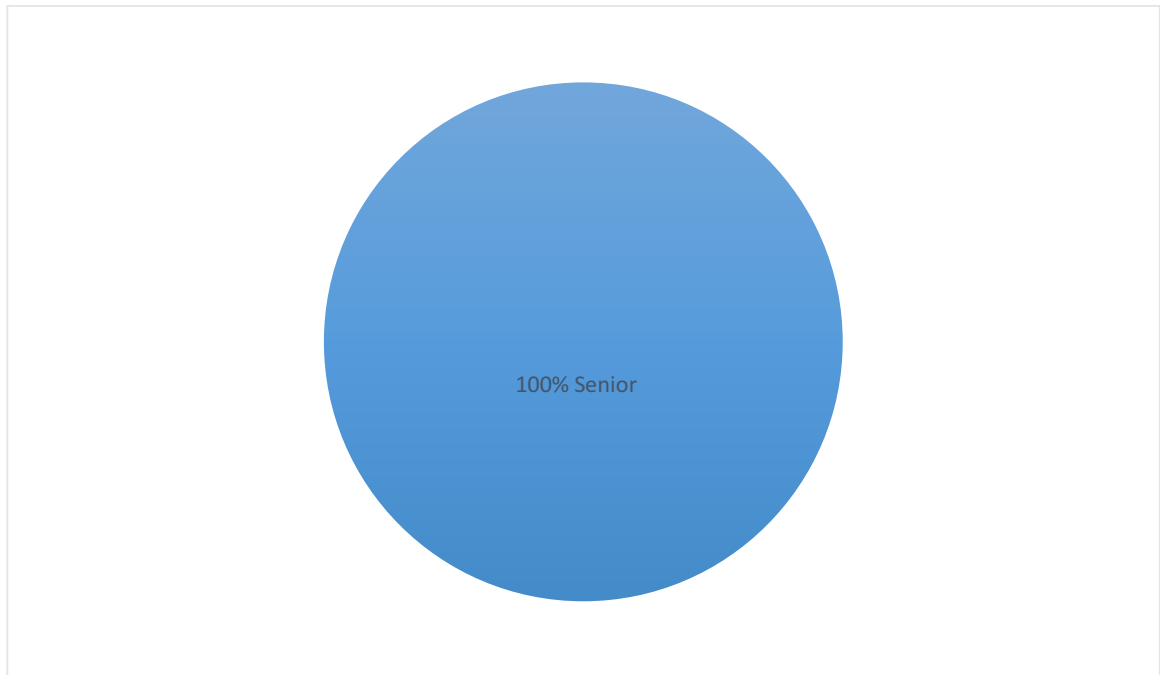


Figure 12 : Praticiens de l'étude

3.3.1.2 Description du dispositif d'irrigation utilisé

Seize dents (50 %) ont été traitées avec le dispositif Irrigatys® et seize dents (50 %) avec des seringues traditionnelles.

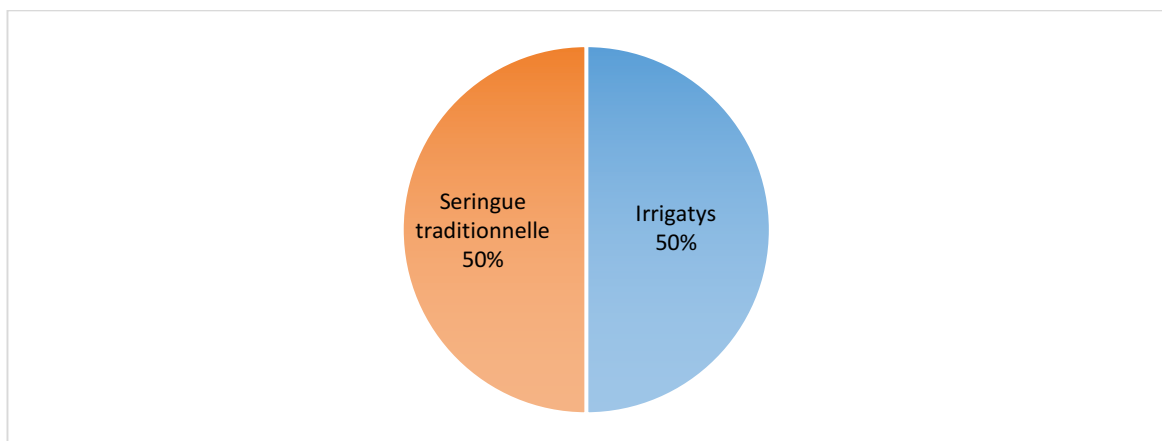


Figure 13 : Dispositif d'irrigation utilisé

3.3.1.3 Description des caractéristiques des dents traitées

a) Type de dents traitées

On compte onze premières molaires mandibulaires (34,4 %), dix deuxièmees molaires mandibulaires (31,2 %), huit premières molaires maxillaires (25 %) et trois deuxièmees molaires maxillaires (9,4%).

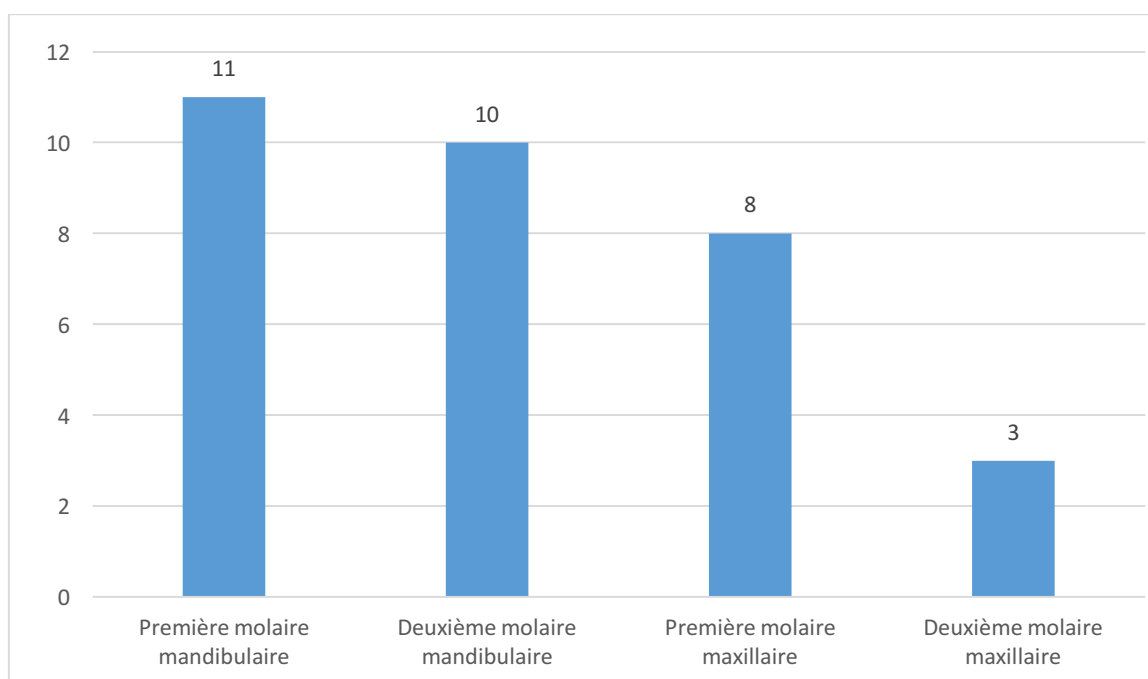


Figure 14 : Types de dents traitées

b) Diagnostic initial

Quinze dents présentaient une parodontite apicale chronique (46,9 %), huit dents une parodontite apicale aigüe (25 %), et neuf dents une pulpite irréversible (28,1 %).

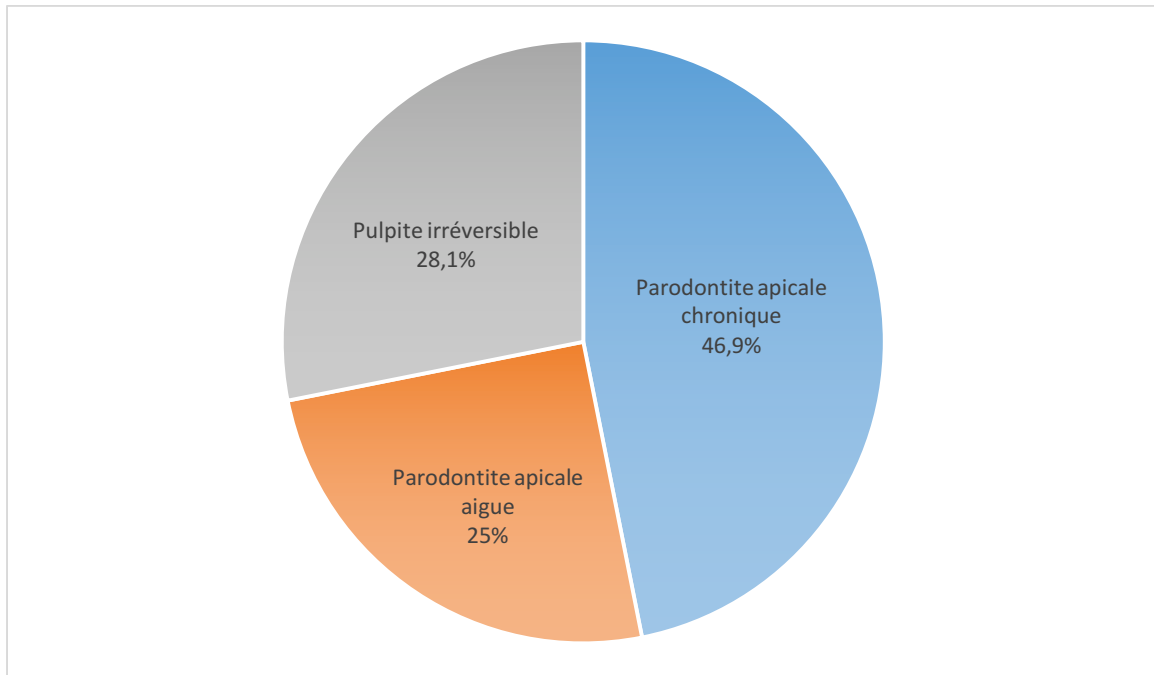


Figure 15 : Diagnostic initial des dents traitées

c) Complications

Deux molaires (6,3 %) contenaient un pulpolithe dans la chambre pulpaire, et trois molaires (9,4%) présentaient des calcifications canalaires. Toutes les complications ont été résolues. Les vingt-sept autres dents (84,3%) n'ont pas présenté de difficulté.

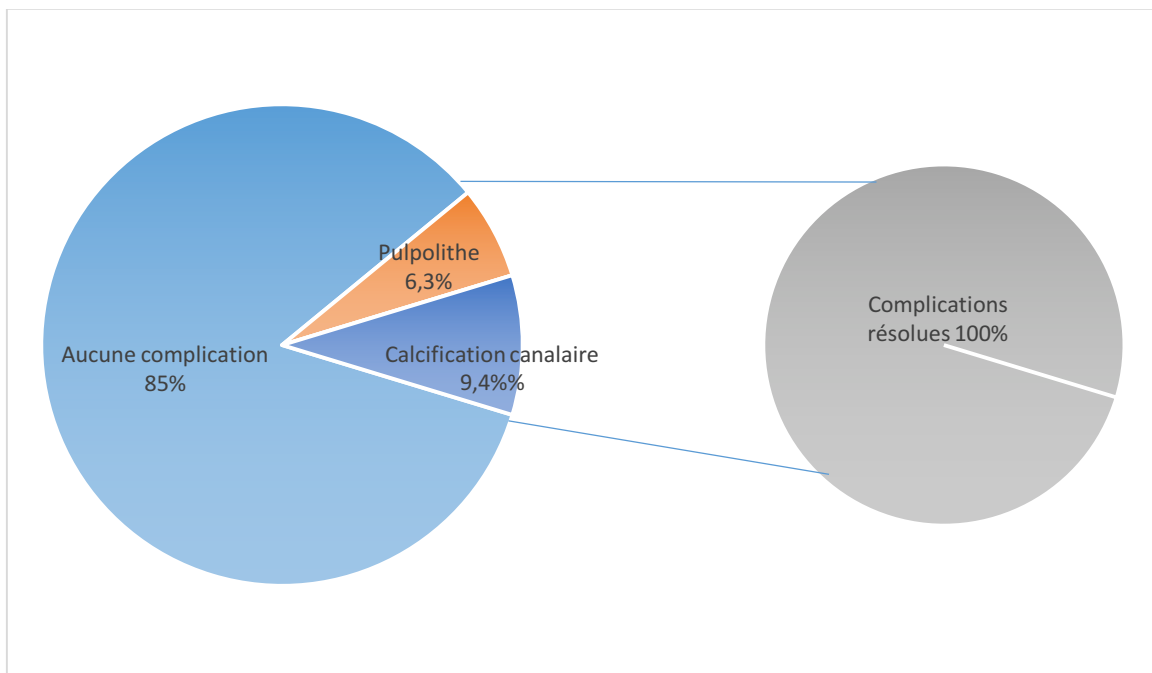


Figure 16 : Complications relevées

3.3.1.4. Nombre de séances de traitement

Vingt dents (62,5 %) ont été traitées en une séance et douze dents (37,5 %) ont été traitées en deux séances.

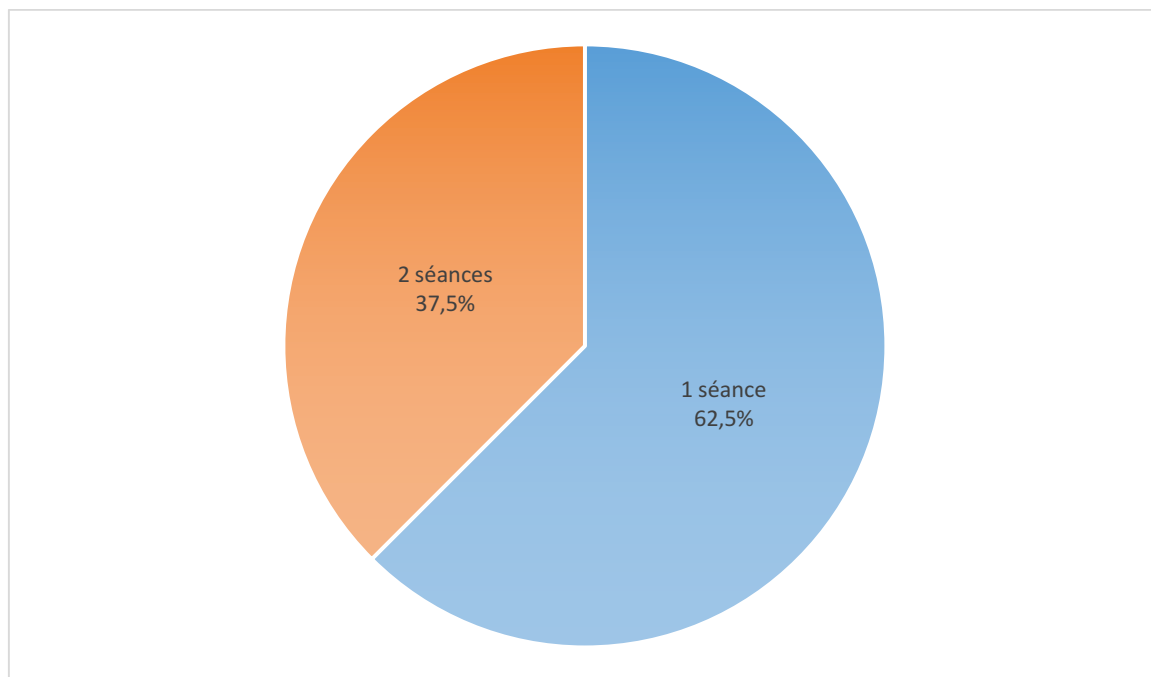


Figure 17 : Nombre de séances du traitement endodontique

3.3.2. Analyse comparative

3.3.2.1. Volume de solution d'hypochlorite de sodium utilisé

Nous avons comparé les valeurs du volume de solution utilisé pour chaque échantillon (tableau 1).

La moyenne du volume d'hypochlorite de sodium utilisé avec Irrigatys® est de 52 mL, avec un minimum de 27,5 mL et un maximum de 90 mL.

La moyenne du volume d'hypochlorite de sodium utilisé avec une seringue traditionnelle est de 30 mL, avec un minimum de 12 mL et un maximum de 63 mL.

Le volume d'hypochlorite utilisé est significativement associé au dispositif d'irrigation : $p = 0,001 < 0,05$.

| N=32 | Numéro d'échantillon | | Irrigatys® | Seringue |
|---|----------------------|----------|------------|-----------|
| | Irrigatys | Seringue | | |
| Volume d'hypochlorite de sodium utilisé (en mL) | 1 | 2 | 67.5 | 57 |
| | 3 | 4 | 56.5 | 63 |
| | 5 | 6 | 90 | 18 |
| | 7 | 11 | 90 | 18 |
| | 8 | 12 | 60 | 21 |
| | 9 | 13 | 45 | 30 |
| | 10 | 14 | 27.5 | 24 |
| | 15 | 16 | 60 | 18 |
| | 17 | 18 | 52 | 21 |
| | 19 | 21 | 39 | 45 |
| | 20 | 22 | 30 | 12 |
| | 25 | 23 | 39 | 33 |
| | 27 | 24 | 28 | 21 |
| | 29 | 26 | 57 | 24 |
| | 30 | 28 | 30 | 30 |
| | 32 | 31 | 60 | 45 |
| MOYENNE (en mL) | | | 52 | 30 |
| ECART-TYPE | | | 19,8 | 14,9 |

Tableau 1 : Volume de solution d'hypochlorite de sodium utilisé

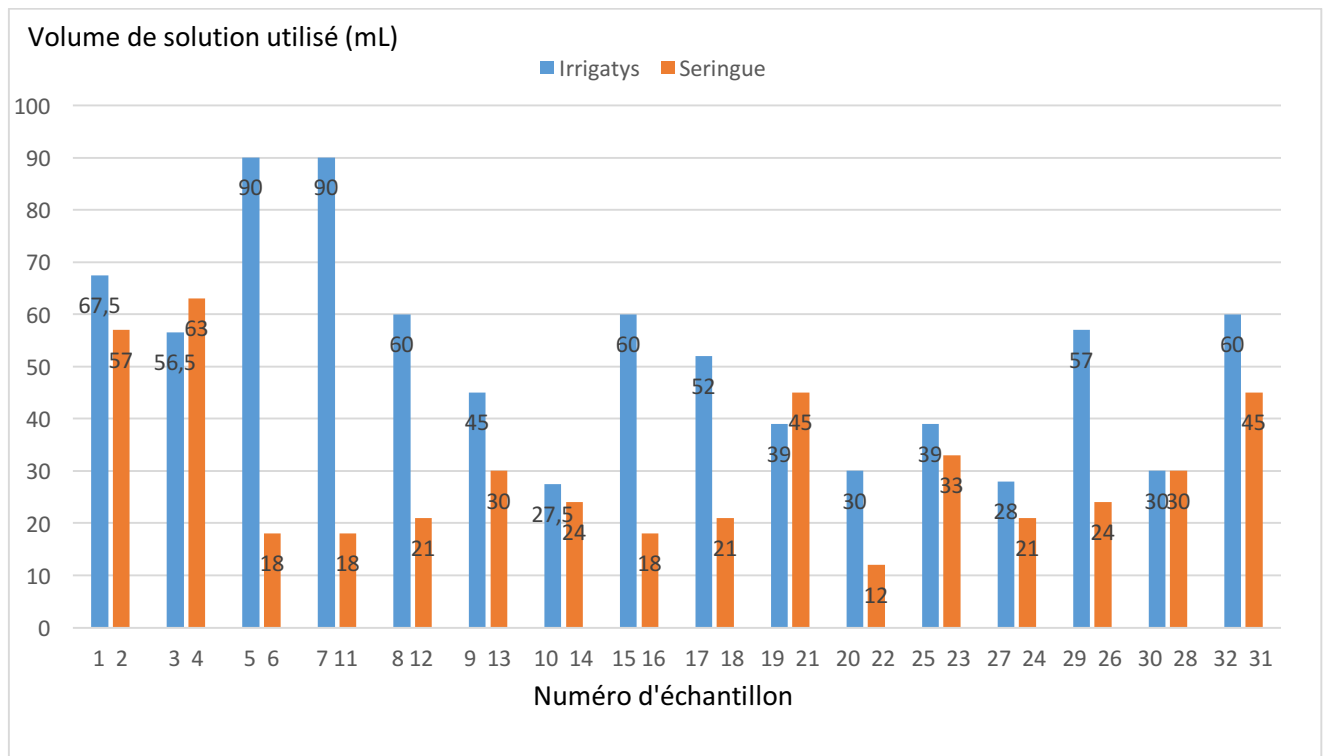


Figure 18 : Volume de solution utilisé en fonction du dispositif d'irrigation

3.3.2.2. Type de dent traitée et volume de solution utilisé

Nous avons calculé les moyennes du volume d'hypochlorite de sodium en mL utilisé pour chaque type de dent (tableau 2). Le type de dent n'est pas associé statistiquement au volume de solution utilisé : $p = 0,8 > 0,05$.

| | Première molaire maxillaire | Deuxième molaire maxillaire | Première molaire mandibulaire | Deuxième molaire mandibulaire |
|-------------------|-----------------------------|-----------------------------|-------------------------------|-------------------------------|
| Irrigatys® | 42,6 | 49,5 | 59,3 | 51,8 |
| Seringue | 28,5 | 24 | 30,5 | 31 |
| MOYENNE | 35,6 | 36,7 | 44,9 | 41,4 |
| ECART-TYPE | 10 | 18 | 20,4 | 14,7 |

Tableau 2 : Moyennes du volume d'hypochlorite de sodium utilisé par type de dent (en mL)

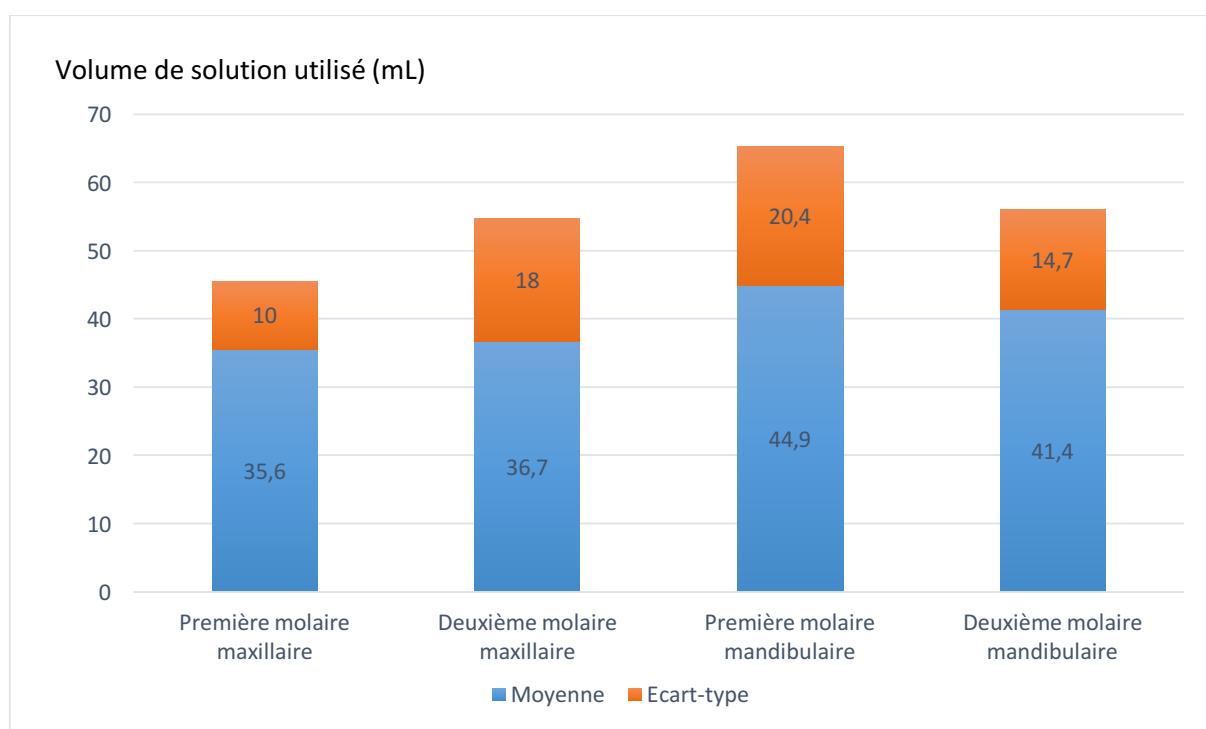


Figure 19 : Moyennes du volume de solution utilisé en fonction du type de dent

3.3.2.3. Diagnostic initial et volume de solution utilisé

Nous avons calculé les moyennes du volume de solution utilisée en mL en fonction du diagnostic initial de chaque molaire (tableau 3). Le diagnostic initial n'est pas statistiquement lié au volume de solution utilisé : $p = 0,6 > 0,05$.

| | Pulpite irréversible | Parodontite apicale chronique | Parodontite apicale aiguë |
|-------------------|-----------------------------|--------------------------------------|----------------------------------|
| Irrigatys® | 51,2 | 52 | 54,5 |
| Seringue | 28 | 31,7 | 29 |
| MOYENNE | 39,6 | 41,8 | 41,75 |
| ECART-TYPE | 16,4 | 14,4 | 18 |

Tableau 3 : Moyennes du volume d'hypochlorite de sodium utilisé en fonction du diagnostic initial (en mL)

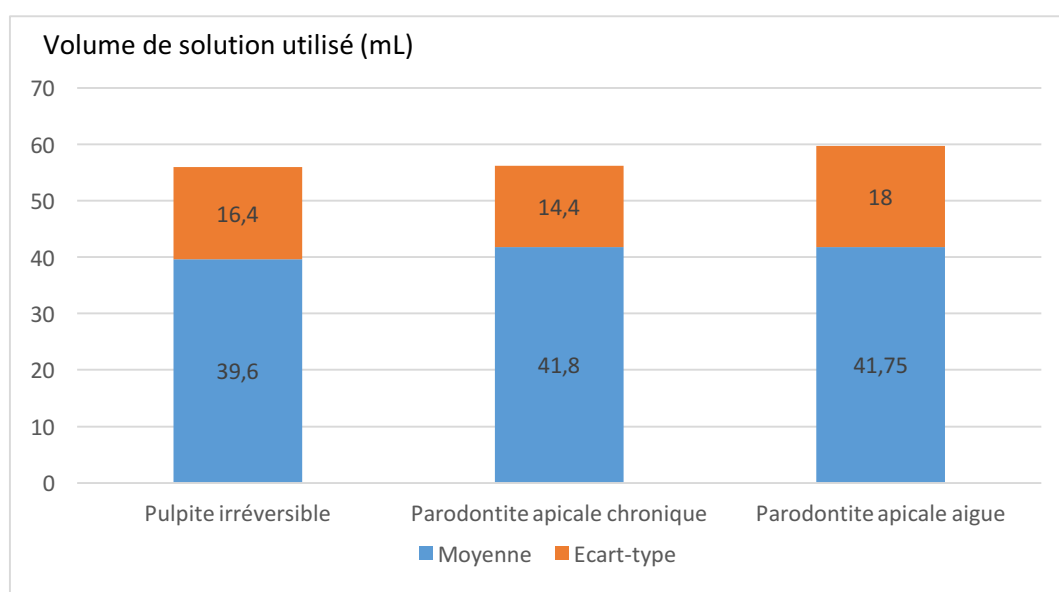


Figure 20 : Moyennes du volume de solution utilisé en fonction du diagnostic initial

3.3.3.3. Nombre de séances et volume de solution utilisé

Nous avons calculé les moyennes du volume d'hypochlorite de sodium utilisé en fonction du nombre de séances pour chaque molaire (tableau 4). Dans notre étude, le volume de solution utilisé est significativement plus élevé lors d'un traitement en deux séances que lors d'un traitement en une séance : $p = 0,02 < 0,05$.

| | Une séance | Deux séances |
|-------------------|-------------|--------------|
| Irrigatys® | 42,2 | 64,6 |
| Seringue | 26,7 | 37,2 |
| MOYENNE | 34,5 | 50,9 |
| ECART-TYPE | 11 | 19,4 |

Tableau 4 : Moyennes du volume d'hypochlorite de sodium utilisé en fonction du nombre de séances (en mL)

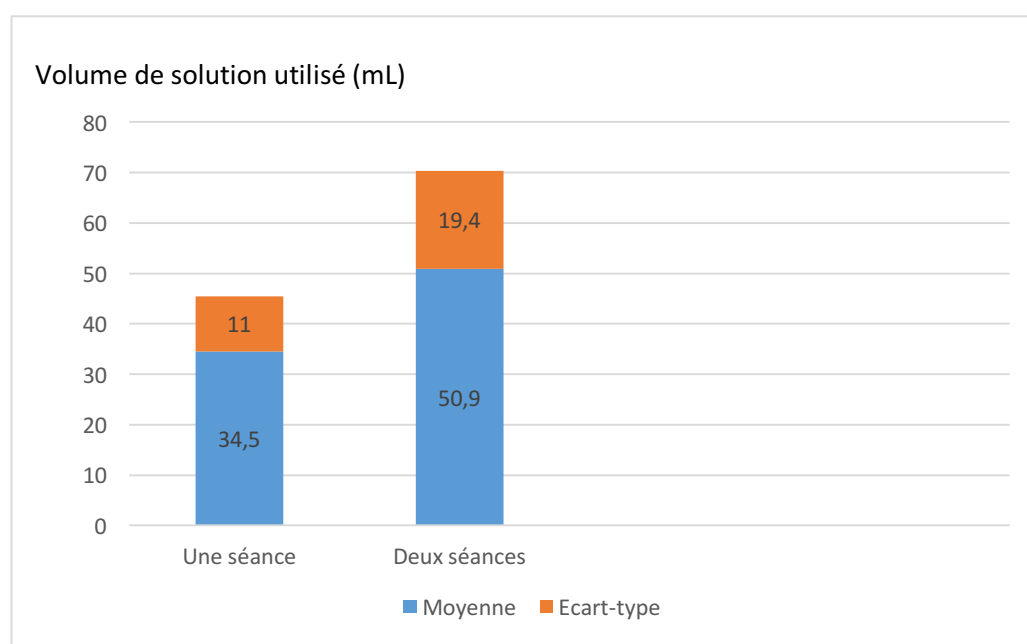


Figure 21 : Moyennes du volume de solution utilisé en fonction du nombre de séances

3.3.3.4. Complications et volume de solution utilisé

Nous avons comparé les moyennes du volume de solution utilisé en mL en fonction des complications relevées (tableau 5). Dans notre étude, les complications ne sont pas significativement associées au volume de solution utilisé : $p = 0,5 > 0,05$.

| | Aucune complication | Pulpolithe | Calcifications canalaires |
|-------------------|----------------------------|-------------------|----------------------------------|
| Irrigatys® | 51,4 | 56,5 | 60 |
| Seringue | 29,3 | 30 | 34,5 |
| MOYENNE | 40,4 | 43,3 | 47,3 |
| ECART-TYPE | 15,6 | 18,7 | 18 |

Tableau 5 : Moyennes du volume d'hypochlorite de sodium utilisé en fonction des complications relevées (en mL)

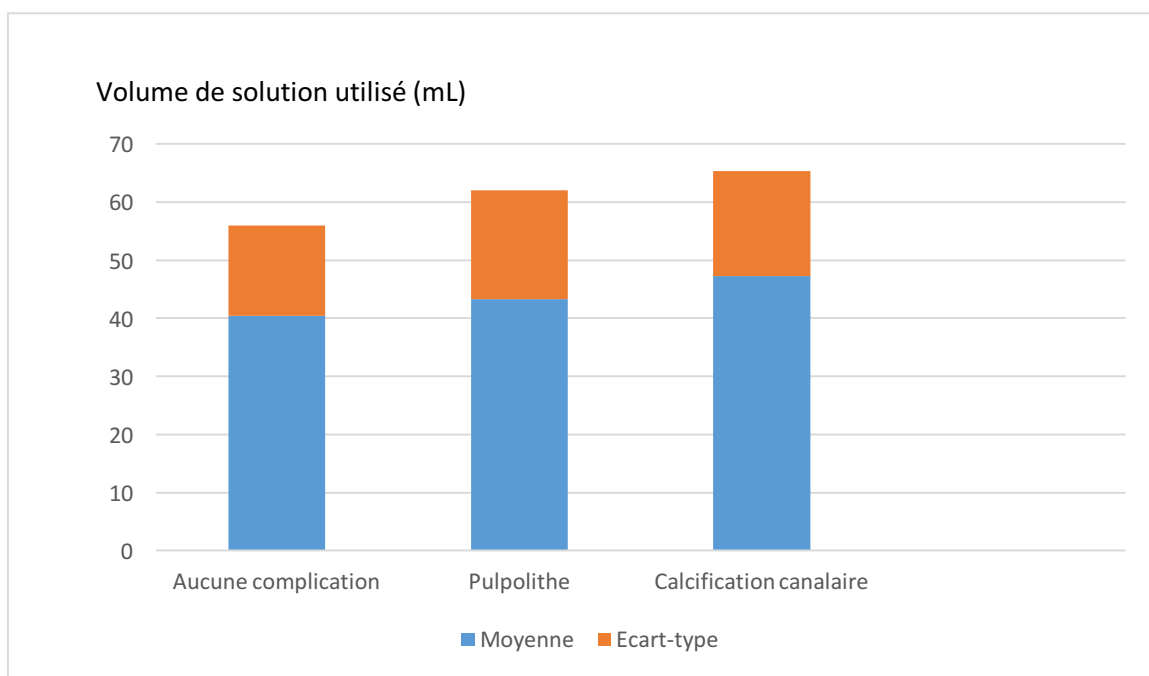


Figure 22 : Moyennes du volume de solution utilisé en fonction des complications

3.4. Discussion

Le but de cette étude était de comparer le volume de solution utilisé lors de traitements endodontiques initiaux sur des molaires chez les adultes, entre l'utilisation de seringues traditionnelles et l'utilisation du dispositif Irrigatys®.

3.4.1. Comparaison des quantités de volume d'hypochlorite de sodium

Dans notre étude, les seuls facteurs qui influent significativement sur le volume de solution utilisé sont le dispositif d'irrigation et le nombre de séances.

La moyenne du volume d'hypochlorite de sodium utilisé avec Irrigatys® est 1,7 fois plus élevée que la moyenne du volume de solution utilisée avec des seringues.

Le remplissage des seringues est un acte fastidieux qui prend du temps pour le praticien. Le fait d'avoir un réservoir de 30mL de solution d'hypochlorite de sodium permet au praticien de s'affranchir du remplissage des seringues, donc de gagner du temps et par conséquent de pouvoir irriguer de façon plus abondante lors de la mise en forme canalaire.

Le protocole de la phase finale de l'irrigation consiste à rincer le canal avec de l'EDTA puis avec de l'hypochlorite de sodium en activant la solution. Dans cette étude, l'activation est réalisée avec un maître cône de gutta percha ou l'EndoActivator® lors d'une irrigation à la seringue, donc d'un dispositif qui ne délivre pas de solution d'hypochlorite de sodium pendant qu'il l'active. Or, Irrigatys® amène la solution à l'intérieur du canal en continu et l'active *in situ*, ce qui permet un renouvellement continu de la solution, donc un volume de solution total augmenté.

Jusqu'à ce jour, on ne trouve pas dans la littérature des études comparant les volumes de solution utilisés avec différents dispositifs.

3.4.2. Limites et difficultés rencontrées lors de l'analyse d'étude

Plusieurs biais sont à prendre en considération dans cette étude.

3.4.2.1. Concernant les praticiens de l'étude

a) Niveau d'étude des praticiens

Tous les praticiens de cette étude sont spécialisés en cours de spécialisation en endodontie. Ils sont donc sensibilisés à l'utilité de l'hypochlorite de sodium lors d'un traitement endodontique et connaissent parfaitement son rôle, à savoir son action dissolvante sur les tissus nécrosés et son pouvoir antiseptique.

Grâce à leurs connaissances, ils sont donc plus disposés que les « omnipraticiens » à irriguer abondamment avec de l'hypochlorite de sodium.

b) Connaissance de l'étude

Les praticiens connaissaient l'objectif de l'étude.

En effet, ils savaient que le but de l'étude était de démontrer que lors d'un traitement endodontique, le volume total de solution d'hypochlorite de sodium utilisé avec Irrigatys® était plus important que le volume total de solution utilisé avec des seringues traditionnelles. Inconsciemment, les praticiens ont pu être influencés par cette hypothèse et par conséquent utiliser davantage de solution avec Irrigatys® qu'avec des seringues.

3.4.2.2. Concernant les dents traitées

Dans cette étude, nous avons inclus exclusivement des premières et deuxièmes molaires maxillaires et mandibulaires afin de pouvoir comparer les résultats obtenus.

a) Nombre de canaux des molaires maxillaires

La grande majorité des premières molaires maxillaires présente trois racines (94,4 % pour Thomas et al. en 1993 et 99.1 % pour Guo et al. en 2014), mais concernant le nombre de

canaux présents dans cette dent, la racine mésiovestibulaire est sujette à de nombreuses variations. En effet, l'incidence de la présence d'un deuxième canal dans cette racine varie entre 25.0 % (Pécora et al. 1992) et 93.5 % (Sert et Bayirli 2004) selon les études.

Les racines disto-vestibulaires et palatines sont dans l'immense majorité des cas monocanales.

La variabilité anatomique de la première molaire maxillaire peut jouer un rôle dans notre étude. En effet, parmi les 8 premières molaires maxillaires traitées, 5 ont été traitées avec Irrigatys® avec une moyenne de 42,6 mL de solution utilisée et 3 avec des seringues avec une moyenne de 28,5 mL de solution utilisée. La présence d'un quatrième canal pourrait inciter le praticien à utiliser davantage de solution lors de la mise en forme canalaire par rapport à une dent présentant trois canaux.

En revanche, la seconde molaire maxillaire ne présente généralement qu'un seul canal par racine. La racine mésio-vestibulaire est sujette à quelques variations mais présente dans la majorité des cas un seul canal (Plotino et al. 2013).

b) Nombre de canaux des molaires mandibulaires

L'ensemble des auteurs sont en accord sur le fait que la première molaire mandibulaire est une dent majoritairement biradiculée. À propos du nombre de canaux, toutes les études s'accordent sur le fait que cette dent comporte en général deux canaux dans la racine mésiale et un seul dans la racine distale.

Conclusion

Aujourd'hui, avec la révolution mécanisée et la réduction de la durée des étapes opératoires, le praticien ne prend pas le temps nécessaire pour irriguer de façon abondante et suffisante afin d'assurer désinfection endodontique. Or, nous avons démontré en première partie que l'hypochlorite de sodium utilisé en grande quantité jouait un rôle primordial dans le succès du traitement endodontique.

Le réservoir contenant 30 mL de solution pourrait faire prendre conscience au praticien qu'il s'agit du « volume minimum » à utiliser pour une irrigation efficace, tout en lui faisant gagner du temps par rapport à l'irrigation traditionnelle avec seringues.

C'est actuellement le seul dispositif sur le marché qui permet d'associer irrigation et activation de la solution in situ.

Bien qu'Irrigatys® semble être un dispositif intéressant, d'autres études sont nécessaires pour comparer son efficacité par rapport aux autres dispositifs disponibles sur le marché.

BIBLIOGRAPHIE

Adigüzel O, Yiğit-Özer S, Kaya S, Uysal İ, Ganidağlı-Ayaz S, Akkuş Z. Effectiveness of ethylenediaminetetraacetic acid (EDTA) and MTAD on debris and smear layer removal using a self-adjusting file. *Oral Surg Oral Med Oral Pathol Oral Radiol Endod.* 2011;112(6):803-8.

Alkahtani A, Al Khudhairi TD, Anil S. A comparative study of the debridement efficacy and apical extrusion of dynamic and passive root canal irrigation systems. *BMC Oral Health [Internet].* 2014 [cité 26 oct 2016];14. Disponible sur: <http://www.ncbi.nlm.nih.gov/pmc/articles/PMC3927625/>

Ari H, Erdemir A, Belli S. Evaluation of the effect of endodontic irrigation solutions on the microhardness and the roughness of root canal dentin. *J Endod.* 2004;30(11):792-5.

Baumgartner JC, Ibay AC. The chemical reactions of irrigants used for root canal debridement. *J Endod.* 1987;13(2):47-51.

Boutsioukis C, Verhaagen B, Versluis M, Kastrinakis E, Wesselink PR, van der Sluis LWM. Evaluation of irrigant flow in the root canal using different needle types by an unsteady computational fluid dynamics model. *J Endod.* 2010;36(5):875-9.

Briseno BM, Wirth R, Hamm G, Standhartinger W. Efficacy of different irrigation methods and concentrations of root canal irrigation solutions on bacteria in the root canal. *Endod Dent Traumatol.* 1992;8(1):6-11.

Brito PRR, Souza LC, Oliveira JCM de, Alves FRF, De-Deus G, Lopes HP, et al. Comparison of the Effectiveness of Three Irrigation Techniques in Reducing Intracanal *Enterococcus faecalis* Populations: An In Vitro Study. *J Endod.* 2009;35(10):1422-7.

Bukiet F. Optimiser l'antiseptie canalaire par une irrigation efficace. *Real Clin.* 2006;17(4):371-83.

Calt S, Serper A. Time-dependent effects of EDTA on dentin structures. *J Endod.* 2002;28(1):17-9.

Caron G, Nham K, Bronnec F, Machtou P. Effectiveness of different final irrigant activation protocols on smear layer removal in curved canals. *J Endod.* 2010;36(8):1361-6.

Chandrasekhar V, Amulya V, Rani VS, Prakash TJ, Ranjani AS, Gayathri C. Evaluation of biocompatibility of a new root canal irrigant Q MixTM 2 in 1- An in vivo study. *J Conserv Dent JCD.* 2013;16(1):36-40.

Emilson CG. Susceptibility of various microorganisms to chlorhexidine. *Scand J Dent Res.* 1977;85(4):255-65.

Estrela C, Estrela CR, Barbin EL, Spanó JCE, Marchesan MA, Pécora JD. Mechanism of action of sodium hypochlorite. *Braz Dent J.* 2002;13(2):113-7.

Estrela CRA, Estrela C, Reis C, Bammann LL, Pécora JD. Control of microorganisms in vitro by endodontic irrigants. *Braz Dent J.* 2003;14(3):187-92.

Evanov C, Liewehr F, Buxton TB, Joyce AP. Antibacterial efficacy of calcium hydroxide and chlorhexidine gluconate irrigants at 37 degrees C and 46 degrees C. *J Endod.* 2004;30(9):653-7.

Ferraz CC, Gomes BP, Zaia AA, Teixeira FB, Souza-Filho FJ. In vitro assessment of the antimicrobial action and the mechanical ability of chlorhexidine gel as an endodontic irrigant. *J Endod.* 2001;27(7):452-5.

- Fonseca MB, Júnior POT, Pallota RC, Filho HF, Denardin OVP, Rapoport A, et al. Photodynamic therapy for root canals infected with *Enterococcus faecalis*. *Photomed Laser Surg.* 2008;26(3):209-13.
- Gao Y, Haapasalo M, Shen Y, Wu H, Li B, Ruse ND, et al. Development and validation of a three-dimensional computational fluid dynamics model of root canal irrigation. *J Endod.* 2009;35(9):1282-7.
- Garcez AS, Ribeiro MS, Tegos GP, Núñez SC, Jorge AOC, Hamblin MR. Antimicrobial Photodynamic Therapy Combined With Conventional Endodontic Treatment to Eliminate Root Canal Biofilm Infection. *Lasers Surg Med.* 2007;39(1):59-66.
- de Gregorio C, Estevez R, Cisneros R, Paranjpe A, Cohenca N. Efficacy of different irrigation and activation systems on the penetration of sodium hypochlorite into simulated lateral canals and up to working length: an in vitro study. *J Endod.* 2010;36(7):1216-21.
- Guo J, Vahidnia A, Sedghizadeh P, Enciso R. Evaluation of root and canal morphology of maxillary permanent first molars in a North American population by cone-beam computed tomography. *J Endod.* 2014;40(5):635-9.
- Haapasalo M, Shen Y, Wang Z, Gao Y. Irrigation in endodontics. *Br Dent J.* 2014;216(6):299-303.
- Hand RE, Smith ML, Harrison JW. Analysis of the effect of dilution on the necrotic tissue dissolution property of sodium hypochlorite. *J Endod.* 1978;4(2):60-4.
- Hauser V, Braun A, Frentzen M. Penetration depth of a dye marker into dentine using a novel hydrodynamic system (RinsEndo). *Int Endod J.* 2007;40(8):644-52.
- Hockett JL, Dommisch JK, Johnson JD, Cohenca N. Antimicrobial Efficacy of Two Irrigation Techniques in Tapered and Nontapered Canal Preparations: An In Vitro Study. *J Endod.* 2008;34(11):1374-7.
- Hof R, Perevalov V, Eltanani M, Zary R, Metzger Z. The self-adjusting file (SAF). Part 2: mechanical analysis. *J Endod.* 2010;36(4):691-6.
- Hsieh YD, Gau CH, Kung Wu SF, Shen EC, Hsu PW, Fu E. Dynamic recording of irrigating fluid distribution in root canals using thermal image analysis. *Int Endod J.* 2007;40(1):11-7.
- Huang T-Y, Gulabivala K, Ng Y-L. A bio-molecular film ex-vivo model to evaluate the influence of canal dimensions and irrigation variables on the efficacy of irrigation. *Int Endod J.* 2008;41(1):60-71.
- Hülsmann M, Hahn W. Complications during root canal irrigation – literature review and case reports. *Int Endod J.* 2000;33(3):186-93.
- İriboz E, Bayraktar K, Türkaydın D, Tarçın B. Comparison of apical extrusion of sodium hypochlorite using 4 different root canal irrigation techniques. *J Endod.* 2015;41(3):380-4.
- Jalila Dakkaki , Mouna Jabri, Malika Karami, Amal El-Ouazzani. L'irrigation endodontique : ce qu'il faut savoir. 2014;51(6):9-15.
- Jensen SA, Walker TL, Hutter JW, Nicoll BK. Comparison of the cleaning efficacy of passive sonic activation and passive ultrasonic activation after hand instrumentation in molar root canals. *J Endod.* 1999;25(11):735-8.
- Johnson M, Sidow SJ, Looney SW, Lindsey K, Niu L, Tay FR. Canal and isthmus debridement efficacy using a sonic irrigation technique in a closed-canal system. *J Endod.* 2012;38(9):1265-8.
- Jose J, Krishnamma S, Peedikayil F, Aman S, Tomy N, Mariodan JP. Comparative Evaluation of Antimicrobial Activity of QMiX, 2.5% Sodium Hypochlorite, 2% Chlorhexidine, Guava Leaf Extract and Aloe Vera Extract Against *Enterococcus faecalis* and *Candida albicans* - An in-vitro Study. *J Clin Diagn Res JCDR.* 2016;10(5):ZC20-3.

- Karatas E, Ozsu D, Arslan H, Erdogan AS. Comparison of the effect of nonactivated self-adjusting file system, Vibringe, EndoVac, ultrasonic and needle irrigation on apical extrusion of debris. *Int Endod J*. 2015;48(4):317-22.
- Khalap ND, Kokate S, Hegde V. Ultrasonic versus sonic activation of the final irrigant in root canals instrumented with rotary/reciprocating files: An in-vitro scanning electron microscopy analysis. *J Conserv Dent JCD*. 2016;19(4):368-72.
- Khaord P, Amin A, Shah MB, Uthappa R, Raj N, Kachalia T, et al. Effectiveness of different irrigation techniques on smear layer removal in apical thirds of mesial root canals of permanent mandibular first molar: A scanning electron microscopic study. *J Conserv Dent JCD*. 2015;18(4):321-6.
- Kishen A. Dynamique de l'irrigation dans le cadre du traitement endodontique. *Endo Trib*. 2016;8(2):21-2.
- Kumar VR, Bahuguna N, Manan R. Comparison of efficacy of various root canal irrigation systems in removal of smear layer generated at apical third: An SEM study. *J Conserv Dent JCD*. 2015;18(3):252-6.
- Leonardo MR, Tanomaru Filho M, Silva LA, Nelson Filho P, Bonifácio KC, Ito IY. In vivo antimicrobial activity of 2% chlorhexidine used as a root canal irrigating solution. *J Endod*. 1999;25(3):167-71.
- Liu Y, Guo L, Li Y, Guo X, Wang B, Wu L. In vitro comparison of antimicrobial effectiveness of QMix and other final irrigants in human root canals. *Sci Rep [Internet]*. 2015 [cité 26 sept 2016];5. Disponible sur: <http://www.ncbi.nlm.nih.gov/pmc/articles/PMC4668572/>
- Machtou, Bronnec P. Les objectifs d'irrigation en endodontie. *Alpha Omega News*. 2011;(141):5-7.
- Machtou P. Irrigation et désinfection en endodontie. In: Simon S, Machtou P, Pertot W-J. *Endodontie*. Rueil-Malmaison: CdP; 2012. p. 219-35.
- Mancini M, Cerroni L, Iorio L, Armellini E, Conte G, Cianconi L. Smear layer removal and canal cleanliness using different irrigation systems (EndoActivator, EndoVac, and passive ultrasonic irrigation): field emission scanning electron microscopic evaluation in an in vitro study. *J Endod*. 2013;39(11):1456-60.
- McGill S, Gulabivala K, Mordan N, Ng Y-L. The efficacy of dynamic irrigation using a commercially available system (RinsEndo) determined by removal of a collagen « bio-molecular film » from an ex vivo model. *Int Endod J*. 2008;41(7):602-8.
- Metzger Z, Teperovich E, Cohen R, Zary R, Paqué F, Hülsmann M. The self-adjusting file (SAF). Part 3: removal of debris and smear layer-A scanning electron microscope study. *J Endod*. 2010;36(4):697-702.
- Mitchell RP, Baumgartner JC, Sedgley CM. Apical Extrusion of Sodium Hypochlorite Using Different Root Canal Irrigation Systems. *J Endod*. 2011;37(12):1677-81.
- Mohan D, Maruthingal S, Indira R, Divakar DD, Al Kheraif AA, Ramakrishnaiah R, et al. Photoactivated disinfection (PAD) of dental root canal system – An ex-vivo study. *Saudi J Biol Sci*. 2016;23(1):122-7.
- Moorer WR, Wesselink PR. Factors promoting the tissue dissolving capability of sodium hypochlorite. *Int Endod J*. 1982;15(4):187-96.
- Morago A, Ordinola-Zapata R, Ferrer-Luque CM, Baca P, Ruiz-Linares M, Arias-Moliz MT. Influence of Smear Layer on the Antimicrobial Activity of a Sodium Hypochlorite/Etidronic Acid Irrigating Solution in Infected Dentin. *J Endod*. 2016;42(11):1647-50.
- Naenni N, Thoma K, Zehnder M. Soft tissue dissolution capacity of currently used and potential endodontic irrigants. *J Endod*. 2004;30(11):785-7.

- Nair PNR. Pathogenesis of apical periodontitis and the causes of endodontic failures. *Crit Rev Oral Biol Med Off Publ Am Assoc Oral Biol.* 2004;15(6):348-81.
- Nair PNR. On the causes of persistent apical periodontitis: a review. *Int Endod J.* 2006;39(4):249-81.
- Nielsen BA, Craig Baumgartner J. Comparison of the EndoVac system to needle irrigation of root canals. *J Endod.* 2007;33(5):611-5.
- Patterson SS. In vivo and in vitro studies of the effect of the disodium salt of ethylenediamine tetraacetate on human dentine and its endodontic implications. *Oral Surg Oral Med Oral Pathol.* 1963;16:83-103.
- Pécora JD, Woelfel JB, Sousa Neto MD, Issa EP. Morphologic study of the maxillary molars. Part II: Internal anatomy. *Braz Dent J.* 1992;3(1):53-7.
- Peters OA, Peters CI, Schönenberger K, Barbakow F. ProTaper rotary root canal preparation: effects of canal anatomy on final shape analysed by micro CT. *Int Endod J.* 2003;36(2):86-92.
- Plotino G, Pameijer CH, Grande NM, Somma F. Ultrasonics in endodontics: a review of the literature. *J Endod.* 2007;33(2):81-95.
- Plotino G, Tocci L, Grande NM, Testarelli L, Messineo D, Ciotti M, et al. Symmetry of root and root canal morphology of maxillary and mandibular molars in a white population: a cone-beam computed tomography study in vivo. *J Endod.* 2013;39(12):1545-8.
- Ramamoorthi S, Nivedhitha MS, Divyanand MJ. Comparative evaluation of postoperative pain after using endodontic needle and EndoActivator during root canal irrigation: A randomised controlled trial. *Aust Endod J.* 2015;41(2):78-87.
- Rietschel ET, Brade H. Bacterial endotoxins. *Sci Am.* 1992;267(2):54-61.
- Ring KC, Murray PE, Namerow KN, Kuttler S, Garcia-Godoy F. The comparison of the effect of endodontic irrigation on cell adherence to root canal dentin. *J Endod.* 2008;34(12):1474-9.
- Rödig T, Bozkurt M, Konietzschke F, Hülsmann M. Comparison of the Vibringe system with syringe and passive ultrasonic irrigation in removing debris from simulated root canal irregularities. *J Endod.* 2010;36(8):1410-3.
- Rosenfeld EF, James GA, Burch BS. Vital pulp tissue response to sodium hypochlorite. *J Endod.* 1978;4(5):140-6.
- Rossi-Fedele G, De Figueiredo JAP. Use of a bottle warmer to increase 4% sodium hypochlorite tissue dissolution ability on bovine pulp. *Aust Endod J Aust Soc Endodontology Inc.* 2008;34(1):39-42.
- Sedgley CM, Nagel AC, Hall D, Applegate B. Influence of irrigant needle depth in removing bioluminescent bacteria inoculated into instrumented root canals using real-time imaging in vitro. *Int Endod J.* 2005;38(2):97-104.
- Sert S, Bayirli GS. Evaluation of the root canal configurations of the mandibular and maxillary permanent teeth by gender in the Turkish population. *J Endod.* 2004;30(6):391-8.
- Simon S. L'irrigation en endodontie : l'essentiel à connaître à tout prix. *Clinic (Paris).* 2011;32(2):77-83.
- Singla MG, Garg A, Gupta S. MTAD in endodontics: an update review. *Oral Surg Oral Med Oral Pathol Oral Radiol Endod.* 2011;112(3):e70-6.
- Siqueira JF, Rôças IN, Favieri A, Lima KC. Chemomechanical reduction of the bacterial population in the root canal after instrumentation and irrigation with 1%, 2.5%, and 5.25% sodium hypochlorite. *J Endod.* 2000;26(6):331-4.

- Spangberg L, Engström B, Langeland K. Biologic effects of dental materials. 3. Toxicity and antimicrobial effect of endodontic antiseptics in vitro. *Oral Surg Oral Med Oral Pathol.* 1973;36(6):856-71.
- Stojicic S, Shen Y, Qian W, Johnson B, Haapasalo M. Antibacterial and smear layer removal ability of a novel irrigant, QMiX. *Int Endod J.* 2012;45(4):363-71.
- Tambe VH, Nagmode PS, Vishwas JR, P SK, Angadi P, Ali FM. Evaluation of the Amount of Debris extruded apically by using Conv-entional Syringe, Endovac and Ultrasonic Irrigation Technique: An In Vitro Study. *J Int Oral Health JIOH.* 2013;5(3):63-6.
- Thé SD. The solvent action of sodium hypochlorite on fixed and unfixed necrotic tissue. *Oral Surg Oral Med Oral Pathol.* 1979;47(6):558-61.
- Thomas RP, Moule AJ, Bryant R. Root canal morphology of maxillary permanent first molar teeth at various ages. *Int Endod J.* 1993;26(5):257-67.
- Torabinejad M, Khademi AA, Babagoli J, Cho Y, Johnson WB, Bozhilov K, et al. A new solution for the removal of the smear layer. *J Endod.* 2003;29(3):170-5.
- Townsend C, Maki J. An In Vitro Comparison of New Irrigation and Agitation Techniques to Ultrasonic Agitation in Removing Bacteria From a Simulated Root Canal. *J Endod.* 2009;35(7):1040-3.
- Uzunoglu E, Görduysus M, Görduysus Ö. A comparison of different irrigation systems and gravitational effect on final extrusion of the irrigant. *J Clin Exp Dent.* 2015;7(2):e218-23.
- Van Der Sluis LWM, Gambarini G, Wu MK, Wesselink PR. The influence of volume, type of irrigant and flushing method on removing artificially placed dentine debris from the apical root canal during passive ultrasonic irrigation. *Int Endod J.* 2006;39(6):472-6.
- Williams JA, Pearson GJ, Colles MJ, Wilson M. The effect of variable energy input from a novel light source on the photoactivated bactericidal action of toluidine blue O on *Streptococcus Mutans*. *Caries Res.* 2003;37(3):190-3.
- Zamany A, Safavi K, Spångberg LSW. The effect of chlorhexidine as an endodontic disinfectant. *Oral Surg Oral Med Oral Pathol Oral Radiol Endod.* 2003;96(5):578-81.
- Zehnder M. Root canal irrigants. *J Endod.* 2006;32(5):389-98.
- Zehnder M, Schmidlin P, Sener B, Waltimo T. Chelation in root canal therapy reconsidered. *J Endod.* 2005;31(11):817-20.
- Zou L, Shen Y, Li W, Haapasalo M. Penetration of sodium hypochlorite into dentin. *J Endod.* 2010;36(5):793-6.

ANNEXES

Annexe 1 : Questionnaire Google Form

<https://docs.google.com/forms/d/e/1FAIpQLSdgTdMWNj3HqTCoLTEdK7loWX1VDvz0WiMwJIRfgRpImRUPLA/viewform>

Nom et prénom de l'opérateur

Réponse courte

Dent traitée

- Première molaire maxillaire
- Deuxième molaire maxillaire
- Première molaire mandibulaire
- Deuxième molaire mandibulaire

Groupe

- Junior (étudiant de T1)
- Senior (étudiant DUEEC ou MASTER)

Diagnostic initial

- Pulpite réversible
- Pulpite irréversible
- Parodontite apicale aigue
- Parodontite apicale chronique

Mode d'irrigation utilisé

- Seringue
- Irrigatys

Si vous avez utilisé Irrigatys, quel est le volume d'hypochlorite de sodium restant dans le réservoir à la fin du traitement ? (à mesurer avec une seringue)

Réponse courte

Si vous avez utilisé des seringues d'irrigation remplies, combien en avez-vous utilisé ?

- 1
- 2
- 3
- 4
- 5
- 6
- 7
- 8
- 9
- 10
- Plus que 10

Nombre de séances du traitement endodontique

- 1
- 2
- 3
- 4
- 5
- supérieur à 5

...

Avez-vous rencontré un de ces problèmes ?

- Fracture instrumentale
- Constatation d'une fissure/fracture radiculaire
- Perforation
- Injection accidentelle d'hypochlorite de sodium
- Autre :

Annexe 2 : Base de données

| Echantillon | Dent traitée | Groupe | Diagnostic initial | Mode d'irrigation utilisé | Volume d'hypochlorite de sodium utilisé en ml | Nombre de séances du traitement endodontique | Critère d'exclusion |
|-------------|-------------------------------|--------|-------------------------------|---------------------------|---|--|----------------------------------|
| 1 | Première molaire mandibulaire | Senior | Parodontite apicale chronique | Irrigatys | 67,5 | 2 | |
| 2 | Deuxième molaire mandibulaire | Senior | Parodontite apicale chronique | Seringue | 57 | 2 | |
| 3 | Première molaire maxillaire | Senior | Parodontite apicale chronique | Irrigatys | 56,5 | 2 | pulpolithe |
| 4 | Première molaire mandibulaire | Senior | Parodontite apicale chronique | Seringue | 63 | 2 | |
| 5 | Deuxième molaire mandibulaire | Senior | Parodontite apicale chronique | Irrigatys | 90 | 2 | |
| 6 | Première molaire mandibulaire | Senior | Parodontite apicale aiguë | Seringue | 18 | 2 | |
| 7 | Première molaire mandibulaire | Senior | Pulpite irréversible | Irrigatys | 90 | 2 | |
| 8 | Deuxième molaire mandibulaire | Senior | Pulpite irréversible | Irrigatys | 60 | 2 | |
| 9 | Deuxième molaire mandibulaire | Senior | Parodontite apicale chronique | Irrigatys | 45 | 1 | |
| 10 | Première molaire maxillaire | Senior | Parodontite apicale chronique | Irrigatys | 27,5 | 1 | |
| 11 | Première molaire mandibulaire | Senior | Parodontite apicale chronique | Seringue | 18 | 1 | |
| 12 | Deuxième molaire mandibulaire | Senior | Parodontite apicale chronique | Seringue | 21 | 1 | |
| 13 | Première molaire maxillaire | Senior | Parodontite apicale aiguë | Seringue | 30 | 1 | pulpolithe |
| 14 | Deuxième molaire maxillaire | Senior | Parodontite apicale aiguë | Seringue | 24 | 2 | |
| 15 | Première molaire maxillaire | Senior | Parodontite apicale chronique | Irrigatys | 60 | 2 | calcification canalaire, résolue |
| 16 | Première molaire mandibulaire | Senior | Parodontite apicale chronique | Seringue | 18 | 1 | |
| 17 | Première molaire mandibulaire | Senior | Parodontite apicale aiguë | Irrigatys | 52 | 1 | |
| 18 | Première molaire mandibulaire | Senior | Parodontite apicale chronique | Seringue | 21 | 1 | |
| 19 | Première molaire maxillaire | Senior | Parodontite apicale chronique | Irrigatys | 39 | 1 | |
| 20 | Première molaire mandibulaire | Senior | Pulpite irréversible | Irrigatys | 30 | 1 | |
| 21 | Première molaire mandibulaire | Senior | Parodontite apicale aiguë | Seringue | 45 | 1 | calcification canalaire, résolue |
| 22 | Deuxième molaire mandibulaire | Senior | Parodontite apicale aiguë | Seringue | 12 | 1 | |
| 23 | Première molaire maxillaire | Senior | Pulpite irréversible | Seringue | 33 | 1 | |
| 24 | Deuxième molaire mandibulaire | Senior | Pulpite irréversible | Seringue | 21 | 1 | |
| 25 | Deuxième molaire maxillaire | Senior | Pulpite irréversible | Irrigatys | 39 | 1 | |
| 26 | Première molaire maxillaire | Senior | Parodontite apicale chronique | Seringue | 24 | 2 | calcification canalaire, résolue |
| 27 | Deuxième molaire mandibulaire | Senior | Pulpite irréversible | Irrigatys | 28 | 2 | |
| 28 | Deuxième molaire mandibulaire | Senior | Pulpite irréversible | Seringue | 30 | 1 | |
| 29 | Première molaire mandibulaire | Senior | Parodontite apicale aiguë | Irrigatys | 57 | 1 | |
| 30 | Première molaire maxillaire | Senior | Parodontite apicale chronique | Irrigatys | 30 | 1 | |
| 31 | Deuxième molaire mandibulaire | Senior | Parodontite apicale aiguë | Seringue | 45 | 1 | |
| 32 | Deuxième molaire maxillaire | Senior | Pulpite irréversible | Irrigatys | 60 | 1 | |

Les opinions émises dans les dissertations présentées doivent être considérées comme propres à leurs auteurs, sans aucune approbation ni improbation de la Faculté de Chirurgie Dentaire.

KORCHIA Léa. Irrigatys® : un nouveau concept d'irrigation et d'activation en endodontie. 2018. 55 pages : ill., tabl, graph. Réf. Biblio. : p.46-50.

Sous la direction de : M. le Docteur Stéphane SIMON et Mme le Docteur Maria Gabriela MONTERO

Th : Chir Dent. : Paris 7 : 2018

RESUME :

L'irrigation en endodontie est conventionnellement réalisée à l'aide d'une seringue et d'une aiguille dont les dimensions et la forme varient. Pour la phase d'irrigation finale, différents dispositifs d'activation de la solution ont été proposés. Cependant, les études ont montré que le nettoyage des canaux n'était jamais complet.

Il a également été démontré que l'utilisation d'un volume important de solution était un facteur déterminant de la qualité du traitement endodontique.

Dans l'optique d'optimiser cette irrigation, le système *Irrigatys*® présente un concept innovant alliant les fonctions d'irrigation et d'activation. Il comporte une pièce à main contenant 1 réservoir pour chaque solution, chacun contenant 30 mL de solution, soit l'équivalent de 10 seringues.

L'objectif de notre travail est de vérifier l'hypothèse que l'utilisation d'un réservoir de 30 mL facilite l'utilisation d'un grand volume de solution dans le canal sans aucune contrainte technique telle que le rechargement de seringues par exemple.

Dans ce but, nous proposons de mettre en place une étude prospective observationnelle concernant le volume de solution utilisé pour chaque traitement en comparant l'utilisation d'une seringue seule versus l'*Irrigatys*® seul, dans un groupes d'opérateurs constitué par les étudiants du DU d'endodontie, du Master d'endodontie et les praticiens hospitaliers du service du Pr Descroix à la Pitié-Salpêtrière.

Nous aborderons d'abord le rôle de l'irrigation dans le parage canalaire. Ensuite, nous présenterons le système *Irrigatys*®, ses caractéristiques techniques et son mode opératoire.

Enfin, nous décrirons l'étude expérimentale se déroulant la Pitié-Salpêtrière qui permettra de comparer les quantités de volumes de solution utilisés lors d'une irrigation avec seringues manuelles et avec *Irrigatys*® et analyserons les résultats.

TITRE en anglais : Irrigatys® : a new endodontic irrigation and activation concept

DISCIPLINE : Endodontie

MOTS-CLES Français : Hypochlorite de sodium (FMeSH), Endodontie (FMeSH), Seringues (FMeSH), Irrigation thérapeutique (FMeSH)

MOTS-CLES Anglais : Sodium Hypochlorite (MeSH), Endodontics (MeSH), Syringes (MeSH), Therapeutic irrigation (MeSH)