



**HAL**  
open science

# Le traitement des péri-implantites au laser diode 450nm : analyse de la littérature et proposition d'un protocole

Joana Correard

## ► To cite this version:

Joana Correard. Le traitement des péri-implantites au laser diode 450nm : analyse de la littérature et proposition d'un protocole. Médecine humaine et pathologie. 2020. dumas-03098107

**HAL Id: dumas-03098107**

**<https://dumas.ccsd.cnrs.fr/dumas-03098107>**

Submitted on 5 Jan 2021

**HAL** is a multi-disciplinary open access archive for the deposit and dissemination of scientific research documents, whether they are published or not. The documents may come from teaching and research institutions in France or abroad, or from public or private research centers.

L'archive ouverte pluridisciplinaire **HAL**, est destinée au dépôt et à la diffusion de documents scientifiques de niveau recherche, publiés ou non, émanant des établissements d'enseignement et de recherche français ou étrangers, des laboratoires publics ou privés.

UNIVERSITÉ COTE D'AZUR  
FACULTÉ DE CHIRURGIE DENTAIRE  
5, rue du 22<sup>e</sup> BCA, 06300 Nice

**LE TRAITEMENT DES PERI-IMPLANTITES AU  
LASER DIODE 450 NM :**  
Analyse de la littérature et proposition d'un  
protocole

Année 2019-2020

Thèse n° **n°42-57-20-26**

**THÈSE**

Présentée et publiquement soutenue devant  
la Faculté de Chirurgie Dentaire de Nice  
Le 17 septembre 2020 par

**Madame Joana CORREARD**

Né(e) le 12 06 1995 à Cagnes sur mer  
Pour obtenir le grade de :

**DOCTEUR EN CHIRURGIE DENTAIRE (Diplôme d'État)**

---

Examineurs :

Madame le Professeur LUPI Laurence  
Madame le Docteur MERIGO Elisabetta  
Madame le Docteur VINCENT-BUGNAS Séverine  
Madame le Docteur VOHA Christine  
Monsieur le Professeur ROCCA Jean-Paul

Présidente du jury  
Directrice de thèse  
Assesseur  
Assesseur  
Membre invité

UNIVERSITÉ COTE D'AZUR  
FACULTÉ DE CHIRURGIE DENTAIRE  
5, rue du 22<sup>e</sup> BCA, 06300 Nice

**LE TRAITEMENT DES PERI-IMPLANTITES AU  
LASER DIODE 450 NM :  
Analyse de la littérature et proposition d'un  
protocole**

Année 2019-2020

Thèse n° **n°42-57-20-26**

**THÈSE**

Présentée et publiquement soutenue devant  
la Faculté de Chirurgie Dentaire de Nice  
Le 17 septembre 2020 par

**Madame Joana CORREARD**

Né(e) le 12 06 1995 à Cagnes sur mer  
Pour obtenir le grade de :

**DOCTEUR EN CHIRURGIE DENTAIRE (Diplôme d'État)**

---

Examineurs :

Madame le Professeur LUPI Laurence  
Madame le Docteur MERIGO Elisabetta  
Madame le Docteur VINCENT-BUGNAS Séverine  
Madame le Docteur VOHA Christine  
Monsieur le Professeur ROCCA Jean-Paul

Présidente du jury  
Directrice de thèse  
Assesseur  
Assesseur  
Membre invité

**CORPS ENSEIGNANT**

**56<sup>ème</sup> section : DEVELOPPEMENT, CROISSANCE ET PREVENTION**

**Sous-section 01 : ODONTOLOGIE PEDIATRIQUE ET ORTHOPEDIE DENTO-FACIALE**

Professeur des Universités : Mme MANIERE-EZVAN Armelle  
Professeur des Universités : Mme MULLER-BOLLA Michèle  
Maître de Conférences des Universités : Mme JOSEPH Clara  
Maître de Conférences des Universités Associé : Mme OUEISS Arlette  
Assistant Hospitalier Universitaire : Mme AIEM TORT-ALVAREZ Elody  
Assistant Hospitalier Universitaire : Mr CAMIA Julien  
Assistant Hospitalier Universitaire : Mme MASUCCI Caterina

**Sous-section 02 : PREVENTION, EPIDEMIOLOGIE, ECONOMIE DE LA SANTE, ODONTOLOGIE LEGALE**

Professeur des Universités : Mme LUPI Laurence  
Maître de Conférences des Universités Associé : Mme BORSA Leslie  
Assistant Hospitalier Universitaire : Mme FRENDO Marie  
Assistant Hospitalier Universitaire : Mme MERIGO Elisabetta

**57<sup>ème</sup> section : CHIRURGIE ORALE ; PARODONTOLOGIE ; BIOLOGIE ORALE**

**Sous-section 01 : CHIRURGIE ORALE ; PARODONTOLOGIE ; BIOLOGIE ORALE**

Professeur des Universités : Mme PRECHEUR-SABLAYROLLES Isabelle  
Maître de Conférences des Universités : Mr BENHAMOU Yordan  
Maître de Conférences des Universités : Mr COCHAIS Patrice  
Maître de Conférences des Universités : Mme DRIDI Sophie Myriam  
Maître de Conférences des Universités : Mme RAYBAUD Hélène  
Maître de Conférences des Universités : Mme VINCENT-BUGNAS Séverine  
Maître de Conférences des Universités : Mme VOHA Christine  
Assistant Hospitalier Universitaire : Mr BORIE Gwenaël  
Assistant Hospitalier Universitaire : Mr CHARBIT Mathieu  
Assistant Hospitalier Universitaire : Mme FISTES Elene-Maria

**58<sup>ème</sup> section : REHABILITATION ORALE**

**Sous-section 01 : DENTISTERIE RESTAURATRICE, ENDODONTIE, PROTHESES,  
FONCTION-DYSFONCTION, IMAGERIE, BIOMATERIAUX**

Professeur des Universités : Mme BERTRAND Marie-France  
Professeur des Universités : Mr BOLLA Marc  
Professeur des Universités : Mme BRULAT-BOUCHARD Nathalie  
Professeur des Universités : Mme LASSAUZAY Claire  
Professeur des Universités : Mr MAHLER Patrick  
Professeur des Universités : Mr MEDIONI Etienne  
Professeur des Universités Emérite : Mr ROCCA Jean-Paul  
Maître de Conférences des Universités : Mr ALLARD Yves  
Maître de Conférences des Universités : Mr CEINOS Romain  
Maître de Conférences des Universités : Mme EHRMANN Elodie  
Maître de Conférences des Universités : Mr LAPLANCHE Olivier  
Maître de Conférences des Universités : Mr LEFORESTIER Eric  
Maître de Conférences des Universités : Mme POUYSSEGUR-ROUGIER Valérie  
Assistant Hospitalier Universitaire : Mme ABID Sarah  
Assistant Hospitalier Universitaire : Mme AZAN Cindy  
Assistant Hospitalier Universitaire : Mme BECQUART Mathilde  
Assistant Hospitalier Universitaire : Mme DEMARTY Laure  
Assistant Hospitalier Universitaire : Mme GROSSI Vanina  
Assistant Hospitalier Universitaire : Mr LAMBERT Gary  
Assistant Hospitalier Universitaire : Mr LONJON Jean-Baptiste  
Assistant Hospitalier Universitaire : Mr PARNOT Maximilien

**A Madame le Professeur Laurence LUPI**

Docteur en Chirurgie Dentaire  
Professeur des Universités. Praticien Hospitalier  
Sous-section : prévention épidémiologie, économie de la santé, odontologie légale.  
Doyenne de la faculté d'odontologie de Nice

Je vous remercie d'avoir accepté de présider ce jury de thèse. Vous m'avez apporté des connaissances qui me seront utiles tout au long de ma carrière.

Je vous remercie de votre enthousiasme, votre joie de vivre et votre bienveillance. Merci de nous avoir accompagné dans tous les projets étudiants.

Veillez trouver dans mon travail, mon profond respect, et l'expression de ma reconnaissance et de tous mes remerciements.

**A Madame le Docteur Elisabetta MERIGO**

Docteur en Chirurgie dentaire  
Assistent Hospitalier Universitaire. Praticien hospitalier  
Sous-section : prévention épidémiologie, économie de la santé, odontologie légale.

A vous qui me faites le privilège et l'honneur de diriger ce travail.

Je vous remercie pour m'avoir tant apporté en clinique. J'ai énormément appris à vos côtés et j'ai beaucoup de respect pour votre travail, l'attention que vous apportez aux patients ainsi que la passion que vous avez pour votre discipline.

Merci de m'avoir transmis votre savoir et vos compétences.

Veillez trouver dans ce travail l'expression de ma sincère admiration et de mon profond respect.

**A Madame le Docteur Séverine VINCENT-BUGNAS**

Docteur en chirurgie Dentaire  
Maitre de conférences des universités. Praticien hospitalier  
Sous-section : chirurgie orale, parodontologie, biologie orale  
Vice-doyenne de la faculté d'odontologie de Nice

Je vous remercie de m'avoir fait l'honneur de sieger dans ce jury .

Merci de m'avoir encadré depuis ma quatrième année de clinique jusqu'à aujourd'hui.

Vous m'avez enseigné tant votre spécialité que le contact humain.

Votre professionnalisme et votre bonne humeur m'ont beaucoup apporté pendant ces dernières années.

Veillez trouver dans ce travail, l'expression de toute ma reconnaissance et mon profond respect.

**A Madame le Docteur Christine VOHA**

Docteur en chirurgie Dentaire  
Maitre de conférences des universités. Praticien hospitalier  
Sous-section : chirurgie orale, parodontologie, biologie orale  
Vice-doyenne de la faculté d'odontologie de Nice

C'est un immense plaisir de vous compter dans ce jury.

Je vous suis très reconnaissante de votre enseignement depuis la PACES, de nos échanges cliniques et de votre bonne humeur.

Veillez trouver dans ce travail l'expression de tout mon respect et de ma gratitude.

**A Monsieur le Docteur Jean-Paul ROCCA**

Docteur en chirurgie Dentaire  
Professeur des universités Emérite  
Sous-section : Dentisterie restauratrice, Endodontie, prothèses, Fonction-dysfonction, Imagerie, Biomatériaux.

Je vous remercie de l'honneur que vous me faites en acceptant de juger ce travail.

Veillez trouver dans cette thèse l'expression de mon admiration et de mon profond respect.

A mon défunt grand-père ,  
Sans qui je n'aurais jamais réussi...

**A mes parents,**

Merci à toi maman, de me soutenir, de m'aider à m'épanouir, réaliser mes papiers, corriger mes travaux et de toujours m'encourager.

Merci à toi papa de m'avoir transmis l'amour des animaux.

**A Doudou et Valérie,**

Merci de m'avoir accueilli dans votre vie, comme votre fille.

**A Marie,**

Ma soeur, mon petit rat, je suis tellement fière de toi. Je ne te remercierai jamais assez de tout ce que tu es pour moi.  
Je t'aime

**A Marjorie et Justine****A mes grands parents,**

Merci mamie jojo et papi Péké pour ces moments partagés durant toutes ces années.  
Le trayas, les gouters après l'école, les repas de famille sont des beaux souvenirs d'enfance.

**A mamie du cabanon,**

Merci d'être mon ange gardien, merci de t'occuper si bien de moi ;

**A Tata Lolo et Tonton Mickey,**

Pour tous ces moments partagés à la montagne comme à la mer.

Merci de me permettre de me réfugier à Estenc, de partager ce paradis, mais aussi tous ces bons moments lors de mes boulots étudiants..

**A Tata Guilaine**

Ma super tata pharmacienne, toujours à la rescousse des petits tracas et bobos.

**A Noémie, Cédric et Fany**

Ma brochette préférée, toujours à faire les 400 coups ensemble. On en aura fait des bêtises durant nos vacances, nos repas de famille, de quoi faire râler mamie jojo encore !!

Merci pour votre soutien durant toutes ces années.

Mes souvenirs d'enfances avec vous restent les meilleurs et les plus doux.

**A Ratoune,**

Oui je dédie cette thèse à mon chat. Vous ne l'avez pas encore vu ? elle est belle non ?

**A Anne-Marie et Gérard****A Julien,**

Bien que les années passent, nos souvenirs d'enfances restent gravés, à toi mon « cousin », à tous ces anniversaires passés ensemble, ces soirées d'été.

**A Dominique et Serge****A Montana,**

Ma MOMO, toi ma meilleure amie, tu as toujours cru en moi et en ma réussite. Nos moments passés des bancs de l'école à celui de l'asso.. Je ne te remercierai jamais assez d'être présente pour moi.

« Montana ? mais c'est le cheval ou la blonde ? » HAHHAHA ! une grande amitié est née ce jour là (bon ok peut être juste un peu après)

Merci de m'avoir accompagné durant cette P1 interminable, de m'avoir sorti au cinéma, de m'avoir saoulé comme jamais au nouvel an.

Tu me manques

**A James,**

Bien que nos études nous aient menés à des lieux différents, tu restes et resteras une des personnes avec qui j'apprécie encore à l'heure d'aujourd'hui de philosopher sur le monde, sur les « et si » ... Déçue que tu ne sois pas présent ce soir, j'espère que l'on pourra rattrapper le temps perdu

(c'est mort je ne monterai pas à Paris) A quand la prochaine cochonnerie à manger ?

**A Eric,**

Ricou... mon amoureux des maths, et de longue date .. A toi et doudou, merci pour ces moments cafés

A ces soirées de folies avec la caravelle.

A ce super « rond point », j'ai toujours pas compris le principe d'appeler cet endroit un rond point frère !!

A ces soirées passées à jouer aux cartes (je retiens encore jamais les règles)

Merci d'avoir été présent dans les pires comme dans les meilleurs moments de ma vie .

**A Caroline Gontier,**

Ma tata caro , plus de 10 d'amitiés autour d'une même passion, c'est toujours un plaisir d'échanger avec toi .. tu m'as toujours soutenu pendant mes études et je t'en remercie. De tes jolis dessins humoristiques à tes blagues, tu illumines ma vie.

A la famille que l'on choisit :

**A Raphaël,**

Mon meilleur ami, mon binôme, mon amour, kiki,

Merci de me supporter tous les jours, de partager ma vie, ma passion pour les voyages (et maintenant les chats).

Accessoirement de me corriger à peu près tout le temps

Au fait, le chat c'est le mien. *Je t'aime* 🐾

**A Enzo,**

Mon copain, tu connais l'amitié que je te porte et le besoin que j'ai de toujours t'enmerder.

De la P2 à la 6, c'est bon on l'a fait.. merci d'être mon coach sportif perso, d'être présent, de jamais répondre à ton tel ...

C'était vraiment sympa les Tp de Pac avec toi, le BDE, les soirées, les voyages tel que californie, la corse ou encore le Togo .

J'attends toujours mes ramens... Ravie d'avoir partagé ta coloc , c'tait vraiment sympa ces années FAC.

A quand la mongolie ?

A mes JUSTICIÈRES DENTISTES, mes copines, qui m'auront appris qu'on peut avoir des copines « filles »

**A Morgane,** 🍷

MORGUANE, Ma momy, ma SUPER copine .

J'ai partagé avec toi les plus beaux voyages de ma vie, mais aussi mes angoisses, mes joies et mes crises de nerfs

Tu m'as permis de m'ouvrir aux autres (en clair grâce à toi je suis moins brute de décoffrage), merci de me faire découvrir le var à travers tes yeux. J'ai hâte qu'on prenne nos tentes et qu'on parte sans retour à la montagne.

Je te remercie pour cette si belle amitié qui ne fait que grandir. A bientôt ma cigale.

**A Léa HUVENNE,**

Mon Lion, mon rayon de soleil, merci d'être toi, a toutes ces après-midi passées en ta compagnie, ces petits repas chez toi , ces réunions de gala, à ces fiches pas encore réalisées, nos expériences capillaires partagées et nos petites sorties sportives.

Merci d'être mon amie

**A Caroline,**

Chou, Notre maman chou,

Copine et nourriture, voilà comment on peut qualifier notre amitié. je suis tellement contente d'avoir trouvé en toi une amie avec qui l'on peut parler autant librement de tout. Tu m'apportes tellement de confiance en moi.

Merci pour ton amour, tes gâtés, ton soutien à toutes épreuve. D'Amsterdam en corse, passant par Paris notre amitié aura pris un beau tournant.

**A Léa B,**

Ma HABIBBY, on s'est réellement découvertes à partir de la D1,

j'ai découvert en toi une fille vraie pleine de pensées positives, d'amour, de gentillesse et de bonne volonté avec le cœur sur la main . merci pour ton soutien merci d'être aussi présente dans ma vie, que j'aime nos longues discussions au téléphone.

Continues de faire ce que tu fais, d'être toi et de rayonner un jour tu seras notre star, tu l'es déjà pour moi .

**A Louise,**

A la plus bonne bonne de toutes mes copines ah ouais mes copines, ma copine de Rail,

Besoin de mettre l'ambiance dans une soirée ? Un anniversaire ? Pas de soucis loularve débarque !!! On aura bien rigolé, de nos conversations sur nos amours, des astuces de fille, de tes plannings sans fin

Une copine de plus dans le Var !!

(Un petit pour le Timo tant qu'à faire, c'est toujours un plaisir de t'avoir à nos sorties, toujours une pushline bien placée)

**A Sofia,**

Dr Soso, la plus sportive de la bande,

la montagne nous aura rapproché et je me rappellerai toujours cette balade à ce si beau lac et pour une fois tu as attendu quelqu'un en randonnée (oui oui moi)

A cette soirée au mamac avec un after gâteau netflix.



**À Heloise ,**

On se sera découvert cette année il aura fallu des chamailleries mais j'ai trouvé en toi une amie avec les mêmes convictions que moi je suis si heureuse de te savoir comblée. Vite que je monte vous voir dans cette si belle montagne.. Je peux t'assurer que cette thèse est Made in France légèrement sopoudrée d'un style italien

Aux Amis,

**À Julien**, notre dernière recrue, MIMIIIIII

merci d'avoir égayé nos TP

A toutes ces soirées réussies ! toujours là pour faire la fête merci de rajouter un peu de paillettes dans notre vie

**A Yuji,**

Dr chico, on s'aime toujours pas hein. Mais je te comptes parmi mes amis proches . Tu es une belle personne (quand tu veux) . La bise

**À Pauline,**

ma grande découverte de cette année je suis ravie d'avoir partagé mes gardes avec toi j'ai trouvé une amie en or... avec pleins de points communs comme l'amour de nos bébés chats merci d'avoir répondu à mes angoisses sur cette thèse et merci pour tous nos moments partagés et ceux à venir

**À Sarah B,**

ma Christina Cordula ,ton franc-parler , voilà ce qui va me manquer le plus ! tu auras égayé mes journées de la faculté à l'hôpital .

Ces petit moments partagés (et les gâteaux aussi). Je suis touché de faire partie de tes amis et je te souhaite tout le bonheur du monde et bientôt même si tu ne peux être présente ce soir on fêtera bientôt nos réussites en tant que Dr.

**À Sarah BLANCO** (Tipex, je peux ? <3)

merci pour tout, pour toutes ces découvertes culinaires dans Nice mais aussi pour tous ces moments partagés autour d'un verre ou durant ces séances de sport à keep cool  
le sud c'est mieux que Paris ... RESTEEEEEE

**À Laure,**

Alors Laure ?

je ne serai pas par où te remercier .. merci de m'avoir donné ma chance de m'avoir fait réaliser ma première anesthésie à ton cabinet merci pour tout tes efforts fournis, je pense que ce soir tu peux être fière de ma réussite je te dois beaucoup merci pour toutes ces attentions que tu as su me porter.

Je suis ravi d'être ton amie ma porte sera toujours ouverte.

**À Xavier,**

mon docteur Paillettes, au plus craquant de tous les assistants, au parrain de mon chat merci d'être toi merci pour tous ces bons moments partagés. Enfin un copain avec qui l'on peut aussi bien danser boire du bon vin partir à l'aventure à Vaujany . J'ai hâte que tu me fasses découvrir ta côte ouest à cheval peut-être ? à bientôt mon petit chat.

**À Mathieu,**

Je te considère comme un Grand frère

Toujours sur mon podium, merci pour cette amitié, de prendre soins de nous depuis la P2. Entre nous ça a toujours matché merci de nous avoir autant divertit durant ces années cliniques.

**À Dadou,**

Comment parler d'un podium sans parler de toi mon number one , notre président !!

grâce à toi j'ai vécu des expériences mémorables de l'ADF à notre dernier WEI( peut être pas le dernier ?) vivement les prochaines soirées. Je te souhaite tellement de bonheur à toi et Louise.

**À Lucile,**

ma Lulu merci pour tous ces bons moments passés avec toi c'était comme si c'était hier à tous ces apéros en BAMBE à toutes ces soirées à Saint-Laurent chez tes grands-parents.. tu m'as ouvert ton cœur ne change pas ma Lulu  
Toujours à 300 % pour remonter le moral ainsi que les batteries autour d'un bon verre .

**À Marie DOUCE** merci pour ton soutien merci pour ces années d'amitié mon petit Cafard. À ce week-end ski ou le sommeil l'emporte sur l'incendie ..

**À Najim et Benoît** même si parfois nos chemins vont en sens contraire.. avec les belles personnes que vous êtes c'est toujours un plaisir de partagé des moments avec vous merci pour tout ;

**A Alexandre,**

Des premiers TP à cette dernière garde, merci pour tes remarques toujours constructives, tes blagues bien drôles (parfois lourdes aussi hein) haha ..

**A yacov,**

Pour tous ces échanges de bonnes astuces by yaaaaco, j'ai hâte d'être embauché dans ta pâtisserie ou encore de te prêter mes mains pour la séance photo de tes bijoux.

Et à toutes les belles internes que j'ai pu côtoyer dans les couloirs de saint Roch **Hana, Eve, Fiona**, merci de faire vivre ce lieu et d'avoir rendu ces années de cliniques plus légères.

Au meilleur cabinet du monde,

**Dr GAILLARD,**

Merci Frédérique de m'avoir permis de débiter dans la profession dans votre cabinet, de m'avoir mis le pied à l'étrier.

Merci de votre confiance et de votre gentillesse.

Je vous en suis très reconnaissante.

Merci à **Élise** et **Valérie**, le meilleur binôme,

Je ne pouvais rêver de mieux que d'être entourée par de si belles personnes que vous pour commencer dans la vie.

Merci de votre gentillesse, de votre aide.

Chaque jour, j'ai un peu plus confiance en moi et ça grâce à vous.

<b>I.</b>	<b>ETATS DE SURFACE ET PERI-IMPLANTITE.....</b>	<b>3</b>
<b>A.</b>	<b>CHRONOLOGIE/ HISTOIRE DE L'IMPLANTOLOGIE ORALE.....</b>	<b>3</b>
<b>B.</b>	<b>LA MORPHOLOGIE DE L'IMPLANT.....</b>	<b>4</b>
<b>C.</b>	<b>L'OSTEO-INTEGRATION ET L'INTERFACE OS-IMPLANT.....</b>	<b>4</b>
1.	<i>Les matériaux.....</i>	<i>4</i>
2.	<i>Les surfaces implantaires.....</i>	<i>6</i>
3.	<i>L'ostéointégration.....</i>	<i>6</i>
4.	<i>Généralités sur les tissus péri-implantaires :.....</i>	<i>10</i>
<b>D.</b>	<b>L'ÉTAT DE SURFACE DES IMPLANTS.....</b>	<b>11</b>
1.	<i>Surface usinée.....</i>	<i>11</i>
2.	<i>Surface rugueuse.....</i>	<i>11</i>
3.	<i>Addition.....</i>	<i>12</i>
4.	<i>Soustraction.....</i>	<i>12</i>
5.	<i>Surface hybride : l'Osseotite®.....</i>	<i>12</i>
<b>II.</b>	<b>CHAPITRE II : LA PERI-IMPLANTITE.....</b>	<b>14</b>
<b>A.</b>	<b>DEFINITION.....</b>	<b>14</b>
1.	<i>La mucoite.....</i>	<i>14</i>
2.	<i>La péri-implantite.....</i>	<i>15</i>
<b>B.</b>	<b>PREVALENCE.....</b>	<b>18</b>
<b>C.</b>	<b>ÉTIOLOGIE DE LA PERI-IMPLANTITE.....</b>	<b>18</b>
1.	<i>La flore bactérienne.....</i>	<i>19</i>
2.	<i>Les facteurs de risques généraux.....</i>	<i>20</i>
a)	<i>Hygiène orale (31), (32).....</i>	<i>20</i>
b)	<i>Antécédent de maladie parodontale.....</i>	<i>20</i>
c)	<i>Prédisposition génétique.....</i>	<i>20</i>
d)	<i>Tabac.....</i>	<i>20</i>
e)	<i>Alcool.....</i>	<i>21</i>
f)	<i>Diabète.....</i>	<i>21</i>
g)	<i>Cholestérol.....</i>	<i>21</i>
h)	<i>Carence en vitamine D.....</i>	<i>22</i>
i)	<i>Profil psychologique, stress.....</i>	<i>22</i>
3.	<i>Les facteurs de risques locaux.....</i>	<i>22</i>
a)	<i>Forme des prothèses et accès à l'hygiène.....</i>	<i>22</i>
b)	<i>Positionnement implantaire.....</i>	<i>23</i>
<b>D.</b>	<b>METHODES DIAGNOSTIQUES.....</b>	<b>25</b>
1.	<i>Aspect des tissus mous péri-implantaires et indice de plaque.....</i>	<i>26</i>
2.	<i>Saignement au sondage.....</i>	<i>26</i>
3.	<i>Augmentation de la poche péri-implantaire.....</i>	<i>26</i>
4.	<i>Perte osseuse &gt; 3 mm.....</i>	<i>26</i>
<b>E.</b>	<b>EXAMEN MICROBIOLOGIQUE.....</b>	<b>27</b>
<b>F.</b>	<b>DIAGNOSTIC DIFFÉRENTIEL.....</b>	<b>28</b>
<b>III.</b>	<b>TRAITEMENT DE LA PERI-IMPLANTITE.....</b>	<b>29</b>
<b>A.</b>	<b>INTERET.....</b>	<b>29</b>
<b>B.</b>	<b>TECHNIQUES NON CHIRURGICALES OU THERAPEUTIQUE INITIALE.....</b>	<b>29</b>
1.	<i>Les traitements mécaniques.....</i>	<i>30</i>
a)	<i>Le débridement mécanique.....</i>	<i>30</i>
b)	<i>Aéropolisseurs.....</i>	<i>31</i>
c)	<i>Implantoplastie.....</i>	<i>32</i>
d)	<i>Laser et thérapie photodynamique :.....</i>	<i>32</i>
2.	<i>Les traitements chimiques.....</i>	<i>32</i>
a)	<i>Administration par voie systémique d'antibiotiques, Per Os.....</i>	<i>32</i>
b)	<i>L'application locale d'antibiotique.....</i>	<i>33</i>
c)	<i>Les antiseptiques.....</i>	<i>33</i>
d)	<i>Les anti-inflammatoires.....</i>	<i>34</i>
e)	<i>« La détoxification ».....</i>	<i>34</i>
3.	<i>Associations décontamination mécanique et chimique.....</i>	<i>34</i>

<b>C.</b>	<b>LES TECHNIQUES CHIRURGICALES</b> .....	<b>35</b>
1.	<i>Chirurgie d'accès simple</i> .....	37
2.	<i>Chirurgie résectrice</i> .....	37
3.	<i>Chirurgie régénératrice</i> .....	38
4.	<i>Explantation</i> .....	38
<b>D.</b>	<b>LA MAINTENANCE IMPLANTAIRE</b> .....	<b>40</b>
<b>IV.</b>	<b>LE LASER</b> .....	<b>41</b>
<b>A.</b>	<b>GENERALITES</b> .....	<b>41</b>
1.	<i>Bases physiques de la lumière</i> .....	41
2.	<i>Les unités du laser</i> .....	42
a)	La longueur d'onde.....	42
b)	L'énergie.....	43
c)	La puissance.....	43
d)	L'irradiance.....	43
e)	La fluence.....	43
f)	Autres caractéristiques.....	43
3.	<i>Le laser et son mécanisme d'action</i> .....	44
a)	Classification des lasers.....	47
b)	Sécurité.....	49
4.	<i>Le mécanisme de l'absorption</i> .....	49
<b>B.</b>	<b>L'HISTOIRE DES LASERS EN DENTISTERIE</b> .....	<b>51</b>
<b>C.</b>	<b>LES DIFFERENTS LASERS EN DENTISTERIE</b> .....	<b>52</b>
1.	<i>Les lasers à GAZ</i> .....	53
2.	<i>Les Lasers à milieu actif solides</i> .....	54
3.	<i>Laser à milieu actif liquide</i> .....	56
4.	<i>Laser à diode</i> .....	56
<b>D.</b>	<b>EFFET DU RAYONNEMENT SUR LES TISSUS</b> .....	<b>57</b>
1.	<i>Généralités</i> .....	57
2.	<i>Effets photochimiques</i> .....	58
3.	<i>Effets thermiques</i> .....	59
4.	<i>Effets photoablatifs</i> .....	59
<b>E.</b>	<b>PHOTOBIMODULATION (PBM) ET THERAPIE PHOTODYNAMIQUE (PDT)</b> .....	<b>60</b>
1.	<i>La PhotoBioModulation (PBM)</i> .....	60
2.	<i>La thérapie photodynamique</i> .....	61
<b>F.</b>	<b>PRESENTATION DU LASER DIODE 450 NM</b> .....	<b>64</b>
1.	<i>Présentation</i> .....	64
2.	<i>La Curcumine comme photosensibilisateur</i> .....	66
<b>V.</b>	<b>REVUE DE LA LITTERATURE</b> .....	<b>67</b>
<b>A.</b>	<b>RECHERCHE ET SELECTION DES ARTICLES</b> .....	<b>68</b>
<b>B.</b>	<b>ÉTUDE DES ARTICLES</b> .....	<b>69</b>
<b>C.</b>	<b>RESUME ET ANALYSE DES ARTICLES</b> .....	<b>70</b>
<b>D.</b>	<b>DISCUSSION DES ARTICLES ET PERSPECTIVES</b> .....	<b>73</b>
<b>VI.</b>	<b>PROPOSITION D'UN PROTOCOLE</b> .....	<b>76</b>

# LEXIQUE

Aa : *Aggregatibacter actinomycetemcomitans*

APDT : Antimicrobial Photodynamic Therapy

BOP : Bleeding on Probing

CAL : Clinical Attachment Level

CRM : Crew Resource Management

CT : Controlled Trial

DYES : Colorants

Fn : *Fusobacterium nucleatum*

GI : Gingival Index

JAC : Jonction amélo-cémentaire

LED : Light-emitting diode

LLLT : Low Level Laser Therapy

MB : Méthylene blue

MBL : Marginal Bone Loss

MR : Mucosal Recession

PAL : Probing Attachment Level

PD : Probing depth

PI : Plaque Index

PBM : Photobiomodulation

PDT : Photodynamic Therapy

Pg : *Porphyromonas gingivalis*

Pi : *Prevotella intermedia*

PS : Photosensibilisant

RCT : Randomized Controlled Trial

TB : toluidine blue

## Introduction

Depuis ce dernier quart de siècle, les technologies médicales et l'environnement ont permis à la population de gagner en espérance de vie mais aussi en confort.

L'utilisation des implants comme remplacement de l'édentement unitaire, sectoriel ou total représente une thérapeutique scientifiquement validée et incontournable depuis de nombreuses années. Par le concept d'ostéointégration de Branemark en 1985, l'implantologie orale permet d'offrir à des patients partiellement ou totalement édentés une solution thérapeutique fixe, unitaire ou plurale.

Ce remplacement des dents par des implants peut avoir un objectif fonctionnel ou esthétique.

Alors que l'implantologie est en plein essor, une nouvelle pathologie apparaît : la péri-implantite, qui suit une courbe exponentielle.

Cette maladie multifactorielle d'étiologie infectieuse est modulée par la réponse de l'hôte. C'est une inflammation localisée au niveau de la muqueuse péri implantaire. En premier lieu l'inflammation peut toucher seulement la muqueuse, puis par évolution de la maladie, atteindre le support osseux et se définir comme péri-implantite. L'équilibre de l'hôte est rompu, on obtient un état non physiologique, sans possibilité de retour à un état stable physiologique et contrôlé, cela peut constituer un échec implantaire secondaire.

À ce jour, aucun traitement que ce soit chirurgical ou non chirurgical, ne montre une rémission totale de la péri-implantite (1).

Le traitement des péri-implantites donne des résultats dans l'ensemble décevants et peu reproductibles, avec une récurrence des péri-implantites sévère après un an, pouvant atteindre 100% des cas traités (1).

L'objectif de ce travail mené sur l'analyse de données bibliographiques et cas cliniques est de réfléchir et de comparer les résultats sur l'utilisation de l'apport des lasers et, en particulier, du laser diode 450 nm dans le traitement des péri-implantites.

## I. Etats de surface et peri-implantite

### A. Chronologie/ Histoire de l'implantologie orale

A la fin des années 30, plusieurs techniques chirurgicales et prothétiques ont été développées dans le domaine de l'implantologie orale où trois types d'implants ont été mis au point : les implants endodontiques, les implants sous-périostés et les implants endo-osseux.

C'est la période moderne de l'implantologie.

Les implants endo-osseux ont été développés selon différentes formes et techniques :

- l'implant hélicoïdal de Formiggini en spirale
- l'implant en double hélice spirale de Chercheve
- l'implant en aiguille de Scialom
- l'implant lame de Linkow
- l'implant transmandibulaire de James
- l'implant tridimensionnel de Juillet

Tous ces implants ont mené à des échecs à court ou moyen terme jusqu'à la période de Brånemark qui a présenté un nouveau concept d'implant endo-osseux.

Brånemark *et Al.* ont introduit le concept d'ostéointégration liée à l'utilisation d'implants en titane et à la mise en nourrice durant la période de cicatrisation osseuse. C'est à partir de cette époque que l'implantologie a connu un essor important ainsi qu'une évolution des différents matériaux.

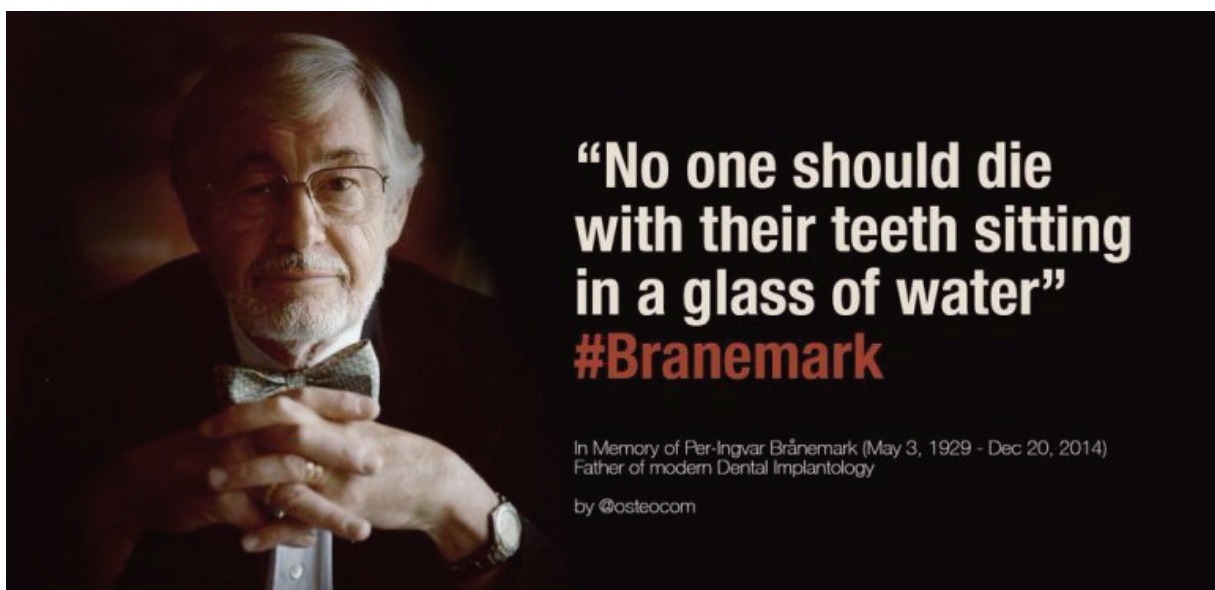


Figure 1- Citation Branemark Source : Osteocom

## B. La morphologie de l'implant

Un implant est un **dispositif médical** en forme de vis inséré dans l'os et destiné à supporter une prothèse dentaire, c'est une **racine artificielle** qui permet d'accueillir un pilier afin de supporter une prothèse fixée ou amovible.

Un implant est divisé en trois parties : le col, le corps et l'apex.

Chaque partie possède des spécificités et des rôles distincts :

- Le col, qui constitue une zone de jonction entre l'implant et le pilier, peut être en contact avec des tissus mous de la cavité buccale. Il peut être droit, évasé, large, intégrant le « platform switching », présentant des micros spires ou encore transgingival.
- Le corps définit la forme de l'implant et contient les spires qui assurent la stabilité primaire. Selon le cas clinique, le praticien peut choisir un diamètre adapté à la situation ainsi que différentes tailles. Il peut être cylindrique, à gradins ou coniques.
- L'apex, qui termine le corps de l'implant, peut être soit sécant soit arrondi.

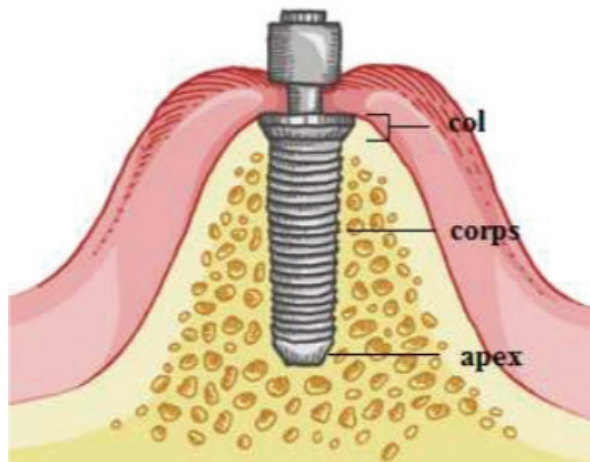


Figure 2- Morphologie d'un implant dentaire Source : (A.MARIOTTI 2013)

## C. L'ostéo-intégration et l'interface os-implant

### 1. Les matériaux

Accompagnant l'essor de la discipline implantaire, ces différents matériaux ont aussi évolué : le titane, les alliages de titane, l'hydroxyapatite, la céramique...



Ces biomatériaux sont destinés à être en contact avec les tissus vivants et/ou les fluides biologiques pour évaluer, traiter, modifier les formes ou **remplacer** tout tissu, organe ou fonction du corps. C'est pourquoi il est nécessaire qu'ils obéissent à deux types d'impératifs :

- Un impératif biologique, respectant l'anatomie des maxillaires (nerfs, sinus), s'intégrant au contact des différents tissus (os, gencives) et du biofilm bactérien.
- Un impératif mécanique avec une résistance à la flexion, à la traction, à la torsion et au flambage.

En raison de sa biocompatibilité et de ses caractéristiques mécaniques, le titane de grade 4 est actuellement considéré comme le matériau de choix pour la fabrication des implants dentaires :

Les principaux grades du titane

Désignation	Résistance mécanique min. en N/mm <sup>2</sup>	Résistance à l'étirement 0.2% min. en N/mm <sup>2</sup>	Propriétés	Principales applications
Titane pur grade 1	240	170	Bonne malléabilité à froid, peut être embouti	Echangeurs de chaleur, tubes soudés
Titane pur grade 2	345	275	Résistance mécanique moyenne	Construction de machines
Titane pur grade 4	550	483	Résistance mécanique maximale pour du titane pur, malléabilité à froid plus difficile	Implants dentaire
Ti6Al4V	895	828	Grande résistance mécanique, bonne aptitude au forgeage	Aéronautique, construction de machines
Ti6Al4V ELI	880	795	Faible teneur en oxygène	Technique médicale et applications à très basses températures
Ti6Al7Nb	900	800	grande résistance mécanique, bonne biocompatibilité	Technique médicale
BetaC™	793 (ST) 1172 (STA)	759 (ST) 1103 (STA)	Bonnes propriétés d'élasticité, convient pour des traitements à chaud	Montures de lunettes, ressorts
TiO.15Pd Grade 7	345	275	Très haute résistance à la corrosion	Pétrochimie
Ti3Al2.5V	620	483	Meilleure malléabilité que le Ti6Al4V mais avec une résistance mécanique plus basse	Tubes sans soudure pour l'aéronautique

Figure 3 - Tableau des principaux grades du titane

À ce jour, la zircone *ytria-stabilized tetragonal zirconia polycrystal ceramics (Y-TZP)* a fait son apparition dans la dentisterie en démontrant des propriétés biomécaniques supérieures à celles d'autres céramiques oxydées.

Ses propriétés mécaniques et sa couleur blanche, proche de celle d'une dent, font que la zircone est utilisée comme matériau de structure pour certaines prothèses fixes et implantaires.

Hashim et coll en 2016 (2) ont évalué le taux de survie global des implants en zircone en une et deux pièces après un an de fonctionnement. Selon cette évaluation, il semble que les implants en zircone pourraient servir d'alternative aux implants en titane.

Des études cliniques complémentaires sont nécessaires afin d'obtenir plus de données sur les résultats à long terme des implants en zircone.

## **2. Les surfaces implantaires**

Les implants peuvent subir différents traitements afin d'obtenir la meilleure surface biocompatible.

L'obtention d'une surface rugueuse améliore l'ancrage osseux et favorise l'ostéointégration.

Un traitement de surface consiste à modifier la surface obtenue au terme de l'usinage afin d'augmenter la stabilité primaire de l'implant.

Ainsi, on peut distinguer trois types de surface: usinées, rugueuses et bioactives.

La biocompatibilité des matériaux prothétiques est dépourvue de processus de corrosion et de dégradation.

## **3. L'ostéointégration**

En 1987 Albrektson et Jacobson (3) définissent l'ostéointégration comme : «Un processus par lequel, cliniquement, une fixation rigide asymptomatique de matériel alloplastique est obtenue et maintenue dans l'os durant la charge fonctionnelle. »

L'ostéointégration décrit donc une réponse osseuse fonctionnelle à un implant mais ne décrit pas les différentes réactions qui peuvent y conduire telles que:

- Ostéogénèse de contact: la néoformation osseuse autour de l'implant débute directement à partir de sa surface.
- Ostéogénèse à distance: la néoformation osseuse autour de l'implant ne débute pas directement à partir de sa surface car elle ne peut commencer qu'à partir de l'os adjacent préexistant.
- Ostéoconduction: une surface est dite ostéoconductrice quand elle conduit à une Ostéogénèse de contact.
  
- Ostéoinduction: une surface est dite ostéoinductrice quand elle induit la néoformation de tissus osseux dans un environnement tissulaire non destiné à former de l'os.

### Les études :

En effet, avant les études de Bränemark, les différents auteurs cherchaient à obtenir une interface fibreuse entre l'os et l'implant, à partir du concept que le pseudo-ligament péri-implantaire aurait le

même effet sur l'implant que le ligament alvéolo-dentaire sur la dent.

Puis selon les études de Bränemark *et Al.* (1988)(4), l'ostéointégration se définit comme «une jonction anatomique et fonctionnelle directe entre l'os vivant remanié et la surface de l'implant mis en charge» : on appelle cela l'ankylose fonctionnelle car il n'y a pas de restauration du ligament desmodontal.

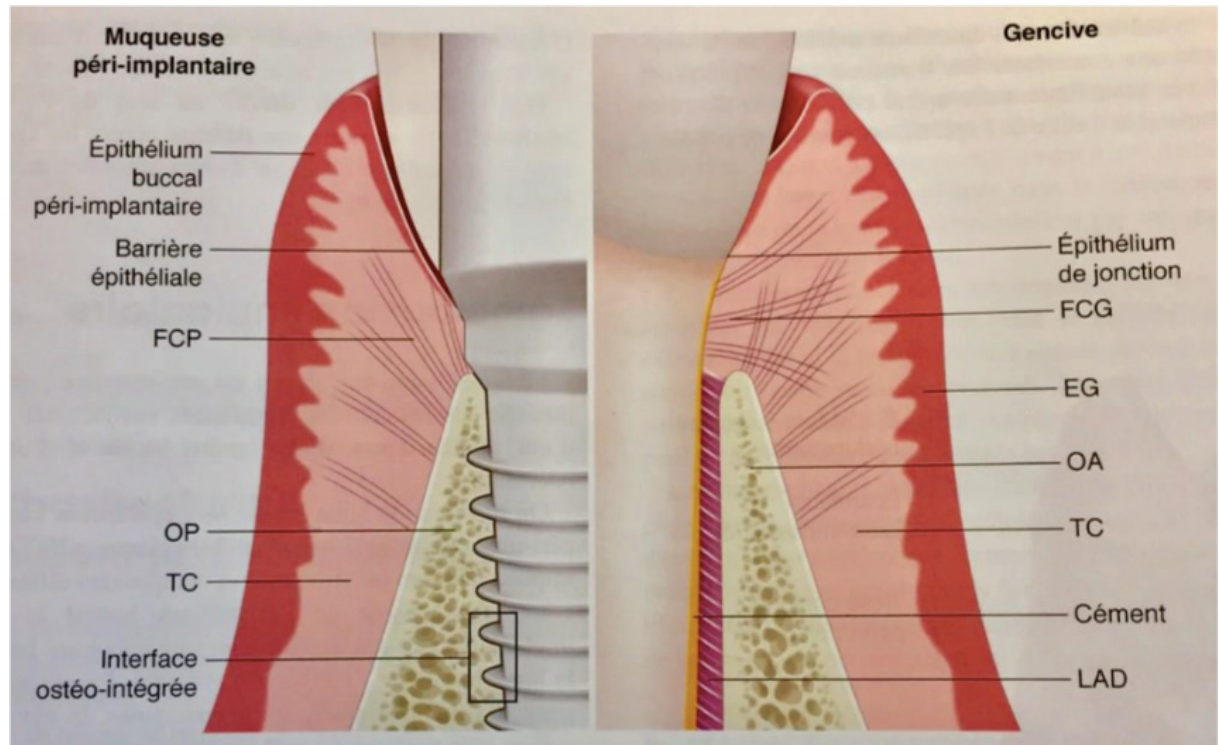



Figure 4 - Schémas comparatifs des tissus parodontaux et péri-implantaires sains. Source : Bouchard, . Volume 2, *Thérapeutiques chirurgicales*, 2015 (5)

L'ostéointégration est décrite comme un processus en 4 phases bien distinctes :

(Manuel d'implantologie Clinique - *Concepts, protocols et innovations récentes*) (6)

- Phase 1: formation du caillot.
- Phase 2: formation d'un réseau de fibrines tridimensionnelles.
- Phase 3 : Apposition osseuse primaire.
- Phase 4: Apposition osseuse et ostéo-intégration.



- 1) Immobilisation de l'implant dans l'os
- 2) Hématome
- 3) Zone osseuse endommagée
- 4) Os non endommagé
- 5) Implant
- 6) L'hématome se transforme en os
- 7) Os endommagé en cours de guérison
- 8) Remodelage osseux

Figure 5 - Réponse physiologique de l'os après la pose d'un implant.

Source : M. Davarpanah, S. Szmukler-Moncler, P.M. Khoury, B. Jakubowicz-Kohen, H. Martinez, Manuel d'implantologie Clinique - Concepts, protocoles et innovations récentes - 2ème édition. JPIO, Editions Cdp.(6)

Le remodelage osseux au contact de la surface implantaire n'intervient qu'ultérieurement. Il passe d'abord par une résorption locale, l'ostéo-intégration ne se fait qu'après.

La densité osseuse est à prendre en compte dans la mise en place implantaire, autant dans le choix de l'implant que du protocole de forage à mettre en place.

En effet vascularisation et cicatrisation ne seront pas là même selon le type d'os présent.

La classification de Lekholm et Zarb (1985) permet de distinguer 4 types de densité osseuse :

- Type I : Os dense, composé principalement d'os cortical, presque pas d'os spongieux
- Type II : Os cortical assez large, entoure un os spongieux assez dense
- Type III : Os cortical fin entoure un os spongieux assez dense
- Type IV : Os cortical fin entours un os spongieux très poreux

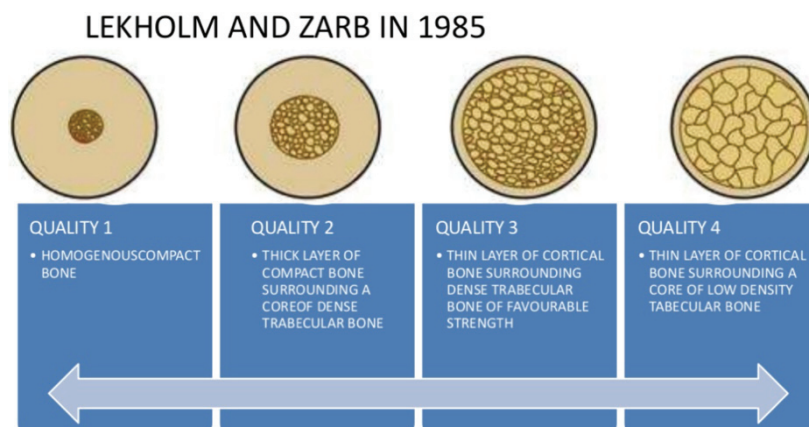

Figure 6 - Les différents type d'os de la classification de LEKHOLM AND ZARB 1985

Les paramètres qui influencent l'ostéointégration sont nombreux :

- L'implant : biocompatibilité et état de surface
- Le site implantaire : quantité et qualité de l'os
- La technique chirurgicale
- La mise en charge : immédiate ou différée

**Cinétique de l'ostéointégration d'après les résultats de l'étude menée par Raghavendra S, Wood MC, Taylor TD en 2005(7) :**

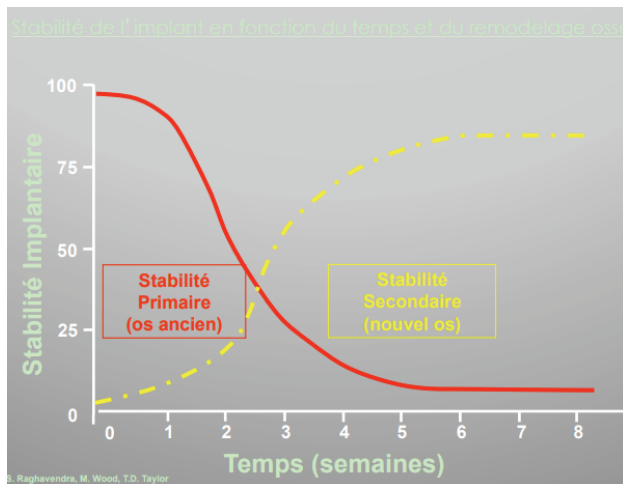


Figure 7 - S. Raghavendra, M. Wood, T.D. Taylor, la cinétique de l'ostéointégration. (7)

Source : Raghavendra S, Wood MC, Taylor TD. Early wound healing around endosseous implants: a review of the literature. Int J Oral Maxillofac Implants. 2005 May-Jun;20(3):425-31. (7)

### Définitions :

**Stabilité primaire :** C'est la stabilité « directe » créée par le contact de certaines zones de la surface implantaire avec l'os lors de la pose de l'implant.

**Stabilité secondaire :** C'est la stabilité créée par le remodelage osseux qui permet de nouvelles zones de contact osseux entre l'implant et l'os.

A la pose de l'implant (j0), la **stabilité primaire** dans l'**os natif** dans lequel on fait le forage va diminuer dans le temps, au profit de la **néoformation** osseuse.

Le **croisement** entre ces 2 courbes est le point critique pour la stabilité de l'implant à cause de ce remodelage osseux. Il est aux alentours de **3 semaines post-op**.

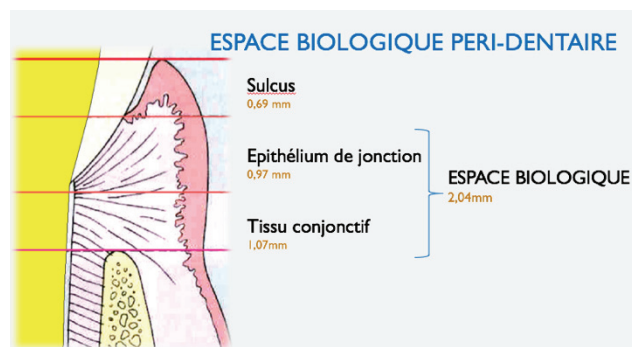
On a un contrôle systématique à **1 mois**, afin de préparer la phase prothétique

#### 4. Généralités sur les tissus péri-implantaires :

L'espace biologique est composé de trois zones bien délimitées :

- Le sulcus
- L'attache épithéliale
- L'attache conjonctive

L'espace biologique peri-dentaire et peri-implantaire se situent entre le sommet de la crête osseuse et le fond du sulcus.

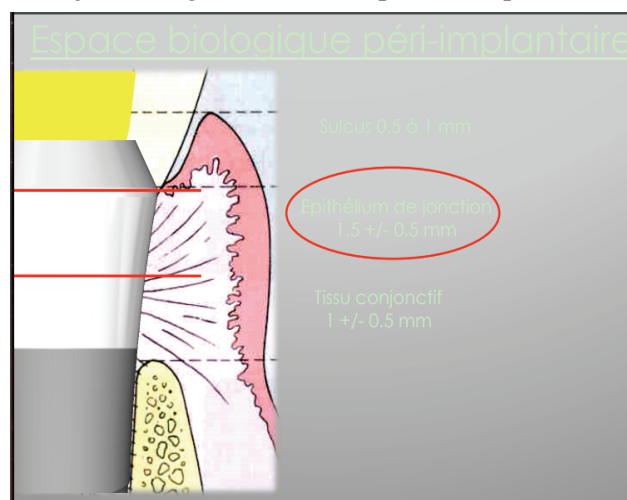


Source : Bouchard, *Parodontologie et dentisterie implantaire. Volume 2, Thérapeutiques chirurgicales*, 2015 (5) *Figure 8 - L'espace biologique peri-dentaire.*

L'épithélium de jonction se forme et s'attache à l'implant de façon analogue à l'attache épithéliale qui se forme sur une dent naturelle.

L'épithélium sulculaire qui se forme au niveau de l'implant procure une protection immunologique cellulaire analogue à celle du parodonte, et s'il est présent, un épithélium buccal kératinisé épais procure une protection contre les forces masticatrices et facilite les procédures de restauration et l'hygiène bucco dentaire.

Bien nourri d'un riche plexus vasculaire, l'épithélium qui entoure l'implant ne bénéficie pas du potentiel d'anastomose vasculaire issu du desmodonte.



*Figure 9 - L'espace biologique péri-implantaire*

Source : Bouchard, *Parodontologie et dentisterie implantaire. Volume 2, Thérapeutiques chirurgicales*, 2015 (5)

Le tissu conjonctif s'interpose entre le sommet de la crête osseuse et la portion apicale de l'épithélium. Les fibres de collagène sont circulaires et parallèles à l'implant. Elles participent à l'immobilisation des tissus mous péri-implantaires.


On peut y noter une absence de tissus de ligament parodontal et une absence d'attache conjonctive. Ces différences au niveau du tissu conjonctif péri-implantaire rendent l'implant moins résistant que la dent naturelle face aux agressions bactériennes et mécaniques.

## D. L'état de surface des implants

L'état de surface d'un implant représente la surface de contact sur laquelle les tissus s'attachent. C'est notamment l'état de surface d'un implant qui va déterminer la qualité de la jonction entre l'implant et le tissu osseux.

### 1. Surface usinée

Le principe est d'usiner de longues barres de titane, à l'aide de machines à commandes numériques appropriées (tournage, broyage, filetage...).



L'observation des surfaces usinées au microscope électronique à balayage montre la présence de rainures dues au polissage. Un implant ne peut donc être totalement lisse.

Figure 10 - Surface du titane usiné au MEB (x2000).

La littérature clinique a démontré que les taux de succès d'un implant à surface usinée varient en fonction du site implantaire, de la qualité osseuse, de la longueur des implants(8) et si le patient est fumeur ou non(9).

### 2. Surface rugueuse

Les implants rugueux sont obtenus en traitant les surfaces préalablement usinées. Pour les implants rugueux, les facteurs de risque décrits pour les implants usinés n'ont pas été mis en évidence. Un grand nombre d'études cliniques rétrospectives ou prospectives ont montré que la qualité(10),(11) osseuse et la quantité(12),(10) osseuse ne jouaient aucun rôle sur les taux de succès. De même, il a été montré que fumer n'était pas un facteur influençant significativement le taux de succès(9).

### 3. Addition

Elle peut se faire sous la forme d'un plasmaspray qui consiste à la projection d'une poudre de titane par de l'air chaud afin de créer une couche à la surface implantaire.

On trouve aussi la technique par oxydation anodique de la surface de l'implant afin d'obtenir une couche d'oxyde de titane.

### 4. Soustraction

Elle peut être physique par projection de particules sur la surface du titane ou bien chimique par corrosion du titane avec des acides forts.

Source figure 10 et 11 : (13) DAVARPANA M., SZMUKLER-MONCLER S., KHOURY P.M. Manuel d'implantologie Clinique : concepts, protocoles et innovations récentes. 2 édition. Rueil-Malmaison : CdP, 2008, 539p.-(JPIO)

### 5. Surface hybride : l'Osseotite®



L'Osseotite® est un implant à surface hybride c'est-à-dire avec une partie usinée et une partie rugueuse. Cet implant est développé et commercialisé par Biomet. Afin de minimiser les complications possibles des tissus mous pouvant faire suite à l'exposition d'une surface rugueuse en cas de résorption osseuse marginale, la surface rugueuse commence 3mm en dessous de la limite « occlusale » de l'implant, le col étant usiné.

Figure 11 - Photographie d'un implant à surface hybride OSSEOTITE®. Source : Zimmer biomet dental

	Surface usinée	Surface en plasma spray de titane	Surface en plasma spray d'hydroxyapatite	Surface sablée TiO	Surface mordancée HF/NO <sub>3</sub>	Surface mordancée HCl/H <sub>2</sub> O <sub>4</sub>
Contaminants présents	Non	Oui	Oui	Non	Non	Non
Particules projetées	Non	Oui	Oui		Non	Non



Surface rajoutée	Non	Oui	Oui	Non	Non	Non
Force de dépose	Faible	Modéré	Elevé	Modéré	Faible/Modéré	Elevé
Contact os / implant	Faible	Modéré	Elevé	Modéré	Faible/Modéré	Elevé

Figure 12 - Tableau caractérisant les différents états de surface (Davaranah et coll.1999) (14)

Source : DAVARPANAH M., MARTINEZ H., KEBIR M. et al. Manuel d'Implantologie Clinique. Rueil-Malmaison : CdP, 1999,338p. (JPIO)

L'adhésion au biofilm des bactéries, est en partie déterminée par la morphologie de surface. Des études ont démontré que la rugosité de surface est positivement corrélée à la formation d'un biofilm bactérien(15),(16),(17).

En 1999, Drake et al.(16) a mené une étude *in vitro* évaluant l'influence de la mouillabilité et de la rugosité des surfaces de titane sur la colonisation bactérienne primaire. Des degrés plus élevés de colonisation bactérienne ont été détectés sur des surfaces rugueuses ou hydrophobes (faible mouillabilité) de titane.

Mais, la plupart des études récentes ont indiqué que la surface hydrophile (haute mouillabilité) facilite la fixation des bactéries.

Les surfaces très texturées sont meilleures pour l'ostéointégration elles semblent moins bonnes pour l'évolution des péri-implantites car elles favorisent l'adhésion des bactéries.

## II. Chapitre II : la péri-implantite

### A. Définition

La péri-implantite est une maladie multifactorielle d'étiologie infectieuse, modulée par la réponse de l'hôte. Elle se définit comme une inflammation de la muqueuse autour d'un implant ostéointégré et en fonction, avec atteinte du support osseux et constitue un échec implantaire secondaire.

«L'european workshop of periodontology » en 1980 a introduit le terme de péri-implantite pour décrire un processus inflammatoire destructif qui affecte les tissus durs et mous autour des implants ostéo-intégrés conduisant à la formation d'une péri-implantite avec perte osseuse.

Depuis plusieurs définitions ont été proposées :

- Alberktsson (1986): « la peri-implantite se définit comme une perte progressive de l'os peri-implantaire supérieur aux normes admises, et simultanée à une inflammation des tissus mous. »
- Smith et Zarb (1989) : « la peri-implantite est définie comme un processus inflammatoire qui implique la muqueuse et l'os péri-implantaire et peut résulter en une perte des tissus supports de l'implant. »

En 1994, Lors « l'European workshop of periodontology » les infections péri-implantaires ont été classées en deux entités distinctes: les mucosites et les péri-implantites.

D'après Heitz-Mayfield and Salvi, 2018 (18) :

#### 1. La mucosite

Elle est décrite comme une réaction inflammatoire réversible des tissus mous péri-implantaires. Les mucosites sont comparables aux gingivites avec les mêmes signes cliniques soit rougeur, œdème, saignement et la même réversibilité. L'apparition d'une mucite est la traduction de la perte de l'équilibre de l'homéostasie entre le biofilm présent autour de l'implant et la réponse de l'hôte.

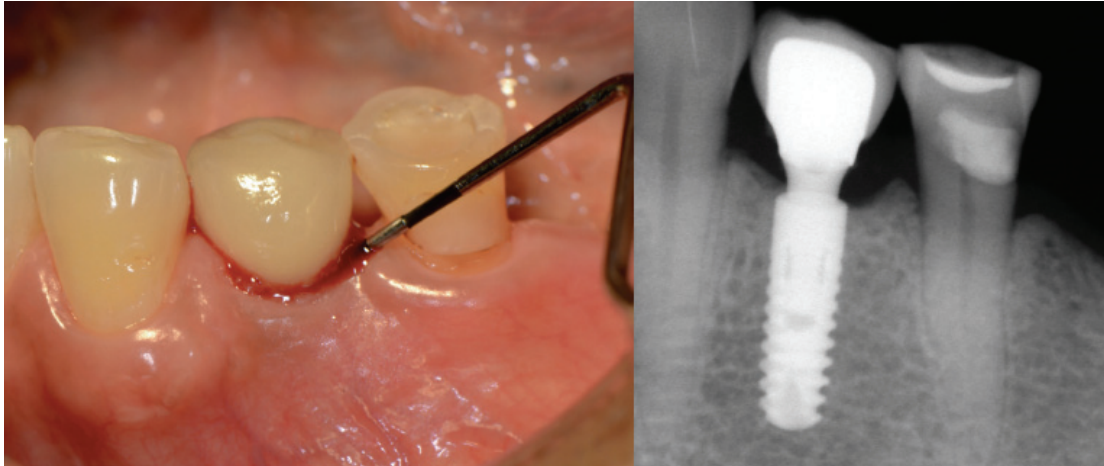


Figure 13 Cliché clinique et radiographique d'une mucosite. On peut observer une absence de perte osseuse (19)

Source : État péri-implantaire sain, mucosite péri-implantaire et péri-implantite Guide à l'attention des cliniciens. EFP New classification of periodontal and eri-implant diseases.

Elle se caractérise par les signes cliniques suivants :

- présence de signes cliniques d'inflammation (érythème, œdème, brillance et douleur de la gencive péri-implantaire.)
- présence d'un saignement profus (ligne ou goutte) et/ou suppuration au sondage
- augmentation de la profondeur de sondage dans le temps
- absence de perte osseuse radiographique

Un contrôle optimal du biofilm entraînera un retour des tissus péri-implantaires à un état sain dans un délais d'au moins 3 semaines (18). Dans le cas contraire, la mucosite évoluera en péri-implantite. Lorsque la péri-implantite n'est pas contrôlée et traitée, elle provoque l'échec de l'ostéointégration et la perte de l'implant (Jemt, 2017)(20).

Il apparaît donc indispensable de mettre en place un dépistage et une prise en charge précoce, au stade de mucosite où la pathologie est encore réversible.

## 2. La péri-implantite

On définit péri-implantite le processus inflammatoire affectant les tissus autour des implants ostéo-intégrés et résultant à la perte du support osseux.

Par analogie avec les parodontites, c'est à dire une perte d'attache et une perte osseuse, on observe alors un saignement au sondage, une gencive inflammatoire, l'apparition de douleur, la présence de tissu de granulation, la mobilité éventuelle de l'implant, une profondeur de poche supérieure ou égale à 4 mm et éventuellement une suppuration.

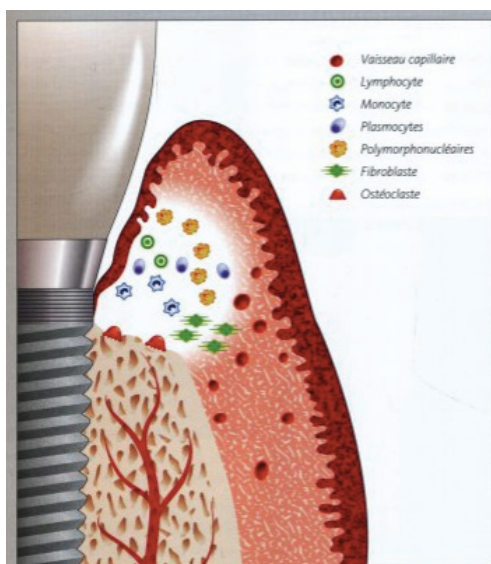


Figure 14 - Schémas illustrant les cellules inflammatoires de la réponse de l'hôte à la présence des bactéries et des composants bactériens du biofilm.

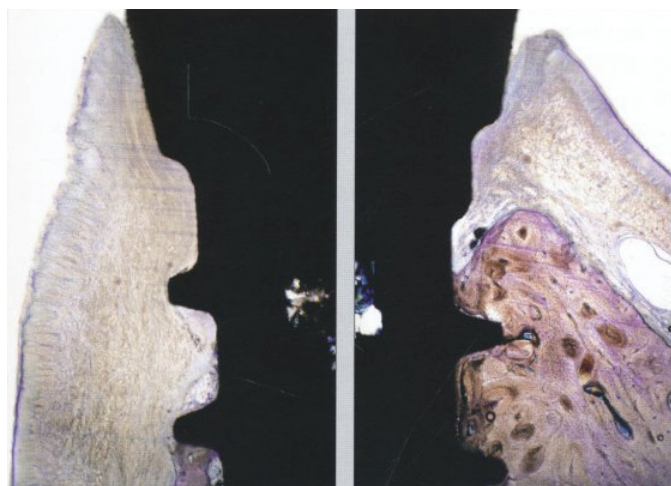


Figure 15 - Coupes histologique comparative de deux sites péri-implantaires, l'un sain, l'autre malade. On peut noter que la lésion inflammatoire s'étend jusqu'à l'os alvéolaire

Source : PÉRI-IMPLANTITE de jean- Louis GIOVANNOLI, Stefan RENVERT quintessence international 2012. (21)

Lorsque la plaque s'accumule au niveau de la muqueuse marginale, une inflammation apparaît : L'infiltrat inflammatoire comprend des plasmocytes, des lymphocytes, des macrophages et des leucocytes polymorphonucléés. (21)

La définition de la péri-implantite s'est précisée durant cette décennie. En effet Zitzmann et coll (2008)(22) ont inclus le mot « irréversible » dans la définition des péri-implantites, cela implique que le processus inflammatoire n'est pas traitable. Ils suggèrent de modifier ces définitions au cours de la sixième conférence de consensus Européenne de parodontologie (2008) (23) au cours de laquelle on définira les maladies péri-implantaires comme des infections.

*Durant le « Seven European workshop on periodontology » en 2008 (24), la différence entre la mucite et la péri-implantite se précise : « La mucosite péri-implantaire décrit une lésion inflammatoire au sein de la muqueuse péri-implantaire sans perte du support osseux alors que la péri-implantite est caractérisée par la présence d'une inflammation de la muqueuse autour d'un implant et atteint en plus le support osseux. » Lyndhe et Meyle .*

**Selon Mombelli (25)**, cette destruction osseuse peut se faire, sans aucun signe clinique de mobilité jusqu'à perte totale de l'os autour de l'implant. La péri-implantite ne constitue pas un échec implantaire tant que la perte d'ostéo-intégration n'est pas totale.

**Puis Berglundh(22), rajoute une valeur de mesure** à cette définition permettant de différencier une mucosite d'une péri-implantite : la péri-implantite est définie comme une perte osseuse de 2,5 mm associée à une profondeur de sondage supérieure à 6mm et à la présence d'un saignement et/ou d'une suppuration au sondage. La perte osseuse doit être objectivée par une radiographie afin de distinguer la péri-implantite du remodelage osseux inhérent à la pose d'implant.

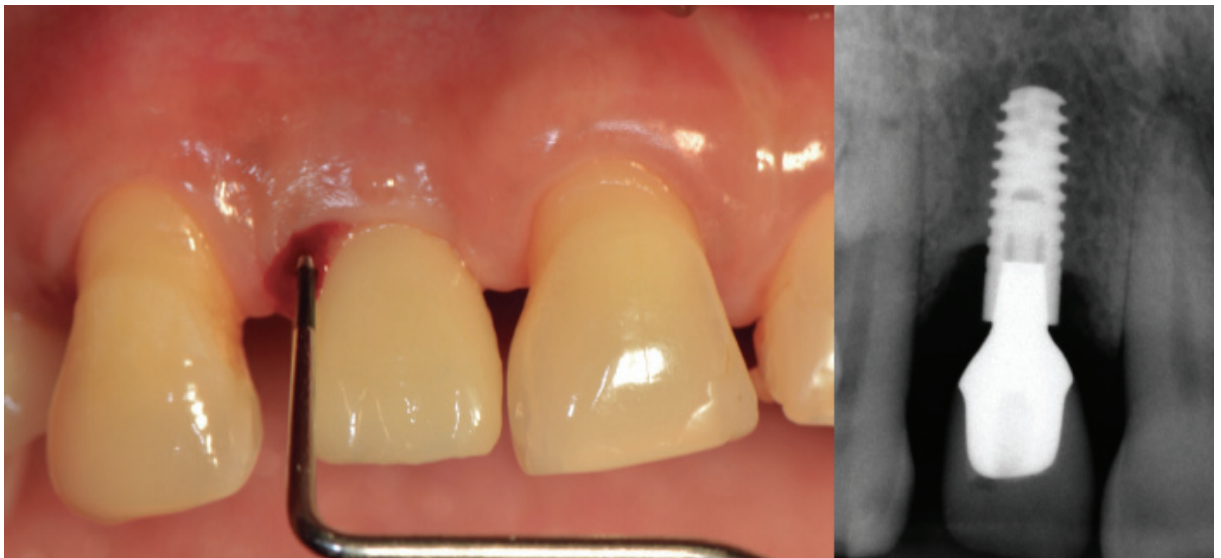

Figure 16 - Cliché clinique et radiographique d'une péri-implantite. (19) Source : État péri-implantaire sain, mucosite péri-implantaire et péri-implantite Guide à l'attention des cliniciens. EFP New classification of periodontal and peri-implant diseases.

Radiographiquement, elle se présente sous forme de lyse osseuse péri-implantaire en forme de cratère. Elle peut survenir parfois de nombreuses années après une ostéo-intégration réussite.

Les péri-implantites peuvent être classés selon le degré d'atteinte défini selon la classification de Froum (Froum and Rosen, 2012)(26) :

- Absence d'atteinte
- Atteinte débutante PPS  $\geq$  4mm, BOP (+) et perte osseuse  $<$  25 % de la longueur de l'implant.
- Atteinte modérée : PPS  $\geq$  6mm, BOP (+) et perte osseuse entre 25 et 50% de la longueur de l'implant.
- Atteinte sévère: PPS  $\geq$  8mm, BOP(+) et perte osseuse  $>$ 50 % de la longueur de l'implant.

## B. Prévalence

Plus de 10 millions d'implants sont posés chaque année dans le monde. Le taux de survie à 5 ans est passé de 93.5% avant les années 2000 à 97.1%. (18)

Les valeurs de la prévalence des maladies péri-implantaires (la mucite et la la péri-implantite) sont très variables selon les études car chaque auteur à des seuils de perte osseuse différents mais aussi un nombre d'année de suivi différents. L'intervalle des valeurs se trouve entre 6% et 25% pour les implants et entre 15% et 47% pour les patients.

Par exemple, Zitzmann et Berglundh (22) concluent qu'après dix ans de mise en fonction en moyenne, on retrouve une péri-implantite chez 28 à 56% des patients, correspondant à 12 à 43% des sites implantés. Par ailleurs, les mucosites concerneraient approximativement 79% à 90% des sujets et 50% des implants

Toutefois, il semble intéressant de souligner la différence entre la survie et le succès d'un implant. En effet, un implant est considéré dans le taux de survie tant qu'il est en bouche, même s'il est inutilisable. Ce taux ne prend donc que faiblement en compte les complications ultérieures telles que les maladies péri-implantaires.

En 2018, une étude menée par Tomoaki M et al (27) une péri-implantite est survenue chez 15,3% des patients soit 9,2% des implants. Les taux de survie cumulés à 5 et 10 ans étaient respectivement de 95% et de 83%.

Puis J. Derks et al (28), donne une prévalence se trouve en moyenne entre 6% et 25%

Alors que pour Elmeket al (29) L'application de différents seuils à la définition de péri-implantite a donné des taux de prévalence différents allant de 10 à 31 %.

Comme aucun critère diagnostique établi n'est utilisé aujourd'hui, les résultats d'études cliniques peuvent ne pas refléter la prévalence réelle de la maladie.

## C. Étiologie de la péri-implantite

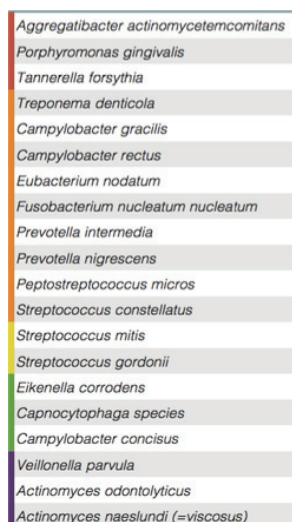
Deux processus pathologiques distincts sont à l'origine de la perte d'ostéointégration: la rupture de l'équilibre de l'hôte par l'invasion bactérienne anaérobie et la réponse de l'hôte (infection) ainsi que la rupture de l'équilibre biomécanique (surcharges occlusales).

De plus l'environnement implantaire comme la mauvaise hygiène bucco-dentaire, le tabac, l'alcool ou l'absence de gencive attachée jouent un rôle primordial.

## 1. La flore bactérienne

La flore microbienne retrouvée autour des implants est la même que celle située au niveau des dents naturelles. Ainsi, les micro-organismes présents dans la cavité buccale au moment de la pose des implants auront un impact important sur la composition du biofilm péri-implantaire.

Différentes études *in vitro* ont mis en évidence une affinité de certaines souches bactériennes pour les surfaces implantaire en titane notamment *Porphyromonas gingivalis* ou encore *Prevotella intermedia*.



Ces espèces anaérobies sont capables de se lier facilement au titane et augmentent le risque de développer des pathologies péri-implantaires. Les contrôles de plaque individuel et professionnel sont donc déterminants pour assurer la longévité des implants.(27)

Figure 17 - : Les différentes bactéries pathogènes présentes dans le biofilm des infections péri-implantaires. Les couleurs représentent les différents complexes pathogènes des parodontites d'après « the american academy of periodontology workshop (1996) »

source : Thierbach R, Eger T. Clinical outcome of a nonsurgical and surgical treatment protocol in different types of peri-implantitis: a case series. Quintessence Int. 2013 Feb;44(2):137-48. doi: 10.3290/j.qi.a28929.)

Dès 1998, Mombelli et Lang (30) ont mis en évidence 5 points essentiels en faveur de l'étiologie bactérienne des péri-implantites :

- L'accumulation de plaque autour d'un implant induit une inflammation de la muqueuse péri-implantaire ;
- Les flores bactériennes liées à un succès implantaire sont différentes de celles retrouvées lors de la péri-implantite ;
- Chez l'animal, la pose d'une ligature autour d'un implant entraîne une modification de la flore bactérienne et l'apparition de mucosite péri-implantaire;
- Le traitement antimicrobien améliore les signes cliniques des patients atteints de péri-implantites ;
- Le niveau d'hygiène orale est lié au long terme au succès implantaire.

## 2. Les facteurs de risques généraux

### a) **Hygiène orale (31), (32)**

L'importance de l'hygiène bucco-dentaire est le préambule obligatoire à tout soin dentaire.

Lorsque que l'hygiène bucco-dentaire n'est pas maîtrisée, le risque de développer une péri-implantite est important. En effet les études prouvent qu'il existe un lien entre une mauvaise hygiène orale et la présence de péri-implantite (28)(33).

L'aptitude du patient à maintenir un bon niveau d'hygiène orale est essentielle pour assurer le succès implantaire sur le long terme.

Dans les cas de péri-implantites, on constate un manque d'accessibilité autour des prothèses à l'origine d'une incapacité à assurer une hygiène suffisante (32)(34).

Il est indispensable de donner un enseignement d'hygiène oral avant, pendant et après la thérapeutique implantaire et prothétique pour maintenir une bonne hygiène orale ainsi que tout mettre en œuvre afin de faciliter les manœuvres d'hygiène orale.

### b) **Antécédent de maladie parodontale**

Des études ont montré que le développement d'une péri-implantite est plus fréquent, mais aussi plus rapide et plus sévère chez les patients à risque parodontal élevé. (Heitz-Mayfield and Lang, 2010)(35).

Selon certains auteurs, le risque de développer une péri-implantite est 6 à 9 fois plus élevé chez les patients avec des antécédents de maladies parodontales (36) et 14 fois plus si la parodontite est agressive(37). En 2012, Swierkot et coll (37) expliquent que le taux de survie implantaire moyen s'abaisse à 83% en cas de parodontite agressive.

Ces chiffres restent discutables selon les études, mais le lien entre péri-implantite et antécédents de maladie parodontale est lui clairement établi.

### c) **Prédisposition génétique**

Le facteur déclenchant des maladies péri-implantaires est bactérien mais la destruction osseuse est liée à la réponse de l'hôte face à cette agressivité bactérienne.

Il est donc important de prendre en compte la réponse immunitaire spécifique du patient face aux pathologies infectieuses (38).

### d) **Tabac**

Selon les méta-analyses menées par Chrcanovic et Sgolastra en 2015 (39), le tabac est un facteur de risque conduisant à une perte d'implant jusqu'à deux fois plus fréquentes après 5 ans de mise en fonction.



Par comparaison des patients fumeurs aux patients non-fumeurs, on peut constater qu'ils présentent une augmentation de l'indice de plaque, de la profondeur de poche au sondage, de saignement et d'avantage de complications inflammatoires au niveau des tissus mous par rapport aux patients non-fumeurs (39) (40).

#### **e) Alcool**

En 2005, l'étude de Galindo-Moreno P et al (41) a montré qu'une consommation quotidienne d'alcool supérieure à 10g (environ un verre de vin), entraîne une perte d'os marginal significativement plus importante que lors d'une consommation de tabac seul. Cela s'explique par la perturbation de la coagulation sanguine et la diminution du métabolisme osseux lors d'une consommation d'alcool.

En 2013, de Souza a confirmé qu'une consommation d'alcool supérieure à 2 verres par jour augmentait la perte osseuse autour des implants (42).

#### **f) Diabète**

Le lien entre maladies parodontales et diabète est connu, cependant peu d'études ont été menées à ce jour afin d'établir un lien entre diabète et péri-implantite.

En 2017, Monje A et coll (43) ont cherché à démontrer l'existence d'un lien entre hyperglycémie ou diabète de type 2 et péri-implantites dans une revue systématique. Les méta-analyses ont révélé que le risque de péri-implantite était environ 50% plus élevé chez les personnes diabétiques.

Il a été démontré que le taux de cytokines pro-inflammatoires est plus élevé au niveau des sites de péri-implantites chez les patients diabétiques, ce qui indique que la réaction inflammatoire est plus importante. (44)

En 2020, l'étude *in vitro* de Ramenzoni et al (45) a mis en avant que des niveaux élevés de glucose combinés à une stimulation inflammatoire LPS (Lipopolysaccharide) a un effet néfaste sur le volume et la qualité de la formation de tissus durs minéralisés autour des surfaces de titane donc de l'ostéointégration implantaire.

Le diabète est un facteur aggravant et non déclenchant (Al-Sowygh et al., 2018)(46).

#### **g) Cholestérol**

À ce jour peu développé dans la revue de la littérature, cependant dès 1998, Krieger (47) a mis en évidence chez les rats hyperlipidémiques, le fait que le nombre d'ostéoblastes diminue alors que l'activité ostéoclastique augmente ce qui entraîne une baisse du remodelage osseux.

## **h) Carence en vitamine D**

Des études ont montré que la supplémentation en vitamine D chez les patients en hypovitaminose D (carencés) avait des effets bénéfiques sur le renouvellement osseux et possiblement sur la régénération osseuse. En effet en 2012, Dvorak et coll (48) indiquaient qu'un déficit en vitamine D chez les rats était responsable d'un défaut de formation osseuse corticale péri-implantaire mais pouvait être corrigé par un régime riche en vitamine D.

En 2016, Choukroun E, a mené une étude descriptive sur la prévalence et conséquences de l'hypovitaminose D : Sur 288 patients avant une chirurgie implantaire, 76,4% d'entre eux se sont avérés déficients en vitamine D (49).

Un dépistage par le biais d'un bilan nutritionnel et vitaminique et une prise en charge adéquat permettrait de prévenir et traiter au mieux cette carence.

## **i) Profil psychologique, stress**

Actuellement il n'existe aucune preuve scientifique de l'existence d'un lien direct entre stress et péri-implantite, il faut considérer que sous l'effet de facteurs psychologiques tels que le stress, l'angoisse, la dépression, une personne peut modifier son hygiène de vie, ses habitudes alimentaires, sa consommation d'alcool ou de tabac, ce qui augmente le risque de développer une péri-implantite.

**Une synergie d'action de plusieurs facteurs pourrait exister et aboutir à une diminution de la réponse de l'hôte.**

## **3. Les facteurs de risques locaux**

### **a) Forme des prothèses et accès à l'hygiène**

Une fois l'implant ostéo-intégré c'est par l'alliance du travail dentiste-prothésiste que la prothèse implantaire est réalisée. Ce travail influence directement le pronostic du dispositif médical mis en place comme traitement.

Les restaurations prothétiques doivent remplir certaines normes d'exigence afin de garantir un traitement pérenne dans le temps :

- Absence de surcontour pour ne pas causer une accumulation de plaque
- La taille des embrasures doit permettre le passage des brossettes interdentaires (en particulier dans les secteurs postérieurs.)
- Embrasures convexes
- Absence de hiatus entre pilier / couronne et pilier / implant

- Eviction du ciment de scellement (si prothèse scellée)

Il est impossible d'espérer maintenir un contexte péri-implantaire sain si lors de la conception prothétique l'accessibilité à l'hygiène n'est pas correctement étudiée. L'accessibilité à l'hygiène dépend également du bon positionnement des implants.

## b) Positionnement implantaire

### REGLES DE POSITIONNEMENT d'après International Team Implant : (50)

- La hauteur de la papille est fonction de l'os sous-jacent :
  - Il est plus facile d'obtenir une papille entre un implant et un pontique qu'entre un implant et une dent.
  - La distance entre le sommet de l'os au contact de la racine naturelle et le point de contact de la dent implanto-portée doit être inférieure ou égale à 5mm (TARNOW).
- Sur la base des guidelines, si possible d'un point de vue clinique, est indiqué de réaliser un bridge implanto-porté plutôt que de remplacer chaque racine par un implant.
- L'espace entre le col de l'implant et la dent adjacente doit être supérieur à 1,5 mm.
- L'espace entre deux implants doit être supérieur à 3 mm.

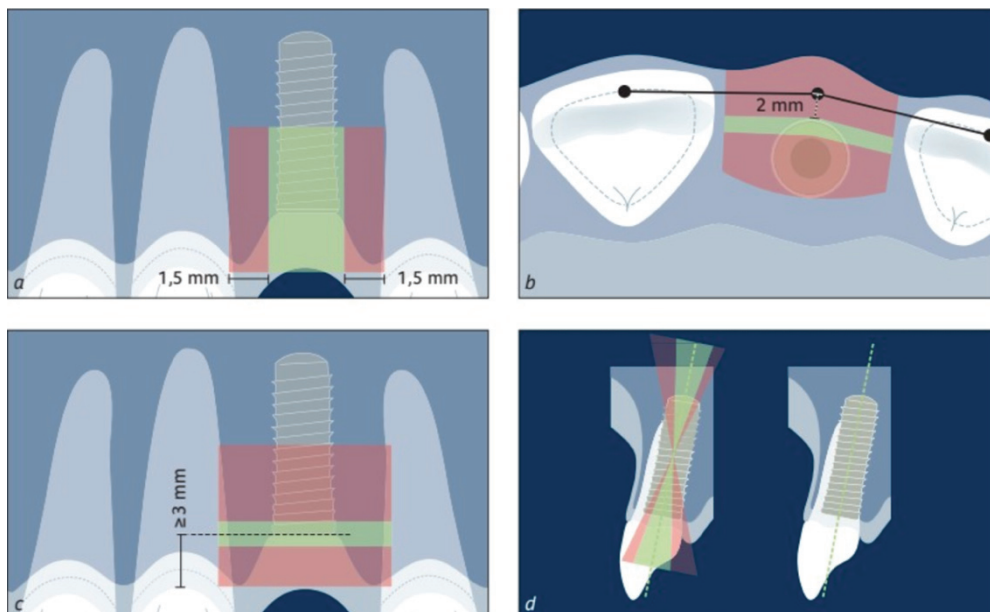


Figure 18 - Positionnement tridimensionnel d'un implant bone level - treatment Guide Volume 10 (50)

- Le rebord vestibulaire du col de l'implant doit être aligné avec la ligne passant par les bords incisifs des dents adjacentes (secteur antérieur) et les cuspides vestibulaires (secteur prémolaire-molaire).

- Si pas/peu de repères dentaires adjacents: l'axe de l'implant doit passer par le le cingulum pour les dents antérieures. Pour les dents cuspidées, l'axe doit passer par le milieu des faces occlusales.  
Au moins 1 mm à 2 mm d'os en V et L/P de l'épaulement de l'implant.
- L'enfoncement de l'implant est fonction de la ligne de la jonction amélo-cémentaire (JAC) ou du sommet de la crête gingivale. Idéalement le col de l'implant doit être positionné 1 mm au- dessous de la JAC des dents adjacentes.

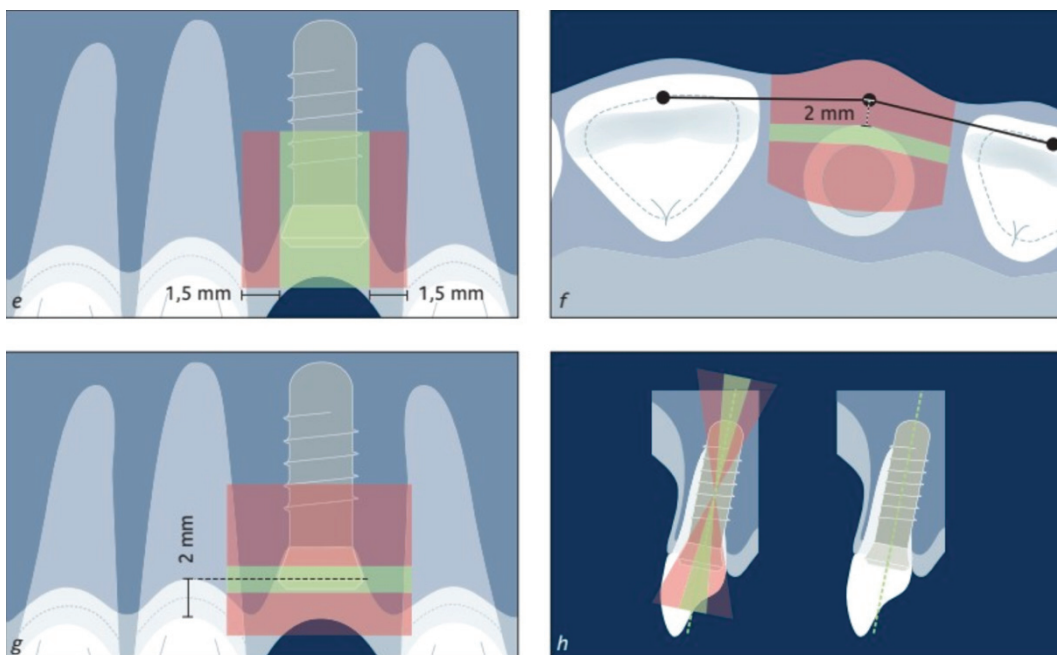


Figure 19 - Positionnement tridimensionnel d'un implant tissue level -treatment Guide Volume 10 (50)

Lors de la pose de l'implant, il est impossible de rendre la cavité buccale stérile. Cependant des précautions sont à prendre: la présence de susceptibles foyers infectieux est à éradiquer (51).

Ces foyers infectieux peuvent être :

- Des « réservoirs bactériens », en présence de dents atteintes de maladie parodontale dont les bactéries peuvent contaminer la flore péri-implantaire par translocation bactérienne.
- Infections endodontiques des dents voisines

En effet d'après Ferreira et coll (31), en 2006, une très mauvaise hygiène buccale (indice de plaque supérieur ou égal à deux) est fortement associé à la présence de péri-implantite, de plus Lindquist et coll (52) notent une association significative entre une mauvaise hygiène buccale et une perte osseuse péri-implantaire.

Ainsi, il est impératif que les dents jugées non conservables ou nécessitant une reprise de soin, soient extraites ou retraitées avant la pose des implants (31) (52).

De même, toute lésion parodontale ou endodontique doit faire l'objet d'un suivi particulier, car à proximité d'un implant cela peut provoquer une contamination et le développement d'une péri-implantite.

#### - Site osseux implantaire

Il est nécessaire d'évaluer le site osseux pré-implantaire afin de juger la faisabilité de l'acte ainsi que son succès. En effet le facteur osseux est déterminant à la survie de l'implant.

Ce dernier dépend de la qualité du site osseux directement lié à la quantité et à la qualité de l'os cortical et de l'os spongieux.

#### - Insuffisance de tissu kératinisé (< 2 mm)

En absence d'une hauteur de tissu kératinisé satisfaisante, soit supérieure à 2 mm, le contrôle de plaque est plus difficile; il en résulte plus de saignement, des pertes d'attaches, des récessions et une inflammation plus marquée.

A ce jour, l'absence de tissu kératinisé n'est pas reconnu comme facteur de risque de péri-implantites (53). Il est tout de même admis que cette absence favorise une inflammation locale largement impliquée dans l'apparition et l'évolution de la pathologie (53).

Dans la revue de la littérature de Thoma DS et al il est recommandé d'obtenir un minimum de 2 – 3 mm de tissu kératinisé épais autour des implants afin de diminuer significativement les atteintes péri-implantaire (54).

Si le tissu est peu épais mais présente une hauteur suffisante, on réalisera une greffe afin de renforcer le tissu kératinisé présent ou d'augmenter sa hauteur.

Ces chirurgies peuvent être réalisées avant ou pendant la pose des implants mais il est déconseillé d'intervenir après la pose des implants car le risque d'échec est plus élevé.

L'aménagement des tissus mous facilite le contrôle de l'hygiène et autorise la maturation des tissus durs et mous dans de meilleures conditions.

## **D. Méthodes diagnostiques**

Lors de l'examen clinique il est au chirurgien-dentiste de repérer plusieurs signes cliniques, qui sont communément admis comme marqueurs d'une péri-implantite : (Berglundh et al., 2018) (55) .

## 1. Aspect des tissus mous péri-implantaires et indice de plaque

L'aspect visuel des tissus mous péri-implantaires est important et avant de sonder, le praticien peut déjà repérer certains signes : *rougeur, œdème, saignement, suppuration, altération de la forme de contour ou encore perte de tissu kératinisé.*

L'indice de plaque doit aussi être noté pour adapter les techniques d'hygiène.

## 2. Saignement au sondage

Le saignement au sondage est caractérisé par la présence de sang après pénétration avec une force légère et standardisée comprise entre 0,2 et 0,25 N de la sonde parodontale dans le sulcus péri-implantaire.

Lorsque l'on passe donc une sonde parodontale dans la poche péri-implantaire, on observe un saignement lié à une inflammation des tissus mous. Isolé, ce saignement au sondage signe une mucosite à minima.

## 3. Augmentation de la poche péri-implantaire

Il est recommandé de réaliser un sondage annuellement pour détecter la maladie le plus précocement possible.

Il s'agit d'une augmentation de la profondeur de la poche épithéliale entourant un implant. Toutefois, il est nécessaire d'avoir une valeur de référence prise lors de la pose de la prothèse.

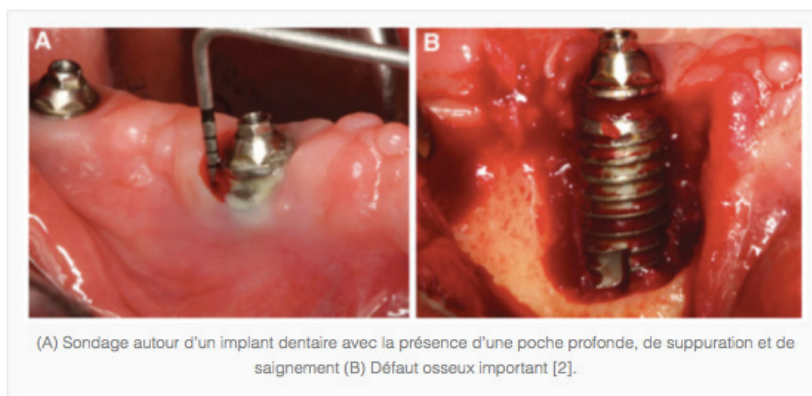


Figure 20 - sondage d'un défaut osseux péri-implantaire (56)

## 4. Perte osseuse > 3 mm

L'examen radiographique est complémentaire de l'examen clinique et il permet d'estimer la perte osseuse autour des implants.

La radiographie rétro-alvéolaire est réalisée avec un angulateur pour permettre une reproductibilité parfaite des clichés, c'est un examen de référence dans l'établissement du diagnostic et dans le suivi de la péri-implantite; en absence de signe clinique d'infection, il est recommandé de la réaliser chaque année (57).

L'objectif est de comparer et de suivre la hauteur de l'os en regard de l'implant.

Le succès implantaire se caractérise radiographiquement par l'absence de zone radio-claire autour de l'implant et une condensation osseuse croissante avec le temps.

Toute image radio-claire indique la présence de tissu fibreux et signe un échec implantaire même en absence d'autres signes cliniques. On admettra un petit pourcentage de zones radio-claires du fait que l'ostéointégration soit considérée par Branemark comme un succès dès lors qu'il existe un contact direct os-implant sur 90% de la surface implantaire.

Une perte supérieure à 3mm est communément acceptée comme signe d'une péri-implantite. On observe souvent une perte osseuse en cratère autour de l'implant, caractéristique de la péri-implantite.

Selon Albrektsson et al (58), une perte osseuse crestale variant de 1,5 mm la première année à 0,2 mm les années suivantes, est considérée comme normale et reste compatible avec les critères de succès.

**Les 3 paramètres : présence de saignement au sondage, augmentation de profondeur de poche et perte osseuse radiographique supérieure à 3 mm sont indispensables au diagnostic de la péri-implantites et ils peuvent aussi être accompagné des signes suivants qui ont fait l'objet d'un article lors du Workshop Mondial de 2017 (Schwarz et al., 2018) (59) :**

- Suppuration: Lorsqu'une pression digitale est exercée sur la muqueuse environnante, il est possible d'observer un suintement purulent.
- Mobilité
- Muqueuse œdémateuse et rouge
- Récessions gingivales
- Abscès parodontaux
- Fistules
- Douleurs

## **E. Examen microbiologique**

Le facteur bactérien représente l'étiologie primaire de la péri-implantite.

La plaque bactérienne retrouvée au niveau des sites actifs de péri-implantite est majoritairement constituée de bâtonnets mobiles, de bactéries fusiformes et de spirochètes (Aa, Pg, Pi, Fn).

Au cours de la péri-implantites on observe que les bactéries anaérobies à Gram négatif telles que *Tannerella forsythia*, *Staphylococcus aureus*, *Treponema Denticola*, *Porphyromonas gingivalis*, *Pseudomonas aeruginosa* et *Aggregatibacter actinomycetemcomitans* sont majoritaires (Persson and

Renvert, 2014)(60) (Eick et al., 2016) (61). Les sites péri-implantaires atteints abritent 6,79 fois plus *Treponema denticola*, 3,3 fois plus *Tannerella forsythia* et 1,92 fois plus *Prevotella nigrescens* que les sites péri-implantaires sains (Verdugo et al., 2015) (62).

Des espèces telles que des staphylocoques, des entérocoques ou des levures ont été isolées et permettent de dire que l'étiologie associée à la péri-implantite est plus complexe.

## F. Diagnostic différentiel

Le diagnostic différentiel doit être établi en différenciant les incidents biomécaniques et infectieux.

L'incidence biomécanique peut venir d'une surcharge occlusale qui est un processus non infectieux qui peut être à l'origine d'un phénomène irréversible: une «désostéointégration» liée à l'accumulation de microfractures au niveau de l'interface os-implant qui aboutit à la formation progressive de tissu fibreux pouvant se surinfecter secondairement et alors se manifester cliniquement de la même façon qu'une péri-implantite.

D'après les données actuelles, les contacts prématurés ne compromettent pas l'ostéointégration des implants déjà intégrés. On note uniquement une augmentation de la densité des trabéculations osseuses autour de ces implants (63).

Par contre, il est important de préciser qu'associer à une péri-implantite, ces contacts prématurés tendent à augmenter la résorption osseuse.

Paramètres cliniques	Trauma occlusal	Infection bactérienne
Saignement	-	++
Exsudat	-	+ / -
Plaque	(+)	++
Mobilité	Oui	Non (sauf si perte totale autour de l'implant)
Radiographie	Perte le long de l'implant	Perte horizontale ou circonférentielle

Figure 21 - Diagnostic différentiel entre le trauma occlusal et l'infection bactérienne péri-implantaire sous forme de tableau

Source : Dr Yves Lauverjat, « Éléments de diagnostics différentiels : maladies parodontales – pathologies péri- implantaires », 2011 (64)

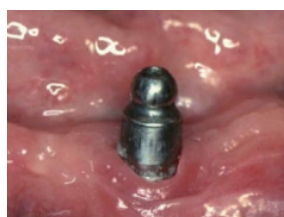


Figure 22 - Implantation dans un milieu avec une insuffisance de tissu kératinisé (< 2 mm) (65)



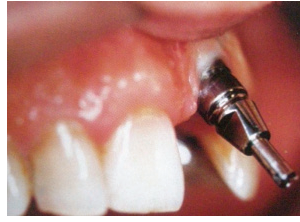

Figure 23 - Axe d'implantation erroné (trop palatin) (66)

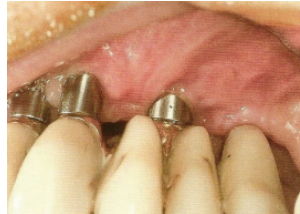


Figure 24 - Les émergences implantaïres se situent au niveau des embrasures (67)

### III. Traitement de la péri-implantite

#### A. Intérêt

En premier lieu, l'objectif du traitement de la péri-implantite est de maîtriser l'infection en éliminant les bactéries présentes de la surface implantaire, grâce à des stratégies thérapeutiques de décontamination et de débridement puis dans un second temps, de favoriser la régénération osseuse et la réparation de l'attache épithéliale autour de l'implant.

Les principes de la péri-implantite et de la parodontite sont semblables, cependant les méthodes de traitement des parodontites ne peuvent s'appliquer directement aux péri-implantites puisque la surface implantaire est recouverte d'une couche d'oxyde de titane.

Il est essentiel mais parfois difficile d'obtenir l'implication du patient dans le traitement, car sans hygiène orale efficace, l'infection ne pourra jamais être maîtrisée et les résultats ne pourront pas être maintenus dans le temps.

Les traitements se composent de trois phases :

- Traitement étiologique
- Traitement chirurgical
- Traitement de soutien implantaire.

Il existe plusieurs techniques de décontamination, non chirurgicales et/ou chirurgicales. Ces techniques peuvent être dissociées ou jointes afin de retrouver un état muqueux péri-implantaire sain.

#### B. Techniques non chirurgicales ou thérapeutique initiale

Elles consistent en un assainissement mécanique et chimique des surfaces implantaïres et des lésions

osseuses associées.

Elles sont efficaces au stade précoce de la péri-implantite.

Fernando Suarez-lopez del amo et al (2016) (68), ont réalisé une revue de la littérature, et l'analyse de 14 articles, menant des études sur le traitement non chirurgical de la péri-implantite. Ils concluent que la multitude des traitements non-chirurgicaux étudiés donnent des résultats fluctuants d'une étude à l'autre; le traitement mécanique seul ou le traitement chimique seul ne donnent pas de résultats satisfaisants tandis que la combinaison des deux traitements donne de meilleurs résultats. (consensus européen de 2008- Lindhe et Meyle) (24).

Les traitements chimiques ou mécaniques utilisés seuls sont satisfaisants pour la guérison d'une mucite en revanche insuffisants pour le traitement des peri-implantite. Leur association avec une technique chirurgicale, peut permettre l'élimination des bactéries et du tissu de granulation infecté.

## **1. Les traitements mécaniques**

### **a) Le débridement mécanique**



*Figure 25 - Représentation de diverses curettes manuelles  
Sources : LM-dental*

Il complète le détartrage et correspond à la phase initiale du traitement, permettant d'évaluer la réponse tissulaire. L'objectif est de désorganiser le biofilm microbien sous-gingival. Afin de ne pas rayer la surface des implants, une instrumentation spécifique est fortement recommandée : inserts ultrasonores, curette en titane ou en matériau composite.

En 2009, Renvert et coll. (69) indiquent que le débridement mécanique permet de réduire la quantité de plaque en sous-gingival et de diminuer le saignement au sondage mais reste sans impact significatif sur la profondeur de poche ou sur l'élimination bactérienne.

En 2010, l'étude réalisée par Persson et coll. (70) conclue que le débridement de site atteint de péri-implantite sans levée de lambeau doit au minimum s'accompagner d'une antibiothérapie et d'une irrigation des poches.

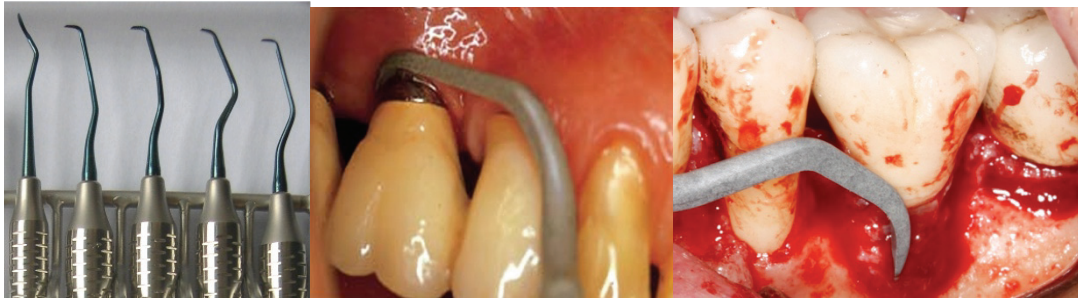


Figure 26 - Curette manuelles en titanes Figure 27 - Débridement aux ultrasons Figure 28 - Surfaçage de l'implant avec des inserts ultrasons et des curettes en titane

Source figure 30, 31, 32 : Dr VINCENT-BUGNAS

## b) Aéropolisseurs

Les méthodes de traitement de surface utilisant l'air associé à de fines particules fonctionnent par projection de poudre abrasive sur les surfaces dures dans le but les nettoyer, peuvent être divisées en deux catégories selon leur degré d'abrasivité :

L'abrasion par air et l'aéro-polissage.

Tous deux utilisent le principe de l'énergie cinétique qui permet d'introduire une poudre abrasive dans un flux d'air comprimé afin de nettoyer ou de polir une surface en enlevant les dépôts qui y sont attachés. Cependant des impacts peuvent être créés et abîment la surface implantaire (71).

La plupart de ces dispositifs utilisent une poudre de glycine de granulométrie 25-30  $\mu\text{m}$ , c'est un confort pour le patient, car peu douloureux mais d'après l'étude de Persson GR et al (72), ne présente pas de différence significative sur le plan microbiologique par rapport au détartrage quand il est associé au débridement sous-gingival (73)(74).

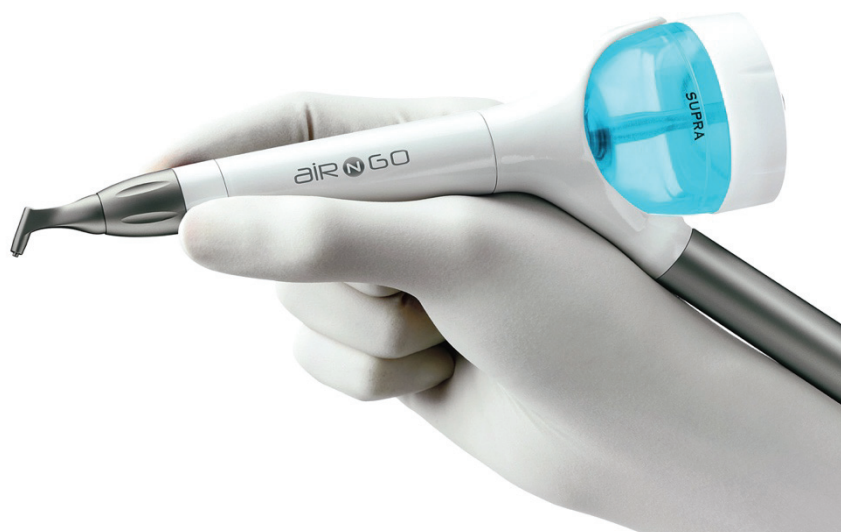

Figure 29 - Aéropolisseur acteon « Air N GO »

### c) **Implantoplastie**

Cette technique consiste à « lisser » les spires implantaire, qui se situent supra-crestale ou supra-gingivale. Cette thérapeutique peut être préventive ou curative.

L'intervention a pour but de rendre la surface implantaire la plus lisse, afin d'éviter une accumulation bactérienne, de faciliter le nettoyage mécanique et la détoxification de surface. (75)

Cette technique, mise en avant dans plusieurs études (75)(76), présente plusieurs limites : projection de débris autour de l'implant, de microparticules qui sont très difficiles à éliminer, création de microrugosités, fragilisation de l'implant, risque d'échauffement local pour les tissus. Elle est donc très utilisateur-dépendante.

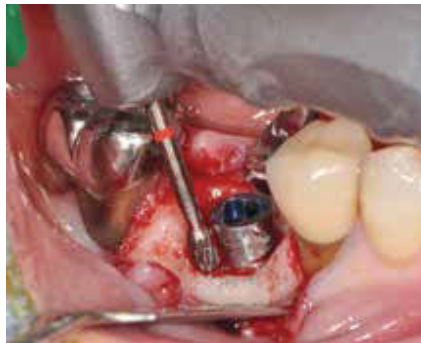

Figure 30 - Implantoplastie

Source : Patrice Margossian, Manon Vuillemin, Gérald Maille, Delphine Tardivo Péri-implantite : quel traitement ?(77)

### d) **Laser et thérapie photodynamique :**

Ces deux thérapeutiques mécaniques seront développées dans la quatrième partie.

## 2. **Les traitements chimiques**

### a) **Administration par voie systémique d'antibiotiques, Per Os**

Cette méthode permet en général de compléter la méthode mécanique, en utilisant des antibiotiques à larges spectre.

L'antibiothérapie systémique privilégiée utilise les molécules suivantes :

- Les tétracyclines: elles sont actives sur la plupart des bactéries Gram + et Gram – de la flore buccale et leur action n'est efficace qu'à des concentrations élevées.
- Le metronidazole qui peut être utilisé seul ou en association avec l'amoxicilline: c'est la molécule de choix dans l'éradication des germes situés dans les poches péri-implantaires.
- Amoxicilline - Acide clavulanique : en cas d'intolérances aux tétracyclines

L'antibiothérapie systémique privilégiée associe amoxicilline et métronidazole pendant 7 jours en l'absence de contre-indication.

Pathologies d'origine infectieuse	Patient			Modalités de prescription voir tableaux 12 et 13
	population générale	immunodéprimé	à haut risque d'endocardite infectieuse	
Mucosite péri-implantaire	-	-	-	
Péri-implantite	- *	R	R	I

- : prescription non recommandée (Accord professionnel).  
 R : prescription recommandée (Accord professionnel).  
 \* : en l'absence d'argument scientifique, l'utilité de l'antibiothérapie curative n'est pas établie.

Figure 31 - Tableau : Schémas d'administration préconisés pour une antibiothérapie curative dans le traitement des péri-implantites, AFSSAPS 2011

Renvoi vers tableaux 8 à 11	Traitement de première intention	Traitement de deuxième intention
I cas général	<ul style="list-style-type: none"> <li>amoxicilline : 2 g/j en 2 prises</li> <li>azithromycine : 500 mg/j en 1 prise*</li> <li>clarithromycine : 1 000 mg/j en 2 prises</li> <li>spiramycine : 9 MUI/j en 3 prises</li> <li>clindamycine : 1 200 mg/j en 2 prises</li> </ul>	<ul style="list-style-type: none"> <li>amoxicilline-acide clavulanique (rapport 8/1) : 2 g/jour en deux prises à 3 g/jour en trois prises (dose exprimée en amoxicilline)</li> <li>amoxicilline : 2 g/jour en deux prises et métronidazole : 1 500 mg/jour en deux ou trois prises</li> <li>métronidazole : 1 500 mg/jour en deux ou trois prises et azithromycine : 500 mg/jour en une prise* ou clarithromycine : 1 000 mg/jour en deux prises ou spiramycine : 9 MUI/jour en trois prises</li> </ul>
II maladies parodontales nécrosantes	<ul style="list-style-type: none"> <li>métronidazole : 1 500 mg/jour en deux ou trois prises</li> </ul>	
III parodontite agressive localisée	<ul style="list-style-type: none"> <li>doxycycline : 200 mg/jour en une prise†</li> </ul>	
IV parodontite agressive localisée ou généralisée	<ul style="list-style-type: none"> <li>amoxicilline : 1,5 g/jour en trois prises ou 2 g/jour en deux prises et métronidazole : 1 500 mg/jour en deux ou trois prises en cas d'allergie aux pénicillines :</li> <li>métronidazole : 1 500 mg/jour en deux ou trois prises</li> </ul>	
V sinusite maxillaire aiguë d'origine dentaire	<ul style="list-style-type: none"> <li>amoxicilline-acide clavulanique (rapport 8/1) : 2 g/jour en deux prises à 3 g/jour en trois prises (dose exprimée en amoxicilline)</li> </ul>	<ul style="list-style-type: none"> <li>pristinamycine : 2 g/jour en deux prises</li> </ul>

Durée des traitements : 7 jours, sauf \*, † et ‡.  
 \* : durée du traitement 3 jours.  
 † : en une prise, le midi ou le soir, pendant le repas, au plus tard une heure avant le coucher ; en dessous de 60 kg, 200 g le premier jour puis 100 mg les jours suivants. Durée du traitement : 14 jours.  
 ‡ : jusqu'à amendement des signes infectieux locaux.

Figure 32 - Tableau : Schémas d'administration préconisés chez l'adulte (posologies quotidiennes établies pour un adulte à la fonction rénale normale), AFSSAPS 2011

## b) L'application locale d'antibiotique

D'après les dernières recommandations de l'AFSSAPS (2011, prescription des antibiotiques en pratique bucco-dentaire) leur utilisation n'est plus indiquée : « L'antibiothérapie par voie locale, à libération immédiate ou contrôlée, n'est pas indiquée en odontologie et en stomatologie en raison de la faiblesse du niveau de preuve en termes de bénéfice thérapeutique et d'une sécurité d'emploi problématique par risque de sélection de mutants résistants (Accord professionnel). »

AFSSAPS : Agence Française de Sécurité Sanitaire des Produits de Santé. ( ANSM depuis 2012 )

Cependant d'après Javed F et al (2013)(78), l'application d'antibiotique pour le traitement de la péri-implantite reste discutable.

## c) Les antiseptiques

Les antiseptiques utilisés pour décontaminer la surface peuvent être sous forme de bain de bouche ou de gel déposés directement sur le site concerné.

Ils ne doivent pas être corrosif afin de ne pas compromettre la cicatrisation tissulaire, ni provoquer une corrosion de la couche d'oxyde de titane.

Une fois le débridement total du tissu de granulation, une application sous forme d'irrigation permet de détoxifier la surface implantaire.

La molécule antiseptique la plus fréquemment utilisée est la chlorexidine. C'est un bisbiguanide chloré cationique qui est utilisé le plus souvent sous forme de digluconate. (Jones et al. 2000) (79)

En effet dans de nombreuses études elle permettrait d'améliorer les paramètres cliniques: profondeur de poches, saignement au sondage et attache clinique (0,1%, 0,12% sous forme de bain de bouche ou 0,2% sous forme de gel) en adjuvant avec les méthodes traditionnelles de curetage. (80)(81)(82)(83) ; Cependant J.A. Helms et al (84) se sont aperçus dans leur étude, que la chlorexidine, et le peroxyde d'hydrogène peuvent être toxique pour l'environnement tissulaire à des concentrations élevées.

En raison de l'inhibition de la Chlorhexidine par le sang et le pus, certains praticiens préféreront utiliser la povidone iodée (BETADINE®) pour irriguer le site péri-implantaire infecté (85)(86).

Cependant la chlorexidine et le peroxyde d'hydrogène (H<sub>2</sub>O<sub>2</sub>) se sont avérés toxiques pour les cellules lorsqu'ils sont utilisés à des concentrations élevées ou en exposition prolongée (84).

#### **d) Les anti-inflammatoires**

Aujourd'hui peu de données scientifiques sont disponibles dans la littérature concernant le recours aux anti-inflammatoires dans le traitement de péri-implantites. En 2013, Sannino et coll.(87) publient les résultats d'une étude comparative rétrospective: l'ajout d'anti-inflammatoires permettrait d'améliorer la cicatrisation . En 2019, Chen W et al (88) ont mené une étude in vitro sur l'application d'un anti-inflammatoire local combiné à des facteurs de croissances des fibroblastes, les résultats semblent prometteurs pour le traitement précoce des péri-implantites.

#### **e) « La détoxification »**

Autour de l'implant , les tissus sont infectés, au niveau de la lyse osseuse, la surface implantaire est colonisée par des endotoxines bactériennes. Ils existent, dans la littérature, différentes applications afin de « détoxifier » cette surface, certains auteurs recommandent le sérum physiologique ou l'eau oxygénée(89). En 201, Verardi et al(90) ont constaté que la chloramine-T à 1% réduit la charge bactérienne présente dans le biofilm. Le recours à l'acide citrique à 40%, ou encore à de l'EDTA 24% est aussi cité dans la littérature (89)(91).

### **3. Associations décontamination mécanique et chimique**

D'après la revue de la littérature plusieurs études suggèrent que pour obtenir un résultat significatif, il faut associer les traitements chimiques et mécaniques (92)(93)(1) .

De plus, le 3ème consensus de l'EAO (94) conclue qu'à court terme, lorsqu'on associe une antibiothérapie systémique, un débridement sous-gingival, un aéropolissage ou un passage au laser Er : Yag les résultats obtenues sont prometteurs comparativement à ceux obtenus suite à un simple débridement mécanique avec irrigation à la chlorhexidine.

En 2018, Renvert (95) a publié un article en concluant que la thérapie non chirurgicale seule est insuffisante pour la majorité des lésions avancées et une intervention chirurgicale est indiquée.

### **C. Les techniques chirurgicales**

Avant de réaliser tout traitement chirurgical, une étape de thérapeutique initiale et enseignement à l'hygiène orale est donnée aux patients.

La phase chirurgicale consiste à lever un lambeau pour accéder directement à la lésion et décontaminer au mieux la surface implantaire avant d'envisager éventuellement une chirurgie résectrice ou régénératrice. La suite de la chirurgie est évaluée selon la sévérité de l'atteinte osseuse et de la morphologie du défaut.

Les péri-implantites peuvent être répertoriées selon deux critères. D'après Giovannoli.JL, Renverts.S Péri-implantites. Editions Quintessence International, 2012 (21)

- En fonction de la proportion d'os perdu par rapport à l'implant :

Type I : perte osseuse à moins d'un tiers de sa longueur

Type II : d'un tiers à deux tiers de sa longueur

Type III : au-delà des deux tiers de sa longueur

Déhiscence

- En fonction du nombre de murs osseux résiduels :

- Pour un implant :

Type I: défaut osseux à 4 murs

Type II: défaut osseux à 3 murs

Type III: défaut osseux à 2 murs

Type IV: défaut osseux à 1 mur

- Pour deux implants :

Type I: défaut osseux à 4 murs

Type II: défaut osseux à 3 murs

Type III: défaut osseux à 2 murs

Type IV: défaut osseux à 1 mur

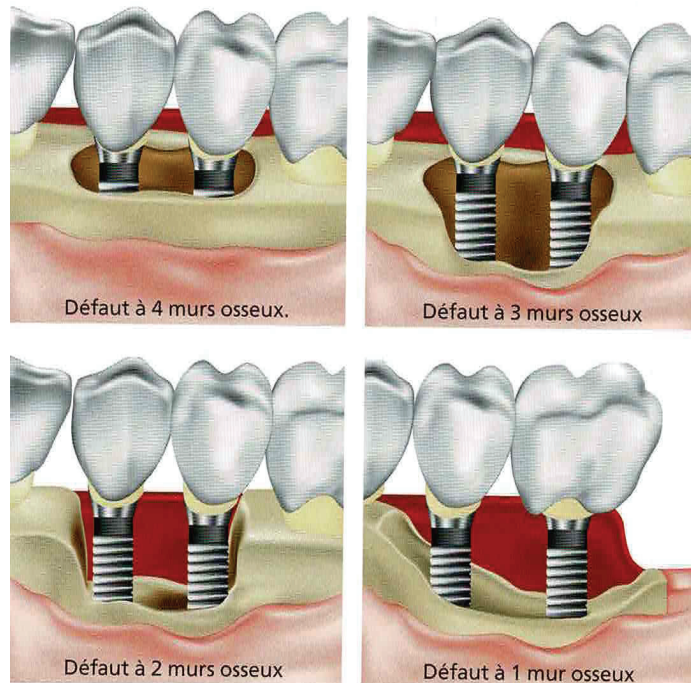


Figure 33 - Classifications des peri-implantites par le nombre de murs résiduels

Source : Giovannoli.JL, Renverts.S Péri-implantites. Editions Quintessence International, 2012 (21)

À ce jour, aucun référentiel n'est établi pour le traitement des lésions péri-implantaires, le « Consensus Report of the Sixth European Workshop on Periodontology » propose plusieurs traitements dans son étude de 2008 (24) :

- Chirurgie résectrice :

On réalise une exérèse chirurgicale des poches, c'est à dire l'épithélium infecté (collerette de poche péri-implantaire) et le tissu de granulation comblant la lésion osseuse.

- Chirurgie réparatrice/régénératrice :

Après débridement de la lésion, on ajoute un biomatériau de comblement pour tenter de reconstruire les tissus perdus, c'est la régénération osseuse guidée (ROG).

- Explantation :

Dans les cas les plus avancés, il n'y a d'autre choix que de retirer l'implant, de laisser cicatriser l'alvéole



avant d'envisager une réimplantation.

En 2012, d'après Esposito, (96) une revue systématique de la littérature Cochrane a montré une mauvaise reproductibilité de ces traitements, l'absence de preuve que les traitements plus onéreux sont plus efficaces, mais aussi que l'intégralité des péri-implantites sévères récidivent après un an.

« Interventions for replacing missing teeth: treatment of peri-implantitis - Esposito - 2012 - The Cochrane Library - Wiley Online Library [Internet]. [cité 7 janv 2018]. »

Les stratégies thérapeutiques :

### **1. Chirurgie d'accès simple**

Indication : Un défaut osseux de très faible volume.

Objectif : permettre de décontaminer la surface implantaire tout en conservant les tissus mous autour de l'implant infecté.

Une antibiothérapie par voie générale est le plus souvent associée à ce protocole chirurgical.

Les résultats de l'étude menée par Heitz-Mayfield (97) permettent de conclure qu'un tel protocole représente une option thérapeutique efficace : 36 patients présentant une péri-implantite modérée à avancée ont été traités par ce protocole chirurgical combiné à l'association d'amoxicilline et de métronidazole par voie générale. A 1 an, 92 % des patients présentent une hauteur d'os créal stable, et tous une réduction de la profondeur de poche; 47 % ont une résolution complète du saignement au sondage.

Heitz-Mayfield et al., « Anti-infective surgical therapy of peri-implantitis. a 12-month prospective clinical study ».

Chez les patients atteints de péri-implantite, la chirurgie du lambeau d'accès peut être plus efficace que le débridement mécanique en termes de gain d'attache clinique bien que les deux traitements conduisent à des paramètres cliniques améliorés (98).

### **2. Chirurgie résectrice**

Indication: pour les implants qui présentent une perte osseuse horizontale généralisée dépassant la première spire et lorsque la régénération ne semble pas envisageable. Pour le secteur postérieur, la chirurgie résectrice et le repositionnement apical du lambeau représentent l'option thérapeutique de choix.

Objectif : réduire la profondeur des poches en utilisant un lambeau repositionné apicalement ainsi qu'une ostéoplastie éventuelle.

Pour les implants présentant des spires exposées, une implantoplastie sera réalisée, afin de diminuer l'atache des bactéries.

Exclusion : secteurs antérieurs, esthétiques car risque de récessions majorées.

### 3. Chirurgie régénératrice

Indications: lésions osseuses verticales avec défauts en forme de cratères.

Objectifs: d'obtenir une diminution de la profondeur de poche associée à une réparation de l'attache, permise par le matériau, qui sert alors de support à la cicatrisation.

Cette technique associe un lambeau d'accès à une régénération osseuse après décontamination de la surface de l'implant. De la même façon que dans la régénération osseuse autour des dents naturelles, plus le nombre de parois osseuses résiduelles est important plus le potentiel de cicatrisation est élevé.

**Il est possible de combiner les chirurgies** résectrice et régénératrice afin de diminuer la profondeur au sondage et améliorer le remplissage osseux des sites détruits. Ce traitement combiné trouve son intérêt dans le traitement des lésions péri-implantaires avancées à court terme sans nuire à l'esthétique.

### 4. Explantation

Indication: Le cas d'une péri-implantite sévère, caractérisée par une alvéolyse supérieure à la moitié de la longueur de l'implant, ou face à une situation de péri-implantite ne répondant pas favorablement au traitement;

Objectif : déposer l'implant afin de préserver le capital osseux. Dans un second temps, après une phase de cicatrisation il sera alors possible d'envisager une implantation secondaire.

Il est possible d'utiliser différents outils tels que le davier, le porte implant, le trépan, la piézochirurgie, la fraise à os.

Actes bucco-dentaires invasifs	Patient		
	population générale	immunodéprimé	à haut risque d'endocardite infectieuse
<b>Chirurgie préimplantaire :</b>			
Élévation du plancher sinusien avec ou sans matériau de comblement	R	R*	acte contre-indiqué
Grefe osseuse en onlay	R <sub>c</sub>	R*	acte contre-indiqué
Membrane de régénération osseuse ou matériau de comblement	R	R*	acte contre-indiqué
<b>Chirurgie implantaire :</b>			
Pose de l'implant	-	R*	acte contre-indiqué
Dégagement de l'implant	-	R*	acte contre-indiqué
<b>Chirurgie des péri-implantites :</b>			
Lambeau d'accès, comblement, greffe osseuse, membrane	-	R*	acte contre-indiqué

--: prescription non recommandée.

R: prescription recommandée.

En indice: grade de la recommandation. Si celui-ci n'est pas indiqué, comprendre « Accord professionnel ».

\* Chez le patient immunodéprimé, le rapport entre bénéfice de l'intervention et risque infectieux devra être pris en compte.

Figure 34 - Tableau : Recommandations de prescription d'une antibiothérapie prophylactique pour les actes chirurgicaux en implantologie, AFSSAPS 2011

Actes bucco-dentaires invasifs	Patient		
	population générale	immunodéprimé	à haut risque d'endocardite infectieuse
<b>Chirurgie osseuse</b> (hors actes de chirurgie maxillo-faciale et ORL)	R	R <sup>†</sup>	R <sub>B</sub>
<b>Exérèse des tumeurs et pseudotumeurs bénignes de la muqueuse buccale</b>	-	R <sup>†</sup>	R <sub>B</sub>
<b>Freinectomie</b>	-	R <sup>†</sup>	R <sub>B</sub>
<b>Biopsie des glandes salivaires accessoires</b>	-	R <sup>†</sup>	R <sub>B</sub>

-: prescription non recommandée.

R: prescription recommandée.

En indice: grade de la recommandation. Si celui-ci n'est pas indiqué, comprendre « **Accord professionnel** ».

†: Chez le patient immunodéprimé, l'intérêt de l'antibiothérapie prophylactique doit être déterminé en fonction du risque infectieux.

Figure 35 - Tableau : Recommandations de prescription d'une antibiothérapie prophylactique pour les chirurgies des tissus durs et des tissus mous, AFSSAPS 2011

D'après les figures 34 et 35 il n'existe pas de recommandation pour la dépose implantaire cependant l'AFSSAPS recommande la prescription d'antibiotique pour les chirurgies osseuses. Selon le geste chirurgical de la dépose de l'implant il est recommandé d'associer une antibioprofylaxie avec 1g d'amoxicilline 30 minutes avant la chirurgie poursuivie pendant 6 jours à l'administration d'anti-inflammatoires et d'antalgiques.

La revue de la littérature de Claffey et al (2008) conclu que parmi les méthodes de décontamination de surface (agents chimiques, abrasifs à l'air) aucune n'a été jugée supérieure, la résolution d'une péri-implantite avec une chirurgie d'accès s'est produite dans 58% des lésions. L'utilisation de procédures régénératives telles que les techniques de greffe osseuse avec ou sans utilisation de membranes a été rapportée avec divers degrés de succès.

En 2012, Esposito et al (1) ont établi dans leur revue systématique qu'il n'y a aucune preuve scientifique suggérant quelles pourraient être les interventions les plus efficaces pour traiter la péri-implantite. De même qu'il n'y a aucune preuve provenant de quatre essais que les thérapies plus complexes et coûteuses étaient plus bénéfiques que les thérapies de contrôle, qui consistaient essentiellement en un simple débridement mécanique sous-gingival.

Actuellement, le traitement des péri-implantites donne des résultats décevants et peu reproductibles, après un suivi de plus d'un an, la récurrence de péri-implantite dans jusqu'à 100% des cas traités pour certaines des interventions testées.

## D. La Maintenance implantaire



Figure 36 - Brossette inter-dentaire souple Tepe

Source : Hygiène bucco-dentaire Par Anna Nilvéus Olofsson le 03-09-2019

La maintenance implantaire doit être considérée comme une thérapeutique péri-implantaire de soutien. Elle peut être réalisée avant l'apparition d'une maladie péri-implantaire en prévention, mais aussi après un traitement étiologique terminé lorsque la flore bactérienne est de nouveau compatible avec une bonne santé péri-implantaire.

Pour cela nous avons la maintenance implantaire réalisée par le patient avec l'utilisation de dispositifs médicaux, matériels d'hygiène tels que les brossettes inter-dentaire, le bain de bouche, un maintien d'hygiène oral correct....

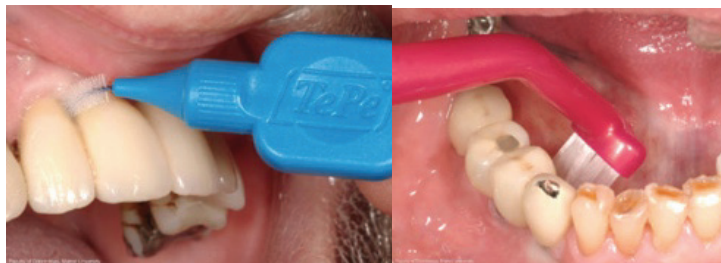

Figure 37- Brossettes inter-dentaires TePe utilisé pour la maintenance implantaire

Source : Hygiène bucco-dentaire Par Anna Nilvéus Olofsson le 03-09-2019

Et la maintenance de soutien professionnelle, réalisée par le chirurgien dentiste, selon la maîtrise de l'hygiène buccodentaire et la sévérité de l'atteinte parodontale. De plus les études concluent (99) qu'un délai de 3 à 6 mois est suffisant pour intercepter les potentielles maladie péri-implantaire.

Le retrait et nettoyage la composition prothétique peut être réalisé', afin de la décontaminer, de nettoyer les puis des vis d'accès.

Cela a pour objectif d'éviter la récurrence ou de ralentir la progression de la maladie et de remotiver le patient à maintenir un bon niveau d'hygiène.

L'académie américaine de parodontologie (100) recommande de suivre les patients tous les 3 – 4 mois la première année et en suite avec la même fréquence adoptée pour la maintenance parodontale.

## IV. Le laser

La dentisterie évoluant avec la science, de nouvelles thérapeutiques et procédés innovants voient le jour. C'est dans les années 60 que le laser fut utilisé pour la première fois en dentisterie. De nos jours, il existe différents types de laser utilisés en odontologie. Certains sont utilisés en tant qu'adjuvants dans le traitement de la péri-implantite (101) (102) ayant pour objectif de décontaminer la surface implantaire et d'éliminer le tissu de granulation. Ils ont aussi pour but de stimuler la cicatrisation et la ré-attache tissulaire tout en assurant une hémostase locale.

Dans certaines études le laser est mis en avant pour ses propriétés, en effet le laser permet une décontamination bactérienne (103), sans altération de la surface implantaire ou même d'élévation thermique pouvant créer des dommages implantaire ou tissulaire (104) (105) (106).

En 2016, Lerario (107) a observé une diminution du saignement au sondage, de la profondeur de poche et du nombre de sites atteints grâce à l'utilisation du laser diode mais ces résultats doivent faire l'objet d'autres études cliniques randomisées pour être validés.

Tout récemment, une nouvelle approche de traitement utilisant l'énergie lumineuse, la thérapie photodynamique antimicrobienne (a-PDT), peu invasive, non toxique et facilement reproductible, basée sur une réaction photochimique, a été progressivement utilisée en odontologie pour ses propriétés antimicrobiennes, anti-inflammatoires et cicatrisantes (102).

Son principe repose sur l'utilisation d'une source de lumière qui active un agent photo-sensibilisant appliqué localement ce qui libère des dérivés oxygénés actifs.

En 2013, les résultats de l'étude réalisée par Marotti suggèrent que la thérapie photodynamique en association avec un traitement mécanique et chirurgical serait plus efficace que le laser seul pour réduire l'action bactérienne sur les surfaces implantaires, offrant ainsi une alternative intéressante (103).

### A. Généralités

#### 1. Bases physiques de la lumière

La lumière est une onde électromagnétique composée de particules appelées photons identifiables comme paquets ou « quanta » d'énergie qui se déplacent à la vitesse de  $3 \times 10^8$  m/s. Elle fait partie du spectre des rayonnements compris entre les rayons gamma et les ondes radioélectriques. Les rayonnements électromagnétiques ont une double nature, celle de particules et celle d'ondes.

La lumière possède une amplitude, qui correspond à sa luminosité, un angle sous lequel elle vibre, appelé polarisation, et une longueur d'onde qui détermine la couleur de la lumière :

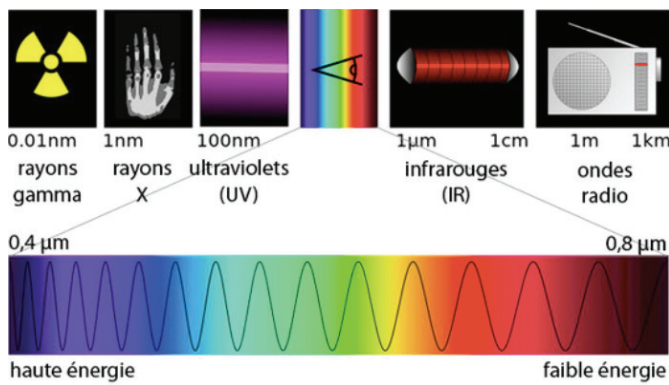


Figure 38 - Spectre électromagnétique,  
Source futura science

Rayons ultra-violets : 150-380 nm

Violet : 380-450 nm

Bleu : 450-500 nm

Vert : 500-550 nm

Jaune : 550-600 nm

Rouge : 600-760 nm

Lumière infra-rouge > 760 nm

La longueur d'onde ( $\lambda$ ) de la lumière est définie comme la longueur d'une oscillation complète de l'onde lumineuse.

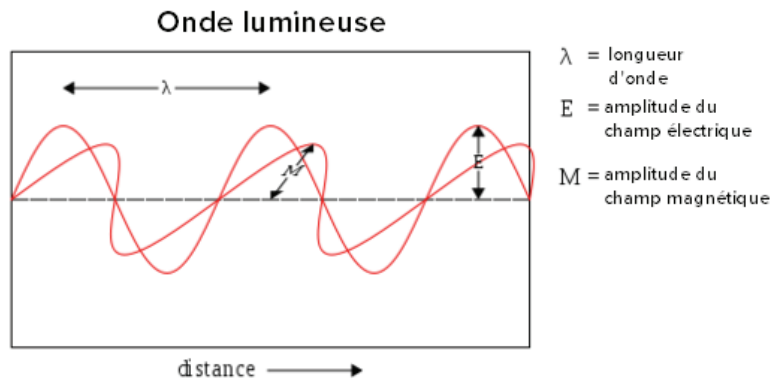


Figure 39 - Schémas explicatif de la composition d'une longueur d'onde

## 2. Les unités du laser

Les unités de mesures du laser, qui permettent de le caractériser sont la longueur d'onde en nanomètre (nm), la puissance en Watt (W), l'irradiance, parfois appelée densité de puissance en Watt/cmètre carré (W/cm<sup>2</sup> ou mW/cm<sup>2</sup>), l'énergie en Joule (J), la fluence ou dose délivrée en Joule/cmètre carré (J/cm<sup>2</sup>).

### a) La longueur d'onde

La longueur d'onde est une grandeur physique, notée  $\lambda$  (lambda), propre à chaque onde, quelle que soit sa nature, définie comme la distance séparant deux maxima consécutifs d'une amplitude. Définition du « dictionnaire physique » (108).

Les noms donnés aux ondes électromagnétiques permettent de les situer sur l'échelle des longueurs d'onde. Les ondes radio présentent des longueurs d'onde supérieures à 30 centimètres. Les longueurs d'onde de la lumière visible se situent entre 400 et 700 nanomètres.

Les longueurs d'onde inférieures à 400 nm sont situées dans l'ultraviolet et celles supérieures à 700 nm

figurent dans l'infrarouge.

Plus la longueur d'onde est courte plus elle transporte d'énergie.

### **b) L'énergie**

L'énergie est la capacité d'un système à modifier un état ou à produire un travail, entraînant un mouvement ou générant un rayonnement électromagnétique, par exemple de la lumière, de la chaleur ou de l'électricité. À l'échelle internationale, l'énergie s'exprime en joules ( $E = \text{Puissance en mW} \times \text{Temps en seconde}$ ). C'est une grandeur physique qui caractérise l'état d'un système et qui est d'une manière globale conservée au cours des transformations (108).

### **c) La puissance**

La puissance est la quantité d'énergie par unité de temps. L'unité de puissance est le watt qui correspond donc à un joule fourni par seconde (108).

### **d) L'irradiance**

L'irradiance est une puissance surfacique émise; il s'agit de la densité de puissance qui quantifie la puissance d'un rayonnement électromagnétique par unité de surface. Elle s'exprime en watts par centimètre carré ( $\text{W}/\text{cm}^2$ ).  $I = P/S$  avec  $I$  : irradiance ;  $P$  : puissance et  $S$  la surface (108).

### **e) La fluence**

C'est l'énergie délivrée par unité de surface, encore appelée dose délivrée, dont l'unité est le  $\text{J}/\text{cm}^2$ .  $F = E/S$  avec  $F$  : la fluence ;  $E$  : énergie et  $S$  : surface. Elle est fonction de l'irradiance et du temps d'application : irradiance  $\times$  Temps = Fluence (108).

### **f) Autres caractéristiques**

D'autres caractéristiques sont à prendre en compte afin de définir les paramètres, réglages et caractéristiques du rayonnement laser :

- La taille du faisceau lumineux: sur la base du moyen de transmission qu'on utilise (fibre optique de différents diamètres, bras articulés ou encore pièces à main) et de la façon de l'utiliser, on peut irradier surfaces variables. On peut utiliser les différents outils à contact et sur une surface étroite avec une application focalisée, ou à distance et sur une surface large en mode « défocalisé ».
- Le mode d'émission : il peut être continu, c'est à dire que la radiation est permanente (la puissance sera constante) ou bien discontinu dans ce cas il y a un temps de repos ou de relaxation suivi d'un temps. Le mode discontinu peut être pulsé, si le laser a une émission vraiment en pulse, ou chopped si la machine utilise un moyen pour interrompre la sortie de la lumière laser produite à la base en continu.




Figure 40 - Laser à pièce à main en mode focalisé

Figure 41 - Laser à pièce à main en mode défocalisé

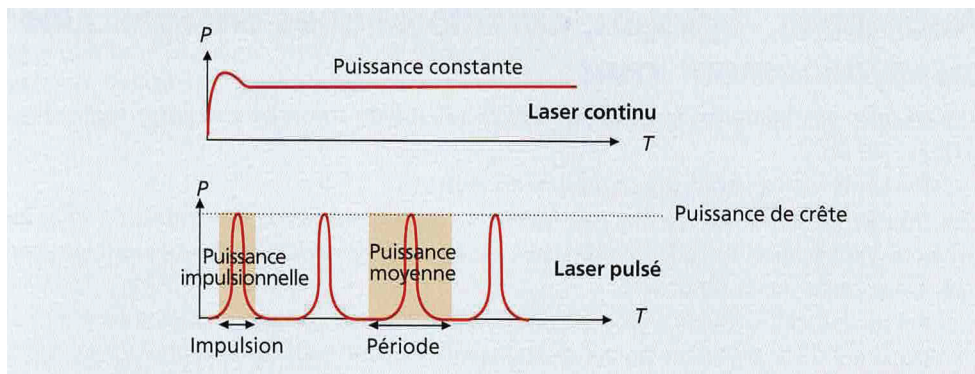


Figure 42 - Schéma représentant le mode continu ou pulsé des lasers

Source : « les lasers tout simplement » de David Vincent Dilouya, Patrick Missika, Jean-michel Stroumza, Hervé Tarragano. 2019, édition

### 3. Le laser et son mécanisme d'action

Laser est l'acronyme de l'anglais *Light Amplification by Stimulated Emission of Radiation* définissant le système photonique.

Un laser est un appareil qui produit un faisceau lumineux grâce à un moyen actif associé à un amplificateur ou système de pompage et à une cavité optique ou résonateur, généralement constituée de deux miroirs, l'un partiellement réfléchissant et l'autre totalement réfléchissant.

Le laser produit un rayonnement lumineux qui est monochromatique. Il émet une seule longueur d'onde cohérente (tous les photons sont identiques et en phase) unidirectionnelle ou caractérisée par une lumière se propageant en ligne droite, et de luminance élevée.

Les unités de mesures du laser sont : la longueur d'onde (nm), la puissance ( $W/cm^2$ ) et la fluence ( $J/cm^2$ )



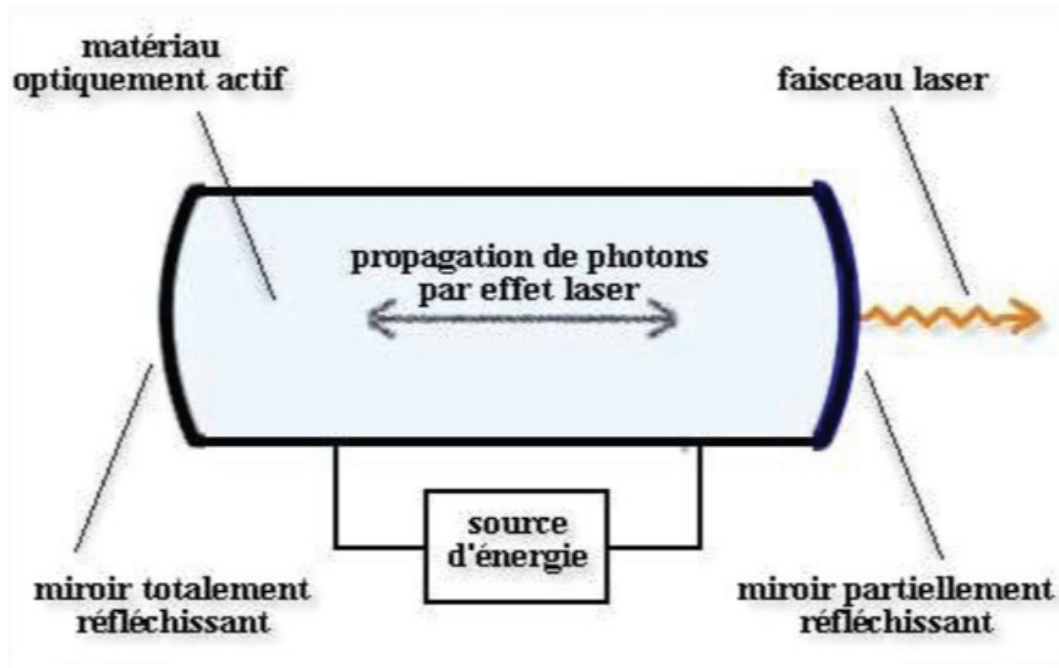


Figure 43 - Schéma de principe d'un laser, Formation du faisceau laser. (J-P. ROCCA 2008)

Le fonctionnement d'un laser est basé sur le principe de l'émission stimulée.

Pour obtenir un faisceau laser le phénomène doit être amplifié, multiplié. L'émission de la lumière se réalise grâce au processus d'amplification:

Dans un premier temps l'énergie est fournie au laser à travers un système de pompage, tel qu'un dispositif stroboscopique à lampe flash, un courant électrique ou une bobine électrique, pour exciter les électrons du milieu actif, qui peut être solide (bar de cristaux), gazeux (CO<sub>2</sub>, He-Ne) ou liquide (colorants) et déclencher l'émission stimulée de photons.

Un photon est injecté dans le milieu, ce qui produit, pendant la désexcitation des électrons, un deuxième photon identique. Ces deux photons produisent à leur tour deux autres photons identiques pendant la désexcitation de deux autres atomes avec le mécanisme appelé « inversion de population », réaction en chaîne ou les photons vont se réfléchir entre les deux miroirs de la cavité de résonance : en plusieurs allers et retours, une sélection de direction se met en place et le nombre de photons cohérents augmente. Seuls les photons alignés dans l'axe vont rester dans la cavité et lorsque le signal est suffisamment puissant le miroir de sortie laisse passer le faisceau.

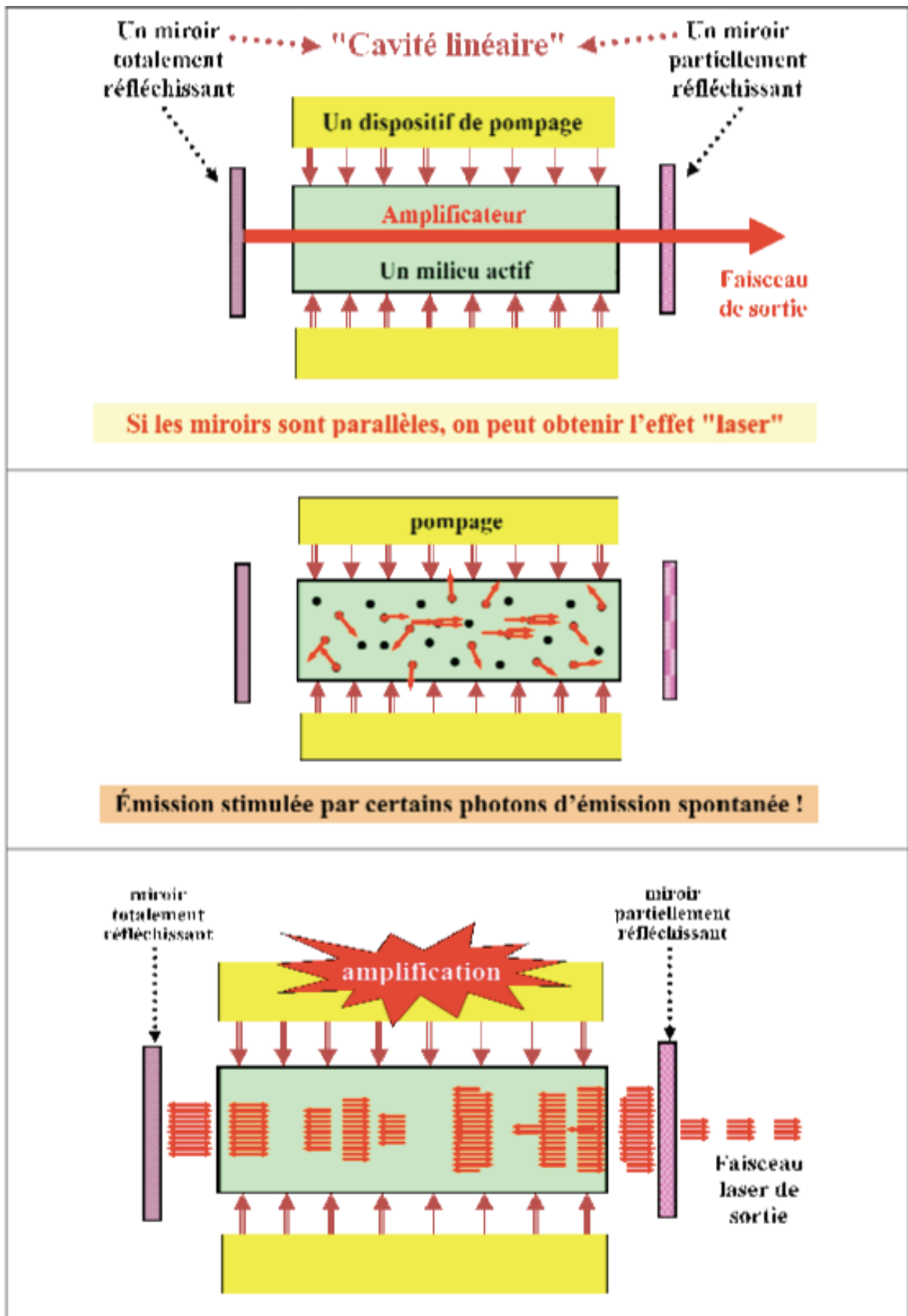


Figure 44 - Schéma de production d'un rayon laser (Dezille 1995)

## a) Classification des lasers

Les lasers sont classés en 5 catégories selon le niveau de dangerosité, cette classification date de 2003 par la Commission Electrotechnique Internationale (IEC) qui est une organisation mondiale qui élabore et publie des normes internationales pour toutes les technologies électriques, électroniques et connexes.

Selon le lieu et l'année de fabrication du laser on retrouvera l'une ou l'autre de ces notations : les normes les plus récentes *EN 60825-1:2007 Ed.2.0* et *ANSI Z136.1-2007*.

### - Classe 1 :

Lasers sans danger dans des conditions d'utilisation raisonnablement prévisibles, y compris l'utilisation d'instrument optiques pour la vision dans le faisceau

### - Classe 1M :

Lasers émettant dans la gamme de longueur d'onde de 302,5 nm à 4000 nm qui sont sans danger dans des conditions d'utilisation raisonnablement prévisibles, mais pouvant être **dangereux si l'utilisateur emploie une optique dans le faisceau.**

Remarque : « M » signifie « Magnifying Instruments », c'est-à-dire instruments optiques. Ceci pour mettre en garde contre l'utilisation d'instruments optiques lors des procédures utilisant le laser.

### - Classe 2 :

Lasers émettant un rayonnement visible dans la gamme des longueurs d'onde de 400 nm à 700 nm, où **la protection de l'œil est normalement assurée par les réflexes de défense** comprenant le réflexe palpébral (réflexe de fermeture de l'œil). Cette réaction assure une protection dans des conditions d'utilisation raisonnablement prévisibles, y compris l'utilisation d'instruments d'optiques pour la vision dans le faisceau.

### - Classe 2 M :

Lasers émettant un rayonnement visible dans la gamme des longueurs d'onde de 400 nm à 700 nm, où la protection de l'œil est normalement assurée par les réflexes de défense comprenant le réflexe palpébral. **Cependant, la vision de la sortie peut être plus dangereuse si l'utilisateur emploie une optique dans le faisceau.**

### - CLASSE 3R

Lasers émettant dans la gamme des longueurs d'onde de 302,5 nm à 1006 nm, où la **vision directe dans le faisceau est potentiellement dangereuse**. PORT DE LUNETTES DE PROTECTION FORTEMENT CONSEILLÉ

- CLASSE 3B

Lasers où la **vision directe dans le faisceau est dangereuse**. La vision des réflexions diffuses est normalement sans danger.

PORT DE LUNETTES DE PROTECTION OBLIGATOIRE

- CLASSE 4

Lasers où la **vision dans le faisceau est dangereuse**. La **vision des réflexions diffuses est aussi dangereuse**. Ces lasers peuvent causer des dommages sur la peau et peuvent aussi constituer un danger d'incendie. Leur utilisation requiert des précautions extrêmes. PORT DE LUNETTES DE PROTECTION OBLIGATOIRE

Danger du rayon en fonction de la classe de laser: "-" = pas de danger, "+" = risque faible, "+++" = risque majeur						
	temps d'exposition supérieur 0,25s		temps d'exposition inférieur à 0,25s		rayon laser réfléchi	peau
	yeux	yeux+materiel optique	yeux	yeux+materiel optique		
type 1	-	-	-	-	-	-
type 1M	-	+++	-	+++	-	-
type 2	+++	+++	-	-	-	-
type 2M	+++	+++	-	+++	-	-
type 3R	+++	+++	+	+	-	-
type 3B	+++	+++	+++	+++	+	+
type 4	+++	+++	+++	+++	+++	+++

Figure 45 - Récapitulatif de la classification des dangers du rayonnement laser sur les yeux et la peau en fonction de la classe du laser considéré de KHUN Julien (109)

Source : « LES INDICATIONS DES LASERS EN MEDECINE DENTAIRE » (2010) du Dr KHUNE Julien

En 2018, Penny J. Smalley décrit dans son article « Keys to Building a Safe and Effective Healthcare Laser Program », les connaissances nécessaires à acquérir avant toute manipulation du laser afin de permettre une utilisation en toute sécurité, pour le manipulateur, les aides opératoires ainsi que le patient.

Il dénonce un manque de responsabilité de la part des fabricants qui ne fournissent pas de formation continue professionnelle de la manipulation du laser qu'ils commercialisent. (110) La méthode « Crew

Resource Management (CRM) » est mise en avant ; c'est un modèle de management faisant participer toute l'équipe soignante, ce qui permet de minimiser le stress, réduire les erreurs, améliorer la sécurité et améliorer l'efficacité.

Les lasers ont un domaine d'application assez large selon leurs caractéristiques : métrologie, transfert de puissance, transfert d'informations, application militaires, médicales ...).

## **b) Sécurité**

D'après Sliney DH. Laser safety (111) ;

Quelque soit le type de laser et ses paramètres, le manipulateur doit être protégé ainsi que toutes les personnes dans la pièce, soignants, patients et assistants.

La sécurité des patients est assurée en limitant l'exposition inutile aux tissus adjacents, en utilisant des matériaux incombustibles adjacents au faisceau et en protégeant les yeux des patients.

Pour cela les opérateurs et le patient doivent être équipés de lunettes de protections, de sécurité en plastique transparent avec des protections latérales qui sont connues pour être en polycarbonate, filtrant les rayons, propre à chaque laser, ainsi que d'un masque pour les soignants permettant de filtrer les macro-particules, cependant la pathogénicité et la toxicité chimique des tissus vaporisés ont fait l'objet d'un certain nombre d'études.

En cas d'accident, le LSO (Laser Safety officer) doit être prévenu, et l'utilisation de l'appareil doit être stoppée.

Les risques sont les suivants :

- Risque environnemental : dommage électrique pouvant causer un risque de feu.
- Risque microbiologique : risque de dommage oculaire et de l'épiderme.
- Risque microbiologique : risque de contamination des voies aériennes respiratoires pour les lasers dégagant de la fumée (contaminants atmosphériques produits lors de la vaporisation des tissus, comme le carbone), ainsi que le risque infectieux possible par contamination du soignant par la vaporisation de bactéries, champignons ou virus, cependant il manque encore de données à ce jour, dans la littérature.
- Risque iatrogène : dépendent de l'expérience du manipulateur.

C'est pourquoi il appartient au soignant pour chaque cas et chaque laser évaluer la balance bénéfice / risque et que tous les facteurs environnementaux soient pris en compte.

## **4. Le mécanisme de l'absorption**

L'absorption du faisceau laser par un tissu, est un processus physique qui va dépendre de divers paramètres.

En effet, les différents tissus (durs ou mous), selon leur composition moléculaire sont caractérisés par un spectre d'absorption spécifique d'une longueur d'onde lumineuse. Plus un tissu absorbe un rayonnement laser, plus on obtient un effet précis.

Ce paramètre peut aussi permettre de classifier les différents lasers présents sur le marché. Un laser aura, en fonction de son spectre d'absorption, des effets différents sur un même tissu.

<b>Laser Wavelengths (nm)</b>	<b>Absorption</b>	<b>Dental Use</b>
Argon (488 nm and 514 nm)	Red pigment/ Camphoroquinone	Soft tissue (excellent haemostatic ability)/ Curing composite/Power bleaching
Diode* (810–830 nm and 980 nm)	Pigment	Soft tissue including periodontal and endodontic procedures (reasonable haemostatic ability)/Power bleaching
Nd:YAG* (1064 nm)	Pigment	Soft tissue including periodontal and endodontic procedures (reasonable haemostatic ability)
Er,Cr:YSGG (2790 nm)	Water	Hard tissue/limited soft tissue procedures (poor haemostatic ability)
Er:YAG (2940 nm)	Water (highest absorption)	Hard Tissue/limited soft tissue procedures (poor haemostatic ability)
Carbon Dioxide (10600 nm)	Water	Soft tissue (excellent haemostatic ability)
* Other wavelengths within this media type are available.		

Figure 46 - Classification et domaines d'absorption des lasers utilisés en odontologie

L'absorption nécessite un absorbeur de lumière, appelé chromophore, qui est localisé à l'intérieur du tissu, ce qui va permettre un effet biologique: le chromophore absorbe les photons du rayon laser pour lesquels il a une affinité spécifique de la lumière.

Les chromophores primaires dans les tissus mous intra-oraux sont la mélanine, l'hémoglobine et l'eau, et dans les tissus durs dentaires, l'eau et l'hydroxyapatite. Différentes longueurs d'onde laser ont différents coefficients d'absorption par rapport à ces composants tissulaires primaires, ce qui rend la procédure de sélection laser spécifique (112) (113) (114).

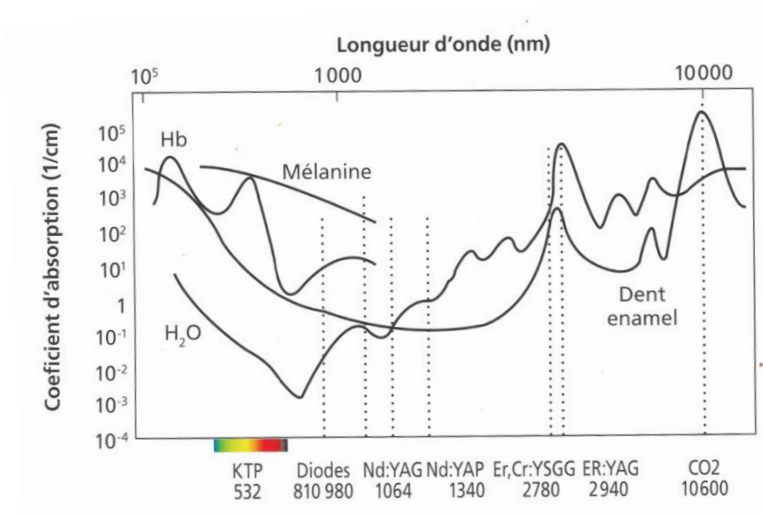


Figure 47 - Spectre d'absorption des tissus en regard des différentes longueurs d'onde utilisées en chirurgie dentaire

Source : (113)

Pour les diodes, les longueurs d'onde sont absorbées principalement par le pigment tissulaire (mélanine) et l'hémoglobine. A l'inverse, ils sont mal absorbés par l'hydroxyapatite et l'eau présents dans l'émail (114).

## B. L'histoire des lasers en dentisterie

En 1917, Albert Einstein rédige l'article « zur quanttheorie de Strahlung », où il décrit l'émission spontanée, l'absorption et l'émission stimulée.

En 1954 le physicien Alfred Kastler découvre le pompage optique. Deux années plus tard, grâce aux travaux de nombreux scientifiques tels que Ch. H. Townes et A. L. Schawlow, le résonateur optique permettant la production de lumière cohérente est mis au point. Tous les composants de bases sont alors prêts.

La première utilisation en dentisterie du laser est de Théodore Maiman en 1960 grâce au développement de son laser rubis, même si on doit à Goldman la réelle introduction du laser en odontologie.

Dans les années 70 le laser trouve son utilité, en médecine, notamment en chirurgie, mais l'apparition des lasers en odontologie ne sera que dans les années 1990.

Au cours des années suivantes de nombreux autres lasers ont été réalisés :

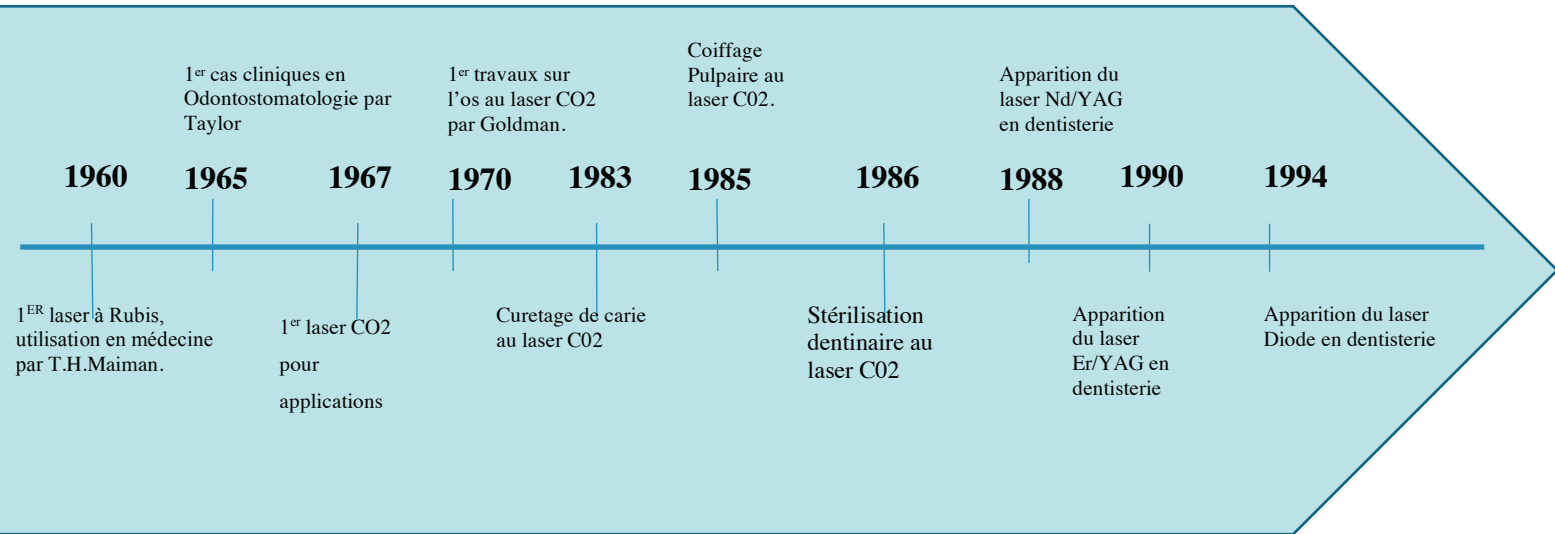


Figure 48 - Fresque historique des dates importantes en dentisterie, source auteur

### C. Les différents lasers en dentisterie

Les lasers peuvent être classés de diverses façons : selon leur composition (solide ou gaz), leur application tissulaire (hard tissue or soft tissue), leur longueur d'onde et milieu d'absorption, leur effet et/ou réaction ou encore leur risque associé selon leur utilité.

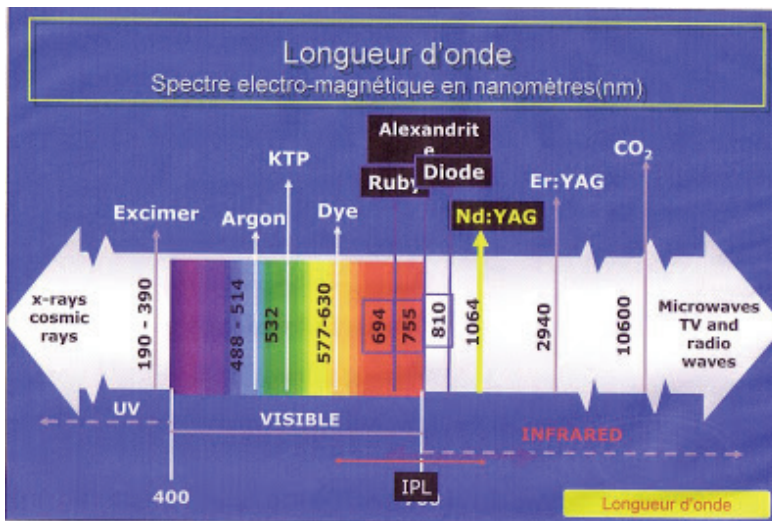


Figure 49 - Représentation des domaines d'application des lasers dans le spectre électro-magnétique



**Table 1: Common laser types used in dentistry**

Laser type	Construction	Wavelength(s)	Delivery system(s)
Argon	Gas laser	488, 515 nm	Optical fiber
KTP	Solid state	532 nm	Optical fiber
Helium–neon	Gas laser	633 nm	Optical fiber
Diode	Semiconductor	635, 670, 810, 830, 980 nm	Optical fiber
Nd:YAG	Solid state	1064 nm	Optical fiber
Er, Cr:YSGG	Solid state	2780 nm	Optical fiber
Er:YAG	Solid state	2940 nm	Optical fiber, waveguide, articulated arm
CO <sub>2</sub>	Gas laser	9600, 10600 nm	Waveguide, articulated arm

Figure 50 - Tableau regroupant l'ensemble des lasers dentaire et leurs caractéristiques

Source : «Verma SK, Maheshwari S, Singh RK, Chaudhari PK. **Laser in dentistry: An innovative tool in modern dental practice.** *Natl J Maxillofac Surg.* 2012 (114)

### Classification des lasers selon leur milieu actif :

#### 1. Les lasers à GAZ

Laser	Milieu actif	Domaine spectral	Puissance	Transmission	Mode	Indications
Laser à argon	Gaz : l'argon ionisé	Visible : 488 nm (bleu), 496 nm (bleu-vert) ou 514 nm (vert).	5 watts	Fibre optique	Continue ou pulsé	<u>Odontologie conservatrice</u> : dans la photopolymérisation des résines (488 nm) ainsi que dans la détection des lésions carieuses (apparaissent en rouge/orangé) <u>Photo coagulation</u> : la longueur d'onde 514 nm est peu absorbée par l'eau des tissus, mais par les pigments rouges tels que l'hémoglobine et la mélanine, utilisé <u>en endodontie en parodontie en chirurgie.</u> <u>Pas d'absorption par l'émail, la dentine.</u>
Laser helium neon (un des premiers lasers mis sur le marché)	Mélange gazeux d'hélium (85%) et de néon (15%) + atomes de néon.	632,8 nm	1 à 50 mW	Fibre optique		<u>Cicatrisation gingivale et osseuse</u> : effet anti-inflammatoire, anti-oedémateux et une action bio stimulante. <u>Diminution des douleurs et œdèmes post interventionnels</u> : effet antalgique, anti-inflammatoire et myorelaxant <u>Potentialise les chances d'ostéointégration en implantologie</u>

Laser CO <sub>2</sub>	Mélange gazeux : 10% de CO <sub>2</sub> + 10% d'azote + 80% d'hélium. Le gaz est activé par une décharge électrique.	10600 nm	5 Watts	Bras articulé Guide d'onde scellé Flexible creux	Pulsé ou continu	<u>Chirurgicales :</u> Le rayon du laser CO <sub>2</sub> est fortement absorbé par l'eau des tissus durs et mous. Cette caractéristique est intéressante pour la coagulation des tissus mous. (hémostase, freinectomie, tumeur bénignes, gingivoplastie... <u>Effet thermique contrôlé</u> <u>Effet bactéricide</u>
-----------------------	--	----------	---------	--	------------------	--

Figure 51- tableau regroupant les lasers dentaires à GAZ et leurs caractéristiques

## 2. Les Lasers à milieu actif solides

Laser	Milieu actif	Domaine spectral	Puissance	Transmission	Mode	Indications
Laser Nd:YAG	Le grenat d'yttrium et d'aluminium dopé au néodyme	1064 nm	5 Watts	Fibre optique: 200 à 320 µm pas seulement	Pulsé	Par sa grande absorption par chromophores tels que melanine et hemoglobine, forte absorption dans les tissus, le laser Nd:YAG est utilisé dans plusieurs domaines d'applications. <u>En odontologie conservatrice :</u> - Effet stérilisation: décontamination - Reprise des traitements canaux - Traitement de l'hypersensibilité dentinaire <u>En chirurgie :</u> - Hémostase de petits vaisseaux - Incisions - Désinfection - Retrait des tissus de granulation <u>En parodontie :</u> - Traitement des poches parodontales - Traitement des péri-implantites
Laser Ho:YAG	Cristal d'yttrium, Aluminium, grenat dopé à l'Holmium	655 nm	10 Watts	Fibre optique (diamètre disponible : 200µm et 320µm)	Pulsé (impulsion de 150µs)	Selon la longueur de la fibre des domaines d'applications différents apparaissent. La fibre de 200 µm : <ul style="list-style-type: none"> <li>• Petite chirurgie intra-buccale</li> <li>• Traitement des caries</li> </ul>

						La fibre de 320µm: Stérilisation, décontamination et alésage endodontique
Laser Erbium Er:YAG	Grenat d'yttrium et d'aluminium dopé avec des ions erbium Er3+. Le pompage est obtenu avec un <i>flash</i> lumineux très intense correspondant à une bande d'absorption de l'ion Er3+ incorporé au cristal	2940 nm		Transmis par tube creux + embout en verre ou en quartz ou fibre optique souple. Un contre angle optique est monté au bout de la fibre ou du bras.	Pulsé	<u>Odontologie conservatrice :</u> <i>Éviction carieuse, conditionnement de l'émail et de la dentine, scellement des puits et des fissures ainsi que désensibilisation des collets</i>
Laser Er,Cr:YSGG	Cristal d'yttrium scandium gallium garnet dopé à l'erbium chromium.	2780 nm		Fibre optique	Pulsé	Ces lasers possèdent une forte absorption dans l'eau et ont une grande affinité pour les cristaux d'hydroxyapatite. Ce qui permet une éviction carieuse et une préparation dentaire facilement réalisable. <u>Odontologie conservatrice :</u> - Eviction carieuse - Collage <u>Endodontie :</u> - Stérilisation et décontamination canalaire <u>Parodontologie :</u> - Débridement - Décontamination des poches parodontales <u>Chirurgie :</u> - Freinectomie - Epulis, fibrome, papillome, lichen plan... - Résection apicale - Approfondissement des vestibules - Elongation coronaire - Forage en implantologie.

KTP	Cristal de potassium-titanyl-phosphate	532 nm				<p>La faible absorption dans l'eau, et l'hydroxyapatite, mais une forte absorption par la mélanine et l'hémoglobine procure une bonne hémostase</p> <p><u>Chirurgie :</u> Petites interventions chirurgicales</p> <p><u>Endodontie et parodontie:</u> La stérilisation lors de traitements endodontiques et parodontaux est obtenue par l'effet thermique sur la population bactérienne présente.</p> <p><u>Odontologie conservatrice:</u> éclaircissement.</p>

Figure 52 - Tableau regroupant les lasers dentaires à solides et leurs caractéristiques

### 3. Laser à milieu actif liquide

Laser	Milieu actif	Domaine spectral	Puissance	Transmission	Mode	Indications
Lasers accordables	Colorant	320 à 1200 nm	Quelques Watts		Pulsé et continu	Photothérapie, Photo-coagulation et photochimiothérapie

Figure 53 - Tableau regroupant les lasers dentaires à liquides et leurs caractéristiques

### 4. Laser à diode

Laser	Technologie électrique	Domaine spectral	Puissance	Transmission	Mode	Indications
	Enchevêtrement de plaques semi-conductrices constituées en ; Aluminium, Gallium, Indium, Arsenide	Lumière visible et infrarouge	2 à 20 Watts	Fibre optique	Continu ou pulsé	<p>Rayon fortement absorbé dans les chromophores (hémoglobine, mélanine, bactéries), pénétration en profondeur 5mm et peu absorbé par l'eau.</p> <p><u>Chirurgie :</u> des tissus mous</p> <p><u>Endodontie :</u> stérilisation canalaire</p> <p><u>Parodontie :</u> Décontamination</p>

Figure 54 - Tableau regroupant les lasers dentaires diodes et leurs caractéristiques

Aujourd'hui, on a obtenu des lasers par lesquels on peut obtenir de la lumière sur quasiment tout le

domaine visible, les lasers diodes rouge ou proche infrarouge restent les plus utilisés et les moins coûteux.

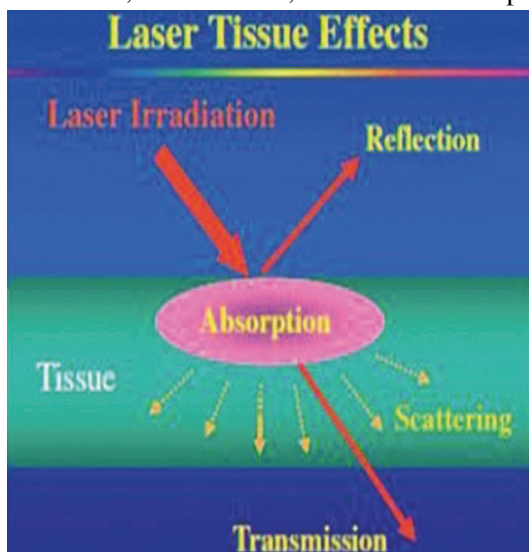
Source pour les tableau (figure de 51 à 54) :

- « LES INDICATIONS DES LASERS EN MEDECINE DENTAIRE » de Julien KUHN (2010) (109)
- « LE LASER ET SES UTILISATIONS EN ODONTOLOGIE CONSERVATRICE » de claire ALAMAEGUY (2011) (115)
- Sanjeev Kumar Verma, Sandhya Maheshwari, Raj Kumar Singh, Prabhat Kumar Chaudhari. « Laser in dentistry: An innovative tool in modern dental practice. » *Natl J Maxillofac Surg.* 2012 Jul;3(2):124-32. doi: 10.4103/0975-5950.111342. (113)
- « les lasers tout simplement » de David Vincent et al (116)
- Sutter E, Giacomelli-Hiestand B, Rücker M, Valdec S. « CO2 laser application in stomatology ». *Swiss Dent J.* 2019 Mar 11;129(3):214-215. (117)
- « le laser et leurs applications, part II » Sébastien forget {Citation}

## D. Effet du rayonnement sur les tissus

### 1. Généralités

L'énergie lumineuse produite par un laser peut avoir quatre interactions différentes avec un tissu cible : réflexion, transmission, diffusion et absorption.



Réflexion: le rayon est dirigé sur une autre surface, sans aucun effet sur le tissu cible.

Transmission: c'est un transfert d'énergie à travers le tissu, le rayon traverse la surface du tissu cible sans aucun effet.

Diffusion: pénétration du laser qui diffuse dans les tissus.

Absorption: c'est l'interaction principalement responsable des effets du laser sur les tissus dépendante des caractéristiques des tissus, en fonction du spectre d'absorption.

Figure 55 - Effet du rayonnement sur les tissus (113)

Source :«Verma SK, Maheshwari S, Singh RK, Chaudhari PK. *Laser in dentistry: An innovative tool in modern dental practice.* *Natl J Maxillofac Surg.* 2012

L'effet du laser sur les tissus vivants dépend de plusieurs caractéristiques propres au laser utilisé et du tissu cibles. En effet selon la longueur d'onde utilisée et absorbée par les constituants des tissus cibles, selon la qualité du tissu (tissu dur, tissu mou) la transmission et la diffusion dans chaque couche il est possible de déterminer un volume tissulaire d'action d'un laser.

Les effets biologiques des rayonnements lasers dépendent donc de :

- La longueur d'onde,
- La durée d'exposition,
- L'énergie délivrée,
- La nature du tissu exposé,
- L'absorption du rayonnement par le tissu exposé.

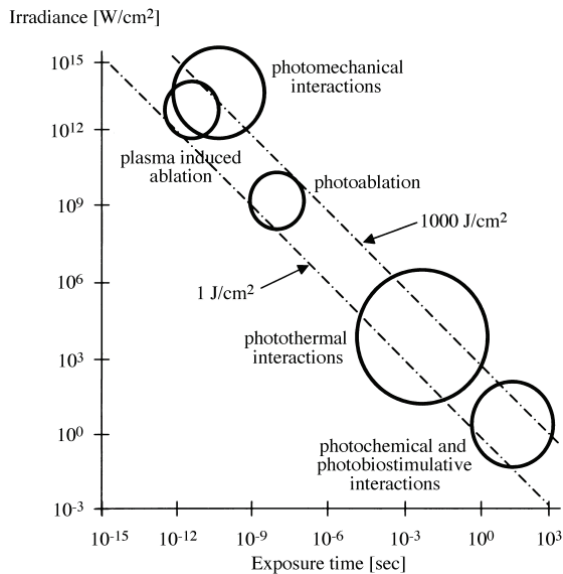


Figure 56 - Carte de distribution de l'interaction tissu-laser. Les cercles donnent une estimation de l'association des paramètres des lasers. Modifié par Boulnois (1986)(114)

D'après la figure 56, selon les paramètres :

L'irradiance ( $W/cm^2$ ) et le temps d'exposition (en seconde) nous distinguons cinq effets différents bien délimités sur un niveau d'énergie compris entre  $1 J/cm^2$  et  $1000 J/cm^2$  :

- **L'effet électromécanique** (action disruptive), qui est obtenu avec des impulsions de 10 ps à 10 ns et des irradiances de l'ordre de  $10^9$  à  $10^{12} W/cm^2$
- **L'effet photoablatif**, qui est obtenu avec des impulsions de 10 ns à 100 ns. Dans ce cas, plus que l'irradiance, c'est le domaine spectral qui est important, l'effet photoablatif nécessitant des photons énergétiques (UV).
- **L'effet thermique**, qui est obtenu avec des impulsions de 1 ms à quelques secondes et des irradiances de l'ordre  $10^1$  à  $10^6 W/cm$
- **L'effet photochimique** est obtenu uniquement en combinaison avec un photosensibilisant, avec des durées d'illumination s'étendant de la dizaine de secondes à la dizaine de minutes, et des irradiances généralement très faibles

## 2. Effets photochimiques

Ce sont les effets à la base de la Biomodulation et de la Thérapie Photodynamique. Le laser a la capacité d'agir sur le vivant sans l'altérer et la propriété de modifier l'activité enzymatique des cellules ou même d'induire la prolifération cellulaire. En effet, la biomodulation est décrite pour ses actions antalgiques, anti-inflammatoires, de réduction de l'œdème et de régénération tissulaire (118)(119)(121). Cet effet se situe sous la limite des effets visibles.

On sait que certains constituants cellulaires absorbent sélectivement une ou plusieurs longueurs d'ondes du spectre électromagnétique. En effet le rayonnement laser peut être absorbé de façon sélective par un tissu n'intéressant alors qu'un seul des constituants cellulaires, ainsi provoquer une modification de structure des molécules, avec par exemple l'activation du cytochrome C-oxydase ou le changement du pH cytoplasmique (121).

L'effet photochimique, plus souvent nommé la Thérapie Photothérapie Dynamique (Photodynamic Therapy : PDT), permet de traiter sélectivement une lésion par l'administration d'un photosensibilisant, puis à la détruire par une activation lumineuse (de faible intensité) spécifique de celui-ci.

### **3. Effets thermiques**

L'effet thermique des lasers constitue le mécanisme prédominant des applications thérapeutiques des lasers, c'est un phénomène composé de trois phases : une conversion de la lumière laser en chaleur, un transfert de chaleur dans le tissu et une réaction tissulaire dépendante de la température.

C'est l'effet de l'absorption des tissus de l'énergie transportée par le faisceau laser et de sa dégradation locale en chaleur. Ainsi la quantité d'énergie par surface ou fluence ( $J/cm^2$ ) définit l'échauffement des tissus en fonction de cette densité surfacique d'énergie. Suivant son importance on peut observer une coagulation, une carbonisation ou une volatilisation des tissus (vaporisation). Par ailleurs le spectre d'absorption des différents tissus en fonction de la longueur d'onde révèle des variations notables du pourcentage d'énergie absorbée (121).

Puis selon le degré d'échauffement des tissus irradiés, ceux-ci peuvent être coagulés, carbonisés ou vaporisés :

Pour une température de 40 à 45°C on observera une hyperthermie tissulaire, entre 50 et 55°C une dénaturation protéique, entre 60°C et 80°C une coagulation due à la dénaturation des protéines plasmatiques. Pour une température supérieure à 80°C on observera une dessiccation, ou carbonisation, au delà de laquelle on pourra observer aussi une vaporisation des tissus.

### **4. Effets photoablatifs**

D'après MORDON (122), l'effet photoablatif, appelé aussi photo-décomposition ablatif, est basé sur l'utilisation de photons présentant une énergie supérieure à l'énergie de liaison des molécules biologiques. En effet, des photons ayant une énergie de l'ordre de 4 eV à 6 eV sont susceptibles de dissocier des liaisons peptidiques ou les liaisons carbone-carbone des chaînes polypeptidiques.

En effet on sait que les protéines, les amides et les peptides absorbent de façon intense les UV . Donc l'effet d'un laser à UV avec une énergie de l'ordre de  $10^8 W/cm^2$  sera la photo dissociation des chaînes polymérisées constituantes de la matière organique. Le processus photoablatif consiste ainsi en une dissociation ou une rupture de la matière et en l'expulsion des fragments.

Il s'en suit une section tissulaire athermique de 3 à 5  $\mu m$ , sans zones de nécrose de coagulation adjacente. On a abouti donc à un effet de coupe très fin qui sera utilisé en microchirurgie, il s'avère que la cicatrisation est excellente grâce à ce mode de coupe.

L'effet photo ablatif du laser va permettre d'éliminer avec une certaine précision, une partie d'un tissu, tout comme un bistouri, avec une coagulation des tissus qui se produit immédiatement grâce à l'échauffement superficiel.

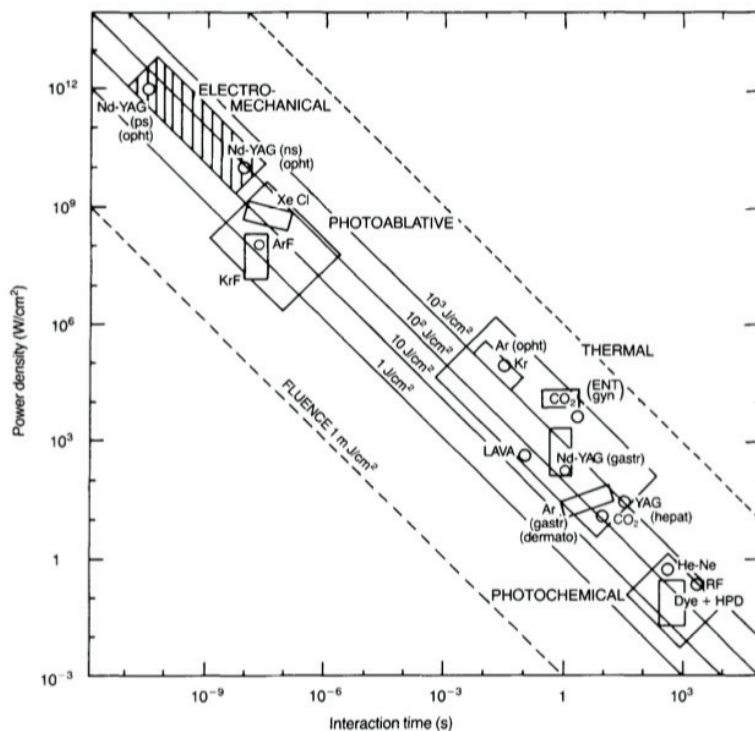


Figure 57 - Schémas de l'interaction des lasers médicaux selon leur densité (W/cm<sup>2</sup>) et le temps d'application (sec) Source : Boulnois, J.-L. (1986). Photophysical processes in recent medical laser developments: A review. Lasers in Medical Science, 1(1), 47-66. doi:10.1007/bf02030737 (123)

## E. PhotoBiomodulation (PBM) et thérapie photodynamique (PDT)

### 1. La PhotoBioModulation (PBM)

La photobiomodulation (PBM), aussi connue précédemment sous le nom anglais Low Level Laser Therapy (LLLT) a été découverte de façon fortuite par le Docteur Endre Mester. Il observa que les plaies chirurgicales réalisées sur des hamsters cicatrisaient mieux sur les animaux traités par le laser.

Photobiomodulation est le terme employé pour décrire l'action du laser sur les cellules, la modification de leur équilibre ainsi que leur réponse.

D'après l'article de Kathuria V (124), La « North American Association of Laser Therapy » définit la photobiomodulation comme une application non thermique de lumière utilisant les photons du visible et du proche infrarouge pour la cicatrisation des tissus et la réduction de la douleur.

C'est une thérapie lumineuse qui permet une application tissulaire de lumière issue d'un laser ou d'un système de diode électroluminescentes pour stimuler la réponse cellulaire dans le but d'améliorer la



cicatrisation des tissus, réduire l'inflammation et engendrer une action antalgique tout en limitant un échauffement tissulaire.

## **2. La thérapie photodynamique**

La thérapie photodynamique ou PDT pour « photodynamic Therapy » a été découverte au siècle dernier par Raab.

### Définition :

La PDT est une méthode thérapeutique qui utilise un photosensibilisateur et une faible source d'énergie pour obtenir un effet clinique à travers une interaction photochimique. La PDT peut être utilisée comme traitement anti infectieux local agissant par activation du photosensibilisateur par la source lumineuse appropriée, à une réaction chimique qui est la formation d'oxygène singulet et d'espèces réactives de l'oxygène (ROS).

Cette technique préconisée dans le traitement de certaines maladies est aussi présentée comme une thérapie antimicrobienne: la photothérapie dynamique antimicrobienne (PDTa) qui permet d'éliminer les micro-organismes des infections bactériennes, fongiques, parasitaires et virales.

### Indication :

Le coefficient d'absorption du photosensibilisateur doit correspondre à la bonne longueur d'onde, donc son choix est dépendant de la source de radiation utilisée. En modulant les paramètres, photosensibilisateur et longueur d'onde du laser, la cible bactérienne est différente (125).

### Méthode et technique :

La thérapie a-PDT a trois composants: la lumière visible, un photosensibilisateur non toxique et l'oxygène. Il ne produit aucune résistance dans les micro-organismes. Ce traitement utilise des appareils de faible puissance, surtout lasers diode ou LED dont la longueur d'onde, présente dans le domaine visible, est située dans un intervalle de 480 à 800 nm.

Comme vu précédemment la lumière véhicule une énergie qui est en relation inverse avec sa longueur d'onde, la lumière bleue (400 à 450 nm) est plus énergétique que la lumière rouge (600 à 700 nm), et sa pénétration dans les tissus augmente avec la longueur d'onde (126), la lumière bleue pénètre donc moins efficacement à travers les tissus, alors que les radiations rouges et infrarouges pénètrent plus profondément (127).

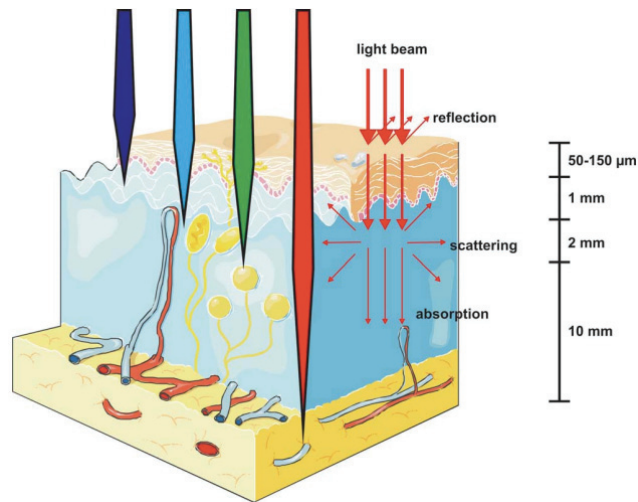


Figure 58 - Profondeur de pénétration de la lumière dans les tissus en fonction de la longueur d'onde (127)

Un photosensibilisant est une molécule non toxique pour l'organisme et dénuée d'activité thérapeutique propre. Il est caractérisé par une fixation ou une rétention élective par les cellules cancéreuses et un pic d'absorption lumineuse (ou parfois plusieurs).

L'agent photosensibilisant absorbe la lumière émise par la radiation et s'active. Il est soit naturel soit synthétique.

Parmi les DYES, les plus utilisés sont le bleu de toluidine et le bleu de méthylène leur action est très intéressante car ils sont efficace contre les bactéries à Gram positif et négatif (128).

Le Photosensibilisant (PS) est positionné dans le milieu buccal (poche parodontale, sulcus, contact implantaire..). Le temps de pose dépend des paramètres du PS, puis un rinçage est effectué. Une fibre optique est placée au contact du PS et l'irradiation s'étend dans la plupart des protocoles entre 30 et 90 secondes. La lumière active le Photosensibilisant en lui transférant de l'énergie. Le PS passe d'un stade de basse énergie à une énergie plus haute, deux réactions se produisent :

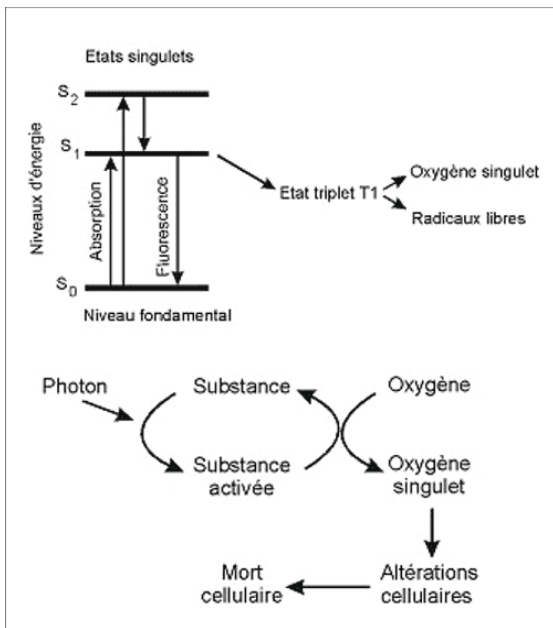


Figure 59 - Réaction chimique de la thérapie photodynamique (126)

- La première, la réaction de type 2, correspond à un transfert d'énergie du photosensitif à la molécule d'oxygène aboutissant à la formation d'oxygène singlet.
- La deuxième, la réaction de type 1, c'est un transfert d'électron ou d'hydrogène sur les molécules de l'environnement de la poche parodontale. Ces deux molécules aboutissent à la formation de radicaux libres, lesquels réagissent avec de l'oxygène et produisent des espèces hautement réactives.

Ces espèces cytotoxiques réagissent avec les membranes et l'ADN des bactéries ciblées provoquant la mort des cellules.

Tableau des photosensitifs les plus utilisées en PDT et les longueurs d'ondes associées (en nanomètres)	
Curcumine	450 nm
Dérivé de la fluoresceïne :	480-550 nm
Eosine / Erythrosine / rose du bengal	
Cyanine	600-805nm
Dérivé de l'hémato porphyrine	620-650 nm
Phénotiazine et dérivé :	600 -680 nm
Le bleu de toluidine	
Le bleu de méthylène	
Malachite green	514 nm
hyatolocyanines	600-700 nm

Figure 60- Tableau des photosensitifs les plus utilisées en PDT et les longueurs d'ondes associées (en nanomètres)

(128)

La plupart des photosensibilisants sont activés par une lumière rouge comprise entre 630 et 700 nm de longueur d'onde, permettant une pénétration de la lumière de 0,5 cm (à 630 nm) à 1.5 cm (à 700 nm). Cela permet de limiter la profondeur de nécrose et/ou d'apoptose et définit l'effet thérapeutique (129).

Pour les deux thérapies, photobiomodulation ou la thérapie photodynamique, les études rapportent dans les résultats un taux de douleur et d'inconfort inférieur que les techniques traditionnelles ou sans adjonction du laser. (130) De plus les avantages potentiels de l'APDT en termes de réduction des coûts,

d'effets secondaires rares, de faible risque de surdose et d'induction de résistance improbable, sont compatibles avec l'optimisation des protocoles APDT à l'avenir.

Dans le domaine de la thérapie parodontale, l'effet antimicrobien de PDT a été étudié et appliqué cliniquement à l'aide de la combinaison d'une lumière laser à diode de couleur rouge et d'un colorant bleu comme le bleu toluidine (TB) ou le bleu méthylène (BM). D'autre part, comme décrit dans les études de Enwemeka CS (131) et Merigo E (132)(133)(134) compte tenu de la propriété de longueur d'onde, la lumière bleue serait prometteuse car elle présente un effet antimicrobien non négligeable sur le biofilm oral et sur certaines bactéries retrouvées au sein des lésions péri-implantaires.

## **F. Présentation du laser diode 450 nm**

### **1. Présentation**

Le laser diode 450 nm fait partie des diodes dans sa « composition », cependant la lumière produite est une lumière monochromatique, collimée et cohérente comme celle des lasers.

Les lasers diodes en dentisterie apparaissent dans les années 90 ; tout d'abord émettant une lumière rouge, de faible intensité puis aujourd'hui de nouvelles versions dans le spectre du visible, (l'ultraviolet et de l'infrarouge) avec une forte luminosité existent.

Elles sont basées sur le phénomène d'électroluminescence qui est un phénomène optique et électrique durant lequel un matériau émet de la lumière en réponse à un courant électrique qui le traverse.

D'après « les lasers tout simplement » de David Vincent Dilouya et all (116): comme pour les lasers diodes avec différentes longueurs d'onde, « une décharge d'électron à un état excité, est réalisée par un courant électrique qui enrichit le milieu générateur en trous (un trou est une zone du cristal avec une charge positive car il manque un électron) d'un côté et en électrons supplémentaires de l'autre.

La lumière est produite au niveau de la jonction par la recombinaison des trous et des électrons. »

Le faisceau émis est monochromatique et cohérent.



Figure 61- Le laser diode 450 nm commercialisé par Gardalaser.

Des études ont montré le potentiel de l'utilisation de ce laser dans la thérapie photodynamique dans laquelle un photosensibilisateur, comme la curcumine est utilisé (135).

L'étude de Merigo et confrères « Antimicrobial Photodynamic Therapy Protocols on *Streptococcus mutans* with Different Combinations of Wavelengths and Photosensitizing Dyes » (136) consiste à l'irradiation laser dans des cultures solides et liquides de *Streptococcus mutans* en mode continu à trois fluences différentes (10, 20, et 30 J/cm<sup>2</sup>). Cette étude a montré que le laser diode bleue utilisé avec la curcumine a obtenu des résultats en termes d'inhibition de la croissance de *Streptococcus mutans* jusqu'à 99,26% à une fluence de 30 J/cm<sup>2</sup>.

La lumière bleue a également été évaluée pour ses propriétés biomodulateurs, avec des dispositifs laser ou LED, montrant des effets positifs (137)(138)(139)(140).

Fornaini et confrères (133) ont démontré les effets bénéfiques du laser diode 450 nm en chirurgie orale tels que la réduction du temps d'intervention, de limiter une injection anesthésique et de contrôler le saignement tissulaire. Du point de vue du confort du patient, il permet de minimiser la douleur. Pendant le suivi, l'utilisation de médicaments n'est pas demandée et la douleur, l'inconfort, l'œdème et l'infection ne sont pas présents. La guérison est rapide et peu d'effets secondaires sont recensés.

## 2. La Curcumine comme photosensibilisateur

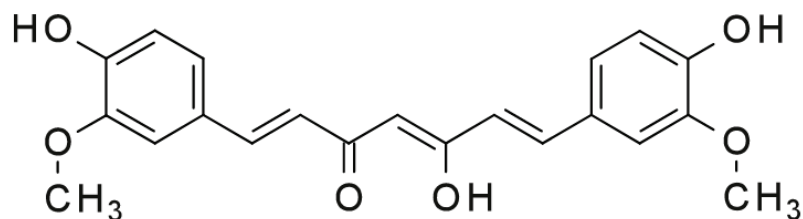


Figure 62 - Formule chimique Curcumine sous forme énolique Source : lachimieorganiquedeAàZ.fr

La curcumine ou diféruoyl-méthane est un polyphénol ( c'est à dire le pigment principal du curcuma) d'une teinte jaune-orange extraite des rhizomes de la plante *Curcuma longa* (141). Elle est couramment utilisée comme une épice dans la cuisine asiatique traditionnelle (figure 66) , et il a été démontré qu'elle présente une variété de propriétés pharmacologiques telles que les activités antitumorales, anticancéreuses, anti-inflammatoires, anti-oxydantes et antimicrobiennes (141) (142).



Figure 63 - Photographie du curcuma Source : Futura-sciences.fr

D'après les études de Adiwidjaja (143) et Willenbacher (144) la curcumine peut ralentir le développement des tumeurs et est étudié comme une source potentielle pour la prévention de la démence et la maladie d'Alzheimer, malgré des risques secondaires connus (145).

Dans les études de Song.J(146) et Mun.S-H (145) ils démontrent l'efficacité de la curcumine sur les bactéries Gram-positives mais aussi Gram-négatives.

En 2009, Martins et coll ont rapporté que la curcumine est 2.5 plus puissante que le fluconazole à l'inhibition de l'adhérence de *C. albicans* aux cellules épithéliales buccales. La curcumine agit en générant des espèces réactives d'oxygène, déclenche une apoptose précoce dans les cellules de *C. albicans* et affecte l'activité ATPase associée à la membrane, la biosynthèse ergostérol et sécrétion de protéines (147) .

L'étude de M.C Andrade, a suggéré que la curcumine seule, à de faibles concentrations (100 IM), peut avoir des propriétés antifongiques qui peuvent être améliorées et augmentées en combinaison avec la lumière laser (148).

## V. Revue de la littérature

Au 21ème siècle, la péri-implantite est un enjeu dans la pratique de l'implantologie. D'après « The consensus report from the 11th European Workshop on Periodontology consensus conference », les maladies péri implantaires sont un problème de santé publique. Elles sont classées en deux types : la mucosite (inflammation des tissus mous entourant l'implant sans aucun signe de perte osseuse) et la péri-implantite.

Cette maladie moderne est décrite comme une inflammation de la muqueuse péri-implantaire associée à une perte osseuse progressive du tissu de soutien de l'implant (149) (Lang al., 2011).

D'après Mombelli (150), la prévalence de la péri-implantite semble être de l'ordre de 10% d'implants et 20% de patients pendant 5-10 ans après le placement de l'implant. Les facteurs de risques les plus communs à prendre en compte sont : une mauvaise hygiène buccale, une accumulation de plaque dentaire et de biofilm, un risque de pathologie parodontale (151), une accumulation de ciment de scellement (152), une non adaptation prothétique et occlusale, les maladies systémiques non contrôlées (un diabète non équilibré), le tabac.

Dans la revue littéraire, plusieurs traitements apparaissent au fur et à mesure de la précision de la définition de la maladie péri-implantaire, différentes approches sont proposées : traitement non-chirurgical, chirurgical (lambeau accompagné de débridement), désinfection à l'aide du laser, implantoplastie, chirurgie resectrice ou régénérative.

En général les techniques les plus utilisées sont les techniques non-chirurgicales et chirurgicales après l'assainissement buccal, et la décontamination implantaire.

Cependant comme mentionné précédemment, l'administration d'antiseptique (CHX et H<sub>2</sub>O<sub>2</sub>) locale, pour une décontamination implantaire se sont avérés toxiques pour les cellules lorsqu'ils sont utilisés à des concentrations élevées ou en exposition prolongée (84).

La dentisterie évoluant avec la science, de nouvelles thérapeutiques et procédés innovants voient le jour. Basé sur les caractéristiques de l'absorption de différentes longueurs d'onde laser, il est connu que les lasers de CO<sub>2</sub> et Erbium (Er:YAG et Er,Cr:YSGG) absorbent fortement dans l'eau, les lasers à diode dans les pigments. Cependant le laser Erbium a aussi une affinité avec l'hydroxyapatite. Ces systèmes laser ont la possibilité de décontaminer la surface de l'implant.

Les résultats d'études utilisant des lasers de diode, de CO<sub>2</sub> ou Erbium ont démontré leur efficacité antibactérienne *in vitro* aussi bien qu'*in vivo* (Deppe et autres 2007)(153). L'efficacité des méthodes de décontamination des surfaces d'implant et dentaire ont été étudiées dans plusieurs contextes *in vitro* (154)(155)(156)(157).

De plus des études de traitement de la péri-implantite au laser CO<sub>2</sub> (158) (159) (160) et aux lasers diodes (161) , ont démontré leur efficacité de décontamination.

D'après la méta-analyse d'essais contrôlés, de Sivaramakrishnan en 2018, le laser diode est prometteur dans l'adjonction des traitements conventionnels des maladies péri-implantaires (107), il en est de même pour l'étude clinique de Lerario et ses collaborateurs en 2016 (107).

La problématique actuelle est plutôt d'apporter un nouveau protocole au traitement des péri-implantites en se basant sur les données actuelles de la science.

## A. Recherche et sélection des articles

Afin de proposer un nouveau protocole avec le laser diode 450 nm, dans le traitement des maladies péri-implantaires, et précisément la péri-implantite, une recherche d'articles a été effectuée sur plusieurs bases de données informatiques: Medline (Pubmed), Scopus, EMBASE, et Agora.

Afin de sélectionner les articles ayant le plus d'intérêts, les mots clefs « Laser » et « péri-implantitis » ont été utilisés dans la recherche en permettant d'identifier 260 articles.

La sélection des articles a été effectuée en examinant les titres et les résumés: sur la base de cette sélection 208 articles ont été exclus.

Dans un second temps, le texte intégral des articles potentiellement sélectionnés a été obtenu pour l'évaluation finale selon les critères d'exclusions et d'inclusions.

Les articles ne mentionnant pas le traitement de péri-implantite aux lasers ont été exclus.

Les publications retenues sont en anglais, en français et/ou Italien et s'étalent sur la période de 1997 à 2020.

Les données suivantes ont été relevées : auteur, titre de l'article, année de publication, caractéristiques de l'étude, type de laser, caractéristiques du laser (longueur d'onde, densité d'énergie (fluence), densité de puissance et le temps d'application), utilisation et type de photosensibilisateur, nombre de patients, âge moyenne, état de santé, tabagisme, caractéristiques du système implantaire, critères d'évaluations et résultats.

Objectifs: Analyser l'application du laser dans le traitement des péri-implantites et en évaluer les résultats dans la littérature afin de mettre en place un protocole d'étude utilisant la longueur d'onde de récente introduction de 450 nm.

Les critères d'exclusions et d'inclusions, sous forme de grille d'évaluation, vont permettre d'affiner cette recherche.



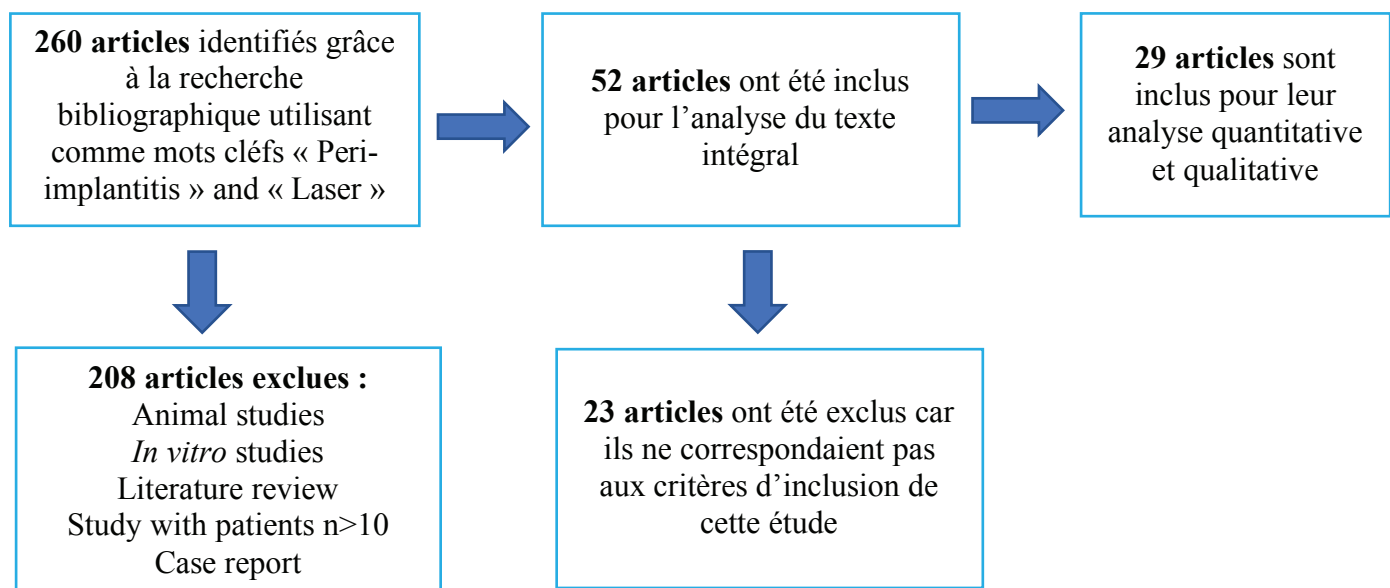
### Critères d'exclusions :

Lors de ce travail de revision nous avons exclu les articles sous forme de lettres d'éditeurs, les analyses de la littérature et les rapports de cas ainsi que les études *in vitro*. Les études de cas contenant moins de 10 patients et/ou avec un suivi insuffisant sont elles aussi écartées.

### Critères d'inclusions :

Les articles sélectionnés doivent être accessibles en texte intégral, les études sont « *in vivo human* » et dans une des trois langues suivantes : français, anglais, italien.

Critères d'inclusions	Critères d'exclusions
<ul style="list-style-type: none"><li>- Texte intégral</li><li>- Langue : Français, anglais, italien</li><li>- Etudes <i>in vivo</i> chez l'homme</li></ul>	<ul style="list-style-type: none"><li>- rapport de cas</li><li>- revues de littérature</li><li>- études <i>in vitro</i></li><li>- études <i>in vivo</i> chez l'animal</li><li>- études &lt; 10 patients</li><li>- études avec suivi insuffisant, perdu de vue</li></ul>



## **B. Étude des articles**

Toutes les données originales sont résumées pour permettre une illustration optimale des données clés : les paramètres du laser utilisé (longueur d'onde, densité d'énergie, densité de puissance, la fluence et le temps d'application), ont été résumées dans le tableau suivant et la qualité méthodologique de toutes les études incluses a été décrite.

De plus les paramètres cliniques comme l'indice de plaque (PI), les saignements au sondage (BOP), la profondeur du sondage (PD) ont été répertoriés.

Les études sélectionnées se trouvent dans les tableaux annexes pages 81 à 107.

### **C. Résumé et analyse des articles**

L'analyse de ces études a révélé l'utilisation de différents laser et méthode dans les traitements des péri-implantites.

La majorité de ces études sont des essais randomisés contrôlés (16/29, 55%), séries de cas rétrospectifs ou encore des études cliniques.

Pour la plupart des études, l'inclusion des patients ainsi que les manipulations ont été réalisés par un seul et même examinateur afin d'éviter tout biais.

Le nombre de sujets par étude est compris entre 10 et 142 avec une moyenne d'âge comprise entre 36 et 70 ans.

Dans la plupart des études les critères d'exclusions comprenaient : la présence de pathologies systémiques comme un diabète non équilibré ou des pathologies immunitaires, l'utilisation d'antibiotiques dans la période précédente, l'abus de drogues ou alcool, la grossesse ou l'allaitement, un risque médicamenteux d'ostéonécrose des mâchoires (ex : bisphosphonates), la radiothérapie de la tête et du cou.

Le tabagisme était un critère d'exclusion pour 9 études (31%).

Cependant les études de Schwarz F (162) (163), Norton M (164), Al-Khureif A (165) et Papadopoulos CA (166) ont perdu entre 2 à 8 patients lors du suivi.

Les différents types de laser utilisés sont des lasers Er:YAG (12 études, 41.4%) ou des lasers diodes (15 études, 58.6%) dont une majorité est utilisée par technique photodynamique et donc avec un photosensibilisateur.

Le laser Er:YAG, fonctionnant seulement en modalité pulsée, a été utilisé dans la totalité des études avec une fréquence de 10 Hz, avec un temps d'application par implant variable entre 20 secondes et 6 minutes et avec une fluence ou densité d'énergie variable entre 0.05 J/cm<sup>2</sup> et 12.7 J/cm<sup>2</sup> ; le traitement avec laser Er :YAG a été dans la totalité des études un traitement chirurgical à ciel ouvert finalisé au débridement de la surface implantaire et du tissu osseux.

Sept diodes sur 15 (46.7%) avaient une longueur d'onde dans le spectre du visible, entre 630 et 690 nm, 8 étaient des diodes infrarouges (53.3%), 2 avec une longueur d'onde de 980 nm et 6 entre 808 et 810 nm. Programmés soit en mode continu soit en mode pulsé, ils ont été utilisés pour des temps

d'application entre 30 secondes et 2 minutes par implant avec des fluences comprises entre 0.6 J/cm<sup>2</sup> et 25.54 J/cm<sup>2</sup>.

Les diodes ont été utilisées en protocoles de thérapie photodynamique dans 8 études, 5 (62.5%) utilisant comme photosensibilisant le bleu de Toluidine.

Les études utilisant un laser Er:YAG (162) (164) (167) (168) (169)(170) (171) (172) ont montré une amélioration des paramètres cliniques tels que la diminution des saignements, la diminution des profondeurs de poches et l'augmentation du gain d'attache parodontal sans démontrer une différence significative avec les groupes dit de « contrôles ».

L'étude de Franck Schwarz (173): « Clinical evaluation of an Er:YAG laser for nonsurgical treatment of peri-implantitis: a pilot study » met en évidence une différence statistiquement significative dans la réduction des saignements péri-implantaire (BOP) dans le groupe test du laser (traité par protocole traditionnel plus laser Er :YAG) par rapport au groupe contrôle sur un suivi de 6 mois, mais dans des études ultérieures évaluant plusieurs paramètres cliniques (PD, CAL, BOP) (170) (171) (172)(174), les mêmes auteurs ne sont pas arrivés à trouver une différence statistiquement significative entre les groupes de contrôle utilisant des méthodes traditionnelles et les groupes appliquant le laser.

L'étude prospective de Donald Clem (175) sur une série de cas, utilisant le laser Er:YAG et une greffe osseuse dans le traitement de la péri-implantite conclut pour une amélioration des paramètres cliniques comme la profondeur de poche mais avec une faible fiabilité scientifique à cause du manque de données et de cas pour définir réellement le bénéfice du laser.

Tariq Abduljabbar (176), a utilisé le laser Nd:YAG, en adjonction d'un débridement mécanique, dans un contexte non chirurgical et a démontré l'efficacité de ce laser pour réduire les paramètres inflammatoires des tissus mous péri-implantaires à court terme.

R Al-Falaki et all (177) utilisent dans leur rapport de cas un laser Er,Cr:YSGG accompagnant un protocole non chirurgical, les résultats positifs encouragent à la poursuite d'étude de cas.

L'utilisation du laser dans des protocoles de thérapie photodynamique en adjonction au traitement traditionnel, en comparaison avec un débridement mécanique seul, parmi les études évaluées, n'arrive pas toujours à définir une différence significative en comparaison des paramètres cliniques des groupes tests et des groupes contrôles.

Les résultats cliniques et microbiologiques relevés au cours de ces études sont similaires avec une absence de résolution complète de la maladie (165) (178) (179). Les études de Wang et all (180) et Karimi et all (181) préconisent des études supplémentaires afin d'appuyer leurs résultats : Wang et coauteurs décrivent une amélioration du CAL et des paramètres de saignement avec le traitement combiné traditionnel plus laser PDT, alors que Karimi et coauteurs décrivent une différence statistiquement significative entre groupes contrôles et laser pour profondeur de poche, CAL et saignement au sondage.

Birang et al (182) se sont intéressés, dans leur étude : « Evaluation of effectiveness of photodynamic therapy with low-level diode laser in nonsurgical treatment of peri-implantitis » à l'adjonction d'un photosensibilisateur et ses propriétés antimicrobiennes : les auteurs n'ont trouvé aucune différence significative entre l'adjonction du photosensibilisateur et l'utilisation du laser seul, donc aucune différence significative entre Photobiomodulation et Thérapie Photodynamique, mais avec dans les 2 cas une amélioration des paramètres cliniques de profondeur de poche et saignement au sondage.

L'analyse de ces études permet d'affirmer que l'application du laser diode (seul ou en thérapie photodynamique) est préconisée en adjonction des thérapies traditionnelles.

Les études ci-dessus démontrent une diminution de l'inflammation des tissus mous et une diminution des saignements (BOP) pour les traitements avec l'adjonction de laser.

Les études de Arisan (183), Tenore (184), H Wang (180) et Pommer (167) relèvent que les paramètres tels que l'âge ou le sexe du patient, n'interfèrent pas dans les résultats de l'étude du traitement des péri-implantite au laser.

L'étude de Wang (180) a démontré que l'impact du facteur tabac est négligeable sur le traitement de la péri-implantite avec la thérapie photodynamique (635 nm) de même pour l'alcool, cependant l'étude de Tenore G (184) montre que les sujets ayant même une consommation modérée (< 10 cigarettes / jours) ou étant des anciens fumeurs n'obtiennent pas des résultats satisfaisants en terme de PD, CAL et BOP . La plupart de ces études n'utilise pas de produits chimiques ou de médicaments supplémentaires lors de leurs protocoles. En revanche quelques études (184)(168)(179)(185) (186)(162)(169) utilisent la chlorexidine 0,2% en gel ou en irrigation intra-sulculaire, certaines l'utilisent aussi en bain de bouche (lors de l'hygiène orale quotidienne). D'autres études comme celles de Bassetti et al (178) ou Al-khureif utilisent des antibiotiques locaux en application péri-implantaire tel que du minocycline ou du metronidazole. Frank Schwarz et al utilisent dans l'étude : « Four-year Follow-Up of Combined Surgical Therapy of Advanced Peri-Implantitis Evaluating Two Methods of Surface Decontamination. » (172) des antibiotiques par voie systémique durant cinq jours après l'intervention.

Papadopoulos CA et al (166) utilisent en médication de l'ibuprofène 3 fois / jours pendant 4 jours.

Au niveau microbiologique, l'étude de Gianluigi Caccianiga et al (187) utilise un protocole laser par thérapie photodynamique avant la chirurgie, puis durant la chirurgie, avec une application directement au contact de l'implant grâce à la réalisation d'un lambeau autour des poches péri-implantaire et enfin après la chirurgie à la dépose des fils afin de permettre une dernière décontamination.

L'analyse microbiologique a été réalisée sur différentes espèces bactériennes, dont *Aggregatibacter actinomycetemcomitans* (Aa), *Porphyromonas gingivalis* (Pg), *Tannerella forsythia* (Tf), *Treponema denticola* (Td), *Fusobacterium nucleatum* (Fn), *Campylobacter rectus* (Cr), et *Eikenella corrodens* (Ec) et sur le nombre total de bactéries: les résultats ont montré une diminution du nombre total de bactéries et de toutes les espèces bactériennes, à l'exception de Ec, 6 mois après la chirurgie, avec une diminution moyenne de 98.70% pour Aa, 89% pour Pg (plage 100% -34.55%), 92% pour Tf (plage 100% -

34.55%), 88% pour Td (plage 100% –34.55%) 85.68% pour Fn (plage 100% –34.55%), 89.64% pour Cr (plage 100% –34.55%) et 85.27% pour le nombre total de bactéries (plage 100% –34.55%) . Ec a montré une augmentation moyenne de 38.64%.

L'efficacité du protocole proposé met en évidence la nécessité d'agir sur le site de la manière la moins traumatisante possible mais de manière efficace afin d'améliorer l'état bactérien et inflammatoire. Inflammation parodontale réduite, avec une diminution de la profondeur de sondage de 1.4 mm, l'indice de plaque réduit de 65%, de la réduction des saignements au sondage de 66%, et de la réduction bactérienne de la plupart des espèces suggèrent de l'efficacité potentielle de ce protocole pour le traitement des péri-implantites.

## **D. Discussion des articles et perspectives**

La revue de littérature réalisée nous aide à mettre en évidence les potentialités du laser comme complément efficace aux thérapies traditionnelles, même si, d'un point de vue scientifique, l'évidence est encore faible à cause des biais des études et de statistiques pas encore consolidées.

Les avantages du laser et de la PDT dans les nombreuses spécialités de la dentisterie ont été décrits dans la littérature (188)(189)(190), mais ce n'est qu'au cours des dernières décennies que la communauté scientifique s'est intéressée de plus en plus aux avantages de la PDT en dentisterie implantaire et en tant que traitement coadjuvant pour la péri-implantite (191).

Plusieurs articles ont démontré les effets intéressants et positifs de la lumière bleue, elle a été évaluée pour ses propriétés biomodulatrices comme l'accélération de la cicatrisation (137) (138) (139) par stimulation des fibroblastes, ainsi que pour ses propriétés antimicrobiennes (192) (131).

De plus le photosensibilisant utilisé, la curcumine, a aussi des propriétés anti-microbiennes quand elle est utilisée seule. En effet l'étude de Song et al (146) évalue l'effet inhibiteur de la curcumine sur l'adhésion de *S. mutans* aux matrices extracellulaires et aux surfaces dentaires, ses résultats montrent que l'effet anti-adhésif de la curcumine contre *S. mutans* soit médié par le collagène et la fibronectine. Cela confirme l'utilisation de la curcumine en tant qu'agent antimicrobien. De plus Mun (145) a étudié en 2013 les effets synergiques de la curcumine et de certains antibiotiques afin de développer dans le futur des nouvelles thérapeutiques.

Plusieurs études ont démontré l'effet anti-microbien de la lumière bleue incluse dans un traitement A-PDT; en effet Chui et coll (193) ont démontré un effet inhibiteur sur la croissance de la bactérie *P.gingivalis* tout comme Merigo et collaborateurs (194) sur la bactérie *S.mutans* ont obtenu l'inhibition de 99.26% de la bactérie à une fluence de 30 J/cm<sup>2</sup>.

L'utilisation du diode 450 nm et de la curcumine en commun, permet de potentialiser leurs effets et grâce à une réaction ROS.

J.A. Helms (84) a mis en évidence que l'utilisation de la Chlorhexidine et de H<sub>2</sub>O<sub>2</sub> pour la décontamination locale des surfaces implantaire comme méthode non chirurgicale, à haute concentration ou avec une utilisation prolongée peuvent être toxique pour l'environnement cellulaire et engendrer des dommages cellulaires non contrôlés et irréversibles. Cela suggère donc de combiner des techniques antiseptiques de désinfection locale avec d'autres techniques conservatrices comme montré dans plusieurs études (103)(179)(195).

Le protocole de traitement actuel des péri-implantites implique une utilisation systématique d'antibiotique. Cela entraîne plusieurs désavantages comme la création d'allergie, le maintien de la concentration d'antibiotique au sein de la poche parodontale, des résistances bactériennes. En revanche A-PDT est rapporté dans la littérature comme efficace contre les bactéries résistant aux antibiotiques et ne pas induire la création de souches résistantes (196) (197) (198) (199); en effet, la résistance à ce traitement est peu probable, étant donné que l'oxygène de singlet et les radicaux libres interagissent avec différentes structures cellulaires et différentes voies métaboliques (200)(201).

En outre, la présence de plusieurs cibles cellulaires chez les champignons peut réduire le risque de sélection de souches résistantes aux photomuteurs avec une nouvelle réduction de ce risque grâce au manque d'effet mutagène pour le PDT (202).

L'utilisation de la technique PDT ne procure pas de dommage osseux ce qui permet une décontamination tout en préservant les surfaces implantaire mais aussi favorise la création d'un nouvel os autour de cet implant, en effet d'après Deppe et ses collaborateurs, la PDT pourrait arrêter la résorption osseuse dans les défauts péri-implantaires modérés mais pas dans les défauts graves (203).

Un autre avantage de la thérapie photodynamique est que comparé aux méthodes de débridement de surface d'implant pour le traitement de la péri-implantite, certains d'entre eux peuvent endommager la surface de l'implant ou favoriser la résistance bactérienne. Cet avantage revient plusieurs fois dans la littérature (204) (180) (206) (103).

Récemment dans un rapport de cas Rocca JP et collaborateurs ont décrit une technique utilisant plusieurs longueurs d'onde laser avec des résultats prometteurs : plus précisément la technique prévoit l'utilisation d'un laser diode pour PBM (photobiomodulation) avant la réalisation du lambeau chirurgical, l'irradiation de la surface implantaire avec un laser Er:YAG à 100 mJ, la thérapie photodynamique à l'aide toujours d'un laser diode avant la suture et le PBM après la suture.(207)

Les avantages de l'utilisation de lasers dans la thérapie parodontale d'après Romanos (105):

- Moins de douleur
- Moins d'anesthésique (un avantage pour les patients à risque)
- Aucun risque de bactériémie
- Excellente cicatrisation des plaies ; pas de formation de tissu cicatriciel
- Contrôle des saignements (dépendant de la longueur d'onde et des réglages de puissance);
- Habituellement pas besoin de sutures
- Utilisation de moins d'instruments et de matériaux (avantages économiques)
- Capacité d'enlever les tissus durs et mous
- Les lasers peuvent être utilisés en combinaison avec des scalpels

Les inconvénients de l'utilisation de lasers dans la thérapie parodontale comprennent :

- Coût relativement élevé des appareils
- Un besoin d'éducation supplémentaire (en particulier en physique de base)
- Chaque longueur d'onde a des propriétés différentes
- La nécessité de mettre en œuvre des mesures de sécurité (utilisation des lunettes, box adaptés, etc.).

Sur la base de l'analyse de la littérature effectuée, sur l'évidence concernant les propriétés de la curcumine et sur les résultats obtenus pour l'usage combiné de laser bleu et curcumine *in vitro* le protocole suivant a été réalisé :

## VI. Proposition d'un protocole

### Protocole de traitement, au laser diode 450 nm par la thérapie photodynamique en adjontcion du débridement manuel de la pathologie Péri-implantaire

*Proposé par le Dr MERIGO, assistante hospitalo-universitaire et Mlle CORREARD Joana étudiante en 6 ème année d'odontologie à la faculté d'Odontologie de l'Université Cote d'Azur de Nice.*

Les patients pouvant recevoir ce traitement doivent présenter une ou plusieurs péri-implantites diagnostiquées par un examinateur expérimenté.

#### Les critères de diagnostique pour la péri-implantite

- Présence de saignement au sondage (Bleeding on Probing - BOP)
- Profondeur de la poche de sondage (Probing Pocket Depth - PPD)
- Perte osseuse radiographique supérieure à 2 mm : radiologiquement, avec un angulateur, on compare la hauteur de l'os en regard de l'implant. Une perte > 2mm est communément acceptée comme signe d'une péri-implantite.

Une fois le diagnostique de péri-implantite donné le patient doit répondre aux critères d'inclusions et ne posséder aucun critère d'exclusion.

#### Critères d'inclusions

- Patients âgés de plus de 18 ans
- Non Fumeur ou fumeur < 10 cigarettes/jours
- Patient capable de comprendre et signer le consentement éclairé

#### Critères d'exclusions

##### Médical – Etat de santé :

- Pathologie bucco-dentaire et réactions allergiques
- Patients présentant une maladie infectieuse ne pouvant recevoir d'acte chirurgical (diabète non équilibré, HBA1c > 7 , ect...) ou une maladie auto-immune
- Patients présentant un risque infectieux et/ou hémorragique
- Antécédent de maladie parodontale non équilibrée ou risque de récidence

##### Médicamenteux :

- Prises d'antibiotiques ou anti-inflamatoires non stéroïdiens dans les trois mois précédants l'examen
- Antécédents d'alcool et de drogue

##### Intra-buccal :



- Mauvaise hygiène orale : Indice de plaque (IP) > 2 de Silness et Loë 1964
- Implant présentant une mobilité verticale
- Présence de surcharge occlusale

Biais :

- Participant à une autre étude

Lors de la 1<sup>er</sup> séance une évaluation péri-implantaire sera réalisée ainsi que l'évaluation de paramètres cliniques\*, des clichés intrabuccaux et rétroalvéolaire seront réalisés. Un nettoyage bucco-dentaire professionnel avec utilisation d'un insert piezoélectrique et un enseignement à l'hygiène orale seront effectués par le chirurgien dentiste opérateur, puis un suivi du maintien de l'hygiène orale à 2 semaines.

Mise en place du protocole thérapeutique

- Réalisation d'un bain de bouche désinfectant (Protocole COVID-19)
- Désinfection péri-buccale
- Anesthésie
- Curetage et surfaçage manuel des tissus granuleux à l'aide d'instruments en titane et application d'eau stérile
- Application de la curcumine comme photosensibilisateur (1mM / temps de pause de 3 minutes )
- Application du laser diode 450 nm (20 secondes par site = soit 80 sec / implants)

Laser diode 450 nm  
 Power Density : 1 W/cm<sup>2</sup>  
 Fluence : 20 J/ cm<sup>2</sup>  
 Temps d'application : 20 secondes / site

Photosensibilisateur  
 Curcumine 1mM  
 Temps d'application : 3 minutes  
 (avant l'irradiation laser)

Aucun agent chimique et antimicrobien, ou traitement sera donné aux patients.

*Toutes les procédures de traitement doivent être effectuées par le même opérateur.*

Les paramètres cliniques suivants seront réévalués à 6 mois après le traitement et en complément une radiographie rétroalvéolaire sera réalisée.

Paramètres relevés

- Probing depth (PD) : profondeur de sondage parodontal
- Cliniquement attachment loss (CAL) : perte d'attache
- Bleeding on probing (BOP) : présence de saignement autour de l'implant
- Plaque index (PI) : Indice de plaque relevé
- Presence de suppuration autour de l'implant

## Index des figures

Figure 1- Citation Branemark .....	3
Figure 2- Morphologie d'un implant dentaire .....	4
Figure 3 - Tableau des principaux grades du titane .....	<b>Erreur ! Signet non défini.</b>
Figure 4 - Schémas comparatifs des tissus parodontaux et péri-implantaires sains .....	7
Figure 5 - Réponse physiologique de l'os après la pose d'un implant.....	8
Figure 6 - Les différents type d'os de la classification de LEKHOLM AND ZARB 1985 .....	8
Figure 7 - S. Raghavendra, M. Wood, T.D. Taylor, la cinétique de l'ostéointégration. (7) .....	<b>Erreur ! Signet non défini.</b>
Figure 8 - L'espace biologique peri-dentaire.....	<b>Erreur ! Signet non défini.</b>
Figure 9 - L'espace biologique péri- implantaire.....	<b>Erreur ! Signet non défini.</b>
Figure 10 - Surface du titane usiné au MEB (x2000).....	11
Figure 11 - Photographie d'un implant à surface hybride OSSEOTITE®.....	12
Figure 12 - Tableau caractérisant les différents états de surface (Davaranah et coll.1999) (14) .....	13
Figure 13 Cliché clinique et radiographique d'une mucosite. On peut observer une absence de perte osseuse .....	15
Figure 14 - Schèmes illustrant les cellules inflammatoires de la réponse de l'hôte à la présence des bactéries et des composants bactériens du biofilm. ....	16
Figure 15 - Coupes histologique comparative de deux sites péri-implantaires, l'un sain, l'autre malade. On peut noter que la lésion inflamatoire s'étend jusqu'à l'os alvéolaire .....	16
Figure 16 - Cliché clinique et radiographique d'une péri-implantite.....	17
Figure 17 - : Les différentes bactéries pathogènes présentent dans le biofilm des infections péri-implantaires. Les couleurs représentent les différents complexes pathogènes des parodontites d'après « the american academy of periodontology workshop (1996) ».....	19
Figure 18 - Positionnement tridimensionnel d'un implant bone level - treatment Guide Volume 10.....	23
Figure 19 - Positionnement tridimensionnel d'un implant tissue level -treatment Guide Volume 10.....	24
Figure 20 - sondage d'un défaut osseux péri-implantaire .....	26
Figure 21 - Diagnostic différentiel entre le trauma occlusal et l'infection bactérienne péri- implantaire sous forme de tableau.....	28
Figure 22 - Implantation dans un milieu avec une insuffisance de tissu kératinisé (< 2 mm) .	28
Figure 23 - Axe d'implantation erroné (trop palatin) .....	29
Figure 24 - Les émergences implantaires se situent au niveau des embrasures .....	29
Figure 25 - Représentation de diverses curettes manuelles .....	30
Figure 26 - Curette manuelles en titanes Figure 27 - Débridement aux ultrasons Figure 28 - Surfaçage de l'implant avec des inserts ultrasons et des curettes en titane.....	31
Figure 29 - Aéropolissuer acteon « Air N GO » .....	31
Figure 30 - Implantoplastie.....	32
Figure 31 - Tableau : Schémas d'administration préconisés pour une antibiothérapie curative dans le traitement des péri-implantites, AFSSAPS 2011 .....	33
Figure 32 - Tableau : Schémas d'administration préconisés chez l'adulte (posologies quotidiennes établies pour un adulte à la fonction rénale normale), AFSSAPS 2011 .....	33
Figure 33 - Classifications des peri-implantites par le nombre de murs résiduels .....	36
Figure 34 - Tableau : Recommandations de prescription d'une antibiothérapie prophylactique pour les actes chirurgicaux en implantologie, AFSSAPS 2011.....	38

Figure 35 - Tableau : Recommandations de prescription d'une antibiothérapie prophylactique pour les chirurgies des tissus durs et des tissus mous, AFSSAPS 2011.....	39
Figure 36 - Brossette inter-dentaire souple Tepe .....	40
Figure 37- Brossettes inter-dentaires TePe utilisé pour la maintenance implantaire .....	40
Figure 38 - Spectre électromagnétique,.....	42
Figure 39 - Schémas explicatif de la composition d'une longueur d'onde <b>Erreur ! Signet non défini.</b>	
Figure 40 - Laser à pièce à main en mode focalisé .....	44
Figure 41 - Laser à pièce à main en mode défocalisé.....	44
Figure 42 - Schéma représentant le mode continu ou pulsé des lasers .....	44
Figure 43 - Schéma de principe d'un laser, Formation du faisceau laser.....	45
Figure 44 - Schéma de production d'un rayon laser (Dezille 1995) .....	46
Figure 45 - Récapitulatif de la classification des dangers du rayonnement laser sur les yeux et la peau en fonction de la classe du laser considéré de KHUN Julien .....	48
Figure 46 - Clasiffication et domaines d'absorption des lasers utilisés en odontologie.....	50
Figure 47 - Spectre d'absorption des tissus en regard des différentes longeurus d'onde utilisées en chirurgie dentaire .....	51
Figure 48 - Fresque historique des dates importantes en dentisterie, source auteur ..... <b>Erreur ! Signet non défini.</b>	
Figure 49 - Représentation des domaines d'application des lasers dans le spectre électromagnétique.....	52
Figure 50 - Tableau regroupant l'ensemble des lasers dentaire et leurs caractéristiques.....	53
Figure 51- tableau regroupant les lasers dentaires à GAZ et leurs caractéristiques.....	54
Figure 52 - Tableau regroupant les lasers dentaires à solides et leurs caractéristiques.....	56
Figure 53 - Tableau regroupant les lasers dentaires à liquides et leurs caractéristiques .....	56
Figure 54 - Tableau regroupant les lasers dentaires diodes et leurs caractéristiques.....	56
Figure 55 - Effet du rayonnement sur les tissus..... <b>Erreur ! Signet non défini.</b>	
Figure 56 - Carte de distribution de l'interaction tissu-laser. Les cercles donnent une estimation de l'association des paramètres des lasers. Modifié par Boulnois (1986).....	58
Figure 57 - Schémas de l'intéraction des lasers médicaux selon leur densité (W/cm <sup>2</sup> ) et le temps d'application (sec).....	60
Figure 58 - Profondeur de pénétration de la lumière dans les tissus en fonction de la longueur d'onde .....	62
Figure 59 - Réaction chimique de la thérapie photodynamique .....	63
Figure 60- Tableau des photosensitifs les plus utilisées en PDT et les longueurs d'ondes associées (en nanomètres).....	63
Figure 61- Le laser diode 450 nm commercialisé par Gardalaser. ....	65
Figure 62 - Formule chimique Curcumine sous forme énoïque .....	66
Tableau 1 - Caractéristiques des études (types, critères d'inclusions et d'exclusions).....	80
Tableau 2 - Paramètres des Lasers .....	88
Tableau 3 - Résultats et conclusion .....	93

*Tableau 1 - Caractéristiques des études (types, critères d'inclusions et d'exclusions)*

REFERENCE	DESIGN	SUBJECTS	MEAN AGE (range years)	Smokers /Non smokers	Exclusion/ inclusion criteria	Drugs	Implant type and characteristics
Tenore G, Montori A, Mohsen A, Mattarelli G, Palaia G, Romeo U. Evaluation of adjunctive efficacy of diode laser in the treatment of peri-implant mucositis: a randomized clinical trial. Lasers Med Sci. 2020 Apr 18.	RCT	14 men - 9 women	56.1 years (20-80 years)	Smokers and non-smokers	Exclusion criteria: subperiosteal dental implants, moderate and severe PI, osteoporosis, uncontrolled systemic disease (ex: diabetes mellitus or immunological alterations) and risk for medication-related osteonecrosis of the jaws	For the laser and control group, after mechanical debridement (full mouth) 1% chlorhexidine gel was applied for 5 minutes	Single titanium implant
Al-Khureif AA, Mohamed BA, Siddiqui AZ, Hashem M, Khan AA, Divakar DD. Clinical, host-derived immune biomarkers and microbiological outcomes with adjunctive photochemotherapy compared with local antimicrobial therapy in the treatment of peri-implantitis in cigarette smokers. Photodiagnosis Photodyn Ther. 2020 Feb 9:101684.	Case-cohort study	30 men – 11 women	In laser group: 46.6 (41–55). In the control group : 49.8 (40–58). (30 - 60 years)	Smokers: (5 cigarettes /day for at least 3 years)	Exclusion criteria: Pregnancy, Mothers on lactation, Diabetes mellitus, Severe peri-implantitis with abscess, Chronic use of medications that affect periodontal status including anti-inflammatory or antimicrobials within 6 months before recruitment, Any known allergies to antimicrobial therapy.	The control group ( Local antibiotic therapy (LAT)) received : one-unit subgingival delivery of metronidazole gel (25% w/w ELYZOL DENTAL GEL, Saudi Arabia) in PD >= 5mm + active BOP + bone loss	Titanium implant
Bassetti M, Schär D, Wicki B, Eick S, Ramseier CA, Arweiler NB, Sculean A, Salvi GE. Anti-infective therapy of peri-implantitis with adjunctive local drug delivery or photodynamic therapy: 12-month outcomes of a randomized controlled clinical trial. Clin Oral Implants Res. 2014 Mar;25(3):279-87.	RCT	20 men – 20 women	Mean age : 58 (27–78 years)	Non smokers	Exclusion criteria: mucositis, Pregnant or lactating females, Tobacco smoking, Uncontrolled medical conditions, Untreated periodontal conditions, Use of systemic antibiotics in the past 3 months, Use of systemic antibiotics for endocarditis prophylaxis Subjects chronically treated, Radiation therapy in the head and neck area Infectious diseases, such as HIV, TB, hepatitis Drug and alcohol abuse Failure to sign written informed consent	After irradiation, in the laser group, the pockets were irrigated with 3% hydrogen peroxide and minocycline hydrochloride microspheres for the control group.	SLA: Solid-screw tissue level titanium implants with a sandblasted and acid-etched (SLA) surface (Straumann)
Clem D, Gunsolley JC. Peri-implantitis Treatment Using Er:YAG Laser and Bone Grafting. A Prospective Consecutive Case Series Evaluation: 1 Year Posttherapy Int J Periodontics Restorative Dent. Jul/Aug 2019;39(4):479-489.	A Prospective Consecutive Case Series	11 men - 9 women	56-85 years	One smokers patient	/	Starting the day before surgery, patients were prescribed a combination of 500 mg of both metronidazole and amoxicillin for 10 days  Chlorhexidine 0.2% was use in mouth-rinse	23 implants : titanium surfaces, stock-cemented (11), custom-cemented (7) or screw-retained (2) : enhanced surface or machined surface
Wang H, Li W, Zhang D, Li W, Wang Z. Adjunctive Photodynamic	RCT	48 male – 83 female	Mean age : 43.4 (± 11.5) (18–80 years)	Non smokers	Exclusion criteria: oral disease or oral allergic reaction; antibacterial or non-steroidal anti-inflammatory	After, the photosensitizer injection around the	

Therapy Improves the Outcomes of Peri-Implantitis: A Randomized Controlled Trial .Randomized Controlled Trial Aust Dent J . 2019 Sep;64(3):256-262.					drugs within 3 months prior to diagnosis; history of implant repair within 1 year; history of alcohol or drug abuse; smoker; implant loosening; participation in other drug clinical trials within 3 months; pregnant or lactating, or had a pregnancy plan within 1 year; history of immunosuppressive disease (such as history of HIV infection), malignancy, autoimmune disease, tuberculosis, cardiovascular insufficiency or serious disease of other organ systems judged by the investigator.	implant, the pocket bottom was fully filled, sterile water was used to remove excess stain after 3 min of staining.	
Birang E, Talebi Ardekani MR, Rajabzadeh M, Sarmadi G, Birang R, Gutknecht N. Evaluation of effectiveness of photodynamic therapy with low-level diode laser in nonsurgical treatment of peri-implantitis. J Lasers Med Sci. 2017 Summer;8(3):136-142.	RCT	10 men - 10 women	36.6 ± 9.7 years (20-67 years)	Non smokers	Inclusion criteria: age over 18, systemic health, no tobacco use.	Exclusion criteria: use of alcohol or tobacco, pregnancy or breastfeeding, use of antimicrobial agents during the previous 2 months and a history of periodontal surgery during the previous year	
Norton MR. Efficacy of Er:YAG Laser in the Decontamination of Peri-implant Disease: A One-Year Prospective Closed Cohort Study .Int J Periodontics Restorative Dent . Nov/Dec 2017;37(6):781-788.	Cohort study				Exclusion criteria: conditions requiring antibiotic prophylaxis for medical reasons.	No chlorhexidine or antibiotic washes were used during the procedure to avoid any confounding influence. Chlorhexidine 0.2% was used in mouth-rinse, after the decontamination, in oral hygiene	2 patients were lost to final follow-up
John G, Becker J, Schmucker R, Schwarz F. Non-surgical Treatment of Peri-Implant Mucositis and Peri-Implantitis at Two-Piece Zirconium Implants: A Clinical Follow-Up Observation After Up to 3 Years . J Clin Periodontol . 2017 Jul;44(7):756-761.	Prospective case series	9 men -18 women	52.6 ±14.2 years	Non-smoker or light smoking habits (< 10 cigarettes per day).	Exclusion criteria: no systemic diseases influencing the outcome of the therapy (i.e. diabetes (HbA1c<7), osteoporosis, antiresorptive therapy) Inclusion criteria: no implant mobility, restorations without overhangings or open margins, no evidence of occlusal overload (i.e. occlusal contacts revealed appropriate adjustment), presence of at least 2 mm of keratinized mucosa, treated chronic periodontitis and proper periodontal maintenance care, good level of oral hygiene as evidenced by a full-mouth plaque score ≤25% and a plaque index (PI) at the implant level <1, no systemic diseases which could influence the outcome of the therapy (i.e. diabetes, osteoporosis, antiresorptive therapy).	For the laser and control group, after mechanical debridement (full mouth) , 0.1 % chlorhexidine digluconate was applied	

<p>Karimi MR, Hasani A, Khosroshahian S. Efficacy of Antimicrobial Photodynamic Therapy as an Adjunctive to Mechanical Debridement in the Treatment of Peri-implant Diseases: A Randomized Controlled Clinical Trial. J Lasers Med Sci. Summer 2016;7(3):139-145.</p>	<p>RCT split-mouth</p>	<p>2 men - 8 women,</p>	<p>52.8 years</p>	<p>2 smokers</p>	<p>Inclusion criteria :</p> <ul style="list-style-type: none"> <li>• Presence of at least two screw type titanium dental implants, in different sites, exhibiting clinical and radiographic signs of peri-implant diseases (including peri-implant mucositis and peri-implantitis).</li> <li>• No implant mobility</li> <li>• No evidence of occlusal overload</li> <li>• No treatment of peri-implant diseases for at least 6 months before the study</li> <li>• No use of antibiotics and anti-inflammatory drugs for the 3 months prior to the treatment. If these drugs were taken during the study, patient would be excluded.</li> <li>• At least 1 year function of implants.</li> <li>• No pregnancy and nursing</li> <li>• No uncontrolled diabetes (HbA1c &lt; 7)</li> <li>• In cases where subjects had a history of periodontitis, they were included if the lesions were treated at the remaining teeth and diseases were halted.</li> </ul>	<p>No use of antibiotics and anti-inflammatory drugs for the 3 months prior to the treatment. If the patient take this drugs during the study, the patient was exclude. pocket irrigation with sterile saline.</p>	
<p>Abduljabbar T, Javed F, Kellesarian SV, Vohra F, Romanos GE. Effect of Nd:YAG laser-assisted non-surgical mechanical debridement on clinical and radiographic peri-implant inflammatory paramaters in patients with peri-implant disease. J Photochem Photobiol B. 2017 Mar;168:16-19.</p>	<p>RCT</p>	<p>63 men</p>	<p>mean ages : 43.6 years (31–58 years) in control group and 40.5 years (29–60 years) in laser group</p>	<p>Non-smokers</p>	<p>Exclusion criteria: habitually consuming alcohol, history of systemic diseases, ( diabetes, immune deficiency syndrome, renal disease), patients who had used antibiotics, non-steroidal anti-inflammatory drugs or steroids within the past 90 days and patients</p>	<p>/</p>	<p>titanium, a total of 39 and 35 delayed-loaded platform-switched bone level, rough surfaces</p>
<p>Schwarz F, John G, Schmucker A, Sahm N, Becker J. Combined surgical therapy of advanced peri-implantitis evaluating two methods of surface decontamination: a 7-year follow-up observation. J Clin Periodontol. 2017 Mar;44(3):337-342.</p>	<p>RCT</p>	<p>4 men - 11 women</p>	<p>Median age : 63 years</p>	<p>Non-smokers</p>			
<p>Caccianiga G, Rey G, Baldoni M, Paiusco A. Clinical, Radiographic and Microbiological Evaluation of High Level Laser Therapy, a New Photodynamic Therapy Protocol, in Peri-Implantitis</p>	<p>Pilot study</p>	<p>4 men - 6 women</p>	<p>48.6 (35-78 years)</p>	<p>Non-smokers</p>	<p>Absence of allergies. Absence of uncontrolled systemic disease. Absence of antibiotic therapy in the last 6 months. Absence of pregnancy or lactating. Absence of abuse of alcohol or drugs. Acceptance of the surgical intervention by signing an informed consensus.</p>	<p>MD with Betadine irrigation</p>	

Treatment; A Pilot Experience . Biomed Res Int 2016.							
Al Amri MD, Kellesarian SV, Ahmed A, Al-Kheraif AA, Romanos GE, Javed F. Efficacy of periimplant mechanical debridement with and without adjunct antimicrobial photodynamic therapy in patients with type 2 diabetes mellitus. Photodiagnosis Photodyn Ther. 2016 Jun;14:166-9.		36 men – 31 women	Mean age in test group ; 53.6±9.5 Mean age in control group: 51.4±3.7 years	Non-smokers	Exclusion criteria : T2DM : hemoglobin A1c [HbA1c] levels ≥8% , Self-reported tobacco smokers and smokeless tobacco chewers, individuals with systemic diseases other than T2DM (such as, acquired immune deficiency syndrome, cancer, hepatic disorders, and renal disorders) and patients with a history of antibiotics, steroid and/or non-steroidal anti-inflammatory drug use within the past six months were excluded. All patients in the test group were using anti-hyperglycemic medications and were also following dietary control regimens for the management of T2DM.	Peri-implant pockets were irrigated with 3% hydrogen peroxide	
Arisan V, Karabuda ZC, Arıcı SV, Topçuoğlu N, Külekçi G. A randomized clinical trial of an adjunct diode laser application for the nonsurgical treatment of peri-implantitis. Photomed Laser Surg. 2015 Nov;33(11):547-54.	RCT: split-mouth controlled clinical trial	3 men - 7 women	55.1 years (43–76 years)	Non-smokers	Inclusion criteria: systemic health		
Mettraux GR, Sculean A, Bürgin WB, Salvi GE. Two-year Clinical Outcomes Following Non-Surgical Mechanical Therapy of Peri-Implantitis With Adjunctive Diode Laser Application. Clin Oral Implants Res. 2016 Jul;27(7):845-9.	Retrospective case series	7 men - 8 women	Mean age: 67 (56–93 years)	1 smoker		Only sterile saline solution for irrigation. Adjunctive antiseptics or adjunctive systemic antibiotics were not prescribed.	
Schwarz F, John G, Hegewald A, Becker J. Non-surgical treatment of peri-implant mucositis and peri-implantitis at zirconia implants: a prospective case series. J Clin Periodontol. 2011 Aug;42(8):783-788	Prospective case series	12 men - 22 women	50.0 ± 13.6 years	Non-smokers or light smoking habits (<10 cigarettes per day).	Inclusion criteria: no systemic diseases influencing the outcome of the therapy (i.e. diabetes, osteoporosis, antiresorptive therapy)		zirconia implants (ZV4, Zircon Vision GmbH, Wolfraatshausen, Germany) Modified
Lerario F, Roncati M, Gariffo A, Attorresi E, Lucchese A, Galanakis A, Palaia G, Romeo U. Non-surgical periodontal treatment of peri-implant diseases with the adjunctive	CCT	12 men - 15 women	age 36 to 67	12 smokers and 15 non-smokers	Exclusion criteria: Systemic disease (diabetes, hypertension)	For the both group, during the treatment protocol : rinse with 0.2 % chlorhexidine mouthwash. And finally an application of 0.5 %	



use of diode laser: preliminary clinical study. Lasers Med Sci. 2016 Jan;31(1):1-6.						chlorhexidine gel	
Papadopoulos CA, Vouros I, Menexes G, Konstantinidis A. The utilization of a diode laser in the surgical treatment of peri-implantitis. 2015 Clin Oral Investig. 2015 Nov;19(8):1851-60.	RCT	7 men - 12 women	mean age 55 ± 8.7 years (40 to 73 years)		Exclusion criteria: systemic disease of patients by which a surgical procedure could not be performed (e.g., bleeding disorders, uncontrolled diabetes mellitus, etc.)	a mouthwash solution of 0.2 % chlorhexidine	
Al-Falaki R, Cronshaw M, Hughes FJ. Treatment Outcome Following Use of the Erbium, Chromium:yttrium, Scandium, Gallium, Garnet Laser in the Non-Surgical Management of Peri-Implantitis: A Case Series. Br Dent J. 2014 Oct;217(8):453-7.	Retrospective clinical analysis of a case series		55.9 (27-69 years)	2 smokers	No exclusion were made based on smoking or medical history but no patients had a medical history that would typically compromise the results, such as uncontrolled diabetes or being immuno-compromised.		
Schwarz F, John G, Mainusch S, Sahn N, Becker J. Combined surgical therapy of peri-implantitis evaluating two methods of surface debridement and decontamination. A two-year clinical follow up report. J Clin Periodontol. 2012;39:789-97.	RCT	11 men - 21 women	60.8 ± 10.9 years				
Persson GR, Roos-Jansåker AM, Lindahl C, Renvert S. Microbiologic results after non-surgical erbium-doped:yttrium, aluminum, and garnet laser or air-abrasive treatment of peri-implantitis: a randomized clinical trial. J Periodontol. 2011 Sep;82(9):1267-78.	Longitudinal, single-masked RCT	29 women	Mean age in laser group : 68.5 ± 6.4 and 68.9 ± 12.5 years in the air abrasive group		Exclusion criteria: serum glycosylated hemoglobin >7.0; prescription of anti-inflammatory medications or antibiotics within the preceding 3 months or during the study period; medications having an effect on gingival growth; and patients who required prophylactic antibiotics.		
Schwarz F, Bieling K, Nuesry E, Sculean A, Becker J. Clinical and histological healing pattern of peri-implantitis lesions following non-surgical treatment with an Er:YAG laser. Lasers Surg Med. 2006 Aug;38(7):663-71.		7 men - 5 women	57.2 years		Inclusion criteria : presence of at least one screw type implant with a probing depth (PD) > 4 mm and signs of acute peri-implantitis (i.e., bleeding on probing, suppuration), no implant mobility, presence of keratinized peri-implant mucosa, no signs of acute periodontitis, no systemic diseases that could influence the outcome of the therapy, a good level of oral hygiene (plaque index (PI) <1).		

Schwarz F, Sahn N, Iglhaut G, Becker J. Impact of the method of surface debridement and decontamination on the clinical outcome following combined surgical therapy of peri-implantitis: a randomized controlled clinical study. J Clin Periodontol. 2011;38:276–84.	RCT, parallel OHI les deux // RCT : control MI (plastic cures) + GRB VS TESTMI + GRB + laser	11 men - 21 women	mean age 60.8 ± 10.9 years	Non-smokers or light smoking status in smokers (< 10 cigarettes per day)	Exclusion criteria : systemic diseases influencing the outcome of the therapy [i.e. diabetes (HbA1c >7), osteoporosis, bisphosphonate medication]	0.2% chlorhexidine digluconate solution (antiseptic pocket irrigation) and subgingival application of CHX gel 0.2%	
Bernhard Pommer , Robert Haas, Georg Mailath-Pokorny, Rudolf Fürhauser, Georg Watzek, Dieter Busenlechner, Michael Müller-Kern, Claudia Kloodt . Periimplantitis Treatment: Long-Term Comparison of Laser Decontamination and Implantoplasty Surgery. Implant Dent. 2016 Oct;25(5):646-9.		64 men -78 women	Men 48.9 years (range, 29–87 years). Women 54.7 (range, 33–89 years)		Peri-implantitis was defined as the presence of periimplant probing depths of ≥ 4 mm and bleeding-on-probing associated with clinical signs of inflammation (swelling, rubor, secretion, loose, or necrotic papillae) and radiologic evidence of bone loss around the implant.		
Romeo U, Nardi GM, Libotte F, Sabatini S, Palaia G, Grassi FR. The Antimicrobial Photodynamic Therapy in the Treatment of Peri-Implantitis. Int J Dent. 2016;2016:7692387.			Range 34-68 years	Non-smokers or smokers for less than 10 cigarettes /day	Inclusion criteria: overall plaque index (PII) ≥40% and at least one implant site with the following characteristics: probing depth (PD) ≥4 mm, bleeding on probing (BOP), and presence of suppuration. Exclusion criteria: decompensated systemic disease, degenerative bone disease, chronic immune-based mucocutaneous disorders (e.g., lichen planus, pemphigoid, pemphigus, and systemic lupus erythematosus), chemotherapy or radiotherapy to the head and neck area, pregnancy, presence of teeth with periodontitis adjacent to sites affected by peri-implantitis, implants placed in fresh extraction sockets, smoking >10 cigarettes daily, and alcoholism.		
Bombeccari GP, Guzzi G, Gualini F, Gualini S, Santoro F, Spadari F. Photodynamic therapy to treat periimplantitis. Implant Dent. 2013 Dec;22(6):631-8.	RCT	16 men - 24 women	46 years (range 33–64 years)		Exclusion criteria : antibiotic administration during the previous 3- months period before the sampling, heavy smokers (>10 cigarettes per day), heavy alcohol consumers, patients undergoing head and neck chemoradiotherapy, degenerative bone diseases, chronic inflammatory oral diseases on immunological basis, and immediate postextraction implant placement.	chx irrigation	
Schwarz F, Hegewald A, John	RCT	11 men – 21 women	at baseline 60.8 ± 10.9			Peri- and post-operative	

G, Sahn N, Becker J. Four-year Follow-Up of Combined Surgical Therapy of Advanced Peri-Implantitis Evaluating Two Methods of Surface Decontamination. J Clin Periodontol . 2013 Oct;40(10):962-7.			years . Finally : 62.2 ± 0.0 years			antibiotic medication was provided for 5 days	
Schwarz F, Sculean A, Rothamel D, Schwenzer K, Georg T, Becker J. Clinical evaluation of an Er : YAG laser for nonsurgical treatment of peri-implantitis: a pilot study Clin Oral Implants Res. 2005 Feb;16(1):44-52.	RCT	12 men - 8 women	50 years		Inclusion criteria : presence of at least one screw-type implant with a probing depth 4 mm and signs of acute peri-implantitis (loss of supporting bone as estimated on radiographs (Table 2), bleed- ing on probing and suppuration), no implant mobility, presence of keratinized peri-implant mucosa, no systemic diseases that could influence the outcome of the therapy, no peri-implantitis treatment during the last 12 months, no systemic use of antibiotics during the last 6 months, and nonsmoker	subgingival application of CHX gel 0.2%, mouth rinses with a 0.2% CHX solution	32 implants rough and medium-rough surfaces
Dörtbudak O, Haas R, Bernhart T, Mailath-Pokorny G. Lethal Photosensitization for Decontamination of Implant Surfaces in the Treatment of Peri-Implantitis. Clin Oral Implants Res. 2001 Apr;12(2):104-8.		7 men - 8 women	43 years		Inclusion criteria : pockets deeper than 5 mm and radiographical evidence of progressive bone loss		

*Tableau 2 - Paramètres des Lasers*

REFERENCE	LASER TYPE AND WAVELENGTH	IRRADIATION MODE	POWER/ POWER DENSITY	ENERGY/ FLUENCE	TIME OF APPLICATION	DYE
Tenore G, Montori A, Mohsen A, Mattarelli G, Palaia G, Romeo U. Evaluation of adjunctive efficacy of diode laser in the treatment of peri-implant mucositis: a randomized clinical trial. <i>Lasers Med Sci.</i> 2020 Apr 18.	Diode laser 980 nm	Pulsed mode (Ton = 10 ms, Toff = 50 ms)	1 W	14.1 J/cm <sup>2</sup>	10 sec / point Total of 60 sec	
Al-Khureif AA, Mohamed BA, Siddiqui AZ, Hashem M, Khan AA, Divakar DD. Clinical, host-derived immune biomarkers and microbiological outcomes with adjunctive photochemotherapy compared with local antimicrobial therapy in the treatment of peri-implantitis in cigarette smokers <i>Photodiagnosis Photodyn Ther.</i> 2020 Feb 9:101684..	Diode laser 660 nm	Continuous mode	100 mW	124.3 W/cm <sup>2</sup>	60 s	Toluidine blue
Bassetti M, Schär D, Wicki B, Eick S, Ramseier CA, Arweiler NB, Sculean A, Salvi GE. Anti-infective therapy of peri-implantitis with adjunctive local drug delivery or photodynamic therapy: 12-month outcomes of a randomized controlled clinical trial. <i>Clin Oral Implants Res.</i> 2014 Mar;25(3):279-87.	Diode laser 660 nm		100 mW			Phenothiazine chloride
Clem D, Gunsolley JC. Peri-implantitis Treatment Using Er:YAG Laser and Bone Grafting. A Prospective Consecutive Case Series Evaluation: 1 Year Posttherapy <i>Int J Periodontics Restorative Dent.</i> Jul/Aug 2019;39(4):479-489.	Er : YAG 2940 nm	Pulsed mode 20 PPS	50 mJ/mm <sup>2</sup>			.
Wang H, Li W, Zhang D, Li W, Wang Z. Adjunctive Photodynamic Therapy Improves the Outcomes of Peri-Implantitis: A Randomized Controlled Trial . <i>Randomized Controlled Trial Aust Dent J .</i> 2019 Sep;64(3):256-262.	Diode laser 635nm		750 mW 60 mW/cm <sup>2</sup>		10 s/implant side	toluidine blue (10 mg/mL; 3 min)
Birang E, Talebi Ardekani MR, Rajabzadeh M, Sarmadi G, Birang R, Gutknecht N. Evaluation of effectiveness of photodynamic therapy with low-level diode laser in nonsurgical treatment of peri-implantitis. <i>J Lasers Med Sci.</i> 2017 Summer;8(3):136-142.	Diode laser 810 nm				Transgingival : 30 sec Intrapocket : 30 sec Elimination of granulum tissue : 30 sec	EmunDO DYE 90 sec
Norton MR. Efficacy of Er:YAG Laser in the Decontamination of Peri-implant Disease: A One-Year Prospective Closed Cohort Study . <i>Int J Periodontics Restorative Dent .</i> Nov/Dec 2017;37(6):781-788.	ER:YAG 2940 nm	Pulsed mode 25 pps		50 mJ		-
John G, Becker J, Schmucker R, Schwarz F. Non-surgical Treatment of Peri-Implant Mucositis and Peri-Implantitis at Two-Piece Zirconium Implants: A Clinical Follow-Up Observation After Up to 3 Years . <i>J Clin Periodontol .</i> 2017 Jul;44(7):756-761.	ER:YAG 2940 nm	Pulsed mode 10 Hz		12.7 J/cm <sup>2</sup>		-
Karimi MR, Hasani A, Khosroshahian S. Efficacy of Antimicrobial Photodynamic Therapy as an Adjunctive to Mechanical Debridement in the Treatment of Peri-implant Diseases: A Randomized Controlled Clinical Trial . <i>J Lasers</i>	Diode laser 630 nm		2000 mW/cm <sup>2</sup>		120 seconds	Toluidine blue

Med Sci. Summer 2016;7(3):139-145.						
Abduljabbar T, Javed F, Kellesarian SV, Vohra F, Romanos GE. Effect of Nd:YAG laser-assisted non-surgical mechanical debridement on clinical and radiographic peri-implant inflammatory parameters in patients with peri-implant disease. J Photochem Photobiol B. 2017 Mar;168:16-19.	Nd : YAG 1064 nm	Pulsed mode 50 Hz	4 W	80 mJ/pulse	60 to 120 sec	-
Schwarz F, John G, Schmucker A, Sahm N, Becker J. Combined surgical therapy of advanced peri-implantitis evaluating two methods of surface decontamination: a 7-year follow-up observation. J Clin Periodontol. 2017 Mar;44(3):337-342.	Er:YAG 2940 nm	Pulsed mode 10 Hz		11.4 J/cm <sup>2</sup>		-
Caccianiga G, Rey G, Baldoni M, Paiusco A. Clinical, Radiographic and Microbiological Evaluation of High Level Laser Therapy, a New Photodynamic Therapy Protocol, in Peri-Implantitis Treatment; A Pilot Experience . Biomed Res Int 2016.	PDT + Oxylaser solution (hydrogen peroxide stabilized with glycerophosphoric complex)	?	2.5 W	10.0 kHz.	60 seconds per site	Oxylaser solution ,2 minutes
Al Amri MD, Kellesarian SV, Ahmed A, Al-Kheraif AA, Romanos GE, Javed F. Efficacy of periimplant mechanical debridement with and without adjunct antimicrobial photodynamic therapy in patients with type 2 diabetes mellitus. Photodiagnosis Photodyn Ther. 2016 Jun;14:166-9.	Diode laser 660 nm		100mW		Each pocket was exposed to the laser light for 10 s.	Phenothiazine chloride in situ (pockets) for 120 s.
Arisan V, Karabuda ZC, Arıcı SV, Topçuoğlu N, Külekçi G. A randomized clinical trial of an adjunct diode laser application for the nonsurgical treatment of peri-implantitis. Photomed Laser Surg. 2015 Nov;33(11):547-54.	Diode laser 810 nm	Pulsed mode	400 mW/cm <sup>2</sup> ; energy: 1.5 J / 1W pulsed	3 J/cm <sup>2</sup>	1 minute	
Mettraux GR, Sculean A, Bürgin WB, Salvi GE. Two-year Clinical Outcomes Following Non-Surgical Mechanical Therapy of Peri-Implantitis With Adjunctive Diode Laser Application. Clin Oral Implants Res. 2016 Jul;27(7):845-9.	Diode laser 810 nm		2.5 W, 50 Hz,		3x for 30 s	
Schwarz F, John G, Hegewald A, Becker J. Non-surgical treatment of peri-implant mucositis and peri-implantitis at zirconia implants: a prospective case series. J Clin Periodontol. 201 Aug;42(8):783-788	Er:YAG 2940 nm	Pulsed mode 10 Hz		100 mJ/pulse 12.7 J/cm <sup>2</sup>	2,94 x 1 minute	Chlorhexidine digluconate
Lerario F, Roncati M, Gariffo A, Attorresi E, Lucchese A, Galanakis A, Palaia G, Romeo U. Non-surgical periodontal treatment of peri-implant diseases with the adjunctive use of diode laser: preliminary clinical study. Lasers Med Sci. 2016 Jan;31(1):1-6.	Diode laser 810 nm	Pulsed mode 50 Hz t on = 100 ms t off = 100 ms	1 W	24.87 J/cm <sup>2</sup>	30 sec	
Papadopoulos CA, Vouros I, Menexes G, Konstantinidis A. The utilization of a diode laser in the surgical treatment of peri-implantitis. 2015 Clin Oral Investig. 2015	Diode laser 980 nm	Chopped mode	0.8 W		3 Times	

Nov;19(8):1851-60.						
Al-Falaki R, Cronshaw M, Hughes FJ. Treatment Outcome Following Use of the Erbium, Chromium:yttrium, Scandium, Gallium, Garnet Laser in the Non-Surgical Management of Peri-Implantitis: A Case Series. Br Dent J. 2014 Oct;217(8):453-7.	Er,Cr:YSGG laser 2780 nm	Pulsed mode 30 Hz	1.5 W	50 mJ/pulse,	15 minutes/implan t	
Schwarz F, John G, Mainusch S, Sahm N, Becker J. Combined surgical therapy of peri-implantitis evaluating two methods of surface debridement and decontamination. A two-year clinical follow up report. J Clin Periodontol. 2012;39:789-97.	Er:YAG 2940 nm	Pulsed mode 10 Hz		11.4 J/cm <sup>2</sup>		-
Persson GR, Roos-Jansåker AM, Lindahl C, Renvert S. Microbiologic results after non-surgical erbium-doped:yttrium, aluminum, and garnet laser or air-abrasive treatment of peri-implantitis: a randomized clinical trial. J Periodontol. 2011 Sep;82(9):1267-78.	Er:YAG 2940 nm	Pulsed mode		100 mJ/pulse 12.7 J/cm <sup>2</sup>	20 seconds	-
Schwarz F, Bieling K, Nuesry E, Sculean A, Becker J. Clinical and histological healing pattern of peri-implantitis lesions following non-surgical treatment with an Er:YAG laser. Lasers Surg Med. 2006 Aug;38(7):663-71.	Er:YAG 2940 nm	Pulsed mode 10 Hz		12.7 J/cm <sup>2</sup>	6 minutes per implant	-
Schwarz F, Sahm N, Ighaut G, Becker J. Impact of the method of surface debridement and decontamination on the clinical outcome following combined surgical therapy of peri-implantitis: a randomized controlled clinical study. J Clin Periodontol. 2011;38:276-84.	Er:YAG 2940 nm	Pulsed mode 10 Hz		100 mJ/pulse 11.4 J/cm <sup>2</sup>		.
Pommer B, Haas R, Mailath-Pokorny G, Fürhauser R, Watzek G, Busenlechner D, Müller-Kern M, Kloodt C. Periimplantitis Treatment: Long-Term Comparison of Laser Decontamination and Implantoplasty Surgery. Implant Dent. 2016 Oct;25(5):646-9.	Er:YAG 2940 nm	Pulsed mode 10 Hz				-
Romeo U, Nardi GM, Libotte F, Sabatini S, Palaia G, Grassi FR. The Antimicrobial Photodynamic Therapy in the Treatment of Peri-Implantitis. Int J Dent. 2016;2016:7692387.	Diode laser 670 nm		75 mW/cm <sup>2</sup>	25.54 J/cm <sup>2</sup>		Methylene blue
Bombeccari GP, Guzzi G, Gualini F, Gualini S, Santoro F, Spadari F. Photodynamic therapy to treat periimplantitis. Implant Dent. 2013 Dec;22(6):631-8.	Diode laser 810 nm		1 W		20 sec x 5 times	Toluidine blue
Schwarz F, Hegewald A, John G, Sahm N, Becker J. Four-year Follow-Up of Combined Surgical Therapy of Advanced Peri-Implantitis Evaluating Two Methods of Surface Decontamination. J Clin Periodontol. 2013 Oct;40(10):962-7.	Er:YAG 2940 nm			11.4 J/cm <sup>2</sup>		-
Schwarz F, Sculean A, Rothamel D, Schwenzer K, Georg T, Becker J. Clinical evaluation of an Er : YAG laser for nonsurgical treatment of peri-implantitis: a pilot study Clin Oral Implants Res. 2005	Er:YAG 2940 nm	Pulsed mode 10 Hz		100 mJ/pulse 12.7 J/cm <sup>2</sup>		

Feb;16(1):44-52.						
Dörbudak O, Haas R, Bernhart T, Mailath-Pokorny G. Lethal Photosensitization for Decontamination of Implant Surfaces in the Treatment of Peri-Implantitis. Clin Oral Implants Res. 2001 Apr;12(2):104-8.	Diode laser 690 nm				60 seconds per site	Toluidine blue O (1 min )



*Tableau 3 - Résultats et conclusion*

REFERENCE	OUTCOMES	FOLLOW-UP	MEAN/SD CONTROL	MEAN/SD LASER	CONCLUSIONS
Tenore G, Montori A, Mohsen A, Mattarelli G, Palaia G, Romeo U. Evaluation of adjunctive efficacy of diode laser in the treatment of peri-implant mucositis: a randomized clinical trial. <i>Lasers Med Sci.</i> 2020 Apr 18.	Probing pocket depth (PPD) Bleeding on probing (BOP) Evaluation at baseline (T0) and at 3 months follow-up (T1).	3 months	Non-surgical conventional treatment : Mechanical debridement (MD) + 1% CHX gel  PPD Baseline : 3.8 ± 1.24 mm 3 months : 3.54 ± 0.35 mm  BOP positively observed in 52 sites at T0 and in 28 sites at T1	Non-surgical conventional treatment (MD) and diode laser  PPD Baseline : 4.04 ± 0.54 mm 3 months : 2.98 ± 0.70 mm  BOP positively observed in 44 sites at T0 and in 6 sites at T1	No statistical significant difference for PPD (p = 0.805) and BOP (p = 0.547). Significant differences between both groups at T1 for PPD (p < 0.01) and BOP (p < 0.0001).  The 980-nm diode laser may be considered an adjunct to the conventional non-surgical treatments of PiM and initial PI.
Al-Khureif AA, Mohamed BA, Siddiqui AZ, Hashem M, Khan AA, Divakar DD. Clinical, host-derived immune biomarkers and microbiological outcomes with adjunctive photochemotherapy compared with local antimicrobial therapy in the treatment of peri-implantitis in cigarette smokers. <i>Photodiagnosis Photodyn Ther.</i> 2020 Feb 9;101684..	Plaque scores (PS) Bleeding on probing (BOP) Probing depth (PD) Clinical attachment level (CAL)	12 months	Local antibiotic therapy (LAT): metronidazole gel in viscous consistency  Plaque scores reduced in both groups (p < 0.05). Mean BOP percentage significantly increased in both the groups at 1-month follow-up compared to baseline.	Photochemotherapy (PCT)  Plaque scores reduced in both groups (p < 0.05). Mean BOP percentage significantly increased in both the groups at 1-month follow-up compared to baseline. A statistically significantly higher number of implants with peri-implantitis was seen in the PCT group compared to the LAT group (p=0.004).	Both PCT and LAT showed equal efficacies in improving clinical, host-derived immune biomarkers and microbiological parameters in peri-implant infection in cigarette smokers.
Bassetti M, Schär D, Wicki B, Eick S, Ramseier CA, Arweiler NB, Sculean A, Salvi GE. Anti-infective therapy of peri-implantitis with adjunctive local drug delivery or photodynamic therapy: 12-month outcomes of a randomized controlled clinical trial. <i>Clin Oral Implants Res.</i> 2014 Mar;25(3):279-87.	PD PI BOP REC CAL	12 months	Mechanical debridement with titanium curettes, followed by a glycine-based powder airpolishing, adjunctive local drug delivery  PD Baseline : 4.39 ± 0.77 mm 12 months : 3.83 ± 0.85 mm  BOP Baseline : 4.41 ± 1.47 % 12 months : 1.55 ± 1.26 % (65% reduction)  PI or MPI Baseline : 0.21 ± 0.27 % 12 months : 0 ± 0 %  CAL Baseline : 2.72 ± 0.72 mm 12 months : 2.41 ± 0.7 mm  Recession Baseline : 1.68 ± 1.04 mm 12 months : 1.41 ± 1.18 mm  Microbiological results: <i>P. gingivalis</i> , <i>T. forsythia</i> , <i>T. denticola</i> , <i>C. rectus</i> , <i>F. nucleatum</i> , <i>E. corrodens</i> demonstrated statistically significant decrease from baseline.	Photodynamic therapy  PD Baseline : 4.19 ± 0.55 mm 12 months : 4.08 ± 0.81 mm  BOP changes: Sites: Baseline : 4.03 ± 1.66 % 12 months : 1.74 ± 1.37 % (57% reduction)  PI or MPI Baseline : 0.13 ± 0.21 % 12 months : 0.01 ± 0.04 %  CAL Baseline : 2.66 ± 0.73 mm 12 months : 2.58 ± 0.94 mm  Recession Baseline : 1.53 ± 0.91 mm 12 months : 1.5 ± 0.86 mm  Microbiological results : No statistically significant difference with the exception for <i>F. nucleatum</i> .	Similar results clinically and microbiologically for both.  Complete disease resolution not routinely achieved.  Mucosal recessions increased significantly in both groups after 3 months, no significant changes were observed with respect to CAL gain after 3 and 6months.  This indicated that PPD reduction was accompanied by shrinkage of the marginal mucosa rather than gain of clinical attachment.

<p>Clem D, Gunsolley JC. Peri-implantitis Treatment Using Er:YAG Laser and Bone Grafting. A Prospective Consecutive Case Series Evaluation: 1 Year Posttherapy Int J Periodontics Restorative Dent. Jul/Aug 2019;39(4):479-489.</p>	<p>PPD</p>	<p>12 months</p>		<p>ER:YAG with surgical approach + BONE grafting</p> <p>PPD At baseline : <math>8.0 \pm 1.74</math> mm At 12 months : <math>3.6 \pm 1.33</math> mm were reduced to approximately 3.5 mm on average at 6 months and maintained this level at the follow-up</p>	<p>To conclude there is a lack of data</p>
<p>Wang H, Li W, Zhang D, Li W, Wang Z. Adjunctive Photodynamic Therapy Improves the Outcomes of Peri-Implantitis: A Randomized Controlled Trial .Randomized Controlled Trial Aust Dent J . 2019 Sep;64(3):256-262.</p>	<p>Probing depth (PD) Plaque index (PI) Sulcular bleeding index Clinical attachment loss (CAL)</p>	<p>6 months</p>	<p>No surgical, Mechanical debridement</p> <p>PD <math>5.07 \pm 0.72</math> mm</p> <p>CAL <math>1.49 \pm 0.67</math> mm</p> <p>AT 3 months, PLI score : 1 AT 6 months, PLI score of 2 : (71.2%) or 1 (27.3%)</p> <p>Sulcus bleeding index: At baseline,all the participants was grade 4</p> <p>At 6 months 54 participants (81.8%) in the control group remained grade 3.</p>	<p>Non surgical, Mechanical debridement + aPDT</p> <p>PD <math>4.93 \pm 1.07</math> mm</p> <p>CAL <math>1.85 \pm 0.86</math> mm</p> <p>AT 3 months, PLI score of 0 : 20% AT 6 months, PLI score of 0 : 27.7%</p> <p>Sulcus bleeding index : At baseline, the SBI was grade 4 (98.5%)</p> <p>At 6 months, 61 (93.8%) was grade 1</p>	<p>PDT combined with mechanical debridement significantly improves PD, PLI and SBI in participants with peri-implantitis. Importantly, PDT achieved a better CAL than mechanical debridement and cleaning. IPDT could be a promising approach for the management of periimplantitis.</p>
<p>Birang E, Talebi Ardekani MR, Rajabzadeh M, Sarmadi G, Birang R, Gutknecht N. Evaluation of effectiveness of photodynamic therapy with low-level diode laser in nonsurgical treatment of peri-implantitis.J Lasers Med Sci. 2017 Summer;8(3):136-142.</p>	<p>Probing depth (PD) Papilla bleeding index Modified plaque index</p>	<p>3 months</p>	<p>Nonsurgical + Mechanical debridement + air polishing at the second week the groupe control : laser alone</p> <p>PPD Baseline : <math>4.02 \pm 0.67</math>mm 3 Months: <math>2.69 \pm 0.77</math>mm</p> <p>PI Baseline : <math>1.01 \pm 0.91</math> 3 months: <math>0.25 \pm 0.44</math></p> <p>BOP Baseline : <math>2.00 \pm 0.86</math> BOP 3 months : <math>0.35 \pm 0.59</math></p>	<p>Nonsurgical + Mechanical debridement + air polishing at the second week the test grp ; laser et EmunDO DYE</p> <p>PPD Baseline : <math>4.06 \pm 0.78</math>mm 3 Months: <math>2.75 \pm 0.84</math>mm</p> <p>PI Baseline : <math>1.25 \pm 0.64</math> 3 months : <math>0.35 \pm 0.49</math></p> <p>BOP Baseline : <math>1.85 \pm 0.87</math> 3 months : <math>0.50 \pm 0.61</math></p>	<p>There were no significant difference between the two groups.</p> <p>Based on the results of this study, 810-nm laser beams alone and in association with photo-sensitizing dye resulted in improvements in the clinical and microbiological parameters around implants with peri-implantitis during the short follow-up periods of the study, with no significant difference between the 2 groups.</p>
<p>Norton MR. Efficacy of Er:YAG Laser in the Decontamination of Peri-implant Disease: A One-Year Prospective Closed Cohort Study .Int J Periodontics Restorative Dent . Nov/Dec 2017;37(6):781-788.</p>	<p>Bleeding on probing (BOP) Probing depth (PD)</p>	<p>1 year</p>		<p>Flap surgery + curettes (mechanical degranulation) + implant surface decontamination with the ErYAG laser, and regenerative therapy using the principles of guided bone regeneration (GBR)</p> <p>PPD At the baseline : 5.9 mm At the 1-year : 3.1 mm</p> <p>BOP At the baseline : 50% of sites demonstrating spontaneous bleeding and 60% suppuration. The mean BoP score was 2.4, indicating moderate to profuse bleeding. At the 1-year : 10% of sites demonstrating spontaneous</p>	<p>It can be concluded from the current study that the Er:YAG laser can be a useful adjunctive tool in the decontamination of implant surfaces and can result in an 80% reduction in spontaneous bleeding, a 50% reduction in spontaneous suppuration, and a 54% reduction in BoP. In combination with surgical regenerative therapy, it can reduce pocket depth by an average of 2.8 mm, mostly through tissue recession, and possibly tissue adherence, with a mean defect II of 1.43 mm.</p>

				bleeding (80% reduction) and 30% of sites some degree of spontaneous suppuration (50% reduction).  The BoP score reduced to a mean of 1.3, somewhere between a minimal spot bleed and moderate BoP.	
John G, Becker J, Schmucker R, Schwarz F. Non-surgical Treatment of Peri-Implant Mucositis and Peri-Implantitis at Two-Piece Zirconium Implants: A Clinical Follow-Up Observation After Up to 3 Years . J Clin Periodontol . 2017 Jul;44(7):756-761 .	Probing depth (PD) Plaque index (PI) Bleeding on probing (BOP)	34 months	Mechanical debridement + CHX  PI Baseline: 0.51±0.69 34 months: 0.24±0.21  BOP Baseline: 44.17±19.02 34 months: 9.42±8.96  PD Baseline: 3.90±0.39 34 months: 3.16±0.32  At 34 months, disease resolution was obtained in 38.5% of patients diagnosed for peri-implantitis (P=0.001)	Mechanical debridement + Er:YAG  PI Baseline: 0.48±0.64 34 months: 0.23±0.21  BOP Baseline: 46.85±22.96 34 months: 9.38±10.49  PD Baseline: 3.93±0.41 34 months: 3.27±0.42  At 34 months, disease resolution was obtained in 50% of patients diagnosed for peri-implantitis.	At the patient level, both treatment procedures were associated with comparable and significant BOP reductions at 34 months (P=0.001; P=0.001, respectively).  Resolution of peri-implant mucositis and peri-implantitis was obtained in 7/14 (50.0%; p = .003) and 5/13 (38.5%; p = .001) of the patients investigated.  This corresponded to 54.2% (13/24) and 50.0% (8/16) at the implant level respectively.  The present case series has indicated that both MD+CHX and ERL were effective on the long-term, but failed to achieve a complete disease resolution.
Karimi MR, Hasani A, Khosroshahian S. Efficacy of Antimicrobial Photodynamic Therapy as an Adjunctive to Mechanical Debridement in the Treatment of Peri-implant Diseases: A Randomized Controlled Clinical Trial . J Lasers Med Sci. Summer 2016;7(3):139-145.	Probing pocket depth (PPD) Clinical attachment loss (CAL) Bleeding on probing (BOP) Gingival index (GI)	3 months	Mechanical debridement + local antiseptic therapy using chlorhexidine digluconate (MD + CXH)  PPD Baseline: 5.08 ± 1.47 mm 3 months: 5.08 ± 1.5m  CAL Baseline: 7.16 ± 1.4 mm 3 months: 7.18 ± 1.4mm  MR Baseline : 2.2 ± 1.68 mm 3 months : 2.2 ± 1.68mm  At 1.5 and 3 months after treatment, there was no statistically significant difference in the control group, with regard to PPD (P > 0.5) same for the CAL (P > 0.5) , MR (P > 0.5) and GI	Mechanical debridement + local antiseptic therapy using chlorhexidine digluconate (MD + CXH) + laser Rr YAG  PPD Baseline : 5.36 ± 1.13 mm 3 months : 3.13 ± 0.54 mm  CAL Baseline : 7.36 ± 1.57 m 3 months : 4.79 ± 1.36 mm  MR Baseline : 2 ± 1.76 mm 3 months : 1.9 ± 1.63 mm  BOP values were significantly reduced in the test group after 1.5 and 3 months (P<0.001, P<0.0001 respectively).  After 3 months, all implants in PDT group had stopped bleeding PDT resulted in significant improvement of GI in the test group, in comparison with baseline and control groups (P < 0.01)	Statistical analysis showed significant differences in probing pocket depth (PPD), clinical attachment loss (CAL), bleeding on probing (BOP), and gingival index (GI) at each time point between the two groups.  There were no statistically significant changes with respect to any of the parameters in the control group.  Complete resolution of BOP at 3 months was achieved in 100% of test implants. The present study revealed that adjunctive use of PDT following closed surface scaling could lead to clinical improvement of peri-implant diseases.

<p>Abduljabbar T, Javed F, Kellesarian SV, Vohra F, Romanos GE. Effect of Nd:YAG laser-assisted non-surgical mechanical debridement on clinical and radiographic peri-implant inflammatory parameters in patients with peri-implant disease. J Photochem Photobiol B. 2017 Mar;168:16-19.</p>	<p>Probing depth (PD) Plaque index (PI) Bleeding on probing (BOP) Crestal bone loss (CBL)</p>	<p>6 months</p>	<p>Mechanical debridement</p> <p>PI Baseline: 52,5 (48,6-59,8) 6 months: 6.5 (5.2-8.5)</p> <p>BOP Baseline: 48,6 (39,6-55,7) 6 months: 8.8 (6,9-10,3)</p> <p>PD Baseline: 5,6 (4-6) 6 months: 4 (3,8-5,5)</p> <p>CBL Baseline: 1,8 (0,8-2,5) 6 months: 1,7 (1-2,4)</p>	<p>MD + Laser</p> <p>PI Baseline: 57,3 (45,6-63,4) 6 months: 9.6 (5,8-11,7)</p> <p>BOP Baseline: 50,3 (36,3-58,2) 6 months: 10,5 (7,4-12,5)</p> <p>PD Baseline: 5,3 (4,4-6) 6 months: 2,5 (2-3)</p> <p>CBL Baselines: 2,1 (1,4-2,6) 6 months: 2,2 (1,5-2,7)</p>	<p>At 3-months follow-up, mean scores of periimplant PI (P &lt; 0.05), BOP (P &lt; 0.05) and PD (P &lt; 0.05) were statistically significantly higher among patients in group-1 compared with those in Group-2.</p> <p>At 6-months follow-up, there was no statistically significant difference in the mean scores of periimplant PI, BOP and PD among patients in both groups.</p> <p>At baseline and at 6-month follow-up, the mean CBL was comparable among individuals in groups 1 and 2.</p> <p>Nd:YAG laser-assisted non-surgical MD is more effective in reducing periimplant soft tissue inflammatory parameters than MD alone in short-term but not in long-term.</p>
<p>Schwarz F, John G, Schmucker A, Sahn N, Becker J. Combined surgical therapy of advanced peri-implantitis evaluating two methods of surface decontamination: a 7-year follow-up observation. J Clin Periodontol. 2017 Mar;44(3):337-342.</p>	<p>plaque index (PI) bleeding on probing (BOP) probing depth (PD) mucosal recession (MR) clinical attachment level (CAL)</p>	<p>7 years</p>	<p>Nonsurgical debridement + Flap surgery + mechanical debridement</p> <p>PI At baseline : 0.80 ± 0.42 At 7 years : 0.62 ± 0.73 (mean ± SD) 0.17 ± 0.97 therefore decrease in the long term</p> <p>BOP reduction % At baseline : 100.00 ± 0.0% At 7 years : 10.00 ± 11.65% (mean ± SD) 89.99 ± 11.65%</p> <p>CAL At baseline : 7.13 ± 1.85 mm At 7 years : 4.38 ± 1.59 mm (mean ± SD) 2.76 ± 1.92 mm</p> <p>PD At baseline : 5.78 ± 1.68 mm At 7 years : 3.55 ± 1.30 mm (mean ± SD) 2.55 ± 1.67 mm similar reduction : 2,15 mm</p> <p>MR At baseline : 1.35 ± 0.70 mm At 7 years : 0.87 ± 0.62 mm (mean ± SD) 0.49 ± 0.92 mm</p>	<p>Nonsurgical debridement + Flap surgery + mechanical debridement + Laser Er</p> <p>PI At baseline : 0.20 ± 0.44 At 7 years : 0.32 ± 0.40 (mean ± SD) -0.12 ± 0.60</p> <p>BOP reduction % At baseline : 93.32 ± 14.93 At 7 Years : 6.6 ± 14.90% (mean ± SD) 86.66 ± 18.26%</p> <p>CAL At baseline : 6.78 ± 2.02 mm At 7 years : 4.68 ± 0.90 mm (mean ± SD) 2.06 ± 2.52 mm similar reduction than Cgroup</p> <p>PD At baseline : 4.78 ± 1.45 mm At 7 years : 4.04 ± 1.05 mm (mean ± SD) 0.74 ± 1.89 mm similar reduction but more pronounced than control group: 1,20 mm</p> <p>MR At baseline : 2.00 ± 1.17 mm At 7 years : 0.64 ± 0.34 mm (mean ± SD) 1.36 ± 1.04 mm</p>	<p>BOP : similar reductions at 7 years (median changes – CPS: 100.00% vs. ERL: 100.00%)</p> <p>PD at 7 years : were markedly reduced in both groups, however, these changes were more pronounced at CPS treated sites (median changes – CPS: 2.15 vs. ERL: 1.20 mm)</p> <p>MR : Both treatment procedures were associated with a marked reduction, thus resulting in a clinically important gain in mucosal height at 7 years. This creeping attachment appeared to be more pronounced at ERL treated sites (median changes – CPS: 0.30 vs. ERL: 1.40 mm)</p> <p>CAL : both treatment procedures were associated with a marked and similar CAL gain at 7 years (median changes – CPS: 2.25 vs. ERL: 2.30 mm)</p> <p>Within the limitations of the present study, it may be concluded that combined surgical resective/ regenerative therapy of advanced peri-implantitis was effective on the long-term but the clinical outcomes were not influenced by the initial method of surface decontamination.</p>

<p>Caccianiga G, Rey G, Baldoni M, Paiusco A. Clinical, Radiographic and Microbiological Evaluation of High Level Laser Therapy, a New Photodynamic Therapy Protocol, in Peri-Implantitis Treatment; A Pilot Experience . Biomed Res Int 2016.</p>	<p>Probing depth (PD) Plaque index (PI) Bleeding on probing (BOP)</p>	<p>6 months</p>	<p>Nonsurgical periodontal therapy combined with photodynamic therapy</p> <p>PI average decrease of 65%, range 23–86%</p> <p>BOP average decrease of 66%, range 26–80%</p> <p>PD average decrease of 1,6 mm, range 0,46–2,6 mm</p> <p>Microbiological analysis was carried out on different bacterial species, including Aggregatibacter actinomycetemcomitans (Aa), Porphyromonas gingivalis (Pg), Tannerella forsythia (Tf), Treponema denticola (Td), Fusobacterium nucleatum (Fn), Campylobacter rectus (Cr), and Eikenella corrodens (Ec) and on total bacterial count : Results showed a decrease of total bacterial count and of all bacterial species, except for Ec, 6 months after surgery, with a medium decrease of 98,70% for Aa, 89% for Pg (range 100%–34,55%), 92% for Tf (range 100%–34,55%), 88% for Td (range 100%–34,55%) 85,68% for Fn (range 100%–34,55%), 89,64% for Cr (range 100%–34,55%), and 85,27% for total bacterial count (range 100%–34,55%). Ec showed a medium increase of 38,64%</p>	<p>Photodynamic therapy using HLLT appears to be a good adjunct to surgical treatment of peri-implantitis.</p> <p>The efficacy of the proposed protocol highlights the need to act on the site as less traumatically as possible but in an effective way in order to improve the bacterial and inflammatory condition.</p> <p>Reduced periodontal inflammation, with a decrease in probing depth and bleeding on probing, and the massive reduction of bacteriavare suggestive of the potential effectiveness of this protocol for the treatment of peri-implant disease.</p>
<p>Al Amri MD, Kellesarian SV, Ahmed A, Al-Kheraif AA, Romanos GE, Javed F. Efficacy of periimplant mechanical debridement with and without adjunct antimicrobial photodynamic therapy in patients with type 2 diabetes mellitus. Photodiagnosis Photodyn Ther. 2016 Jun;14:166-9.</p>	<p>Probing depth (PD) Bleeding on probing (BOP) Marginal Bone Loss (MBL)</p>	<p>12 months</p>	<p>MD alone</p> <p>At baseline, PD : 19.5 ± 2.4 BOP (%) : 31.7±9.4 MBL (in mm) : 1.3 ± 0.6</p> <p>At 12-month follow-up, PD : 4.3 ± 0.7 BOP (%) : 10.5 ± 1.3</p> <p>MBL (in mm) : 1.3 ± 0.1</p> <p>BOP (P &lt; 0.01) and PD (P &lt; 0.01) at all sites were significantly higher at baseline as compared to control sites (P &lt; 0.01) after 6 months of treatment (MD alone). There was no statistically significant difference in the MBL among patients in the control group at baseline and 6-month follow-up. Same at 12 month follow-up for the BOP, PD and MBL</p>	<p>MD + aPDT</p> <p>At baseline, PD : 16.2 ± 3.7 BOP (%) : 36.3±14.2 MBL (in mm) : 1.4 ± 0.2</p> <p>At 12-month follow-up, PD : 0.4 ± 0.1 BOP (%) : 2.4 ± 0.6 MBL (in mm) : 1.3 ± 0.2</p> <p>In the test group, BOP (P &lt; 0.01) and PD (P &lt; 0.01) at all sites were significantly higher at baseline as compared to control sites after 6 months of treatment (MD + aPDT).</p> <p>There was no statistically significant difference in the MBL among patients in the test group at baseline and 6-month follow-up. Same at 12 month follow-up for the BOP, PD and MBL</p> <p>After 6 months of treatment, scores of BOP (P &lt; 0.01) and PD (P &lt; 0.01) were significantly higher in the control group compared with the test group.</p> <p>There was no statistically significant difference in MBL between control sites and test sites after 6 months of treatment.</p> <p>After 12 months of treatment, scores of BOP (P &lt; 0.01) and PD (P &lt; 0.01) were significantly higher in the control group compared with the test group.</p> <p>There was no statistically significant difference in MBL between control sites and test sites after 12 months of treatment.</p> <p>MD with adjunct aPDT is more effective in the treatment of periimplant inflammation compared with MD alone in patients with T2DM.</p>

<p>Arisan V, Karabuda ZC, Arıcı SV, Topçuoğlu N, Külekçi G. A randomized clinical trial of an adjunct diode laser application for the nonsurgical treatment of peri-implantitis. Photomed Laser Surg. 2015 Nov;33(11):547-54.</p>	<p>Probing depth (PD) Radiographic Marginal Bone Loss (MBL)</p>	<p>6 months</p>	<p>nonsurgical , MD</p> <p>PD Baseline: 4,38 ± 0,42 6 months: 4.17 ± 0.41 PDs reduction Mean 0,21 ± 0,24</p> <p>MBL Baseline : 2.35 ± 0.56 6 months : 2.63 ± 0.53 Radiographic MBL changes 0,28</p> <p>PI or MPI (SD) changes: 91.7 to 41.7%</p> <p>BOP changes : 100 to 100%</p> <p>Microbiological results: No changes in microbiota after 1 month</p>	<p>Nonsurgical , MD + Laser</p> <p>PD Baseline: 4,71 ± 0,67 6 months: 4,54 ± 0,74 PDs reduction 0,17 ± (0,41)</p> <p>MBL Baseline : 2.13 ± 0.47 6months : 2.79 ± 0.48 Radiographic MBL changes -0,66 (0,28)</p> <p>PI or MPI (SD) changes: 91.7 to 41,7%</p> <p>BOP changes : 100 to 95.8 %</p> <p>Microbiological results: No changes in microbiota after 1 month</p>	<p>Both methods seem to be able to diminish the total bacterial counts on affected peri-implant sulcus. However, there was no statistically significant difference in any of the microbial complexes. BOP: statistically significant decrease in both groups after 1 month but it reversed almost back to the initial situation after 6 months. The differences in MBL values measured after 6 months in the laser and control groups was statistically significant. Laser does not provide any additional benefit when compared to SRP alone.</p>
<p>Mettraux GR, Sculean A, Bürgin WB, Salvi GE. Two-year Clinical Outcomes Following Non-Surgical Mechanical Therapy of Peri-Implantitis With Adjunctive Diode Laser Application. Clin Oral Implants Res. 2016 Jul;27(7):845-9.</p>	<p>PPD Probing Pocket Depth PAL Probing Attachment Level BoP Bleeding on Probing.</p>	<p>2 years</p>		<p>Mechanical debridement + sterile saline solution + Laser diode 810nm</p> <p>PPD At baseline : 7.5 ± 2.6 (mm) At 2 years 3.6 ± 0.7 (mm)</p> <p>PAL At baseline : 6.2 ± 2.3 (mm) At 2 years : 3.4 ± 1.4(mm )</p> <p>% of implants with ≥1 site with BoP : At baseline :100% At 2 years : 43%</p> <p>% of implants with suppuration : At baseline : 87% At 2 years : 0%</p>	<p>Deepest buccal and oral sites, a statistically significant reduction in mean PPD and PAL was observed (P &lt; 0.0001).</p> <p>The % of implants with suppuration decreased statistically significantly from 87% at baseline to 0% at the 2-year follow-up (P &lt; 0.0001).</p> <p>Non-surgical mechanical therapy of PI with adjunctive repeated application of a diode laser yielded significant clinical improvements after an observation period of at least 2 years.</p>

<p>Schwarz F, John G, Hegewald A, Becker J. Non-surgical treatment of peri-implant mucositis and peri-implantitis at zirconia implants: a prospective case series. J Clin Periodontol. 201 Aug;42(8):783-788</p>	<p>Probing depth (PD) Plaque index (PI) Bleeding on probing (BOP) MBL</p>	<p>6 months</p>	<p>Mechanical debridement + local antiseptic therapy using chlorhexidine digluconate (MD + CXH)</p> <p>PD</p> <p>At baseline : 3.4 ± 0.5 mm</p> <p>At 6 months : 3.3 ± 0.5mm</p> <p>(mean ± SD) 0.1 ± 0.6</p> <p>PI</p> <p>At the baseline : 0.7 ± 0.6</p> <p>At 6 months : 0.4 ± 0.5</p> <p>(mean ± SD) 0.2 ± 0.5</p> <p>Microbiological results : At 6 months after non-surgical treatment, the disease resolution was obtained in 9 of 17 patients diagnosed for peri-implant mucositis (52.9%) (p = 0.001) After 6 months of healing following MD + CHX application, periimplant mucositis sites were not associated with any changes in mean PD values (p = 0.668; patient level).</p>	<p>Mechanical debridement + local antiseptic therapy using chlorhexidine digluconate (MD + CXH) + Laser Er YAG</p> <p>PD</p> <p>At baseline : 5.5 ± 0.5 mm</p> <p>At 6 months : 4.5 ± 0.7 mm</p> <p>(mean ± SD) 1.0 ± 0.9</p> <p>PI</p> <p>At the baseline : 0.6 ± 0.3</p> <p>At 6 months : 0.1 ± 0.1</p> <p>(mean ± SD) 0.4 ± 0.3</p> <p>Microbiological results At 6 months after non-surgical treatment, the disease resolution was obtained in 5 of 17 patients diagnosed for peri-implantitis (29.4%) (p = 0.02). After 6 months of healing following At peri-implantitis sites, ERL application resulted in a significant PD reduction at both patient (p &lt; 0.001) and implant levels</p>	<p>A significant BOP reduction was also noted after ERL application at peri-implantitis sites (p &lt; 0.001).</p> <p>Non-surgical treatment of either peri-implant mucositis using MD + CHX or peri-implantitis using laser therapy at zirconia implants was associated with significant short-term clinical improvements.</p> <p>A complete disease resolution, however, was not achieved in the majority of the patients.</p>
<p>Lerario F, Roncati M, Gariffo A, Attorresi E, Lucchese A, Galanakis A, Palaia G, Romeo U. Non-surgical periodontal treatment of peri-implant diseases with the adjunctive use of diode laser: preliminary clinical study. Lasers Med Sci. 2016 Jan;31(1):1-6.</p>	<p>BOP PD</p>	<p>12 months</p>	<p>Nonsurgical , mechanical debridement</p> <p>Mean PD variations: 4.465 ± 1.176 mm at baseline (T0) (95 % confidence interval (CI) range 4.272–4.659), and 3.611 ± 1.123 mm was the mean ± the standard deviation (SD) at T1 (95 % CI range 3.426–3.796) mean PD variation in the CG was 0.94 with a SD of 1.13 mm.</p> <p>BOP : decreased to 59.7 %</p>	<p>Nonsurgical , mechanical debridement + diode laser</p> <p>Mean PD variations : 5.218±1.342 mm at T0 (95 % CI range 5.111–5.325) and 2.543 ± 0.9811 mm at T1 (95 % CI range 2.465–2.261). PD mean variation in the TG was 2.66 mm with a standard deviation (SD) of 1.07 BOP : at time T 1 had fallen below 5 % revealed a statistically significant difference between the two groups (p &lt; 0.0001). A reduction of pathological sites from 89 % (T0) to 14.35 % (T 1) was achieved in the TG, while reduction obtained in the CG was from 75.69 % (T0) to 50 % (T 1)</p>	<p>t testing of the variation in PD in CG and TG revealed a statistically significant difference between the two groups (p &lt; 0.0001). Mechanical debridement with adjunctive use of diode laser for decontamination showed greater reduction of probing depth and bleeding on probing than conventional debridement. Within the limitations of this study, diode laser seems to be an additional valuable tool for peri-implant disease treatment.</p>



<p>Papadopoulos CA, Vouros I, Menexes G, Konstantinidis A. The utilization of a diode laser in the surgical treatment of peri-implantitis. 2015 Clin Oral Investig. 2015 Nov;19(8):1851-60.</p>	<p>BOP PD CAL PI</p>	<p>6 months</p>	<p>Mechanical debridement + open flap surgery</p> <p>PD Baseline : 5.52 mm 6 months : 4.31 mm PD reduction of 1.19 mm at 3 months of treatment PD (mean +/-SD) :1,21</p> <p>BOP(%): At baseline : 93,8% 6 months: 31,3 % BOP% (mean +/-SD) : 62,5 % The BOP changes were 72.9 %</p> <p>CAL : At baseline : 4.94 mm 6 months: 4.77 mm CAL (mean +/-SD) : 0,17</p> <p>PI : At baseline : 35,7% 6 months: 20,8% PI(mean +/-SD) : 16,7 % PI was reduced significantly at 3 months from 37.5 to 6.3 %.</p> <p>The 6-month data showed no statistically significant difference (p &lt; 0.05) from the 3-month measurements.</p>	<p>Mechanical debridement + open flap surgery + diode laser application</p> <p>PD Baseline : 5.92 mm 6 months : 4.44 mm PD reduction of 1.38 mm at 3 months of treatment PD (mean +/-SD) : 1,48</p> <p>BOP(%): At baseline : 81.2 % 6 months: 23.8 % BOP% (mean +/-SD) : 57,4 % The corresponding BOP changes were 66.7 %</p> <p>CAL : At baseline : 5.25 mm 6 months: 4.46 mm CAL (mean +/-SD) : 0,65 CAL was reduced significantly only in group Laser group (p&lt;0.05)</p> <p>PI : At baseline : 16,7% 6 months: 7,7% PI (mean +/-SD) : 9,6</p>	<p>No statistical difference was recorded at baseline between groups for all clinical parameters.</p> <p>The two methods of therapy for peri-implantitis examined seemed to be equally efficient in the reduction of the PD and BOP 3 months after surgery, with the results sustained at the same levels after 6 months. CAL significantly improved only in the test group after 3 months. PI was reduced and maintained at low levels in both groups.</p> <p>Conclusions:Surgical treatment of peri-implantitis by access flaps leads to improvement of all clinical parameters studied while the additional use of diode laser does not seem to have an extra beneficiary effect.</p>
<p>Al-Falaki R, Cronshaw M, Hughes FJ. Treatment Outcome Following Use of the Erbium, Chromium:yttrium, Scandium, Gallium, Garnet Laser in the Non-Surgical Management of Peri-Implantitis: A Case Series. Br Dent J. 2014 Oct;217(8):453-7.</p>	<p>PD BOP</p>	<p>6 months</p>	<p>/</p>	<p>Non-Surgical : Laser Er : YAG</p> <p>Pocket depth measurements ranging from 5 to 12 mm with a mean <math>\pm</math>SD of 6.64 <math>\pm</math> 1.48 mm, with a mean residual depth of 3.29 <math>\pm</math> 1.02 mm after 2 months, and 2.97 <math>\pm</math> 0.7 mm at 6 months. Reductions from baseline to both 2 and 6 months were highly statistically significant (P &lt;0.001), 88% of sites were bleeding at baseline, 18% after 2 months, and 10% after 6 months. Patient level reduction in bleeding from baseline to both 2 and 6 months were statistically significant (P &lt;0.001)</p>	<p>In view of the positive findings in this pilot study, well-designed randomised controlled trials of the use of Er,Cr:YSGG laser in the non-surgical management of peri-implantitis are required to validate our clinical findings.</p>
<p>Schwarz F, John G, Mainusch S, Sahn N, Becker J. Combined surgical therapy of peri-implantitis evaluating two methods of surface debridement and decontamination. A two-year clinical follow up report. J Clin Periodontol. 2012;39:789-97.</p>	<p>PD BOP CAL PI MR (mucosal recession)</p>	<p>24 months</p>	<p>CPS : OHI + initial nonsurgical therapy Open flap surgery + debridement + decontamination (cotton pellets soaked in saline) + Bovine-derived xenograft + native collagen barrier membrane</p> <p>PD Baseline : 5.2 <math>\pm</math> 1.5 mm 12 months : 3.2<math>\pm</math>0.4mm 24 months : 3.7<math>\pm</math>1.1mm PD (mean <math>\pm</math> SD) : 1,5<math>\pm</math> 2,0</p>	<p>ERL : OHI + initial nonsurgical therapy Open flap surgery + debridement + decontamination using an Er:YAG laser + Bovine-derived xenograft + native collagen barrier membrane</p> <p>PD Baseline : 4.9 <math>\pm</math> 1.4 mm 12 months : 3.2<math>\pm</math>0.8mm 24 Months : 3.8<math>\pm</math>1.3mm PD (mean <math>\pm</math> SD) : 1,1<math>\pm</math>2,2 BOP(%): At baseline : 96.6 <math>\pm</math> 10.6 %</p>	<p>No obvious differences were observed between CPS and ERL treated sites. BOP and PD reductions comparable in both groups.</p> <p>The long-term stability of clinical outcomes obtained following combined surgical therapy of advanced peri-implantitis may be influenced by factors other than the method of surface debridement/decontamination.</p>

			<p>BOP(%):  At baseline : 100 ± 0.0%  12 months : 39.9 ± 26.6 %  24 months : 45.1 ± 30.4%  BOP% (mean ± SD) : 54.9 ± 30.3%</p> <p>BOP scores &gt;50% and/or suppuration are eight implants in the CPS (12 months: 3; 24 months: 5)</p> <p>CAL :  At baseline : 6.5 ± 2.0 mm  12 months: 5.0±1.2mm  24 months : 5.3±1.8mm  CAL (mean +/-SD) : 1.2±2.2mm</p> <p>In the CPS group, a majority of the patients (57.1%) exhibited a CAL gain of at least 1 or 2mm As light CAL loss of 1 mm, however, was noted in 35.7% of the subjects.</p> <p>PI %  Baseline : 0.7 ± 0.6  12 months : 1.1 ± 0.9  24 months : 0.7 ± 0.6  (mean ± SD) : 0.0 ± 0.8</p> <p>MR  Baseline : 1.3 ± 1.1 mm  12 months : 1.8±1.1mm  24 months : 1.6±1.4mm  (mean ± SD) : 0.3±0.6mm</p>	<p>12 months: 41.6 ± 27.5 %  24 months : 21.6 ± 33.3 %  BOP% (mean ± SD) : 75.0 ± 32.6  BOP scores &gt;50% and/or suppuration are four implants in the ERL (12 months: 2; 24 months: 2)</p> <p>CAL :  At baseline : 6.4 ± 2.0 mm  12 months : 5.1±1.5mm  24 months : 5.4±2.0mm  CAL (mean +/-SD) : 1,0 ± 2.2 mm</p> <p>In the ERL group, the majority of patients also gained at least 1, 2 or even 3 mm (80%). A CAL loss of about 3 mm was merely observed in one patient (10%)</p> <p>PI %  Baseline : 0.5 ± 0.5  12 months : 0.7 ± 1.1  24 months : 0.3 ± 0.4  (mean ± SD) : 0,2 ± 0,6</p> <p>MR  Baseline : 1.5 ± 1.0 mm  12 months : 1.9±1.2mm  24 months : 1.6±1.2mm  (mean ± SD) : 0.1±0.4mm</p> <p>In both groups, mean BOP, MR, and CAL values, were significantly reduced at both 12 and 24 months (p &lt; 0.001;).</p>	
--	--	--	---	--	--

<p>Persson GR, Roos-Jansåker AM, Lindahl C, Renvert S. Microbiologic results after non-surgical erbium-doped:yttrium, aluminum, and garnet laser or air-abrasive treatment of peri-implantitis: a randomized clinical trial. J Periodontol. 2011 Sep;82(9):1267-78.</p>	<p>PD BOP</p>	<p>6 months</p>	<p>Air abrasive PD reductions : <math>0.8 \pm 0.5</math> mm Radiographic MBL changes : Statistical analyses failed to demonstrate differences in bone-level changes between baseline and 6 months BOP changes : Statistical analyses also failed to demonstrate differences in the BOP at 6 weeks after treatment Microbiological results : Pseudomonas aeruginosa, Staphylococcus aureus, and Staphylococcus anaerobius were found at lower counts at 1 month after therapy (P &lt;0.001)</p>	<p>Laser PD reductions : (mean <math>\pm</math> SD) were <math>0.9 \pm 0.8</math>mm At baseline, the PDs in the laser groups were <math>5.9 \pm 1.7</math> mm, respectively (P = 0.99) Radiographic MBL changes : same BOP changes : same Microbiological results : Fusobacterium nucleatum naviforme (P = 0.002), and Fusobacterium nucleatum nucleatum (P = 0.002).</p>	<p>The proportion of sites with bleeding and suppuration decreased similarly in both groups between baseline and 6 months (P &lt;0.001) Using the composite outcome index (PD and bone- level changes) to assess the effect of treatment, 44% of implants in the laser-treatment group improved, and 47% of the implants in the air-abrasive group improved. Both treatments failed to reduce bacterial counts at 6 months. Porphyromonas gingivalis counts were higher in cases with progressive peri-implantitis. At 1 month, P. aeruginosa, S. aureus, and S. anaerobius were reduced in the air-abrasive group, and Fusobacterium spp. were reduced in the laser group. 6 month data demonstrated <b>that both methods failed to reduce bacterial counts.</b></p>
<p>Schwarz F, Sahn N, Iglhaut G, Becker J. Impact of the method of surface debridement and decontamination on the clinical outcome following combined surgical therapy of peri-implantitis: a randomized controlled clinical study. J Clin Periodontol. 2011;38:276–84.</p>	<p>PD CAL BOP PI REC</p>	<p>6 months</p>	<p>PD (mean <math>\pm</math> SD) <math>2,4 \pm 1,5</math> CAL (mean <math>\pm</math> SD) <math>2,2 \pm 1,4</math> BOP% (mean <math>\pm</math> SD) <math>55,0 \pm 31,1</math> PI (mean <math>\pm</math> SD) <math>0,5 \pm 0,6</math> REC <math>-0,2 \pm 0,3</math> (mean <math>\pm</math> SD)</p>	<p>PD (mean <math>\pm</math> SD) <math>1,7 \pm 1,4</math> CAL (mean <math>\pm</math> SD) <math>1,5 \pm 1,4</math> BOP% (mean <math>\pm</math> SD) <math>47,8 \pm 35,5</math> PI (mean <math>\pm</math> SD) <math>0,4 \pm 0,5</math> REC (mean <math>\pm</math> SD) <math>-0,2 \pm 0,2</math></p>	<p>These values did not reveal a statistically significant difference between the groups at baseline. Both CPS- and ERL-treated sites exhibited a significant reduction of mean PD and CAL values at 6 months (po0.001). Even though mean PD reductions and CAL gains tended to be higher in the CPS group, between-group comparisons of the differences in mean PD and CAL values at 6 months were statistically not significant. Conclusion: The study failed to demonstrate a significant impact of the method of surface DD on the clinical outcome following combined surgical therapy of advanced peri-implantitis lesions.</p>

<p>Pommer B, Haas R, Mailath-Pokorny G, Fürhauser R, Watzek G, Busenlechner D, Müller-Kern M, Kloodt C. Periimplantitis Treatment: Long-Term Comparison of Laser Decontamination and Implantoplasty Surgery. <i>Implant Dent.</i> 2016 Oct;25(5):646-9.</p>		<p>9 years</p>	<p>Open flap surgery + Mechanical debridement + Bovine-derived xenograft + native collagen barrier membrane at intrabony components</p> <p>47 patients (33% implantoplasty surgery. 6 implants failures (13%) after implantoplasty surgery</p>	<p>Open flap surgery + debridement + decontamination using an Er:YAG laser + Bovine-derived xenograft + native collagen barrier membrane at intrabony components</p> <p>72 patients (51% laser decontamination 6 implant failures (8%) after laser decontamination</p> <p>Test group : and 23 patients (16%) by a combination of + laser decontamination (first) and implantoplasty surgery with a flap and 4 implant failures (17%) after a combination of both therapies</p>	<p>Overall success of peri-implantitis therapy was 89%, implant failures: 6 laser decontamination (8%), 6 after implantoplasty surgery (13%), and 4 after a combination of both therapies (17%).</p> <p>No significant difference between the 3 treatment groups could be observed (P = 0.393).</p> <p>However, no significant difference could be observed compared to neither exclusive laser disinfection therapy (P = 0.089) nor exclusive implantoplasty surgery (P = 0.170).</p>
<p>Romeo U, Nardi GM, Libotte F, Sabatini S, Palaia G, Grassi FR. The Antimicrobial Photodynamic Therapy in the Treatment of Peri-Implantitis. <i>Int J Dent.</i> 2016;2016:7692387.</p>	<p>Plaque index (PII)</p> <p>Probing pocket depth (PPD)</p> <p>Bleeding on probing (BOP)</p>	<p>6 months</p>	<p>Piezoelectric ablator with a non-metal tip+ ISS (plastic scalers) + irrigation with 0,2 % chlorhexidine digluconate solution</p> <p>PI :</p> <p>At baseline : 62% 24 weeks : 25%</p> <p>Control group showed a significant reduction in plaque index and PD.</p> <p>BOP(%):</p> <p>At baseline : 100% 24 weeks : 10 % BOP (mean +/-SD) : 90 %</p> <p>PD :</p> <p>At baseline : 5 mm 24 weeks : 3 mm PD (mean +/-SD) : 2 mm</p>	<p>ISS + aPDT</p> <p>PI :</p> <p>At baseline : 60% 24 weeks : 17%</p> <p>PI : There were no significant differences between the two groups. Test group showed a 70% reduction in the plaque index values and a 60% reduction in PD values compared to the baseline.</p> <p>BOP(%):</p> <p>At baseline : 100% 24 weeks : 0 % BOP (mean +/-SD) : 100 %</p> <p>BOP and suppuration were not detectable. Test group showed a 70% reduction in the plaque index values and a 60% reduction in PD values compared to the baseline, BOP and suppuration were not detectable</p> <p>PD :</p> <p>At baseline : 5 mm 24 weeks : 2 mm PD (mean +/-SD): 3 mm</p> <p>Test group showed a better value of PD, with an average value of 2 mm if compared with control group (3 mm).</p>	<p>Test group showed after 24 weeks a better value in terms of PPD, BOP, and PII, with an average pocket depth value of 2 mm, if compared with control group (3 mm). Our results suggest that antimicrobial photodynamic therapy with diode laser and phenothiazine chloride represents a reliable adjunctive treatment to conventional therapy. Photodynamic therapy should, however, be considered a coadjuvant in the treatment of peri-implantitis associated with mechanical (scaling) and surgical (grafts) treatments.</p>

<p>Bombeccari GP, Guzzi G, Gualini F, Gualini S, Santoro F, Spadari F. Photodynamic therapy to treat periimplantitis. <i>Implant Dent.</i> 2013 Dec;22(6):631-8.</p>	<p>PD BOP CAL</p>	<p>6 months</p>	<p>Surgery + MD (mechanical debridement) + irrigation with 0,2 % chlorhexidine digluconate solution</p> <p>BOP At baseline : 0.80 ± 0.44 %</p> <p>At 6 months : 0.50 ± 0.52 % (mean ± SD) 30 ± 48 %</p> <p>CAL At baseline : 7.05 ± 0.02 At 6 months : 6.95 ± 0.03 (mean ± SD) 0,10 ± 0,01</p> <p>PD At baseline : 5.8 ± 0.78</p> <p>At 6 months : 5.5 ± 0.52 (mean ± SD) 0,30mm ± 0,52</p>	<p>Surgery + MD (mechanical debridement) + irrigation with 0,2 % chlorhexidine digluconate solution + aPDT</p> <p>BOP At baseline : 0.70 ± 0.48 % At 6 months : 0.10 ± 0.31 % (mean ± SD) 60 ± 50 %</p> <p>CAL At baseline : 7.11 ± 0.02</p> <p>At 6 months : 6.57 ± 0.02 (mean ± SD) 0,54 ± 0,09</p> <p>PD At baseline : 5.9 ± 0.76 mm At 6 months : 4.9 ± 0.47 (mean ± SD) : 1 ± 0,31 mm</p> <p>The PDT intervention was able to reduce the bacterial biofilm of 95.2% CFU per milliliters, on average, whereas the conventional therapy modality resulted in an average CFU per milliliters reduction of 80.85% (P 1/4 0.11). Porphyromonas gingivalis and P. intermedia were detected in all the samples that were taken before to the treatment.</p>	<p>Treatment with PDT in patients with periimplantitis was not associated with major reduction of total anaerobic bacteria on the rough surfaces of dental implants as compared with surgical therapy. A significantly lower proinflammatory index of periimplantitis was observed in the PDT group at 24 weeks of follow-up.</p> <p>PDT seems to distinctly reduce the clinical signs of periimplant inflammation, resulting in a significant reduction of the bleeding scores and inflammatory exudates with respect to the conventional surgical approach</p>
<p>Schwarz F, Hegewald A, John G, Sahn N, Becker J. Four-year Follow-Up of Combined Surgical Therapy of Advanced Peri-Implantitis Evaluating Two Methods of Surface Decontamination. <i>J Clin Periodontol.</i> 2013 Oct;40(10):962-7.</p>		<p>48 months</p>	<p>CPS : OHI + initial nonsurgical therapy Open flap surgery + debridement + decontamination (cotton pellets soaked in saline) + Bovine-derived xenograft + native collagen barrier membrane</p> <p>PD Baseline : 5.5 ± 1.7 mm</p> <p>48 months : 4.3 ± 1.2 mm PD (mean ± SD) : 1,1 ± 1.9 mm</p> <p>BOP(%) At baseline : 100 ± 0.0%</p> <p>48 months : 14.8 ± 16.4%</p> <p>BOP% (mean ± SD) : 85.2 ± 16.4%</p> <p>In both groups, mean BOP values were markedly reduced at 48 months, however, these changes appeared to be more pronounced in CPS-treated patients</p> <p>CAL : At baseline : 6.7 ± 1.8mm 48 months : 5.2 ± 1.9mm CAL (mean +/-SD) : 1.5 ± 2.0 mm</p>	<p>ERL : OHI + initial nonsurgical therapy Open flap surgery + debridement + decontamination using an Er:YAG laser + Bovine-derived xenograft + native collagen barrier membrane</p> <p>PD Baseline : 5.1 ± 1.5 mm</p> <p>48 months : 3.2±0.8mm</p> <p>24 Months : 3.8±1.1mm</p> <p>PD (mean ± SD) : 1.3±1.8</p> <p>BOP(%) At baseline : 95.2 ± 12.6%</p> <p>48 months : 23.5 ± 23.4%</p> <p>BOP% (mean ± SD) : 71.6 ± 24.9%</p> <p>CAL : At baseline : 7.3 ± 1.9 mm 48 months : 6.1 ± 1.1 mm CAL (mean +/-SD) : 1,2 ± 2,0 mm</p> <p>PI % Baseline : 0.4 ± 0.5 48 months : 0.8 ± 0.7 (mean ± SD) : 0,4 ± 0,7</p>	<p>Mean PD values after 48 months of healing were markedly and equally reduced in both groups.</p> <p>While mean MR values appeared to be almost unchanged in the ERL group, clinical observation more frequently revealed slight improvements in mucosal height in the CPS group, thus resulting in slight gain of mean mucosal height at 48 months.</p> <p>Accordingly, both groups were associated with a marked gain of mean CAL, however, these changes appeared to be more pronounced in the CPS group.</p> <p>The 4-year clinical outcomes obtained following combined surgical resective/regenerative therapy of advanced peri-implantitis were not influenced by the method of surface decontamination.</p>

			<p>PI % Baseline : 0.8 ± 0.4 48 months : 0.8 ± 0.7 (mean ± SD) : 0,0 ± 1,1</p> <p>MR Baseline : 1.2 ± 0.6 mm</p> <p>48 months : 0.9 ± 0.9mm (mean ± SD) : 0.3 ± 0.9 mm</p>	<p>MR Baseline : 2.2 ± 1.1 mm 48 months : 2.3 ± 1.0 mm (mean ± SD) : 0.1±0.3mm</p>	
<p>Schwarz F, Sculean A, Rothamel D, Schwenzer K, Georg T, Becker J. Clinical evaluation of an Er : YAG laser for nonsurgical treatment of peri-implantitis: a pilot study Clin Oral Implants Res. 2005 Feb;16(1):44-52.</p>	<p>BOP PD CAL PI</p>	<p>6 months</p>	<p>OHI + mechanical debridement + 0.2 % CHX</p> <p>BOP Baseline : 81.3 ± 19.0 6 months : 58.3 ± 16.9 % (mean +/-SD) :21,57 ± 14,01%</p> <p>PD Baseline : 5.5 ± 1.5 6 months : 4.8 ± 1.4 mm</p> <p>PD (mean +/-SD): 0.7 ± 1,05</p> <p>CAL Baseline : 6.2 ± 1.5 mm 6 months : 5.6 ± 1.6 mm (mean +/-SD): 0,6 ± 1,05mm</p> <p>PI (mean +/-SD) : 0 ± 0,36</p>	<p>OHI + mechanical debridement + Laser Er :YAG</p> <p>BOP Baseline : 83.2 ±17.2 % 6 months : 31.1 ± 10.1 % (mean +/-SD) : 52,13 ±10.19 %</p> <p>PD Baseline : 5.4 ± 1.2 6 months : 4.6 ±1.1 mm (mean +/-SD) : 0,8 ± 0,83</p> <p>CAL Baseline : 5.8 ±1 mm 6 months : 5.1 ±1 mm (mean +/-SD): 0,7 ± 0,65</p> <p>PI (mean +/-SD) : 0 ± 0,33</p> <p>For BOP and CAL values, the difference between the two groups was statistically significant (P&lt;0.001)</p>	<p>At the baseline examination, there were no statistically significant differences in any of the investigated parameters.</p> <p>BOP scores at 6 months were significantly lower in the test group.</p> <p>Within the limits of the present study, it can be concluded that after six months of treatment the two types of therapy bring significant improvements in all the clinical parameters used and that ERL resulted in a significantly greater reduction in BOP than C.</p>
<p>Dörtbudak O, Haas R, Bernhart T, Mailath-Pokorny G. Lethal Photosensitization for Decontamination of Implant Surfaces in the Treatment of Peri-Implantitis. Clin Oral Implants Res. 2001 Apr;12(2):104-8.</p>			<p>Groupe 1 : Control with saline solution irrigation for 1 min</p> <p>Groupe 2 : TBO (100 mg/ml)</p> <p>For the 3 groupes ; <i>A. actinomycetemcomitans</i>, <i>P. intermedia</i> and <i>P. gingivalis</i> were present in all primary samples.</p> <p>The mean initial bacterial count ranged around 87.22 CFU/ml for <i>A. actinomycetemcomitans</i>, 63.37 CFU/ml for <i>P. intermedia</i> and 89.02 CFU/ml for <i>P. gingivalis</i>.</p> <p>After application of TBO, all 3 microorganisms demonstrated lower mean values (<i>A. actinomycetemcomitans</i>: 78.1 CFU/ml, <i>P. intermedia</i>: 58.27 CFU/ml and <i>P. gingivalis</i>: 72.38 CFU/ ml) <i>A. actinomycetemcomitans</i> (P 0.02) and <i>P. intermedia</i> (P 0.0003) showed a significant reduction in initial bacterial counts following application of TBO</p>	<p>Groupe 3 : TBO + Diode Laser</p> <p>The application of TBO and laser resulted in a significant reduction (P 0.0001) of the initial values in all 3 groups of bacteria.</p>	<p>The application of TBO and laser resulted in a significant reduction (P 0.0001) of the initial values in all 3 groups of bacteria. Complete elimination of bacteria was not achieved. Complete bacterial reduction was achieved in none of the groups.</p>

## Bibliographie

1. Esposito M, Grusovin MG, Worthington HV. Treatment of peri-implantitis: what interventions are effective? A Cochrane systematic review. *Eur J Oral Implantol.* 2012;5 Suppl:S21-41.
2. Hashim D, Cionca N, Courvoisier DS, Mombelli A. A systematic review of the clinical survival of zirconia implants. *Clin Oral Investig.* sept 2016;20(7):1403-17.
3. Albrektsson T, Brånemark PI, Jacobsson M, Tjellström A. Present clinical applications of osseointegrated percutaneous implants. *Plast Reconstr Surg.* mai 1987;79(5):721-31.
4. Brånemark PI. Tooth replacement by oral endoprostheses: clinical aspects. *J Dent Educ.* déc 1988;52(12):821-3.
5. Bouchard P. Parodontologie et dentisterie implantaire. LAVOISIER. 2015. (, Thérapeutiques chirurgicales; vol. 2).
6. Davarpana M, Szmukler-Moncler S, Khoury PM, Jakubowicz-Kohen, B, Martinez H. Manuel d'implantologie Clinique -Concepts, protocoles et innovations récentes. Editions CdP. 2018. (JPIO).
7. Raghavendra S, Wood MC, Taylor TD. Early wound healing around endosseous implants: a review of the literature. *Int J Oral Maxillofac Implants.* juin 2005;20(3):425-31.
8. Esposito M, Hirsch JM, Lekholm U, Thomsen P. Biological factors contributing to failures of osseointegrated oral implants. (II). Etiopathogenesis. *Eur J Oral Sci.* juin 1998;106(3):721-64.
9. Bain CA, Weng D, Meltzer A, Kohles SS, Stach RM. A meta-analysis evaluating the risk for implant failure in patients who smoke. *Compend Contin Educ Dent Jamesburg NJ* 1995. août 2002;23(8):695-9, 702, 704 passim; quiz 708.
10. Testori T, Wiseman L, Woolfe S, Porter SS. A prospective multicenter clinical study of the Osseotite implant: four-year interim report. *Int J Oral Maxillofac Implants.* avr 2001;16(2):193-200.
11. Feldman S, Boitel N, Weng D, Kohles SS, Stach RM. Five-year survival distributions of short-length (10 mm or less) machined-surfaced and Osseotite implants. *Clin Implant Dent Relat Res.* 2004;6(1):16-23.
12. Stach RM, Kohles SS. A meta-analysis examining the clinical survivability of machined-surfaced and osseotite implants in poor-quality bone. *Implant Dent.* 2003;12(1):87-96.
13. DAVARPANAH M, SZMUKLER-MONCLER S, KHOURY P. Manuel d'implantologie Clinique : concepts, protocoles et innovations récentes. JPIO. 2008.
14. DAVARPANAH M, Martinez H, Kebir M. Manuel d'Implantologie Clinique. Rueil-Malmaison : CdP, 1999,338p. (JPIO). JPIO. 1999.
15. Subramani K, Jung RE, Molenberg A, Hammerle CHF. Biofilm on dental implants: a review of the literature. *Int J Oral Maxillofac Implants.* août 2009;24(4):616-26.
16. Drake DR, Paul J, Keller JC. Primary bacterial colonization of implant surfaces. *Int J Oral Maxillofac Implants.* avr 1999;14(2):226-32.
17. Rimondini L, Farè S, Brambilla E, Felloni A, Consonni C, Brossa F, et al. The effect of surface roughness on early in vivo plaque colonization on titanium. *J Periodontol.* juin 1997;68(6):556-62.
18. Heitz-Mayfield LJA, Salvi GE. Peri-implant mucositis. *J Clin Periodontol.* 20 juin 2018;45:S237-45.
19. www.unitheque.com. Péri-implantites [Internet]. Unithèque. [cité 17 avr 2020]. Disponible sur: <https://www.unitheque.com/peri-implantites/quintessence->

international/Livre/56412

20. Jemt T, Karouni M, Abitbol J, Zouiten O, Antoun H. A retrospective study on 1592 consecutively performed operations in one private referral clinic. Part II: Peri-implantitis and implant failures. *Clin Implant Dent Relat Res.* 1 juin 2017;19(3):413-22.
21. GIOVANNOLI J, RENVERT S. Péri-implantites. *QUINTESSENCE INTERNATIONAL.* 2012.
22. Zitzmann NU, Berglundh T. Definition and prevalence of peri-implant diseases. *J Clin Periodontol.* sept 2008;35(8 Suppl):286-91.
23. Kinane D, Bouchard P, Group E of European Workshop on Periodontology. Periodontal diseases and health: Consensus Report of the Sixth European Workshop on Periodontology. *J Clin Periodontol.* sept 2008;35(8 Suppl):333-7.
24. Lindhe J, Meyle J, Group D of European Workshop on Periodontology. Peri-implant diseases: Consensus Report of the Sixth European Workshop on Periodontology. *J Clin Periodontol.* sept 2008;35(8 Suppl):282-5.
25. Mombelli A. Microbiology and antimicrobial therapy of peri-implantitis. *Periodontol 2000.* 2002;28:177-89.
26. Froum SJ, Rosen PS. A proposed classification for peri-implantitis. *Int J Periodontics Restorative Dent.* oct 2012;32(5):533-40.
27. Mameno T, Wada M, Onodera Y, Fujita D, Sato H, Ikebe K. Longitudinal study on risk indicators for peri-implantitis using survival-time analysis. *J Prosthodont Res.* avr 2019;63(2):216-20.
28. Derks J, Schaller D, Håkansson J, Wennström JL, Tomasi C, Berglundh T. Effectiveness of Implant Therapy Analyzed in a Swedish Population: Prevalence of Peri-implantitis. *J Dent Res.* janv 2016;95(1):43-9.
29. Elemek E, Agrali OB, Kuru B, Kuru L. Peri-implantitis and Severity Level. *Eur J Dent.* févr 2020;14(1):24-30.
30. Mombelli A, Lang NP. The diagnosis and treatment of peri-implantitis. *Periodontol 2000.* juin 1998;17:63-76.
31. Ferreira SD, Silva GLM, Cortelli JR, Costa JE, Costa FO. Prevalence and risk variables for peri-implant disease in Brazilian subjects. *J Clin Periodontol.* déc 2006;33(12):929-35.
32. Frequency of peri-implant diseases and associated factors - Gurgel - 2017 - Clinical Oral Implants Research - Wiley Online Library [Internet]. [cité 11 avr 2020]. Disponible sur: <https://onlinelibrary.wiley.com/doi/10.1111/clr.12944>
33. pubmeddev, al FS et. Prevalence and risk variables for peri-implant disease in Brazilian subjects. - PubMed - NCBI [Internet]. [cité 11 avr 2020]. Disponible sur: <https://www.ncbi.nlm.nih.gov/pubmed/17092244>
34. Serino G, Ström C. Peri-implantitis in partially edentulous patients: association with inadequate plaque control. *Clin Oral Implants Res.* févr 2009;20(2):169-74.
35. Heitz-Mayfield LJA, Lang NP. Comparative biology of chronic and aggressive periodontitis vs. peri-implantitis. *Periodontol 2000.* juin 2010;53:167-81.
36. Chrcanovic BR, Albrektsson T, Wennerberg A. Periodontally compromised vs. periodontally healthy patients and dental implants: a systematic review and meta-analysis. *J Dent.* déc 2014;42(12):1509-27.
37. Swierkot K, Lottholz P, Flores-de-Jacoby L, Mengel R. Mucositis, peri-implantitis, implant success, and survival of implants in patients with treated generalized aggressive periodontitis: 3- to 16-year results of a prospective long-term cohort study. *J Periodontol.* oct 2012;83(10):1213-25.
38. Tosun E, Tasar F, Strauss R, Kivanc DG, Ungor C. Comparative evaluation of antimicrobial effects of Er:YAG, diode, and CO<sub>2</sub> lasers on titanium discs: an experimental



- study. *J Oral Maxillofac Surg Off J Am Assoc Oral Maxillofac Surg.* mai 2012;70(5):1064-9.
39. Chrcanovic BR, Albrektsson T, Wennerberg A. Smoking and dental implants: A systematic review and meta-analysis. *J Dent.* mai 2015;43(5):487-98.
  40. Naseri R, Yaghini J, Feizi A. Levels of smoking and dental implants failure: A systematic review and meta-analysis. *J Clin Periodontol.* avr 2020;47(4):518-28.
  41. Galindo-Moreno P, Fauri M, Avila-Ortiz G, Fernández-Barbero JE, Cabrera-León A, Sánchez-Fernández E. Influence of alcohol and tobacco habits on peri-implant marginal bone loss: a prospective study. *Clin Oral Implants Res.* oct 2005;16(5):579-86.
  42. de Souza JG, Neto AR, Filho GS, Dalago HR, de Souza Júnior JM, Bianchini MA. Impact of local and systemic factors on additional peri-implant bone loss. *Quintessence Int Berl Ger 1985.* mai 2013;44(5):415-24.
  43. Monje A, Catena A, Borgnakke WS. Association between diabetes mellitus/hyperglycaemia and peri-implant diseases: Systematic review and meta-analysis. *J Clin Periodontol.* juin 2017;44(6):636-48.
  44. Venza I, Visalli M, Cucinotta M, De Grazia G, Teti D, Venza M. Proinflammatory gene expression at chronic periodontitis and peri-implantitis sites in patients with or without type 2 diabetes. *J Periodontol.* janv 2010;81(1):99-108.
  45. Ramenzoni LL, Bösch A, Proksch S, Attin T, Schmidlin PR. Effect of high glucose levels and lipopolysaccharides-induced inflammation on osteoblast mineralization over sandblasted/acid-etched titanium surface. *Clin Implant Dent Relat Res.* avr 2020;22(2):213-9.
  46. Al-Sowaygh ZH, Ghani SMA, Sergis K, Vohra F, Akram Z. Peri-implant conditions and levels of advanced glycation end products among patients with different glycemic control. *Clin Implant Dent Relat Res.* juin 2018;20(3):345-51.
  47. Krieger M. The « best » of cholesterol, the « worst » of cholesterol: a tale of two receptors. *Proc Natl Acad Sci U S A.* 14 avr 1998;95(8):4077-80.
  48. Dvorak G, Fügl A, Watzek G, Tangl S, Pokorny P, Gruber R. Impact of dietary vitamin D on osseointegration in the ovariectomized rat. *Clin Oral Implants Res.* nov 2012;23(11):1308-13.
  49. Choukroun É. Prévalence et conséquences de l'hypovitaminose D : pandémie à répercussions bucco-dentaires. 6 juill 2016;75.
  50. buser daniel, Chen stephen, Wismeijer D. *ITI Treatment Guide, Volume 10: Implant Therapy in the Esthetic Zone: Current Treatment Modalities and Materials for Single-Tooth Replacements.* Quintessence publishing. Vol. 10. 2017.
  51. Cho-Yan Lee J, Mattheos N, Nixon KC, Ivanovski S. Residual periodontal pockets are a risk indicator for peri-implantitis in patients treated for periodontitis. *Clin Oral Implants Res.* mars 2012;23(3):325-33.
  52. Lindquist LW, Carlsson GE, Jemt T. Association between marginal bone loss around osseointegrated mandibular implants and smoking habits: a 10-year follow-up study. *J Dent Res.* oct 1997;76(10):1667-74.
  53. Kim DM, Neiva R. Periodontal soft tissue non-root coverage procedures: a systematic review from the AAP Regeneration Workshop. *J Periodontol.* févr 2015;86(2 Suppl):S56-72.
  54. Thoma DS, Naenni N, Figuero E, Hämmerle CHF, Schwarz F, Jung RE, et al. Effects of soft tissue augmentation procedures on peri-implant health or disease: A systematic review and meta-analysis. *Clin Oral Implants Res.* mars 2018;29 Suppl 15:32-49.
  55. Berglundh T, Armitage G, Araujo MG, Avila-Ortiz G, Blanco J, Camargo PM, et al. Peri-implant diseases and conditions: Consensus report of workgroup 4 of the 2017 World Workshop on the Classification of Periodontal and Peri-Implant Diseases and Conditions. *J Clin Periodontol.* 2018;45 Suppl 20:S286-91.
  56. La péri-implantite : Définition, diagnostic, prévalence et facteurs de risque [Internet]. 3D Celo. 2019 [cité 17 avr 2020]. Disponible sur: <https://www.3dcelo.com/2019/02/27/la->

peri-implantite-1-2/

57. Kullman L, Al-Asfour A, Zetterqvist L, Andersson L. Comparison of radiographic bone height assessments in panoramic and intraoral radiographs of implant patients. *Int J Oral Maxillofac Implants*. févr 2007;22(1):96-100.
58. Albrektsson T, Canullo L, Cochran D, De Bruyn H. « Peri-Implantitis »: A Complication of a Foreign Body or a Man-Made « Disease ». Facts and Fiction. *Clin Implant Dent Relat Res*. août 2016;18(4):840-9.
59. Schwarz F, Derks J, Monje A, Wang H-L. Peri-implantitis. *J Clin Periodontol*. 2018;45 Suppl 20:S246-66.
60. Renvert S, Aghazadeh A, Hallström H, Persson GR. Factors related to peri-implantitis - a retrospective study. *Clin Oral Implants Res*. avr 2014;25(4):522-9.
61. Eick S, Ramseier CA, Rothenberger K, Brägger U, Buser D, Salvi GE. Microbiota at teeth and implants in partially edentulous patients. A 10-year retrospective study. *Clin Oral Implants Res*. févr 2016;27(2):218-25.
62. Verdugo F, Castillo A, Castillo F, Uribarri A. Epstein-Barr virus associated peri-implantitis: a split-mouth study. *Clin Oral Investig*. mars 2015;19(2):535-43.
63. Isidor F. Loss of osseointegration caused by occlusal load of oral implants. A clinical and radiographic study in monkeys. *Clin Oral Implants Res*. juin 1996;7(2):143-52.
64. Éléments de diagnostics différentiels : maladies parodontales - pathologies péri-implantaires [Internet]. LEFILDENTAIRE magazine dentaire. 2011 [cité 15 avr 2020]. Disponible sur: <https://www.lefildentaire.com/articles/clinique/parodontologie/elements-de-diagnostics-differentiels-maladies-parodontales-pathologies-peri-implantaires/>
65. Compte-rendu\_Les\_implants\_a\_l\_epreuve\_du\_temps-19.06.2014-SOP.pdf [Internet]. [cité 17 avr 2020]. Disponible sur: [https://www.sop.asso.fr/admin/documents/crjfpphoto/CRPH000790/Compte-rendu\\_Les\\_implants\\_a\\_l\\_epreuve\\_du\\_temps-19.06.2014-SOP.pdf](https://www.sop.asso.fr/admin/documents/crjfpphoto/CRPH000790/Compte-rendu_Les_implants_a_l_epreuve_du_temps-19.06.2014-SOP.pdf)
66. www.unitheque.com. Gestion des complications implantaire [Internet]. Unithèque. [cité 17 avr 2020]. Disponible sur: <https://www.unitheque.com/gestion-des-complications-implantaires/quintessence-international/Livre/6082>
67. www.unitheque.com. Prothèse implantaire pour l'omnipraticien [Internet]. Unithèque. [cité 17 avr 2020]. Disponible sur: <https://www.unitheque.com/prothese-implantaire-pour-omnipraticien/quintessence-international/Livre/4158>
68. Suárez-López del Amo F, Yu S-H, Wang H-L. Non-Surgical Therapy for Peri-Implant Diseases: a Systematic Review. *J Oral Maxillofac Res* [Internet]. 9 sept 2016 [cité 12 avr 2020];7(3). Disponible sur: <https://www.ncbi.nlm.nih.gov/pmc/articles/PMC5100638/>
69. Renvert S, Samuelsson E, Lindahl C, Persson GR. Mechanical non-surgical treatment of peri-implantitis: a double-blind randomized longitudinal clinical study. I: clinical results. *J Clin Periodontol*. juill 2009;36(7):604-9.
70. Persson GR, Samuelsson E, Lindahl C, Renvert S. Mechanical non-surgical treatment of peri-implantitis: a single-blinded randomized longitudinal clinical study. II. Microbiological results. *J Clin Periodontol*. juin 2010;37(6):563-73.
71. Recommendations on the clinical application of air polishing for the management of peri-implant mucositis and peri-implantitis. - PubMed - NCBI [Internet]. [cité 12 avr 2020]. Disponible sur: <https://www.ncbi.nlm.nih.gov/pubmed/26574612>
72. Sahm N, Becker J, Santel T, Schwarz F. Non-surgical treatment of peri-implantitis using an air-abrasive device or mechanical debridement and local application of chlorhexidine: a prospective, randomized, controlled clinical study. *J Clin Periodontol*. sept 2011;38(9):872-8.
73. Microbiologic results after non-surgical erbium-doped:yttrium, aluminum, and garnet laser or air-abrasive treatment of peri-implantitis: a randomiz... - PubMed - NCBI [Internet].

- [cité 12 avr 2020]. Disponible sur: <https://www.ncbi.nlm.nih.gov/pubmed/21417591>
74. Lupi SM, Granati M, Butera A, Collesano V, Rodriguez Y Baena R. Air-abrasive debridement with glycine powder versus manual debridement and chlorhexidine administration for the maintenance of peri-implant health status: a six-month randomized clinical trial. *Int J Dent Hyg.* nov 2017;15(4):287-94.
  75. Romeo E, Lops D, Chiapasco M, Ghisolfi M, Vogel G. Therapy of peri-implantitis with resective surgery. A 3-year clinical trial on rough screw-shaped oral implants. Part II: radiographic outcome. *Clin Oral Implants Res.* avr 2007;18(2):179-87.
  76. Sharon E, Shapira L, Wilensky A, Abu-Hatoum R, Smidt A. Efficiency and thermal changes during implantoplasty in relation to bur type. *Clin Implant Dent Relat Res.* avr 2013;15(2):292-6.
  77. Peri-implantite, quel traitement ? [Internet]. [cité 12 avr 2020]. Disponible sur: [http://cms.kometdental.de/fileadmin/user\\_upload/presse/Revue\\_de\\_Presse/Septembre\\_2017/31\\_Quiz\\_Dr\\_Margossian\\_Pe\\_\\_ri\\_implantite\\_\\_quel\\_traitement\\_.pdf](http://cms.kometdental.de/fileadmin/user_upload/presse/Revue_de_Presse/Septembre_2017/31_Quiz_Dr_Margossian_Pe__ri_implantite__quel_traitement_.pdf)
  78. Javed F, Alghamdi AST, Ahmed A, Mikami T, Ahmed HB, Tenenbaum HC. Clinical efficacy of antibiotics in the treatment of peri-implantitis. *Int Dent J.* août 2013;63(4):169-76.
  79. Jones CG. Chlorhexidine: is it still the gold standard? *Periodontol 2000.* oct 1997;15:55-62.
  80. Sahrman P, Bettschart C, Wiedemeier DB, Al-Majid A, Attin T, Schmidlin PR. Treatment of Peri-Implant Mucositis with Repeated Application of Chlorhexidine Chips or Gel during Supportive Therapy - A Randomized Clinical Trial. *Dent J.* 11 déc 2019;7(4).
  81. Machtei EE, Frankenthal S, Levi G, Elimelech R, Shoshani E, Rosenfeld O, et al. Treatment of peri-implantitis using multiple applications of chlorhexidine chips: a double-blind, randomized multi-centre clinical trial. *J Clin Periodontol.* déc 2012;39(12):1198-205.
  82. El Chaar E, Almogahwi M, Abdalkader K, Alshehri A, Cruz S, Ricci J. Decontamination of the Infected Implant Surface: A Scanning Electron Microscope Study. *Int J Periodontics Restorative Dent.* juin 2020;40(3):395-401.
  83. Trejo PM, Bonaventura G, Weng D, Caffesse RG, Bragger U, Lang NP. Effect of mechanical and antiseptic therapy on peri-implant mucositis: an experimental study in monkeys. *Clin Oral Implants Res.* juin 2006;17(3):294-304.
  84. Helms JA, Della-Fera MA, Mott AE, Frank ME. Effects of chlorhexidine on human taste perception. *Arch Oral Biol.* oct 1995;40(10):913-20.
  85. Venkei A, EÖrdegh G, Turzó K, Urbán E, Ungvári K. A simplified in vitro model for investigation of the antimicrobial efficacy of various antiseptic agents to prevent peri-implantitis. *Acta Microbiol Immunol Hung.* 9 mars 2020;1-6.
  86. Polyvidone iodée : activité antimicrobienne en parodontologie - JPIO n° 1 du 01/02/2002 [Internet]. [cité 14 avr 2020]. Disponible sur: <https://www.editionsmdp.fr/revues/jpio/article/n-21-1/polyvidone-iodee-activite-antimicrobienne-en-parodontologie.html>
  87. Sannino G, Gigola P, Puttini M, Pera F, Passariello C. Combination therapy including serratiopeptidase improves outcomes of mechanical-antibiotic treatment of periimplantitis. *Int J Immunopathol Pharmacol.* sept 2013;26(3):825-31.
  88. Sustained co-delivery of ibuprofen and basic fibroblast growth factor by thermosensitive nanoparticle hydrogel as early local treatment of peri-imp... - PubMed - NCBI [Internet]. [cité 14 avr 2020]. Disponible sur: <https://www.ncbi.nlm.nih.gov/pubmed/30863065>
  89. Renvert S, Roos-Jansåker A-M, Claffey N. Non-surgical treatment of peri-implant mucositis and peri-implantitis: a literature review. *J Clin Periodontol.* sept 2008;35(8 Suppl):305-15.
  90. Antiseptics and microcosm biofilm formation on titanium surfaces. - PubMed - NCBI

- [Internet]. [cité 14 avr 2020]. Disponible sur: <https://www.ncbi.nlm.nih.gov/pubmed/26981756>
91. Htet M, Madi M, Zakaria O, Miyahara T, Xin W, Lin Z, et al. Decontamination of Anodized Implant Surface With Different Modalities for Peri-Implantitis Treatment: Lasers and Mechanical Debridement With Citric Acid. *J Periodontol.* août 2016;87(8):953-61.
  92. Muthukuru M, Zainvi A, Esplugues EO, Flemmig TF. Non-surgical therapy for the management of peri-implantitis: a systematic review. *Clin Oral Implants Res.* oct 2012;23 Suppl 6:77-83.
  93. Figuero E, Graziani F, Sanz I, Herrera D, Sanz M. Management of peri-implant mucositis and peri-implantitis. *Periodontol 2000.* oct 2014;66(1):255-73.
  94. Klinge B, Meyle J, Working Group 2. Peri-implant tissue destruction. The Third EAO Consensus Conference 2012. *Clin Oral Implants Res.* oct 2012;23 Suppl 6:108-10.
  95. Renvert S, Polyzois I. Treatment of pathologic peri-implant pockets. *Periodontol 2000.* 2018;76(1):180-90.
  96. Esposito M, Grusovin MG, Worthington HV. Interventions for replacing missing teeth: treatment of peri-implantitis. *Cochrane Database Syst Rev.* 18 janv 2012;1:CD004970.
  97. Anti-infective surgical therapy of peri-implantitis. A 12-month prospective clinical study. - PubMed - NCBI [Internet]. [cité 14 avr 2020]. Disponible sur: <https://www.ncbi.nlm.nih.gov/pubmed/22092831>
  98. Bautista L, Huynh-Ba G. In patients with peri-implantitis, access flap surgery may be more effective than mechanical debridement in terms of clinical attachment gain although both treatments lead to improved clinical parameters (UT CAT #2432). *Tex Dent J.* nov 2013;130(11):1112.
  99. Impact of Maintenance Therapy for the Prevention of Peri-implant Diseases: A Systematic Review and Meta-analysis. - PubMed - NCBI [Internet]. [cité 15 avr 2020]. Disponible sur: <https://www.ncbi.nlm.nih.gov/pubmed/26701350>
  100. Monje A, Aranda L, Diaz KT, Alarcón MA, Bagramian RA, Wang HL, et al. Impact of Maintenance Therapy for the Prevention of Peri-implant Diseases: A Systematic Review and Meta-analysis. *J Dent Res.* avr 2016;95(4):372-9.
  101. Javed F, BinShabaib MS, Alharthi SS, Qadri T. Role of mechanical curettage with and without adjunct antimicrobial photodynamic therapy in the treatment of peri-implant mucositis in cigarette smokers: A randomized controlled clinical trial. *Photodiagnosis Photodyn Ther.* 1 juin 2017;18:331-4.
  102. Sivaramakrishnan G, Sridharan K. Photodynamic therapy for the treatment of peri-implant diseases: A network meta-analysis of randomized controlled trials. *Photodiagnosis Photodyn Ther.* mars 2018;21:1-9.
  103. Marotti J, Tortamano P, Cai S, Ribeiro MS, Franco JEM, de Campos TT. Decontamination of dental implant surfaces by means of photodynamic therapy. *Lasers Med Sci.* janv 2013;28(1):303-9.
  104. Takasaki AA, Aoki A, Mizutani K, Kikuchi S, Oda S, Ishikawa I. Er:YAG laser therapy for peri-implant infection: a histological study. *Lasers Med Sci.* sept 2007;22(3):143-57.
  105. Romanos G. Current concepts in the use of lasers in periodontal and implant dentistry. *J Indian Soc Periodontol.* 2015;19(5):490-4.
  106. Kreisler M, Kohnen W, Christoffers A-B, Götz H, Jansen B, Duschner H, et al. In vitro evaluation of the biocompatibility of contaminated implant surfaces treated with an Er : YAG laser and an air powder system. *Clin Oral Implants Res.* févr 2005;16(1):36-43.
  107. Lerario F, Roncati M, Gariffo A, Attorresi E, Lucchese A, Galanakis A, et al. Non-surgical periodontal treatment of peri-implant diseases with the adjunctive use of diode laser: preliminary clinical study. *Lasers Med Sci.* janv 2016;31(1):1-6.

108. richard taillet. Dictionnaire de physique. broché. 2018.
109. Kuhn J. Les indications des lasers en médecine dentaire. :203.
110. Smalley PJ. Keys to Building a Safe and Effective Healthcare Laser Program. *Laser Ther.* 31 mars 2018;27(1):11-20.
111. Laser safety. - PubMed - NCBI [Internet]. [cité 15 avr 2020]. Disponible sur: <https://www.ncbi.nlm.nih.gov/pubmed/7791495>
112. Sulieman M. An overview of the use of lasers in general dental practice: 2. Laser wavelengths, soft and hard tissue clinical applications. *Dent Update.* juin 2005;32(5):286-8, 291-4, 296.
113. Verma SK, Maheshwari S, Singh RK, Chaudhari PK. Laser in dentistry: An innovative tool in modern dental practice. *Natl J Maxillofac Surg.* juill 2012;3(2):124-32.
114. Weiner GP. Laser dentistry practice management. *Dent Clin North Am.* oct 2004;48(4):1105-26, ix.
115. Alamarguy C. Le laser et ses utilisations en Odontologie conservatrice. :106.
116. David Vincent Dilouya, Patrick Missika, Jean-michel Stroumza, Hervé Tarragano. les lasers tout simplement. édition ID. 2019.
117. E S, B G-H, M R, S V. CO2 laser application in stomatology. *Swiss Dent J.* 1 mars 2019;129(3):214-5.
118. Walsh LJ. The current status of low level laser therapy in dentistry. Part 1. Soft tissue applications. *Aust Dent J.* août 1997;42(4):247-54.
119. Walsh LJ. The current status of low level laser therapy in dentistry. Part 2. Hard tissue applications. *Aust Dent J.* oct 1997;42(5):302-6.
120. Silveira PCL, Streck EL, Pinho RA. Evaluation of mitochondrial respiratory chain activity in wound healing by low-level laser therapy. *J Photochem Photobiol B.* 1 mars 2007;86(3):279-82.
121. Lodi G, Sardella A, Bez C, Demarosi F, Carrassi A. Systematic review of randomized trials for the treatment of oral leukoplakia. *J Dent Educ.* août 2002;66(8):896-902.
122. Mordon S. Applications médicales du laser. *Reflets Phys.* oct 2010;(21):65-9.
123. Boulnois J-L. Photophysical processes in recent medical laser developments: A review. *Lasers Med Sci.* 1 janv 1986;1(1):47-66.
124. Kathuria V, Dhillon JK, Kalra G. Low Level Laser Therapy: A Panacea for oral maladies. *Laser Ther.* 2 oct 2015;24(3):215-23.
125. AMZIL Sanae. phototherapie dynamique antimicrobienne : principes, applications et perspectives. [thèse]. [RABAT]: MOHAMED V - RABAT, faculté de medecine et de pharmacie; 2018.
126. Mordon S, Maunoury V, Bulois P, Ducrotté P, Rochon P, Boyer J. La thérapie photodynamique en gastroentérologie. *Gastroentérologie Clin Biol.* août 2005;29(8-9):949-54.
127. Agostinis P, Berg K, Cengel KA, Foster TH, Girotti AW, Gollnick SO, et al. PHOTODYNAMIC THERAPY OF CANCER: AN UPDATE. *CA Cancer J Clin.* 2011;61(4):250-81.
128. Betsy J, Prasanth CS, Baiju KV, Prasanthila J, Subhash N. Efficacy of antimicrobial photodynamic therapy in the management of chronic periodontitis: a randomized controlled clinical trial. *J Clin Periodontol.* juin 2014;41(6):573-81.
129. oussama KAABAR. la thérapie photodynamique en medecine bucco-dentaire. [toulouse]: université de lorraine , académie de nancy-metz; 2012.
130. Hamblin MR. Mechanisms and applications of the anti-inflammatory effects of photobiomodulation. *AIMS Biophys.* 2017;4(3):337-61.
131. Enwemeka CS, Williams D, Enwemeka SK, Hollosi S, Yens D. Blue 470-nm light kills methicillin-resistant *Staphylococcus aureus* (MRSA) in vitro. *Photomed Laser Surg.* avr

2009;27(2):221-6.

132. Merigo E, Chevalier M, Conti S, Ciociola T, Fornaini C, Manfredi M, et al. Antimicrobial effect on *Candida albicans* biofilm by application of different wavelengths and dyes and the synthetic killer decapeptide KP. *Laser Ther.* 30 sept 2019;28(3):180-6.
133. C F, Jp R, E M. 450 nm diode laser: A new help in oral surgery. *World J Clin Cases.* 1 sept 2016;4(9):253-7.
134. E M, S C, T C, C F, L P, G L, et al. Effect of different wavelengths and dyes on *Candida albicans*: In vivo study using *Galleria mellonella* as an experimental model. *Photodiagnosis Photodyn Ther.* 24 janv 2017;18:34-8.
135. Rego Filho FG, Araujo MT, Oliveira KT, Bagnato VS. Validation of photodynamic action via photobleaching of a new curcumin-based composite with enhanced water solubility. *J Fluoresc.* 2014;24(5):1407-13.
136. Antimicrobial Photodynamic Therapy Protocols on *Streptococcus mutans* with Different Combinations of Wavelengths and Photosensitizing Dyes. - PubMed - NCBI [Internet]. [cité 16 avr 2020]. Disponible sur: <https://www.ncbi.nlm.nih.gov/pubmed/?term=Antimicrobial+Photodynamic+Therapy+Protocols+on+Streptococcus+mutans+with+Different+Combinations+of+Wavelengths+and+Photosensitizing+Dyes>
137. Kc S. Laser (and LED) therapy is phototherapy. *Photomed Laser Surg.* 1 févr 2005;23(1):78-80.
138. Adamskaya N, Dungal P, Mittermayr R, Hartinger J, Feichtinger G, Wassermann K, et al. Light therapy by blue LED improves wound healing in an excision model in rats. *Injury.* sept 2011;42(9):917-21.
139. T K, T T, Y N, K A. Chondrogenic mRNA expression in prechondrogenic cells after blue laser irradiation. *J Photochem Photobiol B.* 25 janv 2010;98(3):211-5.
140. Omi T, Bjerring P, Sato S, Kawana S, Hankins RW, Honda M. 420 nm intense continuous light therapy for acne. *J Cosmet Laser Ther Off Publ Eur Soc Laser Dermatol.* nov 2004;6(3):156-62.
141. Sharma RA, Gescher AJ, Steward WP. Curcumin: the story so far. *Eur J Cancer Oxf Engl* 1990. sept 2005;41(13):1955-68.
142. Photodynamic effect of curcumin on NPC/CNE2 cells. - PubMed - NCBI [Internet]. [cité 16 avr 2020]. Disponible sur: <https://www.ncbi.nlm.nih.gov/pubmed/16566718>
143. Adiwidjaja J, McLachlan AJ, Boddy AV. Curcumin as a clinically-promising anti-cancer agent: pharmacokinetics and drug interactions. *Expert Opin Drug Metab Toxicol.* sept 2017;13(9):953-72.
144. Willenbacher E, Khan SZ, Mujica SCA, Trapani D, Hussain S, Wolf D, et al. Curcumin: New Insights into an Ancient Ingredient against Cancer. *Int J Mol Sci.* 12 avr 2019;20(8).
145. Mun S-H, Joung D-K, Kim Y-S, Kang O-H, Kim S-B, Seo Y-S, et al. Synergistic antibacterial effect of curcumin against methicillin-resistant *Staphylococcus aureus*. *Phytomedicine Int J Phytother Phytopharm.* 15 juin 2013;20(8-9):714-8.
146. Song J, Choi B, Jin E-J, Yoon Y, Choi K-H. Curcumin suppresses *Streptococcus mutans* adherence to human tooth surfaces and extracellular matrix proteins. *Eur J Clin Microbiol Infect Dis Off Publ Eur Soc Clin Microbiol.* juill 2012;31(7):1347-52.
147. Martins CVB, da Silva DL, Neres ATM, Magalhães TFF, Watanabe GA, Modolo LV, et al. Curcumin as a promising antifungal of clinical interest. *J Antimicrob Chemother.* févr 2009;63(2):337-9.
148. Effect of different pre-irradiation times on curcumin-mediated photodynamic therapy against planktonic cultures and biofilms of *Candida* spp. - PubMed - NCBI [Internet]. [cité 16 avr 2020]. Disponible sur: <https://www.ncbi.nlm.nih.gov/pubmed/23153629>

149. Lang NP, Berglundh T, Working Group 4 of Seventh European Workshop on Periodontology. Peri-implant diseases: where are we now?--Consensus of the Seventh European Workshop on Periodontology. *J Clin Periodontol.* mars 2011;38 Suppl 11:178-81.
150. The epidemiology of peri-implantitis. - PubMed - NCBI [Internet]. [cité 18 avr 2020]. Disponible sur: <https://www.ncbi.nlm.nih.gov/pubmed/23062130>
151. Javed F, Romanos GE. Impact of diabetes mellitus and glycemic control on the osseointegration of dental implants: a systematic literature review. *J Periodontol.* nov 2009;80(11):1719-30.
152. Pette GA, Ganeles J, Norkin FJ. Radiographic appearance of commonly used cements in implant dentistry. *Int J Periodontics Restorative Dent.* févr 2013;33(1):61-8.
153. Conventional versus CO2 laser-assisted treatment of peri-implant defects with the concomitant use of pure-phase beta-tricalcium phosphate: a 5-year... - PubMed - NCBI [Internet]. [cité 16 avr 2020]. Disponible sur: <https://www.ncbi.nlm.nih.gov/pubmed/17340900>
154. Coffelt DW, Cobb CM, MacNeill S, Rapley JW, Killoy WJ. Determination of energy density threshold for laser ablation of bacteria. An in vitro study. *J Clin Periodontol.* janv 1997;24(1):1-7.
155. Kato T, Kusakari H, Hoshino E. Bactericidal efficacy of carbon dioxide laser against bacteria-contaminated titanium implant and subsequent cellular adhesion to irradiated area. *Lasers Surg Med.* 1998;23(5):299-309.
156. Hauser-Gerspach I, Stübinger S, Meyer J. Bactericidal effects of different laser systems on bacteria adhered to dental implant surfaces: an in vitro study comparing zirconia with titanium. *Clin Oral Implants Res.* mars 2010;21(3):277-83.
157. Advances in bone surgery: the Er:YAG laser in oral surgery and implant dentistry. - PubMed - NCBI [Internet]. [cité 16 avr 2020]. Disponible sur: <https://www.ncbi.nlm.nih.gov/pubmed/23662082>
158. Deppe H, Horch HH, Henke J, Donath K. Peri-implant care of ailing implants with the carbon dioxide laser. *Int J Oral Maxillofac Implants.* oct 2001;16(5):659-67.
159. Kesler G, Romanos G, Koren R. Use of Er:YAG laser to improve osseointegration of titanium alloy implants--a comparison of bone healing. *Int J Oral Maxillofac Implants.* juin 2006;21(3):375-9.
160. Regenerative therapy of deep peri-implant infrabony defects after CO2 laser implant surface decontamination. - PubMed - NCBI [Internet]. [cité 16 avr 2020]. Disponible sur: <https://www.ncbi.nlm.nih.gov/pubmed/18605600>
161. Bach G, Neckel C, Mall C, Krekeler G. Conventional versus laser-assisted therapy of periimplantitis: a five-year comparative study. *Implant Dent.* 2000;9(3):247-51.
162. Schwarz F, Sahm N, Iglhaut G, Becker J. Impact of the method of surface debridement and decontamination on the clinical outcome following combined surgical therapy of peri-implantitis: a randomized controlled clinical study. *J Clin Periodontol.* mars 2011;38(3):276-84.
163. Schwarz F, John G, Schmucker A, Sahm N, Becker J. Combined surgical therapy of advanced peri-implantitis evaluating two methods of surface decontamination: a 7-year follow-up observation. *J Clin Periodontol.* 2017;44(3):337-42.
164. Norton MR. Efficacy of Er:YAG Laser in the Decontamination of Peri-implant Disease: A One-Year Prospective Closed Cohort Study. *Int J Periodontics Restorative Dent.* déc 2017;37(6):781-8.
165. Al-Khureif AA, Mohamed BA, Siddiqui AZ, Hashem M, Khan AA, Divakar DD. Clinical, host-derived immune biomarkers and microbiological outcomes with adjunctive photochemotherapy compared with local antimicrobial therapy in the treatment of peri-implantitis in cigarette smokers. *Photodiagnosis Photodyn Ther.* juin 2020;30:101684.

166. Papadopoulos CA, Vouros I, Menexes G, Konstantinidis A. The utilization of a diode laser in the surgical treatment of peri-implantitis. A randomized clinical trial. *Clin Oral Investig.* nov 2015;19(8):1851-60.
167. Pommer B, Haas R, Mailath-Pokorny G, Fürhauser R, Watzek G, Busenlechner D, et al. Periimplantitis Treatment: Long-Term Comparison of Laser Decontamination and Implantoplasty Surgery. *Implant Dent.* oct 2016;25(5):646-9.
168. John G, Becker J, Schmucker A, Schwarz F. Non-surgical treatment of peri-implant mucositis and peri-implantitis at two-piece zirconium implants: A clinical follow-up observation after up to 3 years. *J Clin Periodontol.* juill 2017;44(7):756-61.
169. Schwarz F, John G, Hegewald A, Becker J. Non-surgical treatment of peri-implant mucositis and peri-implantitis at zirconia implants: a prospective case series. *J Clin Periodontol.* août 2015;42(8):783-8.
170. Persson GR, Roos-Jansåker A-M, Lindahl C, Renvert S. Microbiologic results after non-surgical erbium-doped:yttrium, aluminum, and garnet laser or air-abrasive treatment of peri-implantitis: a randomized clinical trial. *J Periodontol.* sept 2011;82(9):1267-78.
171. Schwarz F, Bieling K, Nuesry E, Sculean A, Becker J. Clinical and histological healing pattern of peri-implantitis lesions following non-surgical treatment with an Er:YAG laser. *Lasers Surg Med.* août 2006;38(7):663-71.
172. Schwarz F, Hegewald A, John G, Sahn N, Becker J. Four-year follow-up of combined surgical therapy of advanced peri-implantitis evaluating two methods of surface decontamination. *J Clin Periodontol.* oct 2013;40(10):962-7.
173. Schwarz F, Sculean A, Rothamel D, Schwenzer K, Georg T, Becker J. Clinical evaluation of an Er:YAG laser for nonsurgical treatment of peri-implantitis: a pilot study. *Clin Oral Implants Res.* févr 2005;16(1):44-52.
174. Schwarz F, John G, Mainusch S, Sahn N, Becker J. Combined surgical therapy of peri-implantitis evaluating two methods of surface debridement and decontamination. A two-year clinical follow up report. *J Clin Periodontol.* août 2012;39(8):789-97.
175. Clem D, Gunsolley JC. Peri-implantitis Treatment Using Er:YAG Laser and Bone Grafting. A Prospective Consecutive Case Series Evaluation: 1 Year Posttherapy. *Int J Periodontics Restorative Dent.* août 2019;39(4):479-89.
176. Abduljabbar T, Javed F, Kellesarian SV, Vohra F, Romanos GE. Effect of Nd:YAG laser-assisted non-surgical mechanical debridement on clinical and radiographic peri-implant inflammatory parameters in patients with peri-implant disease. *J Photochem Photobiol B.* mars 2017;168:16-9.
177. Al-Falaki R, Cronshaw M, Hughes FJ. Treatment outcome following use of the erbium, chromium:yttrium, scandium, gallium, garnet laser in the non-surgical management of peri-implantitis: a case series. *Br Dent J.* oct 2014;217(8):453-7.
178. Bassetti M, Schär D, Wicki B, Eick S, Ramseier CA, Arweiler NB, et al. Anti-infective therapy of peri-implantitis with adjunctive local drug delivery or photodynamic therapy: 12-month outcomes of a randomized controlled clinical trial. *Clin Oral Implants Res.* mars 2014;25(3):279-87.
179. Romeo U, Nardi GM, Libotte F, Sabatini S, Palaia G, Grassi FR. The Antimicrobial Photodynamic Therapy in the Treatment of Peri-Implantitis. *Int J Dent.* 2016;2016:7692387.
180. Wang H, Li W, Zhang D, Li W, Wang Z. Adjunctive photodynamic therapy improves the outcomes of peri-implantitis: a randomized controlled trial. *Aust Dent J.* 2019;64(3):256-62.
181. Karimi MR, Hasani A, Khosroshahian S. Efficacy of Antimicrobial Photodynamic Therapy as an Adjunctive to Mechanical Debridement in the Treatment of Peri-implant Diseases: A Randomized Controlled Clinical Trial. *J Lasers Med Sci.* 2016;7(3):139-45.
182. Birang E, Talebi Ardekani MR, Rajabzadeh M, Sarmadi G, Birang R, Gutknecht N.



- Evaluation of Effectiveness of Photodynamic Therapy With Low-level Diode Laser in Nonsurgical Treatment of Peri-implantitis. *J Lasers Med Sci.* 2017;8(3):136-42.
183. Arisan V, Karabuda ZC, Arıcı SV, Topçuoğlu N, Külekçi G. A randomized clinical trial of an adjunct diode laser application for the nonsurgical treatment of peri-implantitis. *Photomed Laser Surg.* nov 2015;33(11):547-54.
184. Tenore G, Montori A, Mohsen A, Mattarelli G, Palaia G, Romeo U. Evaluation of adjunctive efficacy of diode laser in the treatment of peri-implant mucositis: a randomized clinical trial. *Lasers Med Sci.* août 2020;35(6):1411-7.
185. Bombeccari GP, Guzzi G, Gualini F, Gualini S, Santoro F, Spadari F. Photodynamic therapy to treat periimplantitis. *Implant Dent.* déc 2013;22(6):631-8.
186. Schwarz F, Sculean A, Rothamel D, Schwenzer K, Georg T, Becker J. Clinical evaluation of an Er:YAG laser for nonsurgical treatment of peri-implantitis: a pilot study. *Clin Oral Implants Res.* févr 2005;16(1):44-52.
187. Caccianiga G, Rey G, Baldoni M, Paiusco A. Clinical, Radiographic and Microbiological Evaluation of High Level Laser Therapy, a New Photodynamic Therapy Protocol, in Peri-Implantitis Treatment; a Pilot Experience. *BioMed Res Int.* 2016;2016:6321906.
188. Dörtbudak O, Haas R, Bernhart T, Mailath-Pokorny G. Lethal photosensitization for decontamination of implant surfaces in the treatment of peri-implantitis. *Clin Oral Implants Res.* avr 2001;12(2):104-8.
189. Hayek RRA, Araújo NS, Gioso MA, Ferreira J, Baptista-Sobrinho CA, Yamada AM, et al. Comparative study between the effects of photodynamic therapy and conventional therapy on microbial reduction in ligature-induced peri-implantitis in dogs. *J Periodontol.* août 2005;76(8):1275-81.
190. Yilmaz S, Kuru B, Kuru L, Noyan U, Argun D, Kadir T. Effect of gallium arsenide diode laser on human periodontal disease: a microbiological and clinical study. *Lasers Surg Med.* 2002;30(1):60-6.
191. Shibli JA, Martins MC, Ribeiro FS, Garcia VG, Nociti FH, Marcantonio E. Lethal photosensitization and guided bone regeneration in treatment of peri-implantitis: an experimental study in dogs. *Clin Oral Implants Res.* juin 2006;17(3):273-81.
192. Chui C, Hiratsuka K, Aoki A, Takeuchi Y, Abiko Y, Izumi Y. Blue LED inhibits the growth of *Porphyromonas gingivalis* by suppressing the expression of genes associated with DNA replication and cell division. *Lasers Surg Med.* déc 2012;44(10):856-64.
193. Chui C, Aoki A, Takeuchi Y, Sasaki Y, Hiratsuka K, Abiko Y, et al. Antimicrobial effect of photodynamic therapy using high-power blue light-emitting diode and red-dye agent on *Porphyromonas gingivalis*. *J Periodontal Res.* déc 2013;48(6):696-705.
194. Merigo E, Conti S, Ciociola T, Manfredi M, Vescovi P, Fornaini C. Antimicrobial Photodynamic Therapy Protocols on *Streptococcus mutans* with Different Combinations of Wavelengths and Photosensitizing Dyes. *Bioeng Basel Switz.* 10 mai 2019;6(2).
195. Anti-infective therapy of peri-implantitis with adjunctive local drug delivery or photodynamic therapy: six-month outcomes of a prospective randomi... - PubMed - NCBI [Internet]. [cité 17 avr 2020]. Disponible sur: <https://www.ncbi.nlm.nih.gov/pubmed/22568744>
196. Wainwright M, Crossley KB. Photosensitising agents - Circumventing resistance and breaking down biofilms: A review. *Int Biodeterior Biodegrad.* mars 2004;53(2):119-26.
197. Hamblin MR, Hasan T. Photodynamic therapy: a new antimicrobial approach to infectious disease? *Photochem Photobiol Sci Off J Eur Photochem Assoc Eur Soc Photobiol.* mai 2004;3(5):436-50.
198. Dai T, Huang Y-Y, Hamblin MR. Photodynamic therapy for localized infections--state of the art. *Photodiagnosis Photodyn Ther.* déc 2009;6(3-4):170-88.

199. Komerik N, MacRobert AJ. Photodynamic therapy as an alternative antimicrobial modality for oral infections. *J Environ Pathol Toxicol Oncol Off Organ Int Soc Environ Toxicol Cancer*. 2006;25(1-2):487-504.
200. O’Riordan K, Akilov OE, Hasan T. The potential for photodynamic therapy in the treatment of localized infections. *Photodiagnosis Photodyn Ther*. déc 2005;2(4):247-62.
201. Silverman S. Oral cancer: complications of therapy. *Oral Surg Oral Med Oral Pathol Oral Radiol Endod*. août 1999;88(2):122-6.
202. Calzavara-Pinton PG, Venturini M, Sala R. A comprehensive overview of photodynamic therapy in the treatment of superficial fungal infections of the skin. *J Photochem Photobiol B*. 14 janv 2005;78(1):1-6.
203. Deppe H, Mücke T, Wagenpfeil S, Kesting M, Sculean A. Nonsurgical antimicrobial photodynamic therapy in moderate vs severe peri-implant defects: a clinical pilot study. *Quintessence Int Berl Ger* 1985. 2013;44(8):609-18.
204. Haas R, Dörtbudak O, Mensdorff-Pouilly N, Mailath G. Elimination of bacteria on different implant surfaces through photosensitization and soft laser. An in vitro study. *Clin Oral Implants Res*. août 1997;8(4):249-54.
205. Wilson M, Dobson J, Sarkar S. Sensitization of periodontopathogenic bacteria to killing by light from a low-power laser. *Oral Microbiol Immunol*. juin 1993;8(3):182-7.
206. Takasaki AA, Aoki A, Mizutani K, Schwarz F, Sculean A, Wang C-Y, et al. Application of antimicrobial photodynamic therapy in periodontal and peri-implant diseases. *Periodontol 2000*. 2009;51:109-40.
207. Rocca J-P, Fornaini C, Yong Z, Yinghua Z, Merigo E. Laser multi-wavelength approach for the treatment of peri-implantitis: A case report. *J Oral Implantol*. 13 juill 2020;



## Approbation – Improbation

Les opinions émises par les dissertations présentées, doivent être considérées comme propres à leurs auteurs, sans aucune approbation ou improbation de la Faculté de Chirurgie dentaire (1).

Lu et approuvé,

Vu,  
Nice, le

Le Président du jury,

Le Doyen de la Faculté de  
Chirurgie Dentaire de l'UNS

Professeur

Professeur Laurence LUPI

(1) Les exemplaires destinés à la bibliothèque doivent être obligatoirement signés par le Doyen et par le Président du Jury.

## *Serment d'Hippocrate*

*En présence des Maîtres de cette Faculté, de mes chers condisciples, devant l'effigie d'Hippocrate,*

*Je promets et je jure, au nom de l'Être Suprême, d'être fidèle aux lois de l'Honneur et de la probité dans l'exercice de La Médecine Dentaire.*

*Je donnerai mes soins gratuits à l'indigent et n'exigerai jamais un salaire au-dessus de mon travail, je ne participerai à aucun partage clandestin d'honoraires.*

*Admis dans l'intérieur des maisons, mes yeux ne verront pas ce qui se passe, ma langue taira les secrets qui me seront confiés et mon état ne servira pas à corrompre les mœurs ni à favoriser le crime.*

*Je ne permettrai pas que des considérations de religion, de nation, de race, de parti ou de classe sociale viennent s'interposer entre mon Devoir et mon patient.*

*Je garderai le respect absolu de la vie humaine dès sa conception.*

*Même sous la menace, je n'admettrai pas de faire usage de mes connaissances médicales contre les lois de l'Humanité.*

*Respectueux et reconnaissant envers les Maîtres, je rendrai à leurs enfants l'instruction que j'ai reçue de leurs pères.*

*Que les hommes m'accordent leur estime si je suis fidèle à mes promesses,*

*Que je sois couvert d'opprobre et méprisé de mes confrères si j'y manque.*

**Joana CORREARD**

**LE TRAITEMENT DES PERI-IMPLANTITES AU LASER DIODE  
450NM, analyse de la littérature et proposition d'un  
protocole**

**Thèse** : Chirurgie Dentaire, Nice, **année** universitaire 2019-2020, n°42-57-20-26

**Directeur de thèse** : Docteur MERIGO Elisabetta

**Mots-clés** : Péri-implantite, Thérapie Photodynamique, Laser diode 450 nm, Traitement de la maladie péri-implantaire.

**Résumé**:

À l'heure d'aujourd'hui, notre espérance de vie augmente ainsi que nos attentes envers les progrès de la science médicale. Ainsi depuis plusieurs années les implants sont utilisés dans le traitement des édentements. Plus de 10 millions d'implants sont posés chaque année dans le monde. De nos jours, le taux de survie à 5 ans est passé à 97.1% contre le 93.5% évaluable avant les années 2000. La péri-implantite a été décrite en 2008 lors de la 6ème conférence de consensus européenne en Parodontologie comme une inflammation de la muqueuse associée à une perte osseuse péri implantaire. Cette maladie infectieuse à étiologies multiples (bactériennes, mécaniques, généraux..) n'a à ce jour, aucun traitement reproductible et apportant une rémission totale à 100% des cas.

Des traitements de la péri-implantite sont actuellement mis en œuvre avec des nouveaux protocoles. C'est avec l'évolution de la technologie médicale, que le laser fut utilisé pour la première fois en dentisterie dans les années 60. Certains sont utilisés en tant qu'adjuvants dans le traitement de la péri-implantite.

Dans cette optique, une analyse de la littérature, portant sur le traitement des péri-implantites au laser est réalisée afin de proposer un nouveau protocole de thérapie photodynamique basé sur l'utilisation d'une nouvelle longueur d'onde, la 450 nm du laser diode bleu et comme photosensibilisant la curcumine, déjà décrite dans la littérature pour ses propriétés anti-inflammatoires et antimicrobienne.