

UNIVERSITE DE PICARDIE JULES VERNE

FACULTE DE MEDECINE D'AMIENS

Année 2020

N° 2020-115

**Intérêt de la vidéo-capsule endoscopique pour le
diagnostic étiologique de douleurs abdominales et/ou
de diarrhée chronique**

THESE POUR LE DOCTORAT EN MEDECINE (DIPLOME D'ETAT)

SPECIALISEE EN HEPATOGASTROENTEROLOGIE

PRESENTEE ET SOUTENUE PUBLIQUEMENT

LE VENDREDI 25 SEPTEMBRE 2020

PAR

Clément MATIAS

PRESIDENT DU JURY : Monsieur le Professeur Eric NGUYEN-KHAC

MEMBRES DU JURY : Monsieur le Professeur Jean SCHMIDT
Monsieur le Professeur Djamal-Dine DJEDDI
Monsieur le Professeur Mathurin FUMERY
Monsieur le Docteur Jean-Philippe LE MOUËL

DIRECTEUR DE THESE : Monsieur le Professeur Mathurin FUMERY

UNIVERSITE DE PICARDIE JULES VERNE

FACULTE DE MEDECINE D'AMIENS

Année 2020

N° 2020-115

**Intérêt de la vidéo-capsule endoscopique pour le
diagnostic étiologique de douleurs abdominales et/ou
de diarrhée chronique**

THESE POUR LE DOCTORAT EN MEDECINE (DIPLOME D'ETAT)

SPECIALISEE EN HEPATOGASTROENTEROLOGIE

PRESENTEE ET SOUTENUE PUBLIQUEMENT

LE VENDREDI 25 SEPTEMBRE 2020

PAR

Clément MATIAS

PRESIDENT DU JURY : Monsieur le Professeur Eric NGUYEN-KHAC

MEMBRES DU JURY : Monsieur le Professeur Jean SCHMIDT
Monsieur le Professeur Djamal-Dine DJEDDI
Monsieur le Professeur Mathurin FUMERY
Monsieur le Docteur Jean-Philippe LE MOUËL

DIRECTEUR DE THESE : Monsieur le Professeur Mathurin FUMERY

A mon Maître,

Monsieur Le Professeur Eric NGUYEN-KHAC

Professeur des Universités - Praticien Hospitalier

(Hépto-Gastroentérologue)

Chef du Service d'Hépto-Gastroentérologie

Chef du Pôle « Médico-chirurgical digestif, rénal, infectieux, médecine interne et endocrinologie » (D.R.I.M.E)

Directeur Adjoint Laboratoire GRAP INSERM U1247

Président du CRBSP CHU Amiens

Vous me faites l'honneur de présider ce jury et de juger mon travail, je vous en remercie.

Votre savoir et votre rigueur sont un modèle à suivre.

Je vous témoigne ma profonde et respectueuse reconnaissance.

A mon Maître,

Monsieur Le Professeur Jean SCHMIDT

Professeur des Universités – Praticien Hospitalier

Médecine interne

Merci de me faire l'honneur de juger mon travail.

Veillez trouver ici l'expression de ma reconnaissance et de mon profond respect.

A mon Maître,

Monsieur Le Professeur Djamal-Dine DJEDDI

Professeur des Universités – Praticien Hospitalier

(Pédiatrie)

Responsable du centre d'activité « Médecine pédiatrique »

Pôle « Femme, Couple, Enfant »

Merci de participer à ce jury et de juger mon travail.

Veillez trouver l'expression de mes sincères remerciements et de ma gratitude.

A mon Maître,

Monsieur Le Professeur Mathurin FUMERY

Professeur des Universités – Praticien Hospitalier

(Gastro-entérologie)

Mathurin, je te remercie de m'avoir confié ce travail et de m'avoir accompagné dans sa réalisation.

Ta disponibilité, ta bonne humeur et ta rigueur m'ont été d'une aide précieuse, à l'image de tout ce que tu m'as transmis depuis le début de mon internat.

Tes qualités professionnelles sont pour moi un exemple à suivre.

Tu trouveras ici l'expression de mon profond respect et de ma gratitude.

A mon Maître,

Monsieur Le Docteur Jean-Philippe LE MOUEL

Service d'Hépatogastroentérologie

CHU AMIENS Picardie

Jean-Philippe, je te remercie d'avoir accepté de faire partie de ce jury.

Merci pour ta disponibilité, ta bonne humeur et ton enthousiasme qui m'ont accompagné tout au long de mon internat. J'espère avoir encore longtemps le privilège de te côtoyer et de travailler à tes côtés.

A mes parents,

Merci de m'avoir soutenu depuis le premier jour de la première année, sans vous je ne serai pas en train de prêter serment aujourd'hui ! Merci pour tout l'amour que vous m'avez donné et pour tous les sacrifices que vous avez fait pour moi. Cette thèse est aussi l'accomplissement de tout votre travail !

A Mélodie,

Merci pour ton amour, merci de rendre chaque jour encore plus spécial et de me supporter au quotidien. J'ai énormément de chance de t'avoir à mes côtés.

A ma sœur et à Antoine et Louis,

Merci de m'avoir soutenu et d'être présents aujourd'hui. J'ai conscience de la chance que l'on a de si bien s'entendre et de profiter de tous les moments passés ensemble. Estelle, j'avais entretenu l'espoir de réussir à soutenir ma thèse avant toi mais tu m'as finalement coiffé au poteau !

A mes grands-parents,

Merci de m'avoir transmis les valeurs du travail et de la famille, j'aurais aimé vous avoir à mes côtés.

A mes oncles, tantes et cousins,

Merci d'être présents aujourd'hui, j'ai beaucoup de chance de vous avoir.

A mes co-internes actuels ou passés,

Julien, Constance, Marion, Clara, Clémentine, Aline, Marion, Neila, Julie, Carole, Anouck, Xixi, Lucien, Joséphine, Marie, Oumaïma, Albane, Aurélien, Marc-Antoine, Erika, Louise, Serge, Charlotte et Capucine. Merci pour tous ces bons moments passés ensemble et pour la bonne ambiance du service, je compte sur vous pour mettre le feu ce soir !

Mention spéciale à Anouck et Xixi, mes compères de promo, pour tous ces moments passés ensemble au travail et en dehors, on va faire un trio de chefs d'enfer !

A mes chefs ou anciens chefs,

Justine, Valérie, Mathurin, Jean-Philippe, Sami, Franck, Ruxandra, Vincent, Marie, Henri, Monsieur Delcenserie, Monsieur Joly. Merci pour votre encadrement, votre disponibilité et

votre patience. Mention spéciale à Justine pour m'avoir transmis ta rigueur et m'avoir supporté pendant tes 6 premiers mois de chef !

A l'équipe de Compiègne,

J'ai adoré ces 6 mois passés avec vous, merci pour tout ce que vous m'avez transmis. Merci à Quentin de m'avoir passionné pour l'endoscopie et de m'avoir appris à utiliser un endoscope ! Merci aussi pour toutes les soirées foot autour d'une bonne pinte !

A mes co-internes de D.E.S.C,

Leslie, Liza, François, Clémence, Laura, Anthony et Chloé.

Merci pour votre bonne humeur.

A l'équipe paramédicale de gastro-entérologie,

Merci pour tout le travail que vous accomplissez au quotidien.

A l'équipe d'endoscopie,

Merci pour cette ambiance si particulière que j'adore, merci pour tous vos bons conseils, vous m'avez beaucoup appris. Chaque moment passé avec vous est un régal, j'ai hâte de vous retrouver.

A Catherine et à l'équipe de secrétaires,

Merci pour votre gentillesse et votre efficacité, merci de m'avoir déchiffré quand je n'articulais pas !

Aux amis Parisiens,

Olivier, Perrine, Noémie, Christian, Maëlys, Alexandre, Emmanuel, Alexis, Matthieu, Camille, Caroline, Julie, Samuel, Laetitia, Thibault.

Merci pour votre amitié et tous ces bons moments passés ensemble, le temps passe mais ne nous a pas séparé et j'en suis très heureux !

Aux amis de banlieue,

Sarah, et Thomas, Alexandre et Florence, Eliott et Lucie, Maxime et Lauranne, Florian, Jérémy.

Merci d'être présents aujourd'hui après toutes ces années d'amitié. Merci pour tous les bons moments passés ensemble et les prochains à venir.

Aux amis Amiénois,

Lucile, Ludovic, Anouck, Jean-Philippe, Marion, Godefroy, Aurélie, Lucien, Marine, Joséphine, Marie, Quentin, Candice, Côme, Laura, Amaury, Camille, Inès, Hélène B, Hugo, Hélène K.

Merci pour tous ces bons moments passés ensemble qui ont rendu la vie ici si agréable.

A la team badminton,

Marion, Aurélie (t'as peur de revenir faire un match on ne te voit plus ?!), Jean-Philippe, Guillaume, Vincent. Merci pour tous ces matchs serrés (ou pas) et remplis de fous-rires, surtout après la petite bière qui désaltère !

A tous ceux que j'ai oublié j'espère que vous ne m'en tiendrez pas rigueur !

LISTE DES ABREVIATIONS UTILISEES

MC : Maladie de Crohn

VCE : Vidéo-capsule endoscopique

CHU : Centre hospitalier universitaire

FOGD : Fibroscopie œsogastroduodénale

AINS : Anti-inflammatoires non stéroïdiens

CRP : Protéine C réactive

PEG : Polyéthylène glycol

SII : Syndrome de l'intestin irritable

ECCO : European Crohn's and Colitis Organisation

RCH : Rectocolite hémorragique

HAS : Haute autorité de santé

VS : Vitesse de sédimentation

SFED : Société française d'endoscopie digestive

TABLE DES MATIERES

| | |
|---------------------------------------------------------|----|
| 1. Introduction | 22 |
| 2. Matériel et méthodes | |
| 2.1. Population d'étude..... | 23 |
| 2.2. Recueil de données..... | 23 |
| 2.3. Vidéocapsule..... | 24 |
| 2.4. Définitions..... | 24 |
| 2.5. Analyse statistique..... | 24 |
| 3. Résultats | |
| 3.1 Population..... | 25 |
| 3.2 Caractéristiques du bilan endoscopique initial..... | 28 |
| 3.3 Résultats de la vidéocapsule..... | 29 |
| 3.4 Données à la date des dernières nouvelles..... | 32 |
| 4. Discussion | 35 |
| 5. Bibliographie | 39 |
| 6. Résumé | 42 |
| 7. Abstract | 43 |

1. INTRODUCTION

Les douleurs abdominales et la diarrhée chronique font partie des motifs de consultation les plus fréquents en médecine générale et en gastroentérologie (1). Elles restent pourtant un défi diagnostique. De très nombreuses étiologies touchant l'intestin grêle ou le côlon peuvent être impliquées telles que des pathologies inflammatoires, tumorales, endocriniennes, iatrogènes ou encore ischémiques (2). Au terme du bilan étiologique associant souvent, un bilan biologique, endoscopique et une imagerie en coupe, un certain nombre de patients restent sans diagnostic étiologique. Dans cette situation clinique fréquente, l'exploration de l'intestin grêle se discute. En effet, ces symptômes aspécifiques peuvent être révélateurs d'une maladie de Crohn (MC) du grêle. Le bilan endoscopique associant fibroscopie œsogastroduodénale (FOGD) et iléo-coloscopie en cas de suspicion de MC ne permet un diagnostic que dans 85 % à 90 % des cas (3)(4), certains patients ne présentant une maladie que purement grêlique (5)(6).

Depuis son apparition dans les années 2000, la vidéo-capsule endoscopique (VCE) est devenue la référence pour l'exploration de l'intestin grêle dans plusieurs situations cliniques telles que le diagnostic et la surveillance de la MC, ou encore les saignements digestifs inexplicables, la détection des tumeurs de l'intestin grêle et la surveillance des polyposes. C'est une technique simple, non invasive, bien acceptée et tolérée par les patients. Pourtant, peu d'études ont évalué l'intérêt de la VCE en cas de douleurs abdominales ou de diarrhée chronique à bilan endoscopique négatif.

L'objectif de cette étude était donc d'évaluer la rentabilité diagnostique de la VCE réalisée dans le cadre du bilan étiologique de douleurs abdominales chroniques et/ou de diarrhée chronique lorsque le bilan endoscopique conventionnel est normal, et de rechercher des facteurs associés à un diagnostic de la MC en vidéo-capsule.

2. MATERIELS ET METHODES

2.1 Population d'étude

Tous les patients adultes (≥ 18 ans) ayant bénéficié d'une VCE dans le cadre d'un bilan de douleurs abdominales et/ou diarrhée chronique entre le 1er janvier 2014 et le 31 juillet 2019 au centre hospitalier universitaire (CHU) d'Amiens ont été identifiés à partir d'une base de données prospective. Les critères d'inclusion étaient les suivants : patients consultant pour douleur abdominale et/ou diarrhée chronique depuis au moins 4 semaines, déjà explorées par un bilan endoscopique associant FOGD et coloscopie ne mettant en évidence aucune lésion étiologique et ayant bénéficié d'une VCE. Les patients présentant une anomalie sur le bilan radiologique (tomodensitométrie, IRM ou échographie) ou un diagnostic étiologique formel sur les biopsies endoscopiques étaient exclus.

2.2 Recueil de données

Les données étaient recueillies rétrospectivement à partir des dossiers médicaux du CHU d'Amiens de façon standardisée par un unique investigateur.

Les variables suivantes étaient recueillies :

- Les caractéristiques démographiques telles que le sexe, la date de naissance, le statut tabagique et l'âge au moment de la VCE.
- Les variables cliniques : présence de douleurs abdominales et/ou d'une diarrhée chronique, la durée d'évolution des symptômes, un antécédent familial de maladie inflammatoire chronique intestinale, un antécédent de chirurgie abdomino-pelvienne, la présence d'un amaigrissement, d'une fièvre et la prise d'anti-inflammatoires non stéroïdiens (AINS).
- Les variables biologiques recueillies étaient les suivantes : hémoglobine, bilan martial, albumine, folates, vitamine B12, protéine C réactive (CRP), calprotectine fécale et poids de selles. Les résultats histologiques correspondant aux biopsies du bilan endoscopique initial étaient aussi recueillis.
- Les variables concernant la VCE étaient : temps de transit gastrique, temps de transit grêlique, lésions élémentaires et localisation, complication éventuelle.

Les patients étaient suivis jusqu'à la date des dernières nouvelles. Au cours du suivi étaient collectées les données suivantes : diagnostic étiologique de la diarrhée chronique et/ou des douleurs abdominales, modification thérapeutique suite à la réalisation de la VCE et évolution des symptômes.

2.3 Vidéocapsule

Les enregistrements étaient réalisés par les vidéo-capsules PillCam® de la société GivenImaging. Les patients étaient à jeun depuis la veille au soir minuit pour l'alimentation mais avaient le droit de boire des liquides clairs. Une préparation par deux litres de polyéthylène glycol (PEG) était systématiquement réalisée la veille. Les enregistrements étaient lus à l'aide du logiciel Rapid™ Reader.

2.4 Définitions

Les critères faisant retenir le diagnostic de syndrome de l'intestin irritable (SII) devaient suivre les critères de Rome IV, à savoir : association de douleurs abdominales chroniques, ballonnements et troubles du transit depuis au moins 6 mois et survenant au moins un jour par semaine sur les trois derniers mois. Les critères faisant retenir le diagnostic de MC correspondaient à un faisceau d'arguments cliniques, biologiques, histologiques et morphologiques selon les recommandations de l'European Crohn's and Colitis Organisation (ECCO)(7).

2.5 Analyse statistique

Les variables quantitatives ont été calculées sous forme de médianes avec interquartiles (IQR, Q1 – Q3). Les variables qualitatives ont été présentées sous forme de fréquences et de pourcentages. Les facteurs associés avec le diagnostic de MC ont été évalués à l'aide d'un modèle univarié de régression logistique en calculant l'odds ratio et un intervalle de confiance à 95%. Ensuite, les variables dont la valeur < 10% pouvait être incluse ont été incluses dans un modèle de régression logistique multivariée avec méthode de sélection descendant au seuil alpha de 5%. L'analyse a été réalisée avec le logiciel SAS® version 9.4 (SAS Institute, Cary, NC). Les courbes de survies sont construites avec le logiciel R 3.2. %.

3. RESULTATS

3.1 Population

Mille deux cent cinq patients ont été initialement identifiés entre le 1er janvier 2014 et le 31 Juillet 2019. Mille cent un patients ont été exclus pour divers motifs : indication autre de la VCE, présence d'anomalies en endoscopie ou à l'imagerie, diagnostic de MC antérieur, dossier médical extérieur au CHU ou diagnostic histologique. Cent-quatre patients ont finalement été inclus (**Figure 1.**)

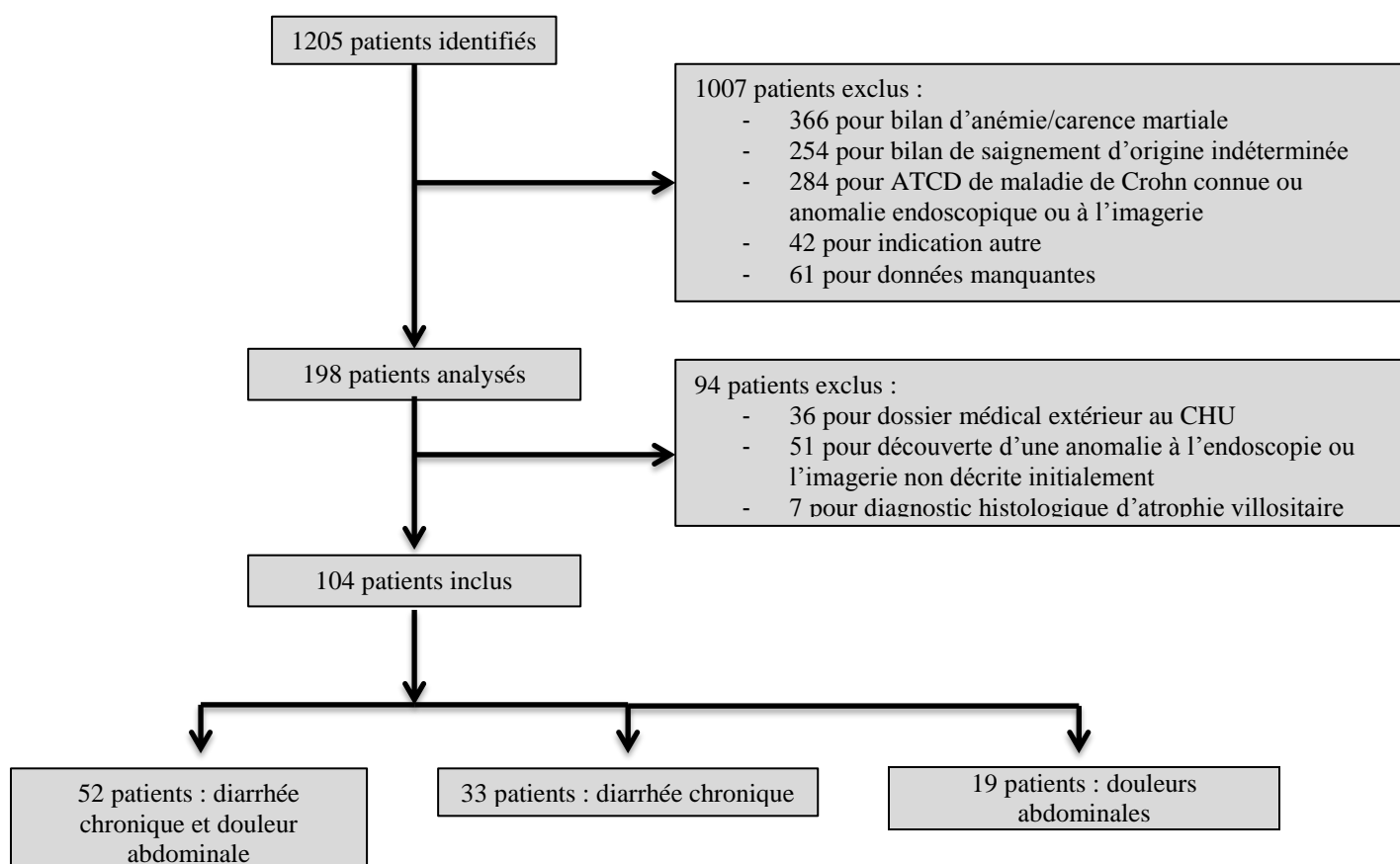


Figure 1. Diagramme de flux. ATCD : antécédents ; CHU : centre hospitalier universitaire

Les caractéristiques de notre population sont détaillées dans le **Tableau 1**. Soixante-treize patients (70,2 %) étaient des femmes et l'âge médian était de 34 ans (IQR, 25-79). La VCE était réalisée dans 50 % des cas (n = 52) pour un bilan de diarrhée chronique et douleurs abdominales, dans 31,7 % des cas (n = 33) pour une diarrhée chronique seule et dans 18,3 % des cas (n = 19) pour un bilan de douleurs abdominales isolées. On rapportait un antécédent familial de MICI au 1^{er} degré chez cinq patients (4,9 %). Trente-deux patients (30,8 %) étaient fumeurs au moment de la réalisation de la VCE. Les symptômes évoluaient depuis plus d'un an pour soixante-six patients (70,2 %). Dix patients (11,8 %) présentaient une carence martiale et 64 (62,1 %) présentaient au moins une anomalie du bilan biologique incluant notamment la CRP, ou une anomalie de la calprotectine fécale.

| | |
|--------------------------------------------------|-----------------------------------------------------------|
| | n = 104 |
| Sexe féminin (n, %) | 73 (70,2 %) |
| Âge lors de la VCE (année ; médiane, IQR) | 34 [25,79] |
| Symptômes : | |
| - Diarrhée chronique (n, %) | 33 (31,7%) |
| - Douleurs abdominales (n, %) | 19 (18,3 %) |
| - Douleurs et diarrhée (n, %) | 52 (50 %) |
| ATCD familial de MICI | <i>Données manquantes (n = 2)</i> |
| - 1 ^{er} degré (n, %) | 5 (4,9 %) |
| - Autre degré (n, %) | 13 (12,7 %) |
| Tabagisme actif (n, %) | 32 (30,8 %) |
| Durée d'évolution des symptômes : | <i>Données manquantes (n = 10)</i> |
| - De 0 à 6 mois (n, %) | 13 (13,8 %) |
| - De 6 mois à 1 an (n, %) | 15 (16 %) |
| - > 1 an (n, %) | 66 (70,2 %) |
| ATCD de chirurgie digestive (n, %) | 21 (27,3 %) |
| Amaigrissement (n, %) | 42 (40,4 %) |
| - Perte de poids en kg (médiane, IQR) | 6 [4 - 9] |
| Présence de fièvre (n, %) | 2 (1,9 %) |
| Prise d'AINS (n, %) | 6 (5,8 %) |
| Anémie (n, %) | 13 (12,7 %) |
| - Hb en g/dL (médiane, IQR) | <i>Données manquantes (n = 2)</i> 13,35 [12,5 - 14,3] |
| Carence martiale (n, %) | 10 (11,8 %) |
| - Ferritine en µg/dL (médiane, IQR) | <i>Données manquantes (n = 19)</i> 73 [25,5 - 132] |
| Hypoalbuminémie (n, %) | 6 (8,6 %) |
| - Albumine en g/L (médiane, IQR) | <i>Données manquantes (n = 34)</i> 43,1 [40,6 - 46] |
| Carence en folates (n, %) | 31 (47,7 %) |
| - Folates en g/L (médiane, IQR) | <i>Données manquantes (n = 39)</i> 4,8 [3,2 - 7,7] |
| Carence en B12 (n, %) | 1 (2 %) |
| - B12 en pg/mL (médiane, IQR) | <i>Données manquantes (n = 53)</i> 324 [236,8 - 421,3] |
| CRP élevée (n, %) | 29 (30,2 %) |
| - CRP mg/L (médiane, IQR) | <i>Données manquantes (n = 8)</i> 3,95 [1,4 - 14] |
| ≥ 1 anomalie du bilan biologique (n, %) | 64 (62,1 %) |
| | <i>Données manquantes (n = 1)</i> |
| Calprotectine fécale élevée (n, %) | 6 (5,8 %) |
| - Calprotectine fécale µg/g (médiane, IQR) | <i>Données manquantes (n = 87)</i> 113 [29,8 - 295] |

Tableau 1. Caractéristiques de la population. VCE : vidéo-capsule endoscopique ; ATCD : antécédents ; AINS : anti-inflammatoires non stéroïdiens ; CRP : protéine C réactive

3.2 Caractéristiques du bilan endoscopique initial

Les résultats du bilan endoscopique initial sont détaillés dans le **Tableau 2**. Pour 16 patients (17,4 %), l'iléoscopie n'avait pas été réalisée. Chez 43 patients (51%) on notait une anomalie des biopsies gastriques, pour 55 patients (71%) il était mis en évidence une anomalie des biopsies duodénales. Pour 15 patients (20,5 %) on relevait une anomalie sur les biopsies coliques et pour 20 patients (55,6%) une anomalie sur les biopsies iléales.

| | n = 104 |
|---------------------------------------------|---------------------------------------------------|
| Iléoscopie non réalisée (n, %) | 16 (17,4 %) |
| Biopsies gastriques anormales (n, %) | 43 (51,2 %) <i>Données manquantes (n = 20)</i> |
| - Gastrite (n, %) | 35 (81,4 %) |
| - Atrophie gastrique (n, %) | 2 (4,7 %) |
| - Helicobacter Pylori (n, %) | 4 (9,3 %) |
| - Métaplasie (n, %) | 2 (4,7 %) |
| Biopsies duodénales anormales (n, %) | 55 (71,4 %) <i>Données manquantes (n = 27)</i> |
| - Atrophie villositaire (n, %) | 0 |
| - Chorion oedémateux (n, %) | 51 (91,1 %) |
| - Duodénite (n, %) | 2 (3,6 %) |
| - Lymphocytose intra-épithéliale (n, %) | 2 (3,6 %) |
| Biopsies coliques anormales (n, %) | 15 (20,5 %) <i>Données manquantes (n = 31)</i> |
| - Colite aiguë (n, %) | 2 (13,3 %) |
| - Chorion oedémateux (n, %) | 13 (86,7 %) |
| - Colite chronique (n, %) | 1 (6,7 %) |
| Biopsies iléales anormales (n, %) | 20 (55,6 %) <i>Données manquantes (n = 68)</i> |
| - Hyperplasie lymphoïde (n, %) | 17 (85 %) |
| - Inflammation aspécifique (n, %) | 2 (10 %) |
| - Iléite érosive (n, %) | 1 (5 %) |

Tableau 2. Caractéristiques du bilan endoscopique initial

3.3 Résultats de la vidéocapsule

Les résultats obtenus après lecture des VCE sont détaillés dans le **Tableau 3**. Les principales lésions élémentaires sont représentées sur la **Figure 2**. Parmi les 104 patients de notre étude, 98 d'entre eux (94,2 %) avaient réalisé une VCE complète, à savoir un enregistrement atteignant le côlon et permettant de visualiser la dernière anse iléale. Parmi toutes les vidéo-capsules, aucune complication n'a été observée.

Vingt-cinq vidéo-capsules étaient interprétées comme anormales (24 %). Parmi ces examens anormaux, on notait dans 11 cas la présence d'ulcérations (10,6 %), dans 6 cas la présence d'un érythème (5,8 %), dans 2 cas un œdème (1,9 %) et dans 1 cas des érosions (0,97 %). En cas d'anomalie, celle-ci était localisée dans 10 cas dans le jéjunum (40 %), dans 8 cas dans l'iléon (32 %) et dans 2 cas dans l'estomac (8 %).

Une MC était diagnostiquée à l'issu de la VCE chez quatre patients (3,8 %). La VCE ne permettait aucune orientation du diagnostic étiologique de la diarrhée et/ ou des douleurs abdominales pour quatre-vingt-dix-neuf patients (95,2 %).

Dans 86,5 % des cas (n = 90), la réalisation de la VCE n'avait aucun impact sur la prise en charge ultérieure.

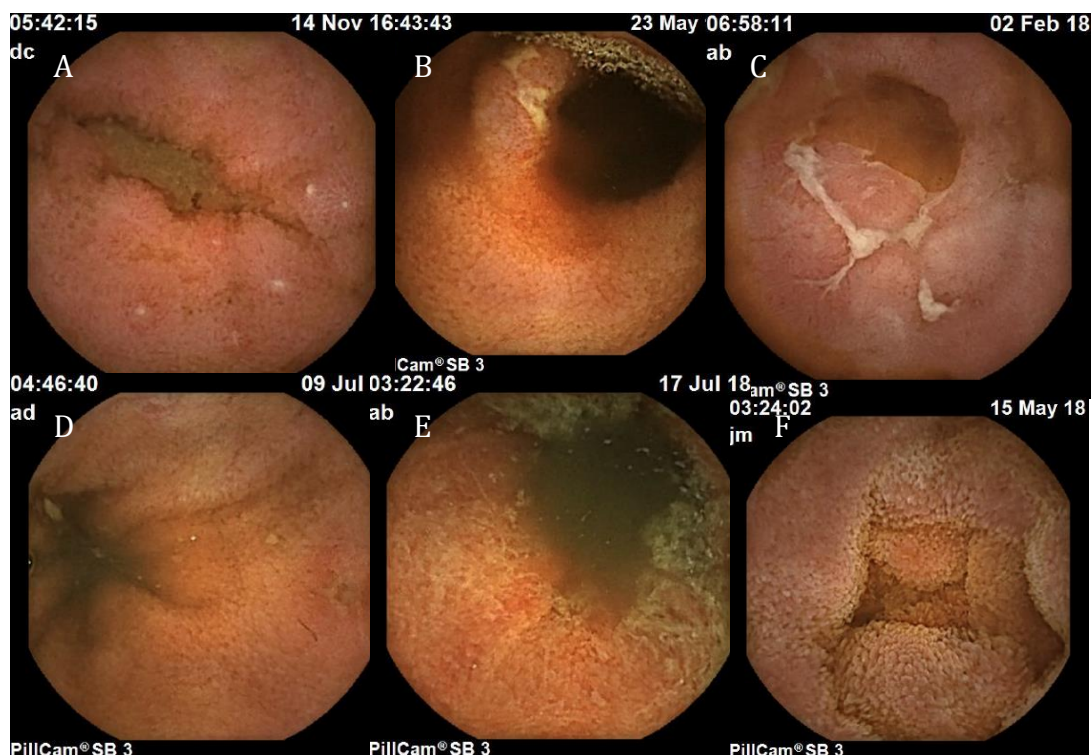

Figure 2. Lésions élémentaires. A, B, C : ulcérations ; D : érosion ; E : érythème ; F : œdème

| | n = 104 |
|------------------------------------------------------------------|-----------------|
| VCE complète (côlon atteint) (n, %) | 98 (94,2 %) |
| Temps de transit gastrique en minutes (médiane, IQR) | 24 [10 – 51,5] |
| Temps de transit grêlique en minutes (médiane, IQR) | 212 [166 - 246] |
| VCE anormale (n, %) | 25 (24 %) |
| - Erythème | 6 (5,8 %) |
| - Ulcération | 11 (10,6 %) |
| - Angiodysplasie | 3 (2,9 %) |
| - Parasite (figure 3.) | 1 (0,97 %) |
| - Œdème | 2 (1,9 %) |
| - Erosion | 1 (0,97 %) |
| - Atrophie | 1 (0,97 %) |
| Localisation de l'atteinte : | |
| - Estomac | 2 (8 %) |
| - Duodénum | 7 (28 %) |
| - Jéjunum | 10 (40 %) |
| - Iléon | 8 (32 %) |
| Absence de diagnostic évident à l'issu de la VCE (n, %) | 99 (95,2 %) |
| Diagnostic évocateur de maladie de Crohn (n, %) | 4 (3,8 %) |
| Impact sur la prise en charge au décours de la VCE (n, %) | |
| - Aucun | 90 (86,5 %) |
| - Entéroscopie haute | 1 (0,96 %) |
| - Bilan biologique complémentaire | 2 (1,92 %) |
| - Imagerie complémentaire | 6 (5,8 %) |
| - Traitement médical | 8 (7,7 %) |
| Nombre de complications liées à la procédure (n, %) | 0 (0%) |

Tableau 3. Résultats de la videocapsule. VCE : vidéocapsule endoscopique

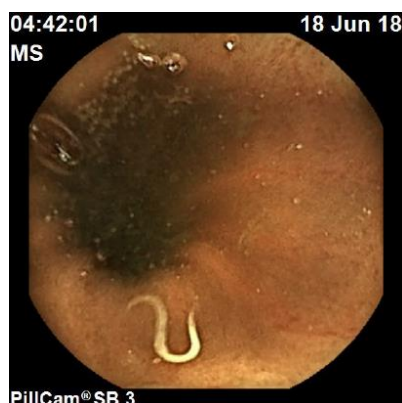

Figure 3 : parasitose digestive.

En analyse univariée, aucune variable n'a été identifiée comme associée à la mise en évidence d'une anomalie évocatrice de MC lors de la VCE (**Tableau 4**).

| | Analyse univariée | |
|---------------------------------|---------------------------------------------|---------|
| | Odds Ratio (Intervalle de confiance à 95 %) | P-Value |
| Variables | | |
| Age | 1.01 [0.95 ; 1.07] | 0.8022 |
| Sexe | 1.29 [0.13 ; 12.86] | 0.8307 |
| ATCD familial de MICI | 1.80 [0.48 ; 6.84] | 0.3853 |
| Fumeur | 0.74 [0.07 ; 7.42] | 0.7995 |
| Durée d'évolution | 0.59 [0.18 ; 1.93] | 0.3876 |
| Taux de ferritine bas | 0.17 [-∞ ; 1.09] | 0.6003 |
| Bilan biologique anormal | 1.89 [0.19 ; 20.0] | 0.5940 |

Tableau 4. Facteurs associés à une possible maladie de Crohn en VCE. Analyse univariée. ATCD : antécédent

3.4 Données à la date des dernières nouvelles

Après un suivi médian de 26 mois (IQR, 14,8-37,3), 45 patients (43,3 %) n'ont jamais reconsulté, 41 patients (39,4 %) se sont dit soulagés par le traitement (symptomatique ou étiologique) alors que 16 d'entre eux (15,4 %) ont déclaré être toujours symptomatiques.

Les conclusions diagnostiques à l'issu du suivi sont détaillées dans la **Figure 4**. Seulement 4 patients (3,8 %) ayant réalisé la VCE ont été diagnostiqués pour une MC alors que 68 patients (65,4 %) se sont vu porter le diagnostic de syndrome de l'intestin irritable. A noter qu'un patient (0,96 %) a été diagnostiqué ultérieurement d'une rectocolite hémorragique (RCH). Quatorze patients (13,46 %) sont toujours en cours d'exploration, après un délai médian de suivi de 13 mois après la VCE (IQR, 9-38).

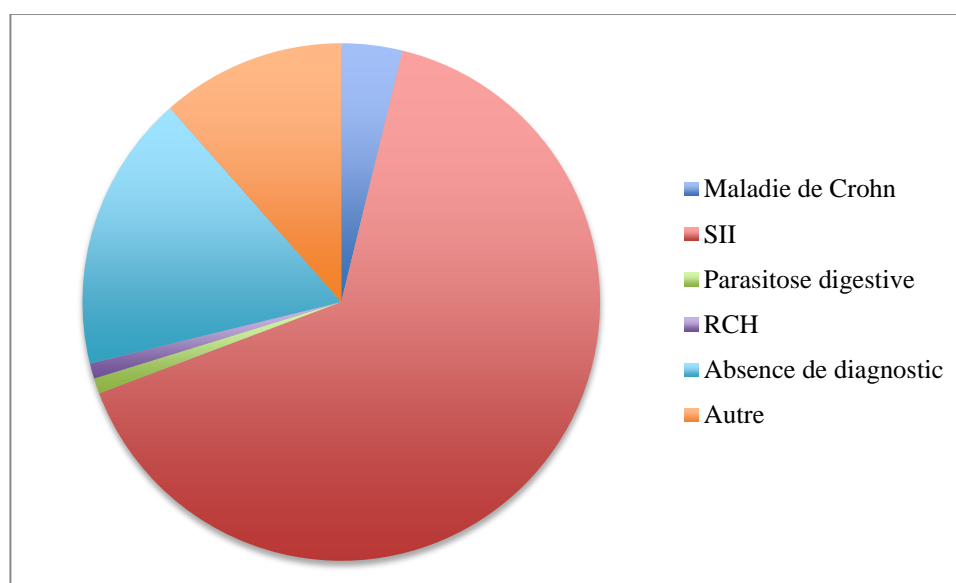


Figure 4. Diagnostics à l'issu du suivi. SII : syndrome de l'intestin irritable ; RCH : rectocolite hémorragique

Les caractéristiques des patients pour lesquels un diagnostic de MC a été réalisé sont détaillées dans le **Tableau 5**.

| | |
|------------------------------------------------|------------------------------------------|
| | n = 4 |
| Sexe féminin (n, %) | 3 (75 %) |
| Âge lors de la VCE (médiane, IQR) | 30 [18,8 – 50,5] |
| Symptômes : | |
| - Diarrhée chronique (n, %) | 3 (75 %) |
| - Douleurs abdominales (n, %) | 1 (25 %) |
| - Douleurs et diarrhée (n, %) | 0 |
| ATCD familial de MICI | |
| - 1 ^{er} degré (n, %) | 0 |
| - Autre degré (n, %) | 1 (25 %) |
| Tabagisme actif (n, %) | 1 (25 %) |
| Durée d'évolution des symptômes : | |
| - De 0 à 6 mois (n, %) | 3 (75 %) |
| - De 6 mois à 1 an (n, %) | 1 (25 %) |
| - > 1 an (n, %) | 0 |
| ATCD de chirurgie digestive (n, %) | 1 (25 %) |
| Amaigrissement (n, %) | 2 (50 %) |
| - Perte de poids en kg (médiane, IQR) | 12,5 [8.25 – 16.75] |
| Présence de fièvre (n, %) | 0 |
| Prise d'AINS (n, %) | 0 |
| Anémie (n, %) | 1 (25 %) |
| - Hb en g/dL | 12,7 |
| Carence martiale (n, %) | 0 |
| - Ferritine en µg/dL (médiane, IQR) | 57,6 [29,9 – 95] |
| Hypoalbuminémie (n, %) | 0 |
| - Albumine en g/L (médiane, IQR) | 43,8 [41,9 – 47] |
| Carence en folates (n, %) | 1 (25 %) |
| - Folates en g/L (médiane, IQR) | 5 [3,65 – 6,35] |
| Carence en B12 (n, %) | 0 |
| - B12 en pg/mL | <i>Données manquantes (n = 3)</i> 446 |
| CRP élevée (n, %) | 1 (25 %) |
| - CRP mg/L (médiane, IQR) | 1,25 [0,58 – 5,17] |
| ≥ 1 anomalie du bilan biologique (n, %) | 3 (75 %) |
| Calprotectine fécale en µg/g | 736 <i>Données manquantes (n = 3)</i> |

Tableau 5. Caractéristiques des patients diagnostiqués Maladie de Crohn. VCE : vidéocapsule endoscopique ; ATCD : antécédents ; AINS : anti-inflammatoires non stéroïdiens ; CRP : protéine C réactive

Pour les quatre patients diagnostiqués d'une MC, il s'agissait de formes inflammatoires légères à modérées du grêle. En effet, trois d'entre eux (75 %) avaient une localisation iléale de la maladie et un (25 %) une localisation jéjuno-iléale. Trois patients étaient en rémission clinique sans traitement à la date des dernières nouvelles après une cure de budésone ou de corticoïdes oraux chez respectivement deux et un patient. Un patient corticodépendant a justifié l'introduction d'un traitement par azathioprine. Aucun patient n'a nécessité de chirurgie, d'hospitalisation ou de traitement anti-TNF.

4. DISCUSSION

Nous rapportons ici la plus large cohorte ayant évalué l'intérêt de la VCE en cas de diarrhée chronique ou de douleurs abdominales. La VCE a abouti à un diagnostic étiologique dans moins de 5% des cas. A l'inverse, la VCE ne permettait aucune orientation étiologique pour 95 % des patients et dans 87% des cas, elle n'avait aucun impact sur la prise en charge ultérieure. Les 4 diagnostics de MC correspondaient à des formes légères à modérées, inflammatoires.

Peu d'études avaient rapporté jusqu'alors la rentabilité diagnostique de la VCE dans ces indications avec des résultats assez variables. En effet, deux études de petits effectifs concluaient à l'absence d'intérêt de la VCE en cas de diarrhée et/ou douleurs abdominales chroniques chez des patients ayant bénéficié d'un bilan exhaustif complet (comprenant une FOGD et une coloscopie plus ou moins un autre examen morphologique) en première intention. La première, une étude prospective ayant inclus vingt patients ne permettait aucun diagnostic étiologique (8). Dans une autre étude ayant inclus seize patients atteints de douleurs abdominales, un seul s'est vu porter un diagnostic étiologique grâce à la VCE (9). L'étude rétrospective de Fry et al. ayant inclus 64 patients observait des résultats proches de notre étude avec une rentabilité diagnostique de 9% tous diagnostics confondus et de 5% pour un diagnostic de MC (10). A noter que dans cette étude, tous les patients qui avaient des anomalies au bilan biologique ou des manifestations cliniques associées (e.g fièvre, sueurs nocturnes etc) étaient exclus. Une étude multicentrique et rétrospective de 110 patients ne présentant que des douleurs abdominales rapportait une rentabilité de 17% dont 2,7 % pour un diagnostic de MC (11). Après analyse multivariée, la perte de poids était le facteur associé à la mise en évidence d'anomalies lors de la VCE (Odds Ratio, 18.6). Une récente revue systématique de la littérature rapportait une rentabilité diagnostique de 20 % en cas de douleur abdominale chronique inexplicée (12).

En cas de suspicion de MC, une exploration du grêle par imagerie en coupe ou une vidéo-capsule est recommandée (7). La VCE est reconnue comme l'examen de référence par la haute autorité de santé (HAS) en cas de suspicion de MC malgré un bilan morphologique et endoscopique normal. Une atteinte du grêle proximal concerne jusqu'à un tiers des MC et 10 à 15% présentent une maladie purement grêlique non visible en iléo-coloscopie (13).

L'analyse complète de l'intestin grêle pourrait donc être nécessaire pour explorer une diarrhée chronique et/ou des douleurs abdominales sans diagnostic étiologique après le bilan initial qui ne permet pas d'explorer la totalité de cette partie du tube digestif.

Plusieurs études ont étudié sa rentabilité diagnostique chez les patients suspects d'être atteints de MC. La performance diagnostique de la VCE est comparable aux techniques d'imagerie en coupe (entéro-IRM), sauf en cas d'atteinte de la partie proximale du grêle ou de lésions superficielles, pour lesquelles la VCE est supérieure (14). Il a été clairement démontré que la rentabilité diagnostique de la VCE est importante quand il existe des signes biologiques d'inflammation mais peu d'études ont évalué son intérêt diagnostique (% en cas d'anomalies biologiques). Dans les études réalisées jusqu'à ce jour, un diagnostic de MC était réalisé dans 14 % à 71 % des cas. La rentabilité diagnostique la plus élevée a été mise en évidence dans l'étude prospective de Fireman et al, avec un diagnostic de MC dans 70% des cas (15). Il s'agissait d'un effectif limité de 17 patients avec des symptômes évoluant depuis 6 ans en médiane. La MC était suspectée sur la présence d'une diarrhée et/ou de douleurs abdominales et/ou d'une anémie et/ou d'une perte de poids. Une étude de 21 patients montrait une rentabilité diagnostique de 43 % (16). Une seconde étude observait des résultats similaires avec une rentabilité diagnostique de 65 % pour un effectif de 20 patients et une durée médiane de suivi de 6,5 années (17). La plus grande cohorte jusqu'alors (102 patients) a montré une rentabilité diagnostique plus proche de nos résultats avec un taux de 13 %. Cependant, dans cette étude, 13 % des patients avaient une coloscopie anormale et 20 % une précédente exploration du grêle anormale, ce qui pouvait augmenter la rentabilité diagnostique devant une suspicion de MC plus élevée (18).

Une sélection des patients candidats à la VCE semble donc indispensable. Une étude prospective avait rapporté une rentabilité diagnostique de la VCE multipliée par 3 en cas de CRP élevée (OR 3.2) (19). Ces résultats étaient concordants avec une étude prospective grecque multicentrique (20) qui observait une rentabilité diagnostique de 67 % en présence de marqueurs d'inflammation (CRP et VS) élevés contre 21% en l'absence d'élévation de ces marqueurs. La rentabilité dans cette étude semble élevée mais les patients avec anomalies scannographiques ou à l'IRM n'étaient pas exclus. Enfin, une étude ayant inclus 38 patients a montré une rentabilité diagnostique plus importante en cas d'association de symptômes à un syndrome inflammatoire (21). Une étude originale visait à classer les patients en deux groupes avant la réalisation de la VCE : (i) un groupe SII pour ceux qui remplissaient les critères de Rome III et (ii) un groupe suspicion de MC pour les autres (22). Le taux de détection de lésions grêliques (e.g ulcérations, lésions ischémiques, parasites etc) était de 3%

(0 % en faveur de MC) pour le premier groupe contre 19 % (dont 5 % en faveur de MC) pour le second groupe avec une différence significative sur le taux de CRP associé. Dans notre étude, il n'a malheureusement pas été possible de mettre en évidence un facteur associé au diagnostic. La CRP, qui semble être le facteur le plus fréquemment identifié dans la littérature comme associé à un diagnostic, n'était élevée que chez un tiers des patients et chez un seul des quatre patients diagnostiqués pour une MC. Ceci peut être expliqué par un manque de puissance en raison du faible nombre de MC mises en évidence.

De récentes études prospectives ont montré que l'élévation de la calprotectine fécale était utile pour le diagnostic de la MC et notamment pour différencier une MC d'un SII. La calprotectine est devenu un outil clé afin de sélectionner les patients candidats à une exploration coloscopique. Récemment, une étude rétrospective a objectivé qu'un taux de calprotectine fécale inférieur à 100 µg/g de selles avait une forte valeur prédictive négative (valeur prédictive négative = 1) de montrer des anomalies en VCE parmi les patients suspects de MC avec endoscopies hautes et basses normales. La valeur prédictive positive de la VCE était respectivement de 66 % et de 78 % pour des taux de calprotectine fécale compris entre 100 et 200 µg/g ou supérieurs à 200 µg/g (23). Une autre étude rétrospective a montré que l'association d'une calprotectine élevée et d'une CRP élevée était prédictive de diagnostiquer une MC en VCE (24). La calprotectine, en association au bilan biologique sanguin, pourrait donc permettre de sélectionner les patients candidats à une VCE après une FOGD/coloscopie normale. (25). Dans notre étude, seul un patient diagnostiqué pour une MC avait bénéficié d'un dosage de la calprotectine fécale, qui s'était avéré élevé (à 736 µg/g). Seuls 17 patients avaient bénéficié de ce dosage dont 11 étaient normaux. La valeur médiane était 113 µg/g, (IQR, 29,8-295).

Les recommandations actuelles suggèrent que la VCE est un outil utile pour le diagnostic et la surveillance de la MC chez des patients bien sélectionnés. Cet outil sensible est aussi associé à un risque de sur-diagnostic voir de sur-traitement en mettant en évidence des lésions mineures dont l'imputabilité est parfois difficile à affirmer (13). La société française d'endoscopie digestive (SFED) recommande de limiter la réalisation d'un examen par VCE chez des patients présentant des symptômes digestifs et des manifestations extra-intestinales (fièvre, arthralgies, pyoderma, cholangite), des anomalies biologiques évocatrices (CRP élevée, hyperleucocytose, anémie ferriprive, hypoalbuminémie) ou un amaigrissement. Chez des patients présentant des douleurs abdominales avec ou sans diarrhée, sans autre signe clinique ou biologique, l'apport d'un examen par capsule est quasiment nul selon la

SFED (26). En cas de suspicion clinique de MC après un bilan endoscopique normal, ECCO recommande la réalisation d'une VCE ou d'une imagerie en coupe (7). La définition d'une « suspicion clinique » n'est cependant pas donnée.

Nous sommes bien conscients des faiblesses de notre étude. Son caractère rétrospectif rend plus difficile le recueil des données. Le caractère uni-centrique de notre travail est également une limite mais permet une évaluation standardisée par un investigateur unique. L'absence de relecture systématique des VCE pourrait aussi influencer nos résultats.

Notre étude a cependant quelques forces. Elle a permis une caractérisation exhaustive de la population incluse (clinique, biologique et histologique), les autres études limitant majoritairement leur analyse à la présence d'un syndrome inflammatoire, d'une anémie ou d'un amaigrissement. Cette étude menée en vie réelle est un reflet objectif des pratiques de notre centre. Cela devrait conduire à une réflexion sur nos pratiques afin de limiter les indications de VCE chez les patients avec diarrhée chronique et/ou douleurs abdominales isolées.

En conclusion, notre étude a montré une faible rentabilité diagnostique de la VCE et n'a pas mis en évidence de facteur associé à un diagnostic de MC lors d'une VCE réalisée pour un bilan de douleurs abdominales et/ou de diarrhée chronique après un bilan endoscopique conventionnel normal. Même si ces résultats devront être confirmés par des études prospectives, il convient de limiter la réalisation de la VCE en cas de probabilité diagnostique élevée définie par l'association d'anomalie cliniques et biologiques.

5. BIBLIOGRAPHIE

1. SNFGE. Le livre blanc de l'hépto-gastroentérologie. 2001.
2. Abitbol V. Pathologies de l'intestin grêle : des problèmes diagnostiques et thérapeutiques. Lett Hépto-Gastroentérologue. 2011;XIV.
3. Chutkan RK, Scherl E, Waye JD. Colonoscopy in inflammatory bowel disease. *Gastrointest Endosc Clin N Am*. 2002;12:463- 83, viii.
4. Pera A, Bellando P, Caldera D, Ponti V, Astegiano M, Barletti C, et al. Colonoscopy in inflammatory bowel disease. Diagnostic accuracy and proposal of an endoscopic score. *Gastroenterology*. 1987;92:181- 5.
5. Lazarev M, Huang C, Bitton A, Cho JH, Duerr RH, McGovern DP, et al. Relationship between proximal Crohn's disease location and disease behavior and surgery: A cross-sectional study of the IBD Genetics Consortium. *Am J Gastroenterol*. 2013;108:106- 12.
6. Sjöberg D, Holmström T, Larsson M, Nielsen A-L, Holmquist L, Ekbom A, et al. Incidence and clinical course of Crohn's disease during the first year - results from the IBD Cohort of the Uppsala Region (ICURE) of Sweden 2005-2009. *J Crohns Colitis*. 2014;8:215- 22.
7. Maaser C, Sturm A, Vavricka SR, Kucharzik T, Fiorino G, Annese V, et al. ECCO-ESGAR Guideline for Diagnostic Assessment in IBD Part 1: Initial diagnosis, monitoring of known IBD, detection of complications. *J Crohns Colitis*. 2019;13:144-164K.
8. Bardan E, Nadler M, Chowers Y, Fidder H, Bar-Meir S. Capsule endoscopy for the evaluation of patients with chronic abdominal pain. *Endoscopy*. 2003;35:688- 9.
9. Spada C, Pirozzi GA, Riccioni ME, Iacopini F, Marchese M, Costamagna G. Capsule endoscopy in patients with chronic abdominal pain. *Dig Liver Dis Off J Ital Soc Gastroenterol Ital Assoc Study Liver*. 2006;38:696- 8.
10. Fry LC, Carey EJ, Shiff AD, Heigh RI, Sharma VK, Post JK, et al. The yield of capsule endoscopy in patients with abdominal pain or diarrhea. *Endoscopy*. 2006;38:498- 502.
11. Shim K-N, Kim Y-S, Kim K-J, Kim Y-H, Kim T-I, Do J-H, et al. Abdominal pain accompanied by weight loss may increase the diagnostic yield of capsule endoscopy: a Korean multicenter study. *Scand J Gastroenterol*. 2006;41:983- 8.
12. Xue M, Chen X, Shi L, Si J, Wang L, Chen S. Small-bowel capsule endoscopy in patients with unexplained chronic abdominal pain: a systematic review. *Gastrointest Endosc*. 2015;81:186- 93.
13. Bonnaud G, Bourreille A. Capsule endoscopique de l'intestin grêle et du côlon en cas de maladie inflammatoire chronique intestinale (MICI) ou de suspicion de MICI. *Acta Endosc*. 2013;43:110- 7.

14. Kopylov U, Yung DE, Engel T, Vijayan S, Har-Noy O, Katz L, et al. Diagnostic yield of capsule endoscopy versus magnetic resonance enterography and small bowel contrast ultrasound in the evaluation of small bowel Crohn's disease: Systematic review and meta-analysis. *Dig Liver Dis Off J Ital Soc Gastroenterol Ital Assoc Study Liver*. 2017;49:854- 63.
15. Fireman Z, Mahajna E, Broide E, Shapiro M, Fich L, Sternberg A, et al. Diagnosing small bowel Crohn's disease with wireless capsule endoscopy. *Gut*. 2003;52:390- 2.
16. Herrerías JM, Caunedo A, Rodríguez-Téllez M, Pellicer F, Jr JMH. Capsule Endoscopy in Patients with Suspected Crohn's Disease and Negative Endoscopy. *Endoscopy*. 2003;35:564- 8.
17. Ge Z-Z, Hu Y-B, Xiao S-D. Capsule endoscopy in diagnosis of small bowel Crohn's disease. *World J Gastroenterol*. 2004;10:1349- 52.
18. Tukey M, Pleskow D, Legnani P, Cheifetz A, Moss A. The Utility of Capsule Endoscopy in Patients With Suspected Crohn's Disease. *Am J Gastroenterol*. 2009;104:2734- 9.
19. May A, Manner H, Schneider M, Ipsen A, Ell C, Group null for the C-PS. Prospective multicenter trial of capsule endoscopy in patients with chronic abdominal pain, diarrhea and other signs and symptoms (CEDAP-Plus Study). *Endoscopy*. 2007;39:606- 12.
20. Katsinelos P, Fasoulas K, Beltsis A, Chatzimavroudis G, Paroutoglou G, Maris T, et al. Diagnostic yield and clinical impact of wireless capsule endoscopy in patients with chronic abdominal pain with or without diarrhea: A Greek multicenter study. *Eur J Intern Med*. 2011;22:e63- 6.
21. De Bona M, Bellumat A, Cian E, Valiante F, Moschini A, De Boni M. Capsule endoscopy findings in patients with suspected Crohn's disease and biochemical markers of inflammation. *Dig Liver Dis Off J Ital Soc Gastroenterol Ital Assoc Study Liver*. 2006;38:331- 5.
22. Nakano M, Oka S, Tanaka S, Igawa A, Kunihara S, Ueno Y, et al. Indications for Small-bowel Capsule Endoscopy in Patients with Chronic Abdominal Pain. *Intern Med*. 2017;56:1453- 7.
23. Koulaouzidis A, Douglas S, Rogers MA, Arnott ID, Plevris JN. Fecal calprotectin: a selection tool for small bowel capsule endoscopy in suspected IBD with prior negative bi-directional endoscopy. *Scand J Gastroenterol*. 2011;46:561- 6.
24. Egea Valenzuela J, Pereñíguez López A, Pérez Fernández V, Alberca de Las Parras F, Carballo Álvarez F. Fecal calprotectin and C-reactive protein are associated with positive findings in capsule endoscopy in suspected small bowel Crohn's disease. *Rev Espanola Enfermedades Dig Organo Of Soc Espanola Patol Dig*. 2016;108:394- 400.
25. Bar-Gil Shitrit A, Koslowsky B, Livovsky DM, Shitrit D, Paz K, Adar T, et al. A prospective study of fecal calprotectin and lactoferrin as predictors of small bowel Crohn's disease in patients undergoing capsule endoscopy. *Scand J Gastroenterol*. 2017;52:328- 33.

26. Commission capsule et le CA de la SFED, Saurin J-C, Filoche B, de Leusse A, Maunoury V, Heresbach D. Consensus en endoscopie digestive. Indications de la vidéocapsule du grêle selon et hors indications validées en 2008 par la Haute Autorité de santé (HAS). *Acta Endosc.* 2011;41:230- 4.

6. RESUME

Intérêt de la vidéo-capsule endoscopique pour le diagnostic étiologique de douleurs abdominales et/ou de diarrhée chronique

Introduction : Au terme du bilan étiologique de douleurs abdominales et/ou de diarrhée chronique, un certain nombre de patients restent sans diagnostic étiologique. L'objectif de notre étude était d'évaluer la rentabilité diagnostique de la vidéo-capsule endoscopique (VCE) réalisée dans ce contexte, lorsque le bilan endoscopique conventionnel est normal, et de rechercher des facteurs associés à un diagnostic de la maladie de Crohn (MC).

Matériels et Méthodes : Nous avons réalisé une étude rétrospective au CHU d'Amiens incluant tous les patients ayant bénéficié d'une VCE pour douleurs abdominales et/ou diarrhée chronique entre janvier 2014 et juillet 2019.

Résultats : Cent-quatre patients ont été inclus. Soixante-treize patients (70%) étaient des femmes et l'âge médian était de 34 ans (IQR, 25-79). La VCE était réalisée dans 52 cas (50 %) pour un bilan de diarrhée chronique et douleurs abdominales, dans 33 cas (32 %) pour un bilan de diarrhée chronique seule et dans 19 cas (18%) pour un bilan de douleurs abdominales isolées. On notait dans 11 cas la présence d'ulcérations (10,6 %), dans 6 cas la présence d'un érythème (5,8 %), dans 2 cas un œdème (1,9 %) et dans un cas des érosions (0,97 %). Seulement 4 patients (3,8 %) ayant réalisé la VCE ont été diagnostiqués d'une MC alors que 68 patients (65,4 %) ont été diagnostiqués pour un syndrome de l'intestin irritable. En analyse univariée, aucune variable n'a été identifiée comme associée au diagnostic de MC en VCE. Dans 90 cas (86%), la réalisation de la VCE n'avait aucun impact sur la prise en charge ultérieure.

Conclusion : Notre étude a montré une faible rentabilité diagnostique (3,8 %) de la VCE et n'a pas mis en évidence de facteur associé à un diagnostic de MC lors d'une VCE réalisée pour un bilan de douleurs abdominales et/ou de diarrhée chronique après un bilan endoscopique conventionnel normal.

Mots clés : douleur abdominale, diarrhée chronique, vidéo-capsule endoscopique, maladie de Crohn.

7. ABSTRACT

Interest of capsule endoscopy for etiological diagnosis in patients with chronic abdominal pain and/or chronic diarrhea.

Introduction: The aim of our study was to assess the diagnostic yield of capsule endoscopy in case of chronic abdominal pain and/or chronic diarrhea, when the conventional endoscopic work up is normal, and to find associated factors of a Crohn's disease diagnosis.

Material and Methods: We performed a retrospective study at the Amiens University Hospital, including all patients who underwent a capsule endoscopy for chronic abdominal pain and/or chronic diarrhea between January 2014 and December 2019.

Results : One hundred and four patients were included. Seventy-three patients (70 %) were women, and the median age was 34 years (IQR, 25-79). VCE was performed for 52 patients (50 %) for chronic abdominal pain and chronic diarrhea, for 33 patients (32%) for chronic diarrhea only and for 19 patients (18 %) for chronic abdominal pain only. We observed ulcerations in 11 cases (10,6 %), erythema in 6 cases (5,8 %), oedema in 2 cases (1,9 %) and erosions in one case (1 %). Only 4 patients (3,8 %) were diagnosed for Crohn's disease, whereas 68 patients (65,4 %) were diagnosed for irritable bowel syndrome. The univariate analysis did not show any parameter associated with Crohn's disease diagnosis. In 90 patients (86,5 %), the video capsule endoscopy had no impact for future care.

Conclusion : Our study showed a low diagnostic yield (3,8 %) of capsule endoscopy and did not established any variables associated with Crohn's disease diagnosis when the capsule endoscopy was performed for a chronic abdominal pain and/or chronic diarrhea after a normal conventional endoscopic work up.

Keywords : abdominal pain, chronic diarrhea, video capsule endoscopy, Crohn's disease.

Intérêt de la vidéo-capsule endoscopique pour le diagnostic étiologique de douleurs abdominales et/ou de diarrhée chronique

Introduction : Au terme du bilan étiologique de douleurs abdominales et/ou de diarrhée chronique, un certain nombre de patients restent sans diagnostic étiologique. L'objectif de notre étude était d'évaluer la rentabilité diagnostique de la vidéocapsule endoscopique (VCE) réalisée dans ce contexte, lorsque le bilan endoscopique conventionnel est normal, et de rechercher des facteurs associés à un diagnostic de la maladie de Crohn (MC).

Matériels et Méthodes : Nous avons réalisé une étude rétrospective au CHU d'Amiens incluant tous les patients ayant bénéficié d'une VCE pour douleurs abdominales et/ou diarrhée chronique entre janvier 2014 et juillet 2019.

Résultats : Cent-quatre patients ont été inclus. Soixante-treize patients (70%) étaient des femmes et l'âge médian était de 34 ans (IQR, 25-79). La VCE était réalisée dans 52 cas (50 %) pour un bilan de diarrhée chronique et douleurs abdominales, dans 33 cas (32 %) pour un bilan de diarrhée chronique seule et dans 19 cas (18%) pour un bilan de douleurs abdominales isolées. On notait dans 11 cas la présence d'ulcérations (10,6 %), dans 6 cas la présence d'un érythème (5,8 %), dans 2 cas un œdème (1,9 %) et dans un cas des érosions (0,97 %). Seulement 4 patients (3,8 %) ayant réalisé la VCE ont été diagnostiqués d'une MC alors que 68 patients (65,4 %) ont été diagnostiqués pour un syndrome de l'intestin irritable. En analyse univariée, aucune variable n'a été identifiée comme associée au diagnostic de MC en VCE. Dans 90 cas (86%), la réalisation de la VCE n'avait aucun impact sur la prise en charge ultérieure.

Conclusion : Notre étude a montré une faible rentabilité diagnostique (3,8 %) de la VCE et n'a pas mis en évidence de facteur associé à un diagnostic de MC lors d'une VCE réalisée pour un bilan de douleurs abdominales et/ou de diarrhée chronique après un bilan endoscopique conventionnel normal.

Mots clés : douleur abdominale, diarrhée chronique, vidéocapsule endoscopique, maladie de Crohn.

Interest of capsule endoscopy for etiological diagnosis in patients with chronic abdominal pain and/or chronic diarrhea.

Introduction: The aim of our study was to assess the diagnostic yield of capsule endoscopy in case of chronic abdominal pain and/or chronic diarrhea, when the conventional endoscopic work up is normal, and to find associated factors of a Crohn's disease diagnosis.

Material and Methods: We performed a retrospective study at the Amiens University Hospital, including all patients who underwent a capsule endoscopy for chronic abdominal pain and/or chronic diarrhea between January 2014 and December 2019.

Results: One hundred and four patients were included. Seventy-three patients (70 %) were women, and the median age was 34 years (IQR, 25-79). VCE was performed for 52 patients (50 %) for chronic abdominal pain and chronic diarrhea, for 33 patients (32%) for chronic diarrhea only and for 19 patients (18 %) for chronic abdominal pain only. We observed ulcerations in 11 cases (10,6 %), erythema in 6 cases (5,8 %), oedema in 2 cases (1,9 %) and erosions in one case (1 %). Only 4 patients (3,8 %) were diagnosed for Crohn's disease, whereas 68 patients (65,4 %) were diagnosed for irritable bowel syndrome. The univariate analysis did not show any parameter associated with Crohn's disease diagnosis. In 90 patients (86,5 %), the video capsule endoscopy had no impact for future care.

Conclusion : Our study showed a low diagnostic yield (3,8 %) of capsule endoscopy and did not established any variables associated with Crohn's disease diagnosis when the capsule endoscopy was performed for a chronic abdominal pain and/or chronic diarrhea after a normal conventional endoscopic work up.

Keywords: abdominal pain, chronic diarrhea, video capsule endoscopy, Crohn's disease.