



HAL
open science

Traitements chirurgicaux des lésions nerveuses trigéminales post-traumatiques

David Chaouat

► **To cite this version:**

David Chaouat. Traitements chirurgicaux des lésions nerveuses trigéminales post-traumatiques. Sciences du Vivant [q-bio]. 2018. dumas-03103858

HAL Id: dumas-03103858

<https://dumas.ccsd.cnrs.fr/dumas-03103858>

Submitted on 8 Jan 2021

HAL is a multi-disciplinary open access archive for the deposit and dissemination of scientific research documents, whether they are published or not. The documents may come from teaching and research institutions in France or abroad, or from public or private research centers.

L'archive ouverte pluridisciplinaire **HAL**, est destinée au dépôt et à la diffusion de documents scientifiques de niveau recherche, publiés ou non, émanant des établissements d'enseignement et de recherche français ou étrangers, des laboratoires publics ou privés.



Distributed under a Creative Commons Attribution - NonCommercial - NoDerivatives 4.0
International License

UNIVERSITE PARIS DIDEROT - PARIS 7

FACULTE DE CHIRURGIE DENTAIRE

5, Rue Garancière 75006 PARIS

Année 2017-2018

Thèse N°:

N° attribué par la bibliothèque :

THESE pour le DIPLOME D'ETAT DE DOCTEUR

en CHIRURGIE DENTAIRE

présentée et soutenue publiquement le

par **CHAOUAT David**

**TRAITEMENTS CHIRURGICAUX DES LÉSIONS
NERVEUSES TRIGÉMINALES POST-TRAUMATIQUES**

Directeur de thèse : Docteur Wisam DIEB
Co-directeur de thèse : Professeur Yves BOUCHER

JURY

| | |
|------------------------------------|---------------|
| M. le Professeur Yves BOUCHER | Président |
| Mme la Docteure Anne-Charlotte BAS | Assesseur |
| M. le Docteur Rufino FELIZARDO | Assesseur |
| Mme la Professeure Laurence JORDAN | Assesseur |
| M. le Docteur Jean-Raphaël NEFUSSI | Assesseur |
| M. le Docteur Steve TOUPENAY | Assesseur |
| Mme la Docteure Marjorie ZANINI | Assesseur |
| M. le Docteur Wisam DIEB | Membre Invité |

UNIVERSITE PARIS DIDEROT – PARIS 7

| | |
|-------------------------------------|--------------------------------------|
| Présidente de l'Université : | Mme la Professeure Christine CLERICI |
| Doyenne de l'U.F.R. d'Odontologie : | Mme la Professeure Ariane BERDAL |
| Directrice Générale des Services : | Madame Pascale SAINT-CYR |

JURY

| | |
|------------------------------------|---------------|
| M. le Professeur Yves BOUCHER | Président |
| Mme la Docteure Anne-Charlotte BAS | Assesseur |
| M. le Docteur Rufino FELIZARDO | Assesseur |
| Mme la Professeure Laurence JORDAN | Assesseur |
| M. le Docteur Jean-Raphaël NEFUSSI | Assesseur |
| M. le Docteur Steve TOUPENAY | Assesseur |
| Mme la Docteure Marjorie ZANINI | Assesseur |
| M. le Docteur Wisam DIEB | Membre Invité |

M. le Professeur Yves BOUCHER

Docteur en Chirurgie Dentaire
Diplôme de Doctorat
Professeur des Universités - Praticien Hospitalier

Pour l'honneur que vous me faites en acceptant la présidence du jury de cette thèse et celui d'avoir co-dirigé cette thèse. Pour la qualité de votre enseignement et vos conseils durant ces années et l'élaboration de cette thèse, veuillez trouver l'expression de mes remerciements les plus sincères et de mon profond respect.

Mme la Docteure Anne-Charlotte BAS

Docteur en Chirurgie Dentaire
Assistant Hospitalo-Universitaire

Pour l'honneur que vous me faites de siéger au jury de cette thèse, veuillez trouver ici l'expression de mes remerciements les plus sincères.

M. le Docteur Rufino FELIZARDO

Docteur en Chirurgie Dentaire
Diplôme de Doctorat
Maître de Conférences des Universités - Praticien Hospitalier

Pour l'honneur que vous me faites de siéger au jury de cette thèse, veuillez trouver ici l'expression de mes sincères remerciements.

Mme la Professeure Laurence JORDAN

Docteur en Chirurgie Dentaire
Diplôme de Doctorat
Professeur des Universités - Praticien Hospitalier

Pour l'honneur que vous me faites de siéger au jury de cette thèse, je vous prie de recevoir l'expression de mon profond respect et de ma gratitude.

M. le Docteur Jean-Raphaël NEFUSSI

Docteur en Chirurgie Dentaire
Docteur en Sciences Odontologiques
Diplôme d'Etat en Odontologie
Maître de Conférences des Universités - Praticien Hospitalier

Pour l'honneur que vous me faites de siéger au jury de cette thèse, veuillez trouver ici l'expression de ma gratitude.

M. le Docteur Steve TOUPENAY

Docteur en Chirurgie Dentaire
Maître de Conférences des Universités Associé

Pour l'honneur que vous me faites de siéger au jury de cette thèse, veuillez trouver ici l'expression de mes sincères remerciements.

Mme la Docteure Marjorie ZANINI

Docteur en Chirurgie Dentaire
Maître de Conférences des Universités -
Praticien Hospitalier

Pour l'honneur que vous me faites de siéger au jury de cette thèse, veuillez trouver ici l'expression de mes remerciements les plus sincères.

M. le Docteur Wisam DIEB

Docteur en Chirurgie Dentaire
Diplôme de Doctorat

Pour l'honneur que vous m'avez fait de diriger et de participer au jury de cette thèse, veuillez recevoir toute ma gratitude et mon plus profond respect. Je vous remercie pour vos précieux conseils, votre gentillesse, votre disponibilité et votre aide au cours de l'élaboration de ce travail.

TABLE DES MATIERES

| | |
|---|-----------|
| 1. Introduction | 2 |
| 1.1. Définition et classification des douleurs..... | 2 |
| 1.2. Douleurs neuropathiques (DN)..... | 3 |
| 1.3. Traitements des DN..... | 4 |
| 2. Douleur neuropathique post-traumatique trigéminale (DNPTT)..... | 7 |
| 2.1. Etiologie des lésions..... | 7 |
| 2.2. Facteurs de risque | 10 |
| 2.3. Sémiologie | 11 |
| 2.4. Traitements | 12 |
| 2.4.1. Préventifs | 12 |
| 2.4.2. Pharmacologiques..... | 13 |
| 2.4.3. Thérapie psycho-comportementale | 15 |
| 2.4.4. Chirurgicaux..... | 16 |
| 3. Traitements chirurgicaux des lésions nerveuses trigéminales post-traumatiques ... | 16 |
| 3.1. Neuropathies post-implantaires..... | 18 |
| 3.2. Neuropathies post-endodontiques | 22 |
| 3.3. Neuropathies post-avulsionnelles | 31 |
| 4. Conclusion | 38 |
| REFERENCES BIBLIOGRAPHIQUES | 39 |

1. Introduction

1.1. Définition et classification des douleurs

La définition de la douleur adoptée par le comité de taxonomie de l'Association internationale de l'étude de la douleur (IASP) est : *La douleur est une expérience sensorielle et émotionnelle désagréable, associée à un dommage tissulaire existant ou potentiel, ou décrite en termes d'un tel dommage* (Merskey 1994). Cette définition intègre plusieurs composantes à la douleur : les composantes sensorielle, émotionnelle, cognitive et comportementale. En odontologie, les syndromes douloureux oro-faciaux représentent l'un des motifs de consultation les plus fréquents. Les douleurs sont le plus souvent aiguës, d'origine endodontique ou parodontale. Elles sont parfois chroniques. Si les douleurs aiguës constituent un signal d'alarme primordial pour garantir notre intégrité biologique, ça n'est pas le cas pour la majorité des douleurs chroniques. La douleur neuropathique fait partie de ces douleurs chroniques très invalidantes, difficiles à traiter et à prévenir, en raison de notre incompréhension actuelle des mécanismes physiopathologiques mis en jeu. C'est pourquoi nous sommes intéressés aux observations, explorations et études susceptibles de prévenir leur survenue.

Dans notre travail, nous nous sommes focalisés sur la douleur neuropathique oro-faciale post-traumatique. Nous avons mis l'accent sur sa prise en charge et plus particulièrement ses traitements chirurgicaux.

La douleur peut être classée en 4 catégories : nociceptive, inflammatoire, dysfonctionnelle et neuropathique (Bouhassira et al. 2008).

- Les douleurs nociceptives résultent de l'activation « normale » des voies de la douleur permettant d'éloigner l'individu d'une menace en jouant le rôle d'alarme. Elles sont provoquées par l'activation des nocicepteurs et la mise en jeu des voies nociceptives par des stimulations mécaniques (piqûre de l'aiguille d'anesthésie), thermiques (application de froid sur la dent) ou électriques (test électrique de vitalité pulpaire).

- Les douleurs inflammatoires sont dues à des lésions tissulaires d'étiologies multiples telles que des traumatismes, brûlures, infections, tumeurs... et à la réaction inflammatoire en résultant. Ce sont des douleurs associées à une hyperstimulation des systèmes nociceptifs

physiologiques par l'intermédiaire de médiateurs inflammatoires (bradykinine, prostaglandine, interleukine, leucotriène, histamine, sérotonine...). Les pulpites et abcès dentaires entrent dans cette catégorie.

- La douleur neuropathique a été initialement définie par l'IASP comme une « douleur initiée ou causée par une lésion primitive ou un dysfonctionnement du système nerveux ». Cette définition a par la suite été modifiée en « une douleur associée à une lésion ou une maladie affectant le système somatosensoriel » (Treede et al. 2008)(Haanpää et al. 2011).

- Les douleurs dysfonctionnelles, appelées parfois douleurs idiopathiques ou psychogènes, ne résultent ni d'une inflammation, ni d'une lésion nerveuse évidente, ni d'une cause organique évidente (Woda et Pionchon 2001). Des hypothèses physiopathologiques relatant un dysfonctionnement d'origine centrale des contrôles modulateurs ont été envisagées. La maladie migraineuse en est un exemple tout comme les stomatodynies, algies faciales atypiques, certaines arthromyalgies faciales ou le syndrome de l'intestin irritable.

1.2. Douleurs neuropathiques (DN)

Les douleurs neuropathiques sont dues à des lésions ou dysfonctionnements des fibres nerveuses périphériques ou des voies nociceptives centrales. Dans ce dernier cas, la douleur neuropathique est désignée sous le terme de « douleur neuropathique centrale » ayant comme étiologies des accidents vasculaires cérébraux, traumatismes, maladies neurologiques tel que la sclérose en plaque ou l'épilepsie. Les DN oro-faciales d'origine périphérique sont principalement les névralgies essentielles du trijumeau, les névralgies post zostériennes, les neuropathies du diabète et les neuropathies post-traumatiques notamment iatrogènes. Ces dernières sont relativement fréquentes après les soins dentaires.

Ces douleurs sont souvent méconnues, sous-estimées et par conséquent sous-traitées. Cependant, elles ne sont pas rares puisque, selon une étude épidémiologique récente en population générale, des douleurs chroniques de caractéristiques neuropathiques affectent 7 % de la population française adulte (5 % pour les DN modérées à sévères), ce qui représente un quart des patients douloureux chroniques (Bouhassira et al. 2008).

Ces douleurs ont un délai d'apparition variable, parfois retardé par rapport à la lésion initiale, sont le plus souvent ressenties dans une région proche du site lésionnel ou dans le territoire du nerf considéré. Elles se manifestent soit en continu : le patient décrit un fond douloureux

permanent de type brûlure, broiement, fourmillement ; soit de manière intermittente particulièrement sous la forme de décharges électriques. Le vocabulaire utilisé par le patient doit attirer l'attention puisque certains descripteurs, comme ceux cités précédemment, sont plus fréquemment utilisés que d'autres pour décrire la DN. C'est la convergence des éléments de l'interrogatoire et de l'examen clinique qui permet de reconnaître une DN. L'utilisation d'outils diagnostiques peut à ce stade constituer une aide précieuse (Martinez et al. 2010). L'outil DN4 est le plus utilisé pour évaluer une DN (Fig.1). Il comporte une partie « interrogatoire » (questions 1 et 2), fondée sur des descripteurs visant à rechercher la présence de certains symptômes spécifiques et une partie « examen clinique » (Martinez et al. 2010) et une partie « examen » effectuée par le praticien pour la recherche de signes neurologiques positifs et négatifs (questions 3 et 4).

QUESTIONNAIRE DN4 : un outil simple pour rechercher les douleurs neuropathiques

Pour estimer la probabilité d'une douleur neuropathique, le patient doit répondre à chaque item des 4 questions ci dessous par « oui » ou « non ».

QUESTION 1 : la douleur présente-t-elle une ou plusieurs des caractéristiques suivantes ?

| | Oui | Non |
|----------------------------------|--------------------------|--------------------------|
| 1. Brûlure | <input type="checkbox"/> | <input type="checkbox"/> |
| 2. Sensation de froid douloureux | <input type="checkbox"/> | <input type="checkbox"/> |
| 3. Décharges électriques | <input type="checkbox"/> | <input type="checkbox"/> |

QUESTION 2 : la douleur est-elle associée dans la même région à un ou plusieurs des symptômes suivants ?

| | Oui | Non |
|---------------------|--------------------------|--------------------------|
| 4. Fourmillements | <input type="checkbox"/> | <input type="checkbox"/> |
| 5. Picotements | <input type="checkbox"/> | <input type="checkbox"/> |
| 6. Engourdissements | <input type="checkbox"/> | <input type="checkbox"/> |
| 7. Démangeaisons | <input type="checkbox"/> | <input type="checkbox"/> |

QUESTION 3 : la douleur est-elle localisée dans un territoire où l'examen met en évidence :

| | Oui | Non |
|-----------------------------|--------------------------|--------------------------|
| 8. Hypoesthésie au tact | <input type="checkbox"/> | <input type="checkbox"/> |
| 9. Hypoesthésie à la piqûre | <input type="checkbox"/> | <input type="checkbox"/> |

QUESTION 4 : la douleur est-elle provoquée ou augmentée par :

| | Oui | Non |
|-------------------|--------------------------|--------------------------|
| 10. Le frottement | <input type="checkbox"/> | <input type="checkbox"/> |

OUI = 1 point NON = 0 point **Score du Patient : /10**

Figure 1 : Questionnaire DN4 (Martinez et al. 2010)

Si le score est égal ou supérieur à 4, le diagnostic est considéré positif.

1.3. Traitements des DN

Les DN ne répondent pas ou peu aux antalgiques de palier 1 tels que le paracétamol et les anti-inflammatoires stéroïdiens. D'autres classes thérapeutiques doivent être envisagées. Le choix du traitement médicamenteux des DN ne dépend pas de l'intensité des douleurs comme dans les douleurs nociceptives mais sur l'efficacité la mieux établie, sur le meilleur rapport bénéfice-sécurité d'emploi, sur une éventuelle action conjointe sur les comorbidités (anxiété,

dépression, troubles du sommeil) mais les critères économiques peuvent aussi intervenir (Martinez et al. 2010).

Les tableaux ci-dessous résument les traitements médicamenteux par classe de molécules en précisant les doses, effets indésirables et recommandations (Martinez et al. 2010) :

| Traitements | Ndp | Grade de recommandation | AMM en analgésie chez l'adulte | Recommandation |
|---|-----|---|--|--|
| Antidépresseurs tricycliques | | | | |
| Amitriptyline | 1 | A (preuve scientifique d'efficacité dans plusieurs étiologies, études négatives dans la douleur neuropathique du VIH) | AMM douleur neuropathique périphérique de l'adulte | Recommandé en 1 ^{re} intention |
| Imipramine | 1 | A (preuve scientifique d'efficacité dans plusieurs étiologies) | AMM douleur neuropathique | Recommandé en 1 ^{re} intention |
| Clomipramine | 1 | A (preuve scientifique d'efficacité dans plusieurs étiologies) | AMM douleur neuropathique | Recommandé en 1 ^{re} intention |
| Maprotiline | 2 | B (présomption d'efficacité) | Pas d'AMM | Recommandé en 2 ^{de} intention |
| Antidépresseurs ISRNA | | | | |
| Duloxetine | 1 | A (preuve scientifique d'efficacité dans la polyneuropathie diabétique) | AMM douleur neuropathique diabétique périphérique chez l'adulte | Recommandé en 1 ^{re} intention (polyneuropathie douloureuse du diabète) |
| Venlafaxine | 1 | A (preuve scientifique d'efficacité dans la polyneuropathie sensitive) | Pas d'AMM | Recommandé en 2 ^{de} intention |
| Antiépileptiques | | | | |
| Gabapentine | 1 | A (preuve scientifique d'efficacité dans plusieurs étiologies mais études négatives dans les neuropathies douloureuses du diabète) | AMM douleur neuropathique périphérique de l'adulte | Recommandé en 1 ^{re} intention |
| Prégabaline | 1 | A (preuve scientifique d'efficacité dans plusieurs étiologies mais études négatives dans la radiculopathie lombosacrée et la douleur après AVC) | AMM douleur neuropathique périphérique et centrale de l'adulte | Recommandé en 1 ^{re} intention |
| Traitements | Ndp | Grade de recommandation | AMM en analgésie chez l'adulte | Recommandation |
| Opiacés | | | | |
| Tramadol | 1 | A (preuve scientifique d'efficacité dans la polyneuropathie diabétique y compris pour l'association avec le paracétamol) | AMM douleur modérée à intense | Recommandé en 2 ^{de} intention ou en 1 ^{re} intention si crises douloureuses ou douleur inflammatoire associée |
| Sulfate de morphine | 1 | A (preuve scientifique d'efficacité dans plusieurs étiologies) | AMM douleurs persistantes intenses ou rebelles aux autres antalgiques, en particulier douleur d'origine cancéreuse | Recommandé en cas d'échec des traitements précédents ^a |
| Oxycodone | 1 | A (preuve scientifique d'efficacité dans plusieurs étiologies) | AMM douleur chronique d'origine cancéreuse intenses ou rebelles aux antalgiques de niveau plus faible | Recommandé en cas d'échec des traitements précédents ^a |
| Emplâtres de lidocaïne | 1 | A (preuve scientifique d'efficacité dans la douleur post-zostérienne mais une étude multicentrique négative) | AMM douleur neuropathique post-zostérienne | Recommandé en 1 ^{re} intention dans la DPZ chez le sujet âgé présentant une allodynie chez qui les traitements systémiques sont déconseillés ou contre-indiqués |
| Ndp : niveau de preuve. | | | | |
| ^a Les opiacés forts ne constituent pas un traitement de première intention de la douleur chronique non cancéreuse. | | | | |

Figure 2 : Synthèse des traitements médicamenteux de niveau de preuve A ou B pour le traitement des douleurs neuropathiques (Martinez et al. 2010)

| | Dose initiale et paliers d'augmentation ^a | Doses moyennes et maximales ^a | Principaux effets indésirables | Précautions d'emploi | Autres bénéfices |
|---|---|---|--|--|---|
| Imipramine Amitriptyline Clomipramine | 10–25 mg le soir Paliers de 5 mg (sujet âgé) à 25 mg | 75–150 mg/j, 1–2 fois/j max. : 300 mg/j (imipramine) | Dysurie, bouche sèche Hypotension orthostatique, céphalées Troubles de l'accommodation Constipation, sueurs, prise de poids Somnolence, vertiges, troubles cognitifs Troubles cardiovasculaires (rythme, conduction) Nausées/vomissements, constipation, anorexie Bouche sèche, impression vertigineuse Somnolence, insomnie, sueurs, fatigue | Glaucome à angle fermé Obstacle urétrorprostatique Infarctus du myocarde récent Abaissement du seuil épileptogène | Amélioration de la dépression à doses \geq 75 mg/j, amélioration de l'insomnie (amitriptyline), prévention des attaques de panique (clomipramine) |
| Duloxétine | 30–60 mg Paliers de 30–60 mg | 60–120 mg/j, 1–2 fois/j | Somnolence, asthénie, impression vertigineuse Nausées, anorexie, sécheresse de la bouche Céphalées, œdèmes périphériques Prise de poids | Insuffisance hépatique HTA non contrôlée | Amélioration de la dépression et de l'anxiété généralisée |
| Gabapentine | 300 mg le soir (100 mg sujet âgé) Paliers de 100 mg (sujet âgé) à 300 mg | 1200–3600 mg, 3 fois/j | Somnolence, asthénie, impression vertigineuse Nausées, anorexie, sécheresse de la bouche Céphalées, œdèmes périphériques Prise de poids | Adapté selon la clairance de la créatinine. Réduire les doses chez la personne âgée | Amélioration des troubles du sommeil |
| Prégabaline | 75–150 mg Paliers de 75 mg (25 mg sujet âgé) | 300–600 mg, 2 fois/j en deux ou trois prises | Somnolence, asthénie, impression vertigineuse Nausées, anorexie, sécheresse de la bouche Céphalées, œdèmes périphériques Prise de poids | Adapté selon la clairance de la créatinine Réduire les doses chez la personne âgée | Amélioration des troubles du sommeil et de l'anxiété généralisée |

| | Dose initiale et paliers d'augmentation ^a | Doses moyennes et maximales ^a | Principaux effets indésirables | Précautions d'emploi | Autres bénéfices |
|----------------------------------|--|--|--|---|--|
| Lidocaïne emplâtre médicamenteux | 1–3 patchs/j selon l'étendue de l'aire douloureuse | 1–3 patchs/j, 12 h/j | Effets locaux : prurit, irritation, allergie | À appliquer sur peau saine | Pas d'effet systémique |
| Opiacés forts | 10–30 mg, 2 fois/j (morphine retard) Titration avec morphine rapide/4 h | Augmentation de la doses/48–72 h, de 30–50 % Titration individuelle | Nausées/vomissements, anorexie, constipation Flou visuel, bouche sèche, somnolence Fatigue, dysurie, prurit, troubles cognitifs | Précaution d'emploi propres aux morphiniques, pas en première intention | Rapidité de l'effet Efficacité sur la douleur nociceptive/inflammatoire |
| Tramadol | 50 mg, 1–2 fois/j Paliers de 50–100 mg | 200–400 mg/j en 2 à 4 prises 300 mg/j après 75 ans | Vertige, nausées/vomissements, constipation, somnolence Céphalées, sécheresse de la bouche, dysurie Clairance de la créatinine < 30 ml/h | Précautions d'emploi en cas d'association avec IRS, IRSNA et ADT Abaissement du seuil épileptogène | Rapidité de l'effet Efficacité sur la douleur nociceptive/inflammatoire |

AVK : antivitamines K; IMAO : inhibiteur de la monoamine-oxydase; ADT : antidépresseur tricyclique; IRS : inhibiteur de la recapture de la sérotonine et de la noradrénaline.
^a Les posologies s'appliquent à l'adulte, pour l'enfant, mieux vaut s'adresser à un médecin algologue pédiatre.

Figure 3 : Initiation, doses d'entretien et principaux effets indésirables des traitements pharmacologiques recommandés dans la douleur neuropathique (Martinez et al. 2010)

La prescription des médicaments dans la DN suit le protocole ci dessous (Martinez et al. 2010) :

- Mise en route du traitement

Initiation à doses faibles puis augmentation des posologies par paliers selon la tolérance et l'efficacité pour les traitements systémiques (titration).

- Durée du traitement

Traitement pendant plusieurs mois (≥ 6 mois).

Réévaluation de la tolérance et de l'efficacité à la fin de la titration puis de façon régulière.

Réduction progressive possible des posologies au bout de 6 à 8 mois de traitement efficace à dose stable.

- Prise en charge des troubles associés

Traitement spécifique de l'anxiété de la dépression ou des troubles du sommeil si le traitement des douleurs est insuffisant ou si ces troubles associés sont jugés suffisamment intenses. Traitement des autres types de douleurs souvent associées aux DN selon l'étiologie (douleur inflammatoire).

En cas d'échec complet ou d'effets secondaires importants d'un médicament de première intention, il est légitime de le substituer contre un traitement de classe thérapeutique différente d'efficacité également démontrée. En cas d'efficacité partielle d'un traitement de première intention, une association médicamenteuse peut-être proposée entre médicaments de première intention (Martinez et al. 2010).

2. Douleur neuropathique post-traumatique trigéminal (DNPTT)

2.1. Etiologie des lésions

Les douleurs neuropathiques post-traumatiques peuvent apparaître suite à une lésion traumatique que ce soit au niveau du système nerveux périphérique (nerfs) ou central (cerveau, moelle épinière). En chirurgie dentaire, la majorité des actes thérapeutiques sont susceptibles de léser le nerf du trijumeau.

En effet, l'anesthésie est très souvent effectuée avant les soins et présente un risque de léser un nerf ou des filets nerveux, notamment lors des anesthésies loco-régionales. L'aiguille peut provoquer un traumatisme direct du nerf. Un hématome intraneural induit par la perforation d'un vaisseau sanguin intraneural peut entraîner une pression au niveau du nerf avec comme conséquence l'apparition de douleurs neuropathiques. De plus, des études récentes ont montré que la neurotoxicité des produits anesthésiants pourrait être la cause de douleurs

neuropathiques (Kodsi 2012). Le nerf lingual est affecté dans 2/3 des cas alors que le nerf alvéolaire inférieur l'est dans 1/3 des cas (Hillerup et Jensen 2006)(Smith et Lung 2006).

La chirurgie implantaire est elle aussi responsable de nombreuses lésions nerveuses, dues aux différents temps opératoires, de l'anesthésie aux sutures. En effet aussi bien lors des passages des forets que de la pose de l'implant, une mauvaise appréciation des trajets nerveux peut conduire à des lésions nerveuses. L'incidence des lésions nerveuses douloureuses ou non douloureuses après pose d'implant est évaluée à 0,6-40 % dans la littérature et le nerf alvéolaire inférieur est plus affecté (64,4 %) que le nerf lingual (28,8 %) (Galli et al. 2015). L'incidence des DNPTT n'est pas précisément établie, mais certaines études suggèrent qu'elle se situe autour de 8 % (Benoliel et al. 2016).

L'avulsion des troisièmes molaires mandibulaires est responsable de nombreuses lésions du nerf lingual et du nerf alvéolaire inférieur. Les lésions peuvent apparaître au moment de l'anesthésie, lors de séparations de racines ou d'ostéotomie. En effet la variabilité des situations anatomiques augmente le risque de lésions nerveuses. Il est intéressant de noter que les lésions du nerf alvéolaire inférieur sont plus fréquentes que celle du nerf lingual ou du nerf buccal alors qu'il est le seul à être visible radiographiquement (Robert et al. 2005)(Queral-Godoy et al. 2006). L'extraction des troisièmes molaires mandibulaires représente 60 % des lésions du nerf alvéolaire inférieur et 73 % de celles du nerf lingual (Renton et Yilmaz 2011).

Le traitement endodontique est un acte souvent pratiqué par les chirurgiens dentistes et potentiellement iatrogène pouvant induire des lésions du nerf alvéolaire inférieur dû à la proximité de ce nerf avec les apex des molaires mandibulaires (Carpentier et al. 2009). Les deuxièmes molaires inférieures sont les plus concernées à la mandibule (Knowles et al. 2003) mais de récentes études indiquent que c'est au maxillaire que l'incidence des DN est plus forte (Polycarpou et al. 2005) (Nixdorf et al. 2010) (Oshima et al. 2009).

En effet une surinstrumentation au-delà de l'apex peut léser les fibres nerveuses; l'action chimique des solutions d'irrigation peut être irritante; les dépassements de matériau d'obturation peuvent entraîner une compression du nerf, une irritation chimique ou même une toxicité vis a vis du nerf (Byun et al. 2016) (Lampert et al. 2016) (Gallas-Torreira et al. 2003) (Brkić et al. 2009).

Notons que des études expérimentales ont montré que l'eugénol, le paraformaldéhyde et l'endométhasone sont des agents neurotoxiques (Pogrel 2007). Depuis l'utilisation généralisée

de la gutta-percha thermoplastique, des dommages thermiques du nerf ont également été rapportés. Actuellement, la pâte d'hydroxyde de calcium sans eugénol ou paraformaldéhyde est largement utilisée comme médicament intra-canaire. Cependant ce matériau peut endommager le nerf par irritation chimique en raison de la haute alcalinité de l'hydroxyde de calcium (Byun et al. 2016).

Il existe aussi d'autres étiologies que celles décrites précédemment comme la chirurgie orthognatique, les traumatismes faciaux, les prélèvements de greffons osseux, l'exérèse de kystes et tumeurs etc. (Renton et Yilmaz 2011).

Pour résumer, on peut considérer que les lésions post-traumatiques trigéminales du V3 sont les plus fréquents (90 %) et que l'étiologie la plus fréquente est l'extraction des troisièmes molaire mandibulaires (52-71 %); suivie par les chirurgies implantaires (3,6-14 %), les anesthésies dentaires (6-17 %), les traitements endodontiques (1,6-3,6 %), les chirurgies orthognatiques 12 % (Hillerup 2007) (Peñarrocha et al. 2012) (Tay et Zuniga 2007) (Carles et al. 2014).

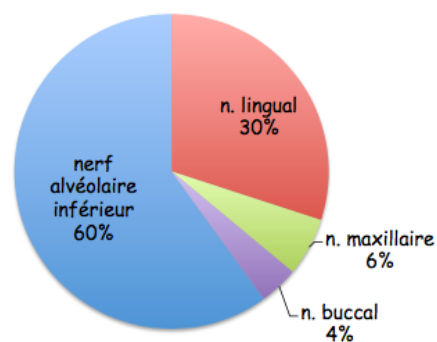
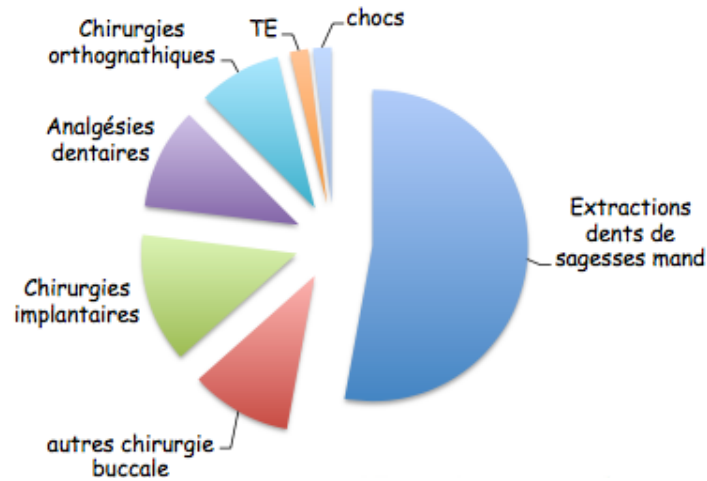


Figure 4 : Répartition des douleurs neuropathiques post-traumatiques selon le nerf lésé (Cappeau 2012)



Chocs : traumatisme oro-facial

TE : traitement endodontique

Figure 5 : Répartition de douleurs neuropathiques post-traumatiques selon leurs étiologies (Cappeau 2012)

2.2. Facteurs de risque

D'après différents auteurs, les femmes sont plus fréquemment affectées que les hommes (Pogrel et al. 2011)(Renton et Yilmaz 2011)(Hillerup 2007)(Hillerup 2008)(Peñarrocha et al. 2012)(Tay et Zuniga 2007) ce qui laisse supposer la présence d'un facteur hormonal. Les femmes représentent 65 à 82 % des personnes atteintes dans ces différentes études.

L'âge pourrait influencer l'apparition de douleur neuropathiques post-traumatiques, en effet l'âge moyen des patients présentant une douleur neuropathique post-traumatique est situé autour de 45 ans (Peñarrocha et al. 2012) ce qui laisse supposer un facteur métabolique.

Une association entre les douleurs neuropathiques post-traumatiques et certains facteurs psychologiques tels qu'anxiété et dépression ont aussi été mis en évidence (Aggarwal et al. 2011).

Enfin, certains facteurs génétiques, la surcharge pondérale et le diabète sont aussi considérés comme des facteurs de risques potentiels (Kraychete et al. 2016).

2.3. Sémiologie

Les douleurs neuropathiques peuvent s'exprimer sous des formes variées avec, assez souvent, une association de plusieurs symptômes. En effet les patients décrivent des sensations douloureuses qui peuvent être spontanées ou provoquées et des sensations non douloureuses anormales.

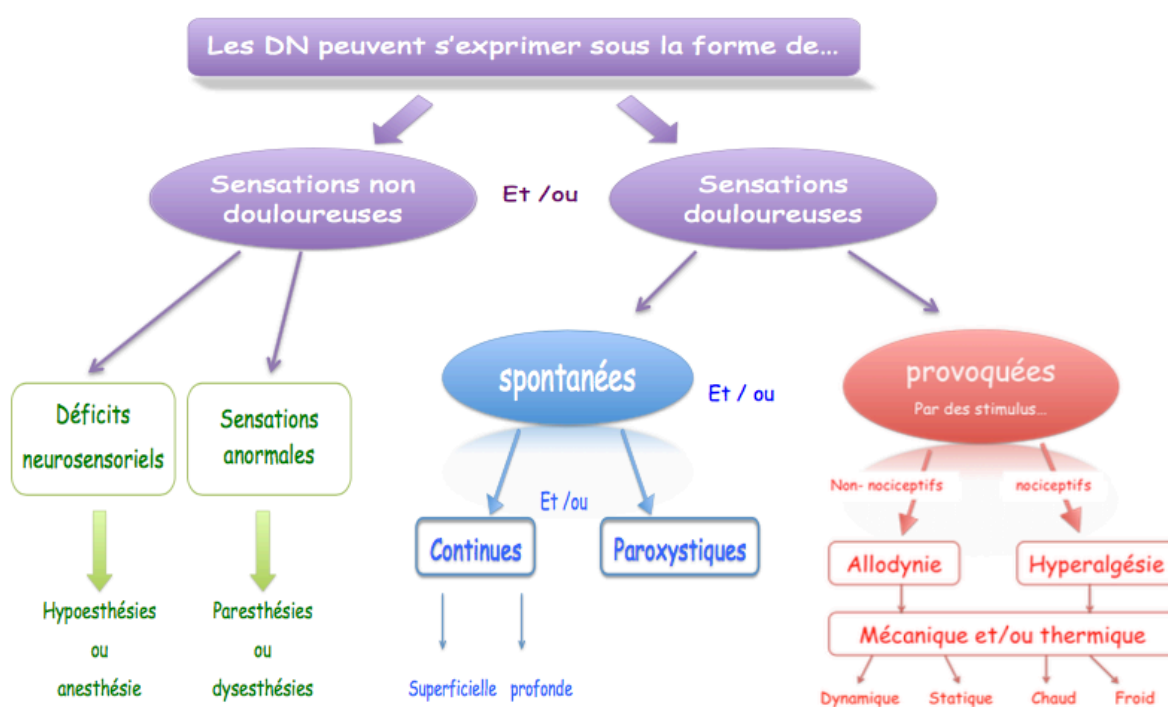


Figure 6 : Principaux symptômes des douleurs neuropathiques (Cappeau 2012)

On définit l'hypoesthésie comme une diminution de la sensibilité à une stimulation non douloureuse et l'analgésie comme l'absence de douleur en réponse à une stimulation habituellement douloureuse (Merskey et Bogduk 1994).

Les paresthésies et les dysesthésies sont des sensations anormales de picotements, de fourmillements, d'engourdissements ou de démangeaisons. La dysesthésie est une sensation désagréable alors que la paresthésie ne l'est pas (Merskey et Bogduk 1994).

L'allodynie est définie comme étant une douleur causée par un stimulus qui n'est pas

douloureux en temps normal alors que l'hyperalgésie est une réponse exagérée à une stimulation douloureuse (Merskey et Bogduk 1994).

Des hypoalgésies, définies comme des diminutions de la douleur provoquée par un stimulus normalement douloureux peuvent également être décrites (Merskey et Bogduk 1994).

2.4. Traitements

2.4.1. Préventifs

La prévention est essentielle afin d'empêcher la survenue d'un traumatisme neuronal et doit prendre en compte les étapes opératoires et pré-opératoires. Le praticien doit connaître l'anatomie faciale afin de prévenir les traumatismes nerveux lors des procédures chirurgicales et notamment ceux des nerfs alvéolaire inférieur, lingual, maxillaire et buccal. Les variations anatomiques par rapport à la normale rendent les examens radiologiques indispensables (Lecomte 2013).

Une radiographie panoramique permet par exemple de situer le nerf alvéolaire inférieur par rapport aux dents. Un scanner 3D quant à lui permet de lever le doute sur la superposition des éléments anatomiques afin de réaliser la pose d'un implant ou d'extraire une dent de sagesse mandibulaire.

Lors de la pose d'un implant, le passage du foret pour la préparation du site est particulièrement à risque (Juodzbaly et al. 2013), c'est pourquoi la plupart des auteurs recommandent une marge de 1 mm avec une étude pré-opératoire avec scanner, et de 2 mm pour une radiographie conventionnelle (Kraut et Chahal 2002).

Lors de l'extraction de dents de sagesse mandibulaires, en réalisant une coronectomie le risque de léser le nerf alvéolaire inférieur diminue fortement (Renton et al. 2005). Dans les cas complexes nécessitant des fraisages osseux ou dentaire, il faut être prudent afin de ne pas léser le nerf lingual qui n'est pas visible en imagerie conventionnelle. Cependant, l'imagerie conventionnelle est indispensable afin d'évaluer la morphologie apicale des racines dans le but de ne pas léser le nerf alvéolaire inférieur lors de l'avulsion.

Pendant l'acte endodontique, il faudra veiller à ne pas dépasser l'apex lors de la mise en forme et lors de l'obturation, grâce à une évaluation précise de la longueur de travail, au risque de léser le nerf alvéolaire lorsque ce dernier est proche des apex et de réaliser un traumatisme nerveux (cf 2.1.).

2.4.2. Pharmacologiques

Les traitements pharmacologiques sont des traitements qui doivent être conduits en synergie avec les traitements chirurgicaux dans la majorité des cas, c'est à dire en pré, per et post traitement. Les traitements pharmacologiques peuvent associer plusieurs molécules afin de potentialiser leurs effets et influencer sur différents paramètres conditionnant la symptomatologie.

Le complexe de vitamine B (Vit B) est très souvent prescrit après une lésion nerveuse mais les études visant à évaluer leur efficacité sont contradictoires. Une revue systématique de Ang et al. 2008 a conclu que le niveau de preuve était insuffisant pour déterminer si la vit B est bénéfique pour traiter la douleur neuropathique post-traumatique (Ang et al. 2008). Cette revue indique par ailleurs que l'utilisation d'une dose élevée et répétée de Vit B12 montre une efficacité plus importante dans la réduction des symptômes et signes cliniques qu'une dose unique faible, mais que cette utilisation est moins efficace que l'acide alpha-lipoïque, le cilostazol ou le triphosphate de cytidine dans l'amélioration à court terme des résultats cliniques et de la conduction nerveuse (Ang et al. 2008).

En revanche, des études plus récentes laissent penser que la vit B peut avoir un vrai rôle à jouer dans l'amélioration des signes cliniques. En effet, les niveaux tissulaires du complexe vit B et surtout de la vit B12 varient avec la progression de la lésion du nerf périphérique. La supplémentation en vit B au cours de la phase aiguë de la lésion du nerf périphérique mérite d'être considérée comme une option thérapeutique qui peut être utile pour l'accélération de la régénération nerveuse (Altun et Kurutaş 2016). L'association pendant 8 semaines de vitamine B12, d'acide folique (vitamine B9) et d'uridine monophosphate montre des résultats intéressants (Negrão et al. 2014) (Negrão et al. 2016).

Les corticoïdes pourraient réduire l'œdème, la réponse inflammatoire et fournir un certain soulagement ou permettre aux chirurgiens d'attendre un jour ou deux avant d'effectuer la

chirurgie. Certains auteurs conseillent leur administration immédiate en pré opératoire, bien qu'il n'y ait pas d'accord quant au type, au dosage ou à la durée du traitement (Pogrel 2007).

Dans une autre étude (Leung et Cheung 2016), une dose d'antibiotique et de dexaméthasone a été administrée par voie intraveineuse au début de la chirurgie (sous anesthésie générale) et après l'intervention, une prescription à chaque patient d'un traitement d'analgésique, un traitement intraveineux de 2 jours d'antibiotiques suivis de 5 jours d'antibiotiques par voie orale et de dexaméthasone 4 mg administré deux fois par jour pendant 2 jours pour réduire l'œdème post-chirurgical a été réalisée. L'administration de ces molécules a permis une récupération complète de presque tous les patients après la chirurgie sans complications infectieuses, douloureuses ou inflammatoires.

Par ailleurs, l'administration de prednisolone à dose de 1 mg/jour/kg (maximum 80 mg) pour la première semaine avec une diminution de 10 mg par jour au cours de la semaine suivante, et une dose élevée d'anti-inflammatoires non stéroïdiens (ibuprofène 800 mg, 3 x j pendant 3 semaines) permettrait de minimiser l'inflammation et de réduire les dommages nerveux (Khawaja et Renton 2009).

Anticonvulsivants et antidépresseurs : lorsque la douleur neuropathique s'installe, les traitements pharmacologiques sont des traitements symptomatiques et non curatifs. Le choix du traitement repose sur l'efficacité jugée au cas par cas et avec le meilleur rapport bénéfice/risque (Martinez et al. 2010).

| Famille | Molécule commerciale | Dénomination commerciale | Dose usuelle |
|-------------------------|----------------------|--------------------------|------------------|
| Antiépileptiques | Carbamazépine | Tégrétol® | 200-1 200 mg/j |
| | Oxcarbazépine | Trileptal® | 600-1800 mg/j |
| | Phénytoïne | Dihydantol® | 200/300 mg/j |
| | Gabapentine | Neurontin® | 1 800/3 600 mg/j |
| | Lamotrigine | Lamictal® | 50/400 mg/j |
| Antidépresseurs | | | |
| Tricycliques | Imipramine | Tofranil® | 50/350 mg/j |
| | Amitriptyline | Laroxyl® | 25/100 mg/j |
| | Doxépine | Quitaxon® | 25/100 mg/j |
| | Désipramine | Pertofran® | 12,5/250 mg/j |
| | Nortriptyline | Motival® | 20/30 mg/j |
| | Clomipramine | Anafranil® | 50/150 mg/j |
| IRS | Fluvoxamine | Floxyfral® | 100/300 mg/j |
| | Fluoxétine | Prozac® | 20/60 mg/j |

Figure 7 : Principaux médicaments utilisés dans le traitement des douleurs neuropathiques (Dieb 2009)

L'attitude thérapeutique à adopter vis-à-vis des DN est résumée dans la figure 8.

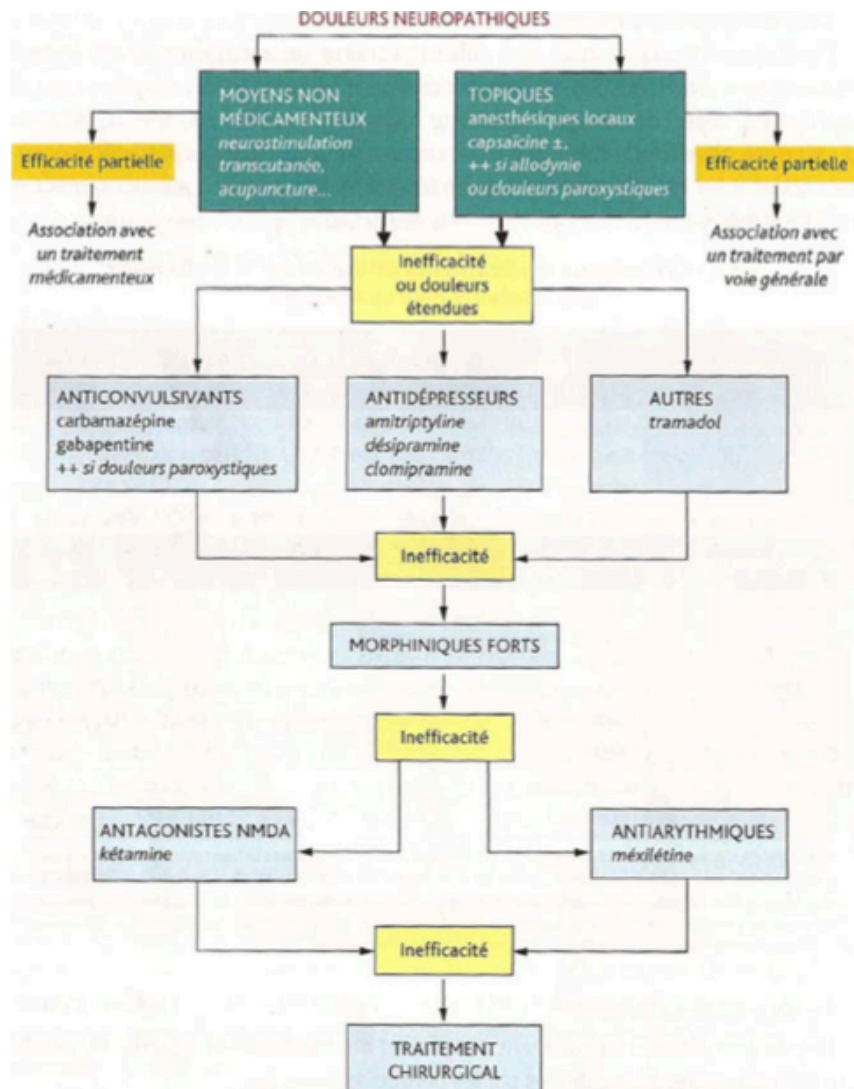


Figure 8 : Attitude thérapeutiques à adopter vis-à-vis des douleurs neuropathiques (D'après Attal et al. 2000)

2.4.3. Thérapie psycho-comportementale

La douleur neuropathique, comme beaucoup d'autres douleurs chroniques, est associée à l'anxiété et à la dépression. Elle expose également à des comorbidités. Cela suggérerait que les thérapies psycho-sociales comme la thérapie cognitivo-comportementale, pourraient être bénéfiques. Cependant, une méta-analyse n'a pas montré d'effet significatif d'une thérapie cognitivo-comportementale sur l'intensité de la douleur et les mesures de qualité de vie dans la douleur neuropathique (van de Wetering et al. 2010). Néanmoins, un soutien psychothérapeutique doit être offert aux patients en détresse (Benoliel et al. 2016). Du fait de

l'absence d'effets indésirables ou de caractère invasif, il est souvent recommandé aux patients.

L'hypnose a également montré une diminution à court terme, des douleurs, de la dépression et de l'anxiété que peut engendrer la DN mais aucune étude n'a été menée sur le long terme (Aggarwal et al. 2011).

2.4.4. Chirurgicaux

Les traitements chirurgicaux sont très souvent accompagnés de traitements pharmacologiques et ne sont pas réalisés systématiquement. Ce ne sont pas la plupart du temps des traitements de première intention. En effet, avant tout traitement chirurgical, il faut bien évaluer l'étiologie ainsi que le type et le degré de la lésion afin d'évaluer les possibilités de guérison spontanée, et/ou peser les avantages et inconvénients d'un traitement pharmacologique ou chirurgical.

Par exemple, suite à une lésion lors de l'anesthésie entraînant des paresthésies ou dysesthésies, la disparition de ces signes s'observe spontanément après 8 semaines dans 85 % des cas ; le traitement pharmacologique peut aider à la guérison mais la chirurgie n'est dans ce cas pas utile.

Il importe donc d'évaluer au mieux la pertinence du traitement chirurgical.

3. Traitements chirurgicaux des lésions nerveuses trigéminales post-traumatiques

Le traitement chirurgical des lésions nerveuses post-traumatiques pose plusieurs questions :

- Est-il plus efficace que le traitement pharmacologique ou l'abstention thérapeutique ?
- Expose-t-il à des risques d'aggravation des symptômes ou de complications supplémentaires
- Existe-t-il une fenêtre temporelle dans laquelle il doit être effectué ?

La diversité des situations cliniques et le peu de cas disponibles dans la littérature rend hélas difficile la réponse à ces questions. Nous avons recensé les études publiées, qui sont essentiellement des études rétrospectives et des cas cliniques, et tenté de dégager des conclusions pouvant être utiles pour guider notre attitude clinique :

Plusieurs cas de figures peuvent être envisagés selon la nature de la cause et du type de lésion :

Nous distinguerons les neuropathies résultant de la proximité d'un implant de celles résultant de la présence de pâte d'obturation dans une structure nerveuse. Enfin nous discuterons les cas de sections nerveuses lors d'une procédure chirurgicale, affectant le nerf lingual ou le nerf alvéolaire inférieur.

L'étude rétrospective d'(Agbaje et al. 2016) analyse l'évolution des symptômes de 56 patients un an après traitement chirurgical, médicamenteux ou autre. Seuls 5 patients ont bénéficié d'un traitement chirurgical d'exploration et réparation nerveuse.

Le pourcentage d'amélioration des symptômes un an après le traitement était de :

- 100 % pour les lésions d'origine endodontique ou dues à une anesthésie
- 86 % pour les lésions dues à un traumatisme
- 53 % pour les lésions dues à une chirurgie orthognatique
- 50 % pour les lésions d'origine implantaire, d'avulsion dentaire, de pathologie orale ou idiopathique

Les douleurs neuropathiques étaient encore très présentes après un an (12 patients sur 14 en souffrent encore) tandis que les patients souffrant de dysesthésie, hypoesthésie, anesthésie et paresthésie ont vu une nette amélioration de leur symptômes (30 patients sur 37).

Le pronostic semble donc dépendre en partie de l'étiologie et des symptômes et le traitement chirurgical n'est pas le seul à pouvoir permettre une guérison.

Pogrel 2002 a réalisé une étude rétrospective portant sur 880 patient présentant des lésions du NAI ou du NL dont seulement 96 ont été considérés éligibles à un traitement chirurgical et 51 ont donné leur consentement au traitement. L'étiologie la plus fréquente était l'avulsion des troisième molaire mandibulaire. Parmi ces 51 patients :

- 5 ont été traités par décompression nerveuse
- 16 par excision du névrome et ré-anastomose du NL et 10 pour le NAI
- 13 par excision du névrome et greffe nerveuse du NL et 7 pour le NAI (16 greffes de veine, 2 tubes de Gore-Tex®, 2 greffes de nerf)

Aucune chirurgie n'a été pratiquée 9 mois après la lésion, 8 patients ont été traités dans les 96 heures suivant la lésion, 10 pour traiter une dysesthésie.

Les résultats après la chirurgie sont résumés dans le tableau ci-dessous :

| | Nombre de patients traités moins de 10 semaines après la lésion | Nombre de patients traités plus de 10 semaines après la lésion |
|----------------------------|--|---|
| Bonne amélioration | 6 | 4 |
| Légère amélioration | 2 | 16 |
| Pas d'amélioration | 1 | 21 |
| Aggravation | 0 | 1 |
| Total | 9 | 42 |

Figure 9 : résultats après traitement chirurgical selon la durée entre la survenue de la lésion et la chirurgie (Pogrel 2002)

L'auteur en a conclu que pour certains patients, l'exploration et la réparation microchirurgicale des lésions nerveuses peuvent donner des résultats satisfaisants. En effet dans cette étude plus de la moitié des patients ont ressenti une amélioration des symptômes. Les résultats des tests neurosensoriels et des évaluations subjectives ne sont pas toujours corrélés. Néanmoins, il semble que la chirurgie précoce donne de meilleurs résultats, en particulier lorsqu'elle est effectuée dans les 10 semaines suivant la lésion. Aucun patient n'ayant de dysesthésie avant la chirurgie n'en a développé après. Ceci est d'une certaine importance clinique pour évaluer le risque de survenue d'une dysesthésie lors d'une intervention chirurgicale sur un patient présentant une paresthésie/dysesthésie. L'auteur conclut également que l'anastomose nerveuse directe donne de meilleurs résultats que la greffe (Pogrel 2002).

3.1. Neuropathies post-implantaires

| Auteurs, année | Nerf | N | Type de lésion | Symptômes Mode d'évaluation | Traitement | Timing de l'intervention | Suivi |
|------------------------|-----------|----|--|--|--|--|---|
| Pogrel 2002 | NAI NL | 51 | - Origine avulsion troisième molaire mandibulaire+++ implantaire, endodontique, autre | - Dysesthésie++, anesthésie, douleur - Evaluation avec filaments de Von Frey, discrimination de point, eau chaude et froide, disques thermiques de Minnesota - Evaluation subjective post-opératoire | - N=5 décompressions nerveuse - N=16 (NL) N=10 (NAI) excisions névrome et ré-anastomoses - N=13 (NL) N=7 (NAI) excisions névrome et greffe nerveuse (N=16 veines, N=2 nerfs, N=2 tubes de Gore-Tex®) | - N=9 traités < 10 semaines après lésion - N=42 traités > 10 semaines après lésion - N=0 > 9 mois après lésion | - N=8 amélioration des symptômes - N=20 amélioration des symptômes - Absence de dysesthésie induit par la chirurgie |
| | | | | | - Implantaire : Directe (mécaniques, chimiques, thermiques) Indirecte (ischémiques, cicatrisation) | - Dépose des implants | - À 18 et 36h N=2 - À 2 et 4 jours N=2 |
| Khawaja et Renton 2009 | NAI | 4 | - Implant proche du canal (cause anesthésie) - Implant au contact du canal - Implant dans le canal | - Allodynie, hyperalgésie, douleur - Test de la fonction neurosensorielle | - Dépose des implants | - Dans les 30 heures suivant la pose (N=3) - Entre 3 jours et 6 mois (N=27) | - Récupération complète N=3 - Pas d'amélioration des symptômes N=27 |
| | | | | - Allodynie, hyperalgésie, paresthésie, anesthésie, douleur - Examen clinique neurosensoriel | - Reconstruction du NAI par greffe après dépose N=3 (2 nerf sural et 1 veine) - Décompression nerveuse après dépose N=2 - Section et dépose de l'implant en le fraisant N=2 | - Entre 5 semaines et 1 an (la greffe a été immédiatement réalisée après dépose de l'implant) | - Disparition totale de la douleur N=6 - Amélioration en 12 mois N=1 (traité par décompression nerveuse) avec traitement pharmacologique d'appoint |
| Biglioli et al. 2015 | NAI | 7 | - 3 effractions canal - 4 implants dans canal | - Douleur, anesthésies, hypoesthésie, dysesthésie - Examen neurophysiologique, MIR | - Dépose des implants | - Entre 3 jours et 6 mois (N=27) | - Récupération complète N=3 - Pas d'amélioration des symptômes N=27 |

Figure 10 : Tableau récapitulatif des études traitant de traitement chirurgical pour des neuropathies post-implantaire

Lors d'une lésion nerveuse consécutive à la pose d'un implant, le chirurgien peut décider de retirer l'implant ou de le laisser en place tout en envisageant par la suite une chirurgie neuronale. L'expérience clinique et les études de cas publiés suggèrent que si les implants sont déposés ou remplacés rapidement après leur pose (< 24 - 48 heures), une diminution de l'incidence de douleurs notamment neuropathiques est observée (Renton et al. 2012). La situation est différente dans le cas d'implants ostéo-intégrés; les dommages collatéraux lors de l'enlèvement pouvant être importants. Dans de tels cas et la dépose des implants doit faire l'objet d'une réflexion intégrant la balance bénéfice risque des dégâts tissulaires potentiels et du handicap dentaire de l'élimination des implants (Benoliel et al. 2016).

Khawaja et Renton ont comparé 4 cas de lésions post traumatique du NAI due à la pose d'implants (Khawaja et Renton 2009). Les patients souffraient d'un engourdissement au niveau du site opéré et trois patients sur quatre présentaient également une forme de douleur neuropathique s'exprimant sous la forme d'une allodynie mécanique avec hyperalgésie. Les implants des cas 1 et 2 ont été déposés 18 à 36 heures après le traumatisme, ce qui a permis aux patients une récupération sensorielle presque complète. Le cas 1 avait également reçu un traitement médicamenteux d'AINS et AIS. Les cas 3 et 4 qui présentaient les mêmes symptômes ont vu leurs implants déposés respectivement à deux et quatre jours après le traumatisme mais sans amélioration de la sensation. Ces deux patients atteints d'une neuropathie persistante importante (cas 3 et 4) ont signalé des problèmes fonctionnels tels que manger, parler, boire, embrasser et dormir.

Ces cas cliniques constituent une cohorte très limitée de patients mais suggèrent que l'élimination précoce des implants associés à une lésion neuronale (moins de 36 heures après les blessures) peut réduire ou résoudre la neuropathie (Khawaja et Renton 2009).

Les auteurs de l'étude proposent un algorithme de prise en charge (Fig. 11).

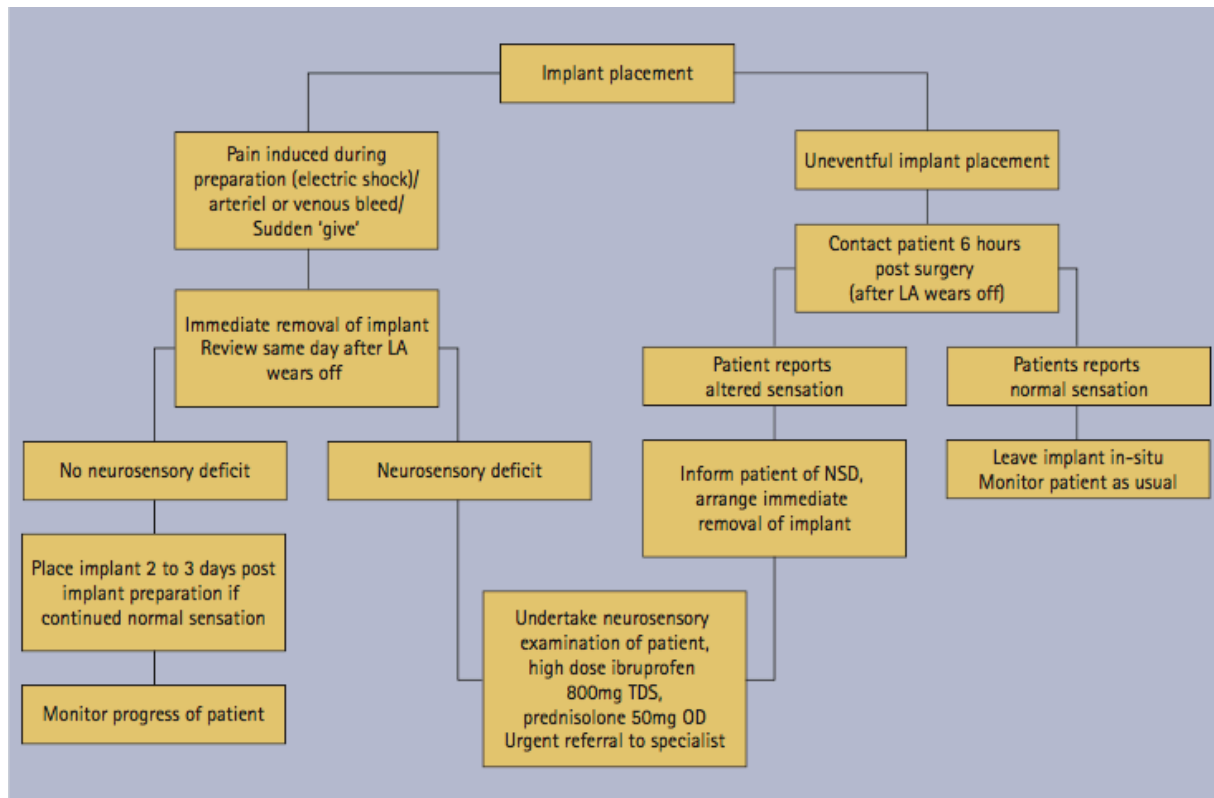


Figure 11 : Algorithme de prise en charge des patients à la suite d'une lésion post traumatique du NAI consécutive à une chirurgie implantaire (Khawaja et Renton 2009)

Lorsque la lésion est importante, une chirurgie nerveuse complémentaire est souvent envisagée. En effet, lorsqu'une résection iatrogène et accidentelle des faisceaux nerveux est constatée, la microchirurgie réparatrice est indiquée (Benoliel et al. 2016).

Biglioli et al. 2015 présentent sept cas de dommage du NAI consécutifs à une chirurgie implantaire avec des patients présentant des douleurs neuropathiques et des anesthésies, hypoesthésies ou dysesthésies. Parmi ces cas, une extension du forage dans le canal mandibulaire était évidente dans trois cas tandis que dans les quatre autres un implant occupant partiellement le canal a été observé. Pour deux de ces patients, les implants étaient cylindriques, et en forme de lame pour les deux autres (Biglioli et al. 2015).

Parmi les sept patients présentant une douleur après la pose de l'implant, trois ont subi une reconstruction du NAI immédiate en utilisant soit une greffe de nerf sural (n 1 = 2) soit une greffe de veine (n 1 = 1). Le choix se faisait en fonction de la longueur du défaut nerveux : veine si < 1cm et nerf sural si > 1cm (Pogrel et Maghen 2001). Pour les deux patients chez lesquels un implant à lame a été partiellement introduit dans le canal mandibulaire, le NAI a

été décompressé en enlevant le corps étranger, avec des instruments piézoélectriques utilisés pour enlever la paroi du canal mandibulaire et l'os spongieux qui l'entourait. Dans les deux autres cas, un implant cylindrique occupant partiellement le canal a été coupé en intra-opératoire, car l'élimination chirurgicale risquait de causer plus de dommages au NAI et la prothèse en relation avec l'implant était déjà en place. Les implants ont été fraisés en utilisant une fraise diamantée pour éliminer les interférences avec le nerf (Biglioli et al. 2015).

Immédiatement après la chirurgie, six patients ont présenté une disparition de la douleur et le dernier s'est amélioré au cours des 12 mois suivant avec un traitement pharmacologique d'appoint (5 mg d'oxycodone et 325 mg d'acétaminophène par voie orale toutes les 6 h et 60 mg de duloxétine une fois par jour) pendant 10 jours ; le traitement antiépileptique a été instauré simultanément au traitement analgésique et arrêté progressivement au cours des mois en fonction de la sévérité des symptômes (Biglioli et al. 2015).

Les résultats de l'étude indiquent que 12 mois après la chirurgie, les patients traités par greffe de nerf sural ne présentaient plus de douleur mais qu'environ la moitié des patients traités seulement par décompression nerveuse étaient toujours douloureux après 2 - 3 mois (Biglioli et al. 2015).

Les patients atteints de dysesthésie à type de brûlure avant l'intervention chirurgicale ont vu une légère amélioration des symptômes, mais aucun n'a permis de récupération complète. Les résultats relatifs à l'enregistrement du réflexe inhibiteur du masséter (MIR) postopératoire étaient variables, mais un retour complet à la fonction normale du NAI n'a été observé chez aucun patient. Dans 79 % des cas, la fonction nerveuse a été significativement améliorée, mais chez les patients restants (21 %), aucune amélioration n'a été observée. Le réflexe MIR n'a été altéré après la chirurgie chez aucun patient (Biglioli et al. 2015).

Bien que le soulagement de la douleur représente l'objectif chirurgical principal, le rétablissement de la sensation est un objectif important supplémentaire qui peut être partiellement obtenu avec la greffe nerveuse (Biglioli et al. 2015).

Les auteurs de l'étude ont conclu que le traitement par greffe de nerf sural est la procédure la plus efficace, en adéquation avec la littérature (Cruccu et al. 1987)(Biasiotta et al. 2011).

3.2. Neuropathies post-endodontiques

Nous avons vu précédemment que les actes endodontiques pouvaient être iatrogènes vis à vis du NAI lorsque les apex des dents traitées étaient proches. Quelle attitude adopter en cas de dépassement de matériau d'obturation dans le canal mandibulaire ?

Scarano et al. 2007 présentent un cas de dépassement dans le canal où un traitement médicamenteux à base d'antibiotiques, de dexaméthasone et de carbamazépine sans traitement chirurgical associé a permis une guérison totale; l'absence de paraformaldéhyde dans le ciment utilisé (de la gutta percha et ciment à base d'oxyde de zinc-eugénol) a probablement facilité l'évolution positive des symptômes cliniques (Scarano et al. 2007).

D'après l'auteur, une approche chirurgicale avec élimination du matériau d'obturation du canal mandibulaire doit être effectuée en cas de douleur prolongée, de paresthésie et lorsqu'un ciment contenant du paraformaldéhyde, du ciment N2 et de l'Endométhasone est utilisé (Scarano et al. 2007). Il est cependant difficile de tirer des conclusions d'un seul cas clinique.

Cinq études présentent les résultats de traitement chirurgicaux :

| Auteurs, année | Nerf | N | Type de lésion | Symptômes Mode d'évaluation | Traitement | Timing de l'intervention | Suivi |
|--------------------|------------------------|----|---|--|---|--|---|
| Grötz et al. 1998) | NAI | 11 | - Dépassement de pâte d'obturation dans le canal mandibulaire | - Hypoesthésie, dysesthésie, hyperesthésie plus rare - La moitié des patients = douleurs - Évaluation par tests neurologiques | - N=9 : résection apicale et décompression nerveuse - N=2 : extraction et décompression nerveuse - Parmi ces 11 patient N=2 ouverture du périméurium avec nettoyage des fascicules | - N=1 quelques heures après - N=2 1 jour après - N=1 2 jours après - N=1 4 jours après - N=1 6 jours après - N=2 une semaine après - N=1 4 semaines après - N=1 7 mois après - N=1 18 mois après | - Disparition des symptômes après 2 semaines N=3 - Disparition des symptômes après 3 semaines N=1 - Disparition des symptômes après 2 mois N=1 - Disparition des symptômes après 3 mois N=3 - Disparition des symptômes après 6 mois N=1 - Disparition des symptômes après 1 an N=1 - Dysesthésie persistante N=1 |
| | | 61 | - Dépassement de pâte d'obturation dans le canal mandibulaire | - N=8 asymptomatiques - N=42 légers symptômes ou endo > 3mois - N=11 dysesthésie, engourdissement, douleur | - N=8 abstention thérapeutique - N=42 abstention thérapeutique - N=11 : Décompression en retirant la pâte d'obturation avec irrigation du canal + Ouverture et nettoyage de l'épineurium si besoin + Résection apicale ou extraction si besoin | - N=5 < 48 heures après - N=6 10 jours à 3 mois après | - Résolution des symptômes chez – de 10 % avec dysesthésie N=13 parmi les N=42 - N=5 rétablissement complet après une semaine - N=4 rétablissement partiel à une semaine - N=2 aucun rétablissement à une semaine |
| Brkic et al. 2009 | NAI Nerf maxillaire | 2 | - Dépassement de pâte d'obturation | - Engourdissement lèvre et menton N=1 - Palpation douloureuse dans le vestibule, engourdissement paupière inférieure et perte de la vue de l'œil gauche N=1 | - Retrait de la pâte d'obturation chirurgicalement sans résection apical | - N=1 4 mois après - N=1 <10 ans | - N=1 3 semaines après la chirurgie la sensibilité a été retrouvé et 3 mois après absence de tous signes d'engourdissement - N=1 suivi un an sans aucunes complication |

| | | | | | | | |
|----------------------|-----|---|---|---|---|--|--|
| Biglioni et al. 2015 | NAI | 5 | - Dépassement de pâte d'obturation | - Dyssthésie, douleur, anesthésie+, hypoesthésie+ - Évaluation par tests neurologiques, contrôle du MIR | - N=2 curetage et élimination de la pâte d'obturation - N=3 greffe (N=2 nerf sural, N=1 veine) | - Entre 1 mois et 1 an | - Absence de douleur N=3 (N=2 greffe nerf sural) - Douleur avec amélioration au cours des 12 mois (avec traitement pharmacologique) N=1 - Retours des symptômes 2 mois et demi après N=1 greffe de veine |
| Byun et al. 2016 | NAI | 9 | - Dépassement de pâte d'obturation contenant hydroxyde de calcium | - N=6 sensation altérée - N=3 sensation altérés + douleur - Evaluation de la fonction neurosensorielle en utilisant un ensemble de tests standardisés | - Elimination de la pâte d'obturation avec : - N=6 décompression externe et interne - N=1 excision névrome avec ré-anastomose direct - N=2 excision segment nerveux avec greffe nerf sural | - N=5 < 2 mois après - N=4 > 2 mois après | - N=4 amélioration significative à 2 mois - N=3 légère amélioration à 2 mois - N=2 absence d'amélioration à 2 mois |

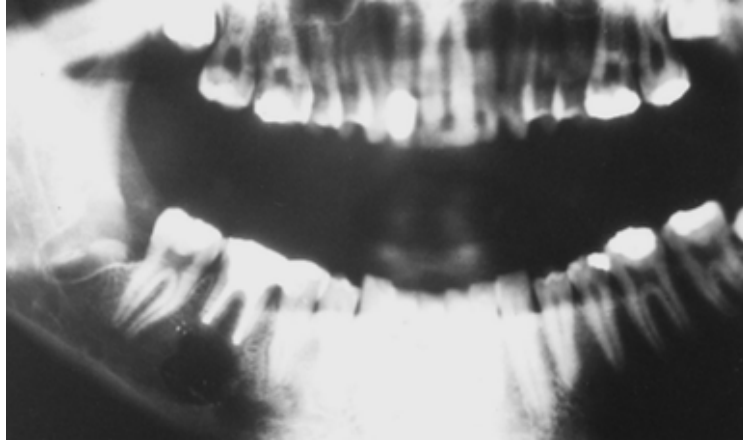
Figure 12 : Tableau récapitulatif des études traitant de traitement chirurgical pour des neuropathies post-endodontiques

La première étude (Grötz et al. 1998), est une étude rétrospective portant sur 11 patients présentant des troubles neurologiques du NAI après traitement endodontique. Les résultats neurologiques sont dominés par l'hypoesthésie et la dysesthésie, l'hyperesthésie est plus rare et la moitié des patients signalaient des douleurs. Les radiographies ont montré un dépassement du matériau de remplissage des racines dans la zone du canal mandibulaire (Fig. 13).

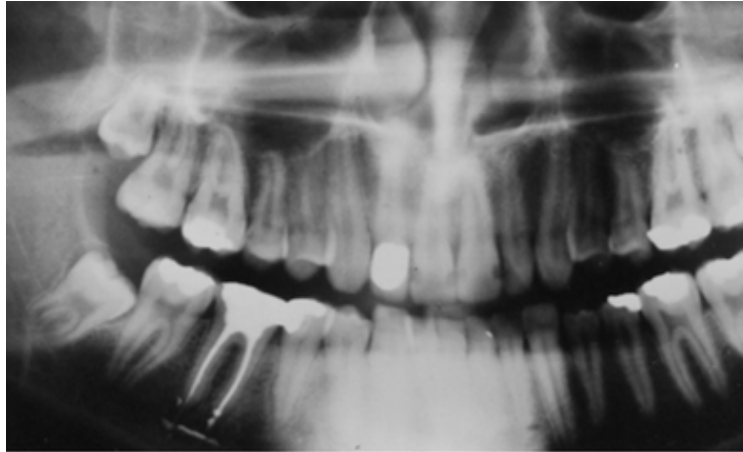

Figure 13 : Radiographie panoramique présentant un dépassement de matériau de remplissage des racines de la 46 dans la zone du canal mandibulaire (Grötz et al. 1998)

Neuf cas ont été traités avec une résection apicale et une décompression nerveuse (Fig. 14) ; dans deux cas, l'extraction de la dent était nécessaire. Deux cas présentaient à l'intérieur du périneurium du matériau d'obturation canalaire qui a été éliminé par une neurochirurgie. Un seul patient a signalé une douleur persistante après l'intervention chirurgicale. Les auteurs ont conclu que si des plaintes neurologiques apparaissent après l'obturation endodontique au niveau de la mandibule, le matériau d'obturation devait être éliminé et qu'en cas de surcharge, la résection apicale immédiate et la décompression du nerf avec la conservation de la dent était le traitement de choix afin de préserver la dent et d'éviter les dommages nerveux permanents. On remarque que la rémission des symptômes est plus longue lorsque le traitement chirurgical est réalisé plusieurs mois (dans l'étude entre 7 et 18 mois) après le traitement endodontique.



*Figure 14 : Radiographie panoramique après résection apicale et nettoyage de la lésion
(Grötz et al. 1998)*

La deuxième étude (Brkić et al. 2009) présente 2 cas cliniques de dépassement de matériau d'obturation canalair.

Dans le premier cas, la patiente se plaignait depuis 4 mois d'engourdissement dans la région de la lèvre inférieure droite et du menton ayant débuté un jour après le traitement endodontique. La radiographie permet de voir le matériau d'obturation extrudé au niveau de 45 à proximité du foramen mentonnier. Ce matériau a été retiré chirurgicalement. En l'absence de signe d'infection ou d'inflammation périapicale, aucune résection n'a été réalisée. Trois semaines après la chirurgie la patiente a retrouvé la sensibilité et deux mois plus tard tous les symptômes d'engourdissement avaient disparu. Le suivi pendant 12 mois n'a révélé aucune complication.

Dans le second cas, la patiente présentait un dépassement de pâte consécutif à un traitement endodontique sur 23 effectué il y a plus de 10 ans. La palpation était douloureuse dans le vestibule en regard de l'apex de 24 et la radiographie révèle une image radio opaque ovalaire à l'apex de 24. La patiente décrivait un engourdissement de la paupière inférieure immédiatement après le traitement endodontique et une perte de la vue de l'œil gauche 3 jours après. Elle souffrait de diabète de type 2 et d'un glaucome bilatéral. La chirurgie a permis de retirer une masse encapsulée de matériaux de remplissage avec des éléments de calcification et de hyalinisation qui a été soumise à une analyse histopathologique et qui a révélé un infiltrat inflammatoire léger de cellules lymphoplasmocytaires, la patiente a été suivie un an sans aucune complication (Brkić et al. 2009).

La troisième étude (Pogrel 2007) est une étude rétrospective portant sur 61 patients suivis de 1998 à 2005 présentant un dépassement de pâte dans le canal mandibulaire à la suite d'un traitement endodontique.

Parmi ces 61 patients, 8 patients étaient asymptomatiques et n'ont donc reçu aucun traitement chirurgical. L'auteur explique l'absence de symptômes par le fait que l'épineurium n'ai pas été franchi et que la pâte d'obturation n'est pas neurotoxique (Pogrel 2007). En effet, ces agents peuvent s'engager dans le fascicule, car une surinstrumentation du canal avant l'insertion du matériau d'obturation peut entraîner une ouverture dans le périneurium (Pogrel 2007).

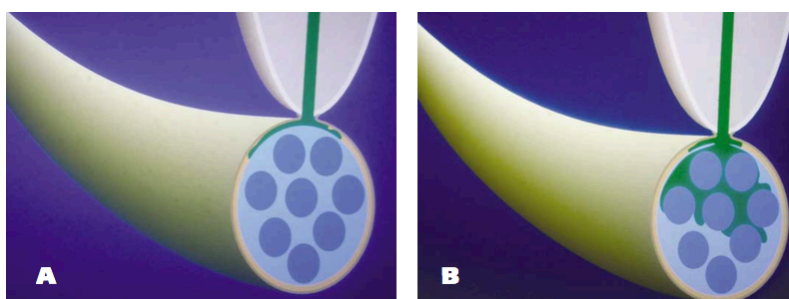


Figure 15 : Schéma d'une coupe de nerf avec du matériau d'obturation qui n'atteint pas le périneurium (figure A) et qui l'atteint (figure B) (Pogrel 2007)

42 patients présentant de légers symptômes ou un délai trop important depuis le traitement endodontique (plus de trois mois) n'ont pas reçu de traitement chirurgical. Leur suivi a révélé que moins de 10 % des patients ont présentés une résolution des symptômes, des douleurs ou des dysesthésies étaient présente chez 13 des 42 patients.

Seulement 11 patients ont bénéficié d'un traitement chirurgical consistant en un nettoyage avec irrigation du canal mandibulaire, ouverture de l'épineurium afin de nettoyer les fascicules individuels lorsque le matériau était présent dedans, résection apicale ou extraction de la dent selon les cas. Parmi ces 11 patients, 5 ont été traité dans les 48 heures après le traitement endodontique et tous se sont complètement rétablis après une semaine. Les 6 patients restants ont été traités 10 jours à trois mois après le traitement endodontique. Parmi ces patients, 4 ont présenté une récupération partielle et deux n'ont eu aucun rétablissement (Pogrel 2007).

L'auteur en conclut que si les symptômes apparaissent dès que l'anesthésie locale se dissipe, le praticien doit immédiatement procéder à la décompression et au débridement, à l'irrigation et

au nettoyage du nerf, ce qui semble donner les meilleurs résultats. Le nombre de patients dans cette étude de cas était petit et les résultats ne sont pas statistiquement significatifs, mais ils concordent avec les différentes études présentées plus haut.

La quatrième étude (Byun et al. 2016) est une étude rétrospective portant sur 9 patients présentant des troubles sensitifs du NAI consécutif à un dépassement de pâte d'obturation contenant de l'hydroxyde de calcium.

Le traitement chirurgical comprenait l'élimination du matériau ainsi qu'une décompression microchirurgicale externe et interne réalisée sur 6 patient, l'excision du névrome avec ré-anastomose directe sur 1 patient et l'excision d'un segment nerveux endommagé avec une greffe de nerf sural pour 2 patients.

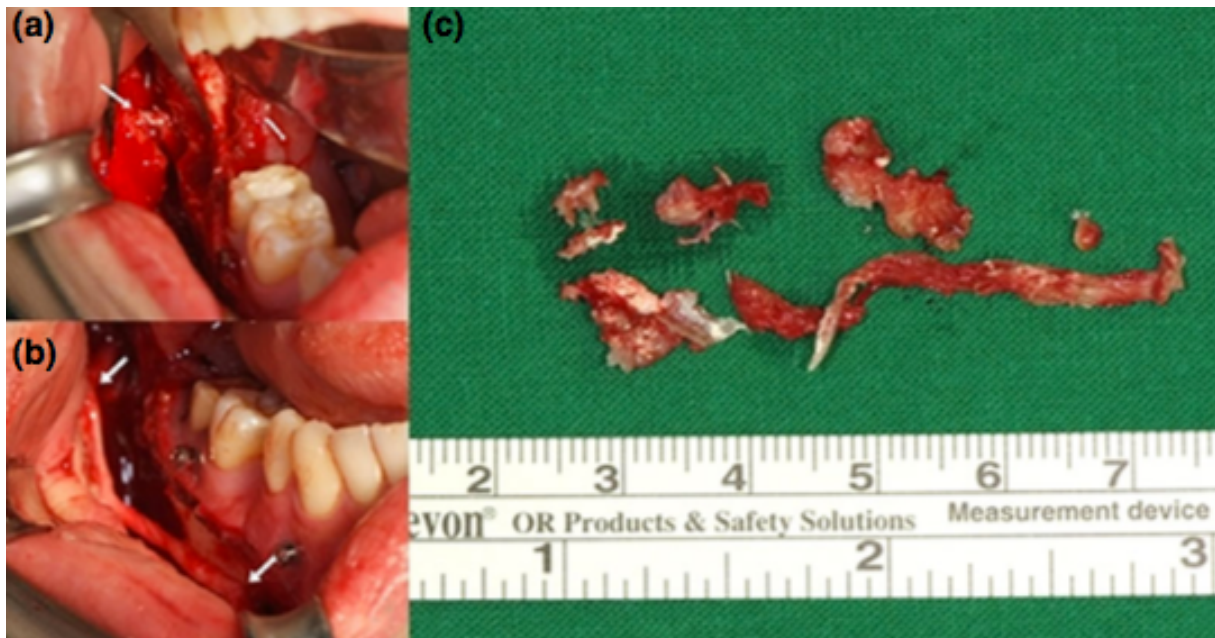


Figure 16 : photographies intra-opératoire montrant (a) la propagation de la pâte endodontique avec le nerf alvéolaire inférieur (NAI). (b) Le greffon interposé du nerf sural dans la reconstruction des lacunes nerveuses du nerf alvéolaire inférieur. Les flèches indiquent les sites anastomosés du NAI avec le greffon. (c) Le NAI excisé entouré de pâte d'hydroxyde de calcium et de tissu fibro-adipeux (Byun et al. 2016)

Ces 2 patients présentant une lésion étendue du NAI du fait que l'hydroxyde de calcium se soit largement répandu ont bénéficié d'une ostéotomie sagittale afin d'accéder au nerf. Un groupe de 5 patients ont bénéficié du traitement chirurgical moins de deux mois après le traitement endodontique tandis que les 4 autres en ont bénéficié plus de 2 mois après.

Une amélioration significative selon l'évaluation neurosensorielle de suivi a été constatée pour 7 des patients ; 4 patients ont signalé une amélioration significative, 3 une légère amélioration et 2 n'en ont non signalé aucune à l'échelle visuelle analogique.

Les résultats de cette étude ont confirmé l'idée que la prise en charge chirurgicale du nerf alvéolaire inférieur est efficace dans le traitement des lésions nerveuses causées par l'extrusion endodontique de la pâte d'hydroxyde de calcium. L'auteur établit qu'un traitement chirurgical après 2 mois peut être indiqué et utile pour la récupération neurosensorielle du NAI endommagé, mais que les résultats sont moins bons si la lésion nerveuse est importante.

La cinquième étude est l'étude rétrospective de Biglioli déjà citée dans le cas des neuropathies post-implantaires et qui concernait également 5 patients présentant un dépassement de pâte d'obturation. Ils présentaient tous une anesthésie et hypoesthésie, la moitié décrivaient une dysesthésie et des douleurs. Un patient avait le NAI complètement détruit, 3 patients présentaient une petite portion intacte et 1 patient avait le NAI intact.

La chirurgie consistait en un curetage du canal mandibulaire afin de déposer la pâte d'obturation et de nettoyer le canal pour 2 patients. 3 patients ont bénéficiés d'une greffe (2 nerf sural et 1 veine). Le choix du greffon dans l'étude reposait sur la taille de la lésion nerveuse.

Les patients traités par greffe de nerf sural présentent une absence totale de douleur 12 mois après la chirurgie tandis que les patients traités par greffe de veine avaient de nouveau des douleurs 3 mois après la chirurgie. Les auteurs expliquent cela en raison de la probable contraction de la veine en postopératoire en réponse à la cicatrisation, en effet la pression et constriction associées à la cicatrice sont probablement transmises aux axones internes générant ainsi une souffrance neuronale (Pogrel et Maghen 2001) (Biglioli et al. 2015).

Un patient n'a pas présenté d'amélioration immédiatement après la chirurgie mais les symptômes se sont améliorés au cours des 12 mois suivant avec un traitement pharmacologique d'appoint (5 mg d'oxycodone et 325 mg d'acétaminophène par voie orale toutes les 6 h et 60 mg de duloxétine une fois par jour) pendant 10 jours ; le traitement antiépileptique a été instauré simultanément au traitement analgésique et arrêté progressivement au cours des mois en fonction de la sévérité des symptômes.

Ces cas cliniques constituent une cohorte assez limitée de patients mais suggère que le nerf sural représente le meilleur greffon envisageable.

3.3. Neuropathies post-avulsionnelles

| Auteurs, année | Nerf | N | Type de lésion | Symptômes Mode d'évaluation | Traitement | Timing de l'intervention | Suivi |
|----------------------|-----------|----|---|---|---|--------------------------|---|
| Robinson et al. 2000 | NL | 53 | - Avulsion troisième molaire | - Dysesthésie, paresthésie, douleur, trouble langage, trouble goût - Evaluation de la fonction neurosensorielle en utilisant un ensemble de tests standardisés | - Excision du névrome et ré-anastomose | - De 4 à 47 mois | - Amélioration de la sensation à 12 mois - Pas de corrélation entre timing intervention et résultat - N=0 sensation complètement normale - Pas de réduction du nombre de paresthésie ou douleurs spontanées |
| Robinson et al. 2008 | NAI | 25 | - N=18 avulsion troisième molaire - N=1 avulsion première molaire - N=2 avulsion prémolaire incluse -N=2 implantaire -N=1 autre étiologie | - Hypoesthésie, dysesthésie, douleur - Questionnaire subjectif, EVA, tests sensoriels | - Décompression nerveuse, neurolyse, excision du névrome et ré-anastomose N=6 - Dépose implant N=1 | - De 2 à 96 mois | - Moins de patients avec douleur - Score EVA réduit - Moins de sensation altérées - Tests sensoriels améliorations faibles mais significatives |
| Biglioli et al. 2015 | NAI | 4 | - Avulsion troisième molaire | - Dyséssthésie, douleur, anesthésie+, hypoesthésie+ - Évaluation par tests neurologiques, contrôle du MIR | - N=2 décompression - N=2 greffe (N=1 nerf sural, N=1 veine) | - Entre 1 mois et 1 an | - Absence de douleur N=2 (n=1 greffe nerf sural, N=1 décompression) - Douleur avec amélioration au cours des 12 mois (avec traitement pharmacologique) N=1 - Retours des symptômes 2 mois et demi après N=1 greffe de veine |
| Leung et Cheung 2016 | NAI NL | 12 | - Lésion nerveuse à la suite d'avulsion de troisième molaire mandibulaire | - Hypoesthésie, dysesthésie, anesthésie, douleur, trouble du goût, trouble de la parole, engourdissement, trouble sociaux - Évaluation par tests neurologiques subjectifs (engourdissement, perturbation goût, impact sur vie sociale...) et objectifs (seuil de contact léger, seuil de douleur...) | - Décompression nerveuse avec excision du névrome et ré-anastomose | - Non précisé | - Amélioration net des symptômes après la chirurgie - 100% FSR à 6 mois - Amélioration dans tests neurologiques subjectifs et objectifs après 12 mois |

Figure 17 : Tableau récapitulatif des études traitant de traitement chirurgical pour des neuropathies post-avulsionnelles

Lors de l'avulsion des troisièmes molaires mandibulaires, le NL et le NAI peuvent être endommagés. La conduite à tenir est différente en fonction du nerf atteint (Robinson et al. 2004) :

Lésion du NAI :

- Si une section du NAI survient pendant l'avulsion, il convient de réaliser une suture épineurale du NAI en utilisant un fil de suture 8/0 en polyamide à l'aide de loupes et d'un microscope ; la procédure n'est réalisable que sous anesthésie générale (Robinson et al. 2004)(Leung et Cheung 2016). Après une semaine, le contrôle post-opératoire permet de tester la sensibilité du patient au niveau du territoire concerné, d'évaluer d'éventuelle paresthésie, dysesthésie ou d'anesthésie profonde et dans ce dernier cas un scanner devra être réalisé afin de vérifier qu'aucun fragment de corticale osseuse n'obstrue le canal mandibulaire (Robinson et al. 2004). Si c'est le cas, il faut retirer le fragment le plus rapidement possible.
- Il faut ensuite suivre pendant 3 mois et tester régulièrement l'évolution des symptômes ; la chirurgie est envisagée en cas de récupération insatisfaisante (Robinson et al. 2004).
- La chirurgie consistera en une décompression du nerf avec excision du névrome et du tissu cicatriciel (Robinson et al. 2004)(Leung et Cheung 2016). De façon remarquable, Mozsary et Syers ont décrit une « récupération complète » dans 20 des 23 patients ayant bénéficié d'un traitement chirurgical de décompression ou de ré-anastomose ; cependant ces résultats sont déclaratifs, aucun test objectif n'ayant été utilisé pour la mise en évidence du déficit (Mozsary et Syers 1985). Certains patients obtiennent un degré significatif de récupération, mais une réduction de la dysesthésie ne peut être que transitoire chez d'autres (Robinson et al. 2004).

Le plus grand rapport est une évaluation utilisant des questionnaires postaux rétrospectifs de 316 opérations du NAI aux USA ; les auteurs ont signalé un taux de réussite global de 74 % (LaBanc et Gregg 1992).

Une étude rétrospective (Robinson et al. 2008) portant sur 25 patients (21 femmes) présentant des lésions du NAI après avulsion dentaire pour 20 patients évalue l'efficacité du traitement chirurgical. Les patients présentaient des dysesthésie, hypoesthésie et douleur qui ne se sont pas spontanément dissipés. Tous avaient une perturbation du trajet du canal mandibulaire radiologiquement (Fig. 18)

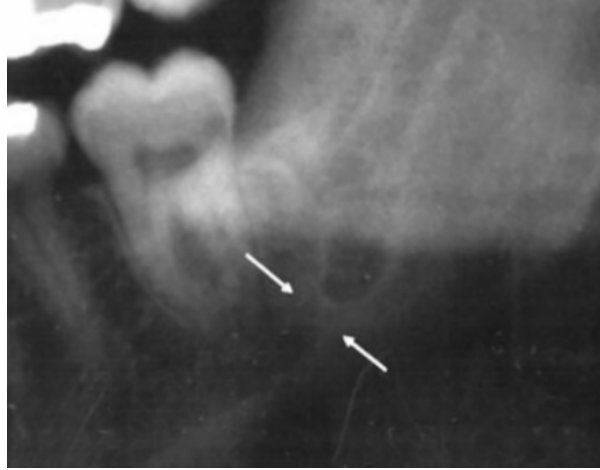


Figure 18 : Radiographie réalisé 23 mois après l'avulsion d'une troisième molaire mandibulaire, les flèches indiquent une zone de formation osseuse anormale (Robinson et al. 2008)

L'intervention a été réalisée entre 2 et 96 mois après la lésion. Le traitement consistait en une décompression nerveuse avec neurolyse et si besoin excision du névrome avec ré-anastomose pour 6 patients. En post-opératoire, les auteurs ont constaté une réduction significative de la dysesthésie et amélioration des sensations, cependant, le niveau global d'amélioration est faible et avec certains patients ne présentant aucunes améliorations. C'est pourquoi ils en ont conclu que seuls les patients très affectés par les symptômes devraient bénéficier d'un traitement chirurgical.

Lorsque le nerf est très endommagé, une greffe de nerf sural ou de veine, en fonction de la taille de la lésion, est réalisée avec de meilleurs résultats pour les greffes de nerf sural (Biglioli et al. 2015) (Pogrel et Maghen 2001).

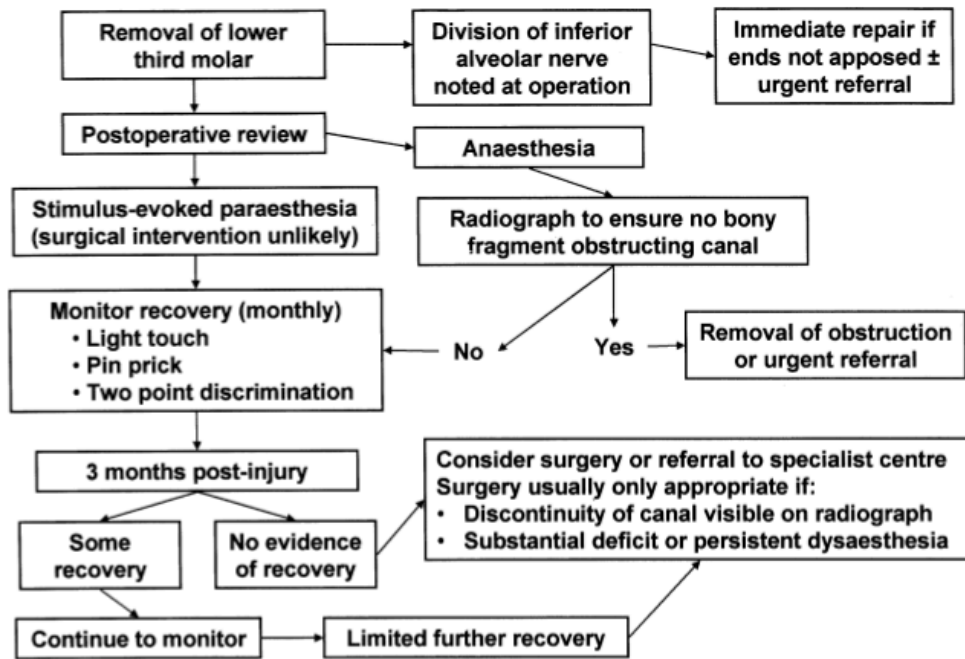


Figure 19 : Algorithme de prise en charge des patients à la suite d'une lésion du NAI à la suite de l'avulsion d'une troisième molaire mandibulaire (Robinson et al. 2004)

Lésion du nerf lingual (NL) :

En cas de lésion du nerf lingual objectivable au moment de l'avulsion de la troisième molaire et si l'opération est effectuée sous anesthésie générale, une réparation microchirurgicale immédiate doit être entreprise (Robinson et al. 2004). L'utilisation d'un microscope est recommandé et la suture épineurale doit être effectuée avec du fil de suture de polyamide de 6 à 8, 8/0 (Robinson et al. 2004). Si, cela n'est pas possible, le patient doit être renvoyé de façon urgente à une unité spécialisée dans la réparation nerveuse trigéminal.

Comme pour les lésions du NAI, c'est généralement au moment du contrôle post-opératoire que le clinicien prend conscience de la lésion traumatique. Là encore, l'ampleur de la perturbation sensorielle à ce stade précoce est un guide sur l'étendue probable de la récupération. Si la stimulation mécanique de la langue est perçue par le patient, on peut considérer qu'au moins une partie du nerf reste intact et la récupération complète est probable (Robinson et al. 2004). Mason a montré que la récupération était la plus rapide lorsque seule la pointe de la langue était impliquée (Mason 1988).

À ce stade le patient est suivi pendant 3 mois afin de tester régulièrement l'évolution des symptômes (Robinson et al. 2004). En effet, cette période de visualisation permet de distinguer l'anesthésie causée par un nerf écrasé (dans ce cas, les signes de reprise commencent dans les 3 mois et l'intervention n'est généralement pas requise) et un nerf sectionné (lorsque la récupération est lente et une opération est habituellement indiquée) (Robinson et al. 2004).

L'absence de récupération objectivable après 3 mois est un critère d'indication de l'intervention chirurgicale (Blackburn 1990). Cependant, s'il y a des signes de récupération sensorielle après 3 mois, la surveillance se poursuivra pendant 3 à 6 mois, jusqu'à ce qu'il n'y ait plus d'amélioration (Robinson et al. 2004). À ce stade, une intervention chirurgicale n'est considérée que s'il y a une mauvaise récupération ou une dysesthésie (Robinson et al. 2004).

La chirurgie consiste en une suture nerveuse directe ou une greffe nerveuse après avoir excisé le névrome et mobilisé les parties proximales et distales pour suturer le nerf sans tension (Robinson et al. 2004)(Leung et Cheung 2016).

La plus grande étude est une évaluation par questionnaire postal rétrospectif de 205 réparations de nerfs linguales aux Etats-Unis avec un taux de réussite de 80 % d'après les auteurs (LaBanc et Gregg 1992).

Une étude rétrospective de Robinson et al. 2000 a permis le suivi de 53 patients ayant bénéficié d'une intervention chirurgicale consistant à exciser le névrome et ré-anastomoser le NL, sans greffe a conclu que la plupart des patients avaient retrouvé des sensations, avaient moins tendance à se mordre la langue par accident, et que les résultats des tests sensoriels étaient meilleurs. Plus important encore, l'opération a été considérée par les patients comme valant la peine. Cependant, le niveau de réussite était variable et certains patients n'ont pas constaté d'amélioration de la parole, le goût restait parfois affecté et la récupération n'a jamais été complète. De plus, la chirurgie n'a pas réduit le nombre de patients atteints de dysesthésie mais seulement la sévérité de ces symptômes. Les auteurs n'ont pas constaté de corrélation entre le moment de la lésion et le délais d'intervention (Robinson et al. 2000). D'après les auteurs de l'article, ces résultats semblent être meilleurs que ceux rapportés avec d'autres méthodes chirurgicales comme la greffe de nerf (Hausamen et Schmelzeisen 1996)(Pogrel et Kaban 1993), des conduits artificiels (tube de Gore-Tex[®]) (Pogrel et al. 1998), ou certains rapports de neurologie externe (Blackburn 1992).

Une étude rétrospective de Leung et Cheung a permis l'évaluation de 10 patients traités chirurgicalement par décompression, excision du névrome et ré-anastomose direct mais sans greffe nerveuse. Les auteurs ont constaté une amélioration sensorielle subjective et objective chez la majorité de ces patients après la microchirurgie du NL (Leung et Cheung 2016). La plupart des patients souffrant de douleurs ont récupérés après la chirurgie ; les symptômes subjectifs, y compris l'engourdissement, la sensation de goût et la parole, ont aussi été améliorés (Leung et Cheung 2016). L'impact sur la vie sociale a été amélioré dans la plupart des patients par rapport à leur état préopératoire (Leung et Cheung 2016). On peut en conclure que le traitement microchirurgical est un traitement prometteur dans la lésion modérée à sévère du nerf trijumeau à la suite d'une chirurgie de la troisième molaire inférieure bien qu'aucune conclusion ne puisse être tirée avec certitude en raison de la petite taille de l'échantillon.

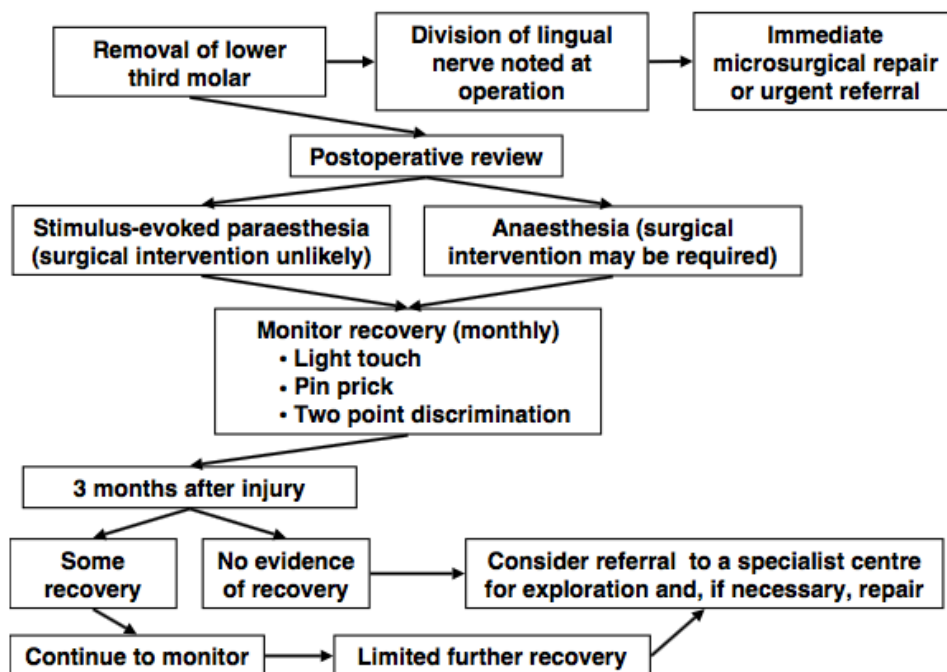


Figure 20 : Algorithme de prise en charge des patients à la suite d'une lésion du NL à la suite de l'avulsion d'une troisième molaire mandibulaire (Robinson et al. 2004)

4. Conclusion

Ce travail nous a permis de constater que le traitement chirurgical après une lésion nerveuse post-traumatique n'est pas obligatoire ; l'étiologie, les symptômes cliniques, le nerf atteint etc. influent sur la prise de décision et de prise en charge des patients. Cette prise en charge doit être pluridisciplinaire, les traitements sont souvent multiples et synergiques et la prévention a un rôle majeur dans la survenue des lésions.

En effet les praticiens se doivent d'être plus vigilants et mieux s'informer sur les risques des actes quotidiens en dentisterie. Il n'existe pas de consensus clair quant à la prise en charge des patients atteints de lésions nerveuses trigéminales post-traumatiques et la conduite doit être décidée au cas par cas. Cependant, de façon générale, une prise en charge rapide est associée aux meilleurs pronostics de rémission des symptômes et le retour à la normale. C'est notamment le cas pour les traitements chirurgicaux.

En effet, la plupart des auteurs cités dans cette thèse recommandent d'initier le traitement chirurgical dans les 4 mois suivant la lésion et parfois même dans les 4 jours. Un délai de plus d'un an pour réaliser la chirurgie ou l'absence de douleur associée aux symptômes n'apporterait aucun bénéfice au patient ou causer des dommages supplémentaires (Pogrel 2002)(Biglioli et al. 2015)(Carter et al. 2016).

Le traitement chirurgical a de meilleurs résultats dans les lésions du nerf alvéolaire inférieure par rapport à celles du nerf lingual (Pogrel 2002)(Ziccardi et al. 2009).

La chirurgie, réalisé sous anesthésie locale ou générale selon le cas, consiste à accéder à la lésion par ostéotomie corticale ou sagittale mandibulaire afin de nettoyer la lésion, éliminer le névrome (qui est un facteur de pronostic négatif pour la chirurgie), le tissu cicatriciel et le matériau toxique (décompression). Selon le cas, une résection apicale, une avulsion dentaire, la dépose d'implant, une anastomose nerveuse directe ou une greffe (nerveuse autogène notamment en utilisant le nerf sural, de veine ou bien de tubes de Gore-Tex®) est susceptible d'être réalisé.

REFERENCES

- Agbaje JO, Van de Castele E, Hiel M, Verbaanderd C, Lambrichts I, Politis C. Neuropathy of Trigeminal Nerve Branches After Oral and Maxillofacial Treatment. *J Maxillofac Oral Surg.* sept 2016;15(3):321-7.
- Aggarwal VR, Lovell K, Peters S, Javidi H, Joughin A, Goldthorpe J. Psychosocial interventions for the management of chronic orofacial pain. *Cochrane Database Syst Rev.* 9 nov 2011;(11):CD008456.
- Altun I, Kurutaş EB. Vitamin B complex and vitamin B12 levels after peripheral nerve injury. *Neural Regen Res.* mai 2016;11(5):842-5.
- Ang CD, Alviar MJM, Dans AL, Bautista-Velez GGP, Villaruz-Sulit MVC, Tan JJ, et al. Vitamin B for treating peripheral neuropathy. *Cochrane Database Syst Rev.* 16 juill 2008;(3):CD004573.
- Biasiotta A, Cascone P, Cecchi R, Cruccu G, Iannetti G, Mariani A, et al. Iatrogenic damage to the mandibular nerves as assessed by the masseter inhibitory reflex. *J Headache Pain.* août 2011;12(4):485-8.
- Benoliel R, Teich S, Eliav E. Painful Traumatic Trigeminal Neuropathy. *Oral Maxillofac Surg Clin N Am.* août 2016;28(3):371-80.
- Biglioli F, Allevi F, Lozza A. Surgical treatment of painful lesions of the inferior alveolar nerve. *J Cranio-Maxillo-fac Surg Off Publ Eur Assoc Cranio-Maxillo-fac Surg.* oct 2015;43(8):1541-5.
- Blackburn CW. A method of assessment in cases of lingual nerve injury. *Br J Oral Maxillofac Surg.* août 1990;28(4):238-45.
- Blackburn CW. Experiences in lingual nerve repair. *Br J Oral Maxillofac Surg.* avr 1992;30(2):72-7.
- Bouhassira D, Lantéri-Minet M, Attal N, Laurent B, Touboul C. Prevalence of chronic pain with neuropathic characteristics in the general population. *Pain.* juin 2008;136(3):380-7.
- Brkić A, Gürkan-Köseoğlu B, Olgac V. Surgical approach to iatrogenic complications of endodontic therapy: a report of 2 cases. *Oral Surg Oral Med Oral Pathol Oral Radiol Endod.* mai 2009;107(5):e50-53.
- Byun S-H, Kim S-S, Chung H-J, Lim H-K, Hei W-H, Woo J-M, et al. Surgical management of damaged inferior alveolar nerve caused by endodontic overfilling of calcium hydroxide paste. *Int Endod J.* nov 2016;49(11):1020-9.
- Cappeau H. L'odontologiste face aux douleurs neuropathiques : un défi diagnostique. [Lyon]: Claude-Bernard Lyon I; 2012.
- Carles S, Alpy A, Fenelon M, Duran D. Indications chirurgicales des lésions iatrogènes du nerf infra-alvéolaire et du nerf lingual : revue de la littérature. *Médecine Buccale Chir Buccale.* 2014;20(4):233-44.
- Carpentier P, Felizardo R, Cledes G, Etienne D. Anatomie clinique et chirurgicale de la cavité orale: le secteur molaire mandibulaire. *J Parodontol D'implantologie Orale III Nerf Lingual.* déc 2009;Vol 28(4):253-69.

- Carter E, Yilmaz Z, Devine M, Renton T. An update on the causes, assessment and management of third division sensory trigeminal neuropathies. *Br Dent J.* 24 juin 2016;220(12):627-35.
- Cruccu G, Inghilleri M, Fraioli B, Guidetti B, Manfredi M. Neurophysiologic assessment of trigeminal function after surgery for trigeminal neuralgia. *Neurology.* avr 1987;37(4):631-8.
- Dieb W. Etude des mécanismes et des circuits neuronaux impliqués dans la douleur neuropathique trigéminal post-traumatique [doctorat d'université]. [Auvergne-Clermont 1]: Blaise Pascal; 2009.
- Gallas-Torreira MM, Reboiras-López MD, García-García A, Gándara-Rey J. Mandibular nerve paresthesia caused by endodontic treatment. *Med Oral Órgano Of Soc Esp Med Oral Acad Iberoam Patol Med Bucal.* oct 2003;8(4):299-303.
- Galli M, Barausse C, Masi I, Falisi G, Baffone M, Tuci L, et al. Inferior alveolar nerve laceration after implant site preparation: A case report. *Eur J Oral Implantol.* sept 2015;8(3):293-6.
- Grötz KA, Al-Nawas B, de Aguiar EG, Schulz A, Wagner W. Treatment of injuries to the inferior alveolar nerve after endodontic procedures. *Clin Oral Investig.* juin 1998;2(2):73-6.
- Haanpää M, Attal N, Backonja M, Baron R, Bennett M, Bouhassira D, et al. NeuPSIG guidelines on neuropathic pain assessment. *Pain.* janv 2011;152(1):14-27.
- Hausamen JE, Schmelzeisen R. Current principles in microsurgical nerve repair. *Br J Oral Maxillofac Surg.* avr 1996;34(2):143-57.
- Hillerup S. Iatrogenic injury to oral branches of the trigeminal nerve: records of 449 cases. *Clin Oral Investig.* juin 2007;11(2):133-42.
- Hillerup S. Iatrogenic injury to the inferior alveolar nerve: etiology, signs and symptoms, and observations on recovery. *Int J Oral Maxillofac Surg.* août 2008;37(8):704-9.
- Hillerup S, Jensen R. Nerve injury caused by mandibular block analgesia. *Int J Oral Maxillofac Surg.* mai 2006;35(5):437-43.
- IASP Taxonomy - IASP [Internet]. [cité 12 juill 2017]. Disponible sur: <https://www.iasp-pain.org/Taxonomy#Pain>
- Juodzbaly G, Wang H-L, Sabaly G, Sidlauskas A, Galindo-Moreno P. Inferior alveolar nerve injury associated with implant surgery. *Clin Oral Implants Res.* févr 2013;24(2):183-90.
- Khawaja N, Renton T. Case studies on implant removal influencing the resolution of inferior alveolar nerve injury. *Br Dent J.* 11 avr 2009;206(7):365-70.
- Knowles KI, Jergenson MA, Howard JH. Paresthesia associated with endodontic treatment of mandibular premolars. *J Endod.* nov 2003;29(11):768-70.
- Kodsi I. Lésion nerveuse associée à l'anesthésie tronculaire standard du nerf dentaire inférieur : causes et prise en charge. *J Can Dent Assoc.* 2012;78.
- Kraut RA, Chahal O. Management of patients with trigeminal nerve injuries after mandibular implant placement. *J Am Dent Assoc* 1939. oct 2002;133(10):1351-4.

Kraychete DC, Sakata RK, Lannes L de OC, Bandeira ID, Sadatsune EJ. Postoperative persistent chronic pain: what do we know about prevention, risk factors, and treatment. *Braz J Anesthesiol Elsevier*. oct 2016;66(5):505–12.

LaBanc J, Gregg J. Trigeminal nerve injuries. Basic problems, historical perspectives, early successes and remaining challenges. LaBanc JP Gregg JM Ed *Maxillofac Surg Clin N Am Trigeminal Nerve Inj Diagn Manag*. 1992;vol.4:277–83.

Lampert RC, Nesbitt TR, Sung-Kiang Chuang, Ziccardi VB. Management of endodontic injuries to the inferior alveolar nerve. *Quintessence Int*. 7 août 2016;47(7):581–7.

Lecomte L. le nerf mandibulaire et la chirurgie buccale : approche clinique, technique et radiologique. [nancy]: universite de lorraine; 2013.

Leung YY, Cheung LK. Longitudinal Treatment Outcomes of Microsurgical Treatment of Neurosensory Deficit after Lower Third Molar Surgery: A Prospective Case Series. *PloS One*. 2016;11(3):e0150149.

Martinez V, Attal N, Bouhassira D, Lantéri-Minet M. Les douleurs neuropathiques chroniques: diagnostic, évaluation et traitement en médecine ambulatoire. Recommandations pour la pratique clinique de la Société française d'étude et de traitement de la douleur. *Douleurs Eval-Diagn-Trait*. 2010;11(1):3–21.

Mason DA. Lingual nerve damage following lower third molar surgery. *Int J Oral Maxillofac Surg*. oct 1988;17(5):290–4.

Mozsary PG, Syers CS. Microsurgical correction of the injured inferior alveolar nerve. *J Oral Maxillofac Surg Off J Am Assoc Oral Maxillofac Surg*. mai 1985;43(5):353–8.

Negrão L, Almeida P, Alcino S, Duro H, Libório T, Melo Silva U, et al. Effect of the combination of uridine nucleotides, folic acid and vitamin B12 on the clinical expression of peripheral neuropathies. *Pain Manag*. mai 2014;4(3):191–6.

Negrão L, Nunes P, Portuguese Group for the Study of Peripheral Neuropathy. Uridine monophosphate, folic acid and vitamin B12 in patients with symptomatic peripheral entrapment neuropathies. *Pain Manag*. 2016;6(1):25–9.

Nixdorf DR, Moana-Filho EJ, Law AS, McGuire LA, Hodges JS, John MT. Frequency of nonodontogenic pain after endodontic therapy: a systematic review and meta-analysis. *J Endod*. sept 2010;36(9):1494-8.

Oshima K, Ishii T, Ogura Y, Aoyama Y, Katsuumi I. Clinical investigation of patients who develop neuropathic tooth pain after endodontic procedures. *J Endod*. juill 2009;35(7):958-61.

Peñarrocha M-A, Peñarrocha D, Bagán J-V, Peñarrocha M. Post-traumatic trigeminal neuropathy. A study of 63 cases. *Med Oral Patol Oral Cirugia Bucal*. 1 mars 2012;17(2):e297-300.

Pogrel MA. The results of microneurosurgery of the inferior alveolar and lingual nerve. *J Oral Maxillofac Surg Off J Am Assoc Oral Maxillofac Surg*. mai 2002;60(5):485–9.

Pogrel MA. Damage to the inferior alveolar nerve as the result of root canal therapy. *J Am Dent Assoc* 1939. janv 2007;138(1):65–9.

Pogrel MA, Jergensen R, Burgon E, Hulme D. Long-term outcome of trigeminal nerve injuries related to dental treatment. *J Oral Maxillofac Surg Off J Am Assoc Oral Maxillofac Surg.* sept 2011;69(9):2284-8.

Pogrel MA, Kaban LB. Injuries to the inferior alveolar and lingual nerves. *J Calif Dent Assoc.* janv 1993;21(1):50-4.

Pogrel MA, Maghen A. The use of autogenous vein grafts for inferior alveolar and lingual nerve reconstruction. *J Oral Maxillofac Surg* sept 2001;59(9):985-988; discussion 988-993.

Pogrel MA, McDonald AR, Kaban LB. Gore-Tex tubing as a conduit for repair of lingual and inferior alveolar nerve continuity defects: a preliminary report. *J Oral Maxillofac Surg mars* 1998;56(3):319-321; discussion 321-322.

Polycarpou N, Ng Y-L, Canavan D, Moles DR, Gulabivala K. Prevalence of persistent pain after endodontic treatment and factors affecting its occurrence in cases with complete radiographic healing. *Int Endod J.* mars 2005;38(3):169-78.

Queral-Godoy E, Figueiredo R, Valmaseda-Castellón E, Berini-Aytés L, Gay-Escoda C. Frequency and evolution of lingual nerve lesions following lower third molar extraction. *J Oral Maxillofac Surg.* mars 2006;64(3):402-7.

Renton T, Dawood A, Shah A, Searson L, Yilmaz Z. Post-implant neuropathy of the trigeminal nerve. A case series. *Br Dent J.* 8 juin 2012;212(11):E17.

Renton T, Hankins M, Sproate C, McGurk M. A randomised controlled clinical trial to compare the incidence of injury to the inferior alveolar nerve as a result of coronectomy and removal of mandibular third molars. *Br J Oral Maxillofac Surg.* févr 2005;43(1):7-12.

Renton T, Yilmaz Z. Profiling of patients presenting with posttraumatic neuropathy of the trigeminal nerve. *J Orofac Pain.* 2011;25(4):333-44.

Renton T, Yilmaz Z. Managing iatrogenic trigeminal nerve injury: a case series and review of the literature. *Int J Oral Maxillofac Surg.* mai 2012;41(5):629-37.

Robert RC, Bacchetti P, Pogrel MA. Frequency of trigeminal nerve injuries following third molar removal. *J Oral Maxillofac Surg Off J Am Assoc Oral Maxillofac Surg.* juin 2005;63(6):732-735; discussion 736.

Robinson P p., Yates J m., Smith K g. A prospective, quantitative study on the clinical outcome of inferior alveolar nerve decompression and neurolysis. *Oral Surg.* 1 févr 2008;1(1):35-44.

Robinson PP, Loescher AR, Smith KG. A prospective, quantitative study on the clinical outcome of lingual nerve repair. *Br J Oral Maxillofac Surg.* août 2000;38(4):255-63.

Robinson PP, Loescher AR, Yates JM, Smith KG. Current management of damage to the inferior alveolar and lingual nerves as a result of removal of third molars. *Br J Oral Maxillofac Surg.* août 2004;42(4):285-92.

Scarano A, Di Carlo F, Quaranta A, Piattelli A. Injury of the inferior alveolar nerve after overfilling of the root canal with endodontic cement: a case report. *Oral Surg Oral Med Oral Pathol Oral Radiol Endod.* juill 2007;104(1):e56-59.

Smith MH, Lung KE. Nerve injuries after dental injection: a review of the literature. *J Can Dent Assoc.* août 2006;72(6):559-64.

Tay ABG, Zuniga JR. Clinical characteristics of trigeminal nerve injury referrals to a university centre. *Int J Oral Maxillofac Surg.* oct 2007;36(10):922-7.

Treede R-D, Jensen TS, Campbell JN, Cruccu G, Dostrovsky JO, Griffin JW, et al. Neuropathic pain: redefinition and a grading system for clinical and research purposes. *Neurology.* 29 avr 2008;70(18):1630-5.

van de Wetering EJ, Lemmens KMM, Nieboer AP, Huijsman R. Cognitive and behavioral interventions for the management of chronic neuropathic pain in adults – A systematic review. *Eur J Pain.* août 2010;14(7):670-81.

Woda A, Pionchon P. [Orofacial idiopathic pain: clinical signs, causes and mechanisms]. *Rev Neurol (Paris).* mars 2001;157(3):265-83.

Ziccardi VB, Rivera L, Gomes J. Comparison of lingual and inferior alveolar nerve microsurgery outcomes. *Quintessence Int Berl Ger* 1985. avr 2009;40(4):295-301.

Les opinions émises dans les dissertations présentées doivent être considérées comme propres à leurs auteurs, sans aucune approbation ni improbation de la Faculté de Chirurgie Dentaire.

CHAOUAT David. Traitements chirurgicaux des lésions nerveuses trigéminales post-traumatiques. 2018. 44 p. : ill., graph., tabl. Réf. Biblio. : 39-43

Sous la direction du Docteur Wisam DIEB et du Professeur Yves BOUCHER

Th : Chir Dent. : Paris 7 : 2018

RESUME en français :

Les interventions chirurgicales s'accompagnent de lésions nerveuses susceptibles de donner lieu à des complications infectieuses, inflammatoires, et sensorielles. La région trigéminal n'est pas épargnée par ce phénomène et de nombreuses interventions pratiquées par les chirurgiens-dentistes peuvent entraîner des complications : endodontie, extractions dentaires, pose d'implants, exérèses kystiques, orthodontie chirurgicale etc. Parmi ces complications, les douleurs neuropathiques trigéminales post-traumatiques (DNTPT) constituent un problème de santé publique et un fléau individuel du fait des conséquences délétères sur la santé et la détérioration de la qualité de vie.

Les traitements existant font appel à différentes stratégies (prise en charge psychologique, traitements chirurgicaux, traitements médicamenteux, physiothérapie, etc.) mais restent complexes et insuffisamment efficaces, laissant souvent les patients et les praticiens désemparés. Il est donc important d'améliorer la prise en charge des patients souffrant de DNPTT.

Nous nous intéresserons dans ce travail aux DNTPT sous l'angle des possibilités thérapeutiques et principalement de l'efficacité des traitements chirurgicaux immédiats et différés. En effet, il ne semble pas exister de consensus dans la littérature quant à la conduite à tenir lors de lésions nerveuses survenant au cours de l'acte chirurgical.

Nous recenserons donc les études disponibles de la littérature et tenterons de proposer une conduite à tenir basée sur la meilleure évidence disponible.

TITRE en anglais : Surgical treatments of post-traumatic trigeminal nerve lesions

DISCIPLINE : Chirurgie buccale

MOTS-CLES Français : Douleur neuropathique, Post-traumatique, Lésion nerveuse trigéminal, Traitement chirurgical

MOTS-CLES Anglais : Neuropathic pain, Post-traumatic, Trigeminal nerve lesion, Surgical treatment