



HAL
open science

Étude rétrospective de la prévalence d'images intra-sinusiennes découvertes dans le bilan pré-implantaire maxillaire et évaluation radio clinique

Xavier Lagarde

► **To cite this version:**

Xavier Lagarde. Étude rétrospective de la prévalence d'images intra-sinusiennes découvertes dans le bilan pré-implantaire maxillaire et évaluation radio clinique. Sciences du Vivant [q-bio]. 2020. dumas-03108207

HAL Id: dumas-03108207

<https://dumas.ccsd.cnrs.fr/dumas-03108207>

Submitted on 13 Jan 2021

HAL is a multi-disciplinary open access archive for the deposit and dissemination of scientific research documents, whether they are published or not. The documents may come from teaching and research institutions in France or abroad, or from public or private research centers.

L'archive ouverte pluridisciplinaire **HAL**, est destinée au dépôt et à la diffusion de documents scientifiques de niveau recherche, publiés ou non, émanant des établissements d'enseignement et de recherche français ou étrangers, des laboratoires publics ou privés.

Université de Bordeaux

U.F.R. DES SCIENCES MEDICALES

Année 2020

Thèse N° 3244

**Thèse pour l'obtention du
DIPLOME D'ETAT de DOCTEUR EN MEDECINE**

Présentée et soutenue publiquement
Par M Xavier LAGARDE
Né le 08 Mars 1993 à Saint-Junien
Le 17 Décembre 2020

**ETUDE RETROSPECTIVE DE LA PREVALENCE D'IMAGES INTRA SINUSIENNES
DECOUVERTES DANS LE BILAN PRE IMPLANTAIRE MAXILLAIRE ET
EVALUATION RADIO-CLINIQUE**

Directeur de Thèse :

Monsieur le Professeur Sylvain CATROS

Jury :

Madame le Professeur Claire MAJOUFRE	Présidente
Monsieur le Docteur Laurent HAURET	Rapporteur
Monsieur le Professeur Ludovic de GABORY	Membre
Monsieur le Professeur Jean Christophe FRICAIN	Membre
Madame le Docteur Elise ARRIVE	Membre

REMERCIEMENTS

A la présidente du Jury,

Madame le Professeur Claire Majoufre

Professeur des Universités, Praticien Hospitalier

Service de Chirurgie maxillo-faciale

CHU de Bordeaux

Je suis honoré que vous ayez accepté de présider ce jury. Je souhaite vous exprimer mon immense respect pour votre enseignement et votre disponibilité tout au long de mon internat. Veuillez trouver ici l'expression de ma profonde reconnaissance.

A mon directeur de thèse,

Monsieur le Professeur Sylvain Catros

Professeur des Universités, Praticien Hospitalier

Service de Chirurgie Orale

CHU de Bordeaux

Je vous remercie de m'avoir accompagné tout au long de ce travail, par vos conseils et votre disponibilité. Je vous remercie pour votre implication dans notre formation, votre soutien et votre bienveillance. Veuillez trouver ici toute l'expression de mon profond respect.

A mon rapporteur de thèse

Monsieur le Dr Laurent Hauret

Radiologue

Cabinet de radiologie rue Georges Bonnac

Bordeaux

Je vous remercie profondément d'avoir accepté d'être le rapporteur de ce travail. Vous me faites l'honneur de participer à ce jury. Veuillez trouver ici l'expression de mon grand respect.

Aux membres du Jury,

Monsieur le Professeur Ludovic de Gabory,
Professeur des Universités, Praticiens Hospitalier
Service d'Oto Rhino Laryngologie et Chirurgie cervico faciale
CHU de Bordeaux

Vous me faites l'honneur d'avoir accepté de juger ce travail. Je vous remercie d'avoir participé à la conception de ce projet. Veuillez trouver ici toute ma reconnaissance et mon plus grand respect.

Monsieur le Professeur Jean Christophe Fricain
Professeur des Universités, Praticien Hospitalier
Service de Chirurgie Orale
CHU de Bordeaux

C'est un honneur pour moi de vous avoir dans mon jury. Je vous remercie pour votre accompagnement tout au long de mon internat, pour votre écoute et votre grande disponibilité. Veuillez trouver ici toute ma reconnaissance et mon profond respect.

Madame le Docteur Elise Arrive

Maitre de Conférences des Universités, Praticien Hospitalier

Département de Santé Publique

CHU de Bordeaux

Je vous remercie de m'avoir accompagné tout au long de ce travail et de m'avoir aidé pour la conception statistique. Veuillez trouver ici toute ma reconnaissance.

Sans oublier,

L'équipe de Chirurgie Orale de Bordeaux : Dr Marteau, Dr Fenelon, Dr Masson

Merci pour votre aide, votre confiance et implication depuis le début de mon internat. Une chance de pouvoir de travailler à vos côtés.

La nouvelle et l'ancienne l'équipe de Chirurgie Maxillo-Faciale de Bordeaux :

Dr Bondaz, Dr Dubreuil, Dr Verbruggen, Dr Pascal, Dr Daouri, Dr Courtemanche, Dr Pallu, Dr Garreau, Dr Ansidei, Dr Claveleau

Merci pour votre bienveillance, votre enseignement et votre bonne humeur tout au long de mon internat. Un grand plaisir de travailler avec vous.

L'équipe de Chirurgie Maxillo-Faciale de Limoges : Pr Brie, Dr Usseglio, Dr Laloze

Merci pour votre apprentissage, et votre gentillesse. Beaucoup de chance d'avoir pu travailler avec vous.

L'équipe d'ORL de Pau : Dr Petriat, Dr Mondina, Dr Fierens, Dr Raux, Dr Landric

Merci à tous pour votre grande gentillesse et précieux enseignements aux cours de ces 6 mois à Pau.

A ma famille,

A mes parents : merci pour votre soutien sans faille tout au long de ces années et de votre encouragement dans les moments de doutes. Je vous aime fort.

A ma sœur, Anne qui m'a montré le chemin à suivre depuis la P1 ! Merci pour tous tes conseils au fil de ces années et d'avoir toujours été là pour moi.

A mes amis,

Maxime, Sacha, Xavier : une belle équipe, le groupe que l'on forme compte énormément. Encore de belles aventures sportives et œnologiques en perspective.

Paul : on se connaît depuis le lycée, que de belles années sur les bancs de la fac. Rares sont les amis qui restent après tant d'année, ne change rien !

Lara : quelle chance d'avoir croisé ta route dès notre premier stage d'externe ! Après Limoges la suite à Bordeaux. Une colloc en or !

Charlotte : pour ta bonne humeur, tes fous rires et tes expressions hors pair !

Laura : pour tous ces bons moments sur la côte basque, il est vraiment temps que je me mette au surf !

Camille : notre maman à tous, heureusement que tu es là !

Guillaume et Claire : pour toutes ces bonnes soirées autour des bonnes bouteilles.

Arnaud : amis de longue date, malgré la distance toujours un plaisir de pouvoir se retrouver !

Théa : pour toutes ces belles années à Limoges.

Hugo et Sarah : pour tous ces bons moments, de Rouen à Belle île on restera des bons vivants.

A mes co-internes et collègues

Bastien : on s'est connu d'abord par le tennis, on s'est retrouvé en chirurgie orale à Bordeaux. Merci de m'avoir accompagné dans mes premiers pas d'interne, je t'en serai toujours très reconnaissant.

Sophie : on n'a malheureusement jamais été en stage ensemble mais cela va changer, toujours la bonne humeur, tu es une fille en or !

Clément : co-interne exemplaire et chanteur hors pair avec ton répertoire inépuisable de chansons italiennes !

Paul : notre PU national, toujours une grande implication. La chirurgie orale a de beaux jours devant elle !

Catherine et Cédric : on n'aura pas eu le temps de se retrouver en stage ensemble mais toujours un plaisir de vous voir.

Chloé : on se connaît moins mais j'ai hâte de travailler avec toi ce semestre.

Romain : quel semestre à Pau, un plaisir d'avoir pu travailler avec toi.

Marion : que de chemin parcouru depuis notre premier semestre !

Adrien : le lover de Besac' !

Adrien, Corentin, Aurore et Marie : belle équipe d'orthodontiste !

Yannis : Dr Génique ! Merci à toi pour tous ces bons moments au PQR et tes conseils.

Joffrey : à très vite sur les parcours de golf !

Marine : la Steven Spielberg du CFXM !

A la belle équipe de l'internat de Pau : que de belles rencontres, un sacré semestre !

A tous ceux que j'ai pu oublier

TABLES DES MATIERES :

I. INTRODUCTION.....	13
A. Justification scientifique	13
1. Contexte	13
2. Hypothèse de la recherche.....	15
3. Retombées attendues	15
B. Objectifs.....	15
1. Objectif principal.....	15
2. Objectifs secondaires.....	16
II. RAPPELS ANATOMIQUES ET RADIOLOGIQUES.....	17
A. Anatomie du sinus maxillaire	17
1. La face supérieure	18
2. La face antéro latérale ou jugale.....	18
3. La face postéro latérale.....	18
4. La base	18
5. La vascularisation.....	19
6. L'innervation	19
7. Configuration interne	19
8. Muqueuse sinusienne	20
B. Développement et fonction du sinus maxillaire	21
1. Développement du sinus maxillaire	21
2. Fonction du sinus maxillaire	22
C. Sinus maxillaire et CBCT	23
1. Description du sinus maxillaire au CBCT.....	23
2. Sémiologie radiologique des images du sinus maxillaire (Scanner et CBCT)	25
a) Sinusite aiguë	25
b) Sinusite chronique	26
c) Sinusite odontogène.....	27
d) Sinusite sur infection fongique	29
e) Kystes sinusiens.....	30
f) Polypose naso-sinusienne	31
III. MATERIEL ET METHODES.....	32
A. Conception de la recherche.....	32
B. Critères d'éligibilité	32
1. Critères d'inclusion	32
2. Critères de non inclusion.....	32
3. Modalités de recrutement	33
C. Critères d'intérêts.....	33
1. Critère d'intérêt principal	33
2. Critères d'intérêt secondaires	33
D. Déroulement de la consultation pré implantaire	35
E. Extraction des données	35
F. Aspects statistiques	36
1. Calcul de la taille de l'échantillon	36
2. Analyse statistique.....	36
G. Information du patient et éthique de la recherche.....	36

IV.	RESULTATS.....	37
A.	Echantillon.....	37
B.	Prévalence des images sinusiennes.....	37
C.	Description des images sinusiennes.....	37
D.	Analyses des scores Nose QOL et Rhino QOL.....	40
E.	Analyses des images et des scores	40
1.	Nose QOL et images sinusiennes.....	40
2.	Rhino QOL et images sinusiennes	41
a)	Score de fréquence	41
b)	Score de gêne.....	41
c)	Score d'impact.....	42
3.	Scores et épaisseur de la membrane sinusienne	42
V.	DISCUSSION.....	43
A.	Objectif principal.....	43
B.	Objectifs secondaires	45
C.	Forces et biais de l'étude.....	49
VI.	CONCLUSION	50
VII.	BIBLIOGRAPHIE	51
VIII.	FIGURES ET TABLEAUX.....	57
A.	Figures	57
B.	Tableaux	58
IX.	ANNEXES	59
Annexe 1.....		59
Annexe 2.....		61
X.	SERMENT D'HIPPOCRATE	64
XI.	RESUME.....	65

I. INTRODUCTION

A. Justification scientifique

1. Contexte

Dans le cadre des réhabilitations prothétiques supportées par implants dentaires, une imagerie tridimensionnelle pré-opératoire est nécessaire afin d'évaluer les volumes osseux disponibles pour insérer les implants. A l'heure actuelle, l'examen 3D de référence est la tomographie volumique (Cone Beam - CBCT).

Lors de cet examen, les praticiens implantologistes peuvent découvrir des « images » intra sinusiennes maxillaires à proximité des zones devant recevoir des implants dentaires. Ils ont parfois du mal à identifier les situations cliniques nécessitant un bilan ORL plus complet, même si les critères cliniques et radiologiques associés à une pathologie ORL sont aujourd'hui bien identifiés. De ce fait, les implantologistes ont parfois tendance à adresser systématiquement les patients présentant des images visibles sur le CBCT vers un ORL pour un bilan sinusien avant de commencer la prise en charge implantaire. De plus, en raison du nombre croissant de praticiens ayant recours à l'implantologie et du fait de l'hétérogénéité des connaissances sur le sujet, les demandes d'avis ORL avant la chirurgie implantaire sont de plus en plus fréquentes [1].

De nombreuses études ont analysé des images découvertes fortuitement sur des CBCT des maxillaires. Cependant les résultats sont assez divergents puisque la fréquence des images sinusiennes peut varier de 16 à 66 % selon les études [2,3,4,5,6,7,8].

De plus les populations étudiées dans ces différentes études ne se limitent pas au recrutement habituel en implantologie mais peuvent inclure des imageries recueillies aux urgences [3], dans des contextes de pathologies des ATM [4] ou encore dans le cadre de traitement orthodontiques [2].

Enfin aucune de ces études n'a corrélié les résultats d'imageries avec un contexte clinique. Certaines études ont fait un recueil de l'anamnèse, mais l'histoire de la maladie a plutôt été

utilisée comme critère d'exclusion. On ne retrouve pas dans la littérature d'études comparant le CBCT des patients asymptomatiques et symptomatiques présentant des images sinusiennes dans le cadre pré implantaire maxillaire.

A l'examen des études antérieures, on peut conclure que l'observation de telles divergences de résultats entre les études sur la prévalence d'images intra sinusiennes (16 à 66%) n'est pas satisfaisante dans le cadre du bilan pré-implantaire.

Dans le service de Chirurgie Orale de l'hôpital Pellegrin au CHU de Bordeaux, l'activité implantaire et pré implantaire occupe une place importante, incluant notamment les élévations sinusiennes par voie latérale (sinus lift).

Chaque patient est habituellement reçu lors d'une première consultation pré implantaire. A l'issue de celle-ci, si le patient peut bénéficier d'un traitement implantaire, il sera revu lors d'une seconde consultation avec une imagerie 3D (CBCT). Après analyse du CBCT, une prise en charge adaptée est proposée au patient. C'est lors de cette seconde consultation que l'on découvre sur le CBCT parfois des images sinusiennes proches des sites à planter.

Devant le nombre croissant d'actes pré-implantaires et implantaires maxillaires, et parfois l'incertitude concernant la conduite à tenir devant la découverte fortuite d'une image sinusienne, une collaboration régulière a été mise en place avec le service d'ORL du CHU de Bordeaux. Les questionnaires de qualité de vie Rhino QOL (Rhinosinusitis Quality of Life Survey) et Nose QOL (Nasal Obstruction Symptom Evaluation) ont été introduits dans le service afin d'identifier d'éventuels besoins de consultations ORL lors des consultations pré implantaires concernant le maxillaire postérieur (Annexe 1 et 2). Ce sont des questionnaires utilisés de façon courante dans les consultations ORL, à la recherche de pathologie naso-sinusienne.

2. Hypothèse de la recherche

Nous faisons l'hypothèse que la prévalence de patients présentant des images sinusiennes dans le cadre d'une réhabilitation implantaire s'élève à 20% [3,5,6]. Cependant, nous pensons que ces images sinusiennes ne traduisent pas systématiquement de pathologie ORL et par conséquent, nous faisons également l'hypothèse que la qualité de vie ORL révélée par les questionnaires Nose QOL et Rhino QOL ne sera pas différente entre les patients présentant des images sinusiennes et ceux qui n'en présentent pas.

3. Retombées attendues

Lors de cette étude, nous évaluerons de manière rétrospective une population consultant pour une réhabilitation dentaire maxillaire implantaire.

L'intérêt de l'étude repose à la fois sur l'évaluation de la prévalence d'images sinusiennes mais aussi sur la mise en relation des données d'imageries et d'éléments cliniques obtenus via les questionnaires.

Cette étude pourra servir de phase pilote avant de proposer une étude plus complète : une étude diagnostique prenant comme référence un examen de type naso-fibroscopie pourra être envisagée afin de valider un ensemble de critères radiologiques et cliniques recueillis avec les questionnaires Nose QOL et Rhino QOL pour lever une contre-indication à la pose d'implant maxillaire devant une image radiologique sinusienne.

B. Objectifs

1. Objectif principal

L'objectif principal de cette étude est d'estimer la prévalence des images sinusiennes découvertes sur l'analyse des CBCT chez des patients pouvant bénéficier de la pose d'implants maxillaires.

2. Objectifs secondaires

Les objectifs secondaires sont

- L'estimation des scores de qualité de vie ORL Nose QOL et Rhino QOL dans une population consultant pour des implants dentaires maxillaires.
- La description des images sinusiennes retrouvées lors de l'étude.
- La recherche d'une association entre la présence d'images sinusiennes et les scores de qualité de vie ORL.

II. RAPPELS ANATOMIQUES ET RADIOLOGIQUES

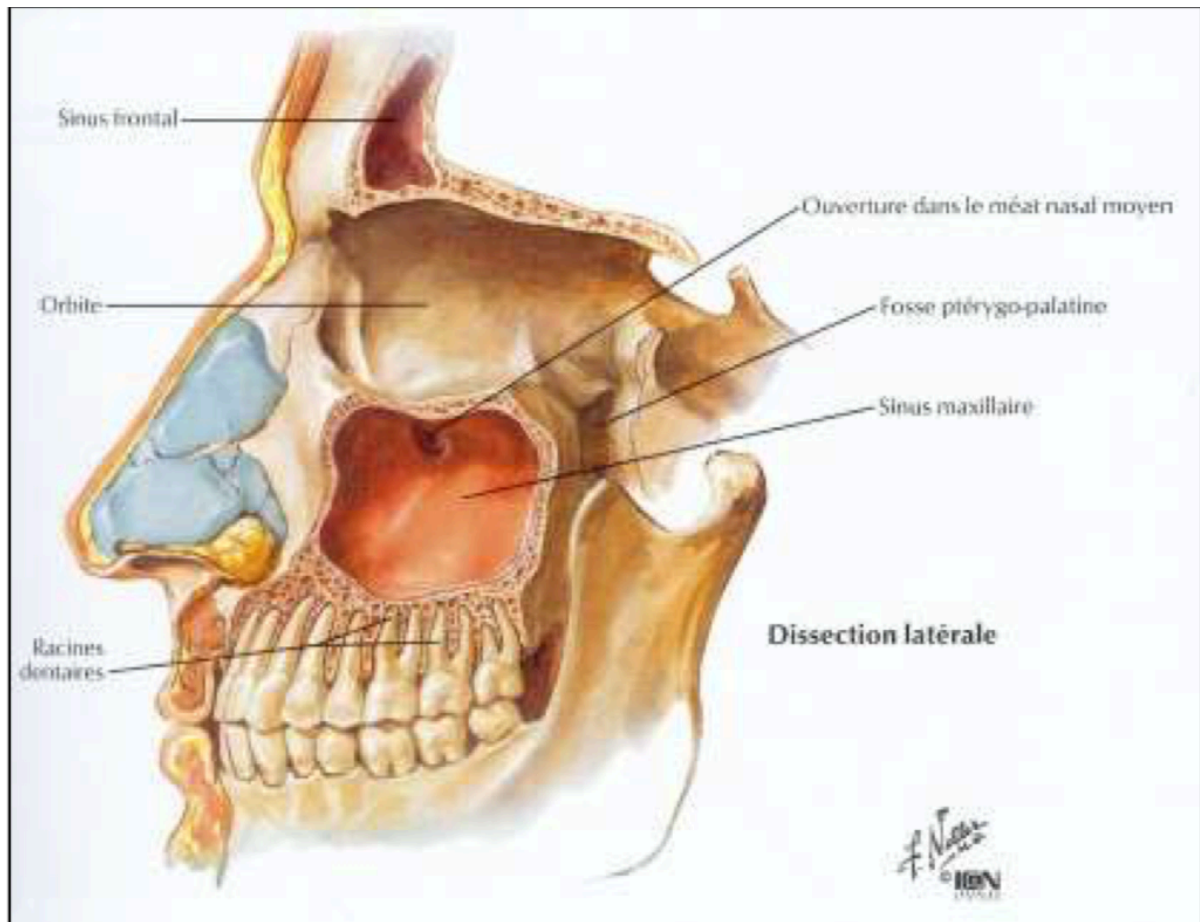


Figure 1 : sinus maxillaire dissection latérale (Frank H. Netter, 2004)

A. Anatomie du sinus maxillaire

L'os maxillaire, os pair, constitue la pièce principale du massif facial supérieur. La forme de l'os maxillaire est celle d'une pyramide triangulaire dont le sommet est tronqué.

L'os maxillaire est creusé d'une cavité, le sinus maxillaire, le rendant proportionnellement à sa taille le plus léger (Figure 1). Le sinus maxillaire a une forme pyramidale à sommet latéral et à base médiale présentant donc trois faces.

1. La face supérieure

La face supérieure correspond au plancher orbitaire. Cette face est fine, lisse et triangulaire formant la majeure partie de la paroi inférieure de la cavité orbitaire. Elle est située en arrière du rebord orbitaire et s'oriente de façon oblique vers le haut d'avant en arrière et de dehors en dedans. Sa moitié postérieure est marquée par le sillon infra orbitaire qui se poursuit ensuite par le conduit infra orbitaire, se terminant au niveau du foramen infra orbitaire.

2. La face antéro latérale ou jugale

Elle est antérieure légèrement concave, sous cutanée et facilement palpable sous la peau. Elle est limitée en haut par le bord infra orbitaire, en bas par l'arcade alvéolaire et médialement par l'incisure nasale. Elle a une forme de quadrilatère et comprend deux piliers osseux très solides (canin et zygomatique) et une zone plus fragile : la fosse canine. A sa partie supérieure se trouve le foramen infra orbitaire avec son pédicule.

3. La face postéro latérale

Cette face est courbe et marque la limite avec la fosse infra temporale dont elle constitue la paroi antérieure. On retrouve en dehors le canal du nerf alvéolaire postérieur (branche du V2) et en dedans le canal palatin postérieur et les canaux palatins accessoires. Le canal palatin postérieur donne passage au nerf palatin antérieur et à l'artère palatine descendante.

4. La base

Elle est médiale constituant la partie inférieure de la cloison inter sinuso-nasale. Elle est ouverte au niveau du hiatus maxillaire (ostium maxillaire). A l'état normal l'ostium du sinus maxillaire est la seule voie de communication entre le sinus maxillaire et la fosse nasale.

5. La vascularisation

La vascularisation du sinus maxillaire est assurée par des branches de l'artère maxillaire interne, branche terminale avec l'artère temporale superficielle de l'artère carotide externe. Les artères sphéno-palatine, infra orbitaire et alvéolaire postéro supérieure assurent la vascularisation des différentes régions du sinus maxillaire. L'artère infra orbitaire chemine dans le plancher de l'orbite assurant la vascularisation du toit du sinus et de la partie antéro-latérale. L'artère alvéolaire postéro supérieure donne la vascularisation de la partie postérieure du sinus. L'artère palatine descendante donne des rameaux à la partie postérieure de la paroi médiale du sinus. L'artère infra orbitaire et alvéolaire postéro supérieure peuvent s'anastomoser pour donner l'artère alvéolo antrale. Le drainage veineux est assuré par les veines maxillaires, sphéno-palatine, faciales, les plexus ptérygoidien et parotidien.

6. L'innervation

L'innervation du sinus maxillaire est assurée par les deuxième branches du nerf trijumeaux : le nerf maxillaire [9].

7. Configuration interne

La configuration interne des sinus maxillaires est assez variable. Ce dernier peut être lisse et régulier, mais présente parfois des cloisons (septa) plus au moins importantes menant parfois à une séparation de la cavité sinusienne en deux ou plusieurs cavités (Figure 2 et 3) [10].

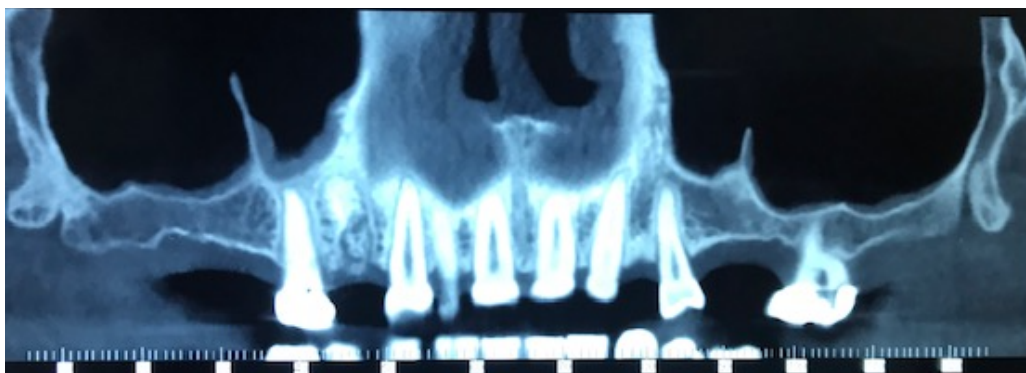


Figure 2 : coupe CBCT frontale retrouvant une cloison bilatérale au niveau des sinus maxillaires

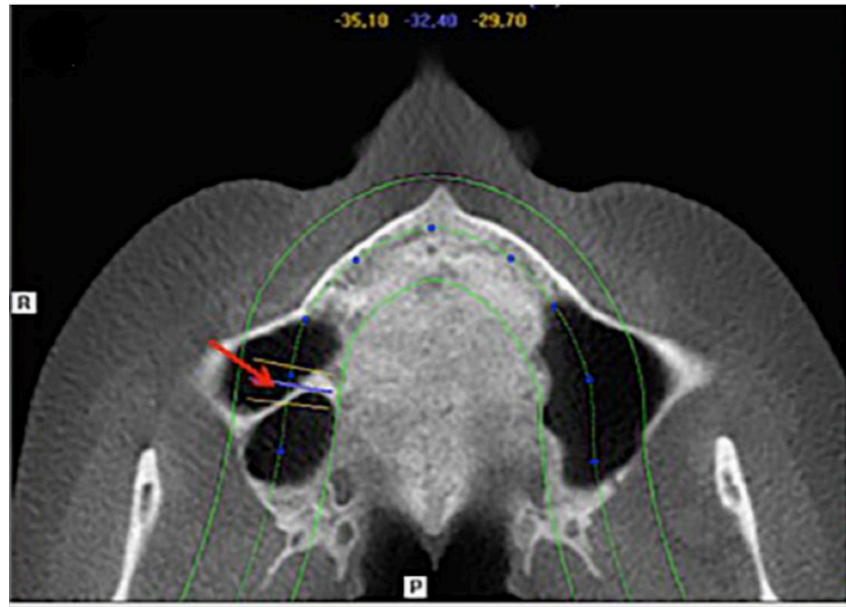


Figure 3 : coupe CBCT axiale avec une cloison dans le sinus maxillaire droit.

8. Muqueuse sinusienne

Le sinus maxillaire est tapissé sur sa face interne d'une fine muqueuse sinusienne. Histologiquement, de l'extérieur vers l'intérieur la muqueuse sinusienne se compose d'un périoste, d'une lamina propria hautement vascularisée et d'une fine couche d'épithélium cylindrique pseudostratifié. Cet épithélium de type respiratoire est composé de 4 types de cellules : basales, caliciformes, à micro villosités et ciliées. Les cellules ciliées représentent 80% des cellules, participant au fonctionnement de l'escalator muco ciliaire. Chacune possède entre 200 à 300 cils de 5 à 7 micromètres de long et de 0,2 micromètres de diamètre. Des cellules souches sont retrouvées dans la couche périostée et présentent un potentiel ostéogénique, jouant probablement un rôle vital dans la guérison des greffes osseuses lors des procédures d'élévation sinusienne. La muqueuse chez l'homme est plus épaisse que chez la femme. Indépendamment du genre, l'épaisseur de la muqueuse diminue dans le sens antéro-postérieur [11]. Il existe un vaste débat sur l'épaisseur de la muqueuse normale de la membrane sinusienne sans seuil pathologique objectif. La plupart des auteurs s'accordent sur la valeur seuil de 2 millimètres [12,13].

B. Développement et fonction du sinus maxillaire

1. Développement du sinus maxillaire

La face est formée par la fusion de cinq protubérances faciales (bourgeons), ce processus intervenant entre les 4^e et 10^e semaines de la vie intra-utérine. Les bourgeons maxillaires et mandibulaires proviennent du premier arc branchial dont ils constituent les régions crânielles et caudales. La partie crânienne donnera les maxillaires et la partie caudale la mandibule.

Les maxillaires sont issus de la fusion des bourgeons maxillaires provenant du premier arc branchial avec les segments provenant du bourgeon naso-frontal et du bourgeon nasal interne [14].

Le sinus maxillaire est le plus large des quatre sinus de la face, et il est le premier à se développer commençant à 17 semaines *in utero*. A la naissance il s'agit d'une fente rudimentaire aérée ou remplie de liquide, orientée le plus souvent dans la dimension antéro-postérieure avec un volume de 60-80 mm³.

La première phase de croissance se produit au cours des trois premières années de vie, le sinus s'étendant latéralement au canal infra orbitaire à la fin de cette phase.

La seconde phase de croissance se déroule de 6 à 12 ans avec une extension latérale vers le creux zygomatique du maxillaire et une extension inférieure jusqu'au palais dur à l'âge de 9 ans [15 16 17]. La suite de l'expansion du sinus maxillaire au cours de la troisième phase provient de la pneumatisation de l'alvéole maxillaire lorsque les dents permanentes molaires et prémolaires font leur éruption, déplaçant le plancher du sinus maxillaire 4-5 mm sous le plancher de la cavité nasale [15,17].

Toutes ces étapes vont entraîner un déplacement progressif du plancher du sinus maxillaire situé au niveau du méat moyen chez le nourrisson, à la hauteur du plancher des fosses nasales entre 8 et 9 ans puis le dépassant de quelques millimètres en fin de croissance (Figure 4) [18].

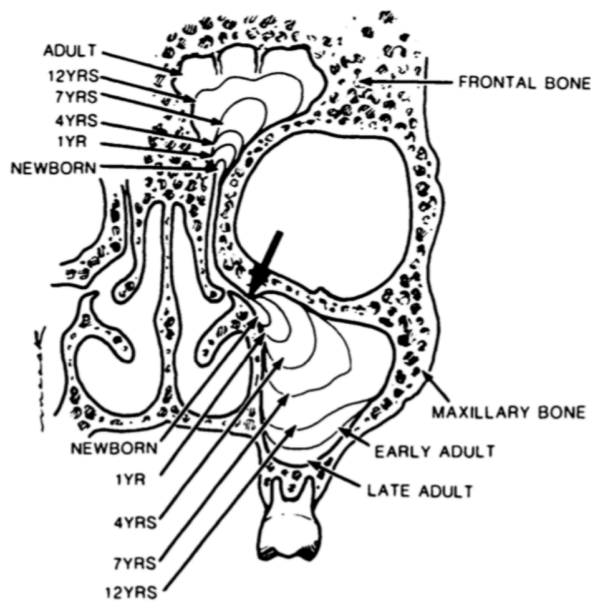


Figure 4 : croissance du sinus maxillaire en fonction de l'âge

2. Fonction du sinus maxillaire

De nombreuses fonctions ont été attribuées aux sinus maxillaires : allègement de la tête, résonateurs vocaux, plans de glissement des tables osseuses interne/externe lors de la croissance du massif cranio facial, amortisseur des forces de mastication, conditionnement de l'air inspiratoire, régulateur de la pression intra nasale...[19].

Cependant il semble que le sinus maxillaire soit essentiellement capable d'assurer la production de monoxyde d'azote (NO). Cette production a plusieurs intérêts. Elle assure une protection contre les infections via l'effet toxique du NO contre un grand nombre de virus et de bactéries. En effet de nombreux pathogènes sont sensibles au NO à des concentrations plus basses que la concentration générée au sein du sinus. Le taux de NO jouerait aussi un rôle dans l'efficacité du battement des cellules ciliées.

Grâce à son rôle vasodilatateur, le NO assure une régulation de la température et de l'humidité de l'air inhalé. Enfin il aurait une fonction de messenger aérocrine jouant un rôle dans la régulation des échanges respiratoires et de la physiologie pulmonaire au travers d'une modulation du rapport ventilation/perfusion. Le NO entraîne l'augmentation de la prise d'oxygène dans les alvéoles pulmonaires et une diminution des résistances vasculaires pulmonaires [19].

C. Sinus maxillaire et CBCT

1. Description du sinus maxillaire au CBCT

Lors du bilan pré implantaire, la nécessité d'évaluer le volume osseux est indispensable pour la planification implantaire. Les imageries en 2 dimensions comme l'orthopantomogramme, ne permettent qu'une évaluation globale des dents et de l'os environnant. Les informations fournies par l'orthopantomogramme sont indicatives essentiellement pour une analyse mandibulaire. Il est insuffisant pour l'étude des volumes osseux mais aussi pour l'évaluation de potentielles pathologies sinusiennes [20]. Les examens en 3 dimensions sont donc nécessaires et recommandés [1].

A l'heure actuelle, le CBCT est l'examen de référence nécessaire à la planification implantaire. Il permet la représentation en 3 dimensions d'une structure. Son principe repose tout comme le scanner sur l'utilisation de rayon X [21,22]. En effet un faisceau de rayon X de forme conique est atténué en traversant la structure à analyser [23,24]. Le volume étudié est composé de voxels dont le côté est de la taille d'un pixel (entre 70 et 500 micromètres). Les voxels obtenus avec le CBCT sont isotropes signifiant que leurs côtés sont de même dimension et que chaque voxel est cubique quelle que soit l'orientation des reconstructions. C'est la différence majeure avec les scanners où les voxels sont anisotropes induisant une relative déformation des images reconstruites (Figure 5).

Lors de la réalisation d'un CBCT le patient est en position debout ou assise. La durée d'acquisition est de l'ordre de 30 secondes. La dose d'irradiation reçue par le patient lors d'une acquisition pour un CBCT est inférieure à celle d'un scanner [25,26].

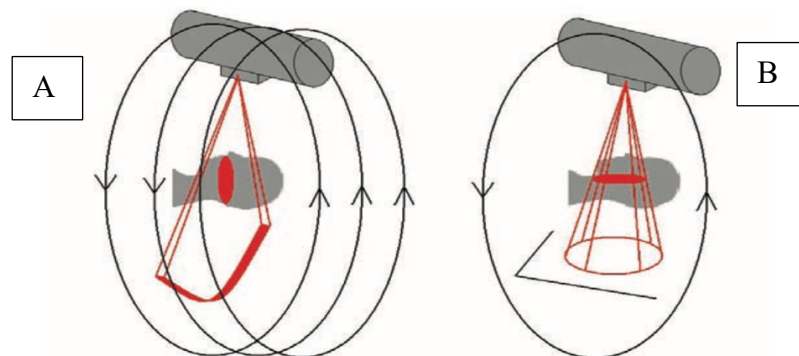
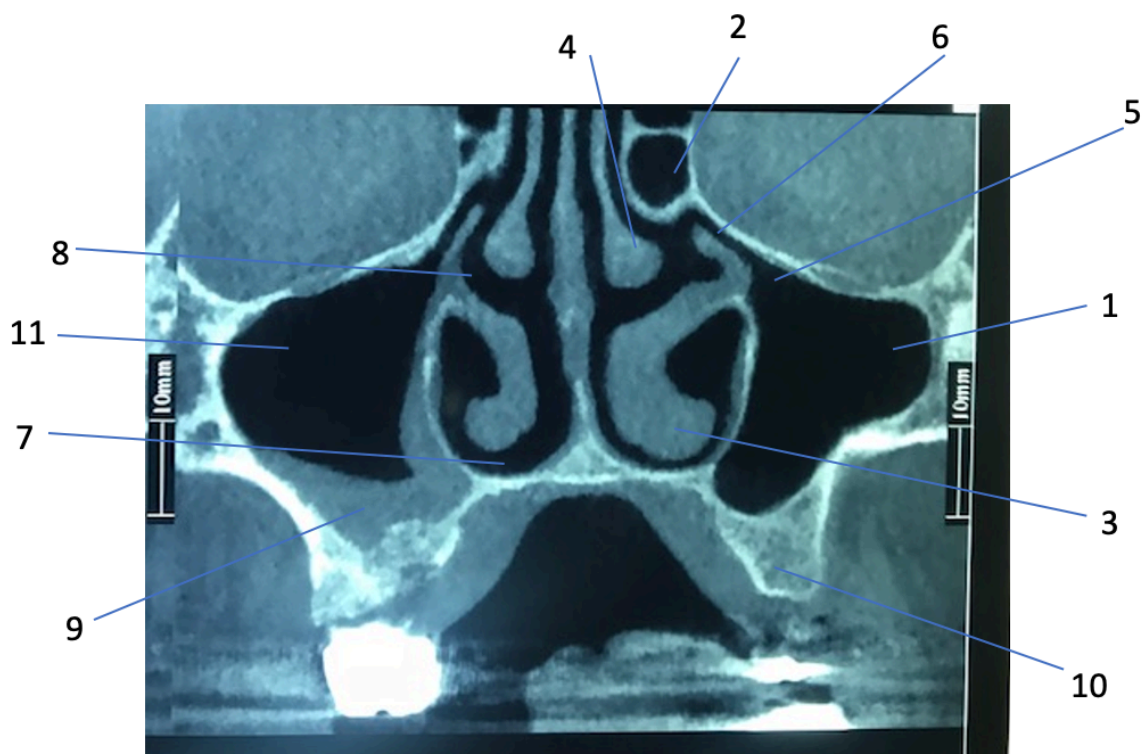


Figure 5 : Comparaison de l'acquisition entre scanner (A) et CBCT (B). (La lettre de la Stomatologie mars 2009)

En coupe frontale sur un CBCT, en plus du volume osseux maxillaire on visualise les fosses nasales, les cornets nasaux, les sinus ethmoidaux et les sinus maxillaires où l'on retrouve au niveau de la paroi médiale l'infundibulum s'ouvrant dans le méat moyen. (Figure 6)

Lors de la réalisation d'un CBCT, la muqueuse du sinus maxillaire peut être invisible ou apparaître comme une fine couche de densité moyenne le long du plancher du sinus maxillaire. A l'état basal, la muqueuse du sinus maxillaire n'est pas visible. L'épaisseur de cette muqueuse varie d'un individu à l'autre entre 1 et 2 mm, mais il n'existe pas de consensus sur une valeur seuil d'épaississement de la muqueuse permettant de la considérer comme pathologique ou non.



- | |
|--|
| 1 Sinus maxillaire gauche. 2 Cellule ethmoidale.
3 Cornet inférieur gauche. 4 Cornet moyen gauche. 5 Ostium du sinus maxillaire gauche. 6 Canal infundibulaire. 7 Méat inférieur droit. 8 Méat moyen droit.
9 Muqueuse sinusienne droite épaissie. 10 os alvéolaire.
11 Sinus maxillaire droit. |
|--|

Figure 6 : coupe frontale des sinus maxillaires au CBCT

2. Sémiologie radiologique des images du sinus maxillaire (Scanner et CBCT)

a) Sinusite aigüe

La rhino-sinusite aigüe se définit cliniquement par une durée d'évolution de moins de quatre semaines. D'origine virale ou bactérienne c'est une infection sinusienne très fréquente. Elle est le plus souvent la complication évolutive de la rhinite virale [27,28,29].

La muqueuse sinusienne est le siège d'un œdème pouvant conduire à une obstruction ostio-méatale avec rétention de sécrétions. Secondairement une surinfection bactérienne peut survenir.

Cliniquement elles sont souvent associées à un syndrome pseudo grippal, avec fièvre, rhinorrhée et obstruction nasale bilatérale. L'imagerie n'est pas demandée en première intention devant un tableau clinique typique. L'analyse du scanner s'attache à la recherche de niveaux hydro-aériques ou de petites bulles d'air au sein d'une opacité sinusienne (Figure 7).

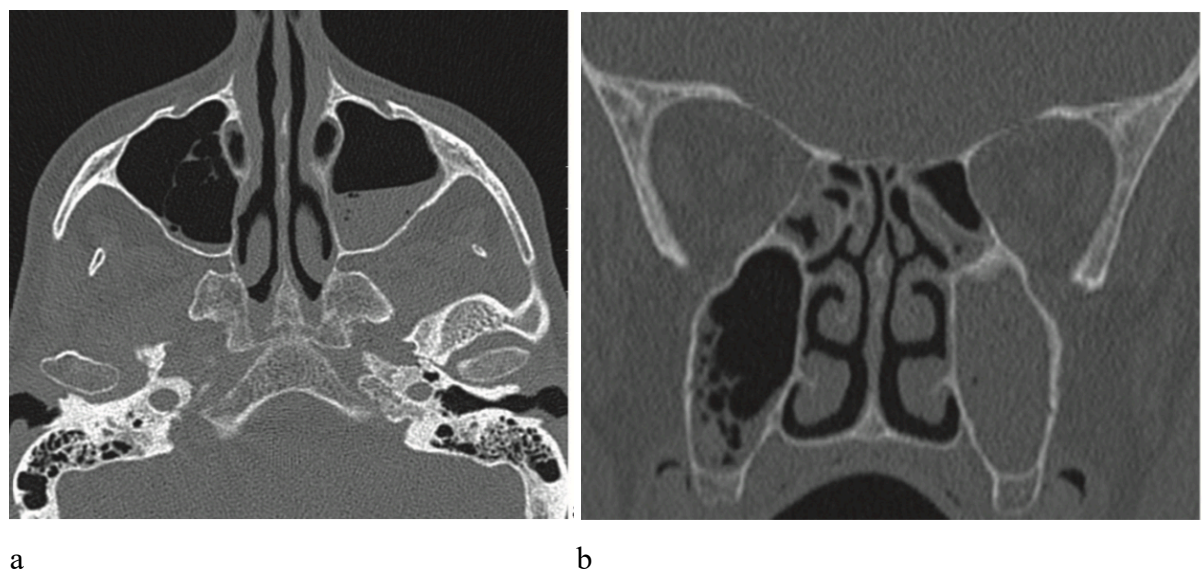


Figure 7 : coupes scannographiques axiale (a) et coronale (b) : niveau liquidien au sein du sinus maxillaire gauche (a); aspect de bulles d'air avec comblement du sinus droit (b). (F Dubrulle. Imagerie en ORL.2010)

b) Sinusite chronique

Une sinusite chronique se définit par une atteinte inflammatoire naso-sinusienne de plus de 12 semaines. Elle correspond à l'infection persistante de la muqueuse sinusienne maxillaire.

Elle est favorisée par des facteurs locaux (corps étrangers), régionaux (dysperméabilité ostiale, foyer infectieux dentaire) ou généraux (immunodépression, allergie) ou encore par des anomalies morphologiques comme une déviation du septum nasal [28].

On retrouve fréquemment une cause obstructive, soit une obstruction de l'ostium maxillaire et /ou de l'infundibulum soit une obstruction totale du complexe ostioméatal [29].

Le plus souvent, l'aspect scannographique est celui d'un épaissement muqueux irrégulier, d'opacités polypoïdes, voire d'un comblement complet de la cavité sinusienne (Figure 8 et 9). Associé à l'épaississement muqueux, une atteinte osseuse par ostéite inflammatoire réactionnelle est retrouvée se traduisant par un épaissement des parois osseuses. Des calcifications sont possibles bien que plus rares que dans les infections fongiques.

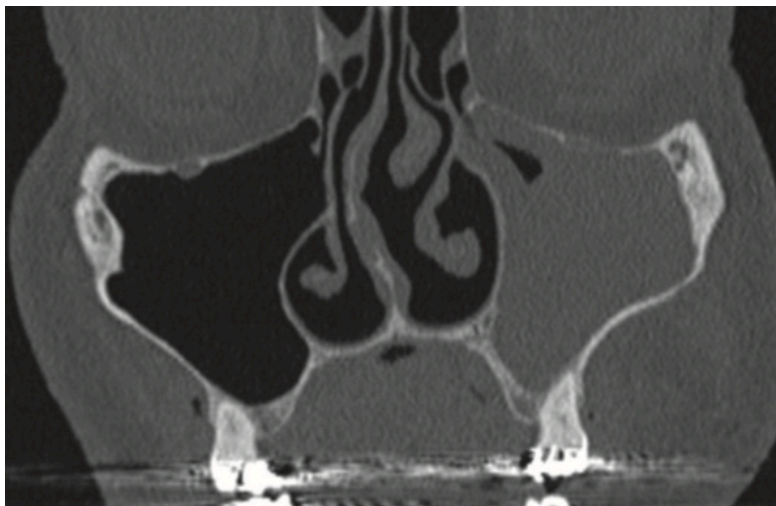


Figure 8 : coupe scannographique coronale retrouvant une opacité subtotalaire du sinus maxillaire gauche, épaissement muqueux et ostéosclérose discrète. (F Dubrulle. Imagerie en ORL.2010)

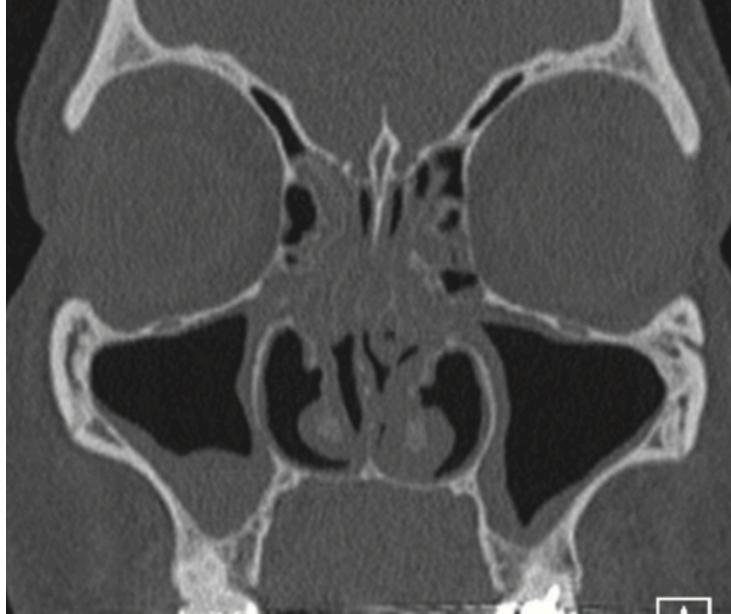

Figure 9: coupe scannographique coronale retrouvant un épaissement muqueux bilatéral des sinus maxillaires, associé à un comblement des cellules ethmoïdales antérieures. (F Dubrulle. Imagerie en ORL.2010)

c) Sinusite odontogène

C'est une cause fréquente de sinusite antérieure chronique (10 à 15% des sinusites maxillaires isolées). Elle peut cependant prendre la forme d'une sinusite aiguë.

Elle peut être en lien avec un kyste radiculo-dentaire, un granulome péri apical, une communication bucco sinusienne, un corps étranger comme de la pâte dentaire avec dans ce cas une fréquente greffe aspergillaire (Figure 10 et 11).

Radiologiquement on retrouve les signes radiologiques d'une sinusite associée à la présence d'une lésion apicale ou de matériel d'obturation dentaire dans le sinus maxillaire [29].

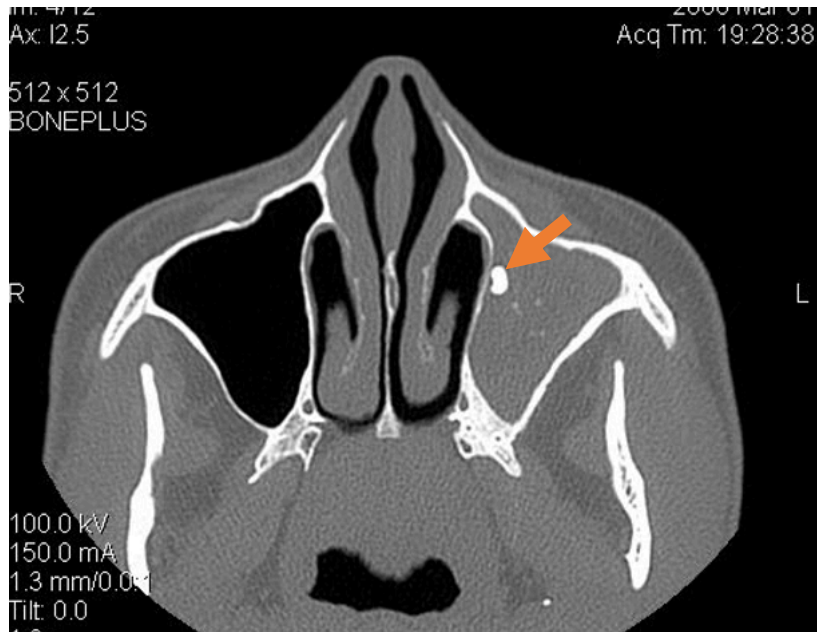


Figure 10 : coupe scannographique axiale retrouvant une sinusite odontogène avec matériel dentaire intra sinusien visualisé (flèche) associée à une aspergillose (microcalcifications). (L. Hauret radiologie Bordeaux)

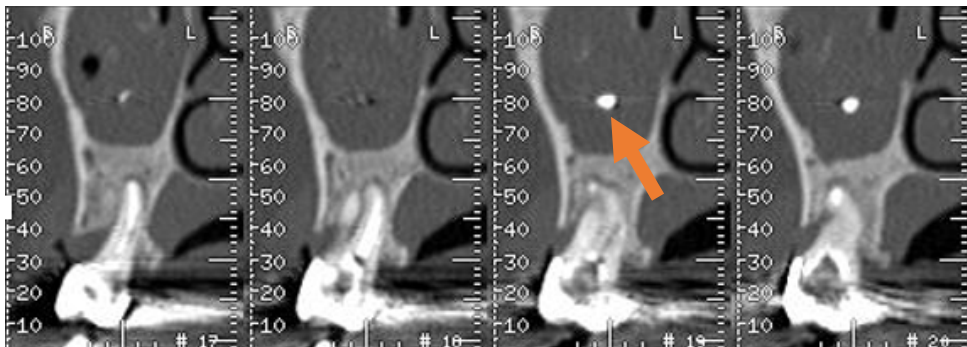


Figure 11 : coupe scannographique sagittale avec effraction de pâte dentaire et épaissement muqueux maxillaire. (L Hauret Radiologie Bordeaux)

d) Sinusite sur infection fongique

Les affections fongiques du sinus maxillaire sont le plus souvent induites par des *Aspergillus* *speces* [29].

Elle doit être évoquée au scanner devant la présence de calcifications (jusqu'à 67,2 % des cas) [1] qui sont typiquement en position intra-sinusienne centrale (95 % des cas), fines et punctiformes et surtout devant un aspect de pâte dentaire de tonalité métallique dans un sinus maxillaire, entouré d'un halo hyperdense correspondant aux calcifications de la truffe mycélienne. (Figure 12). Les calcifications périphériques sont d'avantage retrouvées dans les sinusites non fongiques [30,31].

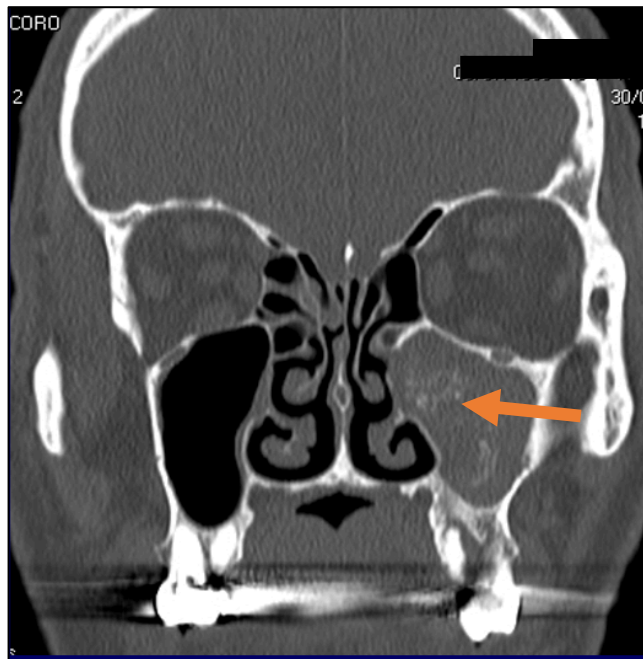


Figure 12: coupe scannographique coronale retrouvant une opacité totale du sinus maxillaire gauche avec calcifications centrales (flèche). (L Hauret radiologie Bordeaux)

e) Kystes sinusiens

Il s'agit de kystes muqueux ou sous-muqueux correspondant à des formations arrondies, sans paroi dans les cavités sinusiennes. On distingue les kystes muqueux secondaires à l'obstruction inflammatoire des glandes séromuqueuses du revêtement sinusien, et les kystes séreux liés à une accumulation liquidienne dans la sous-muqueuse [27].

Ils sont décrits à l'imagerie comme une opacité mucoïde, hypodense, convexe, homogène et bien définie (Figure 13). On note une absence de lyse osseuse ou d'ostéosclérose. Ils sont principalement retrouvés au niveau du bas fond sinusien.

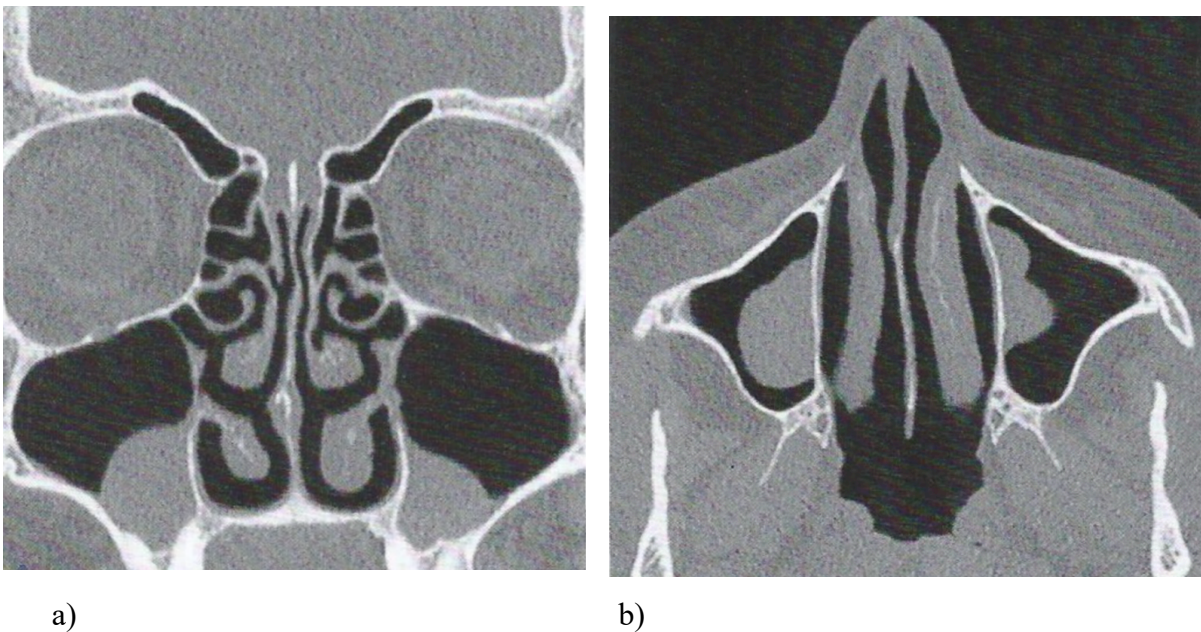


Figure 13 : coupe scannographique coronale a) et axiale b) retrouvant des kystes du bas fond sinusien bilatéraux.

f) Polypose naso-sinusienne

C'est une maladie inflammatoire chronique et évolutive de la muqueuse nasosinusienne entraînant une dégénérescence œdémateuse, multifocale et bilatérale responsable de la formation de polypes.

La principale caractéristique de la PNS est sa bilatéralité. Un aspect de polypose unilatérale doit faire rechercher un papillome inversé voire une tumeur maligne [29].

Cliniquement on retrouve une obstruction nasale bilatérale, des douleurs faciales et des troubles de l'odorat à type d'anosmie. L'endoscopie nasale recherche la présence de polypes blancs œdémateux, translucides pour appuyer le diagnostic.

Le scanner recherche des polypes au niveau des fosses nasales et de l'ethmoïde sous la forme de masses arrondies, ovoïdes et bien limitées (Figure 14).

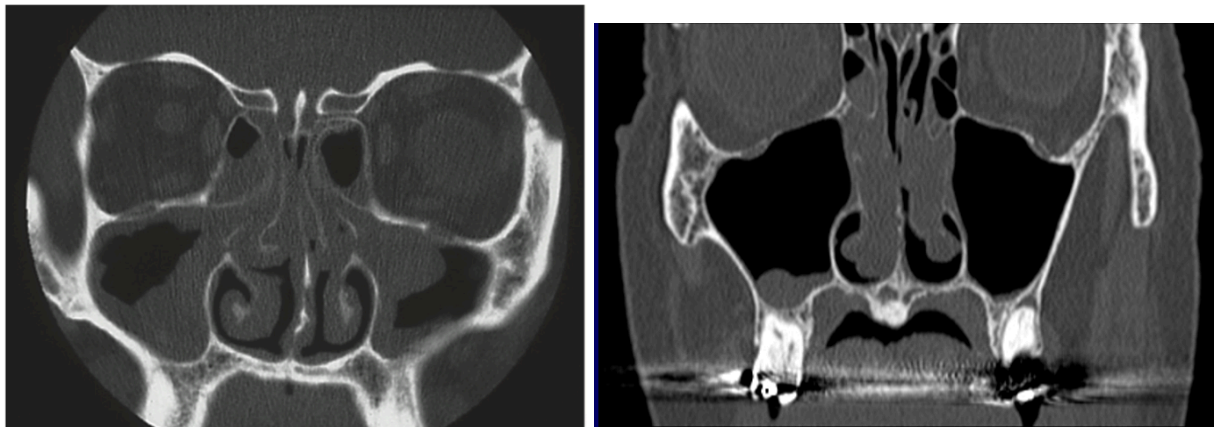


Figure 14 : coupes scannographiques coronales : aspect de polypose naso-sinusienne. (L Hauret radiologie Bordeaux)

III. MATERIEL ET METHODES

A. Conception de la recherche

Il s'agissait d'une étude observationnelle pilote descriptive rétrospective monocentrique dans le service de Chirurgie Orale, au sein du Pôle de Médecine et Chirurgie Bucco-Dentaire du CHU de Bordeaux

B. Critères d'éligibilité

1. Critères d'inclusion

La population de l'étude correspondait à des patients consultant au CHU de Bordeaux dans le service de chirurgie orale, pour une chirurgie implantaire ou pré implantaire maxillaire entre Septembre 2019 et Septembre 2020.

Les critères d'inclusion étaient :

- Toute personne consultant au CHU de Bordeaux pour chirurgie implantaire ou pré implantaire maxillaire dans le service de Chirurgie Orale
- Les patients ayant réalisé un CBCT dans les 3 mois précédant la consultation.
- Une visibilité sur le CBCT de la perméabilité des ostia maxillaires.
- Les patients ayant répondu aux questionnaires cliniques Nose QOL et Rhino QOL.

2. Critères de non inclusion

Les critères de non inclusion étaient :

- Une opposition du patient à l'utilisation de ses données pour cette étude.
- Un antécédent de chirurgie naso-sinusienne noté dans le dossier patient informatisé de Dxcare.
- Un CBCT datant de plus de 3 mois.

3. Modalités de recrutement

Les dossiers des patients vus en consultation implantaire et pré implantaire dans les services d'odontologie CHU de Bordeaux entre le 1^{er} Septembre 2019 et le 30 Septembre 2020 étaient revus manuellement pour évaluer leur éligibilité.

C. Critères d'intérêts

1. Critère d'intérêt principal

Le critère d'intérêt principal était d'évaluer la prévalence d'une image sinusienne sur le CBCT et de la caractériser.

Les images sinusiennes identifiées seront décrites plus précisément dans le cadre d'un objectif secondaire. Les mesures de l'épaisseur de la muqueuse sinusienne, à savoir la distance en millimètres entre le plancher sinusien et le point le plus élevé du bord de la muqueuse sinusienne [13,32] sont réalisées à l'aide d'un décimètre. La valeur la plus élevée est retenue et notée dans le dossier patient.

Une pathologie endodontique en regard de la dent ou des dents où une anomalie sinusienne est mise en évidence était recherchée sur le CBCT (granulome apical) et notée dans le dossier patient. Un examen dentaire simple a été réalisé en regard de la dent ou des dents où une anomalie sinusienne était décrite, à la recherche d'une pathologie parodontale : évaluation d'un saignement au sondage, présence de poche parodontale, récession gingivale à noter dans le dossier patient.

En effet de nombreuses études ont démontré un lien entre pathologie apicale ou parodontale et augmentation de l'épaisseur de la muqueuse sinusienne [33,34,35].

2. Critères d'intérêt secondaires

En plus de l'étude de la prévalence, l'intérêt de l'étude reposait sur l'utilisation de questionnaire de qualité de vie Nose QOL et Rhino QOL [36,37].

Le **Nose QOL** est un auto-questionnaire mesurant l'importance de l'obstruction nasale et ses conséquences, en 5 questions. Chaque question est cotée sur une échelle de 0 à 4, le niveau 0 n'indiquant aucun impact. La somme de chaque question était multipliée par 5 permettant

d'obtenir un score total sur 100. Pour ce questionnaire, une diminution du score correspond à une diminution des symptômes [36,38,39].

Le questionnaire **Rhino QOL** comporte 16 items regroupés en 3 scores analysant la **fréquence**, la **gêne** des symptômes et leur **impact** sur la qualité de vie. La fréquence de chacun des 4 symptômes (douleurs ou pesanteurs faciales, obstruction nasale, rhinorrhée antérieure et postérieure) était analysée et cotée de 0 (jamais) à 4 (tout le temps). La gêne occasionnée par les douleurs ou pesanteurs faciales, par l'obstruction et par l'écoulement nasal postérieur était cotée sur une échelle de 0 (pas de gêne) à 10 (gêne insupportable). Chacune des 9 questions concernant l'impact sur la qualité de vie était cotée de 0 (jamais) à 4 (tout le temps). Ces 3 scores ont été calculés chacun sur 100 pour chaque individu avec les formules suivantes :

- score de fréquence = $((4-Q1)+(4-Q2)+(4-Q3)+(4-Q4)) \times 6,25$
- score de gêne = $((10-Q1a)+(10-Q2a)+(10-Q3a)) \times 10/3$
- score d'impact = $(\sum Q5-13) \times 10/3,6$.

Ainsi pour chaque patient les 3 éléments de ce score ont été calculés via un outil numérique (Figure 15) reprenant les différentes formules des scores.

Les scores de fréquence et de gêne étaient inversement corrélés à l'intensité de la symptomatologie. Ainsi lorsque ces scores augmentaient, la fréquence ou la gêne liée aux symptômes diminuaient. A l'inverse, lorsque le score d'impact diminuait le retentissement sur la qualité de vie diminuait aussi [40,41].

Pour chacun de ces 2 scores, une valeur seuil de significativité est définie selon la population témoin utilisée lors de l'étude de la validation de ces 2 tests. Pour le score Nose QOL elle est de 15 sur 100 et pour le score Rhino QOL elle est de 87 sur 100 pour le score de fréquence, de 88 sur 100 pour le score de gêne et de 6 sur 100 pour le score d'impact [36,37].

	A	B	C	D	E	F
1			Scores sur 100			
2	Type de Q ?	COTATION	Score Fréquence	Score Gène	Score Impact	
3	Q1 = 0		100	100		
4	Q1a = 0					
5	Q2 = 0					
6	Q2a = 0					
7	Q3 = 0					
8	Q3a = 0					
9	Q4 = 0					
10	Q5 = 0				0	
11	Q6 = 0					
12	Q7 = 0					
13	Q8 = 0					
14	Q9 = 0					
15	Q10 = 0					
16	Q11 = 0					
17	Q12 = 0					
18	Q13 = 0					
19		0 jamais			0	
20		1 une petite partie du temps			1	
21		2 une partie du temps			2	
22		3 la majeure partie du temps			3	
23		4 tout le temps			4	
24					5	
25					6	
26					7	
27					8	
28					9	
29					10	
30						
31						

Figure 15 : outil numérique de calcul du score Rhino QOL

D. Déroulement de la consultation pré implantaire

Chaque patient était reçu lors d'une première consultation où le praticien réalisait un bilan médical (antécédents médicaux et chirurgicaux, traitements en cours) et un examen clinique de la cavité buccale. Au cours de cette consultation, le patient était informé sur les modalités des traitements implantaires. Si le patient était éligible à une prise en charge implantaire, il était revu lors d'une seconde consultation avec une imagerie 3D. Lors de cette seconde consultation, nous proposons à chaque patient de remplir les questionnaires de qualité de vie Nose QOL et Rhino QOL. Ces derniers étaient conservés dans le dossier de chaque patient. Le CBCT de chaque patient était ensuite analysé avec un double intérêt : planification implantaire mais aussi analyse rigoureuse des sinus maxillaires (images intra sinusiennes présentes ou absentes). Les données de l'analyse du CBCT (voir paragraphe 3.a) étaient recueillies dans le dossier patient.

E. Extraction des données

Les données suivantes étaient extraites des dossiers médicaux des patients remplissant les critères d'éligibilité sur une fiche prévue à cet effet. Elles étaient anonymisées au moyen d'un chiffre correspondant à l'ordre d'inclusion et la correspondance entre le nom et prénom du

patient et le chiffre étaient colligées sur un tableau de correspondance gardé dans le service. Elles étaient ensuite saisies sur un masque de saisie réalisé avec le logiciel EPI-info.

F. Aspects statistiques

1. Calcul de la taille de l'échantillon

Pour estimer une prévalence de 20% avec une précision de l'intervalle de confiance à 95% de 10%, la taille d'échantillon nécessaire est de 62 patients. Le calcul a été réalisé via le logiciel Open EPI.

2. Analyse statistique

L'ensemble de l'étude statistique a été réalisée en collaboration avec le Dr E Arrivé (MCU-PH dans le département de Santé Publique, UFR d'Odontologie)

La prévalence sera estimée avec son intervalle de confiance à 95%.

Les scores de qualité de vie seront estimés et décrits en termes de moyenne avec déviation standard, minimum et maximum.

Ils seront comparés selon la présence d'image sinusienne avec le test de Kruskal Wallis au seuil de 5% à l'aide du logiciel Epi info 07.

G. Information du patient et éthique de la recherche

Le patient a été informé par son praticien que les données recueillies au cours de la consultation pourront être utilisées dans le cadre d'une étude sur la prévalence des images sinusiennes chez les patients consultant en vue d'une réhabilitation implantaire maxillaire. Le praticien leur précisera également leurs droits d'accès, d'opposition et de rectification de ces données. Si la personne est d'accord, elle donnera oralement son accord. La non-opposition et l'opposition du patient à l'utilisation de ses données sera mentionnée dans le dossier patient. Le patient pourra, à tout moment, s'opposer à l'utilisation de ses données dans le cadre de la recherche par l'intermédiaire de son praticien. Si le patient s'y oppose, ses données ne seront pas utilisées pour l'étude.

IV. RESULTATS

A. Echantillon

La population d'étude a été constituée entre le 1^{er} Septembre 2019 et le 30 Septembre 2020 au sein du service de chirurgie orale de Bordeaux. Suite aux conditions sanitaires mondiales le recrutement du nombre de patients nécessaires a fortement été impacté et n'a malheureusement pas pu être mené jusqu'à son terme avant la soumission de ce manuscrit.

Au total 47 patients ont été retenus pour cette étude. Les patients présentaient une moyenne d'âge de 60 ans (extrêmes 26-84 ans). Sur l'ensemble des 47 patients, 19 étaient des hommes et 28 étaient des femmes. Seuls 5 patients présentaient un tabagisme actif soit 10,6%.

B. Prévalence des images sinusiennes

L'analyse du CBCT a retrouvé une image sinusienne chez 23 patients. La prévalence du nombre d'images intra sinusiennes dans la population d'étude s'élève donc à 48,9 % (avec intervalle de confiance à 95% : 38,3 à 71,4).

C. Description des images sinusiennes

A l'analyse des CBCT des patients, 24 ne présentaient aucune image intra sinusienne (Figure 16). Chez les patients présentant une image intra sinusienne, l'augmentation de l'épaisseur de la muqueuse sinusienne était l'élément le plus fréquemment retrouvé. En effet une augmentation de la muqueuse sinusienne a été retrouvée chez 19 patients soit 40 % des patients. (Figure 17). L'épaisseur de la muqueuse variait de 1 à 13 millimètres (mm). L'augmentation moyenne retrouvée de la muqueuse sinusienne était de $6\text{mm} \pm 3,8\text{mm}$. Deux patients présentaient une image compatible avec un kyste du bas fond sinusien (Figure 18) soit 4,2%. Trois patients présentaient une image intra sinusienne en regard d'une lésion apicale (Figure 19) soit 6,4%. Aucun patient ne présentait d'image compatible avec une truffe aspergillaire ou d'opacification complète du sinus maxillaire.

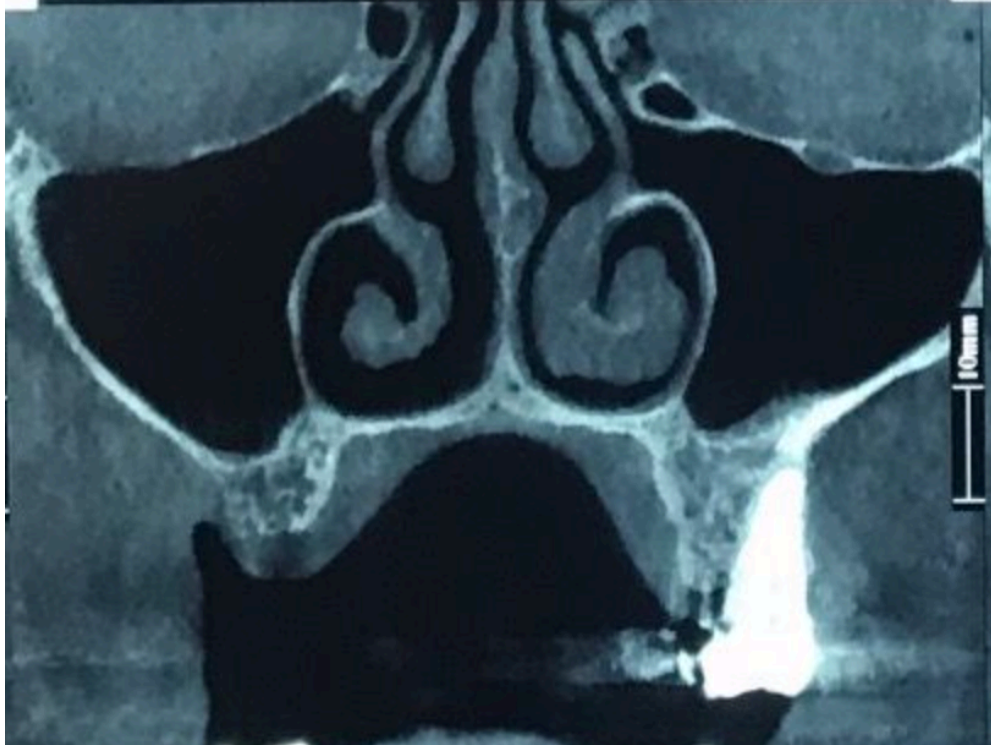

Figure 16 : coupe frontale d'un CBCT sans image intra sinusienne

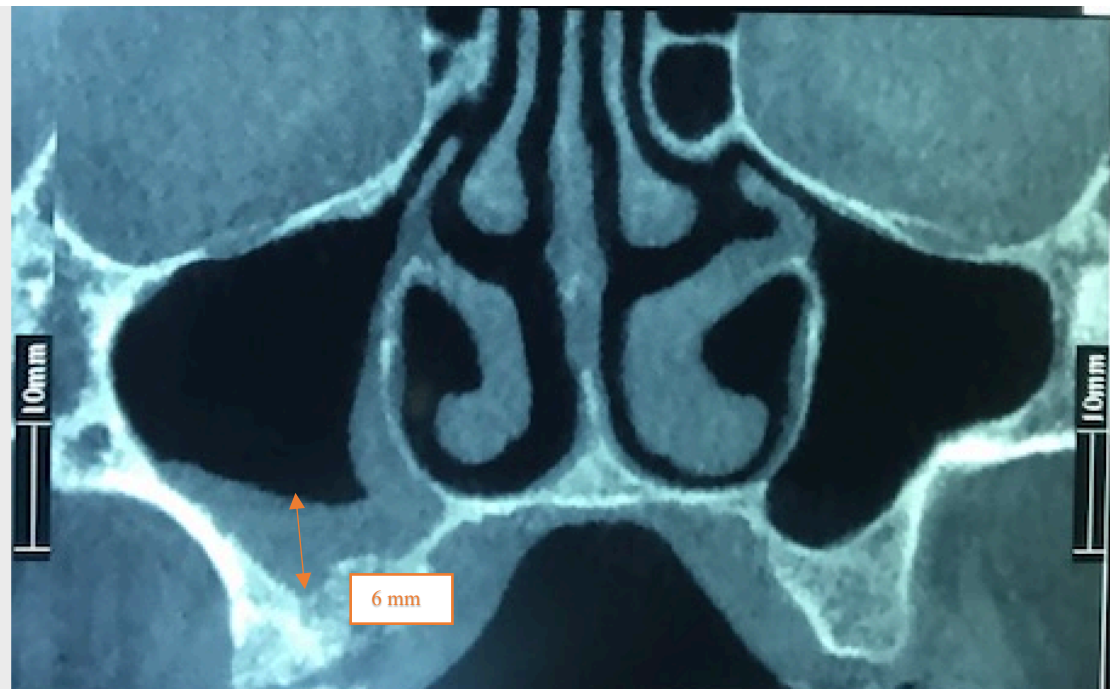

Figure 17 : coupe frontale CBCT avec épaissement muqueux côté droit ici évalué à 6 mm

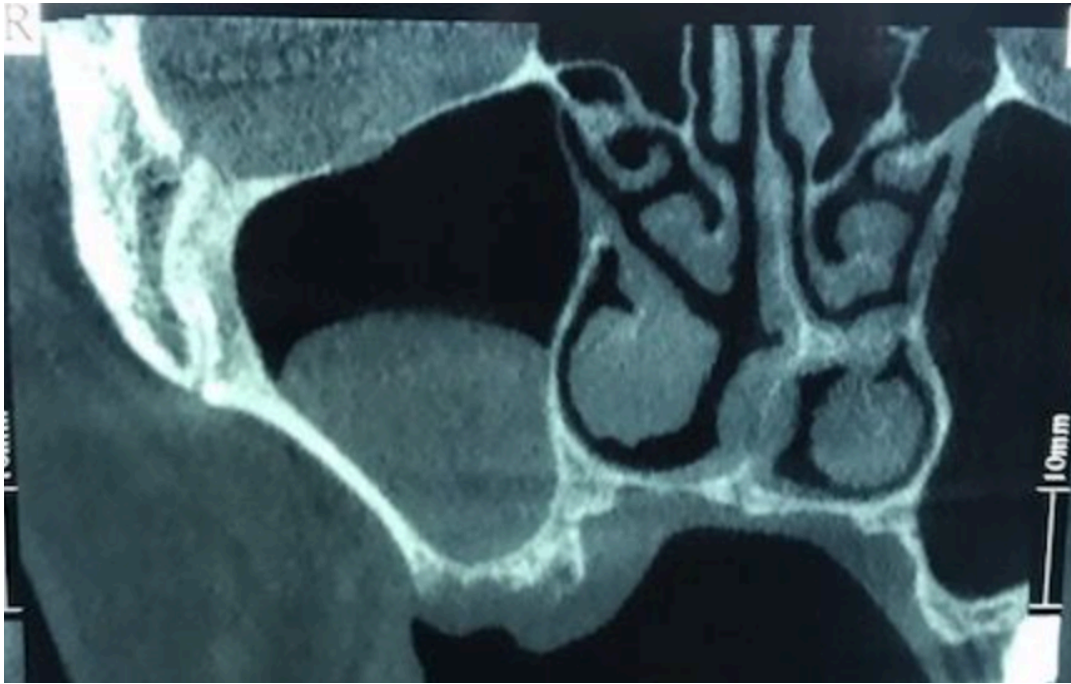

Figure 18 : coupe frontale CBCT avec épaissement muqueux compatible avec un kyste du bas fond sinusien

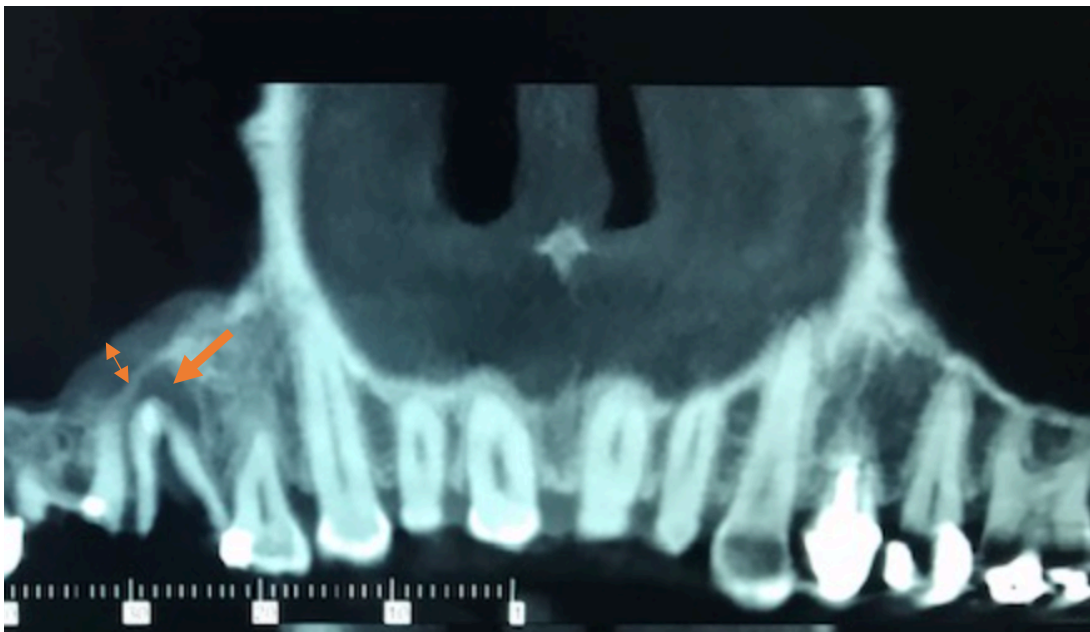


Figure 19 : coupe frontale/ panoramique CBCT retrouvant un épaissement de la muqueuse sinusienne (flèche double) en regard d'une lésion apicale (flèche simple)

D. Analyses des scores Nose QOL et Rhino QOL

Chaque patient inclus dans l'étude a répondu aux 2 questionnaires Nose QOL et Rhino QOL.

Concernant le score Nose QOL, le score moyen dans la population d'étude était de $11,17 \pm 15,5$. Le score minimal était de 0 et le maximal de 65. Vingt-trois patients ont présenté un score nul soit 49% des cas.

Concernant le score Rhino QOL :

Le score moyen de fréquence était de $93,7 \pm 9,9$ avec pour minimal 62,5 et maximal 100.

Le score moyen de la gêne était de $93,8 \pm 9,9$ avec pour minimal 56,6 et maximal 100.

Le score moyen de l'impact était de $2,4 \pm 5$ avec pour minimal 0 et maximal 22.

Vingt-cinq patients sur 47, soit 53 %, présentaient un score non modifié correspondant à un score de fréquence de 100, de gêne de 100 et d'impact de 0.

E. Analyses des images et des scores

1. Nose QOL et images sinusiennes

Sur les 24 patients ne présentant pas d'image sinusienne, le score Nose QOL moyen était de $11,25 \pm 14,9$ variant de 0 à 50 (Tableau 1).

Sur les 23 patients présentant une image sinusienne, le score Nose QOL moyen était de $11,08 \pm 16,5$ variant de 0 à 65 (Tableau 1).

Le score moyen du NOSE QOL dans l'ensemble de la population (images et sans images) est donc en dessous du seuil de 15/100.

On ne peut pas conclure à une différence significative lors de la comparaison du score Nose QOL entre les patients présentant une image intra sinusienne et ceux n'est présentant pas au regard de la valeur de p value= 0,78 (Tableau 1).

POPULATION		ABSENCE D'IMAGES SINSUSIENNES	IMAGES SINSUSIENNES	Test de Kruskal- Wallis
Nose QOL		11,25 ± 14,9	11,08 ± 16,5	p=0,78
RhinoQOL	Fréquence	96,09 ± 6,8	91,3 ± 12	p=0,165
	Gêne	94,01± 9,5	93,73 ± 10,6	p=0,86
	Impact	2,75 ± 4,9	2,15± 5,1	p=0,74

Tableau 1 : comparaison des scores Nose QOL et Rhino QOL en fonction de la présence ou de l'absence d'image intra sinusienne (moyenne ± déviation standard).

2. Rhino QOL et images sinusiennes

a) Score de fréquence

Sur les 24 patients ne présentant pas d'image sinusienne, le score moyen de fréquence était de $96,09 \pm 6,8$ (Tableau 1).

Sur les 23 patients présentant une image sinusienne, le score moyen de fréquence était de $91,3 \pm 12$ (Tableau 1)

Le score moyen du Rhino QOL fréquence dans l'ensemble de la population est donc au-dessus du seuil de 87/100.

On ne peut conclure à une différence significative lors de la comparaison du score Rhino QOL fréquence en fonction de la présence d'images sinusiennes au regard de la valeur de $p=0,165$ (Tableau 1).

b) Score de gêne

Sur les 24 patients ne présentant pas d'image sinusienne, le score moyen de gêne était de $94,01 \pm 9,5$ (Tableau 1).

Sur les 23 patients présentant une image sinusienne, le score moyen de gêne était de $93,73 \pm 10,6$ (Tableau 1).

Le score moyen du Rhino QOL gêne dans l'ensemble de la population est au-dessus du seuil de 88/100.

On ne peut conclure à une différence significative lors de la comparaison du score Rhino QOL gêne en fonction de la présence d'images sinusiennes au regard de la valeur de $p=0,86$ (Tableau 1).

c) Score d'impact

Sur les 24 patients ne présentant pas d'image sinusienne, le score d'impact moyen était de $2,75 \pm 4,9$ (Tableau 1).

Sur les 23 patients présentant une image sinusienne, le score d'impact moyen était de $2,15 \pm 5,1$ (Tableau 1).

Le score moyen du Rhino QOL impact dans l'ensemble de la population est en dessous du seuil de 6 /100.

On ne peut conclure à une différence significative lors de la comparaison du score Rhino QOL impact en fonction de la présence d'images sinusiennes au regard de la valeur de $p=0,74$ (Tableau 1).

3. Scores et épaisseur de la membrane sinusienne

L'augmentation de l'épaisseur de la membrane sinusienne étant l'image la plus fréquemment retrouvée, une possible corrélation entre l'épaisseur de la membrane sinusienne et la variation des scores a aussi été évaluée.

Pour le Nose QOL une augmentation de la membrane sinusienne était associée à une augmentation du score de manière statistiquement significative ($p=0,022$) (Tableau 2).

Les scores **de fréquence**, **de gêne** et **d'impact** du Rhino QOL n'étaient pas associés à l'augmentation de l'épaisseur de la membrane sinusienne (Tableau 2).

Variable	β	Ecart-type	p-value
Nose QOL	2,3	0,93	0,022
Rhino QOL Fréquence	-1,24	0,74	0,112
Rhino QOL Gêne	-0,68	0,70	0,341
Rhino QOL Impact	0,134	0,35	0,710

Tableau 2 : Relation entre épaisseur de membrane sinusienne et scores Nose QOL et Rhino QOL : régression linéaire univariée

V. DISCUSSION

A. Objectif principal

L'implantologie est une activité chirurgicale en pleine expansion pratiquée par de nombreux praticiens avec une approche et une formation différente. Le développement et l'accessibilité de l'imagerie 3D permet une analyse volumétrique pertinente et donc une prise en charge optimale pour les patients. Cependant, au-delà de la question purement dimensionnelle du volume osseux il s'agit de s'assurer que l'environnement du futur site receveur d'implant soit compatible avec une telle chirurgie.

Les conditions en termes d'espace prothétique, de volume osseux, de distance à respecter par rapport aux structures nobles sont bien définies notamment pour les réhabilitations mandibulaires mais, au maxillaire, la proximité avec le sinus maxillaire pose parfois des difficultés d'interprétation. L'analyse de cette structure anatomique est indispensable avant la chirurgie implantaire.

En effet de par ses caractéristiques anatomiques et notamment sa faible qualité osseuse, les complications post opératoires sont plus fréquentes au niveau maxillaire que mandibulaire [42], avec un taux de complication implantaire variant entre 5 et 10% [42].

Les principales complications après la pose d'implants maxillaires sont une perforation de la muqueuse sinusienne, un manque de stabilité primaire, la constitution d'une communication bucco-sinusienne, et une mauvaise ostéo-intégration [42]. Les patients peuvent aussi développer des sinusites post-opératoires. Celles-ci peuvent être expliquées par l'épaississement réactionnel de la muqueuse sinusienne qui conduit à une insuffisance mucociliaire. Cette insuffisance affecte le complexe ostio-méatal réduisant la perméabilité de l'ostium maxillaire et facilitant ainsi la colonisation bactérienne [43].

Le risque de sinusite post opératoire est favorisé par une perforation sinusienne, le tabagisme et la hauteur de l'élévation en cas de sinus lift [44].

De nombreux articles mentionnent des complications en rapport avec des migrations implantaires intra-sinusiennes [45]. L'incidence exacte de cette complication est difficile à évaluer car on ne retrouve pas dans la littérature de vraie cohorte de patients mais plutôt des séries de cas. Par exemple Sgaramella [42] relate 9 cas, Manor [46] 55 cas et Safadi [45] 25

cas. La migration d'un implant dentaire dans le sinus serait le plus souvent la conséquence d'une mauvaise planification implantaire [43].

L'objectif principal de ce travail était d'évaluer au sein d'une population consultant pour de la chirurgie implantaire ou pré implantaire la prévalence d'images intra sinusiennes découvertes lors du bilan pré implantaire. Comme énoncé dans l'introduction, de nombreux praticiens sont parfois embarrassés par la découverte d'une image intra sinusienne et adressent souvent les patients vers un spécialiste ORL avant de débiter le traitement implantaire. De nouvelles directives de la SFORL [1] publiées en 2020 proposent aujourd'hui un ensemble de recommandations pour aider les praticiens dans leurs démarches diagnostiques et thérapeutiques avant une réhabilitation implantaire.

L'hypothèse initiale de ce travail était que nous allions retrouver une prévalence de 20% d'images intra sinusiennes découvertes sur les CBCT dans le cadre d'un bilan pré implantaire. Cette valeur de 20% était en accord avec les résultats des études de Havaas de 1988 (24%) [3], de Lim en 2012 (27%) [5] ou encore celle de Cha en 2007 avec (24%) [6].

Or les résultats obtenus dans notre étude sont plus élevés qu'attendus puisque la prévalence mise en évidence est de 48%.

Cependant, plusieurs études dans la littérature retrouvent une prévalence de l'ordre de 50%. Cağlayan F [4] dans une étude de 2012 sur 207 CBCT retrouvait une prévalence de 51,8%. En 2017, l'étude de Drumond [47] affiche une prévalence de 60% d'anomalies sinusiennes découvertes sur des scanners du massif facial. Des valeurs similaires sont obtenues dans l'étude de Ritter [48] en 2011, de Gracco [49] en 2012, de Manji [50] en 2013 et de Raghav [51] en 2014 montrant respectivement une prévalence d'anomalies intra sinusiennes de 56%, 50%, 45% et 59% sur les imageries.

Néanmoins les populations d'étude des articles sus mentionnés sont très hétérogènes.

Seules les études de Manji [50], qui se focalisait sur des patients devant bénéficier d'une élévation sinusienne, et de Nguyen [52] analysant des images découvertes fortuitement dans le bilan pré implantaire, constituaient une population d'étude semblable à la nôtre. En effet dans de nombreux articles, la population d'étude ne se limitait pas aux patients souhaitant bénéficier d'une prise en charge implantaire. L'étude de Ritter [48] analysait des CBCT de patients dans un contexte de néoplasie, d'extraction dentaire, de sinusite ou de traumatologie. Gracco [49]

n'a étudié que les imageries de patients dans le cadre d'un bilan orthodontique. Des patients consultant pour des soins dentaires, des lésions inflammatoires apicales ou endodontiques ont constitué la population d'étude de Raghav [51].

La prévalence d'images sinusiennes retrouvée dans notre étude est compatible avec celle décrite dans la littérature bien que les images décrites dans la plupart des études soient considérées comme pathologiques. L'utilisation tout au long de notre étude du terme « images sinusiennes » tente de maintenir une certaine objectivité sur l'interprétation radiologique de ces « images ». En effet toutes images sinusiennes ne sont pas à considérer comme pathologiques et l'interprétation d'une image doit être associée au contexte clinique.

Un autre point à soulever réside dans la volonté d'étudier une population très ciblée. En contrepartie, cela rend l'étude moins puissante d'un point de vue statistique. Le recrutement de patients avec l'ensemble des critères d'inclusions est plus difficile et plus restreint que la simple utilisation d'une large base de données d'imagerie du massif facial sans distinction de la ou des causes menant à la réalisation des imageries.

B. Objectifs secondaires

L'épaississement de la muqueuse sinusienne apparaît comme l'image la plus souvent retrouvée sur les CBCT pré-implantaires dans la population d'étude, de même que dans la littérature. La fréquence de cet épaississement est variable entre les différentes études. Elle s'étend de 21% dans l'étude de Drumont [47] jusqu'à 66% dans celle de Rege [7]. La valeur de 40 % retrouvée au sein de notre population est comparable aux valeurs retrouvées dans les études antérieures [48,49,53]. Quasiment une image sur deux découvertes sur les CBCT pré implantaires est une muqueuse sinusienne épaissie. Il est donc nécessaire de pouvoir guider les praticiens face à cette situation qui est finalement très fréquente.

L'utilisation de CBCT grand champ avec visualisation des ostia est indispensable (en accord avec les recommandations de la SFORL 2020) pour l'analyse de cet épaississement muqueux. En effet une obstruction du méat moyen peut engendrer un retentissement au niveau des sinus maxillaires et fausser l'interprétation. Shanbhag S [54] s'est intéressé à la comparaison des images sinusiennes chez les patients avec et sans obstructions des ostia. Dans son étude un patient avec une membrane sinusienne supérieure à 10 mm a plus de chance d'avoir une

obstruction du méat moyen, que les patients avec une augmentation d'épaisseur moindre. De nombreux praticiens utilisent aujourd'hui des CBCT « petit champ », ce qui ne permet pas de visualiser l'ensemble du sinus maxillaire, ni de prendre en compte la perméabilité des ostia maxillaires. Une controverse existe sur l'éventuelle systématisation de ce type d'examen de type « grand champ ». A l'heure actuelle il n'est recommandé de réaliser un bilan élargi qu'en cas d'anomalie du cadre osseux dans un contexte d'images sinusiennes asymptomatiques [1].

Les images kystiques du bas fond sinusien apparaissent en seconde position des images découvertes dans le bilan pré implantaire. La fréquence est relativement stable entre les études, de l'ordre de 5 à 10% (LIM [5] 7% ; Rege [7] 7,8%, Drumond [47]10%). La valeur de 4,26% dans l'étude est donc compatible avec celle retrouvée dans la littérature. Le volume des kystes en valeur absolue importe moins que le rapport avec le volume du sinus maxillaire en cas de surélévation sinusienne. En effet si le kyste est volumineux, la surélévation peut aboutir à l'obstruction de l'ostium du sinus maxillaire [55] soit par un blocage direct de l'ostium ou secondairement à l'inflammation réactionnelle. Guo [56] a évalué la perméabilité de l'ostium maxillaire dans le cadre d'élévation sinusienne, et retrouve 30% d'obstruction sur le CBCT post opératoire immédiat, mais une réversibilité après 7 mois.

Concernant les autres images recherchées, aucun cas d'opacification complète de sinus maxillaire, ni de truffe aspergillaire n'a été détecté dans notre étude. Cependant, Ritter [48] et Rege [7] ont retrouvé des opacifications complètes sinusiennes de l'ordre de 6 à 7%. L'absence de telles images dans notre étude est probablement en lien avec le choix de la population d'étude qui consultait pour un bilan pré implantaire et non pas pour une symptomatologie nasosinusienne. Il faut tout de même rester prudent car des infections fongiques peuvent ne pas être symptomatiques ou ne pas présenter de tonalité calcique [57,58,59].

Les questionnaires Nose QOL et Rhino QOL sont des questionnaires francophones utilisables et validés dans l'évaluation de la qualité de vie des patients présentant une pathologie nasosinusienne. Le Nose QOL est spécifique de l'obstruction nasale et le Rhino QOL s'intéresse plus aux patients atteints de rhino sinusite chronique. Ces deux questionnaires sont utilisés pour la première fois dans un cadre pré implantaire.

La valeur moyenne des scores Nose QOL et Rhino QOL dans l'ensemble de la population étudiée apparaît dans des valeurs « normales ». Les scores obtenus lors de l'étude sont

difficilement comparables avec la littérature puisque aucune étude n'utilise ces questionnaires ou apparentés dans les bilans pré implantaires. Les questionnaires de qualité de vie utilisés évaluent plutôt l'impact des implants sur la qualité de vie au quotidien [60,61]. En effet il n'y a pas dans la littérature d'études tentant de comparer cliniquement des patients en fonction de la présence d'une image intra sinusienne ou non. L'évaluation clinique étant ici faite de façon objective par les questionnaires. L'intérêt de ce travail était de combiner l'étude des images sinusiennes avec une évaluation clinique par les questionnaires.

Pour le score de NOSE QOL, la valeur moyenne du score se situe en dessous du seuil de 15/100, que les patients présentent ou non une image intra sinusienne sur le CBCT, sans différence statistiquement significative du score entre les 2 groupes. Cela amène donc à penser que la présence d'une augmentation de l'épaisseur de la muqueuse sinusienne ou d'un kyste du bas fond sinusien ne présente pas de retentissement fonctionnel sur le patient et donc n'est pas à considérer comme pathologique. Ainsi, il semble logique d'avancer qu'un patient présentant une image intra sinusienne de type membrane épaissie ou kyste du bas fond sinusien avec un questionnaire Nose QOL inférieur au seuil, doit être considéré comme ne nécessitant pas de consultation ORL à titre systématique dans le cadre pré implantaire.

La puissance de l'étude est assez faible mais s'accorde avec les recommandations 7 et 8 de la SFORL 2020 pour les surélévations sinusiennes. La recommandation 7 prône que « toute découverte fortuite d'un épaississement muqueux ou d'un kyste du plancher sinusien n'est pas une contre-indication à la chirurgie de surélévation du plancher sinusien en l'absence d'antécédent ou de suspicion de pathologie maxillaire à l'interrogatoire ». La recommandation 8 annonce « qu'en raison de leur caractère exceptionnellement pathologique, les épaississements muqueux et les kystes sous muqueux du plancher du sinus maxillaire n'ont pas systématiquement besoin d'être traités avant la chirurgie de surélévation du plancher sinusien » [1]. Ainsi, les conclusions statistiques de notre étude avec le Nose QOL sont en accord avec les recommandations de la SFORL 2020 issues d'une validation d'experts.

L'analyse du score Rhino QOL était moins simple car elle comprenait 3 scores.

Cependant à l'image du Nose QOL, la valeur moyenne des scores de fréquence, de gêne ou d'impact se situe au-dessus du seuil pour la fréquence (87/100) et la gêne (88/100) et en dessous du seuil pour l'impact (6/100) que les patients présentent ou non une image intra sinusienne.

Aucune différence statistiquement significative n'a été mise en évidence entre les 2 groupes pour les scores de fréquence, de gêne et d'impact. Les conclusions obtenues avec le Nose QOL sont donc aussi valables pour le Rhino QOL quant à la non systématisation des consultations ORL en cas de scores Rhino QOL normaux avec une image intra sinusienne de type membrane épaissie ou kyste du bas fond sinusien.

Au total, que les patients présentent ou non une image intra sinusienne, les valeurs de scores Nose QOL et Rhino QOL retrouvées ne permettent pas de démontrer une différence significative entre les deux groupes. Cette conclusion est restreinte aux épaissements muqueux et kystes du bas fond sinusien, qui sont les seules images finalement observées dans notre étude. Ces images ne semblent donc pas avoir de corrélation radio clinique.

Cette approche doit rassurer les praticiens implantologistes sur leur conduite à tenir et raisonner leurs demandes de consultation pré implantaire ORL. Une évaluation clinique rigoureuse avec un CBCT adapté (image « grand champ ») des patients en pré implantaire est nécessaire, conditionnant la réflexion sur la présence d'une image sinusienne et sur sa conduite à tenir.

L'utilisation en pratique courante de questionnaires de qualité de vie pourrait se systématiser en consultation pré implantaire. La poursuite des inclusions est nécessaire car même si des éléments statistiques sont exposés dans ce travail, une population d'étude plus importante sera indispensable pour conclure.

Dans la littérature, une épaisseur muqueuse de 1 à 4 mm serait considérée comme normale [62,63]. La notion d'une « épaisseur normale » de la muqueuse sinusienne perd de son sens au vu des résultats. Des patients avec parfois des épaisseurs de plusieurs millimètres ont des scores de qualité de vie non modifiés. La recherche d'une hypothétique corrélation entre majoration des symptômes et majoration de l'épaisseur qui soutiendrait qu'une épaisseur de muqueuse plus importante est plus grave qu'une faible épaisseur a été réalisée. Aucune corrélation statistiquement significative n'a été retrouvée avec le score Rhino QOL. Une corrélation statistiquement significative a cependant été retrouvée pour le score Nose QOL. La poursuite de l'étude avec un plus grand échantillon est nécessaire pour valider ces derniers éléments statistiques.

C. Forces et biais de l'étude

Biais de l'étude

L'étude a été menée en mono-centrique, dans un seul service hospitalier et de façon rétrospective.

L'analyse et l'évaluation radiographique des CBCT ont été réalisées par plusieurs observateurs. Plusieurs interventions avec les différents observateurs sur les méthodes d'analyse ont cependant été réalisées pour uniformiser au maximum leurs interprétations.

Au total, le nombre de patients dans l'étude reste relativement faible et inférieur au total requis pour finaliser l'étude statistique.

Force de l'étude

L'utilisation pour la première fois de questionnaires standardisés de qualité de vie ORL dans le cadre pré implantaire ainsi que la recherche pour la première fois d'une éventuelle corrélation radio clinique.

L'évaluation clinique objective des patients en pré implantaire par les questionnaires.

L'estimation des scores de qualité de vie en pré implantaire

VI. CONCLUSION

Les images intra sinusiennes sont retrouvées très fréquemment lors des bilans pré implantaire maxillaires puisque présentes sur plus d'un CBCT sur deux. L'épaississement de la muqueuse sinusienne est l'image la plus courante.

L'évaluation clinique objective des patients lors du bilan pré implantaire présentant ou non une image sinusienne n'apparaît pas différente. Un score clinique non ou peu modifié avec une image intra sinusienne de type muqueuse épaissie ou kyste du bas fond sinusien ne devrait pas conduire systématiquement à un bilan ORL. Cependant en cas de score clinique modifié associé à une imagerie intra sinusienne, le recours à une expertise ORL reste nécessaire.

L'utilisation en routine de questionnaires de qualité de vie par les praticiens pourrait être intéressant pour les aider dans leurs décisions. Le questionnaire Nose QOL est rapide, facile d'utilisation et d'interprétation, il pourrait ainsi être le plus approprié.

Cette étude a tenté de réaliser pour la première fois une approche radio clinique dans une évaluation pré implantaire. L'approche clinique est pour le moment restreinte aux questionnaires de qualité de vie mais on pourrait envisager de réaliser une étude associant un examen naso-fibroscopique qui permettrait de compléter de façon objective l'évaluation radio clinique.

VII. BIBLIOGRAPHIE

1. De Gabory L, Catherine J-H, Molinier-Blossier S, Lacan A, Castillo L, Russe P, et al. French Otorhinolaryngology Society (SFORL) good practice guidelines for dental implant surgery close to the maxillary sinus. *European Annals of Otorhinolaryngology, Head and Neck Diseases*. janv 2020;137(1):53-8.
2. Edwards R, Alsufyani N, Heo G, Flores-Mir C. The frequency and nature of incidental findings in large-field cone beam computed tomography scans of an orthodontic sample. *Prog Orthod*. 11 juin 2014;15(1):37.
3. Havas TE, Motbey JA, Gullane PJ. Prevalence of incidental abnormalities on computed tomographic scans of the paranasal sinuses. *Arch Otolaryngol Head Neck Surg*. août 1988;114(8):856-9.
4. Cağlayan F, Tozoğlu U. Incidental findings in the maxillofacial region detected by cone beam CT. *Diagn Interv Radiol*. avr 2012;18(2):159-63.
5. Lim CGT, Spanger M. Incidental maxillary sinus findings in patients referred for head and neck CT angiography. *Singapore Dent J*. déc 2012;33(1):1-4.
6. Cha J-Y, Mah J, Sinclair P. Incidental findings in the maxillofacial area with 3-dimensional cone-beam imaging. *Am J Orthod Dentofacial Orthop*. juill 2007;132(1):7-14.
7. Rege ICC, Sousa TO, Leles CR, Mendonça EF. Occurrence of maxillary sinus abnormalities detected by cone beam CT in asymptomatic patients. *BMC Oral Health*. 10 août 2012;12:30.
8. Janner SFM, Caversaccio MD, Dubach P, Sendi P, Buser D, Bornstein MM. Characteristics and dimensions of the Schneiderian membrane: a radiographic analysis using cone beam computed tomography in patients referred for dental implant surgery in the posterior maxilla. *Clin Oral Implants Res*. déc 2011;22(12):1446-53.
9. Sinus et implant. La chirurgie d'élévation sinusienne à visée implantaire. E Gouet. Edition CdP 2017
10. Gaudy J-F, Gorce T. Os maxillaire. In: *Atlas D'anatomie Implantaire*. Elsevier; 2011. p. 3-29.
11. Kalyvas D, Kapsalas A, Paikou S, Tsiklakis K. Thickness of the Schneiderian membrane and its correlation with anatomical structures and demographic parameters using CBCT tomography: a retrospective study. *Int J Implant Dent*. déc 2018;4(1):32.
12. Lu Y, Liu Z, Zhang L, Zhou X, Zheng Q, Duan X, et al. Associations between

- maxillary sinus mucosal thickening and apical periodontitis using cone-beam computed tomography scanning: a retrospective study. *J Endod.* août 2012;38(8):1069-74.
13. Bayrak S, Ustaoglu G, Demiralp KÖ, Kurşun Çakmak EŞ. Evaluation of the Characteristics and Association Between Schneiderian Membrane Thickness and Nasal Septum Deviation. *J Craniofac Surg.* mai 2018;29(3):683-7.
 14. Goldberg M, Vital SO, Barbet P. Embryologie craniofaciale (II). Embryologie de la face et des structures squelettiques céphaliques : morphogenèse des maxillaires, de la mandibule et du crâne. déc 2016
 15. Whyte A, Boeddinghaus R. The maxillary sinus: physiology, development and imaging anatomy. *Dentomaxillofacial Radiology.* déc 2019;48(8):20190205.
 16. Lorkiewicz-Muszyńska D, Kociemba W, Rewekant A, Sroka A, Jończyk-Potoczna K, Patelska-Banaszewska M, et al. Development of the maxillary sinus from birth to age 18. Postnatal growth pattern. *International Journal of Pediatric Otorhinolaryngology.* sept 2015;79(9):1393-400.
 17. Scuderi AJ, Harnsberger HR, Boyer RS. Pneumatization of the paranasal sinuses: normal features of importance to the accurate interpretation of CT scans and MR images. *AJR Am J Roentgenol.* mai 1993;160(5):1101-4.
 18. Delmas J, Radulesco T, Varoquaux A, Thomassin J-M, Dessi P, Michel J. Anatomie des cavités nasosinusiennes. 7 sept 2017
 19. Jankowski R, Nguyen DT, Poussel M, Chenuel B, Gallet P, Rumeau C. Sinusologie. *Annales françaises d'Oto-rhino-laryngologie et de Pathologie Cervico-faciale.* sept 2016;133(4):237-43.
 20. Tadinada A, Fung K, Thacker S, Mahdian M, Jadhav A, Schincaglia GP. Radiographic evaluation of the maxillary sinus prior to dental implant therapy: A comparison between two-dimensional and three-dimensional radiographic imaging. *Imaging Sci Dent.* sept 2015;45(3):169-74.
 21. Manuel d'implantologie clinique, Darvapanah 2018.
 22. Bellaiche DN. principe, technique, qualité d'image, artéfacts, types d'appareil, indications. *Dental Tribune* 2014.
 23. Hauret L, Hodez C. Nouveauté en radiologie dento-maxillofaciale : la tomographie volumétrique à faisceau conique. *Journal de Radiologie.* mai 2009;90(5):604-17.
 24. Rouas P, Bandon D, Nancy J, Delbos Y, Hauret L, Bar D. Digital volume tomography using the NewTom system: advantages of this new technique in children. *Arch Pediatr.* août 2006;13(8):1169-77.

25. Loubele M, Van Assche N, Carpentier K, Maes F, Jacobs R, van Steenberghe D, et al. Comparative localized linear accuracy of small-field cone-beam CT and multislice CT for alveolar bone measurements. *Oral Surgery, Oral Medicine, Oral Pathology, Oral Radiology, and Endodontology*. avr 2008;105(4):512-8.
26. Suomalainen A, Kiljunen T, Käser Y, Peltola J, Kortensniemi M. Dosimetry and image quality of four dental cone beam computed tomography scanners compared with multislice computed tomography scanners. *Dentomaxillofac Radiol*. sept 2009;38(6):367-78.
27. Moulin G, Pascal T, Jacquier A, Vidal V, Facon F, Dessi P, et al. *Imagerie des sinusites chroniques de l'adulte*. 19 mars 2008
28. Gilain L, Bonfils P, Lietin B. *Sinusites antérieures de la face*. 4 avr 2014
29. F Dubrulle *Imagerie en ORL*. Elsevier; 2010
30. Kawai T, Tanaka R, Yeung AWK, von Arx T, Bornstein MM. Frequency and type of incidentally detected radiodensities in the maxillary sinus: a retrospective analysis using cone beam computed tomography (CBCT). *Clin Oral Invest*. mars 2019;23(3):1091-9.
31. Lee DH, Yoon TM, Lee JK, Lim SC. Computed tomography-based differential diagnosis of fungus balls in the maxillary sinus. *Oral Surgery, Oral Medicine, Oral Pathology and Oral Radiology*. mars 2020;129(3):277-81.
32. Maillet M, Bowles WR, McClanahan SL, John MT, Ahmad M. Cone-beam Computed Tomography Evaluation of Maxillary Sinusitis. *Journal of Endodontics*. 1 juin 2011;37(6):753-7.
33. Phothikhun S, Suphanantachat S, Chuenchompoonut V, Nisapakultorn K. Cone-beam computed tomographic evidence of the association between periodontal bone loss and mucosal thickening of the maxillary sinus. *J Periodontol*. mai 2012;83(5):557-64.
34. Khorramdel A, Shirmohammadi A, Sadighi A, Faramarzi M, Babaloo AR, Sadighi Shamami M, et al. Association between demographic and radiographic characteristics of the schneiderian membrane and periapical and periodontal diseases using cone-beam computed tomography scanning: A retrospective study. *J Dent Res Dent Clin Dent Prospects*. 2017;11(3):170-6.
35. Kocak N, Alpoz E, Boyacioglu H. Evaluation of the effect of apical lesion on mucosal thickening and thickness of apical bone using limited cone-beam computed tomography. *Niger J Clin Pract*. août 2018;21(8):954-9.
36. Marro M, Mondina M, Stoll D, de Gabory L. French validation of the NOSE and RhinoQOL questionnaires in the management of nasal obstruction. *Otolaryngology–Head and Neck Surgery*. 2011;144(6):988–993.

37. Mondina M, Marro M, Maurice S, Stoll D, de Gabory L. Assessment of nasal septoplasty using NOSE and RhinoQoL questionnaires. *Eur Arch Otorhinolaryngol.* oct 2012;269(10):2189-95.
38. Stewart MG, Smith TL, Weaver EM, Witsell DL, Yueh B, Hannley MT, et al. Outcomes after nasal septoplasty: results from the Nasal Obstruction Septoplasty Effectiveness (NOSE) study. *Otolaryngology–Head and Neck Surgery.* 2004;130(3):283–290.
39. Stewart MG, Witsell DL, Smith TL, Weaver EM, Yueh B, Hannley MT. Development and validation of the Nasal Obstruction Symptom Evaluation (NOSE) scale. *Otolaryngol Head Neck Surg.* févr 2004;130(2):157-63.
40. Atlas SJ, Metson RB, Singer DE, Wu YA, Gliklich RE. Validity of a new health-related quality of life instrument for patients with chronic sinusitis. *The Laryngoscope.* 2005;115(5):846–854.
41. Atlas SJ, Gallagher PM, Wu YA, Singer DE, Gliklich RE, Metson RB, et al. Development and validation of a new health-related quality of life instrument for patients with sinusitis. *Quality of Life Research.* 2005;14(5):1375–1386.
42. Ridaura-Ruiz L, Figueiredo R, Guinot-Moya R, Piñera-Penalva M, Sanchez-Garcés MA, Valmaseda-Castellón E, et al. Accidental Displacement of Dental Implants into the Maxillary Sinus: A Report of Nine Cases: Implant Displacement into the Maxillary Sinus. *Clinical Implant Dentistry and Related Research.* oct 2009;11:e38-45.
43. Sgaramella N, Tartaro G, D’Amato S, Santagata M, Colella G. Displacement of Dental Implants Into the Maxillary Sinus: A Retrospective Study of Twenty-One Patients: Implant Displacement into Maxillary Sinus. *Clinical Implant Dentistry and Related Research.* févr 2016;18(1):62-72.
44. Schwarz L, Schiebel V, Hof M, Ulm C, Watzek G, Pommer B. Risk Factors of Membrane Perforation and Postoperative Complications in Sinus Floor Elevation Surgery: Review of 407 Augmentation Procedures. *Journal of Oral and Maxillofacial Surgery.* juill 2015;73(7):1275-82.
45. Safadi A, Ungar OJ, Oz I, Koren I, Abergel A, Kleinman S. Endoscopic sinus surgery for dental implant displacement into the maxillary sinus-a retrospective clinical study. *Int J Oral Maxillofac Surg.* juill 2020;49(7):966-72.
46. Manor Y, Anavi Y, Gershonovitch R, Lorean A, Mijiritsky E. Complications and Management of Implants Migrated into the Maxillary Sinus. *Int J Periodontics Restorative Dent.* déc 2018;38(6):e112–e118.

47. Drumond J, Allegro B, Novo N, de Miranda S, Sendyk W. Evaluation of the Prevalence of Maxillary Sinuses Abnormalities through Spiral Computed Tomography (CT). *Int Arch Otorhinolaryngol.* avr 2017;21(02):126-33.
48. Ritter L, Lutz J, Neugebauer J, Scheer M, Dreiseidler T, Zinser MJ, et al. Prevalence of pathologic findings in the maxillary sinus in cone-beam computerized tomography. *Oral Surgery, Oral Medicine, Oral Pathology, Oral Radiology, and Endodontology.* mai 2011;111(5):634-40.
49. Gracco A, Incerti Parenti S, Ioele C, Alessandri Bonetti G, Stellini E. Prevalence of incidental maxillary sinus findings in Italian orthodontic patients: a retrospective cone-beam computed tomography study. *Korean J Orthod.* 2012;42(6):329.
50. Manji A, Faucher J, Resnik RR, Suzuki JB. Prevalence of maxillary sinus pathology in patients considered for sinus augmentation procedures for dental implants. *Implant Dent.* août 2013;22(4):428-35.
51. Raghav M, Karjodkar FR, Sontakke S, Sansare K. Prevalence of incidental maxillary sinus pathologies in dental patients on cone-beam computed tomographic images. *Contemp Clin Dent.* juill 2014;5(3):361-5.
52. Nguyen P, Kruger E, Huang T, Koong B. Incidental findings detected on cone beam computed tomography in an older population for pre-implant assessment. *Aust Dent J.* 18 juin 2020;adj.12777.
53. Dobele I, Kise L, Apse P, Kragis G, Bigestans A. Radiographic assessment of findings in the maxillary sinus using cone-beam computed tomography. *Stomatologija.* 2013;15(4):119-22.
54. Shanbhag S, Karnik P, Shirke P, Shanbhag V. Cone-beam computed tomographic analysis of sinus membrane thickness, ostium patency, and residual ridge heights in the posterior maxilla: implications for sinus floor elevation. *Clin Oral Implants Res.* juin 2014;25(6):755-60.
55. Delilbasi C, Gurler G, Burgaz I. Sinus Lifting in the Presence of Pseudocyst: Case Series. 2014;13(4):4.
56. Guo Z-Z, Liu Y, Qin L, Song Y-L, Xie C, Li D-H. Longitudinal response of membrane thickness and ostium patency following sinus floor elevation: a prospective cohort study. *Clin Oral Implants Res.* juin 2016;27(6):724-9.
57. Seo Y-J, Kim J, Kim K, Lee J-G, Kim C-H, Yoon J-H. Radiologic characteristics of sinonasal fungus ball: an analysis of 119 cases. *Acta Radiol.* sept 2011;52(7):790-5.

58. Yoon YH, Xu J, Park SK, Heo JH, Kim YM, Rha K-S. A retrospective analysis of 538 sinonasal fungus ball cases treated at a single tertiary medical center in Korea (1996-2015). *Int Forum Allergy Rhinol.* 2017;7(11):1070-5.
59. Ng T-Y, Wang J-Y, Tsai M-H, Lin C-C, Tai C-J, Ng Y-K. Hyperdense findings in sinus computed tomography of chronic rhinosinusitis: Sinus CT hyperdense. *International Forum of Allergy and Rhinology.* déc 2015;5(12):1181-4.
60. Nagahisa K, Arai K, Baba S. Study on Oral Health-Related Quality of Life in Patients After Dental Implant Treatment with Patient-Reported Outcome. *Int J Oral Maxillofac Implants.* oct 2018;33(5):1141-8.
61. Sargozaie N, Moeintaghavi A, Shojaie H. Comparing the Quality of Life of Patients Requesting Dental Implants Before and After Implant. *Open Dent J.* 2017;11:485-91.
62. Rancitelli D, Borgonovo AE, Cicciù M, Re D, Rizza F, Frigo AC, et al. Maxillary Sinus Septa and Anatomic Correlation With the Schneiderian Membrane: *Journal of Craniofacial Surgery.* juin 2015;26(4):1394-8.
63. Çakur B, Sümbüllü MA, Durna D. Relationship among Schneiderian Membrane, Underwood's Septa, and the Maxillary Sinus Inferior Border: Correlation among the Sinus Variations. *Clinical Implant Dentistry and Related Research.* févr 2013;15(1):83-7.

VIII. FIGURES ET TABLEAUX

A. Figures

Figure 1 : sinus maxillaire dissection latérale (Frank H. Netter, 2004)

Figure 2 : coupe CBCT frontale retrouvant une cloison bilatérale au niveau des sinus maxillaires

Figure 3 : coupe CBCT axiale avec une cloison dans le sinus maxillaire droit.

Figure 4 : croissance du sinus maxillaire en fonction de l'âge

Figure 5 : Comparaison de l'acquisition entre scanner (A) et CBCT (B). (La lettre de la Stomatologie mars 2009)

Figure 6 : coupe frontale des sinus maxillaires au CBCT

Figure 7 : coupes scannographiques axiale (a) et coronale (b) : niveau liquidien au sein du sinus maxillaire gauche (a) ; aspect de bulles d'air avec comblement du sinus droit (b). (F Dubrulle. Imagerie en ORL.2010)

Figure 8 : coupe scannographique coronale retrouvant une opacité subtotale du sinus maxillaire gauche, épaissement muqueux et ostéosclérose discrète. (F Dubrulle. Imagerie en ORL.2010) (F Dubrulle. Imagerie en ORL.2010)

Figure 9 : coupe scannographique coronale retrouvant un épaissement muqueux bilatéral des sinus maxillaires, associé à un comblement des cellules ethmoïdales antérieures. (F Dubrulle. Imagerie en ORL.2010)

Figure 10 : coupe scannographique axiale retrouvant une sinusite odontogène avec matériel dentaire intra sinusien visualisé (flèche), associée à une aspergillose (microcalcifications). (L Hauret Radiologie Bordeaux)

Figure 11 : coupe scannographique sagittale avec effraction de pâte dentaire et épaissement muqueux maxillaire. (L Hauret Radiologie Bordeaux)

Figure 12 : coupe scannographique coronale retrouvant une opacité totale du sinus maxillaire gauche avec calcification centrale (flèche). (L Hauret Radiologie Bordeaux)

Figure 13 : coupe scannographique coronale a) et axiale b) retrouvant des kystes du bas fond sinusien bilatéraux.

Figure 14 : coupes scannographiques coronales : aspect de polypose naso-sinusienne. (L Hauret radiologie Bordeaux)

Figure 15 : outil numérique de calcul du score Rhino QOL

Figure 16 : coupe frontale CBCT sans image intra sinusienne

Figure 17 : coupe frontale CBCT avec épaissement muqueux côté droit ici évalué à 6 mm

Figure 18 : coupe frontale CBCT avec épaissement muqueux compatible avec un kyste du bas fond sinusien

Figure 19 : coupe frontale / panoramique CBCT retrouvant un épaissement de la muqueuse sinusienne (flèche double) en regard d'une lésion apicale (flèche simple).

B. Tableaux

Tableau 1 : comparaison des scores Nose QOL et Rhino QOL en fonction de la présence ou de l'absence d'image intra sinusienne (moyenne \pm déviation standard)

Tableau 2 : Relation entre épaisseur de membrane sinusienne et scores Nose QOL et Rhino QOL : régression linéaire univariée

IX. ANNEXES

Annexe 1

Questionnaire Nose QOL

Nom :

Prénom :

Date de naissance :

Age :

Date du jour de remplissage :

Poids en kg :

Taille en cm :

Etes- vous fumeur ? Oui / Non

· Si oui : moins de 10 cigarettes par jours / plus de 10 cigarettes

Souffrez-vous d'allergie ? Oui / Non

· Si oui,

A-t-elle été prouvée par des tests cutanés? Oui / Non

Prenez-vous un traitement pour cette allergie? Oui / Non

Le prenez-vous? Tous les jours / Occasionnellement / Jamais

Etes- vous obligé de vous endormir toujours dans la même position à cause d'une obstruction nasale ? Oui / Non

Avez-vous le sentiment d'avoir un sommeil réparateur ? Oui / Non

Vous réveillez vous souvent dans la nuit pour boire ou avec la bouche sèche? Oui / Non

NOSE QOL

Durant le dernier mois, dans quelle mesure les circonstances suivantes ont-elles été un problème pour vous ?

Problème occasionné par la sensation d'avoir le nez plein

Pas de problème	Problème très modéré	Problème modéré	Problème peu sévère	Problème sévère

Problème occasionné par la sensation d'avoir le nez bouché ou bloqué

Pas de problème	Problème très modéré	Problème modéré	Problème peu sévère	Problème sévère

Problème occasionné par la sensation d'avoir des difficultés à respirer par le nez

Pas de problème	Problème très modéré	Problème modéré	Problème peu sévère	Problème sévère

Problème occasionné par la sensation d'avoir des difficultés à dormir

Pas de problème	Problème très modéré	Problème modéré	Problème peu sévère	Problème sévère

Problème occasionné par la sensation que votre nez ne vous permet pas de respirer suffisamment durant l'exercice physique

Pas de problème	Problème très modéré	Problème modéré	Problème peu sévère	Problème sévère

Annexe 2

Questionnaire Rhino QOL

1- Dans les 7 derniers jours, pendant combien de temps avez-vous eu des douleurs faciales ou pesanteur faciale ?

- Jamais
- Une petite partie du temps
- Une partie du temps.
- La majeure partie du temps.
- Tout le temps.

1a- En utilisant une échelle de 0 à 10, évaluer vos douleurs faciales ou pesanteur faciale ? (0 est « pas gêné du tout » et 10 « gêne insupportable »)

0	1	2	3	4	5	6	7	8	9	10

2- Dans les 7 derniers jours combien de fois avez-vous eu le nez bloqué ou bouché?

- Jamais
- Une petite partie du temps.
- Une partie du temps.
- La majeure partie du temps.
- Tout le temps.

2a- En utilisant une échelle de 1 à 10, évaluer la gêne causée par la sensation de nez bloqué ou bouché ? (0 est « pas gêné du tout » et 10 « gêne insupportable »)

0	1	2	3	4	5	6	7	8	9	10

3- Dans les 7 derniers jours, combien de temps avez-vous eu un écoulement nasal postérieur ?

- Jamais
- Une petite partie du temps.
- Une partie du temps.
- La majeure partie du temps.
- Tout le temps.

3a- En utilisant une échelle de 0 à 10, évaluer la gêne induite par votre écoulement nasal postérieur ? (0 est « pas gêné du tout » et 10 « gêne insupportable »)

0	1	2	3	4	5	6	7	8	9	10

4- Dans les 7 derniers jours combien de temps avez-vous eu un écoulement nasal antérieur ?

Jamais

La majeure partie du temps.

Une petite partie du temps.

Tout le temps.

Une partie du temps.

5- Pour ces prochaines questions, pensez à tous les symptômes nasaux que vous avez eus. Dans les 7 derniers jours, combien de temps avez-vous été fatigué en raison de vos symptômes nasaux ?

Jamais

La majeure partie du temps.

Une petite partie du temps.

Tout le temps.

Une partie du temps.

6- Dans les 7 derniers jours, combien de temps avez-vous eu des troubles du sommeil en raison de vos symptômes nasaux ?

Jamais

La majeure partie du temps.

Une petite partie du temps.

Tout le temps.

Une partie du temps.

7- Dans les 7 derniers jours, combien de temps avez-vous eu des difficultés de concentration en raison de vos symptômes nasaux ?

Jamais

La majeure partie du temps.

Une petite partie du temps.

Tout le temps.

Une partie du temps.

8- Dans les 7 derniers jours, combien de temps vous a-t-il été difficile de faire vos tâches quotidiennes en raison de vos symptômes nasaux ?

Jamais

La majeure partie du temps.

Une petite partie du temps.

Tout le temps.

Une partie du temps.

9- Dans les 7 derniers jours, combien de temps avez-vous ressenti de la gêne ou de l'embarras en raison de vos symptômes nasaux ?

Jamais

La majeure partie du temps.

Une petite partie du temps.

Tout le temps.

Une partie du temps.

10- Dans les 7 derniers jours, combien de temps avez-vous ressenti une diminution de vos capacités en général en raison de vos symptômes nasaux ?

Jamais

La majeure partie du temps.

Une petite partie du temps.

Tout le temps.

Une partie du temps.

11- Dans les 7 derniers jours, combien de temps vous êtes-vous senti irritable en raison de vos symptômes nasaux ?

Jamais

Tout le temps.

Une petite partie du temps.

Une partie du temps.

La majeure partie du temps.

12- Dans les 7 derniers jours, combien de temps vous êtes-vous senti triste ou dépressif en raison de vos symptômes nasaux ?

Jamais

Une petite partie du temps.

Une partie du temps.

La majeure partie du temps.

Tout le temps.

13- Dans les 7 derniers jours, combien de temps avez-vous pensé à vos symptômes nasaux ?

Jamais

Une petite partie du temps.

Une partie du temps.

La majeure partie du temps.

Tout le temps

X. SERMENT D'HIPPOCRATE

Au moment d'être admis à exercer la médecine, je promets et je jure d'être fidèle aux lois de l'honneur et de la probité.

Mon premier souci sera de rétablir, de préserver ou de promouvoir la santé dans tous ses éléments, physiques et mentaux, individuels et sociaux.

Je respecterai toutes les personnes, leur autonomie et leur volonté, sans aucune discrimination selon leur état ou leurs convictions. J'interviendrai pour les protéger si elles sont affaiblies, vulnérables ou menacées dans leur intégrité ou leur dignité. Même sous la contrainte, je ne ferai pas usage de mes connaissances contre les lois de l'humanité.

J'informerai les patients des décisions envisagées, de leurs raisons et de leurs conséquences. Je ne tromperai jamais leur confiance et n'exploiterai pas le pouvoir hérité des circonstances pour forcer les consciences.

Je donnerai mes soins à l'indigent et à quiconque me les demandera.

Je ne me laisserai pas influencer par la soif du gain ou la recherche de la gloire.

Admis dans l'intimité des personnes, je tairai les secrets qui me seront confiés.

Reçu à l'intérieur des maisons, je respecterai les secrets des foyers et ma conduite ne servira pas à corrompre les mœurs.

Je ferai tout pour soulager les souffrances. Je ne prolongerai pas abusivement les agonies. Je ne provoquerai jamais la mort délibérément.

Je préserverai l'indépendance nécessaire à l'accomplissement de ma mission. Je n'entreprendrai rien qui dépasse mes compétences. Je les entretiendrai et les perfectionnerai pour assurer au mieux les services qui me seront demandés.

J'apporterai mon aide à mes confrères ainsi qu'à leurs familles dans l'adversité.

Que les hommes et mes confrères m'accordent leur estime si je suis fidèle à mes promesses ; que je sois déshonoré et méprisé si j'y manque.

XI. RESUME

Introduction :

L'implantologie est une activité chirurgicale en pleine essor. Lors des imageries 3D pré implantaire maxillaire, des images intra sinusiennes sont parfois découvertes, avec une prévalence hétérogène entre les études.

L'objectif de ce travail est d'estimer la prévalence d'images sinusiennes découvertes sur des CBCT pré implantaires maxillaires. De plus une évaluation radio-clinique pré implantaire via les questionnaires ORL Nose QOL et Rhino QOL est réalisée.

Matériel et méthodes :

Il s'agit une étude observationnelle pilote descriptive rétrospective monocentrique dans le service de Pellegrin du Pôle d'Odontologie et de Santé Buccale du CHU de Bordeaux de Septembre 2019 à Septembre 2020.

Résultat :

47 patients ont pu être inclus dans cette étude. La prévalence d'image intra sinusienne retrouvée est de 48,9%. L'augmentation de l'épaisseur de la membrane sinusienne était l'image la plus fréquemment retrouvée. Les scores de qualité de vie Nose QOL et Rhino QOL ne présentaient pas de différence significative entre les patients présentant des images et ceux n'est présentant pas.

Discussion :

La prévalence d'image sinusienne dans la population cible est très fréquente. Un patient sur deux présente une membrane sinusienne épaissie. C'est la première fois que dans le bilan pré implantaire une évaluation objective clinique par des questionnaires est utilisée. Une absence de différence significative des scores entre les patients avec et sans image est mise en évidence. Les consultations ORL dans les bilans pré implantaires en cas de scores normaux et muqueuse épaissie ou kyste du bas fond sinusien apparaissent non nécessaires. Une systématisation de l'utilisation des questionnaires est à envisager.

Conclusion : l'analyse des images intra sinusiennes est nécessaire lors du bilan pré implantaire. Celles-ci sont seront fréquemment retrouvées mais ne doivent en aucun cas constituer systématiquement une contre-indication à la pose des implants