



HAL
open science

Planification en endodontie : intérêt de l'endodontie guidée

Fabrice Cheval

► **To cite this version:**

Fabrice Cheval. Planification en endodontie : intérêt de l'endodontie guidée. Médecine humaine et pathologie. 2020. dumas-03110677

HAL Id: dumas-03110677

<https://dumas.ccsd.cnrs.fr/dumas-03110677>

Submitted on 14 Jan 2021

HAL is a multi-disciplinary open access archive for the deposit and dissemination of scientific research documents, whether they are published or not. The documents may come from teaching and research institutions in France or abroad, or from public or private research centers.

L'archive ouverte pluridisciplinaire **HAL**, est destinée au dépôt et à la diffusion de documents scientifiques de niveau recherche, publiés ou non, émanant des établissements d'enseignement et de recherche français ou étrangers, des laboratoires publics ou privés.

PLANIFICATION EN ENDODONTIE : INTERETS DE L'ENDODONTIE GUIDEE

Année 2020

Thèse n°42-57-20-29

THÈSE

Présentée et publiquement soutenue devant
la Faculté de Chirurgie Dentaire de Nice
Le 01 Octobre 2020 Par

Monsieur Fabrice CHEVAL

Né le 26 Novembre 1992 à GRASSE
Pour obtenir le grade de :

**DOCTEUR EN CHIRURGIE DENTAIRE
(Diplôme d'État)**

Examineurs :

Madame le Professeur
Monsieur le Professeur
Madame le Docteur
Madame le Docteur

Marie-France BERTRAND
Etienne MEDIONI
Clara JOSEPH
Laure DEMARTY

Présidente du jury
Directeur de thèse
Assesseur
Assesseur

CORPS ENSEIGNANT

56^{ème} section : DEVELOPPEMENT, CROISSANCE ET PREVENTION

Sous-section 01 : ODONTOLOGIE PEDIATRIQUE ET ORTHOPEDIE DENTO-FACIALE

Professeur des Universités : Mme MANIERE-EZVAN Armelle
Professeur des Universités : Mme MULLER-BOLLA Michèle
Maître de Conférences des Universités : Mme JOSEPH Clara
Maître de Conférences des Universités Associé : Mme OUEISS Arlette
Assistant Hospitalier Universitaire : Mme AIEM TORT-ALVAREZ Elody
Assistant Hospitalier Universitaire : Mr CAMIA Julien
Assistant Hospitalier Universitaire : Mme MASUCCI Caterina

Sous-section 02 : PREVENTION, EPIDEMIOLOGIE, ECONOMIE DE LA SANTE, ODONTOLOGIE LEGALE

Professeur des Universités : Mme LUPI Laurence
Maître de Conférences des Universités Associé : Mme BORSA Leslie
Assistant Hospitalier Universitaire : Mme FRENDO Marie
Assistant Hospitalier Universitaire : Mme MERIGO Elisabetta

57^{ème} section : CHIRURGIE ORALE ; PARODONTOLOGIE ; BIOLOGIE ORALE

Sous-section 01 : CHIRURGIE ORALE ; PARODONTOLOGIE ; BIOLOGIE ORALE

Professeur des Universités : Mme PRECHEUR-SABLAYROLLES Isabelle
Maître de Conférences des Universités : Mr BENHAMOU Yordan
Maître de Conférences des Universités : Mr COCHAI Patrice
Maître de Conférences des Universités : Mme DRIDI Sophie Myriam
Maître de Conférences des Universités : Mme RAYBAUD Hélène
Maître de Conférences des Universités : Mme VINCENT-BUGNAS Séverine
Maître de Conférences des Universités : Mme VOHA Christine
Assistant Hospitalier Universitaire : Mr BORIE Gwenaël
Assistant Hospitalier Universitaire : Mr CHARBIT Mathieu
Assistant Hospitalier Universitaire : Mme FISTES Elene-Maria

58^{ème} section : REHABILITATION ORALE

Sous-section 01 : DENTISTERIE RESTAURATRICE, ENDODONTIE, PROTHESES, FONCTION-DYSFONCTION, IMAGERIE, BIOMATERIAUX

Professeur des Universités : Mme BERTRAND Marie-France
Professeur des Universités : Mr BOLLA Marc
Professeur des Universités : Mme BRULAT-BOUCHARD Nathalie
Professeur des Universités : Mme LASSAUZAY Claire
Professeur des Universités : Mr MAHLER Patrick
Professeur des Universités : Mr MEDIONI Etienne
Professeur des Universités Emérite : Mr ROCCA Jean-Paul
Maître de Conférences des Universités : Mr ALLARD Yves
Maître de Conférences des Universités : Mr CEINOS Romain
Maître de Conférences des Universités : Mme EHRMANN Elodie
Maître de Conférences des Universités : Mr LAPLANCHE Olivier
Maître de Conférences des Universités : Mr LEFORESTIER Eric
Maître de Conférences des Universités : Mme POUYSSEGUR-ROUGIER Valérie
Assistant Hospitalier Universitaire : Mme ABID Sarah
Assistant Hospitalier Universitaire : Mme AZAN Cindy
Assistant Hospitalier Universitaire : Mme BECQUART Mathilde
Assistant Hospitalier Universitaire : Mme DEMARTY Laure
Assistant Hospitalier Universitaire : Mme GROSSI Vanina
Assistant Hospitalier Universitaire : Mr LAMBERT Gary
Assistant Hospitalier Universitaire : Mr LONJON Jean-Baptiste
Assistant Hospitalier Universitaire : Mr PARNOT Maximilien

Remerciements

A Madame le Professeur Marie-France BERTRAND

C'est un honneur pour moi de savoir que vous allez présider mon jury.
Et c'est un grand plaisir de savoir que vous allez participer à l'un des moments les plus importants de ma vie étudiante.
Votre enseignement et votre implication que ce soit à la faculté ou lors de notre pratique hospitalière a toujours été d'une grande aide pour moi et je vous en remercie.
Veuillez croire en ma reconnaissance envers votre soutien durant mes années d'étude.

A Monsieur le Professeur Etienne MEDIONI

Vos cours à la faculté ont toujours été d'excellente qualité avec un grand sens de la pédagogie.
Durant mon cursus hospitalier j'ai eu la chance de pouvoir être votre aide-opérateur en clinique ce qui m'a permis de découvrir de manière plus intime cette spécialité qu'est l'endodontie et d'en apprendre énormément à vos côtés.
Encore merci d'avoir accepté de diriger ce travail avec moi, vous avez été d'un soutien sans faille, vous avez réussi à m'aiguiller de la meilleure manière dans tout le procédé de rédaction. Enfin vous avez réussi à me rassurer dans les moments de doute.
Ce fut un honneur et un plaisir pour moi de travailler avec vous.

A Madame le Docteur Clara JOSEPH

Vous faites partie de ces personnes qui pendant notre cursus hospitalier nous donnez l'envie de bien travailler et de faire au mieux avec nos patients.
Votre dynamisme m'a toujours impressionné ainsi que votre capacité à gérer les situations les plus complexes avec des patients qui on le sait tous sont parfois très difficiles.
Mais à côté de cela vous savez toujours garder une dose d'humour pour nous remonter le moral quand il le faut.
Encore merci de m'avoir accompagné de la plus belle des manières dans cette discipline qu'est la pédiodontie.
Bien que cette thèse ne soit pas votre sujet de prédilection j'espère que cela vous plaira.

A Madame le Docteur Laure DEMARTY

J'ai beaucoup apprécié ton implication avec les étudiants qui était sans faille et le fait que tu étais toujours là, même dans les moments les plus difficiles.
Au final tu m'as accompagné durant quasiment tout mon cursus hospitalier et tu m'as permis de passer toutes ces années de cliniques avec beaucoup plus de sérénité.
A côté de ça j'ai aussi appris à te connaître comme ami et j'ai découvert une personne avec un grand cœur, toujours le sourire et la joie de vivre qui plus est.
J'ai toujours pris un grand plaisir à travailler avec toi et je te prie de considérer cette invitation comme l'expression de toute mon estime à ton égard.

Table des matières

1	<i>Introduction</i>	7
1.1	<i>Complexité de l'anatomie canalaire</i>	8
1.1.1	Nombres de racines.....	8
1.1.2	Nombres de canaux.....	8
1.1.3	Configuration canalaire	10
1.1.4	Canaux latéraux, secondaires, accessoires, pulpo-desmodontaux et deltas apicaux	12
1.1.5	Courbure radiculaire/canalaire.....	13
1.1.6	Isthmes, anastomoses, canal en C et cas particuliers	13
1.2	<i>Rappel sur les pathologies pulpaire et péri apicales et conséquences sur l'espace endodontique</i>	15
1.2.1	Hyperémie pulpaire (20).....	16
1.2.2	Pulpite réversible (20).....	16
1.2.3	Pulpite irréversible (20)	17
1.2.4	Pulpite chronique (20)	17
1.2.5	Nécrose asymptomatique (20)	18
1.2.6	Parodontite apicale aiguë (PAA) (20).....	19
1.2.7	Abcès apical aigu (20)	19
1.2.8	Parodontite apicale chronique PAC (20)	20
1.2.9	Abcès récurrent ou Abcès Phoenix (20)	20
1.1.10	Parodontite apicale chronique fistulisée (20)	21
1.3	<i>Histo-physiopathologie des minéralisations intra canalaire</i> 21	
1.3.1	Les différentes formes de dentines (21,22).....	21
1.3.2	Minéralisation/calcifiction intra-canalaire d'origine physiologique (22)	23
1.3.3	Minéralisation/calcifiction intra-canalaire en réponse à une agression (23) ...	23
1.3.4	Minéralisation/calcifiction intra-canalaire à la suite d'une rupture du paquet vasculo-nerveux/hémorragie pulpaire (23)	24
1.3.5	Complications pulpaire dues aux minéralisations pathologique (23).....	24
2	<i>Revue de la littérature</i>	27
2.1	<i>Méthodologie</i>	27

2.2	<i>Résultats de la Revue de la littérature</i>	27
2.3	<i>Analyse</i>	29
2.4	<i>Discussion</i>	34
2.4.1	Les avantages de l'endodontie guidée	34
2.4.2	Les limites de l'endodontie guidée	36
2.4.3	L'endodontie microchirurgicale : quelle approche par rapport au traitement endodontique guidé ?	39
2.5	<i>Protocole synthétique de l'endodontie guidée à partir des données actuelles</i>	45
2.5.1	Le plateau technique	45
2.5.2	Protocole clinique	49
3	<i>Conclusion</i>	53
4	<i>Références bibliographiques</i>	54

Table des illustrations

Figure 1: Variabilité du nombre de canaux retrouvés sur une même dent.

Figure 2: Schéma représentant la classification de Weine (1969) (12).

Figure 3: Schéma représentant la classification de Weine modifiée par Machtou (1993) (13).

Figure 4: Schéma représentant la classification de Vertucci (14).

Figure 5: Images en 3D d'une première molaire mandibulaire chez 3 patients différents réalisées à partir des images collectées grâce à un CBCT. (15)

Figure 6: Schéma représentant la morphologie retrouvée sur une dent présentant un taurodontisme (16).

Figure 7: Schéma représentant les 3 types de Dens in dente. (18)

Figure 8: Photo représentant les différentes teintes de dentines, de l'extérieur vers l'intérieur de la dent (33)

Figure 9: Tableau synthétique comparatif entre la technique conventionnelle et l'endodontie guidée selon le praticien. (34)

Figure 10: Photo représentant la différence de perte de substance entre la technique conventionnelle et l'endodontie guidée.

Figure 11: Tableau présentant les temps minimum, maximum et moyen pour les différentes étapes du traitement guidé (réalisé à partir d'un échantillon de 100 dents naturelles extraites et montées sur 10 modèles). (47)

Figure 12: Photo d'une coupe issue d'un CBCT sur laquelle on voit la dent cible avec le foret et la douille virtuelle en place pour atteindre la lumière canalaire.(39)

Figure 13: Photo représentant les différentes étapes pour la réalisation d'un cas d'endodontie guidée avec guide incorporé au sein de la cavité d'accès.(44)

Figure 14: Photo représentant les différentes étapes nécessaires à la réalisation d'une chirurgie endodontique guidée (50)

Figure 15: Photo d'un Scanner intra-oral 3Shape TRIOS®.

Figure 16: Photo de 2 coupes issues de 2 CBCT différents montrant la différence entre un foret de 1,5mm de diamètre utilisé en 2016 (35) et un foret de 0,85mm utilisé dans un rapport de cas de 2018 (42).

Figure 17: Photo d'une imprimante 3D Stratasys Objet Eden 260V utilisée pour la réalisation de guides endodontiques entre autres mais dont les applications sont très étendues. (52)

Figure 18: Photo de coupes issues d'un CBCT montrant le matching entre les images CBCT et celle de l'empreinte optique. (53)

Figure 19: Photo représentant le guide virtuel proposé par le logiciel de planification une fois le projet validé. (53)

Figure 20: Photos présentant le guide mis en place sur l'arcade pour vérifier son adaptation et sa stabilité puis après mise en place du champ opératoire et du guide (53)

1. Introduction

L'endodonte de par son anatomie complexe, la présence d'isthme, de delta apicaux, de canaux accessoires, d'anastomose et de tubuli dentinaire forme lorsqu'il est infecté, une véritable niche écologique pour les bactéries qui se retrouvent à l'abri du système immunitaire.

Par ailleurs une température aux alentours de 37° et un apport d'éléments nutritifs venant soit de la dégradation de la pulpe soit de fluides provenant du péri-apex, permettent des conditions de développement optimal pour les bactéries.

Lorsqu'il existe une pathologie péri-apicale d'origine infectieuse, nous savons que dans tous les cas il sera impossible de stériliser l'endodonte dans sa totalité.

L'objectif final étant d'obtenir une guérison ou d'éviter l'apparition d'une infection si elle n'était pas présente à la base.

C'est pourquoi il sera important d'empêcher une contamination de l'endodonte si celui-ci ne présentait pas d'infection préalable (cas d'une pulpite irréversible) ou bien de diminuer la charge bactérienne au sein du réseau canalaire pour l'amener à un niveau le plus faible possible permettant ainsi une guérison de la lésion.

D'autre part, les derniers millimètres apicaux sont une zone très importante : en effet c'est à ce niveau-là, près du foramen, que se trouvent les ramifications apicales et la concentration la plus importante de bactéries. [1,2]

C'est pourquoi il est important lors des traitements initiaux ou retraitements, de traiter l'ensemble des canaux présent et qui plus est de les traiter jusque dans les derniers millimètres apicaux (ne pas créer de butée = transport interne qui nuirait à la mise en forme complète du canal) tout en respectant l'anatomie complexe de la région apicale (ne pas sur-préparer et provoquer une déchirure de l'apex et un transport externe).

Des études ont été réalisées en quantifiant la diminution du taux de réussite par diminution de la longueur d'obturation comparé à la longueur idéale d'obturation.

Par ailleurs, des études ont montré que dans 23% des cas un canal pouvait être oublié, (jusqu'à 40% pour les molaires maxillaires) et que dans le cas où un canal était oublié sur une dent, le risque associé d'avoir une lésion péri apicale était 4 fois plus important. [3]

Les canaux les plus souvent oublié étant le 2ème canal vestibulaire (MV2) et le 2ème canal des incisives mandibulaires, souvent à l'origine d'échecs de traitements. [4]

Il est donc primordial de traiter tous les canaux lors d'un traitement ou retraitement endodontique si l'on veut obtenir un succès du traitement à long terme.

Dans certains cas, les canaux restent inaccessibles notamment lorsque c'est le plateau technique du praticien qui est insuffisant (nécessite d'avoir un microscope opératoire), mais parfois même avec l'aide d'un microscope opératoire il devient très difficile de trouver un « canal caché » notamment lorsque l'entrée du canal est partiellement voire totalement calcifiée ou lorsque le canal se trouve dans une situation différente de celle retrouvé normalement.

1.1 Complexité de l'anatomie canalaire

- L'anatomie canalaire peut présenter des variations au niveau :
 - Du nombre de racines
 - Du nombre de canaux
 - Mais il existe aussi une grande variété de configurations canalaires, de canaux latéraux, d'anastomoses, d'isthmes etc...

1.1.1 Nombres de racines

Le nombre de racines peut varier notamment concernant ces dents : 1ère et 2ème prémolaire maxillaire, 2ème molaire maxillaire, 1ère et 2ème molaire mandibulaire. Étant donné que notre travail porte sur l'anatomie canalaire nous ne décrivons pas ici les différentes variables retrouvées quant au nombre de racine.

1.1.2 Nombres de canaux

De nombreuses études ont porté sur le nombre de canaux pour une dent donnée. Voici un tableau présentant pour chaque dent une étude montrant les différences qu'il peut exister quant aux nombres de canaux.

Dent	Auteurs (année)	Méthode	Nombre de dents	1 canal (%)	2 canaux (%)	3 canaux (%)
Incisive centrale maxillaire	Sert & Bayirli (2004) (5)	In vitro	200	98,5	1,5	0
Incisive latérale maxillaire	Sert & Bayirli (2004) (5)	In vitro	200	90,5	9,5	0
Incisive centrale mandibulaire	Sert & Bayirli (2004) (5)	In vitro	200	32,5	62,5	5
Incisive latérale mandibulaire	Sert & Bayirli (2004) (5)	In vitro	200	37	62	1
Canine maxillaire	Sert & Bayirli (2004) (5)	In vitro	200	93,5	6,5	0
Canine mandibulaire	Sert & Bayirli (2004) (5)	In vitro	200	76	23,5	0,5
Première prémolaire maxillaire	Bellizzi & Hartwell (1985) (6)	In vivo	514	6,2	90,5	3,3

Deuxième prémolaire maxillaire	Bellizzi & Hartwell (1985) (6)	In vivo	630	40.3	58.6	1.1
Première prémolaires mandibulaire	Yang & al. (2013) (7)	In vivo	440	76.1 (+1,1 canaux en C)	22.1	0.7
Deuxième prémolaires mandibulaires	Vertucci (1978) (8)	In vitro	400	97.5	2.5	0

Dent	Auteurs (Année)	Méthode	Nombre de dents (Population)	Racine Mésio-vestibulaire	Racine Disto-vestibulaire	Racine palatine
				1 c/ 2c ou +	1c/2c ou +	1c/2c ou +
Première molaire maxillaire	Kim & al. (2012) (9)	<i>In vivo</i> (CBCT)	802	36,4/63,6	98,8/1,2	100/0
Deuxième molaire maxillaire	Kim & al. (2012) (9)	<i>In vivo</i> (CBCT)	644	65,1/34,9	100/0	100/0

Dent	Auteurs	Méthode	Nombre de dents (population)	Racine mésiale	Racine distale
				1 c/ 2c ou +	1 c/ 2c ou +
Première molaire mandibulaire	Kim & al. (2013) (10)	<i>In vivo</i> (CBCT)	1952	1,8/98,2	66,6/33,4
Deuxième molaire mandibulaire	Al-Qudah & al. (2009) (5) (11)	<i>In vitro</i>	310	16,1/83,9	79/21

Fig. 1 : Différents tableaux présentant la grande variabilité de canaux retrouvé sur une même dent.

1.1.3 Configuration canalaire

En plus de la variabilité du nombre de canaux, ceux-ci peuvent présenter des configurations différentes.

Deux classifications sont le plus souvent utilisées :

➤ **La classification de Weine avec une classification en 4 types :**

- Type I : un seul canal avec un seul orifice et un seul foramen apical (1-1).
- Type II : deux canaux se rejoignant en un seul canal et présentant une seule sortie foraminale (2-1).
- Type III : deux canaux distincts, de l'entrée canalaire au foramen apical (2-2).
- Type IV : un seul canal qui se divise en deux canaux distincts (1-2).

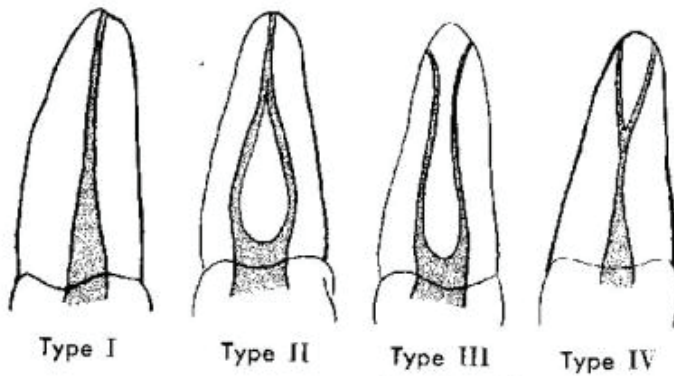


Fig. 2 : Schéma représentant la classification de Weine (1969) (12)

Cette même classification à par la suite était modifiée par Pierre Machtou en 1993 pour essayer de se rapprocher de la réalité clinique.

➤ **Classification de Weine modifiée par Machtou en 1993 avec 6 types d'anatomie canalaire :**

- Type A : Un seul canal avec un seul orifice et un seul foramen apical (1-1).
- Type B : Un seul canal qui se divise en deux canaux distincts (1-2).
- Type C : Deux canaux qui se rejoignent en un seul canal qui se divise en deux ramifications apicales. (2-1-2)
- Type D : deux canaux se rejoignant en un seul canal et présentant une seule sortie foraminale (2-1).
- Type E : Deux canaux distincts, de l'entrée canalaire au foramen apical (2-2).
- Type F : Deux canaux fusionnées communiquant par le biais d'un isthme. Canal dit en C.

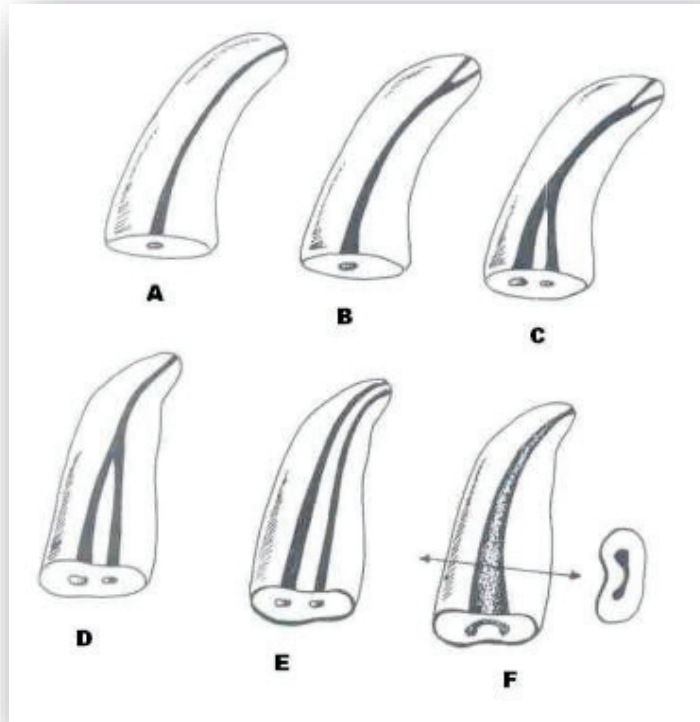

Fig. 3 : Schéma représentant la classification de Weine modifiée par Machtou (1993) (13)

➤ **Une autre classification, celle de Vertucci est plus élaborée et prévoit 8 types :**

- **Type I :** un seul canal avec un seul orifice et un seul foramen apical (1-1).
- **Type II :** deux canaux se rejoignant en un seul canal et présentant une seule sortie foraminale (2-1).
- **Type III :** canal unique se divisant en deux dans la partie moyenne ; les deux canaux se rejoignent dans le tiers apical pour (1-2-1).
- **Type IV :** deux canaux restant distincts jusqu'au tiers apical (2-2).
- **Type V :** un canal se divisant en deux canaux dans le tiers moyen ou apical (1-2).
- **Type VI :** deux canaux se rejoignant dans le tiers moyen, puis se redivisant dans le tiers apical (2-1-2).
- **Type VII :** un seul canal se divisant, puis se rejoignant et se divisant à nouveau (1-2-1-2).
- **Type VIII :** trois canaux restant distincts jusqu'au tiers apical (3-3).

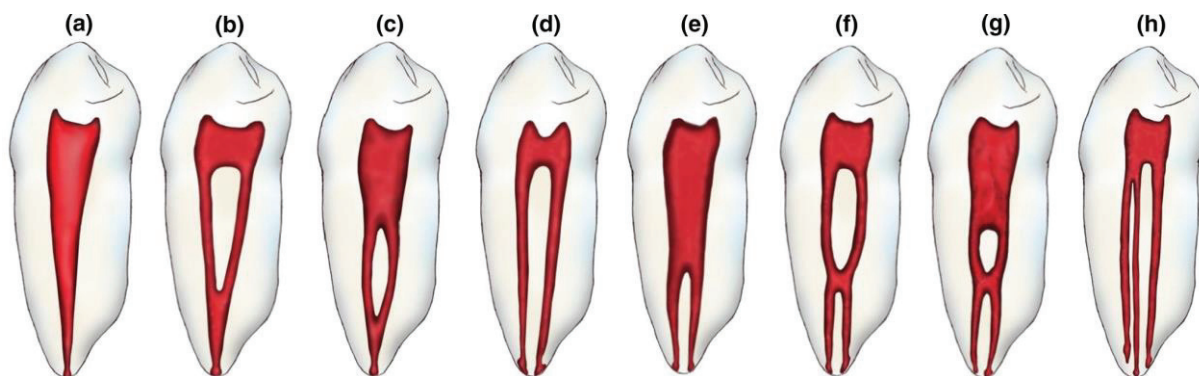


Fig 4 : Schéma représentant la classification de Vertucci avec (a) Type I (1-1), (b) Type II (2-1), (c) Type III (1-2-1), (d) Type IV (2-2), (e) Type V (1-2), (f) Type VI (2-1-2), (g) Type VII (1-2-1-2), (h) Type VIII (3-3). (14)

Les différentes configurations possible rajoute encore de la complexité à l'anatomie canalaire notamment dans la phase de mise en forme/irrigation et d'obturation.

Un exemple, il peut être difficile de réaliser la mise en forme et l'obturation de manière optimal d'un canal se divisant en 2 dans les derniers millimètres apicaux alors que c'est justement dans cette même zone qu'il est important de préparer le canal, le désinfecter et l'obturer afin d'éviter la persistance de micro-organismes ou la ré infiltration par percolation (manque d'étanchéité par absence de gutta percha).

Dans les cas présentant ce genre d'anatomie particulière il n'y a que l'expérience du praticien qui peut permettre la réalisation correcte du traitement.

1.1.4 Canaux latéraux, secondaires, accessoires, pulpo-desmodontaux et deltas apicaux

L'anatomie endodontique est déjà très complexe de par la variabilité de nombres et de configuration possible des canaux principaux.

A ces canaux principaux il faut rajouter les canaux latéraux, secondaires, pulpo-desmodontaux et les deltas apicaux.

Autant de variations possibles et autant d'endroit qu'il est très complexe de nettoyer.

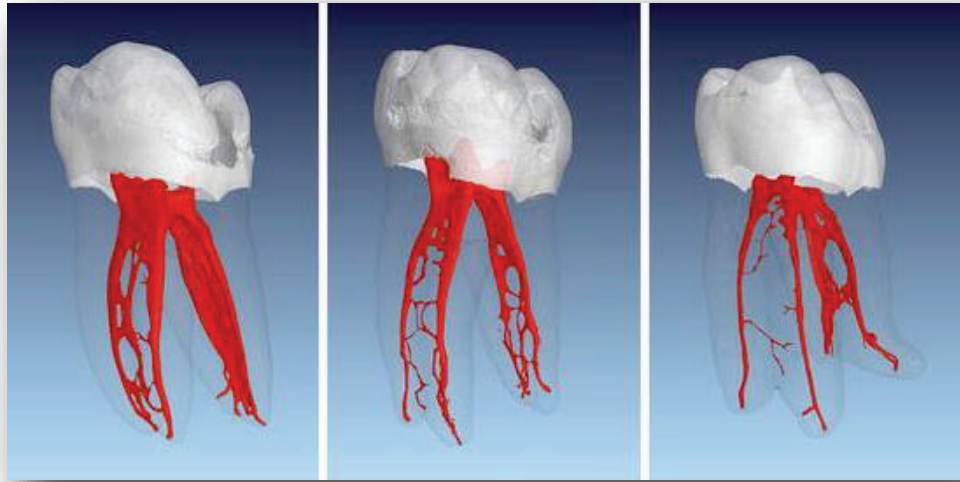


Fig. 5 : Images en 3D d'une première molaire mandibulaire chez 3 patients différents réalisé à partir des images collecté grâce à un CBCT. On remarque les ramification complexes du réseau canalaire. (15)

1.1.5 Courbure radulaire/canalaire

La courbure radulaire/canalaire fait aussi parti de la complexité de l'anatomie canalaire. En effet une courbure canalaire importante va rendre l'accès au 1/3 apical plus long et plus complexe pour le praticien.

Il peut exister des courbures radulaires dans le sens mésio-distal, facilement visible à la radio retro-alvéolaire.

Mais aussi des courbures dans le sens vestibulo-palatin/lingual qui sont quant à elles plus difficiles à appréhender car non visible sur un cliché rétro-alvéolaire classique (non excentré) mais visible sur un CBCT ou un cliché excentré (selon l'incidence).

Enfin il peut exister des courbures canalaires au sein d'une racine ne présentant pas de courbure.

1.1.6 Isthmes, anastomoses, canal en C et cas particuliers

A cela il faut rajouter la présence d'isthme, d'anastomoses qui sont autant d'endroit qu'il est difficile voir impossible d'instrumenter et parfaitement désinfecter et ce même avec des aides optiques.

- **Le canal en C :**

Les canaux dit en C apparaissent lors de la fusion des canaux vestibulaire et linguale des racines mésiales ou distales. Cette fusion reste irrégulière et les deux racines restent reliées entre elles par un ruban inter radiculaire. Le plancher de la chambre pulpaire est profond et présente un aspect anatomique inhabituel. Deux ou trois canaux peuvent être trouvés dans la rainure en forme de C ou la forme de C peut être continue sur toute la longueur de la racine.

- **Le taurodontisme :**

Cette anomalie est souvent associée à un syndrome/malformation (syndrome de down, Syndrome de Klinefelter) mais peut aussi être retrouvé au sein d'une population ne présentant pas de pathologies.

Le taurodontisme est une variation morphologique dans laquelle le corps de la dent est agrandi et les racines réduites. Les dents présentant ces anomalies ont de grandes cavités pulpaires et une furcation plus apicale. (16)

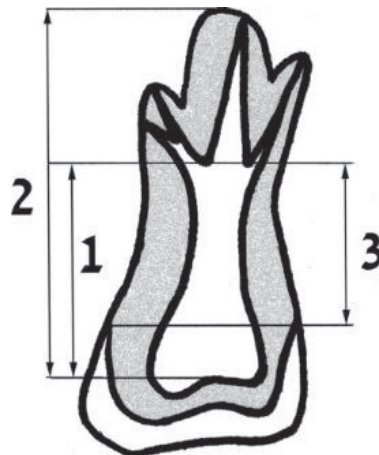


Fig. 6 : En (1) la hauteur de la chambre pulpaire, en (2) la hauteur allant du plafond pulpaire à l'apex le plus apical de la dent et en (3) la hauteur allant de la JEC au plancher pulpaire. Ces 3 mesures sont utilisées pour calculer la sévérité du taurodontisme. (16)

- **La Dens in dente (17) :**

C'est une anomalie du développement de l'organe dentaire caractérisé par une invagination de l'organe de l'email dans la pulpe lors de l'odontogenèse.

Cette invagination commence au niveau de la couronne mais peut s'étendre plus apicalement. En bouche l'invagination est le plus souvent retrouvé au niveau du cingulum et elle est le siège fréquent de caries.

Les défauts peuvent varier de taille et de forme, formant une boucle, une structure en forme de poire etc...

On peut la différencier en 3 types :

- **Type 1 :** Une forme mineure recouverte d'émail apparaît dans la couronne de la dent et ne s'étend pas au-delà de la jonction émail-cément.
- **Type 2 :** Une forme recouverte d'émail envahit la racine sous forme de sac et peut communiquer avec la pulpe dentaire.
- **Type 3 :** forme sévère qui s'étend à travers la racine et s'ouvre dans la région apicale sans communiquer avec la pulpe.

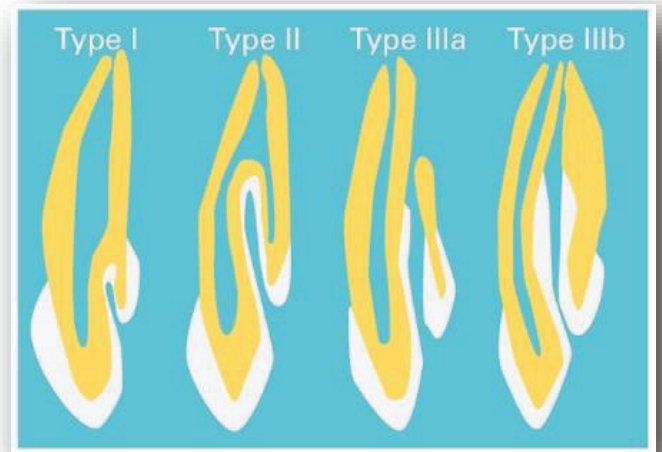


Fig. 7 : Schéma représentant les 3 types de Dens in dente. (18)

1.2 Rappel sur les pathologies pulpaires et périapicales et conséquences sur l'espace endodontique

Le complexe dentino-pulpaire va avoir plusieurs rôles.

Le premier et plus important est un rôle de défense. En effet les odontoblastes présents dans la pulpe vont être les premiers informés grâce à leur prolongement au sein des tubulis dentinaires qu'une agression se produit (agression chimique, physique, bactérienne). Une fois cette information parvenue aux odontoblastes, ils vont communiquer avec les cellules de défenses de la pulpe par une cascade de réaction chimiques (réaction inflammatoire classique à tous les tissus conjonctifs) qui va mobiliser toutes les cellules de la pulpe pour se défendre face à l'agression. (19)

Il va se produire un recrutement de cellules de l'inflammation, mais aussi la différenciation de cellules souches multipotentes qui vont alors se différencier en odontoblastes (dans les cas extrêmes où la couche odontoblastique a été détruite) pour sécréter de la dentine et ainsi créer un rempart aux éventuelles agressions.

L'organe pulpaire a aussi un rôle sensitif grâce aux fibres nerveuses sensibles aux différents stimuli que peuvent subir une dent.

Cependant la pulpe comme d'autres organes va pouvoir présenter différentes pathologies. Ces pathologies seront la conséquence d'agressions multiples (mécanique, chimique, bactérienne) contre lesquels celle-ci n'arrivera plus à se défendre.

1.2.1 Hyperémie pulpaire (20)

Il s'agit du premier stade de l'inflammation de la pulpe. L'hyperhémie pulpaire ne provoque l'apparition d'aucun symptôme clinique. Elle se traduit, comme son nom l'indique, uniquement au niveau histologique, par une vasodilatation des capillaires pulpaire terminaux (proches de la couche odontoblastique). Elle est retrouvée lorsque le complexe dentino-pulpaire se retrouve exposé aux variations thermiques ou de pression osmotique. A partir du moment où la dentine est exposée, il existe alors une perméabilité via les tubuli dentinaires qui peut avoir des répercussions sur l'organe pulpaire.

Cette inflammation est retrouvée :

- Lorsqu'une carie atteint la jonction amélo-dentinaire
- En présence d'une fêlure atteignant la dentine
- Lorsqu'il y a eu un fraisage de la dentine important
- A la suite de la mise en place d'un matériau qui irrite la pulpe à proximité

Au niveau histologique, les premières réactions inflammatoires apparaissent avec la libération de précurseurs de l'inflammation et la fabrication par les odontoblastes de dentine réactionnelle (si l'agression est faible) voir de dentine réparatrice (si l'agression est plus forte).

En l'absence de thérapeutique cette pathologie pourra prendre 2 directions :

- La voie aiguë avec le développement d'une pulpite aiguë réversible, qui sans traitement évoluera vers la pulpite aiguë irréversible, éventuellement la nécrose.
- La voie chronique avec le développement d'une pulpite chronique, qui évoluera sans traitement vers la nécrose pulpaire.

1.2.2 Pulpite réversible (20)

Cette pathologie est caractérisée par une inflammation du tissu pulpaire en périphérie. Les causes sont une agression qui peut être d'origine chimique, physique ou bactérienne.

Au niveau histologique contrairement à l'hyperhémie pulpaire on va avoir ici un début d'altération de la couche odontoblastique et une libération de facteurs de croissance venant des tubuli dentinaire qui vont permettre la stimulation de l'activité des odontoblastes et donc la formation de dentine réactionnelle ou réparatrice si l'agression est plus forte.

Il y aura également des signes cliniques mais seulement des douleurs provoquées, aux agents thermiques, sucrés et acides.

Lorsque la pulpite réversible est d'origine bactérienne (carie dentinaire) les bactéries vont continuer à envahir les tubuli dentinaires et les toxines bactériennes atteindre par cette voie la pulpe.

En l'absence de traitement l'évolution se fera soit vers une pulpite irréversible soit vers une pulpite chronique.

1.2.3 Pulpite irréversible (20)

Cette pathologie est caractérisée par une inflammation pulpaire irréversible d'origine bactérienne le plus souvent.

Au niveau histo-physiologique on va avoir l'arrivée des bactéries et de leur toxines au niveau pulpaire qui vont entraîner la destruction de la couche odontoblastique mais aussi un recrutement de cellules pro-inflammatoire ainsi que la production de cytokines qui vont avoir de nombreux effets comme une vasodilatation des vaisseaux, une augmentation de la perméabilité vasculaire, la libération de substance algogène qui vont avoir une action sur les fibres nerveuses à l'origine de violentes douleurs.

La vasodilatation et l'augmentation de la perméabilité vasculaire vont être à l'origine de l'augmentation de la pression intra-pulpaire et d'une hypoxie du tissu pulpaire.

L'augmentation de la pression intra-pulpaire associée au recrutement de polynucléaire neutrophile vont provoquer la formation de micro-abcès qui évolueront à terme vers une nécrose du tissu pulpaire.

En l'absence de traitement l'évolution ira soit vers une parodontite apicale aiguë soit vers une nécrose asymptomatique.

1.2.4 Pulpite chronique (20)

1.2.4.1 Pulpite chronique avec dégénérescence calcique

Cette pathologie se caractérise par un état d'inflammation pulpaire chronique faisant suite soit à une pulpite aiguë réversible soit à la suite d'une irritation légère et durable (habitudes néfastes, bruxismes etc..) ou bien comme la conséquence d'un traumatisme.

Dans ce cas-là, la pulpe pour se défendre va sécréter de la dentine de manière anarchique avec comme conséquence une diminution du volume de la chambre pulpaire et de la lumière canalaire.

Les réactions histo-physiologique de cette pathologie seront décrit plus tard dans une partie dédiée.

Cliniquement il n'existe pas de signes cliniques (hormis s'il y a une nécrose et parodontite apicale aigue associée) et la découverte est le plus souvent fortuite.

Les voies d'évolutions sans traitement seront soit une parodontite apicale aigue soit une nécrose asymptomatique.

1.2.4.2 Pulpite chronique avec résorption interne

Les causes de cette inflammation sont les mêmes que celle décrite pour la pulpite chronique par dégénérescence calcique.

En revanche dans ce cas-là, la réaction de la pulpe ne va pas aller vers la formation de dentine mais au contraire vers la destruction de dentine. Cette destruction peut se faire en zone apicale, mais le plus souvent ce sera au milieu du canal (diagnostic radiographique). Cette pathologie comme celle précédemment décrite est asymptomatique (hormis si nécrose et parodontite apicale aigue associée, c'est à dire présence bactérienne) et particulièrement destructrice. C'est pourquoi lorsque des signes cliniques se manifestent, il est souvent trop tard car cela signifie que la résorption a perforé la racine et dans ces cas-là les pertes tissulaires sont très importantes.

Les voies d'évolutions sans traitement seront :

- Voie aigue : Parodontite apicale aigue
- Voie chronique : Nécrose asymptomatique

1.2.4.3 Pulpite chronique hyperplasique

Retrouvée le plus souvent sur les dents immatures avec un potentiel de défense important (pulpe camérale et radulaire avec un volume important) ; elle se forme à la suite d'un effondrement du plafond pulpaire et une hyperplasie du tissu pulpaire.

1.2.5 Nécrose asymptomatique (20)

La nécrose asymptomatique peut prendre 2 formes différentes :

- Une nécrose aseptique, pouvant être la conséquence d'un trauma direct ou la conséquence d'une pulpite chronique d'origine non bactérienne (habitudes néfastes, etc.).

- Une nécrose septique qui est la conséquence d'une contamination bactérienne (origine carieuse ou parodontale).

Histologiquement, la nécrose va se produire soit à la suite de la destruction du tissu pulpaire par les bactéries et leurs toxines bactériennes soit par coagulation due à l'arrêt de l'apport sanguin dans le cas d'un traumatisme par exemple.

En l'absence de traitement l'évolution ira soit vers une parodontite apicale aigue soit vers une parodontite apicale chronique.

1.2.6 Parodontite apicale aigue (PAA) (20)

La parodontite apicale aigue est une inflammation des tissus présent au niveau du péri apex (ligament alvéolaire et os) et trouve son origine dans le passage des bactéries (ou de leurs toxines) de l'endodonte vers la zone du péri apex et de la réaction inflammatoire de défense que ce passage provoque dans ces tissus.

Mais aussi et cela est important, de la rupture de l'équilibre qu'il existait entre les bactéries canalaires et les défenses de l'hôte. En effet tant qu'il existe un équilibre entre les bactéries et les défenses de l'hôte, l'inflammation reste chronique et n'évolue pas ou évolue mais de manière lente sans créer de symptomatologie douloureuse.

Dans le cas de la PAA, le ligament alvéolaire ou la lésion péri-apicale préexistante (parodontite apicale chronique) passe dans un état d'inflammation aigue.

Au niveau histo-physiologique les réactions vont avoir lieu au niveau du tissu péri-apical (la pulpe étant le plus souvent nécrosée).

On va donc avoir au niveau des tissus du péri-apex une vasodilatation importante avec une augmentation de la perméabilité vasculaire et une arrivée massive de cellules et molécules pro-inflammatoire.

En l'absence de traitement l'évolution se fera soit vers un abcès apical aigu soit vers une parodontite apicale chronique.

1.2.7 Abcès apical aigu (20)

L'abcès apical aigu sera l'évolution de la parodontite apicale aigue en l'absence de traitement.

Cette évolution sera la conséquence d'une exacerbation des réactions inflammatoires au sein de l'apex.

Histologiquement l'abcès apical aigu va se différencier de la parodontite apicale aiguë par la formation d'une collection purulente au sein de l'os.

Il se produira une destruction parodontale (osseuse, cémentaire) et parfois dentinaire accrue par la présence de nombreuses cytokines.

1.2.8 Parodontite apicale chronique PAC (20)

L'étiologie de cette pathologie est similaire à celle de la parodontite apicale aiguë. Mais dans ce cas-là un équilibre va se former entre la population bactérienne présente au sein de l'endodonte et de la zone du péri-apex et les défenses de l'hôte.

C'est une pathologie qui cliniquement ne présente pas de symptôme et donc la découverte est le plus souvent fortuite (radiographique) par formation d'une LIPOE.

Histologiquement c'est au niveau de la zone péri-apicale qu'ont lieu le plus de modifications avec la formation d'un tissu inflammatoire (constitué de nombreuses cellules et molécules pro-inflammatoires) entouré d'une capsule fibreuse voire épithéliale (kyste).

Tant qu'il persiste des bactéries dans le canal, le phénomène continue mais s'il y a une modification des défenses de l'hôte ou de la flore bactérienne (présence de bactéries virulentes), la lésion peut passer du stade chronique au stade aigu de parodontite apicale aiguë.

En l'absence de traitement l'évolution se fera soit vers un abcès récurrent (voire aigu) soit vers une fistulisation.

1.2.9 Abcès récurrent ou Abcès Phoenix (20)

Cette pathologie est le plus souvent la conséquence d'une parodontite apicale chronique qui n'a pas été traitée. Contrairement à l'abcès apical aigu qui se développe en première intention après une parodontite apicale aiguë.

Ici l'abcès va se développer à la suite d'une parodontite apicale chronique dont l'équilibre va être rompu soit par modifications des défenses de l'hôte soit par modification/augmentation de la virulence des bactéries.

Histologiquement on va avoir la formation d'un exsudat important par les cellules inflammatoires qui va provoquer la formation de pus au niveau de la lésion périapicale (LIPOE).

En l'absence de traitement, l'évolution se fera soit vers une phase aiguë avec une cellulite.

Soit vers une phase chronique avec une parodontite apicale chronique ou une parodontite apicale chronique fistulisée.

1.1.10 Parodontite apicale chronique fistulisée (20)

Cette pathologie pourra faire suite à :

- Une parodontite apicale
- Un abcès apical aigu
- Un abcès récurrent

Cette pathologie se produit lorsque l'infection trouve une voie de sortie après avoir perforé une corticale osseuse puis avoir fait son chemin au niveau des muqueuses pour arriver en bouche et former une fistule.

1.3 Histo-physiopathologie des minéralisations intra canalaire

Physiologiquement, il y a une réduction du volume endodontique (chambre pulpaire et réseau canalaire) avec le vieillissement, de façon centripète par apposition de dentine secondaire tout au long de la vie. La minéralisation intra-canalaire est le nom donné à la formation et l'apposition pathologiques de dentine au sein de l'organe dentino-pulpaire. Cette formation de dentine va prendre plusieurs formes.

1.3.1 Les différentes formes de dentines (21,22)

1.3.1.1 La dentine primaire (21)

Cette dentine est celle qui va être formé au cours de l'odontogenèse c'est-à-dire depuis le début de l'édification radulaire au sein du follicule dentaire jusqu'au stade de fermeture des apex (dernier stade de Nolan). C'est cette dentine qui va donner la forme à la future couronne et racine.

Puis une fois cette dentine formé, les odontoblastes vont passer à un stade semi-quiescent (diminution importante de la quantité de dentine déposé par jour avec passage de 4microns/j à 0,4microns/j) pour produire de la dentine secondaire.

1.3.1.2 La dentine secondaire (22)

Cette dentine secondaire quant à elle, va commencer à être déposée une fois la dent sur arcade et l'apexogenèse terminée.

Elle va ensuite se poursuivre tout au long de la vie à un rythme beaucoup plus lent que la dentine primaire et de préférence au niveau du plafond et des parois latérales de la chambre pulpaire (très peu au niveau du plancher).

Ce processus physiologique va être responsable d'une diminution du volume de la pulpe avec l'âge et d'un rétrécissement des lumières canalaires.

A noter que sur le plan histologique ces deux dentines sont très proches voir quasi identique.

1.3.1.3 La dentine tertiaire (22)

Enfin la troisième forme de dentine retrouvé est la dentine tertiaire.

Cette dentine ne va pas être sécrétée de manière physiologique mais en réponse à une agression de l'organe pulpaire comme une carie, un traumatisme, des habitudes nocives etc...

Cette dentine va permettre la formation d'un rempart physique pour protéger l'organe pulpaire.

Il est important de distinguer deux formes de dentines tertiaires :

- La dentine réactionnelle qui est produite à la suite d'une agression modérée et pour laquelle la couche odontoblastique n'est pas encore totalement altérée.
- La dentine réparatrice qui est produite suite à une agression plus importante lorsque la couche odontoblastique se trouve totalement altérée.
Dans ce cas-là, il va y avoir recrutement de cellules progénitrices localement ou à distance qui vont se différencier en cellules dites de « phénotype odontoblastique » pour sécréter de la dentine réparatrice afin de former un pont dentinaire.
C'est ce pont dentinaire que l'on cherche à créer lorsque que l'on fait un coiffage pulpaire direct.

Il est donc important de connaître les différents types de dentines à l'origine des minéralisations canalaires car selon les cas, les dentines entrant en jeu dans ces processus ne possèdent pas les mêmes caractéristiques physiques, mécaniques ou histologiques.

1.3.2 Minéralisation/calcifcation intra-canalairé d'origine physiologique (22)

Comme nous l'avons vu précédemment, la dentine secondaire va être à l'origine de cette minéralisation physiologique due à l'âge.

C'est pourquoi le volume pulpaire retrouvé chez un jeune adulte et chez une personne âgée ne sera pas le même.

Cette apposition tout au long de la vie n'est en rien pathologique.

Le seul problème qui pourra être rencontré sera la réalisation d'un traitement endodontique sur une dent avec réduction importante du volume pulpaire.

En effet la réduction du volume de la chambre pulpaire va rendre la réalisation de la cavité d'accès plus compliquée et la réduction de la lumière canalairé va rendre la mise en forme plus longue et complexe.

Dans certains cas extrêmes, la lumière canalairé ne sera plus visible à la radiographie retro-alvéolaire et dans ce cas le traitement devra être réalisé sous microscope opératoire.

1.3.3 Minéralisation/calcifcation intra-canalairé en réponse à une agression (23)

Comme nous l'avons vu précédemment en réponse à une agression l'organe pulpaire va sécréter une dentine tertiaire.

Pour toutes les agressions légères et ponctuelles comme une carie de faible étendue, un petit trauma, une petite restauration, la pulpe va donc sécréter une dentine tertiaire réactionnelle de manière ponctuelle en réponse à l'agression. Une fois l'agression supprimée, l'apposition physiologique reprendra.

Pour les agressions légères mais répétitives dans le temps comme les para-fonctions et habitudes nocives, il va y avoir stimulation permanente de la sécrétion d'une dentine tertiaire réactionnelle pouvant mener à une oblitération complète de l'espace endodontique dans le temps.

Mais en présence d'une agression très importante avec destruction de la couche odontoblastique, c'est une dentine tertiaire réparatrice qui sera sécrété.

1.3.4 Minéralisation/calcification intra-canaire à la suite d'une rupture du paquet vasculo-nerveux/hémorragie pulpaire (23)

Pour les dents ayant subi un trauma important comme une luxation, expulsion ou fracture et pour lesquels il y a eu une rupture partielle ou totale du paquet vasculo-nerveux ayant entraîné une hémorragie pulpaire il y aura 3 issues possibles :

- La revascularisation ne se fait pas et la pulpe se nécrose (cas retrouvé le plus souvent sur les dents matures ayant fini leur édification radiculaire).
- La revascularisation se fait et l'apposition dentinaire peut reprendre de manière physiologique.
- La revascularisation se fait mais il va y avoir formation excessive et anarchique d'un tissu ostéo-dentinaire (tissu ressemblant à de l'ostéo-dentine, à du tissu osseux ou cémentaire) qui va mener rapidement à une oblitération totale du canal.

Les oblitérations par dépôt anarchique de tissu ostéo-dentinaire se produisent de préférence sur des dents immatures avec un apex supérieur à 0,7mm, sur des dents extrudées ou ayant subi une luxation latérale et celle ayant reçu une contention rigide. (Andreasen et al, 1987).

Cette apposition anarchique se fait rapidement en 1 à 2 ans le plus souvent.

Des études réalisées sur des dents luxés (tous types de luxation confondus) ont montré un nombre de dents oblitérés allant de 6 à 22% selon les études (Andreasen 1970 : 22% (24), Stalhane et Hedegard (1975) : 6% (25), Rock et Grundy (1981) : 16% (26), Andreasen et al. (1987) : 15% (27) et Robertson (1997) : 18% (28)).

1.3.5 Complications pulpaires dues aux minéralisations pathologiques (23)

La principale complication retrouvée pour la calcification-intra canalaire est le passage de la pulpe au stade de nécrose.

Cette complication est retrouvée lorsque la lumière canalaire devient trop étroite pour permettre le bon fonctionnement de la pulpe.

La nécrose peut se retrouver dans tous les cas de calcifications intra-canales.

Cependant la plupart des cas sont retrouvés pour des calcifications canalaire faisant suite à un violent trauma (luxations, fractures et expulsions) lorsque l'apposition de dentine devient anarchique et trop rapide (diminution de la lumière visible à 1 an et disparition en 1 à 2 ans) pour permettre à la pulpe de s'adapter.

Des études se sont intéressées au taux de nécrose pulpaire sur dent oblitérées à la suite d'une luxation (tous types de luxation confondus). Les auteurs ont retrouvé des taux de

nécrose allant de 7 à 16% (Holcomb et Gregory 1967 : 7% (29), Andreasen 1970 : 7% (24), Stalhane 1971 : 16% (30), Jacobsen et Kerekes 1977 : 13% (31) et Robertson et al 1996 : 9% (32)).

Il apparait ainsi, à la suite de ces rappels tant sur les pathologies induites par les minéralisations intra-canalaires que par les difficultés anatomiques, que les traitements endodontiques sur de telles dents seront complexes. Outre les aides optiques déjà mentionnées, une nouvelle approche de traitement endodontique à l'aide des données numériques fournies par les examens tomодensitométriques à faisceau conique (cone-beam) peut être envisagée, à l'image de ce qui se développe aujourd'hui en implantologie : c'est l'endodontie guidée.

Pourquoi l'endodontie guidée ?

Comme on l'a vu précédemment, de nombreuses circonstances peuvent provoquer une minéralisation/calcification canalaire. Ces minéralisations intra-canalaire peuvent parfois conduire à l'apparition de signes cliniques et ou radiographiques indiquant le traitement endodontique de la dent.

Dans les stades les plus avancés de minéralisation canalaire, la lumière canalaire devient de très faible diamètre voir peut disparaître sur une longueur plus ou moins importante (la calcification se formant en direction corono-apicale).

Plus la calcification sera importante et basse au niveau du canal plus le risque de manœuvre iatrogène augmentera.

Même pour l'endodontiste travaillant sous microscope, cela reste assez complexe. En effet le microscope permet au praticien de mieux se guider pour trouver l'entrée canalaire en s'aidant des différences de teintes de la dentine minéralisée.

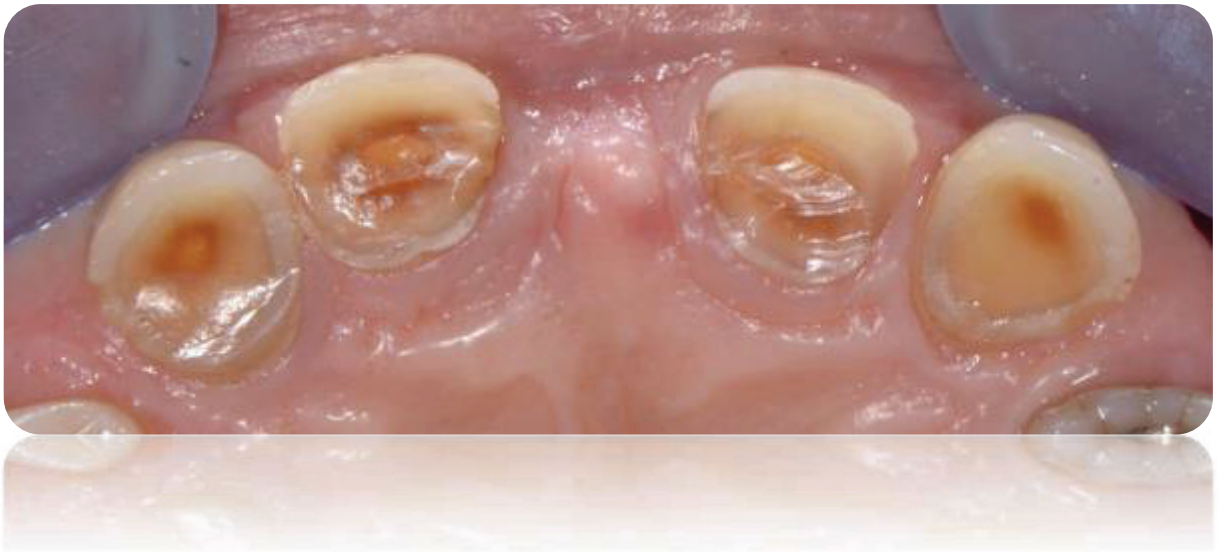

Fig. 8 : Sur cette photo on distingue les différentes teintes de dentines, de l'extérieur vers l'intérieur de la dent (33) :

- Dentine primaire
- Dentine secondaire (Histologiquement très proche et couleur similaire)
- Dentine tertiaire

Dans des cas aussi complexe, l'endodontie guidée peut-être une solution pour pallier toutes ces difficultés.

2 Revue de la littérature

2.1 Méthodologie

Les moteurs de recherche utilisés furent : PubMed, Google Scholar avec les mots-clés suivants : guided endodontics, pulp/root canal calcification, cone beam computed tomography, 3D printed template.

2.2 Résultats de la Revue de la littérature

Globalement tous les articles trouvés ont une introduction sur les définitions des calcifications/oblitérations canalaire, leurs causes et les conséquences qui en découlent pour la prise en charge endodontique. 11 articles ont été retrouvés : il s'agit pour la plupart de rapport de cas traités in vivo ou in vitro.

Nous pouvons citer parmi ces articles :

- Une étude **in vitro** : « Guided Endodontics versus Conventional Access Cavity Preparation : A Comparative Study on Substance Loss Using 3-dimensional-printed Teeth (34) » avec des dents imprimées en 3D simulant une calcification pulpaire.
- Une étude **ex-vivo** « Guided endodontics : accuracy of a novel method for guided access cavity preparation and root canal location (35) » où 60 dents naturelles ont été placées dans 6 modèles maxillaires différents pour analyser la précision de la technique.
- Une **étude in vivo** : « Guided root canal preparation using cone-beam computed tomography and optical surface scans : an observational study of pulp space obliteration and drill path depth in 50 patients (36) » sur des patients présentant des calcifications pulpaires sur dents monoradiculées.
- **8 rapports de cas réalisés in vivo** sur des patients présentant des dents avec calcifications pulpaire ou anomalie de formation (dent invaginée).

➤ Les tableaux synthétiques ci-dessous récapitulent ces références :

Article	Type d'article	Type d'étude	Date de parution
Guided endodontics: accuracy of a novel method for guided access cavity preparation and root canal location (35)	<u>Étude sur 60 dents monoradiculé</u>	Ex vivo	Septembre 2015
Guided endodontics, a novel treatment approach for teeth with pulp canal calcification and apical pathology (37)	Rapport de cas (1 patient)	In vivo	Septembre 2015
Endodontic treatment of dens evaginatus by performing a splint access cavity (38)	Rapport de cas (1 patient)	In vivo	Mai 2017
Microguided Endodontics: a method to achieve minimally invasive access cavity preparation and root canal location in mandibular incisors using a novel computer-guided technique. (39)	Rapport de cas (1 patient)	In vivo	Février 2018
Guided endodontic access in maxillary molars using CBCT CAD, a case report (40)	Rapport de cas (1 patient)	In vivo	Mai 2018
Guided Endodontic Access of Calcified Anterior Teeth (41)	Rapport de cas (2patients)	In vivo	Juillet 2018
Microguided Endodontics: a case report of a maxillary lateral incisor with pulp canal obliteration and apical periodontitis (42)	Rapport de cas (1 patient)	In vivo	<i>Octobre 2018</i>
Guided root canal preparation using cone-beam computed tomography and optical surface scans an observational study of pulp space obliteration and drill path depth in 50 patients (36)	<u>Étude sur 50 patients</u>	In vivo	Novembre 2018
Case Reports in Maxillary Posterior Teeth by Guided Endodontic Access (43)	Rapport de cas (3patients)	In vivo	Février 2019

Guided Endodontics versus Conventional Access Cavity Preparation: A Comparative Study on Substance Loss Using 3-dimensional–printed Teeth (34)	Étude sur 48 dents imprimé en 3D	In vitro	Mars 2019
Guided Endodontics Modified for Treating Molars by Using an Intracoronaral Guide Technique (44)	Rapport de cas (1 patient)	In vivo	Juin 2019

2.3 Analyse

→ Les rapports de cas :

Sur les 8 articles présentant des rapports de cas in vivo sur des patients pour lesquels un traitement par endodontie guidé a été réalisé, 100% des cas présentait un succès endodontique avec soit une guérison complète soit une lésion en voie de guérison.

Article	Nombre de cas	Dents	Résultats
Microguided Endodontics: a case report of a maxillary lateral incisor with pulp canal obliteration and apical periodontitis (42)	1	22	A 6 mois CBCT + retro-alvéolaire montre une guérison complète
Guided Endodontic Access of Calcified Anterior Teeth (41)	2	11 et 11	A 15 et 30 jours dent asymptomatique. Pas d'examen radio de contrôle. En voie de guérison
Case Reports in Maxillary Posterior Teeth by Guided Endodontic Access (43)	3	15, 25 et 26	Pour les 3 dents, à 15 jours plus de symptômes, à la retro-alvéolaire à 6 mois début de reminéralisation osseuse visible, à 1 an guérison complète

Guided endodontics, a novel treatment approach for teeth with pulp canal calcification and apical pathology (37)	1	11	4 semaines après Obturation aucune symptomatologie et à 15 mois sur la retro-alvéolaire absence d'image apical avec <u>guérison complète.</u>
Guided endodontic access in maxillary molars using CBCT CAD, a case report (40)	1	27 et 28	A la retro-alvéolaire à 3 mois néoformation osseuse et à 1 an guérison quasi complète des lésions + dent totalement asymptomatique cliniquement <u>En voie de guérison</u>
Endodontic treatment of dens evaginatus by performing a splint access cavity (38)	1	21	CBCT a 1an avec <u>guérison complète</u> de la lésion et dent asymptomatique
Microguided Endodontics: a method to achieve minimally invasive access cavity preparation and root canal location in mandibular incisors using a novel computer-guided technique (39)	1	31 et 41	Patient venue avec PAA et ne présente plus de douleur à la percussion après 2 semaines. Pas d'examen radio de contrôle. <u>En voie de guérison</u>
Guided Endodontics Modified for Treating Molars by Using an Intracoronal Guide Technique (44)	1	16	A 2 ans, le patient ne présentait aucune symptomatologie. La retro-alvéolaire à deux ans a révélé une lamina dura indiquant la guérison sans aucun signe d'inflammation apicale. <u>Guérison complète</u>

Les résultats de ces rapports de cas montrent que tous les types de dents peuvent être traités avec cette nouvelle technique d'endodontie guidée, qu'il s'agisse de dents antérieures ou postérieures, y compris les dents de sagesse ou pour des patients avec ouverture buccale limitée (Guided Endodontics Modified for Treating Molars by Using an Intracoronal Guide Technique (44)).

Cependant les auteurs parlent parfois de guérison clinique (avec uniquement l'absence de symptômes) (*Microguided Endodontics : a method to achieve minimally invasive access cavity preparation root canal location in mandibular incisors using a novel computer-guided technique (39)* et *Guided Endodontic Access of Calcified Anterior Teeth (41)*) sans préciser si un examen complémentaire radiographique a été réalisé pour l'affirmer.

A noter que dans certains cas la guérison n'est confirmée qu'à partir d'image radiologique 2D alors que l'on sait désormais que le CBCT offre une meilleure sensibilité pour évaluer les

guérisons de lésions périapicales (« Cone beam computed tomography in Endodontics, a review (45) »).

→ Les études

Etude in vivo : La seule étude à ce jour in vivo « Guided root canal preparation using cone-beam computed tomography and optical surface scans an observational study of pulp space obliteration and drill path depth in 50 patients » (36) avait pour objectif de montrer la précision du trajet de forage réalisé avec la technique de l'endodontie guidée, selon différents critères : selon la localisation de la dent (maxillaire/mandibulaire), la longueur de trajet de forage comparé à la longueur de l'oblitération (avec soit trajet de forage de même longueur que l'oblitération soit longueur de forage plus longue que la longueur d'oblitération) mais aussi démographique, de sexe.

Il n'y a pas d'influence importante des variables démographiques comme l'âge et le sexe.

Cependant, il existe une meilleure précision des trajectoires de forage pour :

- Les dents mandibulaires.
- Les cas où le trajet de forage est plus grand que le trajet de l'oblitération.
- Lorsque l'oblitération est plus courte
- Lorsqu'il y a eu un précédent traitement.

Aucun échec n'a été relevé (perforation radiculaire), et même dans le cas où la précision n'était qu'« acceptable », une très légère déviation a été noté mais la perméabilité canalaire a été obtenue pour les 50 dents.

Etude in vitro : La seule étude in vitro à ce jour « Guided Endodontics versus Conventional Access Cavity Preparation : A Comparative Study on Substance Loss Using 3-dimensional-printed Teeth (34) réalisée sur des dents imprimées en 3D avait 2 objectifs :

- Comparer le volume de la perte de substance (en mm³) pour réaliser la cavité d'accès entre une technique conventionnelle et la technique guidée
- Comparer le taux de localisation canalaire entre les 2 techniques (conventionnelle et guidée)

Par ailleurs, 3 types d'opérateurs ont utilisé ces 2 techniques : Inexpérimenté, expérimenté et endodontiste.

Les résultats de l'étude montrent que grâce à la technique de l'endodontie guidée, la perte de substance a été divisé par 5 et que le taux de détection des canaux varie de 90 à 100%

(l'expérience du praticien n'a pas d'importance car le praticien le plus inexpérimenté obtient 100% de réussite) pour la technique guidée alors que pour la technique conventionnelle le taux de réussite est beaucoup plus bas et dépendant de l'expérience du praticien (aucun canal détecté pour un praticien inexpérimenté dans la technique conventionnelle alors qu'il y en a 8/8 dans la technique guidée).

On peut remarquer que globalement les cavités d'accès réalisées en technique guidée sont plus économes en tissus sains.

Operator	Conventional technique			Guided endodontics		
	Detected canals	Substance loss (95% CI) (mm ³)	Treatment duration (95% CI) (min)	Detected canals	Substance loss (95% CI) (mm ³)	Treatment duration (95% CI) (min)
-unexperienced	0/8	33.8 (27.3-40.4)	13.8 (5.9-21.8)	8/8	7.0 (6.1-7.9)	7.6 (5.4-9.8)
-experienced	4/8	60.0 (48.6-71.5)	29.8 (15.9-43.8)	7/8	15.4 (6.7-24.1)	18.9 (5.9-32)
-specialist	6/8	55.8 (39.3-72.3)	21.7 (12.2-31.2)	7/8	7.1 (6.1-10.1)	7.5 (1.9-13.1)

Fig. 9 : Tableau synthétique comparatif entre les deux techniques selon le praticien. (34)

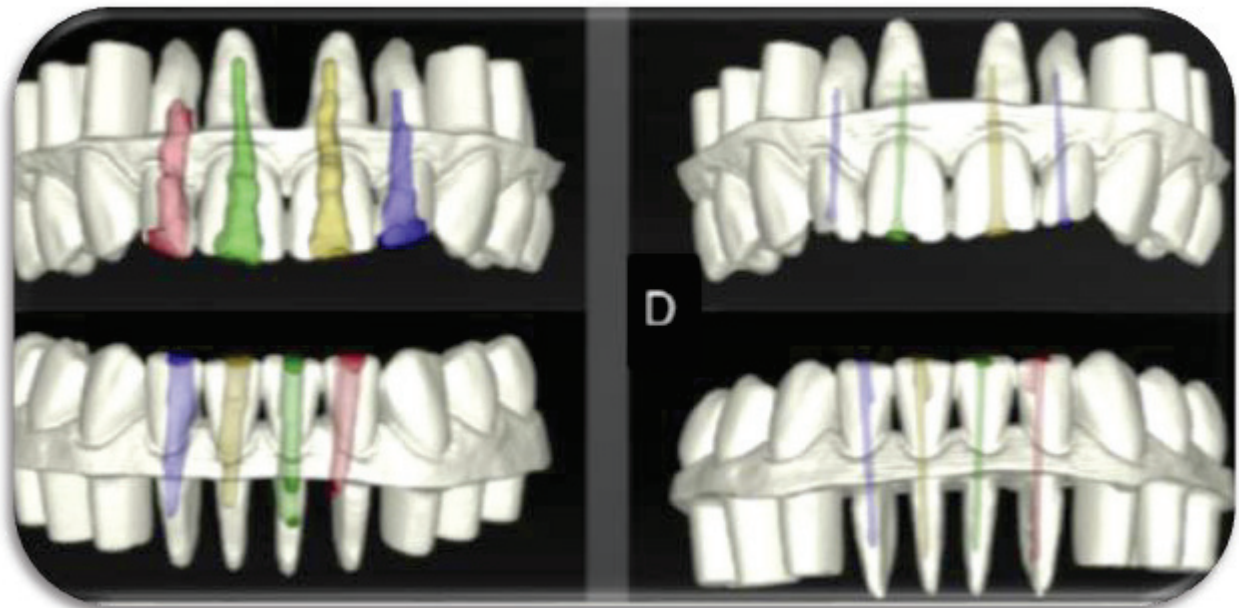


Fig. 10 :

- A gauche dent traité avec la technique conventionnelle, avec perte de substance importante, amincissement des paroi dentinaires avec tous les risques que cela implique (fractures, perforations radiculaires, extrusion de la solution d'irrigation etc...)
- A droite avec la technique de l'endodontie guidée. Ici la perte de substance est minime et donc la résistance de la dent n'est que peu impactée. (34)

Etude ex vivo : La seule étude ex vivo (réalisée sur dent naturelles in vitro) « Guided endodontics : accuracy of a novel method for guided access cavity preparation and root canal location (35) » réalisée sur 60 dents monoradiculé extraites.

Le but de cette étude était de montrer la précision de la technique d'endodontie guidée en comparant l'emplacement du foret sur le CBCT pré-op et l'emplacement de la cavité d'accès après réalisation du forage sur un CBCT post-op.

En effet dans cette étude la déviation entre les cavités d'accès planifié et celle préparé furent en moyenne de :

	Déviaton mésio-distale(mm)	Déviaton Vestibulo-linguale(mm)	Déviaton apico-coronaire(mm)
Base du foret	0,21	0,2	0,16
Pointe du foret	0,29	0,47	0,17

La déviation entre la trajectoire planifiée et celle préparé fut en moyenne de 1,81°.

Les résultats obtenus sont excellents et surpassent ceux utilisé en implantologie guidée d'après une étude de Shneider et Al.

Shneider et Al. (« A systematic review on the accuracy and the clinical outcome of computer guided template-based implant dentistry » (48)) dans une revue systématique ayant analysé 3120 articles différents et en ayant retenue 8 selon des critères d'inclusion stricts ont trouvé les résultats suivants concernant la précision de l'implantologie guidée.

Une déviation moyenne au point d'entrée de 1,07mm et au point de sortie (apex) de 1,63mm et une déviation de trajectoire de 5,26°.

Cependant une étude réalisée en 2015 « Technical Accuracy of Printed Surgical Templates for Guided Implant Surgery with the coDiagnostiXTM Software » (49) utilisant le même logiciel de planification que celui utilisé dans notre étude d'endodontie guidée trouve des résultats excellent avec :

- Une moyenne de déviation de 0,22mm au point d'entrée
- Une moyenne de déviation de 0,24mm au point de sortie
- Une déviation de trajectoire de 1,5°

Cette étude souligne cependant que cette très grande précision a été permise grâce à la suppression des multiples sources d'erreurs possibles et la réalisation sur des modèles in vitro (comme pour notre étude).

Ces différentes études semblent prouver comparativement que la technique d'endodontie guidée est plus précise ou équivalente à la technique de l'implantologie guidée.

2.4 Discussion

Cette revue de la littérature non exhaustive et non systématique mais que nous avons voulu la plus complète possible, semble montrer que l'endodontie guidée est une technique fiable, reproductible et prometteuse pour la gestion de cas complexes, notamment pour les cas d'hypercalcification, même pour des praticiens inexpérimentés.

Bien qu'elle soit d'apparition récente et encore très peu utilisée en routine, les résultats obtenus dans les rapports de cas in vivo et les études réalisées in vitro ou ex vivo à ce jour semblent prometteurs : aucun cas d'échec ou de manœuvre iatrogénique n'étant mentionné (fausse route ou perforation).

2.4.1 Les avantages de l'endodontie guidée

- Un gain de temps per-opérateur. En effet d'après une étude réalisée en 2017 (46) il faut 15 min à 1 h pour localiser le canal sur une dent présentant une hyperminéralisation avec la technique conventionnelle.

Alors qu'avec un guide imprimé en 3D il faut entre 9 et 208 s avec une moyenne de 30 sec (52).

A noter que le temps total pré et per opératoire est en moyenne de 613 sec soit environ 10mn (temps qui diminuera avec l'apprentissage du logiciel etc...) avec un résultat qui est lui quasi certain.

	Surface scan	Virtual planning	Design template	Removal of enamel	Access cavity	Total treatment
Mean	271	58	235	19	30	613
Minimum	206	28	186	11	9	447
Maximum	340	122	303	31	208	936

Fig. 11 : Tableau présentant les temps minimum, maximum et moyen pour les différentes étapes du traitement guidé (réalisé à partir d'un échantillon de 100 dents naturelle extraite et monté sur 10 modèles). (47)

- La technique est moins iatrogène avec moins de risque de perforations, fausses routes en effet la précision obtenue avec la technique d'endodontie guidée est supérieure ou égale à celle obtenue en implantologie guidée (48,49).
- Cette précision associée à l'utilisation de foret de très petit diamètre 0,80mm (42) permet le traitement de dent avec une racine de petit diamètre comme les incisives mandibulaires.
- La localisation du canal est facilitée : Dans une étude de Connert et al de 2019 (34) la localisation canalaire est largement supérieure pour la technique d'endodontie guidée que pour la technique conventionnelle.
- L'endodontie guidée est une technique micro-invasive permettant une perte de substance beaucoup moins importante qu'avec la technique conventionnelle (34).
- Les résultats obtenus avec l'endodontie guidée sont quasiment indépendants de l'expérience du praticien comme la montre l'étude de Connert et al de 2019 (34).
- Le plateau technique bien qu'important reste accessible à un omnipraticien.

En effet aujourd'hui en France le nombre de praticien s'équipant pour faire de la CFAO directe ou semi directe (donc possédant une caméra optique) est de plus en plus important et le taux de cabinet équipé de CBCT est en constante augmentation.

Quant à l'imprimante 3D, il n'est pas obligatoire d'en posséder une, car de nombreux prothésistes dentaires en possède désormais et il est alors facile pour le chirurgien-dentiste d'envoyer son fichier au prothésiste qui se charge ensuite d'imprimer le guide en 3D à partir de ce fichier numérique.

Et même dans le cas où le praticien ne possède pas de CBCT il lui est possible en récupérant les images sur un disque de les incorporer à son logiciel de planification. Dans ces cas-là le seul équipement indispensable devient la caméra intra-orale.

On ne connaît pas exactement le taux d'équipement des cabinets dentaire en cone beam, mais avec l'abaissement des couts d'investissement, le nombre de cabinet qui s'équipent augmente sensiblement.

2.4.2 Les limites de l'endodontie guidée

- Temps pré opératoire augmenté avec en moyenne 534 secondes soit 9min (diminue surement avec l'apprentissage) et apprentissage des technologies (mais une fois cet apprentissage réalisé ce n'est plus un problème).
- Manque de visibilité avec guide en place (soit le retirer régulièrement et faire radio avec foret en place, soit avoir une confiance totale en la planification).
- Nécessité de faire systématiquement un CBCT. **Mais** en réalisant un petit champ 50mm*50mm ou 50mm*80mm, les doses reçues seront plus faibles.
- Impossibilité d'utiliser cette technique si la calcification se trouve après une courbure.

Mais en général les calcifications se trouvent au niveau du 1/3 moyen et si un canal était entièrement calcifié et infecté au-delà d'une courbure, l'indication serait un traitement par endodontie chirurgicale si l'apex est accessible par voie vestibulaire.

- Il peut y avoir une atteinte des bords libres des incisives lors du forage.

En effet, étant donné qu'il faut un trajet de forage rectiligne, il arrive que le bord libre soit fraisé pour permettre un accès de manière rectiligne au canal calcifié, en particulier si la calcification se trouve dans le tiers apical. Sur les premiers cas d'endodontie guidée, il s'agissait précisément de cette situation clinique (37).

Puis sur les cas plus récents les auteurs ont réussi, grâce notamment à des forets de plus petit diamètre mais aussi en apportant une attention plus particulière lors de la planification à réaliser des abords palatin épargnant le bord libre des incisives (41) ; en tout état de cause, la restauration au composite d'une mini cavité ne pose aucun problème ni esthétique, ni d'étanchéité.

Cependant dans certains cas comme celui réalisé sur 2 incisives mandibulaires (39), il a été impossible d'épargner le bord libre même avec des micro-forets de 0,85mm de diamètre du fait de la calcification importante et du diamètre limité de la racine n'autorisant pas un choix d'axe de forage différent. (Fig. 12)

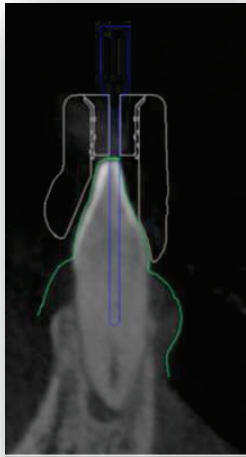


Fig. 12 : Sur cette image de la planification on voit bien qu'en choisissant un axe plus lingualé on se retrouverait avec une diminution de l'épaisseur de la paroi linguale de la racine fragilisant de ce fait la racine. (39)

- Il existe une perte dentinaire importante avec des forets de gros diamètre (1,3 mm dans un cas de Tavares et al 2018 (41)).
Mais aujourd'hui il existe des forets de 0,80mm de diamètre permettant une économie tissulaire encore plus importante et à l'avenir des forets de diamètre encore inférieur vont surement voir le jour.
NB : A savoir que de nouveaux forets de diamètre 0,75mm sont à l'essai aujourd'hui (Avril 2020) mais pas encore commercialisé.

- Le coût pour le praticien représente un investissement important en matériel si celui-ci n'est pas déjà équipé en CFAO et CBCT. Mais comme déjà dit précédemment le seul investissement obligatoire est la caméra optique et le logiciel de planification. Le CBCT peut être réalisé en dehors du cabinet. Dans ce cas le traitement ne pourra pas être réalisé en 1 séance.

- Le coût pour le patient est plus important car la fabrication d'un guide imprimé en 3D au laboratoire représente un certain cout.
 Mais il est à comparer au cout d'un implant lorsque que c'est la dernière chance de sauver la dent.

- L'endodontie guidée est plus facile à mettre en place sur dent antérieure, mais de nouveaux rapports de cas réalisé sur des dents postérieures comme une première molaire montrent que c'est possible. (43)
 De plus, de nouvelles techniques permette un accès même sur patient avec ouverture buccale limité en se servant de la cavité d'accès comme guide voire fig 13(44).

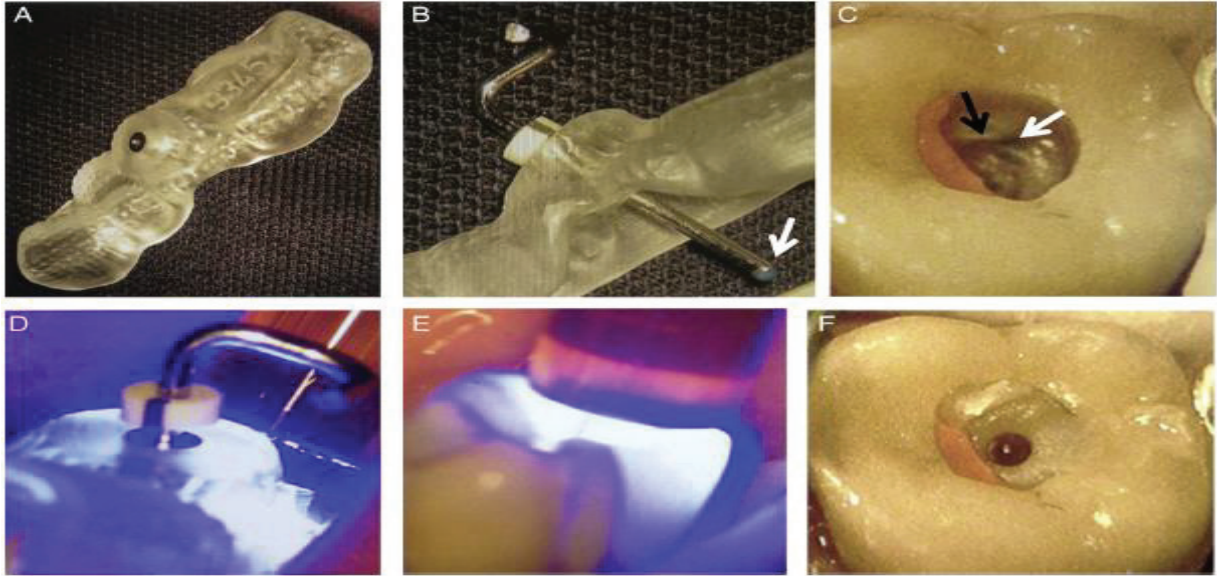


Fig. 13 : Explications pas à pas de la technique avec guide incorporé au sein de la cavité d'accès (44) :

A. Un guide similaire à celui utilisé pour la technique d'endodontie guidée est confectionné.

B. Une tige en métal d'un diamètre similaire au foret qui sera utilisé est essayé à travers le guide. (La flèche blanche indique une marque bleue faite avec un crayon dans le but de laisser une marque sur le plancher pulpaire).

C. Le guide est mis en bouche et la tige en métal est inséré jusqu'au plancher pulpaire et à ce moment-là une marque bleue est déposé sur le plancher pulpaire.

Cette marque sert à vérifier que le forage se fera dans la direction souhaitée sans qu'il n'y ait d'interaction avec les murs de la cavité d'accès.

D. Un composite (Tetric Evo Ceram Bulk Fill ; Ivoclar Vivadent) avec des propriétés de contraction de polymérisation faibles et une dureté élevée est injecté au sein de la cavité d'accès (dont les murs ont été humidifié pour éviter tout risque de collage à la dentine). Le guide est ensuite mis en place, puis la tige en métal est insérée à travers le guide et la résine composite.

Le tout est ensuite polymérisé à travers le guide.

E. Une deuxième polymérisation sans le guide est réalisé pour obtenir un taux de polymérisation le plus élevé possible.

F. La tige en métal et le guide sont par la suite retiré, la procédure de forage va se faire à travers le composite qui fait office de douille.

- Le risque de formations de microfissures (irrigation compliquée à travers le guide) est important. Il y a donc nécessité d'une irrigation importante et d'un forage en plusieurs temps.

De plus aucune étude n'a été réalisée pour savoir si dans le temps, les procédures de forage n'auront pas un impact sur la structure dentaire, parodontale et osseuse (par échauffement car la vitesse de rotation est importante et l'irrigation très limitée à travers le guide). Dans tous les cas la technique est encore trop récente pour avoir suffisamment de recul clinique.

- En cas de présence d'ancrage radiculaire ou de matériaux radio-opaques pouvant entraîner des artefacts sur le CBCT il sera impossible de réaliser la technique d'endodontie guidée ou bien il faudra d'abord les déposer.

2.4.3 L'endodontie microchirurgicale : quelle approche par rapport au traitement endodontique guidé ?

2.4.3.1 L'endodontie microchirurgicale comme alternative pour le traitement en première intention de dents présentant une calcification (avantages, inconvénients) ?

L'endodontie chirurgicale s'adresse en premier lieu à des cas d'échecs de traitement endodontique en première intention (traitement endodontique sur dent à pulpe nécrosée ou vivante) ou deuxième intention (retraitement endodontique).

Les indications pour une chirurgie endodontique sont les suivantes :

- Raisons iatrogènes = Erreur de procédure (instruments cassés, sur-obturation, déviation apicale ou perforation).
- Raisons mécaniques = Restauration Corono-radicaire indémontable ou ancrage dont le démontage serait trop risqué.
- Echec du RTE :
 - Pas de guérison d'une LIPOE après TE et/ou RTE
 - Anatomie canalaire et apicale complexes (C et S)
 - Calcification
 - Fêlure près du 1/3 apical
 - Kyste vrai

Les avantages / indications de la microchirurgie apicale :

- Possibilité d'intervenir sur des dents support de couronnes ou de bridge sans les déposer.
- Pas de risque de fracture de la dent par la dépose d'une reconstitution coronoradiculaire coulée ou foulée.
- Accès direct à la lésion, à l'instrument fracturé, à un dépassement de l'obturation canalaire.
- Possibilité d'exérèse de la lésion kystique.

Les inconvénients / Contre-indications locales, loco-régionales et générales :

- Impossible si patient avec problème parodontaux, ou s'il n'y a plus d'os vestibulaire.
- Si ouverture buccal limitée (pour accès dans les secteurs postérieurs).
- Table osseuse vestibulaire trop épaisse, empêchant l'accès à l'apex des racines (2^{ème} molaires mandibulaires).
- Il faudra prendre en compte la santé générale du patient car certaines pathologies ou traitement peuvent venir interférer avec la chirurgie voire la contre-indiquer (Anticoagulant, cardiopathie de classe A, diabète non contrôlé).
- Cette technique demande un niveau de compétence très important et un plateau technique particulier (microscope, instruments de microchirurgie et instruments spécifique à la chirurgie endodontique).
- Suites post-opératoires et complications possible (Hématome, douleurs, hémorragies, infection du site opératoire, nécrose du lambeau, récession).

A priori, la chirurgie endodontique ne s'adresse pas à des cas de première intention (dent avec pulpe nécrosé ou pulpe vivante) cependant dans des situations où la calcification canalaire a atteint le dernier 1/3 apical (comme c'est le cas parfois pour des dents candidates à l'endodontie guidée) il peut être possible de mettre en forme (à l'aide des instruments dédiés à la microchirurgie endodontique) ce dernier 1/3 apical et de l'obturer (avec les mêmes matériaux utilisés conventionnellement pour une microchirurgie endodontique (IRM, ciments biocéramique).

Dans ce cas de minéralisation canalaire, la microchirurgie endodontique devient une solution concurrente de l'endodontie guidée.

➤ Tableau comparatif entre les 2 techniques :

	Endodontie guidée	Chirurgie endodontique sur dent vitale ou nécrosée
<u>Plateau technique</u>	Important mais accessible à un grand nombre de praticien. (Camera optique + cone beam)	Très important. Inaccessible a la plupart des praticiens (sauf ceux possédant un microscope opératoire + matériel pour microchirurgie et chirurgie endodontique).
<u>Niveau de compétence nécessaire</u>	Moyen, les compétences nécessaires sont celles qu'il faut pour une planification d'un cas avec utilisation du cone beam et de l'empreinte optique.	Très important. Les compétences nécessaires pour une microchirurgie endodontique sont celle d'un spécialiste. Rares sont les omnipraticiens ayant les compétences pour ce genre d'acte.
<u>Aspect financier</u>	Dépendant du praticien	Dépendant du praticien
<u>Temps nécessaire</u>	Le temps préopératoire est important. Mais une fois la partie planification maîtrisé ce délai peut être réduit. Le temps per-opératoire est très réduit.	Important, avec un cone-beam puis la mise en place de l'ensemble du plateau technique (microscope, conditions de chirurgie similaire à l'implantologie), temps muqueux, temps osseux, préparation à retro, obturation, sutures.
<u>Délabrement coronaire</u>	Faible, mais possibilité d'atteinte du bord libre sur les incisives.	Pas de délabrement coronaire.
<u>Contre-indications</u>	Pas de contre-indications sauf patients à haut risque d'endocardite infectieuses si pulpe nécrosée.	Toutes les pathologies pouvant contre-indiquer une chirurgie orale
<u>Suite post-opératoires</u>	Aucune, mis à part une sensibilité post-op à la pression possible.	Toutes celles liés à une chirurgie orale sont possibles.

2.4.3.2 L'endodontie chirurgicale guidée (50)

Une autre technique endodontique pour le traitement des canaux hyperminéralisés a considérablement évolué avec les aides optiques et les connaissances anatomiques apportées par les cone-beam : l'endodontie chirurgicale.

En effet, comme pour la technique orthograde, il existe des situations parfois très complexes ou même l'expérience du praticien et l'utilisation d'un plateau technique de pointe ne permette pas de gérer ces cas de manière très sereine.

De manière conventionnelle, avant la réalisation d'une chirurgie endodontique, un CBCT est systématiquement réalisé afin d'avoir plus d'informations :

- Sur la dent à traiter :
 - Son anatomie canalaire etc...

- Sur son environnement :
 - Taille et situation de la lésion dans les 3 plans de l'espace
 - Épaisseur de la corticale osseuse
 - Proximité avec des éléments anatomiques nobles (artères, nerf alvéolaire, sinus, fosses nasales etc....)

Le CBCT va donc donner beaucoup d'informations au praticien sur l'option la plus adéquate à choisir pour traiter la dent.

Cependant si sur le CBCT toutes ces informations sont facilement visibles, lors de l'acte chirurgical, une fois le lambeau de pleine épaisseur réalisé pour accéder aux apex dentaires, il peut devenir beaucoup plus complexe de retrouver le chemin de la lésion. D'autant plus complexe et risqué si l'épaisseur de la table osseuse est importante (cas des 2èmes molaires mandibulaires et des racines palatines des molaires maxillaires) ou s'il y a présence d'éléments nobles à proximité de la lésion.

Pour pallier ces difficultés, une nouvelle technique prometteuse a vu le jour : l'endodontie chirurgicale guidée (50).

Les étapes sont presque identiques à celles utilisées pour l'endodontie guidée par voie orthograde, mais cette fois par voie rétrograde :

- Réalisation d'un CBCT
 - Réalisation d'une empreinte optique à partir d'un modèle en plâtre issue d'une empreinte conventionnelle réalisé en bouche (polyvinyle siloxane ou hydrocolloïde irréversible type alginate) afin d'enregistrer en plus des tissus durs, les tissus mous (l'enregistrement des tissus mous par empreinte optique n'étant pas encore parfaitement au point) qui serviront de support au guide en résine.
 - Matching des images issue du CBCT et du scan de l'empreinte sur un logiciel de planification.
 - Choix d'un implant (dans la partie planification du logiciel) dont la partie terminale est en contact avec la lésion (contrairement à la technique orthograde où c'était un foret qui était choisi dans le logiciel).
 - Fabrication virtuelle en 3D du guide en fonction du trajet de l'implant et choix de la douille adaptée, qui sera positionnée latéralement en regard de la lésion (Fig. 14 b).
 - Impression du guide et stérilisation.
- Les avantages de cette technique :
- Economie tissulaire, en effet seul l'os cortical strictement nécessaire à l'accès à la lésion est supprimé.
 - Gain de temps per opératoire.
 - Moins de risque d'atteintes des éléments nobles si ceux-ci sont à proximité de la lésion.
- Les inconvénients :
- Plateau technique nécessaire.
 - Temps préopératoire.
 - Technique qui nécessite d'être parfaitement maîtrisée du début à la fin du processus, car une erreur lors de la planification pourrait mener à des dommages bien plus importants (paresthésie mentonnière, hémorragie etc...) qu'une perforation radiculaire.
 - Technique qui nécessite beaucoup plus de recul ; actuellement les études se limitent à quelques rapports de cas cliniques.

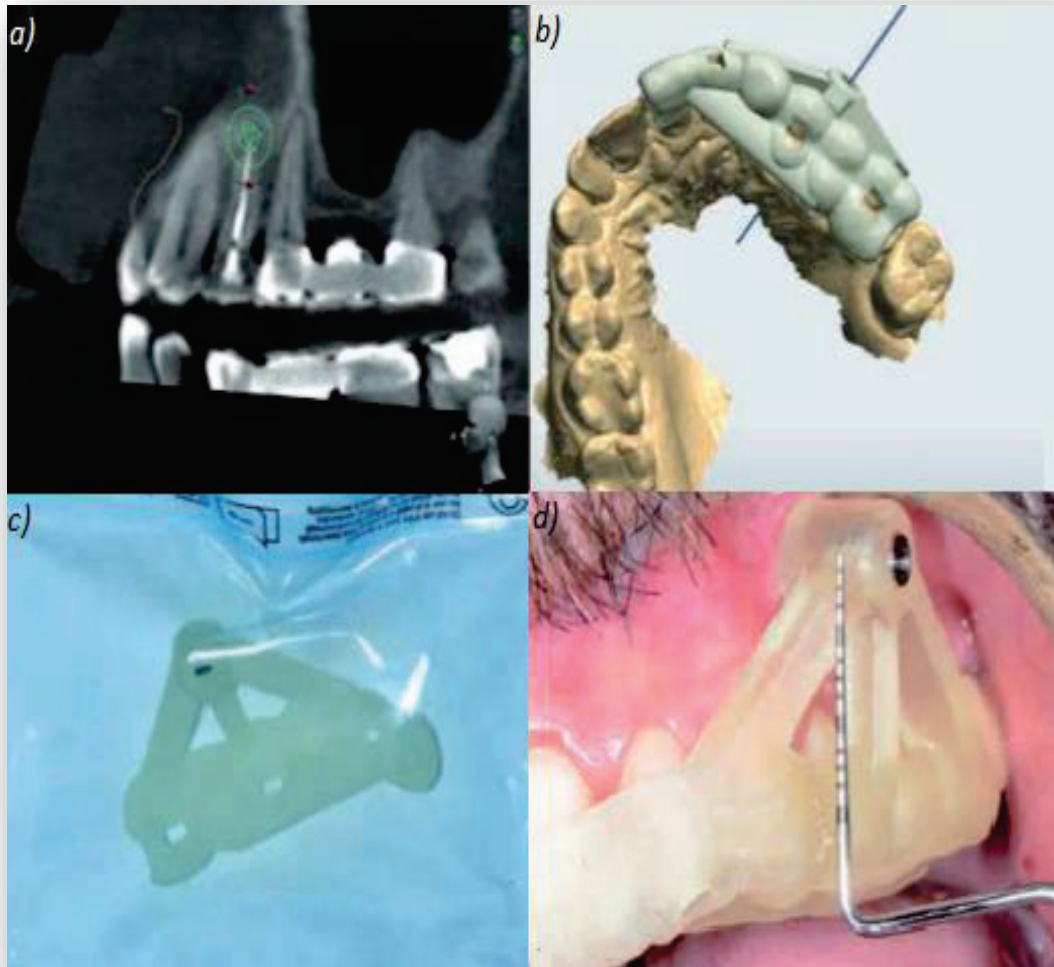


Fig. 14 (50) :

Les différentes étapes nécessaires à la réalisation d'une chirurgie endodontique guidée :

a) La planification sur le logiciel dédié.

b) Fabrication du guide virtuelle sur le même logiciel.

c) Guide imprimé en 3D stérilisé et prêt à être utilisé.

d) Guide en place sur l'arcade.

2.5 Protocole synthétique de l'endodontie guidée à partir des données actuelles

La particularité de la technique de l'endodontie guidée est qu'elle nécessite un plateau technique important, un temps préopératoire non négligeable et une séquence instrumentale bien spécifique.

2.5.1 Le plateau technique

→Le CBCT (Cone Beam Computed Tomography) :

Le CBCT, ou Cone Beam, en français examen tomodensitométrie à faisceau conique est un examen radiographique complémentaire qui permet contrairement à l'orthopantomogramme ou au cliché retro-alvéolaire d'obtenir des images en 3D des structures dentaires et osseuses.

Dans le cas de l'endodontie guidée, le Cone-Beam est nécessaire et obligatoire : non seulement on va pouvoir apprécier précisément l'anatomie canalaire et l'étendue de la calcification mais surtout il va permettre, en étant couplé à une empreinte optique, la confection du guide imprimé en 3D.

→Les caméras/scanners intra-oraux :

Aujourd'hui de nombreuses caméras sont disponibles sur le marché et permettent la prise d'empreintes optiques. Ces empreintes sont prises soit directement en bouche sur le patient soit réalisées à partir d'un modèle en plâtre issue d'une empreinte conventionnelle du patient. Cette empreinte optique est indispensable à la réalisation du futur guide. C'est à partir du matching des images issues de l'empreinte optique et de celles du cone-beam que pourra être réalisé la planification virtuelle à travers le logiciel de planification.

Dans les différentes études et rapport de cas les caméras utilisées sont les suivantes :

- Trios 3Shape
- Trios Color Pod
- CEREC, Sirona Dental Systèmes
- Dental scanner de chez Dental Wings
- iTero, Align Technology

La caméra la plus utilisée dans les études et rapports de cas fut la Trios de 3shape.



Fig. 15: Scanner intra-oral 3Shape TRIOS®.

→Le logiciel de planification :

Ces logiciels sont nombreux aujourd'hui et proposent l'analyse des images CBCT et des images issues de l'empreinte optique. Ils permettent par ailleurs de matcher/fusionner ces 2 images en une seule pour permettre la planification et la réalisation de guides pour de nombreuses opérations (implantologie notamment).

Dans le cadre de l'endodontie guidée, le logiciel est l'élément qui va permettre de choisir virtuellement le foret et la douille adaptés à la situation clinique et ensuite de réaliser toujours virtuellement le futur guide.

Les principaux logiciels utilisés sont les suivants :

- Simplant 15.0 Pro utilisé seul ou couplé avec CodiagnostiX
- CodiagnostiX
- Mimics médical 19.0 pour matcher les images et planifier et le logiciel 3-matic Médical 11.0 pour créer le guide virtuel
- Galaxis /Implant de Galilée ; Sirona Dental Systems

Les logiciels les plus utilisés dans les études et rapport de cas furent **Codiagnostix** (utilisé 5 fois) et **Simplant** (utilisé 3 fois) puis Galaxis (utilisé 2 fois).

→ Les forets utilisés :

Leur diamètre oscille entre 1,5mm pour les premiers cas réalisés en 2016 (35) et 0,80mm pour les derniers (42).

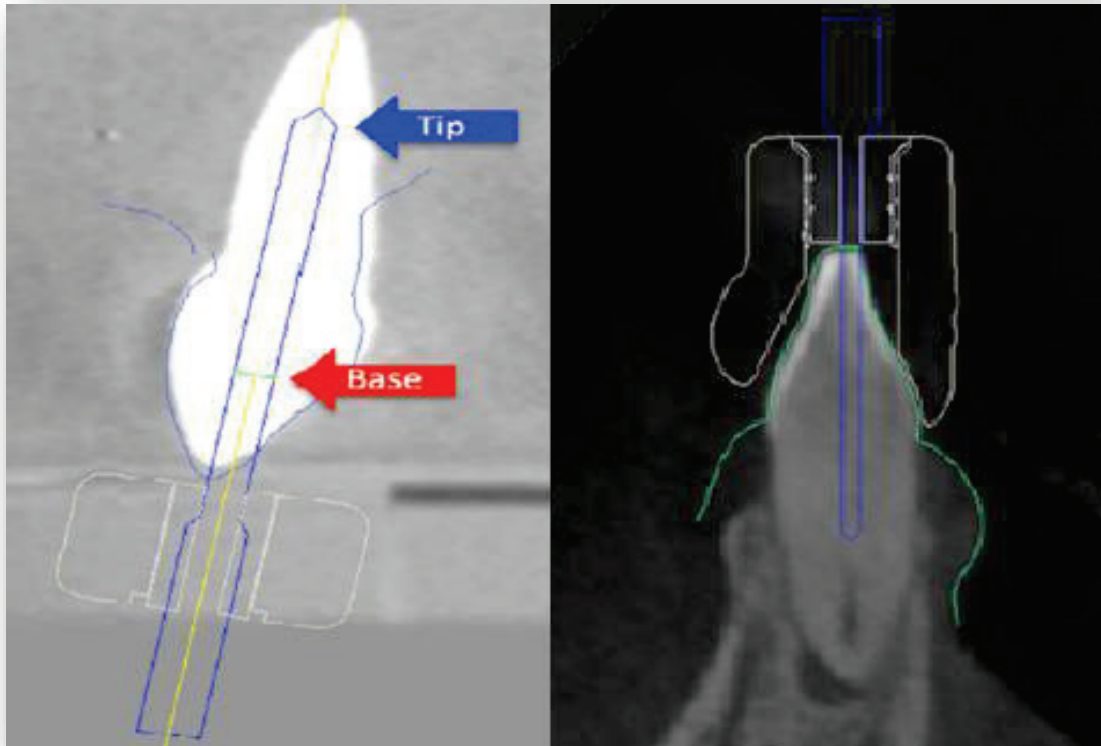


Fig. 16 : Comparaison entre un foret de 1,5mm de diamètre utilisé en 2016 (35) et un foret de 0,85mm utilisé dans un rapport de cas de 2018 (42).

On se rend bien compte de l'économie tissulaire permise grâce à l'utilisation de foret de plus petit diamètre.

→L'imprimante 3D

C'est le dernier maillon de la chaîne. Evidemment il n'est pas obligatoire de disposer d'une imprimante 3D car de nombreux laboratoire de prothèse en possèdent une. Il suffit d'envoyer le fichier STL créé avec le logiciel de planification qui contient les données numériques du guide virtuel en résine qui pourra alors être imprimé sur l'imprimante 3D. Une fois le guide imprimé, une douille de diamètre adapté y est incorporée.

Les imprimantes utilisées dans les différentes études et rapport de cas furent :

- Stratasys Objet 350
- Stratasys Objet Eden 260V
- Dentsply-Sirona SICAT Optiguide

A noter qu'il existe des résines spécialement conçues pour cet usage (les mêmes qui sont utilisé en implantologie guidée). Elles sont autoclavables et biocompatibles, et faites pour ne pas subir de déformations à la suite de leur stérilisation.

Il existe par ailleurs des entreprises qui réalisent des guides imprimés en 3D déjà stériles, prêts à être utilisé directement sur le patient. « Evaluation of Dimensional Changes of 3D Printed Models After Sterilization: A Pilot Study » (51)



Fig. 17: Imprimante 3D Stratasys Objet Eden 260V utilisé pour la réalisation de guide endodontique entre autres mais dont les applications sont très étendues. (52)

2.5.2 Protocole clinique

▪ Planification et fabrication du guide 3D

Le protocole commence par la réalisation d'un CBCT de l'arcade dentaire où se trouve la dent nécessitant un traitement.

Pour les cas d'endodontie guidée un CBCT de petit champ (50*50 ou 50*80mm) et de haute résolution (0,15 ou 0,2mm) sera réalisé afin d'avoir un maximum de détails avec un minimum d'irradiation pour le patient. (53)

Lorsque l'examen est terminé les images sont sauvegardées sous la forme d'image DICOM. Puis une empreinte surfacique numérique intra-orale est réalisée afin d'enregistrer l'arcade avec la dent nécessitant un traitement et sauvegardée sous forme de fichier STL. Une fois ces deux examens réalisés, les images sont importées dans le logiciel de planification.

Ensuite les images du CBCT (DICOM) et de l'empreinte (STL) sont « matchées » c'est-à-dire qu'elles sont fusionnées pour n'en former qu'une.

Pour matcher les empreintes au sein du logiciel, il est nécessaire de choisir des points de repère facilement identifiables et reproductibles sur le CBCT et sur l'empreinte optique, comme les pointes cuspidiennes des dents par exemple.

Une fois ces repères placés sur les 2 images, il y a alors vérification que les images se superposent bien puis le « matchage » est réalisé.

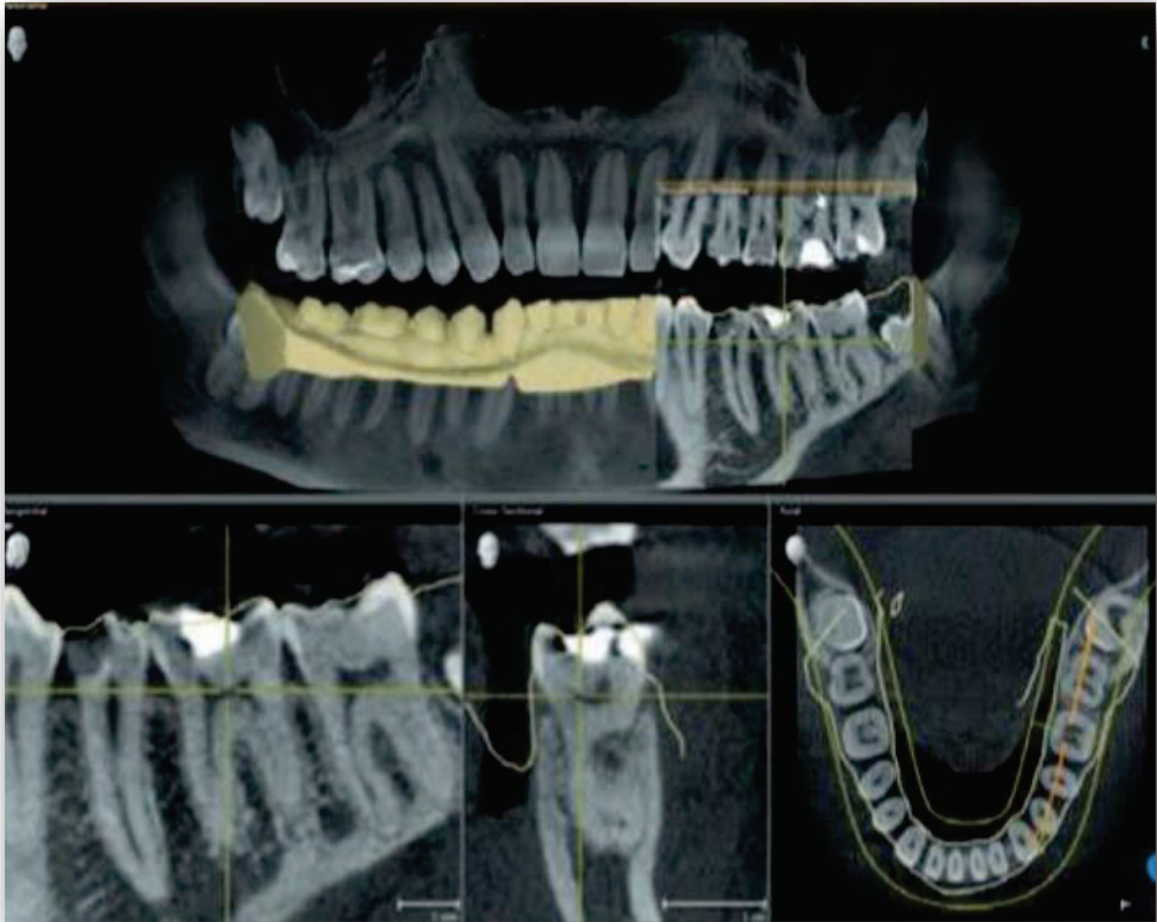


Fig. 18 : Afin de vérifier que l'adaptation entre les images issues du CBCT et celles issues de l'empreinte numérique corresponde parfaitement il est possible d'ajuster les couches de transparence. Sur ces images sont représentées avec des lignes jaunes les données issues des données de l'empreinte optique. (53)

Ensuite, le praticien ouvre la partie dédiée à la planification puis choisi au sein d'une bibliothèque, le foret qu'il souhaite utiliser en fonction de la longueur de l'oblitération ainsi que la douille adaptée.

Une fois le choix du foret validé avec sa longueur et sa bonne inclinaison dans les 3 sens de l'espace, le praticien lance la conception virtuelle du futur guide.



Fig19 : Guide virtuel proposé par le logiciel de planification une fois le projet validé.

On remarque la présence de fenêtres occlusales (utile à la vérification de l'ajustement du guide sur l'arcade).

A noter qu'à ce stade là il est encore possible d'apporter des modifications au guide virtuel. (53)

Une fois le guide virtuel validé, le projet est sauvegardé sous forme de fichier STL puis est envoyé à l'imprimante 3D pour impression.

Une fois le guide imprimé, une douille de diamètre adapté y est incorporée et collée.

▪ Mise en place du guide en bouche et forage

Le guide est d'abord essayé en bouche pour vérifier sa bonne adaptation aux dents adjacentes.

Un point est alors marqué au feutre sur la couronne dentaire, à travers la douille du guide, indiquant ainsi le futur emplacement de forage. Puis le guide est retiré.

A noter qu'il est possible de graver une marque sur la couronne dentaire avec une fraise boule de petit diamètre.

Une fois le guide retiré, l'email présent au niveau de la marque est fraisé à l'aide d'une fraise boule diamantée : le but étant de supprimer l'email jusqu'à la dentine.

En effet les forets utilisés ne sont pas faits pour forer des tissus aussi durs que l'email.

En revanche la dureté de l'os et de la dentine étant similaire il n'y a pas de problème pour les forets à ce niveau-là.

Une fois le guide essayé et l'email fraisé, le champ opératoire peut être mis en place.

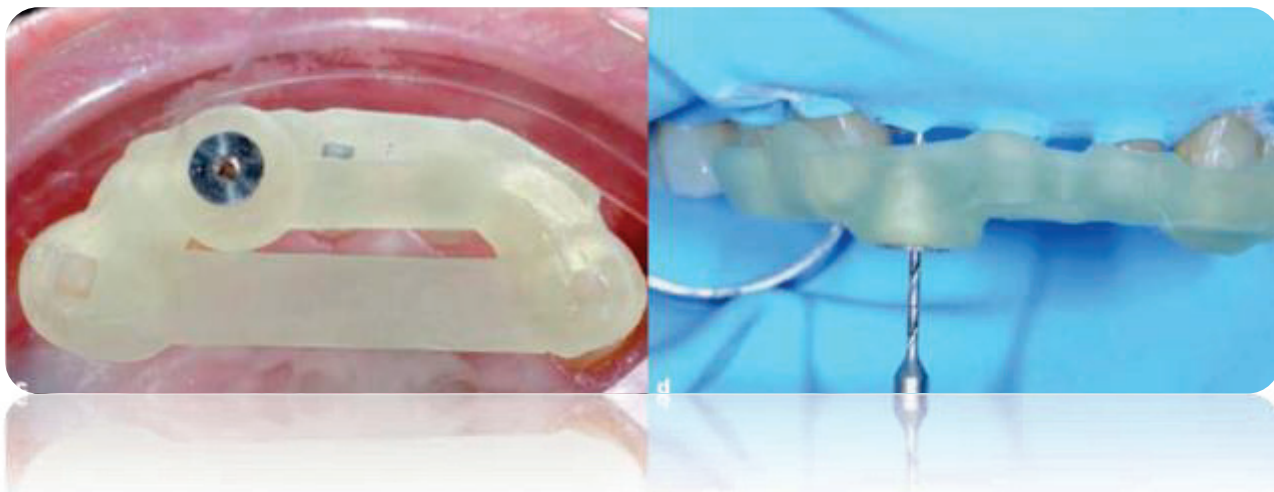


Fig. 20 :

A gauche, le guide est mis en place sur l'arcade pour vérifier son adaptation et sa stabilité. A droite après mise en place du champ opératoire et du guide, la phase de forage peut commencer. (53)

La digue doit permettre le positionnement du guide sans aucune interférence : en effet celui-ci ne doit prendre appui que sur des surfaces dentaires pour avoir une stabilité et une précision maximale. Le plus souvent on posera la digue sur un sextant ou un cadran.

Ensuite le guide est replacé et le forage peut commencer en irriguant soigneusement. A noter que l'irrigation reste compliquée et il est nécessaire de nettoyer régulièrement les instruments et de rincer abondamment pour éviter un échauffement trop important. Pour le protocole de forage, différentes techniques sont utilisées, soit l'opérateur fore directement jusqu'à ce que le foret vienne en butée contre la douille puis vérifie la perméabilité avec une lime K pré courbée 8 ou 10/100.

Soit l'opérateur réalise le forage en plusieurs fois, en vérifiant la perméabilité à chaque fois puis en progressant jusqu'à obtenir la perméabilité (technique plus économe en tissu) et permettant une meilleure irrigation.

En effet même si au CBCT la lumière n'est visible qu'à une certaine distance de l'apex il est parfois possible d'obtenir une perméabilité avant d'arriver à cette longueur (la précision permise par le CBCT dans cette technique étant au maximum de 15/100 ce qui est quasiment le double d'une lime 8/100).

Une fois le canal trouvé, le guide est retiré et la suite du traitement consiste en un traitement endodontique conventionnel.

3 Conclusion

La dentisterie moderne est en constante évolution grâce à des équipements de plus en plus performants et l'arrivée sur le marché de nouvelles technologies.

L'endodontie guidée fait partie de ce nouvel arsenal thérapeutique qui s'offre aujourd'hui au praticien qui désire progresser avec à un plateau technique toujours plus moderne.

Mais pas seulement, en effet, le patient demande lui aussi, à bénéficier de toutes ces évolutions qui lui apportent plus de confort dans son parcours de soins.

Bien que d'apparition très récente, l'endodontie guidée se révèle très prometteuse pour la résolution de cas complexes endodontiques, que ce soient des cas d'hyper-minéralisation pulpaire, de dépose de tenons fibrés ou de recherche de canaux.

Elle est prometteuse car elle s'adresse aussi bien au praticien spécialisé qu'à l'omnipraticien avec peu de bagage technique.

Par ailleurs c'est une technique qui présente de nombreux avantages et une fiabilité importante.

D'autre part dans les cas les plus complexes ou même le praticien spécialiste ne parvient pas à réaliser le traitement, elle reste la dernière alternative avant l'extraction dentaire.

Cependant elle présente encore des inconvénients liés à son coût (pour le patient et le praticien) et sa complexité liée à la planification préopératoire.

Par ailleurs, le recul clinique est encore très limité : des études sur de plus grandes populations et sur du plus long terme sont nécessaires.

Mais la technique n'en est qu'à ses débuts et il n'est pas impossible qu'à l'avenir elle devienne une procédure de routine accessible au plus grand nombre.

4 Références bibliographiques

1. Merametsdjian L, Rolot M, Perez F. Comprendre et prévenir les échecs endodontiques d'origines bactériennes in « Réintervenir en endodontie / Réalités cliniques Vol 27 n°4 », 2016 éditions L'information Dentaire, p 208-219.
2. Nair PR. Light and electron microscopic studies of root canal flora and periapical lesions. *Journal of endodontics*. 1987;13(1):29–39.
3. Siqueira Jr JF, Lopes HP. Bacteria on the apical root surfaces of untreated teeth with periradicular lesions: a scanning electron microscopy study. *International endodontic journal*. 2001 ;34(3) :216–220.
4. Karabucak B, Bunes A, Chehoud C, Kohli MR, Setzer F. Prevalence of apical periodontitis in endodontically treated premolars and molars with untreated canal: a cone-beam computed tomography study. *Journal of endodontics*. 2016;42(4):538–541.
5. Sert S, Bayirli GS. Evaluation of the root canal configurations of the mandibular and maxillary permanent teeth by gender in the Turkish population. *Journal of endodontics*. 2004 ;30(6) :391–398.
6. Bellizzi R, Hartwell G. Radiographic evaluation of root canal anatomy of in vivo endodontically treated maxillary premolars. *Journal of Endodontics*. 1985;11(1):37–39.
7. Yang H, Tian C, Li G, Yang L, Han X, Wang Y. A cone-beam computed tomography study of the root canal morphology of mandibular first premolars and the location of root canal orifices and apical foramina in a Chinese subpopulation. *Journal of endodontics*. 2013;39(4):435–438.
8. Vertucci FJ. Root canal morphology of mandibular premolars. *The Journal of the American Dental Association*. 1978;97(1):47–50.
9. Kim Y, Lee S-J, Woo J. Morphology of maxillary first and second molars analyzed by cone-beam computed tomography in a Korean population: variations in the number of roots and canals and the incidence of fusion. *Journal of Endodontics*. 2012;38(8):1063–1068.
10. Kim S-Y, Kim BS, Woo J, Kim Y. Morphology of mandibular first molars analyzed by cone-beam computed tomography in a Korean population: variations in the number of roots and canals. *Journal of endodontics*. 2013;39(12):1516–1521.
11. Al-Qudah AA, Awawdeh LA. Root and canal morphology of mandibular first and second molar teeth in a Jordanian population. *International endodontic journal*. 2009;42(9):775–784.

12. Pandula V. Weine's Classification of root canal morphology.
<https://www.juniordentist.com/weines-classification-of-root-canals.html>
13. Trawinski N. Classification de Weine modifié par Machtou dans "Localisation et gestion du second canal mésio-vestibulaire de la première molaire maxillaire" 2018
14. Saber SEDM, Ahmed MH, Obeid M, Ahmed HMA. Root and canal morphology of maxillary premolar teeth in an Egyptian subpopulation using two classification systems: a cone beam computed tomography study. *International endodontic journal*. 2019;52(3):267–278.
15. Paqué F. Molar Root Canal Anatomy. In: Peters OA, éditeur. *The Guidebook to Molar Endodontics* [Internet]. Berlin, Heidelberg: Springer; 2017 [cité 23 juill 2020]. p. 1 25. Disponible sur: https://doi.org/10.1007/978-3-662-52901-0_1.
16. Tsesis I, Shifman A, Kaufman AY. Taurodontism: an endodontic challenge. Report of a case. *Journal of endodontics*. 2003;29(5):353–355.
17. Zengin AZ, Sumer AP, Celenk P. Double dens invaginatus: report of three cases. *European journal of dentistry*. 2009;3(1):67.
18. Jabri M, Drouri S. Traitement endodontique de la dens in dente [Internet]. *L'Information Dentaire*. [cité 24 juill 2020]. Disponible sur: <https://www.information-dentaire.fr/formations/traitement-endodontique-de-la-dens-in-dente/>.
19. Farges J-C, Alliot-Licht B, Baudouin C, Msika P, Bleicher F, Carrouel F. Odontoblast control of dental pulp inflammation triggered by cariogenic bacteria. *Frontiers in Physiology*. 2013;4:326.
20. *Diagnostics urgences* [Internet]. [cité 25 août 2020]. Disponible sur: https://pathopulp.odontologie.uca.fr/diagnostics_endo/.
21. Simon S, Machtou P, Pertot W. Complexe pulpo-dentinaire in « Endodontie », 2012 éditions CDP, p 1-7.
22. Simon S, Machtou P, Pertot W. Réponse pulpaire à l'agression in « Endodontie », 2012 éditions CDP, p 12-18.
23. Simon S, Machtou P, Pertot W. Endodontie dans le suivi et le traitement des dents traumatisées in « Endodontie », 2012 éditions CDP, p 420-431.
24. Andreasen JO. Luxation of permanent teeth due to trauma A clinical and radiographic follow-up study of 189 injured teeth. *European Journal of Oral Sciences*. 1970;78(1-4):273–286.
25. Stålhane I, Hedegård B. Traumatized permanent teeth in children aged 7-15 years. *Svensk Tandläkare Tidskrift*. 1975;68(5):157–169.

26. Rock WP, Grundy MC. The effect of luxation and subluxation upon the prognosis of traumatized incisor teeth. *Journal of dentistry*. 1981;9(3):224–230.
27. Andreasen FM, Zhjie Y, Thomsen BL, Andersen PK. Occurrence of pulp canal obliteration after luxation injuries in the permanent dentition. *Dental Traumatology*. 1987;3(3):103–115.
28. Robertson A, Lundgren T, Andreasen JO, Dietz W, Hoyer I, Norén JG. Pulp calcifications in traumatized primary incisors A morphological and inductive analysis study. *European journal of oral sciences*. 1997;105(3):196–206.
29. Holcomb JB, Gregory Jr WB. Calcific metamorphosis of the pulp: its incidence and treatment. *Oral Surgery, Oral Medicine, Oral Pathology*. 1967;24(6):825–830.
30. Stålhane I. Permanent teeth with reduced pulp cavity following accidental injury. A clinical and radiographic study. *Svensk tandlakare tidskrift Swedish dental journal*. 1971;64(5):311.
31. JACOBSEN I, KERKES K. Long-term prognosis of traumatized permanent anterior teeth showing calcifying processes in the pulp cavity. *European Journal of Oral Sciences*. 1977;85(7):588–598.
32. Robertson A, Andreasen FM, Bergenholtz G, Andreasen JO, Norén JG. Incidence of pulp necrosis subsequent to pulp canal obliteration from trauma of permanent incisors. *Journal of endodontics*. 1996;22(10):557–560.
33. Dahan L. Le collage à la dentine sclérotique [Internet]. *L'Information Dentaire*. [cité 24 juill 2020]. Disponible sur: <https://www.information-dentaire.fr/formations/le-collage-a-la-dentine-sclerotique/>.
34. Connert T, Krug R, Eggmann F, Emsermann I, ElAyouti A, Weiger R, et al. Guided Endodontics versus Conventional Access Cavity Preparation: A Comparative Study on Substance Loss Using 3-dimensional–printed Teeth. *Journal of endodontics*. 2019;45(3):327–331.
35. Zehnder MS, Connert T, Weiger R, Krastl G, Kühl S. Guided endodontics: accuracy of a novel method for guided access cavity preparation and root canal location. *International endodontic journal*. 2016;49(10):966–972.
36. Buchgreitz J, Buchgreitz M, Bjørndal L. Guided root canal preparation using cone beam computed tomography and optical surface scans—an observational study of pulp space obliteration and drill path depth in 50 patients. *International endodontic journal*. 2019;52(5):559–568.
37. Krastl G, Zehnder MS, Connert T, Weiger R, Kühl S. Guided endodontics: a novel treatment approach for teeth with pulp canal calcification and apical pathology. *Dental Traumatology*. 2016;32(3):240–246.

38. Mena-Álvarez J, Rico-Romano C, Lobo-Galindo AB, Zubizarreta-Macho Á. Endodontic treatment of dens evaginatus by performing a splint guided access cavity. *Journal of Esthetic and Restorative Dentistry*. 2017;29(6):396–402.
39. Connert T, Zehnder MS, Amato M, Weiger R, Kühl S, Krastl G. Microguided Endodontics: a method to achieve minimally invasive access cavity preparation and root canal location in mandibular incisors using a novel computer-guided technique. *International endodontic journal*. 2018 ;51(2) :247–255.
40. Sônia T de O, Camila de Freitas MB, Santa-Rosa CC, Machado VC. Guided endodontic access in maxillary molars using cone-beam computed tomography and computer-aided design/Computer-aided manufacturing system: A case report. *Journal of endodontics*. 2018;44(5):875–879.
41. Tavares WLF, Viana ACD, de Carvalho Machado V, Henriques LCF, Sobrinho APR. Guided endodontic access of calcified anterior teeth. *Journal of endodontics*. 2018;44(7):1195–1199.
42. Torres A, Shaheen E, Lambrechts P, Politis C, Jacobs R. Microguided Endodontics: A case report of a maxillary lateral incisor with pulp canal obliteration and apical periodontitis. *International endodontic journal*. 2018;52(4):540–549.
43. Maia LM, de Carvalho Machado V, da Silva NRFA, Júnior MB, da Silveira RR, Júnior GM, et al. Case Reports in Maxillary Posterior Teeth by Guided Endodontic Access. *Journal of endodontics*. 2019;45(2):214–218.
44. Buchgreitz J, Buchgreitz M, Bjørndal L. Guided Endodontics Modified for Treating Molars by Using an Intracoronal Guide Technique. *Journal of endodontics*. 2019;45(6):818–823.
45. Patel S, Durack C, Abella F, Shemesh H, Roig M, Lemberg K. Cone beam computed tomography in Endodontics—a review. *International endodontic journal*. 2015;48(1):3–15.
46. Kiefner P, Connert T, ElAyouti A, Weiger R. Treatment of calcified root canals in elderly people: a clinical study about the accessibility, the time needed and the outcome with a three-year follow-up. *Gerodontology*. 2017;34(2):164–170.
47. Connert T, Zehnder MS, Weiger R, Kühl S, Krastl G. Microguided endodontics: accuracy of a miniaturized technique for apically extended access cavity preparation in anterior teeth. *Journal of endodontics*. 2017;43(5):787–790.
48. Schneider D, Marquardt P, Zwahlen M, Jung RE. A systematic review on the accuracy and the clinical outcome of computer-guided template-based implant dentistry. *Clinical oral implants research*. 2009; 20:73–86.
49. 1. Kühl S, Payer M, Zitzmann NU, Lambrecht JT, Filippi A. Technical Accuracy of Printed Surgical Templates for Guided Implant Surgery with the co DiagnostiX™ Software. *Clinical implant dentistry and related research*. 2015;17: e177–e182.

50. Aubeux D, Gaudin A. Guides et planification endodontique in «Endodontie 2020: Le point sur les thérapeutiques” / Réalités cliniques Vol 30 n°4», 2020 editions L’information Dentaire, p 254-262

51. 1. Valls A, Ayats M, Lustig P, Tejo A, Fenollosa F, Julian N, et al. Dimensional and Mechanical Changes Assessment of 3D Printed Models after Sterilization: A Pilot Study. In European Congress of Radiology-ECR 2020; 2020.

52. <https://3dprint.com/37932/stratasys-unveils-objet-eden260vs-dental-advantage-3d-printer/>

Serment d'Hippocrate

En présence des Maîtres de cette Faculté, de mes chers condisciples, devant l'effigie d'Hippocrate,

Je promets et je jure, au nom de l'Être Suprême, d'être fidèle aux lois de l'Honneur et de la probité dans l'exercice de La Médecine Dentaire.

Je donnerai mes soins gratuits à l'indigent et n'exigerai jamais un salaire au-dessus de mon travail, je ne participerai à aucun partage clandestin d'honoraires.

Admis dans l'intérieur des maisons, mes yeux ne verront pas ce qui se passe, ma langue taira les secrets qui me seront confiés et mon état ne servira pas à corrompre les mœurs ni à favoriser le crime.

Je ne permettrai pas que des considérations de religion, de nation, de race, de parti ou de classe sociale viennent s'interposer entre mon Devoir et mon patient.

Je garderai le respect absolu de la vie humaine dès sa conception.

Même sous la menace, je n'admettrai pas de faire usage de mes connaissances médicales contre les lois de l'Humanité.

Respectueux et reconnaissant envers les Maîtres, je rendrai à leurs enfants l'instruction que j'ai reçue de leurs pères.

Que les hommes m'accordent leur estime si je suis fidèle à mes promesses,

Que je sois couvert d'opprobre et méprisé de mes confrères si j'y manque.

Approbation – Improbation

Les opinions émises par les dissertations présentées, doivent être considérées comme propres à leurs auteurs, sans aucune approbation ou improbation de la Faculté de Chirurgie dentaire (1).

Lu et approuvé,

Vu,
Nice, le

Le Président du jury,

Le Doyen de la Faculté de
Chirurgie Dentaire de l'UNS

Professeur

Professeur Laurence LUPI

(1) Les exemplaires destinés à la bibliothèque doivent être obligatoirement signés par le Doyen et par le Président du Jury.

Fabrice CHEVAL

PLANIFICATION EN ENDODONTIE : INTERETS DE L'ENDODONTIE GUIDEE

Thèse : Chirurgie Dentaire, Nice, 2020, n°42-57-20-29

Directeur de thèse : Dr MEDIONI Etienne

Mots-clés : Endodontie guidée, calcification pulpaire/canalaire, Imagerie volumétrique par faisceau conique, guide imprimé en 3D

Résumé :

L'endodontie guidée est une technique mise au point récemment pour la réalisation de cas complexes comme ceux réalisés sur des dents présentant une hyper-minéralisation pulpaire. Les objectifs de ce travail ont été de lister et de compiler la littérature sur ce nouveau sujet et d'en tirer la proposition d'un protocole clinique et d'évaluer la mise œuvre et la fiabilité de cette nouvelle approche.

A l'aide d'une empreinte optique et d'un CBCT, une gouttière est confectionnée virtuellement sur un logiciel de planification.

Cette gouttière est ensuite imprimée en 3D dans le but de servir de guide pour la réalisation d'un forage au sein même de la dent afin d'obtenir une perméabilité canalaire.

Cette nouvelle technique présente de nombreux avantages avec une précision importante et un risque de manœuvre iatrogénique limité.

Le recul clinique n'est qu'à court terme aujourd'hui avec un nombre d'étude limité et peu de rapport de cas.

Mais l'utilisation de cette technique commence à se démocratiser avec l'apparition de matériel dédié et un nombre de cas traité de plus en plus important.