



HAL
open science

Intérêts du suivi à distance des traitements orthodontiques par aligneurs accélérés par corticotomies alvéolaires : à propos d'un cas

Ronan Hannequin

► To cite this version:

Ronan Hannequin. Intérêts du suivi à distance des traitements orthodontiques par aligneurs accélérés par corticotomies alvéolaires : à propos d'un cas. Sciences du Vivant [q-bio]. 2020. dumas-03114808

HAL Id: dumas-03114808

<https://dumas.ccsd.cnrs.fr/dumas-03114808>

Submitted on 19 Jan 2021

HAL is a multi-disciplinary open access archive for the deposit and dissemination of scientific research documents, whether they are published or not. The documents may come from teaching and research institutions in France or abroad, or from public or private research centers.

L'archive ouverte pluridisciplinaire **HAL**, est destinée au dépôt et à la diffusion de documents scientifiques de niveau recherche, publiés ou non, émanant des établissements d'enseignement et de recherche français ou étrangers, des laboratoires publics ou privés.



Distributed under a Creative Commons Attribution - NonCommercial - NoDerivatives 4.0 International License



AVERTISSEMENT

Cette thèse d'exercice est le fruit d'un travail approuvé par le jury de soutenance et réalisé dans le but d'obtenir le diplôme d'État de docteur en chirurgie dentaire. Ce document est mis à disposition de l'ensemble de la communauté universitaire élargie.

Il est soumis à la propriété intellectuelle de l'auteur. Ceci implique une obligation de citation et de référencement lors de l'utilisation de ce document.

D'autre part, toute contrefaçon, plagiat, reproduction illicite encourt toute poursuite pénale.

Code de la Propriété Intellectuelle. Articles L 122.4

Code de la Propriété Intellectuelle. Articles L 335.2 - L 335.10



UNIVERSITÉ DE PARIS

UFR D'ODONTOLOGIE - MONTROUGE

Année 2020

N° M010

THÈSE

POUR LE DIPLÔME D'ÉTAT DE DOCTEUR EN CHIRURGIE DENTAIRE

Présentée et soutenue publiquement le : 02 mars 2020

Par

Ronan HANNEQUIN

**Intérêts du suivi à distance des traitements orthodontiques par aligneurs
accélérés par corticotomies alvéolaires : à propos d'un cas**

Dirigée par M. le Dr Nathan Moreau

JURY

Mme le Professeur Loredana Radoi

Président

M. le Docteur Christophe Dunglas

Assesseur

M. le Docteur Nathan Moreau

Assesseur

Mme le Docteur Eléa Ouadi

Assesseur

M. le Docteur Emmanuel Racy

Invité



Tableau des enseignants de la Faculté

| DÉPARTEMENTS | DISCIPLINES | PROFESSEURS DES UNIVERSITÉS | MAÎTRES DE CONFÉRENCES |
|--|---|---|---|
| 1. DÉVELOPPEMENT, CROISSANCE ET PRÉVENTION | ODONTOLOGIE PÉDIATRIQUE | Mme DAVIT-BÉAL Mme DURSUN Mme VITAL | M. COURSON Mme JEGAT Mme SMAIL-FAUGERON Mme VANDERZWALM |
| | ORTHOPÉDIE DENTO-FACIALE | | Mme BENAHMED M. DUNGLAS Mme KAMOUN Mme LE NORCY |
| | PRÉVENTION, ÉPIDÉMIOLOGIE, ÉCONOMIE DE LA SANTÉ ET ODONTOLOGIE LÉGALE | Mme FOLLIGUET M. PIRNAY | Mme GERMA M. TAVERNIER |
| 2. CHIRURGIE ORALE, PARODONTOLOGIE, BIOLOGIE ORALE | PARODONTOLOGIE | Mme COLOMBIER Mme GOSSET | M. BIOSSE DUPLAN M. GUEZ |
| | CHIRURGIE ORALE | M. MAMAN Mme RADOI | Mme EJEIL M. GAULTIER M. HADIDA M. MOREAU M. NGUYEN Mme TAÏHI |
| | BIOLOGIE ORALE | Mme CHAUSSAIN M. GOGLY Mme SÉGUIER Mme POLIARD | M. ARRETO Mme BARDET (MCF) Mme CHARDIN M. FERRE M. LE MAY |
| 3. RÉHABILITATION ORALE | DENTISTERIE RESTAURATRICE ENDODONTIE | Mme BOUKPESSI Mme CHEMLA | Mme BERÈS Mme BESNAULT M. BONTE Mme COLLIGNON M. DECUP Mme GAUCHER |
| | PROTHÈSES | Mme WULFMAN | M. CHEYLAN M. DAAS M. DOT M. EID Mme FOUILLOUX-PATEY Mme GORIN M. RENAULT M. RIGNON-BRET M. TRAMBA |
| | FONCTION-DYSFONCTION, IMAGERIE, BIOMATÉRIAUX | M. SALMON | M. ATTAL Mme BENBELAID Mme BENOÎT A LA GUILLAUME (MCF) M. BOUTER M. CHARRIER M. CHERRUAU M. FLEITER Mme FRON CHABOUIS Mme MANGIONE Mme TILOTTA |
| | PROFESSEURS ÉMÉRITES | M. BÉRENHOLC Mme BRION M. LASFARGUES M. LAUTROU M. LEVY | M. PELLAT M. PIERRISNARD M. SAFFAR Mme WOLIKOW |

Mise à jour le 04 novembre 2019

Remerciements

À Mme. Le Professeur Loredana Radoï

Docteur en Chirurgie dentaire

Spécialiste qualifiée en Chirurgie orale

Ancien Interne des Hôpitaux

Docteur de l'Université Paris Sud

Habilitée à Diriger des Recherches

Professeur des Universités, UFR d'Odontologie - Montrouge

Praticien Hospitalier, Assistance Publique-Hôpitaux de Paris

Je vous remercie pour l'honneur que vous me faites en président ce jury de thèse d'exercice. Veuillez trouver dans ce travail l'expression de mon plus profond respect.

À M. Le Docteur Christophe Dunglas

Docteur en Chirurgie dentaire

Spécialiste qualifiée en Orthopédie dento-faciale

Docteur en Sciences odontologiques

Maître de Conférences des Universités, UFR d'Odontologie - Montrouge

Praticien Hospitalier, Assistance Publique-Hôpitaux de Paris

Je vous suis très reconnaissant d'avoir accepté sans hésitation de siéger dans ce jury, j'en suis honoré. Je vous remercie pour vos cours passionnant, vos analyses et vos conseils toujours avisés tout au long de mon internat. Veuillez trouver dans ce travail, l'expression de ma sincère gratitude et de mon profond respect.

À M. Le Docteur Nathan Moreau

Docteur en Chirurgie dentaire

Spécialiste qualifié en Chirurgie orale

Ancien Interne des Hôpitaux

Docteur de l'Université Pierre et Marie Curie

Maître de Conférences des Universités, UFR d'Odontologie - Montrouge

Praticien Hospitalier, Assistance Publique-Hôpitaux de Paris

Lauréat de l'Académie Nationale de Chirurgie dentaire

Je tiens à vous remercier infiniment pour la confiance que vous m'avez accordée en acceptant d'encadrer mon travail. Votre investissement dans la rédaction de ma thèse et de l'article, votre écoute, votre disponibilité, vos précieux conseils, et votre savoir m'ont permis de m'enrichir à vos côtés durant mon internat. Soyez assuré de mon profond respect.

À Mme. Le Docteur Eléa Ouadi

Docteur en Chirurgie dentaire

Spécialiste qualifiée en Orthopédie dentofaciale

Ancien Interne des Hôpitaux

Assistant Hospitalo-Universitaire, UFR d'Odontologie - Montrouge

Je vous remercie pour la gentillesse et la spontanéité avec lesquelles vous avez accepté de faire partie de ce jury de thèse. Votre spontanéité, votre dynamisme, votre réactivité, et toutes vos lumières m'ont permis de grandir tout au long de mon internat. Soyez assuré de ma profonde gratitude.

À M. Le Docteur Emmanuel Racy

Docteur en médecine

Diplômé d'étude supérieure d'Oto-rhino-laryngologie et de chirurgie cervico-faciale

Ancien interne des Hôpitaux

Ancien Chef de clinique des Hôpitaux de Paris

Praticien attaché des Hôpitaux de Paris

Je vous remercie pour la spontanéité et l'engouement avec lesquels vous avez accepté de faire partie de ce jury de thèse. Votre passion de la chirurgie, vos conseils précieux, votre analyse si pointue des patients m'a permis de prendre plaisir à travailler avec vous et à aimer par dessus tout les cas ortho-chirurgicaux. Soyez assuré de ma profonde reconnaissance.

Table des matières

| | |
|--|-----------|
| INTRODUCTION | 2 |
| 1 : CLINICAL FOLLOW-UP OF CORTICOTOMY-ACCELERATED INVISALIGN® ORTHODONTIC TREATMENT WITH DENTAL MONITORING® : AN ILLUSTRATIVE CASE REPORT | 3 |
| 2 : DISCUSSION | 27 |
| 2.1 PREAMBULE HISTORIQUE | 27 |
| 2.2 PHYSIOLOGIE DU DEPLACEMENT DENTAIRE ACCELERE PAR CORTICOTOMIES ALVEOLAIRES..... | 28 |
| 2.3 CORTICOTOMIES ALVEOLAIRES ET ACCELERATION DU TRAITEMENT ORTHODONTIQUE | 30 |
| 2.4 CORTICOTOMIES ALVEOLAIRES ET OPTIMISATION DU MOUVEMENT ORTHODONTIQUE | 35 |
| 2.5 CORTICOTOMIES ALVEOLAIRES ET POTENTIEL OSTEOGENIQUE..... | 41 |
| 2.6 CORTICOTOMIES ALVEOLAIRES ET RESORPTIONS RADICULAIRES..... | 45 |
| 2.7 CORTICOTOMIES ALVEOLAIRES ET STABILITE POST-TRAITEMENT | 46 |
| 2.8 L'INTERET DU MONITORING CHEZ LES PATIENTS PORTEURS D'ALIGNEURS | 46 |
| CONCLUSION | 50 |
| BIBLIOGRAPHIE | 51 |
| TABLE DES FIGURES | 56 |
| ANNEXES | 58 |

Introduction

Le monde orthodontique fait face depuis une dizaine d'années à une évolution constante sous l'impulsion, à la fois des nouvelles technologies et des besoins de notre société où rapidité et fiabilité sont attendues. Les patients adultes sont de plus en plus nombreux avec une augmentation notable de leur nombre ces dix dernières années. Les particularités de cette patientèle concernent à la fois leurs exigences : rapidité, fiabilité, invisibilité des thérapeutiques et d'éventuelles contraintes cliniques telles qu'un parodonte affaibli, des édentements ou des éléments prothétiques implanto-portés. Le défi de l'orthodontiste est donc de garantir -tout en combinant ces caractéristiques- un traitement fiable, discret, rapide avec un minimum de rendez-vous.

Dans les années 2000, la technologie des aligneurs se développe à grande échelle. À partir de 2005, les auxiliaires tels que les ancrages osseux temporaires apparaissent et depuis les années 2010 les corticotomies alvéolaires sont de plus en plus pratiquées. Elles offrent la possibilité d'accélérer le déplacement dentaire et donc de diminuer le temps de traitement actif. Ces nouveaux outils thérapeutiques permettent ainsi de répondre à l'exigence d'un traitement le plus discret et efficient possible.¹

Par ailleurs, cette accélération du traitement orthodontique, au delà de l'objectif de satisfaire le patient, permet également de réduire le risque de résorptions radiculaires, de pathologies gingivales ou carieuses liés au traitement orthodontique.

Cependant, à mesure que les traitements orthodontiques sont accélérés et en particulier lors du recours à des aligneurs, il devient de plus en plus difficile pour l'orthodontiste d'intercepter en temps voulu les éventuelles erreurs de déplacement dentaire.

L'objectif de ce travail est d'illustrer à travers une étude de cas clinique (Hannequin et al., 2020) et une revue narrative de la littérature scientifique l'intérêt du suivi à distance des patients traités par aligneurs et corticotomies alvéolaires, afin d'anticiper et limiter les éventuelles erreurs de déplacement dentaire, amplifiées par l'accélération du mouvement orthodontique. Toutes les images de l'article présenté en partie 1 sont propriétés des auteurs.

¹ Rosvall et al., « Attractiveness, acceptability, and value of orthodontic appliances ».

1 : Clinical follow-up of corticotomy-accelerated Invisalign® orthodontic treatment with Dental Monitoring® : an illustrative case report

En ce qui concerne l'étude du cas clinique, nous reproduisons ci-dessous le preprint de l'article qui le concerne, à paraître en 2020 dans la revue *American journal of orthodontics dentofacial orthopedics*².

Clinical follow-up of corticotomy-accelerated Invisalign® orthodontic treatment with Dental Monitoring® : An illustrative case report

HANNEQUIN Ronan^{1#}, OUADI Elea^{2,5#}, RACY Emmanuel³, MOREAU Nathan^{4,5*}

1 – Resident, Department of Orthodontics and Dentofacial orthopedics, Bretonneau Hospital, Paris, France

2 – Clinical teacher, Department of Orthodontics and Dentofacial orthopedics, Bretonneau Hospital, Paris, France

3 – Maxillofacial Surgeon, Private practice, Paris, France

4 – Associate Professor, Department of Oral Medicine and Oral Surgery, Bretonneau Hospital, Paris, France

5 – Faculty of Dental Surgery, Paris Descartes University, Montrouge, France

These authors contributed equally to the work.

* Corresponding author:

Dr Nathan MOREAU

Service de Médecine Bucco-Dentaire

Hôpital Bretonneau

23 rue Joseph de Maistre

75018 Paris, France

email : nathan.moreau@parisdescartes.fr

phone : + 33 1 53 11 14 18

Author contributions

RH and EO performed the orthodontic treatment. NM performed the corticomomy surgery. ER performed the orthognathic surgery. RH, EO and NM drafted the manuscript. RH, EO, ER and NM revised the manuscript.

All authors approved the final version of the manuscript.

Conflicts of interest

The authors (RH, EO, ER, NM) declare that they have no interests to declare in relationship with this case report.

² Hannequin et al., « Clinical follow-up of corticotomy-accelerated Invisalign® orthodontic treatment with Dental Monitoring® : an illustrative case report ».

Clinical follow-up of corticotomy-accelerated Invisalign® orthodontic treatment with Dental Monitoring®: An illustrative case report

Abstract

Introduction:

The advent of adult orthodontic treatments has resulted in high demands for fast and invisible treatment options, which can -in some cases- be answered using clear aligners in association with alveolar corticotomy. Nevertheless, as alveolar corticotomy surgery allows for significantly accelerated orthodontic tooth movement, the clinical follow-up of such cases becomes even more crucial and cumbersome, the aligners being changed at an increasing pace. Resorting to clinical monitoring with patient-managed software can be of valuable assistance in such cases.

Methods:

We present a case of ortho-surgical management of a class III malocclusion in a healthy 21-year old female patient using corticotomy accelerated-presurgical decompensation with Invisalign® clear aligners followed by mandibular sagittal split osteotomy. Alveolar corticotomy surgery was performed at the beginning of the treatment and aligners were changed every 4 days. Clinical follow-up of aligner-mediated tooth movement was managed using Dental Monitoring® software.

Results:

Clinical follow-up using Dental Monitoring® allowed early interception and correction of minute orthodontic movement errors. Such errors would have been difficult to detect considering the rapidity of aligner change when accelerated by alveolar corticotomy.

Conclusion:

Clinical follow-up with patient-managed software such as Dental Monitoring® could allow for better and easier management of corticotomy-accelerated clear aligners orthodontic treatments.

Keywords

Invisalign; Alveolar corticotomy; Dental monitoring

Introduction

Orthodontic treatments in adult patients are a frequent occurrence in orthodontic practices. These patients have high demands, mostly fast, esthetic and comfortable orthodontic treatments. Several treatment modalities have been developed to answer such demands, one of which being the increasingly popular clear aligners such as Invisalign®.¹⁻⁴ This bracketless treatment option involves several custom-made clear aligners tailored to the planned orthodontic tooth movements. The aligners are changed every 10 to 15 days with little discomfort.^{1,3}

Adult orthodontic treatments carry their own specific risks, mainly dental caries, root resorptions and periodontal lesions. Such risks are linked to total treatment duration and can be significantly reduced using orthodontic tooth movement acceleration/modulation surgical techniques such as alveolar corticotomy.^{5,6} By creating a surgical lesion of the alveolar cortical plate, a rapid remodeling of the underlying bone ensues (namely the “regional acceleration phenomenon”⁷) which results in transient localized osteopenia and facilitated orthodontic tooth movement. Such surgically-accelerated tooth movement has been shown to be faster (2 to 4 times the conventional tooth displacement speed⁸⁻¹⁰), more important (greater total tooth movement^{11,12}) and more secure (fewer iatrogenic root resorptions¹³⁻¹⁵). Several authors even suggest the possibility of an osteogenic effect of alveolar corticotomy.¹⁶⁻¹⁸

Modulating and accelerating the orthodontic tooth movement resulting from clear aligners treatment with alveolar corticotomy has been described in the literature¹⁹⁻²¹ but little attention has been given to the clinical follow-up of such corticotomy-accelerated cases. Indeed, as the aligners are changed at an increasing pace (as a result of the transient osteopenia and corticotomy-facilitated tooth movement) the risk of movement errors increases and the need for closer monitoring arises. In that regard, resorting to patient-managed software for clinical follow-up can be of valuable assistance for the orthodontist. For instance, Dental Monitoring®, a smartphone application, allows the orthodontist to remotely monitor the orthodontic treatment via videos sent directly by the patient at preplanned specific time points.

We present a case of ortho-surgical management of a class III malocclusion in a healthy 21-year old female patient using corticotomy accelerated-presurgical decompensation with Invisalign® clear aligners followed by mandibular sagittal split osteotomy. Clinical follow-up of aligner-mediated tooth movement was managed using Dental Monitoring® software. Such

follow-up allowed early interception and correction of minute orthodontic movement errors, which would have been difficult to detect considering the rapidity of aligner change in the present case.

Materials and methods

Case presentation and diagnosis

A 21-year-old healthy melanoderm female patient consulted our department of orthodontics and dental orthopedics because of an esthetic concern regarding her chin that she regarded as too prominent. She reported having previously undergone an orthodontic treatment with extraction of teeth 15, 25, 34, 44 to compensate her class III malocclusion. Her main demands regarding her future treatment were that it be as short as possible (with treatment completion before travelling abroad for her work in 8 months) and with minimal visibility of the orthodontic appliances.

Facial clinical examination revealed a slight mandibular asymmetry and augmentation of the lower third of the face. Facial profile was ortho-frontal (according to the classification of Simon²²) with associated superior retrocheilia and inferior procheilia. Her smile was esthetic with slightly visible lateral buccal corridors (Fig. 1).

Endobuccal clinical examination showed good dental hygiene and minimal gingival thickness in the lower incisors and canines regions. Molar and canine Angle class III malocclusion were also observed, more pronounced on the right side, with a deviation of the lower dental midline (1 mm towards the left) and anterior infraclusion (Fig. 1). Remnants of the previous orthodontic treatment could also be observed: dental compensations (maxillary incisors labioversion and mandibular incisors linguoversion), incisor edge-to-edge bite, lack of teeth 15, 25, 34 and 44 (previously extracted) and a residual fragment of a previous bonded retention wire (spanning from tooth 11 to 13).

Analysis of the dental casts confirmed the clinical observations.

Functional clinical examination revealed oro-nasal ventilation, functional deglutition and the absence of temporo-mandibular dysfunction.

Orthopantomogram radiography confirmed an incomplete adult dentition by absence of teeth 15, 25, 34, 44 and identified an external apical root resorption on tooth 14 (Fig. 2). Lateral cephalogram confirmed a class III skeletal pattern ($ANB = -2.2^\circ$ and $AoBo = -4.5$ mm)

resulting from mandibular prognathism ($\text{SNB} = 83.7^\circ$) on a normodivergent facial pattern ($\text{FMA} = 25^\circ$). Frontal cephalogram showed a moderate mandibular asymmetry with a lower mandibular angle on the left side. Dento-alveolar compensation was confirmed by the labioversion of the maxillary incisor ($\text{I/SN} = 120^\circ$) (Fig. 2).

Treatment objectives

After thorough analysis of the clinical case and discussion with the patient, the following treatment objectives were identified:

- Bilateral molar and canine class I occlusion;
- Correction of the lower dental midline deviation;
- Class I skeletal pattern without any modification of the normodivergent facial pattern;
- Diminution of facial profile concavity and chin setback to comply with the patient's main esthetic concern;
- Functional and esthetic anterior guidance;
- Long-term stability.

Treatments options

The following treatment options were proposed to the patient, with detailed information given on the advantages, disadvantages and risks of each option:

- 1) Therapeutic abstention (discarded because of the patient's demands and motivation);
- 2) Dento-alveolar compensation of the Class III skeletal pattern by intermaxillary elastic traction (discarded because of the pre-existing dento-alveolar compensations, limited post-treatment stability and lack of correction of the inesthetic progenia);
- 3) Third molar avulsion and distalization of upper and lower dental arches requiring absolute posterior anchorage and complex biomechanics (discarded to avoid further tooth avulsions and because of the lack of effect on the skeletal bases and facial profile of the patient);
- 4) Ortho-surgical treatment with mandibular sagittal split osteotomy to set back and recenter the mandible (following pre-surgical orthodontic decompensation). This option was favored by both the medical team and the patient.

To comply with the patient's demands (esthetic concerns and short duration of treatment) and to minimize the periodontal risks related to her periodontal morphotype and planned orthodontic tooth movements (class III decompensation^{23,24}), the pre-surgical decompensation phase was conducted with Invisalign® clear aligners in association with bimaxillary piezoelectric alveolar corticotomy.

The patient gave oral and written consent for this treatment.

Treatment modalities

The pre-surgical orthodontic decompensation treatment was conducted by two orthodontists (RH and EO) using the following treatment modalities:

- Invisalign® clear aligners:

Optical scans were performed using an Itero® optical camera (Align Technology, San Jose, CA, USA) and using the ClinCheck 3D Pro® software (Align Technology, San Jose, CA, USA), 29 aligners were designed for this case (Fig. 3).

- Alveolar corticomy surgery:

Multiple interdental alveolar corticotomy were performed on both jaws after mucosal flap retraction to avoid inesthetic scarring (as often reported in melanoderm patients²⁵) by a specialized oral surgeon (NM). Briefly, after local anesthesia (using a 4% articaine solution with 1/100000th epinephrine) an envelope flap was reflected extending to the second molars bilaterally to provide adequate visualization of the alveolar bone. Selective alveolar decortications were performed between each dental root using a piezotome with specific piezosurgical inserts (Piezocision®, Actéon, France) under constant irrigation with sterile saline. Piezosurgical decortications were chosen, as they are standard practice in our department and might hold an intrinsic osteogenic potential as a result of the effects of piezoelectric micromovements on bone remodeling.²⁶ The decortication was started at 3 mm of the interproximal alveolar crest so as to prevent any post-operative bone loss and extended for approximately 10 mm (sparing the apical region of each tooth). Bleeding within the site of corticotomy indicated that the correct depth was obtained. The flap was carefully repositioned and sutured with 4-0 interrupted VICRYL® sutures. Adequate hemostasis was obtained and post-operative information given before discharging the patient. The post-

operative prescription included acetaminophen (4g per day maximum) with chlorhexidin 0.12% mouthwash. Steroid and non-steroid anti-inflammatory drugs were proscribed and the patient was recommended to abstain from applying ice after the surgery so as to avoid interfering with the desired inflammatory bone remodeling.

- *Dental Monitoring*[®]:

Based on our experience and the relevant scientific literature^{8,9,27,28} we estimated that the rapid pace of aligner change expected following alveolar corticotomy (orthodontic tooth displacement 2 to 4 times faster than the conventional treatment) would render the chair-side clinical follow-up difficult to maintain both for the patient and the orthodontist. Therefore we opted for patient-monitored clinical follow-up using Dental Monitoring[®] (Paris, France), a smartphone application that allows for remote follow-up using videos (“scans”) of the patients dental arches taken by the patient himself on his phone and sent to the company’s servers where the data is analyzed according to predefined parameters set by the orthodontist for each patient.

A first 30-min appointment is dedicated to teaching the patient the correct movement so as to create a video that can be adequately analyzed by the Dental Monitoring[®] software. The mastery of such technique is quite fast in most patients.

The orthodontist then programs the software and sets the frequency of the scans (4/7/14 days). Several notification messages can be programmed to tell the patient when to change his aligners and can even be personalized by the orthodontist to reinforce the patient’s motivation.^{29,30}

The software sends notifications to the patient on the days preprogrammed by the orthodontist. The patient then performs a scan with the aligners in place, a scan without the aligners, in occlusion and finally a scan without the aligners but with the mouth slightly open. Once finished the scans are sent to the Dental Monitoring[®] company where they are analyzed and a new notification is sent to both the patient and orthodontist asking either to validate the change of aligners (go) or not (no go).

In the present case, we estimated an aligner change every 4 days (estimating for a threefold to fourfold increase in orthodontic tooth movement velocity) and programmed such a change rate in the software. The patient learned the correct scanning movement quite rapidly and did not express any difficulty regarding the regular use of the software.

The orthognathic surgery was performed by a specialized maxillofacial surgeon (ER) and consisted of mandibular bilateral sagittal split osteotomy for mandible setback and derotation, without genioplasty. Although genioplasty is sometimes required for esthetic and/or functional purposes it was not the case here as there was natural lip occlusion, no vertical excess or insufficiency and neither residual progenia nor retrogenia after the mandible setback.

Treatment chronology

Following the validation of the treatment plan and optic scans for aligner fabrication, personalized cleats and buttons (for class II intermaxillary elastics fixation) were installed. Interproximal enamel reduction was also performed during the same appointment. Only the first set of aligners was given to the patient so that she could get used to wearing them for the first 15 days.

After 15 days adaptation period, the alveolar corticotomy were performed (Fig. 4). No premedication was given beforehand and the patient was asked not to take any aspirin or other over-the-counter non-steroid anti-inflammatory drugs. As previously described, after mucosal flap reflection interdental decortications were performed between each tooth from left second premolar to right second premolar on both jaws using a piezosurgical instrument with specific inserts. The flap was then carefully repositioned and sutured and routine post-operative care given. The patient was then informed to change to the second set of aligners 24 hours after the surgery.

Patient follow-up was planned every 6 weeks in the department with intermediary follow-up by the patient 24 hours before each aligner change, using the Dental Monitoring[®] software.

After the end of the orthodontic decompensation period, buccal buttons for maxillo-mandibular fixation (metal buttons on molars and composite buttons for premolars and canines) were bonded and the spaced surgical aligners given to the patient. Mandibular bilateral sagittal split osteotomy was performed to set back and derotate the mandible and occlusion stabilization was achieved using temporary mini-screws for maxillo-mandibular fixation (Fig. 5).

The patient was seen 15 days post-surgery and the buccal buttons maintained for class III and intercuspitation intermaxillary elastic tractions.

After finishing the orthodontic treatment, fixed lingual wire retainers were bonded on the two dental arches and two removable (maxillary and mandibular) retainers were made for the patient, to wear at night only.

Results

During the aligner-mediated orthodontic decompensation, clinical follow-up with Dental Monitoring[®] allowed the rapid detection of an improper adjustment of mandibular lateral incisors and button loss on aligner n°8. Following the alert generated by the software the patient was recalled and the adjustment corrected using the boot-strap technique allowing incisor egression, so as to continue changing aligners every 4 days. Decompensation was finished after 17 weeks of active treatment.

The orthodontic treatment was carried out during a total of 6 months: 5 months of pre-surgical orthodontic decompensation and 1 month post-orthognathic surgery for orthodontic finishing and retention. All of the planned treatment objectives were fulfilled within the requested time-frame and the patient declared being very satisfied with her treatment. Extra-oral clinical examination showed improved esthetics with proper chin setback (Fig. 6). The patient declared being satisfied with her facial profile and smile. Intra-oral clinical examination showed proper dental arch alignment, correction of class III malocclusion and proper coincidence of both dental midlines with the median sagittal plane (Fig. 6). Propulsion and bilateral diduction movements were performed correctly without any occlusal interference. Post-treatment orthopantomogram objectified proper dental root parallelism without any further signs of root resorption or alveolar bone loss (Fig. 7).

Post-treatment cephalometric analysis (Fig. 7) and structural superpositions (Fig. 8) showed the maintenance of the vertical facial pattern (with a FMA still at 25°) and correction of the mandibular prognathism (SNB changing from 83.7° to 80.3° and AoBo from -4.5 mm to +0.5 mm). The maxillary incisor was accurately repositioned (I/SN = 109°) and the mandibular incisor –although slightly labioversed during the treatment– was maintained during decompensation and correctly positioned within the mandibular symphysis (IMPA = 90°). The patient's facial profile was also improved with proper repositioning of the lower lip (Z = 77° and total chin changing from 14 to 13 mm).

Frontal post-treatment cephalogram showed the restoration of facial symmetry (Fig. 9).

Discussion

The Invisalign® + alveolar corticotomy treatment combination

Class III malocclusion cases such as this one can be successfully managed with conventional orthodontics. Nevertheless, the request for rapid and esthetic treatment brought us to opt for corticotomy-accelerated Invisalign® aligners-mediated orthodontic treatment.

Although orthognathic surgery was part of the planned treatment, we did not resort to a “surgery first” approach to reduce the treatment duration for several reasons:

- This approach would have led to occlusal interferences and laterodeviation of the mandible difficult to correct afterward. Indeed, during the immediate post-operative phase, optical scans would be difficult to obtain considering the size of the camera. Furthermore, the Invisalign® aligner system requires a delay to deliver the aligners, leaving the patient in an occlusally instable state.
- After surgery, molar ingressions would have been necessary, an orthodontic movement difficult to manage with aligners.^{31,32} This creates a risk of incomplete movement and creation of unwanted occlusal interferences.

The present case was managed in 6 months, a short treatment duration when considering the average lengths reported in the literature for similar cases: 10-15 months for the pre-surgical decompensation phase and 3-4 months post-surgery.³³ Nevertheless, the limited orthodontic movements required in the present case can in part account for the short treatment duration.

Such an accelerated treatment is very useful during the pre-surgical phase to limit the inesthetic impact of dentoalveolar decompensation and the risk of caries, root resorptions and periodontal damage.³⁴

Furthermore, the rapid aligner change allowed the maintenance of the patient’s compliance but also the sustained esthetics of the aligners (who tend to yellow with time). In 2016, Liu et al. showed that Invisalign® aligners tend to yellow after 7 days when immersed in coffee (modeling the chronic exogenous staining that frequently occurs after prolonged daily wear).³⁵ Such discolored aligners tend to be less worn and thus can compromise orthodontic movement predictability.

Finally, rapid aligner change could have a beneficial effect on movement efficiency as a recent study in 2016 suggests that aligners lose their mechanical properties after 15 days wear (Martens hardness, Young module, intensity module) as a consequence of their alteration in

the oral cavity.³⁶ Shorter wear could thus translate as increased efficiency in the orthodontic tooth movement, especially considering that the delivered force rapidly decreases after initial insertion and plateaus around 24 hours post-insertion.³⁷

As previously described, we chose to change the aligners every 4 days, based on the estimated velocity of corticotomy-accelerated orthodontic tooth movement from the relevant literature (2 to 4 times the velocity of conventional orthodontic tooth movement [see Dominguez & Velasquez 2014²⁷ and Moreau & Charrier 2016²⁸ for review]). Although successful in this case, this decision was purely theoretical and would require further scientific validation to determine the optimal aligner change rate.

Does alveolar corticotomy change the predictability of Invisalign[®] aligner-mediated orthodontic tooth movement?

Increasing the rate of aligner change is clinically pertinent only if it coincides with maintained (or increased) movement predictability. In the present case, the 3D analysis performed post-treatment shows that all the teeth were displaced as initially planned (Fig. 10). Two teeth (33 and 44) did not accomplish exactly the planned movement, i.e. a 3 mm ingression (a movement difficult to obtain with aligners, especially without the use of auxiliaries³²) but the difference between planned and actual tooth movement was clinically insignificant (< 0.15 mm) (Fig. 11). Therefore, alveolar corticotomy seems to have little negative impact on the predictability of aligner-mediated orthodontic tooth movement.

Nevertheless, as alveolar corticotomy induces a decrease in bone density, the tooth's center of resistance moves apically (0.5 mm more apical as modeled in a finite elements analysis¹²). This was taken into account in the present case and to avoid uncontrolled labioversion during the pre-surgical decompensation phase, we resorted to using passive cervico-labial power-ridges during Clin-Check[®] realization.

Should we systematize remote monitoring of corticotomy-accelerated aligner orthodontic treatments?

In the present case, the aligner-mediated pre-surgical decompensation phase was finished in 5 months instead of 10-15 months for conventional orthodontic treatments³³, suggesting a

significant increase in tooth movement velocity. As such, the risk of movement error can therefore appear much more rapidly, leading to severe imprecisions if not detected rapidly. Considering the pace of aligner change in corticotomy-accelerated cases, numerous chair-side appointments would be required for adequate follow-up of such cases. This is obviously not possible or desirable as much for the patient as for the orthodontist. Remote patient-managed monitoring thus seems an interesting if not indispensable option. We used Dental Monitoring[®], a smart-phone based application allowing patient-made videos (“scans”) of their dental arches and occlusion, to remotely follow-up on the treatment. This allowed fewer chair-side appointments and even remote monitoring during the patient’s vacation abroad. This monitoring also allowed an early detection and correction of an error on aligner n°8, with little impact on treatment progression and completion.

Another positive effect of this monitoring is the reinforcement of patient motivation and adhesion to the treatment^{29,30} especially when long treatment durations are expected.³⁸ Nevertheless, several patients might find such an approach “too intrusive” and the indication for patient-managed monitoring should be thoroughly discussed during the first appointment.

Conclusion

Patient-managed monitoring of corticotomy-accelerated aligner-mediated orthodontic tooth movement seems a useful if not indispensable clinical tool, to rapidly detect and correct any movement error that could be quite problematic considering the rapid pace of aligner change.

Two clinical questions remain to be answered:

- Could alveolar corticotomy induce alveolar bone formation that would limit the negative periodontal impact of class III decompensation movements?
- Could alveolar corticotomy maintain or even increase the predictability of aligner-mediated orthodontic tooth movement?

Author contributions

RH and EO performed the orthodontic treatment. NM performed the corticomy surgery. ER performed the orthognathic surgery. RH, EO and NM drafted the manuscript. RH, EO, ER and NM revised the manuscript.

All authors approved the final version of the manuscript.

Conflicts of interest

The authors (RH, EO, ER, NM) declare that they have no interests to declare in relationship with this case report.

Although the patient did benefit from a free license for the Dental Monitoring[®] software, none of the authors are affiliated with this company or received any compensation financial or otherwise that could be construed as a conflict of interest.

The decision to publish this case report was made after the end of the treatment and no member of the Dental Monitoring[®] company has any implication in the conception, design, writing or revision of this manuscript.

Bibliography

1. Fujiyama K, Honjo T, Suzuki M, Matsuoka S, Deguchi T. Analysis of pain levels in cases treated with Invisalign aligner: Comparison with fixed edgewise appliance therapy. *Prog Orthod.* 2014;15:64.
2. Azaripour A, Weusmann B, Mahmoodi D, Peppas A, Gerhold-Ay C, Van Noorden JF, Willershausen B. Braces versus Invisalign: Gingival parameters and patients' satisfaction during treatment: a cross-sectional study. *BMC Oral Health* 2015;15:69.
3. White D, Julien KC, Jacob H, Campbell PM, Buschang PH. Discomfort associated with Invisalign and traditional brackets: A randomized, prospective trial. *Angle Orthod.* 2017;87(6):801-8.
4. Lu H, Tang H, Zhou T, Kang N. Assessment of the periodontal health status in patients undergoing orthodontic treatment with fixed appliances and Invisalign system. *Medicine* 2018;97(13):e0248.
5. Hoogeveen EJ, Jansma J, Ren Y. Surgically facilitated orthodontic treatment: A systematic review. *Am J Orthod Dentofacial Orthop.* 2014;145:S51-64.
6. Patterson BM, Dalci O, Darendeliler MA, Papadopoulou AK. Corticotomies and orthodontic tooth movement: A systematic review. *J Oral Maxillofac Surg.* 2016;74(3):453-73.
7. Frost HM. The regional acceleratory phenomenon : A review. *Henry Ford Hosp Med J.* 1983;31:3-9.
8. Aboul-Ela SM, El-Beialy AR, El-Sayed KM, Selim EM, El-Mangoury NH, Mostafa YA. Miniscrew implant-supported maxillary canine retraction with and without

- corticotomy-facilitated orthodontics. *Am J Orthod Dentofacial Orthop.* 2011;139(2):252-9.
9. Al-Naoum F, Hajeer MY, Al-Jundi A. Does alveolar corticotomy accelerate orthodontic tooth movement when retracting upper canines ? A split-mouth design randomized controlled trial. *J Oral Maxillofac Surg.* 2014;72:1880-1889.
 10. Gil APS, Haas OL, Mendez-Manjon I, Masia-Gridilla J, Valls-Ontanon A, Hernandez-Alfaro F, Guijarro-Martinez R. Alveolar corticotomies for accelerated orthodontics: A systematic review. *J Craniomaxillofac Surg.* 2018;46(3):438-45.
 11. Sebaoun JD, Ferguson DJ, Wilcko T, Wilcko WM. Corticotomie alvéolaire et traitements orthodontiques rapides. *Orthod Fr.* 2007;78 :217-225.
 12. Verna C, Cattaneo PM, Dalstra M. Corticotomy affects both the modus and magnitude of the orthodontic tooth movement. *Eur J Orthod.* 2018;40(1):107-12.
 13. Hassan AH, Al-Fraidi AA, Al-Saeed SH. Corticotomy-Assisted Orthodontic Treatment: Review. *Open Dent J.* 2010;4:159-64.
 14. Sebaoun JD, Kantarci A, Turner JW, Carvalho RS, Van Dyke TE, Ferguson DJ. Modeling of trabecular bone and lamina dura following selective alveolar decortication in rats. *J Periodontol.* 2008;79:1679-1688.
 15. Charrier JB, Borhani Bryon F, Racy E, Steve M, Monteil JP, Bobin S. Traitement orthodontique accéléré par corticotomies alvéolaires chirurgicales chez l'adulte. *International Orthod.* 2008;6:355-73.
 16. Bogoch E, Gschwend N, Rahn B, Moran E, Perren S. Healing of cancellous bone osteotomy in rabbits – Part I: Regulation of bone volume and the regional acceleratory phenomenon in normal bone. *J Orthop Res.* 1993;11(2):285-91.
 17. Moreau N, Charrier JB. Formation osseuse et corticotomies à visée de facilitation métabolique : Existe-t-il une ostéogénèse induite par les corticotomies alvéolaires ? *Orthod Fr.* 2015;86:113-120.
 18. Meideros RB, Pires FR, Kantarci A, Capelli J. Tissue repair after selective alveolar corticotomy in orthodontic patients: a preliminary study. *Angle Orthod.* 2018;88(2):179-86.
 19. Owen AH. Accelerated Invisalign treatment. *J Clin Orthod.* 2011;35(6):381-5.
 20. Keser EI, Dibart S. Piezocision-assisted Invisalign treatment. *Compend Contin Educ Dent.* 2011;32(2):46-8,50-1.
 21. Cassetta M, Altieri F, Barbato E. The combined use of corticotomy and clear aligners: A case report. *Angle Orthod.* 2016;86(5):862-70.
 22. Simon PW. *Fundamental principles of a systematic diagnosis of dental anomalies* (translated by B.E. Lischer), Boston, 1926, Stratford Co.
 23. Yoonji K, Park JU, Kook YA. Alveolar bone loss around incisors in surgical skeletal class III patients. *Angle Orthod.* 2009;79(4):676-82.
 24. Georgalis K, Woods MG. A study of class III treatment: Orthodontic camouflage vs orthognathic surgery. *Austr Orthod J.* 2015;31(2):138-48.
 25. Charavet C, Lecloux G, Bruwier A, Rompen E, Maes N, Limme M, Lambert F. Localized piezoelectric alveolar decortication for orthodontic treatment in adults: A randomized controlled trial. *J Dent Res.* 2016;95(9):1003-9.
 26. Vercellotti T, Nevins ML, Kim DM, Nevins M, Wada K, Schenk RK, Fiorellini JP. Osseous response following respective therapy with piezosurgery. *Int J Perio Res Dent.* 2005;25(6):543-9.
 27. Dominguez A, Velasquez SA. Dental movement acceleration: Literature review by an alternative scientific evidence method. *World J Methodol.* 2014;4(3):151-162.
 28. Moreau N, Charrier JB. Corticotomies alvéolaires. *EMC Médecine Buccale* 2016;11(4):1-10.

29. Niederman R. Psychological approaches may improve oral hygiene behavior. *Evidence-Based Dent.* 2007;8(2):39-40.
30. Wolever RQ, Simmons LA, Sforzo GA, Dill D, Kaye M, Bechard EM, Southard ME, Kennedy M, Vosloo J, Yang N. A systematic review of the literature on health and wellness coaching: Defining a key behavioral intervention in healthcare. *Global Adv Health Med.* 2013;2(4):38-57.
31. Wilcko WM, Ferguson DJ, Bouquot JE, Wilcko MT. Rapid orthodontic decrowding with alveolar augmentation : case report. *World J Orthod.* 2003;4:197-205.
32. Grünheid T, Loh C, Larson BE. How accurate is Invisalign in nonextraction cases? Are predicted tooth positions achieved? *Angle Orthod.* 2017;87(6):809-15.
33. Keim RG, Gottlieb EL, Nelson AH, Vogels DS. 2008 JCO study of orthodontic diagnosis and treatment procedures, part 1: Results and Trends. *J Clin Orthod.* 2008;42(11):625-40.
34. Fernandez-Ferrer L, Montiel-Company JM, Candel-Marti E, Almerich-Silla JM, Penarrocha-Diago M, Bellot-Arcis C. Corticotomies as a surgical procedure to accelerated tooth movement during orthodontic treatment: A systematic review. *Med Oral Patol Oral Cir Buc.* 2016;21(6):e703-12.
35. Liu CL, Sun WT, Liao W, Lu WX, Li QW, Jeong Y, Liu J, Zhao ZH. Colour stabilities of three types of orthodontic clear aligners exposed to staining agents. *Int J Oral Sci.* 2016;8(4):246-53.
36. Bradley TG, Teske L, Eliades G, Zinelis S, Eliades T. Do the mechanical and chemical properties of Invisalign appliances change after use? A retrieval analysis. *Eur J Orthod.* 2016;38(1):27-31.
37. Lombardo L, Martines E, Mazzanti V, Arreghini A, Mollica F, Siciliani G. Stress relaxation properties of four orthodontic aligner materials: A 24-hour in vitro study. *Angle Orthod.* 2017;87(1):11-18.
38. Boehmer KR, Barakat S, Ahn S, Prokop LJ, Erwin PJ, Murad MH. Health coaching interventions for persons with chronic conditions: A systematic review and meta-analysis protocol. *Systematic Rev.* 2016;5(1):146.

Figure legends

- Figure 1** Pretreatment facial and intraoral photographs.
- Figure 2** Pretreatment cephalograms and orthopantomogram.
- Figure 3** Pretreatment Clin-check® (blue: initial dental positions; white: planned post-treatment dental positions; yellow: post-treatment dental positions following orthognathic surgery).
- Figure 4** Perioperative intraoral view of alveolar corticotomy. Of note is the preservation of the interdental marginal alveolar bone (decortications start at 2-3 mm of the alveolar crest).
- Figure 5** Perioperative intraoral view of the orthognathic surgery: maxillo-mandibular fixation and mandibular osteotomy.
- Figure 6** Post-treatment facial and intraoral photographs.

- Figure 7** Post-treatment cephalograms and orthopantomogram.
- Figure 8** Superimposed cephalometric tracings. A. Global superpositions. B. Maxillary structures. C. Mandibular structures.
- Figure 9** Post-treatment frontal cephalogram.
- Figure 10** Three-dimensional superpositions of the patient's dental arches, between pretreatment impressions and pretreatment Clin-Check[®] (A) and between pretreatment Clin-Check[®] and post-treatment impressions (B).
- Figure 11** Sagittal superpositions between the desired tooth movement (continuous line) and the obtained tooth movement (dashed line) for teeth 34 and 44.
- Table I** Tweed analysis measurements (pretreatment).
Table II Tweed analysis measurements (post-treatment).

Accepted manuscript

Figure 1

[Click here to download high resolution image](#)

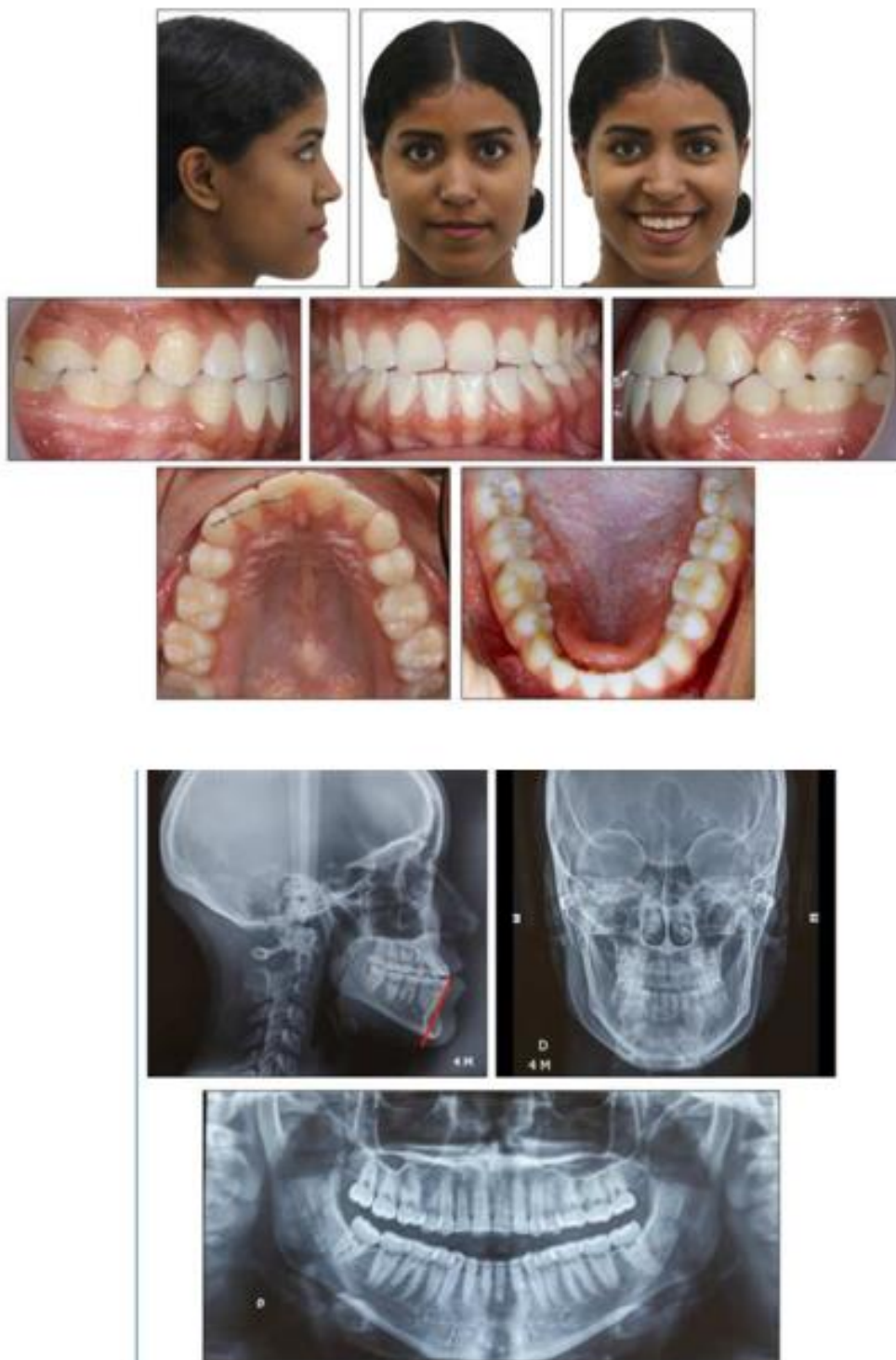

Figure 3
[Click here to download high resolution image](#)

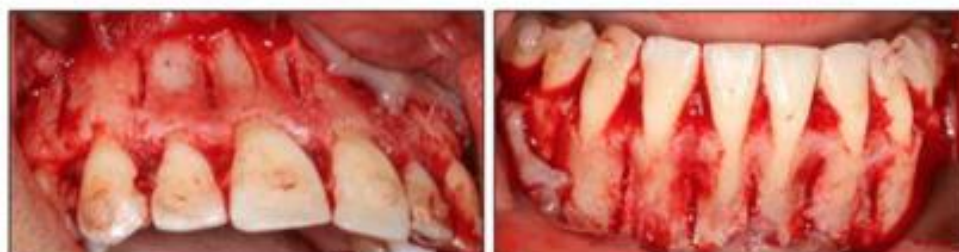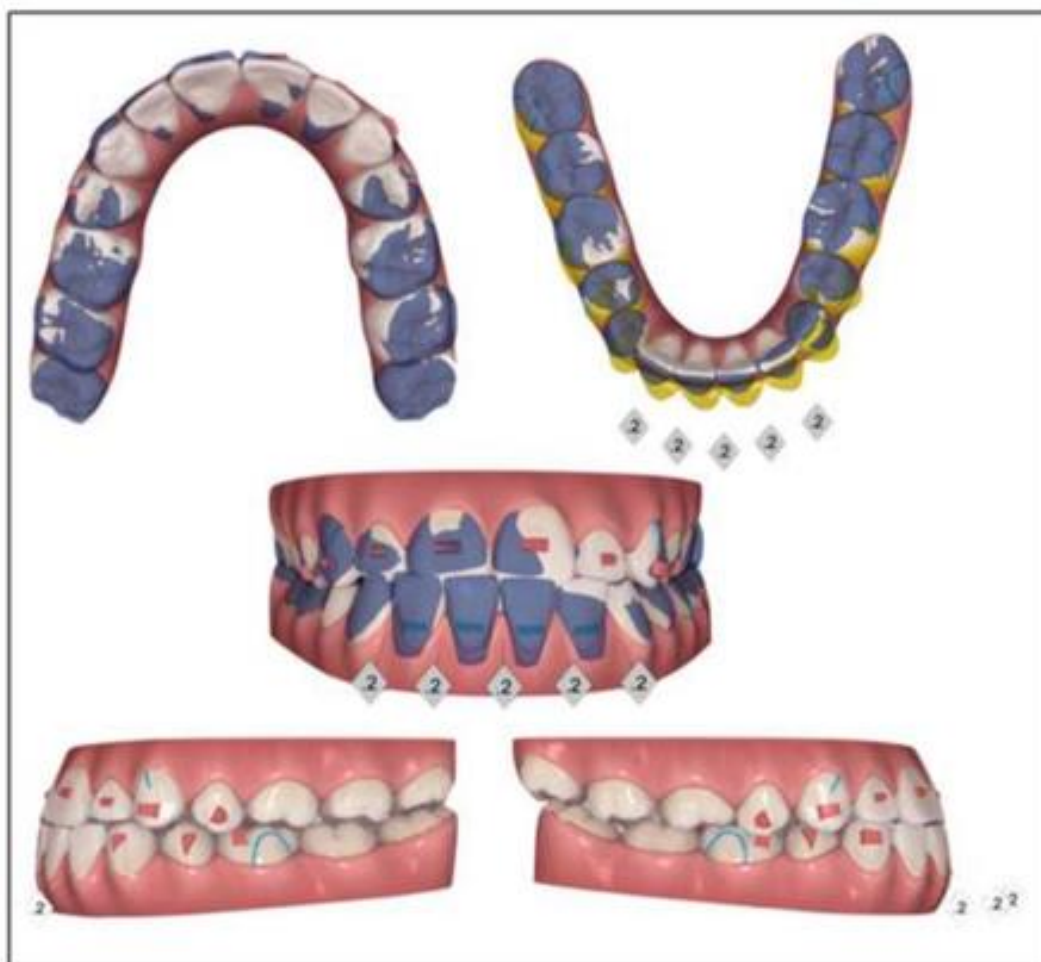


Figure 5
[Click here to download high resolution image](#)

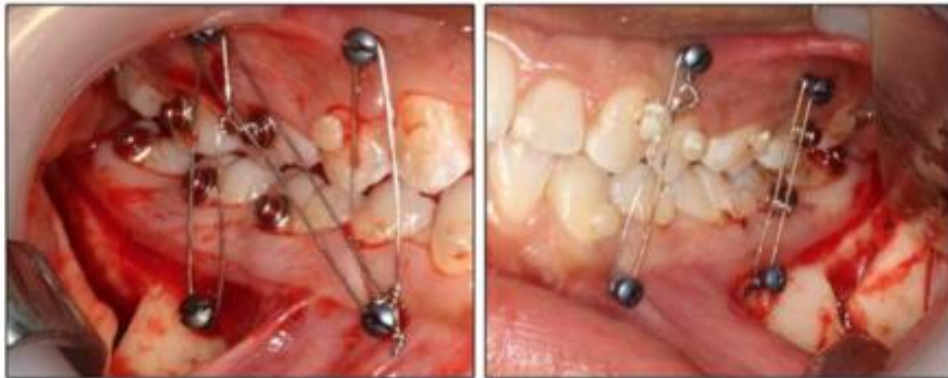

Figure 6
[Click here to download high resolution image](#)

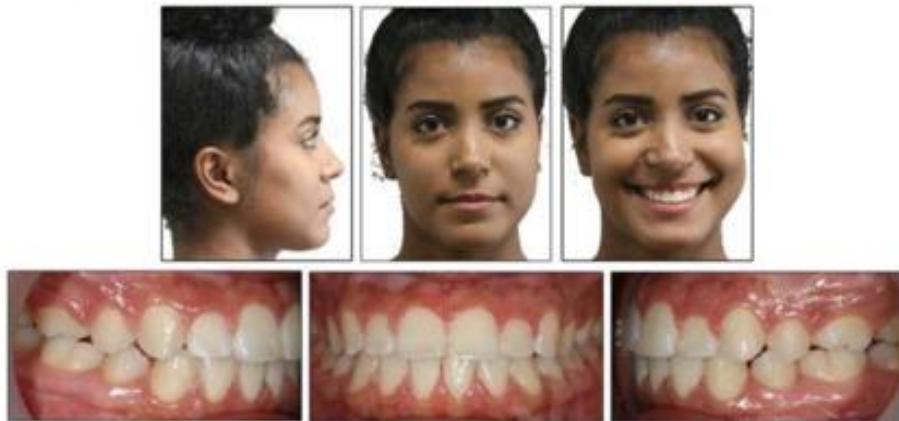

Figure 7
[Click here to download high resolution image](#)

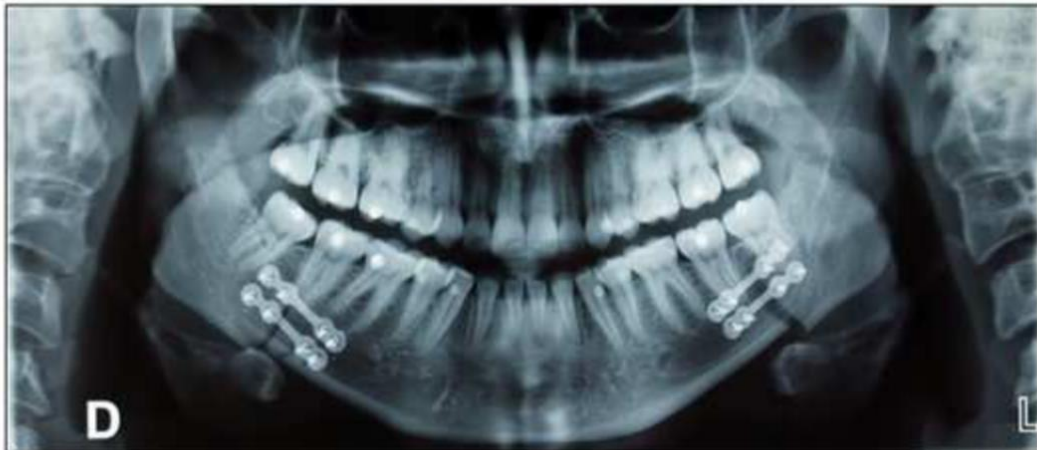
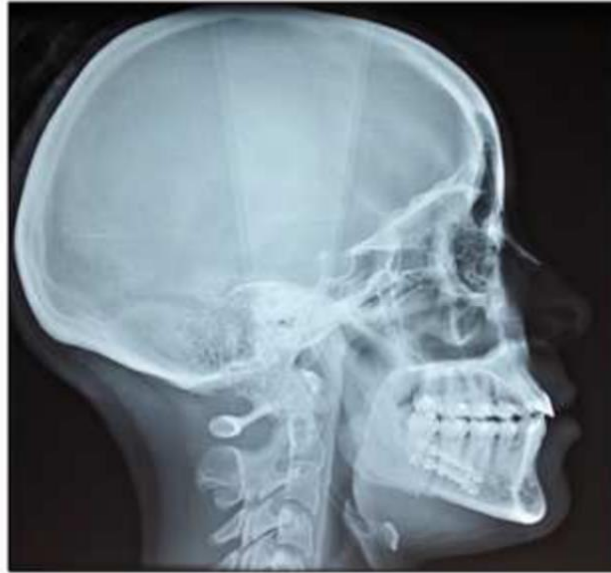
Figure 8
[Click here to download high resolution image](#)

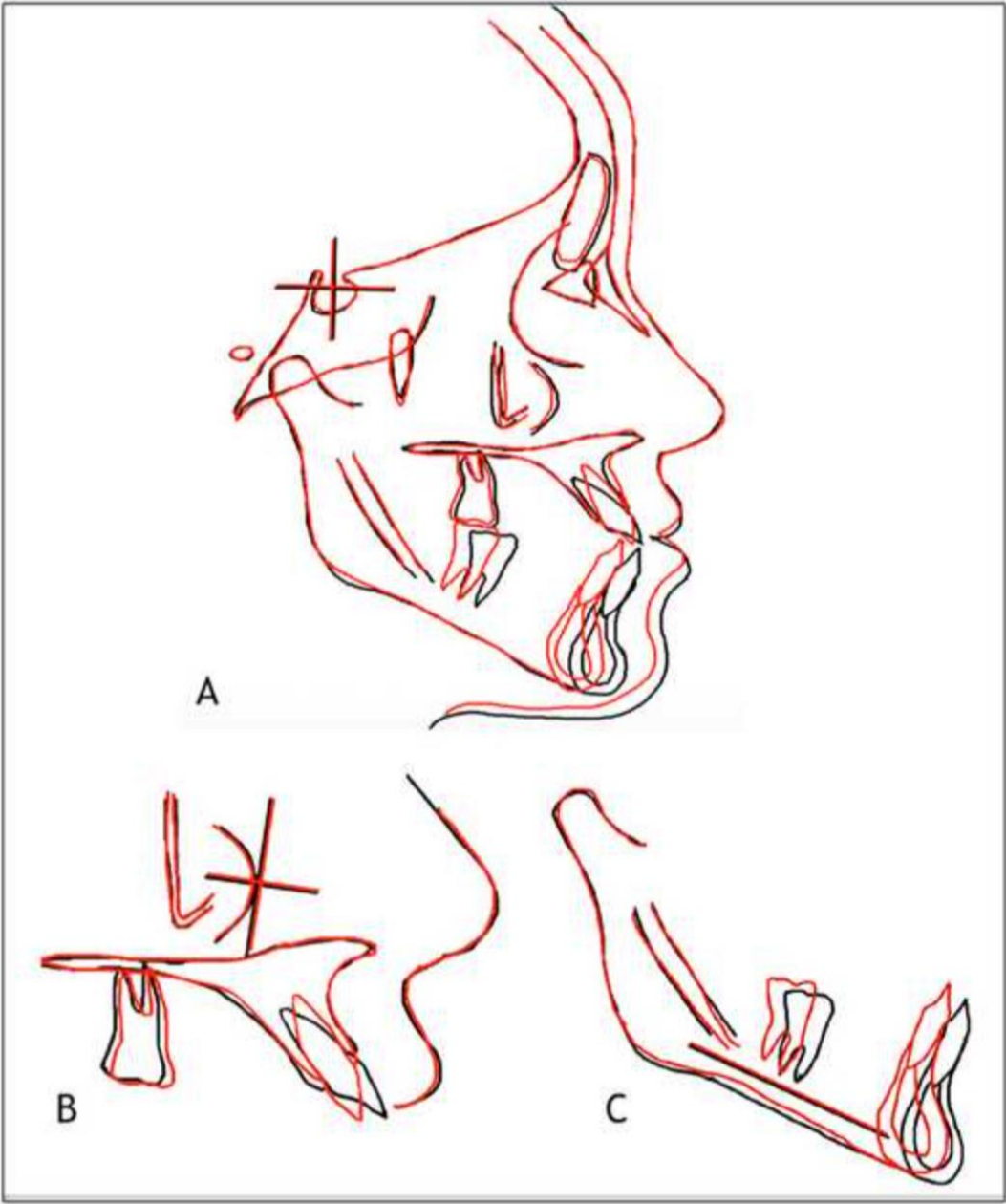


Figure 9

[Click here to download high resolution image](#)

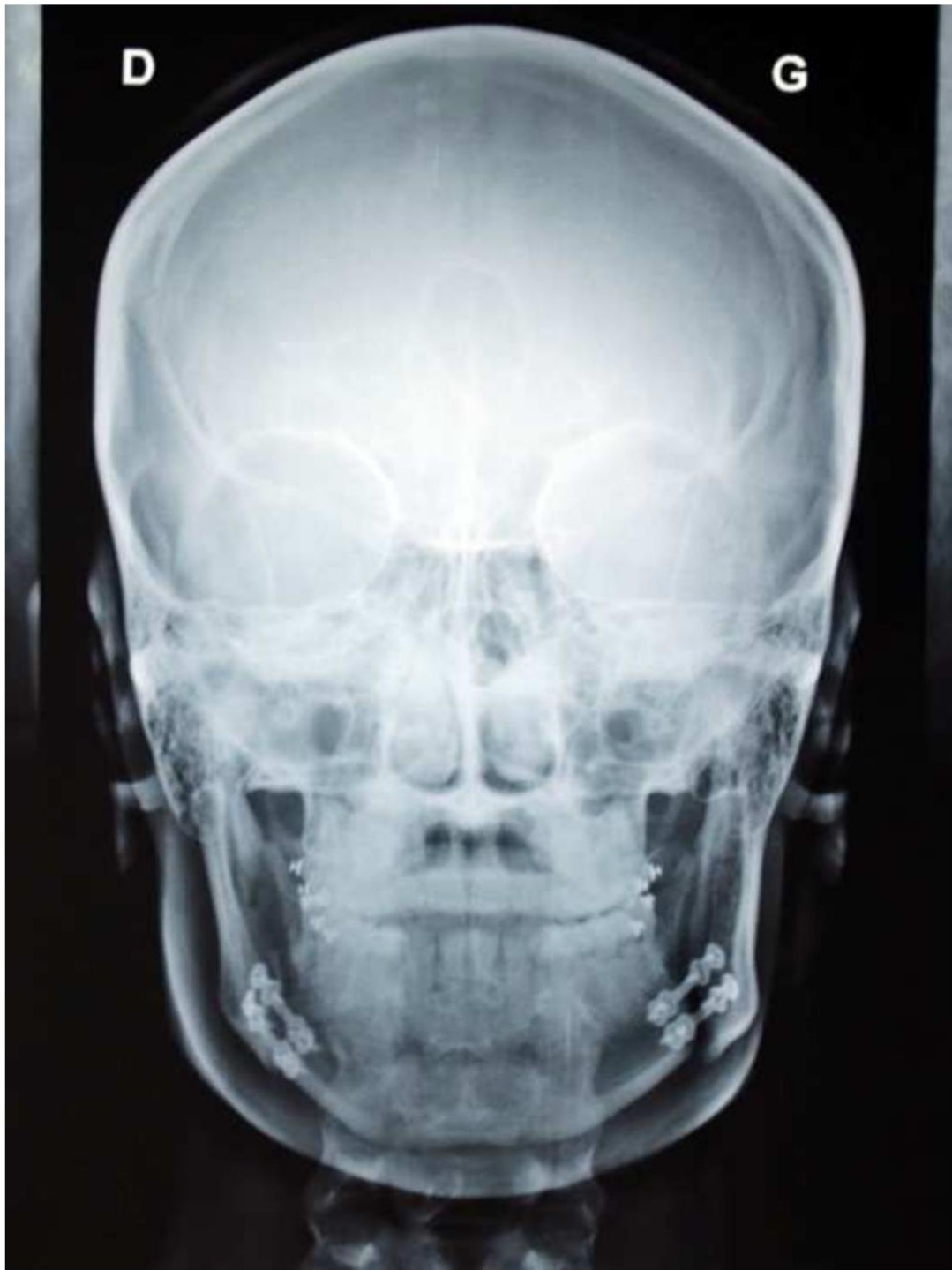


Figure 10
[Click here to download high resolution image](#)

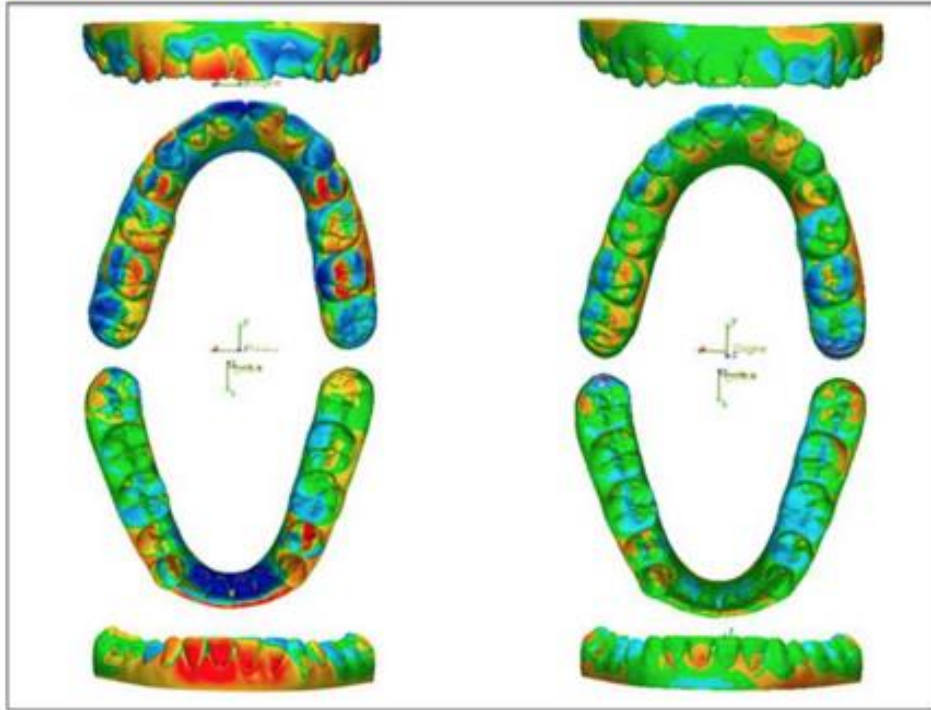


Figure 11
[Click here to download high resolution image](#)

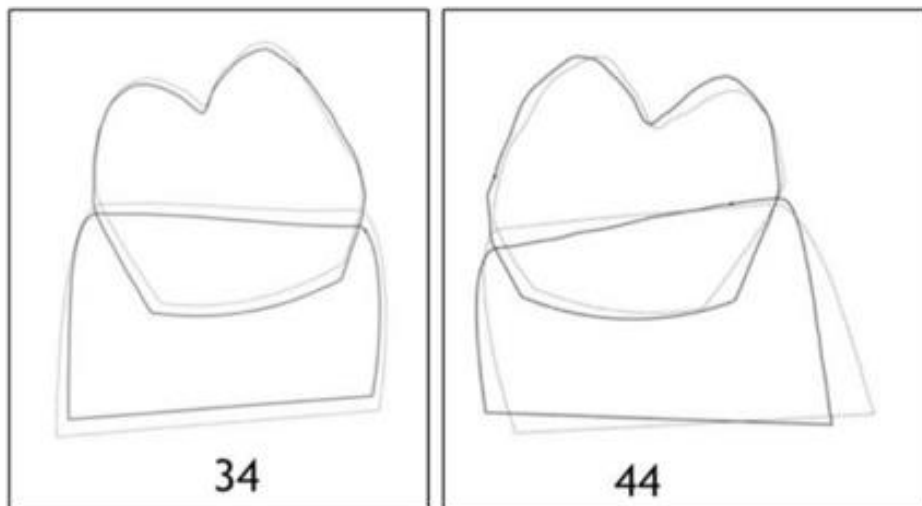


Table I

[Click here to download high resolution image](#)

| | Objectives | 12/2017 |
|------------------|------------|---------|
| FMIA | 67° ± 3 | 68 |
| FMA | 25° ± 3 | 25 |
| IMPA | 88° ± 3 | 87 |
| SNA | 82° | 81,5 |
| SNB | 80° | 83,7 |
| ANB | 2° | -2,2 |
| I/SN | 103,5° | 120 |
| AoBo | 2mm ± 2 | -4,5mm |
| Occ. plane/FH | 10° | 7 |
| I/I | 135° | 110 |
| Z angle | 75° ± 5 | 80 |
| Ant. F. Height | 65 | 68 |
| Post. F. Height | 45 | 50 |
| Post./Ant. Index | 0,69 | 0,73 |
| SN/Frankfort | 8° | 12 |
| Upper lip | = | 11 |
| Total chin | = | 14 |

Table II

[Click here to download high resolution image](#)

| | Objectives | 12/2017 | 09/2018 |
|------------------|------------|---------|---------|
| FMIA | 67° ± 3 | 68 | 65 |
| FMA | 25° ± 3 | 25 | 25 |
| IMPA | 88° ± 3 | 87 | 90 |
| SNA | 82° | 81,5 | 82,5 |
| SNB | 80° | 83,7 | 80,3 |
| ANB | 2° | -2,2 | 0,5 |
| I/SN | 103,5° | 120 | 109 |
| AoBo | 2mm ± 2 | -4,5mm | 0,5 |
| Occ. plane/FH | 10° | 7 | 7 |
| I/I | 135° | 110 | 125 |
| Z angle | 75° ± 5 | 80 | 77 |
| Ant. F. Height | 65 | 68 | 69 |
| Post. F. Height | 45 | 50 | 52 |
| Post./Ant. Index | 0,69 | 0,73 | 0,75 |
| SN/Frankfort | 8° | 12 | 12 |
| Upper lip | = | 11 | 11 |
| Total chin | = | 14 | 13 |

2 : Discussion

2.1 Préambule historique

La corticotomie alvéolaire est une technique chirurgicale ancienne, décrite pour la première fois en 1892 par L.C. Bryan³, qui réalise une ostéotomie circonférentielle autour d'une dent en malposition à l'aide d'une scie à os puis la repositionne et la maintient avec un fil métallique.

En 1959, cette technique évolue avec le Dr Köle qui propose la théorie des « blocs osseux » : il considère que le facteur majeur de résistance du mouvement dentaire est la corticale osseuse et propose de créer des blocs osseux autour des dents par ostéotomie alvéolaire, blocs qui seront déplacés lors du traitement orthodontique. Generson fait ensuite évoluer la technique chirurgicale vers ce qu'elle est aujourd'hui, en réalisant uniquement des corticotomies alvéolaires (lésion chirurgicale de l'os cortical sans atteinte de l'os médullaire) en remplacement des ostéotomies.

En 2001, les frères Wilcko⁴, s'appuyant sur la théorie du « phénomène d'accélération régionale » décrit en orthopédie par H. Frost en 1983, pour proposer la théorie du « déplacement de la matrice osseuse ». L'agression chirurgicale contrôlée de l'os alvéolaire induirait un remodelage osseux rapide avec une phase d'ostéopénie transitoire de plusieurs semaines permettant un déplacement dentaire facilité au sein d'un os moins minéralisé. Une fois le déplacement dentaire terminé, l'os se reminéralise autour des dents dans leur nouvelle position. Ils proposent le comblement osseux des régions décortiquées, selon une technique baptisée « *Periodontally Accelerated Osteogenic Orthodontics* » (PAOO) (= orthodontie ostéogénique parodontalement accélérée).

En 2007, Vercelloti et Podesta⁵ modifient la technique des Frères Wilcko afin de limiter l'inconfort post-opératoire des patients, en réalisant un abord chirurgical uniquement vestibulaire et en utilisant un piézotome afin de moins échauffer l'os d'une part et de stimuler encore plus l'activité ostéoblastique d'autre part.

Le cas clinique présenté en première partie illustre l'approche chirurgicale présentée par Vercelloti et Podesta, avec l'utilisation d'un piézotome associée à un lambeau vestibulaire complet de prémolaire à prémolaire. Les corticotomies ont été réalisées à distance (3 mm) de la crête alvéolaire marginale afin de limiter le risque d'alvéolyse horizontale ou angulaire.

³ Vargas et Ocampo, « Corticotomy : historical perspective ».

⁴ Wilcko et al., « Rapid orthodontics with alveolar reshaping : two case reports of decrowding ».

⁵ Vercellotti et Podesta, « Orthodontic microsurgery ».

2.2 Physiologie du déplacement dentaire accéléré par corticotomies alvéolaires

De nombreuses études se sont attachées à comprendre les mécanismes biologiques sous-tendant l'accélération du déplacement dentaire médiée par les corticotomies alvéolaires.

La lésion chirurgicale de l'os (liée à l'atteinte de l'os médullaire) entraîne un remodelage osseux accéléré, selon un phénomène d'accélération régionale. Celui-ci s'accompagne d'une activité ostéoclastique augmentée comme illustrée dans l'étude de Dibart⁶ sur des rats, où l'association d'une corticotomie au piézotome (piezocision) et d'un déplacement dentaire induisent une augmentation majeure de l'activité de la phosphatase alcaline tartrate-résistante (TRAP) (Figure 1). Cette enzyme favorise la migration des ostéoclastes, des macrophages et stimule l'inflammation locale, concourant à créer une ostéopénie locale transitoire, facilitant le déplacement dentaire à son niveau.

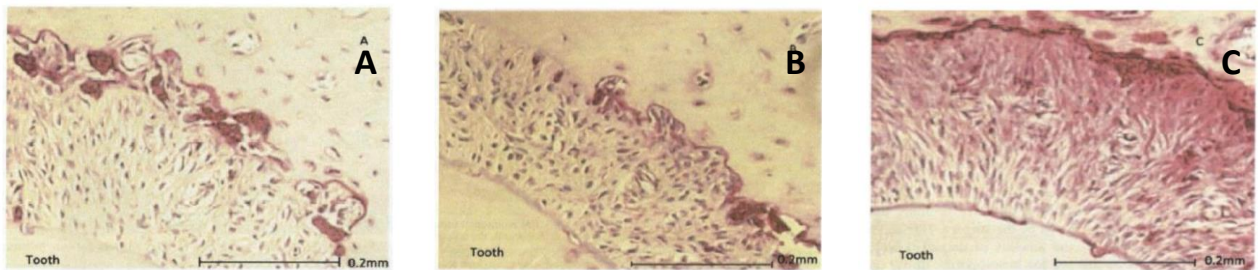
Un tel remaniement inflammatoire peut être de 3 à 10 fois plus important qu'une cicatrisation osseuse physiologique⁷ et reste localisé au niveau de la zone d'agression chirurgicale.

Figure 1 : Coupes histologiques d'os de rats montrant l'activité ostéoclastique à J+1

(A) Piezocision seule

(B) Mouvement orthodontique seul

(C) Piezocision + mouvement orthodontique



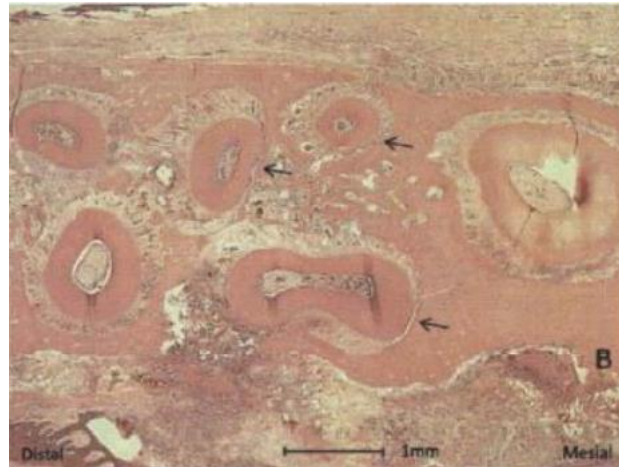
Source : Dibart et al., « Tissue response during piezocision-assisted tooth movement », 2014.

Le déplacement dentaire est plus rapide du fait de la diminution de la densité osseuse et de l'augmentation du nombre d'ostéoclastes. Ainsi, la phase de hyalinisation apparaissant classiquement lors du déplacement orthodontique conventionnel est raccourcie et diminuée (comme illustré sur les figures 2 et 3).

⁶ Dibart et al., « Tissue response during piezocision-assisted tooth movement : a histological study in rats ».

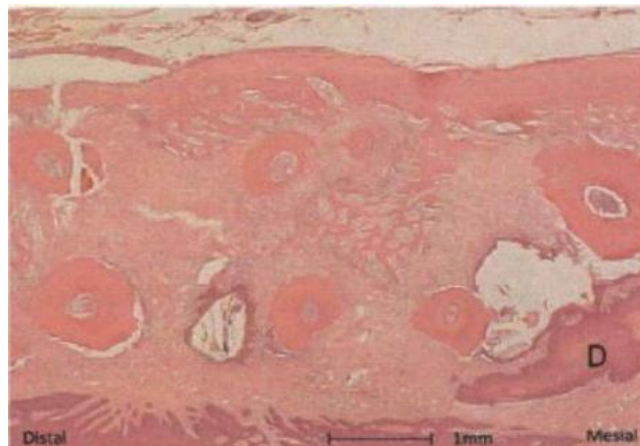⁷ Frost, « The Regional acceleratory phenomenon ».

Figure 2 : Coupe horizontale d'un héli-maxillaire d'un rat du groupe « mouvement orthodontique seul » à J+7



Source : Dibart et al., « Tissue response during piezocision-assisted tooth movement », 2014.

Figure 3 : Coupe horizontale d'un héli-maxillaire d'un rat du groupe « Piezocision + mouvement orthodontique » à J+7



Source : Dibart et al., « Tissue response during piezocision-assisted tooth movement », 2014.

Comparativement à la Figure 2 où une importante zone de hyalinisation est visible (flèches), celle-ci est quasiment inexistante sur la Figure 3 (pourtant réalisée au même temps expérimental).

En 2007, Cho et al.⁸ réalisaient une étude split mouth sur des beagles : sur une hémi-arcade des corticotomies maxillaires et mandibulaires étaient réalisées via 12 perforations autour de la dent à mésialer (une molaire) ; l'hémi-arcade antagoniste était utilisée comme contrôle. La fermeture d'espace s'est faite via un ressort NiTi de 150g. Les auteurs montrent ainsi une augmentation de la vitesse de déplacement dentaire de 440% au maxillaire et de 260% à la mandibule du côté des corticotomies par rapport aux côtés contrôles.

Ainsi, ces différents effets biologiques liés à l'accélération du métabolisme osseux sont particulièrement intéressants chez l'adulte chez qui la conversion des fibres de collagène est plus lente, l'os alvéolaire moins flexible et les phases de hyalinization plus fréquentes.

2.3 Corticotomies alvéolaires et accélération du traitement orthodontique

De nombreuses études incluant plusieurs revues systématiques⁹ s'accordent à dire que les corticotomies alvéolaires permettent d'accélérer le déplacement orthodontique de manière fiable et peu morbide.

Les frères Wilcko¹⁰ estiment à 3 ou 4 fois l'accélération du mouvement dentaire par rapport à un déplacement orthodontique conventionnel. Fisher¹¹ suggère une diminution de 33% du temps de mise en place d'une canine incluse sur arcade grâce aux corticotomies. Plus récemment, Charrier et al.¹² montrent à travers 3 cas cliniques, un temps de traitement divisé par deux.

En orthodontie conventionnelle, le changement des aligneurs se fait habituellement tous les 7 à 12 jours. Lorsque le traitement est associé à des corticotomies alvéolaires, celui-ci fera tous les quatre jours¹⁴. Il est évident que des études plus précises sont nécessaires pour préciser le temps de port optimal lors de l'utilisation des aligneurs en association avec des corticotomies alvéolaires.

⁸ Cho et al., « The effect of cortical activation on orthodontic tooth movement ».

⁹ Vannala et al., « Periodontal accelerated osteogenic orthodontics technique for rapid orthodontic tooth movement: a systematic review ».

¹⁰ Wilcko, Wilcko, et Bissada, « An evidence-based analysis of periodontally accelerated orthodontic and osteogenic techniques: a synthesis of scientific perspectives ».

¹¹ Fischer, « Orthodontic treatment acceleration with corticotomy-assisted exposure of palatally impacted canines ».

¹² Charrier et al., « Traitement orthodontique accéléré par corticotomies alvéolaires chirurgicales chez l'adulte ».

¹⁴ Gil et al., « Alveolar corticotomies for accelerated orthodontics ».

Des études histologiques (notamment chez le rat¹⁵) confirment une migration plus rapide (2 fois plus rapide) des ostéoclastes sur site de corticotomie ainsi qu'une augmentation du ratio ostéoblaste/ostéoclaste. L'ensemble de ces phénomènes concourt à la diminution de la phase hyaline et de la densité osseuse favorisant l'accélération du mouvement orthodontique.

Ainsi, chez l'Homme, le traitement orthodontique permet de déplacer la dent de 0,8 à 1,2 mm par mois¹⁶, alors qu'avec les corticotomies il est possible d'espérer 1,6 à 2,4 mm de déplacement par mois¹⁷.

L'accélération des mouvements orthodontiques n'a pas pour seul intérêt de diminuer le temps de traitement, mais permet également d'agir sur le plan psychologique et sur la motivation du patient. En effet, un ensemble complexe de facteurs interviennent pour assurer la bonne réussite d'un traitement orthodontique¹⁸.

Tout d'abord, plus un traitement est long, plus le patient peut être à même de réaliser un « Burn-out orthodontique », c'est-à-dire perdre complètement sa motivation et son implication avec pour conséquences une diminution de la probabilité de réussite du traitement¹⁹.

Il est également important que le traitement soit le plus proche possible de l'image que s'en fait le patient. Cette notion bien qu'assez abstraite car subjective, s'explique par le fait que lorsque le patient désire un traitement discret, il s'attend à avoir un traitement discret tout au long du traitement. Par exemple, des élastiques ou des gouttières qui jaunissent peuvent contrarier le patient et compromettre sa motivation initiale. Or, les aligneurs Invisalign® ont tendance à se colorer facilement. Ainsi, chez un patient consommant du café régulièrement pendant 7 jours sans retrait des aligneurs et ce malgré les consignes données au premier rendez-vous de ne boire que de l'eau avec les aligneurs, une coloration importante des derniers est alors observée (Figure 4)²⁰.

¹⁵ Sebaoun et al., « Modeling of trabecular bone and lamina dura following selective alveolar decortication in rats ».

¹⁶ Iwasaki et al., « Human tooth movement in response to continuous stress of low magnitude ».


¹⁷ Patterson et al., « Corticotomies and orthodontic tooth movement ».

¹⁸ Nanda et Kierl, « Prediction of cooperation in orthodontic treatment ».

¹⁹ Mavreas et Athanasiou, « Factors affecting the duration of orthodontic treatment : a systematic review ».

²⁰ Liu et al., « Colour stabilities of three types of orthodontic clear aligners exposed to staining agents ».

Figure 4 : Évolution des colorations des aligneurs Invisalign® plongés dans différents milieux à 12 heures puis à 7 jours.

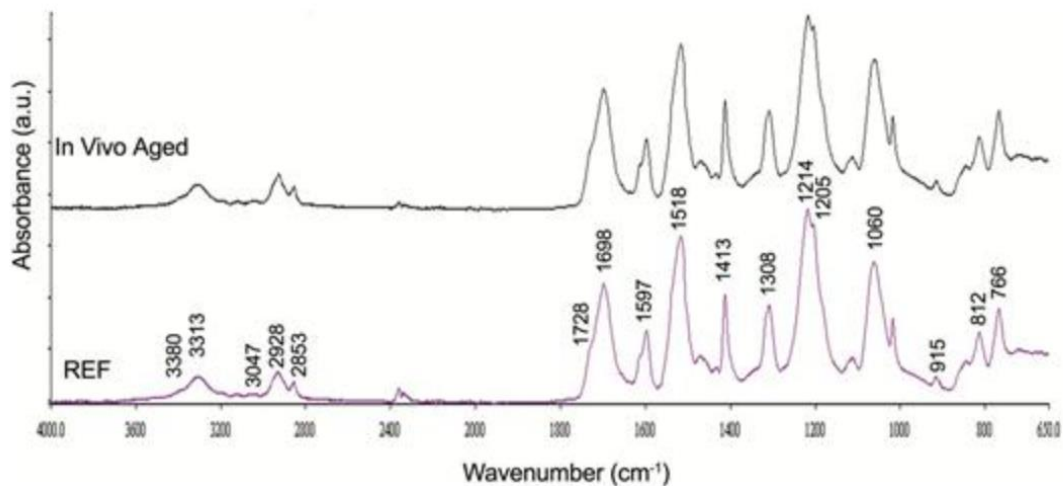


Source : Liu et al., « Colour stabilities of three types of orthodontic clear aligners exposed to staining agents » 2016.

D'autre part, les aligneurs subissent des modifications liées aux contraintes chimiques, physiques et environnementales.

Des études reposant sur une analyse spectrophotométrique de la composition chimique des aligneurs au temps zéro puis à 7 ou 14 jours, montrent une stabilité chimique de l'aligneur²¹. Une étude de Bradley en 2016 montre une stabilité chimique de l'aligneur à 15 jours (Figure 5).

Figure 5 : Composition chimique obtenue par spectrophotométrie d'un aligneur Invisalign® de référence et d'un aligneur après 15 jours de port.



Source : Bradley et al., « Do the mechanical and chemical properties of invisalign™ appliances change after use ? », 2016.

Cependant, d'autres études²² montrent également la fixation d'un biofilm calcifié sur les aligneurs.

La fixation de ce biofilm a pour conséquence la perte de la transparence de l'aligneur mais également un risque de développement bactérien pouvant être transféré sur les surfaces dentaires²³. Cette adhésion de la plaque dentaire sur l'aligneur provient également de l'usure, cette fois-ci physique, de l'aligneur.

La force masticatoire couplée à l'acidité ponctuelle de la salive peut induire une véritable tribo-érosion de l'aligneur (= usure due à l'association d'un environnement mécanique [force masticatoire] et chimique [acidité salivaire] sur un objet).

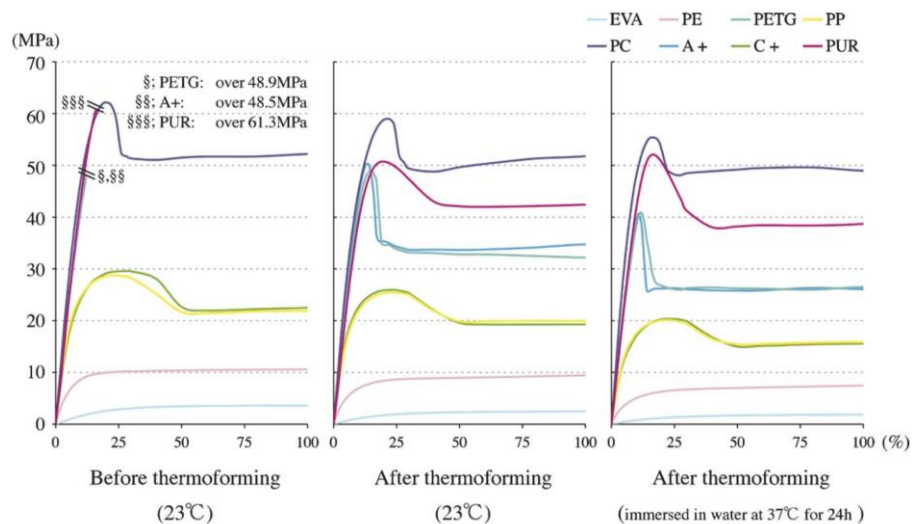
²¹ Gerard Bradley et al., « Do the mechanical and chemical properties of Invisalign™ appliances change after use? A retrieval analysis ».

²² Gracco et al., « Short-term chemical and physical changes in invisalign appliances ».

²³ Türköz et al., « Influence of thermoplastic retainers on Streptococcus mutans and Lactobacillus adhesion ».

En 2006, Ryokawa et al. mettent en évidence l'évolution défavorable des propriétés mécaniques des gouttières après immersion durant 24 heures dans une salive artificielle à 37° (Figure 6). Ils observent une perte significative de résistance au stress quel que soit le type de gouttière.

Figure 6 : Évolution de la résistance au stress de différents aligneurs sous différentes conditions.

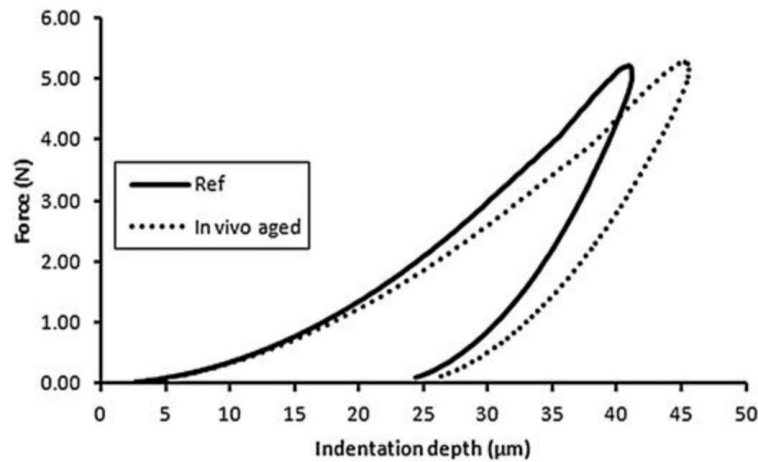


Source : Ryokawa et al., « The mechanical properties of dental thermoplastic materials in a simulated intraoral environment », 2006.

De nouveau, en 2016 Bradley et al²⁴, montrent une diminution de l'élasticité des gouttières dans le temps, qui deviennent de plus en plus cassantes (Figure 7).

²⁴ Gerard Bradley et al., « Do the mechanical and chemical properties of Invisalign™ appliances change after use ? A retrieval analysis ».

Figure 7 : Force d'indentation sur une gouttière de référence (noir) et sur une gouttière après immersion in vivo.



Source : Bradley et al. « Do the mechanical and chemical properties of Invisalign appliances change after use ? A retrieval analysis », 2016.

Cette dégradation physique serait inhérente à la structure cristalline du matériau utilisé. En effet, ces derniers sont composés de polyuréthane (4,4'-methylene biphenyl) qui peut se présenter sous deux formes : liaisons rigides ou souples. La forme souple est plus sensible à l'usure mais nécessaire à l'élasticité exigée par les aligneurs.

Les zones d'usures formées influent négativement sur les capacités mécaniques de l'aligneur et créent des surfaces rugueuses favorisant l'apposition de plaque bactérienne.

Un changement plus rapide des aligneurs permet donc d'exploiter au mieux leurs caractéristiques mécaniques et optiques. De plus, la force délivrée par l'aligneur décroît rapidement pour atteindre un plateau en moyenne 24h après son insertion²⁵. Toutefois, aucune étude ne met en évidence un lien de causalité entre dégradation de l'aligneur et une diminution du mouvement dentaire.

2.4 Corticotomies alvéolaires et optimisation du mouvement orthodontique

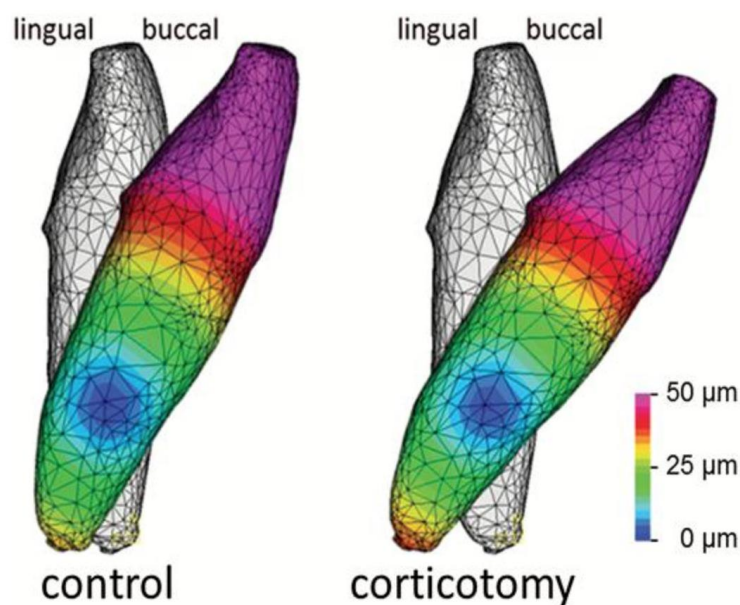
Les corticotomies alvéolaires ne doivent pas seulement permettre d'accélérer le traitement orthodontique, elles doivent également permettre de réaliser un traitement tout aussi efficace si ce

²⁵ Lombardo et al., « Stress relaxation properties of four orthodontic aligner materials ».

n'est plus. En effet, la complexité du traitement peut agir négativement sur la bonne observance du patient tout au long de son traitement.

Les corticotomies alvéolaires induisent un remaniement osseux plus important diminuant ainsi sa densité. Or, le centre de résistance d'une dent est influencé par différents facteurs dont la densité osseuse²⁶. Une étude de Verna en 2018²⁷ met en lumière ce phénomène. Une diminution de la densité osseuse de 45 à 55% entraîne un déplacement apical du centre de résistance de 0,5 à 1mm (Figure 8). Il est donc important d'anticiper les mouvements dentaires et d'adapter la biomécanique lorsque l'on a recours à des corticotomies alvéolaires.

Figure 8 : Modélisation dentaire montrant la variation de la répartition des forces lors d'un mouvement de version d'une incisive mandibulaire avec et sans corticotomies.



Source: Verna et al., « Corticotomy Affects Both the Modus and Magnitude of Orthodontic Tooth Movement », 2018.

La modélisation de la Figure 8 montre que l'incisive bénéficiant d'une corticotomie alvéolaire réalise une version plus importante. Ce mouvement plus marqué fait suite à l'affaiblissement de la densité osseuse et au déplacement apical du centre de résistance de la dent. Dans un mouvement de vestibulo-version, la distance entre le centre de résistance et le centre de rotation de la dent augmentent

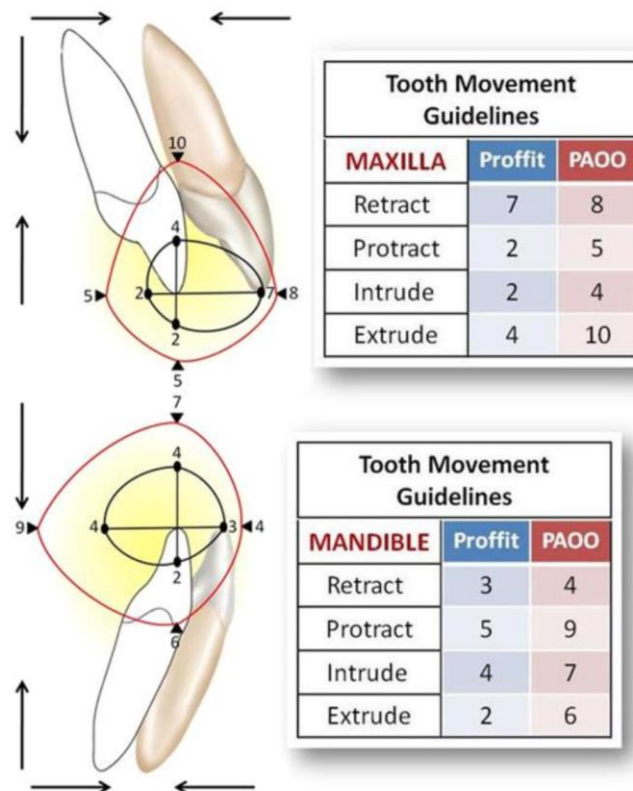
²⁶ Ren, Maltha, et Kuijpers-Jagtman, « Optimum force magnitude for orthodontic tooth movement ».

²⁷ Verna, Cattaneo, et Dalstra, « Corticotomy affects both the modus and magnitude of orthodontic tooth movement ».

entraînant un moment augmenté (le moment étant égal à la force multipliée par la distance du centre de résistance au centre de rotation de la dent) et donc un mouvement potentiellement plus important. Selon certains auteurs, les corticotomies alvéolaires permettent également d'augmenter l'enveloppe des mouvements orthodontiques possibles²⁸ permettant de proposer un plus large choix de traitements non chirurgicaux aux patients.

Par exemple, Oliveira²⁹ rapporte en 2008 l'ingression d'une molaire mandibulaire de 4mm en 4 mois. Ferguson et al. illustrent l'amplitude de mouvement avec et sans corticotomies (Figure 9). L'amplitude est plus importante avec corticotomies offrant ainsi de nouvelles options thérapeutiques pour une même situation clinique. Des mouvements considérés comme difficilement réalisables sans auxiliaires via les aligneurs peuvent alors être réalisés. Il s'agit là d'un des intérêts majeurs du recours aux corticotomies alvéolaires lors des traitements orthodontiques par aligneurs.

Figure 9 : Schéma montrant l'enveloppe des mouvements orthodontiques avec et sans corticotomies (PAOO).



Source : Ferguson et al., « Scope of treatment with periodontally accelerated osteogenic orthodontics therapy, »,2015.

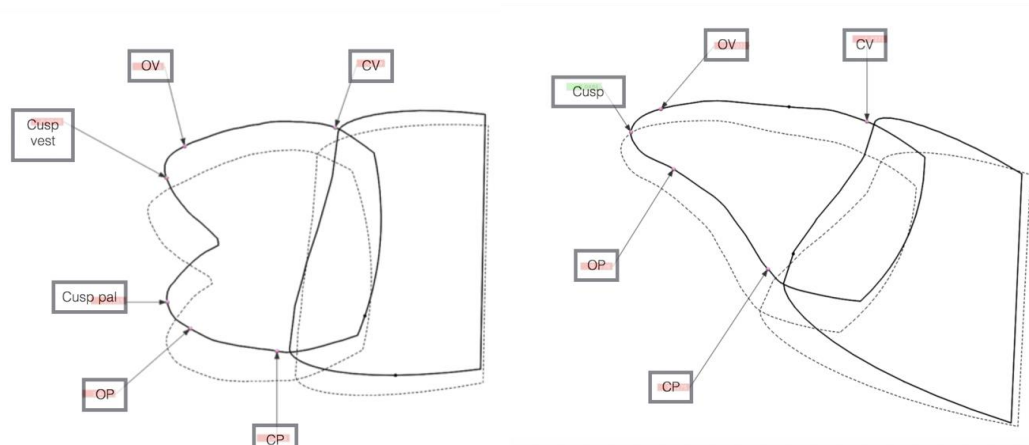
²⁸ Ferguson et al., « Scope of treatment with periodontally accelerated osteogenic orthodontics therapy ».

²⁹ Oliveira et al., « Selective alveolar corticotomy to intrude overerupted molars ».

Sur un autre plan, toutes les études récentes suggèrent un défaut de réalisation complète du mouvement avec les aligneurs Invisalign®. Ainsi, les mouvements initialement prévus par le clin-check® ne sont pas réalisés à 100% après la fin du port de la dernière gouttière de finition. Une récente étude visant à évaluer la quantité de mouvement dentaire réellement exprimé après le port des aligneurs a fait l'objet d'un mémoire de DES d'ODF (Hannequin Ronan. Prédicibilité des mouvements avec les aligneurs Invisalign® : revue de littérature et étude clinique. Novembre 2018).

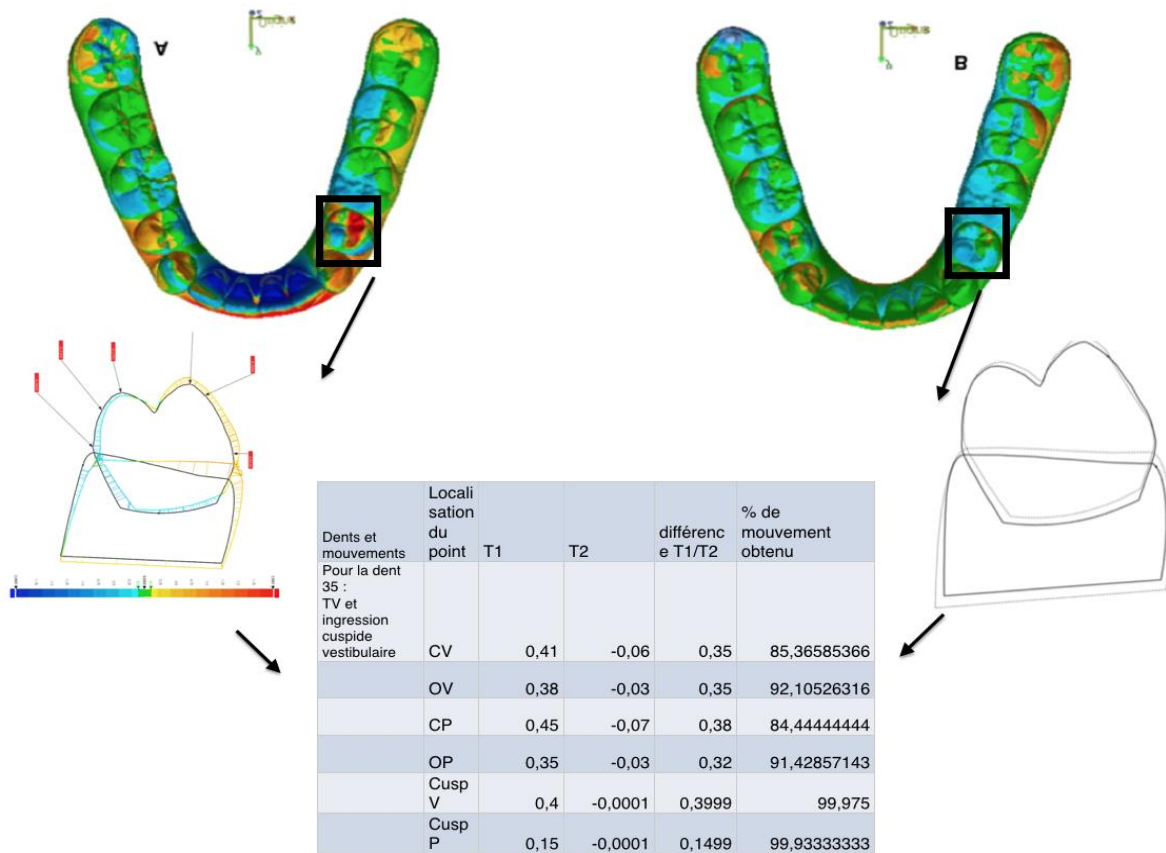
Dans le cadre de ce mémoire, des coupes ont été réalisées pour chaque dent après superposition entre le clin-check® et le résultat obtenu (Figure 10). Le logiciel Geomagic Control X® a ensuite été utilisé afin de mesurer l'écart entre les deux images sus-citées (Figure 11). De plus, une superposition 3D est effectuée afin de vérifier la cohérence des écarts obtenus (Figure 12). Cette étude révèle des différences entre le clin-check® et la réalité clinique, quel que soit le mouvement et ce, même dans les mouvements définis comme prédictibles par la société Align® ! Les différences majeures concernent les deuxièmes molaires mandibulaires dans le mouvement de gression et les incisives mandibulaires dans le mouvement d'égression. Enfin les dents « fixes » sont en réalité également soumises à des contraintes au cours du traitement orthodontique.

Figure 10 : Répartition des points sur une coupe axiale d'une dent pluri-cuspidée (gauche) et mono-cuspidée (droite).



Source : Auteur, 2019.

Figure 13 : Décomposition de l'analyse dent par dent avec la 34 prise comme exemple.



Source : Auteur, 2019.

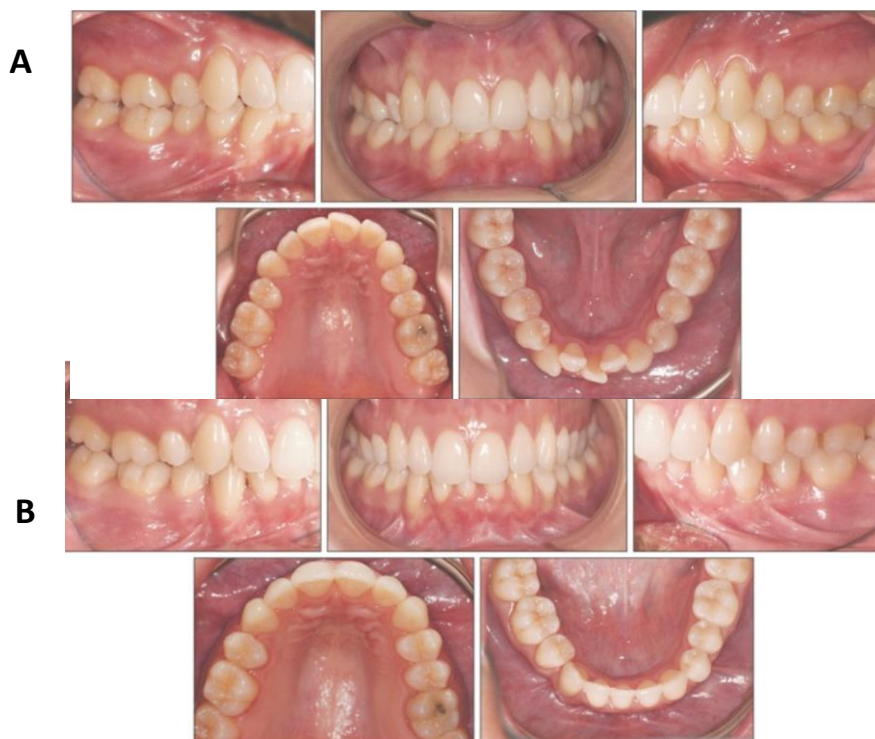Les corticotomies alvéolaires offrent un moyen thérapeutique pour faciliter et assurer l'obtention totale des mouvements avec les aligneurs, en particulier des mouvements complexes tels que l'égression, la rotation et la translation. Elles sont un outil auxiliaire intéressant à considérer à l'étape de l'élaboration du clin-check³⁰.

Dans la littérature, peu de cas cliniques ont été rapportés associant aligneurs et corticotomies alvéolaires. En 2016, Cassetta publie le traitement d'une femme de 23 ans, présentant un encombrement de 6 mm, une supraclusion modérée et une déviation des milieux de 1,5 mm d'origine maxillaire (vers la droite de la patiente) associée à une classe II subdivision droite (Figure 14). Elle est traitée par aligneurs et piezocision. Il change les aligneurs tous les 5 jours et le traitement global durera 8 mois. Le résultat est satisfaisant avec un recul de 2 ans. La même année, ce dernier a réalisé le même traitement chez une patiente adolescente présentant le même type de malocclusion et d'encombrement³¹ avec un résultat correct obtenu trois fois plus rapidement selon l'auteur.

³⁰ Cassetta et al., « The combined use of computer-guided, minimally invasive, flapless corticotomy and clear aligners as a novel approach to moderate crowding ».

³¹ Cassetta, Altieri, et Barbato, « The combined use of corticotomy and clear aligners ».

Figure 14 : Photos cliniques du cas de Casetta (2016) montrant la patiente avant (A) et après traitement (B).



Source : Casetta et al., « The combined use of computer-guided, minimally invasive, flapless corticotomy and clear aligners as a novel approach to moderate crowding », 2017.

2.5 Corticotomies alvéolaires et potentiel ostéogénique

Les aligneurs permettent de conserver une hygiène optimale pendant le traitement comme le souligne une méta-analyse de 2018³⁵. Ceci est intéressant pour les patients présentant un parodonte fin et notamment lors de la décompensation chirurgicale d'une classe III où la présence de plaque dentaire est un facteur de risque d'apparition de récessions parodontales au niveau des incisives mandibulaires³⁶.

Plusieurs études ont montré l'intérêt des corticotomies alvéolaires dans le traitement préchirurgical des classe III.

³⁵ Lu et al., « Assessment of the periodontal health status in patients undergoing orthodontic treatment with fixed appliances and Invisalign system ».

³⁶ Fontenelle, « Une conception parodontale du mouvement dentaire provoqué ».

Ahn et al. en 2012³⁷ ont réalisé une étude sur 15 patients afin de voir l'impact de la décompensation chirurgicale de classe III sur le support parodontal. Une téléradiographie de profil et un cone beam au début du traitement puis à la fin de la préparation orthodontique ont été réalisés. Lors de la préparation chirurgicale, des corticotomies avec apport osseux étaient effectuées. Les mesures étaient effectuées au niveau apical et au niveau du point B. Ils constatent qu'après vestibulo-version incisive de 10° en moyenne, l'épaisseur de l'os alvéolaire augmente au niveau du point B et est maintenue au niveau cervical.

En 2014, Wang et al.³⁸ montrent une augmentation de la hauteur et de l'épaisseur de l'os alvéolaire incisif en fin de décompensation orthodontique par version de 10,95° en moyenne, après corticotomies augmentées par Bio-oss® et membrane de collagène.

Plus récemment, une étude de Sun et al.³⁹ regroupant 17 patients pour une décompensation de classe III répartis en trois groupes (un groupe contrôle, un groupe avec corticotomies alvéolaires mandibulaires et un dernier avec corticotomies alvéolaires maxillaires) montre une nette diminution de l'importance des déhiscences et fenestrations dans les groupes avec corticotomies alvéolaires. Ainsi, les corticotomies semblent générer un gain osseux au cours du traitement⁴⁰. Une étude split-mouth de 2018⁴¹ menée par Medeiros et al. sur 8 patients met en évidence une augmentation du volume osseux de 16% du côté avec corticotomies alvéolaires.

Dans le cas présenté dans la première partie de ce travail la décompensation de la classe III nécessitait un contrôle du volume osseux antérieur et il a pu être observé un maintien du volume osseux voire même un gain osseux par endroits (Figure 15).

³⁷ Ahn et al., « Accelerated decompensation of mandibular incisors in surgical skeletal class III patients by using augmented corticotomy : a preliminary study ».

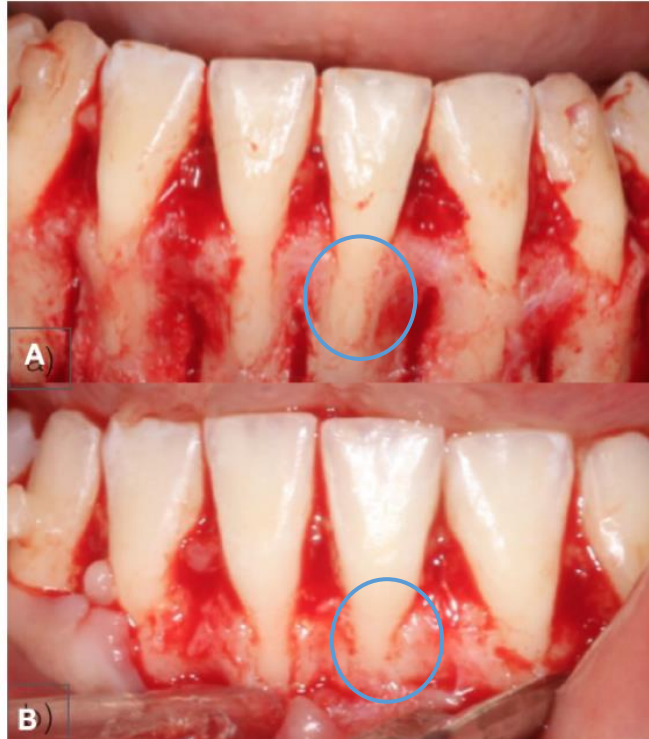
³⁸ Wang et al., « Augmented corticotomy-assisted presurgical orthodontics of class III malocclusions : a cephalometric and cone-beam computed tomography study ».

³⁹ Sun et al., « Changes of alveolar bone dehiscence and fenestration after augmented corticotomy-assisted orthodontic treatment : a CBCT evaluation ».

⁴⁰ Moreau et Charrier, « Formation osseuse et corticotomies à visée de facilitation métabolique : existe-t-il une ostéogénèse induite par les corticotomies alvéolaires ? »

⁴¹ Medeiros et al., « Tissue repair after selective alveolar corticotomy in orthodontic patients : A preliminary study ».

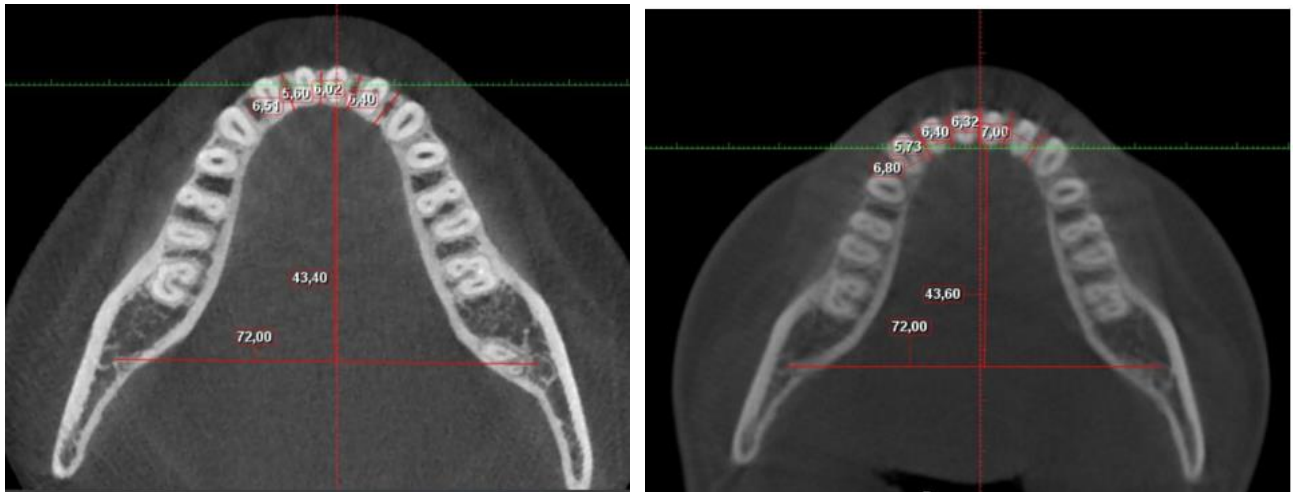
Figure 15 : Photos cliniques du cas présenté dans Hannequin et al. AJODO 2020, lors des corticotomies alvéolaires (A) puis après la décompensation chirurgicale à 6 mois (B). A noter le gain osseux en vestibulaire de 31 (ronds bleus).



Source : Auteur, 2019.

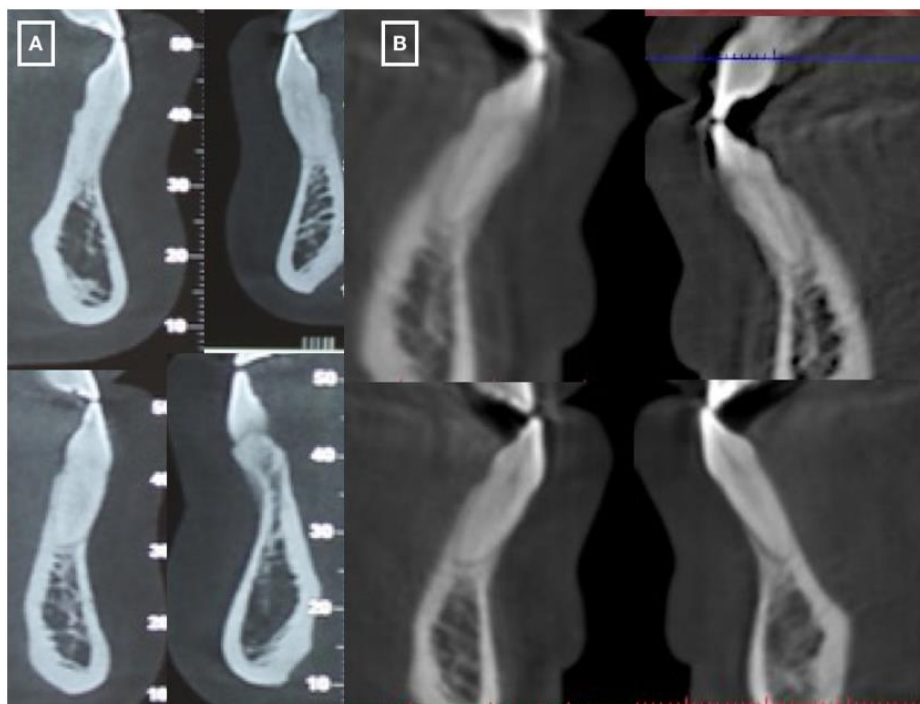
Sur le cone beam initial de la patiente, l'épaisseur de l'os alvéolaire au niveau des incisives mandibulaires est fine (Figure 16). Aucune perte osseuse n'a été objectivée (Figures 16 et 17) malgré la préparation chirurgicale et il semble même y avoir un gain osseux (6,02mm en pré-traitement entre les incisives mandibulaires et 6,32mm après décompensation chirurgicale) malgré la vestibuloversion incisive imputée par la préparation chirurgicale.

Figure 16 : Coupes axiales dCBCTe cone-beam montrant à gauche le volume osseux de la patiente avant traitement (gauche) et à droite la coupe montrant le volume osseux de la patiente après décompensation chirurgicale à 6 mois.



Source : Auteur, 2019.

Figure 17 : Coupes sagittales CBCT au niveau des incisives centrales droites et gauche avant traitement (A) et après décompensation chirurgicale à 6 mois (B).



Source : Auteur, 2019.

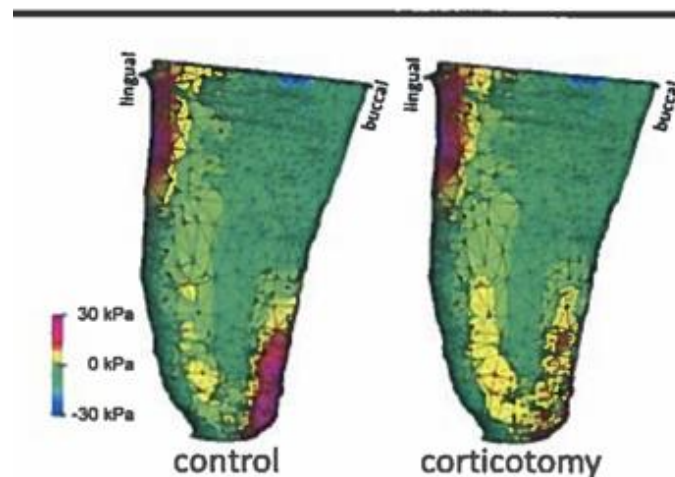
2.6 Corticotomies alvéolaires et résorptions radiculaires

Un autre point intéressant mis en exergue grâce à l'utilisation des corticotomies alvéolaires est la diminution du risque de résorption radiculaire iatrogène⁴⁵.

En effet, la diminution de la densité osseuse permet de diminuer la pression exercée par les dents sur l'os et diminue donc l'ischémie cellulaire entraînant l'apparition de zones de hyalinisation. Or ces zones sont un facteur de risque de résorption radiculaires⁴⁶.

Comme illustré par la Figure 18, la diminution de la densité osseuse diminue les zones de pressions et donc le risque de résorption.

Figure 18 : Modélisation 3D montrant la répartition des forces sur une racine dentaire sans corticotomie (contrôle) à gauche et avec corticotomies alvéolaires à droite.



Source : Verna, « Corticotomy affects both the modus and magnitude of orthodontic tooth movement », 2018.

D'autre part, l'utilisation d'aligneurs semble également être un facteur en faveur de la diminution du risque d'apparition de résorptions radiculaires. En effet, selon une étude de Fang en 2019⁴⁷, le matériau « smart-track » permet une distribution précise des forces orthodontiques et donc une minoration des zones hyalines. Aussi, l'aspect amovible des aligneurs (hygiène, alimentation) permet

⁴⁵ Shoreibah et al., « Corticotomy facilitated orthodontics in adults using a further modified technique ».

⁴⁶ Brudvik et Rygh, « The initial phase of orthodontic root resorption incident to local compression of the periodontal ligament ».

⁴⁷ Fang, Qi, et Liu, « Root resorption in orthodontic treatment with clear aligners : a systematic review and meta-analysis ».

une application intermittente des forces orthodontiques⁴⁸. Cela semblerait être en faveur d'une diminution du risque de résorption radiculaire selon les études.

2.7 Corticotomies alvéolaires et stabilité post-traitement

L'épaisseur de l'os cortical alvéolaire est un facteur de risque de récurrence de malocclusion. Les travaux de Rothe en 2006⁴⁹ montrent que les patients présentant un os cortical fin sont davantage sujets à la récurrence. Ainsi, le gain osseux qui semble induit par les corticotomies alvéolaires, seules ou associées à une greffe osseuse, pourrait participer à une augmentation de la stabilité post-traitement. En effet, il apparaît que les corticotomies joueraient un rôle dans l'amélioration de la stabilité du traitement orthodontique, notamment par la perte de la « mémoire tissulaire » telle que définie par Reitan en 1959⁵⁰ (du fait du remaniement ostéo-ligamentaire) limitant de fait le risque de récurrence. Selon Binderman⁵¹, une nouvelle mémoire tissulaire ligamentaire est créée dans une nouvelle position et amène donc une meilleure stabilité post-traitement orthodontique.

Le tonus musculaire influence également sur la stabilité du traitement orthodontique⁵². Cependant, il n'y a pas de consensus concernant l'impact de la rééducation musculaire sur la stabilité orthodontique à long terme⁵³. Toutefois, l'augmentation du volume osseux permet de créer une armature plus importante face à ce jeu musculaire qui pourrait hypothétiquement limiter le risque de récurrence.

2.8 L'intérêt du monitoring chez les patients porteurs d'aligneurs

D'ici 2020, 4 milliards de personnes devraient posséder un smartphone dans le monde. La « m-santé » ou « Mobile Health » (m-Health ou mHealth) a de fait le vent en poupe (Figure 19). Elle est définie comme « l'utilisation des communications mobiles émergentes en Santé publique ». Elle permet à un professionnel de santé de récolter et d'interpréter à distance les données nécessaires au suivi médical d'un patient et le cas échéant de prendre des décisions relatives à sa prise en charge.

⁴⁸ Sawicka et al., « Interrupted orthodontic force results in less root resorption than continuous force in human Premolars as Measured by microcomputed tomography ».

⁴⁹ Rothe et al., « Trabecular and cortical bone as risk Factors for orthodontic relapse ».

⁵⁰ Reitan, « Tissue rearrangement during retention of orthodontically rotated teeth ».

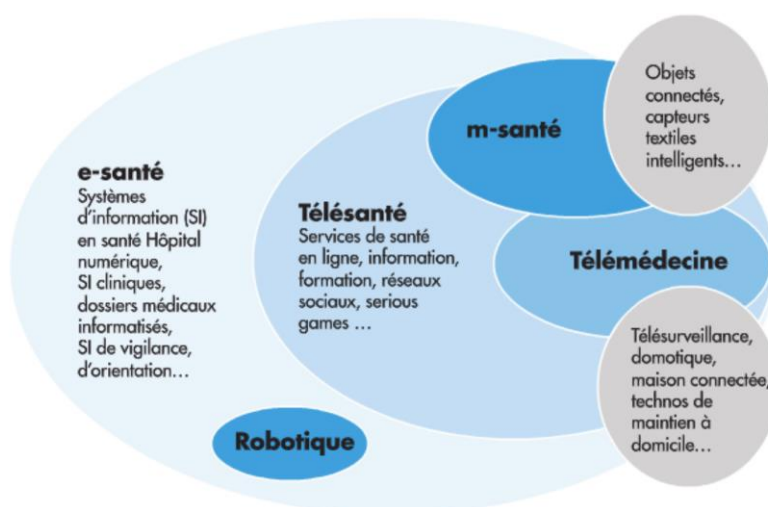
⁵¹ Binderman et al., « Commentary on ».

⁵² Piccioni, Soli, et Pirini, « Treatment of orofacial musculature imbalance ».

⁵³ Homem et al., « Effectiveness of orofacial myofunctional therapy in orthodontic patients : a systematic review ».

Il s'agit là d'un véritable changement de paradigme où l'on passe d'un patient passif devant son traitement à un patient véritable acteur de son traitement, quelque soit son niveau socio-économique, sa distance géographique ou ses contraintes propres.

Figure 19 : Schéma montrant les différents champs de la santé connecté selon le conseil national de l'ordre des medecine en 2015.



Source : Conseil nationale de l'ordre des médecins, 2015

Une étude récente a mis en évidence que le coaching médical permet d'investir davantage le patient dans son traitement⁵⁴ et que plus les informations sont claires et didactiques plus il adhère au traitement⁵⁵ ; on parle de « conscientisation » du patient.

D'autre part, si l'on considère le traitement orthodontique comme un traitement chronique, car nécessitant un suivi sur plusieurs mois ou années avec un retentissement sur la vie quotidienne, un parallèle peut être fait avec des études sur l'intérêt du monitoring dans les maladies chroniques mettant en évidence une meilleure adhésion sur le long terme des patients avec ce type de suivi^{56,57}.

⁵⁴ Boehmer et al., « Health coaching interventions for persons with chronic conditions : a systematic review and meta-analysis protocol ».

⁵⁵ De Souza et al., « Expectations of orthodontic treatment in adults : the conduct in orthodontist/patient relationship ».

⁵⁶ McBain, Shipley, et Newman, « The impact of self-monitoring in chronic illness on healthcare utilisation : a systematic review of reviews ».

⁵⁷ Mosa, Yoo, Sheets, « A systematic review of healthcare applications for smartphones. »

Avec les aligneurs, chaque gouttière permet un auto-contrôle du patient. Lorsqu'une dent n'est pas complètement enfoncée dans l'aligneur, cela signifie une mauvaise adaptation et donc un mouvement incomplet. Cependant, l'œil du patient n'est pas autant entraîné à repérer un problème de positionnement que celui du praticien. Le recours à un logiciel de monitoring permet d'analyser ces décalages. Le suivi se fait gouttière par gouttière et aucune malocclusion ne peut s'installer car le cas échéant l'orthodontiste guide le patient à distance, soit en lui indiquant de continuer le port de la gouttière soit en lui donnant un rendez-vous en urgence.

Ce lien permanent qui existe entre le praticien et le patient est plébiscité par ce dernier. En effet, selon une étude menée par l'Institut National de Prévention et d'Éducation pour la Santé en 2016, les français ont de plus en plus un avis favorable sur la e-santé. Pour 58 % des interrogés, les informations médicales trouvées sur internet rendent la relation médecin-patient plus forte grâce à des échanges plus riches et renforcent la confiance dans les médecins.

Du côté des professionnels de santé, une enquête Vidal sur 2043 professionnels en 2014, montrent que près de 1 professionnel sur 2 pense qu'un suivi à distance régulier peut permettre d'améliorer l'observance. Cependant ces derniers mettent également en garde sur un risque souvent retrouvé qui est celui de la « focalisation médicale ».⁵⁸

Ainsi est-il essentiel d'appréhender et accepter les changements générationnels. Chaque génération à des particularités et celle qui arrive chaque jour dans notre cabinet est considérée comme « hyper-connectée ». Le psychiatre Français O. Revol⁵⁹ propose deux clés importantes pour les prendre en charge. D'une part, étant impatient par nature, il est préférable de leur proposer des solutions rapides avec des résultats visibles et des objectifs sur le court terme. D'autre part, étant hyper-connectés, il est important de leur permettre des contacts lors du traitement (SMS/réseaux sociaux/applications). Le suivi à distance des traitements orthodonties par aligneurs semble donc parfaitement s'intégrer dans cette démarche moderne de soins.

Il est bien entendu que la consultation clinique restera indispensable au long du traitement et aucune application ne pourra se substituer à cela. C'est une aide et non un échange de compétence.

Enfin, avec le changement rapide d'aligneurs induit par le recours aux corticotomies alvéolaires, le patient doit être vu beaucoup plus régulièrement car le risque d'avoir un effet parasite est très

⁵⁸ Rivière. Enquête Vidal-Isidore, « l'autoévaluation des patients vue favorablement par une majorité de professionnels de santé ».

⁵⁹ Revol, « Soigner les générations Y et Z : un défi pour les médecins du XXI^e siècle ». »:

important. L'intérêt du monitoring apparaît évident afin que l'accélération du traitement ne soit pas un frein à un bon suivi. L'utilisation d'un tel dispositif associé à un changement aussi fréquent d'aligneurs nécessitent un suivi important du patient. Une analyse précise doit être réalisée avant de proposer ce type de protocole aux patients pour s'assurer de la volonté de ce dernier d'adhérer aux contraintes inhérentes à ce protocole.

Une notion floue mais non moins intéressante via ce suivi à distance est l'effet « Hawthorne ».

Découvert dans les années 50, cet effet explique une amélioration des résultats d'une étude non pas du fait des facteurs expérimentaux mais de l'effet psychologique inconscient de surinvestissement résultant de la conscience que les sujets ont d'être observés. Le patient réalisant régulièrement des clichés et se sachant observé par son praticien en retour, peut subir cet effet et ainsi améliorer son suivi pendant une phase du traitement.

Conclusion

À travers ce travail, il est souligné l'intérêt de l'accélération du déplacement dentaire orthodontique par corticotomies alvéolaires et surtout du monitoring à distance du patient lorsque ce déplacement est réalisé via des aligneurs orthodontiques. En effet, à mesure que le déplacement orthodontique s'accélère, le risque d'erreur de mouvement augmente et peut être difficile à intercepter et corriger en l'absence d'un suivi régulier. Le recours à des logiciels de monitoring à distance sur smartphone peut être une solution novatrice à ce problème.

Pour le patient, cela permet de se rapprocher des exigences d'un traitement rapide, discret (moins d'auxiliaires), avec une fiabilité augmentée.

Pour le praticien, cela permet d'accélérer le traitement en limitant le risque de lésions parodontales, ou d'une perte d'efficacité du mouvement orthodontique.

Par ailleurs, l'utilisation d'aligneurs orthodontiques comme moyen d'auto-contrôle du patient (comparativement à un traitement orthodontique fixe) permet d'améliorer son suivi et son implication dans son traitement.

Enfin, via des études tridimensionnelles, il est aujourd'hui possible de superposer les mouvements dentaires obtenus en fin de traitement afin de comprendre l'amplitude des mouvements réalisés et la biomécanique sous-jacente des aligneurs. Il serait intéressant d'étudier plus amplement l'intérêt des corticotomies alvéolaires pour améliorer la prédictibilité des mouvements orthodontiques. Un protocole de recherche est en cours de rédaction et sera soumis à la société Align® dans l'objectif d'améliorer les connaissances sur ce sujet.

Bibliographie

- Ahn, H.-W. D.Y. Lee, Y.-G. Park, S.-H. Kim, K.-R. Chung, et G. Nelson. « Accelerated decompensation of mandibular incisors in surgical skeletal class III patients by using augmented corticotomy : a preliminary study ». *American journal of orthodontics and dentofacial orthopedics* 142, n° 2 (2012): 199- 206. <https://doi.org/10.1016/j.ajodo.2012.03.028>.
- Binderman, I., N. Gadban, H. Bahar, A. Herman, et A. Yaffe. « Commentary on : periodontally accelerated osteogenic orthodontics (paoo), a clinical dilemma ». *International orthodontics* 8, n° 3 (2010): 268- 77. <https://doi.org/10.1016/j.ortho.2010.07.001>.
- Boehmer, K., S. Barakat, S. Ahn, J. Larry, P. Erwin, et H. Murad. « Health coaching interventions for persons with chronic conditions : a systematic review and meta-analysis protocol ». *Systematic reviews journal* 5, n° 1 (2016). <https://doi.org/10.1186/s13643-016-0316-3>.
- Brudvik, P., et P. Rygh. « The initial phase of orthodontic root resorption incident to local compression of the periodontal ligament ». *European journal of orthodontics* 15, n° 4 (1993) : 249- 63. <https://doi.org/10.1093/ejo/15.4.249>.
- Cassetta M., F. Altieri, E. Barbato. « The combined use of corticotomy and clear aligners : a case report ». *The Angle orthodontist* 86, n° 5 (2015): 862- 70. <https://doi.org/10.2319/091115-617.1>.
- Cassetta M. F. Altieri, S. Pandolfi, et M. Giansanti. « The combined use of computer-guided, minimally invasive, flapless corticotomy and clear aligners as a novel approach to moderate crowding : a case report ». *Korean journal of orthodontics* 47, n° 2 (2017) : 130- 4. <https://doi.org/10.4041/kjod.2017.47.2.130>.
- Charrier, J.-B., F.-B. Bryon, E. Racy, M. Steve, J.-P. Monteil, et S. Bobin. « Traitement orthodontique accéléré par corticotomies alvéolaires chirurgicales chez l'adulte ». *International orthodontics* 6, n° 4 (2008): 355- 73.
- Cho, K.-W., S.-W. Cho, C.-O. Oh, Y.-K. Ryu, H. Ohshima, et H.-S. Jung. « The effect of cortical activation on orthodontic tooth movement ». *Oral diseases* 13, n° 3 (2007): 314- 19.
- Dibart, S., C. Yee, J. Surmenian, J.-D. Sebaoun, S. Baloul, E. Goguet-Surmenian, et A. Kantarci. « Tissue response during Piezocision-assisted tooth movement: a histological study in rats ». *European journal of orthodontics* 36, n° 4 (2014): 457- 64. <https://doi.org/10.1093/ejo/cjt079>.

- Fang, X., R. Qi, et C. Liu. « Root resorption in orthodontic treatment with clear aligners : a systematic review and meta-analysis ». *Orthodontics & craniofacial research* 22, n° 4 (2019): 259-69. <https://doi.org/10.1111/ocr.12337>.
- Ferguson, D., M. Wilcko, W. Wilcko, et L. Makki. « Scope of treatment with periodontally accelerated osteogenic orthodontics therapy ». *Seminars in orthodontics* 21, n° 3 (2015) : 176-86. <https://doi.org/10.1053/j.sodo.2015.06.004>.
- Fischer, T. J. « Orthodontic treatment acceleration with corticotomy-assisted exposure of palatally impacted canines ». *The Angle orthodontist* 77, n° 3 (2007) : 417-20 . [https://doi.org/10.2319/0003-3219\(2007\)077\[0417:OTAWCE\]2.0.CO;2](https://doi.org/10.2319/0003-3219(2007)077[0417:OTAWCE]2.0.CO;2).
- Fontenelle, A. « Une conception parodontale du mouvement dentaire provoqué : évidences cliniques ». *Revue d'orthopédie dento-faciale* 16, n° 1 (1982): 37-53. <https://doi.org/10.1051/odf/1982006>.
- Frost, H. M. « The regional acceleratory phenomenon: a review ». *Henry ford hospital medical journal* 31, n° 1 (1983): 3-9.
- Gerard Bradley, T., L. Teske, G. Eliades, S. Zinelis, et T. Eliades. « Do the mechanical and chemical properties of Invisalign™ appliances change after use? A retrieval analysis ». *European journal of orthodontics* 38, n° 1 (2016): 27- 31. <https://doi.org/10.1093/ejo/cjv003>.
- Gil, A. P. S., O. L. Haas, I. Méndez-Manjón, J. Masiá-Gridilla, A. Valls-Ontañón, F. Hernández-Alfaro, et R. Guijarro-Martínez. « Alveolar corticotomies for accelerated orthodontics : a systematic review ». *Journal of cranio-maxillofacial surgery* 46, n° 3 (2018) : 438-45. <https://doi.org/10.1016/j.jcms.2017.12.030>.
- Gracco, A., A. Mazzoli, O. Favoni, C. Conti, P. Ferraris, G. Tosi, et M.-P. Guarneri. « Short-term chemical and physical changes in invisalign appliances ». *Australian orthodontic journal* 25, n° 1 (2009): 34-40.
- Hannequin, R., E. Ouadi, N. Moreau, et E. Racy. « Clinical follow-up of corticotomy-accelerated Invisalign® orthodontic treatment with Dental Monitoring® : an illustrative case report ». *American journal of orthodontics dentofacial orthopedics*, n° [preprint], (2020).
- Homem, M.-A., R. Vieira-Andrade, G. Falci-Saulo, M.-L. Ramos-Jorge, L. Silva, et R. Goncalves. « Effectiveness of orofacial myofunctional therapy in orthodontic patients : a systematic review ». *Dental press journal of orthodontics* 19, n° 4 (2014): 94-99.
- Iwasaki, L. R., J. E. Haack, J. C. Nickel, et J. Morton. « Human tooth movement in response to continuous stress of low magnitude ». *American journal of orthodontics and dentofacial orthopedics*, 117, n° 2 (2000) : 175-83.

- Liu, C.-H., W.-T. Sun, W. Liao, W.-X. Lu, Qi-Wen Li, Y. Jeong, J. Liu, et Z.-H. Zhao. « Colour stabilities of three types of orthodontic clear aligners exposed to staining agents ». *International journal of oral science* 8, n° 4 (2016): 246-53. <https://doi.org/10.1038/ijos.2016.25>.
- Lombardo, L., E.Martines, V. Mazzanti, A. Arreghini, F.Mollica, et G. Siciliani. « Stress relaxation properties of four orthodontic aligner materials : a 24-Hour in vitro study ». *The Angle orthodontist* 87, n° 1 (janvier 2017) : 11-18. <https://doi.org/10.2319/113015-813.1>.
- Lu, H., H. Tang, T. Zhou, et N. Kang. « Assessment of the periodontal health status in patients undergoing orthodontic treatment with fixed appliances and Invisalign system ». *Medicine* 97, n° 13 (2018). <https://doi.org/10.1097/MD.00000000000010248>.
- Mavreas, D., et A. Athanasiou. « Factors affecting the duration of orthodontic treatment: a systematic review ». *European journal of orthodontics* 30, n° 4 (2008): 386-95. <https://doi.org/10.1093/ejo/cjn018>.
- McBain H., M. Shipley, et S. Newman. « The impact of self-monitoring in chronic illness on healthcare utilisation: a systematic review of reviews ». *Bmc health services research* 15, n° 1 (2015). <https://doi.org/10.1186/s12913-015-1221-5>.
- Medeiros, R., F. Pires, A. Kantarci, et J. Capelli. « Tissue repair after selective alveolar corticotomy in orthodontic patients: A preliminary study ». *The Angle orthodontist* 88, n° 2 (2018): 179-86. <https://doi.org/10.2319/051117-328.1>.
- Moreau, N., et J.-B. Charrier. « Formation osseuse et corticotomies à visée de facilitation métabolique : existe-t-il une ostéogénèse induite par les corticotomies alvéolaires ? » *L'Orthodontie française* 86, n° 1 (2015): 113-20. <https://doi.org/10.1051/orthodfr/2015001>.
- Mosa A., Yoo I., Sheets L. « A systematic review of healthcare applications for smartphones. » *BMC Med Inform Decis Mak.*, juillet 2012, 12-67. <https://doi.org/DOI: 10.1186/1472-6947-12-67>.
- Nanda, R. S., et M. J. Kierl. « Prediction of cooperation in orthodontic treatment ». *American journal of orthodontics and dentofacial orthopedics* 102, n° 1 (1992): 15-21. [https://doi.org/10.1016/0889-5406\(92\)70010-8](https://doi.org/10.1016/0889-5406(92)70010-8).
- Oliveira, D., B. de Oliveira, H. de Araújo Brito, M. de Souza, et P.-J. Medeiros. « Selective alveolar corticotomy to intrude overerupted molars ». *American journal of orthodontics and dentofacial orthopedics* 133, n° 6 (2008): 902-8. <https://doi.org/10.1016/j.ajodo.2006.07.030>.
- Patterson A. , Braydon M., Oyku Dalci, M.-A.Darendeliler, et A.-K. Papadopoulou. « Corticotomies and orthodontic tooth movement : a systematic review ». *Journal of oral and maxillofacial surgery* 74, n° 3 (1 mars 2016): 453-73. <https://doi.org/10.1016/j.joms.2015.10.011>.
- Picchioni, P., P. Soli, et D. Pirini. « Treatment of orofacial musculature imbalance ». *Mondo ortodontico* 15, n° 1 (1990): 71-90.

- Reitan, K. « Tissue rearrangement during retention of orthodontically rotated teeth* ». *The Angle orthodontist* 29, n° 2 (1959): 105-13. [https://doi.org/10.1043/0003-3219\(1959\)029<0105:TRDROO>2.0.CO;2](https://doi.org/10.1043/0003-3219(1959)029<0105:TRDROO>2.0.CO;2).
- Ren Y., C. Maltha et A.-M. Kuijpers-Jagtman. « Optimum force magnitude for orthodontic tooth movement: a systematic literature review ». *The Angle Orthodontist* 73, n° 1 (2003) : 86-92. [https://doi.org/10.1043/0003-3219\(2003\)073<0086:OFMFOT>2.0.CO;2](https://doi.org/10.1043/0003-3219(2003)073<0086:OFMFOT>2.0.CO;2).
- Revol, O. « « Soigner les générations Y et Z : un défi pour les médecins du XXIe siècle ». »: *Annales de dermatologie et de vénéréologie* 143, n° no 12 (2016): 91- 92.
- Rivière J-P. Enquête Vidal-ISidore. « l'autoévaluation des patients vue favorablement par une majorité de professionnels de santé ». Vidal, 22 février 2013. https://www.vidal.fr/actualites/13496/enquete_l_autoevaluation_des_patients_vue_favorablement_par_une_majorite_de_professionnels_de_sante/.
- Rosvall M. D., H. W. Fields, J.-M. Almerich-Silla, S. F. Rosenstiel, et W. M. Johnston. « Attractiveness, acceptability, and value of orthodontic appliances ». *American journal of orthodontics and dentofacial orthopedics* 135, n° 3 (2009): 276-77. <https://doi.org/10.1016/j.ajodo.2008.09.020>.
- Rothe L., A.-M. Bollen, M. Little, S.-W. Herring, J.-B. Chaison, Curtis S.-K. Chen, et L. G. Hollender. « Trabecular and cortical bone as risk factors for orthodontic relapse ». *American journal of orthodontics and dentofacial orthopedics* 130, n° 4 (2006) : 476-84. <https://doi.org/10.1016/j.ajodo.2005.03.023>.
- Ryokawa, H., Y. Miyazaki, A. Fujishima, T. Miyazaki, et Ko. Maki. « The mechanical properties of dental thermoplastic materials in a simulated intraoral environment ». *Orthodontic waves* 65, n° 2 (2006) : 64-72. <https://doi.org/10.1016/j.odw.2006.03.003>.
- Sawicka, M., R. Bedini, P.M. Wierzbicki, et C.H. Pameijer. « interrupted orthodontic force results in less root resorption than continuous force in human premolars as measured by microcomputed tomography ». *Folia histochemica et cytobiologica* 52, n° 4 (2014) : 289-96. <https://doi.org/10.5603/FHC.a2014.0037>.
- Sebaoun, J.D., Al.Kantarci, J.W. Turner, R.S. Carvalho, T. E. Van Dyke, et .J. Ferguson. « Modeling of trabecular bone and lamina dura following selective alveolar decortication in rats ». *Journal of periodontology* 79, n° 9 (2008): 1679-88. <https://doi.org/10.1902/jop.2008.080024>.
- Shoreibah, E. A., A.E. Salama, M.S. Attia, et S.M. Al-M. Abu-Seida. « Corticotomy-facilitated orthodontics in adults using a further modified technique ». *Journal of the International academy of periodontology* 14, n° 4 (2012): 97-104.
- Souza, R. de, A. de Oliveira, M.-S. Pinheiro, J. Cardoso, et M.-B. Magnani. « Expectations of orthodontic treatment in adults: the conduct in orthodontist/patient relationship ». *Dental press journal of orthodontics* 18, n° 2 (2013): 88-94.

- Sun, L., L. Yuan, B. Wang, L. Zhang, G. Shen, et B. Fang. « Changes of alveolar bone dehiscence and fenestration after augmented corticotomy-assisted orthodontic treatment: a CBCT evaluation ». *Progress in orthodontics* 20, n° 1 (2019): 7. <https://doi.org/10.1186/s40510-019-0259-z>.
- Türköz, C., N. Canigür Bavbek, S. Kale Varlik, et G. Akça. « Influence of thermoplastic retainers on Streptococcus mutans and Lactobacillus adhesion ». *American journal of orthodontics and dentofacial orthopedics* 141, n° 5 (2012): 598-603. <https://doi.org/10.1016/j.ajodo.2011.11.021>.
- Vannala, V., A. Katta, M. Reddy, S. Shetty, R. Shetty, et S. Khazi. « Periodontal accelerated osteogenic orthodontics technique for rapid orthodontic tooth movement: a systematic review ». *Journal of pharmacy & bioallied sciences* 11, n° Suppl 2 (2019): S97-106. https://doi.org/10.4103/JPBS.JPBS_298_18.
- Vargas, P., et b;-R. Ocampo. « Corticotomy : historical perspective ». *Revista odontológica mexicana* 20, n° 2 (2016): e80-90. <https://doi.org/10.1016/j.rodex.2016.04.012>.
- Vercellotti, T., et A. Podesta. « Orthodontic microsurgery : a new surgically guided technique for dental movement ». *The international journal of periodontics & restorative dentistry* 27, n° 4 (2007) : 325-31.
- Verna, C., P.-M. Cattaneo, et M. Dalstra. « Corticotomy affects both the modus and magnitude of orthodontic tooth movement ». *European journal of orthodontics* 40, n° 1 (2018) : 107-12. <https://doi.org/10.1093/ejo/cjx041>.
- Wang, B., G. Shen, B. Fang, H. Yu, et Y. Wu. « Augmented corticotomy-assisted presurgical orthodontics of class III malocclusions : a cephalometric and cone-beam computed tomography study ». *The journal of craniofacial surgery* 24, n° 6 (2013): 1886-90. <https://doi.org/10.1097/SCS.0b013e3182a245b3>.
- Wilcko, T., W. Wilcko, et N. Bissada. « An evidence-based analysis of periodontally accelerated orthodontic and osteogenic techniques: a synthesis of scientific perspectives ». *Seminars in orthodontics* 14, n° 4 (2008): 305-16. <https://doi.org/10.1053/j.sodo.2008.07.007>.
- Wilcko, W.-M., T. Wilcko, J.-E. Bouquot, et D.-J. Ferguson. « Rapid orthodontics with alveolar reshaping : two case reports of decrowding ». *The international journal of periodontics & restorative dentistry* 21, n° 1 (2001): 9-19.

Table des figures

| | |
|--|----|
| Figure 1 : Coupes histologiques d'os de rats montrant l'activité ostéoclasique à J+1..... | 28 |
| Figure 2 : Coupe horizontale d'un héli-maxillaire d'un rat du groupe « mouvement orthodontique seul » à J+7..... | 29 |
| Figure 3 : Coupe horizontale d'un héli-maxillaire d'un rat du groupe « Piezocision + mouvement orthodontique » à J+7..... | 29 |
| Figure 4 : Évolution des colorations des aligneurs Invisalign® plongés dans différents milieux à 12 heures puis à 7 jours. | 32 |
| Figure 5 : Composition chimique obtenue par spectrophotométrie d'un aligneur Invisalign® de référence et d'un aligneur après 15 jours de port..... | 33 |
| Figure 6 : Évolution de la résistance au stress de différents aligneurs sous différentes conditions. ... | 34 |
| Figure 7 : Force d'indentation sur une gouttière de référence (noir) et sur une gouttière après immersion in vivo. | 35 |
| Figure 8 : Modélisation dentaire montrant la variation de la répartition des forces lors d'un mouvement de version d'une incisive mandibulaire avec et sans corticotomies. | 36 |
| Figure 9 : Schéma montrant l'enveloppe des mouvements orthodontiques avec et sans corticotomies (PAOO)..... | 37 |
| Figure 10 : Répartition des points sur une coupe axiale d'une dent pluri-cuspidée (gauche) et mono-cuspidée (droite). | 38 |
| Figure 11 : Illustration graphique avec les mesures avant traitement (gauche) et après traitement (droite)..... | 39 |
| Figure 12 : Superposition 3D via le logiciel GEOMAGIC Contro X. | 39 |
| Figure 13 : Décomposition de l'analyse dent par dent avec la 34 prise comme exemple..... | 40 |
| Figure 14 : Photos cliniques du cas de Casetta (2016) montrant la patiente avant (A) et après traitement (B). | 41 |
| Figure 15 : Photos cliniques du cas présenté dans Hannequin et al. AJODO 2020, lors des corticotomies alvéolaires (A) puis après la décompensation chirurgicale à 6 mois (B). A noter le gain osseux en vestibulaire de 31 (ronds bleus). | 43 |
| Figure 16 : Coupes axiales dCBCTe cone-beam montrant à gauche le volume osseux de la patiente avant traitement (gauche) et à droite la coupe montrant le volume osseux de la patiente après décompensation chirurgicale à 6 mois..... | 44 |

Figure 17 : Coupes sagittales CBCT au niveau des incisives centrales droites et gauche avant traitement (A) et après décompensation chirurgicale à 6 mois (B). 44

Figure 18 : Modélisation 3D montrant la répartition des forces sur une racine dentaire sans corticotomie (contrôle) à gauche et avec corticotomies alvéolaires à droite. 45

Figure 19 : Schéma montrant les différents champs de la santé connecté selon le conseil national de l'ordre des medecine en 2015..... 47

ANNEXES

!

Your Submission AJODO-D-19-00018R1  **Inbox x**



Tue, Jun 18, 9:20 PM

American Journal of Orthodontics <esserver@esmail.elsevier.com>
to me, ralfah.moreau <>

Ms. Ref. No.: AJODO-D-19-00018R1

Title: Clinical follow-up of corticotomy-accelerated Invisalign® orthodontic treatment with Dental Monitoring®: An illustrative case report
American Journal of Orthodontics & Dentofacial Orthopedics

Dear Dr. MOREAU,

Thank you for your patience while we had your case report reviewed for publication in the American Journal of Orthodontics & Dentofacial Orthopedics. The case report editor has given the submission high marks, and I am pleased to accept it for publication. It will make a fine addition to the orthodontic literature.

We have several case reports in line for publication ahead of yours. When we approach the publication date, we will forward yours to the production department where it will be readied for printing. The production department will send you an email when the proof is ready for your approval. I look forward to seeing your case report in print and online.

With kind regards,

Rolf Behrens
Editor-in-Chief
American Journal of Orthodontics and Dentofacial Orthopedics
Manuscript submission: www.elsevier.com/ajodo
Journal website: www.ajodo.org

Vu, le Directeur de thèse

Vu, le Doyen de L'UFR d'Odontologie - Montrouge

Docteur Nathan MOREAU

Professeur Louis MAMAN

Vu, le Président d'Université de Paris

Professeur Christine CLERICI

Pour le Président et par délégation,

Le Doyen Louis MAMAN

Intérêts du suivi à distance des traitements orthodontiques par aligneurs accélérés par corticotomies alvéolaires : à propos d'un cas

Résumé :

L'avènement des traitements orthodontiques de l'adulte et des nouvelles modalités thérapeutiques telles que les aligneurs offrent de nouvelles perspectives fascinantes pour l'orthodontiste en pratique quotidienne. Le défi actuel de l'orthodontiste est de réussir un traitement discret, rapide, impliquant un minimum de rendez-vous, tout en garantissant la qualité et pérennité du résultat. Les corticotomies alvéolaires, de plus en plus réalisées en pratique quotidienne, permettent une diminution du temps déplacement dentaire mais nécessitent un suivi plus régulier des patients (changement d'arcs plus fréquent du fait de l'accélération du traitement). Un traitement orthodontique par aligneurs permet -quant à lui- de proposer un traitement discret et confortable mais dont la biomécanique associée présente certaines limites. En combinant corticotomies alvéolaires et aligneurs, le traitement semble plus efficient. Pour autant, toutes les contraintes ont-elles disparu ? L'objectif de ce travail est d'illustrer à travers un cas clinique (Hannequin et al. 2020) et une revue narrative de la littérature scientifique, l'intérêt du suivi à distance des patients traités par aligneurs et corticotomies alvéolaires, afin d'anticiper et limiter les éventuelles erreurs de déplacement dentaire amplifiées du fait du mouvement orthodontique accéléré.

Hannequin R, E. Ouadi, E. Racy E, N. Moreau, *Clinical follow-up of corticotomy-accelerated Invisalign® orthodontic treatment with Dental Monitoring®: An illustrative case report. American journal of orthodontics and dentofacial orthopedics. 2020 [In press]*

Discipline :

Orthopédie dento-faciale

Mots clés français (fMeSH et Rameau) :

Continuité des soins -- Dissertation universitaire ; Processus alvéolaire -- chirurgie -- Dissertation universitaire ; Orthopédie dento-faciale -- Thèses et écrits académiques ; Monitoring médical -- Thèses et écrits académiques

English keywords (MeSH) :

Continuity of Patient Care -- Academic Dissertation ; Alveolar Process -- surgery -- Academic Dissertation

Université de Paris
UFR d'Odontologie - Montrouge
1, rue Maurice Arnoux
92120 Montrouge