



**HAL**  
open science

# Diagnostic du Syndrome douloureux sacro-iliaque après arthrodèse lombo-sacrée

Yann Pelletier

► **To cite this version:**

Yann Pelletier. Diagnostic du Syndrome douloureux sacro-iliaque après arthrodèse lombo-sacrée. Médecine humaine et pathologie. 2019. dumas-03114948

**HAL Id: dumas-03114948**

**<https://dumas.ccsd.cnrs.fr/dumas-03114948>**

Submitted on 19 Jan 2021

**HAL** is a multi-disciplinary open access archive for the deposit and dissemination of scientific research documents, whether they are published or not. The documents may come from teaching and research institutions in France or abroad, or from public or private research centers.

L'archive ouverte pluridisciplinaire **HAL**, est destinée au dépôt et à la diffusion de documents scientifiques de niveau recherche, publiés ou non, émanant des établissements d'enseignement et de recherche français ou étrangers, des laboratoires publics ou privés.

Thèse pour l'obtention du Diplôme d'Etat de Docteur en Médecine

*Présentée et soutenue publiquement*

*Le 25 octobre 2019*

*par*

**Yann PELLETIER**

Né le 1 Août 1991 à Carcassonne (11)

**Diagnostic du Syndrome Douloureux Sacro-Iliaque après arthrodèse  
lombo-sacrée**

**Jury de Thèse :**

Président :

M. le Professeur Christophe TROJANI

Assesseurs :

M. le Professeur Pascal BOILEAU

M. le Professeur Fernand DE PERETTI

M. le Professeur Jean François GONZALEZ

M. le Docteur Olivier ANDREANI

M. le Docteur Régis BERNARD DE DOMPSURE

Directeur :

M. le Docteur Nicolas BRONSARD

**Liste des enseignants au 1er septembre 2019 à la Faculté de Médecine de Nice**

**Doyen**

**Pr. BAQUÉ Patrick**

**Vice-doyens**

**Pédagogie**

**Pr. ALUNNI Véronique**

**Recherche**

**Pr DELLAMONICA jean**

**Etudiants**

**M. JOUAN Robin**

**Chargé de mission projet Campus**

**Pr. PAQUIS Philippe**

Conservateur de la bibliothèque

Mme AMSELLE Danièle

Directrice administrative des services

Mme CALLEA Isabelle

Doyens Honoraires

M. RAMPAL Patrick

M. BENCHIMOL Daniel

Liste des enseignants au 1er septembre 2019 à la Faculté de Médecine de Nice

PROFESSEURS CLASSE EXCEPTIONNELLE

M.	BAQUÉ Patrick	Anatomie - Chirurgie Générale (42.01)
M.	BERNARDIN Gilles	Réanimation Médicale (48.02)
M.	BOILEAU Pascal	Chirurgie Orthopédique et Traumatologique (50.02)
M.	DARCOURT Jacques	Biophysique et Médecine Nucléaire (43.01)
M.	ESNAULT Vincent	Néphrologie (52-03)
M.	FUZIBET Jean-Gabriel	Médecine Interne (53.01)
M.	GILSON Éric	Biologie Cellulaire (44.03)
M.	GUGENHEIM Jean	Chirurgie Digestive (52.02)
M.	HASSEN KHODJA Reda	Chirurgie Vasculaire (51.04)
M.	HÉBUTERNE Xavier	Nutrition (44.04)
M.	HOFMAN Paul	Anatomie et Cytologie Pathologiques (42.03)
Mme	ICHAÏ Carole	Anesthésiologie et Réanimation Chirurgicale (48.01)
M.	LACOUR Jean-Philippe	Dermato-Vénérologie (50.03)
M.	LEFTHERIOTIS Geogres	Chirurgie vasculaire ; médecine vasculaire (51.04)
M.	MARQUETTE Charles-Hugo	Pneumologie (51.01)
M.	MARTY Pierre	Parasitologie et Mycologie (45.02)
M.	MICHIELS Jean-François	Anatomie et Cytologie Pathologiques (42.03)
M.	MOUROUX Jérôme	Chirurgie Thoracique et Cardiovasculaire (51.03)
Mme	PAQUIS Véronique	Génétique (47.04)
M.	PAQUIS Philippe	Neurochirurgie (49.02)
M.	QUATREHOMME Gérald	Médecine Légale et Droit de la Santé (46.03)
M.	RAUCOULES-AIMÉ Marc	Anesthésie et Réanimation Chirurgicale (48.01)
M.	ROBERT Philippe	Psychiatrie d'Adultes (49.03)
M.	THYSS Antoine	Cancérologie, Radiothérapie (47.02)
M.	TRAN Albert	Hépto Gastro-entérologie (52.01)

Liste des enseignants au 1er septembre 2019 à la Faculté de Médecine de Nice

PROFESSEURS PREMIERE CLASSE

Mme	ASKENAZY-GITTARD Florence	Pédopsychiatrie (49.04)
M.	BARRANGER Emmanuel	Gynécologie Obstétrique (54.03)
M.	BÉRARD Étienne	Pédiatrie (54.01)
Mme	BLANC-PEDEUTOUR Florence	Cancérologie – Génétique (47.02)
M.	BONGAIN André	Gynécologie-Obstétrique (54.03)
Mme	BREUIL Véronique	Rhumatologie (50.01)
M.	CASTILLO Laurent	O.R.L. (55.01)
M.	CHEVALLIER Patrick	Radiologie et Imagerie Médicale (43.02)
M.	DE PERETTI Fernand	Anatomie-Chirurgie Orthopédique (42.01)
M.	DRICI Milou-Daniel	Pharmacologie Clinique (48.03)
M.	FERRARI Émile	Cardiologie (51.02)
M.	FERRERO Jean-Marc	Cancérologie ; Radiothérapie (47.02)
M.	FONTAINE Denys	Neurochirurgie (49.02)
M.	GIBELIN Pierre	Cardiologie (51.02)
M.	HANNOUN-LEVI Jean-Michel	Cancérologie ; Radiothérapie (47.02)
M.	LEVRAUT Jacques	Médecine d'urgence (48.05)
M.	LONJON Michel	Neurochirurgie (49.02)
M.	MOUNIER Nicolas	Cancérologie, Radiothérapie (47.02)
M.	PADOVANI Bernard	Radiologie et Imagerie Médicale (43.02)
M.	PICHE Thierry	Gastro-entérologie (52.01)
M.	PRADIER Christian	Épidémiologie, Économie de la Santé et Prévention (46.01)
Mme	RAYNAUD Dominique	Hématologie (47.01)
M.	ROSENTHAL Éric	Médecine Interne (53.01)
M.	SCHNEIDER Stéphane	Nutrition (44.04)
M.	STACCINI Pascal	Biostatistiques et Informatique Médicale (46.04)
M.	THOMAS Pierre	Neurologie (49.01)
M.	TROJANI Christophe	Chirurgie Orthopédique et Traumatologique (50.02)

Liste des enseignants au 1er septembre 2019 à la Faculté de Médecine de Nice

PROFESSEURS DEUXIEME CLASSE

Mme	ALUNNI Véronique	Médecine Légale et Droit de la Santé (46.03)
M.	ANTY Rodolphe	Gastro-entérologie (52.01)
M.	BAHADORAN Philippe	Cytologie et Histologie (42.02)
Mme	BAILLIF Stéphanie	Ophthalmologie (55.02)
Mme	BANNWARTH Sylvie	Génétique (47.04)
M.	BENIZRI Emmanuel	Chirurgie Générale (53.02)
M.	BENOIT Michel	Psychiatrie (49.03)
M.	BERTHET Jean-Philippe	Chirurgie Thoracique (51-03)
M.	BOZEC Alexandre	ORL- Cancérologie (47.02)
M.	BREAUD Jean	Chirurgie Infantile (54-02)
Mme	BUREL-VANDENBOS Fanny	Anatomie et Cytologie pathologiques (42.03)
M.	CHEVALIER Nicolas	Endocrinologie, Diabète et Maladies Métaboliques (54.04)
Mme	CHINETTI Giulia	Biochimie-Biologie Moléculaire (44.01)
M.	CLUZEAU Thomas	Hématologie (47.01)
M.	DELLAMONICA Jean	réanimation médicale (48.02)
M.	DELOTTE Jérôme	Gynécologie-obstétrique (54.03)
M	FAVRE Guillaume	Néphrologie (44-02)
M.	FOURNIER Jean-Paul	Thérapeutique (48-04)
Mlle	GIORDANENGO Valérie	Bactériologie-Virologie (45.01)
Mme	GIOVANNINI-CHAMI Lisa	Pédiatrie (54.01)
M.	GUÉRIN Olivier	Méd. In ; Gériatrie (53.01)
M.	IANNELLI Antonio	Chirurgie Digestive (52.02)
M.	ILIE Marius	Anatomie et Cytologie pathologiques (42.03)
M	JEAN BAPTISTE Elixène	Chirurgie vasculaire (51.04)
M.	PASSERON Thierry	Dermato-Vénérologie (50-03)
M.	ROHRLICH Pierre	Pédiatrie (54.01)
M.	ROUX Christian	rhumatologie (50.01)
M.	RUIMY Raymond	Bactériologie-virologie (45.01)
Mme	SACCONI Sabrina	Neurologie (49.01)
M.	SADOUL Jean-Louis	Endocrinologie, Diabète et Maladies Métaboliques (54.04)
M.	VANBIERVLIEET Geoffroy	Gastro-entérologie (52.01)

Liste des enseignants au 1er septembre 2019 à la Faculté de Médecine de Nice

MAITRES DE CONFÉRENCES DES UNIVERSITÉS - PRATICIENS HOSPITALIERS

M.	AMBROSETTI Damien	Cytologie et Histologie (42.02)
M.	BENOLIEL José	Biophysique et Médecine Nucléaire (43.01)
Mme	BERNARD-POMIER Ghislaine	Immunologie (47.03)
M.	BRONSARD Nicolas	Anatomie Chirurgie Orthopédique et Traumatologique (42.01)
M.	CAMUZARD Olivier	Chirurgie Plastique (50-04)
Mme	CONTENTI-LIPRANDI Julie	Médecine d'urgence ( 48-04)
M.	DOGLIO Alain	Bactériologie-Virologie (45.01)
M	DOYEN Jérôme	Radiothérapie (47.02)
M.	FOSSE Thierry	Bactériologie-Virologie-Hygiène (45.01)
M.	GARRAFFO Rodolphe	Pharmacologie Fondamentale (48.03)
Mme	HINAULT Charlotte	Biochimie et biologie moléculaire (44.01)
M.	HUMBERT Olivier	Biophysique et Médecine Nucléaire (43.01)
Mme	LAMY Brigitte	Bactériologie-virologie ( 45.01)
Mme	LONG-MIRA Elodie	Cytologie et Histologie (42.02)
Mme	MAGNIÉ Marie-Noëlle	Physiologie (44.02)
M.	MASSALOU Damien	Chirurgie Viscérale ( 52-02)
Mme	MOCERI Pamela	Cardiologie (51.02)
M.	MONTAUDIE Henri	Dermatologie (50.03)
Mme	MUSSO-LASSALLE Sandra	Anatomie et Cytologie pathologiques (42.03)
M.	NAÏMI Mourad	Biochimie et Biologie moléculaire (44.01)
Mme	POMARES Christelle	Parasitologie et mycologie (45.02)
M.	SAVOLDELLI Charles	Chirurgie maxillo-faciale et stomatologie (55.03)
Mme	SEITZ-POLSKI barbara	Immunologie (47.03)
M.	SQUARA Fabien	Cardiologie (51.02)
M.	TESTA Jean	Épidémiologie Économie de la Santé et Prévention (46.01)
Mme	THUMMLER Susanne	Pédopsychiatrie ( 49-04)
M.	TOULON Pierre	Hématologie et Transfusion (47.01)

**Liste des enseignants au 1er septembre 2019 à la Faculté de Médecine de Nice**

**MAITRE DE CONFÉRENCES DES UNIVERSITÉS**

M.	DARMON David	Médecine Générale (53.03)
Mme	GROS Auriane	Orthophonie (69)

**PROFESSEURS AGRÉGÉS**

Mme	LANDI Rebecca	Anglais
-----	---------------	---------

**PRATICIEN HOSPITALIER UNIVERSITAIRE**

M.	DURAND Matthieu	Urologie (52.04)
M.	SICARD Antoine	Néphrologie (52-03)

**PROFESSEURS ASSOCIÉS**

M.	GARDON Gilles	Médecine Générale (53.03)
Mme	MONNIER Brigitte	Médecine Générale (53.03)

**MAITRES DE CONFÉRENCES ASSOCIÉS**

Mme	CASTA Céline	Médecine Générale (53.03)
M.	GASPERINI Fabrice	Médecine Générale (53.03)
M.	HOGU Nicolas	Médecine Générale (53.03)



Liste des enseignants au 1er septembre 2019 à la Faculté de Médecine de Nice

Constitution du jury en qualité de 4ème membre

Professeurs Honoraires

M. AMIEL Jean	M. FREYCHET Pierre
M ALBERTINI Marc	M. GASTAUD Pierre
M. BALAS Daniel	M. GÉRARD Jean-Pierre
M. BATT Michel	M. GILLET Jean-Yves
M. BLAIVE Bruno	M. GRELLIER Patrick
M. BOQUET Patrice	M. GRIMAUD Dominique
M. BOURGEON André	M. JOURDAN Jacques
M. BOUTTÉ Patrick	M. LAMBERT Jean-Claude
M. BRUNETON Jean-Noël	M. LAZDUNSKI Michel
Mme BUSSIERE Françoise	M. LEFEBVRE Jean-Claude
M. CAMOUS Jean-Pierre	M. LE FICHOUX Yves
M. CANIVET Bertrand	Mme LEBRETON Elisabeth
M. CASSUTO Jill-patrice	M. MARIANI Roger
M. CHATEL Marcel	M. MASSEYEFF René
M. COUSSEMENT Alain	M. MATTEI Mathieu
Mme CRENESSE Dominique	M. MOUIEL Jean
M. DARCOURT Guy	Mme MYQUEL Martine
M. DELLAMONICA Pierre	M. ORTONNE Jean-Paul
M. DELMONT Jean	M. PRINGUEY Dominique
M. DEMARD François	M. SANTINI Joseph
M. DESNUELLE Claude	M. SAUTRON Jean Baptiste
M. DOLISI Claude	M. SCHNEIDER Maurice
Mme EULLER-ZIEGLER Liana	M. TOUBOL Jacques
M. FENICHEL Patrick	M. TRAN Dinh Khiem
M . FRANCO Alain	M VAN OBBERGHEN Emmanuel
	M. ZIEGLER Gérard

M.C.U. Honoraires

M. ARNOLD Jacques	M. GIUDICELLI Jean
M. BASTERIS Bernard	M. MAGNÉ Jacques
M. BENOLIEL José	Mme MEMRAN Nadine
Mlle CHICHMANIAN Rose-Marie	M. MENGUAL Raymond
Mme DONZEAU Michèle	M. PHILIP Patrick
M. EMILIOZZI Roméo	M. POIRÉE Jean-Claude
M. FRANKEN Philippe	Mme ROURE Marie-Claire
M. GASTAUD Marcel	

# REMERCIEMENTS

## **A notre Maitre, Monsieur le Professeur Christophe TROJANI, président du jury :**

Pour m'avoir fait l'honneur d'accepter la présidence de mon jury de thèse.  
Votre savoir, votre mémoire et vos qualités chirurgicales sont des exemples pour nous.  
Votre dévouement pour vos patients mais aussi pour vos équipes forcent notre respect.  
Je vous remercie pour votre aide tout au long de la rédaction de ce travail.

## **A notre Maitre, Monsieur le Professeur Pascal BOILEAU,**

Pour m'avoir fait l'honneur d'être membre de mon jury de thèse.  
Votre force de travail, votre excellence chirurgicale et scientifique forcent l'admiration. Je vous remercie de nous transmettre chaque jour votre passion de la chirurgie.  
Etre élève dans votre école est une fierté.

## **A notre Maitre, Monsieur le Professeur Fernand DE PERETTI,**

Pour m'avoir fait l'honneur d'être membre de mon jury de thèse.  
Votre passion pour l'anatomie et la chirurgie force le respect. Le service de traumatologie vous doit tellement. Je vous remercie pour votre pédagogie de tous les jours.

## **A notre Maitre, Monsieur le Professeur Jean-François GONZALEZ,**

Pour m'avoir fait l'honneur d'être membre de mon jury de thèse.  
Je vous remercie pour votre enseignement quotidien et votre rigueur. Votre capacité de gestion des équipes est un modèle pour nous.

## **A notre Maitre, Monsieur le Docteur Olivier ANDREANI,**

Pour m'avoir fait l'honneur d'être membre de mon jury de thèse.  
Ce travail n'aurait pu être réalisé sans ton aide. Je te remercie pour ta disponibilité à notre égard.

## **A notre Maitre, Monsieur le Docteur Régis BERNARD DE DOMPSURE,**

Pour m'avoir fait l'honneur d'être membre de mon jury de thèse.  
Je te remercie pour la rigueur que tu nous inculques chaque jour et ton apprentissage de la chirurgie de la hanche et du bassin.

## **A notre Maitre et directeur de thèse, Monsieur le Docteur Nicolas BRONSARD,**

Je vous remercie de me faire l'honneur de diriger ce travail.  
Merci de m'avoir fait confiance afin de mener à bien ce sujet complexe. Vos qualités et votre précision chirurgicale m'impressionnent.  
C'est un honneur et un plaisir de vous avoir pour directeur de thèse. J'espère que ce travail en amènera d'autres et sera digne de ma reconnaissance.

**A ma famille,**

**A mon père, Jean,**

Merci de m'avoir transmis l'amour de la médecine et des patients. Tu as toujours été un exemple de travail et de dévouement. Merci de m'avoir laissé travailler dans ce bureau du 6<sup>ème</sup> étage de la Timone durant toutes ces années et d'avoir été là ce soir de mai 2010 avant de passer le concours de première année ainsi que tous les autres jours. J'espère que tu es fier de moi.

**A ma mère, Annick,**

Merci de m'avoir transmis ton amour de la médecine. Merci de toujours m'avoir rendu la vie plus facile durant toutes ces années. Tu es une mère formidable. Je t'aime.

Je vous remercie de m'avoir laissé suivre la voie qui était la mienne à la fin du lycée.

**A mon frère Audric,**

Je suis fier de toi et de ton parcours, j'espère que tu t'épanouiras sur tes yachts. A nos soirées foot en salle. Je t'aime.

**A ma sœur, Maëlle,**

Je suis fier de toi et de ta réussite. Merci de ton soutien et ton amour. Je t'aime.

**A mon grand-père maternel, Paul,**

Je suis fier de poursuivre la lignée de chirurgiens orthopédistes. Tu as été un exemple pour moi. Merci de toujours avoir pris des nouvelles et de t'intéresser aux avancées de la chirurgie.

**A ma grand-mère maternelle, Jeanine,**

Merci de ton soutien depuis toujours, tu es formidable. Je t'aime.

**A mes grands-parents paternels, Lucien et Suzanne, et mon oncle Bernard,**

Vous qui nous avez quitté trop tôt. J'espère que vous êtes fier de moi.

**A Stéphanie et Patrick,**

Toujours prêts à m'accueillir à Paris, je vous attends à Nice quand vous le voulez.

**A Claudette, Manu,**

**A mes cousins et cousines, Julien, Marie, Florian, Elsa, Etienne, Josselin.**

**A mon parrain Didier et Corinne,** un exemple de travail et de réussite.

**A Sylvie et Olivier Kremeurt,** je vous remercie de m'avoir accepté dans votre famille. Votre fille est à votre image, merci de tout ce que vous faites pour nous.

**A Caroline et Stéphane,** on vous accueille quand vous voulez à la maison.

**A tous les autres membres de ma famille.**

## **Aux chefs qui m'ont accompagné durant mon internat :**

### **Aux chefs de cliniques - assistants du service :**

**Hugo Darmante**, je te remercie de nous former en chirurgie du rachis et de ton aide apportée à ce travail. **Lauryl Decroocq**, le service a perdu un excellent chirurgien. J'espère que tu t'épanouiras dans ta nouvelle vie. **Marc-Olivier Gauci**, je te remercie pour ta disponibilité et ta formation en modélisation de prothèse. Je n'oublierai pas l'aide que tu m'as apporté par tes remarques constructrices dans cette dernière ligne droite. **Michel Azar**, toujours juste et disponible, je te remercie pour toute l'aide que tu m'as apporté. **Jean-Luc Raynier**, tes remarques toujours bien senties maintiennent la bonne humeur dans le service comme au bloc. Tu m'as beaucoup aidé dans ces derniers jours et je t'en remercie. **Mickaël Chelli**, merci d'avoir créé Easy Med Stat qui m'a bien aidé. **Maxime Cavalier**, premier chef qui m'a laissé opérer dans le service. **Vincent Lavoué, Gilles Clowez, Yoann Levy, Laurent Blasco** merci de nous faire partager vos connaissances dans la chirurgie des membres inférieurs et supérieurs et de nous faire confiance. Votre aide est précieuse et nous aide à avancer.

**Aux docteurs Bohic, Lovet, Bouacida, Swallem**, qui m'ont accueilli à Antibes pour mon premier semestre en chirurgie orthopédique.

**A l'équipe de Lenval, le Docteur Jean-Luc Clément**, je vous remercie de m'avoir enseigné la chirurgie de la scoliose de l'adolescent, **aux docteurs Solla, Rampal et Oborocianu**.

**Au docteur Olivier Rosello**, tu nous as beaucoup appris, beaucoup aidé durant ces 6 mois. Tu as su te lancer dans ton propre projet et ta persévérance force le respect.

**A l'équipe Bordelaise qui m'a accueilli en interchu : au Professeur Olivier Gille**, je vous remercie de m'avoir accepté dans votre service et de m'avoir tant appris durant ces 6 mois. **Au Professeur Jean-Marc Vital**, je vous remercie de m'avoir transmis votre dévouement pour la chirurgie du rachis et l'anatomie. **Au Professeur Vincent Pointillart**, votre approche du patient m'a beaucoup appris. **Aux docteurs Ibrahim Obeid et Louis Boissière**, merci de m'avoir appris la chirurgie de la scoliose. **Aux docteurs Camille Damade, Jean-Etienne Castellain, Soufiane Ghailane et Marion Petit**, merci de m'avoir accepté dans votre équipe, et de m'avoir laissé la main tant de fois.

### **A mes anciens co-internes devenus chefs :**

**A Jérémy Allia**, tu sais que tant que je serai interne je t'adresserai des patients. Que ça soit au bloc ou à l'extérieur de l'hôpital ta compagnie est toujours plaisante. Tu sais que tu pourras m'appeler pour les rachis neuro quelle que soit l'heure.

**A Christophe Muccioli**, j'espère que tu t'épanouiras à Strasbourg.

**A Jonathan Thomas**, le roi des soirées.

**A Vivien Layet**, à quand un prochain foot en salle ?

### **A mes co-internes d'orthopédie :**

**Tristan F et Thomas** : j'ai l'honneur de soutenir ma thèse ce soir en votre compagnie, que cette soirée soit une réussite.

**Hugo**, toujours juste, persévérant et brillant, j'ai hâte de retravailler avec toi.

**Caroline**, mon binôme, femme de caractère et maman des plus jeunes. Tu nous as manqué pendant ces 6 mois à Nantes. Il est temps de revenir.

**Tristan L**, un exemple de travail et de persévérance, merci de m'avoir toujours aidé.

**Marie**, chef de ce semestre au bureau du 5ème, je ne suis pas sûr de râler plus que toi.

**Yann S et Antoine**, qui partagent la passion du rachis.

**Laure**, toujours disponible pour apporter ton aide, tu es brillante.

**Brieuc**, futur chef des internes, **Bastien, Grégoire**, et **Gaya**, merci pour la bonne humeur ce semestre au 5ème, **Corentin P**, qui nous apporte la vision marseillaise de la chirurgie, **Romain**, le plus chirurgien de la main d'entre nous, **Adil**, ta volonté m'impressionne, **Karim**, futur président, **Sami, Alessander et Corentin H**, les derniers arrivés déjà bien intégrés.

**A mes co-internes de Bordeaux,**

**Simon**, le futur patron, **Vincent**, ancien co-externe marseillais devenu co-interne, **Mohammad, Arnaud, Mathilde**.

**Aux équipes des autres spécialités et à tous les membres de leurs services qui m'ont accueilli depuis le début de l'internat.**

**Aux neurochirurgiens et leurs équipes,**

Les **Professeur Paquis, Lonjon et Fontaine. Le docteur Almairac**, le premier à m'avoir appris à faire une recherche Pubmed. **Le docteur Pennes**, qui m'a accueilli à la clinique Saint Georges sur mes heures libres. **Le docteur Litrico**, qui m'a transmis sa passion de la chirurgie rachidienne et m'a permis de réaliser mes premiers abords chirurgicaux. **Le docteur Gennari**, j'espère qu'on travaillera bien ensemble pendant ces 6 prochains mois.

**Aux chirurgiens vasculaires et leurs équipes**

Les **Professeurs Hassen-Khodja et Elixène Jean-Baptiste, le Docteur Declémy, le Docteur Sadaghianloo, le docteur Pierre Haudebourg.**

Le **docteur Fabien Lareyre**, je te remercie de nous avoir tant appris et tant aidé durant ces 6 mois. Tes conseils sont toujours justes et bien sentis. Je remercie également **le docteur Juliette Raffort**, pour toute son aide. J'espère que nous mènerons à bien cet article. Vos ambitions et les moyens que vous vous donnez pour y arriver forcent le respect.

**A mes anciens co-internes d'autres spécialités,**

**Audrey, Henry**, orthopédistes le temps d'un semestre, **Khalid, Marie O, Marie M, Boris**.

**Aux équipes d'anesthésie**, merci de ce que vous faites pour les patients.

**Aux équipes des urgences**, médicales et paramédicales.

**A tout le personnel paramédical des services (rachis, hanche et genou, épaule, traumatologie et est, réanimation), blocs opératoires, consultations, les infirmier(e)s, aides soignant(e)s, secrétaires, kinésithérapeutes, manipulateurs radio, ASH**, merci de votre aide chaque jour. Merci pour votre gentillesse et votre bonne humeur au quotidien. Ce travail n'aurait pu avoir lieu sans votre présence et votre prise en charge des patients.

**A toutes les équipes des laboratoires**, sans qui on ne pourrait travailler ni opérer les patients. Je vous remercie.

**A Agnès, Anne, et Caroline**, merci pour votre soutien dans les projets scientifiques du service.

**A Sylvain**, merci pour ton aide et tes vidéos.

**Aux GOLLEGUES**, à nos voyages et nos soirées, votre compagnie est un bonheur. Vous êtes tous des exemples dans vos choix de vie et des amis sur qui on peut compter chaque jour.

**Amin**, présent depuis le début, toujours prêt à poursuivre le 100% à Nice.

**Emeric**, passionné de chirurgie, il serait temps de nous refaire une petite soirée casino.

**Maxime**, supporter lyonnais, je sais que ta porte sera toujours ouverte pour voir un bon match avec une bonne bière.

**Axel**, Berthelove, j'espère que tu continueras à nous régaler longtemps

**Simon B**, la famille, tu nous as manqué pendant ton voyage à La Réunion, j'espère que ton installation sera une réussite.

**Matthieu**, Aziz, le plus grand danseur et musicien arménien que je connaisse. A nos sous-colles avec Benich et Paneuf.

**Clément**, tous ces stages d'externe passés ensemble, je suis fier d'être le parrain de ton fils,

**Antoine**. Vous formez une famille magnifique à 3 avec **Lola**.

**Thomas**, toujours de bonne humeur et prêt à nous faire rire, ne change rien.

**David**, ta passion pour ton métier est fascinante.

**A mes amis,**

**Anthony**, ta générosité est sans égale, ta folie aussi.

**Jean-Fred**, Smuciste un jour, smuciste toujours.

**Antoine et Arnaud**, toujours prêts pour un bon Red quand on est à Marseille.

**Simon V et Quentin**, à cette coloc de l'enfer, ces soirées P2-D1 et FIFA.

**Caroline**, on se voit moins mais toujours présente à chaque occasion.

**Camille, Sophie G, Sophie D, Aude, Julie, Sarah, Lola, Anne-Sophie, Marion, Maëlliss, Laura, Tiphaine, Jennifer et Andy.**

**A Julien**, nous avons fait le même chemin de Marseille vers Nice, je pense qu'aujourd'hui on ne le regrette pas. J'espère que tu viendras m'aider pour les abords vasculaires.

**A Nicolas**, neurologue émérite, à toutes nos soirées et repas, bientôt l'heure de la raclette.

**A mes amis du lycée,**

- **Vincent et Hervé**, votre réussite est un exemple.

- **Julien et Pierre**, toujours en contact malgré la distance.

A ceux que j'aurais malencontreusement oubliés.

**A ALEXIANE,**

Toi qui partage ma vie depuis 7 ans maintenant.

Partir n'a pas été simple au départ, aujourd'hui je ne regrette pas et je pense que toi non plus.

Tu es arrivée ici avec un projet et tu as su le mener à bien sans difficulté. Tu mérites amplement ton poste d'assistante en gynécologie.

Je suis fier de toi.

Tu supportes mon rythme de vie depuis 4 ans maintenant et tu ne fais qu'essayer de le simplifier et je t'en suis reconnaissant. Je sais que ce n'est pas forcément facile pour toi, surtout ces derniers temps.

Je te remercie pour l'amour que tu m'apportes chaque jour. Ta présence m'est essentielle.

**Je t'aime.**

# SOMMAIRE

<b>I. Première partie : L'articulation sacro-iliaque</b> .....	16
1. Introduction.....	18
2. Anatomie.....	20
A. Anatomie osseuse	
B. Anatomie ligamentaire	
C. Innervation et rapports nerveux	
3. Biomécanique.....	26
A. Rôle statique	
B. Rôle dynamique	
C. Travaux de Bonnel	
4. Dégénérescence de l'articulation sacro-iliaque.....	33
A. Arthrose sacro-iliaque	
B. Syndrome de Bertolotti et anomalies de charnière lombosacrée	
5. Diagnostic du syndrome douloureux sacro-iliaque.....	38
A. Schéma de la douleur	
B. Signes cliniques	
C. Paraclinique	
D. Infiltration-Test	
E. Diagnostics différentiels	
Bibliographie.....	44
Liste des figures.....	49
<b>II. Deuxième partie : Premier article : Note technique : Infiltration sacro-iliaque naviguée sous OARM</b> .....	50
1. Article en Français.....	52
2. Article en Anglais.....	66
<b>III. Troisième partie : Deuxième article : Diagnostic du Syndrome Douloureux Sacro-Iliaque après arthrodèse lombo-sacrée</b> .....	76
<b>IV Communications orales et écrites</b> .....	98
<b>V. Serment d'Hippocrate</b> .....	99



*Première partie :*

***L'articulation sacro-iliaque***

## **TABLE DES MATIERES**

<b>1. INTRODUCTION .....</b>	<b>18</b>
<b>2. ANATOMIE .....</b>	<b>20</b>
A. Anatomie osseuse.....	21
B. Anatomie ligamentaire.....	23
C. Innervation et rapports nerveux .....	25
<b>3. BIOMECANIQUE.....</b>	<b>26</b>
A. Rôle statique.....	26
B. Rôle dynamique .....	29
C. Travaux de Bonnel.....	32
<b>4. DEGENERESCENCE DE L'ARTICULATION SACRO-ILIAQUE .....</b>	<b>33</b>
A. Arthrose sacro-iliaque.....	33
B. Syndrome de Bertolotti et anomalies de charnière lombosacrée .....	36
<b>5. DIAGNOSTIC DU SYNDROME DOULOUREUX SACRO-ILIAQUE.....</b>	<b>38</b>
A. Schéma de la douleur .....	38
B. Signes cliniques .....	38
C. Paraclinique.....	41
D. Infiltrations-Test .....	41
E. Diagnostics différentiels .....	42
<b>BIBLIOGRAPHIE.....</b>	<b>44</b>
<b>TABLE DES FIGURES .....</b>	<b>49</b>

# **1. INTRODUCTION**

Les lombalgies chroniques représentent un problème de santé publique majeur. En effet elles constituent une part non négligeable des consultations réalisées en médecine générale et leur impact socio-économique est majeur (1).

Les douleurs lombaires peuvent persister ou réapparaître quelques mois ou années après une chirurgie d'arthrodèse. Les causes d'échecs et de lombalgies persistantes sont nombreuses (2) et diffèrent en fonction de leur moment d'apparition. Les échecs précoces sont le plus souvent le fait d'infections. A moyen terme, ils peuvent être liés à une pseudarthrose, à une douleur provenant du site de prise de greffe, ou à une dégénérescence précoce du disque adjacent. A long terme, on incrimine souvent le niveau adjacent à l'étage fusionné : instabilité, spondylolyse acquise, ou dégénérescence discale. Mais dans certains cas, aucun de ces éléments ne peut être mis en cause. Il est bien établi dans la littérature qu'en cas d'arthrodèse instrumentée, les contraintes mécaniques sont augmentées sur le segment mobile sus-jacent à l'arthrodèse et peuvent conduire à une dégénérescence accélérée. Le niveau sous-jacent, c'est-à-dire l'articulation sacro-iliaque en cas d'arthrodèse avec prise sacrée peut également être touché. Frymoyer en 1978 (3) a été le premier à évoquer l'atteinte sacro-iliaque après arthrodèse lombo-sacrée.

De nos jours, l'articulation sacro-iliaque (ASI) est de plus en plus reconnue comme une source génératrice de lombalgies chroniques. Mais son atteinte reste sous-diagnostiquée. Elle peut être impliquée seule ou en association à d'autres atteintes anatomiques sources de douleurs lombaires.

Selon la littérature, les atteintes dégénératives de l'articulation sacro-iliaque sont en cause dans 15 à 30% des lombalgies chroniques de façon isolé, et ce pourcentage peut atteindre 45% en association à d'autres pathologies (4,5,6,7).

Il est reconnu que le pourcentage d'atteinte dégénérative de l'ASI est encore plus important chez les patients ayant été opérés d'arthrodèses rachidiennes lombaires ou lombo-sacrées (8,9,10,11). Le fait de bloquer les vertèbres sus-jacentes entraîne une augmentation des contraintes au niveau de l'articulation adjacente, la sacro-iliaque. Il est communément admis qu'une relation étroite lie le rachis lombo-sacré au pelvis par l'intermédiaire des ASI. Ivanov (12) a démontré au cours d'une étude réalisée sur éléments finis que le mouvement de l'ASI et les contraintes s'y appliquant étaient augmentés après arthrodèse lombo-sacrée.

Malgré ces connaissances, l'articulation sacro-iliaque est souvent négligée et il est nécessaire a de bien comprendre son anatomie et sa biomécanique afin de pouvoir suspecter son implication clinique.

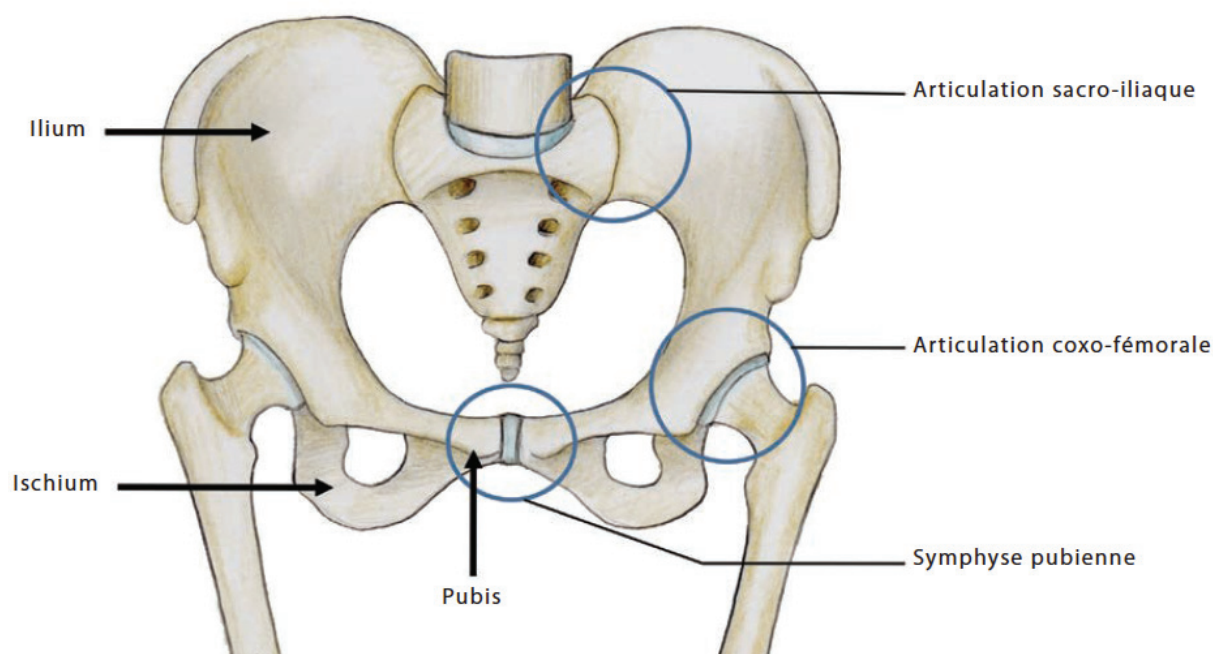
## 2. ANATOMIE

La ceinture pelvienne correspond à une région de transition entre le rachis lombaire et les deux membres inférieurs. Elle présente des liens importants avec la partie distale du rachis et forme un hamac pour les viscères abdominaux par ses pièces osseuses ventrales.

Elle forme un anneau délimité par trois os (Figure 1) :

- le sacrum en arrière
- les deux os iliaques ou coxaux en avant et latéralement qui sont constitués de trois pièces osseuses soudées (ilion, pubis et ischion) réunies au niveau de l'acétabulum après ossification du cartilage en Y vers l'âge de 12 ans.

Trois articulations sont impliquées : les deux articulations sacro-iliaques en arrière et la symphyse pubienne en avant.



*Figure 1: Ceinture pelvienne.*

Ces éléments sont indissociables sur le plan biomécanique et forment un anneau dont la grande circonférence supérieure, appelée détroit supérieur, délimite la cavité abdominale et la cavité pelvienne.

Il existe une dysmorphie liée au sexe (Figure 2) : le bassin est haut et plus étroit chez l'homme tandis qu'il est plus bas et large chez la femme avec un détroit supérieur plus évasé en vue de l'accouchement.

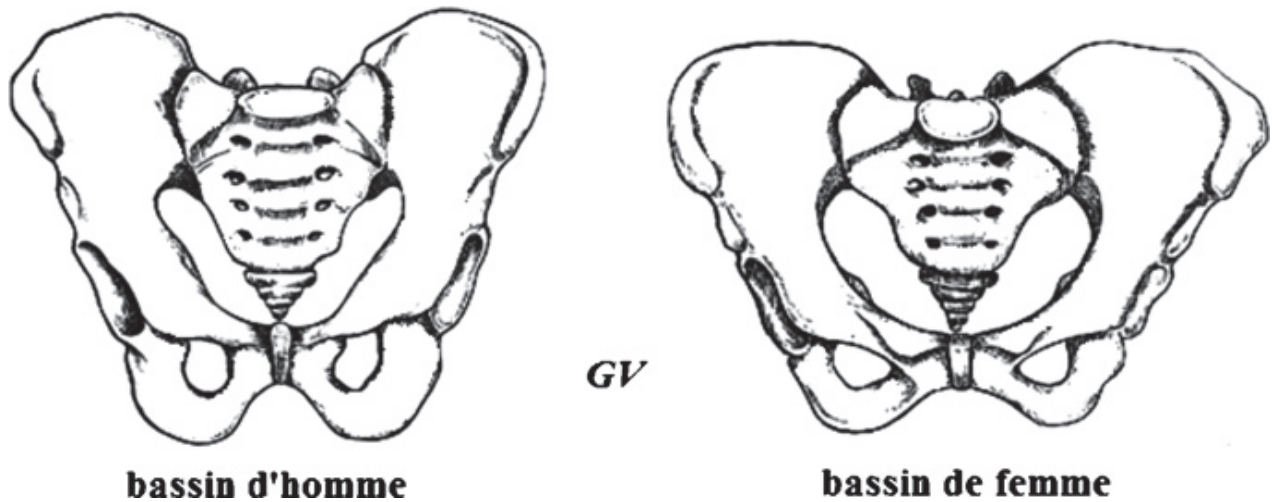


Figure 2: Schéma d'un bassin d'homme et de femme vu de face (d'après Versier (13)).

### **A. Anatomie osseuse**

L'articulation sacro-iliaque est l'articulation la plus large du corps humain avec une surface moyenne d'environ 17.5cm<sup>2</sup> (14). Elle peut présenter une grande variabilité en terme de taille, forme et contours (15,16).

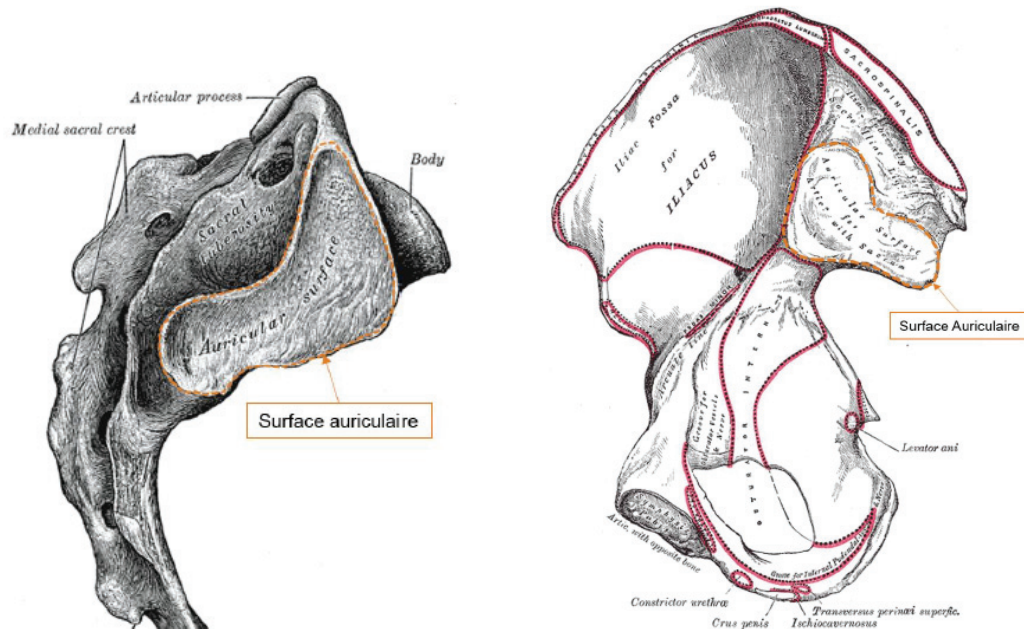
Elle est formée par l'articulation entre le sacrum et l'ilion. Le sacrum est composé de 5 pièces vertébrales et est considéré comme la clé de voûte du pelvis. C'est la partie caudale de la colonne vertébrale dont la fonction principale est de répartir de chaque côté vers les hanches les forces qu'il reçoit sur la ligne médiane depuis la 5<sup>ème</sup> vertèbre lombaire. Cette répartition des forces est réalisée par l'intermédiaire des ASI.

Sa classification en tant que sous groupe d'articulation n'est pas si simple. Selon la littérature elle est classée comme une amphiarthrose selon Krause car elle présente un ligament interosseux et des mouvements peu étendus ou comme une diarthrose du groupe des articulations condyliennes car elle présente capsule, appareil ligamentaire et synoviale (17,18). Paturet (19) la considère donc comme une articulation mixte de type diarthroamphiarthrose.

Les surfaces articulaires correspondent aux surfaces auriculaires de l'ilion et du sacrum en raison de leur forme caractéristique.

Au sacrum elle est située sur la partie supérieur du bord latéral et correspond aux deux premières pièces sacrées et à la partie supérieure de la troisième. Elle regarde en dehors, en bas et en arrière (Figure 3). Elle est concave et bordée par une crête et présente un aspect de rail creux.

Sur l'aile iliaque elle est située sur sa face interne en arrière de la fosse iliaque interne, au-dessous de la grande échancrure sciatique (Figure 3). Elle est convexe et bordée par un sillon. Elle présente une forme d'oreille à concavité crâniale. Elle forme un aspect de rail plein.



**Figure 3 :Surfaces articulaires du sacrum et de l'aile iliaque (d'après Gray H,1918(20)).**

Les deux surfaces auriculaires s'adaptent l'une à l'autre par emboîtement réciproque. L'orientation de l'interligne articulaire est différent suivant qu'il soit envisagé au-dessus, au niveau ou au-dessous du détroit supérieur (19) :

- au-dessus du détroit supérieur, l'interligne est oblique en arrière et en dedans dans sa portion antérieure et oblique en arrière, et en dehors dans sa portion postérieure ;
- au niveau du détroit supérieur, l'interligne a la forme d'une ligne brisée d'abord oblique en arrière et en dehors, puis en dedans et enfin en dehors et en arrière ;
- au-dessous du détroit supérieur, l'interligne est d'abord oblique en arrière et en dehors puis en dedans.

Une couche de cartilage hyalin en profondeur et de fibrocartilage en superficie recouvre les surfaces articulaires. Il est à noter que cette couche est plus épaisse sur le versant sacré (de 1,1 à 3 mm) qu'iliaque (0,5 à 1 mm) (21,22).

La capsule articulaire, très dense et courte, se confond avec le périoste des deux os ainsi qu'avec l'appareil ligamentaire.

## **B. Anatomie ligamentaire**

L'ASI est renforcée par un important complexe ligamentaire que l'on peut diviser en deux groupes :

- les ligaments primaires assurant la liaison entre le sacrum et l'os coxal
- les ligaments secondaires permettant d'augmenter la stabilité.

### a. Ligaments primaires ou intrinsèques

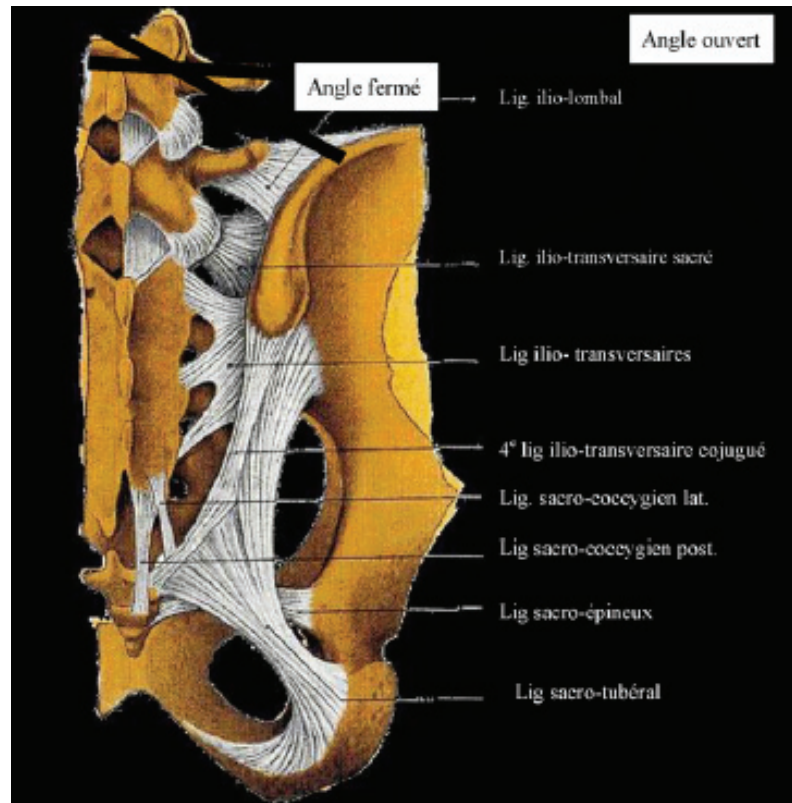
Le ligament sacro-iliaque antérieur est composé de nombreuses fibres minces créant un renfort à la capsule articulaire. Il est constitué de deux faisceaux transversaux ou obliques, supérieur et inférieur qui s'étendent de la face antérieure du sacrum sur toute la hauteur des trois premiers trous sacrés à la partie la plus postérieure de la fosse iliaque interne. Lors des mouvements de bascule en avant du sacrum, le faisceau supérieur s'oppose à l'abaissement du promontoire, et l'inférieur au relèvement du coccyx.

Le ligament sacro-iliaque postérieur est composé de puissantes fibres se dirigeant obliquement en haut et en dehors. Lorsqu'il est mis en tension, il tire en dedans la partie dorsale de l'ilion ce qui a pour effet de bloquer l'articulation en serrant fortement les surfaces articulaires l'une contre l'autre.

Il est composé de trois plans :

- un plan superficiel mince ;
- un plan moyen constitué des ligaments ilio-transversaires qui unissent l'aile iliaque à la partie latérale des foramens sacrés et du ligament ilio-transverso-sacré, ou ilio-sacral, tendu de l'ilion et du sommet du sacrum au rachis ;
- un plan profond constitué par le ligament interosseux ou axile, qui est le plus puissant moyen d'union des deux os du bassin. Il occupe l'interstice qui sépare le sacrum de l'aile iliaque.





*Figure 4 : Ligaments sacro-iliaques en vue dorsale (d'après Robert (23)).*

b. Ligaments accessoires ou extrinsèques

Ils ont un rôle biomécanique afin d'assurer la stabilité de l'ASI et un rôle proprioceptif.

Le ligament ilio-lombaire qui occupe l'échancrure comprise entre la crête iliaque et la colonne lombaire. Il s'insère sur les apophyses transverses des deux dernières vertèbres lombaires.

Il présente deux faisceaux : un supérieur qui unit le sommet et le bord inférieur de l'apophyse transverse de la quatrième vertèbre lombaire à la crête iliaque et un inférieur, plus épais s'étend du sommet et du bord inférieur de l'apophyse transverse de la cinquième lombaire à la partie postérieure de la crête iliaque. Ce ligament joue un rôle de frein afin de limiter l'instabilité de L5 sur le sacrum.

Le ligament sacro-tubéral qui est le plus postérieur, relie la tubérosité ischiatique à une large insertion médiale qui s'étend du coccyx à l'épine iliaque postéro-supérieure. Il constitue une nappe ligamentaire en éventail qui comporte une portion rétrécie en regard de l'épine sciatique. Le ligament sacro-épineux s'insère sur l'épine sciatique et médialement à la fois sur le sacrum et le coccyx.

## **C. Innervation et rapports nerveux**

L'innervation de l'ASI reste à ce jour très controversée.

Selon la littérature, l'innervation de la partie postérieure de l'articulation serait liée aux branches latérales des racines dorsales de L4 à S3 (14) alors que d'autres auteurs décrivent une contribution indépendante des racines L3 et S4. (24)

L'innervation de la partie antérieure est aussi source de controverse. Elle est liée, selon les études, aux racines ventrales de L2 à S2 (14), de L4 à S2 (25) ou de L5 à S2 (26).

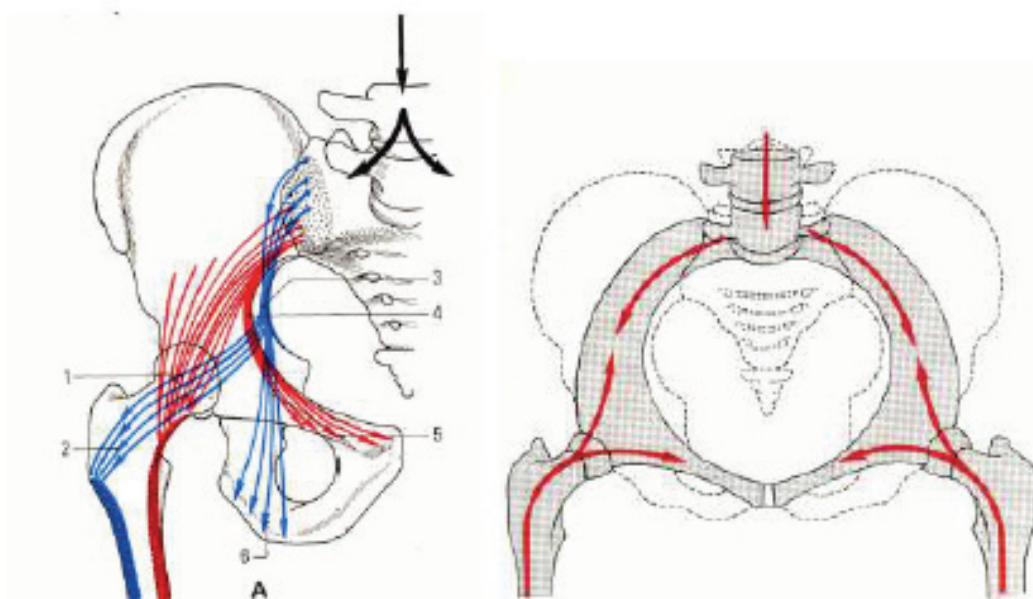
La capsule articulaire ventrale de l'ASI et le ligament sacro-iliaque antérieur sus-jacent sont étroitement liés au tronc nerveux lombo-sacré et au faisceau nerveux du nerf obturateur. La racine ventrale de L5 et le plexus lombo-sacré traversent la partie céphalique de l'articulation à environ de 2 cm du bord pelvien. La racine ventrale de S1 traverse l'articulation plus caudalement, près de sa face inférieure. Il est décrit (24) que des défauts dans la capsule articulaire peuvent être observés pouvant amener à des fuites de produit de contraste en avant comme en arrière de l'ASI. Ces résultats suggèrent la possibilité que des fuites de contenu intra-articulaire à proximité des éléments nerveux environnants puissent également contribuer au large spectre de présentation des symptômes dans le dysfonctionnement de l'articulation sacro-iliaque.

### **3. BIOMECHANIQUE**

Les articulations sacro-iliaques présentent une très faible mobilité en dehors de l'accouchement (18,27,28). Elles sont indissociables du reste de la ceinture pelvienne à qui elles appartiennent.

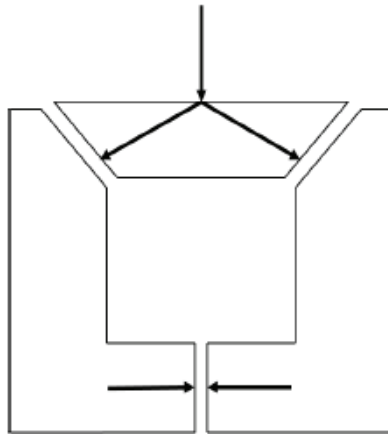
#### **A. Rôle statique**

Leur rôle principal est mécanique et correspond à la transmission et à la dissipation des contraintes vers les membres inférieurs. En station debout, elles transmettent le poids du tronc aux deux membres inférieurs par l'intermédiaire des deux os iliaques. Puis par l'intermédiaire des trabécules osseuses de l'os coxal, les contraintes s'orientent dans la tête fémorale essentiellement mais aussi dans la branche supérieure du pubis et le corps de l'ischion (Figure 5).



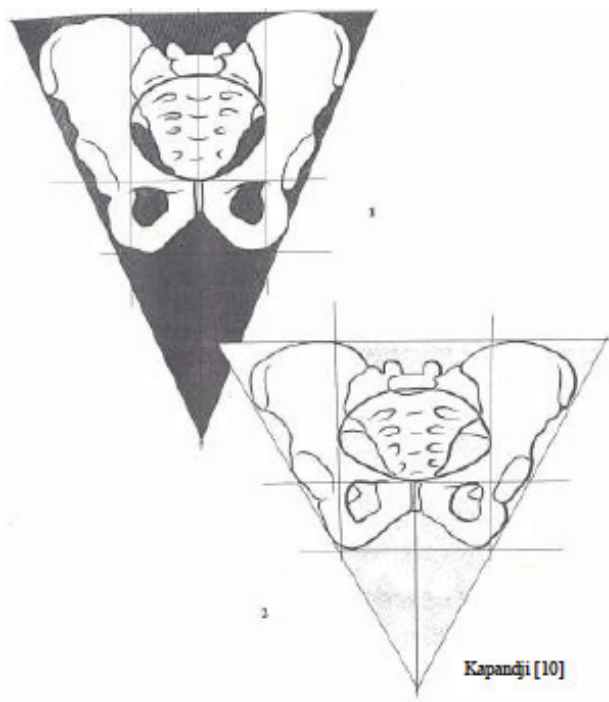
*Figure 5 : Répartition des contraintes en position debout (Selon Kamina (29)).*

La ceinture pelvienne peut être comparée à une voûte à deux piliers qui transmet les lignes de forces au niveau d'un anneau complet : le détroit supérieur. La clé de voûte est formée par le sacrum, qui correspond à un coin encastré entre les deux os coxaux (Figure 6).



**Figure 6 : Mécanisme en « coin » de l'anneau pelvien.**

Dans le plan frontal, les facettes articulaires sont obliques en bas et en dedans et l'os s'enfonce d'autant plus entre les os iliaques que le poids qui s'applique sur lui est important (Figure7).



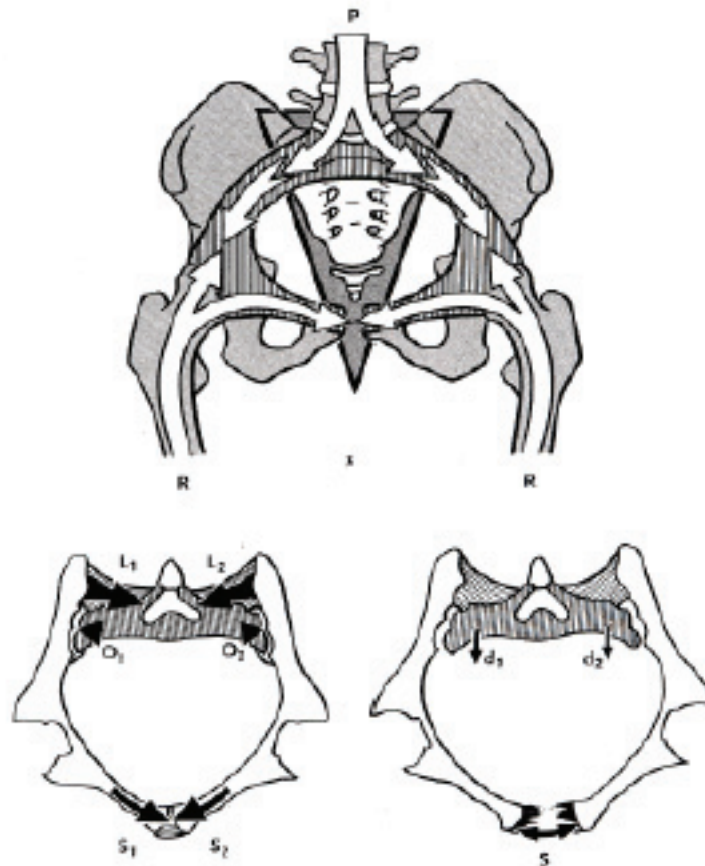
**Figure 7 : Mécanisme dans le plan frontal (selon Kapandji (27)).**

Dans le plan horizontal, le sacrum a tendance à s'échapper vers l'avant, mais par l'encastrement de ses facettes auriculaires aux os coxaux au niveau du détroit supérieur, il réalise un coin à base postérieure.

Selon Kapandji, le sacrum est maintenu par les os coxaux comme les branches d'un casse-noix sur une noix. (27).

La contention des os iliaques est assurée en avant par le ligament pubien antérieur, et en arrière, par les ligaments sacro-iliaques postérieurs et interosseux.

Au cours d'une dislocation de la symphyse pubienne, le diastasis des deux pubis permet l'écartement des surfaces iliaques des articulations sacro-iliaques et le sacrum n'étant plus maintenu peut se déplacer vers l'avant (Figure 8).



**Figure 8 : Mécanisme dans le plan horizontal (selon Kapandji (27)).**

Les piliers de la voûte sont les deux os iliaques. Leur architecture est analogue à celle d'un os long avec un système ogival supérieur ou iliaque. Les deux systèmes ogivaux inférieurs sont représentés par :

- le système cotyloïdien latéral transmettant le poids du corps à la tête fémorale, et intervenant dans la station debout ;
- le système ischiatique médial, issu de l'éperon ischiatique, transmettant le poids du corps à la tubérosité ischiatique et intervenant dans la station assise.

Chaque constituant de l'anneau pelvien est donc dépendant des autres : toute rupture de continuité en un point retentit sur la totalité de l'anneau pelvien et compromet sa résistance mécanique.

Plus le poids est important, plus le sacrum s'encastre entre les ilions, plus les ligaments sont sollicités et plus leur raideur augmente.

Ce rôle statique découle donc de conditions anatomiques favorables :

- la solidité des ligaments, notamment du ligament interosseux,
- la disposition des surfaces articulaires avec engrenement du rail plein et du rail creux de ses constituants expliquant la mobilité restreinte,
- la forme en coin du sacrum.

Les forces passant par l'ASI peuvent être de 3,5 à 7,0 MPa et atteindre leur maximum lors de l'antéflexion et l'inclinaison latérale du tronc (30). Une inégalité de longueur des membres inférieurs peut altérer cette biomécanique et conduire à un transfert asymétrique des forces à travers les 2 ASI. En présence d'une inégalité de 2 à 3 cm, la force transmise du côté le plus long peut atteindre 10 à 20 fois celle transmise chez un individu normal (30).

## **B. Rôle dynamique**

La littérature s'accorde sur le fait que l'ASI est une articulation peu dynamique (18,27,28,29). Il est décrit que l'ASI présente une rotation autour des 3 axes bien que les mouvements soient très faibles et difficiles à mesurer. (31,32).

Dans les trois plans, en rotation les mouvements varient de 2 à 4° alors qu'ils atteignent 0,7 à 2mm en translation. (33,34).

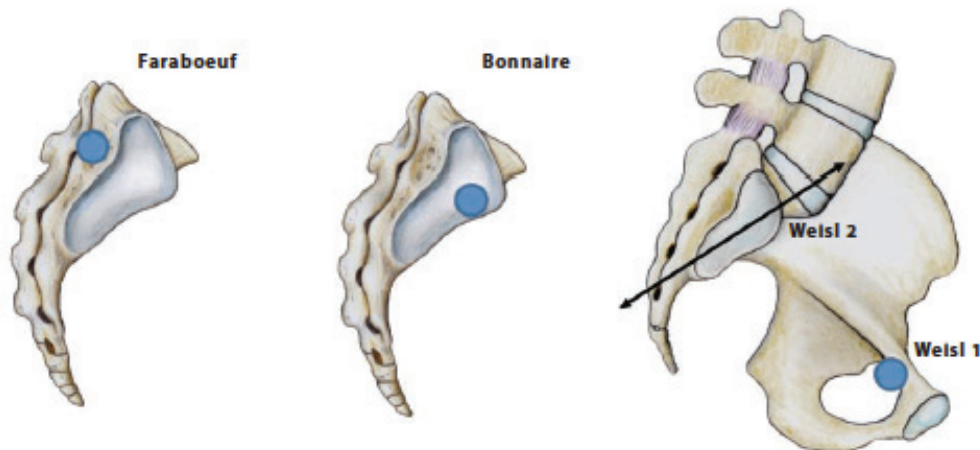
Les plus grandes amplitudes en rotation et translation se produisent au cours des changements de position.

Plusieurs théories biomécaniques s'opposent pour expliquer les mouvements limités au sein d'une articulation ayant un rôle principalement statique et l'importance que ces mouvements peuvent avoir dans la physiologie de l'accouchement.

Au cours de l'accouchement, les mouvements, habituellement faibles, deviennent importants. Les ASI et leurs ligaments, se relâchent et se distendent sous l'effet des hormones gravidiques afin de faciliter la progression du fœtus.

La théorie de Farabeuf (35) distingue les mouvements de nutation et de contre-nutation. L'axe du mouvement est horizontal, situé au niveau du ligament interosseux c'est-à-dire en arrière des articulations sacro-iliaques.

Deux autres théories s'y opposent : la théorie de Bonnaire (36) pour qui l'axe est au centre des surfaces auriculaires sacrées et celle de Weisl (37) qui décrit un double axe (l'un en avant de la surface articulaire pour la rotation, l'autre à distance pour la translation). (Figure 9).



**Figure 9 : Centre de rotation en fonction des différentes théories.**

La théorie de Farabeuf (35) est la plus reconnue. Elle détermine les mouvements de nutation et de contre-nutation qui s'effectuent dans un plan sagittal parallèle au plan sagittal de symétrie du corps. L'axe de mouvement est haut situé, donc un faible déplacement du promontoire correspond à un grand déplacement du coccyx.

- La nutation (Figure 10) :

Elle correspond à l'ouverture du détroit inférieur ou flexion sacrée.

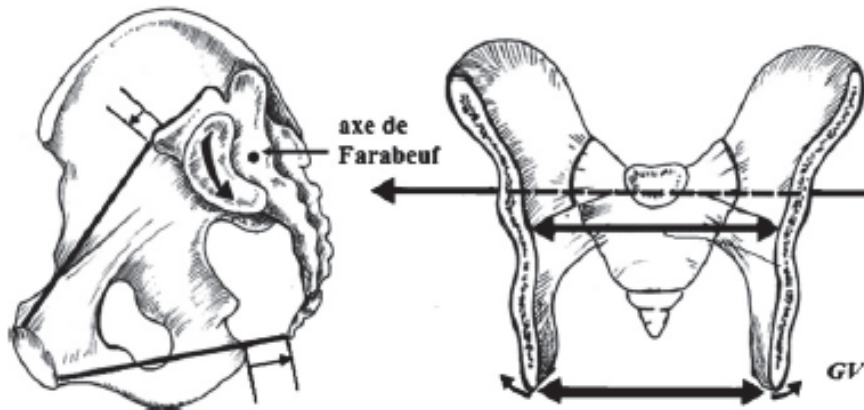
Le sacrum tourne autour de l'axe constitué par le ligament axile, de telle sorte que le promontoire se déplace en bas et en avant et que la pointe du sacrum et l'extrémité du coccyx se déplace en arrière lors du déplacement du rail creux sacré sur le rail plein coxal.

Dans le plan sagittal, on note une diminution du diamètre antéropostérieur du détroit supérieur par bascule du promontoire sacré en bas et en avant et une augmentation du diamètre antéropostérieur du détroit inférieur par éloignement vers l'arrière de la pointe du sacrum et du coccyx.

Dans le plan frontal, le détroit inférieur augmente, les ailes iliaques se rapprochent et les ischions s'écartent.

Le complexe ligamentaire (les ligaments sacro-iliaque antérieur, sacrosciatiques et interosseux) limite la nutation. Le mouvement est favorisé par la flexion des hanches : la traction des ischio-jambiers entraîne une rotation « postérieure » de l'os coxal qui s'associe à la nutation sacrée. Ce mouvement favorise le dégagement (27,29).

Selon les théories de la nutation, le mouvement de bascule s'effectuerait autour de l'axe constitué par le ligament axile pour Farabeuf (35), autour de l'axe passant par le tubercule de Bonnaire (36) pour ce dernier, et Weisl décrit une translation pure ou une rotation autour d'un axe pré-auriculaire (37,38). La variété de ces théories laisse supposer la difficulté d'analyse d'une articulation aux mouvements de faible amplitude.



*Figure 10 Nutation (d'après Versier (13)).*

- La contre-nutation (Figure 11) :

Elle correspond donc à l'ouverture du détroit supérieur ou extension sacrée.

Le mouvement inverse à la nutation se produit alors, le sacrum qui pivote autour du ligament axile se redresse, le promontoire se déplace en haut et en arrière et la pointe du coccyx et la partie caudale du sacrum se déplacent en bas et en avant.

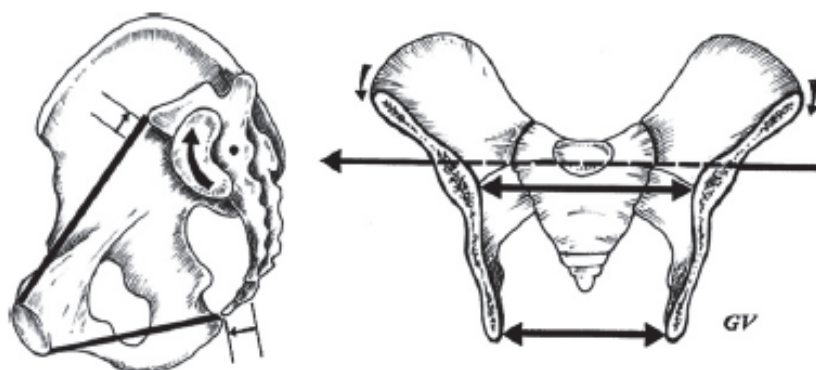
Dans le plan sagittal, on note donc une augmentation du diamètre antéropostérieur du détroit supérieur et une diminution de celui du détroit inférieur.

Dans le plan frontal, il existe une ouverture du détroit supérieur par écartement des ailes iliaques et une fermeture du détroit inférieur par rapprochement des ischions.

Ce mouvement est limité par les ligaments sacro-iliaques postérieurs et le ligament interosseux.

Le mouvement est favorisé par l'extension des hanches : la traction des fléchisseurs entraîne une rotation « antérieure » de l'os coxal accompagnant avec une contre-nutation sacrée. Ce mouvement favorise l'engagement (27,29).





*Figure 11 : Contre-nutation (d'après Versier (13)).*

### **C. Travaux de Bonnel**

Bonnel (39) replace les articulations sacro-iliaques dans le contexte d'un anneau pelvien dynamique. Dans son modèle, si la transmission des forces entre le rachis et les fémurs avait lieu par l'intermédiaire d'un anneau fermé continu, le risque de rupture serait important. Lors de la marche ou d'un saut, la tête du fémur s'impacte en force dans le cotyle qui se déforme par élargissement de son pourtour osseux qui n'est pas totalement fermé. La face endopelvienne du cotyle travaille en élongation. Ces forces de distraction se propagent au niveau des branches ilio et ischio-pubiennes ainsi qu'à l'échancrure sacro-sciatique. Les articulations du pubis et sacro-iliaques subissent des contraintes de cisaillement considérables et seraient rapidement en rupture de continuité si des structures fibreuses solides et musculaires ne rétablissaient pas l'équilibre. Pour Bonnel, l'équilibre statique est ligamentaire. Les ligaments sacro-tubéral et sacro-sciatique empêchent la grande échancrure et l'ischion de s'éloigner du sacrum et par conséquent maintiennent en coaptation l'ASI.

Il a étudié expérimentalement la mise en compression statique de l'anneau pelvien. En augmentant progressivement la charge appliquée jusqu'à 60 kg il a pu déterminer sur la face endopelvienne le sens de la déformation osseuse ainsi que son intensité. Le maximum de déformation enregistré était situé au niveau de l'articulation sacro-iliaque et de l'interligne pubien. Ces deux interlignes articulaires épongeaient donc le maximum de contraintes et justifiaient ainsi leur existence propre.

L'importance du complexe ligamentaire dans la stabilité de l'anneau pelvien a été corroboré par Tile (40) au cours d'une étude concernant les fractures de l'anneau pelvien.

## **4. DEGENERESCENCE DE L'ARTICULATION**

### **SACRO-ILIAQUE**

#### **A. Arthrose sacro-iliaque**

Les altérations dégénératives de l'articulation sacro-iliaque progressent avec les années. Cette arthrose est la traduction de la dégénérescence lente et progressive de l'articulation. Le cartilage iliaque plus fin que celui du sacrum présente un aspect intermédiaire entre un cartilage hyalin et un fibrocartilage. Ceci qui peut expliquer l'atteinte prédominante du versant iliaque au cours de l'arthrose SI (41).

L'aspect radiologique de l'arthrose sacro-iliaque n'est pas aussi franc et stéréotypé que pour l'arthrose concernant les articulations des membres. Il est en effet assez rare de noter chez un même patient la conjonction d'un pincement de l'interligne, d'une condensation de l'os sous-chondral, de géodes et d'ostéophytes. La tomодensitométrie (TDM) est nécessaire pour établir ce diagnostic avec fiabilité, malgré l'absence de critères précis, d'où la grande variabilité de la prévalence de cette arthrose selon les auteurs, allant de 10 % à 78 % des adultes (42). L'IRM n'est pas discriminante et peut induire en erreur en cas d'hypersignal sous-chondral.

La problématique de la nosologie des arthroses SI est majorée par le fait que certaines des douleurs générées par ces atteintes des SI pourraient résulter ne serait-ce des pressions excessives exercées sur l'os sous-chondral et son périoste mais aussi de tensions exagérées exercées sur les capsules et les structures ligamentaires de voisinage. Ce qui peut expliquer pourquoi les arthroses focales de la SI, presque toujours unilatérales, semblent beaucoup plus symptomatiques que les arthroses diffuses de la SI.

Une autre particularité des arthroses SI tient en la présentation radiologique qui est sensiblement différente chez l'homme et chez la femme : les ostéophytes sont plus fréquents chez les hommes, alors que la sclérose de l'os sous-chondral est plus marquée et fréquente chez les femmes, notamment chez les patientes obèses et multipares (43).

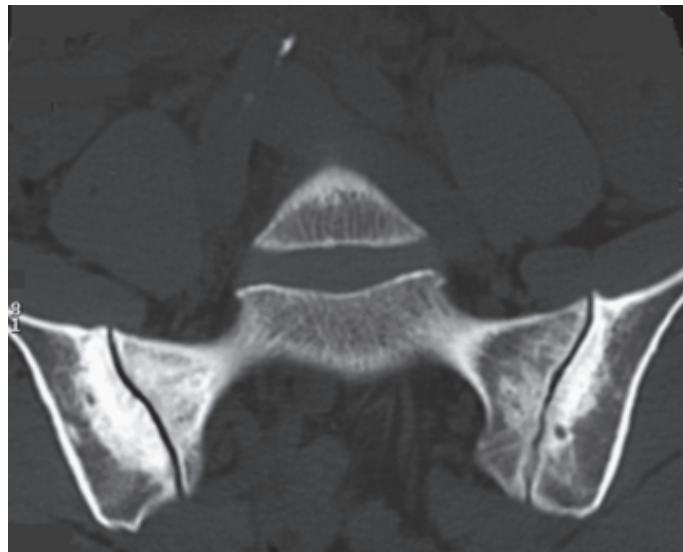
Il existe un décalage entre la grande fréquence des signes radiologiques observés d'arthroses SI et le très faible pourcentage de patients chez lesquels des symptômes peuvent être formellement attribués à une souffrance dégénérative de l'ASI. Cela est en partie lié à la difficulté d'affirmer l'origine SI d'une douleur, mais s'explique sans doute aussi par l'innervation moins riche de l'os sous-chondral des SI par rapport à l'os sous-chondral des articulations des membres.

Le pincement de l'interligne articulaire n'est présent que dans 15 % des cas sur des clichés radiographiques standards, mais est retrouvé jusqu'à 30 % en TDM (44).

Il est en fait difficile d'affirmer un pincement en l'absence de clichés scanographiques antérieurs, du fait des variations interindividuelles et de la perte physiologique d'épaisseur de l'interligne avec l'âge. Une étude analysant 288 scanners des articulations sacro-iliaques, a démontré que la largeur moyenne de l'interligne baissait de 2,3° et 0,4mm avant 40 ans à 1,9° et 0,2mm après 40 ans (43).

Les géodes sous-chondrales sont également rares (44) et leur spécificité imparfaite, car elles peuvent être le fait d'autres pathologies (Figure 12).

Les géodes sous-chondrales de l'arthrose SI peuvent être remplies de gaz en provenance de l'articulation, mais cette présence de gaz intra-articulaire n'est pas très spécifique non plus d'une pathologie arthrosique. En effet, Sze a observé sur des scanners de patients indemnes de traumatisme (104 patients âgés de 19 à 83 ans) que 12% de ceux-ci présentaient des géodes sous chondrales mais seulement 40% avaient des signes de pathologie dégénérative de la SI (45).



**Figure 12 : Pincement de l'interligne sacro-iliaque et géodes sous chondrales dans le cadre d'une arthrose bilatérale diffuse (d'après Berthelot (46)).**

En revanche, l'ostéocondensation (ou ostéosclérose) est très fréquente.

Cette condensation osseuse sous-chondrale manque également de spécificité. Certaines nuances sémiologiques peuvent tout de même aider à attribuer à une arthrose SI les condensations osseuses sous-chondrales observées :

- l'ostéosclérose des arthroses SI est plus fine, plus dense et souvent bien mieux limitée que celles des sacro-iliites ;

- elle siège surtout au quart supérieur de la SI et à mi-hauteur de celle-ci, même si des localisations plus basses peuvent aussi se voir ;
- le versant iliaque est le plus touché.

La condensation sous-chondrale peut être difficile à affirmer du fait des variations interindividuelles, et de la densification progressive de l'os sous-chondral lors du vieillissement. (43).

L'ostéophytose est le signe le plus spécifique, à distinguer au pied de la sacro-iliaque avec certaines encoches iliaques (sulcus paraglenoïdalis).

Il peut s'avérer difficile d'attribuer les symptômes douloureux de la région concernée à des anomalies dégénératives radiologiques, car beaucoup de sujets qui en présentent sont asymptomatiques. Il est probable que des facteurs mécaniques favorisent l'apparition de ces lésions dégénératives, et par là qu'elles puissent devenir symptomatiques. De nombreuses causes ont été impliquées comme favorisant le développement de l'arthrose de l'articulation sacro-iliaque (inégalité de longueur des membres inférieurs, anomalies posturales (hyperlordose), obésité et, si tant est qu'elles existent, une hyper voire une hypomobilité chronique de l'articulation).

Le diagnostic n'est donc pas aisé et il est important d'en connaître les diagnostics différentiels. Des condensations de l'os sous chondral peuvent être observées au cours de tumeurs ostéocondensantes primitives, de lésions secondaires, de certaines sacro-iliites, de maladie de Paget ou encore de syndrome SAPHO ou de spondylarthrites.

La maladie de Paget, l'hyperostose vertébrale ou l'hypoparathyroïdie peuvent donner des ponts osseux entre les deux versants des ASI.

La chondrocalcinose, la goutte et l'ochronose peuvent concerner l'articulation sacro-iliaque. Ces pathologies peuvent faciliter l'apparition des signes d'arthrose SI et l'ossification des enthèses.

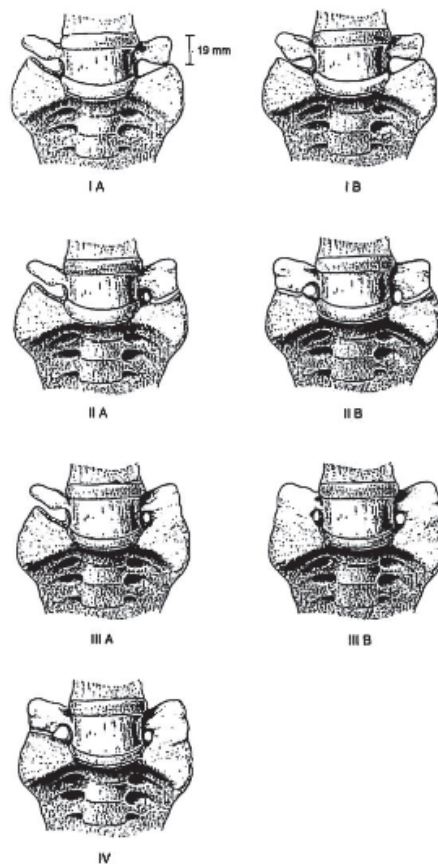
L'ostéose iliaque condensante se présente comme une condensation bien limitée, triangulaire à sommet supérieur. Elle concerne la partie postérieure de l'articulation sur son versant iliaque, mais peut également toucher le sacrum. Aucun pincement de l'interligne articulaire ni érosion n'y est associé (47). Cette atteinte peut régresser voire même disparaître au fil des années au contraire des signes d'arthrose.

## B. Syndrome de Bertolotti et anomalies de charnière lombosacrée

Décrit initialement en 1917, il correspond à la survenue de lombalgies ou de fessalgies liées à la présence d'une méga-apophyse transverse de la dernière vertèbre mobile (L5 dans la plupart des cas) qui vient au contact du sacrum et/ou de l'aile iliaque. Ce contact établit une articulation accessoire.

Castellvi a décrit une classification des anomalies transitionnelles déterminant 4 types (48) (Figure 13) :

- Type 1 : dysplasie du processus transverse de plus de 19mm dans le sens céphalo-caudal (unilatérale pour le type 1a, bilatérale pour le type 1b).
- Type 2 : diarthrodie unilatérale (2a) ou bilatérale (2b) entre la méga-apophyse et le sacrum entraînant une lombalisation ou une sacralisation incomplète.
- Type 3 : fusion unilatérale (3a) ou bilatérale (3b) entre la méga-apophyse et le sacrum entraînant une lombalisation ou une sacralisation complète.
- Type 4 : association d'un type 2 d'un côté et d'un type 3 du côté controlatéral.



*Figure 13 : Classification de Castellvi (48).*

Une méga-apophyse transverse de L5 a été retrouvée chez 20% des patients (49) dans la littérature mais un contact avec le sacrum ou l'aile iliaque n'est présent que dans 5 à 7% de la population générale sans forcément qu'un retentissement clinique n'en découle (50). Ce syndrome est retrouvé chez 10% des patients lombalgiques de moins de 30 ans (51).

Connolly (52) a retrouvé une mobilité au niveau de la jonction transverso-sacrée dans 5 cas sur 8 en analyse IRM et 6 cas sur 11 en analyse scanner. Chez des patients symptomatiques présentant ce syndrome, une hyperfixation en SPECT-CT a été retrouvée dans 80% des cas corroborant l'hypothèse que les douleurs peuvent être liées à une souffrance de cette néo-articulation (52,53). Mais il n'y est retrouvé que peu de signes d'atteinte dégénérative (54).

Selon d'autres études le mécanisme des douleurs est lié à l'atteinte du disque sus-jacent plus qu'à une souffrance de cette néo-articulation (55,56).

## **5. DIAGNOSTIC DU SYNDROME DOULOUREUX**

### **SACRO-ILIAQUE**

Le diagnostic d'atteinte dégénérative de l'articulation sacro-iliaque est complexe et non consensuel, comme le décrit bien Cohen dans son travail en 2005, (24), « *One of the most challenging aspects of treating SI joint pain is the complexity of diagnosis.* ».

#### **A. Schéma de la douleur**

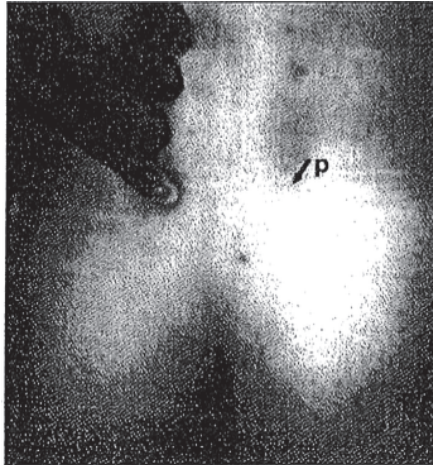
Slipman (57) a étudié les schémas de référence de la douleur dégénérative sacro-iliaque chez des patients ayant une atteinte confirmée par une infiltration test de l'ASI positive. Il a observé 18 types différents de schémas douloureux chez 50 patients analysés. Les douleurs fessières (94%) et les lombalgies basses (72%) étaient prédominantes alors que les douleurs de l'aîne n'étaient retrouvées que chez 14% des patients. 50% des patients décrivaient une irradiation au membre inférieur (28% en-dessous du genou et 12% jusqu'au pied).

Dans la littérature, les critères les plus souvent retenus pour identifier les patients souffrant de douleurs dégénératives de l'ASI sont les douleurs unilatérales (sauf si les deux articulations sont atteintes) localisée principalement en dessous du processus épineux de L5 (7,57,58,59).

Selon Maigne (11), les patients présentant un antécédent d'arthrodèse lombaire et une atteinte dégénérative de l'ASI, décrivent une topographie de douleur significativement différente de celle de leur douleur pré-opératoire.

#### **B. Signes cliniques**

Fortin (60) a décrit le « Fortin Finger Test » (Figure 14). Ce signe fait suspecter une atteinte dégénérative de l'ASI mais sa sensibilité et sa spécificité ne sont que moyennes (58). Ce test consiste à demander au patient de pointer sa douleur avec 1 doigt. Il est positif, c'est-à-dire en faveur d'une origine sacro-iliaque, si le patient localise sa douleur maximale juste en dessous de l'épine iliaque postéro-supérieure (1cm en inféro-médial). Ce test doit être réalisé 2 fois successivement.



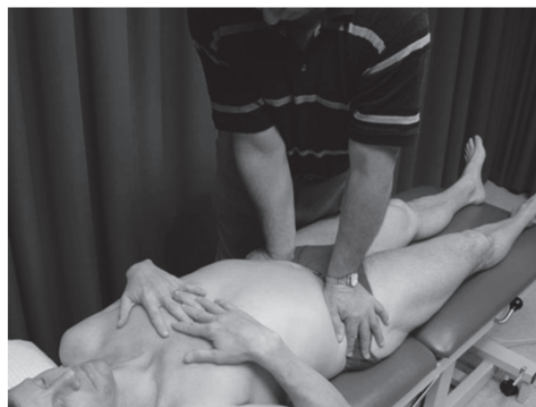*Figure 14 : Signe du Fortin Finger test (d'après Fortin, (60)).*

À ce jour, aucun test d'examen physique n'est considéré comme fiable dans le diagnostic de syndrome douloureux de l'ASI. (7, 61) puisque pris isolément chaque manœuvre présente une spécificité imparfaite (62).

Laslett (63) a décrit que la positivité d'au moins 3 tests de provocation de la douleur présentait une spécificité de 94% et une sensibilité de 78% pour le diagnostic de syndrome douloureux SI.

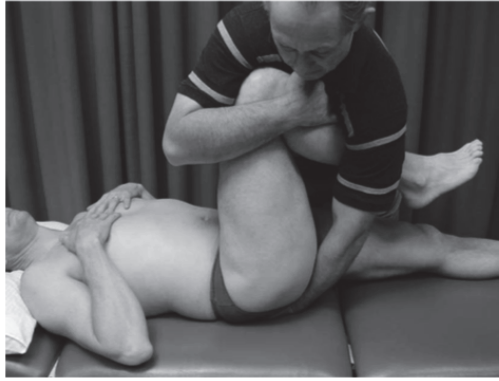Les tests les plus communément réalisés et inclus dans les études sont :

- le Distraction provocative SIJ test (Test en écartement des ailes iliaques) (Figure 15)
- le Thigh thrust SIJ provocation test (Test en compression verticale de chaque SI) (Figure 16)
- le Gaenslen's provocation SIJ test (right sided test) (Test en cisaillement des ASI) (Figure 17)
- le Compression provocation SIJ test (Test en rapprochement des ailes iliaques)(Figure 18)
- le Sacral thrust provocation SIJ test (Figure 19)

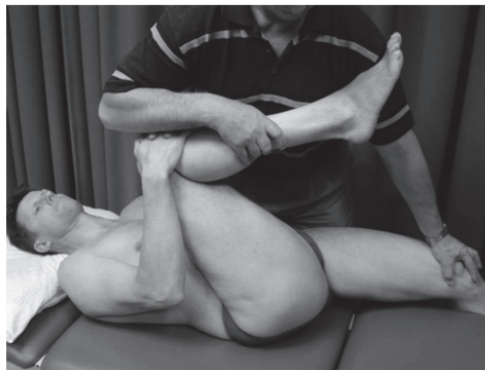

*Figure 15 : Distraction provocative SIJ test (d'après Laslett, (63)).*

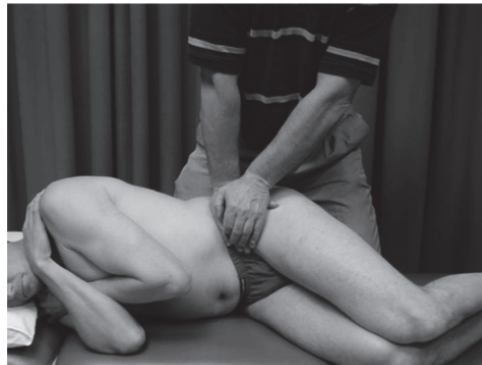



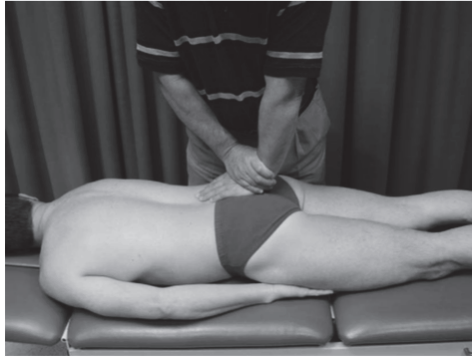*Figure 16 : Thigh thrust SIJ provocative test (d'après Laslett (63)).*



*Figure 17 : Gaenslen's provocation SIJ test (right sided test) (d'après Laslett (63)).*



*Figure 18 : Compression provocation SIJ test (d'après Laslett (63)).*



*Figure 19 : Sacral thrust provocation SIJ test (d'après Laslett (63)).*

Une radiculalgie mal systématisée est le plus souvent décrite par les patients, qu'elle soit crurale ou sciatique. Une localisation trochantérienne est aussi évoquée. Les patients décrivent des douleurs survenant majoritairement en position assise, et au changement de position.

### **C. Paraclinique**

Le bilan paraclinique permet de détecter par la radiographie et la tomodensitométrie une arthrose sacro-iliaque ou une anomalie de la charnière lombo-sacrée mais ne permet pas de poser le diagnostic positif imputant les douleurs des patients à l'atteinte de l'ASI.

Maigne et Slipman (64,65) ont retrouvé des sensibilités respectives de 46% et 13% pour l'utilisation de radionucléides osseux dans l'identification de la douleur articulaire SI. La faible sensibilité de ces études indique que la scintigraphie osseuse est un mauvais test de dépistage des douleurs articulaires SI. Elgafy (66), a lui mis en évidence que la tomodensitométrie était sensible à 57,5% et spécifique à 69% dans le diagnostic de la douleur articulaire au SI.

### **D. Infiltrations-Test**

Les signes cliniques et la paraclinique ne suffisent pas au diagnostic positif notamment du fait de l'intrication des symptomatologies sacro-iliaque, lombaire et coxo-fémorale.

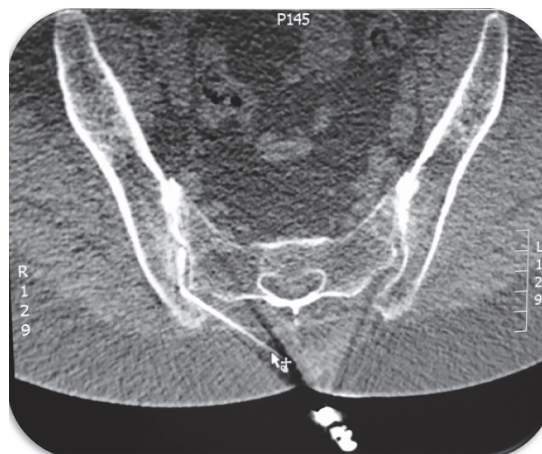
L'infiltration-test aux anesthésiques locaux reste à ce jour l'élément clé du diagnostic des atteintes dégénératives de l'ASI. Elle est utilisée dans toutes les études comme test de référence (67).

La partie antérieure et supérieure est la zone à atteindre afin de réaliser l'infiltration en intra-articulaire. Une arthrographie systématique est réalisée. L'infiltration consiste en une injection d'anesthésique local de 1 à 4 mL selon les études (67). Certaines équipes y adjoignent une

injection de corticostéroïdes. Le seuil de positivité retenu est différent selon les études mais un seuil de 70% d'amélioration de la douleur est communément retenu (67).

La validité des blocs d'articulation SI intra-articulaires peut être remise en question du fait de facteurs pouvant avoir une incidence sur leur sensibilité et spécificité (effets placebo, problèmes psychosociaux, ...). L'extravasation aux structures environnantes (ligaments, racines nerveuses lombo-sacrées, ...) peut majorer le risque de faux positifs. Du fait de son anatomie particulière, il peut être complexe de réaliser une injection adéquate au niveau de la partie antérieure et supérieure de l'articulation, pouvant majorer le risque de faux négatifs. Maigne (61) a décrit 7 patients exclus sur 67 du fait de l'impossibilité d'atteindre l'articulation au cours d'infiltrations radioguidées et 3 patients ayant présenté une paralysie sciatique post-infiltration, indiquant une anesthésie des racines nerveuses lombo-sacrées.

Dans la littérature, le taux d'échec de positionnement de l'aiguille au cours des infiltrations radioguidées (les plus utilisées) est de 5 à 20% (61,63). Dans ces cas, le scanner est alors une bonne alternative afin de faciliter le bon positionnement de l'aiguille (68) (Figure 20).



*Figure 20: Infiltration sacro-iliaque droite sous guidage scanner. Arthrographie validant l'injection intra-articulaire.*

Certains auteurs ont préconisé la réalisation successive de deux blocs afin de valider le diagnostic (61) mais il n'y a ce jour aucun consensus et l'utilisation d'une seule infiltration-test est la plus répandue.

## **E. Diagnostics différentiels**

Un bilan clinique et paraclinique exhaustif est nécessaire afin de pouvoir éliminer toute autre étiologie de douleurs pouvant se confondre avec un atteinte sacro-iliaque.

Il faudra éliminer :

- Une pathologie lombaire symptomatique par l'utilisation de radiographies simples et d'imagerie en coupe (IRM / TDM).
- Une coxarthrose (radiographies du bassin et de hanche).
- Une atteinte inflammatoire de l'ASI (IRM, scintigraphie).
- Une atteinte des parties molles (tumeurs, syndromes canaux, syndrome du piriforme...).

## **BIBLIOGRAPHIE**

1. Norberg M, Norberg MA. Lombalgies communes : handicaps et techniques d'évaluation, incidences socioéconomiques. EMC- Appareil locomoteur 2016 : 1-8 [Article 15-841-A-10].
2. DePalma MJ., Ketchum JM., Saullo TR. Etiology of chronic low back pain in patients having undergone lumbar fusion. *Pain Medicine* 2011;12(5): 732–739.
3. Frymoyer JW, Howe J, Kuhlmann D. The long-term effects of spinal fusion on the sacroiliac joints and ilium. *Clin Orthop* 1978;134:196-201.
4. Ha K-Y, Lee J-S, Kim K-W. Degeneration of sacroiliac joint after instrumented lumbar or lumbosacral fusion: a prospective cohort study over five-year follow-up. *Spine* 2008;33:1192–8.
5. Sembrano JN, Polly DW. How often is low back pain not coming from the back? *Spine* 2009;34:E27–32.
6. Bernard TN, Kirkaldy-Willis WH. Recognizing specific characteristics of non-specific low back pain. *Clin Orthop.* 1987;217:266–80.
7. Schwarzer AC, Aprill CN, Bogduk N. The sacroiliac joint in chronic low back pain. *Spine* 1995;20:31–7.
8. Katz V, Schofferman J, Reynolds J. The sacroiliac joint: a potential cause of pain after lumbar fusion to the sacrum. *J Spinal Disord Tech* 2003;16:96–9.
9. Liliang P-C, Lu K, Liang C-L, Tsai Y-D, Wang K-W, Chen H-J. Sacroiliac joint pain after lumbar and lumbosacral fusion: findings using dual sacroiliac joint blocks. *Pain Med* 2011;12:565–70.
10. Unoki E, Abe E, Murai H, Kobayashi T, Abe T. Fusion of Multiple Segments Can Increase the Incidence of Sacroiliac Joint Pain After Lumbar or Lumbosacral Fusion. *Spine* 2016;41:999–1005.
11. Maigne JY, Planchon CA. Sacroiliac joint pain after lumbar fusion. A study with anesthetic blocks. *Eur Spine J* 2005;14:654–8.
12. Ivanov AA, Kiapour A, Ebraheim NA, Goel V. Lumbar fusion leads to increases in angular motion and stress across sacroiliac joint: a finite element study. *Spine* 2009;34:E162–9.
13. Versier G. Physiologie de la sacro-iliaque. *Rev Rhum* 2009;76:734-740.

14. Bernard TN, Cassidy JD. The sacroiliac syndrome. Pathophysiology, diagnosis and management. In: Frymoyer JW, ed. *The adult spine: principles and practice*. New York: Raven, 1991;2107–30.
15. Dijkstra PF, Vleeming A, Stoeckart R. Complex motion tomography of the sacroiliac joint: an anatomical and roentgenological study [in German]. *Rofo* 1989;150:635–42.
16. Ruch WJ. *Atlas of common subluxations of the human spine and pelvis*. Boca Raton, FL: CRC Press, 1997.
17. Rouvière H, Delmas A. *Anatomie humaine descriptive topographique et fonctionnelle* Masson 2002.
18. Dujardin FH, Roussignol X, Hossenbaccus M, Thomine JM. Experimental study of the sacroiliac joint micromotion in pelvic disruption. *J Orthop Trauma* 2002; 16(2) :99-103.
19. Paturet G. *Traité d'anatomie humaine – Tome I* Masson, 1951.
20. Gray H, Lewis WH. Articulation of the pelvis. In L. Febiger (Ed.), *Anatomy of the human body*. Philadelphia.1918.
21. McLauchlan GJ, Gardner DL. Sacral and iliac articular cartilage thickness and cellularity: relationship to subchondral bone end-plate thickness and cancellous bone density. *Rheumatology*. 2002;41:375–80.
22. Salsabili N, Valojerdy MR, Hogg DA. Variations in thickness of articular cartilage in the human sacroiliac joint. *Clin Anat*. 1995;8(6):388–90.
23. Robert R, Salaud C, Hamel O, Hamel A, Philippeau JM. Anatomie des douleurs de l'articulation sacro-iliaque. *Rev Rhum* 2009;76:727-733.
24. Cohen SP. Sacroiliac joint pain: a comprehensive review of anatomy, diagnosis, and treatment. *Anesthesia & Analgesia* 2005;101:1440–53.
25. Solonen KA. The sacroiliac joint in the light of anatomical, roentgenological and clinical studies. *Acta Orthop Scand* 1957; (suppl):1–27.
26. Ikeda R. Innervation of the sacroiliac joint: macroscopic and histological studies. *J Nippon Med Sch* 1991;58:587–96.
27. Kapandji AI. *Physiologie articulaire*. Maloine 1975.
28. Gary L. Sacro-iliac motion for extreme hip positions. A fresh cadaver study. *Spine*; 1997; Sep 15; 22(18);2073-82.
29. Kamina P, Francke JP. *Arthrologie des membres*. Maloine, 2ème édition 1996.

30. Kiapour A, Abdelgawad AA, Goel VK, et al. Relationship between limb length discrepancy and load distribution across the sacroiliac joint – a finite element study. *J Orthop Res.* 2012;30:1577–80.
31. Walker JM. The sacroiliac joint: a critical review. *Phys Ther* 1992;72:903–16.
32. White AA, Panjabi MM. *Clinical biomechanics of the spine.* 2nd ed. Philadelphia: JB Lippincott, 1990.
33. Egund N, Olsson TH, Schmid H, Selvik G. Movements in the sacroiliac joints demonstrated with roentgen stereophotogrammetric analysis. *Acta Radiol Diagn* 1978;19:833–45.
34. Stureson B, Selvik G, Uden A. Movements of the sacroiliac joints: a roentgen stereophotogrammetric analysis. *Spine* 1989; 14:162–5.
35. Faraboeuf LH. Sur l'anatomie et la physiologie des articulations sacro-iliaques avant et après symphysiotomie. *Ann Gynecol Obstet* (1894) 4:407-20.
36. Bonnaire E, Bue V. De la mobilité des articulations pelviennes. *Ann Gynecol obstet* (1899) 52 :296.
37. Weisl H. The movement of the sacro-iliac. *Acta Anat.* (1955) 23 (1) 80-91.
38. Herisson C. *Pathologie de l'articulation sacro-iliaque* Masson 1992.
39. Bonnel F. *Abrégé d'anatomie fonctionnelle et biomécanique: appareil locomoteur– Tome III.* Sauramps médical Ed;1992.
40. Nordin JY. Fractures de l'anneau pelvien. *Conf. d'enseignement. SOFCOT* 1990:187–204.
41. Kampen W.U., Tillmann B. Age-related changes in the articular cartilage of human sacroiliac joint. *Anat. Embryol. (Berl.)* 1998;198:505-513.
42. Jajic I., Jajic Z. The prevalence of osteoarthritis of the sacroiliac joints in an urban population *Clin. Rheumatol.* 1987;6:39-41.
43. Fafli CP, Prassopoulos PK, Daskalogiannaki ME, et al. Variation in the appearance of the normal sacroiliac joint on pelvic CT. *Clin Radiol* 1998;53:742–6.
44. Wybier M., Miquel A., Laredo J.D. Imagerie actuelle de la sacro-iliaque dégénérative *Rev Méd Orthop* 1994; 36:10-24.
45. Sze MJ, Mulligan MJ. Reliability of vacuum phenomenon in the sacroiliac joint as a sign of traumatic injury. *Emerg Radiol* 2002;9:100–2.
46. Berthelot JM, Le Goff B, Maugars Y. Arthroses sacro-iliaques et syndrome de Bertolotti. *Rev Rhum* 2009;76:774-781.

47. Nebel G, Hering L, Lingg G. Adult degenerative and senile degenerative hyperostosis triangularis ilii (author's translation). *Rofo* 1981;135:478-81.
48. Castellvi AE, Goldstein LA, Chan DP. Lumbosacral transitional vertebrae and their relationship with lumbar extradural defects. *Spine*.1984;9(5):493-5.
49. Prassopoulos PK, Faglia CP, Voloudaki AE, et al. Sacroiliac joints: anatomical variants on CT. *J Comput Assist Tomogr* 1999;23:323-7.
50. Avimadie M, Goupille P, Jeannou J, et al. Can an anomalous lumbo-sacral or lumbo-iliac articulation cause low back pain? A retrospective study of 12 cases. *Rev Rhum Engl Ed* 1999;66:35-9.
51. Quinlan JF, Duke D, Eustace S. Bertolotti's syndrome. A cause of back pain in young people. *J Bone Joint Surg Br* 2006;88:1183-6.
52. Connolly LP, d'Hemecourt PA, Connolly SA, et al. Skeletal scintigraphy of young patients with low-back pain and a lumbosacral transitional vertebra. *J Nucl Med* 2003;44:909-14.
53. Pekindil G, Sarikaya A, Pekindil Y, et al. Lumbosacral transitional vertebral articulation: evaluation by planar and SPECT bone scintigraphy. *Nucl Med Commun* 2004;25:29-37.
54. Elster AD. Bertolotti's syndrome revisited. Transitional vertebrae of the lumbar spine. *Spine* 1989;14:1373-7.
55. Luoma K, Vehmas T, Raininko R, et al. Lumbosacral transitional vertebra: relation to disc degeneration and low back pain. *Spine* 2004;29: 200-5.
56. Bron JL, van Roven BJ, Wuisman PI. The clinical significance of lumbosacral transitional anomalies. *Acta Orthop Belg* 2007;73: 687-95.
57. Slipman CW, Jackson HB, Lipetz JS, et al. Sacroiliac joint pain referral zones. *Arch Phys Med Rehabil* 2000;81:334 - 8.
58. Dreyfuss P, Michaelsen M, Pauza K, et al. The value of medical history and physical examination in diagnosing sacroiliac joint pain. *Spine* 1996;21:2594-2602.
59. Fortin JD, Dwyer AP, West S, Pier J. Sacroiliac joint: pain referral maps upon applying a new injection/arthrography technique. Part I: asymptomatic volunteers. *Spine* 1994;19:1475-82.
60. Fortin JD, Falco FJ. The Fortin finger test: an indicator of sacroiliac pain. *Am J Orthop* 1997;26:477-80.
61. Maigne JY, Aivaliklis A, Pfefer F. Results of sacroiliac joint double block and value



- of sacroiliac pain provocation tests in 54 patients with low back pain. *Spine* 1996;21:1889–92.
62. Berthelot JM, Labat JJ, Le Goff B, et al. Provocative sacro-iliac maneuvers and sacro-iliac joint block are unreliable for diagnosing sacroiliac joint pain. *Joint Bone Spine* 2006;73:17-23.
  63. Laslett M, Aprill CN, McDonald B, Young SB. Diagnosis of sacroiliac joint pain: validity of individual provocation tests and composites of tests. *Man Ther* 2005;10:207-218.
  64. Maigne JY, Boulahdour H, Chatellier G. Value of quantitative radionuclide bone scanning in the diagnosis of sacroiliac joint syndrome in 32 patients with low back pain. *Eur Spine J* 1998;7:328-31.
  65. Slipman CW, Sterenfeld EB, Chou LH, et al. The value of radionuclide imaging in the diagnosis of sacroiliac joint syn- drome. *Spine* 1996;21:2251-4.
  66. Elgafy H, Semaan HB, Ebraheim NA, Coombs RJ. Computed tomography findings in patients with sacroiliac pain. *Clin Orthop* 2001;382:112-8.
  67. Szadek KM, Van der Wurff P, Van Tulder MW, Zuurmond WW., Perez RSGM. Diagnostic validity of criteria for sacroiliac joint pain: A systematic review. *The Journal of Pain* 2009 10(4), 354-368.
  68. Althoff CE, Bollow M, Feist E, et al. CT-guided corticosteroid injec- tion of the sacroiliac joints: quality assurance and standardized pro- spective evaluation of long-term effectiveness over six months. *Clin Rheumatol* 2015;34:1079-1084.

## **TABLE DES FIGURES**

Figure 1: Ceinture pelvienne.....	20
Figure 2: Schéma d'un bassin d'homme et de femme vu de face (d'après Versier (13)).....	21
Figure 3 :Surfaces articulaires du sacrum et de l'aile iliaque (d'après Gray H,1918(20)). .....	22
Figure 4 : Ligaments sacro-iliaques en vue dorsale (d'après Robert (23)).....	24
Figure 5 : Répartition des contraintes en position debout (Selon Kamina (29)). .....	26
Figure 6 : Mécanisme en « coin » de l'anneau pelvien.....	27
Figure 7 : Mécanisme dans le plan frontal (selon Kapandji (27)). .....	27
Figure 8 : Mécanisme dans le plan horizontal (selon Kapandji (27)).....	28
Figure 9 : Centre de rotation en fonction des différentes théories.....	30
Figure 10 Nutation (d'après Versier (13)). .....	31
Figure 11 : Contre-nutation (d'après Versier (13)).....	32
Figure 12 : Pincement de l'interligne sacro-iliaque et géodes sous chondrales dans le cadre d'une arthrose bilatérale diffuse (d'après Berthelot (46)).....	34
Figure 13 : Classification de Castellvi (48). .....	36
Figure 14 : Signe du Fortin Finger test (d'après Fortin, (60)). .....	39
Figure 15 : Distraction provocation SIJ test (d'après Laslett, (63)). .....	39
Figure 16 : Thigh thrust SIJ provocative test (d'après Laslett (63)).....	40
Figure 17 : Gaenslen's provocation SIJ test (right sided test) (d'après Laslett (63)). .....	40
Figure 18 : Compression provocation SIJ test (d'après Laslett (63)). .....	40
Figure 19 : Sacral thrust provocation SIJ test (d'après Laslett (63)). .....	41
Figure 20: Infiltration sacro-iliaque droite sous guidage scanner. Arthrographie validant l'injection intra-articulaire.....	42

*Deuxième partie*

*Premier article*

*Soumis et accepté pour publication*

*Note chirurgicale*

***Infiltration sacro-iliaque***

***naviguée sous OARM***

## NOTE TECHNIQUE

### TITRE : INFILTRATION SACRO-ILIAQUE NAVIGUEE SOUS OARM

**Auteurs :** Bronsard N.<sup>1</sup>, Pelletier Y.<sup>1</sup>, Andréani O.<sup>2</sup>, de Peretti F.<sup>1</sup>, Trojani C.<sup>1</sup>

1 : Service de Chirurgie Orthopédique - Traumatologique & Chirurgie vertébrale  
Hôpital Pasteur 2 CHU de Nice 30 voie Romaine 06000 Nice

2 : Service de Radiologie Ostéo-Articulaire

Hôpital Pasteur 2 CHU de Nice 30 voie Romaine 06000 Nice

### Article accepté le 16 septembre 2019 dans l'OTSR (Orthopaedics and Traumatology Surgery and Research (référence OTSR-RCO-D-19-00079R1)).

**Date:** Sep 16 2019 04:46:42:620AM  
**To:** "nicolas Bronsard" bronsard.n@chu-nice.fr  
**From:** "Orthopaedics & Traumatology: Surgery & Research" otsr@elsevier.com  
**Subject:** OTSR - Your submission OTSR-RCO-D-19-00079R1 has now been accepted for publication

Editorial Manager

Orthopaedics & Traumatology: Surgery & Research

Ref.: Ms. No. OTSR-RCO-D-19-00079R1

Titre : INFILTRATION SACRO-ILIAQUE NAVIGUEE SOUS OARM

Dear Author,

I am pleased to inform you that your paper has now been accepted for publication.

Your accepted manuscript will be transferred, after translation, to our production department. We will create a proof which you will be asked to check. You can read more about this here:

[https://service.elsevier.com/app/answers/detail/a\\_id/6007/p/10592/supporthub/publishing/related](https://service.elsevier.com/app/answers/detail/a_id/6007/p/10592/supporthub/publishing/related)

Meanwhile, you will be asked to complete a number of online forms required for publication. If we need additional information from you during the production process, we will contact you directly.

Thank you for submitting your work to Orthopaedics & Traumatology: Surgery & Research. We hope you consider us again for future submissions.

Kind regards,

Redaction / Editorial Office

Orthopaedics & Traumatology: Surgery & Research

Comments from the Editors and Reviewers:

# ARTICLE EN FRANCAIS

## RESUME :

**Introduction :** Le syndrome douloureux sacro-iliaque (SDSI) dégénératif est de diagnostic difficile. L'infiltration sacro-iliaque, si elle soulage la douleur, confirme le diagnostic.

L'objectif est de décrire une méthode d'infiltration sacro-iliaque guidée par la navigation OARM.

**Matériel et méthode :** Cinquante-quatre patients d'âge moyen 58 ans présentant un SDSI non soulagés après 2 infiltrations avec guidage TDM 2D ont bénéficié d'une infiltration sacro-iliaque avec navigation OARM. Un reflux du produit anesthésique lors du lavage articulaire validait la technique. L'efficacité clinique était mesurée par la diminution de la douleur (ENS) après l'infiltration (positif si > 70%).

**Résultats :** Un reflux était observé dans 92% des cas. La douleur était améliorée dans 81 % des cas : L'ENS passait de 8,5 à 3,1 en moyenne.

**Conclusion :** L'infiltration sacro-iliaque sous navigation OARM est reproductible et améliore les patients atteints de SDSI après échec des infiltrations avec guidage 2D, confirmant le diagnostic clinique.

**Mots clés :** Infiltration sacro-iliaque – OARM – Navigation

**Key Words :** Sacro-iliac Joint infiltration – OARM - Navigation

## Introduction

Le syndrome douloureux sacro-iliaque [1] (SDSI) d'origine dégénérative est retrouvé chez 15 à 30% des patients présentant des lombalgies chroniques [2], notamment après arthrodèse lombo-sacrée [3]. Le diagnostic clinique repose sur un faisceau d'arguments et l'imagerie par radiographie, scanner, scintigraphie ou IRM n'est contributive que pour éliminer d'autres causes, inflammatoire ou infectieuse, de douleurs de l'articulation sacro-iliaque. A ce jour, le gold standard, permettant d'affirmer que l'origine des douleurs est sacro-iliaque reste l'infiltration-test aux anesthésiques locaux [4] : ainsi, une infiltration-test positive, avec diminution des douleurs de 70%, permet de confirmer l'origine sacro-iliaque des douleurs.

Or, la technique d'infiltration sous contrôle d'imagerie n'est pas consensuelle et peut être mise en échec. L'anatomie sacro-iliaque est en effet particulièrement sinueuse et la portion articulaire, profonde et de morphologie variable, est difficile à atteindre. Des techniques d'infiltrations sous scanner [5], IRM [6] ou échographie [7] ont été décrites dans la littérature pour les pathologies inflammatoires, ayant pour cible le complexe ligamentaire postérieur. Plusieurs protocoles fluoroscopiques ont également été décrits [8] afin d'atteindre la portion intra-articulaire ; mais il n'existe pas d'étude décrivant l'infiltration articulaire avec guidage par navigation tridimensionnelle (3D) dans les pathologies dégénératives.

L'objectif de cette note de technique est de décrire une méthode originale et reproductible d'infiltration sacro-iliaque guidée par la navigation 3D (OARM). L'hypothèse est que l'infiltration sous guidage 3D est techniquement faisable, reproductible et qu'elle permet d'améliorer les patients atteints de SDSI après échec de 2 infiltrations réalisées sous guidage bidimensionnel (2D).

## Patients et méthodes

Cette étude prospective a permis d'inclure, entre juin 2017 et Avril 2018, tous les patients évoquant cliniquement un diagnostic de SDSI: un test de Fortin positif (97% des cas dans notre série) [9], une douleur à l'insertion trochantérienne du moyen fessier (ITMF) (96% des cas), au moins 3 manœuvres de mobilisation de l'articulation sacro-iliaque décrites par Laslett sur 5 douloureuses (97% des cas) [10] et une pseudoradiculalgie de type sciatique ou crurale (96% des cas). L'imagerie des articulations sacro-iliaques (Radiographie, scanner, IRM et Scintigraphie osseuse) était normale dans 92% des cas. Le reste de l'imagerie (Radiographies lombo-pelviennes, scanner du bassin et IRM lombaire) permettait d'éliminer les diagnostics différentiels (rachis et hanches). Les antécédents chirurgicaux et le coté douloureux étaient relevés.

Cinquante-quatre patients (dont 31 femmes) ont été ainsi inclus. L'âge moyen était de 58 ans (27-88). Sur 75 procédures, 33 étaient unilatérales et 21 bilatérales. Trente-neuf patients sur 54 étaient déjà opérés du rachis lombaire (22 arthrodèses lombo-sacrées et 17 sans arthrodèse).

Tous ces patients avaient préalablement été infiltrés deux fois par un radiologue, sous anesthésie locale, et guidage par TDM 2D sans amélioration significative (< 50%). L'irradiation moyenne par procédure (PDL) était de 305 mGy.cm en moyenne (123-513). Ces infiltrations négatives remettaient en cause le diagnostic clinique de SDSI. L'analyse des arthrographies sous guidage TDM 2D confirmait leur caractère extra-articulaire dans 84,7% des cas (Figure 1).

Nous avons donc proposé de renouveler l'infiltration-Test sous anesthésie générale, au bloc opératoire et sous navigation 3D (OARM Medtronic®) selon la technique chirurgicale décrite ci dessous :

**Installation** : L'intervention se déroulait en décubitus ventral sous anesthésie générale. Un manipulateur radiologique optimisait le centrage de la zone opératoire entre l'anneau et la table carbone.

**Repère de navigation** : Un clou de Steinmann était introduit au marteau dans la crête iliaque postérieure. Le référentiel de navigation était ainsi fixé et le scanner de repérage réalisé (Figure 2). Deux clous étaient mis en place lorsque l'os était ostéoporotique à des fins antirotatoires, permettant d'augmenter la stabilité du repère de navigation.

**Visée** : Deux trocarts de Jamshidi dédiés à la navigation étaient utilisés : le premier était introduit à la partie caudale de l'articulation et le second était introduit à la partie crâniale de

l'articulation (Figure 3). Le système de navigation permettait de suivre l'avancée du trocart en temps réel (Figure 4).

***Lavage articulaire :*** Les 2 trocarts étant intra-articulaires, 3 ml de Naropéine 2% étaient injectés à partir d'une seringue vissée (3 ml) sur un des 2 trocarts. L'obtention d'un reflux du liquide par le second trocart confirmait le lavage articulaire (Figure 5).

***Évaluation technique et clinique :***

Le reflux de Naropéine par le second trocart était vérifié à chaque procédure et permettait de valider techniquement le caractère articulaire du lavage sacro-iliaque.

La douleur était analysée à l'aide d'une Echelle Numérique Simple (ENS) avant et après réalisation de l'infiltration test. Une amélioration supérieure à 70% validait l'efficacité clinique de l'infiltration.

L'irradiation, la durée opératoire et les complications per ou postopératoires étaient également notées.



## Résultats

**Techniquement** : la durée opératoire moyenne était 13 minutes (7-17) en cas de procédure unilatérale et 21 minutes (15-31) en cas de procédure bilatérale. L'irradiation moyenne par procédure (PDL) était de 562,7 mGy.cm en moyenne (164-1319). Un reflux satisfaisant était observé en per-opératoire dans 92% des cas (69/75).

**Cliniquement** : la douleur était à 8,5 en moyenne en préopératoire (4-10) à l'ENS et à 3,1(0-8) en postopératoire immédiat ( $p=0,001$ ). Quatre-vingt-un pour cent des patients décrivaient une amélioration subjective supérieure à 70%, ce qui permettait de valider l'origine sacro-iliaque de la douleur ; alors que 19% des patients avaient une amélioration inférieure à 50% et restaient sans diagnostic étiologique à leurs douleurs.

Une complication à type d'hématome sous cutané extensif au point de ponction a été spontanément résolutif

## Discussion

Cette technique originale d'infiltration sacro-iliaque sous guidage 3D par navigation OARM semble techniquement reproductible, avec 92% de reflux lors du lavage articulaire et efficace avec 81% d'amélioration clinique pour des patients présentant un tableau clinique de SDSI dont l'infiltration sous guidage TDM 2D est en échec. L'intérêt principal de la technique est le suivi en temps réel de la trajectoire des trocarts d'infiltration permettant d'optimiser leur positionnement.

Les échecs des infiltrations préalables (TDM 2D) sont liés à la morphologie de l'articulation sacro-iliaque : ainsi, le sacrum est de forme et d'orientation variable d'un individu à l'autre avec un dimorphisme sexuel bien connu. De plus, la fréquence des anomalies de charnière complique la reproductibilité du geste d'infiltration standard, sous guidage radiographique ou TDM 2D.

La navigation 3D permet des trajectoires transosseuses quasi balistiques et d'atteindre ainsi la portion articulaire antérieure qui est la cible dans le SDSI dégénératif alors que la partie postérieure, ligamentaire, est la cible à atteindre dans les pathologies inflammatoires mais le consensus reste à confirmer [10].

L'irradiation pour le patient est liée sous OARM à l'acquisition préalable et semble supérieure à l'infiltration sous guidage TDM 2D. Cependant elle reste inférieure à une imagerie diagnostique comme une TDM du rachis lombaire qui délivre 700 mGy.cm en Moyenne (PDL) [11].

Une seule complication mineure est notée sur 75 procédures en plus du risque opératoire liée à l'anesthésie générale ce qui représente un risque faible.

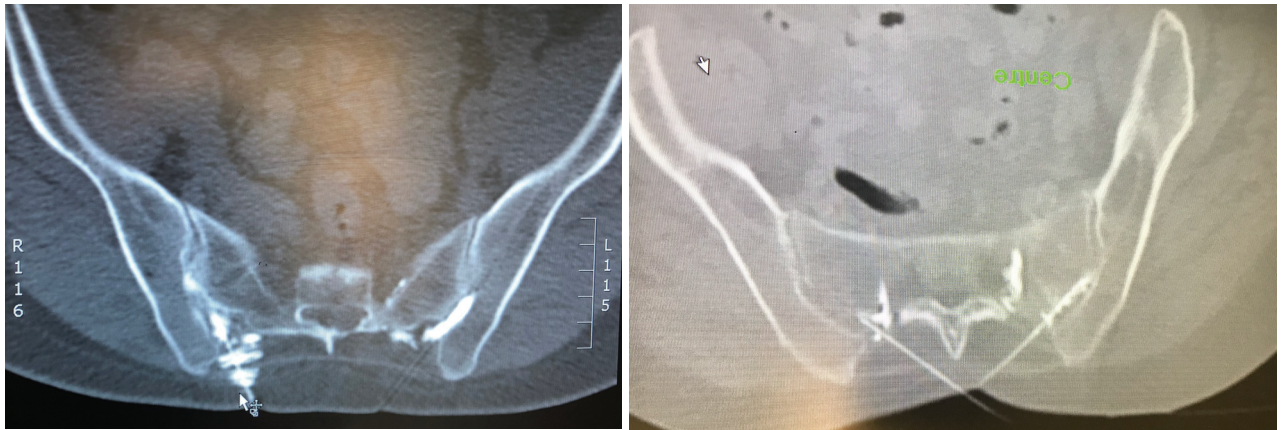
Le bénéfice est intéressant car l'infiltration sous OARM 3D permet d'identifier l'origine des douleurs résiduelles chez des patients dans une impasse thérapeutique malgré une imagerie sacro-iliaque normale et deux infiltrations test inefficaces pour des raisons anatomiques.

Cependant, il est impossible de vérifier l'absence de diffusion du produit anesthésique vers le plexus lombal en avant ou vers les foramens postérieurs des trous sacrés médialement ou encore vers les espaces ligamentaires postérieurs pouvant aboutir à des faux positifs. La présence de 2 trocarts est un moyen pour éviter l'injection en pression ce qui limite ainsi la fuite de liquide d'infiltration vers les espaces extra-articulaires adjacents.

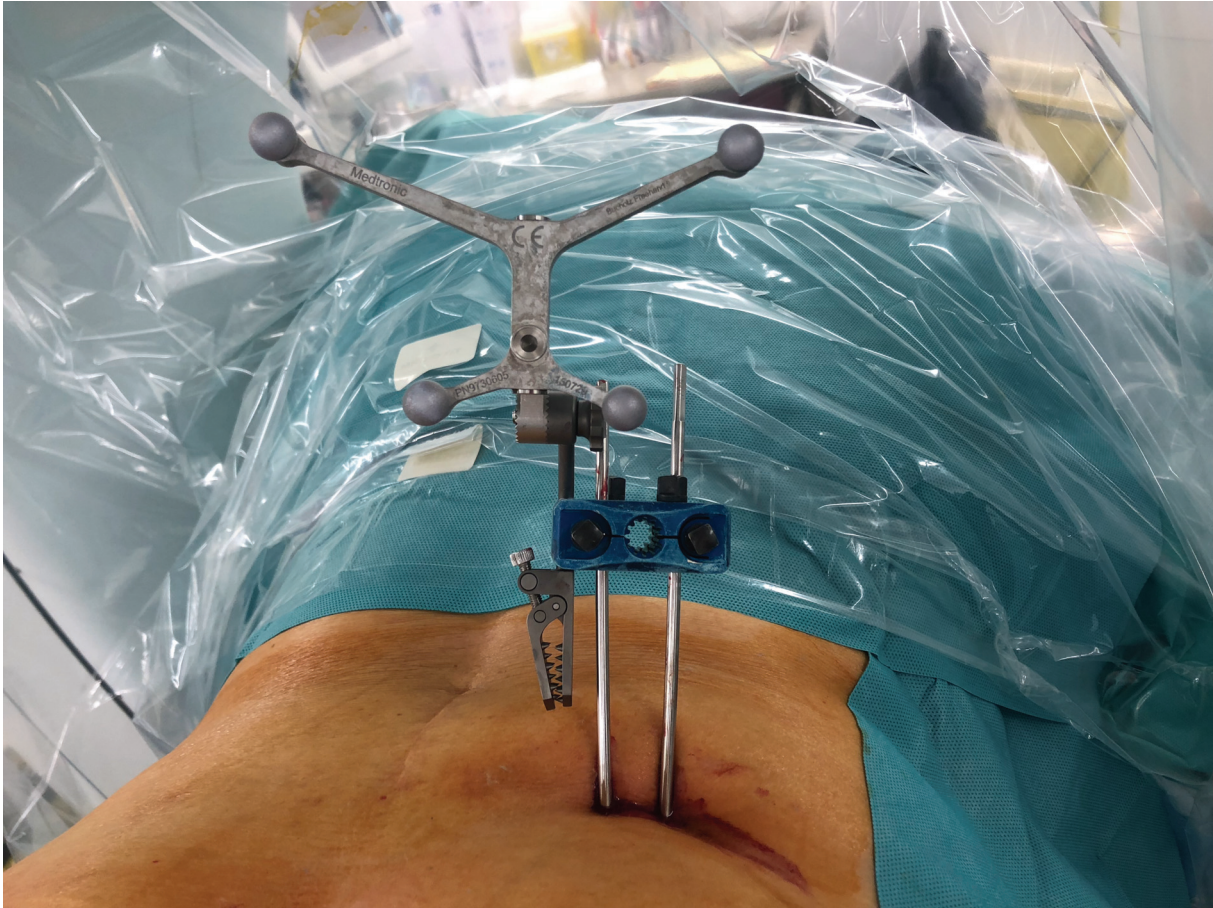
Enfin, aucun produit de contraste ou corticoïde retard n'a été utilisé car la procédure est validée par l'obtention du reflux d'anesthésique local pur. Ceci permet de respecter les recommandations HAS sur les injections épidurales. [13].

## **Conclusion**

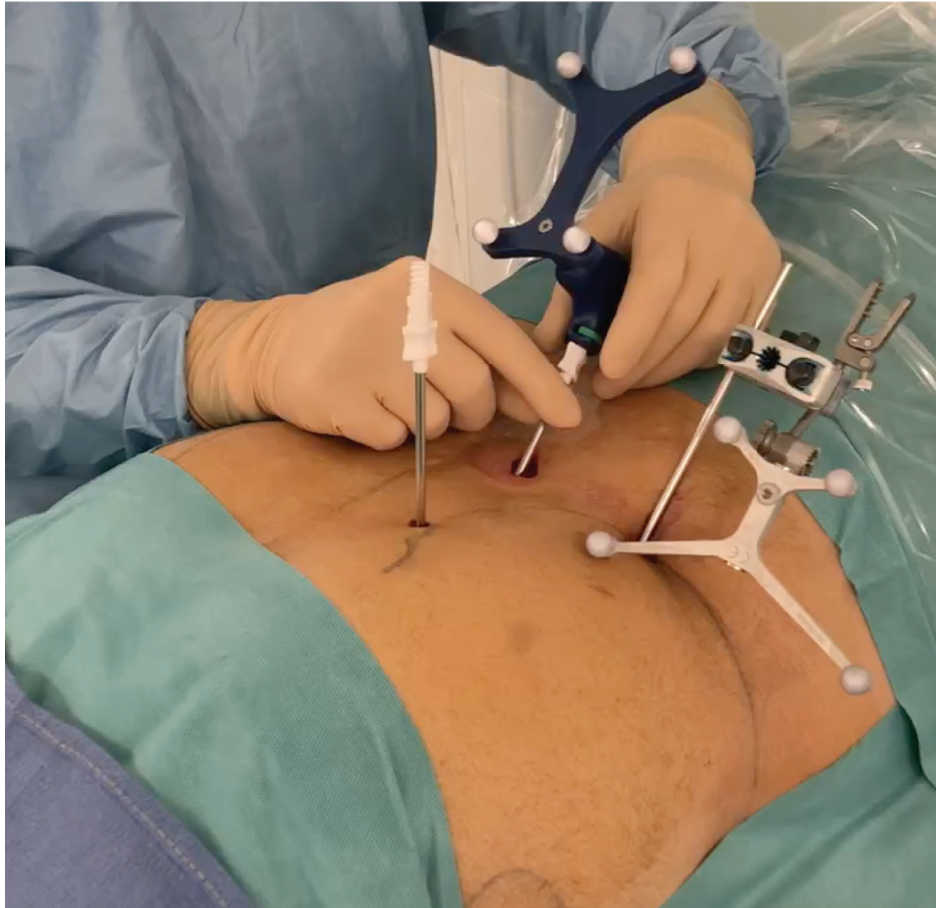
L'infiltration test de l'articulation sacro-iliaque sous anesthésie générale avec guidage tridimensionnel (OARM) est techniquement faisable et permet d'améliorer significativement les douleurs dans un groupe de patients atteints de SDSI en situation d'errance diagnostique après échec d'infiltrations sous guidage bidimensionnel (2D).



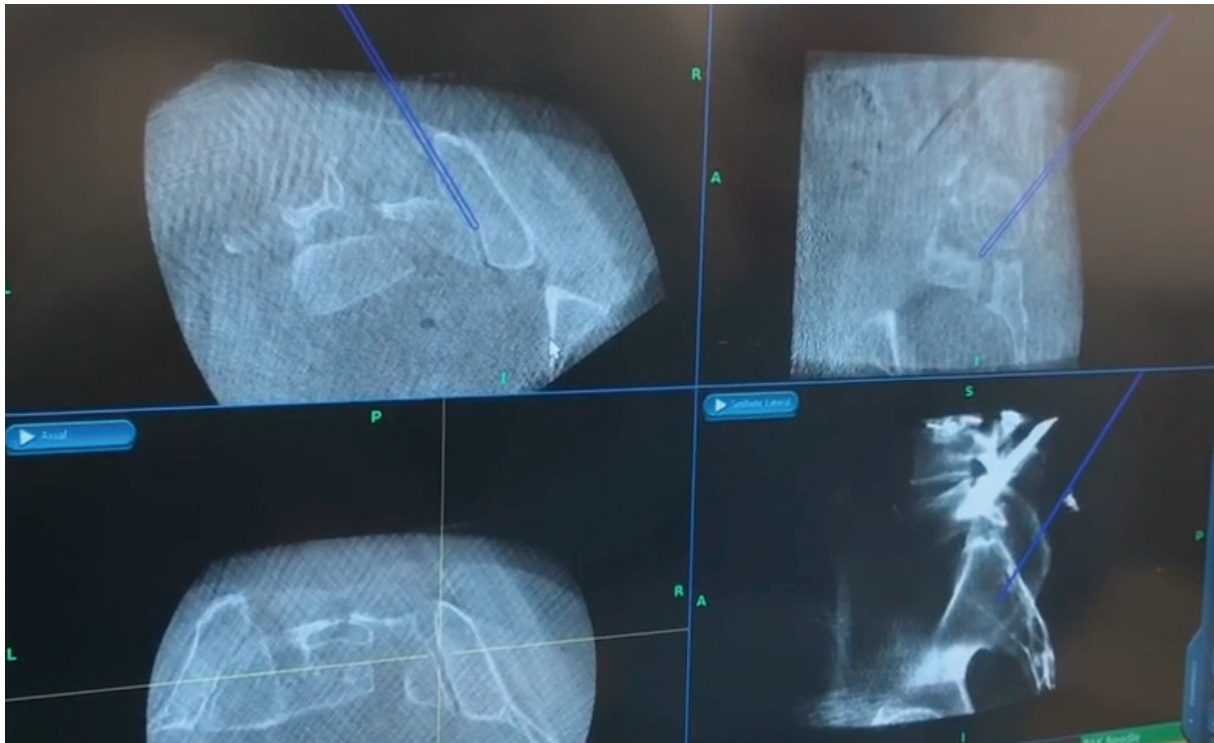
**Figure 1 :** Infiltrations sous anesthésie locale et guidage TDM 2D (*sans amélioration clinique (<50%) car le produit anesthésique a été injecté en extra-articulaire et non pas dans l'articulation sacro-iliaque*)



**Figure 2 :** Repère patient fixé sur la crête iliaque postérieure pour la Navigation 3D : *Un ou 2 clous de Steinmann de diamètre 5 millimètres et de 15 centimètres de long sont fixés sur la crête iliaque postérieure du patient et servent de repère pour la navigation.*



**Figure 3:** Deux trocars d'infiltration sont positionnés sous Navigation OARM 3D : Un à la partie caudale de l'articulation sacro-iliaque et un second, celui en mains de l'opérateur, à sa portion crâniale.



**Figure 4:** Progression du trocart contrôlée sous Navigation Tridimensionnelle : *Le trocart est visible comme en réalité augmentée sur la scanner réalisé en début de procédure ainsi que sur la reconstruction radiographique, en bas et à droite, qui permet de se repérer dans l'espace.*



T1

T2



**Figure 5 :** Surface semi lunaire gauche du sacrum et schématisation du lavage intra articulaire de Naropéine avec 2 trocarts : *Injection de 3ml de Naropéine 2% par le trocart situé à la portion crâniale de l'articulation sacro-iliaque (T1) et reflux par le trocart situé à sa portion caudale (T2).*

## Bibliographie

- [1] Zelle BA, Gruen GS, Brown S, George S. Sacroiliac joint dysfunction: evaluation and management. *Clin J Pain* 2005;21:446–55.
- [2] Sembrano JN, Polly DW. How often is low back pain not coming from the back? *Spine* 2009;34:E27–32. doi:10.1097/BRS.0b013e31818b8882.
- [3] Unoki E, Abe E, Murai H, Kobayashi T, Abe T. Fusion of Multiple Segments Can Increase the Incidence of Sacroiliac Joint Pain After Lumbar or Lumbosacral Fusion. *Spine* 2016;41:999–1005. doi:10.1097/BRS.0000000000001409.
- [4] Maigne JY, Planchon CA. Sacroiliac joint pain after lumbar fusion. A study with anesthetic blocks. *Eur Spine J* 2005;14:654–8. doi:10.1007/s00586-004-0692-6.
- [5] Braun J, Bollow M, Seyrekbasan F, Häberle HJ, Eggens U, Mertz A, et al. Computed tomography guided corticosteroid injection of the sacroiliac joint in patients with spondyloarthropathy with sacroiliitis: clinical outcome and followup by dynamic magnetic resonance imaging. *J Rheumatol* 1996;23:659–64.
- [6] Fritz J, König CW, Günaydin I, Clasen S, Kastler B, Kötter I, et al. [Magnetic resonance imaging -- guided corticosteroid-infiltration of the sacroiliac joints: pain therapy of sacroiliitis in patients with ankylosing spondylitis]. *Rofo* 2005;177:555–63. doi:10.1055/s-2005-858002.
- [7] Harmon D, O'Sullivan M. Ultrasound-guided sacroiliac joint injection technique. *Pain Physician* 2008;11:543–7.
- [8] Gupta S. Double needle technique: an alternative method for performing difficult sacroiliac joint injections. vol. 14. 2011.
- [9] Fortin JD, Falco FJ. The Fortin finger test: an indicator of sacroiliac pain. *Am J Orthop* 1997;26:477–80.
- [10] Laslett M, Aprill CN, McDonald B, Young SB. Diagnosis of sacroiliac joint pain: validity of individual provocation tests and composites of tests. *Man Ther* 2005;10:207–18. doi:10.1016/j.math.2005.01.003.
- [11] Borowsky CD, Fagen G. Sources of sacroiliac region pain: insights gained from a study comparing standard intra-articular injection with a technique combining intra- and peri-articular injection. *Archives of Physical Medicine and Rehabilitation* 2008;89:2048–56.
- [12] <https://nrd.irs.n.fr/radiologie>
- [13] [https://www.has-sante.fr/upload/docs/application/pdf/2018-04/hydrocortancyl\\_synthese\\_ct16248.pdf](https://www.has-sante.fr/upload/docs/application/pdf/2018-04/hydrocortancyl_synthese_ct16248.pdf)

# ARTICLE EN ANGLAIS

## TECHNICAL NOTE

### O-ARM-GUIDED SACROILIAC INJECTION

Bronsard N.<sup>1</sup>, Pelletier Y.<sup>1</sup>, Andréani O.<sup>2</sup>, de Peretti F.<sup>1</sup>, Trojani C.<sup>1</sup>

#### ABSTRACT

**Introduction:** Diagnosis of degenerative sacroiliac pain syndrome is difficult. Sacroiliac injection confirms diagnosis by relieving pain.

The present study aimed to describe a sacroiliac injection technique under O-arm guidance.

**Material and method:** Fifty-four patients, with a mean age of 58 years, presenting resistant sacroiliac pain syndrome after two 2D CT-guided injections received O-arm guided sacroiliac injection. Anesthetic reflux on joint lavage validated the technique. Clinical efficacy was assessed as pain relief on a simple numeric scale (positive if > 70%).

**Results:** Reflux was observed in 92% of cases. Pain was relieved in 81%, with mean score reduced to 3.1 from 8.5.

**Conclusion:** O-arm guided sacroiliac injection was reproducible and relieved sacroiliac pain after failure of 2D-guided injection, thus confirming the clinical diagnosis.

**Key-words:** Sacroiliac joint infiltration – O-arm - Navigation

## Introduction

Degenerative sacroiliac pain syndrome [1] concerns 15-30% of cases of chronic low-back pain [2], especially following lumbosacral fusion [3]. Clinical diagnosis is founded on clinical signs; X-ray, CT, scintigraphy or MRI are contributive only for ruling out other causes: infection or inflammation. The gold standard to confirm sacroiliac origin is the local anesthetic injection test [4],  $\geq 70\%$  pain reduction confirming diagnosis.

Imaging-guided injection is non-consensual, and subject to failure. Sacroiliac anatomy is notoriously sinuous, and the joint itself is deep, with variable morphology, and difficult to reach. Guidance by CT [5], MRI [6] and ultrasound [7] have been reported for inflammatory pathologies, targeting the posterior ligament complex. Several fluoroscopic protocols have also been described [8] to reach inside the joint. There have, however, been no studies of 3D-guided joint injection in degenerative pathologies.

The present technical note describes an original and reproducible sacroiliac injection technique guided by O-arm 3D navigation. The study hypothesis was that 3D-guided injection is feasible and reproducible, relieving sacroiliac pain after failure of two 2D-guided injections.

## Patients and methods

The present prospective study included all patients with sacroiliac pain clinically suspected on positive Fortin test [9] (97% of cases), pain at the trochanteric insertion of the gluteus medius (96%), pain on  $\geq 3$  out of 5 sacroiliac joint maneuvers following Laslett [10] (97%), and sciatic or crural pseudoradiculopathy (96%) between June 2017 and April 2018. Sacroiliac joint imaging (lumbar-pelvic X-ray, pelvic CT and lumbar MRI) was normal in 92% of cases. Lumbar-pelvic X-ray, pelvic CT and lumbar MRI ruled out differential diagnoses of spine or hip involvement. Surgical history and affected side were recorded.

Fifty-four patients were included: 31 female; mean age, 58 years (range, 27-88 years). Seventy-five procedures were performed in all: 33 unilateral and 21 bilateral. Thirty-nine patients had history of lumbar spine surgery: 22 with, 17 without lumbosacral fusion.

All patients had 2 prior injections performed by a radiologist under local anesthesia and 2D CT-navigation, without significant (<50%) improvement. Mean radiation dose-length product per procedure was 305 mGy.cm (range, 123-513). The negative results cast doubt on the clinical diagnosis of sacroiliac pain; 2D CT-guided arthrography confirmed injection to have been extra-articular in 84.7% of cases (Figure 1).

We therefore repeated the injection test, in theater under general anesthesia, using 3D navigation (O-arm®, Medtronic), with the protocol described below.

**Positioning:** The patient was positioned prone, under general anesthesia. A radiology technician optimized centering between the ring and carbon fiber top table.

**Navigation landmarking:** A Steinmann nail was hammered into the posterior iliac crest, fixing the navigation landmark for CT (Figure 2). Two nails were used in osteoporotic bone, to prevent rotation and enhance the stability of the navigation landmark.

**Aiming:** Two Jamshidi needles, dedicated for navigation, were used: 1 in the caudal and 1 in the cranial part of the joint (Figure 3). The navigation system monitored introduction in real time (Figure 4).

**Joint lavage:** As the 2 needles were intra-articular, 3 ml Naropein™ 2% (Ropivacaine) was injected from a screwed 3ml syringe through one of them, reflux in the second needle confirming successful lavage (Figure 5).

**Technical and clinical assessment:**

Ropivacaine reflux was checked at each procedure, to validate articular lavage.

Pain was assessed on a simple numeric scale before and after the injection test. >70% improvement validated injection efficacy.

Radiation dose, operative time and intra- and post-operative complications were recorded.

## Results

**Technically:** Mean operative time was 13 minutes (range, 7-17) in unilateral and 21 minutes (range, 15-31) in bilateral procedures. Mean radiation dose-length product was 562.7 mGy.cm (range, 164-1,319). Satisfactory reflux was observed in 92% of cases (69/75).

**Clinically:** Mean pain score was 8.5 (range, 4-10) preoperatively, and 3.1 (range, 0-8) immediately postoperatively ( $p=0.001$ ). 81% of patients reported >70% improvement, validating the sacroiliac origin of their pain; 19% reported <50% improvement, precluding etiological diagnosis.

One extensive subcutaneous injection site hematoma showed spontaneous resolution.

## Discussion

This original O-arm 3D-guided sacroiliac injection technique seems technically reproducible, with 92% reflux in joint lavage and 81% clinical improvement in sacroiliac pain where 2D CT navigation resulted in failure. Its main advantage is real-time monitoring of the needle trajectory, optimizing positioning.

The failure of the 2D-guided injections was related to joint morphology, with variable interindividual sacral form and well-known sex-related dimorphism. Frequent hinge abnormalities further complicate standard injection under radiographic or 2D CT control.

3D navigation enables an almost ballistic-quality injection trajectory, thus reaching the anterior part of the joint, which is the target in degenerative sacroiliac pain, while the posterior, ligamentous part is the target in inflammatory pathology, although this consensus remains to be confirmed [10].

In the O-arm technique, radiation dose concerns the prior acquisition, and seems to be higher than in 2D CT navigation, but still less than in diagnostic imaging such as lumbar spine CT, which involves a mean 700 mGy.cm [11].

In 75 procedures, there was only 1, minor, complication, apart from the anesthesia-related risk, which is low.

The advantage of O-arm 3D navigation lies in identifying the origin of residual pain in case of therapeutic failure despite normal sacroiliac imaging and 2 ineffective injection tests, due to anatomical issues.

It is, however, impossible to check anesthetic spread anteriorly toward the lumbar plexus, medially toward the posterior foramina of the sacral holes or posteriorly toward the ligamentous spaces, which may lead to false positives. The two needles avoid the need for injection under pressure, reducing the risk of leakage into adjacent extra-articular spaces.

No contrast medium or corticosteroids were used, as the procedure was validated by the local reflux; this allows the French health authority recommendations for epidural injection to be respected [13].



## **Conclusion**

The sacroiliac joint injection test, performed under general anesthesia and 3D O-arm navigation prove technically feasible, significantly improving pain in a series of sacroiliac pain syndrome with diagnostic doubt following failure of 2D-guided injection.

## Figures

Figure 1: 2D CT-guide injection under local anesthesia: extra-articular injection, resulting in <50% pain relief.

Figure 2: 3D navigation landmark fixed on posterior iliac crest. One or 2 Steinmann nails (5 mm x 15 cm) in posterior iliac crest, as navigation landmarks.

Figure 3: Two needles positioned under 3D navigation: one in the caudal part of the joint, one (here in the operator's hands) in the cranial part.

Figure 4: Needle advancement controlled under 3D navigation. Needle visible as in augmented reality on the CT scan at start of procedure and on radiographic reconstruction, bottom right, for 3D location.

Figure 5: Left half-moon sacral surface and diagram of Naropein™ (Ropivacaine) joint lavage with 2 needles. Injection of 3ml Naropein™ 2% via cranial needle, reflux in caudal needle.

## References

- [1] Zelle BA, Gruen GS, Brown S, George S. Sacroiliac joint dysfunction: evaluation and management. *Clin J Pain* 2005;21:446–55.
- [2] Sembrano JN, Polly DW. How often is low back pain not coming from the back? *Spine* 2009;34:E27–32. doi:10.1097/BRS.0b013e31818b8882.
- [3] Unoki E, Abe E, Murai H, Kobayashi T, Abe T. Fusion of Multiple Segments Can Increase the Incidence of Sacroiliac Joint Pain After Lumbar or Lumbosacral Fusion. *Spine* 2016;41:999–1005. doi:10.1097/BRS.0000000000001409.
- [4] Maigne JY, Planchon CA. Sacroiliac joint pain after lumbar fusion. A study with anesthetic blocks. *Eur Spine J* 2005;14:654–8. doi:10.1007/s00586-004-0692-6.
- [5] Braun J, Bollow M, Seyrekbasan F, Häberle HJ, Eggens U, Mertz A, et al. Computed tomography guided corticosteroid injection of the sacroiliac joint in patients with spondyloarthropathy with sacroiliitis: clinical outcome and followup by dynamic magnetic resonance imaging. *J Rheumatol* 1996;23:659–64.
- [6] Fritz J, König CW, Günaydin I, Clasen S, Kastler B, Kötter I, et al. [Magnetic resonance imaging -- guided corticosteroid-infiltration of the sacroiliac joints: pain therapy of sacroiliitis in patients with ankylosing spondylitis]. *Rofo* 2005;177:555–63. doi:10.1055/s-2005-858002.
- [7] Harmon D, O'Sullivan M. Ultrasound-guided sacroiliac joint injection technique. *Pain Physician* 2008;11:543–7.
- [8] Gupta S. Double needle technique: an alternative method for performing difficult sacroiliac joint injections. vol. 14. 2011.
- [9] Fortin JD, Falco FJ. The Fortin finger test: an indicator of sacroiliac pain. *Am J Orthop* 1997;26:477–80.
- [10] Laslett M, Aprill CN, McDonald B, Young SB. Diagnosis of sacroiliac joint pain: validity of individual provocation tests and composites of tests. *Man Ther* 2005;10:207–18. doi:10.1016/j.math.2005.01.003.
- [11] Borowsky CD, Fagen G. Sources of sacroiliac region pain: insights gained from a study comparing standard intra-articular injection with a technique combining intra- and peri-articular injection. *Archives of Physical Medicine and Rehabilitation* 2008;89:2048–56.
- [12] <https://nrd.irsn.fr/radiologie>

[13] [https://www.has-sante.fr/upload/docs/application/pdf/2018-04/hydrocortancyl\\_synthese\\_ct16248.pdf](https://www.has-sante.fr/upload/docs/application/pdf/2018-04/hydrocortancyl_synthese_ct16248.pdf)

*Troisième partie*

*Deuxième article*

*Soumis pour publication*

***Diagnostic du Syndrome***  
***Douloureux Sacro-Iliaque***  
***après arthrodèse lombo-***  
***sacrée***

## MEMOIRE ORIGINAL

### **TITRE : DIAGNOSTIC DU SYNDROME DOULOUREUX SACRO-ILIAQUE APRES ARTHRODESE LOMBO-SACREE.**

**Auteurs :** Bronsard N.<sup>1</sup>, Pelletier Y.<sup>1</sup>, Darmante H.<sup>1</sup>, Andréani O.<sup>2</sup>, de Peretti F.<sup>1</sup>, Trojani C.<sup>1</sup>

1 : Service de Chirurgie Orthopédique - Traumatologique & Chirurgie vertébrale  
Institut Universitaire Locomoteur et du Sport

Hôpital Pasteur 2 CHU de Nice 30 voie Romaine 06000 Nice

2 : Service de Radiologie Ostéo-Articulaire

Hôpital Pasteur 2 CHU de Nice 30 voie Romaine 06000 Nice

**Article soumis le 15 octobre 2019 dans l'OTSR (Orthopaedics and Traumatology Surgery and Research (référence OTSR-RCO-D-19-00711)).**



Orthopaedics & Traumatology: Surgery & Research <em@editorialmanager.com>

Mar 15/10/2019 08:57

Vous ☺



Editorial Manager

Orthopaedics & Traumatology: Surgery & Research

Diagnostic du syndrome douloureux sacro-iliaque après arthrodèse lombo-sacrée.

Dr. Yann Pelletier

Dear Dr. Yann Pelletier,

Your submission entitled "Diagnostic du syndrome douloureux sacro-iliaque après arthrodèse lombo-sacrée." has been received by Orthopaedics & Traumatology: Surgery & Research

You may check on the progress of your paper by logging on to the Editorial Manager as an author. The URL is <https://www.editorialmanager.com/otsr/>.

If you need to retrieve password details, please click the "Send Login Details" link on the Login page.

Your manuscript will be given a reference number once an Editor has been assigned.

Thank you for submitting your work to this journal.

Kind regards,

Editorial Manager

Orthopaedics & Traumatology: Surgery & Research

## **Titre : Diagnostic du syndrome douloureux sacro-iliaque après arthrodèse lombo-sacrée**

Abstract :

### **Introduction :**

Un tiers des lombalgies basses serait imputables à l'articulation sacro-iliaque (ASI). Cette prévalence augmente après arthrodèse lombo-sacrée. Un "Fortin Finger test" positif fait suspecter l'origine SI des douleurs mais l'examen clinique et l'imagerie sont non spécifiques et peu contributifs. Le gold standard reste l'infiltration-test aux anesthésiques locaux. Une amélioration de la douleur de plus de 70% après l'injection valide le diagnostic de syndrome douloureux d'origine SI.

L'hypothèse de cette étude est que le diagnostic du syndrome douloureux sacro-iliaque (SDSI) après arthrodèse lombo-sacrée est confirmé par une infiltration sacro-iliaque intra-articulaire efficace.

L'objectif principal de cette étude est d'évaluer la diminution de la douleur après infiltration test intra-articulaire SI sur une échelle numérique simple (ENS).

### **Matériels et méthodes :**

Tous les patients présentant des douleurs (ENS > 7/10) suspectes de SDSI, un an après une arthrodèse lombo-sacrée avec signe de Fortin positif étaient inclus. Les pathologies lombaires, de hanche ou inflammatoires de l'ASI étaient exclus. Chaque patient bénéficiait d'une infiltration-test aux anesthésiques locaux de l'ASI sous guidage 2D. En cas d'échec, une seconde infiltration 2D était réalisée puis une dernière sous guidage 3D en cas d'échec itératif. Une amélioration de la douleur sur l'ENS > 70% dans les 2 premiers jours suivant l'infiltration validait le diagnostic. Le caractère intra-articulaire ou non de l'infiltration était notée.

Quatre-vingt quatorze patients d'âge moyen 57 ans ont été inclus dont 70% de femmes.

### **Résultats :**

Quatre-vingt cinq patients sur 94 (90%) ont été améliorés par une des trois d'infiltrations. L'ENS moyen des patients était de 8,6/10 (7-10) avant infiltration et de 1,7/10 après infiltration (0-3) (p=0,0001). Sur 146 infiltrations sous guidage 2D, on retrouvait 41% d'efficacité et 61% d'injections intra-articulaire. Sur 34 infiltrations avec guidage 3D on notait 73% d'efficacité et 100% d'injections intra-articulaires.

### **Discussion :**

Cette étude montre que le diagnostic clinique du SDSI après arthrodèse lombo-sacrée est confirmé par une infiltration SI intra-articulaire. Cette infiltration si elle est non contributive sous anesthésie locale et TDM 2D peut être répétée sous anesthésie générale et OARM 3D. Cette stratégie diagnostique a permis de valider le diagnostic clinique de SDSI après arthrodèse lombo-sacrée chez 9 patients sur 10.

### **Conclusion :**

Après échec de deux infiltrations sacro-iliaques sous contrôle TDM 2D, l'infiltration sous guidage 3D est une alternative permettant de redresser le diagnostic de syndrome douloureux sacro-iliaque après arthrodèse lombo-sacrée.

Mots-clés : **Douleur sacro-iliaque, arthrodèse lombo-sacrée, infiltration test, diagnostic**

KeyWords: Sacroiliac joint pain, Lumbosacral fusion, infiltration, diagnostic

Niveau de preuve : IV: Etude rétrospective

## **Introduction :**

Un tiers des lombalgies basses [1, 2] seraient d'origine sacro-iliaque (SI). Cette prévalence augmente chez les patients présentant des douleurs persistantes après arthrodèse lombo-sacrée [3-5].

La dégénérescence adjacente à une arthrodèse rachidienne, déjà décrite dans la littérature, semble liée à une augmentation des contraintes mécaniques secondaires à une fusion vertébrale [6]. L'articulation sacro-iliaque (ASI) située entre le rachis lombo-sacré et l'articulation coxo-fémorale est caractérisée par une faible mobilité physiologique, inférieure à 4° [7-9] et une grande stabilité liée à une forte congruence ostéo-articulaire et un riche renfort ligamentaire entre le sacrum et l'os coxal. Anatomiquement, on y individualise deux parties : une zone ligamentaire postérieure et une zone articulaire antérieure et supérieure [10]. Le diagnostic clinique des douleurs SI est suspecté par le "Finger test" décrit par Fortin [11] mais sa sensibilité est modeste (71%) et sa spécificité mauvaise (46%) [12]. Laslett [13] a mis en évidence que la positivité de trois tests de provocation des douleurs de l'articulation sacro-iliaque parmi un panel de 5 (compression test, distraction test, sacral thrust test, thigh thrust test, Gaenslen's test right and left) était prédictive d'une atteinte de l'ASI avec une bonne spécificité (94%). Le gold standard pour faire le diagnostic de douleur d'origine SI reste l'infiltration test aux anesthésiques locaux : l'amélioration de la douleur doit être de plus 70% pour confirmer le diagnostic [14].

L'hypothèse de cette étude est que le diagnostic clinique du syndrome douloureux sacro-iliaque (SDSI) après arthrodèse lombo-sacrée est confirmé par une infiltration SI intra-articulaire.

L'objectif principal de cette étude est d'évaluer la diminution de la douleur après une infiltration sacro-iliaque intra-articulaire sur une Echelle Numérique Simple (ENS).



## **Matériels et méthodes :**

Il s'agissait d'une étude rétrospective réalisée entre janvier 2017 et janvier 2019.

Les critères d'inclusion étaient les suivants :

- Patient présentant une douleur évocatrice d'une origine SI cotée  $>$  à 7 sur 10 sur une échelle numérique simple (ENS).
- Un signe de Fortin positif
- Une chirurgie d'arthrodèse lombo-sacrée  $>$  à 1 an. (Figure 1)

Les critères d'exclusion étaient les suivants :

- Arthrodèse lombaire sans prise sacrée
- Pathologie lombaire symptomatique
- Atteinte inflammatoire, tumorale, traumatique ou infectieuse de l'ASI
- Coxarthrose ou antécédent d'arthroplastie de hanche

## **Données d'interrogatoire**

Nous avons relevé pour chaque patient :

- L'âge, le sexe, le poids, la taille et l'Indice de Masse Corporelle (IMC)
- Le caractère uni ou bilatéral des douleurs
- Le nombre de chirurgies lombaires préalables ainsi que le nombre de segments inclus dans l'arthrodèse préalable
- Le temps d'errance diagnostic (en mois) c'est à dire la durée entre le début des douleurs et la date du diagnostic.
- L'activité professionnelle

## **Bilan clinique et paraclinique systématique**

En plus du test de Fortin, nous avons noté la présence dans notre population des signes cliniques suivants :

- Une douleur déclenchée par au moins trois manœuvres dynamiques de provocation sur les cinq manœuvres suivantes [13]:
  - Le distraction provocation SI test
  - Le compression provocation SI test
  - Le sacral thrust provocation SI test

- Le Gaenslen's provocation SI test
- Le thigh thrust provocation SI test
- Une douleur vive à l'insertion trochantérienne du moyen fessier (ITMF)
- Une pseudo-radiculalgie non expliquée par l'imagerie rachidienne (crurale ou sciatique)
- Une douleur maximale en position assise

Un bilan d'imagerie sacro-iliaque a été réalisé:

- Radiographies obliques (inlet et outlet) et de profil centrées sur les sacro-iliaques.
- Scanner du sacrum entier afin de chercher une anomalie de la charnière lombo-sacrée.
- IRM afin de rechercher une atteinte dégénérative ou inflammatoire de l'ASI.
- Scintigraphie osseuse au technétium (recherche d'anomalie SI, lombaire ou coxo-fémorale)

Un bilan d'imagerie complémentaire permettait d'éliminer toute pathologie associée:

- Radiographies et IRM du rachis lombaire
- Radiographies et IRM des hanches

## **Infiltrations Sacro-iliaques**

Chaque patient a bénéficié d'une infiltration de l'articulation sacro-iliaque sous contrôle scanner 2D. La procédure était standardisée avec une arthrographie systématique permettant d'analyser son caractère intra ou extra-articulaire. Après une anesthésie locale à la Xylocaïne 1%, 4 ml de Naropéine 2,5% sont injectés dans l'articulation ainsi que 1 ml de corticostéroïdes. En cas d'inefficacité (<70% d'amélioration), les patients réalisaient une deuxième infiltration 2D.

Une infiltration était intra-articulaire quand le produit de contraste atteignait le tiers antérieur de l'articulation sur les coupes axiales comme le montre la Figure 2.

En cas de nouvel échec et devant la suspicion clinique, une troisième infiltration Test était proposée au bloc opératoire sous anesthésie générale et sous guidage 3D (navigation OARM). L'efficacité clinique était évaluée par l'évolution de la douleur (ENS) avant l'infiltration puis à J+2. Une diminution de plus de 70% de la douleur validait l'efficacité de l'infiltration et ainsi le diagnostic clinique.

La validité technique en cas d'injection intra-articulaire sous guidage 3D était obtenue par le reflux du liquide injecté par le second trocart après "lavage articulaire" [15]

## **Description de la population**

Nous avons inclus 94 patients en 2 ans.

L'âge moyen était de 57 ans. La population d'étude était composée à 70% de femmes, multi-opérées (plus de 2 fois en moyenne). On retrouvait un délai moyen de presque 3 ans entre l'arthrodèse lombo-sacrée et le diagnostic de douleur d'origine sacro-iliaque.

Les caractéristiques détaillées de la population sont décrites dans le Tableau 1.

Concernant le diagnostic clinique du SDSI, les patients présentaient une douleur à la palpation de l'ITMF dans **91%** des cas (n=86), une douleur provoquée après au moins 3 manœuvres de mobilisation de l'ASI dans **96%** des cas (n=90), une radiculalgie mal systématisée dans **99%** des cas (n=93) et une douleur maximale en position assise dans **98%** des cas (n=92).

On notait à l'imagerie, **19%** d'anomalie de charnière lombo-sacrée (n=18), **24%** d'arthrose sacro-iliaque (n=23). La scintigraphie était négative dans **96%** des cas (n=90)

## **Analyses statistiques**

Les variables quantitatives sont exprimées par leur moyenne (+- écart-type) et les variables qualitatives par leur fréquence absolue (relative %). Nous avons utilisé un test de Student apparié afin de comparer l'ENS avant et après infiltration. Le seuil de significativité a été fixé à 0,05. La collecte des données a été réalisée à l'aide de l'application EasyMedStat ([www.easymedstat.com](http://www.easymedstat.com); Neuilly-sur-Seine ; France).

## Résultats

### Résultats de la stratégie d'infiltration sacro-iliaque

#### Évolution de l'ENS:

Suite à la 1ère infiltration, 42 patients ont été améliorés avec une ENS moyenne passant de 8,6 (7-10) à 1,4 (0-3) ( $p=0,0001$ )\*.

Les 52 patients en échec thérapeutique ont à nouveau été infiltrés sous guidage 2D.

Suite à la 2nde infiltration, 18 patients ont été améliorés avec une ENS moyenne passant de 8,5 (7-10) à 2,1 (0-3). ( $p<0,05$ ).

Les 34 patients en échec thérapeutique ont alors bénéficié d'une dernière infiltration sous guidage 3D (OARM).

Suite à la 3ème infiltration, 25 patients ont été améliorés avec une ENS moyenne passant de 8,4 (7-10) à 1,4 (0-3). ( $p=0,0001$ ).

Au total 85 patients sur 94 ont été améliorés ( $> 70\%$ ) par une infiltration intra-articulaire de l'articulation sacro-iliaque. L'ENS moyenne est passée de 8,6/10 (7-10) avant l'infiltration à 1,7/10 (0-3) après ( $p=0,0001$ ).

L'ENS moyenne des 9 patients dont le diagnostic n'a pas été confirmé par l'infiltration était de 8,0/10 (7-10) avant infiltration et de 5,78/10 après infiltration (3-8).

L'évolution de l'ENS après les infiltrations SI est statistiquement significative

Les réponses aux 3 séries d'infiltrations sont précisées dans la Figure 3.

#### Efficacité de l'infiltration et son caractère intra- ou extra-articulaire :

- Première infiltration (2D) : 58 étaient intra-articulaires, 41 patients ont été améliorés. et 1 seul patient "extra-articulaire" a été amélioré.
- Deuxième infiltration (2D) : 31 étaient intra-articulaires et 18 patients ont été améliorés. Aucun "extra-articulaire" n'a été amélioré.
- Troisième infiltration (3D): 34 étaient intra-articulaire (reflux de liquide) et 25 patients ont été améliorés.
- Au terme des 3 séries d'infiltrations, le diagnostic clinique de SDSI a été confirmé pour 85 patients (90,4%) sur 94.
- Pour 9 patients (9,6%), le diagnostic n'a pas été confirmé.

- Au total, sur 146 infiltrations 2D, 61% ont été intra-articulaires mais seulement 41% ont été efficaces.
- 98% des patients améliorés par l'infiltration 2D ont eu une injection intra-articulaire.

La répartition des réponses aux 3 vagues d'infiltration SI est détaillée dans le Tableau 2.

## Discussion

Cette étude montre que le diagnostic clinique du SDSI après arthrodèse lombo-sacrée est confirmé par une infiltration SI intra-articulaire. Cette infiltration si elle est non contributive sous anesthésie locale et TDM 2D peut être répétée sous anesthésie générale et OARM 3D. Cette stratégie diagnostique a permis de valider le diagnostic clinique de SDSI après arthrodèse lombo-sacrée chez 9 patients sur 10. L'hypothèse de cette étude est ainsi vérifiée.

Aucun signe clinique, pris isolément, n'est spécifique du SDSI: le Finger-test [11], les manœuvres dynamiques de provocation de l'ASI [13] et les pseudo-radicalgies [16] sont déjà décrits dans la littérature. En revanche, la douleur à la palpation de l'ITMF évoquée par Slipman [17] n'a jamais été décrite dans la littérature comme étant quasi systématique (93% dans notre série) dans ce contexte mécanique particulier des arthrodèses lombo-sacrées. Il n'est pas spécifique de l'ASI mais devrait, vu sa fréquence, être ajouté aux faisceaux d'arguments cliniques évocateurs d'un SDSI. L'errance diagnostique, 3 ans en moyenne dans notre étude, semble également intéressante à noter car cela est lié à une sous estimation du diagnostic de SDSI.

L'absence d'anomalie de l'articulation sacro-iliaque en cas de SDSI est bien décrite dans la littérature [18]. L'arthrose sacro-iliaque, 27% dans notre série, aurait une prévalence entre 10% et 78% chez l'adulte selon Jajic [19], et cela semble plus fréquent après arthrodèse lombaire selon Longo [20] mais sans corrélation anatomo-clinique. De même, nous avons retrouvé 19% de dysmorphie du sacrum contre 5 à 35% dans la population générale [21] mais là encore sans corrélation anatomo-clinique. Ce paramètre peut être un facteur prédisposant mais ne semble pas prédictif d'une atteinte sacro-iliaque. Enfin la scintigraphie négative, 95% dans notre série, n'élimine pas le diagnostic mais permet d'éliminer les diagnostics différentiels.

L'examen clinique et l'imagerie ne permettant pas de faire le diagnostic, l'infiltration-test reste la référence pour identifier les douleurs d'origine SI. Notre stratégie diagnostique repose sur l'infiltration SI sous guidage 2D mais si elle est inefficace il faut vérifier l'arthrographie et la renouveler car dans notre étude, 98% des infiltrations extra-articulaires sont inefficaces et 98% des patients au diagnostic confirmé ont eu une infiltration intra-articulaire. En cas d'échec itératif, l'infiltration SI sous contrôle 3D (OARM) permet de confirmer le diagnostic. En effet, l'infiltration sous guidage 3D, est une technique innovante qui permet, grâce à la Navigation, d'obtenir un reflux de liquide anesthésique par un second

trocarts ce qui confirme la position intra-articulaire des trocarts. L'irradiation de cette procédure est supérieure à une infiltration sous guidage 2D mais elle reste inférieure à celle d'un scanner diagnostique du rachis lombaire [15]. L'amélioration significative (>70%) des douleurs après ces 3 vagues d'infiltrations permet de confirmer le diagnostic suspecté cliniquement chez 9 patients sur 10. Szadek [16] a rapporté une grande hétérogénéité dans la littérature, des techniques d'infiltrations de l'ASI en fonction du produit utilisé (lidocaïne ou bupivacaïne), du volume injecté (de 1 à 4 mL) et de l'utilisation ou non de corticostéroïdes. Certains auteurs [22, 23], utilisent même deux infiltrations successives efficaces pour valider le diagnostic à cause d'un taux non négligeable de faux-positifs. Dans la littérature, 4 à 20% des infiltrations guidées sous radioscopie sont extra-articulaires [13, 22, 24] tandis que les infiltrations sous guidage TDM 2D sont extra-articulaires dans 24% des cas d'après Althoff [25]. Dans notre série, 39% des infiltrations sous guidage TDM 2D sont extra-articulaires, ce qui est probablement lié à notre courbe d'apprentissage mais nous pensons donc qu'une seule infiltration objectivement intra-articulaire et significativement efficace (>70%) suffit pour affirmer l'origine SI de la douleur sur une population sélectionnée. L'injection intra-articulaire est même controversée puisqu'elle est difficile à objectiver. Borowski [26], retrouve seulement 12,5% d'efficacité avec des injections intra-articulaires et propose des infiltrations combinées intra et extra-articulaires pour atteindre 31,25% d'efficacité. Murakami [27] retrouve également une meilleure efficacité avec des infiltrations péri-articulaires isolées mais la sélection de ses patients est moins stricte que la nôtre puisqu'il inclus des patients répondant positivement à une seule manœuvre de provocation de la douleur SI ce qui n'est pas spécifique de l'ASI [13 Laslett]. Enfin, Unoki [5] et Ivanov [28] retrouvent une corrélation entre le nombre de segments fusionnés et la survenue d'un SDSI, mais Ha [29] ne confirme pas ces résultats. Dans notre étude, 69% des patients présentaient une arthrodèse courte (1 ou 2 niveaux) donc il faut penser au SDSI même pour une arthrodèse mono-segmentaire. En effet, la dégénérescence adjacente à une arthrodèse rachidienne ("syndrome néo-charnière") est largement décrite dans la littérature, pour les déformations rachidiennes et elle est liée à une augmentation des contraintes mécaniques secondaire à la fusion vertébrale [6, 30]. Il semble donc logique de l'étendre à l'ASI en dessous de la charnière lombo-sacrée ce que confirme la littérature récente sur la prévalence de l'atteinte dégénérative de la SI après arthrodèse lombo-sacrée [5, 29, 31].

Les points forts de notre étude sont d'un part l'homogénéité du groupe de patients (fixation lombo-sacrée associée un Finger-test positif) ainsi que son effectif important. D'autre part, nous avons également élaboré une stratégie diagnostique avec 3 infiltrations successives si nécessaire, les deux premières sous contrôle TDM 2D et la troisième sous contrôle OARM

3D, pour identifier l'origine de la douleur avec 2 paramètres importants : le caractère intra-articulaire de l'infiltration SI pour être efficace et la description d'une technique innovante avec guidage 3D pour confirmer le diagnostic suspecté cliniquement chez des patients en errance diagnostique [15]. Les principales faiblesses de notre étude sont le caractère rétrospectif et l'absence de groupe contrôle, mais nous n'avons pas trouvé d'étude dans la littérature qui décrit une population comparable à la nôtre.



## **Conclusion**

Le diagnostic clinique de SDSI après une arthrodèse lombo-sacrée est confirmé par une infiltration sacro-iliaque intra-articulaire efficace. Si l'infiltration sous anesthésie locale et TDM 2D, même répétée est non contributive, il faut la renouveler sous anesthésie générale et guidage 3D (OARM). Cette stratégie diagnostique nous a permis de valider le diagnostic de SDSI après arthrodèse lombo-sacrée chez 9 patients sur 10.

## Bibliographie

1. Schwarzer AC, Aprill CN, Bogduk N. The sacroiliac joint in chronic low back pain. *Spine* 1995;20:31–7.
2. Sembrano JN, Polly DW. How often is low back pain not coming from the back? *Spine* 2009;34:E27–32.
3. Katz V, Schofferman J, Reynolds J. The sacroiliac joint: a potential cause of pain after lumbar fusion to the sacrum. *J Spinal Disord Tech* 2003;16:96–9.
4. DePalma MJ, Ketchum JM, Saullo TR. Etiology of chronic low back pain in patients having undergone lumbar fusion. *Pain Med* 2011;12:732–9.
5. Unoki E, Abe E, Murai H, Kobayashi T, Abe T. Fusion of Multiple Segments Can Increase the Incidence of Sacroiliac Joint Pain After Lumbar or Lumbosacral Fusion. *Spine* 2016;41:999–1005.
6. Park P, Garton HJ, Gala VC, Hoff JT, McGillicuddy JE. Adjacent segment disease after lumbar or lumbosacral fusion: review of the literature. *Spine* 2004;29:1938–44.
7. Stureson B, Selvik G, Udén A. Movements of the sacroiliac joints. A roentgen stereophotogrammetric analysis. *Spine* 1989;14:162–5.
8. Egund N, Olsson TH, Schmid H, Selvik G. Movements in the sacroiliac joints demonstrated with roentgen stereophotogrammetry. *Acta Radiol Diagn (Stockh)* 1978;19:833–46.
9. Vleeming A, Van Wingerden JP, Dijkstra PF, Stoeckart R, Snijders CJ, Stijnen T. Mobility in the sacroiliac joints in the elderly: a kinematic and radiological study. *Clin Biomech (Bristol, Avon)* 1992;7:170–6.
10. Cohen SP. Sacroiliac joint pain: a comprehensive review of anatomy, diagnosis, and treatment. *Anesthesia & Analgesia* 2005;101:1440–53.
11. Fortin JD, Falco FJ. The Fortin finger test: an indicator of sacroiliac pain. *Am J Orthop* 1997;26:477–80.
12. Dreyfuss P, Michaelsen M, Pauza K, McLarty J, Bogduk N. The value of medical history and physical examination in diagnosing sacroiliac joint pain. *Spine* 1996;21:2594–602.
13. Laslett M, Aprill CN, McDonald B, Young SB. Diagnosis of sacroiliac joint pain: validity of individual provocation tests and composites of tests. *Man Ther* 2005;10:207–18.
14. Mitchell B, Macphail T, Vivian D, Verrills P, Barnard A. Diagnostic Sacroiliac Joint Injections: Is a Control Block Necessary?. *Surg Sci* 2015;06:273–81.

15. Bronsard N, Pelletier Y, Andréani O, de Peretti F, Trojani C. O-ARM-guides sacroiliac injection. OTSR, *in press*
16. Szadek KM, van der Wurff P, van Tulder MW, Zuurmond WW, Perez RSGM. Diagnostic validity of criteria for sacroiliac joint pain: a systematic review. *J Pain* 2009; 10: 354–68.
17. Slipman CW, Sterenfeld EB, Chou LH, Herzog R, Vresilovic E. The predictive value of provocative sacroiliac joint stress maneuvers in the diagnosis of sacroiliac joint syndrome. *Archives of Physical Medicine and Rehabilitation* 1998; 79: 288–92.
18. Malghem J, Vande Berg B, Lecouvet F, Simoni P, Maldague B. Principes d'interprétation de l'imagerie des articulations sacro-iliaques. *Rev Rhum* 2009; 76: 750–60.
19. Jajic I., Jajic Z. The prevalence of osteoarthritis of the sacroiliac joints in an urban population *Clin. Rheumatol.* 1987; 6: 39-41.
20. Longo UG, Loppini M, Berton A, Laverde L, Maffulli N, Denaro V. Degenerative changes of the sacroiliac joint after spinal fusion: an evidence-based systematic review. *Br Med Bull* 2014; 112: 47–56.
21. Apazidis A, Ricart PA, Diefenbach CM, Spivak JM. The prevalence of transitional vertebrae in the lumbar spine. *The spine journal : official journal of the North American Spine Society.*2011;11(9): 858-62.
22. Maigne JY, Aivaliklis A, Pfefer F. Results of sacroiliac joint double block and value of sacroiliac pain provocation tests in 54 patients with low back pain. *Spine* 1996; 21: 1889–92.
23. Gupta S. Double needle technique: an alternative method for performing difficult sacroiliac joint injections. vol. 14. 2011.
24. Laslett M, Young SB, Aprill CN, McDonald B. Diagnosing painful sacroiliac joints: a validity study of a McKenzie evaluation and sacroiliac provocation tests. *Aust J Physiother.* 2003; 49: 89-97.
25. Althoff CE, Bollow M, Feist E, et al. CT-guided corticosteroid injection of the sacroiliac joints: quality assurance and standardized prospective evaluation of long-term effectiveness over six months. *Clin Rheumatol.* 2015; 34: 1079-1084.
26. Borowsky CD, Fagen G. Sources of sacroiliac region pain: insights gained from a study comparing standard intra-articular injection with a technique combining intra- and peri-articular injection. *Archives of Physical Medicine and Rehabilitation* 2008; 89: 2048–56.
27. Murakami E, Tanaka Y, Aizawa T, Ishizuka M, Kokubun S. Effect of periarticular and intraarticular lidocaine injections for sacroiliac joint pain: prospective comparative study. *J Orthop Sci Off J Jpn Orthop Assoc.* 2007; 12: 274-280.

28. Ivanov AA, Kiapour A, Ebraheim NA, Goel V. Lumbar fusion leads to increases in angular motion and stress across sacroiliac joint: a finite element study. *Spine* 2009; 34: E162–9.
29. Ha K-Y, Lee J-S, Kim K-W. Degeneration of sacroiliac joint after instrumented lumbar or lumbosacral fusion: a prospective cohort study over five-year follow-up. *Spine* 2008; 33: 1192–8.
30. Harrop JS, Youssef JA, Maltenfort M, Vorwald P, Jabbour P, Bono CM, et al. Lumbar adjacent segment degeneration and disease after arthrodesis and total disc arthroplasty. *Spine* 2008; 33: 1701–7.
31. Liliang P-C, Lu K, Liang C-L, Tsai Y-D, Wang K-W, Chen H-J. Sacroiliac joint pain after lumbar and lumbosacral fusion: findings using dual sacroiliac joint blocks. *Pain Med* 2011; 12: 565–70.

## Liste des Tableaux et Figures

Figure 1 : Deux exemples d'Arthrodèses Lombosacrées circonférentielles avec des douleurs résiduelles plus d'un an après la chirurgie. Les douleurs sont en région sacro-iliaque.

Figure 2 : Infiltrations réalisées par un radiologue, sous anesthésie locale et guidage TDM 2D : La portion articulaire est au tiers antérieur de l'articulation SI sur les coupes axiales.

Infiltration intra-articulaire (2a), infiltration extra-articulaire (2b)

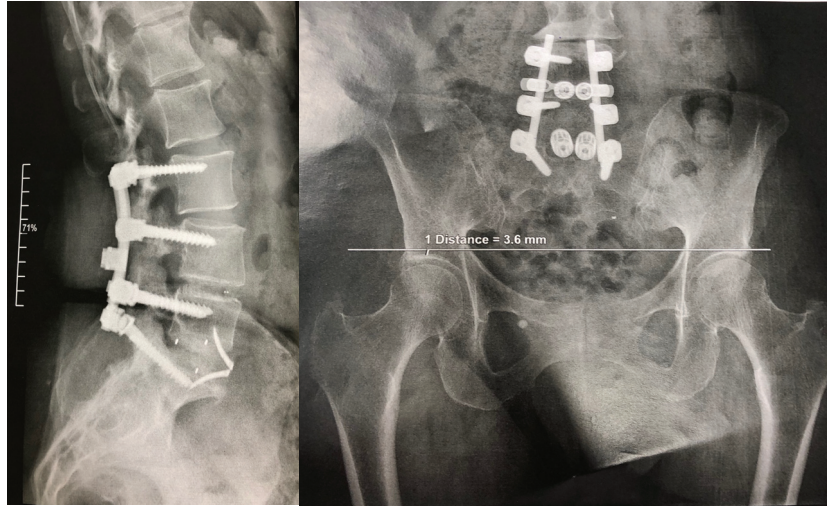
Tableau 1 : Caractéristiques de la population

Figure 3: Stratégie diagnostique

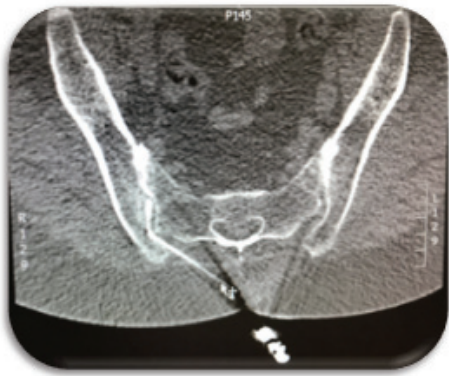ENS : Echelle Numérique Simple ; SDSI : Syndrome Douloureux Sacro-Iliaque

AL : Anesthésie Locale ; AG : Anesthésie Générale

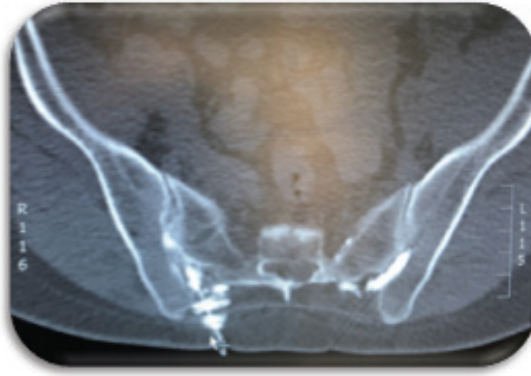
Tableau 2 : Efficacité et position du produit de contraste injecté lors des 3 vagues d'infiltrations.



**Figure 1** : Deux exemples d'Arthrodèses Lombosacrées circonférentielles avec des douleurs résiduelles plus d'un an après la chirurgie. Les douleurs sont en région Sacro-iliaque



2a



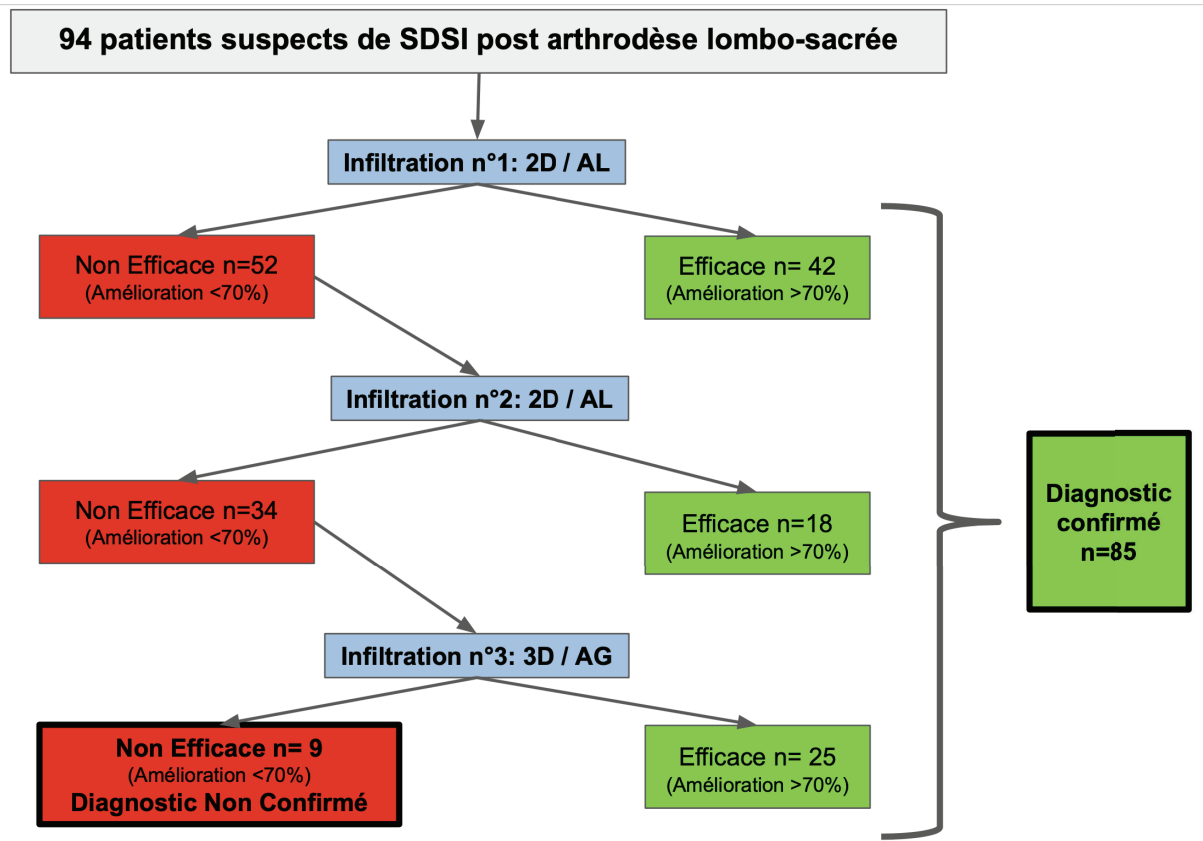
2b

**Figure 2** : Infiltrations réalisées par un radiologue, sous anesthésie locale et guidage TDM 2D : La portion articulaire est au tiers antérieur de l'articulation SI sur les coupes axiales. Infiltration **intra-articulaire** (2a), infiltration **extra-articulaire** (2b).

Age en années <i>moyenne (Min-Max)</i>	57,3 ans (26-88)
Sexe	66 femmes (70,2%) / 28 hommes (29,8%)
Poids (kg) / Taille (cm) <i>moyenne (Min-Max)</i>	71,9 kg (43-104) / 167 cm (156-186)
IMC (P/T <sup>2</sup> ) en kg/m <sup>2</sup> <i>moyenne (Min-Max)</i>	25,8 (16,2-34,4)
Côté	Bilatéral : 55,3% (n=52) Unilatéral : 44,7% (n= 42 )
Nombre de chirurgie lombaire <i>moyenne (Min-Max)</i>	2.61 (1-9)
Nombre de niveaux fusionnés dans l'Arthrodèse lombo-sacrée	1 niveau : 34% (n=32)
	2 niveaux : 35% (n=33)
	3 niveaux : 17% (n=16)
	4 niveaux ou plus : 14% (n=8)
Errance diagnostique en mois <i>moyenne (Min-Max)</i>	33 mois (12-240)
Activité professionnelle	Retraité : 40,4% (n=38 )
	Activité : 27,7% (n=26)
	AT-MP : 31,9% (n=30))

**Tableau 1** : *Caractéristiques de la population*





**Figure 3 :** Stratégie diagnostique

*ENS : Echelle Numérique Simple ; SDSI : Syndrome Douloureux Sacro-Iliaque  
AL : Anesthésie Locale ; AG : Anesthésie Générale*

<b>3 séries d'Infiltrations Avec Contrôle de l'Arthrographie</b>	<b>Intra-articulaire</b>	<b>Efficace &gt;70%</b>	<b>Intra-articulaire &amp; Efficace</b>	<b>Non efficace &lt;70%</b>	<b>Extra-articulaire</b>	<b>Extra-articulaire &amp; non efficace</b>
<b>1ère infiltration (2D) n = 94</b>	58 (61,7%)	<b>42 (44,7%)</b>	41(98%)	<b>52 (55,3%)</b>	36 (38,3%)	35 (97,2%)
<b>2nde infiltration (2D) n = 52</b>	31 (59,6%)	<b>18 (34,6%)</b>	18 (100%)	<b>34 (65,4%)</b>	21 (40,4%)	21 (100%)
<b>Total sur 146 Infiltrations 2D</b>	<b>89 (61,0%)</b>	<b>60 (41,1%)</b>	59 (98,3%)	86 (58,9)	57 (39,0%)	56 (98,2%)
<b>3eme infiltration sous OARM (3D) n = 34</b>	34 (100%)	<b>25 (73,5%)</b>	25	<b>9 (26,5%)</b>		

**Tableau 2 :** *Efficacité et position du produit de contraste injecté lors des 3 vagues d'infiltrations.*

## Communications orales et écrites

### Communications orales :

#### - Congrès Nationaux :

- 1) **Présenté au congrès annuel de la SFCR (Société Française de Chirurgie du Rachis) 2018 à Nantes :** « Infiltration-Test de l'articulation sacro-iliaque sous Navigation OARM - étude préliminaire de faisabilité ».
- 2) **Présenté au congrès annuel de la SFCR 2019 à Strasbourg :** « Diagnostic d'une douleur sacro-iliaque dégénérative après arthrodèse lombo-sacrée ».
- 3) **Présenté au congrès annuel de la SOFCOT 2018 à Paris :** « Comment faire le diagnostic d'une douleur d'origine sacro-iliaque et dégénérative après une arthrodèse lombo-sacrée ? : à propos de 124 cas ».

#### - Congrès Internationaux ;

- 1) **Présenté au congrès WCORT 2019 (BIT'S 6th Annual World Congress of Orthopaedics-2019) à Dalian, Chine :** « Diagnosis of degenerative pathology of Sacroiliac Joint pain after lumbosacral fusion : about 91 patients ».
- 2) **Sera présenté au congrès Interdisciplinary World Congress on Low Back and Pelvic Girdle Pain 2019 à Anvers, Belgique (28 au 31/10/2019) :** « Infiltration-Test of the Sacroiliac Joint under OARM Navigation: a Feasibility Study ».

### Communications écrites :

#### - Congrès Nationaux :

- 1) **Présenté à la session E-poster du congrès annuel de la SOFCOT (Société Française de Chirurgie Orthopédique et traumatologique) 2018 à Paris :** « Infiltration-Test de l'articulation sacro-iliaque sous Navigation OARM : étude préliminaire de faisabilité ».

#### - Congrès Internationaux :

- 1) **Sera présenté à la session Poster du congrès Interdisciplinary World Congress on Low Back and Pelvic Girdle Pain 2019 à Anvers, Belgique (28 au 31/10/2019) :** « Diagnosis of degenerative pathology of sacroiliac joint pain after lumbosacral fusion : about 91 patients ».

## Serment D'Hippocrate

« **A**u moment d'être admis à exercer la médecine, je promets et je jure d'être fidèle aux lois de l'honneur et de la probité.

Mon premier souci sera de rétablir, de préserver ou de promouvoir la santé dans tous ses éléments, physiques et mentaux, individuels et sociaux.

Je respecterai toutes les personnes, leur autonomie et leur volonté, sans aucune discrimination selon leur état ou leurs convictions. J'interviendrai pour les protéger si elles sont affaiblies, vulnérables ou menacées dans leur intégrité ou leur dignité. Même sous la contrainte, je ne ferai pas usage de mes connaissances contre les lois de l'humanité.

J'informerai les patients des décisions envisagées, de leurs raisons et de leurs conséquences.

Je ne tromperai jamais leur confiance et n'exploiterai pas le pouvoir hérité des circonstances pour forcer les consciences.

Je donnerai mes soins à l'indigent et à quiconque me les demandera. Je ne me laisserai pas influencer par la soif du gain ou la recherche de la gloire.

Admis dans l'intimité des personnes, je tairai les secrets qui me sont confiés. Reçu à l'intérieur des maisons, je respecterai les secrets des foyers et ma conduite ne servira pas à corrompre les mœurs.

Je ferai tout pour soulager les souffrances. Je ne prolongerai pas abusivement les agonies. Je ne provoquerai jamais la mort délibérément.

Je préserverai l'indépendance nécessaire à l'accomplissement de ma mission. Je n'entreprendrai rien qui dépasse mes compétences. Je les entretiendrai et les perfectionnerai pour assurer au mieux les services qui me seront demandés.

J'apporterai mon aide à mes confrères ainsi qu'à leurs familles dans l'adversité.

Que les hommes et mes confrères m'accordent leur estime si je suis fidèle à mes promesses ; que je sois déshonoré et méprisé si j'y manque ».

## **RESUME**

### **Introduction :**

Un tiers des lombalgies basses serait imputables à l'articulation sacro-iliaque (ASI). Cette prévalence augmente après arthrodeèse lombo-sacrée. Un "Fortin Finger test" positif fait suspecter l'origine SI des douleurs mais l'examen clinique et l'imagerie sont non spécifiques et peu contributifs. Le gold standard reste l'infiltration-test aux anesthésiques locaux. Une amélioration de la douleur de plus de 70% après l'injection valide le diagnostic de syndrome douloureux d'origine SI.

L'hypothèse de cette étude est que le diagnostic du syndrome douloureux sacro-iliaque (SDSI) après arthrodeèse lombo-sacrée est confirmé par une infiltration sacro-iliaque intra-articulaire efficace.

L'objectif principal de cette étude est d'évaluer la diminution de la douleur après infiltration test intra-articulaire SI sur une échelle numérique simple (ENS).

### **Matériels et méthodes :**

Tous les patients présentant des douleurs (ENS > 7/10) suspectes de SDSI, un an après une arthrodeèse lombo-sacrée avec signe de Fortin positif étaient inclus. Les pathologies lombaires, de hanche ou inflammatoires de l'ASI étaient exclus. Chaque patient bénéficiait d'une infiltration-test aux anesthésiques locaux de l'ASI sous guidage 2D. En cas d'échec, une seconde infiltration 2D était réalisée puis une dernière sous guidage 3D en cas d'échec itératif. Une amélioration de la douleur sur l'ENS > 70% dans les 2 premiers jours suivant l'infiltration validait le diagnostic. Le caractère intra-articulaire ou non de l'infiltration était notée.

Quatre-vingt quatorze patients d'âge moyen 57 ans ont été inclus dont 70% de femmes.

### **Résultats :**

Quatre-vingt cinq patients sur 94 (90%) ont été améliorés par une des trois d'infiltrations. L'ENS moyen des patients était de 8,6/10 (7-10) avant infiltration et de 1,7/10 après infiltration (0-3) (p=0,0001). Sur 146 infiltrations sous guidage 2D, on retrouvait 41% d'efficacité et 61% d'injections intra-articulaire. Sur 34 infiltrations avec guidage 3D on notait 73% d'efficacité et 100% d'injections intra-articulaires.

### **Discussion :**

Cette étude montre que le diagnostic clinique du SDSI après arthrodeèse lombo-sacrée est confirmé par une infiltration SI intra-articulaire. Cette infiltration si elle est non contributive sous anesthésie locale et TDM 2D peut être répétée sous anesthésie générale et OARM 3D. Cette stratégie diagnostique a permis de valider le diagnostic clinique de SDSI après arthrodeèse lombo-sacrée chez 9 patients sur 10.

### **Conclusion :**

Après échec de deux infiltrations sacro-iliaques sous contrôle TDM 2D, l'infiltration sous guidage 3D est une alternative permettant de redresser le diagnostic de syndrome douloureux sacro-iliaque après arthrodeèse lombo-sacrée.