



HAL
open science

Le challenge thérapeutique de la première molaire immature

Adeline Orain

► **To cite this version:**

Adeline Orain. Le challenge thérapeutique de la première molaire immature. Sciences du Vivant [q-bio]. 2020. dumas-03114996

HAL Id: dumas-03114996

<https://dumas.ccsd.cnrs.fr/dumas-03114996>

Submitted on 19 Jan 2021

HAL is a multi-disciplinary open access archive for the deposit and dissemination of scientific research documents, whether they are published or not. The documents may come from teaching and research institutions in France or abroad, or from public or private research centers.

L'archive ouverte pluridisciplinaire **HAL**, est destinée au dépôt et à la diffusion de documents scientifiques de niveau recherche, publiés ou non, émanant des établissements d'enseignement et de recherche français ou étrangers, des laboratoires publics ou privés.



Distributed under a Creative Commons Attribution - NonCommercial - NoDerivatives 4.0
International License



AVERTISSEMENT

Cette thèse d'exercice est le fruit d'un travail approuvé par le jury de soutenance et réalisé dans le but d'obtenir le diplôme d'État de docteur en chirurgie dentaire. Ce document est mis à disposition de l'ensemble de la communauté universitaire élargie.

Il est soumis à la propriété intellectuelle de l'auteur. Ceci implique une obligation de citation et de référencement lors de l'utilisation de ce document.

D'autre part, toute contrefaçon, plagiat, reproduction illicite encourt toute poursuite pénale.



UNIVERSITÉ DE PARIS
UFR D'ODONTOLOGIE - MONTROUGE

Année 2020

N° M016

THÈSE
POUR LE DIPLÔME D'ÉTAT DE DOCTEUR EN CHIRURGIE DENTAIRE

Présentée et soutenue publiquement le : 03 mars 2020

Par

Adeline ORAIN

Le challenge thérapeutique de la première molaire immature

Dirigée par Mme le Docteur Anne-Margaux Collignon

JURY

Mme le Professeur Sibylle Vital

Président

Mme le Docteur Anne-Margaux Collignon

Assesseur

M. le Docteur Denis Bouter

Assesseur

Mme le Docteur Marie Sevin

Assesseur



Tableau des enseignants de l'UFR

DÉPARTEMENTS	DISCIPLINES	PROFESSEURS DES UNIVERSITÉS	MAÎTRES DE CONFÉRENCES
1. DÉVELOPPEMENT, CROISSANCE ET PRÉVENTION	ODONTOLOGIE PÉDIATRIQUE	Mme DAVIT-BÉAL Mme DURSUN Mme VITAL	M. COURSON Mme JEGAT Mme SMAIL-FAUGERON Mme VANDERZWALM
	ORTHOPÉDIE DENTO-FACIALE		Mme BENAHMED M. DUNGLAS Mme KAMOUN Mme LE NORCY
	PRÉVENTION, ÉPIDÉMIOLOGIE, ÉCONOMIE DE LA SANTÉ ET ODONTOLOGIE LÉGALE	Mme FOLLIGUET M. PIRNAY	Mme GERMA M. TAVERNIER
2. CHIRURGIE ORALE, PARODONTOLOGIE, BIOLOGIE ORALE	PARODONTOLOGIE	Mme COLOMBIER Mme GOSSET	M. BIOSSE DUPLAN M. GUEZ
	CHIRURGIE ORALE	M. MAMAN Mme RADOI	Mme EJEIL M. GAULTIER M. HADIDA M. MOREAU M. NGUYEN Mme TAÏHI
	BIOLOGIE ORALE	Mme CHAUSSAIN M. GOGLY Mme SÉGUIER Mme POLIARD	M. ARRETO Mme BARDET (MCF) Mme CHARDIN M. FERRE M. LE MAY
3. RÉHABILITATION ORALE	DENTISTERIE RESTAURATRICE ENDODONTIE	Mme BOUKPESSI Mme CHEMLA	Mme BERÈS Mme BESNAULT M. BONTE Mme COLLIGNON M. DECUP Mme GAUCHER
	PROTHÈSES	Mme WULFMAN	M. CHEYLAN M. DAAS M. DOT M. EID Mme FOUILLOUX-PATEY Mme GORIN M. RENAULT M. RIGNON-BRET M. TRAMBA
	FONCTION-DYSFONCTION, IMAGERIE, BIOMATÉRIAUX	M. SALMON	M. ATTAL Mme BENBELAID Mme BENOÎT A LA GUILLAUME (MCF) M. BOUTER M. CHARRIER M. CHERRUAU M. FLEITER Mme FRON CHABOUIS Mme MANGIONE Mme TILOTTA
	PROFESSEURS ÉMÉRITES	M. BÉRENHOLC Mme BRION M. LASFARGUES M. LAUTROU M. LEVY	M. PELLAT M. PIERRISNARD M. SAFFAR Mme WOLIKOW

Liste mise à jour le 04 novembre 2019

Remerciements

À Mme le Professeur Sibylle Vital

Docteur en Chirurgie dentaire

Ancien Interne des Hôpitaux

Docteur de l'Université Paris Descartes

Habilitée à Diriger des Recherches

Professeur des Universités, UFR d'Odontologie - Montrouge

Praticien Hospitalier, Assistance Publique-Hôpitaux de Paris

Vice-Doyen de l'UFR d'Odontologie - Montrouge

Je vous remercie d'avoir accepté de me faire l'honneur de présider ce jury de these d'exercice. Je vous remercie aussi pour votre enseignement passionnant durant mes 3 années de clinicat mais aussi les années suivantes au sein du service d'odontologie de Louis Mourier, pour votre implication, votre pédagogie, disponibilité et votre bienveillance. Veuillez trouver ici le témoignage de ma profonde gratitude.

À Mme le Docteur Anne-Margaux Collignon

Docteur en Chirurgie dentaire

Docteur de l'Université Sorbonne Paris Cité

Maître de Conférences des Universités, UFR d'Odontologie - Montrouge

Praticien Hospitalier, Assistance Publique-Hôpitaux de Paris

Je vous remercie d'avoir dirigé ce travail, et de votre implication et disponibilité tout au long de sa rédaction. Je vous remercie aussi pour l'enseignement de qualité que vous avez su me transmettre, la rigueur nécessaire que vous m'avez inculquée, et la confiance dont vous me faites part au quotidien. J'ai apprécié tous les mercredis, puis jeudis passés à vos côtés, vos conseils, nos concertations, mais aussi et surtout nos rires. J'espère avoir la chance de pouvoir continuer à travailler à vos côtés. Veuillez recevoir mon respect le plus sincère. Amicalement.

À M. le Docteur Denis Bouter

Docteur en Chirurgie dentaire

Docteur de l'Université Paris Descartes

Maître de Conférences des Universités, UFR d'Odontologie - Montrouge

Praticien Hospitalier, Assistance Publique-Hôpitaux de Paris

Je suis très honorée et vous remercie d'avoir accepté de siéger au sein de ce jury de thèse. Je vous présente mon respect le plus profond.

À Mme le Docteur Marie Sevin

Docteur en Chirurgie dentaire

Attaché hospitalier, Assistance Publique-Hôpitaux de Paris

Je vous remercie d'avoir accepté de siéger dans ce jury. Merci pour votre gentillesse, votre soutien, votre bonne humeur tout au long de mon clinicat.

Papa, Maman, merci d'avoir toujours été à mes côtés, d'avoir sû m'épauler et me relever lorsque tout n'était pas rose, et aussi d'avoir partagé avec moi tous les bons moments durant ces dernières années. Vous n'avez jamais perdu confiance en moi et toujours su me motiver jusqu'à cette dernière ligne droite.

Je crois, même j'en suis sûre, avoir les meilleurs parents qu'il puisse exister. Tout simplement, merci d'être qui vous êtes. Sûrement par pudeur mal placée je ne le vous dis pas souvent, mais je vous aime plus que tout au monde.

Benoit, Angélique, Eden, j'admire votre petite famille et je suis fière de vous avoir à mes côtés.

Minette, merci pour ton réconfort et tes câlins.

Ma famille, j'ai la chance d'avoir une famille formidable et j'en serai toujours reconnaissante.

Pauline, ma Popo, ma Poule, ma Paulette... tous ces surnoms ont su traverser les années et notre amitié est toujours intacte. Je suis heureuse de t'avoir comme BFF comme on dit !!

Emilie, pour ces années de fac, aussi longues étaient elles, ton soutien, nos fous rires, nos heures au téléphone, nos voyages, nos chants sur des musiques pourries, depuis cette fameuse retrouvaille en amphi tu as toujours été là et on ne s'est jamais lâché ! j'ai hâte de continuer à passer des moments inoubliables et je suis fière de te compter parmi mes meilleures amies.

Mylène, alala qui l'eu cru qu'on se retrouverait un jour en coloc... et c'est chose faite ! Meilleur Squat du Love !!!! Ces délires à Colombes, la pédo, la reine des neiges, les apéros, les surcils, les weekends copines, les raclettes, les soirées et bien plus encore... il s'en est passé des choses, et on passe toujours autant de bons moments. Merci pour ton soutien au quotidien et ton amitié si chère à mes yeux.

Kelly, du lycée aux bancs de la fac, et maintenant nous voilà grandes ! Merci pour notre amitié si belle.

Les gonzs du love, Sabine, merci pour tes gâteaux, ta bonne humeur, pour me faire rire toujours autant, pour tes organisations de voyages, tu as toujours des petites attentions si touchantes. Je te souhaite tout le Bonheur du monde avec Lyna et pleins d'autres babies !!!

Cyrielle, merci pour tes punchlines, tes explications si scientifiques (l'instant Vitse me fera toujours aussi rigoler), pour ton humour, ton attention. Tu es devenue une amie chère et j'en suis très heureuse.

Alex, merci pour cette belle amitié

La team Colombes, Merci à tous les copains de Colombes pour ces années à vos côtés, toutes promos confondues, même si on était là pour travailler, on a quand même bien rigolé !!! Le clinicat restera parmi les meilleurs souvenirs de ma scolarité. Charlo, Ju, Lisou, Romain mon binôme de choc, Alice, Payou, Laure, Georges, Allanou, Max, Jess, Polo, Tati, Léa, Alex, Sam.... Et évidemment tous les autres

Les copains de fac, Les Carabins, La Dream Team ...

Table des matières

INTRODUCTION	3
1 : PHYSIOPATHOLOGIE DE LA PREMIERE MOLAIRE PERMANENTE IMMATURE	4
1.1 PARTICULARITES PHYSIOLOGIQUES DE LA PREMIERE MOLAIRE PERMANENTE IMMATURE	4
1.1.1. <i>L'immaturité des tissus histologiques</i>	4
1.1.2. <i>L'anatomie occlusale complexe</i>	9
1.1.3 <i>L'éruption</i>	9
1.2 LES PRINCIPALES PATHOLOGIES DE LA PREMIERE MOLAIRE IMMATURE	10
1.2.1 <i>La maladie carieuse</i>	10
1.2.2 <i>L'hypominéralisation incisives-molaires</i>	14
2 : THERAPEUTIQUES PULPAIRES DE LA PREMIERE MOLAIRE PERMANENTE IMMATURE	17
2.1. LES PRINCIPAUX MATERIAUX DE NOS THERAPEUTIQUES PULPAIRES	18
2.1.1 <i>L'hydroxyde de calcium</i>	18
2.1.2 <i>Le MTA</i>	19
2.1.3 <i>La Biodentine</i>	20
2.2 COIFFAGE DIRECT	20
2.3 PULPOTOMIE PARTIELLE OU CERVICALE.....	21
2.4 APEXIFICATION	22
2.3.1 <i>A l'hydroxyde de calcium</i>	22
2.3.2. <i>Au MTA ou Biodentine</i>	23
2.4 REVITALISATION	24
2.4.1 <i>Principe</i>	25
2.4.2 <i>Protocole</i>	25
3 : L'EXTRACTION DE LA PREMIERE MOLAIRE PERMANENTE IMMATURE COMME THERAPEUTIQUE	27
3.1 CRITERES DE DECISION	27
3.1.1 <i>L'âge dentaire</i>	27
3.1.2 <i>La dent de sagesse</i>	29
3.1.3 <i>Sévérité des lésions</i>	29
3.1.4 <i>Hygiène, compliance et motivation</i>	29
3.1.5 <i>Typologie faciale</i>	29
3.2 PLAN DE TRAITEMENT SUIVANT LES FORMES CLINIQUES.....	30
3.2.1 <i>Notions de compensation / équilibration</i>	30

3.2.2 Conservation / extraction immédiate / extraction différée	31
3.2.3 Attitude en fonction des classes d'Angle	33
CONCLUSION	36
BIBLIOGRAPHIE	38
TABLE DES FIGURES.....	40
TABLE DES TABLEAUX.....	41

Introduction

La première molaire permanente (PMP), dite dent de 6 ans, est une dent « pilier » de l'appareil manducateur ; elle joue un rôle clé dans l'établissement de l'occlusion et assure plus du ¼ du coefficient masticatoire.

Elle est dérivée de la lame dentaire primaire et commence sa formation dans l'embryon à la semaine 17 de la gestation. La minéralisation quant à elle débute à la naissance et le développement coronaire est terminé au cours de la troisième année de vie. L'éruption des premières molaires permanentes se produit vers l'âge de 6 ans, c'est donc la première dent permanente à faire son éruption, et l'édification des racines est terminée aux alentours de 9-10 ans.

Dans les 3 premières années suivant son éruption, l'ensemble des tissus qui la composent présente une immaturité, ce qui la rend particulièrement vulnérable, en particulier face à la pathologie principale de la cavité buccale : la maladie carieuse.

Si des conditions perturbent le processus de maturation coronaire, radulaire et pulpaire, la pérennité de la dent sur l'arcade sera remise en cause. Il est donc particulièrement nécessaire de mettre en place des stratégies de prévention primaire et secondaire. Lorsque celles-ci ont échoué, différents traitements sont à notre disposition ; il est indispensable d'adapter la thérapeutique en fonction du degré d'immaturité et de préserver au maximum le potentiel tissulaire lorsque c'est possible.

Dans cette thèse, nous nous interrogerons sur la conduite à tenir lorsque cette dent présente une pathologie compromettant sa vitalité pulpaire. À ce jour, il n'existe pas de consensus dans la littérature.

Dans un premier temps, nous nous demanderons pourquoi la dent de 6 ans est plus susceptible aux atteintes, puis nous exposerons les différentes thérapeutiques dont nous disposons face à une pathologie pulpaire d'une première molaire immature. Ensuite nous nous demanderons quelle(s) thérapeutique(s) choisir selon la situation, pour, enfin, tenter de déterminer un arbre décisionnel simple sur lequel s'appuyer face à de telles situations.

1 : Physiopathologie de la première molaire permanente immature

La première molaire permanente est théoriquement la première dent permanente à faire son éruption dans la cavité buccale. Elle est dite « immature » pendant une phase de quelques années, comprise entre son début d'émergence en bouche et la mise en place de la jonction cémento-dentinaire apicale¹. L'enfant est alors en moyenne âgé de 6 à 9 ans.

La première molaire permanente immature (PMPI), de par sa physiologie, et étant sujette aux anomalies de structure, est exposée au premier plan face aux agressions des micro-organismes de la bouche.

1.1 Particularités physiologiques de la première molaire permanente immature

« Carvalhon et Ekstrand ont démontré que la période d'éruption des premières molaires était tout à fait critique sur le plan de l'initiation et du développement des lésions carieuses »².

La PMPI présente plusieurs caractéristiques physiologiques qui la rendent particulièrement cario-susceptible : maturité tissulaire, position postérieure sur l'arcade, anatomie anfractueuse, ainsi que la temporalité de son éruption.

1.1.1. L'immaturité des tissus histologiques

La vulnérabilité de la PMPI est en grande partie due à l'immaturité des différents tissus qui la composent : l'émail, la dentine et le complexe dentino-pulpaire. Ceux-ci favorisent l'apparition précoce et la propagation des lésions carieuses.

1.1.1.1. L'émail

L'émail est un tissu de structure complexe, édifié lors de l'amélogénèse par les cellules de l'organe de l'émail et les améloblastes. Ces cellules vont disparaître à la fin de la maturation pré-éruptive, autrement dit juste avant l'éruption de la dent.

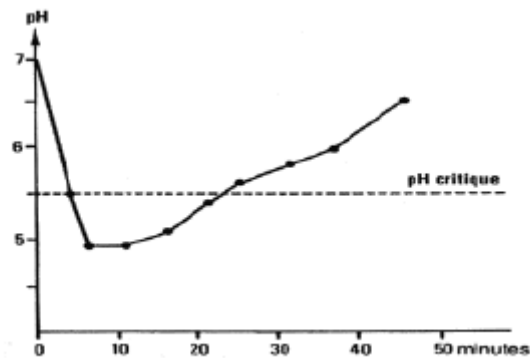
Son immaturité s'explique par plusieurs faits.

¹ Opsahl Vital, « Formation et physiologie de la dent permanente immature : les répercussions cliniques ».

² Opsahl Vital, « Première molaire normalité et pathologie ».

À l'échelle microscopique, l'émail immature ne présente pas une surface lisse ; l'édification amélaire se fait en « pelure d'oignon » lors des phases d'appositions formant les stries de Rietzius. Les périkymaties sont de très fins sillons, résultant de l'émergence des stries en surface de l'émail. L'émail n'a pas encore subi de cycles de minéralisation/déminéralisation à la jonction émail/biofilm qui participent à la maturation post éruptive de la dent. Ces cycles dépendent des variations de pH dans la cavité buccale ; s'il diminue, les cristaux d'hydroxyapatite de l'émail se dissolvent et c'est la déminéralisation ; s'il augmente, il y a alors précipitation de ces cristaux présents dans la salive, c'est la reminéralisation. Avant ces phénomènes, l'émail est poreux.

Figure 1 : Courbe de Stephan



Source : Chemla, « Étiopathogénie de la carie », 2011.

En conséquence, ces irrégularités de surface facilitent l'adhésion de la plaque bactérienne, et donc l'initiation du processus carieux. Elles s'atténueront avec le temps par les phénomènes d'abrasion et d'érosion ainsi que par les cycles de minéralisation et déminéralisation.

Les apports topiques de fluor permettent, lors des cycles de reminéralisation, l'intégration de cristaux de fluoro-apatite en surface de l'émail. Ces cristaux sont plus stables et difficiles à dissoudre et participent aussi à la maturation de l'émail.³⁴

1.1.1.2. La dentine

Les caractéristiques de la dentine immature sont :

- Premièrement, du début de l'édification dentinaire jusqu'à la fin de la rhizogenèse, la dentine produite est composée uniquement de dentine primaire. Ce ne sera qu'après la fin de

³ Opsahl Vital, « Formation et physiologie de la dent permanente immature : les répercussions cliniques ».

⁴ Gouvernaire, « La dent de 6 ans... ou la difficulté de gérer la pathologie de la première molaire permanente chez l'enfant... »

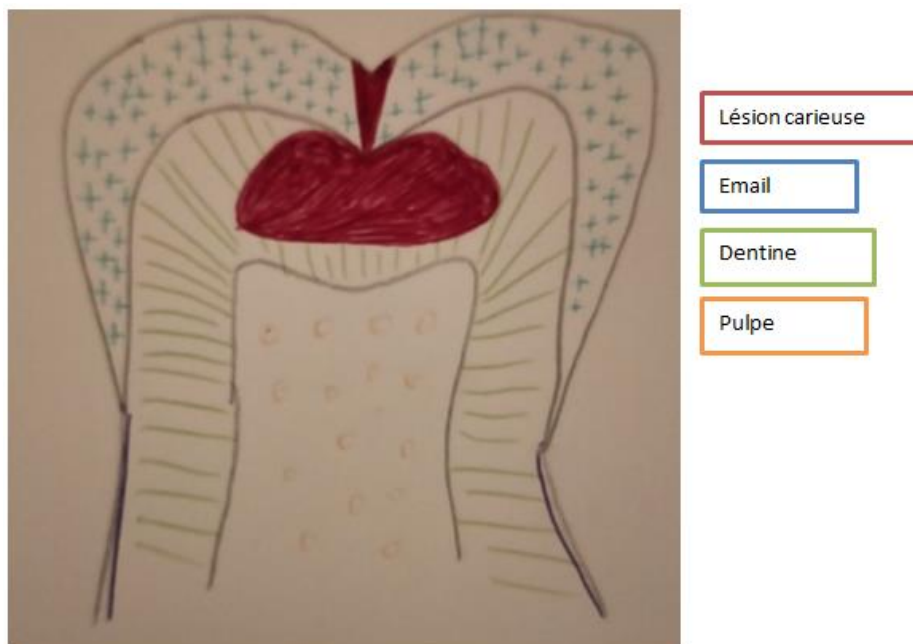
l'édification radulaire de la dent que les odontoblastes produiront la dentine secondaire. Cependant, en réponse à une agression extérieure, il peut y avoir production de dentine tertiaire, qu'elle soit réactionnelle ou de réparation.

- Ensuite, de part cette unique couche de dentine primaire, le volume pulpaire est important et il n'existe pas à ce stade de rétraction de la chambre pulpaire en l'absence de dentine tertiaire.
- Enfin, durant cette phase de maturation, les tubuli dentinaires sont larges et ouverts à 80 % dans les zones profondes au niveau du plafond pulpaire et donc très perméables.

Tout ceci explique la diffusion rapide en direction pulpaire des différents produits du métabolisme bactérien.

Par, ailleurs, la propagation de la carie dentaire est plus rapide au niveau de la dentine que de l'émail ayant pour conséquence les caries dites « fantômes », ou caries cachées ou encore « hidden caries » ; Cliniquement il n'y a pas de cavité amélaire, alors que la dentine quant à elle est déjà très atteinte. Ceci retarde le diagnostic visuel et donc réduit les chances pour la dent.

Figure 2 : Illustration de la carie cachée



Source : Auteur, 2020.

1.1.1.3 La pulpe

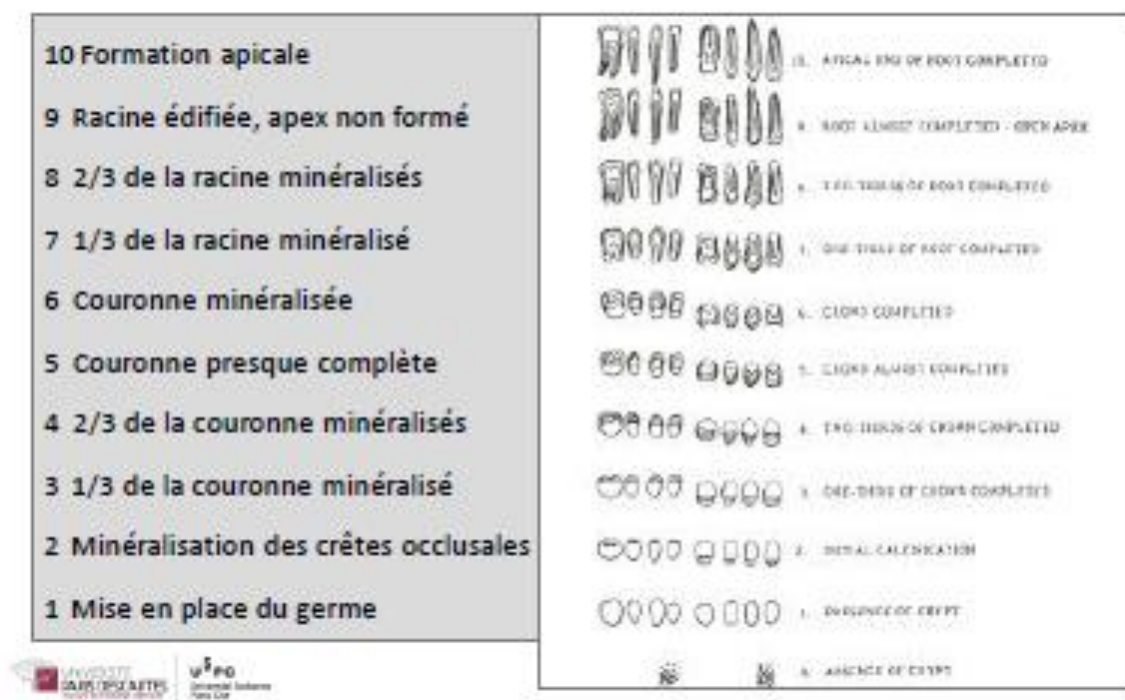
Les fibres nerveuses terminent leur maturation à la mise en fonction de la dent. De ce fait, la sensibilité de la dent immature est moindre ce qui implique une non-fiabilité des tests thermiques qui lui sont soumis, mais aussi le peu voire l'absence de douleur en cas de lésion carieuse volumineuse et profonde.

Les tests thermiques sont peu fiables, pouvant mener à des erreurs de diagnostics, et par voie de fait, de traitements, et l'absence de douleur repoussera la consultation.

1.1.1.4 La racine

Lorsque la dent immature fait son éruption dans la cavité buccale, 2/3 de la racine est édifiée. Elle est alors au stade 8 selon les stades de minéralisation établis par Nolla en 1960⁵.

Figure 3 : Stades de minéralisation



Source : Nolla, « The development of permanent teeth », 1960.

⁵ Nolla, « The development of the permanent teeth ».

D'après les études de Schour et Massler⁶, selon la dent concernée, il faudra 1 à 4 ans avant d'atteindre le stade 10 de Nolla, à savoir la fermeture apicale. Trois ans en moyenne sont nécessaires pour la première molaire pour que cette fermeture apicale ait lieu après le début de l'éruption.

Figure 4 : Chronologie de développement des dents permanentes

Dent	Stade	Début Minéralisation coronaire	Couronne achevée	Eruption	Racine achevée
Incisives centrales		3-4 mois	4-5 ans	6-8 ans (7)	10 ans
Incisives latérales		3-4 mois	4-5 ans	7-9 ans (8)	11 ans
Canines		4-5 mois	6-7 ans	11-12 ans	13-15 ans
1ère prémolaire		1,5 -2 ans	5-6 ans	9-10 ans	12-13 ans
2ème prémolaire		2-2,5 ans	6-7 ans	10-11 ans	13-14 ans
1ère molaire		naissance	2,5-3 ans	6-7 ans	9-10 ans
2ème molaire		2,5-3 ans	7-8 ans	11-13 ans (12)	14-16 ans
3ème molaire		7-10 ans	12 - 16 ans	17-21ans	18-25 ans



Sources : Schour et Massler, « Studies in tooth development », 1940.

Cette absence de constriction apicale en fait une dent moins sensible aux stimuli dus aux atteintes carieuses profondes ; en cas d'inflammation pulpaire, les voies nerveuses ne sont pas comprimées et donc l'enfant ne ressent que peu, voire pas de douleur.

Le tissu pulpaire présente une vascularisation importante responsable de l'édification des parois radiculaires.

Préserver l'intégrité cellulaire de la pulpe est donc essentiel pour assurer la fin de la rhizogenèse, donc la fermeture des apex et la solidification des racines.

⁶ Schour et Massler, « The development of the human dentition ».

1.1.2. L'anatomie occlusale complexe

« 100 % des caries occlusales débutent au fond d'un sillon anfractueux »⁷.

Les sillons dits anfractueux sont profonds et étroits, de l'ordre de 10 à 20 microns, et particulièrement avant que la dent ait subi l'attrition de la mastication⁸. Les autres anfractuosités telles que les sillons secondaires, puits, fissures constituent aussi des facteurs de rétention de plaque.

Ces zones rétentrices représentent un réservoir à débris alimentaire et à bactéries. De plus, elles échappent à l'auto nettoyage et au pouvoir tampon de la salive. Elles sont complexes à broser et ne sont pas atteintes par le fluor contenu dans le dentifrice.

1.1.3 L'éruption

Pendant la période d'éruption de la PMPI, elle est la dernière dent de l'arcade dentaire chez un enfant encore très jeune.

1.1.3.1. La localisation de la première molaire permanente immature : une situation postérieure à haut risque

Lorsqu'elle arrive en bouche, la PMP est la dent la plus postérieure de l'arcade dentaire. Très souvent, le début de son émergence passe inaperçu tant auprès de l'enfant que de ses parents. D'autant plus que la PMP ne succède pas à la perte d'une dent temporaire.

De par la méconnaissance de sa présence ainsi que sa position au fond de la bouche, elle est difficile à broser correctement.

1.1.3.2 Précocité de son émergence

1.1.3.2.1 Facteurs comportementaux

« L'hygiène bucco-dentaire est estimée insuffisante chez un quart des enfants de 6 ans »⁹.

La PMPI arrive en bouche en moyenne à l'âge de 6 ans, donc très précocement dans la vie d'enfant. De par un manque de dextérité à cet âge, et malgré une certaine autonomie, l'élimination correcte de la plaque n'est pas toujours maîtrisée. Sachant que les parents n'ont pas toujours conscience que cette dent apparaît si tôt, ils ne vont pas forcément y faire particulièrement attention et insister auprès de leur enfant sur l'importance d'un bon brossage dans cette zone.

⁷ Gouvernaire, « La dent de 6 ans... ou la difficulté de gérer la pathologie de la première molaire permanente chez l'enfant... »

⁸ Opsahl Vital, « Première molaire normalité et pathologie ».

⁹ Hescot et Roland, *La santé dentaire en France*.

Parmi les facteurs de risques liés à l'âge, on compte aussi l'alimentation, avec une appétence particulière envers les aliments et les boissons sucrées telles que les jus, les sodas, les biscuits...

1.1.3.2.2 Une flore atypique

Il semblerait qu'il existe une flore bactérienne particulière au niveau de la première molaire permanente avant qu'elle ne soit en occlusion, comportant une proportion importante d'*Actinomyces Israelli* (alors qu'elle est retrouvée en plus faible proportion sur les molaires en occlusion)¹⁰.

Aussi, « d'autres bactéries cariogènes que *Streptococcus Mutans* seraient impliquées dans l'initiation du processus carieux spécifiquement sur les molaires en éruption »¹¹. Il s'agirait de *S. Salivarius* et *S. Oralis* retrouvées en nombre au niveau des caries des molaires en éruption¹²¹³.

1.1.3.3 Une éruption lente

Entre l'apparition de la première pointe cuspidienne et l'occlusion fonctionnelle des 6, il s'écoule un laps de temps important, qui selon Ekstrand et coll., peut aller de 5 à 32 mois, et dure en moyenne 15 mois¹⁴.

Pendant cette période, la dent est sous le plan d'occlusion des molaires temporaires donc difficile d'accès pour le brossage, mais surtout, elle ne bénéficie pas de l'auto-nettoyage dû à la mastication. À cela s'ajoute que pendant la phase d'éruption, la gencive marginale autour de la molaire est inflammatoire et peut s'avérer douloureuse lors du brossage, rebutant ainsi l'enfant à insister dans la zone.

1.2 Les principales pathologies de la première molaire immature

La première molaire permanente présente un haut risque carieux expliqué par toutes les raisons évoquées précédemment, mais aussi car elle est « sensible » aux anomalies de structure, en particulier l'hypominéralisation incisives-molaires.

1.2.1 La maladie carieuse

La carie dentaire est définie comme une maladie infectieuse, multifactorielle, transmissible et chronique qui provoque la déminéralisation des tissus durs de la dent (émail, dentine, cément). La destruction localisée des tissus dentaires est le signe physique de cette maladie.

¹⁰ Opsahl Vital, « Première molaire normalité et pathologie ».

¹¹ Opsahl Vital.

¹² Brailsford et al., « The microflora of the erupting first permanent molar ».

¹³ Opsahl Vital, « Première molaire normalité et pathologie ».

¹⁴ Opsahl Vital.

La maladie carieuse résulte d'un déséquilibre entre les phases de déminéralisation/reminéralisation en faveur de la déminéralisation.

Les produits de la fermentation des sucres apportés par l'alimentation par les bactéries cariogènes contenues dans le biofilm bactérien créent une baisse localisée du pH. Lorsque celui-ci passe en dessous du seuil critique de 5,5, on assiste à une phase de déminéralisation

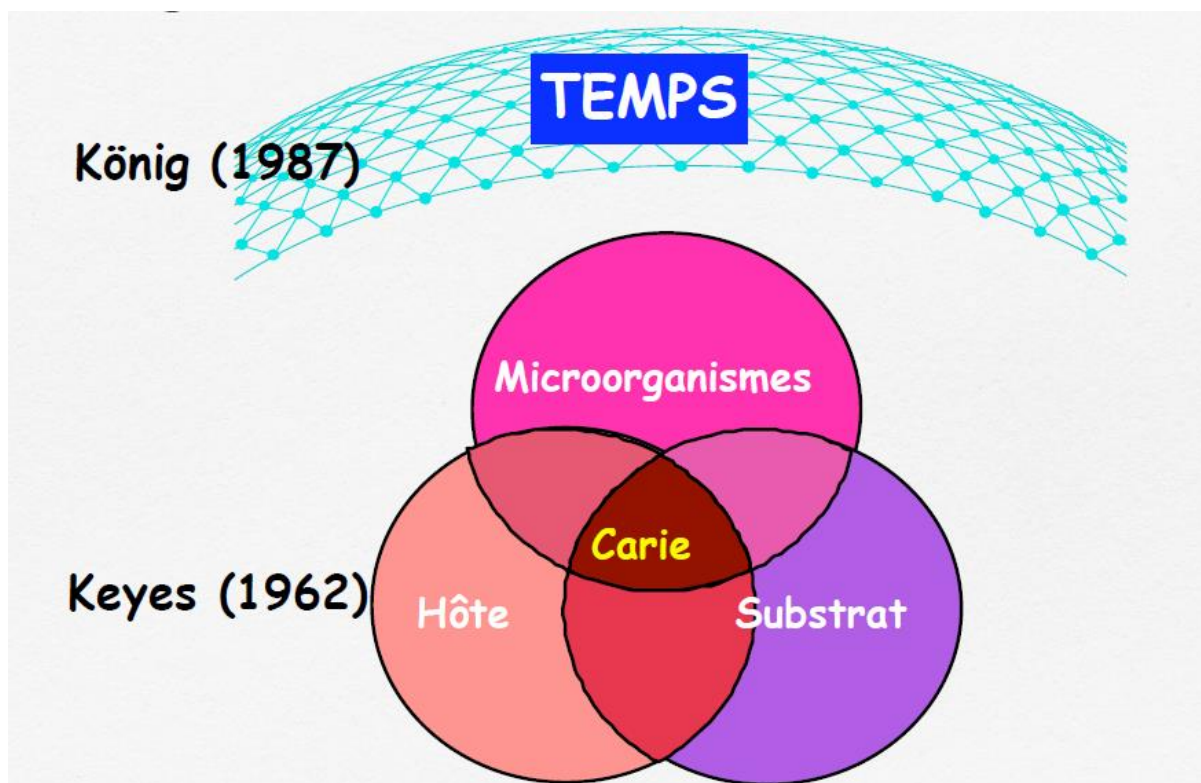
1.2.1.1 Étiopathogénie

En 1959, Keyes identifie 3 facteurs causaux de la carie dentaire. C'est le premier modèle expliquant son étiologie ;

- Les micro-organismes cariogènes,
- Les substrats (sucres fermentescibles),
- L'hôte (émail, qualité et pouvoir tampon salivaire, hygiène bucco-dentaire).

Plus tard, en 1978, Newbrun ajoute le temps à ce diagramme. En effet, pour qu'une carie se développe, l'interaction des 3 facteurs de Keyes doit avoir lieu durant un certain temps¹⁵.

Figure 5 : Diagramme de Keyes modifié



Source : Chemla et Besnault, « Diagnostique en cariologie », 2010.

¹⁵ Chemla et Université Paris Descartes, « Cours : étiopathogénie de la carie ».

1.2.1.2 Épidémiologie

La maladie carieuse représente un problème majeur de santé publique. Elle est la maladie chronique la plus importante chez les enfants¹⁶. Même si sa prévalence a diminué dans les pays développés au cours des dernières décennies, la National Health and Nutrition Examination Survey indique que près d'un quart des enfants, et plus de la moitié des adolescents ont déjà eu une carie sur une dent permanente¹⁷.

1.2.1.3 Les classifications

Mount et Hume établissent en 1997 une classification des lésions carieuses. Elle permet de décrire la lésion en fonction de sa localisation et sa taille. En 2000 Lasfargues la modifie et la présente sous le concept SiSta¹⁸.

Tableau 1 : Classification SiSta

	Site 1 : Puits, fissures	Site 2 : Zone de contact	Site 3 : Cervicale
Stade 0 : Lésion active sans cavitation ne nécessitant pas d'intervention chirurgicale	SiSta 1.0	SiSta 2.0	SiSta 3.0
Stade 1 : Lésion avec des altérations de surface ayant progressé dans la dentine (1/3 externe) ayant dépassé les possibilités de recristallisation et nécessitant une intervention opératoire.	SiSta 1.1	SiSta 2.1	SiSta 3.1
Stade 2 : Lésion cavitaire localisée et peu étendue, ayant progressé dans la dentine (1/3 médian) sans toutefois fragiliser les structures cuspidiennes et nécessitant une intervention restauratrice.	SiSta 1.2	SiSta 2.2	SiSta 3.2

¹⁶ Ramos-Gomez et al., « Prévention et prise en charge de la maladie carieuse basées sur l'évaluation du risque chez le jeune enfant ».

¹⁷ Wright et al., « Sealants for preventing and arresting pit-and-fissure occlusal caries in primary and permanent molars ».

¹⁸ Lasfargues, Louis, et Kaleka, « Classifications des lésions carieuses. De Black au concept actuel par sites et stades ».

<p>Stade 3 :</p> <p>Lésion cavitaire étendue ayant progressée dans la dentine au-delà du 1/3 interne au point de fragiliser les structures cuspidiennes et nécessitant une intervention restauratrice</p>	SiSta 1.3	SiSta 2.3	SiSta 3.3
<p>Stade 4 :</p> <p>Lésion ayant progressé au point de détruire une partie des structures cuspidiennes et une intervention restauratrice</p>	SiSta 1.4	SiSta 2.4	SiSta 3.4

Source : Lasfargues et al., « Classifications des lésions carieuses de black au concept actuel par sites et stades », 2008.

En 2001, la classification ICDAS (International Caries Detection and Assessment System), puis en 2005 l'ICDAS II sont des classifications internationales permettant de définir le stade de développement de la pathologie carieuse en se basant sur un examen visuel, qui fait le lien entre la maladie carieuse et l'équivalence histologique de l'atteinte tissulaire.

Elle va du stade 0 (dent cliniquement saine) au stade 6 (carie dentinaire étendue).

Aujourd'hui, la classification ICDAS représente la classification de référence dans nos pratiques.

Figure 6 : Classification ICDAS

Atteinte histologique	Classification ICDAS	
Aucune déminéralisation	0	
Déminéralisation limitée à la moitié externe de l'émail	1	Changements visibles après séchage
Déminéralisation limitée à la moitié interne de l'émail	2	Changements visibles sans séchage
Atteinte de la jonction amélo-dentinaire. Début déminéralisation externe de la dentine	3	Rupture localisée de l'émail sans déminéralisation de la dentine visible sous-jacente
Déminéralisation externe de la dentine (possible début déminéralisation tiers moyen)	4	Dentine cariée visible par transparence avec ou sans rupture localisée de l'émail
Déminéralisation tiers moyen de la dentine	5	Microcavité visible avec dentine visible
Déminéralisation tiers profond de la dentine	6	Carie dentinaire étendue

Source : Courson et al., « Traitements restaurateurs des dents permanentes immatures », 2012.

1.2.2 L'hypominéralisation incisives-molaires

Le MIH, Molars Incisors Hypomineralisation, ou hypominéralisation molaires-incisives en français, est un défaut d'émail qualitatif, touchant au moins une des quatre premières molaires permanentes, et pouvant toucher une ou plusieurs incisives permanentes¹⁹.

Elle est décrite depuis les années 70. C'est Weerheijm et al., en 2001 qui nomment cette pathologie MIH²⁰.

1.2.2.1. Description

Le diagnostic de MIH s'établit sur dents nettoyées et séchées, et peut se faire à partir de l'éruption de la première molaire permanente.

Les défauts amélaire sont révélés cliniquement par des tâches de couleur brune ou blanc crayeux, opacités non symétriques. Les dents atteintes de MIH sont souvent très hypersensibles, particulièrement cario-suceptibles et elles peuvent aussi être difficiles à anesthésier.

Trois degrés d'atteinte de MIH sont décrits²¹ :

- Léger
 - o Opacité(s) hors face occlusale,
 - o Pas de perte d'émail des zones opaques,
 - o Pas d'hypersensibilité,
 - o Pas de carie associée à l'émail atteint.
- Modéré
 - o Opacité(s) sur les faces occlusales,
 - o Fracture post-éruptive de l'émail limitée à 1 ou 2 faces (sans atteinte cuspidienne),
 - o Restaurations atypiques,
 - o Sensibilité dentaire normale.
- Sévère
 - o Fracture post-éruptive étendue de l'émail,
 - o Sensibilité dentaire sévère,
 - o Carie associée à l'émail hypominéralisé,
 - o Destruction coronaire importante incluant les cuspides, complications pulpaires éventuelles,
 - o Echecs multiples de restaurations.

¹⁹ Vuillemin, Chafaie, et Muller-Bolla, « Hypominéralisation incisive-molaire : du diagnostic à la prise en charge ».

²⁰ Weerheijm, Jälevik, et Alaluusua, « Molar-Incisor Hypomineralisation ».

²¹ Vuillemin, Chafaie, et Muller-Bolla, « Hypominéralisation incisive-molaire : du diagnostic à la prise en charge ».

1.2.2.2. Étiologie

L'étiologie est incertaine. Les causes de cette pathologie semblent être multifactorielles et ne sont aujourd'hui qu'hypothétiques. Parmi elles, les dioxines, le bisphénol A, l'hypoxie à la naissance sont mis en cause.

La minéralisation coronaire des premières molaires permanentes et des incisives permanentes étant concomitantes, les hypothèses mènent à une cause systémique survenant entre 0 et 4 ans²².

1.2.2.3. Épidémiologie

La prévalence du MIH est très variable selon les études ; les critères de caractérisation ainsi que le diagnostic opérateur dépendant expliquent ces divergences.

En 2003, l'EAPD (European Academy of Pediatric Dentistry définit des critères d'identification afin de standardiser les études. Selon ces nouveaux critères, il semblerait que la prévalence soit comprise entre 4 et 25 %²³.

²² Weerheijm, Jälevik, et Alaluusua, « Molar-Incisor Hypomineralisation ».

²³ William, Messer, et Burrow, « Molar incisor hypomineralization : review and recommendations for clinical management ».

Tableau 2 : Critères diagnostics de la MIH définis par l'EAPD

Critères diagnostiques de la MIH dans des secteurs postérieurs	Critères diagnostiques de la MIH dans des secteurs antérieurs
Hypominéralisation ou hypoplasie d'au moins une molaire permanente	Hypominéralisation dans plus de 78 % des cas d'une ou plusieurs incisives permanentes
Atteinte asymétrique et de taille variable	Opacités de taille variable allant de 1 mm de diamètre à l'atteinte de l'ensemble de la face vestibulaire
Hypominéralisation bien circonscrite et démarquée sur les faces occlusales	Opacités localisées sur les faces vestibulaires et les pointes canines
Défauts amélaire de couleur blanchâtre, jaune ou brune	Défaut amélaire de couleur blanchâtre
Désintégration amélaire post éruptif liée à une forte porosité de l'émail	Restauration atypique
Présence éventuelle de pertes de substance coronaire liées au clivage de l'émail pathologique	
Exposition de la dentine sous-jacente	
Hyperesthésie dentinaire	
Restauration coronaire atypique	
Antécédent d'avulsion précoce	

Source : Weerheijm et al, « Judgement criteria for molar incisor hypomineralisation (MIH) in epidemiologic studies : a summary of the European meeting on MIH held in Athens », 2003.

2 : Thérapeutiques pulpaire de la première molaire permanente immature

Au sein de la dent, seule le tissu pulpaire permet d'assurer la formation de la dentine. C'est grâce à sa palissade d'odontoblastes qu'elle assure la formation de la racine et la fermeture de son apex²⁴.

La perte prématurée de la vitalité pulpaire engendre d'une part un arrêt de l'élongation radiculaire, et d'autre part l'arrêt de l'épaississement des parois radiculaires par apposition physiologique de dentine.

Donc en plus de la perte de substance coronaire, la racine est frêle. Cette fragilisation de la dent augmente largement le risque de sa perte prématurée.

Aussi, la désinfection et l'obturation endodontique d'une dent immature sont possibles mais représentent un défi de par les difficultés techniques dues à la largeur des canaux et l'absence de constriction apicale. Ainsi, la conservabilité d'une dent immature traitée endodontiquement peut sembler réservée sur le long terme.

Par conséquent, préserver la vitalité pulpaire d'une dent permanente immature jusqu'à la fermeture de ses apex est donc une priorité.

Lorsque les techniques de prévention primaire et secondaire ont échoué, le traitement de la dent immature est basé sur son potentiel de réparation grâce à sa vascularisation pulpaire très importante et grâce à l'activité physiologique spécifique de la rhizogenèse en cours.

Kakehashi et coll²⁵ ont démontré en 1965 que dans un environnement stérile, une pulpe survit, voire prolifère. Et que la présence de bactéries expose la dent à une nécrose pulpaire ainsi qu'à ses complications. De ces prérequis vont s'appuyer les principes de base des traitements des pulpes vivantes ; l'élimination des tissus affectés et infectés sous champ opératoire, puis l'obturation étanche permettant la création d'un environnement biologique favorable à la régénération et la prévention du risque de contamination secondaire.

²⁴ Simon et Ifi-Naulin, « Conservation de la vitalité pulpaire et traitement de la dent immature ».

²⁵ Kakehashi, Stanley, et Fitzgerald, « The effects of surgical exposures of dental pulps in germ-free and conventional laboratory rats ».

Le choix de la technique qui sera réalisée dépendra de la profondeur de la lésion pulpaire, de la taille de l'exposition pulpaire, mais aussi de la compliance du jeune patient. Le succès du traitement choisi est dépendant d'une indication correcte et de la rigueur du protocole mis en place. Malheureusement, un diagnostic fiable sur une dent immature est compliqué pour plusieurs raisons ;

- Les tests sont basés sur une évaluation de la sensibilité alors qu'on cherche à évaluer l'inflammation du tissu pulpaire, sa vascularisation et son potentiel réparateur.
- Le diagnostic s'appuie sur l'anamnèse qui peut être difficile chez l'enfant. D'autant plus que le jeune patient peut avoir des craintes à exprimer ce qu'il ressent par peur du traitement à venir.

2.1. Les principaux matériaux de nos thérapeutiques pulpaires

Avec l'évolution des matériaux en dentisterie, plusieurs d'entre eux sont aujourd'hui à notre disposition ;

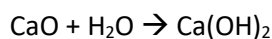
- L'hydroxyde de calcium est utilisé depuis plus de 80 ans,
- Le MTA est apparu dans les années 90 (Mineral Trioxide Aggregate),
- Les ciments dits « bio-céramiques » à base de silicate tri ou dicalcique comme la Biodentine.

2.1.1 L'hydroxyde de calcium

L'hydroxyde de calcium a été utilisé par Hermann pour la première fois en 1937. Malgré son ancienneté, il reste le gold standard de la médication intra-canalair temporaire.

2.1.1.1 Composition

L'hydroxyde de calcium résulte de l'interaction entre l'oxyde de calcium et la chaux vive ;



L'hydroxyde de calcium peut être utilisé pur, en préparation magistrale, en le mélangeant à de l'eau distillée stérile.

Il existe d'autres préparations commerciales, notamment des préparations endo-canalaires fluides, ou des préparations durcissantes présentées sous forme de base et de catalyseur.

2.1.1.2 Propriétés

Avantages :

- Action antiseptique, antibactérienne et anti-inflammatoire essentiellement liées à son pH basique et à la diffusion d'ions calcium (Ca^{2+}) et hydroxyde (OH^-).
En effet, cette médication est caractérisée par un pH basique, alcalin entre 12 et 13. Etant donné que la plupart des bactéries ne survivent pas à un pH basique, l'utilisation du $\text{Ca}(\text{OH})_2$ est intéressante sur le plan antibactérien.
- Action anti-exudative : le $\text{Ca}(\text{OH})_2$ va lutter contre les exsudats purulents présents en particulier sur les pulpopathies des dents nécrosées.
- Induction de la minéralisation des tissus durs sur lesquels il est placé.
- Action hémostatique.

Inconvénients :

- Matériau résorbable,
- Faible résistance à la compression,
- Dégradé par le mordantage.

2.1.1.3 Indications

Les indications sont les coiffages pulpaire, les pulpotomies, les traitements d'apexification, les traitements de résorption, les traitements de revitalisation, médication intra-canalair temporaire...

2.1.2 Le MTA

Le MTA, Mineral Trioxide Aggregate, arrive sur le marché dans le début des années 90. C'est un dérivé du ciment de Portland

2.1.2.1 Composition

Il s'agit d'une poudre composée de particules hydrophiles qui, mélangée à l'eau distillée, dans les proportions 1/3, produit un gel colloïdal qui durcit en 3 heures.

Le MTA est composé de

- Oxyde de calcium à 65 %,
- Dioxyde de silicate à 21 %,
- Oxyde de fer à 5 %,
- Oxyde d'aluminium à 4 %,

- Sulfate de calcium à 2,5 %,
- Oxyde de magnésium à 1 %,
- Oxyde de sodium et de potassium à 0,5 %.

2.1.2.2 Propriétés

- Bonne adaptation et étanchéité marginale,
- Tolérance tissulaire,
- Radio-opacité supérieure à celle de la dentine,
- Action antibactérienne,
- Pas de modification de ses propriétés en présence d'humidité ou de sang,
- Induction de minéralisation.

2.1.2.3 Indications

Le MTA possède de nombreuses indications cliniques ; le coiffage pulpaire, l'obturation à rétro, l'apexification, la réparation de perforations, le traitement de résorptions... Lors d'un coiffage direct avec le MTA, le pont dentinaire formé est moins poreux qu'avec l'hydroxyde de calcium et plus résistant à la compression.

2.1.3 La Biodentine

Les propriétés biologiques de la Biodentine sont comparables à celles du MTA.

Selon une étude réalisée par Septodont en 2010, le temps de prise de la Biodentine est significativement moins élevé que celui du MTA, et est de 12 minutes²⁶.

Elle est le résultat du mélange en une poudre -contenant du silicate tricalcique, du carbonate de calcium et de l'oxyde de zirconium- et un liquide -contenant du chlorure de calcium, de l'eau et des polymères hydrosolubles.

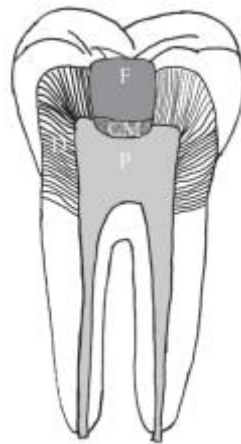
2.2 Coiffage direct

Le principe du coiffage direct est la mise en place d'un matériau au contact de la pulpe, sans éviction de la globalité du tissu pulpaire²⁷. Le but de ce traitement est de générer une barrière étanche : le pont dentinaire.

²⁶ Camilleri, « Biodentine : bien plus que de la dentine en capsule ? »

²⁷ Simon et Ifi-Naulin, « Conservation de la vitalité pulpaire et traitement de la dent immature ».

Figure 7 : Schéma d'un coiffage direct



F : matériau de restauration
CM : matériau de coiffage
P : pulpe
D : dentine

Source : Zhang et Yelick, « Vital pulp therapy-current progress of dental pulp regeneration and revascularization », 2010.

2.3 Pulpotomie partielle ou cervicale

La pulpotomie, qu'elle soit partielle ou cervicale, se base sur un principe ; « Si tout le tissu pulpaire infecté est retiré, il est possible de conserver la pulpe saine résiduelle »²⁸.

Elle consiste en la mise en place du matériau après éviction de la partie « contaminée » du tissu pulpaire à l'aide d'une fraise boule stérile et sous spray d'eau abondant.

Suite à cette éviction, en l'absence d'outils pertinents pour évaluer le degré d'inflammation et la présence ou non de bactéries dans la pulpe, le statut hémorragique constitue un facteur clinique subjectif pour considérer le degré d'inflammation de la pulpe.

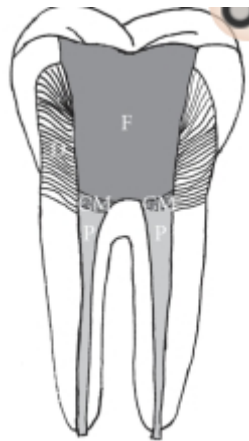
En effet, un saignement abondant et non contrôlable signe une inflammation pulpaire sévère.

Par conséquent, lors de nos thérapeutiques, le contrôle de l'hémostase représente un facteur primordial pour anticiper leur pronostic.

Après désinfection à la chlorhexidine ou à l'aide d'une solution saline, le traitement de la plaie pulpaire sera le même que pour le coiffage direct.

²⁸ Simon et Ifi-Naulin.

Figure 8 : Schéma d'une pulpotomie cervicale



F : matériau de restauration
CM : matériau de coiffage
P : pulpe
D : dentine

Source : Zhang et Yelick, « Vital pulp therapy-current progress of dental pulp regeneration and revascularization », 2010.

2.4 Apexification

L'apexification consiste à former une barrière apicale étanche, sans allongement radiculaire.

Elle est indiquée en cas d'inflammation pulpaire irréversible ou de nécrose pulpaire sur dent permanente immature.

Le matériau le plus anciennement utilisé est l'hydroxyde de calcium qui a la capacité de stimuler la calcification au contact des tissus. Actuellement, le MTA et la Biodentine sont utilisés plus fréquemment.

Ces matériaux stimulent les cellules présentes au niveau du péri apex de façon à obtenir une obturation mécanique et une barrière apicale calcifiée.

2.3.1 A l'hydroxyde de calcium

Après le protocole classique sous champ opératoire de parage et désinfection canalaire, l'hydroxyde de calcium est mis en place, le plus dense possible dans toute la hauteur radiculaire grâce à un fouloir endodontique, un porte-amalgame, ou encore une pointe de papier (celle-ci à l'avantage d'aspirer par capillarité l'excédent d'eau).

L'opacité de l'hydroxyde de calcium étant proche de celle de la dentine, il paraît aisé de contrôler sa mise en place sur une radiographie post-opératoire.

Un premier renouvellement de la médication intra-canaire sera réalisé au bout de 8 à 15 jours.

La durée du traitement nécessaire à la formation d'une barrière étanche apicale est de 6 à 18 mois.

Se présentent alors des problématiques ; au bout de 6 mois de traitement à l'hydroxyde de calcium, la racine est très fragilisée et des fractures radiculaires spontanées peuvent être observées²⁹. Aussi, la durée du traitement étant très long, des échecs peuvent être dus au manque d'assiduité et suivi des patients³⁰.

2.3.2. Au MTA ou Biodentine

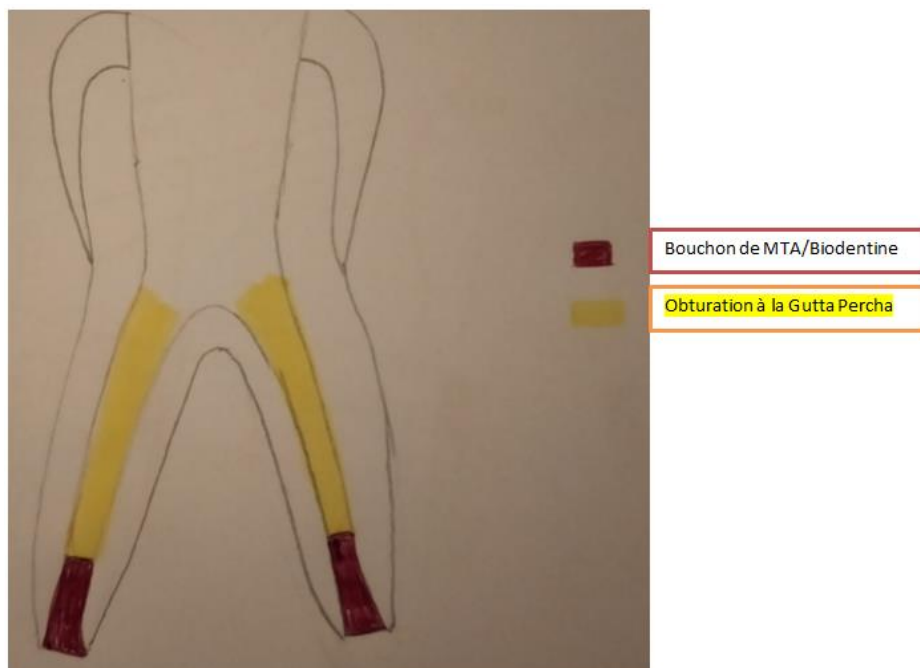
En plus de leur activité antimicrobienne et de leur biocompatibilité, le MTA et la Biodentine sont des matériaux non résorbables qui peuvent être laissés en place.

Après parage et désinfection canalaire, la désinfection peut être complétée par de l'hydroxyde de calcium sur une à deux semaines puis doit être totalement éliminé.

La mise en place d'un bouchon de MTA ou de Biodentine de 4mm dans le tiers apical permettra l'obturation apicale étanche.

Cette méthode a l'avantage de limiter le nombre de séances, de diminuer les risques de fracture, d'éviter la perte de suivi du patient, et de permettre une restauration coronaire d'usage étanche plus rapide.

Figure 9 : Schéma post-opératoire de l'apexification



Source : Auteur, 2020.

²⁹ Pérez et al., « Traitement des pulpes nécrosées de la dent permanente immature : apexification ou régénération ? »

³⁰ Pérez et al.

Tableau 3 : Avantages et inconvénients des matériaux d'apexification

	Hydroxyde de calcium	Mineral Trioxyde Aggregate ou Biodentine
Étanchéité	Non étanche	Bonne étanchéité
Temps de prise	Absence de temps de prise	Prise lente (4h à 5h) pour le MTA 12 minutes pour la Biodentine
Facilité de manipulation	Sensible	Sensible
Barrière apicale calcifiée	Oui	Oui
Coût du matériau	Modéré	Elevé
Coût rapporté au nombre de séances	Traitement très couteux	Traitement couteux
Recul clinique	Très significatif	Significatif
Risques encourus	Perte de suivi Fractures radiculaires	À évaluer par un suivi de longue durée

Source : Pérez et al., « Traitement des pulpes nécrosées de la dent permanente immature : apexification ou régénération ? », 2012.³¹

2.4 Revitalisation³²

Une dent immature traitée par apexification présente un risque de fracture élevé. De plus, la largeur du foramen apical rend complexe l'obturation apicale étanche.

La revitalisation est un traitement très récent, du domaine de l'ingénierie tissulaire, visant à permettre la poursuite de l'édification radiculaire d'une dent immature en prévenant ou en guérissant la parodontite associée.

Le traitement par revascularisation peut être considéré comme une apexogenèse, définie comme la poursuite de la croissance radiculaire, avec fermeture apicale et épaissement des parois radiculaires³³.

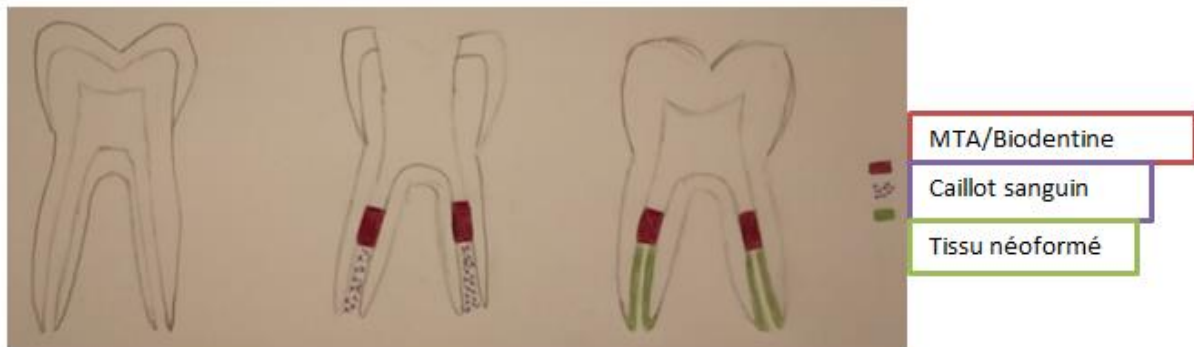
Cependant, peu de cas de molaires sont rapportés dans la littérature.

³¹ Pérez et al.

³² Pérez et al.

³³ Collignon, « La revascularisation : une alternative dans le traitement des dents permanentes immatures ? »

Figure 10 : Revitalisation : schéma pré, per et post opératoire



Source : Auteur, 2020.

2.4.1 Principe

Au niveau de la papille apicale, il existe des cellules souches dentaires³⁴.

Wang et al.³⁵ ont démontré leur recrutement au sein de la pulpe inflammatoire, et leur potentiel d'expansion, de prolifération et de différenciation odonto-ostéogénique³⁶.

Cette papille bénéficie d'une circulation collatérale. Elle reste exploitable en cas de nécrose pulpaire.

Il est question de revascularisation et pas de régénération car la nature du tissu néoformé est de 3 types ; ciment, tissu s'apparentant à os et tissu s'apparentant au ligament parodontal.

L'indication de ce traitement est idéale en présence d'un foramen apical de diamètre supérieur radiographiquement à 1 mm, au stade 8 ou 9 de Nolla, chez un enfant où le potentiel de régénération des cellules souches et la capacité de cicatrisation sont les meilleures.

2.4.2 Protocole

La clé du succès selon Banchs et Trope³⁷ est la désinfection canalaire.

Le premier temps opératoire consiste à désinfecter le canal à l'hypochlorite de sodium 1% en amont du péri-apex, sans préparation mécanique des parois radiculaires, puis à la mise en place d'hydroxyde de calcium dans le canal en interséance.

Pour le deuxième temps opératoire, après élimination totale de la médication intra-canalaire, puis séchage, une lime 15 est insérée au-delà de l'apex pour créer un saignement. Pour permettre ce

³⁴ Pérez et al., « Traitement des pulpes nécrosées de la dent permanente immature : apexification ou régénération ? »

³⁵ Wang et al., « Putative stem cells in human dental pulp with irreversible pulpitis : an exploratory study ».

³⁶ Pérez et al., « Traitement des pulpes nécrosées de la dent permanente immature : apexification ou régénération ? »

³⁷ Banchs et Trope, « Revascularization of immature permanent teeth with apical periodontitis : new treatment protocol ? »

saignement, l'anesthésie utilisée ne doit pas contenir de vasoconstricteur. Le caillot ainsi obtenu sera recouvert d'un bouchon de MTA ou de biodentine³⁸.

³⁸ Collignon, « La revascularisation : une alternative dans le traitement des dents permanentes immatures ? »

3 : L'extraction de la première molaire permanente immature comme thérapeutique

La première molaire permanente a un rôle majeur dans le développement des arcades dentaires et dans la fonction occlusale. Elle permet la croissance des mâchoires dans les 3 dimensions de l'espace, la protection des ATM (articulations temporo-mandibulaires) par le pont d'émail de la PMP maxillaire qui joue un rôle de guide anti-rétropulsion mandibulaire, et une stabilité de l'occlusion par le calage des cuspidés mésio-palatines maxillaires dans les fosses centrales mandibulaires³⁹.

Il n'existe pas à ce jour de consensus sur la conduite à tenir, donc l'extraction d'une PMP doit être une décision réfléchie, personnalisée, s'inscrivant dans un plan de traitement global, en collaboration étroite entre le chirurgien-dentiste et l'orthodontiste⁴⁰. C'est pour cela qu'on parle d'extraction guidée.

Quoiqu'il en soit, avant de prendre toute décision, il est nécessaire de disposer de radiographies de qualité permettant d'objectiver la présence, la position, et le stade de développement de toutes les dents⁴¹.

3.1 Critères de décision

Les critères de décisions d'extraire, de temporiser ou de maintenir la PMP sur arcade sont nombreux, et en plus des caractéristiques cliniques, un certain nombre de facteurs supplémentaires peuvent influencer la prise de décision ; cela comprend le milieu social de l'enfant, sa compliance, la probabilité que l'enfant ainsi que sa famille coopèrent et adhèrent au plan de traitement...⁴²

3.1.1 L'âge dentaire

La PMP constitue un guide d'éruption aussi bien pour la deuxième prémolaire permanente (DPmP) que pour la deuxième molaire permanente (DMP).

³⁹ Maniere-Ezvan, « Dents permanentes immatures compromises : quelle décision thérapeutique ? »

⁴⁰ Maniere-Ezvan.

⁴¹ Cobourne, William, et Harrisson, « National clinical guidelines for the extraction of first permanent molars in children ».

⁴² Cobourne, William, et Harrisson.

Tout au long de cette partie, nous allons parler en âge dentaire (âge radiographique dépendant des degrés de maturation des dents permanentes)⁴³.

3.1.1.1 Au maxillaire

Au maxillaire, la fenêtre d'extraction de la PMP adéquate est plus large qu'à la mandibule et l'éruption de la DMP est assez prédictible. Le moment idéal de l'extraction de la PMP maxillaire pour une fermeture totale de l'espace d'extraction lors de l'éruption de la DMP est lorsque la DMP arrive au niveau du collet de la PMP, et qu'on voit à la radiographie qu'il reste de l'os tout autour de la DMP⁴⁴.

3.1.1.2 À la mandibule

À la mandibule, le timing de l'extraction de la PMP est beaucoup plus important pour une éruption de la DPM prédictible.

- La fenêtre d'extraction se situe après l'éruption des incisives latérales, mais avant l'éruption des DMP et des DPMP⁴⁶.
- Il faut objectiver radiographiquement la minéralisation de la furcation de la DMP⁴⁷.
- Après une extraction de la PMP entre 8 et 9 ans, on obtient souvent un mouvement mésial lors de l'éruption de la DMP. Cependant, il reste souvent un espace résiduel⁴⁸.

3.1.1.2.1 Extraction avant 8 ans

Si la PMP est extraite trop précocement, la DPmP (deuxième prémolaire permanente) et la DMP se retrouvent sans guide d'éruption. On risque alors

- La rotation et la distalisation de la DPmP dans le site d'extraction,
- Le « roulement » de la DMP, qui se distalise avec augmentation de l'espace du site d'extraction.

3.1.1.2.2 Extraction après 10 ans

Une extraction tardive de la PMP entraîne principalement un risque de mésioversion de la DMP et donc une occlusion perturbée.

⁴³ Vital et Université Paris Descartes, « Cours : maturation du système dentaire de l'enfant et de l'adolescent ».

⁴⁴ Maniere-Ezvan, « Dents permanentes immatures compromises : quelle décision thérapeutique ? »

⁴⁵ Cobourne, William, et Harrisson, « National clinical guidelines for the extraction of first permanent molars in children ».

⁴⁶ Cobourne, William, et Harrisson.

⁴⁷ Cobourne, William, et Harrisson.

⁴⁸ Maniere-Ezvan, « Dents permanentes immatures compromises : quelle décision thérapeutique ? »

3.1.2 La dent de sagesse

Si la fenêtre est bonne, la dent de sagesse viendra se positionner en place de la DMP, qui, elle, sera en place de la PMP extraite. Sa présence ainsi que son axe sont donc déterminants dans la prise de décision.

3.1.3 Sévérité des lésions

La conservabilité de la PMP dépendra du volume des atteintes, de l'état pulpaire, de l'état infectieux, de la possibilité de reconstitution coronaire ou corono-radiculaire étanche, de la faisabilité des traitements conservateurs, de la présence ou non de perforation, de la compliance du patient...

3.1.4 Hygiène, compliance et motivation

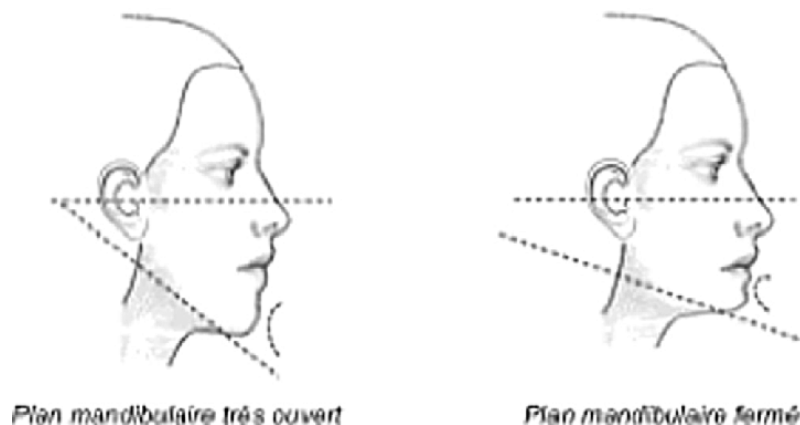
Après une extraction guidée, un suivi rigoureux de l'évolution des dents en cours d'éruption doit être mis en place. Par conséquent, la motivation de l'enfant et des parents sont nécessaires.

Une thérapeutique orthodontique peut être indiquée. Une hygiène bucco-dentaire défailante peut alors constituer une contre-indication à ce traitement.

3.1.5 Typologie faciale

Lors d'un schéma de croissance faciale hypodivergente, l'extraction des PMP est contre-indiquée pour éviter l'effondrement de la dimension verticale de l'étage inférieur de la face. En effet, l'orthodontiste détermine le type de croissance facial du patient à l'aide d'une téléradiographie de profil ; celle-ci est hypo ou hyperdivergente.

Figure 11 : Profil hyperdivergent et profil hypodivergent



Source : Aubertin et al., « Diagnostic clinique du syndrome d'apnées obstructives du sommeil de l'enfant », 2017.

3.2 Plan de traitement suivant les formes cliniques

En fonction du délabrement de la PMP et des pathologies associées (lésion endodontique, infection, résorption...), la PMP peut être extraite directement ou maintenue sur arcade afin de différer son extraction.

Le plan de traitement doit être dûment réfléchi, comme pour toute thérapeutique.

3.2.1 Notions de compensation / équilibration

Compenser l'extraction d'une PMP signifie extraire la PMP antagoniste.

Équilibrer une extraction, signifie extraire la PMP contro-latérale.

Quoiqu'il en soit, lors d'une extraction guidée d'une PMP, il n'est pas conseillé d'extraire une prémolaire saine du même cadran dans le cadre d'un traitement orthodontique⁴⁹.

3.2.1.1 Extraction compensatrice

Il existe des recommandations d'extraire la PMP maxillaire lors de l'extraction de la PMP mandibulaire pour éviter son égression, qui empêcherait la mésialisation de la DMP mandibulaire lors de son éruption et causerait des interférences.

L'inverse n'est pas recommandé car l'égression de la PMP mandibulaire est beaucoup plus rare et plus lente⁵⁰.

Cependant, il existe d'autres alternatives à l'extraction compensée comme par exemple le collage d'un fil de contention sur les dents maxillaires, ou l'utilisation de mini-vis d'ancrage afin d'éviter leur égression.

3.2.1.2 Extraction équilibrée

D'après Cobourne et al., une étude rétrospective de cohorte a suggéré que l'extraction unilatérale pouvait être associée à des asymétries de développement osseux et dentaire. Cependant, il est difficile de justifier l'extraction équilibrée d'une PMP saine⁵¹. Pour Jävelik et Möller⁵², les extractions équilibrées sont déconseillées pour conserver les molaires saines, et un traitement orthodontique permettra de rectifier les asymétries.

⁴⁹ Cobourne, William, et Harrisson, « National clinical guidelines for the extraction of first permanent molars in children ».

⁵⁰ Cobourne, William, et Harrisson.

⁵¹ Cobourne, William, et Harrisson.

⁵² Jävelik et Möller, « Evaluation of spontaneous space closure and development of permanent dentition after extraction of hypomineralized permanent first molars ».

3.2.2 Conservation / extraction immédiate / extraction différée⁵³

3.2.2.1 Extraction immédiate indiquée

Dans le cas où la PMP est condamnée, l'idéal est d'essayer de l'extraire au bon moment pour que la DMP puisse prendre sa place.

En cas d'absence de la dent de sagesse, il faudra contrôler l'égression de la DMP antagoniste face à un espace vide puis, plus tard, un implant remplaçant l'espace de la DMP pourra être envisagé.

Même si la PMP est maintenable à moyen terme, mais que les dents de sagesse sont présentes et qu'il n'y a pas d'indication de traitement orthodontique, on décide d'extraire dans la bonne fenêtre pour favoriser la fermeture de l'espace d'extraction par la DMP.

3.2.2.2 Possibilité de retarder l'extraction

Dans le cadre d'un traitement global prédéfini, la PMP peut être maintenue sur l'arcade et son extraction différée pour palier à certaines situations.

3.2.2.2.1 Malocclusion de classe II d'Angle associée

Dans le cas d'une malocclusion de classe II d'Angle, une extraction de la PMP maxillaire et son remplacement par la DMP accentue la classe II. Dans ce cas on peut garder la PMP comme « mainteneur d'espace » pour éviter la mésialisation de la DMP, et l'extraire plus tard afin de pouvoir profiter de l'espace pour basculer distalement les prémolaires, canines et incisives maxillaires lors d'un traitement orthodontique.

3.2.2.2.2 Encombrement maxillaire

Comme pour la malocclusion de la classe II d'Angle, on peut différer l'extraction pour éviter la mésialisation de la DMP et garder un espace pour traiter l'encombrement antérieur par distalisation des secteurs latéraux.

3.2.2.2.3 Dent de sagesse non visible radiographiquement

Si la dent de sagesse n'est pas visible radiographiquement à l'âge idéal de l'extraction de la PMP pour une fermeture optimale du site d'extraction, décider de maintenir la PMP est une solution de choix, ce qui permet un maintien de l'os alvéolaire jusqu'à avoir la possibilité de remplacer la PMP par une solution implantaire.

⁵³ Maniere-Ezvan, « Dents permanentes immatures compromises : quelle décision thérapeutique ? »

3.2.2.3 Dent conservable à moyen/long terme

Si le pronostic de la PMP est correct, plusieurs critères vont motiver notre plan de traitement.

En effet, l'avenir d'une dent délabrée en bouche chez un jeune enfant est sujet à discussion. La durée de vie des restaurations actuelles n'étant pas définitives mais d'usage, plusieurs ré interventions seront nécessaires au cours de la vie pour maintenir la dent sur arcade, si cela est possible.

Parmi les critères décisionnels qui vont nous guider, la motivation du patient et des parents (la mésialisation orthodontique d'un DMP, surtout à la mandibule, est longue, difficile avec des risques de résorption), les éventuelles agénésies (particulièrement les prémolaires et troisième molaire), les malocclusions associées sont à prendre en compte.

Le tableau suivant récapitule les conduites à tenir en fonction de la conservabilité de la PMP.

Tableau 4 : Attitude thérapeutique face à trois situations distinctes

PMP condamnée	<p>Extraction immédiate</p> <ul style="list-style-type: none"> - Laisser migrer la deuxième molaire - Contrôler l'égression antagoniste - Pas d'extraction d'antagoniste ou d'homologue saine
PMP conservable	<p>CONSERVATION A LONG TERME</p> <ul style="list-style-type: none"> - Sauf si l'extraction est indiquée en fonction du contexte orthodontique <p>CONSERVATION A COURT TERME</p> <p>Extraction immédiate</p> <ul style="list-style-type: none"> - Pas d'indication d'orthodontie et 3^{ème} molaire présente <p>Maintien à moyen terme</p> <ul style="list-style-type: none"> - Rôle de mainteneur d'espace si classe II ou encombrement maxillaire - Rôle de mainteneur d'os jusqu'à implantation si 3^{ème} molaire absente

Source : Manière-Ezvan, « Dents permanentes immatures compromises : quelle décision thérapeutique ? », 2012.

3.2.3 Attitude en fonction des classes d'Angle⁵⁴

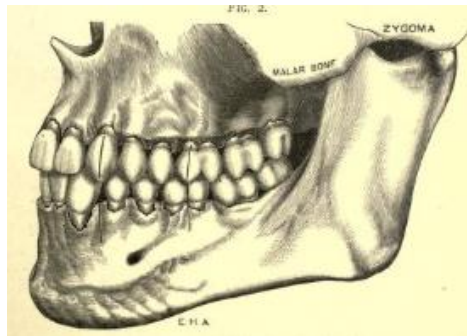
3.2.3.1 Classification d'Angle⁵⁵

Cette classification a été définie par Angle en 1898. Elle est basée sur les rapports d'occlusion des faces vestibulaires des premières molaires permanentes dans le sens antéro-postérieur.

Dans cette classification, il existe 3 classes :

- La classe I d'Angle : la première molaire mandibulaire est en avance d'une demi-cuspide par rapport à la première molaire maxillaire. Le rétablissement vers la classe I est un objectif en orthodontie.

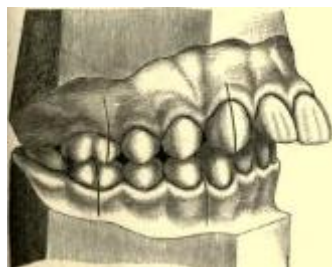
Figure 12 : Classe I d'Angle



Source : Angle, « Treatment of malocclusion of teeth and fractures of the maxillae. Angle's system », 1900.

- La classe II d'Angle : distocclusion de la première molaire mandibulaire.

Figure 13 : Classe II d'Angle



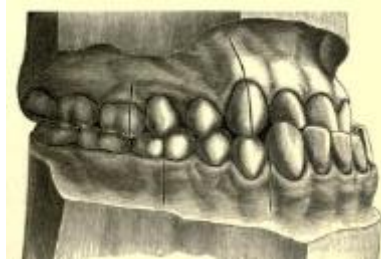
Source : Angle, « Treatment of malocclusion of teeth and fractures of the maxillae. Angle's system », 1900.

⁵⁴ Cobourne, William, et Harrison, « National clinical guidelines for the extraction of first permanent molars in children ».

⁵⁵ Kamoun et Université Paris Descartes, « Cours : l'orthopédie dento-faciale, terminologie en ODF ».

- La classe III d'Angle : mésiocclusion de la première molaire mandibulaire.

Figure 14 : Classe II d'Angle



Source : Angle, « Treatment of malocclusion of teeth and fractures of the maxillae. Angle's system », 1900.

Même s'il n'y a pas de consensus, il y a quelques règles à respecter en fonction de la classe d'Angle du patient.

3.2.3.2 Classe I

3.2.3.2.1 Sans encombrement

Dans ce cas, l'extraction équilibrée quand la dent controlatérale est saine n'est pas indiquée

L'extraction d'une PMP mandibulaire peut être compensée si la PMP maxillaire risque d'être sans antagoniste pendant un laps de temps élevé et donc de s'égresser.

En revanche, l'extraction d'une PMP maxillaire ne doit pas être compensée.

3.2.3.2.2 Avec encombrement modéré

Lorsque l'encombrement est bilatéral, l'extraction compensée peut être considérée, surtout s'il persiste un doute sur la conservabilité à long terme de la PMP. Aussi, pour réduire l'encombrement, l'extraction des PMP peut être repoussée jusqu'à éruption des DMP, puis après l'extraction, l'espace sera utilisé pour réduire l'encombrement.

3.2.3.3 Classe II

L'extraction de la PMP dans le cas des classes II peut être plus difficile à planifier, particulièrement le timing de l'extraction de la dent maxillaire. Comme vu précédemment, cela va permettre, grâce à son espace libéré, de diminuer la classe II.

De manière générale, en cas d'extraction de la PMP mandibulaire, le risque d'égression de la PMP maxillaire est faible de par son contact avec la DMP mandibulaire.

3.2.3.4 Classe III

De manière générale, tant que cela est possible, les extractions au maxillaire doivent être évitées pour ne pas aggraver la classe III.

Conclusion

Le traitement de la première molaire permanente immature, de par ses caractéristiques particulières, peut présenter un véritable challenge pour le chirurgien-dentiste dans sa pratique quotidienne. Or cette dent est très fréquemment atteinte, que ce soit par la maladie carieuse ou par une anomalie de structure comme le MIH.

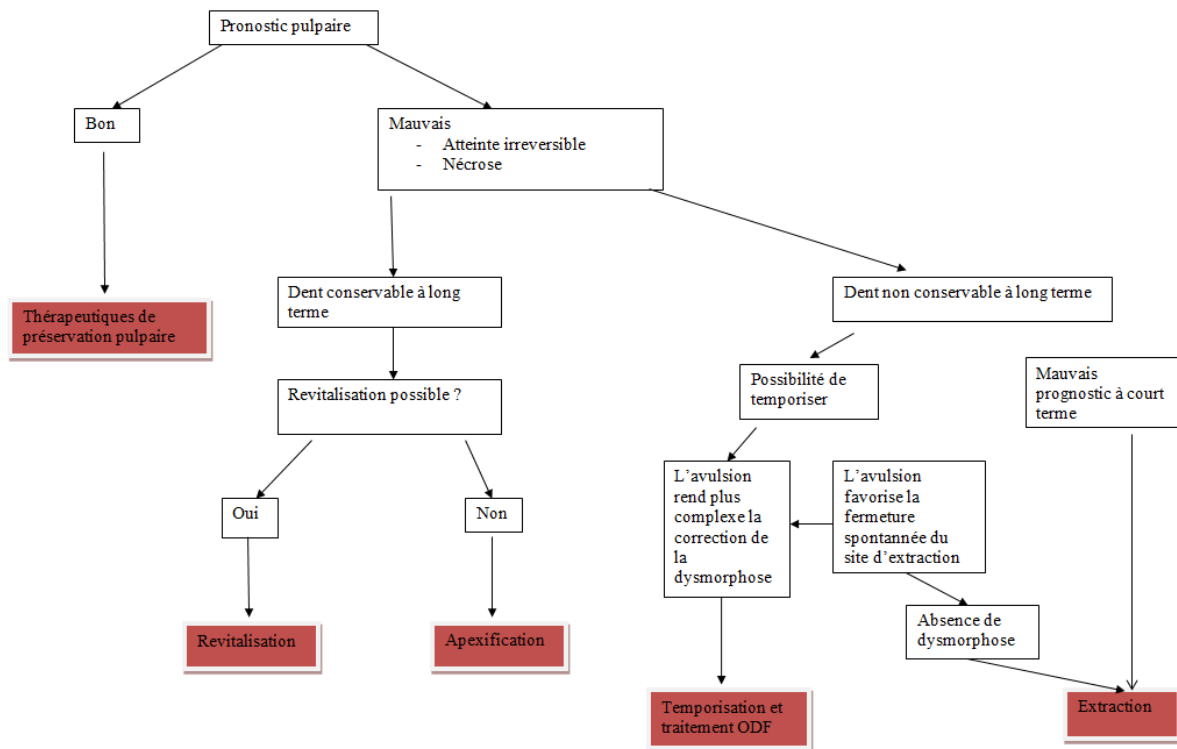
En présence d'une pathologie pulpaire sur une première molaire immature, nos thérapeutiques visent à permettre la poursuite de l'édification radiculaire physiologique jusqu'à la fermeture apicale, ou au traitement endodontique de la dent, dans le but de maintenir la dent sur l'arcade.

Même si on n'a que peu de recul clinique, la revascularisation apparait comme une technique alternative à l'apexification lorsque cela est possible. En revanche cette technique ne permet pas la régénération de la pulpe.

En cas d'échec de ces traitements ou d'indication particulière, l'extraction guidée semble être une bonne alternative et permettra de s'affranchir de soins prothétiques lourds, coûteux, et bien souvent de traitements orthodontiques.

Face à une première molaire immature délabrée, l'organigramme suivant peut servir d'arbre décisionnel dans la prise de décision de la thérapeutique à suivre.

Figure 15 : Arbre décisionnel dans la prise de décision de la thérapeutique à suivre



Source : Auteur, 2020.

Malgré les évolutions importantes des thérapeutiques à notre disposition au cours du dernier siècle, la prévention primaire et secondaire reste la meilleure des solutions pour le maintien d'une bouche saine.

Bibliographie

- Banchs, F., et M. Trope. « Revascularization of immature permanent teeth with apical periodontitis : new treatment protocol ? » *Journal of endodontics* 30, n° 4 (2004): 196-200. <https://doi.org/10.1097/00004770-200404000-00003>.
- Brailsford, S. R., E. C. Sheehy, S. C. Gilbert, D. T. Clark, E. a. M. Kidd, L. Zoitopoulos, S. E. Adams, et al. « The microflora of the erupting first permanent molar ». *Caries research* 39, n° 1 (2005): 78-84. <https://doi.org/10.1159/000081661>.
- Camilleri, J. « Biodentine : bien plus que de la dentine en capsule ? » *Septodont*, 2018. https://www.septodontfr.be/sites/be/files/201804/BIODENTINE%20Artikel%200118_FR_LowRes.pdf.
- Chemla, F., et Université Paris Descartes. « Cours : étiopathogénie de la carie », 2012.
- Cobourne, M. T., A. William, et M. Harrison. « National clinical guidelines for the extraction of first permanent molars in children ». *British dental journal* 217, n° 11 (2014): 543-648. <https://doi.org/10.1038/sj.bdj.2014.1053>.
- Collignon, A. M. « La revascularisation : une alternative dans le traitement des dents permanentes immatures ? » Mémoire de Master, Université Paris Descartes, 2014.
- Gouvernaire, A. « La dent de 6 ans... ou la difficulté de gérer la pathologie de la première molaire permanente chez l'enfant... » *Revue d'odonto-stomatologie* 30, n° 1 (2001): 35-40.
- Hescot, P., et E. Roland. *La santé dentaire en France : enfants de 6 et 12 ans*. Édité par Union française pour la santé bucco-dentaire. Paris : UFSBD, 2006.
- Jälevik, B., et M. Möller. « Evaluation of spontaneous space closure and development of permanent dentition after extraction of hypomineralized permanent first molars ». *International journal of paediatric dentistry* 17, n° 5 (2007): 328-35. <https://doi.org/10.1111/j.1365-263X.2007.00849.x>.
- Kakehashi, S., H. R. Stanley, et R. J. Fitzgerald. « The effects of surgical exposures of dental pulps in germ-free and conventional laboratory rats ». *Oral surgery, oral medicine, and oral pathology* 20 (1965): 340-49. [https://doi.org/10.1016/0030-4220\(65\)90166-0](https://doi.org/10.1016/0030-4220(65)90166-0).
- Kamoun, A., et Université Paris Descartes. « Cours : l'orthopédie dento-faciale, terminologie en ODF », 2011.
- Lasfargues, J.-J., J.-J. Louis, et R. Kaleka. « Classifications des lésions carieuses. De Black au concept actuel par sites et stades ». In *EMC. Médecine buccale*. 28-165-C-10. Elsevier Masson, 2016. <https://www-em-premiumcom.sirius.parisdescartes.fr/article/1097894/resultatrecherche/1>.
- Maniere-Ezvan, A. « Dents permanentes immatures compromises : quelle décision thérapeutique ? » *Réalités cliniques* 23, n° 4 (2012): 311-19.
- Nolla, C. M. « The development of the permanent teeth ». *Journal of dentistry for children* 27, n° 4 (1960): 254-66.
- Opsahl Vital, S. « Formation et physiologie de la dent permanente immature : les répercussions cliniques ». *Réalités cliniques* 23, n° 4 (2012): 253-59.
- . « Première molaire normalité et pathologie ». *Réalités cliniques* 19, n° 4 (2008): 301-10.
- Pérez, F., A. Beslot-Neveu, C. Eid, et J.-J. Lasfargues. « Traitement des pulpes nécrosées de la dent permanente immature : apexification ou régénération ? » *Réalités Cliniques* 23, n° 4 (2012): 299-309.
- Ramos-Gomez, F., Y. Crystal, S. Doméjan, et J.-D. Featherstone. « Prévention et prise en charge de la maladie carieuse basées sur l'évaluation du risque chez le jeune enfant ». *Réalité clinique* 22, n° 3 (2011): 221-32.
- Schour, I., et M. Massler. « The development of the human dentition ». *The journal of the american dental association*, n° 1153-1160 (1940).

- Simon, S., et C. Ifi-Naulin. « Conservation de la vitalité pulpaire et traitement de la dent immature ». *Réalités cliniques* 23, n° 4 (2012): 289-97.
- Vital, S., et Université Paris Descartes. « Cours : maturation du système dentaire de l'enfant et de l'adolescent », 2015.
- Vuillemin, A., A. Chafaie, et M. Muller-Bolla. « Hypominéralisation incisive-molaire : du diagnostic à la prise en charge ». *Clinic* 32, n° 4 (2011): 227-28.
- Wang, Z., J. Pan, J. T. Wright, S. Bencharit, S. Zhang, E. T. Everett, F. B. Teixeira, et al. « Putative stem cells in human dental pulp with irreversible pulpitis : an exploratory study ». *Journal of endodontics* 36, n° 5 (2010): 820-25. <https://doi.org/10.1016/j.joen.2010.02.003>.
- Weerheijm, K. L., B. Jälevik, et S. Alaluusua. « Molar-Incisor Hypomineralisation ». *Caries research* 35, n° 5 (2001): 390-91. <https://doi.org/10.1159/000047479>.
- William, V., L. B. Messer, et M. F. Burrow. « Molar incisor hypomineralization : review and recommendations for clinical management ». *Pediatric dentistry* 28, n° 3 (2006): 224-32.
- Wright, J. T., M. P. Tampi, L. Graham, C. Estrich, J. J. Crall, M. Fontana, E. J. Gillette, et al. « Sealants for preventing and arresting pit-and-fissure occlusal caries in primary and permanent molars ». *Pediatric dentistry* 38, n° 4 (2016): 282-308.

Table des figures

Figure 1 : Courbe de Stephan	5
Figure 2 : Illustration de la carie cachée.....	6
Figure 3 : Stades de minéralisation	7
Figure 4 : Chronologie de développement des dents permanentes.....	8
Figure 5 : Diagramme de Keyes modifié.....	11
Figure 6 : Classification ICDAS	13
Figure 7 : Schéma d'un coiffage direct.....	21
Figure 8 : Schéma d'une pulpotomie cervicale	22
Figure 9 : Schéma post-opératoire de l'apexification	23
Figure 10 : Revitalisation : schéma pré, per et post opératoire.....	25
Figure 11 : Profil hyperdivergent et profil hypodivergent	29
Figure 12 : Classe I d'Angle.....	33
Figure 13 : Classe II d'Angle.....	33
Figure 14 : Classe II d'Angle.....	34
Figure 15 : Arbre décisionnel dans la prise de décision de la thérapeutique à suivre.....	37

Table des tableaux

Tableau 1 : Classification SiSta	12
Tableau 2 : Critères diagnostics de la MIH définis par l'EAPD.....	16
Tableau 3 : Avantages et inconvénients des matériaux d'apexification	24
Tableau 4 : Attitude thérapeutique face à trois situations distinctes.....	32

Vu, le Directeur de thèse

Vu, le Doyen de l'UFR d'Odontologie

Docteur Anne-Margaux COLLIGNON

Professeur Louis MAMAN

Vu, le Président d'Université de Paris

Professeur Christine CLERICI

Pour le Président et par délégation,

Le Doyen Louis MAMAN

Le challenge thérapeutique de la première molaire immature

Résumé :

La première molaire permanente, dite dent de 6 ans, est une dent « pilier » de l'appareil manducateur ; elle joue un rôle clé dans l'établissement de l'occlusion et assure plus du ¼ du coefficient masticatoire. Cependant, la dent de 6 ans présente un haut risque carieux. Ceci s'explique par l'immaturité des tissus qui la composent pendant les 3 premières années suivant son éruption, son émergence précoce dans la cavité buccale, sa situation postérieure sur l'arcade, ainsi que sa morphologie occlusale complexe. De plus, la première molaire permanente est « sensible » aux anomalies de structure, en particulier l'hypominéralisation incisives-molaires. La perte prématurée de la vitalité pulpaire engendre d'une part un arrêt de l'élongation radiculaire et la fermeture apicale, et d'autre part l'arrêt de l'épaississement des parois radiculaires par apposition physiologique de dentine. Lorsque les techniques de prévention primaire et secondaire ont échoué, le traitement de la dent immature est basé sur son potentiel de réparation grâce à sa vascularisation pulpaire très importante et grâce à l'activité physiologique spécifique de la rhizogenèse en cours. Ainsi, en présence d'une pathologie pulpaire, nos thérapeutiques visent à permettre la poursuite de l'édification radiculaire physiologique jusqu'à la fermeture apicale, ou au traitement endodontique de la dent, dans le but de maintenir la dent sur l'arcade. Lorsque la dent n'est plus conservable sur l'arcade dentaire, l'extraction guidée peut être une alternative de choix, à condition qu'elle soit envisagée dans un plan de traitement global.

Discipline :

Odontologie pédiatrique

Mots clés français (fMeSH et Rameau) :

Prise de décision -- Dissertation universitaire ; Molaire -- Dissertation universitaire ; Odontostomatologie conservatrice -- Thèses et écrits académiques ; Endodontie -- Thèses et écrits académiques

English keywords (MeSH) :

Decision Making -- Academic Dissertation ; Molar -- Academic Dissertation

Université de Paris
UFR d'Odontologie - Montrouge
1, rue Maurice Arnoux
92120 Montrouge