



HAL
open science

Apport du laser Erbium-YAG dans le traitement de la péri-implantite

Julien Dupuis

► **To cite this version:**

Julien Dupuis. Apport du laser Erbium-YAG dans le traitement de la péri-implantite. Sciences du Vivant [q-bio]. 2020. dumas-03116626

HAL Id: dumas-03116626

<https://dumas.ccsd.cnrs.fr/dumas-03116626>

Submitted on 20 Jan 2021

HAL is a multi-disciplinary open access archive for the deposit and dissemination of scientific research documents, whether they are published or not. The documents may come from teaching and research institutions in France or abroad, or from public or private research centers.

L'archive ouverte pluridisciplinaire **HAL**, est destinée au dépôt et à la diffusion de documents scientifiques de niveau recherche, publiés ou non, émanant des établissements d'enseignement et de recherche français ou étrangers, des laboratoires publics ou privés.



Distributed under a Creative Commons Attribution - NonCommercial - NoDerivatives 4.0 International License

AVERTISSEMENT

Cette thèse d'exercice est le fruit d'un travail approuvé par le jury de soutenance et réalisé dans le but d'obtenir le diplôme d'État de docteur en chirurgie dentaire. Ce document est mis à disposition de l'ensemble de la communauté universitaire élargie.

Il est soumis à la propriété intellectuelle de l'auteur. Ceci implique une obligation de citation et de référencement lors de l'utilisation de ce document.

D'autre part, toute contrefaçon, plagiat, reproduction illicite encourt toute poursuite pénale.



UNIVERSITÉ DE PARIS

UFR D'ODONTOLOGIE - MONTROUGE

Année 2020

N° M021

THÈSE

POUR LE DIPLÔME D'ÉTAT DE DOCTEUR EN CHIRURGIE DENTAIRE

Présentée et soutenue publiquement le : 13 mars 2020

Par

Julien DUPUIS

Apport du laser Erbium-YAG dans le traitement de la péri-implantite

Dirigée par M. le Dr. Santucci Marc

JURY

Mme le Professeur Marie-Laure Colombier

Président

Mme le Professeur Loredana Radoi

Assesseur

Mme le Professeur Marjolaine Gosset

Assesseur

M. le Docteur Marc Santucci

Assesseur



Tableau des enseignants de l'UFR

DÉPARTEMENTS	DISCIPLINES	PROFESSEURS DES UNIVERSITÉS	MÂÎTRES DE CONFÉRENCES
1. DÉVELOPPEMENT, CROISSANCE ET PRÉVENTION	ODONTOLOGIE PÉDIATRIQUE	Mme DAVIT-BÉAL Mme DURSUN Mme VITAL	M. COURSON Mme JEGAT Mme SMAIL-FAUGERON Mme VANDERZWALM
	ORTHOPÉDIE DENTO-FACIALE		Mme BENAHMED M. DUNGLAS Mme KAMOUN Mme LE NORCY
	PRÉVENTION, ÉPIDÉMIOLOGIE, ÉCONOMIE DE LA SANTÉ ET ODONTOLOGIE LÉGALE	Mme FOLLIGUET M. PIRNAY	Mme GERMA M. TAVERNIER
2. CHIRURGIE ORALE, PARODONTOLOGIE, BIOLOGIE ORALE	PARODONTOLOGIE	Mme COLOMBIER Mme GOSSET	M. BIOSSE DUPLAN M. GUEZ
	CHIRURGIE ORALE	M. MAMAN Mme RADOI	Mme EJEIL M. GAULTIER M. HADIDA M. MOREAU M. NGUYEN Mme TAÏHI
	BIOLOGIE ORALE	Mme CHAUSSAIN M. GOGLY Mme SÉGUIER Mme POLIARD	M. ARRETO Mme BARDET (MCF) Mme CHARDIN M. FERRE M. LE MAY
3. RÉHABILITATION ORALE	DENTISTERIE RESTAURATRICE ENDODONTIE	Mme BOUKPESSI Mme CHEMLA	Mme BERÈS Mme BESNAULT M. BONTE Mme COLLIGNON M. DECUP Mme GAUCHER
	PROTHÈSES	Mme WULFMAN	M. CHEYLAN M. DAAS M. DOT M. EID Mme FOUILLOUX-PATEY Mme GORIN M. RENAULT M. RIGNON-BRET M. TRAMBA
	FONCTION-DYSFONCTION, IMAGERIE, BIOMATÉRIAUX	M. SALMON	M. ATTAL Mme BENBELAID Mme BENOÎT A LA GUILLAUME (MCF) M. BOUTER M. CHARRIER M. CHERRUAU M. FLEITER Mme FRON CHABOUIS Mme MANGIONE Mme TILOTTA
	PROFESSEURS ÉMÉRITES	M. BÉRENHOLC Mme BRION M. LASFARGUES M. LAUTROU M. LEVY	M. PELLAT M. PIERRISNARD M. SAFFAR Mme WOLIKOW

Liste mise à jour le 04 novembre 2019

Remerciements

À Mme le Professeur Marie-Laure Colombier

Docteur en Chirurgie dentaire

Docteur de l'Université Paris Descartes

Habilitée à Diriger des Recherches

Professeur des Universités, UFR d'Odontologie - Montrouge

Praticien Hospitalier, Assistance Publique-Hôpitaux de Paris

Qui m'a fait l'honneur de venir présider ce jury de thèse d'exercice. Veuillez trouver ici l'expression de ma profonde et respectueuse reconnaissance pour m'avoir permis de présenter ce jour ma soutenance de Docteur en Chirurgie dentaire. Merci pour le partage de votre savoir et votre bienveillance au cours de toutes ces années à Louis Mourrier.

À Mme le Professeur Loredana Radoi

Docteur en Chirurgie dentaire

Spécialiste qualifiée en Chirurgie orale

Ancien Interne des Hôpitaux

Docteur de l'Université Paris-Sud

Habilitée à Diriger des Recherches

Professeur des Universités, UFR d'Odontologie - Montrouge

Praticien Hospitalier, Assistance Publique-Hôpitaux de Paris

Je vous remercie chaleureusement d'avoir accepté de siéger dans ce jury de thèse d'exercice. Soyez remerciée pour votre enseignement tout au long de mes études. Veuillez trouver ici l'expression de ma sincère reconnaissance.

À Mme le Professeur Marjolaine Gosset

Docteur en Chirurgie dentaire

Spécialiste qualifiée en Médecine bucco-dentaire

Docteur de l'Université Pierre et Marie Curie

Habilitée à Diriger des Recherches

Professeur des Universités, UFR d'Odontologie - Montrouge

Praticien Hospitalier, Assistance Publique-Hôpitaux de Paris

Vous me faites l'honneur de juger ce travail, veuillez trouver ici l'expression de mes sincères remerciements et de mon profond respect. Je vous remercie également pour votre présence.

À M. le Docteur Marc Santucci

Docteur en Chirurgie dentaire

Assistant Hospitalo-Universitaire, UFR d'Odontologie - Montrouge

Qui me fait le plaisir et l'honneur de diriger cette thèse, pour votre investissement et votre bonne humeur dans nos enseignements cliniques à l'hôpital Louis Mourrier, pour votre confiance, et pour votre implication dans ce travail, je vous adresse mes profonds remerciements et toute ma considération.

Table des matières

INTRODUCTION	3
1 : LE RAYONNEMENT LASER	4
1.1. LE RAYONNEMENT LUMINEUX.....	4
1.2. LE RAYONNEMENT LASER : CARACTERISTIQUES.....	6
1.2.1. Les modes d'émission du rayonnement laser.....	7
1.2.2. Paramétrage d'un tir laser en pratique courante.....	7
1.3. INTERACTION DU LASER SUR LES TISSUS.....	9
1.3.1. Réflexion.....	10
1.3.2. Transmission.....	10
1.3.3. Diffusion.....	10
1.3.4. Absorption.....	11
1.3.5. Effet photo-chimique sur les tissus de l'absorption.....	12
1.3.6. Effet photo-thermique sur les tissus de l'absorption.....	13
1.4. LES DIFFERENTS TYPES DE LASER UTILISES EN ODONTOLOGIE.....	14
1.4.1. Rayonnements lasers majoritairement absorbés par l'eau.....	14
1.4.2. Rayonnements laser majoritairement absorbés par l'hémoglobine et la mélanine.....	16
1.5. PRECAUTIONS D'EMPLOI.....	17
2 : LES MALADIES PERI-IMPLANTAIRES	18
2.1. DEFINITION.....	18
2.2. HISTOPATHOLOGIE.....	20
2.3. PREVALENCE.....	20
2.4. ÉTIOLOGIE.....	21
2.4.1. La flore bactérienne.....	22
2.4.2. Facteurs de risques généraux et locaux.....	23
2.5. TRAITEMENTS DES PERI-IMPLANTITES.....	26
2.5.1. Objectif des traitements.....	26
2.5.2. Traitements non chirurgicaux.....	27
2.5.3. Traitements chirurgicaux.....	28
3 : UTILISATION DU LASER AU COURS DU TRAITEMENT DE LA PERI-IMPLANTITE	30
3.1. EFFET DU LASER ERBIUM-YAG LORS DE LA THERAPEUTIQUE.....	30
3.1.1. Effet bactéricide du Laser Erbium-YAG.....	30
3.1.2. Effet sur l'état de surface implantaire.....	33

3.1.3. Effet sur l'environnement osseux	37
3.2. UTILISATION DU LASER ERBIUM-YAG LORS DE LA THERAPEUTIQUE NON-CHIRURGICALE	39
3.3. UTILISATION DU LASER ERBIUM-YAG LORS DE LA THERAPEUTIQUE CHIRURGICALE	40
CONCLUSION	43
BIBLIOGRAPHIE	45
TABLE DES FIGURES.....	50
TABLE DES TABLEAUX.....	51

Introduction

LASER signifie « Light Amplification by Stimulated Emission of Radiation » c'est-à-dire « lumière amplifiée par émission stimulée de photons ».

Le premier laser est apparu en 1960 en Californie, créé par Théodore Maiman, physicien américain. Pour ce faire, il utilisa les travaux d'Albert Einstein sur l'absorption et l'émission de la lumière (1917), et ceux d'Alfred Kastler (1954) sur le pompage optique ainsi que les travaux d'Arthur Schalow et de Charles Towns (ce dernier a d'ailleurs reçu le prix Nobel en 1964 pour le développement des concepts ayant amené au maser, puis au laser).

En 1965, Stern est le premier à s'intéresser aux effets du laser sur les tissus durs dentaires (*in vitro*).

Il faudra attendre 1990 et les frères Myers, pionniers dans l'utilisation du laser dans la spécialité d'ophtalmologie, pour voir démocratiser le premier laser (Nd-YAG) à usage spécifique des chirurgiens-dentistes, laser conçu pour répondre aux besoins des dentistes au sein des cabinets dentaires. Le laser est dorénavant portable, avec un système de refroidissement intégré, un système de mise en tension simplifié et facile à paramétrer ainsi qu'à entretenir.

En 1992, le laser Erbium-YAG est introduit dans le monde dentaire. Cinq années plus tard, il devient le premier laser autorisé à traiter les tissus durs dentaires par l'US Food and Drug Administration (l'autorisation pour le traitement des tissus mous datant de 1987).

Aujourd'hui, différents lasers peuvent être utilisés dans un cabinet dentaire : le laser CO₂, le laser Erbium-YAG, le laser Nd-YAG ainsi que le laser diode... Ces derniers permettent de proposer une nouvelle approche dans le traitement de certaines pathologies comme la péri-implantite.

La péri-implantite toucherait environ un implant sur cinq (comme Lee et al¹ ont pu l'observer en 2017), cependant aucun protocole n'a été retenu comme étant le gold standard pour traiter cette pathologie.

L'objectif de cette thèse est de développer l'apport du laser Erbium-YAG lors des thérapeutiques péri-implantaires et plus spécifiquement sa capacité à éliminer le biofilm bactérien (responsable de la pathologie) sans endommager la surface implantaire.

La réalisation de cette thèse s'appuie sur une revue systématique de littérature essentiellement d'origine médicale (odontologie) mais aussi sur des notions de bactériologie (revue de microbiologie).

¹ Lee et al., « Prevalences of peri-implantitis and peri-implant mucositis : systematic review and meta-analysis ».

1 : Le rayonnement laser

1.1. Le rayonnement lumineux

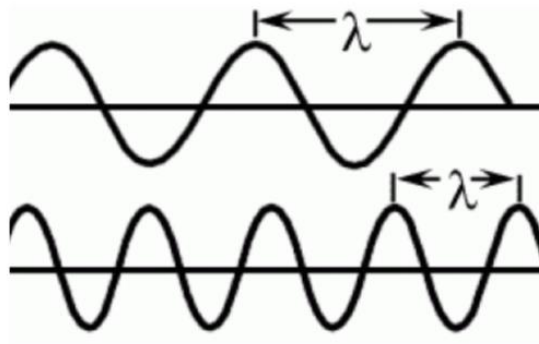
La lumière se définit comme l'ensemble des ondes électromagnétiques visibles par l'œil humain.

Les ondes électromagnétiques sont caractérisées par leur longueur d'onde et leur fréquence.

On peut définir simplement la longueur d'onde λ (exprimée en nanomètre) comme étant la plus courte distance séparant deux points de l'onde strictement identiques à un instant donné.

Quant à elle, la fréquence se définit comme étant le nombre d'oscillations d'un phénomène périodique par unité de temps, elle est exprimée en Hertz (Hz).

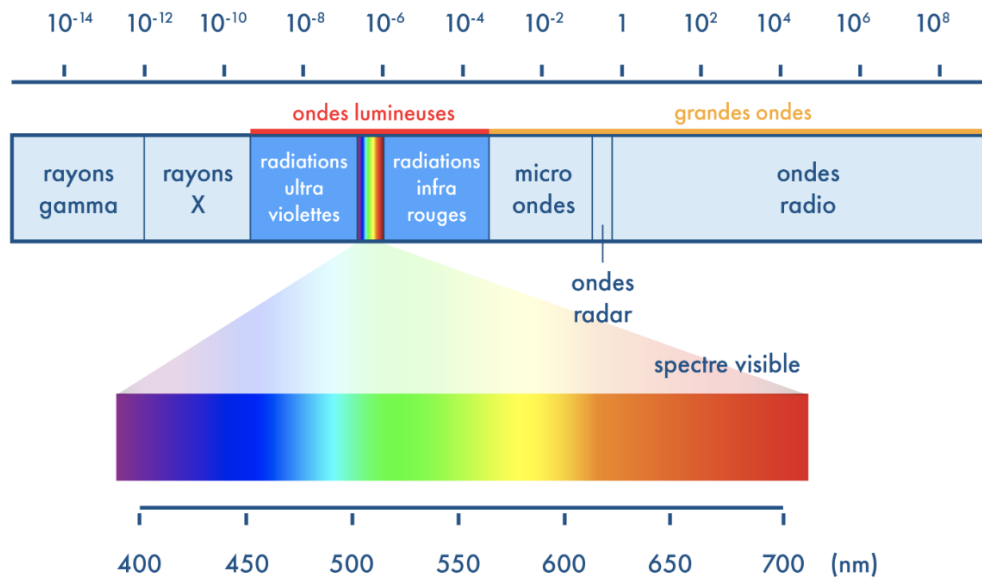
Figure 1 : La longueur d'onde λ



Source : Auteur, 2020.

Le spectre visible (lumière blanche) par l'œil humain a des longueurs d'onde comprises entre 380 nm (violet) et 780 nm (rouge) (figure2).

Figure 2 : Principales catégories d'ondes électromagnétiques



Source : Schoolmouv, « Spectres de la lumière », 2020.

De plus, la longueur d'onde d'un rayonnement est liée à l'énergie E de ce rayonnement par la loi de Planck-Einstein :

$$E = h.c/\lambda = h.v$$

h : constante de Planck = $6,26617 \cdot 10^{-34}$ J.s

c : célérité de la lumière dans le vide = 299 792 458 m/s

λ : longueur d'onde (m)

v : fréquence ($s^{-1} = \text{Hz}$)

L'énergie de la lumière est donc inversement proportionnelle à la longueur d'onde. Cela implique qu'un rayonnement de faible longueur d'onde (bleu ou ultraviolet, par exemple) est plus énergétique qu'un rayonnement de plus grande longueur d'onde (rouge ou infrarouge par exemple).

Une source ponctuelle de lumière ordinaire est en général polychromatique et elle émet des ondes dans toutes directions de l'espace.

D'un point de vue de la physique quantique, cette onde électromagnétique peut être assimilée à un ensemble de particules de masse nulle transportant de l'énergie, appelé photons.

1.2. Le rayonnement laser : caractéristiques

La lumière laser est une onde stimulée. L'interaction d'un photon avec un atome excité peut en effet induire une émission de deux photons en phase, de même longueur d'onde et de même polarisation. Pour cette raison on dit que cette lumière est cohérente. Les ondes émises sont alors en phase les unes avec les autres.

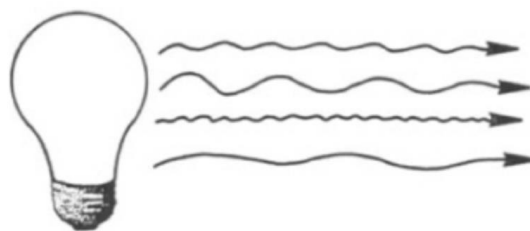
Le milieu émettant ce rayonnement peut être un solide cristallin, un semi-conducteur, un liquide ou un gaz.

La lumière laser est donc strictement monochromatique, c'est-à-dire de longueur d'onde bien déterminée.

De plus le faisceau de lumière émis par une source laser est un faisceau pratiquement parallèle, c'est-à-dire peu divergent (contrairement à une source de lumière blanche).


Figure 3 : Différences entre la lumière blanche et la lumière laser

Lumière blanche :



Longueurs d'ondes différentes
(polychromatique)

Lumière laser :



Même longueur d'onde
(monochromatique)

Ondes en phase
(cohérente)

Source: Sliney et Trokel., « Medical lasers and their safe uses », 2012.

La lumière laser se définit donc par sa longueur d'onde et sa direction.

1.2.1. Les modes d'émission du rayonnement laser

Il existe deux modes d'émission d'un rayonnement laser : le mode continu ou le mode impulsionnel.

Le mode d'émission continu correspond à une source de lumière laser émettant un faisceau d'énergie constante au cours du temps.

Pour obtenir un mode d'émission impulsionnel, les sources lasers sont alors équipées d'obturateurs mécaniques ou électroniques afin de produire des impulsions de lumière de courtes durée (allant de la milliseconde à la picoseconde).

Ce mode est caractérisé par la durée Δt d'une impulsion et par la fréquence f de répétition des impulsions.

Plus la durée de l'impulsion est courte, plus la puissance maximale de crête est élevée.

1.2.2. Paramétrage d'un tir laser en pratique courante

En pratique clinique, les réglages d'utilisation de la source laser jouent un rôle essentiel. Il est alors intéressant de connaître quelques définitions caractéristiques des paramètres lasers :

Tableau 1 : Paramètres d'un tir laser

	Laser utilisé en mode continu	Laser utilisé en mode impulsionnel
Paramètres non modifiables	Longueur d'onde (λ) Durée des impulsions (s) Surface d'irradiation du spot (cm^2) Débit du spray air/eau ($\text{mL}\cdot\text{min}^{-1}$) Diamètre de l'embout (mm)	
Paramètres modifiables sur la machine	Énergie (J)	Énergie (J) Fréquence des impulsions (Hz)
Paramètres modifiables lors de l'impulsion laser	Fluence (J/cm^2) Temps d'irradiation (s)	

Source : Auteur, 2020.

Parmi ces paramètres, le chirurgien-dentiste peut modifier au niveau de la machine l'énergie et la fréquence.

Mais au cours de l'irradiation laser, il pourra modifier la fluence en modulant la distance de travail entre l'embout du laser et la zone traitée.

1.2.2.1. Puissance et durée d'émission

Dans le système d'unités internationales, la puissance du laser se mesure en watts (W) et l'énergie délivrée se mesure en joules (J). Elles sont liées par la relation suivante :

$$\text{Puissance (W)} = \text{Énergie (joules)} / \text{temps (sec)}$$

Le praticien pourra donc régler la puissance en fonction de l'énergie du rayonnement choisi mais également du temps d'application sur la zone.

1.2.2.2. La fluence

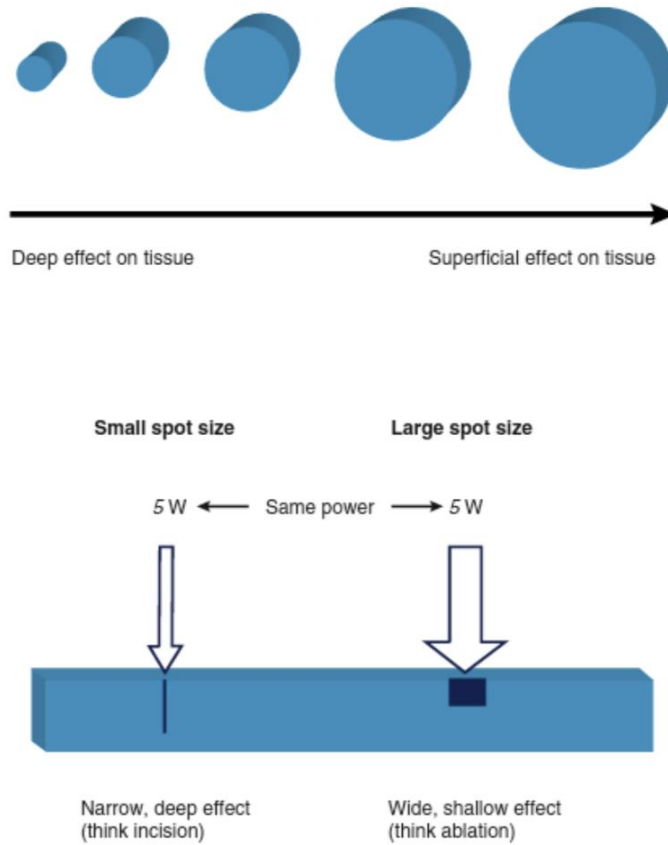
La fluence est une densité d'énergie, elle représente la quantité d'énergie reçue par unité de surface. Elle peut s'exprimer en J/cm².

Elle est dépendante de la taille du spot, et de l'énergie délivrée par l'impulsion.

Le rayon laser est focalisé sur une zone choisie grâce à des lentilles optiques. Le point de l'espace où convergent les rayons lumineux est appelé point spot. C'est dans cette zone que la densité d'énergie délivrée est la plus importante.

Plus la taille du spot est importante plus la fluence diminue (figure 4). Le praticien pourra donc modifier la fluence lors de l'impulsion laser en s'éloignant ou en se rapprochant de la zone traitée.

Figure 4 : Graphique représentant la relation de proportionnalité existant entre la fluence et la taille du spot



Source : Coluzzi, Convissar et Roshkind, « Laser fundamentals », 2016.

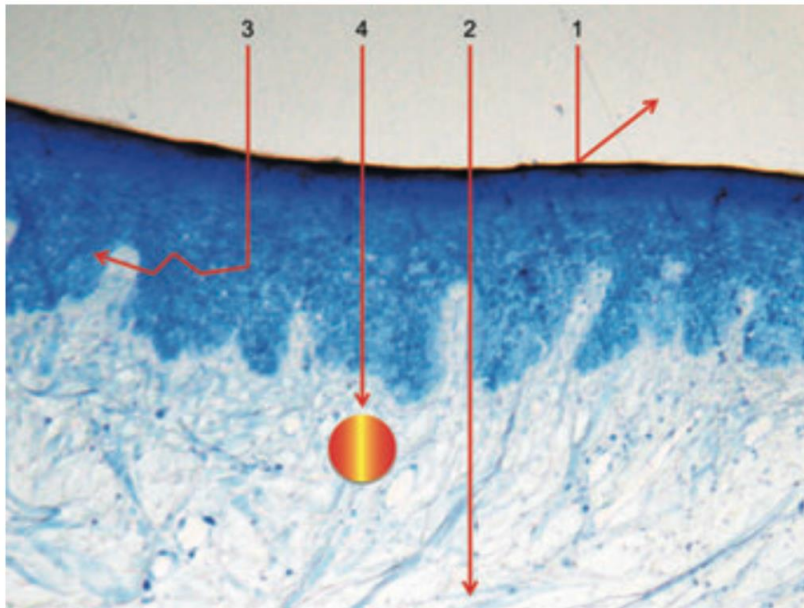
On peut observer que pour une même énergie incidente, la diminution de la taille du spot entraîne une pénétration du faisceau laser plus profonde à l'intérieur du tissu ciblé.

1.3. Interaction du laser sur les tissus

L'interaction du laser avec un tissu dépend de la composition chimique de ce tissu et des paramètres de la lumière laser, c'est-à-dire, essentiellement de sa longueur d'onde et de sa puissance.

Il existe 4 principaux types d'interactions possibles :

Figure 5 : Interaction du laser avec les tissus :



Source : Schwarz et al., « The impact of laser application on periodontal and peri-implant wound healing », 2009.

1.3.1. Réflexion

Une fraction de la lumière incidente est réfléchiée par l'interface entre le milieu biologique et l'air. Elle ne pénètre donc pas au sein du milieu. Elle est caractérisée par un coefficient de réflexion qui dépend de la nature du milieu et de l'angle d'incidence du rayonnement laser.

L'énergie réfléchiée peut interagir avec un autre milieu. D'où la nécessité pour l'opérateur de porter des lunettes de protection lors de l'utilisation du laser.

1.3.2. Transmission

Le faisceau traverse le tissu cible sans avoir d'effet sur le tissu. Il émerge à distance, pouvant être inchangé ou partiellement réfracté sans perte d'énergie.

1.3.3. Diffusion

Une onde électromagnétique arrivant sur une interface est diffusée dans toutes les directions. Cette lumière diffusée peut comme l'onde réfléchiée rencontrer d'autres tissus lors de son trajet, l'opérateur

1.3.4. Absorption

C'est l'interaction pour laquelle le laser est utilisé. Les photons qui ne sont ni réfléchis, ni transmis, ni diffusés sont absorbés par les composants du tissu cible. L'énergie lumineuse absorbée par les molécules devra être dissipée sous forme de chaleur, le tissu cible peut alors subir des modifications de structure.

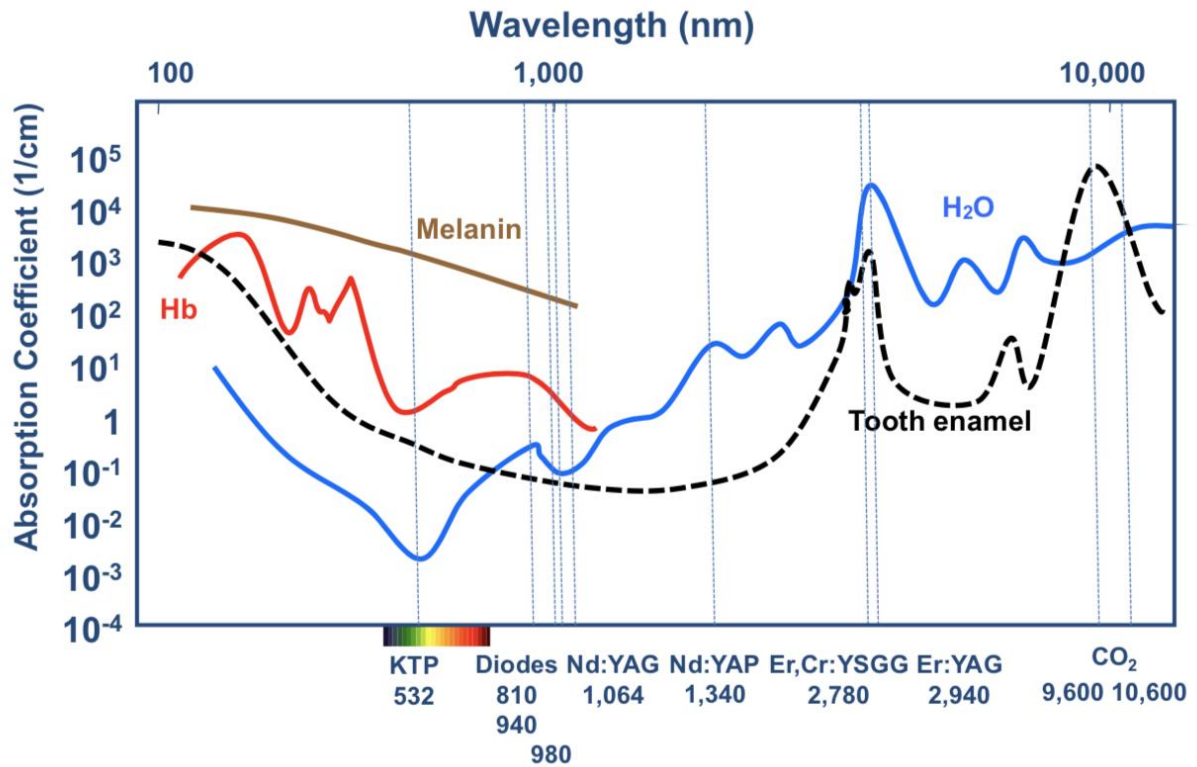
L'interaction d'une impulsion laser avec un tissu biologique se traduit par une absorption d'énergie. Cette énergie se transforme en chaleur qui se dissipe avec un temps de relaxation caractéristique appelé temps de relaxation thermique.

De plus, l'absorption de l'énergie lumineuse se fait par les chromophores. Chaque type de molécules chromophores est caractérisée par son spectre d'absorption spécifique. On choisit donc le type de laser en fonction des longueurs d'ondes correspondant à la composition chimique des tissus que l'on souhaite traiter.

Deux types de rayonnements laser sont habituellement utilisés en odontologie :

- Des rayonnements de courtes longueurs d'onde (805 nm à 1 064 nm). Il s'agit des lasers Diode et Nd-YAG. Ils sont essentiellement absorbés par la mélanine et l'hémoglobine, composantes des tissus mous.
- Des rayonnements de grandes longueurs d'onde (2 940 nm à 10 600 nm). Il s'agit des lasers Erbium et CO₂. Ils sont surtout absorbés par l'eau et l'hydroxyapatite, composants des tissus durs. Mais l'eau étant une composante très importante des tissus mous, ces lasers auront également des répercussions au niveau des tissus mous.

Figure 6 : Les coefficients d'absorption selon la longueur d'onde λ



Source : Aoki et al., « Laser energy in oral soft tissue applications », 2010.

1.3.5. Effet photo-chimique sur les tissus de l'absorption

L'interaction photo-chimique a lieu à des densités de faible puissance et des impulsions longues. Elle consiste en l'absorption par l'atome d'un photon ayant une énergie suffisante pour l'apporter dans un état d'énergie excitée. Suite à cette excitation, la molécule sera davantage susceptible de subir des réactions chimiques avec d'autres molécules.

En pratique, cette biostimulation est particulièrement intéressante. Elle permet de diminuer les douleurs consécutives à l'irradiation, de réduire le temps de cicatrisation et d'accélérer la stimulation de l'angiogenèse. Elle intervient également sur la formation de tissu de granulation ainsi que sur la modulation de la croissance collagénique et de la réponse anti-inflammatoire.^{2,3}

Un autre champ d'utilisation du laser est en cours de développement. Il concerne la thérapie photo-dynamique, via cet effet photo-chimique. Il consiste à injecter des composés photosensibles

² Enwemeka et al., « The efficacy of low-power lasers in tissue repair and pain control : a meta-analysis study ».

³ Mester, Spiry, et Szende, « Effect of laser rays on wound healing ».

(chromophores ou « photo-sensibilisant ») au sein de certains tissus cibles. Ces composés ont un spectre d'absorption permettant de cibler avec plus de précision des zones sensibles infectées par exemple par des micro-organismes et de rendre plus précise l'action photo-chimique.

1.3.6. Effet photo-thermique sur les tissus de l'absorption

L'énergie lumineuse absorbée par le tissu va conduire à la création d'une source de chaleur au sein de ce même tissu.

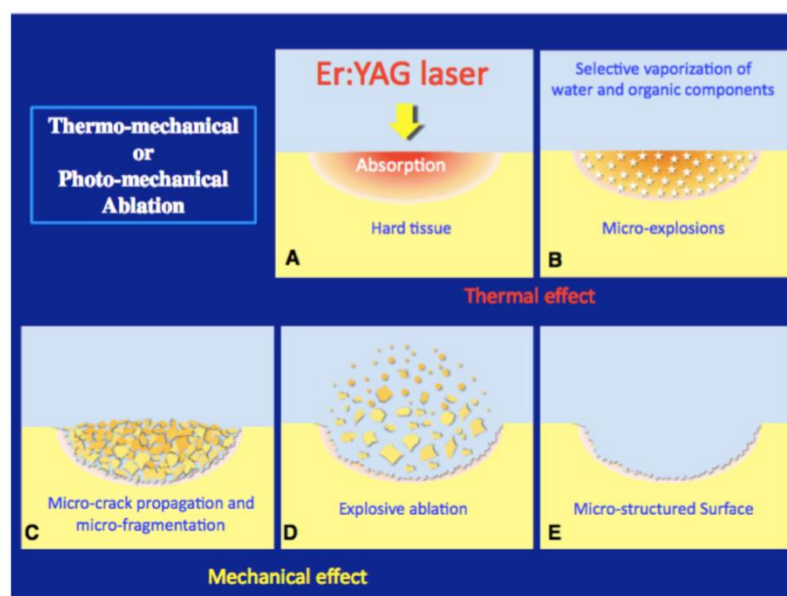
La chaleur se propage au sein des tissus sous forme de vibration des molécules et de chocs moléculaires.

C'est alors que le processus de dénaturation tissulaire commence. Il dépend de la température in situ, de la durée du rayonnement et de la nature du tissu.

Ce processus peut être suffisant pour induire une hyperthermie, une nécrose de coagulation voire une volatilisation du tissu.

Au niveau des tissus durs, l'effet thermique lié au rayonnement laser peut induire une ablation de tissus durs tels que le ciment, la dentine et l'os (figure 7). Cette couche tissulaire affectée par les effets thermiques a une épaisseur pouvant aller de 5 à 30 μm (pour le laser Erbium-YAG).

Figure 7 : L'effet thermomécanique



Source : Aoki, et al. « Periodontal and peri-implant wound healing following laser therapy », 2015.

Pour limiter les micro-fractures qui en résultent et contrer cet effet photo-thermique, il est important d'utiliser un jet d'eau pour refroidir le tissu cible.

1.4. Les différents types de laser utilisés en odontologie

1.4.1. Rayonnements lasers majoritairement absorbés par l'eau

Ces lasers ont une grande longueur d'onde (2940 nm à 10600 nm). Ils interagissent principalement au niveau des tissus durs mais leur affinité pour l'eau leur permet également d'avoir une action sur les tissus mous. On en distingue deux dans ce groupe :

1.4.1.1. Le laser Erbium-YAG

Le laser Erbium-YAG est un laser solide émettant à 2940 nm. Le milieu amplificateur de ce laser est constitué par les ions trivalents d'une terre rare (erbium, Er³⁺), présents à l'état de dopant dans un grenat d'alumine à l'yttrium (yttrium aluminium garnet).

Le rayonnement laser agit au niveau du maximum du spectre d'absorption de l'eau (figure 6). Son coefficient d'absorption pour l'hydroxyapatite est également intéressant.

Il en résulte une très bonne absorption du rayonnement par les tissus mous et par les tissus durs : l'émail et la dentine ainsi que l'os.

Il est utilisé en chirurgie (préparation du site implantaire), en parodontologie (désinfection et plastie des poches parodontales), en endodontie (agitation de l'hypochlorite) ou encore en cariologie (curetage des caries).

Figure 8 : Laser Erbium-YAG Kaelux®



Source : Kaelux, « Catalogue 2020 », 2020.

1.4.1.2. Le laser CO₂

Le milieu amplificateur de ce laser est un gaz qui est composé :

- 10 à 20 % de dioxyde de carbone
- 10 à 20 % diazote
- De dihydrogène
- D'hélium.

Le laser à CO₂ émet des rayonnements de différentes longueurs d'onde : 10 600 nm, 9300 nm et 9600 nm.

Leur coefficient d'absorption au sein des tissus est donc différent pour l'eau et l'hydroxyapatite, selon la longueur d'onde du laser utilisée.

Le laser CO₂ est essentiellement utilisé pour la chirurgie des tissus mous comme par exemple une freinectomie où son incision précise et son action hémostatique sont très intéressantes.

Comme le Laser Erbium-YAG, il peut également être utilisé au niveau des tissus durs car il est aussi absorbé l'hydroxyapatite. De plus, certains problèmes de surchauffe existent également, comme ont pu le montrer Mouhyi et al⁴ :

- Sur une surface non humide le laser CO₂ provoque des dégâts irréversibles
- Sur une surface humide, avec des paramètres de 8 watt, des pulses de 10 ms et une fréquence de 20 Hz, on observe une augmentation n'excédant pas 3 degrés Celsius.

Figure 9 : Laser CO₂ Kaelux®



Source : Kaelux, « Catalogue 2020 », 2020.

1.4.2. Rayonnements laser majoritairement absorbés par l'hémoglobine et la mélanine

Les rayonnements lasers majoritairement absorbés par l'hémoglobine et la mélanine sont employés en odontologie. Leurs actions sont essentiellement situées au niveau des tissus mous.

Deux types de source laser sont dans le domaine dentaire : le laser Nd -YAG et le laser diode.

Cependant en ce qui concerne le sujet de notre travail, ces deux derniers ne seront pas développés dans ce rapport car, dans le cadre du traitement de la péri-implante, ils risquent de provoquer une

⁴ Mouhyi et al., « Temperature increases during surface decontamination of titanium implants using CO2 laser ».

altération de la surface implantaire ainsi qu'une surchauffe trop importante au niveau du site opératoire.^{5,6}

1.5. Précautions d'emploi

1. Le rayonnement laser n'est plus perceptible à l'œil nu dès que la longueur d'onde est supérieure à 780 nm.

Les impulsions d'un laser étant généralement de plus faibles durées que le clignement de l'œil, il est alors impératif de se protéger les yeux. En particulier les rayonnements de longueurs d'onde de 3000 nm émis par le laser Erbium-YAG qui sont absorbés par l'eau. Ils peuvent alors provoquer une ablation voire une volatilisation de la cornée. Pour se protéger de cet effet il est impératif que le patient, le praticien et l'assistante dentaire portent des lunettes de protection prévues à cet effet.

2. Il est déconseillé d'utiliser des objets réfléchissants (miroir dentaire, instruments métalliques polis) lors de l'utilisation du laser, même si les yeux sont protégés.
3. Il est nécessaire de se protéger des produits émis lors de l'ablation au laser, nommés « laser plume ». L'inhalation de ces déchets issus de l'exérèse de tissus mous peuvent être à l'origine de nausées, de difficultés à respirer et surtout d'infections par inoculation à distance. Il est impératif de travailler avec un masque chirurgical ainsi qu'une aspiration efficace.
4. En ce qui concerne la protection des tissus voisins au site opératoire, il est conseillé d'appliquer des compresses humides tout au long de l'intervention pour les protéger.

⁵ Romanos, Everts, et Nentwig, « Effects of diode and Nd-YAG laser irradiation on titanium discs : a scanning electron microscope examination ».

⁶ Kreisler et al., « Antimicrobial efficacy of semiconductor laser irradiation on implant surfaces ».

2 : Les maladies péri-implantaires

2.1. Définition

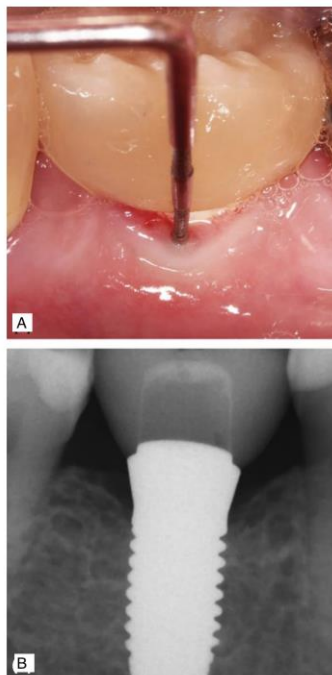
Au cours du séminaire européen de parodontologie qui s'est déroulé en 1994 les infections bactériennes péri-implantaires ont été classées en deux entités distinctes : les mucosites et les péri-implantites.

La mucosite est un processus inflammatoire d'origine infectieux.

Lors du groupe de travail de 2017⁷ visant à classer les maladies péri-implantaires, elle a été définie comme étant une inflammation réversible des tissus mous environnant un implant en fonction, sans perte d'attache ni perte osseuse associée.

A l'instar de la gingivite, on peut observer un saignement au sondage, un œdème ainsi qu'une absence de lyse osseuse lors de l'examen radiographique.

Figure 10 : Vue clinique et radiographique d'une mucosite



Source : Schwarz et al., « Non-surgical treatment of peri-implant mucositis and peri-implantitis at two-piece zirconium implants : a clinical follow-up observation after up to 3 years », 2017.

⁷ Berglundh et al., « Peri-implant diseases and conditions : consensus report of workgroup 4 of the 2017 world workshop on the classification of periodontal and peri-implant diseases and conditions ».

Il n'y a aucun consensus concernant la définition de la péri-implantite.

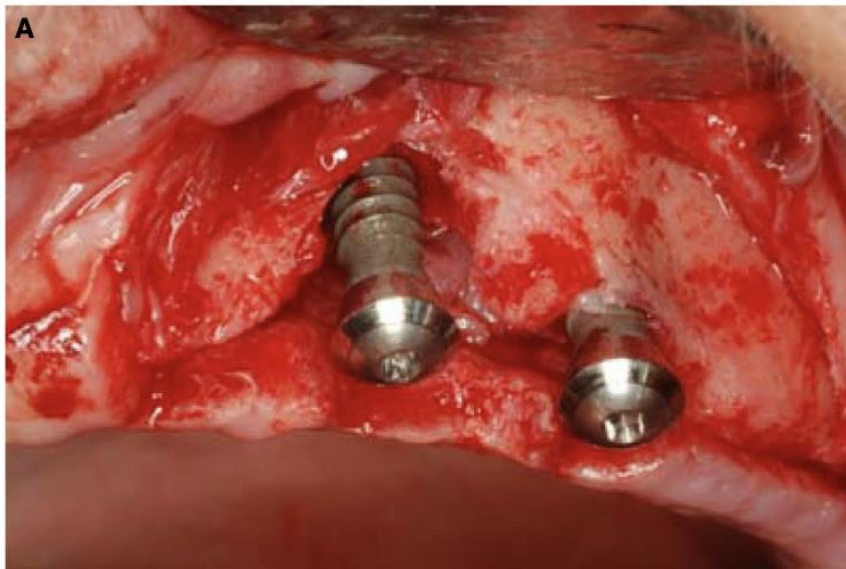
En 2002, suite à l'étude de plus d'une cinquantaine d'articles, Berglundh et al⁸ ont défini la péri-implantite comme étant une maladie inflammatoire d'origine infectieuse caractérisée par un sondage parodontal d'au moins 6 mm avec un saignement et/ou une suppuration ; associé à une lyse osseuse d'un minimum de 2,5 mm objectivable radiographiquement.

Plus récemment, au cours du groupe de travail mondial de 2017⁹ visant à classer les maladies péri-implantaires, la péri-implantite a été définie comme étant une maladie inflammatoire d'origine infectieuse (associée à la plaque dentaire) atteignant les tissus mous et durs environnant un implant-ostéo-intégré. Elle est caractérisée par une inflammation des tissus mous péri-implantaires (saignements et/ou suppurations) ainsi qu'une perte progressive de l'os péri-implantaire.

Des valeurs seuils ont été fournies par les auteurs :

- Perte d'attache ≥ 6 mm
- Une perte osseuse ≥ 3 mm objectivable radiographiquement.

Figure 11 : Vue clinique d'une péri-implantite



Source : Sculean et al. « Concepts for prevention of complications in implant therapy », 2019.

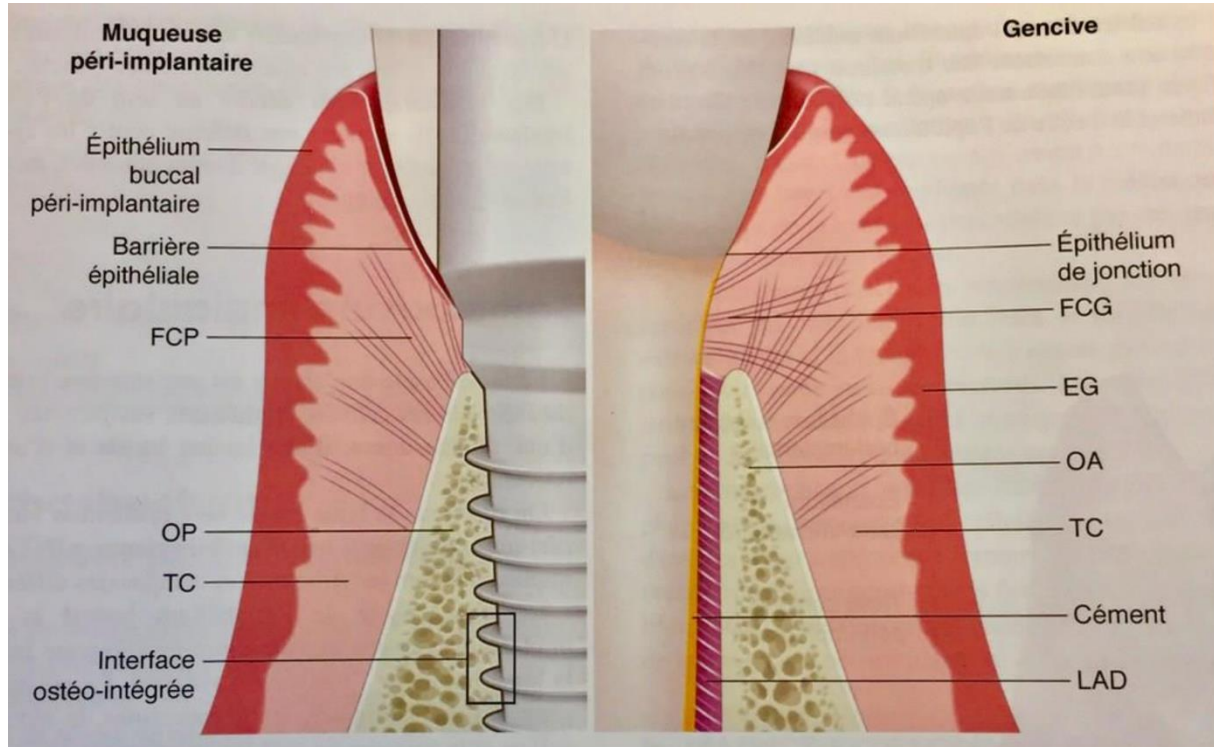
⁸ Berglundh, Persson, et Klinge, « A systematic review of the incidence of biological and technical complications in implant dentistry reported in prospective longitudinal studies of at least 5 years ».

⁹ Berglundh et al., « Peri-implant diseases and conditions : consensus report of workgroup 4 of the 2017 world workshop on the classification of periodontal and peri-implant diseases and conditions ».

2.2. Histopathologie

Les parodontites et péri-implantites semblent présenter de nombreuses similarités.

Figure 12 : Schémas comparatifs des tissus parodontaux et péri-implantaires sains



Source : Bouchard, *Parodontologie et dentisterie implantaire. Volume 2, Thérapeutiques chirurgicales*, 2015.

Cependant, d'un point de vue histologique les tissus mous péri-implantaires présentent de nombreuses différences avec les tissus parodontaux qui entourent la dent.

L'une des différences majeures d'un point de vue histologique est l'absence de cément et de ligament alvéolo-dentaire au niveau de la surface implantaire.

2.3. Prévalence

L'étude de la prévalence de la péri-implantite s'avère difficile du fait de ses différentes définitions mais aussi des méthodologies variables des différentes études (nombre d'année de suivi, indices différents).

En 2008, Zitzmann et Berglundh¹⁰ ont étudié la prévalence de la péri-implantite. Au niveau des cinq études retenues où le suivi a été supérieur à 10 ans, il a été mis en évidence que 28 à 56 % des patients sont atteints de péri-implantite ainsi que 12 à 43 % des sites implantés.

Une méta-analyse datant de 2015 réalisée par Derks et al¹¹ a mis en évidence une prévalence pondérée de 43 % pour la mucosite et de 22 % pour la péri-implantite.

Lee et al¹² ont réalisés une méta-analyse incluant 47 publications en 2017, qui signale une prévalence moyenne pondérée des implants et des sujets atteints de péri-implantites de 9,25 % et 19,83 % respectivement.

Il existe une grande hétérogénéité de suivi concernant cette méta-analyse puisque les suivis comprennent des périodes allant de trois ans après la mise en fonction de l'implant à 18 ans.

Après analyse de la littérature, on peut donc estimer qu'environ un implant sur cinq sera atteint d'une péri-implantite ce qui nécessite un outil pour pouvoir traiter convenablement la pathologie.

Il est à noter également que la prévalence est grandement modifiée si le patient réalise ou non une maintenance régulière comme Costa et al¹³ ont pu le démontrer, en 2012.

En effet, 43,9 % des patients sans maintenance développent une péri-implantite cinq ans après la mise en fonction tandis qu'avec une maintenance uniquement 18 % des patients développent une péri-implantite à 5 ans.

2.4. Étiologie

L'étiologie de la péri-implantite serait d'origine bactérienne mais Schwartz et al¹⁴ ont signalé la présence de facteurs de risque généraux liés aux patients (tabagisme, diabète...) et locaux (ciment résiduel, dimension du tissu kératinisé, rugosité de la surface implantaire...) qui augmenteraient la probabilité de survenue de la maladie.

¹⁰ Zitzmann et Berglundh, « Definition and prevalence of peri-implant diseases ».

¹¹ Derks et Tomasi, « Peri-implant health and disease. A systematic review of current epidemiology ».

¹² Lee et al., « Prevalences of peri-implantitis and peri-implant mucositis : systematic review and meta-analysis ».

¹³ Costa et al., « Peri-implant disease in subjects with and without preventive maintenance : a 5-year follow-up ».

¹⁴ Schwarz, Schmucker, et Becker, « Efficacy of alternative or adjunctive measures to conventional treatment of peri-implant mucositis and peri-implantitis : a systematic review and meta-analysis ».

2.4.1. La flore bactérienne

Un grand nombre d'études a été réalisé depuis 1993 pour étudier la composition de la flore microbienne péri-implantaire.

Le première étude clinique a été réalisée par Mombelli et P.Lang¹⁵ en 1998. Cette étude longitudinale, réalisée sur un seul patient a permis d'observer, à l'aide de prélèvements hebdomadaires, le processus de colonisation bactérienne et ainsi aller en faveur de l'étiologie bactérienne des péri-implantites.

5 éléments ont attiré l'attention des auteurs en faveur de cette étiologie :

- L'accumulation de plaque autour d'un implant induit une inflammation de la muqueuse péri-implantaire
- Les flores bactériennes liées à un succès implantaire sont différentes de celles retrouvées lors de la péri-implantite
- Lors de l'induction d'une mucosite péri-implantaire chez l'animal à l'aide d'une ligature, une modification de la flore bactérienne est alors observée.
- La mise en place d'une antibiothérapie améliore les signes cliniques des patients atteints de péri-implantites
- Si l'hygiène orale est défaillante, le taux de succès à long terme diminue.

Il semblerait que la flore microbienne retrouvée au niveau des implants est la même que celle située au niveau des dents.

En effet, à l'aide de la littérature disponible^{16,17}, il a été démontré que les maladies parodontales et/ou péri-implantaires sont essentiellement causées par des bactéries Gram -.

Parmi ces bactéries Gram - : *Porphyromonas gingivalis*, *Prevotella intermedia*, *Prevotella denticola*. Ces dernières sont capables de causer une inflammation au niveau tissulaire ainsi que des changements immunitaires entraînant une augmentation de l'activité des ostéoclastes ce qui conduira à une résorption osseuse.

De plus, en 2016, une revue systématique de littérature a été réalisée, regroupant un grand nombre d'études cliniques (21 études ont été incluses dans cet article).

¹⁵ Mombelli et Lang, « The diagnosis and treatment of peri-implantitis ».

¹⁶ Listgarten et Lai, « Comparative microbiological characteristics of failing implants and periodontally diseased teeth ».

¹⁷ Grossi et al., « Assessment of risk of periodontal disease ».

Les auteurs Rakic et al¹⁸ ont observé que même si la composition de la flore joue un rôle dans l'apparition maladie, le facteur déterminant est l'augmentation quantitative du nombre de micro-organisme au niveau des surfaces implantaire.

Il a été également observé qu'aucune bactérie ou cytokine pro-inflammatoire n'a été identifié comme étant spécifique au développement de ces deux maladies.¹⁹

Une revue systématique de littérature réalisée en 2019 par Retamal-Valdes et al²⁰ a conclu qu'il n'existait pas de différence entre le microbiote responsable de l'apparition d'une parodontite et celui de la péri-implantite. Il avait été également observé par autre revue systématique de littérature réalisée en 2016 que la flore microbienne associée à la maladie péri-implantaire était composée de bactéries parodontopathogènes connues comme *P. gingivalis*, *T. denticola* and *T. forsythia*.²¹

2.4.2. Facteurs de risques généraux et locaux

A ce jour, de nombreuses études sont en cours de réalisations pour essayer d'identifier les différents facteurs de risques et/ou indicateurs qui seraient aggravants de la maladie.

2.4.2.1. Facteurs de risques généraux

Le diabète :

Une méta-analyse de 2017 réalisée par Monje et al²² a mis en évidence que les patients atteints de diabète présentent 50 % de chance supplémentaire de développer la maladie. Ce risque est étonnamment plus marqué chez les patients non-fumeurs.

De plus, au cours de cette même méta-analyse, il n'a été démontré aucun lien entre le diabète et le développement de la mucosite.

Le tabac :

Comme pour la parodontite, il semblerait que le tabac soit également un facteur de risque général dans le développement de la péri-implantite.

¹⁸ Rakic, Grusovin, et Canullo, « The microbiologic profile associated with peri-implantitis in humans : a systematic review ».

¹⁹ Berglundh, Persson, et Klinge, « A systematic review of the incidence of biological and technical complications in implant dentistry reported in prospective longitudinal studies of at least 5 years ».

²⁰ Retamal-Valdes et al., « Does subgingival bacterial colonization differ between implants and teeth ? A systematic review ».

²¹ Pérez-Chaparro et al., « The current weight of evidence of the microbiologic profile associated with peri-implantitis : a systematic review ».

²² Monje, Catena, et Borgnakke, « Association between diabetes mellitus/hyperglycaemia and peri-implant diseases : systematic review and meta-analysis ».

Une méta-analyse réalisée en 2015 par Chrcanovic et al²³ a montré un taux d'échec implantaire de 6,35 % chez le patient fumeur tandis que chez le non-fumeur le taux d'échec d'ostéointégration est de 3,18 %. Ils en ont conclu que la mise en place d'implant chez le patient fumeur augmente le risque d'échec ainsi que le risque d'infection post-opératoire et la perte d'os marginale.

2.4.2.2. Facteurs/indicateurs de risques locaux :

Antécédent de maladie parodontale :

Une méta analyse réalisée en 2014 par Sgolastra et al²⁴ montre qu'un antécédent de maladie parodontale est un facteur de risque pour la perte implantaire ainsi que pour le développement de la péri-implantite. De plus, les patients présentant des antécédents de maladie parodontale présentent une perte osseuse péri-implantaire plus importante que les patients ne présentant pas ces antécédents.

Excès de ciment :

Lors du scellement de l'infrastructure prothétique (couronne, bridge), il est nécessaire d'éliminer le ciment de scellement en excès. Si cela n'est pas réalisé, l'excès de ciment sera rétenteur de plaque et déclenchera une inflammation locale qui pourra aboutir au développement de la maladie.

Après analyse de la littérature en 2017, Staubli et al²⁵ ont conclu que l'excès de ciment de scellement est un indicateur de risque dans le développement de la maladie.

En effet, la prévalence de la maladie dans les différents articles varie entre 1,9 et 75 % des restaurations scellées et un excès de ciment est associé à la maladie dans 33 à 100 % des cas.

Conditions tissulaires non respectées :

Lin et al²⁶ ont montré en 2019 que si les conditions tissulaires parodontales n'étaient pas remplies, il existe un risque plus important de complication. Selon les auteurs, les paramètres parodontaux tissulaires à prendre en compte :

- Le phénotype gingival (le risque est accru pour les patients présentant un phénotype gingival fin)
- La hauteur de tissu kératinisé (2-3 mm sont recommandés)
- La profondeur du vestibule avant la pose d'un implant.

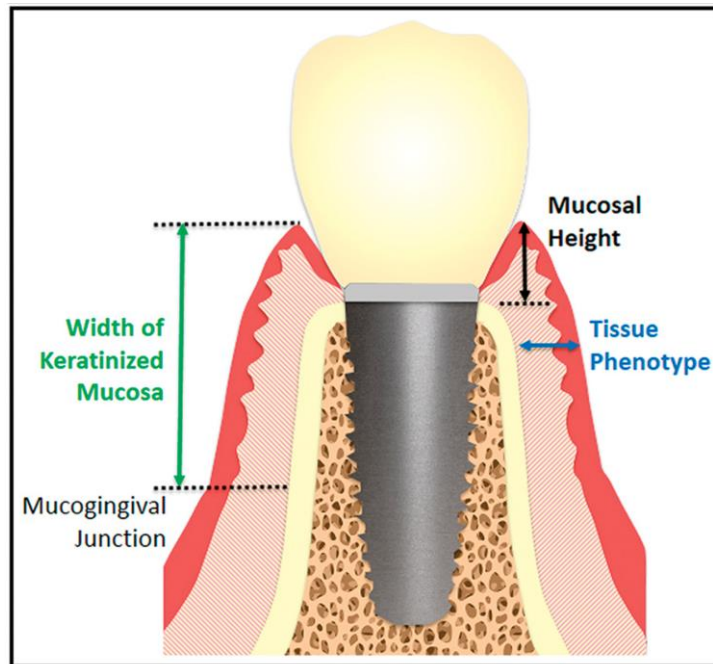
²³ Chrcanovic, Albrektsson, et Wennerberg, « Smoking and dental implants : a systematic review and meta-analysis ».

²⁴ Sgolastra et al., « Periodontitis, implant loss and peri-implantitis. A meta-analysis ».

²⁵ Staubli et al., « Excess cement and the risk of peri-implant disease – a systematic review ».

²⁶ Lin et Madi, « Soft-tissue conditions around dental implants : a literature review ».

Figure 13 : Conditions tissulaires gingivales à respecter lors de la pose d'un implant



Source : Lin et al. « Soft-tissue conditions around dental implants : a literature review », 2019.

L'hygiène orale :

Étant donné que l'étiologie de la péri-implantite est la plaque bactérienne, il est indispensable que les patients candidats à la pose d'implant aient une hygiène orale satisfaisante. Si celle-ci est insuffisante, on rencontre alors une accumulation de plaque au niveau des implants ce qui entrainera le développement d'une mucosite qui pourra ensuite évoluer péri-implantite.

Il est également impératif que le patient soit en mesure d'éliminer les dépôts bactériens au niveau de la surface implantaire après la mise en charge prothétique.

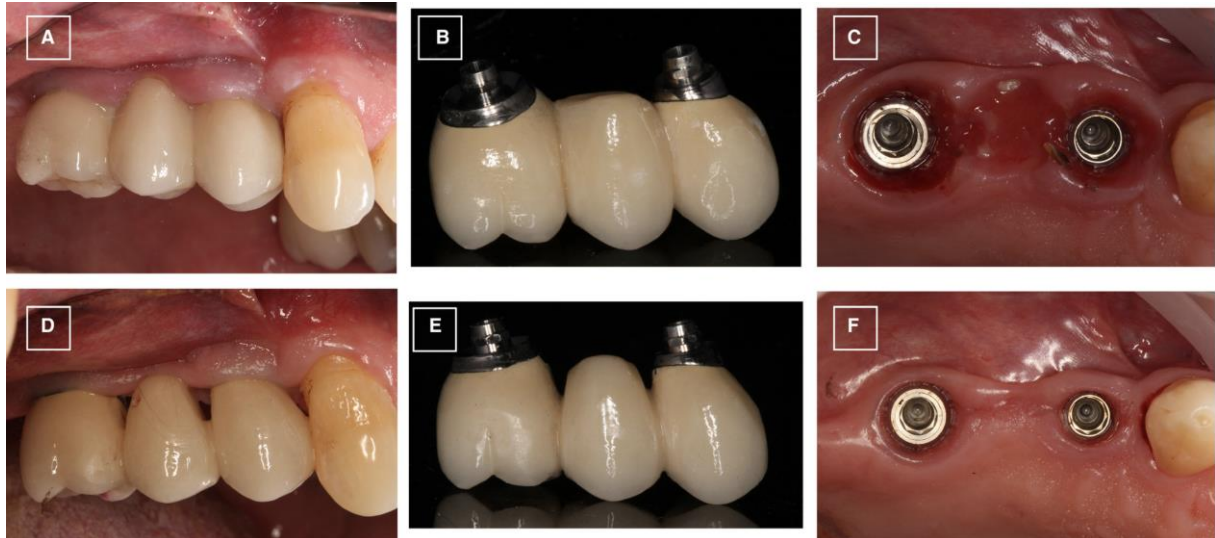
Pour se faire, il est nécessaire de réaliser des prothèses supra-implantaire sans surcontour et avec des embrasures permettant le passage des brossettes interdentaires comme on peut l'observer au niveau de la figure 14 :

De l'image A à C, on observe une infrastructure prothétique qui présente des embrasures ne permettant pas un nettoyage quotidien ce qui provoque une inflammation péri-implantaire (observable au niveau de l'image C).

De l'image D à F, on observe la remodelisation des embrasures ainsi que du profil d'émergence de la prothèse implantaire. Une fois ces modifications réalisées, l'élimination des dépôts bactériens est de

nouveau possible par le patient. La bonne réponse tissulaire 2 à 4 semaines après la modification est clairement visible au niveau de l'image F.²⁷

Figure 14 : Inflammation péri-implantaire liée à une conception prothétique inadaptée



Source : Dixon et al., « Restorative design and associated risks for peri-implant diseases », 2019.

2.5. Traitements des péri-implantites

Il n'existe aujourd'hui aucun consensus concernant un protocole de référence pour traiter la péri-implantite.

La complexité ainsi que les différents facteurs aggravants des péri-implantites rendent son traitement aléatoire.

Lors du sixième consensus européen de parodontologie, en 2008, il a été retenu que le traitement non chirurgical semble être suffisant pour traiter les mucosites tandis qu'il doit d'être associé à un traitement chirurgical dans le cadre d'une péri-implantite.²⁸

2.5.1. Objectif des traitements


L'objectif du traitement, qu'il soit chirurgical ou non chirurgical, est de maîtriser l'infection via la diminution de la charge bactérienne qui consistera en une décontamination de la surface implantaire. Cette décontamination sera généralement réalisée dans un premier temps par le débridement de la lésion péri-implantaire.

²⁷ Dixon et London, « Restorative design and associated risks for peri-implant diseases ».

²⁸ Lindhe et Meyle, « Peri-implant diseases : consensus report of the sixth european workshop on periodontology ».

La réduction de la charge bactérienne au niveau des surfaces implantaire est rendue complexe à cause de la nature de l'implant (stries, implant avec un état de surface rugueux) qui facilite l'ostéointégration mais complique grandement la désinfection de la surface (figure 15).

Figure 15 : Zones difficiles d'accès au niveau des surfaces implantaire



Source : Baudot, « Les deux effets du laser Er-YAG microablatif & photoacoustique », 2016.

2.5.2. Traitements non chirurgicaux

Ils permettent de traiter la mucosite (6^{ème} consensus européen de parodontologie en 2008).

Il est par ailleurs recommandé de réaliser un débridement en premier lieu même si le patient est atteint de péri-implantite, pour permettre d'évaluer la réponse tissulaire de l'individu ainsi que sa motivation.

En ce qui concerne les traitements mécaniques, différentes instrumentations sont utilisables. Le cahier des charges concernant ces instruments est de permettre une désinfection de la surface péri-implantaire sans altérer son état de surface.

Pour ce faire on peut utiliser une instrumentation ultra-sonore (insert métallique ou en titane), des curettes plastiques et/ou titanées, un aéropolisseur ou encore un laser.

Les différences entre ces traitements seront étudiées dans un autre chapitre de la thèse.

Il est à noter qu'il existe un autre type de traitement mécanique : l'implantoplastie.

Cette fois-ci, il y aura une altération radicale de l'état de surface implantaire. En effet, cette technique nécessite le lissage de la surface implantaire au niveau de la partie supra-gingivale et/ou supra-crestale à l'aide d'une fraise montée sur une turbine.

Cette technique montre de bons résultats à 3 ans²⁹, cependant elle reste très décriée par l'ensemble de la profession car elle semblerait opérateur dépendante et présente des risques :

- Fragilisation de l'implant
- Projection de titane au niveau osseux qui ne sera pas éliminable
- Risque d'échauffement local des tissus
- Création de microrugosités.

Pour ce qui est des traitements chimiques, les antiseptiques sont la classe de molécule la plus utilisée avec en chef de file la chlorexidine.

Ils sont généralement associés aux traitements mécaniques alors que dans la littérature, aucune différence significative n'a été démontrée entre un traitement mécanique et un traitement mécanique associé à la chlorhexidine.³⁰

L'utilisation des antibiotiques à large spectre en per os ou en local sous forme de gel a été étudiée. Cependant en France, les antibiotiques sous forme de gel sont autorisés uniquement à des concentrations faibles (traitement inefficace).

En 2012, Muthukuru et al ont conclu à l'aide d'une revue systématique de littérature que l'association d'un débridement mécanique (aéropolisseur ou laser Erbium-YAG) avec une antibiothérapie systémique présente de meilleurs résultats qu'un débridement mécanique associé à une irrigation à la chlorexidine. Cependant ces résultats sont à court terme et une étude sur le long terme est nécessaire pour confirmer cette conclusion.³¹

2.5.3. Traitements chirurgicaux

Une fois l'enseignement à l'hygiène orale et le débridement réalisés, après réévaluation, un traitement chirurgical sera nécessaire pour traiter la péri-implantite.³²

Ce traitement chirurgical peut être une chirurgie résectrice (gingivectomie, correction des balcons osseux...) ou une chirurgie régénératrice (ROG). Après élévation du lambeau, l'élimination du tissu de granulation ainsi qu'une désinfection de la surface implantaire seront nécessaires.

La forme du défaut osseux (horizontal ou en forme de cratère) guidera la possibilité de régénération.

²⁹ Romeo et al., « Therapy of peri-implantitis with resective surgery. A 3-year clinical trial on rough screw-shaped oral implants. Part II : radiographic outcome ».

³⁰ Thöne-Mühling et al., « Comparison of two full-mouth approaches in the treatment of peri-implant mucositis : a pilot study »; Heitz-Mayfield et al., « Anti-infective treatment of peri-implant mucositis : a randomised controlled clinical trial ».

³¹ Muthukuru et al., « Non-surgical therapy for the management of peri-implantitis: a systematic review ».

³² Lindhe et Meyle, « Peri-implant diseases : consensus report of the sixth european workshop on periodontology ».

Lorsque l'atteinte osseuse est trop importante, l'implant n'est plus conservable. Il est alors nécessaire de réaliser la dépose de ce dernier pour préserver le capital osseux restant et/ou prolonger la conservation des dents/implants adjacents.

3 : Utilisation du laser au cours du traitement de la péri-implantite

Comme cité précédemment, l'objectif du traitement est de diminuer la charge bactérienne sans altérer l'état de surface implantaire ni abimer l'environnement osseux.

Il est aujourd'hui admis que l'élimination du biofilm bactérien de la surface implantaire est un prérequis obligatoire pour réussir le traitement des infections péri-implantaires.^{33,34}

Nous allons étudier l'efficacité du laser Erbium-YAG sur cet objectif puis nous allons comparer l'effet des différentes instrumentations disponibles aujourd'hui.

3.1. Effet du laser Erbium-YAG lors de la thérapeutique

3.1.1. Effet bactéricide du Laser Erbium-YAG

Ando et al³⁵ se sont intéressés à l'effet bactéricide du laser Erbium-YAG qui peut être expliqué par différents mécanismes :

- Évaporation de l'eau :
 - L'énergie du laser Erbium-YAG est essentiellement absorbée par l'eau ce qui va entraîner son évaporation dans la bactérie. Cela aura pour conséquence une augmentation de la pression interne qui entrainera la destruction de la bactérie.

- Augmentation de la température :
 - Lors de l'irradiation, la température atteint temporairement des valeurs extrêmes ce qui peut également causer la mort des bactéries.

Au niveau de la figure 16 on peut observer les colonies bactériennes avant (A) et après (B) irradiation au laser Erbium-YAG pour différentes énergies et une seule impulsion.

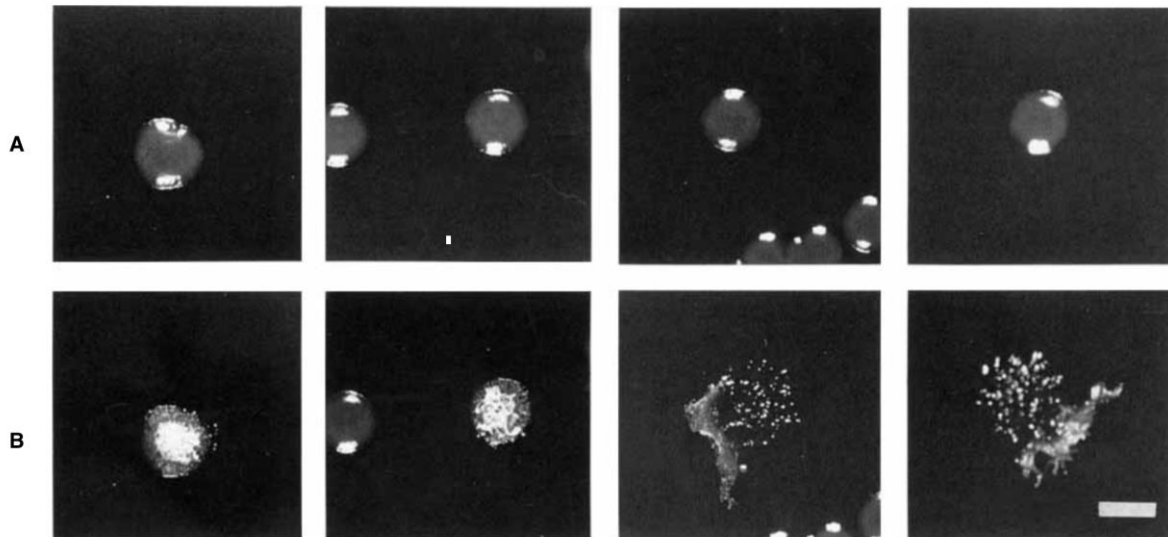
³³ Mombelli et Lang, « Microbial aspects of implant dentistry ».

³⁴ Schwarz et al., « Influence of plaque biofilm removal on reestablishment of the biocompatibility of contaminated titanium surfaces ».

³⁵ Ando et al., « Bactericidal effect of erbium-YAG laser on periodontopathic bacteria ».

Pour des énergies de 1,8 et 3,5 J/cm², seule les surfaces des colonies bactériennes ont été altérées tandis que pour des énergies de 7,1 et 10,6 J/cm², les colonies ont été détruites.

Figure 16 : Effet du laser Erbium-YAG sur des colonies bactériennes :



Source : Ando et al., « Bactericidal effect of erbium-YAG laser on periodontopathic bacteria », 1996.

Ainsi, Ando et al ont clairement montré que le laser Erbium-YAG a un effet bactéricide à une faible énergie et peut être donc ainsi utilisé pour une procédure antiseptique.

Six ans plus tard, Kreisler et al³⁶ ont réalisé de nouvelles expériences in vitro mais cette fois-ci au niveau de la surface implantaire. Ils ont observé que plus de 99 % des bactéries ont été éliminées par le laser Erbium-YAG pour des énergies de 60 ou 120 mJ par impulsion et une fréquence de 10 Hz.

En 2005, Schwarz et al³⁷ ont observé que l'utilisation du laser Erbium-YAG s'avère être plus prometteuse que les ultrasons ou encore les curettes plastiques en ce qui concerne l'élimination du biofilm bactérien au niveau des implants SLA.

³⁶ Kreisler et al., « Bactericidal effect of the Er-YAG laser on dental implant surfaces : an in vitro study ».

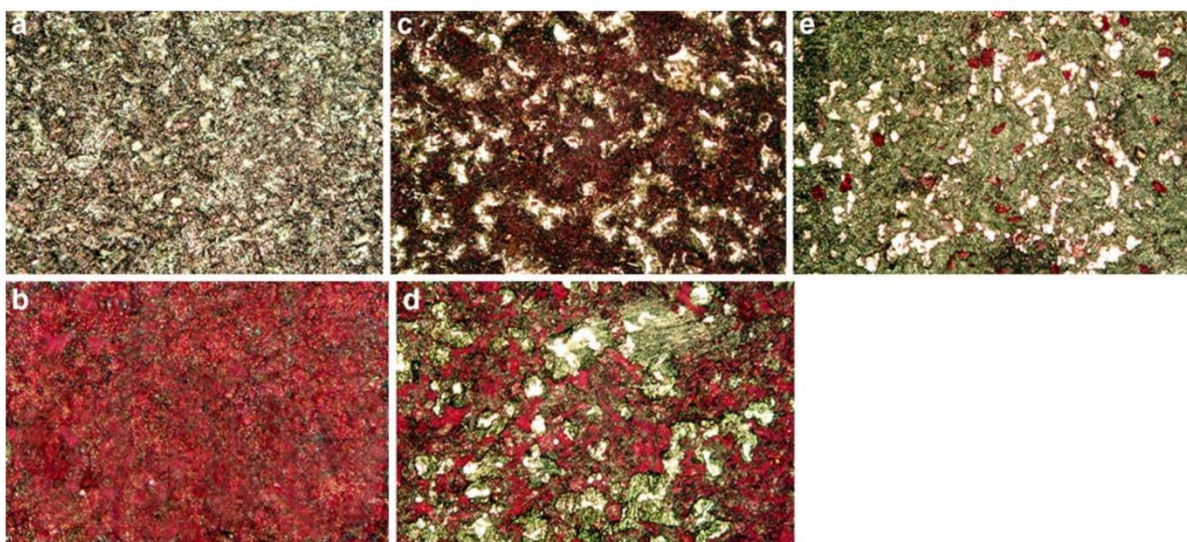
³⁷ Schwarz et al., « Influence of different treatment approaches on the removal of early plaque biofilms and the viability of SAOS2 oseoblasts grown on titanium implants ».

Figure 17 : Croissance du biofilm à 24h après traitement

Groupe contrôle après traitement (a),

Après 24 heures :

Groupe contrôle sans traitement (b), groupe traité par curettes plastique (c), groupe traité aux ultrasons (d) et groupe traité au laser Erbium-YAG (e).



Source : Schwarz et al., « Influence of different treatment approaches on the removal of early plaque biofilms and the viability of SAOS2 osteoblasts grown on titanium implants », 2005.

Ces effets statistiquement démontrés sur la croissance du biofilm sont également facilement observables à l'aide du microscope (figure 17).

En effet, le groupe traité avec le laser Erbium-YAG (e) paramétré à une énergie de 100 mJ/impulsion ($12,7 \text{ J/cm}^2$) et une fréquence de 10 Hz, présente à sa surface seulement $5,8 \pm 5,1 \%$ de plaque résiduelle (observable en rouge au niveau de la figure 17).

Tandis que le traitement avec des ultrasons (d) présente après traitement à sa surface $28,3 \pm 2,0 \%$ de plaque résiduelle. L'utilisation des curettes en plastique (c) associée à une désinfection à la chlorhexidine semble être la technique la moins efficace en ce qui concerne la désinfection de la surface implantaire, $61,1 \pm 11,4 \%$ de plaque résiduelle a été retrouvée au niveau de la surface implantaire après traitement.

Une autre étude menée en 2012 par Tosun et al³⁸ montre que 100 % des bactéries sont éliminées *in vitro* à la surface des implants pour des énergies de 90 mJ et une fréquence de 10 Hz.

Après analyse de la littérature scientifique, nous pouvons conclure que le laser Erbium-YAG semble être une thérapeutique intéressante en ce qui concerne la désinfection de la surface implantaire au cours du traitement de la péri-implantite.

Il est maintenant important d'évaluer si le laser Erbium-YAG n'altère pas la surface implantaire lors de la désinfection.

3.1.2. Effet sur l'état de surface implantaire

Mendes Duarte et al³⁹ ont montré que le laser Erbium-YAG n'altère pas significativement la surface et la morphologie des implants lisses ou rugueux.


Comme on peut l'observer sur la figure 18, les curettes métalliques ainsi que l'aéropolissage ont provoqué une altération visible des surfaces implantaires tandis que les curettes plastiques et le laser Erbium-YAG ont respecté la morphologie des implants.

Les auteurs ont quand même observé qu'il y avait un risque d'altération de la morphologie implantaire lors de l'utilisation du laser Erbium-YAG uniquement s'il était mis en contact de la surface implantaire (mésusage).

³⁸ Tosun et al., « Comparative evaluation of antimicrobial effects of Er-YAG, diode, and CO2 lasers on titanium discs : an experimental study ».

³⁹ Mendes Duarte et al., « Bacterial adhesion on smooth and rough titanium surfaces after treatment with different instruments ».

Figure 18 : Images au microscope électronique des surfaces implantaires après traitement avec différents instruments.

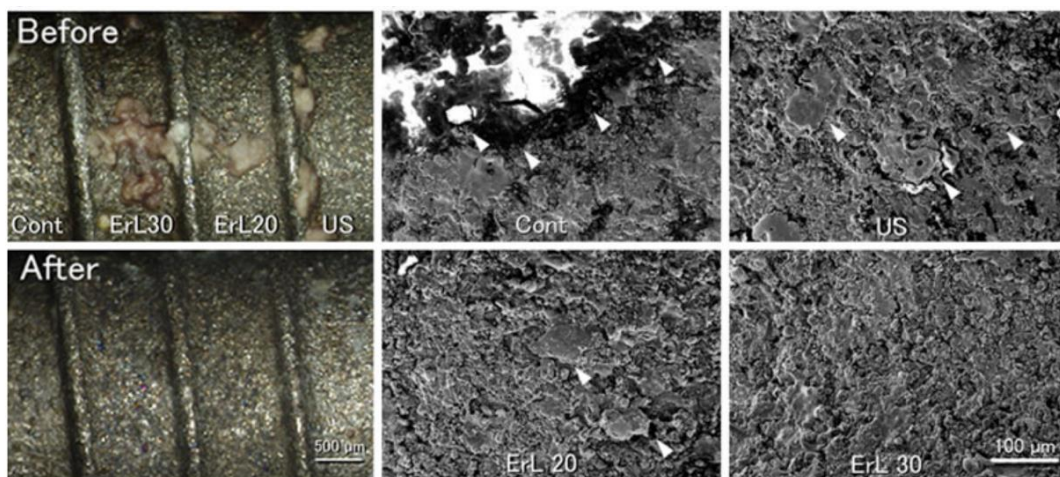


Source : Mendes Duarte et al., « Bacterial adhesion on smooth and rough titanium surfaces after treatment with different instruments », 2009.

Au niveau du paramétrage du laser Erbium-YAG, Taniguchi et al⁴⁰ ont montré que pour des énergies avoisinant les 30 mJ/impulsion (10,6 J/cm² par impulsion) et une fréquence de 30 Hz, si lors de l'irradiation on utilise une irrigation d'eau, il n'y a alors pas de dommages créés au niveau de la microstructure des implants.

De plus, Taniguchi et al ont observé que le laser est capable d'éliminer les dépôts de tartre à la surface de l'implant avec des paramètres de 30 mJ/impulsion et une fréquence de 30 Hz (figure 19).

Figure 19 : Différences de traitements entre le laser Erbium-YAG et une instrumentation aux ultrasons



Source : Taniguchi et al, « Optimal Er-YAG laser irradiation parameters for debridement of microstructured fixture surfaces of titanium dental implants », 2013.

En 2003, Schwarz et al⁴¹ ont cherché à observer le taux d'attache de cellule SAOS-2 (cellule de la lignée ostéoblastique) à la surface implantaire après traitement avec des ultrasons à insert carbone ou d'un laser Erbium-YAG (100 mJ (12,7J/cm²) par impulsion et une fréquence de 10 Hz).

Après examen des surfaces implantaires au microscope électronique à balayage, ils ont conclu que le laser Erbium-YAG n'altère pas les surfaces implantaires pour ces paramètres et qu'il n'influence pas le taux d'attache des cellules SAOS-2 (par rapport au groupe contrôle). Tandis que le groupe traité par ultrasons présente des fibres de carbone à sa surface ainsi qu'une altération de l'état de surface. De plus, le taux d'attache des cellules SAOS-2 est nettement inférieur par rapport au groupe traité par

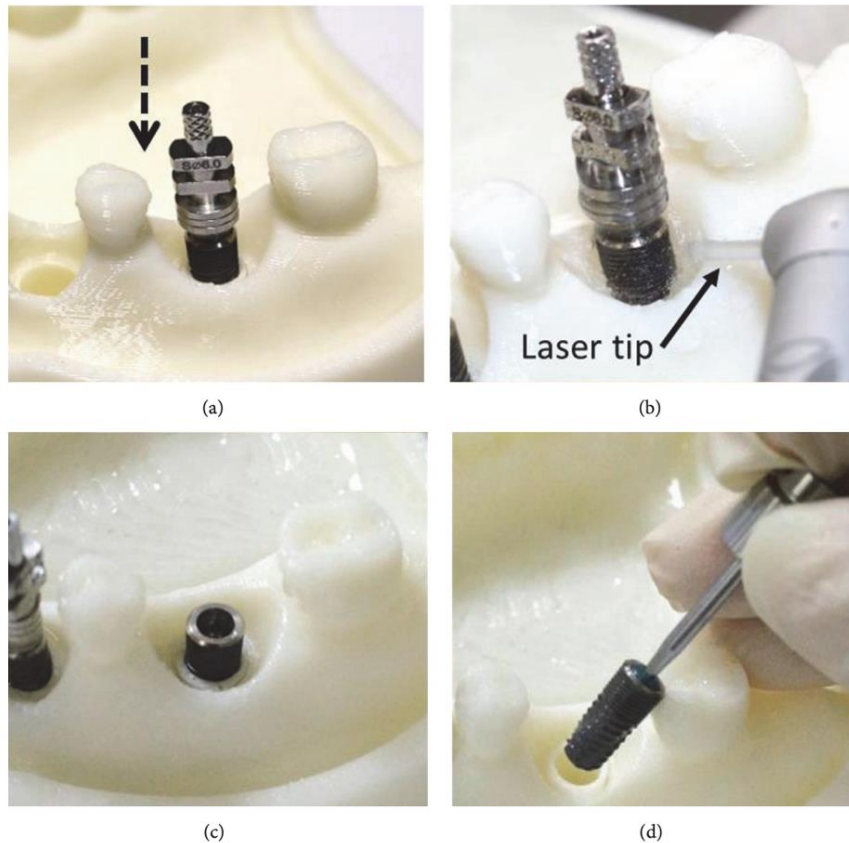
⁴⁰ Taniguchi et al., « Optimal Er-YAG laser irradiation parameters for debridement of microstructured fixture surfaces of titanium dental implants ».

⁴¹ Schwarz et al., « Effects of an Er-YAG laser and the Vector® ultrasonic system on the biocompatibility of titanium implants in cultures of human osteoblast-like cells ».

laser (divisé par 2 environ). Cette instrumentation ne semble pas être adéquate pour le traitement de la surface implantaire.

En 2017, Kuo et al⁴² ont étudié sur des modèles issus d'imprimante 3D l'altération de la surface implantaire.

Figure 20 : Protocole de l'expérience de Kuo et coll



Source : Kuo et al., « In vitro laser treatment platform construction with dental implant thread surface on bacterial adhesion for peri-implantitis », 2017.

Ils ont observé qu'après application du laser Erbium-YAG autour de la surface de l'implant pendant 30 secondes que la surface implantaire n'a pas été endommagée au cours du traitement.

Ils ont également observé que 99,3 % de la surface implantaire a été décontaminée au cours du traitement.

⁴² Kuo et al., « In vitro laser treatment platform construction with dental implant thread surface on bacterial adhesion for peri-implantitis ».

Comme on a pu le voir, le laser Erbium-YAG est capable d'éliminer le biofilm bactérien pour des énergies de 100 mJ par impulsion (12,7 J/cm²). Pour cette même énergie, d'après la littérature scientifique il n'y a aucune altération de l'état de surface implantaire à la différence des curettes métalliques ou des ultrasons.

Un des autres avantages à en ce qui concerne le laser Erbium-YAG par rapport à une instrumentation manuelle est qu'il peut atteindre des zones difficilement instrumentables et ainsi restaurer un état de surface viable comme on peut l'observer au niveau de la figure 15 (page 27).

3.1.3. Effet sur l'environnement osseux

En 2006, Friedmann et al⁴³ ont réalisé une étude in-vitro pour observer s'il y avait la présence d'ostéoblastes après traitement à l'aide du laser Erbium-YAG au niveau de la surface implantaire. Ils ont pu observer que deux semaines après le traitement, 50 à 80 % de la surface implantaire était en contact avec de nouvelles cellules ostéoblastiques.

Ils ont alors conclu que le laser Erbium -YAG offre un état de surface implantaire compatible pour l'attachement de nouveaux ostéoblastes.

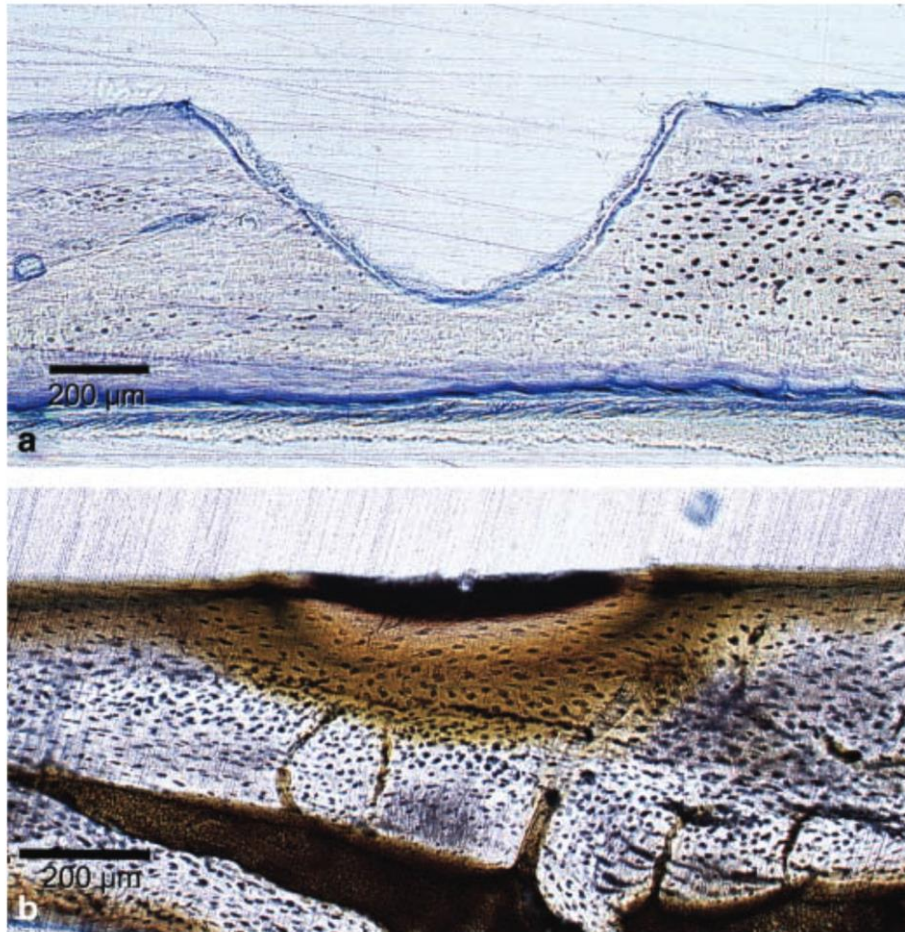
Il a été également pu être observé par Ishikawa et al⁴⁴ que le laser Erbium-YAG utilisé avec une énergie de 100 mJ (12,7 J/cm²) par impulsion et une fréquence de 10 Hz provoquait peu de changement au niveau de l'environnement osseux (uniquement une fine couche étant affectée par l'utilisation du laser). Tandis que le laser CO₂ utilisé avec les mêmes paramètres énergétiques provoque des changements bien plus importants.

En effet, à l'aide d'un microscope (figure 21), on peut observer pour le patient traité par le laser Erbium-YAG (a) qu'une fine couche osseuse de 30 microns a été affectée. Tandis que pour le patient traité par laser CO₂ les changements sont bien plus notables au niveau microscopique (une couche d'os carbonisée (b) est facilement observable).

⁴³ Friedmann et al., « In vitro attachment of osteoblasts on contaminated rough titanium surfaces treated by Er-YAG laser ».

⁴⁴ Ishikawa, Aoki, et Takasaki, « Potential applications of erbium-YAG laser in periodontics ».

Figure 21 : Aspect osseux après irradiation au laser Erbium-YAG (a) et au laser CO₂ (b)



Source : Ishikawa et al., « Potential applications of Erbium-YAG laser in periodontics », 2004.

En plus de ces propriétés anti-bactériennes, le laser Erbium-Yag semble donc être capable de respecter l'environnement osseux péri-implantaire.

L'ensemble des études précédentes étant in vitro ou ex-vivo, nous allons maintenant nous intéresser à l'effet du laser Erbium-YAG aux différents moments de la thérapeutique.

3.2. Utilisation du laser Erbium-YAG lors de la thérapie non-chirurgicale

En 2005, Schwarz et al⁴⁵ ont pu observer que pour des patients atteints d'une péri-implantite, la valeur moyenne de saignement au sondage diminuait de 83 % à 31 % après 6 mois du traitement au laser Erbium-YAG tandis que pour le groupe traité par curette plastique la valeur moyenne diminuait de 80 % à 58 %. Cette différence est statistiquement significative d'après les auteurs. La perte d'attache clinique pour les 2 groupes passait de 5,8 mm à 1,5 mm à 6 mois (aucune différence significative entre les 2 groupes). Ils en ont conclu qu'à 6 mois, les 2 traitements (dont le laser Erbium-YAG) ont apporté une nette amélioration des paramètres cliniques.

En 2006, Schwarz et al⁴⁶ ont réalisé une étude montrant une amélioration des paramètres cliniques (profondeur de sondage, saignement au sondage). Cependant l'étude histologique des tissus a montré un infiltrat inflammatoire persistant.

Ils ont alors conclu à l'époque que l'utilisation du laser Erbium-YAG en thérapie non chirurgicale ne pouvait pas être suffisante à rétablir des conditions saines pour des implants présentant une péri-implantite.

En 2015, cette même équipe a de nouveau réalisé une étude clinique et a fait les observations suivantes :

52,9 % des mucosites et 29,4 % des péri-implantites ont été traitées avec succès grâce à l'utilisation du laser Erbium-YAG lors du traitement non chirurgical.

Ils ont alors conclu que l'utilisation du laser permet une amélioration des paramètres cliniques au moins sur le court terme. ⁴⁷

En 2006, Tomasi et al⁴⁸ se sont intéressés à l'apport du laser Erbium-YAG lors de la thérapie non chirurgicale.

Ils ont observé qu'un mois après le traitement, la réduction de la profondeur de poche est significativement plus importante pour le groupe de patients traités par laser Erbium-YAG que pour ceux qui ont été traités par ultrasons. Par ailleurs, le gain d'attache clinique est également plus important pour les patients traités par le laser.

⁴⁵ Schwarz et al., « Clinical evaluation of an Er-YAG laser for nonsurgical treatment of peri-implantitis : a pilot study ».

⁴⁶ Schwarz et al., « Clinical and histological healing pattern of peri-implantitis lesions following non-surgical treatment with an Er-YAG laser. »

⁴⁷ Schwarz, Schmucker, et Becker, « Efficacy of alternative or adjunctive measures to conventional treatment of peri-implant mucositis and peri-implantitis : a systematic review and meta-analysis ».

⁴⁸ Tomasi et al., « Short-term clinical and microbiologic effects of pocket debridement with an Er-YAG laser during periodontal maintenance ».

Cependant, 4 mois après le début de traitement aucune différence significative n'est observable entre les différents groupes en ce qui concerne la profondeur de poche ou le niveau d'attache clinique. Ils ont également observé que les patients percevaient moins de gêne au cours du traitement avec le laser Erbium-YAG. Cela peut s'expliquer par l'absence de vibration.

Comme il a été énoncé lors du sixième consensus de parodontologie en 2008, le traitement de la péri-implantite ne peut pas être seulement réalisé à l'aide d'une thérapeutique non chirurgicale. Ainsi, après analyse de la littérature scientifique, il est à noter que le laser Erbium-YAG permet une amélioration des paramètres cliniques au moins sur le court terme (diminution du saignement au sondage mais aussi amélioration du niveau d'attache) et qu'il présente même une légère supériorité quand on compare son efficacité à celle des curettes plastiques (car moins de saignement). Il peut donc être intéressant de l'utiliser au cours du débridement de la surface implantaire lors de la thérapeutique non chirurgicale.

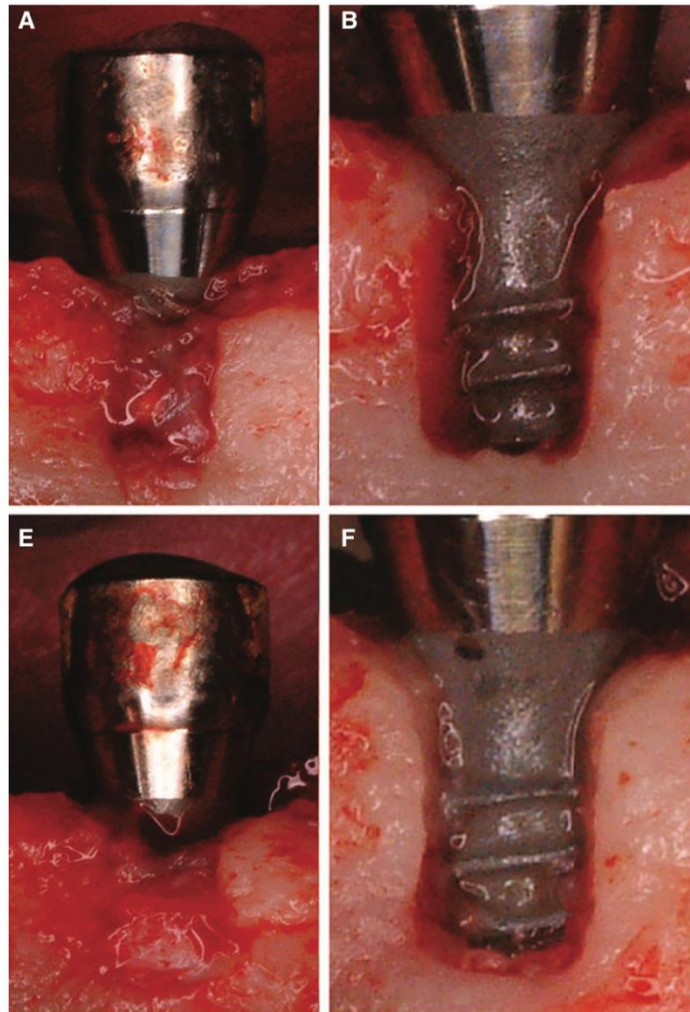
3.3. Utilisation du laser Erbium-YAG lors de la thérapeutique chirurgicale

Takasaki et al⁴⁹ ont réalisé en 2007 une étude sur des chiens pour observer ou non l'intérêt thérapeutique du laser Erbium-YAG au cours de la phase chirurgicale du traitement de la péri-implantite.

Ils ont conclu que le laser Erbium-YAG peut être utilisé pour la dégranulation de la lésion péri-implantaire et le débridement de la surface implantaire (figure 22).

⁴⁹ Takasaki et al., « Er-YAG laser therapy for peri-implant infection : a histological study ».

Figure 22 : Dégranulation et débridement de la surface implantaire à l'aide d'une curette plastique (E, F) et du laser Erbium-YAG (A, B)



Source : Takasaki et al., « Er-YAG laser therapy for peri-implant infection: a histological study », 2007.

On peut observer que l'élimination du tissu de granulation semble être plus efficace qu'avec des curettes plastiques et que dans les 2 cas la surface implantaire semble être « intacte ».

En 2017, Schwarz et al.⁵⁰ ont publié une étude à long terme (7 ans) comparant 2 méthodes de décontamination de la surface implantaire lors de la thérapeutique chirurgicale : décontamination à l'aide du laser Erbium-YAG et décontamination à l'aide de curette plastique et d'une solution de sérum physiologique.

⁵⁰ Schwarz et al., « Combined surgical therapy of advanced peri-implantitis evaluating two methods of surface decontamination : a 7-year follow-up observation ».

La décontamination et la régénération ont été efficaces sur le long terme cependant le résultat à 7 ans n'a pas été influencé par la méthode de décontamination de l'implant.

Un autre aspect du laser a été évalué en 2011 par Kesler et al⁵¹ : la production de PDGF (facteur dérivé de croissance des plaquettes) après irradiation au laser Erbium-YAG ou après l'utilisation de fraises d'ostéomie (groupe contrôle).

Lors de la thérapeutique chirurgicale, un remodelage osseux au niveau de la lésion est souvent à prévoir. Les auteurs ont comparé les deux méthodes et ont pu observer que le groupe traité avec le laser Erbium-YAG avait une production de PDGF toujours présente au cours de la deuxième semaine (la sécrétion a duré 14 jours) à la différence du groupe traité par fraises d'ostéotomie (la sécrétion de PDGF s'arrêtant au 8^{ème} jour pour ce dernier).

Le laser Erbium-YAG semble donc stimuler une production de facteurs de croissance plus longue que les patients traités par ostéotomie.

Pour ce qui est de la thérapeutique chirurgicale, le laser Erbium-YAG semble être capable d'éliminer le tissu de granulation péri-implantaire mais également de stimuler une production de facteurs de croissance qui peut être intéressante pour la cicatrisation. De plus, il est intéressant de garder en mémoire sa capacité qui semblerait supérieure à éliminer le biofilm avec succès et ainsi rétablir des conditions adéquates pour un traitement adjuvant de régénération osseuse.

⁵¹ Kesler et al., « Platelet derived growth factor secretion and bone healing after Er-YAG laser bone irradiation ».

Conclusion

Après analyse de la littérature disponible, la péri-implantite semble toucher environ un implant sur cinq. Il est donc impératif aujourd'hui d'avoir les outils nécessaires pour traiter cette pathologie.

Au cours du traitement de la péri-implantite le laser Erbium-YAG montre les résultats suivants :

- Il permet l'élimination du biofilm à la surface péri-implantaire sans altération de son état de surface. Il est le seul outil actuellement disponible permettant de répondre à ce cahier des charges.
- Il permet une élimination du tissu de granulation péri-implantaire en toute sécurité, sans altération de l'environnement osseux à la différence du laser CO₂.
- Il permet également une stimulation d'une sécrétion de facteurs de croissance (PDGF) pendant deux semaines au lieu d'une seule par rapport à un site traité par ostéotomie.

Malgré tous ces avantages observés dans les effets biologiques, aucune supériorité statistiquement significative n'a été démontrée entre le laser et les autres traitements conventionnels de la péri-implantite dans les études cliniques.

On pourrait expliquer cette absence de preuve scientifique par deux points :

- La littérature scientifique est encore « pauvre » aujourd'hui. Le laser Erbium-YAG est capable de désinfecter la surface implantaire en sécurité mais il est à noter un manque d'études en ce qui concerne la cicatrisation osseuse après la thérapeutique chirurgicale par exemple, mais aussi au niveau de la maintenance péri-implantaire.

Une recherche PUBMED a été réalisée pour observer le nombre d'articles publiées au cours de ces dernières années avec les mots clés suivants :

```
("lasers, solid-state"[MeSH Terms] OR ("lasers"[All Fields] AND "solid-state"[All Fields]) OR "solid-state lasers"[All Fields] OR ("erbium"[All Fields] AND "yag"[All Fields] AND "laser"[All Fields]) OR "erbium yag laser"[All Fields]) AND (periimplant[title] OR mucositis[title] OR periimplantitis[title] OR "peri implantitis"[title] AND microorganism[title] OR "peri-implant"[title] OR "peri-implantitis"[title] OR microflora[title] OR implant[title])
```

82 articles ont été trouvés, ce chiffre va dans le sens d'une littérature encore insuffisante d'un point de vue scientifique.

Cependant, on observe une légère augmentation du nombre de publication concernant le sujet. En effet, lors des dix dernières années, 67 articles ont été publiés et lors des cinq dernières années 38 articles ont été publiés (ce qui représente une augmentation d'environ 31 %). Il sera donc intéressant de suivre le sujet au cours des prochaines années vu que la communauté scientifique semble s'intéresser de plus en plus au sujet.

- Les protocoles opératoires ne sont pas clairement définis et souvent mal adaptés au laser Erbium-YAG donnant des résultats décevants dans certaines études ou ne permettant pas de montrer une différence statistiquement significative.

Un article qui vient seulement de paraître dans « The international journal of periodontics & restorative dentistry »⁵² va dans ce sens en proposant un protocole clinique mais qui nécessite des études cliniques plus importantes et au long terme (études de 3 cas et sur une période d'un an).

Le laser Erbium-YAG présente donc aujourd'hui au moins la même efficacité que les traitements conventionnels par ultrasons ou curette plastique. Cependant, ses nombreux bénéfices démontrés au cours des études in vitro n'ont pas encore été démontrés in vivo.

Plus d'études seront nécessaires pour démontrer ses avantages dans le temps mais on peut d'ores et déjà parler d'amélioration du confort du patient et d'acte moins opérateur dépendant.

⁵² Wen, Huang, et Wang, « Regeneration of peri-implantitis infrabony defects : report on three cases ».

Bibliographie

- Ando, Y., A. Aoki, H. Watanabe, et I. Ishikawa. « Bactericidal effect of Erbium-YAG laser on periodontopathic bacteria ». *Lasers in surgery and medicine* 19, n° 2 (1996): 190-200. [https://doi.org/10.1002/\(SICI\)1096-9101\(1996\)19:2<190::AID-LSM11>3.0.CO;2-B](https://doi.org/10.1002/(SICI)1096-9101(1996)19:2<190::AID-LSM11>3.0.CO;2-B).
- Berglundh, T., G. Armitage, M. G. Araujo, G. Avila-Ortiz, J. Blanco, P. M. Camargo, S. Chen, et al. « Peri-implant diseases and conditions : consensus report of workgroup 4 of the 2017 world workshop on the classification of periodontal and peri-implant diseases and conditions ». *Journal of periodontology* 89 Suppl 1 (2018): S313-18. <https://doi.org/10.1002/JPER.17-0739>.
- Berglundh, T., L. Persson, et B. Klinge. « A systematic review of the incidence of biological and technical complications in implant dentistry reported in prospective longitudinal studies of at least 5 years ». *Journal of clinical periodontology* 29 Suppl 3 (2002): 197-212; discussion 232-233. <https://doi.org/10.1034/j.1600-051x.29.s3.12.x>.
- Chrcanovic, B. R., T. Albrektsson, et A. Wennerberg. « Smoking and dental implants : a systematic review and meta-analysis ». *Journal of dentistry* 43, n° 5 (2015): 487-98. <https://doi.org/10.1016/j.jdent.2015.03.003>.
- Costa, F. O., L. O. Cota, S. Takenaka-Martinez, S. D. Ferreira, G. L. M. Silva, et J. E. Costa. « Peri-implant disease in subjects with and without preventive maintenance : a 5-year follow-up ». *Journal of clinical periodontology* 39, n° 2 (2012): 173-81. <https://doi.org/10.1111/j.1600-051X.2011.01819.x>.
- Derks, J., et C. Tomasi. « Peri-implant health and disease. A systematic review of current epidemiology ». *Journal of clinical periodontology* 42, n° 16 (2015). <https://doi.org/10.1111/jcpe.12334>.
- Dixon, D. R., et R. M. London. « Restorative design and associated risks for peri-implant diseases ». *Periodontology 2000* 81, n° 1 (2019): 167-78. <https://doi.org/10.1111/prd.12290>.
- Enwemeka, C., J. Parker, D. Dowdy, E. Harkness, L. Sanford, et L. Woodruff. « The efficacy of low-power lasers in tissue repair and pain control : a meta-analysis study ». *Photomedicine and laser surgery* 22, n° 4 (2004): 323-29. <https://doi.org/10.1089/pho.2004.22.323>.
- Friedmann, A., L. Antic, J.-P. Bernimoulin, et P. Purucker. « In vitro attachment of osteoblasts on contaminated rough titanium surfaces treated by Er-YAG laser ». *Journal of biomedical materials research* 79A, n° 1 (2006). <https://doi.org/10.1002/jbm.a.30699>.

- Grossi, S., J. J. Zambon, A. W. Ho, G. Koch, RG. Dunford, E. E. Machtei, O. M. Norderyd, et al. « Assessment of risk of periodontal disease ». *Journal of Periodontology* 65, n° 3 (1994): 8. <https://doi.org/10.1902/jop.1994.65.3.260>.
- Heitz-Mayfield, L. J. A., G. E. Salvi, D. Boticelli, A. Mombelli, M. Faddy, et N. P. Lang. « Anti-infective treatment of peri-implant mucositis : a randomised controlled clinical trial ». *Clinical oral implants research* 22, n° 3 (2011): 237-41.
- Ishikawa, I., A. Aoki, et A. A. Takasaki. « Potential applications of Erbium-YAG laser in periodontics ». *Journal of periodontal research* 39, n° 4 (2004): 275-85. <https://doi.org/10.1111/j.1600-0765.2004.00738.x>.
- Kesler, G., D. K. Shvero, Y. S. Tov, et G. Romanos. « Platelet derived growth factor secretion and bone healing after Er-YAG laser bone irradiation ». *The journal of oral implantology* 37 Spec No (2011): 195-204. <https://doi.org/10.1563/AAID-JOI-D-09-00120.1>.
- Kreisler, M., W. Kohnen, C. Marinello, H. Götz, H. Duschner, B. Jansen, et B. d'Hoedt. « Bactericidal effect of the Er-YAG laser on dental implant surfaces : an in vitro study ». *Journal of periodontology* 73, n° 11 (2002): 1292-98. <https://doi.org/10.1902/jop.2002.73.11.1292>.
- Kreisler, M., W. Kohnen, C. Marinello, J. Schoof, E. Langnau, B. Jansen, et B. d'Hoedt. « Antimicrobial efficacy of semiconductor laser irradiation on implant surfaces ». *The international journal of oral & maxillofacial implants* 18, n° 5 (2003): 706-11.
- Kuo, H.-N., H.-I. Mei, T.-K. Liu, T.-Y. Liu, L.-J. Lo, et C.-L. Lin. « In vitro laser treatment platform construction with dental implant thread surface on bacterial adhesion for peri-implantitis ». *BioMed research international* (2017). <https://doi.org/10.1155/2017/4732302>.
- Lee, C.-T., Y.-W. Huang, L. Zhu, et R. Weltman. « Prevalences of peri-implantitis and peri-implant mucositis : systematic review and meta-analysis ». *Journal of dentistry*, n° 62 (2017): 1-12. <https://doi.org/10.1016/j.jdent.2017.04.011>.
- Lin, G.-H., et I. Madi. « Soft-tissue conditions around dental implants : a literature review ». *Implant dentistry* 28, n° 2 (2019): 138-43. <https://doi.org/10.1097/ID.0000000000000871>.
- Lindhe, J., et J. Meyle. « Peri-implant diseases : consensus report of the sixth european workshop on periodontology ». *Journal of clinical periodontology* suppl 8, n° 35 (2008): 282-85. <https://doi.org/10.1111/j.1600-051X.2008.01283.x>.
- Listgarten, M. A., et C.-H. Lai. « Comparative microbiological characteristics of failing implants and periodontally diseased teeth ». *Journal of periodontology* 70, n° 4 (1999): 431-37. <https://doi.org/10.1902/jop.1999.70.4.431>.
- Mendes Duarte, P., A. Figueiredo Reis, P. Moreira de Freitas, et C. Ota-Tsuzuki. « Bacterial adhesion on smooth and rough titanium surfaces after treatment with different instruments ». *Journal of periodontology* 80, n° 11 (2009): 1824-32. <https://doi.org/10.1902/jop.2009.090273>.

- Mester, E., T. Spiry, et B. Szende. « Effect of laser rays on wound healing ». *Bulletin de la société internationale de chirurgie* 32, n° 2 (1973): 169-73.
- Mombelli, A., et N. P. Lang. « Microbial aspects of implant dentistry ». *Periodontology* 2000 4 (1994): 74-80. <https://doi.org/10.1111/j.1600-0757.1994.tb00007.x>.
- . « The diagnosis and treatment of peri-implantitis ». *Periodontology* 2000 17 (1998): 63-76. <https://doi.org/10.1111/j.1600-0757.1998.tb00124.x>.
- Monje, A., A. Catena, et W. S. Borgnakke. « Association between diabetes mellitus/hyperglycaemia and peri-implant diseases : systematic review and meta-analysis ». *Journal of clinical periodontology* 44, n° 6 (2017): 636-48. <https://doi.org/10.1111/jcpe.12724>.
- Mouhyi, J., L. Sennerby, S. Nammour, P. Guillaume, et J. Van Reck. « Temperature increases during surface decontamination of titanium implants using CO2 laser ». *Clinical oral implants research* 10, n° 1 (1999): 54-61. <https://doi.org/10.1034/j.1600-0501.1999.100107.x>.
- Muthukuru, M., A. Zainvi, E. O. Esplugues, et T. F. Flemmig. « Non-surgical therapy for the management of peri-implantitis: a systematic review ». *Clinical oral implants research* 23, n° sup 6 (2012): 77-83. <https://doi.org/10.1111/j.1600-0501.2012.02542.x>.
- Pérez-Chaparro, P. J., P. M. Duarte, J. A. Shibli, S. Montenegro, S. Lacerda Heluy, L. C. Figueiredo, M. Faveri, et al. « The current weight of evidence of the microbiologic profile associated with peri-implantitis : a systematic review ». *Journal of periodontology* 87, n° 11 (2016): 1295-1304. <https://doi.org/10.1902/jop.2016.160184>.
- Rakic, M., M. G. Grusovin, et L. Canullo. « The microbiologic profile associated with peri-implantitis in humans : a systematic review ». *Journal of oral & maxillofacial implants* 31, n° 2 (2016): 359-68. <https://doi.org/10.11607/jomi.4150>.
- Retamal-Valdes, B., MdC. Formiga, M. L. Almeida, A. Fritoli, K. A. Figueiredo, M. Westphal, P. Gomes, et al. « Does subgingival bacterial colonization differ between implants and teeth ? A systematic review ». *Brazilian oral research* 33, n° suppl 1 (2019): e064. <https://doi.org/10.1590/1807-3107bor-2019.vol33.0064>.
- Romanos, G. E., H. Everts, et G. H. Nentwig. « Effects of diode and Nd-YAG laser irradiation on titanium discs : a scanning electron microscope examination ». *Journal of periodontology* 71, n° 5 (2000): 810-15. <https://doi.org/10.1902/jop.2000.71.5.810>.
- Romeo, E., D. Lops, M. Chiapasco, M. Ghisolfi, et G. Vogel. « Therapy of peri-implantitis with resective surgery. A 3-year clinical trial on rough screw-shaped oral implants. Part II : radiographic outcome ». *Clinical oral implants research* 18, n° 2 (2007): 179-87. <https://doi.org/10.1111/j.1600-0501.2006.01318.x>.

- Schwarz, F., A. Aoki, A. Sculean, et J. Becker. « The impact of laser application on periodontal and peri-implant wound healing ». *Periodontology 2000* 51 (2009): 79-108.
<https://doi.org/10.1111/j.1600-0757.2009.00301.x>.
- Schwarz, F., K. Bieling, A. Sculean, et J. Becker. « Clinical and histological healing pattern of peri-implantitis lesions following non-surgical treatment with an Er-YAG laser. » *Lasers in surgery and medicine* 38, n° 7 (2006): 663-71. <https://doi.org/10.1002/lsm.20347>.
- Schwarz, F., G. John, A. Schmucker, N. Sahm, et J. Becker. « Combined surgical therapy of advanced peri-implantitis evaluating two methods of surface decontamination : a 7-year follow-up observation ». *Journal of clinical periodontology* 44, n° 3 (2017): 337-42.
<https://doi.org/10.1111/jcpe.12648>.
- Schwarz, F., P. Papanicolau, D. Rothamel, B. Beck, M. Hertzen, et J. Becker. « Influence of plaque biofilm removal on reestablishment of the biocompatibility of contaminated titanium surfaces ». *Wiley InterScience* 77, n° 3 (2006): 437-44. <https://doi.org/10.1002/jbm.a.30628>.
- Schwarz, F., D. Rothamel, A. Sculean, T. Georg, W. Scherbaum, et J. Becker. « Effects of an Er-YAG laser and the Vector® ultrasonic system on the biocompatibility of titanium implants in cultures of human osteoblast-like cells ». *Clinical oral implants research* 14, n° 6 (2003): 784-92.
<https://doi.org/10.1046/j.0905-7161.2003.00954.x>.
- Schwarz, F., A. Schmucker, et J. Becker. « Efficacy of alternative or adjunctive measures to conventional treatment of peri-implant mucositis and peri-implantitis : a systematic review and meta-analysis ». *International journal of implant dentistry* 1, n° 1 (2015): 22.
<https://doi.org/10.1186/s40729-015-0023-1>.
- Schwarz, F., A. Sculean, G. E. Romanos, M. Hertzen, N. Horn, W. Scherbaum, et J. Becker. « Influence of different treatment approaches on the removal of early plaque biofilms and the viability of SAOS2 osteoblasts grown on titanium implants ». *Clinical oral investigations* 9, n° 2 (2005): 111-17. <https://doi.org/10.1007/s00784-005-0305-8>.
- Schwarz, F., A. Sculean, D. Rothamel, K. Scwenzer, T. Georg, et J. Becker. « Clinical evaluation of an Er-YAG laser for nonsurgical treatment of peri-implantitis : a pilot study ». *Clinical oral implants research* 16, n° 1 (2005): 44-52. <https://doi.org/10.1111/j.1600-0501.2004.01051.x>.
- Sgolastra, F., A. Petrucci, M. Severino, R. Gatto, et A. Monaco. « Periodontitis, implant loss and peri-implantitis. A meta-analysis ». *Clinical oral implants research* 26, n° 4 (2015): e8-16.
<https://doi.org/10.1111/clr.12319>.
- Staubli, N., C. Walter, J. C. Schmidt, R. Weiger, et N.-U. Zitzmann. « Excess cement and the risk of peri-implant disease – a systematic review ». *Clinical oral implants research* 28, n° 10 (2017): 1278-90. <https://doi.org/10.1111/clr.12954>.

- Takasaki, A. A., A. Aoki, K. Mizutani, S. Kikuchi, S. Oda, et I. Ishikawa. « Er-YAG laser therapy for peri-implant infection : a histological study ». *Laser in medical science* 22, n° 3 (2007): 143-57. <https://doi.org/10.1007/s10103-006-0430-x>.
- Taniguchi, Y., A. Aoki, K. Mizutani, Y. Takeuchi, S. Ichinose, A. A. Takasaki, F. Schwarz, et al. « Optimal Er-YAG laser irradiation parameters for debridement of microstructured fixture surfaces of titanium dental implants ». *Lasers medical science* 28, n° 4 (2013): 1057-68. <https://doi.org/10.1007/s10103-012-1171-7>.
- Thöne-Mühling, M., K. Swerkiot, C. Nonnenmacher, R. Mutters, L. Flores-de-Jacoby, et R. Mengel. « Comparison of two full-mouth approaches in the treatment of peri-implant mucositis : a pilot study ». *Clinical oral implants research* 21, n° 5 (2010): 504-12. <https://doi.org/10.1111/j.1600-0501.2009.01861.x>.
- Tomasi, C., K. Schander, D. Gunnar, et W. Jan L. « Short-term clinical and microbiologic effects of pocket debridement with an Er-YAG laser during periodontal maintenance ». *Journal of periodontology* 77, n° 1 (2006): 111-18. <https://doi.org/10.1902/jop.2006.77.1.111>.
- Tosun, E., F. Tasar, R. Strauss, D. G. Kwanc, et C. Ungor. « Comparative evaluation of antimicrobial effects of Er-YAG, diode, and CO2 lasers on titanium discs : an experimental study ». *Journal of oral & maxillofacial implants* 70, n° 5 (2012): 1064-69. <https://doi.org/10.1016/j.joms.2011.11.021>.
- Wen, S.-C., W.-X. Huang, et H.-L. Wang. « Regeneration of peri-implantitis infrabony defects : report on three cases ». *The international journal of periodontics & restorative dentistry* 39, n° 5 (2019): 615-21. <https://doi.org/10.11607/prd.4275>.
- Zitzmann, N.-U., et T. Berglundh. « Definition and prevalence of peri-implant diseases ». *Journal of Clinical Periodontology* 35, n° sup. 8 (2008): 286-91. <https://doi.org/10.1111/j.1600-051X.2008.01274.x>.

Table des figures

Figure 1 : La longueur d'onde λ	4
Figure 2 : Principales catégories d'ondes électromagnétiques.....	5
Figure 3 : Différences entre la lumière blanche et la lumière laser	6
Figure 4 : Graphique représentant la relation de proportionnalité existant entre la fluence et la taille du spot.....	9
Figure 5 : Interaction du laser avec les tissus :.....	10
Figure 6 : Les coefficients d'absorption selon la longueur d'onde λ	12
Figure 7 : L'effet thermomécanique.....	13
Figure 8 : Laser Erbium-YAG Kaelux®	15
Figure 9 : Laser CO ₂ Kaelux®	16
Figure 10 : Vue clinique et radiographique d'une mucosite	18
Figure 11 : Vue clinique d'une péri-implantite.....	19
Figure 12 : Schémas comparatifs des tissus parodontaux et péri-implantaires sains	20
Figure 13 : Conditions tissulaires gingivales à respecter lors de la pose d'un implant.....	25
Figure 14 : Inflammation péri-implantaire liée à une conception prothétique inadaptée.....	26
Figure 15 : Zones difficiles d'accès au niveau des surfaces implantaires.....	27
Figure 16 : Effet du laser Erbium-YAG sur des colonies bactériennes :	31
Figure 17 : Croissance du biofilm à 24h après traitement	32
Figure 18 : Images au microscope électronique des surfaces implantaires après traitement avec différents instruments.....	34
Figure 19 : Différences de traitements entre le laser Erbium-YAG et une instrumentation aux ultrasons	35
Figure 20 : Protocole de l'expérience de Kuo et coll.....	36
Figure 21 : Aspect osseux après irradiation au laser Erbium-YAG (a) et au laser CO ₂ (b).....	38
Figure 22 : Dégranulation et débridement de la surface implantaire à l'aide d'une curette plastique (E, F) et du laser Erbium-YAG (A, B).....	41

Table des tableaux

Tableau 1 : Paramètres d'un tir laser	7
---	---

Vu, le Directeur de thèse

Vu, le Doyen de l'UFR d'Odontologie - Montrouge

Docteur Marc SANTUCCI

Professeur Louis MAMAN

Vu, le Président d'Université de Paris

Professeur Christine CLERICI

Pour le Président et par délégation,

Le Doyen Louis MAMAN

Apport du laser Erbium-YAG dans le traitement de la péri-implantite

Résumé :

Aujourd'hui, un implant sur cinq est affecté par une péri-implantite. Cependant aucun traitement n'a été défini comme étant le gold standard pour traiter cette pathologie. De nombreuses instrumentations différentes sont disponibles pour traiter cette maladie dont le laser Erbium-YAG. Après avoir étudié les généralités du laser et présenté les généralités concernant la péri-implantite, nous étudierons la « contribution » du laser Erbium-YAG dans les thérapeutiques chirurgicales et non-chirurgicales de la péri-implantite. Ce dernier semble prometteur dans le traitement de cette pathologie grâce à son action anti-bactérienne tout en n'altérant pas la surface implantaire et péri-implantaire. Nous le comparerons aux instrumentations déjà bien établies au sein des différentes thérapeutiques.

Discipline :

Implantologie

Mots clés français (fMeSH et Rameau) :

Implants dentaires -- Complications -- Thèses et écrits académiques ; Erbium -- Thèses et écrits académiques ; Péri-implantite -- Dissertation universitaire ; Lasers à solide -- Dissertation universitaire

English keywords (MeSH) :

Peri-Implantitis -- Academic Dissertation ; Lasers, Solid-State -- Academic Dissertation

Université de Paris
UFR d'Odontologie - Montrouge
1, rue Maurice Arnoux
92120 Montrouge