



Université Picardie Jules Verne

Faculté de Médecine

Octobre 2020

Année 2020 - n° 175

**Thèse pour le diplôme d'état de Docteur en médecine  
(Spécialité Chirurgie Orthopédique et Traumatologie)**

**La voie d'abord chirurgicale influence-t-elle le positionnement des  
implants prothétiques de hanche ?**

Étude rétrospective EOS<sup>®</sup>, à propos de 60 cas

Présentée et soutenue publiquement le vendredi 30 Octobre 2020

Par Mathieu PASCUAL

**Président du jury :** Monsieur le Professeur Patrice MERTL

**Membres du jury :** Monsieur le Professeur Olivier JARDE

Monsieur le Professeur Éric HAVET

Monsieur le Professeur Antoine GABRION

**Directeur de thèse :** Monsieur le Docteur Massinissa DEHL





Université Picardie Jules Verne

Faculté de Médecine

Octobre 2020

Année 2020 - n° 175

**Thèse pour le diplôme d'état de Docteur en médecine  
(Spécialité Chirurgie Orthopédique et Traumatologie)**

**La voie d'abord chirurgicale influence-t-elle le positionnement des  
implants prothétiques de hanche ?**

Étude rétrospective EOS<sup>®</sup>, à propos de 60 cas

Présentée et soutenue publiquement le vendredi 30 Octobre 2020

Par Mathieu PASCUAL

**Président du jury :** Monsieur le Professeur Patrice MERTL

**Membres du jury :** Monsieur le Professeur Olivier JARDE

Monsieur le Professeur Éric HAVET

Monsieur le Professeur Antoine GABRION

**Directeur de thèse :** Monsieur le Docteur Massinissa DEHL



A mon Maître et Président de jury

**Monsieur le Professeur Patrice MERTL**  
Professeur des Universités – Praticien Hospitalier  
(Chirurgie Orthopédique et Traumatologie)  
Chef du Service d'Orthopédie et Traumatologie  
Responsable du Pôle Bloc Opératoire  
Membre associé de l'Académie de Chirurgie  
Président de la Société Française de la Hanche et du Genou

*Vos qualités chirurgicales et en tant qu'orateur constituent une source d'inspiration pour beaucoup de chirurgiens. Je suis donc fier d'être votre élève et d'être un enfant de l'Orthopédie Amiénoise. Je vous remercie sincèrement de m'avoir appris, d'avoir forcé mon admiration et de me faire l'honneur de présider ce jury.*

*Par ailleurs, comme nous partageons les mêmes initiales et la même hyperextension de pouce, j'espère pour mon futur avoir votre talent et votre efficacité chirurgicale. Je pourrais aussi dire que je suis le dernier interne d'Orthopédie Amiénois à avoir pu assister à vos cours d'anatomie de P1.  
« Patriiiiiiiiiiiiiiiiiiiiiiiiiice »*

*Soyez assuré de ma reconnaissance et de mon plus grand respect.*

A mon Maître et Juge,

**Monsieur le Professeur Olivier JARDE**

Professeur des Universités – Praticien Hospitalier des droits de la Santé

(Chirurgien Orthopédiste)

Membre de l'Académie Nationale de Chirurgie

Membre de l'Académie Nationale de Médecine

Chevalier dans l'Ordre de la Légion d'Honneur

Chevalier dans l'Ordre des Palmes Académiques

*Malgré votre emploi du temps chargé et vos différentes casquettes de Chirurgien, Médecin  
légiste et Homme politique,*

*Ce fut un honneur pour moi de partager vos blocs et votre expertise en chirurgie du pied et de  
la cheville.*

*Ce fut également un grand plaisir de partager des anecdotes historiques, politiques et votre  
connaissance de notre belle région Picarde !*

*Soyez assuré de ma reconnaissance et de mon plus grand respect.*

A mon Maître et Juge,

**Monsieur le Professeur Eric HAVET**  
Professeur des Universités – Praticien Hospitalier  
Anatomie – Chirurgie Orthopédique  
Assesseur du Premier Cycle

*J'ai eu l'honneur de vous avoir comme enseignant d'anatomie au cours de mon externat.  
Les visites du jeudi matin ont toujours été un enrichissement de connaissances chirurgicales  
et anatomiques.  
J'ai eu la chance de partager quelques gardes avec vous. Ces gardes où l'on apprend  
l'autonomisation et où je retrouvais en vous la « démystification » de la chirurgie.  
Votre expérience et votre sang-froid permettent toujours de nous sortir des situations  
complexes et de nous rassurer.  
Malgré votre statut, vous avez toujours été accessible pour les internes et vous avez partagé  
avec nous les petits-déjeuners en plus de l'Orthopédie.*

*Soyez assuré de ma reconnaissance et de mon plus grand respect.*

A mon Maître et Juge,

**Monsieur le Professeur Antoine GABRION**  
Professeur des Universités – Praticien Hospitalier  
(Chirurgie Orthopédique et Traumatologique)

*Merci de m'avoir confié vos patients afin de réaliser ce travail.*

*Vous avez toujours fait preuve de gentillesse et de patience en plus de cette rigueur chirurgicale qui vous caractérise.*  
*Votre expertise dans beaucoup de domaines et votre côté omniscient ont toujours été une source d'inspiration pour de nombreux internes.*  
*J'ai toujours apprécié vos conseils, vos astuces et le fait d'avoir pu opérer sous votre direction.*  
*Votre façon d'opérer est admirable et revêt une véritable composante artistique.*

*Soyez assuré de ma reconnaissance et de mon plus grand respect.*



A mon directeur de thèse,

**Monsieur le Docteur Massinissa DEHL**  
Praticien Hospitalier  
(Chirurgie Orthopédique et Traumatologique CHU Amiens)  
Chirurgien Orthopédiste (Clinique Anne D'Artois, Béthune)

*« Monsieur Dehl ». Je te remercie d'avoir accepté de diriger ma thèse. C'est un peu un cadeau empoisonné que de devoir repasser mes compétences journalistiques. J'espère avoir été à la hauteur de tes attentes.*

*Je suis ravi d'avoir pu collaborer avec toi sur de nombreux blocs, de nombreuses gardes.  
Massi le dictateur ! Et Massi le protecteur !  
Ta fougue et ton énergie sans limite sont une source d'inspiration, j'essaye tous les jours de dépasser le maître.*

*J'espère que l'on pourra de nouveau travailler ensemble.  
Merci mon ami.  
Soldat.*

*A Chonchon, ma petite femme. Sans s'expandre, pour tous nos moments de bonheur partagés passés et futurs. Je t'aime.*

*A mes parents, pour leur soutien inconditionnel. Depuis les conseils de classe et les réunions parents-profs jusqu'à aujourd'hui. Même en pleine tempête. Pour les vacances dans un village perdu au milieu de l'Espagne. Pour les gueuletons à se rouler par terre. Je ne ferai pas un dixième de ce que vous avez fait pour moi.  
J'espère vous rendre fiers.*

*A ma petite sœur. Pour toutes ces épreuves passées ensemble. Ton excellence et ta rigueur ont permis de compenser mes défauts. Merci pour l'écoute et le soutien. On force la machine !*

*A mon grand frère. Toujours un exemple. Pour notre passion commune de la musique et toutes les conneries d'antan.*

*A Céline. Elena et Flora (bouilles de crapules)*

*A mes grands-parents, pour ce sang brûlant qui coule dans mes veines.*

*A mon parrain et ma marraine, beaucoup trop gâté pendant l'enfance.*

*A mes oncles et tantes, la sangria et la tortilla n'ont jamais la même saveur ailleurs.*

*A mes cousins*

*Virgiloss pour les mc gros du mardi. Zazouillette tu parles beaucoup trop mais on t'aime quand même. Patrick et Sylvie pour les vacances en Corse.*

*A ceux partis trop tôt :*

*A mon grand-père, j'espère faire aussi bien que toi dans la science du bricolage. A mon grand-oncle Tio Domingo pour nos discussions interminables.*

*A mes vieux potes ou la « BBteam » :*

*toujours présents, toujours disponibles, toujours à l'écoute. De BLS à Cassini Circus en passant par Peñaparda.*

*Aymeric « Mrix », je ne compte même plus les années tu me diras. On se refera cette photo. La vida es una tombola. Titi le roi, toujours la justice, tu m'as fait chevalier. Camour pour les soirées Nointelloises, ta plume m'aurait été utile. Mazu parce que je t'ai sauvé la vie au monument aux morts. Wise*

*A l'équipe de Saint-Quentin membre inf :*

*Monsieur Laya, « Djoé », pour l'initiation à la chirurgie et la démystification. Merci de continuer à m'accueillir dans votre équipe.*

*Ramy, tu ne m'as pas fait opérer mais je t'aime bien quand même. Nicolas Wissocq pour la gentillesse et la patience. Dr Cobiléac et son « bougez les orteils ».*

*A l'équipe de chirurgie vasculaire de Saint Quentin. Je suis ressorti comme un « mille-pattes ».*

*A l'équipe de Compiègne :*

*Monsieur Mabesoone pour la science des départements.*

*Monsieur Roux pour la justesse technique.*

*Ali ou la chirurgie confondue avec Lucky Luke.*

*Cécile pour la rigueur, les connaissances et les restos à Noyon.*

*Bassel le professeur, le maestro, merci mon ami pour mes premières armes de traumatisme.*

*A l'équipe de saint Quentin membre sup*

*M. Moughaghab pour le tact et une arrivée toujours en 2 minutes. Le Dr Lebeau ou la bonne humeur inversement proportionnel au talent chirurgical. Hugo pour ton syndrome frontal.*

*Mme Henry « c'est dans le Merle ». Monsieur Benaïssa et la 3ème dimension de Guise.*

*Spéciale dédicace à mon ami Carlito. A nos soirées 3B, à la Grèce et à l'Espagne et à toutes les conneries qu'on a pu raconter. Merci tcho botère !*

*Aux chefs actuels du CHU :*

*Monsieur David pour l'expertise de la patte avant, la rigueur, les coups de gueule et le désormais fameux « zooooooooom ». Jeff pour les playlists, les néologismes, la superstition et les oujn. BB, le furieux psychopathe. Vlad' ou l'humiliation moldave. Sylvie parce que sans toi on serait mal !!!*

*A la team Califat et à la team Tel-aviv.*

*A mes amis et anciens chefs du CHU :*

*Eul' gars Roger, parce que tu m'as pris sous ton aile, pour les binches, les blocs, les cours Word, et tant d'autres... « Je m'en occupe Coco ». Yassine « Yannick Bullet », parce que tu m'as appris la meilleure maxime de mon internat, « qu'ils aillent tous ... » (et le brochage selon l'axe phallique).*

*Kaderito pour la sagesse, les conseils diplomatiques et les blagues toujours incomprises.*

*Elias, un savant mélange de compétences, de ruse, et d'oisiveté. Il dottore Ferrari, pour ta patience sur nos blocs commun. Baptiste le monstre de la traumatologie.*

*A mes amis et chefs actuels :*

*Ivan : pépouze, détente, la flemme. A nos litres de Corona, équivalents aux litres de sang perdus. J'espère retravailler avec toi mon Boul2.*

*Elo, quelqu'un sur qui on peut compter et ma « cheffe préférée ». Solal le brillantissime et multi-tâches, « frerot j'ai trouvé un truc chan-mé », je continuerai à fermer tes malades. Gaugau ou la perfection, le maître, j'espère dignement te succéder. Samoss pour ton calme et ta sérénité, t'es une bombe ! Bachar, on partage le même (sale) caractère, ravi d'avoir partagé tes blocs, tu m'as beaucoup appris « Habibi ». Haddadou ou la roublardise et la malice incarnée. Pierrot parce que tu manies mieux la kalach' que le bistouri. Youss' tu es où ? Au regretté Az', parce qu'on partage l'amour des chantiers. Alex' parce qu'on a le même syndrome.*

*A l'équipe de chirurgie pédiatrique :*

*Monsieur Gouron the screw, pour l'accueil et la pédagogie. Excellent semestre ! François pour tous ces petits légumes et le doigt de Chotel. Tata, beaucoup d'électricité entre nous mais on réimplante des bras ! Mme Plancq pour la gentillesse et tous ces beaux petits pansements.*

*A la team Rouen : best semestre je vous kiffe !!!*

*Monsieur Dujardin pour l'accueil dans le service, la pédagogie, la maîtrise technique, les discussions le midi (et ma première PTH).*

*Le gars mouton, le premier qui m'a tendu le bistouri et à m'avoir mis un coup de pied au cul. Hadrien pour la sympathie (et les clous de tibia). Antoine le chirurgien tout terrain et la bière brune. Rémi et le rachis sous microscope. Charles pour les verres et parce que tu n'as jamais peur. Marie K pour nos godets et discussion post-blocs. Matthieu le seigneur de la hanche. Saïd pour l'astuce 385.*

*Octave « Abou » pour nos soirées, futur crack ! ChanChan pour notre agréable collaboration. Maria non tu n'es pas nulle.*

*A ma promo de chir' :*

*Olivier, frères d'armes depuis l'externat, inspiré par la haine de Maher. Un mec fiable au travail. Ne laisse pas ta passion te dévorer.*

*Mimile, la force tranquille, il pleut toujours sur Amiens mais tu es resté sec. Comment tu fais ?*

*Saimon, aka « Monsieur Parfait » ou « Simon est au courant ». On va continuer à bien rigoler et travailler.*

*à tous mes cointernes d'Orthopédie et d'ailleurs :*

*QB, ravi de t'avoir rencontré en début d'internat, un soutien dans tous les moments et tu resteras celui qui fait le mieux la danse du caïman. Reema, thanks a lot. Anass&Lou, un dans l'un, l'un dans l'autre, toujours indissociable, vous êtes des bons !!! AVV, plus fidèle disciple d'Alexandre Magala, je m'inquiète toujours pour tes hémorragies digestives. La léionne, je suis toujours fier de toi pour ton tact. Riadh ou le cas zéro, ta tête vaut cher. Tu nous fais toujours marrer. Matthieu et la sagesse liée à ton prénom. Quentin le plus fidèle soldat. Merwane la tchatche. Stache-mou, véritable encyclopédie qui pourrait faire trembler tout le Japon. Le Grekos, pour le gruyère que tu m'as fait avec ta mèche, et ton déhanché. Rib' (Berry), tes apports calciques sont assurés pour 3 générations. Julia, je te rassure je vais bien, ta passion du blanc te perdra.*

*Marc pour ton sérieux et ton aide dans mes premiers moments. Hugo D parce qu'on a bien rigolé. Abeer, à l'heure qu'il est, es-tu arrivée dans le service ?  
Simon P ou l'as du crochet de Muller.*

*Au Dr Sanguina, pour m'avoir mis un pied dans l'orthopédie, dédicacé un livre (je l'ai toujours), les topos annuels du Touquet.*

*Mon Barbichou, chef-kiné et chirurgien, créateur de l'excision en quartier de pastèque.  
Longue vie à toi et Cécile.*

*Yann, j'espère que tu prends soin de toi. N'oublie pas ton Kardegic avant la prochaine rouste.*

*Le Vanp', à ce jour, le seul mec à m'avoir piqué un clou gamma.*

*A mes amis plasticiens, Nizar et PAG, toujours disponibles et toujours gentils. Merci pour le talent.*

*A Cyril et Rachel, pour tout ce gras ingurgité. Vivement les prochains repas copieux. Victo, toujours un accueil optimal.*

*A Julie & Aurélie, les seules cadres de l'hôpital.*

*A Carole, pour ta contribution colossale à cette thèse.*

*A tous les IBODES que j'aime, par souci diplomatique, je ne peux pas citer de nom, ils/elles se reconnaîtront. Machines ! (À tous les IADES qui sont au café)*

*A Kader et Bertand. Les meilleurs brancardiers, toujours au top ! It's pleasure.*

*Aux infirmières d'ortho A, B, C. ~~de chirurgie pédiatrique.~~*

*Aux secrétaires d'orthopédie.*

*A tous ceux que j'ai oublié. Ces lignes ont été écrites à la dernière minute.*



## TABLE DES MATIERES

GLOSSAIRE.....	16
RESUME.....	17
INTRODUCTION.....	18
MATERIEL ET METHODE .....	20
1) Population : .....	20
2) Caractéristiques des implants :.....	22
3) EOS® : .....	23
4) Voies d’abord et protocoles péri-opératoires : .....	24
5) Définition de la « zone de sécurité » et de la « zone cible » :.....	26
6) Les paramètres pelviens : .....	26
7) Critères de jugement : .....	28
8) Modalités d’évaluation et de mesures : .....	30
9) Analyse statistique : .....	31
RESULTATS .....	32
DISCUSSION .....	35
CONCLUSION .....	41
BIBLIOGRAPHIE .....	42
ANNEXE .....	45
ABSTRACT .....	48

## **GLOSSAIRE**

CDR = coxarthrose destructrice rapide

IMC = indice de masse corporelle

IP = incidence pelvienne

Mini-VP = voie postérieure mini-invasive

PPA = plan pelvien antérieur

PS = pente sacrée

PTG = prothèse totale de genou

PTH = prothèse totale de hanche

ROM = « range of motion » / arc de mobilité

VA = voie antérieure

VP : version pelvienne

ZDS = zone de sécurité



## RESUME

*Objectif* : la position des implants prothétiques de hanche a une importance capitale pour une restauration des paramètres anatomiques, biomécaniques, une fonctionnalité normale de la hanche et une durée de vie optimale des implants. Le but de cette étude était de rechercher une différence de positionnement des implants prothétiques de hanche selon la voie d'abord.

*Matériel et méthode* : il s'agissait d'une étude rétrospective, monocentrique, incluant 60 patients sur 3 ans. Les patients ont bénéficié d'une arthroplastie totale de hanche soit par mini-voie postérieure (mini-VP), soit par voie antérieure (VA). Le critère de jugement principal, était composite : positionnement du cotyle (version, inclinaison) et le positionnement de la tige fémorale (version). Les critères de jugement secondaires étaient de rapporter les résultats cliniques (arc de mobilité) et les éventuelles complications (luxations).

*Résultats* : les moyennes d'antéversion cotyloïdiennes étaient identiques. Les moyennes d'inclinaison dans le plan frontal étaient différentes selon les voies d'abord. L'inclinaison frontale était de  $35.7^\circ (\pm 5.48^\circ)$  avec la VA contre  $41.4^\circ (\pm 7.35^\circ)$  avec la mini-VP ( $p < 0,01$ ) lorsque le plan de référence était le plan patient. L'inclinaison dans le plan frontal était de  $35.8^\circ (\pm 6.63^\circ)$  dans la VA et de  $40.0^\circ (\pm 7.42^\circ)$  dans la mini-VP ( $p = 0,013$ ) lorsque le plan de référence était le plan pelvien antérieur. L'offset était significativement plus important en mini-VP :  $48,6\text{mm} (\pm 6,03\text{mm})$  contre  $43,5\text{mm} (\pm 5,76\text{mm})$  ( $p = 0,01$ ). En revanche, l'arc de mobilité post opératoire et la proportion de cotyles présents dans la zone de sécurité n'étaient pas différents.

*Conclusion* : cette étude confirme le fait que la position des implants acétabulaires diffère selon la voie d'abord chirurgicale (mini-VP et VA). Cette différence ne semble pas influencer les résultats cliniques et les complications post-opératoires.

## INTRODUCTION

L'arthroplastie totale de hanche de première intention représente 150 000 patients par an en France et est l'intervention la plus courante en Chirurgie Orthopédique [1]. La position des implants prothétiques de hanche a une importance capitale pour une restauration des paramètres anatomiques, biomécaniques, une fonctionnalité normale de la hanche et une durée de vie optimale des implants. La luxation est une complication majeure, souvent en rapport avec un mauvais positionnement des implants prothétiques [2].

Différentes voies d'abord permettent l'implantation de prothèses totales de hanche (PTH). Il existe peu d'études comparant la position des implants prothétiques selon la voie d'abord. Une « zone de sécurité » (ZDS) a été définie depuis 40 ans pour un positionnement idéal des implants [3]. Ce concept de « zone de sécurité » décrit par Lewinnek a été étudié sur des patients opérés par voie postérieure classique (selon Moore) et à partir de clichés radiographiques effectués en position couchée. Cependant, ce concept statique semble imparfait et est actuellement remis en cause [4]. Certaines études affirment que la voie antérieure est associée à moins de luxations que la voie postérieure [5, 6]. Par conséquent, un positionnement différent des implants selon la voie d'abord pourrait être à l'origine de complications et notamment des luxations et d'une diminution de la fonctionnalité post-opératoire de la hanche.

Le positionnement des implants peut être évalué par radiographie ou par tomodensitométrie qui représente l'examen de référence lorsque des mesures plus précises sont nécessaires ; notamment dans la chirurgie de reprise [7, 8]. Récemment, l'imagerie EOS<sup>®</sup> a été introduite, permettant d'évaluer le positionnement des implants prothétiques avec l'avantage d'être moins irradiante [9–11].

Nous avons réalisé une étude recherchant une différence de positionnement des implants prothétiques selon deux voies d'abord : antérieure (VA) et mini-voie postérieure (mini-VP).

Les objectifs secondaires étaient d'évaluer les résultats cliniques, la restauration des paramètres anatomiques du patient et de rechercher les éventuelles complications.

L'hypothèse de ce travail était qu'il n'y avait pas de différence dans le positionnement des implants.

## MATERIEL ET METHODE

### 1) Population :

Il s'agissait d'une étude rétrospective, observationnelle, comparative, monocentrique et mono-opérateur.

Ont été inclus, les patients majeurs opérés d'une coxarthrose primitive (97%) ou secondaire (3%) au CHU Amiens-Picardie (France) avec mise en place d'une PTH entre Février 2017 et Août 2020. Les patients ont été opérés par un chirurgien senior expert des deux voies d'abord et pratiquant l'arthroplastie de hanche depuis plus de 20 ans.

Les critères d'exclusion étaient :

- patients âgés de plus de 85 ans,
- Indice de Masse Corporelle (IMC) supérieur à 35 Kg/m<sup>2</sup>,
- patients opérés pour une arthroplastie de révision de hanche ou pour fracture du col fémoral,
- tout geste chirurgical de la hanche homo ou controlatérale (hormis chirurgie prothétique controlatérale),
- antécédents de pathologie ou chirurgie rachidienne,
- hanches dysplasiques,
- patients ayant une pathologie neurologique modifiant le choix des implants,
- données cliniques ou radiologiques pré ou post-opératoires manquantes,
- refus du suivi radio-clinique habituel,
- implant cotyloïdien autre que simple mobilité non cimenté type RM Mathys®.

Les données des patients ont été recueillies dans leurs dossiers médicaux informatisés (DxCare® et Dxmm® - Medasys, Clamart, France). Les complications éventuelles (luxations) ont été recueillies dans les comptes-rendus opératoires, les courriers de consultation ainsi que par le codage des séjours CIM 10.

Les caractéristiques de la population étaient comparables pour l'âge, le genre, l'IMC, l'étiologie et la latéralisation (*Tableau 1*).

	<b>mini-VP</b>	<b>VA</b>	<b>p</b>
<i>N</i>	26	34	
<i>Age années, m, SD</i>	71,4 ± 5,49	71,9 ± 6,34	0,97
<i>Sex ratio (H/F), n</i>	15/10	14/16	0,615
<i>PTH bilatérale (Implants RM), n</i>	1 PTH bilatérale	4 PTH bilatérales	
<i>IMC Kg/m<sup>2</sup>, m, SD</i>	27,15 ± 2,86	26,42 ± 2,75	0,393
<i>Etiologie</i>	1 Ostéonécrose ; 1 CDR	100% Coxarthrose primaire	
<i>Latéralisation (D/G), n</i>	14/12	20/14	0,921
<i>PTG, n</i>	1 (homolatérale)	1 (homolatérale)	
<i>PTH controlatérale (non RM), n</i>	6	10	

*Tableau 1 : Caractéristiques de la population. n= nombre de patient ; m= moyenne ; SD= écart-type*

Six cent trente-cinq PTH ont été implantées pendant la période de suivi. Ont été utilisés différents types d'implants (cupules simples et double mobilité) et différents types de couples de frottements. Nous avons retenu les patients ayant bénéficié d'une même cupule acétabulaire. Soixante-dix patients ont bénéficié de l'implant étudié. Un patient a refusé de participer à l'étude, neuf patients ont bénéficié d'un suivi radiographique classique sans EOS®.

Au total, 60 hanches chez 55 patients ont été retenues après application des critères d'exclusion (Figure 1).

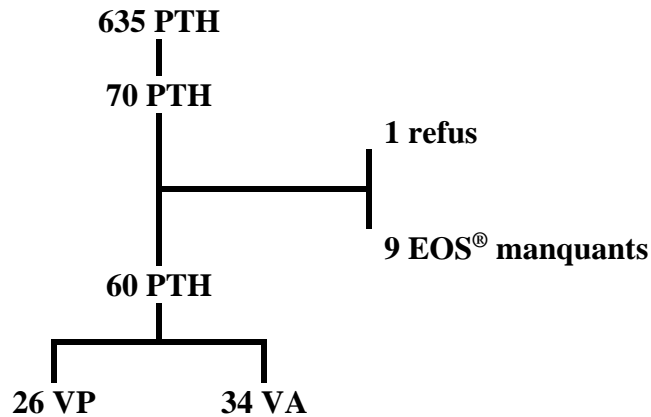


Figure 1 : Diagramme de flux.

2) Caractéristiques des implants :

Nous avons recueilli les caractéristiques détaillées des implants : tige cimentée ou non cimentée, version de tige utilisée (standard, high offset -XHO- ou latéralisée) et diamètre de la tête prothétique fémorale (Tableau 2).

	mini-VP	VA	P
<b>Implants cotyloïdiens :</b>			
<i>RM</i>	100 %	100 %	
<b>Implants fémoraux :</b>			
<i>Cimenté</i>	1	8	
<i>Non cimenté</i>	25	26	
<b>Tige latéralisée/XHO</b>	21/26 (80%)	17/34 (50%)	<b>0,01</b>

Tableau 2 : Caractéristiques des implants

*Implant Cotyloïdien :*

L'implant cotyloïdien étudié était le même chez tous les patients : RMPressfit®, Mathys,

Bettlach, Suisse (*Figure 2*). Il possède un anneau métallique périphérique permettant une mesure radiographique EOS<sup>®</sup> précise. Il s'agissait d'une cupule simple mobilité.



*Figure 2 : Implant cotyloïdien RMPressfit<sup>®</sup> – Mathys.*

#### *Implants fémoraux :*

Les implants fémoraux étudiés (Cinéos<sup>®</sup>, Naos<sup>®</sup>, X-Nov, Héricourt, France (87 %) ou Optimys<sup>®</sup>, Mathys, Bettlach, Suisse (13%)) possédaient un angle cervico-diaphysaire de 135° en version standard, et de 130° en high offset (XHO). Le type d'implant fémoral était choisi par le chirurgien selon la planification radiographique effectuée en préopératoire et adapté si nécessaire en peropératoire.

#### 3) EOS<sup>®</sup> :

L'EOS<sup>®</sup> (*Figure 3*) est une nouvelle technique d'imagerie permettant depuis quelques années une reconstruction 3D à partir d'une acquisition radiographique simultanée de haute qualité dans le plan frontal et sagittal. Cette acquisition s'effectue via deux détecteurs orthogonaux qui peuvent balayer l'ensemble du corps du patient [12]. Cette imagerie peut être réalisée en position debout ou assise et présente l'avantage d'une irradiation très faible (8 à 10 fois moins

qu'un examen radiographique standard) [13].

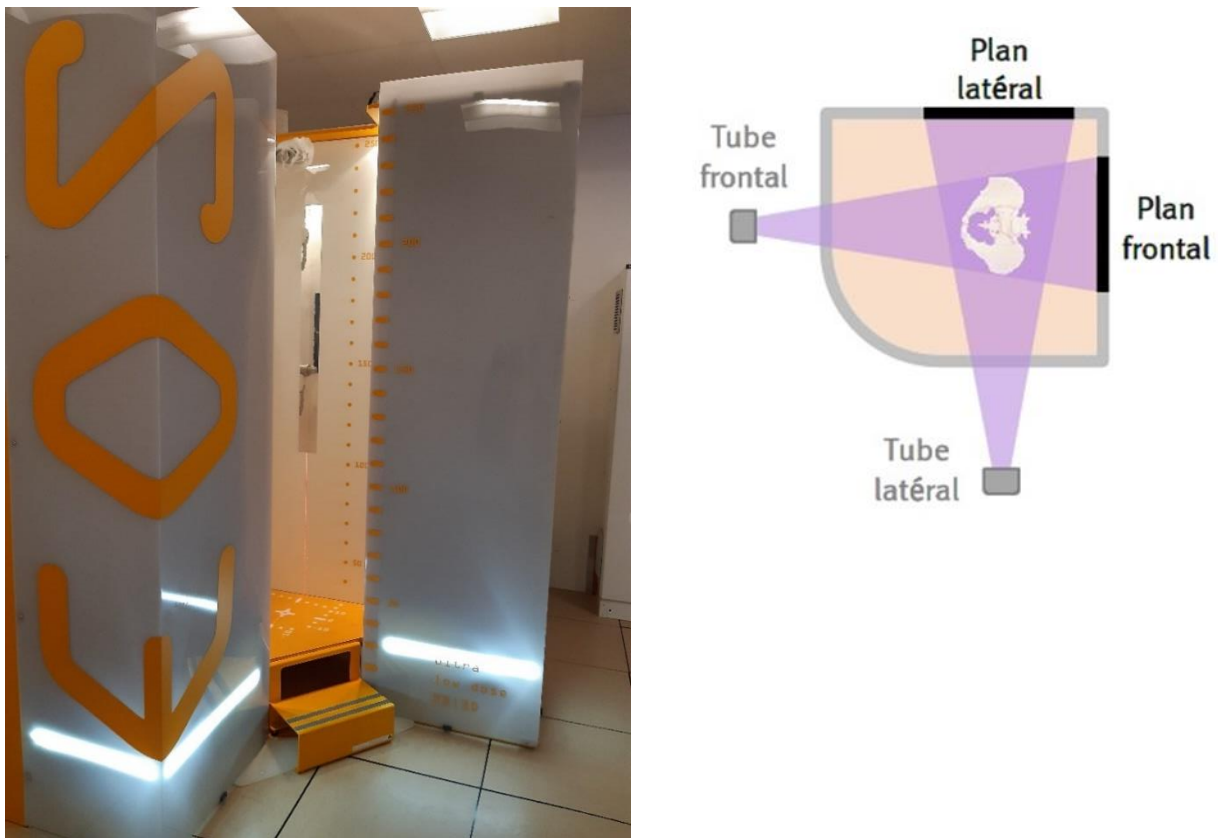


Figure 3 : Cabine d'imagerie radiographique EOS® et schéma des détecteurs [14].

#### 4) Voies d'abord et protocoles péri-opératoires :

La voie d'abord mini-invasive postérieure (mini-VP) était effectuée, le patient en décubitus latéral sur une table standard.

Une incision de huit à dix centimètres, oblique vers le haut et l'arrière, située à trois centimètres sous le sommet du grand trochanter, était effectuée. Le muscle grand glutéal était discisé dans l'axe de ses fibres. L'artère circonflexe médiale était ligaturée. Les muscles pelvi-trochantériens étaient surfilés puis sectionnés. Après la luxation de hanche le col fémoral était sectionné à la scie oscillante à partir de la fossette digitale. L'exposition puis le fraisage du cotyle étaient ensuite réalisés. La préparation fémorale par râpes successives était ensuite réalisée. Le plan



capsulaire et les rotateurs externes étaient réinsérés par un point trans-osseux en fin d'intervention. Les aponévroses musculaires étaient suturées et la peau était fermée [15].

Les repères utilisés étaient les repères osseux, le ligament transverse acétabulaire et l'ancillaire (tige de visée sur le porte cotyle).

La voie d'abord antérieure (VA), dite de Hueter, était effectuée le patient en décubitus dorsal sur une table orthopédique. Elle débutait par une incision verticale à mi-chemin entre l'épine iliaque antérieure et le sommet du grand trochanter. Elle se prolongeait en direction de la tête de la fibula sur huit à dix centimètres. L'aponévrose du muscle tenseur du fascia lata était incisée puis décollée pour accéder à sa face médiale. L'aponévrose du muscle droit antérieur ainsi exposée était ouverte, puis le muscle était récliné en dedans. Son fascia profond était sectionné puis l'artère circonflexe antérieure était ligaturée. Le tendon réfléchi du droit antérieur était conservé. La capsulotomie puis la coupe du col étaient réalisées. La préparation du cotyle et du fémur suivait les mêmes principes que pour la VP mais impliquait des manipulations successives de la table orthopédique.

Les repères utilisés étaient les repères osseux et ceux de l'ancillaire (tige de visée sur le porte cotyle).

#### *Protocole pré-opératoire :*

Le bilan préopératoire d'une PTH comportait systématiquement des radiographies standards à l'échelle 100% avec trois incidences (bassin de face, hanche de face et de profil). La planification préopératoire était effectuée à l'aide de calques à l'échelle sans utilisation de l'imagerie EOS®.

*Protocoles per et post-opératoires :*

Quelle que soit la voie d'abord, le protocole péri-opératoire était le même. Aucun cliché scopique per-opératoire n'était réalisé. En post-opératoire immédiat, aucune restriction de mobilité ou à la marche n'était imposée.

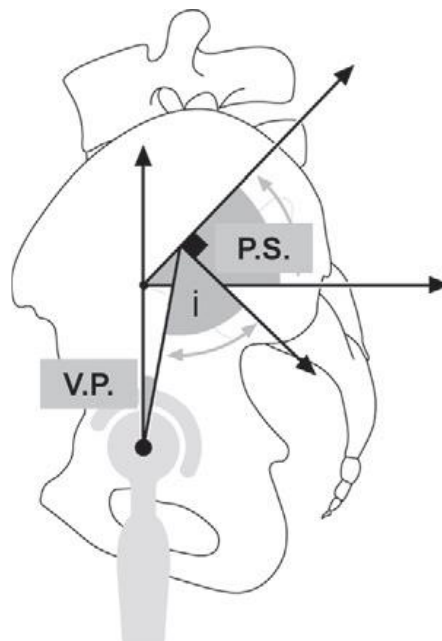
5) Définition de la « zone de sécurité » et de la « zone cible » :

La « ZDS » décrite par Lewinnek est de 30-50° d'inclinaison dans le plan frontal et de 5-25° d'antéversion pour l'implant cotyloïdien [3]. La « zone cible » était une zone fixée délibérément par le chirurgien et était de 40° d'inclinaison dans le plan frontal. L'antéversion de la cupule acétabulaire était réalisée en fonction des repères osseux per-opératoires. Pour l'implant fémoral l'antéversion visée était de 15°. La « zone cible » était identique quelle que soit la voie d'abord.

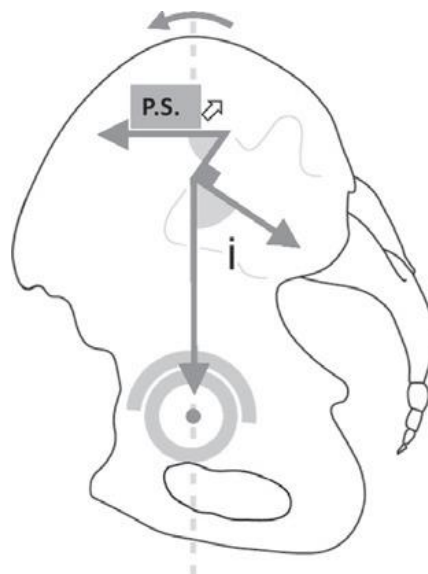
6) Les paramètres pelviens :

Le positionnement des implants prothétiques est étroitement lié à la position du bassin. En effet, le bassin présente des mouvements de rotation autour de l'axe bi-coxo-fémoral pouvant aboutir à des situations de bascule antérieure ou postérieure. L'amplitude de cette bascule pelvienne est appréciée par les variations angulaires de la pente sacrée et de la version pelvienne. Chaque personne est caractérisée par un paramètre fixe : l'incidence pelvienne, qui est mesurée sur les images acquises de profil entre la ligne perpendiculaire au milieu du plateau supérieur de la première vertèbre sacrée (S1) et la ligne joignant le centre des centres des deux têtes fémorales. L'incidence pelvienne est la somme de la version pelvienne et de la pente sacrée (*Figure 4*). La pente sacrée correspondant à l'angle entre l'horizontale et le plateau supérieur de S1. La version pelvienne mesurant l'angle entre la verticale et la droite joignant le milieu du plateau sacré à l'axe bi-coxo-fémoral. Ces modifications dans l'orientation acétabulaire entraînent des

conséquences sur la stabilité des prothèses de hanche (*Figure 5*).



*Figure 4 : Schéma représentant les paramètres pelviens [16].*

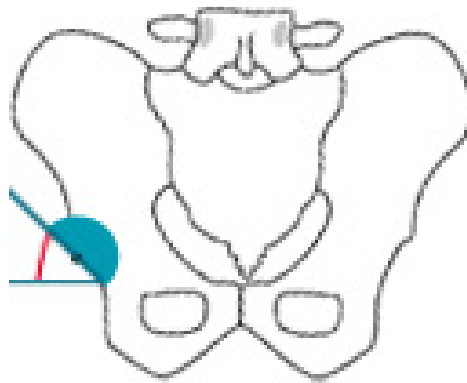


*Figure 5 : Schéma représentant la modification des paramètres pelviens en position debout [16].*

7) Critères de jugement :

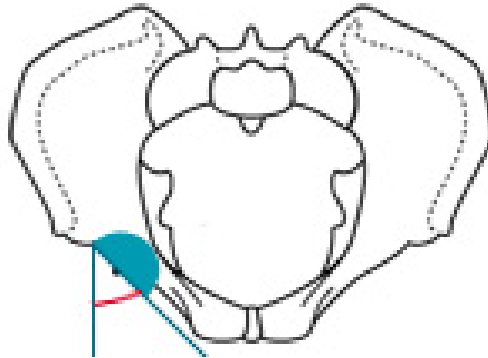
Le critère de jugement principal était un critère composite regroupant la position de la cupule acétabulaire (inclinaison frontale et version) et la version fémorale mesurées par EOS® à 6 semaines post-opératoire. L'inclinaison frontale (*Figure 6*) de la cupule acétabulaire était définie comme l'angle entre le plan de la cupule acétabulaire et le plan frontal du patient ou le plan pelvien antérieur.

La position des implants cotyloïdiens pouvait être mesurée selon deux références : soit en se référant au plan pelvien antérieur (PPA), ou au plan patient. Le PPA a pour référence les épines iliaques antéro-supérieures et la symphyse pubienne. Le plan patient est perpendiculaire au plan frontal du patient. Il permet de mesurer l'incidence pelvienne, la pente sacrée et la version pelvienne. Ce plan permettait de corriger l'éventuelle rotation axiale du bassin lors de l'acquisition.



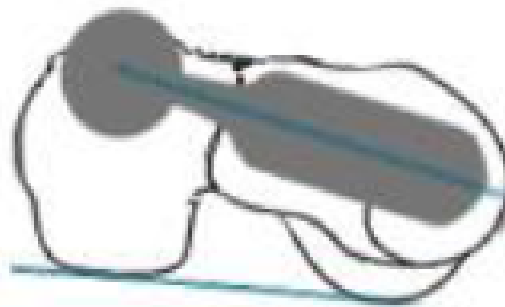
*Figure 6 : Schéma représentant l'inclinaison frontale de la cupule acétabulaire [14].*

La version cotyloïdienne (*Figure 7*) était définie comme l'angle entre le plan de la cupule acétabulaire et le plan axial du patient ou le PPA.



*Figure 7 : Schéma représentant la version de la cupule acétabulaire [14].*

La version de la tige fémorale (*Figure 8*) était définie comme l'angle entre le col prothétique et l'axe bi condylien postérieur.



*Figure 8 : Schéma représentant la version de la tige fémorale [14].*

Les critères de jugement secondaires étaient l'offset fémoral post-opératoire, l'arc de mobilité post-opératoire, et le nombre de luxations.

L'offset fémoral (*Figure 9*) était défini comme la distance entre le centre de la tête prothétique et la projection orthogonale du centre de la tête prothétique sur l'axe anatomique fémoral.

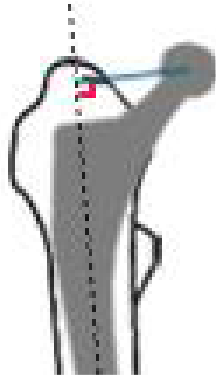


Figure 9 : Schéma représentant l'offset fémoral [14].

L'arc de mobilité était défini comme la somme (en degrés) flexion + extension + abduction + adduction + rotation externe + rotation interne [17].

L'implant cotyloïdien était classé soit dans ou hors de la zone de sécurité, pour l'inclinaison dans le plan frontal et la version de l'implant.

#### 8) Modalités d'évaluation et de mesures :

Un second bilan radiographique standard et EOS<sup>®</sup> était réalisé à la 6<sup>ème</sup> semaine post opératoire.

L'acquisition du bilan de contrôle EOS<sup>®</sup> a été réalisée chez des patients en position debout.

La concordance inter et intra-observateur avait déjà été démontrée concernant ces mesures EOS<sup>®</sup>. Malgré cela et afin de renforcer la robustesse de notre étude, nous avons choisi d'effectuer les mesures par trois observateurs indépendants formés aux mesures à l'aide du logiciel SterEOS<sup>®</sup> : deux chirurgiens orthopédistes et un manipulateur en radiologie [18].

Les données mesurées par le logiciel SterEOS<sup>®</sup> (EOS<sup>®</sup> Imaging, Paris, France) étaient l'incidence pelvienne, la pente sacrée, la version pelvienne, l'obliquité du bassin, la rotation axiale du bassin, l'inclinaison du plan pelvien antérieur. Ont également été mesurées la longueur du membre inférieur et l'offset fémoral (*Annexe*).

9) Analyse statistique :

L'analyse statistique a été effectuée à l'aide du logiciel « XLStats ». Les variables quantitatives ont été décrites par l'expression des données en moyenne, accompagnées de leur écart-type.

La normalité des paramètres quantitatifs a été testée par le test de Shapiro-Wilk. Pour la comparaison des paramètres quantitatifs, le test t de Student a été utilisé lorsque la normalité de l'échantillon était confirmée et par le test de Mann-Whitney-Wilcoxon lorsqu'elle ne l'était pas. La comparaison de fréquence était effectuée par le test de Fisher.

Le seuil de significativité a été choisi et était strictement inférieur à 0,05.

## RESULTATS

### Critère de jugement principal

#### Positionnement de la cupule acétabulaire :

Les moyennes d'antéversion de la cupule acétabulaire étaient identiques quel que soit le plan de référence choisi (dans le plan fonctionnel et dans le PPA).

Les moyennes d'inclinaison dans le plan frontal étaient différentes selon les voies d'abord. L'inclinaison frontale était de  $(35.7^\circ \pm 5.48)$  avec la VA versus  $(41.4^\circ \pm 7.35)$  avec la mini-VP ( $p < 0,01$ ) lorsque le plan de référence était le plan patient. L'inclinaison dans le plan frontal était de  $(35.8^\circ \pm 6.63)$  dans la VA contre  $(40.0^\circ \pm 7.42)$  dans la mini-VP ( $p = 0,01$ ) lorsque le plan de référence était le PPA (Tableau 3).

#### Positionnement de la tige fémorale :

La version de la tige fémorale n'était pas significativement différente selon les voies d'abord.

	mini-VP	VA	p
<i>Anteversión cupule acetabulaire plan patient</i>	42,1 ( $\pm 7,71$ )	41,7 ( $\pm 9,17$ )	0,90
<i>Anteversión cupule acetabulaire PPA</i>	38,4 ( $\pm 9,83$ )	39,3 ( $\pm 11,1$ )	0,58
<i>Inclinaison cupule acetabulaire plan patient</i>	41,4 ( $\pm 7,35$ )	35,7 ( $\pm 5,48$ )	<b>&lt;0,01</b>
<i>Inclinaison cupule acetabulaire PPA</i>	40,0 ( $\pm 7,42$ )	35,8 ( $\pm 6,63$ )	<b>0,013</b>
<i>Version tige fémorale</i>	5,36 ( $\pm 11,0$ )	4,91 ( $\pm 14,4$ )	0,77

Tableau 3 : Positionnement des implants : moyenne en degrés ( $^\circ$ )  $\pm$  écart-type.



### Critères de jugement secondaires

L'offset fémoral était significativement augmenté lorsque l'abord était mini-VP : 48.6mm ( $\pm 6.03$ ) contre 43.5mm ( $\pm 5.76$ ) ( $p < 0,01$ ). En revanche, l'arc de mobilité post opératoire et la proportion de cotyles présents dans la zone de sécurité n'étaient pas différents selon les deux voies d'abord (*Tableau 4 et Figure 10*). Les paramètres pelviens étaient comparables entre les deux groupes (*Tableau 5*). Au dernier recul, un épisode de luxation de hanche est survenu dans chacun des groupes.

	mini-VP	VA	p
<b>Offset fémoral, mm, M, <math>\pm</math> SD</b>	48,6 ( $\pm 6,03$ )	43,5 ( $\pm 5,76$ )	<b>p&lt;0,01</b>
<b>Arc de mobilité (°), M, <math>\pm</math> SD</b>	212,9 ( $\pm 29,95$ )	223,44 ( $\pm 19,32$ )	0,15
<b>Inclinaison cotyle patient, % ZDS</b>	76 %	91 %	0,36
<b>Inclinaison cotyle PPA, % ZDS</b>	75%	85%	0,65
<b>Version cotyle, % ZDS</b>	0%	5%	0,71
<b>Luxation, n</b>	1	1	

Tableau 4 : Critères de jugement secondaires. M = Moyenne, SD=écart-type

	mini-VP	VA	p
<b>Incidence pelvienne</b>	54,2 $\pm$ 11,1	52,7 $\pm$ 11,4	0,57
<b>Version pelvienne</b>	16,4 $\pm$ 8,54	16,5 $\pm$ 6,84	0,84
<b>Pente sacrée</b>	37,8 $\pm$ 8,93	36,1 $\pm$ 8,19	0,41

Tableau 5 : Paramètres pelviens : moyenne en degrés (°)  $\pm$  écart-type.

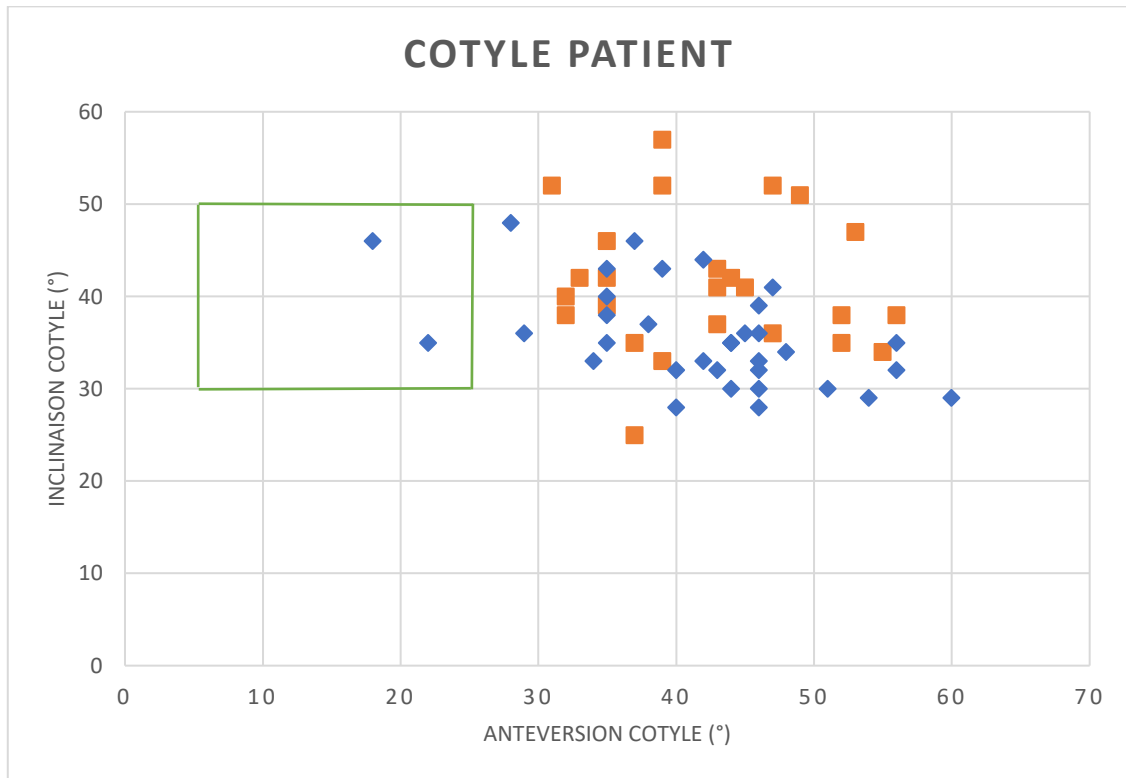


Figure 10 : Position du cotyle dans la zone de sécurité. En abscisse la version de l'implant (en degrés), en ordonnée l'inclinaison frontale (en degrés). La zone verte représente la zone de sécurité. Carrés orange : cotyle VP, losanges bleus : cotyle VA.

## DISCUSSION

Notre étude a permis de mettre en évidence une différence de positionnement des implants prothétiques de hanche selon la voie d'abord choisie. En effet, nous avons retrouvé une horizontalisation de la cupule acétabulaire et un offset fémoral plus faible par voie antérieure. En revanche, la version de la cupule acétabulaire et de la tige fémorale ne montrait pas de différence significative entre les deux groupes. Ceci ne confirmait pas notre hypothèse de travail, puisqu'une modification de la position des implants prothétiques a été retrouvée selon la voie d'abord (VA versus mini-VP).

Le point fort de notre étude était le caractère mono-opérateur et monocentrique rendant la variabilité inter-individuelle nulle dans la pose de la PTH. Par ailleurs, il s'agissait d'un implant cotyloïdien unique permettant une uniformisation des mesures.

La différence concernant l'horizontalisation de la cupule acétabulaire malgré une zone cible identique pour les deux vois d'abord pourrait être expliquée par une exposition différente des repères anatomiques osseux [19].

Ce résultat a été confirmé par d'autres auteurs. Ainsi notre équipe (*Bon et al.*) en 2019, dans un travail prospectif sur 50 patients dans chaque groupe (VA et mini-VP), avait retrouvé : 37,74° d'inclinaison de la cupule acétabulaire par voie antérieure et de 39,60° par mini-VP ( $p=0,09$ ). Par ailleurs il faut noter que dans ce travail, les cupules étaient différentes selon la voie d'abord utilisée [20]. *Takada et al.* en 2019 avait rapporté des résultats similaires avec une tendance à l'horizontalisation du cotyle lorsque la voie d'abord était effectuée en décubitus dorsal [21]. Il s'agissait d'une étude radiologique randomisée comparant la position des implants avec la même voie d'abord (Rottinger) mais effectuée dans deux positions différentes (29 patients dans le groupe décubitus dorsal, 31 patients dans le groupe décubitus latéral). L'inclinaison de la cupule en décubitus dorsal était de 39,0° contre 41,9° en décubitus latéral

( $p=0,014$ ).

La position en décubitus dorsal permettait un meilleur positionnement de la cupule grâce à la stabilité du bassin et de meilleurs repères osseux. La position latérale avait plus de risque de bascule et de rotation du bassin en per-opératoire. Dans une étude rétrospective de 2018, *Grammatopoulos et al.*, ont opérés 154 patients par VP et 167 par VA. Ils ont retrouvé une différence significative de rotation du bassin entre le per et le post-opératoire entre les deux voies d'abord. En effet, la moyenne de rotation du bassin était de  $-1,4^\circ$  en VA contre  $1,1^\circ$  en VP ( $p=0,04$ ) et il existait donc une meilleure précision dans le positionnement des implants en décubitus dorsal [22].

Nos résultats par VA étaient comparables à l'étude de *Morvan et al*, ayant utilisé l'EOS<sup>®</sup> et le même implant cotyloïdien [23]. Ils retrouvaient une inclinaison acétabulaire moyenne de  $38,7^\circ$  sur 102 patients étudiés.

Par ailleurs *Hamilton et al.*, avec une cohorte de 200 patients (100 patients dans chaque groupe) n'avait pas mis en évidence de différence concernant l'inclinaison frontale des implants acétabulaires. Cependant, une augmentation de la version cotyloïdienne en VP était observée [24]. Ils avaient rapporté une antéversion plus importante lors de l'utilisation de la voie postérieure avec une moyenne de  $22,6^\circ$  contre  $17,6^\circ$  en VA ( $p<0,001$ ). Cette différence de résultats pouvait s'expliquer par le fait qu'il s'agissait d'une étude radiologique ayant utilisé une scopie per-opératoire lors de l'abord antérieur et donc une correction systématique de la position de celle-ci. Par ailleurs, leur zone cible définie en pré-opératoire était délibérément augmentée en voie postérieure ( $20-30^\circ$ ).

Dans notre étude, les antéversions étaient identiques mais on retrouvait des écarts-types plus importants en mini-VP. Ceci était dû au choix du chirurgien afin de diminuer le risque de luxation postérieure ainsi que le conflit cupule-psoas. Cette augmentation de l'antéversion peut s'expliquer aussi par la réalisation de l'examen (EOS<sup>®</sup>) en position debout, ce qui augmentait

la version comparativement à un examen scanographique ou radiographique réalisé couché [25, 26]. Le passage à la position debout (par rapport à la position allongée) entraîne une légère bascule postérieure du pelvis. Ceci induit une diminution de la pente sacrée et une augmentation de la version pelvienne, et donc de l'antéversion acétabulaire.

*Polkowski et al.*, dans une étude comparant le scanner et l'EOS<sup>®</sup>, retrouvaient une augmentation de l'antéversion cotyloïdienne de 5° avec l'EOS<sup>®</sup> [26]. *Tiberi et al* retrouvaient également une augmentation de l'antéversion en position de fonction de 5,9° dans une étude comparative radiologique [25].

L'examen de référence pour la mesure du positionnement des implants de PTH reste la tomodensitométrie. Cependant l'EOS<sup>®</sup> permet une mesure en position debout et son utilisation avait été validée [7, 8]. Par ailleurs l'irradiation et la durée de l'examen sont moins importantes que le scanner, permettant une utilisation plus facile au quotidien [9–11].

*Journé et al.* en 2012 ont comparé le positionnement EOS<sup>®</sup> versus scanner, d'un implant unique cotyloïdien identique à celui de notre étude [27]. L'étude était réalisée sur os sec avec 14 séries de mesures effectuées par cinq observateurs et retrouvait avec l'EOS<sup>®</sup> une reproductibilité intra-observateur et inter-observateur respectivement de 1,4° et 1,6° pour l'inclinaison. La précision comparativement au scanner était de  $\pm 2,6^\circ$ . Elle retrouvait une reproductibilité intra observateur et inter observateur respectivement de 2,3° et 2,5° pour la version. La précision comparativement au scanner était de  $\pm 3,9^\circ$ . Par ailleurs, la dose de rayons X reçue pour un examen EOS<sup>®</sup> était de 0,1mSv tandis que la dose pour trois radiographies standard était de 2mSv. Enfin, la dose reçue pour un examen scanographique était de 3 à 5mSv [27].

Une différence d'offset fémoral entre les deux groupes avait été retrouvée avec une augmentation significative par voie mini-VP.

La différence d'offset fémoral était due à la plus grande proportion de tiges latéralisées en VP. Ce choix d'implant permettrait une mise en tension plus importante des tissus mous et restaurerait le bras de levier des abducteurs. Il permettrait une meilleure fonctionnalité biomécanique et diminuerait le risque de luxation [28].

Le choix d'implant était décidé en pré-opératoire. La VA semblait restaurer une anatomie proche de la normale (du patient) tandis que la mini-VP nécessitait une augmentation de l'offset fémoral.

L'étude notait une différence de positionnement sur l'implant cotyloïdien sans conséquence clinique. La récupération précoce était identique dans les deux voies d'abord. L'arc de mobilité post-opératoire était similaire dans les deux groupes.

Ces résultats sont similaires à l'article de *Bon et al.* qui mettait en évidence l'absence de différence sur des scores fonctionnels et des paramètres locomoteurs [20].

Un épisode de luxation isolé, unique et non traumatique était rapporté dans chaque groupe. Il s'agissait d'une luxation postérieure dans le groupe mini-VP et d'une luxation antérieure dans le groupe VA. Elles n'ont pas nécessité de réduction sanglante. La patiente luxée en VP présentait une inclinaison à  $52^\circ$  et une antéversion à  $47^\circ$  de la cupule acétabulaire ainsi qu'une rétroversion à  $-24^\circ$  de l'implant fémoral. La luxation antérieure ne présentait pas de particularité dans son positionnement d'implant.

L'étude de *Takada et al.* montrait l'absence de luxation sur le court terme, leur étude ayant été analysée à 3 mois post-opératoire [21]. Notre taux de luxation restait faible et comparable à l'étude publiée par *Charney et al.* s'intéressant à près de 6500 patients en voie antérieure avec un taux à 0.84 % et 30.000 patients en voie postérieure de Moore avec un taux à 2.01 % ( $p < 0,001$ ) [5]. Cependant les résultats cliniques de la mini-VP se rapprochent plus de la VA que de la voie postérieure traditionnelle de Moore [29].

Concernant l'analyse de la version, la majorité de nos implants était située en dehors de la zone de sécurité (5 à 25°) définie par Lewinnek. Nos résultats sont comparables à ceux de *Lazennec et al* [30]. Ils avaient étudié la voie antérolatérale et 71,2% de leurs implants se trouvaient en dehors de la zone de sécurité. Concernant l'inclinaison de la cupule acétabulaire, nos implants étaient majoritairement situés dans la zone de sécurité (30 à 50°). Ces derniers résultats étaient comparables à ceux obtenus par *Hamilton et al.* (90% d'implants dans la zone de sécurité lors du recours à la voie antérieure) [24]. Cette même équipe retrouvait un pourcentage de 64% d'implants dans la zone de sécurité concernant la version. Cette différence peut s'expliquer par l'utilisation de clichés radiologiques per-opératoire pendant le fraisage du cotyle et son impaction, ainsi que par une zone cible différente.

Dans la littérature, de nombreux articles remettaient en cause le concept même de zone de sécurité comme facteur protecteur unique sur le risque de luxation [2, 4, 31–33]. De nombreux auteurs proposaient un ajustement de la zone de sécurité [17, 34]. *Danoff et al.* recommandaient 10-25° d'antéversion et 30-50° d'inclinaison frontale. *Reina et al.* dans une étude cas-témoin de 2017, réalisée par examen scanographique, proposaient une zone de sécurité de 40 à 50° d'inclinaison et de 15 à 30 ° d'antéversion. Une étude plus ancienne de *Mc Collum* proposait une antéversion de la cupule de 20 à 40° [35].

Les luxations paraissaient d'origines multifactorielles [33]. Il ne serait donc pas judicieux de prendre uniquement les repères osseux et la hanche de façon statique. Les orientations cotyloïdiennes des hanches natives et arthrosiques n'ayant pas des mesures correspondant à la zone de sécurité de Lewinnek [36–38]. *Thelen et al.* en 2016, sur 102 hanches natives étudiées avec l' EOS<sup>®</sup>, ont retrouvé respectivement 53,6° et 18,5° pour la moyenne de l'inclinaison et de l'antéversion [39].

Il était également nécessaire de comparer les implants de façon globale pour la version des implants avec notamment la version combinée. Un défaut d'antéversion du cotyle pourrait être compensé par un excès d'antéversion de la tige fémorale [40].

Notre étude présentait plusieurs points faibles. En effet, il s'agissait d'une cohorte rétrospective à faible niveau de preuve scientifique avec un recul court. Il existait également une proportion notable de perdus de vue. Un autre biais était également l'analyse des mesures radiographiques. Bien que validée par des études antérieures, certains points de références étaient parfois difficiles à analyser.

Enfin, le choix de l'implant n'était pas randomisé. Le choix de l'implant fémoral était adapté selon l'âge, la morphologie du patient, la qualité osseuse et la stabilité per-opératoire. D'autres études pourraient être effectuées comparant l'offset natif et les paramètres cotyloïdiens avant et après pose des implants.



## **CONCLUSION**

Cette étude a permis d'infirmer l'hypothèse selon laquelle le positionnement des implants prothétiques de hanches n'est pas influencé par la voie d'abord chirurgicale.

Cette différence ne semble pas influencer sur les résultats cliniques et les complications post-opératoires.

Il serait nécessaire d'effectuer une étude prospective randomisée sur des plus grands effectifs.

## BIBLIOGRAPHIE







- [1] Caton. Typologie et épidémiologie des prothèses totales de hanche en France. E-Mém Académie Natl Chir 2012 ; 11(2) : 1-7.
- [2] Seagrave KG, Troelsen A, Malchau H, Husted H, Gromov K. Acetabular cup position and risk of dislocation in primary total hip arthroplasty. *Acta Orthop* 2017;88:10–7.
- [3] Lewinnek GE, Lewis JL, Tarr R, Compere CL, Zimmerman JR. Dislocations after total hip-replacement arthroplasties. *J Bone Joint Surg Am* 1978;60:217–20.
- [4] Dorr LD, Callaghan JJ. Death of the Lewinnek “Safe Zone.” *J Arthroplasty* 2019;34:1–2.
- [5] Charney M, Paxton EW, Stradiotto R, Lee JJ, Hinman AD, Sheth DS, et al. A Comparison of Risk of Dislocation and Cause-Specific Revision Between Direct Anterior and Posterior Approach Following Elective Cementless Total Hip Arthroplasty. *J Arthroplasty* 2020;35:1651–7.
- [6] Miller LE, Gondusky JS, Kamath AF, Boettner F, Wright J, Bhattacharyya S. Influence of surgical approach on complication risk in primary total hip arthroplasty. *Acta Orthop* 2018;89:289–94.
- [7] Esposito CI, Miller TT, Lipman JD, Carroll KM, Padgett DE, Mayman DJ, et al. Biplanar Low-Dose Radiography Is Accurate for Measuring Combined Anteversion After Total Hip Arthroplasty. *HSS J* 2020;16:23–9.
- [8] Folinai D, Thelen P, Delin C, Radier C, Catonne Y, Lazennec JY. Measuring femoral and rotational alignment: EOS system versus computed tomography. *Orthop Traumatol Surg Res* 2013;99:509–16.
- [9] Kalifa G, Charpak Y, Maccia C, Fery-Lemonnier E, Bloch J, Boussard JM, et al. Evaluation of a new low-dose digital x-ray device: first dosimetric and clinical results in children. *Pediatr Radiol* 1998;28:557–61.
- [10] Dubousset J, Charpak G, Skalli W, Kalifa G, Lazennec JY. [EOS stereo-radiography system: whole-body simultaneous anteroposterior and lateral radiographs with very low radiation dose]. *Rev Chir Orthop Reparatrice Appar Mot* 2007;93:141–3.
- [11] Dubousset J, Charpak G, Dorion I, Skalli W, Lavaste F, Deguise J, et al. [A new 2D and 3D imaging approach to musculoskeletal physiology and pathology with low-dose radiation and the standing position: the EOS system]. *Bull Acad Natl Med* 2005;189:287–97; discussion 297-300.
- [12] Melhem E, Assi A, El Rachkidi R, Ghanem I. EOS(®) biplanar X-ray imaging: concept, developments, benefits, and limitations. *J Child Orthop* 2016;10:1–14.
- [13] Delin C, Silvera S, Bassinet C, Thelen P, Rehel J-L, Legmann P, et al. Ionizing radiation doses during lower limb torsion and anteversion measurements by EOS stereoradiography and computed tomography. *Eur J Radiol* 2014;83:371–7.
- [14] Guide utilisateur PTH post-op. sterEOS 1.8. n.d.
- [15] Mertl P, Dehl M, Bulaïd Y. Mini-voie d’abord postérieure de hanche. EM-Consulte n.d. <https://www.em-consulte.com/article/1176571/mini-voie-d-abord-posterieure-de-hanche>.
- [16] Lazennec JY. L’équilibre lombo-pelvi-fémoral en vue de profil, debout et assis : The lumbo-pelvi-femoral balance on the lateral view, standing and sitting. EM-Consulte n.d. <https://www.em-consulte.com/article/850532/lequilibre-lombo-pelvi-femoral-en-vue-de-profil-de>
- [17] Reina N, Putman S, Desmarchelier R, Sari Ali E, Chiron P, Ollivier M, et al. Can a target zone safer than Lewinnek’s safe zone be defined to prevent instability of total hip arthroplasties? Case-control study of 56 dislocated THA and 93 matched controls. *Orthop Traumatol Surg Res* 2017;103:657–61.


- [18] Demzik AL, Alvi HM, Delagrammaticas DE, Martell JM, Beal MD, Manning DW. Inter-Rater and Intra-Rater Repeatability and Reliability of EOS 3-Dimensional Imaging Analysis Software. *J Arthroplasty* 2016;31:1091–5.
- [19] Petis S, Howard J, Lanting B, Vasarhelyi E. Surgical approach in primary total hip arthroplasty: anatomy, technique and clinical outcomes. *Can J Surg* 2015;58:128–39.
- [20] Bon G, Kacem EB, Lepretre PM, Weissland T, Mertl P, Dehl M, et al. Does the direct anterior approach allow earlier recovery of walking following total hip arthroplasty? A randomized prospective trial using accelerometry. *Orthop Traumatol Surg Res* 2019;105:445–52.
- [21] Takada R, Jinno T, Miyatake K, Hirao M, Yagishita K, Yoshii T, et al. Supine versus lateral position for accurate positioning of acetabular cup in total hip arthroplasty using the modified Watson-Jones approach: A randomized single-blind controlled trial. *Orthop Traumatol Surg Res* 2019;105:915–22.
- [22] Grammatopoulos G, Gofton W, Cochran M, Dobransky J, Carli A, Abdelbary H, et al. Pelvic positioning in the supine position leads to more consistent orientation of the acetabular component after total hip arthroplasty. *The Bone & Joint Journal* 2018;100-B:1280–8.
- [23] Morvan A, Moreau S, Combourieu B, Pansard E, Marmorat JL, Carlier R, et al. Standing radiological analysis with a low-dose biplanar imaging system (EOS system) of the position of the components in total hip arthroplasty using an anterior approach: a cohort study of 102 patients. *Bone Joint J* 2016;98-B:326–33.
- [24] Hamilton WG, Parks NL, Huynh C. Comparison of Cup Alignment, Jump Distance, and Complications in Consecutive Series of Anterior Approach and Posterior Approach Total Hip Arthroplasty. *J Arthroplasty* 2015;30:1959–62.
- [25] Tiberi JV, Antoci V, Malchau H, Rubash HE, Freiberg AA, Kwon Y-M. What is the Fate of Total Hip Arthroplasty (THA) Acetabular Component Orientation When Evaluated in the Standing Position? *J Arthroplasty* 2015;30:1555–60.
- [26] Polkowski GG, Nunley RM, Ruh EL, Williams BM, Barrack RL. Does standing affect acetabular component inclination and version after THA? *Clin Orthop Relat Res* 2012;470:2988–94.
- [27] Journé A, Sadaka J, Bélicourt C, Sautet A. New method for measuring acetabular component positioning with EOS imaging: feasibility study on dry bone. *Int Orthop* 2012;36:2205–9.
- [28] Forde B, Engeln K, Bedair H, Bene N, Talmo C, Nandi S. Restoring femoral offset is the most important technical factor in preventing total hip arthroplasty dislocation. *Journal of Orthopaedics* 2018;15:131–3.
- [29] Poehling-Monaghan KL, Kamath AF, Taunton MJ, Pagnano MW. Direct Anterior versus Miniposterior THA With the Same Advanced Perioperative Protocols: Surprising Early Clinical Results. *Clin Orthop Relat Res* 2015;473:623–31.
- [30] Lazennec JY, Thauront F, Robbins CB, Pour AE. Acetabular and Femoral Anteversions in Standing Position Are Outside the Proposed Safe Zone After Total Hip Arthroplasty. *J Arthroplasty*. 2017 Nov;32(11):3550-3556.
- [31] Abdel MP, von Roth P, Jennings MT, Hanssen AD, Pagnano MW. What Safe Zone? The Vast Majority of Dislocated THAs Are Within the Lewinnek Safe Zone for Acetabular Component Position. *Clin Orthop Relat Res* 2016;474:386–91.
- [32] Sadhu A, Nam D, Coobs BR, Barrack TN, Nunley RM, Barrack RL. Acetabular Component Position and the Risk of Dislocation Following Primary and Revision Total Hip Arthroplasty: A Matched Cohort Analysis. *J Arthroplasty* 2017;32:987–91.

- [33] Esposito CI, Gladnick BP, Lee Y-Y, Lyman S, Wright TM, Mayman DJ, et al. Cup position alone does not predict risk of dislocation after hip arthroplasty. *J Arthroplasty* 2015;30:109–13.
- [34] Danoff JR, Bobman JT, Cunn G, Murtaugh T, Gorroochurn P, Geller JA, et al. Redefining the Acetabular Component Safe Zone for Posterior Approach Total Hip Arthroplasty. *J Arthroplasty* 2016;31:506–11.
- [35] Mccollum DE, Gray WJ. *Dislocation After Total Hip Arthroplasty Causes and Prevention: Clinical Orthopaedics and Related Research* 1990
- [36] Than P, Szuper K, Somoskeöy S, Warta V, Illés T. Geometrical values of the normal and arthritic hip and knee detected with the EOS imaging system. *International Orthopaedics (SICOT)* 2012;36:1291–7.
- [37] Murtha PE, Hafez MA, Jaramaz B, DiGioia AM. Variations in acetabular anatomy with reference to total hip replacement. *J Bone Joint Surg Br* 2008;90:308–13.
- [38] Merle C, Grammatopoulos G, Waldstein W, Pegg E, Pandit H, Aldinger PR, et al. Comparison of native anatomy with recommended safe component orientation in total hip arthroplasty for primary osteoarthritis. *J Bone Joint Surg Am* 2013;95:e172.
- [39] Thelen T, Thelen P, Demezou H, Aunoble S, Le Huec J-C. Normative 3D acetabular orientation measurements by the low-dose EOS imaging system in 102 asymptomatic subjects in standing position: Analyses by side, gender, pelvic incidence and reproducibility. *Orthop Traumatol Surg Res* 2017;103:209–15.
- [40] Jolles BM, Zangger P, Leyvraz P-F. Factors predisposing to dislocation after primary total hip arthroplasty: a multivariate analysis. *J Arthroplasty* 2002;17:282–8.



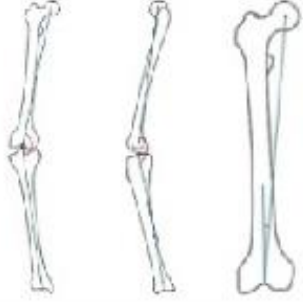

## ANNEXE

Exemple de récapitulatif EOS® pour les paramètres concernant le bassin et le cotyle.

Bassin					
Paramètres pelviens	Valeur		Paramètres pelviens	Valeur	
Incidence pelvienne (1)	41°		Obliquité pelvienne (1)	4 mm	
Pente sacrée (1)	35°		Rotation axiale du bassin (2)	6°	
Version pelvienne (1)	6°		Inclinaison plan pelvien antérieur	3°	

Cupule acétabulaire	Droite		Gauche		
	Patient	PPA	Patient	PPA	
Inclinaison cupule	37°	38°	46°	46°	
Antéversion cupule	38°	39°	18°	21°	

Exemple récapitulatif EOS® pour les paramètres concernant la hanche et le genou.

Hanche et genou			
Longueurs (3)	Droite	Gauche	
Longueur fémur	39.9 cm	40.4 cm	
Longueur tibia	35.2 cm	35.4 cm	
Longueur fonctionnelle	75.2 cm	76.0 cm	
Longueur anatomique	75.1 cm	75.8 cm	
Fémur (3)	Droite (Prothèse)	Gauche (Prothèse)	
Offset femoral	37 mm	33 mm	
Angle cervico distophysaire (CCD)	131°	137°	
Genou (4)	Droite	Gauche	
Valgus/Varus	Valgus 6°	Valgus 7°	
Flexum/Recurvatum	Recurv. 8°	Recurv. 11°	
HKS	4°	4°	
Torsions (4)	Droite	Gauche	
Antétorsion tige	-11°	3°	

## RESUME

*Objectif* : la position des implants prothétiques de hanche a une importance capitale pour une restauration des paramètres anatomiques, biomécaniques, une fonctionnalité normale de la hanche et une durée de vie optimale des implants. Le but de cette étude était de rechercher une différence de positionnement des implants prothétiques de hanche selon la voie d'abord.

*Matériel et méthode* : il s'agissait d'une étude rétrospective, monocentrique, incluant 60 patients sur 3 ans. Les patients ont bénéficié d'une arthroplastie totale de hanche soit par mini-voie postérieure (mini-VP), soit par voie antérieure (VA). Le critère de jugement principal, était composite : positionnement du cotyle (version, inclinaison) et le positionnement de la tige fémorale (version). Les critères de jugement secondaires étaient de rapporter les résultats cliniques (arc de mobilité) et les éventuelles complications (luxations).

*Résultats* : les moyennes d'antéversion cotyloïdiennes étaient identiques. Les moyennes d'inclinaison dans le plan frontal étaient différentes selon les voies d'abord. L'inclinaison frontale était de  $35.7^{\circ}$  ( $\pm 5.48^{\circ}$ ) avec la VA contre  $41.4^{\circ}$  ( $\pm 7.35^{\circ}$ ) avec la mini-VP ( $p < 0,01$ ) lorsque le plan de référence était le plan patient. L'inclinaison dans le plan frontal était de  $35.8^{\circ}$  ( $\pm 6.63^{\circ}$ ) dans la VA et de  $40.0^{\circ}$  ( $\pm 7.42^{\circ}$ ) dans la mini-VP ( $p = 0,013$ ) lorsque le plan de référence était le plan pelvien antérieur. L'offset était significativement plus important en mini-VP :  $48,6\text{mm}$  ( $\pm 6,03\text{mm}$ ) contre  $43,5\text{mm}$  ( $\pm 5,76\text{mm}$ ) ( $p = 0,01$ ). En revanche, l'arc de mobilité post opératoire et la proportion de cotyles présents dans la zone de sécurité n'étaient pas différents.

*Conclusion* : cette étude confirme le fait que la position des implants acétabulaires diffère selon la voie d'abord chirurgicale (mini-VP et VA). Cette différence ne semble pas influencer les résultats cliniques et les complications post-opératoires.

## **ABSTRACT**

*Objectives:* The aim of the study was to investigate a difference in the positioning of prosthetic hip components depending on the approach.

*Material and method:* it was a retrospective, monocentric study including 60 patients over 3 years. Patients underwent total hip arthroplasty by a mini-posterior or anterior approach. The main criteria were the positioning of the cup (version, inclination) and the positioning of the femoral stem (version). The secondary criteria were to evaluate the clinical results (range of motion, dislocations) and the restoration of the patient's anatomical parameters.

*Results:* The means of cup anteversion were identical. The means of cup inclination were different depending on the approach. The frontal inclination was  $35.7^{\circ}$  ( $\pm 5.48^{\circ}$ ) with the VA versus  $41.4^{\circ}$  ( $\pm 7.35^{\circ}$ ) with the mini-VP ( $p < 0.01$ ) when the reference plane was the patient plane. The inclination in the frontal plane was  $35.8^{\circ}$  ( $\pm 6.63^{\circ}$ ) in the VA and  $40.0^{\circ}$  ( $\pm 7.42^{\circ}$ ) in the mini-VP ( $p = 0.013$ ) when the reference plane was the Lewinnek plane. The offset was significantly increased in the mini-VP:  $48.6\text{mm}$  ( $\pm 6.03\text{mm}$ ) compared to  $43.5\text{mm}$  ( $\pm 5.76\text{mm}$ ) ( $p = 0.01$ ). The postoperative range of motion and the proportion of cup present in the safety zone were not different.

*Conclusion:* This study confirms the fact that the cup position differs depending on the surgical approach. This difference does not seem to influence clinical results and post-operative complications.

**KEYWORDS :** EOS<sup>®</sup>, THA, SURGICAL APPROACH, COMPONENT POSITION



## RESUME

**Objectif:** la position des implants prothétiques de hanche a une importance capitale pour une restauration des paramètres anatomiques, biomécaniques, une fonctionnalité normale de la hanche et une durée de vie optimale des implants. Le but de cette étude était de rechercher une différence de positionnement des implants prothétiques de hanche selon la voie d'abord.

**Matériel et méthode :** il s'agissait d'une étude rétrospective, monocentrique, incluant 60 patients sur 3 ans. Les patients ont bénéficié d'une arthroplastie totale de hanche soit par mini-voie postérieure (mini-VP), soit par voie antérieure (VA). Le critère de jugement principal, était composite : positionnement du cotyle (version, inclinaison) et le positionnement de la tige fémorale (version). Les critères de jugement secondaires étaient de rapporter les résultats cliniques (arc de mobilité) et les éventuelles complications (luxations).

**Résultats :** les moyennes d'antéversion cotyloïdiennes étaient identiques. Les moyennes d'inclinaison dans le plan frontal étaient différentes selon les voies d'abord. L'inclinaison frontale était de  $35.7^\circ (\pm 5.48^\circ)$  avec la VA contre  $41.4^\circ (\pm 7.35^\circ)$  avec la mini-VP ( $p < 0,01$ ) lorsque le plan de référence était le plan patient. L'inclinaison dans le plan frontal était de  $35.8^\circ (\pm 6.63^\circ)$  dans la VA et de  $40.0^\circ (\pm 7.42^\circ)$  dans la mini-VP ( $p = 0,013$ ) lorsque le plan de référence était le plan pelvien antérieur. L'offset était significativement plus important en mini-VP :  $48,6\text{mm} (\pm 6,03\text{mm})$  contre  $43,5\text{mm} (\pm 5,76\text{mm})$  ( $p = 0,01$ ). En revanche, l'arc de mobilité post opératoire et la proportion de cotyles présents dans la zone de sécurité n'étaient pas différents.

**Conclusion :** cette étude confirme le fait que la position des implants acétabulaires diffère selon la voie d'abord chirurgicale (mini-VP et VA). Cette différence ne semble pas influencer les résultats cliniques et les complications post-opératoires.

**MOTS CLEFS :** EOS®, PTH, VOIE D'ABORD, POSITIONNEMENT DES IMPLANTS.

## ABSTRACT

**Objective:** The aim of the study was to investigate a difference in the positioning of prosthetic hip components depending on the approach.

**Material and method:** it was a retrospective, monocentric study including 60 patients over 3 years. Patients underwent total hip arthroplasty by a mini-posterior or anterior approach. The main criteria were the positioning of the cup (version, inclination) and the positioning of the femoral stem (version). The secondary criteria were to evaluate the clinical results (range of motion, dislocations) and the restoration of the patient's anatomical parameters.

**Results:** The means of cup anteversion were identical. The means of cup inclination were different depending on the approach. The frontal inclination was  $35.7^\circ (\pm 5.48^\circ)$  with the VA versus  $41.4^\circ (\pm 7.35^\circ)$  with the mini-VP ( $p < 0.01$ ) when the reference plane was the patient plane. The inclination in the frontal plane was  $35.8^\circ (\pm 6.63^\circ)$  in the VA and  $40.0^\circ (\pm 7.42^\circ)$  in the mini-VP ( $p = 0.013$ ) when the reference plane was the Lewinnek plane. The offset was significantly increased in the mini-VP:  $48.6\text{mm} (\pm 6.03\text{mm})$  compared to  $43.5\text{mm} (\pm 5.76\text{mm})$  ( $p = 0.01$ ). The postoperative range of motion and the proportion of cup present in the safety zone were not different.

**Conclusion:** This study confirms the fact that the cup position differs depending on the surgical approach. This difference does not seem to influence clinical results and post-operative complications.

**KEYWORDS :** EOS®, THA, SURGICAL APPROACH, COMPONENT POSITION