



HAL
open science

Résultats cliniques et radiologiques de la tige de reprise Uption™ (Biomet®) dans les reprises de prothèse totale de hanche : à propos d'une série de 44 cas

Lou Lequeuche

► To cite this version:

Lou Lequeuche. Résultats cliniques et radiologiques de la tige de reprise Uption™ (Biomet®) dans les reprises de prothèse totale de hanche : à propos d'une série de 44 cas. Chirurgie. 2020. dumas-03123031

HAL Id: dumas-03123031

<https://dumas.ccsd.cnrs.fr/dumas-03123031>

Submitted on 27 Jan 2021

HAL is a multi-disciplinary open access archive for the deposit and dissemination of scientific research documents, whether they are published or not. The documents may come from teaching and research institutions in France or abroad, or from public or private research centers.

L'archive ouverte pluridisciplinaire **HAL**, est destinée au dépôt et à la diffusion de documents scientifiques de niveau recherche, publiés ou non, émanant des établissements d'enseignement et de recherche français ou étrangers, des laboratoires publics ou privés.



Université de Picardie Jules Verne
Faculté de Médecine d'Amiens

Année universitaire 2020-2021

THESE n° 2020 - 184

Pour le Diplôme d'Etat de
DOCTEUR EN MEDECINE

Résultats cliniques et radiologiques de la tige de reprise Uption™ (Biomet®)
dans les reprises de prothèse totale de hanche :
à propos d'une série de 44 cas

Présentée et soutenue publiquement le
05/11/2020

Par :

Monsieur LEQUEUCHE Lou
Né le 24/05/1991

Président du jury : Monsieur le Professeur Patrice MERTL
Membres du jury : Monsieur le Professeur Olivier JARDE
Monsieur le Professeur Eric HAVET
Monsieur le Professeur Antoine GABRION
Directeur de thèse : Monsieur le Docteur Az-Eddine DJEBARA

DES : Chirurgie Générale
DESC : Chirurgie Orthopédique et Traumatologique



Université de Picardie Jules Verne
Faculté de Médecine d'Amiens

Année universitaire 2020-2021

THESE n° 2020 - 184

Pour le Diplôme d'Etat de
DOCTEUR EN MEDECINE

Résultats cliniques et radiologiques de la tige de reprise Uption™ (Biomet®)
dans les reprises de prothèse totale de hanche :
à propos d'une série de 44 cas

Présentée et soutenue publiquement le
05/11/2020

Par :

Monsieur LEQUEUCHE Lou

Né le 24/05/1991

Président du jury : Monsieur le Professeur Patrice MERTL

Membres du jury : Monsieur le Professeur Olivier JARDE

Monsieur le Professeur Eric HAVET

Monsieur le Professeur Antoine GABRION

Directeur de thèse : Monsieur le Docteur Az-Eddine DJEBARA

DES : Chirurgie Générale

DESC : Chirurgie Orthopédique et Traumatologique

Remerciements

A mon Maître et Juge,

Monsieur le Professeur Patrice MERTL
Professeur des Universités-Praticien Hospitalier
(Chirurgie orthopédique et traumatologie)
Chef du Service d'Orthopédie et traumatologie
Responsable du Pôle Bloc Opératoire
Membre associé de l'Académie de Chirurgie
Président de la Société Française de la Hanche et du Genou

J'ai très vite compris en intégrant l'école amiénoise que j'intégrais une grande école d'orthopédie et j'ai pu au fil de mon internat avec plaisir et fierté apprendre auprès de vous. Vos talents d'orateurs, vos connaissances théoriques et votre aptitude chirurgicale sont pour moi un exemple à suivre.

J'étais et je reste impressionné par vos compétences chirurgicales qui vous permettent de vous distinguer notamment sur les cas qui paraissent les plus difficiles.

C'est toujours un honneur et un plaisir de vous assister au bloc opératoire ou votre assurance impose le respect.

Merci de tous les conseils qu'ils soient chirurgicaux ou oratoires que vous avez accepté de me partager et c'est avec plaisir que je continuerai à les écouter

A mon Maître et Juge,

Monsieur le Professeur Olivier JARDE

Professeur des Universités-Praticien Hospitalier des droits de la Santé

(Chirurgien orthopédiste)

Membre de l'académie nationale de Chirurgie

Membre de l'académie nationale de Médecine

Chevalier dans l'Ordre de la Légion d'Honneur

Chevalier dans l'Ordre des Palmes Académiques

C'est toujours un plaisir de vous assister et partager avec vous une journée au bloc opératoire, riche d'anecdotes et conseils chirurgicaux, vous avez aussi su me parler et me faire découvrir la Picardie qui m'était inconnue !

(le fameux Château d'Olhain)

Vos connaissances transversales et votre polyvalence tant dans le domaine médical que dans d'autres horizons imposent le respect.

C'est un plaisir de vous compter parmi les membres de mon jury.

A mon Maître et Juge,

Monsieur le Professeur Eric HAVET
Professeur des Universités-Praticien Hospitalier
Anatomie – Chirurgie orthopédique
Assesseur du Premier Cycle

C'est un grand honneur pour moi de vous voir siéger dans mon jury.

Votre connaissance sans faille de l'anatomie m'a toujours inspiré un sentiment
de respect.

Vous avez su me guider dès mon arrivée dans le service durant mon premier
week-end d'astreinte d'orthopédie.

Par la suite vous avez toujours su vous rendre accessible et disponible et c'est
pourquoi travailler et apprendre à vos côtés est toujours un plaisir.

A mon Maître et Juge,

*Monsieur le Professeur Antoine GABRION
Professeur des Universités-Praticien Hospitalier
(Chirurgie orthopédique et Traumatologique)*

J'ai eu la chance au cours de mon internat de vous assister au bloc opératoire et même parfois d'opérer à vos côtés.

Vos directives, d'être précis, rigoureux et soigneux à chaque étape sauront j'en suis sûr m'aider au cours de ma pratique future.

J'admire l'étendue de vos connaissances et la reproductibilité dont vous pouvez faire preuve lors de vos interventions.

J'espère faire bon usage des conseils et astuces que vous avez pu m'enseigner.

A mon Maître et Juge,

Monsieur le Docteur Az-Eddine DJEBARA
Chef de Clinique
(Chirurgie orthopédique et Traumatologique)

Merci d'avoir accepté de diriger cette thèse, ta disponibilité, tes conseils et ton investissement m'ont aidé à en faire un travail abouti et j'espère bientôt un article publié !

Au-delà de ce projet ta détermination et ta rigueur (tant chirurgicale que sportive) ont été un exemple pendant mon internat et tes compétences chirurgicales restent un objectif à atteindre.

Merci de m'avoir et de continuer à m'aiguiller le long de mon parcours et à bientôt pour d'autres aventures opératoires !

Avant tout merci à Yassine et Massi qui m'ont mis sur la voie au tout début de ce travail et qui ont su malgré la distance garder un œil sur mon travail me conseiller et me mettre un bon coup de pied pour avancer quand j'en avais besoin ! Et pour tous ces moments d'internat et conseils avisés parfois un peu magiques qui m'ont sorti des soucis. Comme quand ça fait 2h que j'essaie de faire un truc et que le problème se règle avec un « Mets du varus et me rappelle plus »

A tous mes co internes et jeunes chefs de la Team avec qui je suis probablement plus que n'importe qui, Gauthier avec qui les calca sont pas difficiles en fait (et merci pour le virus), Bachar le grand frère de l'orthopédie, Ivan du club pin's, Kader, Elias, Vitto, Elo, Reema, Solal, Zribi, Ben, Boro, Pascual, Mimile, Stourbe, Simon, Quentin, Merwane, Seguret le paratonnerre, Mathilde, Riadh, Moustache, Julia et Clément mon poulain !

A mes co internes de promo Dj VV, t'as réussi à soutenir avant moi, à charge de revanche pour la publi (et merci pour les courbes de survie...) A Anass avec qui on a fait les 400 coups, la team Beauvais qui peut tout ouvrir avec un clou de tibia, la team canapé (special thks a tu sais qui), et toutes les galères de caisse, déménagement et de DU ! On est jeunes et ambitieux

Merci à tous mes chefs de Beauvais, Amine tu as été un mentor pour moi à bien des niveaux, l'arrière de mon crâne s'en souvient. Mazen pour ta disponibilité au tout début de mon cursus et pour ces fou rires (Butagaz !). Docteur Renard qui m'a initié à la chirurgie comme à la plongée. Massimo le mythe de la chir plastique, avec qui j'ai appris qu'on peut faire vite et bien à la fois ! Pacome et Thomas. Et bien sûr merci à toutes l'équipe du service qui m'a guidé dans mes début Marie-No, Véro, Mathilde, Coralie et les autres

Au service de Saint Quentin et son internat

Grand merci à toute l'équipe d'ortho A, d'ortho B, et d'ortho C qui ont toujours été là, à toute heure, et qui ne m'en ont presque pas voulu de leur faire les pires entrées aux pires horaires, « non mais il est toxico mais là il est super calme je t'assuuure »

Merci à toute l'équipe du Bloc avec qui j'ai passé des heures et je continuerai avec plaisir, Gaelle et Elodie (l'heure de la revanche approche), Marie, Aurélie, Nico le soldat de l'Hiver, Marie O, Clémence, Justine, Sophie (bientôt au baquet !), l'équipe des brancardiers Kader, Bertrand et les autres

Merci au service d'anesthésie de travailler en bonne intelligence avec nous, Ghada, Edouard, Benjamin, Mathieu et les collègues internes.

A mes potes de Lille, Nico mon binôme depuis 18 ans, Gaaagoou, Maitena, Barnabé la team du début Force et Honneur !

Les Supermans et la Team de HelloB Thomas, Cz, Mathieu, JF, Constant, Major, Dany et Floc toujours là après 10 ans.

A mes beaux-parents Marc et Dominique pour m'avoir accueilli à bras ouvert en Picardie.

A mon père et ma mère pour m'avoir soutenu pendant ces longues études.

A mon grand-père que je respecte plus que tout, merci de m'avoir transmis tes valeurs simples et essentielles de la vie.

Enfin à toi Nathalie, pour m'avoir relu et corrigé de nombreuse fois, pour m'avoir soutenu durant ce long périple et pour simplement être une source de bonheur dans ma vie.

Merci

TABLE DES MATIERES

Introduction	17
Matériels et méthode	18
Résultats	25
Discussion	31
<i>Justification biomécanique des tiges verrouillées</i>	31
<i>Point sur la survie dans la littérature</i>	31
<i>Bilan clinique et radiologique</i>	31
<i>Intérêt du revêtement complet et du dessin</i>	32
<i>Quelles alternatives aux reprises par implants verrouillés ?</i>	33
<i>Quid de la modularité</i>	34
<i>Intérêt de l'appui immédiat</i>	35
<i>Forces et limites de l'étude</i>	35
Conclusion	36
Références	37
Annexes	41
Résumé	48

INTRODUCTION

Les excellents résultats obtenus après prothèse totale de hanche (PTH) font de cette intervention une des chirurgies les plus pratiquées dans le monde. Le corollaire inévitable est donc une augmentation constante de la chirurgie de reprise (augmentation de 137% d'ici 2030 selon certains registres¹), avec comme principales indications : le descellement aseptique (16,8%), l'infection (12,8%) et les fractures (47,8%)^{2,3}.

La reprise d'une PTH est une intervention complexe. Elle intervient parfois sur un terrain d'ostéolyse majeure ou de fracture, où il faudra s'adapter au stock osseux résiduel⁴. Développées dans les années 1980, les techniques de reprises de PTH par des implants cimentés sont grevées de taux élevés de descellement et de reprise chirurgicale. Les auteurs présentent des résultats controversés avec un taux de descellement radiologique pouvant atteindre les 48% à long terme et un taux de reprise chirurgicale avoisinant les 23%^{5,6,7}.

Les tiges de reprises non cimentées, modulaires ou non, à fixation press-fit ont ensuite été conçues avec des résultats encourageants tant d'un point de vue clinique que sur la survie globale avec un taux de reprise d'environ 3%^{8,9}. Cependant l'absence de verrouillage distal peut entraîner une varisation des implants et jusqu'à 16% d'enfoncement^{8,10}.

La littérature récente comparant les tiges de reprises cimentées aux tiges de reprises non verrouillées sans ciment retrouvait un taux de ré-intervention significativement plus élevé dans le groupe non cimenté dû à un taux de luxation important et apportaient l'hypothèse que des micro-mobilités en post-opératoire précoce pouvait entraîner une rétroversion des implant^{11,12}.

En France, en 1989, *Vivès* a imaginé et développé les tiges verrouillées non cimentées pour répondre au problème de stabilité primaire dans un contexte d'ostéolyse souvent majeure. Grâce à leur résistance importante aux contraintes rotatoires et axiales¹³, elles représentent une alternative thérapeutique intéressante et peuvent être utilisées dans les cas de reprises complexes.

Les résultats radio-cliniques à long terme de ces prothèses ont été peu rapportés dans la littérature. L'objectif de notre travail était d'évaluer les résultats cliniques et radiologiques de l'implant non cimenté à verrouillage distal Uption™ (Biomet®) au recul minimal de 5 ans. Notre hypothèse était que l'implant Uption™ permettait d'obtenir un taux de survie élevé dans les reprises de PTH à moyen terme.

MATÉRIEL ET MÉTHODES

Il s'agit d'une étude observationnelle, monocentrique, rétrospective, menée dans le service d'orthopédie du CHU d'Amiens.

D'avril 2013 à janvier 2015, nous avons inclus toutes les reprises de PTH par implant verrouillé toutes étiologies confondues. Le choix de la reprise par tige fémorale verrouillée était décidé sur l'évaluation du stock osseux (selon la classification de Vivès modifiée SOFCOT (*Société française de chirurgie Orthopédique et Traumatologique*) 2, 3 ou 4)¹⁴ (*Annexe 1*) ou dans le cadre de fracture périprothétique selon la classification de Vancouver (B2, B3).

Notre seul critère d'exclusion était la réalisation du suivi post opératoire dans un autre centre que le nôtre (*Figure 1*). Les interventions étaient toutes pratiquées par des chirurgiens seniors expérimentés (8 opérateurs différents). Sur les 47 reprises par tige verrouillée effectuées, 44 ont été incluses dans notre étude.

Le critère de jugement principal était la reprise chirurgicale de l'implant toutes causes confondues. Les critères de jugement secondaires étaient l'amélioration des scores fonctionnels Harris Hip score (HHS) et d'Oxford (*Annexes 2 et 3*) et l'absence de migration de l'implant et l'ostéointégration de l'implant évalué par la classification de Engh et Massin.

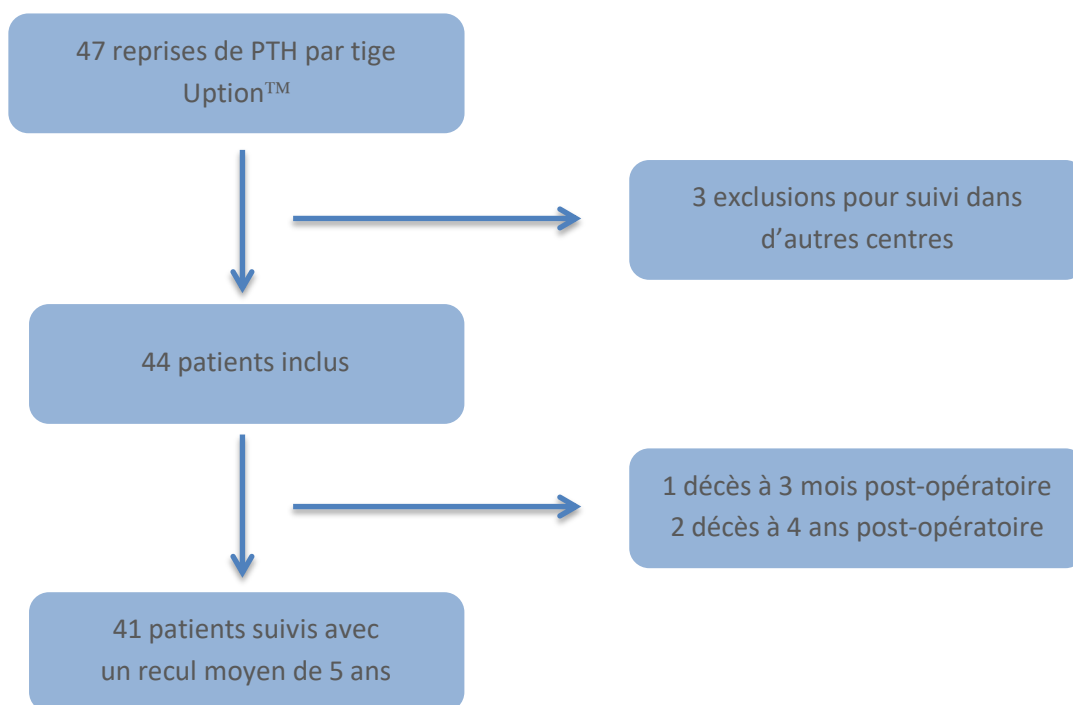


Figure 1- Diagramme de flux de l'étude

Tige Uption™ (Biomet®)

Nous avons utilisé la tige Uption™ (Zimmer-Biomet®, Warsaw, Indiana, États-Unis) pour nos révisions de PTH.

C'est une tige monobloc, courbe, revêtue de titane poreux et entièrement enduite d'hydroxyapatite. Cet implant est verrouillable en distalité par des clavettes. Elle existe en deux versions (révision ou reconstruction) en fonction de sa longueur. Le diamètre de la tige fémorale et l'encombrement métaphysaire peuvent varier pour s'adapter au mieux à l'anatomie du patient (Tableau 1).

Diamètre distal	Ø11		Ø12			Ø13		Ø14	Ø15
Taille métaphysaire	T3	T4	T3	T4	T5	T4	T5	T5	T6
Longueur tige (mm) Rev	220	220	220	220	220	220	220	220	220
Longueur tige (mm) Rec	295		295	295		295		295	
Longueur col (mm)	37	41,3	37	41,3	41,3	41,3	41,3	41,3	41,3
CCD	133,5°								

Tableau 1 – Diamètre et longueur des différentes tiges. (Rec : reconstruction ; Rev : révision ; CCD : angle cervico diaphysaire)

La longueur de col définitif se règle également grâce à plusieurs longueurs de têtes fémorales à adapter sur le cône morse. Les clavettes de verrouillage (2 pour le modèle *révision*, 3 pour le modèle *reconstruction*) sont mises en place grâce à un ancillaire de verrouillage extramédullaire et des canons de visée (Figure 2).

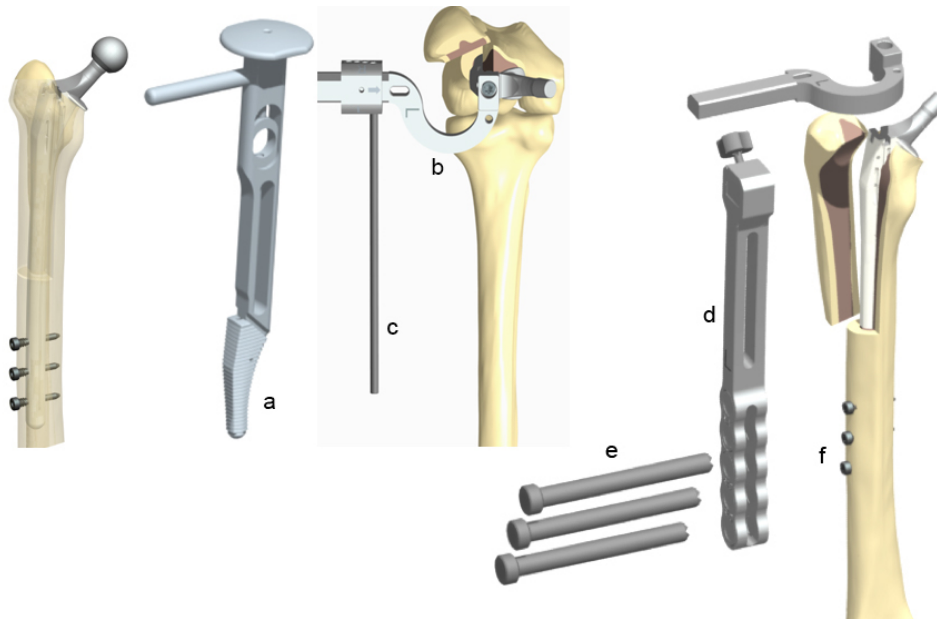


Figure 2 – Tige Uption™ et son ancillaire ; (a)Râpe métaphysaire, (b)Potence, (c)Repère d’antéversion, (d)Cadre de visée, (e)Canon de visée, (f)Clavettes

Technique opératoire :

Tous les patients ont été opérés en décubitus latéral sur table ordinaire par voie postéro-externe de Moore élargie en distalité. Les pelvi-trochantériens étaient surfilés et réinsérés en fin d’intervention s’ils étaient individualisables. Un volet fémoral était effectué en cas de besoin pour l’extraction de l’implant fémoral. Si présent, le fourreau de ciment était retiré à l’aide de curettes rétrogrades.

Un alésage progressif de la diaphyse sur une tige guide boutonnée était réalisé à l’aide des alésoirs de l’ancillaire avec incrémentation de 1 en 1, jusqu’à un alésage de 1mm de plus que le diamètre de l’implant définitif comme décrit dans la technique opératoire. La métaphyse était ensuite préparée par des râpes de taille croissante. Des essais étaient effectués sur des tiges d’essais. L’implant définitif était ensuite impacté. La taille de l’implant définitif était choisie afin que la limite distale du volet fémoral soit au minimum 60mm au-dessus de la première clavette. Le verrouillage distal s’effectuait à l’aide de l’ancillaire, des canons de visée et des mèches dédiées. (*Figure 3*)

En cas de volet fémoral ou de fracture périprothétique, la réduction et la fixation s’effectuait à l’aide de daviers et de cerclages métalliques.

Toutes les tiges, ont été verrouillées par 2 ou 3 clavettes selon le modèle de tige posé (2 pour la révision, 3 pour la reconstruction). Dans 78% des cas, l’appui complet a été autorisé

immédiatement en post-opératoire. L'appui a été différé de 6 semaines dans 22% des cas correspondant aux fractures péri-prothétiques complexes.

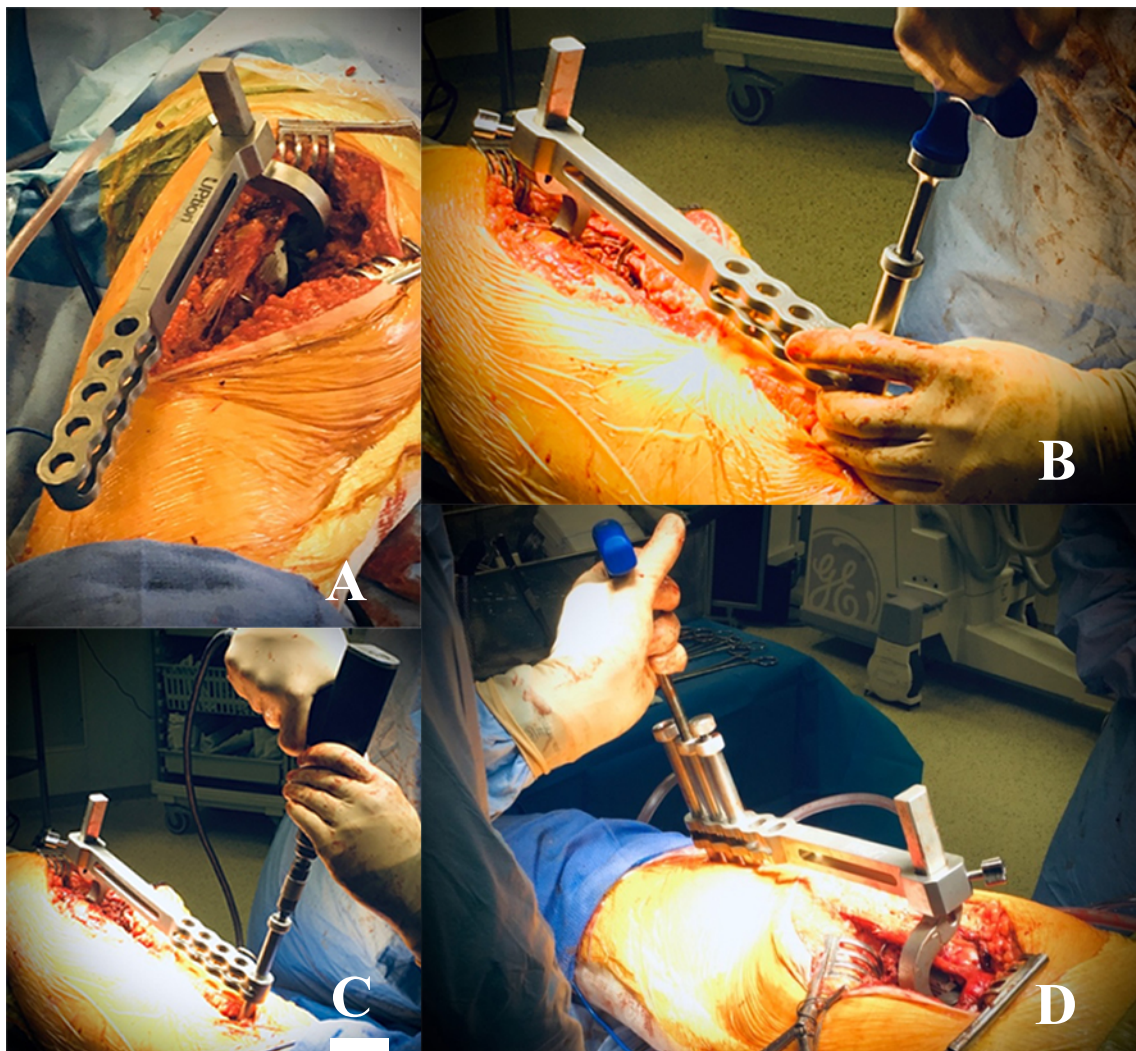


Figure 3 – Technique opératoire : (A) Impaction de la tige Uption® avec l'ancillaire, (B) Mise en place des canons de visée, (C) Méchage, (D) Mesure et mise en place de la clavette

Recueil des données :

Le recueil des données cliniques a été effectué en pré-opératoire et en post-opératoire à 6 mois, 1 an et au recul maximal. Les données épidémiologiques concernaient l'âge, le sexe, l'intoxication alcoolo-tabagique, l'indice de masse corporelle (IMC) pré-opératoire et le score ASA. Les consultations comprenaient un examen clinique complet avec mesure des amplitudes articulaires de la hanche opérée et recueil à l'interrogatoire de critères objectifs et subjectifs nécessaires aux scores fonctionnels.

Deux scores étaient effectués, l'un objectif (Harris Hip score)¹⁵ et l'autre subjectif (score d'Oxford)¹⁶. Le score d'Oxford et le Harris Hip score (HHS) étaient recueillis systématiquement par un examinateur indépendant en pré-opératoire puis à chaque consultation en post opératoire par l'opérateur.

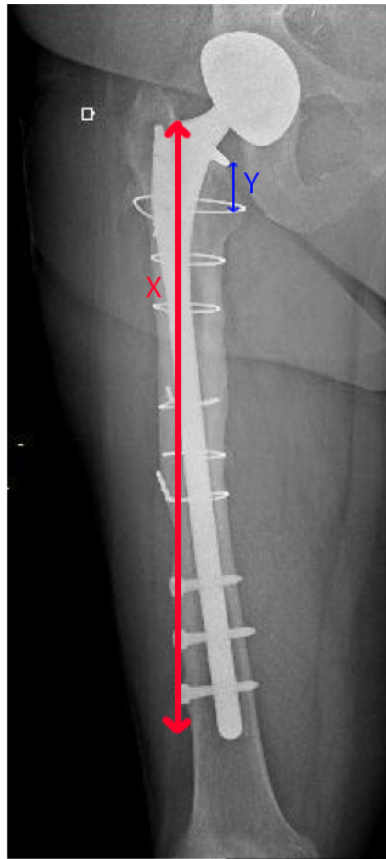Les patients présentant une fracture péri-prothétique n'ont pas pu avoir de score pré-opératoire ni de recueil de mobilités pré-opératoires. Les patients ayant nécessité une reprise chirurgicale de leur implant étaient exclus des scores fonctionnels post-opératoires.

Analyse radiologique :

L'analyse radiologique a été effectuée par une méthode standardisée sur les radiographies de contrôle post-opératoire immédiate, à 6 mois, 1 an et au recul maximal. Les mesures étaient effectuées par un examinateur indépendant.

Nous avons effectué une analyse de la migration de la tige. Celle-ci était significative si l'enfoncement était de plus de 2 mm ou si les clavettes étaient cassées, témoignant de la mobilité de l'implant¹⁷. Le repère d'enfoncement était la mesure entre la collerette de la tige et le petit trochanter s'il était présent ou le sommet du grand trochanter¹⁸.

Un rapport mathématique simple permettait d'obtenir, indépendamment de l'agrandissement radiographique, la valeur réelle de l'enfoncement car la longueur de la tige implantée était connue (220mm pour la révision ou 295mm pour la reconstruction) (*Figure 4*).



X = longueur de la tige mesurée

Longueur de la tige réelle = 295

$$295 = X \times a$$

Y = longueur d'enfoncement mesurée

Longueur d'enfoncement réelle = Y x a

Figure 4 – Calcul de l'enfoncement de la tige

L'ostéointégration a également été analysée par le calcul du score de *Engh et Massin* à 6 mois, 1 an et au dernier recul pour chaque patient comme décrit dans le *tableau 2*. Il était diagnostiqué une ostéointégration si ce score était supérieur à 10¹⁹.

L'évaluation radiologique des espaces clairs autour de l'implant au cours du suivi étaient décrites selon les zones de Gruen²⁰ (*Annexe 4*).

Fixation	Zone réhabitable	Sans liseré 5	Liseré <50% 0	Liseré >50% -5
	Ponts osseux	Oui 5	Indéterminé 0	Non -2,5
Stabilité	Zone lisse	Sans liseré 5	Surface lisse non visible 0	Liseré extensif -5
	Piédestal	Non 2,5	Sous une tige stable 0	Sous une tige instable -3,5
	Détérioration zone réhabitable	Inchangée 2,5	Indéterminée 0	Liseré s'étendant -2,5
	Migration	Non 3	Indéterminée 0	Oui -5
	Calcar	Atrophie 3	Indéterminé 0	Hypertrophie -4
	Lacune osseuse	Non 1	Indéterminée 0	Oui -5

Score	Ostéointégration	Stabilité
>10	Oui	-
Entre 0 et 10	Suspecté	Oui
Entre 0 et -10	Non	Oui
>-10	Non	Non

Tableau 2. Score de Engh et Massin pour déterminer l'ostéointégration.²¹

Analyse statistique :

Les variables quantitatives sont présentées en moyenne ou médiane \pm écart type (SD) selon le mode de distribution. Les variables qualitatives sont présentées en effectif (pourcentage). Les analyses statistiques et les courbes de survies ont été réalisées en utilisant le logiciel statistique R (<https://www.r-project.org/>, The R Foundation for Statistical Computing, Vienna, Austria). La survie de l'implant a été déterminée en utilisant la méthode de Kaplan-Meier.

RÉSULTATS

Entre avril 2013 et janvier 2015, 47 patients ont été opérés d'une reprise de PTH par tige Uption™, 44 ont été inclus dans notre étude. L'âge moyen était de 66 ans [25–89]. Parmi eux, 24 étaient des hommes, 20 étaient des femmes. L'indice de masse corporelle (IMC) moyen était de 28 kg/m² [20,3–41,5]. L'ASA moyen était de 2,4 [1-4]. Les données démographiques de la cohorte sont présentées dans le *Tableau 3*.

Données	
Âge (années)	66 [25–89]
Ratio H/F	1,2
IMC (kg/m ²)	28 [20,3–41,5]
Tige cimentée	31 (70,4%)
Reprises itératives	5 (11,3%)
Intervalle avant reprise (années)	10 [0–20]
Durée de séjour (jours)	13 [6–45]
Score ASA	2,4 [1-4]

Tableau 3 : Données démographiques de la série

Les étiologies de ces reprises étaient un descellement fémoral aseptique dans vingt-cinq cas (56,8%) (six stade 2, dix-sept stade 3 et deux stade 4 selon la classification *Vivès* modifiée SOFCOT¹⁴), une fracture péri-prothétique dans treize cas (29,5%) (9 fractures Vancouver B2 et 4 Vancouver B3), un descellement septique dans 3 cas (6,8%) et 3 reprises sont survenues dans un contexte de bris de matériel (6,8%) (fracture de cône modulaire ou fracture de tête céramique avec usure associée du col) (*Tableau 4*).

Indication de reprise	
Descellement aseptique dont	25 (56,8%) - 6 stade 2 - 17 stade 3 - 2 stade 4
Fracture péri-prothétique dont	13 (29,5%) - 9 Vancouver B2 - 4 Vancouver B3
Descellement septique	3 (6,8%)
Bris de matériel	3 (6,8%)

Tableau 4 : Etiologies des reprises de PTH par implant Uption™

La PTH initiale était cimentée dans 70,4% des cas et 5 patients étaient multi-opérés sur la hanche en cause. Enfin, le délai moyen avant reprise était de 10 ans [3,45-16,56].

Les scores moyens d'Oxford et de Harris pré-opératoires étaient respectivement de 42 et 51. Les amplitudes moyennes pré-opératoires de la hanche étaient de 90° en flexion, 0° en extension, 30° en abduction comme en adduction et respectivement 20° et 5° en rotation latérale et rotation médiale. Le recul moyen à la dernière analyse était de 5,8 ans [5,24-6,32]. L'âge moyen était de 66 ans lors de la reprise et de 72 ans au dernier recul.

Résultats cliniques :

La survie à 5 ans avec comme critère l'explantation de l'implant fémoral était de 98%. Le taux de ré-intervention était de 13,6%, toutes causes confondues (*Figure 5*).

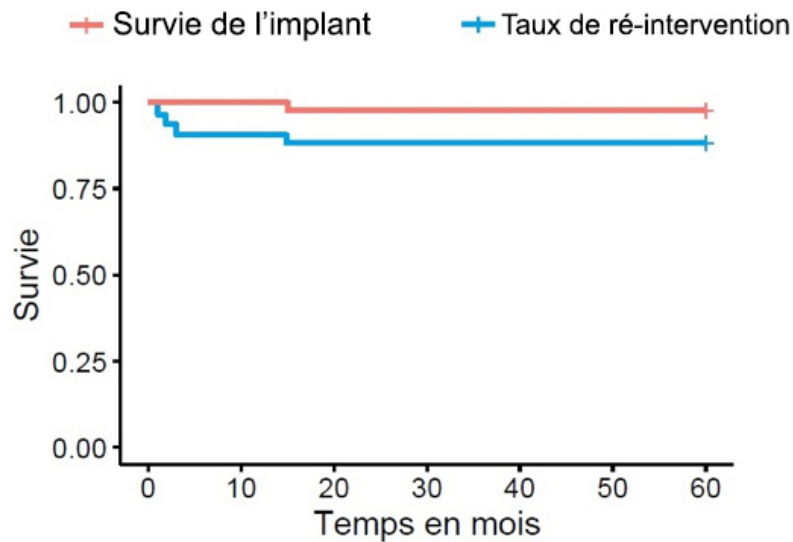


Figure 5. Courbe de Kaplan-Meier, illustrant la survie prothétique et le taux de ré-intervention

Concernant les résultats fonctionnels, une amélioration du score HHS de 22 points à 6 mois post-opératoire a été retrouvée (51 en pré-opératoire contre 73), puis une augmentation constante à 1 an (79,6) et 5 ans post-opératoire (80,9). L'augmentation moyenne du score HHS au dernier recul était de 29,9 points. Le score d'Oxford moyen s'est également amélioré de 16 points (42 en pré-opératoire contre 26 au dernier recul) (*Figure 6*). Les mobilités post-opératoires moyennes étaient de 94° en flexion, 3° en extension, 20° en abduction, 15° en adduction et respectivement 24° et 14° en rotation latérale et rotation médiale.

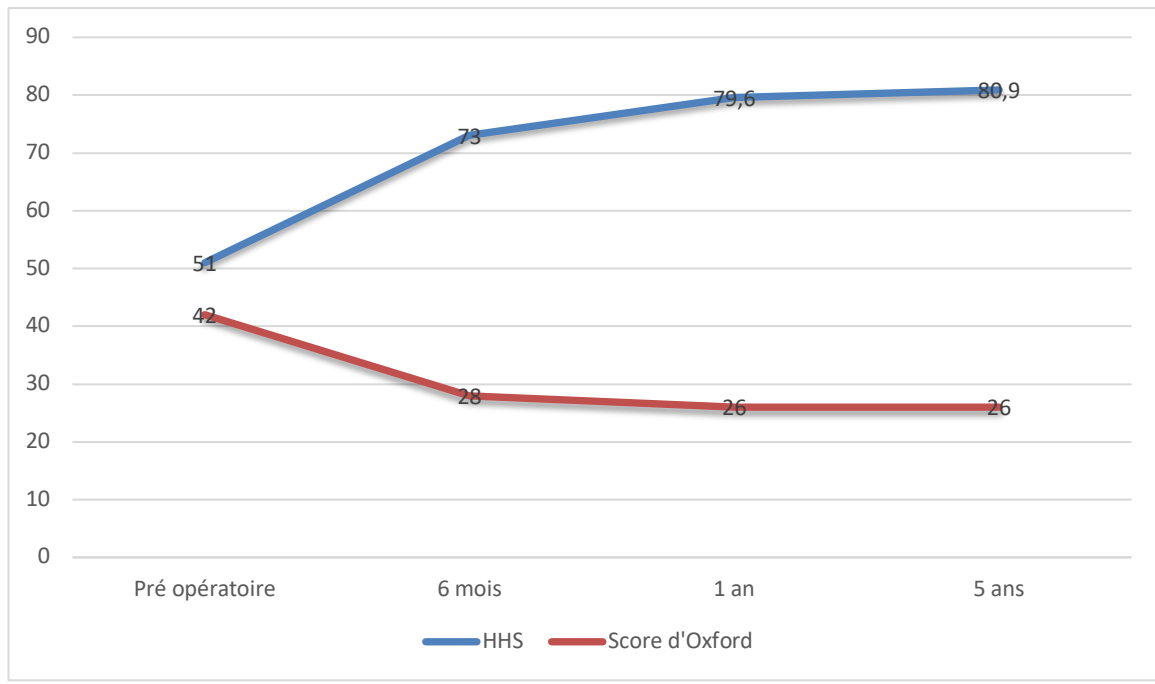


Figure 6 : Courbe d'évolution des scores fonctionnels

Complications :

Six patients (13%) ont nécessité une reprise chirurgicale. Les causes étaient une infection profonde pour trois cas. Les trois cas ont été résolus par un lavage-synovectomie et changement des implants modulaires sans ablation de la tige à 1 mois pour deux patients et à 3 mois pour le dernier cas. Il ne s'agissait pas de récurrence infectieuse due à la reprise initiale. Les causes de révision de la PTH initiale étaient une fracture péri-prothétique pour deux d'entre eux et une rupture d'implant pour le dernier.

Une fracture de grand trochanter a été ostéosynthésée par plaque crochet à 15 jours post-opératoire suite à une chute mécanique au cours de la rééducation.

Une pseudarthrose de volet fémoral a nécessité une décortication-greffe avec ostéosynthèse par plaque crochet sans changement de la tige à 15 mois de l'intervention initiale.

Enfin, un tableau de luxations récidivantes précoces avec antéversion correcte de la tige (15°) a motivé une reprise pour mise en place d'une cupule double mobilité (Quattro Lepine™). En per-opératoire, une mobilité de l'implant fémoral en métaphysaire a motivé un changement de ce dernier pour une tige longue cimentée (Profemur™). Les contrôles

radiographiques avant l'explantation ne montraient aucun signe de descellement. Il s'agit de l'unique cas d'explantation d'implant dans notre étude.

Résultats radiologiques :

Nous n'avons retrouvé dans notre étude aucune migration significative de l'implant ni aucune rupture de clavettes. L'ostéointégration était de 100%, avec un score de *Engh et Massin* moyen à 23 [13–27] au dernier recul.

Deux patients ont présenté des espaces clairs autour de la tige dans au moins 3 zones à un an de suivi (*Figure 7*). Aucun de ces patients n'a bénéficié d'une reprise chirurgicale et tous les espaces clairs étaient stables entre la radiographie à 1 an et celle au dernier suivi. Les scores fonctionnels de ces patients n'étaient pas altérés par rapport aux autres patients notamment sur l'évaluation de la douleur comme démontré dans le *Tableau 5*.

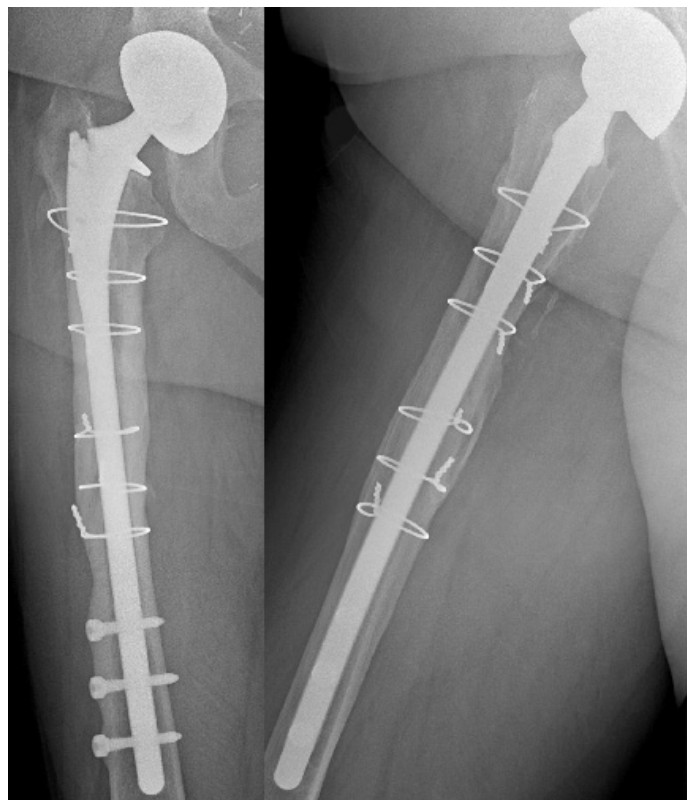


Figure 7. Espaces clairs radiologiques autour de l'implant à 1 an de suivi

Implant	Espaces clairs	HHS au dernier recul	Score de Engh et Massin		
			6 mois	1 an	dernier recul
#2	Zone 1	83,8	16	22	22
#7	Zone 1	79,8	17	17	17
#11	Zone 7	87	12	12	12
#18	Zones 1, 7, 8, 14	91	12	12	12
#25	Zone 1	88	14,5	14,5	14,5
#33	Zones 1, 6	97,8	17	17	17
#38	Zones 1, 6, 7	87	16	16	16

Tableau 5 : Espaces clairs radiologiques au dernier recul et localisation en fonction des zones de Gruen et scores fonctionnels.

DISCUSSION

Notre étude confirme que la tige non cimentée verrouillée Uption™ présente une excellente survie dans les cas de reprise de prothèse totale de hanche avec de bons résultats cliniques et radiologiques à moyen terme.

Justification biomécanique des tiges verrouillées

L'intérêt des tiges non cimentées verrouillées a été démontré dans la littérature notamment avec une étude biomécanique de *Mahomed et al.*¹³ prouvant leur bonne résistance aux contraintes axiales et rotatoires avec une augmentation de la stabilité rotatoire de 320% et de la stabilité axiale de 230%. Elles permettent ainsi d'apporter une réponse fiable aux reprises de PTH avec ostéopénie majeure au niveau de l'isthme en transférant l'ancrage en diaphysaire.

Point sur la survie dans la littérature

Notre taux de reprise chirurgicale est inférieur aux résultats de la littérature. Dans une étude de 2016, *El Bakoury et al.* ont rapporté un taux d'explantation de 17,8%²². Il y étudiait la tige Cannulok™ Plus hip system, une tige verrouillée entièrement enduite d'hydroxiapatite (Orthodynamics Ltd®, Gloucestershire, UK.) dans le cadre des reprises de PTH pour fractures péri-prothétiques uniquement chez des patients de plus de 75 ans, ce qui peut expliquer son taux de reprise supérieur au nôtre. En 2009, *Phillipot et al.* ont rapporté un taux de reprise de 20,9%¹⁸ en étudiant la tige REEF™ (du même type que la tige Cannulok™) chez 43 patients dans les reprises de PTH pour descellement aseptique et fracture péri-prothétique, en excluant les infections, avec un suivi moyen de 58 mois. Enfin, *Druon et al.* en 2013 retrouvaient un taux de reprise à 10,6%²³. Leur étude incluait les reprises de PTH toutes étiologies confondues par la tige Renaissance™ et la majeure partie de leurs reprises étaient dues à des luxations (75%) Le score *Vivès* modifié SOFCOT lors de la reprise était de 3 dans 31% des cas contre 68% dans notre étude, ce qui pourrait expliquer un taux de reprise plus faible.

Bilan clinique et radiologique

L'amélioration des scores fonctionnels tant subjectifs qu'objectifs était également superposable aux données de la littérature. *Mertl et al.* en 2011 ont rapporté un score de

Harris moyen à 81²⁴. En 2013, *Druon et al.*²³ retrouvaient une augmentation de 32 points du score de Harris avec une population comparable à la nôtre.

Radiologiquement, nos résultats étaient comparables avec les autres études. En 2009, *Phillipot et al.*¹⁸ ne retrouvaient aucune migration de tige avec la prothèse REEF™, avec un recul identique au nôtre. En 2017, *El Bakoury et al.*²² retrouvaient un taux d'ostéointégration à 95,8% dans son étude de survie de la tige Cannulok™ dans le cadre des fractures péri-prothétiques à 5 ans de recul.

Bien que dans notre série certains patients présentent des espaces clairs radiographiques au dernier recul, ces résultats radiologiques sont à pondérer car il ne semble pas y avoir de concordance entre espaces clairs radiologique et retentissement clinique. En effet, dans notre étude les patients présentant des espaces clairs radiologique péri-prothétiques avaient des scores fonctionnels comparables aux patients n'en présentant pas, comme dans d'autres études de la littérature^{25,26}.

Intérêt du revêtement complet et du dessin

La tige Uption™ présente un revêtement complet de titane poreux et d'hydroxyapatite, ce qui pourrait avoir son importance. En 2011, *Mertl et al.* comparaient les différentes tiges verrouillées en fonction de leur design et de leur surface de couverture. Les tiges revêtues uniquement dans leur portion métaphysaire obtenaient de moins bons résultats que les tiges entièrement recouvertes, tant d'un point de vue fonctionnel, radiologique que sur le taux de survie global.^{24,27,28}

Dans une étude de 2020 comparant deux tiges de révision à verrouillage distal, *Pommepuy et al.*²⁹ confirmaient ces résultats. Ils décrivaient un taux de survie plus élevé et de meilleurs résultats fonctionnels avec l'implant ayant la surface de couverture la plus importante et le design le plus anatomique.

Volkman et al., dans une étude de 2003 étudiant les reprises de PTH par la tige verrouillée non cimentée BiONACT™, avançaient que les reprises cimentées classiques pouvaient, par l'apport du ciment, limiter la recolonisation osseuse péri-prothétique. Dans son étude ils mettaient en évidence une reconstruction osseuse dans les zones I, II, VI et VII de Gruen. Ils avançaient également l'apport de l'abord transfémoral apportant des facteurs de consolidation osseuse au fémur proximal souvent siège d'ostéopénie. Ces résultats étaient

confirmés lors d'une étude histologique réalisée à l'ablation des clavettes de la tige, à distance de l'intervention, pour transférer l'ancrage de l'implant en métaphysaire une fois qu'une reconstruction osseuse suffisante était obtenue³⁰.

Une autre spécificité de la tige Uption™ est son dessin courbe. En effet, cette forme plus anatomique apporterait de meilleurs résultats que les tiges droite plus anciennes comme décrits dans une étude comparative de *Pommepuy et Migaud* en 2016 et confirmés en 2020^{29,31}.

Quelles alternatives aux reprises par implants verrouillés ?

Les tiges verrouillées viennent donc en alternative à d'autres solutions thérapeutiques présentant chacune quelques limites. En effet, les implants cimentés dans le cadre de reprise de PTH, présentent des taux de complications élevés notamment sur le descellement. *Kavanagh et al.*, dans une étude portant sur 166 révisions de PTH par implant cimenté, retrouvaient un taux de descellement de 44% des implants fémoraux³². *Schmale et al.* rapportaient, dans une étude de 86 cas comparant les reprises de PTH par implants cimentés (Centralign™, Precoat™, Precoat-Iowa™, Zimmer Warsaw, IN) et prothèses sans ciment à revêtement poreux proximal (BIAS revision™ et Multilock™ Zimmer Warsaw, IN), un taux de complication et de descellement significativement plus élevé au recul de 4 ans pour les tiges cimentées⁶. Le taux de reprise était de 21% pour les implants cimentés, majoritairement pour descellement aseptique, contre 7% pour les prothèses sans ciment.

Néanmoins dans une étude sur les indications des reprises cimentées, *Roussot et al.*³³, rappellent que les reprises cimentées avec impaction de greffon osseux permettent également de faire face aux reprises itératives de PTH avec des résultats satisfaisants comme le confirment les travaux de *Ten Have et al.*³⁴ en 2012, réalisant cette procédure avec mise en place d'une tige cimentée Exeter™ (Stryker). Ils rapportaient un taux de survie de 77,4% à 11 ans et une amélioration du score de Harris de 33 points en moyenne au dernier recul.

Les implants non cimentés, non verrouillés ont démontré de bons résultats dans certaines études, comme celle de *Bonnel et al.* en 2004¹⁰. Ils y étudiaient la tige PFM-R™ (Protek, Sulzer Orthopedics®), une tige modulaire, et rapportaient à 3 ans de recul une amélioration des scores fonctionnels et un taux de reprise de 3%. Néanmoins, 16% des implants montraient des signes d'enfoncement ou de varisation.

*Weiss et al.*¹¹ dans une étude comparant une tige du même type, la MP reconstruction™ modulaire non verrouillée (LINK®) aux tiges cimentées (Lubinus™, Exeter™ et Spectron™), révélait un taux de ré-intervention significativement plus bas dans le groupe cimenté dû à un grand nombre de luxation de l'implant sans ciment qu'ils expliquaient par une possible rétroversion de l'implant en post-opératoire dû à un défaut de résistance aux contraintes rotatoires.

Quid de la modularité

Pour s'adapter au mieux au problème d'ostéolyse majeure sur certaines reprises de PTH certains se tournent vers la modularité. Le choix des pièces proximales modulaires permet selon les auteurs une restauration précise de l'antéversion, de l'offset et de la longueur. *Respreto*³⁵ dans une étude de 2011 rapporte une restauration de l'offset dans 66% des cas et de l'inégalité de longueur dans 78% des cas avec la tige modulaire Restauration™ (Stryker®), un implant enduit d'hydroxyapatite non verrouillé.

*Druon et al.*²³ dans une étude de 2012 optaient pour une tige modulaire verrouillée sans ciment, décrite comme un implant permettant de s'adapter au mieux à l'anatomie du fémur et donc d'augmenter la tenue métaphysaire par « *press-fit* » plus important. Dans cette série prospective de 47 cas au recul de 5 ans, ils rapportaient un taux de reprise de 10,6% (majoritairement pour luxation) et une amélioration des scores de Harris. Cet implant expose néanmoins aux fractures d'implant et à la corrosion lié à la modularité^{36,37}.

En effet en 2017, *Dumoulin et Roche*³⁸ rapportent un taux de fracture d'implant important de 33% à 15 ans dans une étude sur la PFM-R™. Les bons résultats de *Bonnel*¹⁰ sur la même tige à 3 ans de recul décrits plus haut sont donc peut être trop optimistes au vu de son faible recul. *Benoist et al*³⁹ déplorent 18% de fractures ou désassemblage d'implant pour la tige à double modularité verrouillée et revêtue Extrême™ (Amplitude®).

Suite à une revue de la littérature en 2018 regroupant 24 cas de rupture d'implant modulaire de reprise, *Fink et al.*⁴⁰ rapportaient comme facteur commun de rupture, la combinaison d'une ostéointégration de la partie distale et de l'absence de support osseux proximal, imposant donc d'importantes contraintes à la jonction modulaire. Ils proposaient d'associer un composant distal plus court avec un composant proximal long afin de déplacer la zone de contrainte en os sain diaphysaire. La tige Uption™ évite tout risque de corrosion et de rupture en raison de son caractère monobloc.

Intérêt de l'appui immédiat :

Dans notre étude, la tige Uption™ a permis une reprise immédiate de l'appui complet dans 78% des cas, contrairement aux autres études de la littérature où l'appui était systématiquement différé de 6 à 8 semaines^{18,22,23}. Une seule étude, à notre connaissance, de *Kaba et al.* en 2017 étudiant la tige Ultime®, une tige modulaire verrouillée partiellement revêtue imaginée par *Vivès*, préconisait une reprise précoce de l'appui.

Ce point est d'ailleurs un des arguments apportés par *Pallaver et al.*⁵ dans une étude observationnelle analysant la survie de la tige cimentée Virtec straight™, en justifiant qu'un appui complet était permis d'emblée dans les reprises cimentées.

Forces et limites de l'étude :

Les limites de notre étude sont liées à une cohorte de faible effectif et sur le caractère rétrospectif et monocentrique de l'étude. La faible fréquence de ce type d'intervention et la difficulté de suivi à moyen terme expliquent ces limites. De plus, l'inclusion de toutes les étiologies de reprise pourrait induire un biais de sélection sur les résultats fonctionnels et le taux de complication. En effet, il est probable que les fractures péri-prothétiques soient de moins bon pronostic. Le nombre important d'opérateurs dans notre étude peut être à l'origine d'un biais de confusion. Cependant, le recul minimal de 5 ans et le suivi par des scores objectifs, subjectifs et standardisés à chaque consultation apportait une force à notre suivi. Ce qui nous amène à penser qu'une étude prospective comparative de plus grande ampleur et sur un recul plus long est nécessaire pour pouvoir valider les bons résultats cliniques et radiologiques retrouvés de l'implant Uption™.

CONCLUSION

La tige Uption™ présente de bons résultats cliniques et radiologiques au recul minimal de 5 ans dans la chirurgie de reprise de prothèse totale de hanche. Les résultats de notre étude concordent avec les données de la littérature. Cette tige verrouillable non cimentée apporte une alternative thérapeutique fiable et reproductible aux tiges longues cimentées et permet, par son caractère monobloc de se soustraire aux ruptures d'implants et corrosion lié à la modularité. Elle permet dans la majorité des cas de redonner un appui précoce à des patients souvent fragiles.

Une étude comparative prospective randomisée avec une population plus importante pourrait être intéressante afin de conforter les bons résultats cliniques et radiologiques de cet implant.

BIBLIOGRAPHIE

1. Patel, A., Pavlou, G., Mújica-Mota, R. E. & Toms, A. D. The epidemiology of revision total knee and hip arthroplasty in England and Wales: a comparative analysis with projections for the United States. A study using the National Joint Registry dataset. *Bone Jt. J.* **97-B**, 1076–1081 (2015).
2. Migaud, H., Gabrion, A. & Mertl, P. Distally locked stem for complex femoral revision. *Oper. Tech. Orthop.* **14**, 130–136 (2004).
3. Gwam, C. U. *et al.* Current Epidemiology of Revision Total Hip Arthroplasty in the United States: National Inpatient Sample 2009 to 2013. *J. Arthroplasty* **32**, 2088–2092 (2017).
4. García-Rey, E., Cruz-Pardos, A. & Fernández-Fernández, R. Revision Total Hip Arthroplasty: Complications and Results. in *Revision Total Joint Arthroplasty* (ed. Rodríguez-Merchán, E. C.) 75–82 (Springer International Publishing, 2020).
5. Pallaver, A. *et al.* Long-term results of revision total hip arthroplasty with a cemented femoral component. *Arch. Orthop. Trauma Surg.* **138**, 1609–1616 (2018).
6. Schmale, G. A., Lachiewicz, P. F. & Kelley, S. S. Early failure of revision total hip arthroplasty with cemented precoated femoral components. *J. Arthroplasty* **15**, 718–729 (2000).
7. Ong, A., Wong, K. L., Lai, M., Garino, J. P. & Steinberg, M. E. Early failure of precoated femoral components in primary total hip arthroplasty. *J. Bone Joint Surg. Am.* **84**, 786–792 (2002).
8. Carrera, L., Haddad, S., Minguell, J., Amat, C. & Corona, P. S. Mid-Term Outcomes and Complications with Cementless Distal Locking Hip Revision Stem with Hydroxyapatite Coating for Proximal Bone Defects and Fractures. *J. Arthroplasty* **30**, 1035–1040 (2015).
9. Schuh, A., Werber, S., Holzwarth, U. & Zeiler, G. Cementless modular hip revision arthroplasty using the MRP Titan Revision Stem: outcome of 79 hips after an average of 4 years follow-up. *Arch. Orthop. Trauma Surg.* **124**, 306–309 (2004).
10. Bonnel, F., Canovas, F., Roussanne, Y., Faline, A. & Le Beguec, P. Utilisation de la tige fémorale modulaire de révision (PFM-R©) non cimentée après prothèse totale de hanche descellée : à propos de 31 cas. *Rev. Chir. Orthopédique Réparatrice Appar. Mot.* **90**, 173 (2004).
11. Weiss, R. J., Stark, A. & Kärrholm, J. A modular cementless stem vs. cemented long-stem prostheses in revision surgery of the hip: A population-based study from the Swedish Hip Arthroplasty Register. *Acta Orthop.* **82**, 136–142 (2011).
12. Tyson, Y., Rolfson, O., Kärrholm, J., Hailer, N. P. & Mohaddes, M. Uncemented or cemented revision stems? Analysis of 2,296 first-time hip revision arthroplasties performed

due to aseptic loosening, reported to the Swedish Hip Arthroplasty Register. *Acta Orthop.* **90**, 421–426 (2019).

13. Mahomed, N., Schatzker, J. & Hearn, T. Biomechanical analysis of a distally interlocked press-fit femoral total hip prosthesis. *J. Arthroplasty* **8**, 129–132 (1993).

14. Bonneville, P. Classifications des pertes osseuses lors des révisions des arthroplasties de hanche – Versants fémoral et acétabulaire. in *Reprise des prothèses de hanches* 85–100 (Elsevier, 2010).

15. Nilsson, A. & Bremander, A. Measures of hip function and symptoms: Harris Hip Score (HHS), Hip Disability and Osteoarthritis Outcome Score (HOOS), Oxford Hip Score (OHS), Lequesne Index of Severity for Osteoarthritis of the Hip (LISOH), and American Academy of Orthopedic Surgeons (A. *Arthritis Care Res.* **63**, S200–S207 (2011).

16. Delaunay, C., Epinette, J.-A., Dawson, J., Murray, D. & Jolles, B.-M. Validation de la version française du score de hanche Oxford-12. *Rev. Chir. Orthopédique Traumatol. - Vol 95 - N° 2 - P 107-116* (2009).

17. Vielpeau, C., Elmoataz, H. C., Texier, H. & Geffard, A. Interêts et limites des greffons morcelés impactés. *Rev Chir Orthop Reparatrice Appar Mot* p.86 (2000).

18. Philippot, R., Delangle, F., Verdote, F.-X., Farizon, F. & Fessy, M.-H. Femoral deficiency reconstruction using a hydroxyapatite-coated locked modular stem. A series of 43 total hip revisions. *Orthop. Traumatol. Surg. Res.* **95**, 119–126 (2009).

19. Juanico, M. *et al.* Les longues tiges fémorales verrouillées recouvertes d'hydroxyapatite : effet sur le stock osseux et analyse des échecs précoces. *Rev. Chir. Orthopédique Traumatol.* **98**, S127–S137 (2012).

20. Gruen, T. A., McNeice, G. M. & Amstutz, H. C. 'Modes of failure' of cemented stem-type femoral components: a radiographic analysis of loosening. *Clin. Orthop.* 17–27 (1979).

21. Engh, C. A., Massin, P. & Suthers, K. E. Roentgenographic Assessment of the Biologic Fixation of Porous-Surfaced Femoral Components: *Clin. Orthop.* **NA**;, 107???128 (1990).

22. El-Bakoury, A., Hosny, H., Williams, M., Keenan, J. & Yarlaga, R. Management of Vancouver B2 and B3 Periprosthetic Proximal Femoral Fractures by Distal Locking Femoral Stem (Cannulok) in Patients 75 Years and Older. *J. Arthroplasty* **32**, 541–545 (2017).

23. Druon, J., Aubault, M., Le Nail, L. & Rosset, P. Tige fémorale de reprise avec revêtement complet d'hydroxyapatite, modulaire et à verrouillage distal. Série prospective de 47 tiges au recul minimum de cinq ans. *Rev. Chir. Orthopédique Traumatol.* **99**, S72–S76 (2013).

24. Mertl, P. *et al.* Distal locking stem for revision femoral loosening and peri-prosthetic

fractures. *Int. Orthop.* **35**, 275–282 (2011).

25. Mouttet, A., Louis, M.-L. & Sourdet, V. The EUROP total knee prosthesis: A ten-year follow-up study of a posterior cruciate-retaining design. *Orthop. Traumatol. Surg. Res.* **97**, 639–647 (2011).

26. Dehl, M. *et al.* Total knee arthroplasty with the Medial-Pivot knee system: Clinical and radiological outcomes at 9.5 years' mean follow-up. *Orthop. Traumatol. Surg. Res.* **104**, 185–191 (2018).

27. Migaud, H. & Courpied, J. Reprise fémorale dans les arthroplasties de la hanche. *Symposium de la Sofcot* (1999).

28. Miletic, B. *et al.* De-escalation exchange of loosened locked revision stems to a primary stem design: Complications, stem fixation and bone reconstruction in 15 cases. *Orthop. Traumatol. Surg. Res.* **98**, 138–143 (2012).

29. Pommepuy, T. *et al.* Influence of geometry and extent of coating on survival of cementless distal-locking revision stems at 7 to 18 years. *J. Arthroplasty* **0**, (2020).

30. Volkmann, R., Bretschneider, C., Eingartner, C. & Weller, S. Revision arthroplasty--femoral aspect: the concept to solve high grade defects. *Int. Orthop.* **27 Suppl 1**, S24-28 (2003).

31. Pommepuy, T. *et al.* Influence du traitement de surface sur la survie de 2 modèles de pivots verrouillés au recul minimal de 10ans. Comparaison de 101 tiges Ultime versus 109 pivots Linea de révision. *Rev. Chir. Orthopédique Traumatol.* **102**, S145 (2016).

32. Kavanagh, Ilstrup & Fitzgerald. Revision total hip arthroplasty. *JBJS* **67**, p 517-526 (1985).

33. Roussot, M. A., Vles, G. F. & Haddad, F. S. The role of cemented stems in revision total hip arthroplasty. *Semin. Arthroplasty* **29**, 177–182 (2018).

34. ten Have, B. L. E. F., Brouwer MD, R. W., van Biezen, F. C. & Verhaar, J. A. N. Femoral revision surgery with impaction bone grafting: 31 hips followed prospectively for ten to 15 years. *J. Bone Joint Surg. Br.* **94-B**, 615–618 (2012).

35. Restrepo, C., Mashadi, M., Parvizi, J., Austin, M. S. & Hozack, W. J. Modular Femoral Stems for Revision Total Hip Arthroplasty. *Clin. Orthop. Relat. Res.* **469**, 476–482 (2011).

36. Norman, P., Iyengar, S., Svensson, I. & Flivik, G. Fatigue Fracture in Dual Modular Revision Total Hip Arthroplasty Stems. *J. Arthroplasty* **29**, 850–855 (2014).

37. Fernández-Fernández, R., Cruz-Pardos, A. & García-Rey, E. Revision Total Hip Arthroplasty: Epidemiology and Causes. in *Revision Total Joint Arthroplasty* (ed. Rodríguez-Merchán, E. C.) 43–57 (Springer International Publishing, 2020).

38. Dumoulin, Q. *et al.* Assessment of a press-fit proximal femoral modular reconstruction implant (PFMR®) at 14.5 years. A 48-case series with a disturbing rate of implant fracture. *Orthop. Traumatol. Surg. Res.* **104**, 317–323 (2018).
39. Benoist, J., Lambotte, J.-C., Polard, J.-L. & Hutten, D. High rate of fracture in the cementless modular Extrême™ (Mark I) femoral prosthesis in revision total hip arthroplasty: 33 cases at more than 5 years' follow-up. *Orthop. Traumatol. Surg. Res.* **99**, 915–921 (2013).
40. Fink, B. What can the surgeon do to reduce the risk of junction breakage in modular revision stems? *Arthroplasty Today* **4**, 306–309 (2018).
41. Kaba, A. *et al.* Reprise par tige fémorale verrouillée dans les fractures péri prothétiques à propos de 53 cas. *Journ. Outremer Orthopédie* (2016).

ANNEXES

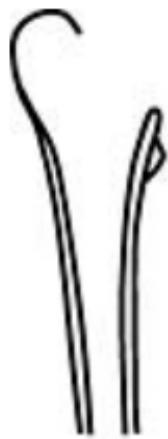Annexe 1 - Classification Vivès modifié SOFCOT 1988 :

Stade I : les corticales sont amincies mais correctes avec une lyse plus ou moins importante du Merkel

Stade II : la corticale latérale est très amincie, mais la corticale médiale amincie reste correcte

Stade III : la corticale latérale est très amincie et la corticale médiale en partie détruite sous le petit trochanter,

Stade IV : le fémur est pellucide ou disparu.



Stade I



Stade II



Stade III



Stade IV

Annexe 2 - Score de Harris

Score de Harris (à évaluer par le clinicien)

100 pour une hanche parfaite, 0 pour un très mauvais résultat

DOULEUR (44)

- 0 : - Totalement invalide, douleurs permanentes même au lit
- 10 : - Douleur marquée, limitation grave des activités
- 20 : - Douleur modérée mais tolérable, entraînant quelques limitations à l'activité ordinaire ou du travail, occasionnelle pouvant exiger des médicaments anti-douleur plus forts que les antalgiques mineurs
- 30 : - Légère douleur, aucun effet sur les activités habituelles. Peut parfois survenir après une activité inhabituelle. Peut prendre des antalgiques mineurs
- 40 : - Légère, occasionnelle, n'entraînant aucune limitation des activités
- 44 : - Aucune

PERIMETRE DE MARCHE (11)

- 0 : - lit et chaise
- 2 : - dans la maison
- 5 : - 10 à 15 minutes
- 8 : - 30 minutes
- 11 : - illimité

ACTIVITES – CHAUSSURES – CHAUSSETTES (4)

- 0 : - incapacité de mettre les chaussettes ou nouer les lacets
- 2 : - avec difficulté
- 4 : - avec aisance

TRANSPORT PUBLIC (1)

- 0 : - impossible d'utiliser les transports publics (bus)
- 1 : - capable d'utiliser les transports (bus)

BOITERIE (11)

- 0 : - sévère ou incapable de marcher
- 5 : - modérée
- 8 : - légère
- 11 : - aucune

SOUTIEN (11)

- 0 : - deux béquilles ou incapable de marcher
- 2 : - deux cannes
- 3 : - une béquille
- 5 : - canne la plupart du temps
- 7 : - canne pour de longues promenades
- 11 :- aucune

ESCALIERS (4)

- 0 : - impossible de monter et descendre
- 1 : - possible mais de manière non orthodoxe
- 2 : - normalement, à l'aide d'une rampe
- 4 : - normalement, sans la rampe

ASSIS (5)

- 0 : - impossible de s'asseoir confortablement sur une chaise
- 3 : - sur une chaise pendant 30 minutes
- 5 : - confortablement sur une chaise ordinaire pendant une heure

MOBILITES (5)

si flexion 0-110°, si abduction 0-20°, si adduction 0-15°, si rotation externe 0-15°.

En dehors de ces limite il faut attribuer les 5 points de la façon suivante
multiplier le nombre de degrés possibles dans le volant de mobilité que présente la hanche par l'index qui lui correspond

- Flexion entre 0 et 45° : nombre de degrés multiplié par 1.0*
- Flexion entre 45 et 90° : nombre de degrés multiplié par 0.6*
- Flexion entre 90 et 110° : nombre de degrés multiplié par 0.3*
- Abduction entre 0 et 15° : nombre de degrés multiplié par 0.8*
- Abduction entre 15 et 20° : nombre de degrés multiplié par 0.3*
- Abduction >20° : nombre de degrés multiplié par 0*
- RE entre 0 et 15° : nombre de degrés multiplié par 0.4*
- RE >15° : nombre de degrés multiplié par 0*
- RI qq soit le nbre de degré : nombre de degrés multiplié par 0*
- Adduction entre 0 et 15° : nombre de degrés multiplié par 0.2*

Total maximum : 100.5 qui donneront donc les 5 points pour le chapitre mobilité

ABSENCE D'ATTITUDE VICIEUSE (4)

- 1 point pour moins de 30° de flessum
- 1 point pour moins de 10° d'adductum
- 1 point pour moins de 10° d'attitude vicieuse en rotation interne
- 1 point pour inégalité de longueur de moins de 3.2 cm

Annexe 3 - Score d'Oxford :

NOM : _____ Prénom : _____
 Name : _____ First name
 Date du jour : ___/___/___ Côté opéré : droit gauche
Date of birth : day/month/year operated side : right left

Cochez une seule case pour chaque question
only one answer is valid per question

- Durant les 4 dernières semaines...** Comment décririez-vous la douleur que vous avez habituellement ressentie dans votre hanche?
For the last four weeks how would you describe the pain you have usually experienced at your hip?

Aucune
No pain

Minime minimal Légère light Modérée moderate Sévère severe
- Durant les 4 dernières semaines...**
For the last four weeks
 Avez-vous eu des difficultés pour vous laver et vous sécher le corps
 Did you experience difficulties washing and drying your entire body
 Because of your hip condition
 vous même (des pieds à la tête) à cause de votre hanche ?

Aucune difficulté Difficultés minimes Difficultés modérées Difficultés majeures Impossible à réaliser

no difficulty minimal diff. Moderate diff . sérieux Dif. impossibility
- Durant les 4 dernières semaines...**
For the last four weeks
 Avez-vous eu des difficultés à cause de votre hanche pour entrer ou sortir d'une voiture ou pour utiliser les transports en commun ?
 Did you experience difficulties, due to your hip condition, to get into a cab or to use mass transportation ? (irrelevantly of the transport means used)
 (quelque soit le mode de transport utilisé)

Aucune difficulté Difficultés minimes Difficultés modérées Difficultés majeures Impossible à réaliser

no difficulty minimal diff. Moderate diff . sérieux Dif. impossibility
- Durant les 4 dernières semaines...**
For the last four weeks
- Durant les 4 dernières semaines...**
For the last four weeks
 Avez-vous été capable de mettre seul(e) vos bas, collants ou chaussettes?
 Were you able, with no assistance, to put yourself your hoses, your pantie-hose, your socks?
 Yes easily with little difficulties with some dif. With a lot of dif. No impossible

Oui, facilement Avec très peu de difficultés Avec quelques difficultés Avec beaucoup de difficultés Non, impossible
- Durant les 4 dernières semaines...**
For the last four weeks
 Avez-vous pu faire tout(e) seul(e) des courses pour la maison?
 For the last four weeks were you able, with no assistance to do your household shopping
 Yes easily with little difficulties with some dif. With a lot of dif. No impossible

Oui, facilement Avec très peu de difficultés Avec quelques difficultés Avec beaucoup de difficultés Non, impossible
- Durant les 4 dernières semaines...**
For the last four weeks
 Combien de temps pouviez vous marcher (sans vous arrêter) avant que la douleur dans votre hanche ne devienne très importante? (avec ou sans canne)
 No pain
 For more than 30 minutes - from 16 to 30 min. From 5 to 15 min. Around the house only- Impossibility to walk or severe pain

Pas de douleur ou plus de 30 minutes De 16 à 30 minutes De 5 à 15 minutes Autour de la maison seulement Marche Impossible ou douleur sévère

Cochez une seule case pour chaque question
- Durant les 4 dernières semaines...**
For the last four weeks
 Avez-vous pu monter un étage par les escaliers?
 Yes easily with little difficulties with some dif. With a lot of dif. No impossible

Oui, facilement Avec très peu de difficultés Avec quelques difficultés Avec beaucoup de difficultés Non, impossible
- Durant les 4 dernières semaines...**
For the last four weeks
 Après être resté assis (pour un repas par exemple), quel degré de douleur avez-vous ressenti en vous levant de la chaise à cause de votre hanche?
 No pain at all ; slightly painful; moderately painful; seriously painful; unbearable

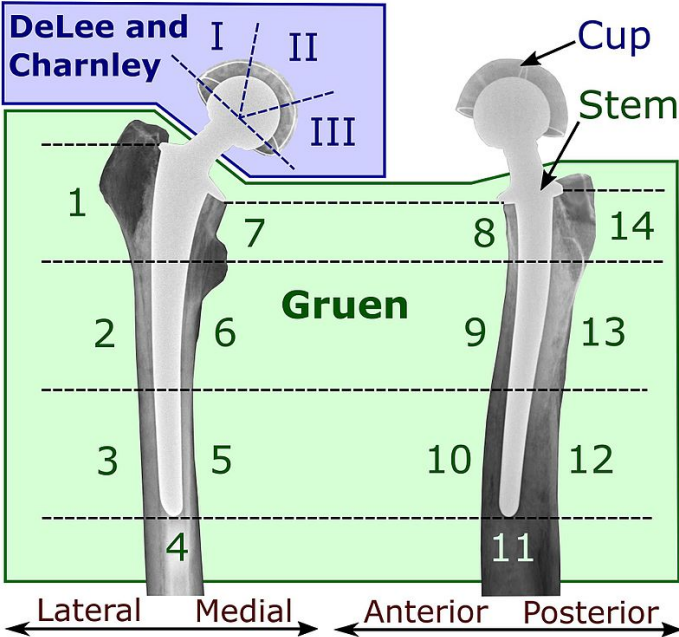
Pas douloureux du tout Légèrement douloureux Modérément douloureux Très douloureux Insupportable
- Durant les 4 dernières semaines...**
For the last four weeks
 Avez-vous boité en marchant, à cause de votre hanche?
 Rarely or never ; sometimes or just during the start; often and non exclusively during the start; most of the time, permanently .

Rarement ou jamais Quelquefois, ou juste au début Souvent, pas seulement au début La plupart du temps Tout le temps
- Durant les 4 dernières semaines...**
For the last four weeks
 Avez-vous ressenti au niveau de votre hanche malade (ou opérée) une douleur soudaine, vive et intense (en coup de poignard, spasme, en vrille, etc ...) ?
 Never ; only once or twice ; few days ; most of the days ; every single day

Jamais Seulement 1 ou 2 jours Quelques jours La plupart des jours Chaque jour
- Durant les 4 dernières semaines...**
For the last four weeks
 La douleur de votre hanche vous a-t-elle gêné(e) dans votre travail ou vos activités habituelles (taches ménagères comprises)?

Pas du tout Un peu Modérément Fortement Tout le temps
- Durant les 4 dernières semaines...**
For the last four weeks
 Avez-vous souffert de douleurs de votre hanche au lit la nuit?

Hip prosthesis zones



Résultats cliniques et radiologiques de la tige de reprise Uption™ (Biomet®) dans les reprises de prothèse totale de hanche : à propos d'une série de 44 cas

RESUMÉ

Introduction : Dans les années 1980 en France, les tiges verrouillées ont été développées pour les reprises complexes de prothèse totale de hanche. Une fixation diaphysaire distale permet une restauration de la longueur du membre et une meilleure stabilité axiale et rotatoire. L'objectif de notre travail était d'évaluer les résultats cliniques et radiologiques de l'implant non cimenté à verrouillage distal Uption™ (Zimmer-Biomet®) au recul minimal de 5 ans.

Matériel et méthode : Dans une étude rétrospective, monocentrique, observationnelle, ont été inclus tous les patients ayant subi une reprise chirurgicale de prothèse totale de hanche par l'implant Uption™ entre avril 2013 et janvier 2015. Il s'agit d'une tige fémorale courbe, entièrement revêtue de titane poreux et recouverte d'hydroxyapatite, verrouillable en distalité par deux ou trois clavettes. Notre critère de jugement principal était la reprise chirurgicale pour changement d'implant.

Résultats : Nous avons inclus 44 cas. Le recul minimal était de 5 ans. L'indication était un descellement fémoral pour 25 patients, 13 fractures péri-prothétiques, 3 changements pour infection et 3 fractures d'implant. Six patients ont subi une reprise chirurgicale (13%). Le score de Harris et le score d'Oxford moyen étaient respectivement de 81 et 26 au dernier recul. En cas de fracture péri-prothétique, la consolidation était acquise dans 98% des cas. Radiologiquement, il n'y a eu aucun enfoncement de tige et l'ostéointégration était acquise pour tous les cas. Le taux de survie de l'implant à 5 ans était de 98%.

Conclusion : Les tiges entièrement revêtues permettent une bonne reconstruction osseuse. Les implants verrouillables sont indiqués en cas de reprise complexe ou de fracture péri-prothétique. La tige Uption™ présente de bons résultats cliniques et radiologiques au recul minimal de 5 ans dans la chirurgie de reprise de prothèse totale de hanche. Elle apporte une alternative thérapeutique fiable et reproductible permettant de redonner un appui précoce.

Mots-clés : reprise, prothèse totale de hanche, tige verrouillée, non cimentée

ABSTRACT

Background: Distally locked stems were developed in response to the complex femoral revision needed after loosening or periprosthetic fractures. This principle of distal fixation provides axial and rotational stability. The aim of the study was to assess clinical and radiological results of treatment with a modern fully-coated locking stem: the Uption™ (Zimmer-Biomet®).

Methods: In a single center, retrospective, observational study, we included all patients who underwent femoral revision with an Uption™ stem between April 2013 and January 2015 in our university hospital. This implant is a curved stem that is fully-coated made of sanded titanium and hydroxyapatite (HA) with a collar made of TiAlV. This concept is based on primary distal fixation by 2 or 3 interlocking screws. The primary outcome was surgical revision.

Results: We included 44 revision cases. The minimum follow-up time was 5 years. There were 25 loosening, 13 periprosthetic fractures, 3 infections, and 3 modular taper breakages. Mean Harris and Oxford Hip Scores at the last follow-up were respectively 81 and 26. In cases of periprosthetic fractures, fracture union was achieved in 98% of the cases. Radiologically, no stem subsidence occurred, and bone ingrowth was obtained in all cases. There were no stem or screw breakages and no femoral fractures. The survival rate was 98% at 5 years.

Conclusion: Fully-coated stems enhance bone growth and reconstruction without addition of bone grafts. Using an Uption™ stem results in easy and strong initial fixation even in cases of severe bone loss, allowing early full weight-bearing.

Keywords: revision, total hip arthroplasty, locking stem, uncemented