



HAL
open science

Prise en charge dans un contexte d'usure et d'érosion sévère : conduite d'un traitement complexe

Tyara Girod de L'Ain

► **To cite this version:**

Tyara Girod de L'Ain. Prise en charge dans un contexte d'usure et d'érosion sévère : conduite d'un traitement complexe. Sciences du Vivant [q-bio]. 2020. dumas-03124961

HAL Id: dumas-03124961

<https://dumas.ccsd.cnrs.fr/dumas-03124961>

Submitted on 29 Jan 2021

HAL is a multi-disciplinary open access archive for the deposit and dissemination of scientific research documents, whether they are published or not. The documents may come from teaching and research institutions in France or abroad, or from public or private research centers.

L'archive ouverte pluridisciplinaire **HAL**, est destinée au dépôt et à la diffusion de documents scientifiques de niveau recherche, publiés ou non, émanant des établissements d'enseignement et de recherche français ou étrangers, des laboratoires publics ou privés.



Distributed under a Creative Commons Attribution - NonCommercial - NoDerivatives 4.0
International License

AVERTISSEMENT

Cette thèse d'exercice est le fruit d'un travail approuvé par le jury de soutenance et réalisé dans le but d'obtenir le diplôme d'État de docteur en chirurgie dentaire. Ce document est mis à disposition de l'ensemble de la communauté universitaire élargie.

Il est soumis à la propriété intellectuelle de l'auteur. Ceci implique une obligation de citation et de référencement lors de l'utilisation de ce document.

D'autre part, toute contrefaçon, plagiat, reproduction illicite encourt toute poursuite pénale.

UNIVERSITÉ DE PARIS

UFR D'ODONTOLOGIE - MONTROUGE

Année 2020

N° M036

THÈSE

POUR LE DIPLÔME D'ÉTAT DE DOCTEUR EN CHIRURGIE DENTAIRE

Présentée et soutenue publiquement le : 06 mai 2020

Par

Tyara GIROD DE L'AIN

**Prise en charge dans un contexte d'usure et d'érosion sévère :
conduite d'un traitement complexe**

Dirigée par Mme le Professeur Claudine Wulfman

JURY

M. le Professeur Bruno Gogly

Président

Mme le Professeur Claudine Wulfman

Assesseur

M. le Docteur Christophe Rignon-Bret

Assesseur

M. le Docteur Jean Claude Tavernier

Assesseur



Tableau des enseignants de l'UFR

DÉPARTEMENTS	DISCIPLINES	PROFESSEURS DES UNIVERSITÉS	MÂÎTRES DE CONFÉRENCES
1. DÉVELOPPEMENT, CROISSANCE ET PRÉVENTION	ODONTOLOGIE PÉDIATRIQUE	Mme DAVIT-BÉAL Mme DURSUN Mme VITAL	M. COURSON Mme JEGAT Mme SMAIL-FAUGERON Mme VANDERZWALM
	ORTHOPÉDIE DENTO-FACIALE		Mme BENAHMED M. DUNGLAS Mme KAMOUN Mme LE NORCY
	PRÉVENTION, ÉPIDÉMIOLOGIE, ÉCONOMIE DE LA SANTÉ ET ODONTOLOGIE LÉGALE	Mme FOLLIGUET M. PIRNAY	Mme GERMA M. TAVERNIER
2. CHIRURGIE ORALE, PARODONTOLOGIE, BIOLOGIE ORALE	PARODONTOLOGIE	Mme COLOMBIER Mme GOSSET	M. BIOSSE DUPLAN M. GUEZ
	CHIRURGIE ORALE	M. MAMAN Mme RADOI	Mme EJEIL M. GAULTIER M. HADIDA M. MOREAU M. NGUYEN Mme TAÏHI
	BIOLOGIE ORALE	Mme CHAUSSAIN M. GOGLY Mme SÉGUIER Mme POLIARD	M. ARRETO Mme BARDET (MCF) Mme CHARDIN M. FERRE M. LE MAY
3. RÉHABILITATION ORALE	DENTISTERIE RESTAURATRICE ENDODONTIE	Mme BOUKPESSI Mme CHEMLA	Mme BERÈS Mme BESNAULT M. BONTE Mme COLLIGNON M. DECUP Mme GAUCHER
	PROTHÈSES	Mme WULFMAN	M. CHEYLAN M. DAAS M. DOT M. EID Mme FOUILLOUX-PATEY Mme GORIN M. RENAULT M. RIGNON-BRET M. TRAMBA
	FONCTION-DYSFONCTION, IMAGERIE, BIOMATÉRIEAUX	M. SALMON	M. ATTAL Mme BENBELAID Mme BENOÎT A LA GUILLAUME (MCF) M. BOUTER M. CHARRIER M. CHERRUAU M. FLEITER Mme FRON CHABOUIS Mme MANGIONE Mme TILOTTA
	PROFESSEURS ÉMÉRITES	M. BÉRENHOLC Mme BRION M. LASFARGUES M. LAUTROU M. LEVY	M. PELLAT M. PIERRISNARD M. SAFFAR Mme WOLIKOW

Liste mise à jour le 04 novembre 2019

Remerciements

À M. le Professeur Bruno Gogly

Docteur en Chirurgie dentaire

Spécialiste qualifié en Médecine bucco-dentaire

Docteur de l'Université Paris Descartes

Habilité à Diriger des Recherches

Professeur des Universités, UFR d'Odontologie - Montrouge

Praticien Hospitalier, Assistance Publique-Hôpitaux de Paris

Cher Professeur, apprendre la chirurgie au sein de votre équipe de stomatologie fut une excellente expérience, qui m'a énormément appris humainement et techniquement. Vous avez toujours été de bon conseil. Je vous remercie fortement de m'avoir fait confiance et de m'avoir laissé la liberté de progresser et de soigner les patients de l'hôpital. Grâce à votre formation je réalise les chirurgies au cabinet avec sérénité et motivation.

À Mme le Professeur Claudine Wulfman

Docteur en Chirurgie dentaire

Spécialiste qualifiée en Médecine bucco-dentaire

Ancien interne des Hôpitaux

Docteur de l'Université Paris 13

Habilitée à Diriger des Recherches

Professeur des Universités, UFR d'Odontologie - Montrouge

Praticien Hospitalier, Assistance Publique-Hôpitaux de Paris

Je souhaite vous remercier pour la patience et la bienveillance que vous avez toujours eues à mon égard. Ce fut un honneur d'apprendre ce beau métier à vos côtés. Je n'oublie pas d'adapter au sein de ma pratique actuelle la recherche des soins les plus conservateurs et appropriés pour le patient. La technique développée et les interrogations que nous avons eues tout au long de l'élaboration de cette thèse, m'aideront pour ma future pratique.

À M. le Docteur Christophe Rignon-Bret

Docteur en Chirurgie dentaire

Docteur de l'Université Paris-Sud

Maitre de Conférences des Universités, UFR d'Odontologie - Montrouge

Praticien Hospitalier, Assistance Publique-Hôpitaux de Paris

Lauréat de l'Académie Nationale de Chirurgie dentaire

Je vous remercie de m'avoir transmis vos connaissances concernant la réalisation des prothèses amovibles. La rigueur et la précision que vous demandez dans la réalisation des soins m'ont permis de progresser et d'améliorer ma compréhension de cette complexe discipline. Je souhaite pouvoir toujours progresser tout en ayant en tête vos enseignements.

À M. le Docteur Jean Claude Tavernier

Docteur en Chirurgie dentaire

Docteur de l'Université Paris Descartes

Docteur en Sciences odontologiques

Maitre de Conférences des Universités, UFR d'Odontologie - Montrouge

Praticien Hospitalier, Assistance Publique-Hôpitaux de Paris

Chevalier de l'ordre national du mérite

Officier de l'ordre des palmes académiques

Je vous remercie d'avoir accepté de participer à notre Jury de thèse d'exercice. Vos enseignements ont toujours été d'un grand intérêt et je vous remercie pour votre patience et votre écoute.

Table des matières

INTRODUCTION	3
1 : CHOIX DE LA NOUVELLE DVO THERAPEUTIQUE.....	5
1.1 <i>Études portant sur la faisabilité d'une augmentation de la DVO</i>	5
1.2 <i>Les indicateurs de choix de la nouvelle DVO thérapeutique</i>	7
1.2.1 CAPACITE D'ADAPTATION : ATM ET COORDINATION NEURO MUSCULAIRE.....	8
1.2.2 ESTHETIQUE ET HAUTEUR FACIALE.....	8
1.2.3 COMPETENCE LABIALE	9
1.2.4 TYPOLOGIE SQUELETTIQUE	9
1.2.5 RELATION DES DENTS ANTERIEURES : RECOUVREMENT ET SURPLOMB	10
1.2.6 HAUTEUR PROTHETIQUE	11
1.3 <i>Analyse clinique</i>	12
1.4 <i>Étude sur l'articulateur et utilisation de la règle des tiers</i>	14
2 : RETABLIR UN CALAGE POSTERIEUR EN AUGMENTANT LA DVO	17
2.1 <i>Possibilités thérapeutiques</i>	17
2.1.1 LES OVERLAYS	17
2.1.2 LES TABLE TOPS ET VEENERLAYS	18
2.1.3 RESTAURATIONS ADHESIVES EN COMPOSITE	18
2.1.4 LA COURONNE PERIPHERIQUE ET LES RESTAURATIONS ADHESIVES EN CERAMIQUE (RAC)	18
2.1.5 LES PROTHESES AMOVIBLES PARTIELLES (PAP)	19
2.1.6 LES IMPLANTS	19
2.2 <i>Solutions retenues</i>	20
2.2.1 ADDITION PAR COMPOSITE EN METHODE DIRECTE AU NIVEAU DES DENTS 14, 34, 44.....	20
2.2.2 RESTAURATION ADHESIVE EN CERAMIQUE DE 45 REALISEE PAR CFAO DIRECTE	20
2.2.3 PROTHESES AMOVIBLES PARTIELLES DE TRANSITION MAXILLAIRE ET MANDIBULAIRE.....	22
2.2.4 PROTHESE AMOVIBLE PARTIELLE DEFINITIVE A CHASSIS METALLIQUE MAXILLAIRE ET MANDIBULAIRE.....	23
2.2.5 LES ETAPES DU TRAITEMENT.....	24
3 : AUGMENTER LA DVO EN ANTERIEUR ET RETABLIR LE GUIDAGE ANTERIEUR.....	27
3.1 <i>Planification prothétique à l'aide de la Classification ACE</i>	27
3.2 <i>Impact des troubles para fonctionnels sur les facettes en céramique</i>	30
3.3 <i>Choix thérapeutique</i>	33
3.4 <i>Illustration clinique : les étapes de réalisation des restaurations adhésives en céramique</i>	34
3.4.1 PREPARATIONS PERIPHERIQUES	34
3.4.2 IMMEDIATE DENTINE SEALING (IDS) ET REALISATION DES PROVISOIRES.....	35

3.4.3 EMPREINTE DES PREPARATIONS	36
3.4.4 MONTAGE DES MODELES SUR ARTICULATEUR ET TRANSFERT DES DONNEES AU PROTHESISTE.....	37
3.4.5 RECEPTION ET ESSAI CLINIQUE	38
3.4.6 COLLAGE DES RESTAURATIONS ADHESIVES	38
4 : MAINTENANCE ET SUIVI THERAPEUTIQUE	42
4.1 Réalisation d'une gouttière occlusale ou gouttière de reconditionnement musculaire.....	42
4.2 Thérapeutique parodontale de soutien.....	42
CONCLUSION	43
BIBLIOGRAPHIE	44
TABLE DES FIGURES.....	46
TABLE DES TABLEAUX	47

Introduction

L'augmentation de l'atteinte érosive dans les populations occidentales et l'évolution des techniques adhésives composites et céramiques, ont amené les praticiens à réaliser plus fréquemment que par le passé de grandes réhabilitations prothétiques passant par une augmentation de la Dimension Verticale d'Occlusion (DVO). La dentisterie moderne favorise une conservation maximale des tissus sains et l'objectif primaire d'une augmentation de DVO est de permettre de restaurer la dent tout en la préparant le moins possible. ¹

Autrefois, P.E. Dawson recommandait une augmentation progressive de la DVO associée à une phase de temporisation longue en prothèse provisoire pour éviter des désordres musculaires. ² Cette technique n'est plus d'actualité. L'usure dentaire n'entraîne pas forcément une perte de DVO. En effet, D. C. Berry ³ et A. Crothers ⁴ ont prouvé la grande plasticité dento-alvéolaire à l'origine d'une compensation de l'usure. Il existe souvent une égression compensatrice, notamment dans le secteur antérieur qui permet de conserver la DVO. L'égression de l'ensemble du bloc dento-alvéolaire pose toutefois un réel problème prothétique et esthétique. ⁵

Pour illustrer les problématiques de l'augmentation de la dimension verticale, nous reprendrons le traitement d'un patient présentant une usure dentaire sévère, sans perte de dimension verticale d'occlusion. Les dents antérieures se sont usées par phénomène d'attrition associé à des grincements para fonctionnels et des phénomènes érosifs (reflux gastro-oesophagiens). Les dents ont égressé simultanément à l'usure et présentent ainsi une faible hauteur coronaire. La difficulté est de rétablir un espace prothétique suffisant pour les futures restaurations et de retrouver un guidage antérieur.

La réalisation du projet esthétique virtuel et du mock-up antérieur a été décrite dans la thèse d'exercice de T. Guyader. ⁶ Nous abordons donc la suite du projet prothétique dans ce travail.

¹ Lasserre et Chakolov, « Comprendre l'augmentation de DVO dans les approches minimales invasives des traitements de l'usure et des anomalies de l'émail ».

² Dawson, *Evaluation, diagnosis and treatment of occlusal problems*.

³ Berry et Poole, « Attrition : possible mechanisms of compensation ».

⁴ Crothers et Sandham, « Vertical height differences in subjects with severe dental wear ».

⁵ Lasserre et Chakolov, « Comprendre l'augmentation de DVO dans les approches minimales invasives des traitements de l'usure et des anomalies de l'émail ».

⁶ Guyader, « Le projet esthétique virtuel au centre de la réflexion du plan de traitement prothétique : illustration clinique ».

Inspiré de la « three step technique » de F. Vailati et C. Belser⁷, cette thèse énonce dans une première partie les étapes permettant l'augmentation de la DVO en postérieur, puis dans une seconde partie celles assurant le rétablissement d'un guidage antérieur. Nous étudions pour cela les possibilités d'augmenter en un temps la DVO, en nous questionnant sur la hauteur choisie et les conséquences esthétiques et fonctionnelles d'une telle augmentation. Pour chaque étape, les matériaux et les techniques les plus adaptés sont évalués, tout en prenant en compte le contexte parafonctionnel.

⁷ Vailati et Belser, « Full-mouth adhesive rehabilitation of a severely eroded dentition : the three-step technique. Part 1 ».

1 : Choix de la nouvelle DVO thérapeutique

1.1 Études portant sur la faisabilité d'une augmentation de la DVO

Dans le cadre de notre cas clinique, nous sommes amenés à augmenter la DVO afin de gagner de l'espace prothétique perdu à la suite d'usures et d'une égression compensatrice. Des interrogations persistent concernant les conséquences physiques et esthétiques d'une telle augmentation.

En 2015, Orenstein et al. réalisent des gouttières occlusales chez 20 sujets ayant une classe 1 d'Angle (physiologique), ceci afin d'évaluer l'impact esthétique d'une augmentation de DVO. Ces gouttières font respectivement 2 mm, 3 mm, 4 mm et 5 mm d'épaisseur. L'étage inférieur de la face est mesuré avec chaque gouttière. Deux photos (de face et de profil) sont réalisées, d'abord en Occlusion d'Intercuspidie Maximale (OIM) puis avec chacune des gouttières. Ensuite, ces photos sont montrées à 60 juges comprenant 30 civils et 30 dentistes. Les auteurs concluent qu'une augmentation de la DVO allant jusqu'à 5 mm, chez des patients ayant une classe 1 d'Angle, n'a pas d'impact esthétique concernant l'étage inférieur de la face.⁸

Carlsson et al. augmentent la DVO de 4 mm chez 6 participants. Pour cela, ils montent les modèles sur articulateur et augmentent la tige incisive de 4 mm. Sur le modèle mandibulaire, au niveau des canines, prémolaires et molaires, des restaurations provisoires en acrylique sont réalisées. Elles sont par la suite scellées provisoirement en bouche. Après 7 jours, bien que les participants aient ressenti un inconfort modéré lors de la pose des provisoires, aucun symptôme clinique n'est relevé. L'utilisation de l'électromyographe avant et après la pose des prothèses provisoires montre qu'il n'y a pas eu de changement de l'activité musculaire (masséter et temporal) lors de l'ouverture maximale et lors de la déglutition.⁹ La variation de la DVO n'est donc pas responsable de troubles musculaires et ne génère pas de souffrances physiques.

Dans une étude publiée en 2012, Abduo et Lyons se sont intéressés aux études sur l'augmentation de DVO à l'aide de prothèses fixées. Celles-ci ont démontrées une sévérité de symptômes inférieure aux études ayant augmentées la DVO à l'aide d'éléments prothétiques démontables tel que les gouttières

⁸ Orenstein et al., « Changes in lower facial height and facial esthetics with incremental increases in occlusal vertical dimension in dentate subjects ».

⁹ Carlsson, Ingervall, et Kocak, « Effect of increasing vertical dimension on the masticatory system in subjects with natural teeth ».

occlusales. En effet, les prothèses fixées (provisoires ou définitives) ont l'avantage d'être fixées en bouche, d'imiter la morphologie naturelle des dents, de diminuer l'encombrement, de réduire les interférences lors de l'élocution et d'améliorer le confort oral global. De plus, les prothèses fixées améliorent la compliance du patient et son acceptation du traitement. Ainsi, il est conseillé lors de l'augmentation de DVO initiale d'utiliser du composite ou des prothèses provisoires scellées pendant quelques semaines, avant l'application des éléments prothétiques définitifs.

Bien que l'augmentation de DVO n'exacerbe pas les signes et symptômes de désordre temporo mandibulaire (DTM), l'adaptation du patient peut être masqué par un inconfort préexistant. Ainsi, une augmentation de DVO chez un patient présentant des DTM doit être traitée avec précaution. De nombreux auteurs suggèrent de stabiliser les DTM et minimiser les signes et symptômes à l'aide de gouttières occlusales avant de commencer la thérapeutique prothétique irréversible. Une autre solution envisagée est d'incorporer l'augmentation de DVO dans la gouttière occlusale et permettre ainsi de valider l'augmentation de DVO tout en protégeant l'articulation temporo mandibulaire. Donc dans certains cas spécifiques de DTM une augmentation de DVO via des gouttières occlusales peut être envisagée.¹⁰

Moreno et Okeson ont voulu comprendre les mécanismes d'adaptation de l'appareil manducateur à ce changement de DVO et l'influence de celui-ci sur l'apparition de possibles troubles temporo-mandibulaires. Les auteurs répondent à ces deux questions dans un article « revue de la littérature » publié en 2015.¹¹ Ils ont conduit une recherche bibliographique via PubMed sur la période 1966 -2013 comportant les mots clés suivants : « Temporomandibular Joint Disorders », « Vertical Dimension », « Stomatognathic System », « Masticatory Muscles » et « Muscle, Skeletal ». Au total 380 résultats ont été identifiés. Après lecture des résumés d'articles, 71 d'entre eux ont été sélectionnés. Après analyse complète des textes, 6 ont été exclus, ceux-ci n'apportant pas d'informations liées au sujet étudié. La bibliographie des articles a été consultée et 2 articles supplémentaires ont été adjoints. Au total 67 articles ont été retenus pour cette étude.

Après synthèse de leurs lectures, les auteurs concluent dans un premier temps qu'une augmentation moyenne de la DVO inférieure à 5 mm n'entraîne pas de développement, d'aggravation ou de perpétuation de désordre temporo-mandibulaire. En effet, les études montrent que des désordres temporo-mandibulaires transitoires légers peuvent apparaître après des augmentations verticales modérées mais qu'ils disparaissent rapidement. Ce qui suggère que l'appareil manducateur a une

¹⁰ Abduo et Lyons, « Clinical considerations for increasing occlusal vertical dimension : a review ».

¹¹ Moreno-Hay et Okeson, « Does altering the occlusal vertical dimension produce temporomandibular disorders ? : a literature review ».

grande capacité d'adaptation en cas d'augmentation de DVO inférieure à 5 mm, sans conséquences cliniques majeures.¹²

Dans un second temps, les auteurs de la revue concluent que le système stomatognathique a la possibilité de s'adapter aux changements de DVO. L'adaptation peut être le résultat d'une réponse musculaire, articulaire ou des deux. Le premier mécanisme d'adaptation passe par une relaxation et une élévation musculaire plutôt qu'une modification de la hauteur alvéolo-dentaire. Des études supplémentaires sont attendues pour compléter ces conclusions.¹³

Dans le cas d'une variation de DVO, la mandibule exerce une rotation autour de l'axe charnière bi-condylienne, ce qui signifie que les condyles sont positionnés en relation centrée non forcée. Cette rotation mandibulaire en relation centrée est pure et physiologique. Elle n'entrave pas le fonctionnement des ATM.¹⁴

Les études portant sur le rétablissement d'une occlusion sont en accord concernant l'établissement d'une occlusion en relation centrée. En effet, cette position étant reproductible, elle est indiquée dans les cas de réhabilitation occlusale globale nécessaire lors d'une augmentation de DVO.¹⁵

Lorsqu'elle est indiquée, une augmentation permanente de la DVO, en relation centrée et jusqu'à 5 mm est une manière sûre et prédictible de procéder, sans conséquences néfastes occluso-musculaires et sans modifications esthétiques notables. Les signes et symptômes qui en découlent sont limités et ont naturellement tendance à se dissiper. En dehors de tout désordre temporo-mandibulaire, augmenter la DVO à l'aide de restaurations fixées semble préférable. En effet, celles-ci améliorent la fonction, l'adaptation, l'acceptation du traitement et permettent une évaluation esthétique par le patient.

1.2 Les indicateurs de choix de la nouvelle DVO thérapeutique

Dans le cadre d'une réhabilitation prothétique de grande étendue, il est important de déterminer la DVO thérapeutique. En effet, changer la hauteur prothétique permet de faciliter le traitement, d'améliorer la fonction et l'esthétique. Pour ce faire, nous procédons à l'évaluation de certains critères nécessaires au diagnostic.

¹² Moreno-Hay et Okeson.

¹³ Moreno-Hay et Okeson.

¹⁴ Orthlieb et al., « Dysfonctions occlusales : anomalies de l'occlusion dentaire humaine ».

¹⁵ Abduo, « Safety of increasing vertical dimension of occlusion : a systematic review ».

Les indicateurs de choix de la nouvelle DVO thérapeutique sont les suivants :

1.2.1 Capacité d'adaptation : ATM et coordination neuro musculaire

Avant toute intervention thérapeutique, il est nécessaire d'évaluer l'articulation temporo-mandibulaire (ATM) à l'état initial. Cette évaluation comprend l'état musculaire, articulaire, les mouvements mandibulaires et les bruits associés. En cas de dysfonction articulo-mandibulaire il peut être nécessaire d'envisager une physiothérapie, des exercices de déplacement mandibulaire et la réalisation d'une gouttière occlusale avant la thérapie prothétique.¹⁶Certains patients présentent des phénomènes dégénératifs de type arthrosiques au niveau de leur ATMs ou une faible adaptation neuro-musculo-articulaire. Chez ces patients il est indiqué de prendre des précautions par des modifications progressives de la DVO.¹⁷ En cas d'absence de désordre temporo-mandibulaire, un changement immédiat de DVO est indiqué.

D'après Orthlieb, la variation de la DVO entraîne un mouvement physiologique de rotation condylienne pure autour de l'axe charnière donnant lieu à de très faibles déplacements articulaires.¹⁸ Si les ATM sont saines, la variation de la DVO n'entraînera pas de contraintes articulaires à long terme, ce qui illustre la grande capacité d'adaptation de l'appareil manducateur.

1.2.2 Esthétique et hauteur faciale

La DVO thérapeutique vise un aspect harmonieux du visage par une apparence agréable de l'étage inférieur en occlusion. Par une appréciation visuelle subjective, l'esthétique du visage du patient au repos est évaluée. D'autre part, l'outil photographique, en montrant l'avancée thérapeutique ou en comparant la réhabilitation à la situation initiale, va également faciliter la communication avec le patient.¹⁹ Ce sujet est abordé plus en détail dans la thèse de T. Guyader.²⁰

Gross et al. ont démontré qu'après une augmentation de 2 à 6 mm de DVO chez des individus dentés, il n'y a pas d'amélioration significative de l'apparence extra orale des tissus faciaux.²¹

¹⁶ Orthlieb et Ehrmann, « Déterminants du choix de la DVO thérapeutique ».

¹⁷ Orthlieb et Ehrmann.

¹⁸ Orthlieb, *Gnathologie fonctionnelle. Volume 2, Occlusion et reconstruction prothétique.*

¹⁹ Orthlieb et Ehrmann, « Déterminants du choix de la DVO thérapeutique ».

²⁰ Guyader, « Le projet esthétique virtuel au centre de la réflexion du plan de traitement prothétique : illustration clinique ».

²¹ Carlsson, Ingervall, et Kocak, « Effect of increasing vertical dimension on the masticatory system in subjects with natural teeth ».

Par conséquent, le praticien ne doit pas augmenter la DVO en se basant uniquement sur l'esthétique, car à défaut d'améliorer l'aspect des tissus de la face ou essayer de les rajeunir, il risque d'augmenter la DVO au-delà des impératifs prothétiques et de la capacité d'adaptation des différents tissus.

1.2.3 Compétence labiale

Lorsque la compétence labiale est efficace, c'est à dire lorsque le contact des lèvres est obtenu sans contraction forcée des muscles oro-faciaux, la nouvelle DVO thérapeutique devra respecter cette jonction labiale afin de préserver l'esthétique du patient et ses fonction orales (déglutition, mastication, diction).

La position de la lèvre supérieure par rapport aux bords incisifs maxillaires détermine l'exposition dentaire au sourire forcé et au repos. Une exposition dentaire insuffisante des dents maxillaires antérieures peut être améliorée en abaissant la surface occlusale des dents maxillaires.²²

1.2.4 Typologie squelettique

L'analyse céphalométrique permet d'identifier la **typologie squelettique verticale** du patient :

- hyperdivergent
- normodivergent
- hypodivergent

Ainsi que le **type squelettique sagittal** :

- classe I : physiologique
- classe II : promaxillie ou rétromandibulie
- classe III : promandibulie ou rétromaxillie

La **typologie squelettique verticale et sagittale** du patient doit être déterminée en amont. En effet, l'augmentation de la DVO engendre une rotation pure du condyle, ce qui influence directement la typologie squelettique. Le choix de la nouvelle DVO thérapeutique doit veiller à ne pas aggraver le type squelettique du patient mais préféablement le compenser.

²² Abduo et Lyons, « Clinical considerations for increasing occlusal vertical dimension : a review ».

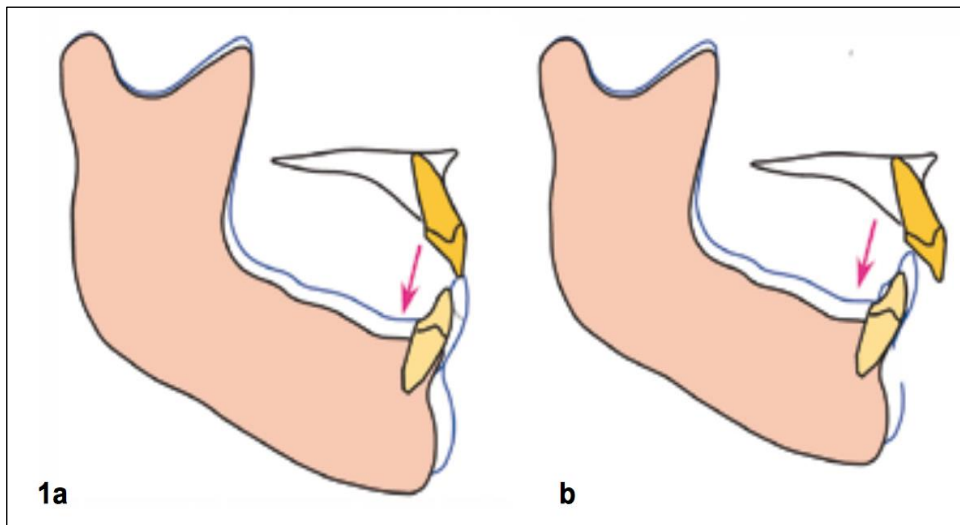
- **Une augmentation de la DVO** entraîne une rotation condylienne postérieure.

Elle majore une classe II squelettique, et diminue une classe III squelettique, et aggrave une hyperdivergence ou compense une hypodivergence.

- À l'inverse, **une diminution de la DVO**, entraîne une rotation condylienne antérieure.

Elle majore une classe III squelettique, et diminue une classe II squelettique, et compense une hyperdivergence ou aggrave une hypodivergence.²³

Figure 1 : DVO et typologie



Source : Orthlieb et Ehrmann, « Déterminants du choix de la DVO thérapeutique », 2013.

(a) Une augmentation de la DVO compense une classe III, augmente le surplomb antérieur, mais diminue le recouvrement antérieur.

(b) Une augmentation de la DVO aggrave une classe II.²⁴

1.2.5 Relation des dents antérieures : recouvrement et surplomb

L'usure des dents antérieures entraîne une diminution de la hauteur coronaire à l'origine de l'apparition d'un bout à bout incisif. En plus du défaut esthétique, cela aboutit à une perte de la relation de guidage antérieur. L'obtention de contacts antérieurs fonctionnels (calage antérieur et

²³ Orthlieb et Ehrmann, « Déterminants du choix de la DVO thérapeutique ».

²⁴ Orthlieb et Ehrmann.

guidage), obtenue grâce à l'augmentation de la DVO, représente l'un des objectifs occlusaux principaux du traitement prothétique. Les variations de la DVO les influençant directement, l'obtention de contacts antérieurs dominera la décision.²⁵

Une augmentation de la DVO entraîne une diminution du recouvrement incisif et une augmentation du surplomb. Ainsi, l'augmentation de DVO va permettre de rectifier les contacts antérieurs, en rétablissant un surplomb et un guidage antérieur.²⁶ L'utilisation d'un mock-up permet de visualiser au préalable l'obtention du nouveau guidage antérieur et de valider la nouvelle occlusion.

1.2.6 Hauteur prothétique

Chez les patients atteints d'usure généralisée, l'augmentation de la DVO va permettre de libérer un espace pour les futurs matériaux de restauration tout en préservant l'organe dentaire. Néanmoins, il faudra faire attention à ne pas trop augmenter le rapport couronne / racine, la hauteur de la couronne doit rester inférieure à celle de la racine. Si la DVO influence directement la hauteur prothétique, le plan d'occlusion doit répartir cette hauteur harmonieusement entre hauteur maxillaire et mandibulaire, dans le respect de la courbe de Spee.²⁷

La rétention influence directement le pronostic des prothèses fixes et constitue donc un objectif majeur. Goodacre, Campagni et Aquilino²⁸ ont démontré que le pronostic d'une restauration dentaire dépend directement de la quantité de structure dentaire résiduelle en apportant à la fois rétention et résistance nécessaires. La hauteur coronaire des préparations pour coiffe à recouvrement complet doit être au moins de 4 mm. Il faut respecter une hauteur de rétention suffisante et un rapport couronne (dent et restauration) / racine favorable.²⁹

Une fois la DVO définie, une hauteur prothétique encore insuffisante (inférieure à 3 mm), peut être augmentée aux dépens du parodonte par élongation coronaire chirurgicale (décrit par T. Guyader). Le praticien peut ensuite décider s'il souhaite combiner l'augmentation de la DVO et l'élongation coronaire.³⁰

²⁵ Orthlieb et Ehrmann.

²⁶ Orthlieb et Ehrmann.

²⁷ Orthlieb et Ehrmann.

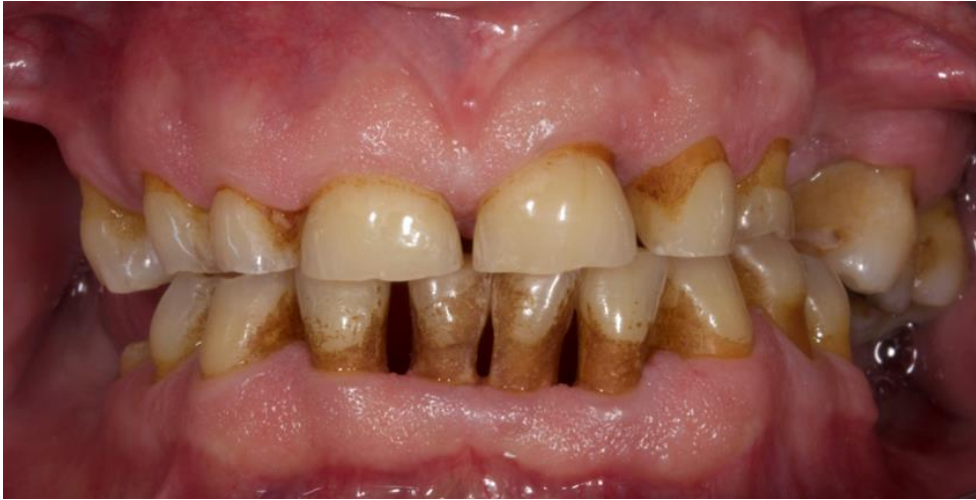²⁸ Goodacre, Campagni, et Aquilino, « Tooth preparations for complete crowns : an art form based on scientific principles ».

²⁹ Orthlieb et Ehrmann, « Déterminants du choix de la DVO thérapeutique ».

³⁰ Abduo et Lyons, « Clinical considerations for increasing occlusal vertical dimension : a review ».

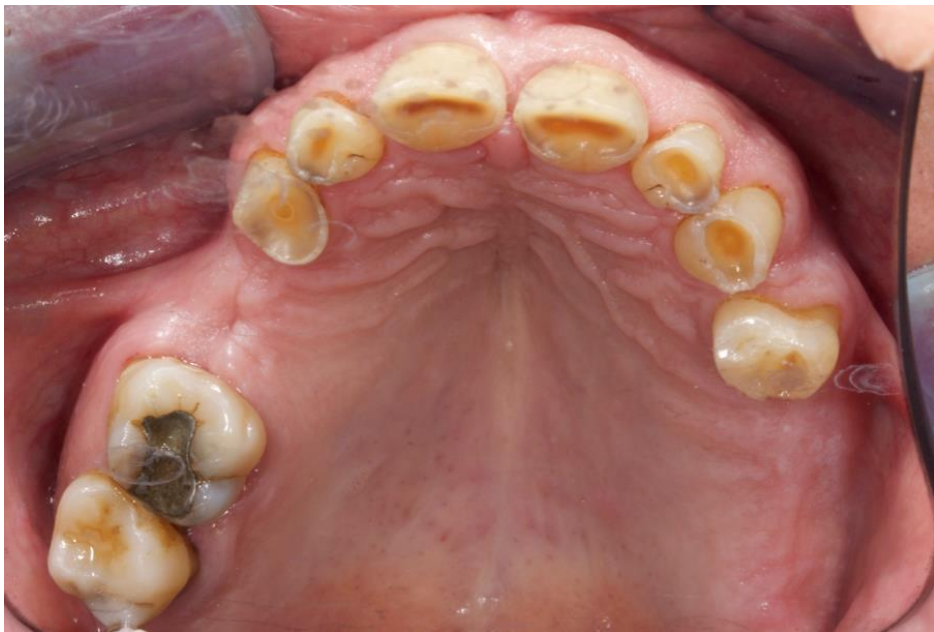1.3 Analyse clinique

Figure 2 : Vue endobuccale en occlusion d'intercuspédie maximale



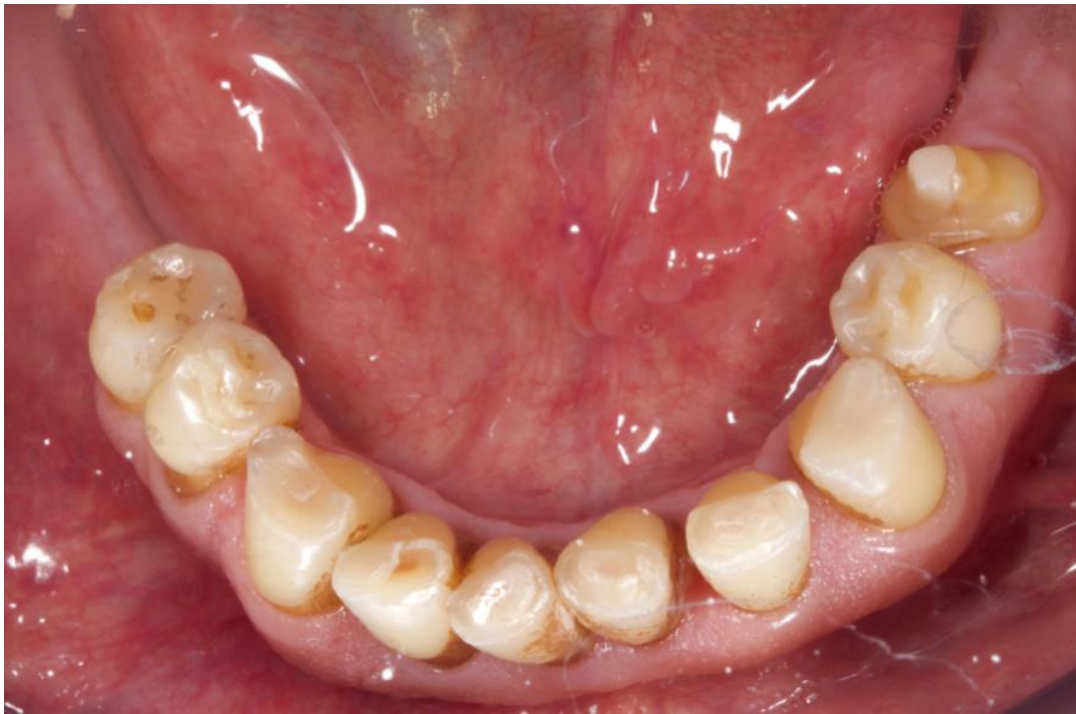Source : Auteur, 2019.

Figure 3 : Vue occlusale de l'arcade maxillaire



Source : Auteur, 2019.

Figure 4 : Vue occlusale de l'arcade mandibulaire



Source : Auteur, 2019.

Nous analysons l'ensemble de ces critères cliniques chez Monsieur F. Celui-ci présente une parodontite stade II grade A. Celle-ci est associée à des récessions parodontales généralisées ainsi qu'à une inflammation modérée. On retrouve une usure sévère multifactorielle. Celle-ci comporte une composante d'attrition à corrélérer avec des parafunctions, une composante érosive intrinsèque en lien avec le reflux gastro-oesophagien, et une composante abrasive. T. Guyader reprend plus en détail ces différentes caractéristiques.³¹

M. F. ne présente pas de pathologie arthrosique ou musculaire, donc une modification immédiate de la DVO peut être envisagée. L'exposition dentaire insuffisante des dents maxillaires antérieures au sourire forcé peut être améliorée en abaissant la surface occlusale des dents maxillaires. Le patient présente une classe 1 squelettique, une insuffisance de surplomb et un bout à bout incisif avec perte du guidage antérieur. Ainsi, l'augmentation de DVO permettra de rectifier les contacts antérieurs, en rétablissant un surplomb et un guidage antérieur. Enfin, il présente une hauteur coronaire de préparation suffisante car supérieure ou égale à 4 mm.

³¹ Guyader, « Le projet esthétique virtuel au centre de la réflexion du plan de traitement prothétique : illustration clinique ».

Les objectifs de traitements sont :

- Rétablir les fonctions de l'appareil manducateur
- Corriger les édentements postérieurs
- Satisfaire les demandes du patient en matière de confort et d'esthétique
- Faciliter les mesures d'hygiène
- À moyen et long terme, ne pas avoir d'action pathogène sur les différentes structures d'appui.

1.4 Étude sur l'articulateur et utilisation de la règle des tiers

Une fois l'analyse clinique réalisée nous procédons à l'étude sur articulateur. Celle-ci est nécessaire afin d'apprécier directement l'influence des variations de la DVO sur les hauteurs prothétiques (antérieure et postérieure) et sur les relations des dents antérieures (surplomb, recouvrement, guidage). La tige antérieure graduée de l'articulateur permet l'évaluation quantitative en tenant compte des variations proportionnelles liées à la position du point concerné (molaire, incisive, table antérieure). Un calcul simple est obtenu par la règle des tiers.³²

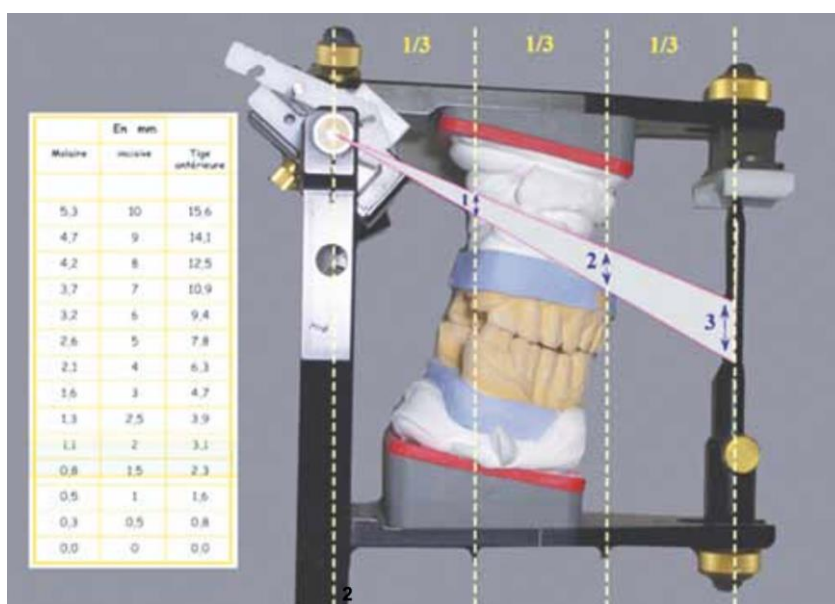
Règle des tiers :

La variation de DVO au niveau de l'articulateur correspond à une valeur angulaire dont le centre est l'axe charnière bi-condylien. Pour une même variation angulaire de la DVO, les changements de hauteur au niveau molaire, incisif et de la tige antérieure de l'articulateur sont proportionnels.

En moyenne, pour 3 mm d'augmentation au niveau de la tige antérieure, l'augmentation est de 2 mm au niveau des incisives et de 1 mm au niveau molaire.

³² Orthlieb et Ehrmann, « Déterminants du choix de la DVO thérapeutique ».

Figure 5 : Règle des tiers : illustration de la règle des tiers

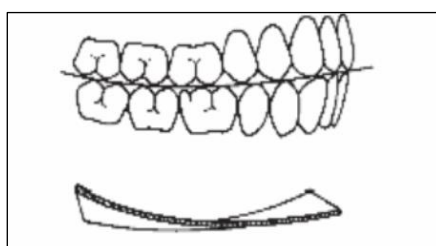


Source : Orthlieb et Ehrmann, « Déterminants du choix de la DVO thérapeutique », 2013.

Dans ce contexte occlusal, l'augmentation de DVO est nécessaire afin de réduire au maximum les préparations tissulaires et afin d'éviter la réalisation de traitements endodontiques. Cette augmentation de DVO doit être minimale afin d'être tolérée au mieux par le patient et doit garantir à la fin de la réhabilitation prothétique la création des contacts antérieurs requis pour le guidage antérieur. Cette nouvelle DVO choisie arbitrairement doit toujours être testée cliniquement avant le traitement irréversible définitif.³³

Les molaires maxillaires 26 et 27 se sont égressées progressivement et l'augmentation de DVO va permettre de rétablir une courbe occlusale physiologique.

Figure 6 : La courbe d'occlusion sous la forme d'une hélicoïde, d'après Ackermann

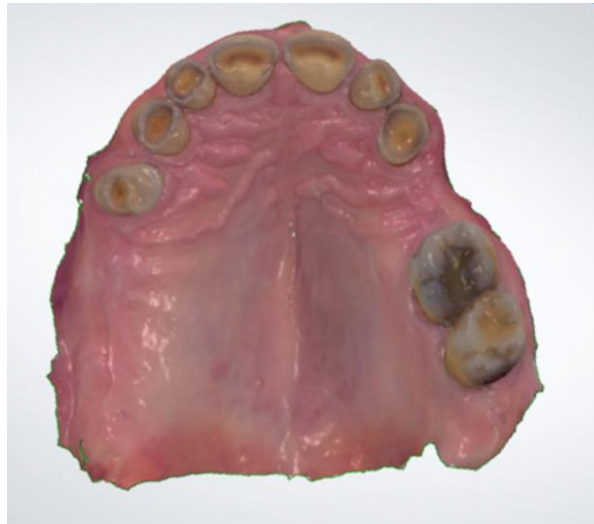

Source : Leroy, « Les modifications des courbes d'occlusion suite à l'usure des prothèses amovibles complètes bi maxillaires », 2014.

³³ Vailati et Belser, « Full-mouth adhesive rehabilitation of a severely eroded dentition : the three-step technique. Part 3 ».

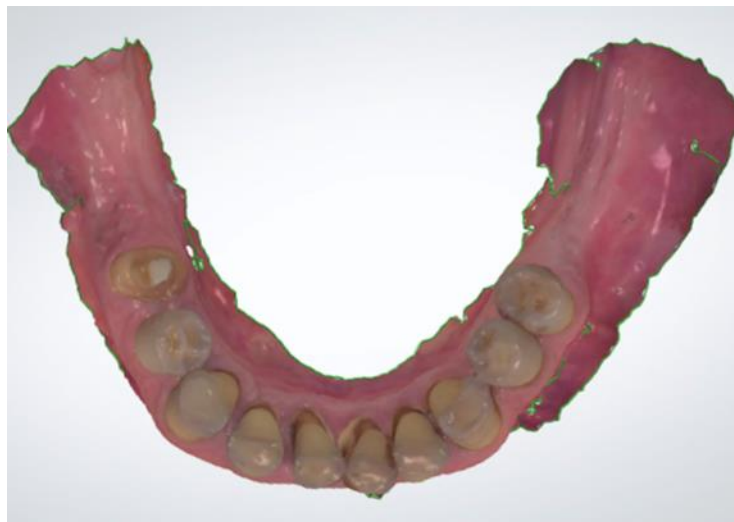Après avoir pris en compte l'ensemble des facteurs décisionnels, il est décidé d'augmenter directement sur l'articulateur la tige incisive de 5 mm, ce qui correspond à une augmentation, selon la règle des tiers, de 3,4 mm au niveau incisif.

Figure 7 : Empreinte numérique de l'arcade maxillaire



Source : Auteur, 2019.

Figure 8 : Empreinte numérique de l'arcade mandibulaire



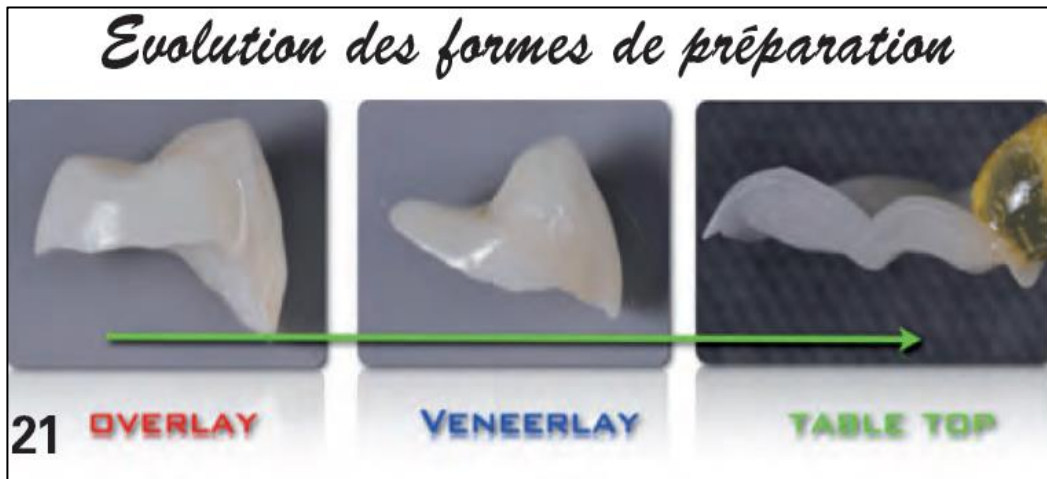Source : Auteur, 2019.

Afin d'élaborer le wax-up virtuel, des empreintes optiques du maxillaire et de la mandibule sont réalisées à l'aide de la caméra optique 3D shape©. Pour enregistrer l'occlusion, l'empreinte optique est réalisée à partir de l'articulateur, avec la nouvelle dimension verticale d'occlusion (tige à + 5 mm). Cela permet de libérer virtuellement l'espace nécessaire à la conception du wax-up virtuel. Le logiciel va ainsi transposer l'occlusion de l'articulateur avec les empreintes d'arcade numériques.

2 : Rétablir un calage postérieur en augmentant la DVO

2.1 Possibilités thérapeutiques

Figure 9 : Évolution des formes de préparation : les table top



Source : Koubi, « Les full mock up dans le traitement de l'usure avancée », 2017.

Parmi les différentes formes de table top, on distingue :

- Le table top cuspidien : l'overlay
- Le table top occluso-vestibulaire : veneerlay
- Le table top intra-cuspidien : tabletop à proprement parler³⁴

2.1.1 Les overlays

Les overlays en céramique ou en composite de laboratoire ont été proposés ces dernières années et présentent l'avantage d'une moindre mutilation tissulaire avec des limites périphériques simples et bien au-dessus de la JEC des marges habituelles. Cependant, ils présentent un inconvénient, à savoir la destruction des crêtes marginales afin d'assurer l'assise mécanique et de respecter les recommandations des fabricants. Des épaisseurs importantes de réduction de l'ordre de 1 à 1,5 mm sont requises.³⁵

³⁴ Koubi et al., « Les full mock up dans le traitement de l'usure avancée ».

³⁵ Koubi et al.

2.1.2 Les table tops et veneerlays

Afin de mieux coller aux réalités biologiques et de respecter encore plus les structures résiduelles, il devient possible de réaliser des préparations a minima dont le but est d'obtenir :

- une préservation des crêtes proximales quand celles-ci sont présentes ;
- une diminution des épaisseurs de réduction.³⁶

D'après Koubi et al. :

« Dans les cas de lésions multiples (palatines et/ou vestibulaires) associées à une usure occlusale, on peut réaliser deux pièces distinctes en prenant soin de laisser une "bande d'émail" entre elles, cette poutre faisant office de "résistance" qui raccorde les deux crêtes proximales et sert de soutien aussi bien à la restauration occlusale que vestibulaire, permettant ainsi d'assurer la solidité de la dent. Ainsi, le praticien se retrouve à recourir à la technique "sandwich" dans le secteur postérieur. En effet, les prémolaires sont reconstruites par addition d'une facette vestibulaire et d'un inlay occlusal afin de restituer le volume initial de la dent. Ainsi, le gain biologique est très sensible, notamment dans la région proximale et palatine. »³⁷

« Lorsque la sévérité de la lésion est plus importante, on procède à des pièces plus enveloppantes reposant toujours sur l'anatomie proximale existante, mais où les faces occlusales et vestibulaires ne font plus qu'une pièce unique au lieu d'un sandwich. »³⁸

2.1.3 Restaurations adhésives en composite

L'utilisation de résine composite en méthode directe est une solution simple et rapide puisqu'elle ne nécessite qu'une séance. Elle permet une augmentation de DVO efficace lorsque la perte de substance est limitée. Il est néanmoins plus contraignant de contrôler l'anatomie.

2.1.4 La couronne périphérique et les restaurations adhésives en céramique (RAC)

Cette solution est retenue lorsque la perte de substance est trop importante et contre-indique les autres solutions thérapeutiques. D'après Lasserre et al. :

« Les principes de préparation relatifs aux restaurations périphériques ne sont pas fondamentalement différents des règles biomécaniques usuelles régissant la prothèse

³⁶ Koubi et al.

³⁷ Koubi et al.

³⁸ Koubi et al.

conventionnelle. Il en va autrement pour les restaurations céramiques adhésives.

La mise en œuvre de ces procédés s'inscrit de plain-pied dans le concept de dentisterie adhésive moderne a minima dont l'objectif final est le biomimétisme des restaurations. Grâce à l'évolution du collage aux tissus durs dentaires et à la mise au point des traitements adhésifs pour céramiques vitreuses, les principes de préparations ont largement évolué. En effet, la révolution adhésive a permis de s'affranchir des dogmes mécanistes de la prothèse fixée qui aboutissaient à une mutilation tissulaire excessive. La conservation maximale de la couche amélaire est une garantie de forte adhésion. »³⁹

Ainsi, la mise en œuvre des restaurations adhésives de céramique, au niveau des dents antérieures maxillaires, s'inscrit dans le concept de dentisterie adhésive moderne dont l'objectif premier est la préservation tissulaire et le biomimétisme des restaurations.⁴⁰

2.1.5 Les prothèses amovibles partielles (PAP)

Dans les situations d'édentements postérieurs, la prothèse amovible partielle est un moyen rapide de compenser les édentements tout en augmentant la DVO, à condition de s'inscrire dans de nouvelles courbes occlusales harmonieuses. Le suivi et la maintenance prennent une importance particulière dans ces situations d'usure et on privilégiera des dents prothétiques en céramique.

2.1.6 Les implants

En cas d'édentement, les implants représentent l'alternative à la réalisation d'une prothèse amovible partielle. Les restaurations implanto-portées pourront facilement s'inscrire dans la nouvelle DVO et les courbes occlusales rétablies, à condition d'avoir planifié la chirurgie implantaire dans le projet global de traitement.

Toutes les précautions habituelles s'appliquant lors du choix thérapeutique, on remarque que la faible hauteur sous sinusienne chez M. F indique la réalisation d'une chirurgie pré-implantaire.

³⁹ Lasserre et al., « Restaurations céramiques antérieures. 2, Préparations partielles et adhésion ».

⁴⁰ Lasserre et al.

2.2 Solutions retenues

Après avoir réalisé le wax-up virtuel et après validation du mock up par le patient (cf. thèse de T. Guyader ⁴¹), nous poursuivons la thérapeutique d'augmentation de DVO en suivant deux phases :

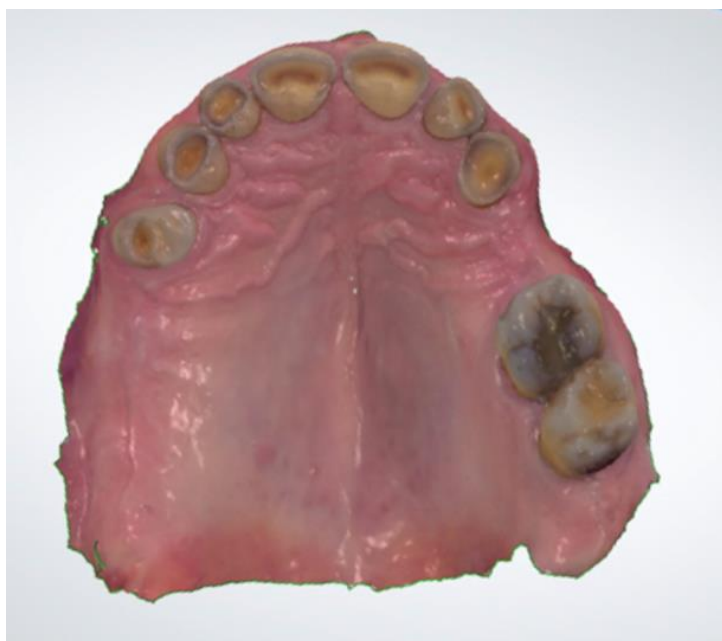- la temporisation à l'aide de composite en méthode directe et de prothèse amovible transitoire, puis
- la thérapeutique d'usage où nous élaborons les prothèses amovibles d'usage et les restaurations adhésives collées en céramique.

2.2.1 Addition par composite en méthode directe au niveau des dents 14, 34, 44

On augmente de façon transitoire la DVO en postérieur par ajout de résine composite de teinte A3 (teintier « Vita classic ») sur les dents 14, 34 et 44. Cette solution est retenue pour la phase de temporisation car elle ne permet pas un excellent contrôle de l'anatomie. La réalisation de table top occluso-vestibulaire de type veneerlay par Conception et Fabrication Assistées par Ordinateur (CFAO) directe est envisagée dans un second temps.

2.2.2 Restauration adhésive en céramique de 45 réalisée par CFAO directe

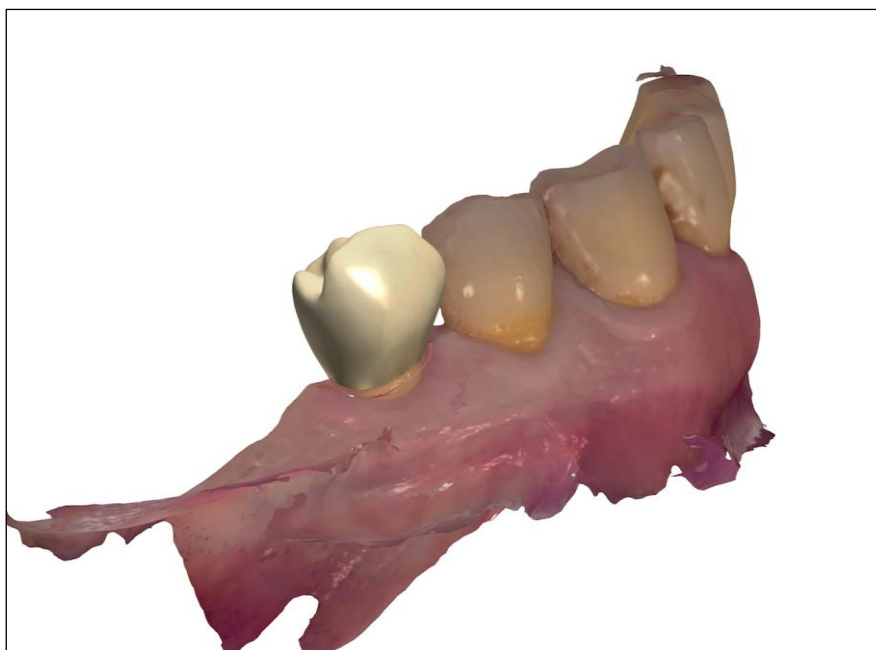
Figure 10 : Empreinte numérique de l'arcade maxillaire



Source : Auteur, 2019.

⁴¹ Guyader, « Le projet esthétique virtuel au centre de la réflexion du plan de traitement prothétique : illustration clinique ».

Figure 11 : Visualisation de la couronne e.max réalisée sur 45 par CFAO



Source : Auteur, 2019.

La perte de substance importante au niveau de la dent 45 indique la réalisation d'une couronne. On réalise la couronne par technique de CFAO directe. Celle-ci est en contact avec la dent 15 sur laquelle nous avons fait une addition de résine composite afin d'atteindre la nouvelle DVO souhaitée.

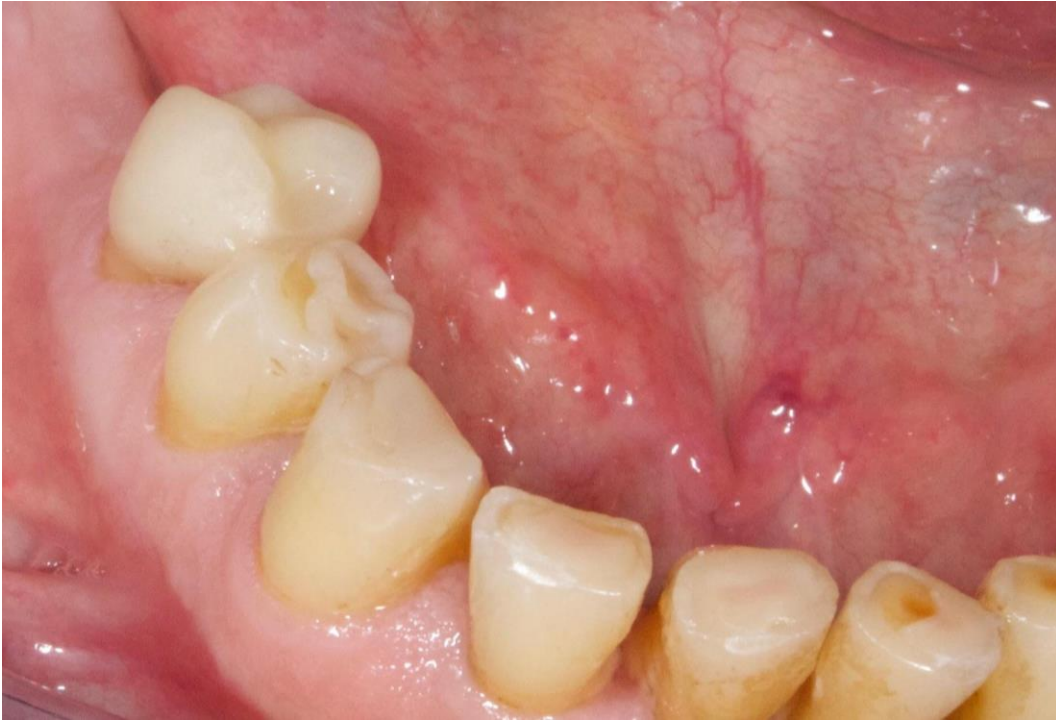On choisit la céramique renforcée par dispersion de disilicate de lithium IPS emax® CAD de teinte A3. Celle-ci présente un module d'élasticité de 90 GPa et une résistance à la flexion de 360 MPa. Cette céramique est choisie pour son haut potentiel esthétique et ses excellentes propriétés optiques. Elle offre de meilleures propriétés mécaniques ainsi que des performances adhésives supérieures à celles des céramiques à base de leucite du fait de sa plus haute teneur cristalline.⁴²

Des empreintes optiques localisées du secteur 1 et 4 et une empreinte de l'occlusion avec la caméra TRIOS® (3D Shape Dental System) sont réalisées. Vient ensuite la conception de la prothèse à l'aide du logiciel Dental Practice®, de 3D Shape Dental System. Le logiciel propose une « reconstruction intelligente » selon le principe de biogénérique individuelle. À l'issue de cette conception, on obtient un fichier STL qui sera usiné par Fabrication Assistée par Ordinateur (FAO) grâce à l'usineuse Lyra Mill® (Lyra). Après maquillage et glaçage, la pièce est cristallisée pour obtenir ses propriétés optiques

⁴² Étienne et Anckenmann, *Restaurations esthétiques en céramique collée*.

et mécaniques définitives. Lors d'une séance ultérieure, la pièce est assemblée en bouche à l'aide de Variolink Esthetic DC®.

Figure 12 : La couronne e.max 45 scellée



Source : Auteur, 2019.

2.2.3 Prothèses amovibles partielles de transition maxillaire et mandibulaire

Comme énoncé précédemment dans la thèse de T. Guyader, le masque en résine (mock-up) est réalisé sur les dents antérieures maxillaires.⁴³ Il est utilisé comme test basique pour évaluer et vérifier la fonction, l'esthétique, la phonétique et l'intégration biologique des futures restaurations antérieures. Afin d'obtenir un calage postérieur à la nouvelle DVO, nous posons le même jour des PAP provisoires maxillaires et mandibulaires.

L'articulateur permet de visualiser l'augmentation de la DVO et donc l'espace prothétique final en occlusion, propulsion et diduction. L'articulateur est envoyé au prothésiste à la nouvelle DVO augmentée de 5 mm afin qu'il réalise deux PAP transitoires en résine pour compenser les


⁴³ Guyader, « Le projet esthétique virtuel au centre de la réflexion du plan de traitement prothétique : illustration clinique ».

édentements 24-25-15-16-17 au maxillaire et 46-47-36-37 à la mandibule. La teinte choisie pour les dents est 2 E.

Ces PAP provisoires, montées à la nouvelle DVO, sont les piliers des futures restaurations. En effet, les contacts postérieurs assurent une répartition des forces de mastication et protègent ainsi les restaurations antérieures de forces trop importantes pouvant entraîner des fractures. L'intégration esthétique et fonctionnelle de la nouvelle DVO thérapeutique est validée par ces prothèses provisoires après l'obtention d'une stabilité occlusale.

Les PAP provisoires seront portées et utilisées par le patient tout au long de la phase prothétique de réalisation des restaurations antérieures.

Figure 13 : Prothèses amovibles transitoires en résine mandibulaire et maxillaire



Source : Auteur, 2019.

2.2.4 Prothèse amovible partielle définitive à châssis métallique maxillaire et mandibulaire

Une fois les restaurations adhésives en céramique antérieures réalisées (cf. chapitre 3), nous terminons la thérapeutique prothétique. Les différentes possibilités thérapeutiques pour corriger les édentements postérieurs ainsi que les implications pré-prothétiques sont présentées au patient. L'ensemble des avantages et inconvénients sont exposés et un délai de réflexion est respecté. Après information et conseil, celui-ci retient la solution de la prothèse amovible partielle à châssis métallique

(alliage type « stellite » Co-Cr-Mb) pour raisons socio-économiques et afin d'éviter toute chirurgie. En matière d'esthétique, il est expliqué que les crochets métalliques seront présents sur les dents 14, 23, 35 et 45 et seront donc légèrement visibles lors du sourire.

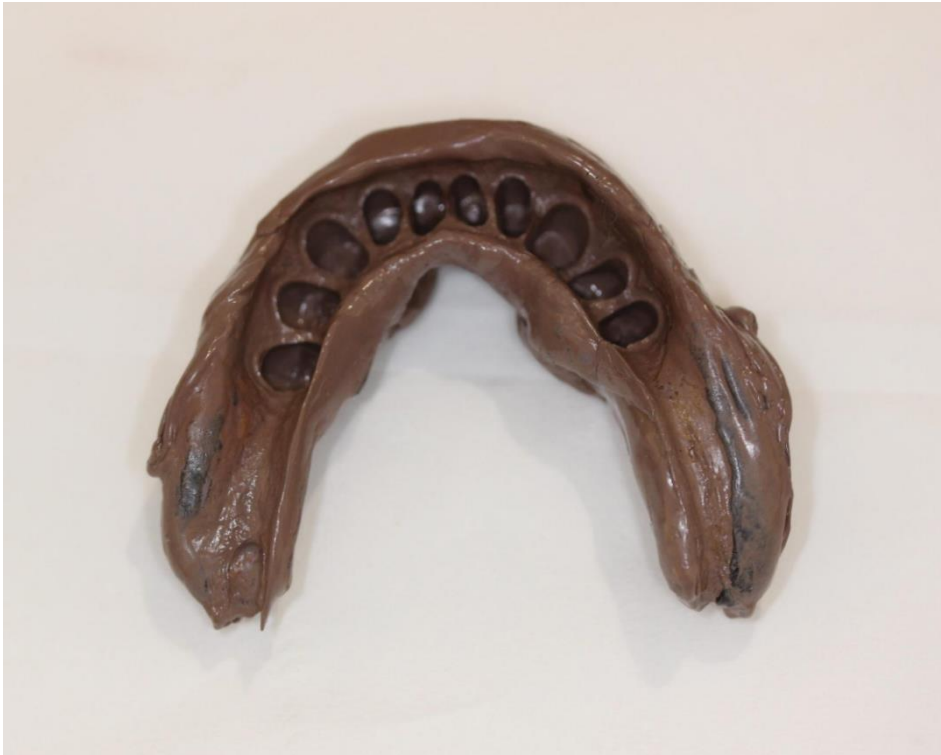2.2.5 Les étapes du traitement

Tableau 1 : Étapes de réalisation des prothèses amovibles définitives à châssis métallique maxillaire et mandibulaire

<u>Clinique</u>	<u>Laboratoire</u>
Observation clinique Empreintes préliminaires (alginate) maxillaire et mandibulaire	
	Coulée des modèles d'étude Etude au paralléliseur et tracé prospectif
Réalisation des améloplasties afin d'accueillir les taquets occlusaux en mésial de 35/45/26/14 Empreintes primaires (alginate) maxillaire et mandibulaire	
	Coulée des modèles primaires Réalisation des PEI
Empreinte secondaire (joint périphérique à la pâte de Kerr et empreinte au permlastic regular+light)	
	Coffrage de l'empreinte Coulée des modèles secondaires Réalisation des bases d'occlusions
Arc facial Prise du Rapport maxillo-mandibulaire	
	Transfert du maxillaire sur articulateur Transfert de la mandibule sur articulateur Réalisation des châssis + selles
Essai des châssis + Rim sur châssis Choix de la teinte des dents : A3 (teintier vivodent)	
	Nouveau montage sur articulateur Montage des dents sur cire
Essai des cires	
	Polymérisation
Pose Equilibration Conseils et suivi	

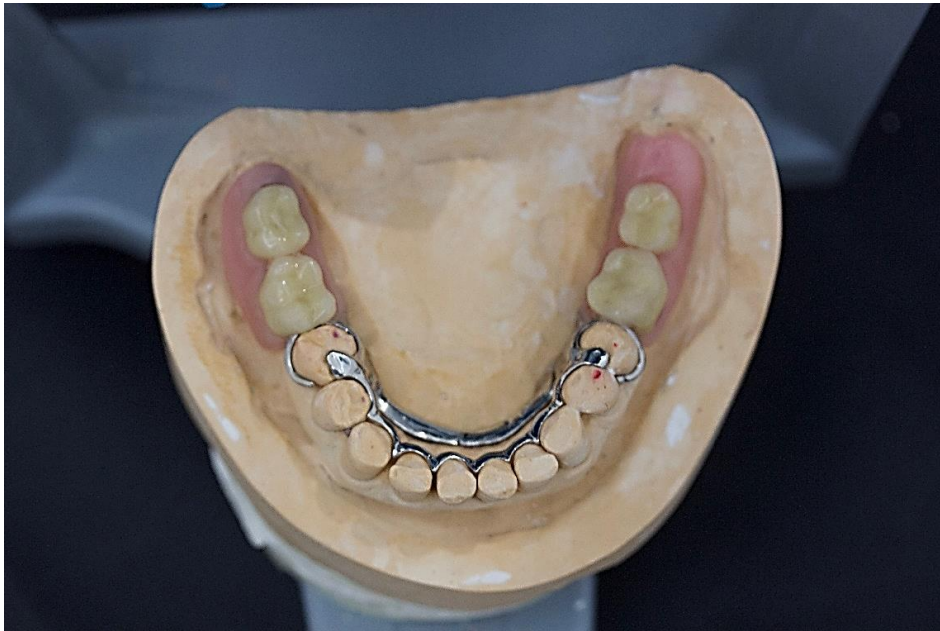Source : Auteur, 2019.

Figure 14 : Empreinte secondaire mandibulaire



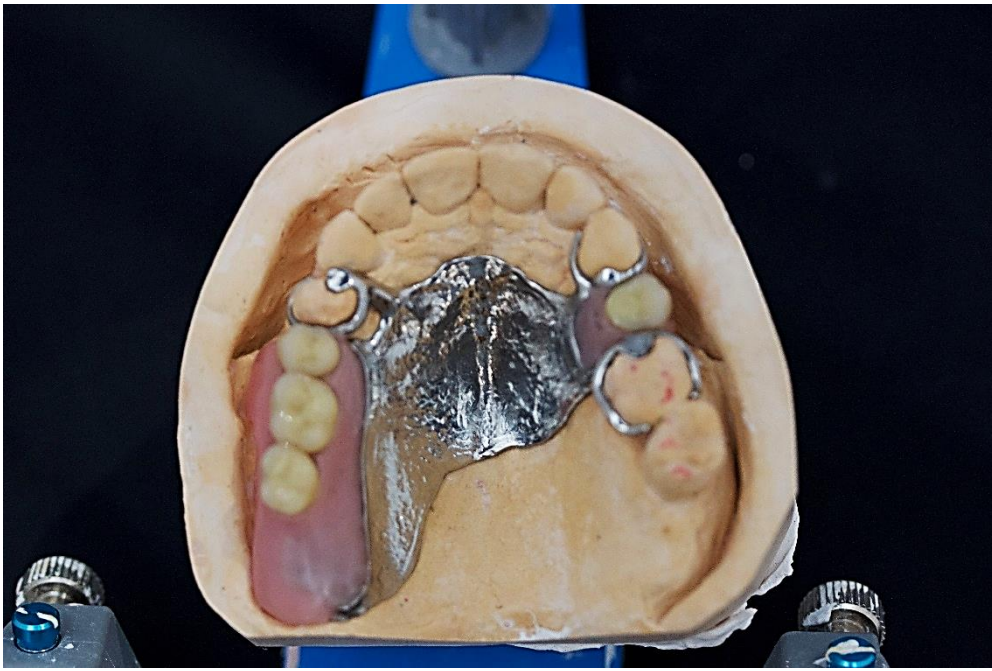
Source : Auteur, 2019.

Figure 15 : Essai du châssis mandibulaire



Source : Auteur, 2019.

Figure 16 : Essai du châssis maxillaire



Source : Auteur, 2019.

3 : Augmenter la DVO en antérieur et rétablir le guidage antérieur

3.1 Planification prothétique à l'aide de la Classification ACE

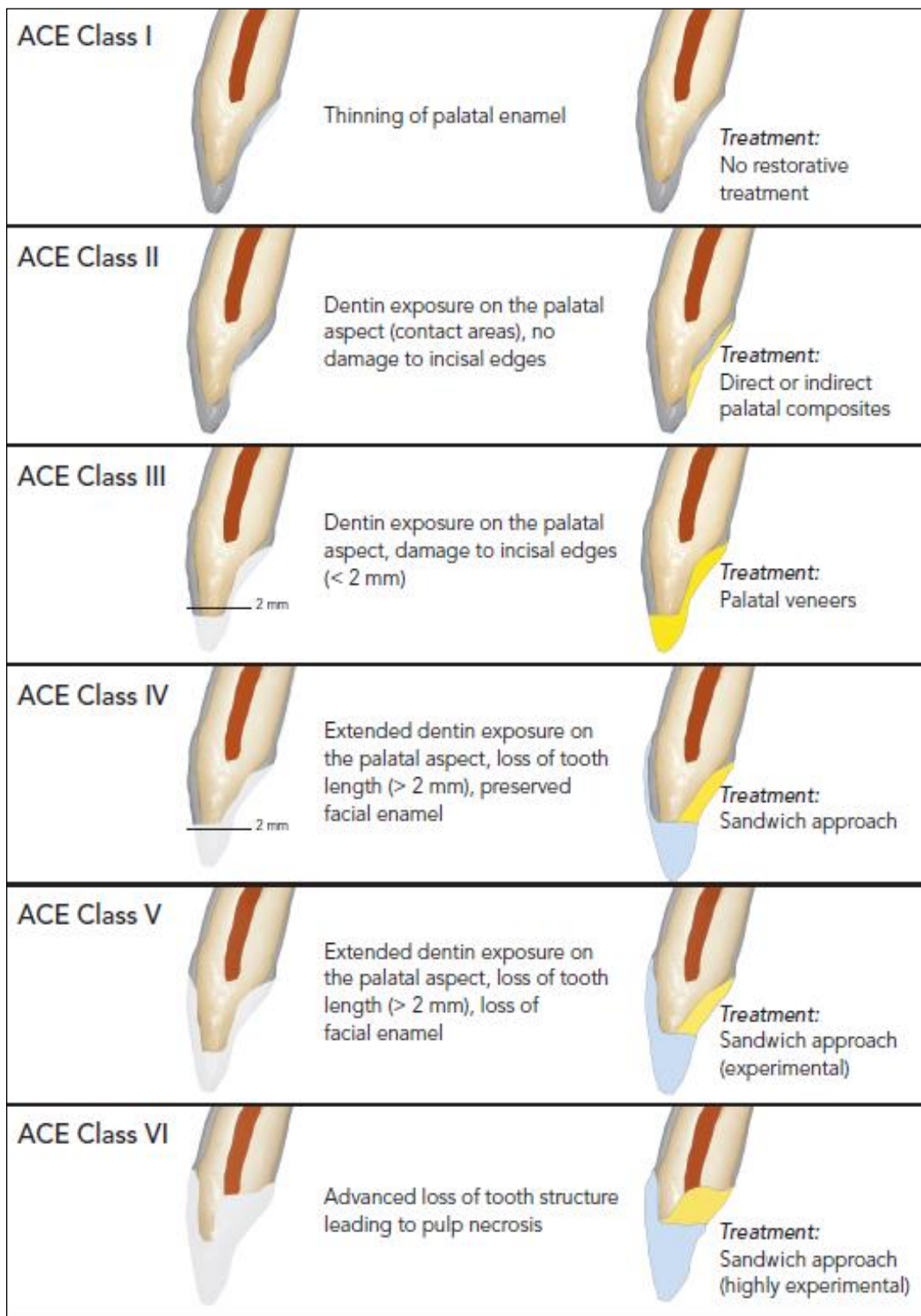
Chez les patients atteints d'érosion, et particulièrement lorsque l'étiologie est intrinsèque, la face palatine des dents antérieures maxillaires est généralement la portion la plus atteinte de la dentition. La classification ACE (Anterior Clinical Erosive Classification) permet de répondre à une approche conservatrice. Elle repose sur l'observation clinique des dents antérieures maxillaires. Les patients sont regroupés en 6 classes et pour chacune un plan de traitement est indiqué.⁴⁴

La classification est basée sur 5 paramètres :

- l'exposition de la dentine dans la zone de contact
- la préservation des bords incisifs
- la longueur de couronne clinique résiduelle
- la présence d'émail sur la surface vestibulaire
- la vitalité pulpaire

⁴⁴ Vailati et Belser, « Classification and treatment of the anterior maxillary dentition affected by dental erosion : the ACE classification ».

Figure 17 : Schéma illustrant la classification ACE



Source : Vailati et Belser, « Classification and treatment of the anterior maxillary dentition affected by dental erosion : the ACE classification », 2010.

La technique « sandwich » :

Elle consiste à restaurer la face palatine avec une facette en composite et compléter le traitement par une facette vestibulaire en céramique. Cette technique a comme avantage de préserver au maximum la structure dentaire et, dans la majorité des cas, la vitalité dentaire. S'il y a une perte de vitalité dentaire au cours du temps, il est ainsi aisé de réaliser le traitement endodontique à travers la facette palatine en composite, tout en préservant la facette vestibulaire. On peut aussi aisément réaliser un blanchiment interne si nécessaire. Cela serait plus compliqué en cas de recouvrement total. La facette palatine est reconstituée à l'aide de matériaux dont le degré d'usure est voisin de l'émail antagoniste et la facette vestibulaire est généralement réalisée en disilicate de lithium en raison de ses bonnes propriétés optiques.⁴⁵

Figure 18 : Matériaux utilisables pour les facettes vestibulaire et palatine, dans le cas de la technique « sandwich »

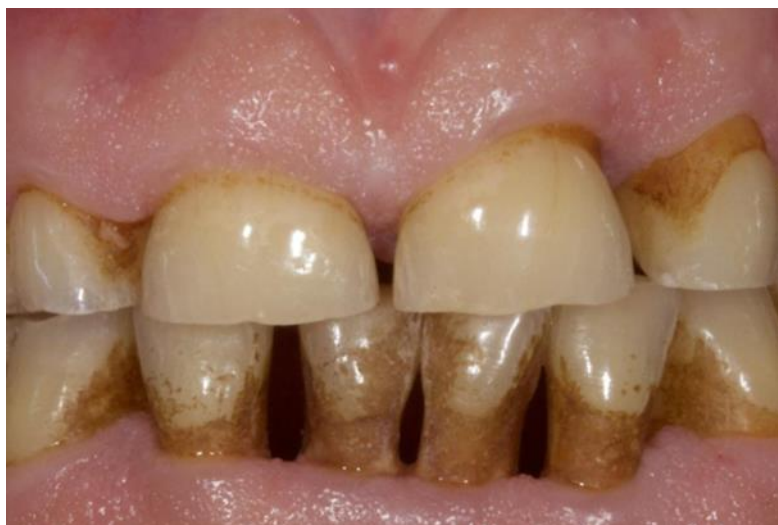

Source : Koubi et Gurel, « Rôle fondamental du projet esthétique et fonctionnel », 2014.

Selon la classification ACE, M. F présente une classe IV de la classification ACE, c'est à dire une usure étendue de la dentine palatine, une préservation de la vitalité pulpaire, une diminution de la hauteur occlusale supérieure à 2 mm et un émail vestibulaire préservé. À priori, il serait donc envisageable de réaliser une technique sandwich chez ce patient en passant par une facette vestibulaire et une facette palatine au niveau des dents antérieures maxillaires. Les prothèses provisoires montées à la nouvelle DVO permettent en amont de libérer l'espace prothétique nécessaire en antérieur pour la réalisation de cette technique. Notre patient ayant des troubles parafonctionnels, nous recherchons une solution prothétique permettant d'allier résultat esthétique et pérennité du traitement.

⁴⁵ Vailati et Belser.

Figure 19 : Vue endobuccale en occlusion d'intercuspédie maximale



Source : Auteur, 2019.

3.2 Impact des troubles para fonctionnels sur les facettes en céramique

Les futures restaurations antérieures doivent allier préservation tissulaire, esthétique et solidité mécanique. Mais devant ce tableau clinique complexe (grincements parafunctionnels, usure sévère par attrition, contexte occlusal perturbé), quel type de restaurations et de matériaux peuvent être envisagés ?

En 2019, Levartovsky et al. augmentent la DVO entre 2 et 7 mm chez 10 patients atteints de bruxisme. Ces patients sont soignés à l'aide de restaurations de types facettes en zircone en antérieure et des restaurations en zircone autre que des facettes dans les secteurs postérieurs maxillaires et mandibulaires. Des gouttières occlusales sont réalisées mais seulement 4 patients déclarent les utiliser. Au niveau des facettes en zircone antérieure il a été démontré après 28 mois que la complication majeure (13,9 %) était le « chipping » au niveau de l'angle incisif. Un polissage de la zone est néanmoins suffisant pour pallier ce problème.⁴⁶

Même si la zircone présente une bonne résistance à la flexion et une abrasivité élevée⁴⁷, ses propriétés optiques moyennes n'en font pas un matériau de choix pour des restaurations esthétiques antérieures⁴². Il convient de se tourner vers un matériau présentant une meilleure diffraction de la lumière avec un meilleur effet de profondeur. La zircone présente une résistance à

⁴⁶ Levartovsky et al., « Complete rehabilitation of patients with bruxism by veneered and non-veneered zirconia restorations with an increased vertical dimension of occlusion : an observational case-series study ».

⁴⁷ Petitgenet, « Apports du matériau zircone en prothèse fixée et implantaire ».

l'usure suffisante pour ne pas craindre de fractures mécaniques lors de la réalisation de facettes antérieures, lorsqu'elle est associée à une gouttière de relaxation occlusale.

De nouvelles zircons pourvues d'une haute translucidité permettent de palier l'opacité initiale de la zircone. Néanmoins, ayant des propriétés mécaniques inférieures à la zircone originelle, ces zircons translucides ne sont pas recommandés chez les patients atteints de bruxisme.⁴⁸

Dans une revue systématique et méta-analyse, réalisée en 2017, Souza Melo et al. ont étudié le lien entre le bruxisme diurne et les échecs concernant les restaurations en céramiques. Un suivi clinique de minimum 1 an est requis. Sont décrits comme échecs : les fractures, craquelures, chippings et décollements prothétiques. Les céramiques concernées dans la revue sont les silicates (céramiques feldspathiques, en disilicate de lithium ou à base de leucite) ainsi que le système IPS Empress Ivoclar®. Ils concluent dans un premier temps à l'absence de lien entre bruxisme diurne et augmentation du risque d'échec au niveau des restaurations en céramique. Une exception est relevée au niveau des facettes en céramique antérieure où une association véritable entre le bruxisme diurne et une augmentation du risque d'échec est relevée.⁴⁹

En 2014, Granell-Ruiz et al. étudient l'impact du bruxisme et l'utilisation de gouttière occlusale, sur le taux de survie des facettes en céramique. Ainsi, 323 facettes en céramique de type IPS Empress Ivoclar® sont réalisées chez 70 patients, dont 30 atteints de parafunctions. Puis les échecs concernant la céramique sont répertoriés (craquelures, fractures, décollements) et mis en association avec le bruxisme et l'utilisation de gouttières occlusales.⁵⁰

Dans cette étude, il est démontré que le risque de décollement et de fracture est considérablement augmenté chez les patients atteints de bruxisme. En effet, les décollements de céramique sont multipliés par trois. De plus, une quantité supérieure de fractures ont été observées chez les patients atteints de bruxisme n'utilisant pas de gouttière occlusale (9 %), que chez les patients utilisant une gouttière (1 %). Ils concluent aussi que l'utilisation de gouttière occlusale diminue le risque de fractures chez les patients atteints de bruxisme.

Aucune craquelure ne fut décelée dans cette étude. Selon les auteurs, l'utilisation de céramique résistante de type IPS-Empress peut être à l'origine de cette particularité.⁵¹

⁴⁸ Souza Melo et al., « Association of sleep bruxism with ceramic restoration failure : a systematic review and meta-analysis ».

⁴⁹ Souza Melo et al.

⁵⁰ Granell-Ruiz et al., « Influence of bruxism on survival of porcelain laminate veneers ».

⁵¹ Granell-Ruiz et al.

Selon le type de céramique utilisée, les échecs sont différents. En effet, Magne et al. ont utilisé dans leur essai clinique une céramique conventionnelle feldspathique pour les facettes de patients non atteints de bruxisme et ont observé 12 % de craquelure.⁵²

Ainsi, l'utilisation d'une céramique résistante de type IPS-Empress peut être recommandée chez les patients atteints de bruxisme, ceci afin d'éviter les craquelures.

Ces études confirment le lien entre les grincements parafunctionnels et l'augmentation du risque d'échec au niveau des facettes en céramique antérieures. Le type de céramique utilisé influence le taux d'échec. Des céramiques résistantes de type zircone ou IPS-Empress semblent indiquées chez ces patients. Néanmoins l'opacité intrinsèque de la zircone n'en fait pas un matériau de choix pour des restaurations esthétiques antérieures. En effet, elle présente des propriétés optiques moins intéressantes que les disilicates de lithium ou que les céramiques feldspathiques. Mais ces céramiques sont plus fragiles et différents auteurs concluent que même associées à des gouttières, le risque de fracture est augmenté avec l'utilisation de ces matériaux. Les facettes ne semblent donc pas indiquées dans ce contexte clinique.

Les gouttières occlusales sont un traitement efficace concernant les pathologies de l'ATM. Néanmoins, le suivi et la compliance du patient au traitement sont fondamentaux pour assurer leur efficacité. Certaines études démontrent un abandon des gouttières par les patients compliquant ainsi le soin.

En effet, dans une étude publiée en 2012 par Michelotti et al., les auteurs ont souhaité comparer l'efficacité d'un programme d'éducation du patient avec celui d'un traitement basé sur l'utilisation de gouttières occlusales, ceci afin de soigner des douleurs myofaciales. Pour cela, 44 patients atteints de douleurs myofaciales et sélectionnés aléatoirement ont été séparés en deux groupes. Le premier groupe reçoit des informations concernant la nature de leurs troubles temporo mandibulaire et une éducation aux soins autonomes, tandis que le second groupe reçoit une gouttière occlusale sans informations supplémentaires. Chaque patient a été interrogé une fois toutes les trois semaines pendant une période de trois mois. Il a été démontré que 6,8 % des patients, tous originaires du groupe ayant des gouttières occlusales, ont abandonné l'étude. Il n'y a pas eu d'abandon dans le groupe lié à l'éducation du patient.

⁵² Magne et al., « Clinical performance of novel-design porcelain veneers for the recovery of coronal volume and length ».

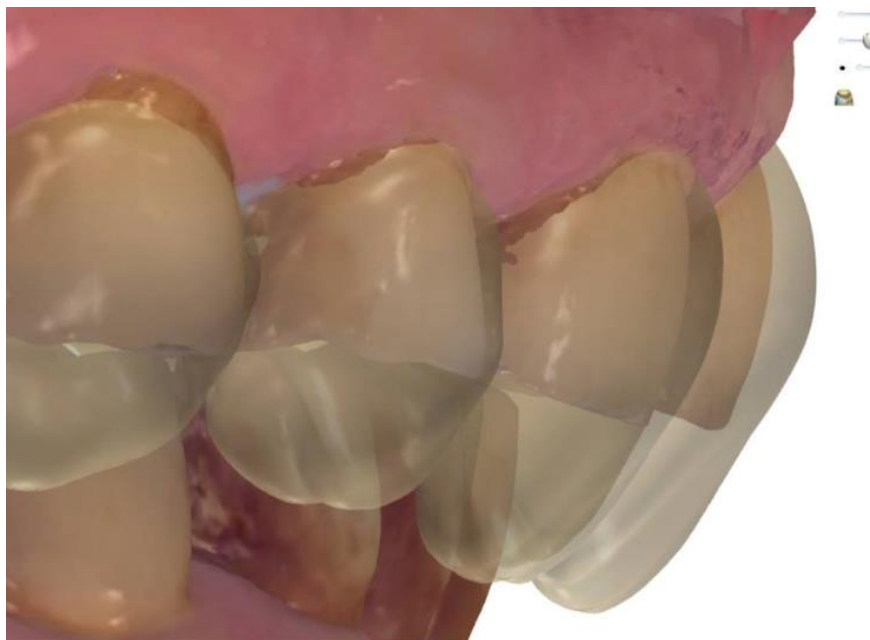Il est donc important d'expliquer au patient l'importance que sont les gouttières occlusales dans notre thérapeutique, ceci afin d'assurer une compliance maximale du patient.⁵³

3.3 Choix thérapeutique

M. F présente des parafunctions importantes associées à une attrition sévère. Face à un tableau clinique complexe comprenant des parafunctions et au vu des études cliniques, la technique « sandwich » associée aux facettes ne semble pas être la plus adaptée.

En effet, la technique « sandwich » est complexe et précise ; elle nécessite un prothésiste expérimenté, habilité à la réalisation de ce type de restauration. Comme expliqué précédemment, excepté au niveau des facettes en céramique antérieure, il n'y a pas de lien entre bruxisme diurne et l'augmentation du risque d'échecs au niveau des restaurations en céramique.⁵⁴ Dans un contexte de grincement parafunctionnel, il est donc préférable de réaliser des restaurations adhésives collées (RAC) plutôt que des facettes, ceci afin d'éviter d'éventuelles fractures ou décollements de céramique.

Figure 20 : Cires diagnostiques virtuelles, on visualise par transparence le projet prothétique



Source : Auteur, 2019.

⁵³ Michelotti et al., « Evaluation of the short-term effectiveness of education versus an occlusal splint for the treatment of myofascial pain of the jaw muscles ».

⁵⁴ Souza Melo et al., « Association of sleep bruxism with ceramic restoration failure : a systematic review and meta-analysis ».

De plus, la différence de perte de substance engendrée par la réalisation de RAC plutôt qu'une technique « sandwich » est minime chez ce patient. En effet, l'étude du wax-up virtuel et la préparation périphérique réalisée à travers le mock up permettent une perte de substance contrôlée s'inscrivant pleinement dans le concept de dentisterie à minima. Ainsi, une fois le projet réalisé en bouche, les préparations sont effectuées directement sur celui-ci, avec une technique de pénétration contrôlée, afin de respecter les principes de réduction à partir du volume final.⁵⁵

Une gouttière occlusale, réalisée en fin de traitement, ajoute une protection supplémentaire face à ces risques mécaniques.

3.4 Illustration clinique : les étapes de réalisation des restaurations adhésives en céramique

Il est décidé de réaliser 6 restaurations adhésives en céramique (RAC) « IPS e.max Press » pour les dents 13, 12, 11, 21, 22 et 23. Ces céramiques à base de disilicate de lithium sont considérées comme une évolution de celles renforcées à la leucite car leur composition permet toujours un collage optimal et leur résistance intrinsèque est accrue. L'adjonction de disilicate de lithium à une céramique confère une résistance à la flexion de l'ordre de 360 à 400 MPa.⁵⁶

La teinte choisie est 3M2 associée au teintier « Vita 3D ». Celle-ci correspond à la teinte A3 du teintier « Vita classic » utilisée pour le mock-up, permettant au patient de valider la teinte avant de recevoir le traitement définitif. La teinte A3 est aussi utilisée pour la conception des PAP, de la couronne sur 45 et des différents composites postérieurs. On obtient ainsi une harmonie esthétique intra-buccale. Toutes les dents sont vitales et ne présentent aucune dyschromie.

3.4.1 Préparations périphériques

On commence par réaliser une empreinte du mock-up à l'aide d'un silicone par addition (Putty soft ©). Celle-ci servira de clé pour la réalisation des couronnes provisoires directement après les préparations périphériques.

On réalise ensuite les préparations à travers le mock-up. La préparation des dents est une étape clinique essentielle et irréversible de la réhabilitation prothétique et requiert donc une attention

⁵⁵ Lasserre et al., « Restaurations céramiques antérieures. 2, Préparations partielles et adhésion ».

⁵⁶ Étienne et Anckenmann, *Restaurations esthétiques en céramique collée*.

maximale afin d'assurer la rétention, la résistance et la durée des restaurations. On contrôle à chaque étape la profondeur de réduction avec une clé en silicone coupée horizontalement issue du mock-up. Pour la réalisation de ces RAC, on retient une préparation périphérique limitée, n'engendrant que peu de perte de substance dentaire. Le raisonnement soustractif à partir du projet prothétique (cire de diagnostic) et de clés de réduction en silicone est indispensable à une économie amélaire maximale. Le bord incisif est préparé horizontalement et les angles de raccordement sont émoussés. Nous réalisons une dépouille face linguale/ face vestibulaire supérieure à 30°. ⁵⁷

D'après Lasserre et al. :

« Lorsque l'espace prothétique nécessaire est obtenu et afin d'assurer une économie tissulaire maximale, du composite issu du mock up peut être conservé au sein de la préparation, ceci tout en assurant un recouvrement systématique du composite par la RAC et en situant la limite au-delà du composite dans les tissus durs dentaires. Le composite n'est alors considéré que comme un substitut dentinaire réduit au minimum et conservé uniquement en fond protecteur afin de négocier les contre-dépouilles et de préparer à minima le support dentaire selon le principe d'économie tissulaire. Cette attitude clinique a pour conséquence de réaliser des RAC plus englobantes dans les zones proximales et d'étendre souvent les préparations à la face linguale. La décision restera toujours une balance clinique entre l'économie tissulaire, le respect de l'occlusion et la résistance biomécanique du complexe dent/composite/céramique. » ⁵⁸

Les épaisseurs de réduction doivent être parfaitement contrôlées afin de ne pas léser l'intégrité pulpaire. On réalise une limite de type épaulement à angle arrondi qui a l'avantage d'éviter tout risque de bec périphérique. On choisit une position des limites de préparation supra-gingivale en palatin et juxta-gingivale en vestibulaire afin de respecter un profil d'émergence esthétique.

3.4.2 Immediate Dentine Sealing (IDS) et réalisation des provisoires

Immédiatement après avoir terminé les préparations périphériques, un IDS est réalisé afin d'obtenir une couche hybride. La réalisation du scellement des tubuli dentinaires permet de prévenir :

- leur contamination bactérienne durant la temporisation,
- le collapsus de la couche hybride non polymérisée,
- les mouvements épisodiques bidirectionnels du fluide dentinaire.

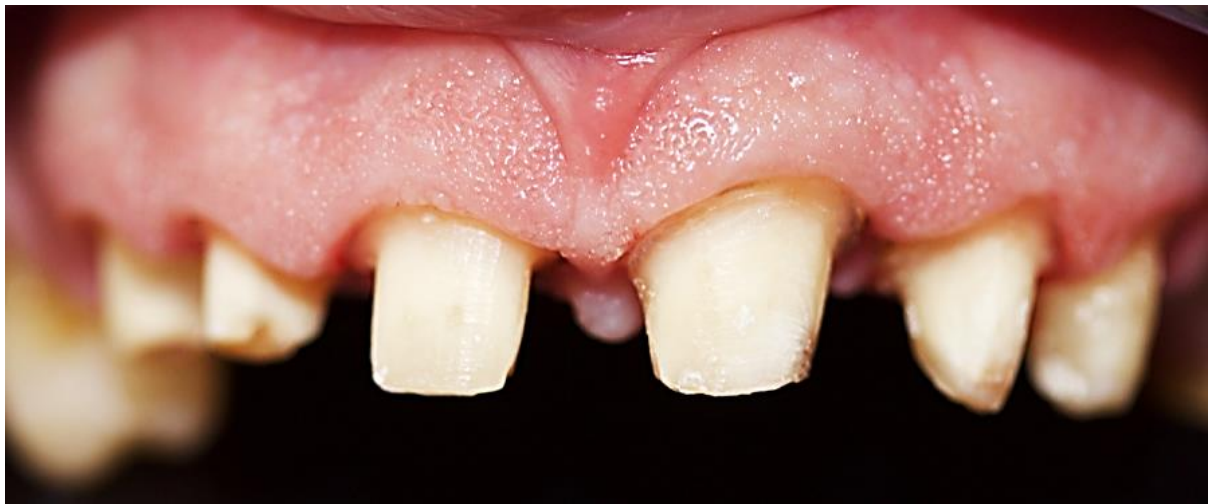⁵⁷ Lasserre et al., « Restaurations céramiques antérieures. 2, Préparations partielles et adhésion ».

⁵⁸ Lasserre et al.

Elle permet aussi de limiter l'hypersensibilité post-opératoire associée à la préparation des dents pulpées.

Enfin, les couronnes provisoires sont réalisées par injection de résine composite dans la clé réalisée en début de séance sur le mock-up. Les couronnes provisoires permettent une protection de la structure dentaire et jouent un rôle essentiel notamment esthétique et psychologique pour le patient. Elles soutiennent la gencive marginale, protègent la papille interdentaire et limitent l'adhérence de la plaque bactérienne.⁵⁹ Les couronnes provisoires sont scellées de manière temporaire au « Temp Bond ».

Figure 21 : Préparations périphériques au niveau des dents antérieures maxillaires



Source : Auteur, 2019.

3.4.3 Empreinte des préparations

Les futures restaurations adhésives en céramique peuvent ici être réalisées soit de manière traditionnelle par le prothésiste, soit par CFAO directe. Le laboratoire de prothèse référent du service de médecine bucco-dentaire de l'hôpital Henri-Mondor ne disposant pas de la technologie CFAO, il n'est pas possible de suivre une chaîne de CFAO indirecte. Pour un rendu esthétique de qualité, il a semblé préférable de déléguer cette étape à un prothésiste expert, en lui fournissant tous les éléments du projet esthétique virtuel.

Au-delà de 4 éléments, Cazier et al. suggèrent de privilégier une production externalisée pour obtenir une intégration esthétique optimale et des points de contact précis.⁶⁰

⁵⁹ Walter, *Prothèse fixée : approche clinique*.

⁶⁰ Cazier, Chieze, et Hrycenko, « Place de La CFAO directe en omnipratique : inlay-onlay ».

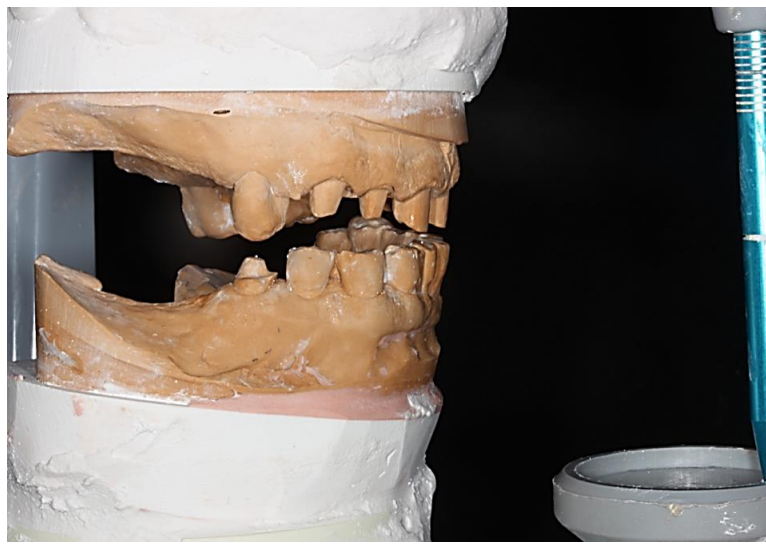
L'empreinte des préparations est réalisée selon la technique « deux temps, deux viscosités ». Celle-ci assure une meilleure reproduction spatiale des détails, à condition d'avoir un support parodontal favorable. De plus, elle facilite la prise d'empreinte, notamment au vu d'un nombre important de préparations à enregistrer. Elle limite également le risque de défauts d'enregistrement car le temps de travail est augmenté.

3.4.4 Montage des modèles sur articulateur et transfert des données au prothésiste

La DVO a été préalablement augmentée dans les secteurs postérieurs grâce à la couronne emax sur la dent 45, aux composites sur les dents 14, 34, 44 et aux PAP transitoires maxillaire et mandibulaire. Ceci permet d'obtenir un calage à la nouvelle DVO augmentée de 5 mm et facilite le nouveau montage sur articulateur.

Les modèles maxillaire et mandibulaire sont coulés. Le modèle maxillaire est monté sur articulateur à l'aide d'un arc facial. L'arc facial joue un rôle décisif pour monter le modèle maxillaire en articulateur et l'orienter correctement. Cet enregistrement est réalisé sur les préparations dentaires terminées. On enregistre le rapport maxillo-mandibulaire à l'aide d'une barrette en résine chémo polymérisable dans le secteur antérieur. Le modèle mandibulaire est ensuite monté sur articulateur grâce à la barrette en résine.

Figure 22 : Modèles montés sur articulateur



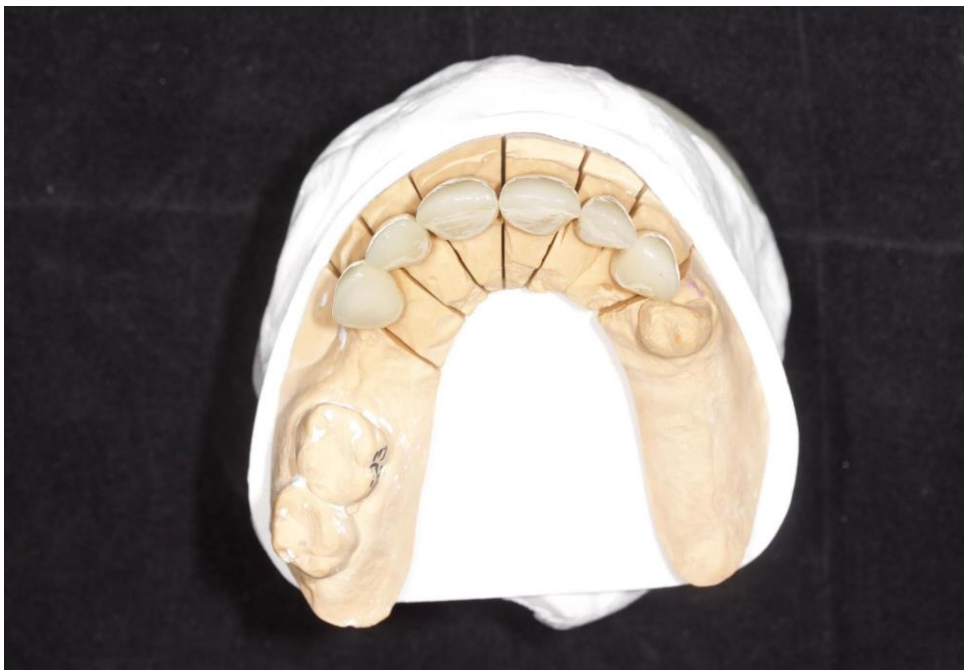Source : Auteur, 2019.

On note l'augmentation de la tige incisive de +5 mm par rapport au modèle initial, ce qui correspond à une augmentation de 3,4 mm au niveau incisif (selon la règle des tiers).

Le projet esthétique final numérique et les modèles montés sur articulateur sont transmis au prothésiste. Une empreinte alginate du maxillaire avec les restaurations provisoires en place est réalisée. Elle permet au prothésiste d'évaluer la forme des provisoires issues du wax-up et améliore sa compréhension du projet prothétique et esthétique.

3.4.5 Réception et essai clinique

Figure 23 : Restaurations finales sur le modèle de travail en plâtre



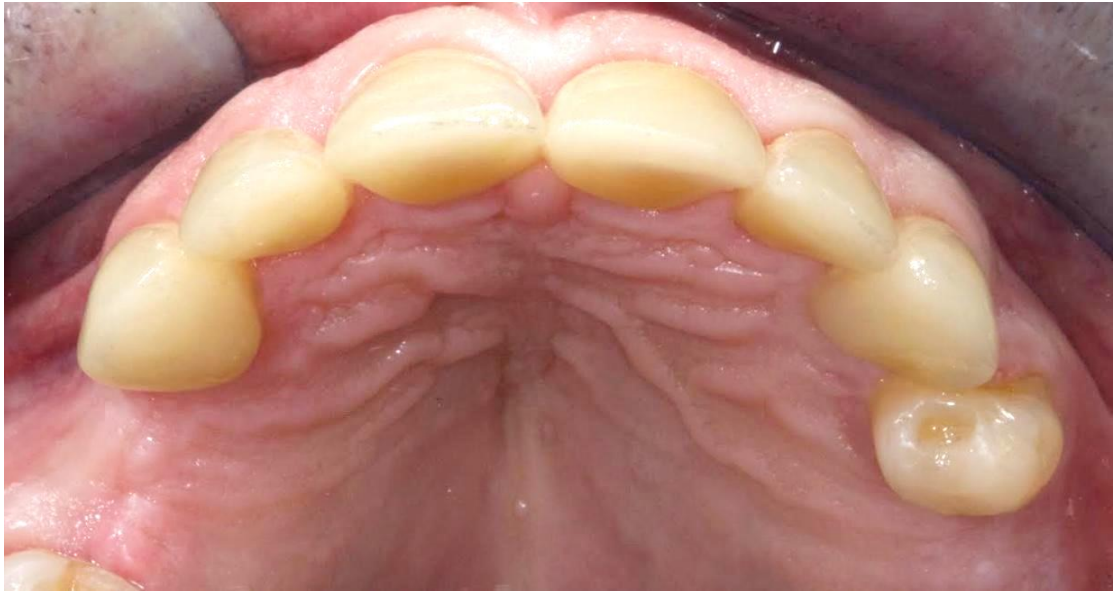
Source : Auteur, 2019.

La validation esthétique par le patient est une étape primordiale. On utilise à cet effet un miroir de courtoisie et la prise de photo, qui permet au patient de visualiser au mieux le résultat final. La photo permet aussi au patient de visualiser l'avant et l'après. Une fois que le patient a validé la teinte, la forme, et l'aspect esthétique global du visage, on réalise l'essai clinique. Cet essai comporte la vérification de l'adaptation marginale à la sonde, des points de contacts au fil dentaire et de l'occlusion à l'aide d'un papier articulé fin. On retrouve des contacts harmonieux et équilibrés.

3.4.6 Collage des restaurations adhésives

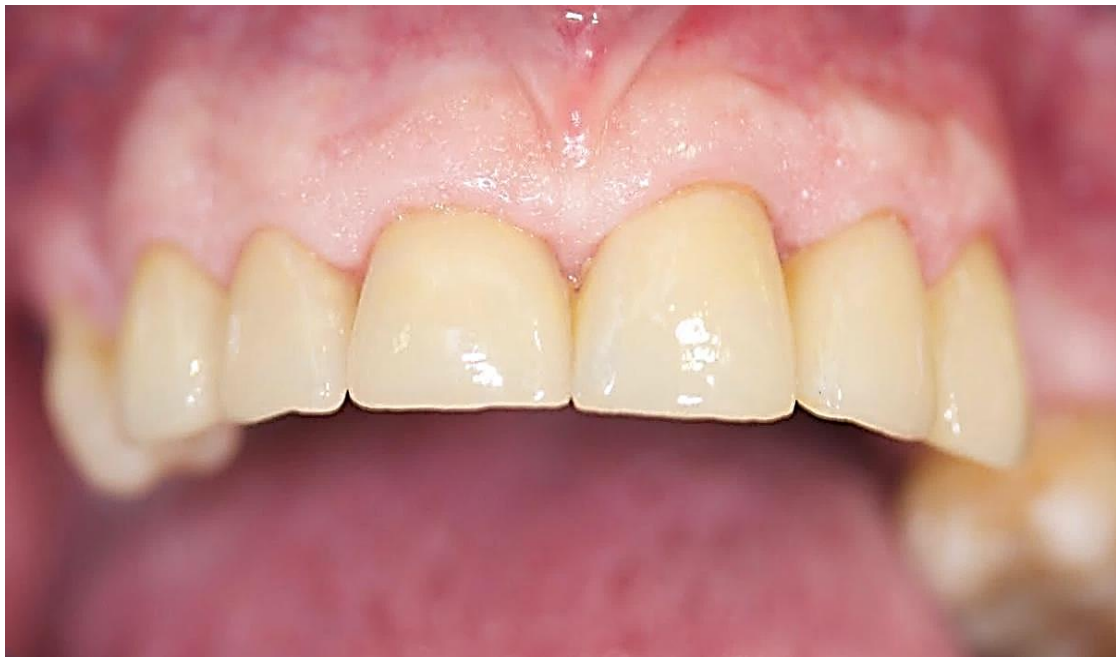Le champ opératoire et les ligatures sont posés, puis les RAC sont collées. On utilise pour l'assemblage une colle composite à prise duale, le « Variolink Esthetic DC® » teinte « neutral ».

Figure 24 : Vue occlusale des RAC collées et esthétiquement intégrées



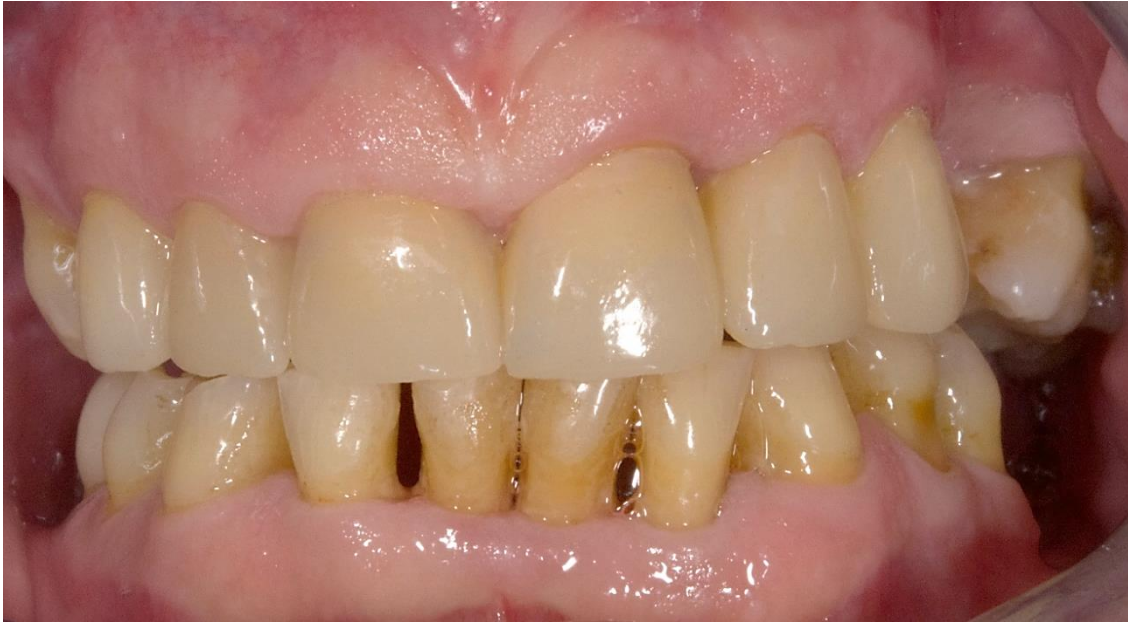Source : Auteur, 2019.

Figure 25 : Vue frontale des RAC



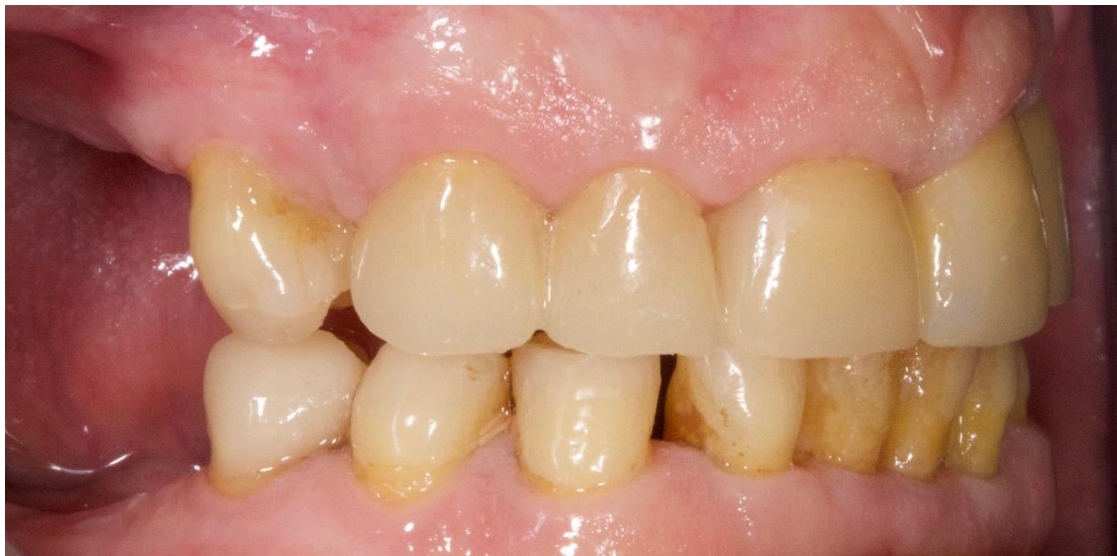Source : Auteur, 2019.

Figure 26 : Vue frontale en occlusion



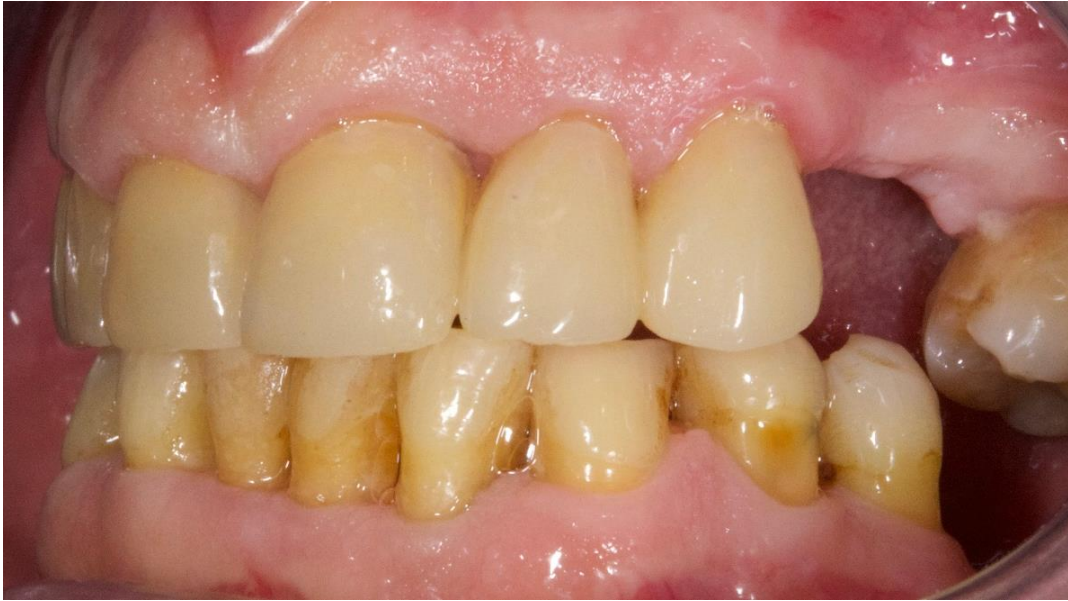Source : Auteur, 2019.

Figure 27 : Vue sagittale droite



Source : Auteur, 2019.

Figure 28 : Vue sagittale gauche



Source : Auteur, 2019.

4 : Maintenance et suivi thérapeutique

4.1 Réalisation d'une gouttière occlusale ou gouttière de reconditionnement musculaire

Afin de soulager la luxation discale réductible, de protéger les restaurations des fractures et/ou usures liées aux parafunctions et afin d'assurer la pérennité des soins prothétiques, on réalise une gouttière occlusale maxillaire. Celle-ci entraîne une diminution de la charge au niveau des articulations temporo-mandibulaires et permet de renforcer la rééducation des parafunctions par de nouvelles informations proprioceptives. Le port de la gouttière doit se faire uniquement pendant le sommeil ou lors d'activités ne permettant pas au patient un contrôle efficace de ses parafunctions.⁶¹ Nous délivrons les conseils d'hygiène et revoyons le patient à « + une semaine » puis « + un mois », afin de contrôler l'harmonie occlusale de la gouttière.

4.2 Thérapeutique parodontale de soutien

Afin de surveiller les restaurations et d'empêcher le risque de récurrence de maladie parodontale, une séance de thérapeutique parodontale de soutien est mise en place tous les 3 mois. On réévalue les techniques d'hygiène orale, l'intégrité des soins conservateurs, l'adaptation des prothèses fixes et amovibles ainsi que l'état de la gouttière de relaxation occlusale. Lors de cette séance, on mesure la profondeur des poches parodontales et un détartrage est réalisé. Un suivi est essentiel afin d'assurer la pérennité des soins prothétiques et de préserver la motivation du patient au port des gouttières occlusales et à l'hygiène bucco-dentaire.

⁶¹ Duminil, *L'occlusion*.

Conclusion

Lorsque la thérapeutique prothétique l'exige, l'appareil manducateur a la capacité de s'adapter à des changements modérés de la DVO (moins de 5 mm) à condition que celle-ci soit réalisée par une simple rotation autour de l'axe charnière en relation centrée qui n'exagère pas une typologie verticale déjà marquée et permette le contact labial non forcé. Excepté chez les patients arthrosiques ou avec une faible adaptabilité neuro-musculaire, cette variation peut être effectuée directement, sans passer par des étapes de transition correspondant à une augmentation progressive.

Cette augmentation peut se faire pour les zones édentées à l'aide de prothèses amovibles de transition dans un premier temps. La temporisation est fondamentale pour tester la nouvelle DVO thérapeutique et l'adaptation du patient au traitement. Elle facilite par la suite l'ensemble du plan de traitement par le calage postérieur qu'elle fixe.

La « three steps technique », introduite par Vailati en 2008 ⁶², donne une démarche clinique globale pour traiter ces cas complexes d'usure avancée. Néanmoins, celle-ci présente certaines limites, notamment concernant l'utilisation de facettes esthétiques. En effet, celles-ci présentent un risque non négligeable de fracture dans un contexte de parafonction. D'autres types de restaurations adhésives en céramique permettent un rendu esthétique suivant une démarche bio conservatrice.

Il est donc primordial, chez des patients présentant des usures parafonctionnelles, de permettre une prise en charge globale, intégrant la fonction et l'esthétique. Un suivi et des séances de maintenances parodontales régulières permettent de contrôler l'évolution du traitement et d'assurer son maintien.

⁶² Vailati et Belser, « Full-mouth adhesive rehabilitation of a severely eroded dentition : the three-step technique. Part 3 ».

Bibliographie

- Abduo, J. « Safety of increasing vertical dimension of occlusion : a systematic review ». *Quintessence international* 43, n° 5 (2012): 369-80.
- Abduo, J., et K. Lyons. « Clinical considerations for increasing occlusal vertical dimension : a review ». *Australian dental journal* 57, n° 1 (2012): 2-10. <https://doi.org/10.1111/j.1834-7819.2011.01640.x>.
- Berry, D. C., et D. F. Poole. « Attrition : possible mechanisms of compensation ». *Journal of oral rehabilitation* 3, n° 3 (1976): 201-6. <https://doi.org/10.1111/j.1365-2842.1976.tb00945.x>.
- Carlsson, G. E., B. Ingervall, et G. Kocak. « Effect of increasing vertical dimension on the masticatory system in subjects with natural teeth ». *The journal of prosthetic dentistry* 41, n° 3 (1979): 284-89. [https://doi.org/10.1016/0022-3913\(79\)90008-8](https://doi.org/10.1016/0022-3913(79)90008-8).
- Cazier, S., J.-B. Chieze, et M.-A. Hrycenko. « Place de La CFAO directe en omnipratique : inlay-onlay ». *Réalités cliniques* 20, n° 4 (2009): 219-30.
- Crothers, A., et A. Sandham. « Vertical height differences in subjects with severe dental wear ». *European journal of orthodontics* 15, n° 6 (1993): 519-25. <https://doi.org/10.1093/ejo/15.6.519>.
- Dawson, P. E. *Evaluation, diagnosis and treatment of occlusal problems*. 2nd edition. Saint-Louis : Mosby, 1974.
- Duminil, G. *L'occlusion*. Paris : Espace ID, 2013.
- Étienne, O., et L. Anckenmann. *Restaurations esthétiques en céramique collée*. Malakoff : Éditions CdP, 2016.
- Goodacre, C. J., W. V. Campagni, et S. A. Aquilino. « Tooth preparations for complete crowns : an art form based on scientific principles ». *The journal of prosthetic dentistry* 85, n° 4 (2001): 363-76. <https://doi.org/10.1067/mpr.2001.114685>.
- Granell-Ruiz, M., R. Agustin-Panadero, A. Fons-Font, J.-L. Roman-Rodriguez, et M.-F. Sola-Ruiz. « Influence of bruxism on survival of porcelain laminate veneers ». *Medicina oral, patología oral y cirugía bucal* 19, n° 5 (2014): e426-32. <https://doi.org/10.4317/medoral.19097>.
- Guyader, T. « Le projet esthétique virtuel au centre de la réflexion du plan de traitement prothétique : illustration clinique ». Thèse d'exercice, Université de Paris, 2020.
- Koubi, S., G. Gurel, R. Massihi, P. Margossian, et H. Tassery. « Les full mock up dans le traitement de l'usure avancée ». *AO news*, n° 13 (2017): 11-15.
- Lasserre, J.-F., et I. Chakolov. « Comprendre l'augmentation de DVO dans les approches minimales invasives des traitements de l'usure et des anomalies de l'émail ». *AO news*, n° 2 (2016): 11-15.
- Lasserre, J.-F., G. Laborde, S. Koubi, H. Lafargue, G. Couderc, G. Maille, S. Botti, et P. Margossian. « Restaurations céramiques antérieures. 2, Préparations partielles et adhésion ». *Réalités cliniques* 21, n° 3 (2010): 183-95.
- Levartovsky, S., R. Pilo, A. Shadur, S. Matalon, et E. Winocur. « Complete rehabilitation of patients with bruxism by veneered and non-veneered zirconia restorations with an increased vertical dimension of occlusion : an observational case-series study ». *Journal of prosthodontic research* 63, n° 4 (2019): 440-46. <https://doi.org/10.1016/j.jpjor.2019.02.006>.
- Magne, P., R. Perroud, J. S. Hodges, et U. C. Belsler. « Clinical performance of novel-design porcelain veneers for the recovery of coronal volume and length ». *The international journal of periodontics & restorative dentistry* 20, n° 5 (2000): 440-57.
- Michelotti, A., G. Iodice, S. Vollaro, M. H. Steenks, et M. Farella. « Evaluation of the short-term effectiveness of education versus an occlusal splint for the treatment of myofascial pain of the

- jaw muscles ». *The journal of the American dental association* 143, n° 1 (2012): 47-53. <https://doi.org/10.14219/jada.archive.2012.0018>.
- Moreno-Hay, I., et J. P. Okeson. « Does altering the occlusal vertical dimension produce temporomandibular disorders ? : a literature review ». *Journal of oral rehabilitation* 42, n° 11 (2015): 875-82. <https://doi.org/10.1111/joor.12326>.
- Orenstein, N. P., A. S. Bidra, J. R. Agar, T. D. Taylor, F. Uribe, et M. D. Little. « Changes in lower facial height and facial esthetics with incremental increases in occlusal vertical dimension in dentate subjects ». *The international journal of prosthodontics* 28, n° 4 (2015): 363-70. <https://doi.org/10.11607/ijp.4288>.
- Orthlieb, J.-D. *Gnathologie fonctionnelle. Volume 2, Occlusion et reconstruction prothétique*. Rueil-Malmaison : Editions CdP, 2011.
- Orthlieb, J.-D., L. Darmouni, J. Jouvin, et A. Pedinielli. « Dysfonctions occlusales : anomalies de l'occlusion dentaire humaine ». In *EMC Médecine buccale*. 28-160-B-11. Elsevier Masson, 2013. <http://sirius.parisdescartes.fr/login?url=http://www.em-premium.com/article/1098252/>.
- Orthlieb, J.-D., et E. Ehrmann. « Déterminants du choix de la DVO thérapeutique ». *Réalités cliniques* 24, n° 2 (2013): 133-38.
- Petitgenet, H. « Apports du matériau zircone en prothèse fixée et implantaire ». Thèse d'exercice, Université de Nancy I, 2006. http://docnum.univ-lorraine.fr/public/SCDPHA_TD_2006_PETITGENET_HELENE.pdf.
- Souza Melo, G. de, E. A. Batistella, E. Bertazzo-Silveira, T. Marques Simek Vega Gonçalves, B. D. Mendes de Souza, A. L. Porporatti, C. Flores-Mir, et G. de Luca Canto. « Association of sleep bruxism with ceramic restoration failure : a systematic review and meta-analysis ». *The journal of prosthetic dentistry* 119, n° 3 (2018): 354-62. <https://doi.org/10.1016/j.prosdent.2017.07.005>.
- Vailati, F., et U. C. Belser. « Classification and treatment of the anterior maxillary dentition affected by dental erosion : the ACE classification ». *The international journal of periodontics & restorative dentistry* 30, n° 6 (2010): 559-71.
- . « Full-mouth adhesive rehabilitation of a severely eroded dentition : the three-step technique. Part 1 ». *The European journal of esthetic dentistry* 3, n° 1 (2008): 30-44.
- . « Full-mouth adhesive rehabilitation of a severely eroded dentition : the three-step technique. Part 3 ». *The European journal of esthetic dentistry* 3, n° 3 (2008): 236-57.
- Walter, B. *Prothèse fixée : approche clinique*. Malakoff : Éditions CdP, 2016.

Table des figures

Figure 1 : DVO et typologie	10
Figure 2 : Vue endobuccale en occlusion d'intercuspidie maximale	12
Figure 3 : Vue occlusale de l'arcade maxillaire	12
Figure 4 : Vue occlusale de l'arcade mandibulaire	13
Figure 5 : Règle des tiers : illustration de la règle des tiers	15
Figure 6 : La courbe d'occlusion sous la forme d'une hélicoïde, d'après Ackermann	15
Figure 7 : Empreinte numérique de l'arcade maxillaire	16
Figure 8 : Empreinte numérique de l'arcade mandibulaire	16
Figure 9 : Évolution des formes de préparation : les table top	17
Figure 10 : Empreinte numérique de l'arcade maxillaire	20
Figure 11 : Visualisation de la couronne e.max réalisée sur 45 par CFAO	21
Figure 12 : La couronne e.max 45 scellée	22
Figure 13 : Prothèses amovibles transitoires en résine mandibulaire et maxillaire	23
Figure 14 : Empreinte secondaire mandibulaire	25
Figure 15 : Essai du châssis mandibulaire	25
Figure 16 : Essai du châssis maxillaire	26
Figure 17 : Schéma illustrant la classification ACE	28
Figure 18 : Matériaux utilisables pour les facettes vestibulaire et palatine, dans le cas de la technique « sandwich »	29
Figure 19 : Vue endobuccale en occlusion d'intercuspidie maximale	30
Figure 20 : Cires diagnostiques virtuelles, on visualise par transparence le projet prothétique	33
Figure 21 : Préparations périphériques au niveau des dents antérieures maxillaires	36
Figure 22 : Modèles montés sur articulateur	37
Figure 23 : Restaurations finales sur le modèle de travail en plâtre	38
Figure 24 : Vue occlusale des RAC collées et esthétiquement intégrées	39
Figure 25 : Vue frontale des RAC	39
Figure 26 : Vue frontale en occlusion	40
Figure 27 : Vue sagittale droite	40
Figure 28 : Vue sagittale gauche	41

Table des tableaux

Tableau 1 : Étapes de réalisation des prothèses amovibles définitives à châssis métallique maxillaire et mandibulaire.....	24
--	----

Vu, le Directeur de thèse

Vu, le Doyen de l'UFR d'Odontologie - Montrouge

Professeur Claudine WULFMAN

Professeur Louis MAMAN

Vu, le Président d'Université de Paris

Professeur Christine CLERICI

Pour le Président et par délégation,

Le Doyen Louis MAMAN

Prise en charge dans un contexte d'usure et d'érosion sévère : conduite d'un traitement complexe

Résumé :

Nous abordons, à travers l'étude d'un cas clinique réalisé à l'Hôpital Henri-Mondor, la méthode de la « 3 step technique » développée par Francesca Vailati et Christoph Belser chez un patient présentant des usures sévères généralisées associées à une égression compensatrice du bloc antérieur maxillaire. La séquence de traitement envisagée est la suivante : visualiser l'augmentation de dimension verticale d'occlusion (DVO) nécessaire à l'esthétique et à la fonction antérieure, augmenter la DVO en collant par additions sur les dents postérieures et reconstruire les dents antérieures à l'aide de couronnes e.max® grâce à l'espace prothétique retrouvé. Nos problématiques majeures sont d'aménager un espace prothétique suffisant pour reconstruire les dents antérieures. Ainsi, les conséquences esthétiques et fonctionnelles d'une augmentation de DVO sont étudiées. On souhaite définir un nouveau guide antérieur et des courbes occlusales harmonieuses, malgré l'égression des dents postérieures. Nous recherchons dans la littérature le matériau et la technique la plus adaptée afin de soulager un patient présentant des habitudes parafunctionnelles. Enfin, nous décrivons la 3ème étape de notre « 3 step technique », c'est à dire la restauration des dents antérieures, dont les éléments prothétiques évoluent selon l'importance de la perte de substance.

Discipline :

Prothèses dentaires

Mots clés français (fMeSH et Rameau) :

Usure dentaire -- Dissertation universitaire ; Dimension verticale -- Dissertation universitaire ;
Odontostomatologie prothétique -- Thèses et écrits académiques ; Restauration dentaire -- Thèses et écrits académiques

English keywords (MeSH) :

Tooth Wear -- Academic Dissertation ; Vertical Dimension -- Academic Dissertation

Université de Paris
UFR d'Odontologie - Montrouge
1, rue Maurice Arnoux
92120 Montrouge