



HAL
open science

Prise en charge de l'aplasie vaginale chez des patientes atteintes de MRKH (Mayer Rokitansky Küster Hauser) par la méthode de Frank : durée de traitement nécessaire

Camille Baraud

► To cite this version:

Camille Baraud. Prise en charge de l'aplasie vaginale chez des patientes atteintes de MRKH (Mayer Rokitansky Küster Hauser) par la méthode de Frank : durée de traitement nécessaire. Médecine humaine et pathologie. 2019. dumas-03129075

HAL Id: dumas-03129075

<https://dumas.ccsd.cnrs.fr/dumas-03129075>

Submitted on 2 Feb 2021

HAL is a multi-disciplinary open access archive for the deposit and dissemination of scientific research documents, whether they are published or not. The documents may come from teaching and research institutions in France or abroad, or from public or private research centers.

L'archive ouverte pluridisciplinaire **HAL**, est destinée au dépôt et à la diffusion de documents scientifiques de niveau recherche, publiés ou non, émanant des établissements d'enseignement et de recherche français ou étrangers, des laboratoires publics ou privés.



Distributed under a Creative Commons Attribution - NonCommercial - NoDerivatives 4.0 International License

AVERTISSEMENT

Cette thèse d'exercice est le fruit d'un travail approuvé par le jury de soutenance et réalisé dans le but d'obtenir le diplôme d'Etat de docteur en médecine. Ce document est mis à disposition de l'ensemble de la communauté universitaire élargie.

Il est soumis à la propriété intellectuelle de l'auteur. Ceci implique une obligation de citation et de référencement lors de l'utilisation de ce document.

D'autre part, toute contrefaçon, plagiat, reproduction illicite encourt toute poursuite pénale.

Code de la Propriété Intellectuelle. Articles L 122.4

Code de la Propriété Intellectuelle. Articles L 335.2-L 335.10

UNIVERSITÉ PARIS DESCARTES
Faculté de Médecine PARIS DESCARTES

Année 2019

N° 219

THÈSE
POUR LE DIPLÔME D'ÉTAT
DE
DOCTEUR EN MÉDECINE

Prise en charge de l'aplasie vaginale chez des patientes
atteintes de MRKH (Mayer Rokitansky Küster Hauser)
par la méthode de Frank : durée de traitement nécessaire

Présentée et soutenue publiquement
le 16 octobre 2019

Par

Camille BARAUD

Née le 18 septembre 1989 à Ambilly (74)

Dirigée par Mme Le Docteur Christine Louis-Sylvestre, PH

Jury :

M. Le Professeur Jean-Louis Bénifla, PU-PH Président

M. Le Professeur Émile Daraï, PU-PH

M. Le Professeur Bassam Haddad, PU-PH

M. Le Docteur Stéphane Bounan, PH

REMERCIEMENTS

Je tiens à remercier madame le Docteur Christine Louis-Sylvestre pour avoir encadré mon travail dans une atmosphère agréable et bienveillante. Merci pour le temps que vous m'avez accordé, vos conseils avisés et votre patience.

Je remercie monsieur le Professeur Jean-Louis Bénifla pour avoir accepté de présider mon jury. Merci pour votre soutien et votre bienveillance.

Je remercie messieurs les Professeurs Emile Daraï et Bassam Haddad pour avoir accepté de juger ma thèse. Merci pour votre réactivité et votre disponibilité.

Je remercie également monsieur le Docteur Stéphane Bounan d'avoir accepté de participer à mon jury de thèse. Merci pour ta confiance.

Je remercie les patientes qui ont participé à ce travail, m'ont donné de leur temps et leur expérience.

Je remercie mes amis Amélie, Marine et Nicolas. Merci pour votre soutien et votre bonne humeur.

Je remercie Young-Wouk pour le soutien qu'il m'a témoigné durant cette année.

Je remercie ma famille, ma mère et mes sœurs.

TABLE DES MATIERES

REMERCIEMENTS	2
TABLE DES MATIERES	3
TABLE DES ILLUSTRATIONS.....	5
INTRODUCTION.....	6
PREMIERE PARTIE	8
LE SYNDROME DE MAYER-ROKITANSKY-KÜSTER-HAUSER (MRKH)	8
A. Généralités.....	8
1. Définition.....	8
2. Embryologie des organes génitaux internes.....	8
3. Formes cliniques	13
4. Malformations associées	14
B. Diagnostic et évaluation initiale	15
1. Circonstances de découverte.....	15
2. Examen clinique	16
3. Imagerie diagnostique	16
4. Coéloscopie diagnostique.....	17
5. Caryotype et bilan hormonologique	18
6. Diagnostics différentiels	18
C. Prise en charge thérapeutique	19
1. Prise en charge anatomique de l'aplasie vaginale.....	19
2. Autres aspects de la prise en charge	25
DEUXIEME PARTIE	29
ETUDE DE LA DUREE DE TRAITEMENT PAR DILATATION VAGINALE.....	29
A. Introduction.....	29
B. Matériels et méthode	29
1. Descriptif de l'étude	29
2. Critère de jugement principal.....	32
3. Critères de jugements secondaires	32
4. Analyses statistiques	33

C. Résultats.....	33
D. Discussion.....	35
CONCLUSION.....	40
ANNEXES.....	41
BIBLIOGRAPHIE.....	48
ABREVIATIONS.....	56

TABLE DES ILLUSTRATIONS

Figure 1 : détermination sexuelle d'après Nef et Vassali 2009	9
Figure 2 : voies génitales internes à la sixième semaine de gestation, d'après l'EMC aplasies utéro-vaginales.....	10
Figure 3 : formation de la cavité vaginale, d'après l'EMC aplasies utéro-vaginales	11
Figure 4 : Flow chart	34
Figure 5 : histogramme montrant le nombre de patientes en fonction de la durée de traitement par dilatation vaginale.....	35
Tableau 1 : caractéristiques des principaux traitements de l'aplasie vaginale	23
Photo 1 : Aplasie vaginale avec vulve normale	16
Photo 2 : bougies de dilatation vaginale	20

INTRODUCTION

Le syndrome de Mayer-Rokitansky-Küster-Hauser (MRKH) ou aplasie utéro vaginale ou aplasie mullérienne est une malformation congénitale caractérisée par l'absence totale d'utérus et des deux tiers supérieurs du vagin, un phénotype féminin et un caryotype 46, XX.

L'un des principaux objectifs de la prise en charge thérapeutique est de traiter l'aplasie vaginale et d'optimiser le début de la sexualité¹. La prise en charge de l'aplasie vaginale peut être soit non chirurgicale avec notamment la méthode de Frank qui consiste en une dilatation vaginale progressive par l'utilisation de bougies, soit chirurgicale avec différentes techniques décrites.

Les études comparatives sur l'utilisation des différentes méthodes concluent que le traitement par dilatation vaginale devrait être indiqué en première intention dans le traitement de l'aplasie vaginale des patientes atteintes du syndrome MRKH. En effet, il a été démontré la supériorité de la méthode de Frank sur la chirurgie en termes de résultats anatomiques et de qualité de vie globale ou sexuelle. De plus, la chirurgie, quelle que soit la technique utilisée, est associée à plus de complications immédiates et à long terme²⁻⁴.

A l'inverse des techniques chirurgicales pour lesquelles il existe une description de techniques réglées, la méthode de dilatation vaginale est moins protocolée. Ainsi, les recommandations sur la fréquence et la durée des dilatations sont très variables. Le travail présenté ici a pour but d'étudier la durée nécessaire du traitement de l'aplasie vaginale par la méthode de Frank sur une série mono centrique de patientes ayant bénéficié de la même éducation thérapeutique et du même traitement.

La présentation est divisée en deux parties.

La première partie décrit le syndrome de Mayer-Rokitansky-Küster-Hauser et sa prise en charge actuelle.

La seconde partie concerne l'étude réalisée sur des patientes atteintes de MRKH et traitées par méthode de Frank. L'étude vise principalement à déterminer la durée de dilatation nécessaire à la réalisation de l'objectif.

PREMIERE PARTIE

LE SYNDROME DE MAYER-ROKITANSKY-KÜSTER-HAUSER (MRKH)

A. Généralités

1. Définition

Le syndrome de Mayer-Rokitansky-Küster-Hauser (MRKH) ou aplasie utéro vaginale ou aplasie mullérienne est une malformation congénitale caractérisée par l'absence totale d'utérus et des deux tiers supérieurs du vagin, un phénotype féminin et un caryotype 46, XX.

L'incidence de ce syndrome est de 1 sur 4500 naissances d'enfants de sexe féminin. Il a été décrit successivement par Mayer en 1829, par Rokitansky en 1838, par Küster en 1910 et par Hauser en 1961⁵⁻⁸.

Ce syndrome est responsable de 85% des aplasies vaginales, les autres étiologies étant moins fréquentes⁹. Il s'agit de la deuxième cause d'aménorrhée primaire (10%) après les dysgénésies gonadiques (40%)¹⁰.

2. Embryologie des organes génitaux internes

a. Déterminisme sexuel

La différenciation sexuelle a lieu au cours de la vie embryonnaire, entre 7 SA et 10 SA, et est déterminée par le sexe chromosomique. Les gonades initialement formées sont dites bi potentielles et pourront se différencier en testicules ou en ovaires. La transmission paternelle d'un chromosome Y entraîne la différenciation des gonades en testicules alors que la présence d'un chromosome paternel X entraîne la différenciation des gonades en ovaires.

Chez un individu de sexe masculin, dont le caryotype est 46, XY, le chromosome Y porte le gène SRY (*Sex-determining Region Y*) qui déclenche l'expression de Sox9 (*SRY-related HMG*

box 9) qui à son tour déclenche l'expression de *Fgf9* (*Fibroblast growth factor 9*) et augmente la synthèse de *PGD2* (*Prostaglandine 2*). L'expression de *Fgf9* et la sécrétion de *PGD2* vont effectuer un rétrocontrôle positif sur *Sox9* et favoriser son expression, et ainsi aider à diriger la différenciation des cellules gonadiques en testicules. En parallèle, *Sox9* et *Fgf9* effectuent un rétrocontrôle négatif sur les voies de différenciation des gonades en ovaires¹¹.

Chez un individu de sexe féminin, dont le caryotype est 46, XX, l'absence du gène *SRY* conduit à la différenciation des gonades indifférenciées en ovaires. *Foxl2* (*Forkhead box L2*) est l'un des premiers gènes à entraîner la différenciation en ovaires par l'inhibition de *Sox9*. Une autre voie parallèle est également impliquée dans la différenciation. Les gènes *Wnt4* (*Wingless-type MMTV integration site family, member 4*) et *Rspo1* (*R-spondin 1*) via l'activation de la voie de signalisation des β -caténines permettent également l'inhibition de *Sox9* et *Fgf9*¹².

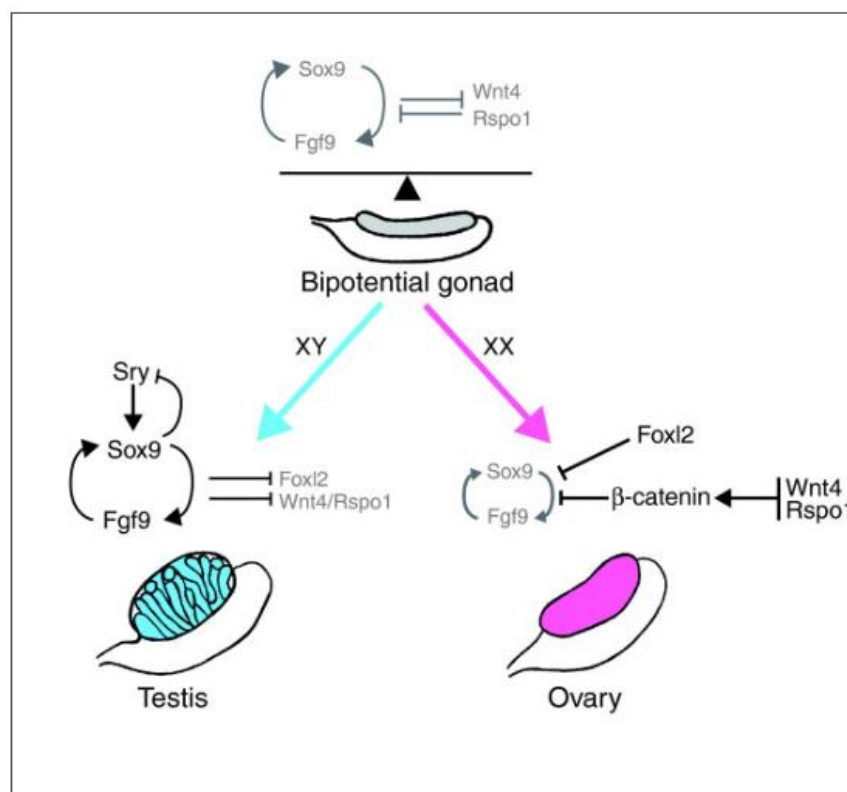


Figure 1 : détermination sexuelle d'après Nef et Vassali 2009

b. Organes génitaux internes

Quel que soit le caryotype, les cellules germinales primordiales apparaissent à la fin de la troisième semaine de gestation dans l'épiblaste postérieur. Elles vont ensuite se localiser dans la paroi postérieure de la vésicule vitelline. Ces cellules vont migrer dans la région du mésonéphros pour participer à la formation des crêtes génitales : elles constituent les gonades primitives indifférenciées. La gonade primitive apparaît vers la quatrième semaine de développement dans la région du mésonéphros.

L'appareil génital interne se développe depuis la 6^{ème} semaine de gestation à partir des canaux mésonéphrotiques de Wolff et des canaux paramésonéphrotiques de Müller.

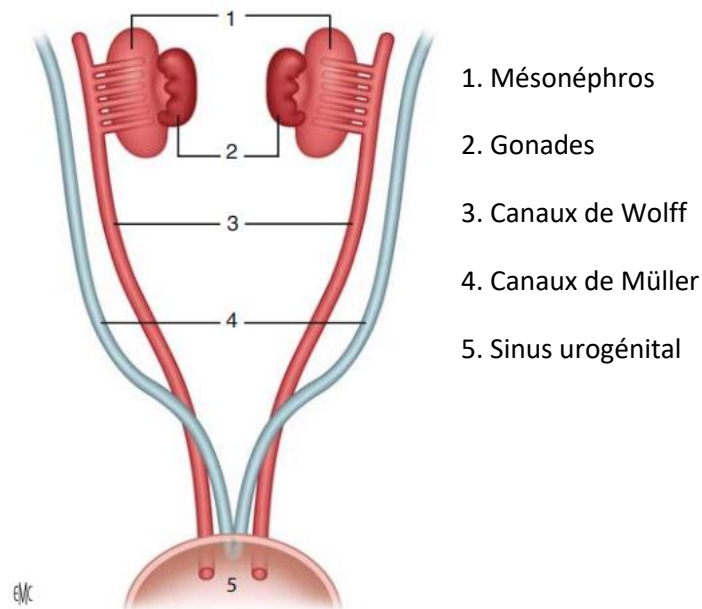


Figure 2 : voies génitales internes à la sixième semaine de gestation, d'après l'EMC aplasies utéro-vaginales

Les canaux de Wolff s'étendent du mésonéphros jusqu'à la face postérieure du cloaque dans le sinus urogénital et ont donc une extension cranio-caudale jusqu'au sinus urogénital. Les canaux de Müller sont une invagination de l'épithélium cœlomique. Ils sont ouverts dans la cavité cœlomique à leur extrémité supérieure. Ils se développent en dehors des canaux de Wolff et parallèles à eux. Ils les croisent ventralement et s'accrochent caudalement sur la ligne médiane, pour former un utérus primaire en forme de Y. L'extrémité inférieure de cet

utérus primaire n'atteint pas le sinus urogénital. Les canaux de Müller restent initialement séparés par un septum et fusionnent ultérieurement pour former la cavité utérine. Leurs extrémités libres s'ouvrent dans la cavité coelomique et donnent les trompes. Le développement des canaux de Müller est induit par la présence des canaux de Wolff (figure 2).

Chez la fille, en l'absence d'hormone antimüllérienne (AMH), les canaux de Wolff dégénèrent à partir de la 8^e semaine de gestation. Leur partie inférieure persiste et participe à la formation du vagin. L'appareil génital interne se développe à partir des canaux de Müller. Leurs parties craniales restent ouvertes dans la cavité coelomique et donne les pavillons tubaires, leurs parties moyennes correspondent aux trompes et entraînent des replis péritonéaux correspondant aux ligaments larges et leurs parties distales, dénommées canal utéro vaginal, forment l'utérus et la partie supérieure du vagin.

A. Entrée en contact des tubercules de Müller avec le sinus urogénital

B. Formation de la cavité vaginale

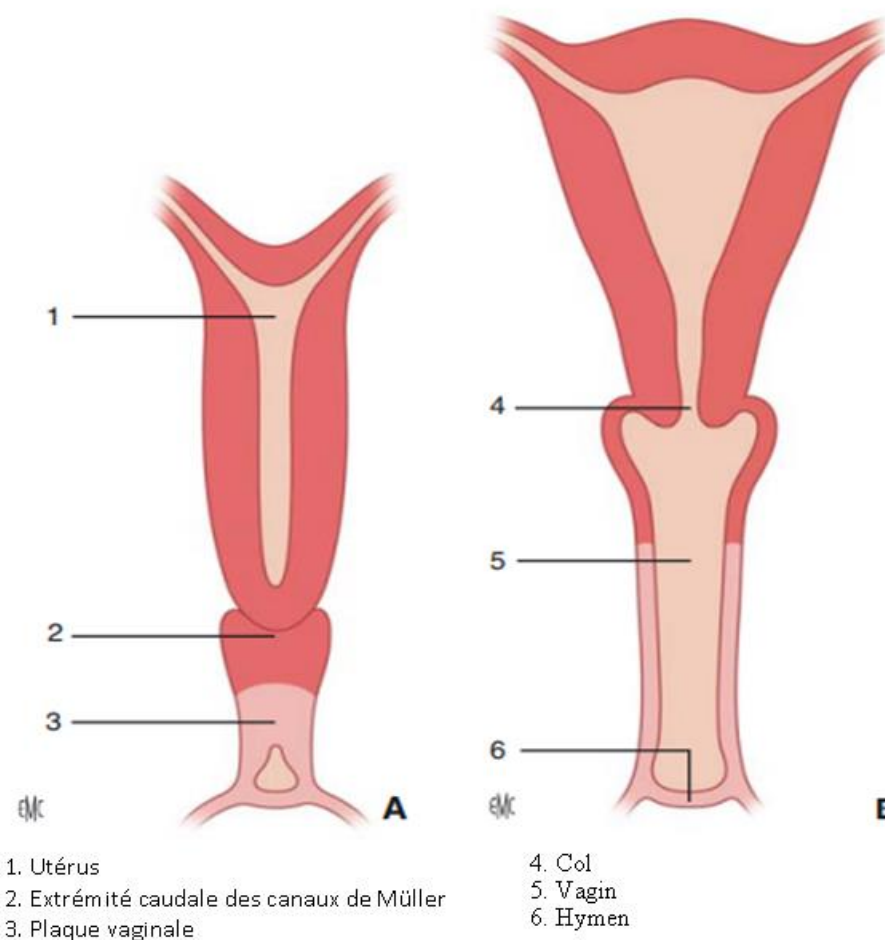


Figure 3 : formation de la cavité vaginale, d'après l'EMC aplasies utéro-vaginales

Le syndrome MRKH correspond à une anomalie des organes génitaux internes liée embryologiquement à une anomalie de développement des canaux de Müller et de leurs dérivés.

L'embryologie du vagin est controversée. La participation respective des canaux de Wolff, des canaux de Müller et du sinus urogénital varie selon les différentes théories. Dans la théorie la plus largement utilisée, la partie supérieure du vagin dérive des canaux de Müller et la partie inférieure du vagin dérive du sinus urogénital¹³. Dans d'autres théories qui s'appuient sur des études moléculaires, l'épithélium vaginal dériverait intégralement du sinus urogénital¹⁴. Les bulbes sino vaginaux, issus d'excroissances en regard du tubercule mullerien, vont proliférer à l'extrémité inférieure du canal utéro-vaginal et constituer la plaque vaginale. La plaque va ensuite s'accroître de haut en bas, éloignant l'ébauche utérine et le sinus urogénital puis se creuser de bas en haut entre la 11^{ème} semaine et la fin du 5^{ème} mois pour former la cavité vaginale (Figure 3).

L'association fréquente des malformations urinaires et des anomalies génitales est expliquée par le lien étroit entre embryogénèse urinaire et génitale.

c. Physiopathologie du syndrome MRKH

Les causes génétiques des anomalies du déterminisme sexuel restent largement méconnues. Le syndrome MRKH a longtemps été considéré comme sporadique mais le nombre croissant de cas familiaux est en faveur d'une cause génétique. Dans ces cas, le syndrome semble être transmis sur un mode autosomique dominant avec une pénétrance incomplète et une expression variable. Ceci suggère l'implication soit d'un seul gène ayant un rôle majeur dans la différenciation sexuelle soit d'un déséquilibre chromosomique limité¹⁵. Cette hypothèse est rejetée par certains auteurs qui devant l'absence de cas familiaux dans leurs séries évoquent plutôt une origine polygénique ou multifactorielle¹⁶.

A noter, le cas particulier du gène Wnt4. Son inactivation homozygote sur modèle animal conduit à une agénésie mullerienne¹⁷. Les analyses génétiques menées sur de larges cohortes de cas familiaux de syndrome MRKH ont retrouvé quelques cas de mutations hétérozygotes de Wnt4¹⁸. Cependant, le syndrome Wnt4 est considéré comme différent du

MRKH même si la présentation clinique est proche avec une absence de dérivés des canaux de Müller et, dans certains cas, une dysplasie rénale. S'y associe un hyperandrogénisme clinique et biologique évocateur.

3. Formes cliniques

L'aplasie utéro vaginale peut être isolée (on parle alors de forme « typique ») ou associée à d'autres malformations notamment des malformations rénales (on parle alors de forme « atypique »). Lorsqu'il existe en plus des malformations squelettiques et/ou cardiaques il est proposé d'employer l'acronyme MURCS (Müllerian duct aplasia, Renal aplasia, and Cervicothoracic Somite dysplasia)¹⁹⁻²¹.

La forme typique, ou MRKH de type I, référencée sous le code OMIM (Online Mendelian Inheritance in Man) 277000, se caractérise par une aplasie utéro-vaginale isolée et correspond anatomiquement à :

- Une aplasie vaginale ;
- Un utérus réduit à deux cornes rudimentaires, pleines et reliées par un repli péritonéal et amarrées à la paroi pelvienne par deux ligaments ronds normaux ;
- Deux ovaires et deux trompes normaux¹.

La forme atypique, ou MRKH de type II, associe l'aplasie utéro vaginale, parfois incomplète, à des malformations ovariennes ou rénales.

La forme appelée MURCS associe une aplasie des canaux de Müller, une dysplasie rénale et une anomalie des somites cervicaux. Les patientes atteintes peuvent présenter des malformations squelettiques, cardiaques, rénales et une surdité de transmission. Cette forme est référencée sous le code OMIM 601076.

4. Malformations associées

Le syndrome MRKH de type II associe à l'aplasie vaginale et utérine d'autres malformations qui peuvent être rénales, squelettiques, cardiaques ou auditives.

a. Malformations rénales

Les malformations du haut appareil urinaire sont les plus fréquentes et sont présentes dans environ 40% des cas²². Il s'agit principalement d'agénésie rénale unilatérale (28%)²³, d'ectopie rénale (rein pelvien) (17%), d'hypoplasie rénale (4%), de rein en fer à cheval ou d'hydronéphrose²¹.

b. Malformations musculo-squelettiques

Les anomalies musculo-squelettiques concernent le plus souvent la colonne vertébrale (30 à 40% des cas) et, dans une moindre mesure, la face et l'extrémité des membres. Les anomalies rachidiennes le plus souvent rencontrées sont les anomalies de Klipper-Feil avec un cou court et peu mobile par fusion des vertèbres cervicales associée à une implantation basse des cheveux, et de Sprengel qui consiste en une surélévation de l'omoplate¹⁵. Il peut s'agir également de scoliose²⁴, d'anomalies des arcs vertébraux responsables de fusions ou d'asymétries (étages C5 et T1 principalement), de sacralisation de L5, de spina bifida. Il peut exister des anomalies costales ou une asymétrie faciale¹.

c. Malformations cardiaques

Les malformations cardiaques sont moins fréquentes et sont présentes dans certaines associations MURCS. Elles sont symptomatiques dans la plupart des cas. Il s'agit de fenêtres aortopulmonaires, de défauts conotruncaux à type de sténose pulmonaire, de coarctation de l'aorte, de communication inter-ventriculaire ou de tétralogie de Fallot²³.

d. Malformations auditives

Un trouble de l'audition dans ce contexte peut être liée soit à des anomalies de l'oreille moyenne comme une ankylose stapédienne²⁵, soit à des déficits neurosensoriels. Ces anomalies pourraient être sous évaluées car elles n'ont pas été recherchées systématiquement jusqu'à maintenant.

B. Diagnostic et évaluation initiale

1. Circonstances de découverte

La découverte du syndrome peut être plus ou moins précoce en fonction du symptôme qui amène à son diagnostic. Le diagnostic peut être réalisé très tôt, en anténatal, lorsque les échographies de dépistage relèvent une anomalie urinaire ou génitale ou un syndrome poly malformatif faisant rechercher spécifiquement une malformation génitale associée.

Le diagnostic est parfois fait dans l'enfance, par exemple au décours du bilan d'un syndrome poly malformatif ou lorsque l'examen clinique d'un enfant ou d'un nouveau-né est anormal. L'existence d'un cas familial justifie également de rechercher une anomalie génitale²⁶. Il peut également s'agir d'une découverte fortuite au moment de la réalisation d'une échographie abdomino-pelvienne dans une autre indication (douleur abdominale ou infection urinaire par exemple).

Le mode de découverte le plus fréquent (85% des cas) est une aménorrhée primaire indolore chez une jeune fille au développement pubertaire normal. Dans 35% des cas, il peut exister des douleurs cycliques liées à la présence de cornes utérines creuses et tapissées d'endomètre (molimen cataménial).

Dans 10% des cas, la patiente consulte plus tardivement en raison d'une dyspareunie ou d'une apareunie. Plus rarement, le diagnostic est resté méconnu probablement en raison de la présence d'une cupule préexistante initialement de bonne taille qui s'est progressivement allongée par la répétition des rapports.

2. Examen clinique

L'examen vulvaire confirme l'aspect normal des organes génitaux externes. La dépressibilité et la profondeur de la cupule vaginale peuvent varier de quasi nulle à quelques centimètres (photo 1). Un des intérêts de l'examen initial est d'évaluer les possibilités de création d'un néovagin.

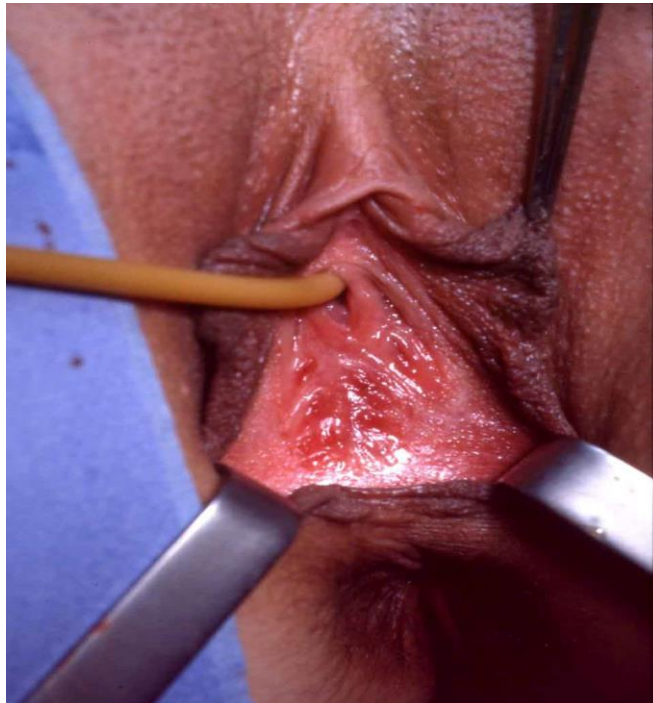

Photo 1 : Aplasie vaginale avec vulve normale

3. Imagerie diagnostique

Le diagnostic du syndrome MRKH est clinique. En revanche, sa confirmation fait appel à différents moyens d'imageries qui ont l'avantage de ne pas être invasifs. Ils vont permettre de rechercher les malformations associées.

a. Echographie transabdominale

L'échographie pelvienne est l'examen réalisé en première intention devant une suspicion d'agénésie mullerienne²⁷. Il peut s'agir d'échographie 2D ou 3D. Elle permet de mettre en évidence l'absence d'utérus entre la vessie et le rectum ainsi que l'absence de vagin. Cependant, il peut exister une structure rétro vésicale de forme quadrangulaire correspondant à la présence d'une lame vestigiale et qui peut être prise à tort pour une structure utérine. Cependant, il n'existe pas dans cette structure de ligne médiane hyperéchogène correspondant à l'endomètre²⁸. Les ovaires sont de taille et d'écho structure normale mais leur position souvent ectopique haute ne permet pas de les identifier systématiquement. Cet examen a également pour objectif de rechercher une malformation rénale associée (40% des cas).

b. Imagerie par résonance magnétique (IRM)

L'IRM est également un moyen diagnostique non invasif qui permet de préciser les éléments que l'échographie n'a pas pu identifier. Elle permet de mieux localiser les ovaires, parfois ectopiques, notamment avant une prise en charge de l'infertilité²⁹. En effet, parmi les possibilités de prise en charge de l'infertilité de ces patientes, certaines font intervenir une ponction d'ovocytes (soit pour une grossesse chez une patiente qui va bénéficier d'une greffe utérine soit en vue d'une gestation pour autrui dans un pays où la législation l'autorise). L'IRM a l'avantage de détailler de façon précise l'anatomie pelvienne, d'avoir une bonne reproductibilité inter observateurs et est un examen utile avant une prise en charge chirurgicale^{30,31}.

4. Cœlioscopie diagnostique

La cœlioscopie est une technique invasive qui nécessite une anesthésie. Elle n'est utile que lorsqu'il persiste un doute après les examens d'imagerie réalisés en première intention, ce qui est exceptionnel, ou lorsque des cornes utérines rudimentaires sont responsables de douleurs et doivent être retirées.

5. Caryotype et bilan hormonologique

Les patientes présentant un syndrome MRKH authentique ont toujours un caryotype 46, XX. L'analyse du caryotype doit être prescrite pour éliminer certains diagnostics différentiels, notamment une insensibilité complète aux androgènes (CAIS) où le caryotype est 46, XY. Le bilan biologique effectué lors de la découverte du syndrome chez une patiente consiste à réaliser des dosages hormonaux : œstradiol, FSH, LH, delta-4-androstènedione et testostérone. Ces dosages sont normaux dans le syndrome MRKH. Rarement, le syndrome peut être associé à une insuffisance ovarienne mais certains auteurs suggèrent que cette association pourrait être fortuite³².

L'AMH n'est pas utile au diagnostic. Son dosage pourrait être utile à l'évaluation de la fonction ovarienne ou peut confirmer la présence des ovaires quand ceux-ci ne sont pas vus en imagerie.

6. Diagnostics différentiels

Toutes causes confondues, lorsqu'il existe une aménorrhée primaire, l'examen de l'appareil génital n'est anormal que dans 15% des cas¹⁰. L'examen clinique peut retrouver une imperforation hyménéale ou une cloison vaginale transverse. Mais dans ces cas, l'aménorrhée s'accompagne de douleurs cycliques et il existe un utérus avec un col normal qui peut être palpé par le toucher rectal ou mis en évidence à l'échographie. Il peut également exister une atrésie vaginale isolée et dans ce cas l'utérus est également présent.

Les dysgénésies gonadiques, (syndrome de Turner dont le caryotype est 45, X0 ou dysgénésie gonadique pure avec un caryotype 46, XX ou 46, XY) constituent la cause la plus fréquente d'aménorrhée primaire (40%). Le plus souvent, ces dysgénésies gonadiques sont associées à un impubérisme et l'aménorrhée n'est pas accompagnée de douleurs.

Le syndrome d'insensibilité complète aux androgènes autrefois appelé « testicule féminisant » (référencé OMIM 300 068) constitue un diagnostic différentiel plus rare. Il s'agit d'une pathologie génétique récessive liée à l'X qui affecte les récepteurs aux androgènes. Le

phénotype est alors féminin mais avec un caryotype 46, XY et des testicules normalement développés mais non descendus³³. Dans ce cas, il n'y a pas de structures mullériennes et le vagin est court ou plus rarement normal.

Le syndrome WNT4 (référéncé OMIM 158 330) est un autre diagnostic différentiel du syndrome MRKH. Il est causé par une mutation hétérozygote du gène WNT4 et est caractérisé par un caryotype 46, XX, un phénotype féminin, une aplasie utéro-vaginale et un hyperandrogénisme³⁴.

C. Prise en charge thérapeutique

1. Prise en charge anatomique de l'aplasie vaginale

La prise en charge de l'aplasie vaginale est détaillée dans le guide médecin du protocole national de diagnostic et de soins pour les aplasies utéro vaginales consultable sur le site de la HAS³⁵. La prise en charge de l'aplasie vaginale débute quand et si la patiente en fait la demande et consiste à créer un néo-vagin, ce qui a pour but de faciliter le début de la vie sexuelle.

a. Prise en charge non chirurgicale : méthode de Frank

Le traitement à privilégier est un traitement médical, principalement la méthode de Frank, qui consiste en une dilatation de la cupule vaginale par l'utilisation de bougies. Il s'agit en fait de l'équivalent médical d'une technique « naturelle » où la patiente obtient un allongement progressif de la cupule vaginale par la répétition de tentatives de rapports³⁶. La méthode de Frank consiste à agrandir progressivement la cupule vaginale par des autodilatations quotidiennes avec des bougies de diamètre croissant (photo 2). Les dilatations sont poursuivies jusqu'à l'obtention d'une cavité vaginale qui permet les rapports sexuels. En cas d'absence de rapports sexuels dans les suites des dilatations, un entretien de la cavité vaginale par des dilatations ponctuelles est recommandé.

Cette méthode fait l'objet de notre travail.

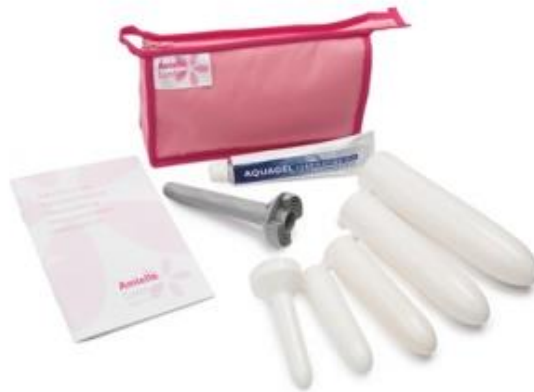

Photo 2 : bougies de dilatation vaginale

Cette approche non chirurgicale est formellement recommandée en première intention par l'American College of Obstetricians and Gynecologists (ACOG) et confirmée dans la littérature³. En effet, la méthode de Frank est associée à de meilleurs résultats anatomiques et fonctionnels et moins de complications que la chirurgie quelle que soit la technique utilisée. Dans leur série française de 131 patientes, Cheikhelard et al. ont montré que la longueur vaginale était plus courte après traitement médical mais reste considérée comme normale avec une longueur médiane de 9,6 cm avec la méthode de Frank contre 11 cm pour les techniques chirurgicale ou la répétition des rapports seule. Ce résultat ne semblait pas avoir de conséquence sur la qualité de vie sexuelle avec un score FSFI qui était similaire après traitement médical ou chirurgical. En ce qui concerne les complications, 27% des patientes traitées par méthode de Frank avaient présenté des complications peu graves (douleur, saignement, infection urinaire ou vaginale) contre 40% chez les patientes traitées par chirurgie. La moitié de ces patientes avaient nécessité au moins une seconde intervention chirurgicale³⁷. Les autres complications rapportées pour la méthode de Frank sont un rétrécissement vaginal secondaire, un prolapsus du fond vaginal ou une dilatation urétrale accidentelle. Dans une large série de 245 patientes, Edmonds et al. rapportaient en 2012, un taux de réussite de traitement de l'aplasie vaginale par méthode de Frank de 94,9%³⁸. Dans d'autres séries, le taux de succès par traitement non chirurgical était plus bas en restant cependant un taux acceptable d'environ 78%³⁹. Les principaux inconvénients liés

à cette technique sont la douleur, le risque de prolapsus du fond vaginal (accessible à un traitement chirurgical par promontofixation par voie coelioscopique) et le fait que ce traitement soit quotidien et dure plusieurs mois qui peut poser des problèmes d'observance. En cas d'échec de traitement par méthode de Frank, on peut proposer secondairement un traitement chirurgical.

b. Prise en charge chirurgicale

En cas d'échec de prise en charge par autodilatation vaginale ou en cas de refus, une prise en charge chirurgicale peut être proposée. Dans la série citée plus haut de Cheikhelard et al., cette situation représentait 33% des patientes initialement traitées médicalement³⁷. En France, les techniques les plus utilisées sont la vaginoplastie sigmoïdienne, l'utilisation des petites lèvres et de la muqueuse vestibulaire, l'utilisation de péritoine pelvien et la méthode de Vecchietti. Toutes ces techniques chirurgicales débutent par un clivage inter vésico rectal, sauf la méthode de Vecchietti qui ne nécessite pas cette dissection si la cupule a déjà une certaine profondeur.

b.1 La vaginoplastie sigmoïdienne

Cette technique a été décrite pour la première fois par Baldwin en 1904⁴¹ et consiste en la création d'un néovagin par l'utilisation d'une partie du colon sigmoïde. Longtemps réalisée par laparotomie, elle l'est maintenant par coelioscopie⁴² plus ou moins assistée par robot⁴³ ce qui a l'avantage de permettre un meilleur résultat esthétique et nécessite un temps d'hospitalisation plus court⁴⁴. Le résultat anatomique est généralement satisfaisant mais il peut exister une sténose de l'anastomose colo-vestibulaire qui peut être traitée secondairement par dilatations. Il peut également exister un prolapsus du néovagin, raison pour laquelle une promontofixation est systématiquement réalisée par certaines équipes⁴⁵. Il s'agit de la seule technique chirurgicale où il existe une lubrification naturelle du néovagin.

b.2 L'utilisation de lambeaux locaux notamment des petites lèvres et de la muqueuse vestibulaire

La chirurgie est effectuée en moins d'une heure et elle nécessite la présence d'un mandrin en post opératoire immédiat puis l'utilisation de bougies. Cette technique a l'avantage de ne pas avoir à faire de sutures digestives et donc n'expose pas à certaines complications comme les occlusions digestives post opératoire ou la sténose de ces sutures. Le résultat est satisfaisant en termes de dimensions vaginales et de rapports sexuels⁴⁶. Il existe constamment une modification de l'aspect de la vulve liée à la technique mais il n'y a jamais de sténose de l'introït.

b.3 L'utilisation de péritoine pelvien est une technique décrite par Davydov en 1969⁴⁷

Cette technique consiste là aussi en la création d'une néocavité entre l'urètre et la vessie en avant et le rectum en arrière par voie basse. Le second temps, abdominal, consiste à libérer le péritoine du cul de sac de Douglas à le descendre dans l'espace de dissection de manière à ce qu'il tapisse les parois de la néocavité vaginale pour la recouvrir. Le péritoine est ensuite refermé, recréant un cul de sac de Douglas. Cette technique ne comporte aucune suture digestive et peut être réalisée par coelioscopie. Le taux de complications n'est pas plus important que pour les autres techniques chirurgicales. Les résultats anatomique et fonctionnel sont satisfaisants⁴⁹. Cette technique nécessite également la présence d'un mandrin en post opératoire immédiat puis généralement l'utilisation de bougies. Il existe un risque de sténose secondaire.

b.4 Allongement chirurgical de la cupule vaginale par la méthode de Vecchietti

La méthode de Vecchietti est une technique chirurgicale d'allongement de la cupule vaginale par traction sur son fond par le biais d'une olive prothétique sphérique. La technique nécessite parfois également un temps de clivage vésico-rectal de haut en bas en préservant la cupule vaginale. Les fils tracteurs sont fixés à l'olive prothétique et passés à

travers la cupule vaginale. Les fils sont récupérés dans la cavité abdominale et empruntent un trajet sous péritonéal. Ces fils sont fixés à un appareil tracteur qui permet d'exercer une traction progressive sur le fond vaginal. Elle permet d'obtenir une cavité vaginale de 6 à 10 cm en 7 à 10 jours et nécessite ensuite l'utilisation de bougies. Le résultat fonctionnel et la qualité de vie sexuelle de ces femmes est satisfaisant. Une étude suggère qu'il existe plus de plaintes fonctionnelles urinaires par rapports aux femmes non malades notamment plus d'incontinence urinaire⁵⁰.

Tableau 1 : caractéristiques des principaux traitements de l'aplasie vaginale

Technique	Résultat anatomique (longueur vaginale)	Qualité de vie sexuelle (FSFI) - moyenne	Avantages	Inconvénients
Dilatation vaginale par méthode de Frank ³⁸⁻⁴⁰	Longueur vaginale : 6,1-9,6cm Largeur vaginal : 28mm (20-35mm)	25,7 (24,8-26,5)	Taux de succès 78-95% Non invasif, absence de cicatrices Création du néovagin à partir de tissu vaginal existant Faible taux de complications Traitement chirurgical de deuxième intention possible en cas d'échec	Douleur, inconfort pendant les dilatations Risque de prolapsus du fond vaginal Compliance importante des patientes nécessaire
Vaginoplastie sigmoïdienne ^{44,51-53}	12.87cm (12.76-12.98cm)	28.9 (11.5-35.7)	Meilleur résultat en terme de longueur vaginale Lubrification autonome du néovagin Faible taux d'échec et de	Risque de sténose de l'introït Nécessité une suture digestive

			reprise chirurgicale Pas de nécessité de dilatation vaginale Résultat esthétique satisfaisant Rapports possibles à 1 mois post chirurgie	
Utilisation de lambeaux locaux : Williams, Creatsas ^{40,54,55}	10-12 cm	27,6	Taux de réussite élevé : 97,8% Technique simple et sûre, sans abord intra-abdominal	Cicatrices visibles, modification de l'aspect vulvaire Nécessite le port d'un mandrin Absence de lubrification autonome du néovagin Revêtement cutané du greffon avec parfois présence de poils (1%)
Utilisation de péritoine pelvien : Davydov ^{49,56}	7,2cm (+/- 1,5cm)	26.54 +/- 5.6	Absence de suture digestive Début des rapports en moyenne 7 mois post-chirurgie Réalizable par cœlioscopie	Risque élevé de complications per opératoire (3,8%) : plaies rectale, urétrale, vésicale Granulome post-opératoire 8,7% Sténose vaginale 5,1%
Allongement chirurgical de la cupule vaginale : Vecchietti ⁵⁶⁻⁶⁰	7.87cm (+/- 1.6 cm)	29.8	Taux de succès 97-99% Ne nécessite pas de port de mandrin Muqueuse vestibulaire Rapports en moyenne 4.3 à 5.7	Risque peropératoire de plaie urétrale, vésicale ou rectale (1-1,8%)

			mois post-opératoire	
Greffe de peau : McIndoe ⁵⁹⁻⁶²	7,9cm (7,3-8.5cm)	28,2	Taux de succès élevé : 83% Ne nécessite pas d'accès abdominal	Taux de complication élevé (65%) : surtout sténose du néovagin, granulome, infections Revêtement cutané du greffon avec parfois présence de poils Long port du mandrin en post-opératoire

Des techniques plus récentes et en cours d'évaluation consistent en la création d'un néovagin par greffe de tissu autologue^{63,64}. La technique initialement décrite (technique d'Abbè-McIndoe) consiste en la création d'un canal entre le rectum et la vessie qui sera couvert par une greffe de peau prélevée au dépens de la cuisse⁶⁵. La technique modifiée utilise du tissu vaginal autologue obtenu par biopsies du vestibule pour l'épithélialisation des parois du néovagin. Il s'agit d'une technique chirurgicale rapide sans cicatrices post opératoires visibles. L'épithélialisation est rapide car il est théoriquement possible d'obtenir assez de tissu pour couvrir l'ensemble de la cavité vaginale. Cette technique prometteuse nécessite encore d'être évaluée en termes de résultats anatomiques et fonctionnels.

2. Autres aspects de la prise en charge

a. *Prise en charge psychologique*

La prise en charge des patientes MRKH est pluridisciplinaire et il est indispensable de proposer une prise en charge psychologique tout au long du suivi. Cette prise en charge

s'adresse à la jeune femme mais aussi à ses parents. Elle vise à appréhender le retentissement psychologique de l'annonce du diagnostic et des différents traitements. Le moment de l'annonce diagnostique et le temps de la prise en charge thérapeutique sont deux périodes à risque de syndrome dépressif réactionnel parfois majeur. Cette prise en charge peut aussi être nécessaire ultérieurement chez ces jeunes femmes qui peuvent avoir des inquiétudes en ce qui concerne les relations amoureuses et la sexualité génitale ou quand survient un désir de maternité.

Par ailleurs, il semble qu'une prise en charge psycho-éducative soit indiquée. En effet, il est probable que le niveau de compréhension de la maladie par les patientes joue un rôle dans leur capacité à faire face et à prendre part à la prise en charge⁶⁶.

Le rôle de ce suivi peut également être d'accompagner la jeune femme dans l'annonce de son diagnostic à ses proches, ce qui peut être un enjeu important au moment de l'adolescence. En effet, le fait de partager des secrets est un élément crucial des relations amicales au moment de l'adolescence et le fait de garder le secret peut être une barrière au soutien social et à l'acceptation de soi. C'est pourquoi ce point devrait être abordé par les professionnels de santé notamment pour permettre à la jeune femme de décider à qui elle doit en parler, quelle information délivrer et comment aborder ces discussions⁶⁷.

En ce qui concerne les parents des patientes atteintes de MRKH, la prise en charge psychologique vise principalement à entendre leur détresse. Ces derniers peuvent éprouver une certaine culpabilité vis-à-vis de la maladie de leur fille.

b. Parentalité

Ce point traite de la prise en charge de l'aplasie utérine dont la conséquence directe est l'impossibilité de grossesse spontanée. Se donc pose la question de la parentalité. Les différentes options de prise en charge de l'aplasie utérine sont l'adoption, le recours à la gestation pour autrui (GPA) et la greffe d'utérus.

b1. Adoption

En France, l'adoption est ouverte à toute personne de plus de 28 ans (mariée ou non, vivant seule ou en couple) et aux époux mariés depuis plus de 2 ans ou âgés tous les deux de plus de 28 ans.

b2. Gestation pour autrui

Le recours à la gestation pour autrui est interdit en France (article 16.7 du Code civil issu de la loi du 29 juillet 1994 confirmée par la loi relative à la bioéthique du 7 juillet 2011). Les patientes qui souhaitent cette prise en charge doivent se déplacer dans d'autres pays où cela est autorisé.

b3. Greffe utérine

La greffe d'utérus est désormais une alternative à l'adoption ou à la GPA⁶⁸. La première naissance vivante après transplantation utérine a eu lieu en Suède en 2014⁶⁹. Depuis cette naissance, on dénombre plus de 38 transplantations utérines dans le monde et 12 enfants nés vivants. En France, un comité de transplantation utérine appelé de CETUF (Comité de Transplantation Utérine Français) a été créé à l'initiative du Collège National des Gynécologues et Obstétriciens de France (CNGOF). Le CETUF détermine les critères de désignation des centres de transplantation utérine. Les centres français ayant obtenu les autorisations pour réaliser des greffes utérines se trouvent à Limoges (8 greffes d'utérus provenant de donneuses en état de mort cérébrale) et à Suresnes en région parisienne (Hôpital Foch, 10 greffes d'utérus provenant de donneuses vivantes apparentées)⁷⁰. Certaines études suggèrent que les techniques de prise en charge de l'aplasie vaginale ne sont pas équivalentes en vue d'une éventuelle greffe d'utérus. Kölle et al. dans une étude publiée en 2019 visant à comparer les différentes techniques de création d'un néovagin et l'impact de chaque technique sur la greffe utérine, rapportent que leur équipe contre indique la greffe utérine en cas d'antécédent de chirurgie intra-abdominale majeur ou de création d'un néovagin par l'utilisation d'un segment de tube digestif. La méthode de Frank paraît également être la méthode de choix pour la création d'un néovagin avant d'envisager

une greffe utérine⁵⁷. En cas d'échec, la technique chirurgicale leur apparaissant la plus adaptée en vue d'une greffe utérine est la technique de Vecchiatti par coelioscopie.

c. Associations de patientes

Il existe deux principales associations de patientes en France pour ce syndrome : l'association syndrome de Rokitansky-MRKH et l'association Maia qui est une association venant en aide aux patients souffrant d'infertilité en raison de l'absence d'utérus. Elles permettent aux patientes de partager leurs expériences et constituent un appui pour elles et leurs parents tout au long de la prise en charge.

DEUXIEME PARTIE

ETUDE DE LA DUREE DE TRAITEMENT PAR DILATATION VAGINALE

A. Introduction

La méthode de Frank est une méthode de dilatation vaginale par bougies qui est utilisée en première intention dans le traitement de l'aplasie vaginale chez les patientes atteintes d'un syndrome de MRKH. Sa supériorité en termes de qualité de vie globale ou sexuelle ou de résultats anatomiques a été montrée par rapport à d'autres techniques chirurgicales plus invasives et plus pourvoyeuses de complications à court et long terme³⁷. Cependant, il n'existe pas de consensus en ce qui concerne la durée totale et la fréquence des dilatations nécessaires à l'obtention d'un résultat anatomique et fonctionnel satisfaisant. L'étude présentée ici vise à déterminer la durée de traitement nécessaire avec le protocole de dilatation utilisé dans le service, protocole qui est identique pour toutes les patientes. Celles-ci sont suivies dans le même centre et ont toutes reçu la même information en début de traitement et la même proposition de suivi. L'étude vise également à identifier les difficultés rencontrées par les patientes en cours ou en fin de traitement, et à évaluer la qualité de leur vie sexuelle après la fin du traitement.

B. Matériels et méthode

1. Descriptif de l'étude

Il s'agit d'une étude observationnelle, mono centrique et rétrospective. Les patientes étaient suivies pour un syndrome de Rokitansky dans le centre et ont bénéficié d'un traitement non chirurgical par méthode de Frank. Tous les dossiers des patientes prises en charge dans le service pour un MRKH entre 2007 et 2019 ont été revus.

Critères d'inclusion :

- Syndrome de Rokitansky, syndromique ou non

- Aplasie vaginale prise en charge entre 2007 et 2019
- Traitement par méthode de Frank
- Patiente francophone

Critères d'exclusion :

- Arrêt de suivi en cours de traitement quel que soit le motif
- Protocole de dilatation en cours
- Données non disponibles dans le dossier médical et pas de réponse de la patiente

Prise en charge dans le service :

Toutes les patientes atteintes de MRKH qui consultent dans le service en vue de la création d'un néovagin reçoivent la même information. La première technique proposée est systématiquement la technique d'autodilatation vaginale conformément aux recommandations actuelles. Lors de la consultation, le kit de dilateurs vaginaux est présenté à la patiente. La première étape consiste à lui faire sentir avec un doigt et à lui montrer avec une glace où se trouve la cupule vaginale. Une petite bougie ou le doigt sont ensuite utilisés pour lui faire ressentir la pression à appliquer. Idéalement à ce moment-là il lui est proposé de manipuler la bougie elle-même. Ceci permet de vérifier qu'elle a bien compris la localisation de la cupule, l'axe et l'intensité de la pression à exercer. Lorsque ceci a été vérifié, les dilatations peuvent commencer à domicile. L'utilisation d'un gel lubrifiant est recommandée. Il est conseillé de réaliser deux séances de dilatation de 10 minutes/jour. On insiste sur le fait que c'est la répétition et la régularité des séances de dilatations qui garantissent le résultat. Une consultation de surveillance est programmée environ toutes les six semaines : ceci permet de vérifier l'absence de blessure sur la cavité vaginale, de mesurer les progrès, et de rassurer et encourager régulièrement la patiente. Dès que la patiente constate une progression de la longueur, elle peut changer de diamètre de bougie avant même la prochaine consultation. À chaque consultation sont notées la largeur du vagin (le but étant qu'il admette deux doigts), ainsi que sa longueur mesurée grâce à une bougie ou grâce à un spéculum (la longueur idéale est la longueur d'un spéculum ou 8 cm d'une bougie de 3 cm de diamètre).

Pour cette étude :

Un certain nombre de données ont été recueillies dans le dossier médical des patientes notamment les antécédents, le type de MRKH 1 ou 2, le mode de découverte et la date de diagnostic, la date des différents examens, les dimensions de la cavité vaginale au cours du suivi, la date de début du traitement par bougies et la date de fin de traitement, la date de début des rapports sexuels le cas échéant.

Les patientes ont ensuite été contactées par courrier postal et il leur a été proposé un rendez-vous avec le médecin assurant leur suivi et un autre observateur qui n'était par leur médecin habituel. Le rendez-vous comprenait un entretien et un examen clinique. Il leur a également été demandé de répondre à un auto-questionnaire validé d'évaluation de la qualité de vie sexuelle (échelle FSFI : Female Sexual Function Index). Les patientes ne souhaitant pas se présenter au rendez-vous ont été invitées à répondre au questionnaire envoyé par mail ou lors d'un rendez-vous téléphonique.

a. Entretien

L'entretien a consisté à reprendre l'histoire de la prise en charge (âge au diagnostic, déroulement pubertaire, circonstances de diagnostic, début et fin de la prise en charge thérapeutique de l'aplasie vaginale par dilatation, existence ou non et à quel moment d'une prise en charge psychologique) et à préciser l'existence ou non d'une sexualité : âge des premières relations amoureuses, des premiers rapports sexuels, qualité des rapports sexuels, existence d'une dyspareunie.

b. Examen clinique

A chaque consultation de suivi pendant les dilatations et de la même manière pour la consultation de reconvoication l'examen gynécologique comportait un examen standardisé de la cavité vaginale :

- Toucher vaginal à la recherche d'une sténose vaginale ou d'un ressaut.

- Examen à la bougie et au spéculum

c. Auto-questionnaire

L'auto-questionnaire était remis aux patientes et comportait une première partie descriptive et explicative. Il s'agissait d'un auto-questionnaire validé d'évaluation de qualité de vie sexuelle : échelle FSFI (Female Sexual Function Index)⁷¹.

Le questionnaire comporte 19 items (annexe 1). Six dimensions sont évaluées par ce score : le désir (items 1 à 2), l'excitation (items 3 à 6), la lubrification (items 7 à 10), l'orgasme (items 11 à 13), la satisfaction (items 14 à 16) et la douleur (items 17 à 19) au cours des quatre dernières semaines. Les patientes attribuent entre 0 et 5 ou entre 1 et 5 points à chaque question. Le score composite correspond à la somme des résultats dans chaque domaine et est compris entre 2 et 36. La valeur seuil retenue pour définir une altération de la qualité de vie sexuelle est variable selon les auteurs. Certains suggèrent qu'il existe une altération de la fonction sexuelle lorsque le score est inférieur à 26⁷² pour d'autres la limite est à 23⁷¹.

2. Critère de jugement principal

Le critère de jugement principal était la durée nécessaire de traitement par dilatations pour obtenir un résultat satisfaisant. La date de début correspondait à la date de début des dilatations par bougies et la date de fin était définie par la date de la consultation où le résultat est jugé comme satisfaisant c'est-à-dire une largeur vaginale correspondant au moins à la bougie numéro 3 soit 3cm et une longueur vaginale d'au moins 6 cm.

3. Critères de jugements secondaires

Les critères de jugement secondaires étaient :

- La longueur et la largeur de la cavité vaginale
- L'existence de rapports sexuels au décours ou en fin de traitement
- La qualité de vie sexuelle évaluée par l'auto-questionnaire FSFI

- L'existence d'un suivi psychologique

4. Analyses statistiques

Les données quantitatives sont analysées par la moyenne et l'écart-type lorsqu'elles suivent une répartition normale et par la médiane et l'intervalle interquartile lorsque la répartition n'est pas normale.

C. Résultats

Nous avons identifié 74 patientes ayant consulté au moins une fois dans le centre, et prises en charge dans le cadre d'une aplasie vaginale entre 2007 et 2019. Au total, 40 patientes ont été incluses parce qu'elles avaient bénéficié et terminé un traitement par méthode de Frank. Parmi les patientes exclues, deux ont eu un échec de méthode de Frank et ont été secondairement opérées et sept avaient reçu l'information mais n'avaient pas encore débuté les dilatations ou étaient en cours de traitement. Douze patientes ont ou avaient été traitée chirurgicalement soit dans le centre soit par une autre équipe avant la consultation dans le centre. Il s'agissait de colpoplastie sigmoïdienne sauf pour une patiente qui a été prise en charge par méthode de Vecchiatti.

Les autres motifs de consultation n'étaient pas la création d'un néovagin mais la prise en charge d'une complication liée à une chirurgie antérieure (névralgie pudendale après colpoplastie sigmoïdienne, vagin trop court, dyspareunies, nécrose du greffon, rectocolite sur colpoplastie sigmoïdienne), une consultation pour dyspareunies superficielles qui a nécessité une prise en charge chirurgicale par incision radiales de l'hymen, une suspicion de fistule, un prolapsus vaginal après méthode de Frank chez une patiente suivie dans un autre centre, une hernie de la trompe dans l'orifice inguinal responsable de douleurs et prise en charge chirurgicalement, un myome symptomatique sur corne utérine rudimentaire et enfin une demande d'informations concernant la parentalité dans le cadre du syndrome et/ou la greffe utérine.

En ce qui concerne le critère de jugement principal, les données ont pu être analysées pour 39 patientes. Une patiente avait déjà bénéficié d'un traitement par méthode de Frank

avant la première consultation dans le centre et les dates de début et fin de traitement n'étaient pas disponibles (Figure 4).

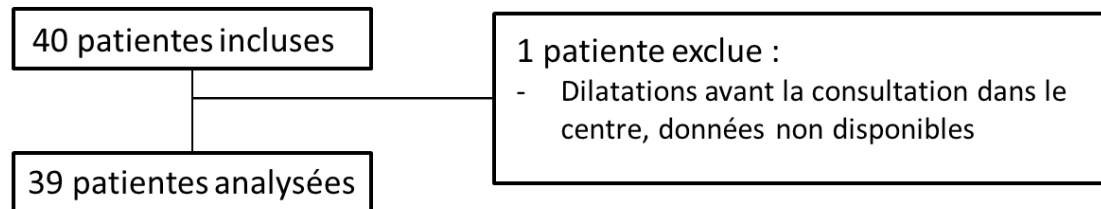


Figure 4 : Flow chart

Les données ont été analysées pour 39 patientes au total. Le diagnostic avait été confirmé au moment de la première consultation dans le centre spécialisé pour 38 patientes. Une patiente était en cours d'exploration d'une aplasie utéro-vaginale et le diagnostic de MRKH a été confirmé par la suite. L'âge moyen au moment de la première consultation dans le centre était de 19,8 ans +/- 4,4 (de 15 à 33 ans). L'indice de masse corporelle des patientes était en moyenne de 22,8 kg/m² +/- 4,8. Le nombre moyen de consultations au cours du suivi était de 5 consultations +/- 2,6. L'examen clinique initial ne retrouvait d'anomalie vulvaire ou des organes génitaux externes chez aucune des patientes. La mesure de la cupule vaginale au démarrage du traitement était avec la bougie numéro 1 de 2,8 cm +/- 1,1 cm en moyenne (de 0,5 à 6,5 cm). La patiente ayant une longueur vaginale initiale de 6,5cm avait déjà eu des rapports avant la consultation dans le centre.

En ce qui concerne le critère de jugement principal, la durée médiane de traitement était de 168 jours soit 5,5 mois avec un intervalle interquartile compris entre 102 et 295 jours (figure 5).

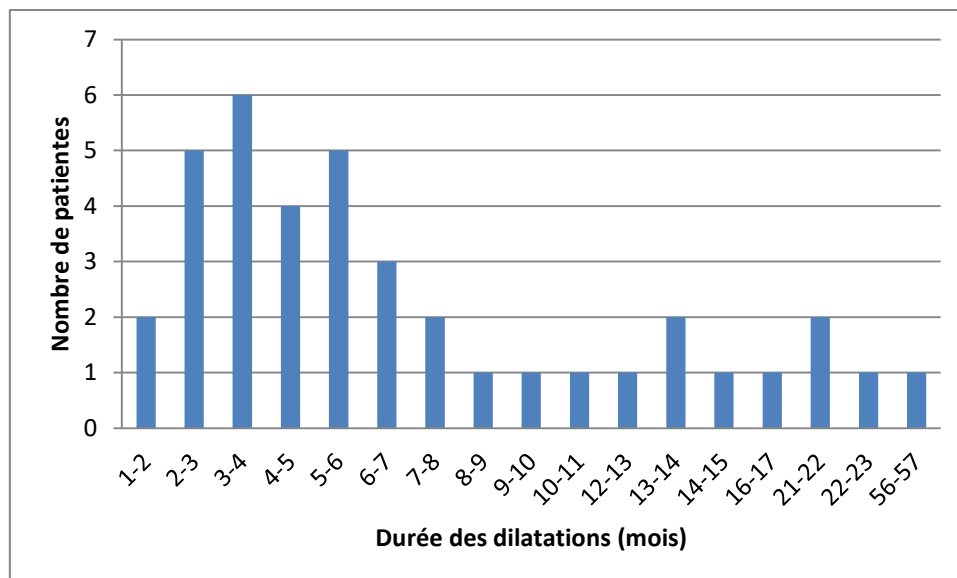


Figure 5 : histogramme montrant le nombre de patientes en fonction de la durée de traitement par dilatation vaginale

L'examen de la cavité vaginale au moment de la dernière consultation était constamment réalisé avec la bougie numéro 3 et la longueur vaginale était en moyenne égale à 6,8 cm +/- 0,9 cm (de 6 à 9 cm).

Au total, 4 patientes ont accepté de revenir en consultation et au total 17 patientes ont répondu au questionnaire FSFI. Le score médian était de 23,3 avec un intervalle interquartile entre 18,7 et 27,1. Quatre patientes sur les 17 déclaraient avoir un suivi psychologique (24%).

D. Discussion

Le traitement recommandé en première intention pour corriger l'aplasie vaginale dans le syndrome MRKH est la méthode de Frank en raison de son taux élevé de succès (jusqu'à 95%), de son caractère non invasif, de son faible coût et d'un taux de complications bas.

Dans notre série, l'ensemble des patientes ayant souhaité débuter un traitement pour une aplasie vaginale ont été prises en charge par méthode de Frank et aucune n'a été traitée par chirurgie en première intention. L'augmentation de la proportion de malade traitée par

méthode de Frank nécessite d'avoir des données précises notamment en ce qui concerne la durée de traitement nécessaire. La technique initialement décrite par Frank en 1938 consiste à utiliser des dilateurs vaginaux gradués pour agrandir la cupule vaginale à raison de 3 séances de 20 à 30 minutes par jour⁷³. Cependant ces recommandations ne proposent pas de protocole de traitement formalisé et consensuel concernant la façon de mener ce traitement. Notamment, il n'existe pas de données claires sur la fréquence ou la durée de traitement nécessaire. Les schémas de traitement proposés reposent cependant sur le même principe avec des durées de dilatation courtes mais répétées par exemple 30 minutes, deux à trois fois par jour, chaque jour⁷⁴. Ces durées de 30 minutes et plus par jour sont devenues peu compatibles avec les modes de vie actuels des adolescentes.

Par ailleurs, il a été rapporté un cas de nécrose du fond vaginal chez une patiente en cours de dilatation vaginale. Dans ce cas, la patiente avait réalisé des séances de dilatation de 30 à 45 minutes trois fois par jour. La lésion a été traitée médicalement et a complètement régressé en 6 semaines sans séquelle. Les auteurs supposent que cette complication est liée à une utilisation excessive des dilateurs vaginaux et rappellent l'importance d'une bonne information y compris sur les complications graves possibles liées à ce type de traitement et d'un suivi régulier avec un examen de la néocavité vaginale. Il est à noter cependant que la méthode de Vecchietti exerce une pression continue et importante pendant plusieurs jours sans que la nécrose des tissus ne figure dans les complications rapportées. L'éducation thérapeutique est cependant un point primordial dans l'apprentissage des dilatations et certaines équipes ont pour habitude de débiter le traitement lors d'une hospitalisation courte d'environ 3 jours durant lesquels une infirmière spécialisée est présente au moment des 3 séances de dilatations quotidiennes^{38,39} pour corriger les éventuelles erreurs.

Dans notre équipe, les patientes ne sont pas hospitalisées en début de traitement. La fréquence des dilatations demandées aux patientes est de deux fois 10 minutes par jour. Le schéma de traitement quotidien ou biquotidien ne fait pas consensus, est affaire d'équipe et dépend in fine de disponibilité de la patiente. Le rationnel de ce protocole est que le traitement est plus efficace lorsque la pression sur le fond vaginal est exercée régulièrement sur des durées courtes plutôt que moins régulièrement avec des séances plus longues. En effet, des dilatations plus fréquentes (2 à 4 fois par jour) ont un taux de succès plus élevé

(76%) comparé à une seule séance par jour (49%)⁷⁵. Il s'agit du résultat anatomique. En revanche, le résultat fonctionnel était le même dans cette étude. Au cours des entretiens avec les patientes, plusieurs ont rapporté la « lourdeur » du traitement et son caractère contraignant dans la vie quotidienne. Certaines déclaraient réaliser les dilatations quotidiennement mais une fois par jour seulement durant la semaine et deux fois par jour le week-end.

Dans notre étude, le schéma de traitement et le suivi proposé ont été le même pour toutes les patientes, ce qui permet d'estimer la durée nécessaire de traitement sur un groupe homogène en intention de traiter (certaines ayant adapté les consignes à leur mode de vie). Par ailleurs, les patientes sont revues en consultation toutes les 6 semaines. Ces consultations de suivi servent à vérifier leur compliance au traitement, corriger les éventuelles erreurs techniques qui peuvent avoir lieu en début de traitement (orientation de la bougie, niveau de pression), encourager les patientes et renforcer leur motivation. La nécessité de mettre en place un suivi rapproché est une notion largement répandue. Certaines équipes proposent de revoir les patientes en consultation à 2 semaines, 4 semaines et 6 à 8 semaines après le début du traitement⁷⁶. Dans notre équipe, les patientes sont revues en consultation toutes les 6 semaines ce qui laisse le temps d'obtenir une progression entre deux rendez-vous et correspond à la fréquence des vacances scolaires en France, ce qui diminue l'impact sur la scolarité.

Nous avons choisi en accord avec la littérature de définir les dimensions vaginales satisfaisantes comme une largeur vaginale correspondant au moins à la bougie numéro 3, soit 3 cm de diamètre, et une longueur vaginale d'au moins 6 cm. Cependant, il ne s'agit pas des dimensions vaginales moyennes dans la population générale que l'on pourrait appeler « dimensions vaginales normales ». Si on se base sur l'étude réalisée par Lloyd et al. à laquelle 50 femmes non atteintes par le syndrome ont participé, la longueur vaginale est en moyenne de 9,6 cm +/- 1,5 cm⁷⁷. Il est néanmoins admis que des rapports sexuels pénétrants sont possibles à partir d'une longueur vaginale de 6 cm⁴⁰. Les dimensions vaginales retenues dans l'étude permettent le début des rapports mais il est nécessaire que les patientes informent leurs partenaires du traitement en cours pour limiter le risque de douleurs lors des rapports. La répétition des rapports va finir d'allonger le vagin. Dans notre série, la médiane de traitement par dilatation était de 5,5 mois ce qui est concordant avec

les données disponibles dans la littérature qui rapporte la nécessité d'un traitement de 6 mois pour obtenir une cavité vaginale de 6 cm si la compliance au traitement est bonne³⁸. Le délai avant les rapports sexuels est donc au moins la durée nécessaire à l'obtention d'une cavité vaginale de 6 cm. La durée de traitement nécessaire à l'obtention d'un vagin normal est plus longue mais en général le « travail » est poursuivi et achevé grâce à la répétition des rapports. A titre de comparaison, pour les patientes traitées par colpoplastie sigmoïdienne, le délai avant les rapports est plus court et est d'environ 1 mois. Cependant, il existe un risque de sténose secondaire avec parfois la nécessité de dilatation vaginale après la chirurgie. Dans la série publiée par Chleikhelard et al. en 2018, 40% des patientes avaient présenté une complication de leur chirurgie parmi lesquelles 42% avaient eu recours à des dilatations vaginales après chirurgie.

Une fois que les dimensions de la cavité vaginale obtenue sont considérées comme satisfaisantes, la patiente est invitée à vérifier régulièrement la cavité vaginale à l'aide des bougies surtout en l'absence de rapports sexuels. Cette attitude est adoptée par d'autres équipes même s'il n'existe pas d'étude comparant l'utilisation régulière ou non des bougies après la fin du traitement. En effet, il a été observé un risque de diminution des dimensions vaginales en l'absence de rapports. Dans ce cas, on peut proposer une deuxième période de dilatation qui risque d'être moins efficace car les tissus sont alors cicatriciels. Dans leur expérience, Edmonds et al. confirment effectivement qu'après une longue période sans dilatations ou sans rapports certaines patientes doivent à nouveau avoir recours aux dilatations vaginales mais pour une courte durée avec l'obtention rapide d'une longueur vaginale correcte³⁸.

Dans la série de soixante-quatorze patientes atteintes de MRKH suivies dans le centre entre 2007 et 2019, 39 ont été traitées par dilatation vaginale, ont fini leur traitement et ne sont pas en rupture de suivi. Les autres patientes ont été vues en consultation dans le centre et ont reçu les informations concernant les possibilités de traitement et sont soit en cours de traitement par dilatation soit n'ont pas commencé. Les autres motifs de consultations dans le centre étaient la prise en charge de complications de traitements, chirurgicaux ou non, réalisées dans d'autres centres (prolapsus du fond vaginal après méthode de Frank, sténose secondaire après chirurgie, suspicion de fistule), la demande d'informations sur les questions de parentalité et de possibilité de greffe d'utérus et la prise en charge de cornes utérines

rudimentaires symptomatiques notamment responsables de douleurs. Les motifs de consultation dans un centre spécialisé sont variés et la demande initiale n'est pas toujours la création d'un néovagin. Parfois il s'agit dans un premier temps de demande d'informations et d'explications. La prise en charge de l'aplasie vaginale doit débiter si et quand la patiente en fait la demande. En effet, l'un des principaux facteurs de risque d'échec de traitement est le manque de motivation. On retrouve également la perception négative du traitement (rappel constant de la différence) et l'incertitude quant à son efficacité⁷⁴. L'information des patientes est un enjeu important notamment pour la compliance au traitement. Certains auteurs rapportent un risque de non compliance au traitement de 25%⁵⁹. Dans leur étude visant à identifier les freins potentiels au traitement par méthode de Frank, Oluyemisi et al. ont proposé aux patientes de visionner une vidéo éducative de 2 minutes sur la définition de l'aplasie vaginale, le principe des dilateurs vaginaux et sur leur utilisation en pratique. L'ensemble des patientes ont jugé la vidéo très utile dans l'information délivrée. Par ailleurs, le fait d'échanger avec d'autres patientes ayant effectué des dilatations, par exemple par le biais des associations de patientes, peut constituer un soutien important.

Si le résultat est insuffisant avec la méthode de Frank mais que la cupule est souple, la méthode chirurgicale de Vecchietti peut être une bonne indication, en deuxième intention^{40,59}, pour finir d'allonger le vagin sans avoir recours à une chirurgie invasive, et tout en tirant partie de l'allongement vaginal qui a déjà pu être obtenu.

CONCLUSION

Le traitement recommandé en première intention pour la prise en charge de l'aplasie vaginale chez les patientes MRKH est la méthode de Frank en raison de son caractère non invasif et de son faible taux de complications.

Dans notre série de 39 patientes prises en charge par méthode de Frank, la durée de traitement nécessaire à l'obtention d'un résultat satisfaisant, c'est-à-dire une cavité vaginale de taille suffisante pour permettre des rapports, était de 168 jours soit 5,5 mois avec un schéma de traitement standardisé. Un élément important pour la réussite du traitement et l'obtention rapide d'un résultat est la fréquence des séances de dilatation : idéalement dix minutes trois fois par jour. En revanche l'augmentation de la durée de chaque séance n'est pas nécessaire et expose à des risques de complication.

Le schéma de traitement proposé implique une bonne adhésion des patientes. Ce traitement est astreignant, la bonne observance est renforcée par la compréhension des enjeux de traitement grâce à une information adaptée et par un suivi et un soutien réguliers gynécologique et psychologique.

Chez ces patientes jeunes chez qui la question de la parentalité peut se poser avec notamment, pour certaines, la possibilité d'une greffe utérine, il paraît important de proposer une technique de prise en charge de l'aplasie vaginale compatible avec une greffe ultérieure. La méthode de Frank est décrite comme la meilleure option dans ce contexte, ce qui procure un argument supplémentaire pour la proposer en première intention.

ANNEXES

QUESTIONNAIRE SUR L'ACTIVITE SEXUELLE CHEZ LA FEMME (FSFI)©

INSTRUCTIONS : Les questions suivantes portent sur vos sentiments et vos réactions sur le plan sexuel au cours des 4 dernières semaines. Veuillez répondre à ces questions aussi sincèrement et clairement que possible. Vos réponses resteront confidentielles. Lorsque vous répondrez aux questions, tenez compte des définitions suivantes :

L'activité sexuelle peut comprendre les caresses, les préliminaires, la masturbation et la pénétration vaginale.

Le rapport sexuel se définit comme la pénétration (l'introduction) du pénis.

La stimulation sexuelle comprend, par exemple, les préliminaires avec un partenaire, la masturbation et les fantasmes sexuels.

NE COCHEZ QU'UNE SEULE REPONSE PAR QUESTION.

Le désir sexuel est un sentiment qui comprend le désir d'avoir une activité sexuelle, le fait d'être réceptive aux avances sexuelles d'un partenaire et d'avoir des pensées ou des fantasmes à propos de l'acte sexuel.

1. Au cours des 4 dernières semaines, avez-vous ressenti un désir sexuel ?

5 = Presque toujours ou toujours

4 = La plupart du temps (plus d'une fois sur deux)

3 = Parfois (environ une fois sur deux)

2 = Rarement (moins de une fois sur deux)

1 = Presque jamais ou jamais

L'excitation sexuelle est une sensation qui comprend à la fois des aspects physiques et psychologiques. Elle peut comprendre des sensations de chaleur ou de picotement des organes génitaux, la lubrification (humidité) du vagin ou des contractions musculaires.

2. Au cours des 4 dernières semaines, quel a été votre niveau (degré) de désir sexuel ?

5 = Très élevé

4 = Elevé

3 = Moyen

2 = Faible

1 = Très faible ou inexistant

3. Au cours des 4 dernières semaines, vous êtes-vous sentie existée sexuellement pendant une activité sexuelle ou un rapport sexuel ?

0 = Aucune activité sexuelle

5 = Presque toujours ou toujours

4 = La plupart du temps (plus d'une fois sur deux)

3 = Parfois (environ une fois sur deux)

2 = Rarement (moins de une fois sur deux)

1 = Presque jamais ou jamais

4. Au cours des 4 dernières semaines, quel a été votre niveau (degré) d'excitation sexuel pendant une activité sexuelle ou un rapport sexuel ?

0 = Aucune activité sexuelle

5 = Très élevé

4 = Elevé

3 = Moyen

2 = Faible

1 = Très faible ou inexistant

5. Au cours des 4 dernières semaines, à quel point vous êtes-vous sentie **sûre** de votre capacité à être sexuellement excitée pendant une activité sexuelle ou un rapport sexuel ?

- 0□ = Aucune activité sexuelle
- 5□ = Extrêmement sûre
- 4□ = Très sûre
- 3□ = Moyennement sûre
- 2□ = Peu sûre
- 1□ = Très peu sûre ou pas sûre du tout

6. Au cours des 4 dernières semaines, avez-vous été satisfaite de degré d'excitation pendant une activité sexuelle ou un rapport sexuel ?

- 0□ = Aucune activité sexuelle
- 5□ = Presque toujours ou toujours
- 4□ = La plupart du temps (plus d'une fois sur deux)
- 3□ = Parfois (environ une fois sur deux)
- 2□ = Rarement (moins de une fois sur deux)
- 1□ = Presque jamais ou jamais

7. Au cours 4 dernières semaines, votre vagin était-il lubrifié (humide) pendant une activité sexuelle ou un rapport sexuel ?

- 0□ = Aucune activité sexuelle
- 5□ = Presque toujours ou toujours
- 4□ = La plupart du temps (plus d'une fois sur deux)
- 3□ = Parfois (environ une fois sur deux)
- 2□ = Rarement (moins de une fois sur deux)
- 1□ = Presque jamais ou jamais

8. Au cours des 4 dernières semaines, à quel point a-t-il été **difficile** d'avoir le vagin lubrifié (humide) pendant une activité sexuelle ou un rapport sexuel ?

- 0□ = Aucune activité sexuelle
- 1□ = Extrêmement difficile ou impossible

2☐ = Très difficile

3☐ = Difficile

4☐ = Légèrement difficile

5☐ = Pas difficile

9. Au cours des 4 dernières semaines, la lubrification (humidité) de votre vagin a-t-elle **duré** jusqu'à la fin d'une activité sexuelle ou d'un rapport sexuel ?

0☐ = Aucune activité sexuelle

5☐ = Presque toujours ou toujours

4☐ = La plupart du temps (plus d'une fois sur deux)

3☐ = Parfois (environ une fois sur deux)

2☐ = Rarement (moins de une fois sur deux)

1☐ = Presque jamais ou jamais

10. Au cours des 4 dernières semaines, à quel point vous a-t-il été difficile de conserver la lubrification (humidité) de votre vagin jusqu'à la fin d'une activité sexuelle ou d'un rapport sexuel ?

0☐ = Aucune activité sexuelle

1☐ = Extrêmement difficile ou impossible

2☐ = Très difficile

3☐ = Difficile

4☐ = Légèrement difficile

5☐ = Pas difficile

11. Au cours des 4 dernières semaines, lorsque vous avez été stimulée sexuellement ou que vous avez eu un rapport sexuel, avez-vous atteint l'orgasme ?

0☐ = Aucune activité sexuelle

5☐ = Presque toujours ou toujours

4☐ = La plupart du temps (plus d'une fois sur deux)

3☐ = Parfois (environ une fois sur deux)

2☐ = Rarement (moins de une fois sur deux)

1☐ = Presque jamais ou jamais

12. Au cours des 4 dernières semaines, lorsque vous avez été stimulée sexuellement ou que vous avez eu un rapport sexuel, à quel point vous a-t-il été **difficile** d'atteindre l'orgasme ?

0☐ = Aucune activité sexuelle

1☐ = Extrêmement difficile ou impossible

2☐ = Très difficile

3☐ = Difficile

4☐ = Légèrement difficile

5☐ = Pas difficile

13. Au cours des 4 dernières semaines, à quel point avez-vous été **satisfaite** de votre capacité à atteindre l'orgasme pendant une activité sexuelle ou un rapport sexuel ?

0☐ = Aucune activité sexuelle

5☐ = Très satisfaite

4☐ = Moyennement satisfaite

3☐ = Ni satisfaite, ni insatisfaite

2☐ = Moyennement insatisfaite

1☐ = Très insatisfaite

14. Au cours des 4 dernières semaines, à quel point avez-vous été **satisfaite** de votre relation affective avec votre partenaire pendant une activité sexuelle ?

0☐ = Aucune activité sexuelle

5☐ = Très satisfaite

4☐ = Moyennement satisfaite

3☐ = Ni satisfaite, ni insatisfaite

2☐ = Moyennement insatisfaite

1☐ = Très insatisfaite

15. Au cours des 4 dernières semaines, à quel point avez-vous été **satisfaite** de votre relation avec votre partenaire du point de vu sexuel ?

5☐ = Très satisfaite

4☐ = Moyennement satisfaite

3☐ = Ni satisfaite, ni insatisfaite

2☐ = Moyennement insatisfaite

1☐ = Très insatisfaite

16. Au cours des 4 dernières semaines, à quel point avez-vous été satisfaite de votre vie sexuelle en général ?

5☐ = Très satisfaite

4☐ = Moyennement satisfaite

3☐ = Ni satisfaite, ni insatisfaite

2☐ = Moyennement insatisfaite

1☐ = Très insatisfaite

17. Au cours des 4 dernières semaines, avez-vous ressenti une gêne ou de la douleur pendant la pénétration vaginale ?

0☐ = Je n'ai pas eu de rapport sexuel

1☐ = Presque toujours ou toujours

2☐ = La plupart du temps (plus d'une fois sur deux)

3☐ = Parfois (environ une fois sur deux)

4☐ = Rarement (moins d'une fois sur deux)

5☐ = Presque jamais ou jamais

18. Au cours des 4 dernières semaines, avez-vous ressenti une gêne ou de la douleur après la pénétration vaginale ?

0 = Je n'ai pas eu de rapport sexuel

1 = Presque toujours ou toujours

2 = La plupart du temps (plus d'une fois sur deux)

3 = Parfois (environ une fois sur deux)

4 = Rarement (moins d'une fois sur deux)

5 = Presque jamais ou jamais

19. Au cours des 4 dernières semaines, quel a été votre **niveau** (degré) de gêne ou de douleur pendant ou après la pénétration vaginale ?

0 = Je n'ai pas eu de rapport sexuel

1 = Très élevé

2 = Elevé

3 = Moyen

4 = Faible

5 = Très faible ou inexistant

Merci d'avoir répondu à ce questionnaire.

BIBLIOGRAPHIE

1. Louis-Sylvestre C, Cheikhelard A, Pelet A, Crétolle C, Gernet I, Polak M, et al. Aplasies utérovaginales. EMC - Gynécologie. janv 2011;6(4):1-13.
2. Cheikhelard A, Bidet M, Baptiste A, Viaud M, Fagot C, Khen-Dunlop N, et al. Surgery is not superior to dilation for the management of vaginal agenesis in Mayer-Rokitansky-Küster-Hauser syndrome: a multicenter comparative observational study in 131 patients. Am J Obstet Gynecol. sept 2018;219(3):281.e1-281.e9.
3. Committee on Adolescent Health Care. ACOG Committee Opinion No. 728: Müllerian Agenesis: Diagnosis, Management, And Treatment. Obstet Gynecol. 2018;131(1):e35-42.
4. Willemsen WNP, Kluivers KB. Long-term results of vaginal construction with the use of Frank dilation and a peritoneal graft (Davydov procedure) in patients with Mayer-Rokitansky-Küster syndrome. Fertil Steril. janv 2015;103(1):220-227.e1.
5. C. A. J. Mayer, « Über Verdoppelungen des Uterus und ihre Arten, nebst Bemerkungen über Harenscharte und Wolfsrachen », J Chir Auger., no 13, 1829, p. 525-564.
6. K. F. von Rokitansky, « Über die sogenannten Verdoppelungen des Uterus », Med JB Ost Staates, no 26, 1838, p. 39-77.
7. H. Küster, « Uterus bipartitus solidus rudimentarius cum vagina solida », Zeitschrift für Geburtshilfe und Gynäkologie, Stuttgart, no 67, 1910, p. 692-718
8. G. A. Hauser, M. Keller, T. Koller et al., « Das Rokitansky-Küster-Syndrom. Uterus bipartus solidus rudimentarius cum vagina solida », Gynaecologia, Basel, no 151, 1961, p. 111-112
9. Reindollar RH, Byrd JR, McDonough PG. Delayed sexual development: a study of 252 patients. Am J Obstet Gynecol. 15 juin 1981;140(4):371-80.
10. Practice Committee of American Society for Reproductive Medicine. Current evaluation of amenorrhea. Fertil Steril. nov 2008;90(5 Suppl):S219-225.
11. Nef S, Vassalli J-D. Complementary pathways in mammalian female sex determination. J Biol. 2 sept 2009;8(8):74.

12. Eggers S, Ohnesorg T, Sinclair A. Genetic regulation of mammalian gonad development. *Nat Rev Endocrinol.* nov 2014;10(11):673-83.
13. Cunha GR. The dual origin of vaginal epithelium. *Am J Anat.* juill 1975;143(3):387-92.
14. Cunha GR, Kurita T, Cao M, Shen J, Robboy S, Baskin L. Molecular mechanisms of development of the human fetal female reproductive tract. *Differ Res Biol Divers.* oct 2017;97:54-72.
15. Morcel K, Camborieux L, Guerrier D. Mayer-Rokitansky-Küster-Hauser (MRKH) syndrome. *Orphanet J Rare Dis.* 2007;2(1):13.
16. Carson SA, Simpson JL, Malinak LR, Elias S, Gerbie AB, Buttram VC, et al. Heritable aspects of uterine anomalies. II. Genetic analysis of Müllerian aplasia. *Fertil Steril.* juill 1983;40(1):86-90.
17. Prunskaitė-Hyyryläinen R, Skovorodkin I, Xu Q, Miinalainen I, Shan J, Vainio SJ. Wnt4 coordinates directional cell migration and extension of the Müllerian duct essential for ontogenesis of the female reproductive tract. *Hum Mol Genet.* 15 mars 2016;25(6):1059-73.
18. Williams LS, Demir Eksi D, Shen Y, Lossie AC, Chorich LP, Sullivan ME, et al. Genetic analysis of Mayer-Rokitansky-Küster-Hauser syndrome in a large cohort of families. *Fertil Steril.* juill 2017;108(1):145-151.e2.
19. Schmid-Tannwald I, Hauser GA. [Atypical forms of the Mayer-Rokitansky-Küster-syndrom (author's transl)]. *Geburtshilfe Frauenheilkd.* mai 1977;37(5):386-92.
20. Duncan PA, Shapiro LR, Stangel JJ, Klein RM, Addonizio JC. The MURCS association: Müllerian duct aplasia, renal aplasia, and cervicothoracic somite dysplasia. *J Pediatr.* sept 1979;95(3):399-402.
21. Oppelt P, Renner SP, Kellermann A, Brucker S, Hauser GA, Ludwig KS, et al. Clinical aspects of Mayer-Rokitansky-Küster-Hauser syndrome: recommendations for clinical diagnosis and staging. *Hum Reprod Oxf Engl.* mars 2006;21(3):792-7.
22. Strübbe EH, Willemsen WN, Lemmens JA, Thijn CJ, Rolland R. Mayer-Rokitansky-Küster-Hauser syndrome: distinction between two forms based on excretory urographic, sonographic, and laparoscopic findings. *AJR Am J Roentgenol.* févr 1993;160(2):331-4.

23. Pittock ST, Babovic-Vuksanovic D, Lteif A. Mayer-Rokitansky-Küster-Hauser anomaly and its associated malformations. *Am J Med Genet A*. 15 juin 2005;135(3):314-6.
24. Deng S, He Y, Chen N, Zhu L. Spectrum of Type I and Type II Syndromes and Associated Malformations in Chinese Patients with Mayer-Rokitansky-Küster-Hauser Syndrome: A Retrospective Analysis of 274 Cases. *J Pediatr Adolesc Gynecol*. 13 août 2018.
25. Cremers CW, Strübbe EH, Willemsen WN. Stapedial ankylosis in the Mayer-Rokitansky-Küster-Hauser syndrome. *Arch Otolaryngol Head Neck Surg*. juill 1995;121(7):800-3.
26. Khen-Dunlop N, Lortat-Jacob S, Thibaud E, Clément-Ziza M, Lyonnet S, Nihoul-Fekete C. Rokitansky syndrome: clinical experience and results of sigmoid vaginoplasty in 23 young girls. *J Urol*. mars 2007;177(3):1107-11.
27. Schwaab T, Bryand A. [Place of ultrasound in the management of Mayer-Rokitansky-Küster-Hauser syndrome. Observational study from 2000 to 2017 within university hospital of Strasbourg]. *Gynecol Obstet Fertil Senol*. 5 juill 2019.
28. Paniel BJ, Haddad B, el Medjadji M, Vincent Y. [Value of ultrasonography in utero-vaginal aplasia]. *J Gynecol Obstet Biol Reprod (Paris)*. 1996;25(2):128-30.
29. Boruah DK, Sanyal S, Gogoi BB, Mahanta K, Prakash A, Augustine A, et al. Spectrum of MRI Appearance of Mayer-Rokitansky-Küster-Hauser (MRKH) Syndrome in Primary Amenorrhea Patients. *J Clin Diagn Res JCDR*. juill 2017;11(7):TC30-5.
30. Bhayana A, Ghasi RG. MRI evaluation of pelvis in Mayer-Rokitansky-Küster-Hauser syndrome: interobserver agreement for surgically relevant structures. *Br J Radiol*. 15 mars 2019;20190045.
31. Preibsch H, Rall K, Wietek BM, Brucker SY, Staebler A, Claussen CD, et al. Clinical value of magnetic resonance imaging in patients with Mayer-Rokitansky-Küster-Hauser (MRKH) syndrome: diagnosis of associated malformations, uterine rudiments and intrauterine endometrium. *Eur Radiol*. juill 2014;24(7):1621-7.
32. Kebaili S, Chaabane K, Mnif MF, Kamoun M, Kacem FH, Guesmi N, et al. Gonadal dysgenesis and the Mayer-Rokitansky-Küster-Hauser Syndrome in a girl with a 46, XX karyotype: A case report and review of literature. *Indian J Endocrinol Metab*. mai 2013;17(3):505-8.

33. Lanciotti L, Cofini M, Leonardi A, Bertozzi M, Penta L, Esposito S. Different Clinical Presentations and Management in Complete Androgen Insensitivity Syndrome (CAIS). *Int J Environ Res Public Health*. 9 avr 2019;16(7).
34. Biason-Lauber A, Konrad D, Navratil F, Schoenle EJ. A WNT4 mutation associated with Müllerian-duct regression and virilization in a 46,XX woman. *N Engl J Med*. 19 août 2004;351(8):792-8.
35. Guide medecin PNDs aplasies utero vaginales.pdf [Internet]. Disponible sur:https://www.has-sante.fr/upload/docs/application/pdf/201212/08155_guide_medecin_pnds_aplasies_utero_vaginales.pdf
36. Lappöhn RE. Congenital absence of the vagina--results of conservative treatment. *Eur J Obstet Gynecol Reprod Biol*. avr 1995;59(2):183-6.
37. Cheikhelard A, Bidet M, Baptiste A, Viaud M, Fagot C, Khen-Dunlop N, et al. Surgery is not superior to dilation for the management of vaginal agenesis in Mayer-Rokitansky-Küster-Hauser syndrome: a multicenter comparative observational study in 131 patients. *Am J Obstet Gynecol*. sept 2018;219(3):281.e1-281.e9.
38. Edmonds DK, Rose GL, Lipton MG, Quek J. Mayer-Rokitansky-Küster-Hauser syndrome: a review of 245 consecutive cases managed by a multidisciplinary approach with vaginal dilators. *Fertil Steril*. mars 2012;97(3):686-90.
39. Bach F, Glanville JM, Balen AH. An observational study of women with müllerian agenesis and their need for vaginal dilator therapy. *Fertil Steril*. août 2011;96(2):483-6.
40. Callens N, De Cuypere G, De Sutter P, Monstrey S, Weyers S, Hoebeke P, et al. An update on surgical and non-surgical treatments for vaginal hypoplasia. *Hum Reprod Update*. 1 sept 2014;20(5):775-801.
41. Baldwin JF. XIV. The Formation of an Artificial Vagina by Intestinal Trransplantation. *Ann Surg*. sept 1904;40(3):398-403.
42. Balthazar A, Zee RS, Lanning D, Herndon CDA. Laparoscopic sigmoid vaginoplasty. *J Pediatr Urol*. 2018;14(4):345.

43. Boztosun A, Olgan S. Robotic Sigmoid Vaginoplasty in an Adolescent Girl With Mayer-Rokitansky-Kuster-Hauser Syndrome: Female Pelvic Med Reconstr Surg. 2016;22(5):e32-5.
44. Georgas K, Belgrano V, Andreasson M, Elander A, Selvaggi G. Bowel vaginoplasty: a systematic review. J Plast Surg Hand Surg. oct 2018;52(5):265-73.
45. Carrard C, Chevret-Measson M, Lunel A, Raudrant D. Sexuality after sigmoid vaginoplasty in patients with Mayer-Rokitansky-Küster-Hauser syndrome. Fertil Steril. mars 2012;97(3):691-6.
46. Moon NR, Min JY, Kim YH, Choi SK, Shin JC, Park IY. Prenatal diagnosis of epignathus with multiple malformations in one fetus of a twin pregnancy using three-dimensional ultrasonography and magnetic resonance imaging. Obstet Gynecol Sci. janv 2015;58(1):65-8.
47. Davydov SN. [Colpopoeisis from the peritoneum of the uterorectal space]. Akush Ginekol (Sofia). déc 1969;45(12):55-7.
48. Ait Sakel A, Asseban M, Kallat A, Elsayegh H, Iken A, Nouini Y, et al. Vaginoplastie utilisant le péritoine du cul-de-sac de Douglas pour le traitement du syndrome d'instabilité aux androgènes (à propos deux observations). J Gynécologie Obstétrique Biol Reprod. juin 2014;43(6):470-3.
49. Giannesi A, Marchiole P, Benchaib M, Chevret-Measson M, Mathevet P, Dargent D. Sexuality after laparoscopic Davydov in patients affected by congenital complete vaginal agenesis associated with uterine agenesis or hypoplasia. Hum Reprod. 1 oct 2005;20(10):2954-7.
50. Adamiak-Godlewska A, Skorupska K, Rechberger T, Romanek-Piva K, Miotła P. Urogynecological and Sexual Functions after Vecchietti Reconstructive Surgery. BioMed Res Int. 2019;2019:2360185.
51. Özkan Ö, Çinpolat A, Doğan NU, Bektaş G, Dolay K, et al. Vaginal reconstruction with the modified rectosigmoid colon: surgical technique, long-term results and sexual outcomes. J Plast Surg Hand Surg. août 2018;52(4):210-6.
52. Labus LD, Djordjevic ML, Stanojevic DS, Bizic MR, Stojanovic BZ, Cavic TM. Rectosigmoid vaginoplasty in patients with vaginal agenesis: sexual and psychosocial outcomes. Sex Health. sept 2011;8(3):427-30.

53. Bhaskar V, Sinha RJ, Mehrotra S, Mehrotra CN, Singh V. Long-term outcomes of sigmoid vaginoplasty in patients with disorder of sexual development - our experience. *Urol Ann.* juin 2018;10(2):185-90.
54. Creatsas G, Deligeoroglou E. Expert opinion: vaginal aplasia: creation of a neovagina following the Creatsas vaginoplasty. *Eur J Obstet Gynecol Reprod Biol.* avr 2007;131(2):248-52.
55. Creatsas G, Deligeoroglou E. Creatsas modification of Williams vaginoplasty for reconstruction of the vaginal aplasia in Mayer-Rokitansky-Küster-Hauser syndrome cases. *Womens Health Lond Engl.* mai 2010;6(3):367-75.
56. McQuillan SK, Grover SR. Dilation and surgical management in vaginal agenesis: a systematic review. *Int Urogynecology J.* mars 2014;25(3):299-311.
57. Kölle A, Taran F-A, Rall K, Schöllner D, Wallwiener D, Brucker SY. Neovagina creation methods and their potential impact on subsequent uterus transplantation: a review. *BJOG Int J Obstet Gynaecol.* 24 juill 2019.
58. Brucker SY, Gegusch M, Zubke W, Rall K, Gauwerky JF, Wallwiener D. Neovagina creation in vaginal agenesis: development of a new laparoscopic Vecchietti-based procedure and optimized instruments in a prospective comparative interventional study in 101 patients. *Fertil Steril.* nov 2008;90(5):1940-52.
59. Herlin M, Bay Bjørn A-M, Jørgensen LK, Trolle B, Petersen MB. Treatment of vaginal agenesis in Mayer-Rokitansky-Küster-Hauser syndrome in Denmark: a nationwide comparative study of anatomical outcome and complications. *Fertil Steril.* 2018;110(4):746-53.
60. Jasonni VM, La Marca A, Naldi S, Matonti G, D'Anna R. The management of vaginal agenesis: report of 104 cases. *Fertil Steril.* déc 2007;88(6):1653-6.
61. Keser A, Bozkurt N, Taner OF, Sensöz O. Treatment of vaginal agenesis with modified Abbé-McIndoe technique: long-term follow-up in 22 patients. *Eur J Obstet Gynecol Reprod Biol.* 1 juill 2005;121(1):110-6.
62. Klingele CJ, Gebhart JB, Croak AJ, DiMarco CS, Lesnick TG, Lee RA. McIndoe procedure for vaginal agenesis: long-term outcome and effect on quality of life. *Am J Obstet Gynecol.* déc 2003;189(6):1569-72; discussion 1572-1573.

63. Benedetti Panici P, Maffucci D, Ceccarelli S, Vescarelli E, Perniola G, Muzii L, et al. Autologous in vitro cultured vaginal tissue for vaginoplasty in women with Mayer-Rokitansky-Küster-Hauser syndrome: anatomic and functional results. *J Minim Invasive Gynecol.* févr 2015;22(2):205-11.
64. Sabatucci I, Palaia I, Marchese C, Muzii L, Morte CD, Giorgini M, et al. Treatment of the Mayer-Rokitansky-Küster-Hauser syndrome with autologous in vitro cultured vaginal tissue: descriptive study of long-term results and patient outcomes. *BJOG Int J Obstet Gynaecol.* janv 2019;126(1):123-7.
65. McINDOE A. The treatment of congenital absence and obliterative conditions of the vagina. *Br J Plast Surg.* janv 1950;2(4):254-67.
66. Bean EJ, Mazur T, Robinson AD. Mayer-Rokitansky-Küster-Hauser syndrome: sexuality, psychological effects, and quality of life. *J Pediatr Adolesc Gynecol.* déc 2009;22(6):339-46.
67. Ernst ME, Sandberg DE, Keegan C, Quint EH, Lossie AC, Yashar BM. The Lived Experience of MRKH: Sharing Health Information with Peers. *J Pediatr Adolesc Gynecol.* avr 2016;29(2):154-8.
68. Kisu I, Liu Y, Chen G, Song MJ, Chang CY-Y, Koon TH, et al. Current Progress in Uterus Transplantation Research in Asia. *J Clin Med.* 14 févr 2019;8(2).
69. Brännström M. Uterus transplantation. *Curr Opin Organ Transplant.* déc 2015;20(6):621-8.
70. Lavoué V, Dion L, Tardieu A, Garbin O, Ayoubi JM, Agostini A, et al. Organizing a uterus transplantation programme: The designation of Uterus Transplantation Centres in France. *J Gynecol Obstet Hum Reprod.* janv 2019;48(1):15-8.
71. Wylomanski S, Bouquin R, Philippe H-J, Rouzier R, Dréno B, Quereux G. Validation de la version française du Female Sexual Function Index auprès d'un échantillon de la population féminine française. *Ann Dermatol Vénéréologie.* déc 2013;140(12):S473.
72. Valenzuela-Peters R, Contreras-García Y, Manriquez-Vidal C. Influence of the type of work shift in Female Sexual Function Index of healthcare sector female workers. *Eur J Obstet Gynecol Reprod Biol.* mars 2017;210:39-44.

73. Frank RT. The formation of an artificial vagina without operation. *Am J Obstet Gynecol.* juin 1938;35(6):1053-5.
74. Bellati F, Calcagno M, Pastore M, Maffucci D, Celentano C, Boni T, et al. Vaginal apex necrosis following use of the Frank method of dilation for vaginal agenesis due to Mayer-Rokitansky-Kuster-Hauser syndrome. *Int J Gynaecol Obstet Off Organ Int Fed Gynaecol Obstet.* déc 2009;107(3):254.
75. Oelschlager A-MA, Debiec K, Appelbaum H. Primary vaginal dilation for vaginal agenesis: strategies to anticipate challenges and optimize outcomes. *Curr Opin Obstet Gynecol.* oct 2016;28(5):345-9.
76. Amies Oelschlager A-M, Debiec K. Vaginal Dilator Therapy: A Guide for Providers for Assessing Readiness and Supporting Patients Through the Process Successfully. *J Pediatr Adolesc Gynecol.* mai 2019;S1083318819301858.
77. Lloyd J, Crouch NS, Minto CL, Liao L-M, Creighton SM. Female genital appearance: « normality » unfolds. *BJOG Int J Obstet Gynaecol.* mai 2005;112(5):643-6.
78. Adeyemi-Fowode OA, Dietrich JE. Assessing the Experience of Vaginal Dilator Use and Potential Barriers to Ongoing Use among a Focus Group of Women with Mayer-Rokitansky-Küster-Hauser Syndrome. *J Pediatr Adolesc Gynecol.* août 2017;30(4):491-4.

ABBREVIATIONS

ACOG: American College of Obstetricians and Gynecologists

AMH: hormone anti-mullerienne

CNGOF : Collège National des Gynécologues et Obstétriciens de France

CETUF : Comité de Transplantation Uterine Français

Fgf9 : Fibroblast growth factor 9

Foxl2 : Forkhead box L2

GPA : Gestation pour autrui

IRM : Imagerie par resonance magnétique

MRKH: Mayer-Rokitansky-Küster-Hauser

PGD2 : Prostaglandine 2

Rspo1 : R-spondin 1

SRY : Sex-determining Region Y

Sox9: SRY-related HMG box 9

WNT4 : Wingless-type MMTV integration site family, member 4

Titre : Prise en charge de l'aplasie vaginale chez des patientes atteintes de MRKH (Mayer Rokitansky Küster Hauser) par la méthode de Frank : durée de traitement nécessaire

Résumé : La prise en charge de l'aplasie vaginale chez les patientes atteintes du syndrome de MRKH repose en première intention sur la méthode de Frank : allongement de la cupule vaginale par l'utilisation de bougies vaginales. L'efficacité de ce traitement a été montrée mais la durée nécessaire à l'obtention d'un résultat satisfaisant est peu documentée. Nous avons réalisé une étude mono centrée rétrospective et observationnelle visant à définir la durée de traitement nécessaire. La durée médiane de traitement pour les 39 patientes traitées par méthode de Frank était de 168 jours soit 5,5 mois (1,6 mois à 58,6 mois). Un des facteurs techniques déterminants semble être la fréquence des séances de dilatation (idéalement 3 par jour). Une barrière importante est représentée par l'obtention d'une bonne adhésion des patientes au traitement par une information suffisante, un suivi rapproché et une prise en charge psychologique.

Mots clés : agénésie vaginale, agénésie mullerienne, syndrome MRKH, dilatation vaginale, méthode de Frank

Title : Management of vaginal aplasia in patients with MRKH (Mayer Rokitansky Küster Hauser) by Frank's method: duration of treatment required

Abstract: The treatment of vaginal aplasia in patients suffering from MRKH syndrome is primarily based the Frank method: lengthening of the vaginal cupule using vaginal dilators. The efficiency of that treatment has been proven but the duration required to obtain a satisfying result is poorly documented. We have realized a retrospective and observational mono-centered study to define the required duration of treatment. The median duration of treatment for the 39 patients treated using the Frank method was 168 days or 5.5 months (ranging from 1.6 to 58.8 months). The frequency of the dilation sessions appears to be one of the decisive technical factors (ideally 3 sessions per day). Obtaining a sufficient compliance of the patients is an important obstacle, which requires adequate information, a consistent follow-up and a psychological care.

Keywords: vaginal agenesis, mullerian agenesis, MRKH syndrom, vaginal dilation, Frank method

**Université Paris Descartes
Faculté de Médecine Paris Descartes
15, rue de l'École de Médecine
75270 Paris cedex 06**