



HAL
open science

Évaluation clinique de l'efficacité des infiltrations échoguidées du mur méniscal

Clémence Coll

► **To cite this version:**

Clémence Coll. Évaluation clinique de l'efficacité des infiltrations échoguidées du mur méniscal. Médecine humaine et pathologie. 2019. dumas-03129882

HAL Id: dumas-03129882

<https://dumas.ccsd.cnrs.fr/dumas-03129882>

Submitted on 3 Feb 2021

HAL is a multi-disciplinary open access archive for the deposit and dissemination of scientific research documents, whether they are published or not. The documents may come from teaching and research institutions in France or abroad, or from public or private research centers.

L'archive ouverte pluridisciplinaire **HAL**, est destinée au dépôt et à la diffusion de documents scientifiques de niveau recherche, publiés ou non, émanant des établissements d'enseignement et de recherche français ou étrangers, des laboratoires publics ou privés.



Distributed under a Creative Commons Attribution - NonCommercial - NoDerivatives 4.0
International License

AVERTISSEMENT

Cette thèse d'exercice est le fruit d'un travail approuvé par le jury de soutenance et réalisé dans le but d'obtenir le diplôme d'Etat de docteur en médecine. Ce document est mis à disposition de l'ensemble de la communauté universitaire élargie.

Il est soumis à la propriété intellectuelle de l'auteur. Ceci implique une obligation de citation et de référencement lors de l'utilisation de ce document.

D'autre part, toute contrefaçon, plagiat, reproduction illicite encourt toute poursuite pénale.

Code de la Propriété Intellectuelle. Articles L 122.4

Code de la Propriété Intellectuelle. Articles L 335.2-L 335.10

UNIVERSITÉ PARIS DESCARTES
Faculté de Médecine PARIS DESCARTES

Année 2019

N° 192

THÈSE
POUR LE DIPLÔME D'ÉTAT
DE
DOCTEUR EN MÉDECINE

Évaluation clinique de l'efficacité
des infiltrations échoguidées du mur méniscal

Présentée et soutenue publiquement
le 11 octobre 2019

Par

Clémence COLL

Née le 27 octobre 1990 à Paris (75)

Dirigée par M. Le Professeur Thomas Le Corroller, PU-PH

Jury :

Mme Le Professeur Patricia Thoreux, PU-PH Président

M. Le Professeur Jean-Michel Gracies, PU-PH

M. Le Docteur François Lhuissier, MCU-PH

M. Le Docteur Loris Moya, radiologue

Mme Le Docteur Xavière Barreau, MG

Remerciements

Merci à tous les patients qui ont accepté de répondre au questionnaire, et sans lesquels ce travail n'aurait jamais vu le jour.

À Madame le Professeur Patricia Thoreux, Vous me faites l'honneur de présider le jury de cette soutenance. Merci pour toute votre implication et votre accompagnement dans notre formation de médecins du sport. Je suis heureuse et honorée de pouvoir faire prochainement partie de votre équipe.

À Monsieur le Professeur Thomas Le Corroller, Merci d'avoir accepté de diriger ma thèse, de m'avoir fait confiance pour la réalisation de ce travail, malgré la distance géographique et pour le temps et l'attention que vous m'avez consacrés. Je suis tout particulièrement honorée que vous ayez accepté de faire le déplacement afin de siéger dans le jury.

À Monsieur le Professeur Jean-Michel Gracies, Je garde un souvenir tout particulier de mon premier stage d'internat dans votre service. Merci de m'avoir offert cette vision si diversifiée de la MPR. Clôturer ce cycle d'études sous votre regard bienveillant revêt ainsi une importance symbolique.

A Monsieur le Docteur François Lhuissier, Merci d'avoir accepté de juger ce travail et de siéger dans le jury. Merci pour votre disponibilité et le temps que vous investissez pour notre formation universitaire. Merci enfin de m'accueillir dans votre service en novembre prochain.

À Monsieur le Docteur Loris Moya et Madame le Docteur Xavière Barreau, Merci d'avoir accepté d'accorder de votre temps et votre expertise à l'évaluation de mon travail. Je suis heureuse de pouvoir vous compter parmi les membres de mon jury.

A Monsieur le Docteur Jean-Marie Coudreuse, pour avoir été l'initiateur de ce travail, en me proposant ce sujet passionnant et en me mettant en relation avec le Professeur Le Corroller. Un grand merci pour votre bienveillance et pour le semestre passé dans votre service, qui a été enrichissant sur bien des plans.

A tous mes chefs, qui m'ont permis de construire mon parcours d'externat et d'internat et de préciser mon orientation au fil des stages. A ceux qui m'ont permis de vivre des expériences singulières. A ceux qui m'ont montré des modes d'exercices diversifiés. A ceux qui m'ont poussée à tirer le meilleur de ce que je pouvais donner. A ceux qui m'ont montré pourquoi je me levais le matin. Enfin, merci à ceux qui m'ont offert un modèle et à qui j'ai pu m'identifier.

Merci à toutes les personnes qui ont participé à ce travail, pour votre temps, votre investissement et votre énergie.

Aude, merci de m'avoir permis de comprendre ce que je faisais en statistiques, et d'avoir su adapter mes tests aux objectifs et aux contraintes de mon travail. Merci d'avoir pris le temps de relire plusieurs fois et validé les résultats. Sans ton aide, les statistiques auraient été beaucoup plus chaotiques.

Merci **Samuel**, pour ton aide dans la validation de ma base de données, et au début de la rédaction de ce travail. Merci de m'avoir aidée à lancer les statistiques. Et **Marc**, merci pour tes conseils dans la manipulation des logiciels, les transferts de documents et la mise en page.

Merci à ceux qui ont accepté de relire ce travail : **Manu et Constance**, que j'ai sollicités pour la relecture quand je n'avais plus aucun recul sur mon travail. Merci pour vos conseils avisés de thésards ! Et **Maman**, ma relectrice principale (première et dernière), que je n'ai pas ménagée et qui doit certainement connaître la thèse par cœur.

Merci à toutes les personnes (amis, co-internes, anciens thésards...) avec qui j'ai pu discuter, et qui m'ont permis d'avancer et de découvrir les rouages de la thèse pas à pas.

Un grand merci à la « **Dream Team de MPR** », super promo grâce à laquelle ces années d'internat auront été joyeuses, passionnantes, palpitantes et festives : **Cam Cam, Pépé, Laura, Manon, Willy, Elise, Amina...** Sacrée équipe d'apéros ! Un merci tout particulier à **Camille et Perrine** d'avoir été présentes et si attentionnées quand j'en avais besoin.

Merci à ma **Loulou** pour le super semestre passé avec toi à Marseille !! On recommence quand tu veux !

A Mélanie, à qui je dois une partie de la réalisation de mes objectifs en médecine du sport. Copine de DU, puis « coach DESC » et future collègue... mais pas que ! Aussi binôme « Pop In, adrénaline et tempête sur un bateau ». J'ai hâte de (re)travailler avec toi... et de vivre beaucoup d'autres aventures sportives !

A mes amis d'externat les plus fidèles, **Robin** (mon « coach love » préféré) et **Amandine**, pour votre gentillesse et votre dévouement. Quelle chance de vous avoir comme amis ! Au petit Côte, pour le rayon de soleil qu'il apporte à chaque instant.

A mes plus vieux amis : Ma Constance, merci d'être présente à chaque instant et dans tous les épisodes de ma vie. Avec toi, tout est bon à partager ! A **Michaël**, tu as été un des premiers à croire en mes objectifs et à me soutenir (bien avant que j'y crois moi-même !). **Hélène et Manu** : avec vous se retrouver est toujours aussi ressourçant, malgré les années qui défilent et la distance géographique qui augmente.

Enfin, un très grand merci à ma famille, pour m'avoir supportée et soutenue sans relâche pendant ces 10 années : **Papa et maman**, merci pour votre soutien indéfectible, vous êtes toujours les premiers à croire en ce que je fais, à être fiers dans les moments de réussite et à m'aider à avancer dans les moments difficiles.

A Philou et Poulette, heureusement que vous existez !!! Votre joie de vivre et votre rationalité respectives sont une vraie bouffée d'oxygène au quotidien.

Table des matières

REMERCIEMENTS.....	0
TABLE DES ILLUSTRATIONS	6
TABLE DES TABLEAUX	9
TABLE DES ANNEXES.....	10
ABREVIATIONS.....	11
I. INTRODUCTION	12
II. LE MENISQUE ET LE SYNDROME MENISCAL : REVUE DE LA LITTERATURE	13
A. ANATOMIE DES MENISQUES	13
B. ROLES BIOMECANIQUES ET PHYSIOLOGIQUES DES MENISQUES.....	18
1. <i>Stabilité et mobilité</i>	18
2. <i>Répartition et transmission des charges</i>	19
3. <i>Absorption des chocs</i>	20
4. <i>Lubrification des articulations et nutrition</i>	20
5. <i>Sensibilité et Proprioception</i>	21
C. LE SYNDROME MENISCAL	21
1. <i>Histoire médicale des lésions méniscales</i>	21
2. <i>Définitions</i>	22
3. <i>Épidémiologie</i>	22
4. <i>Physiopathologie des lésions méniscales</i>	23
5. <i>Classification des fissures méniscales</i>	26
6. <i>Mécanismes des fissures méniscales</i>	31

D.	DIAGNOSTIC D'UN SYNDROME MENISCAL.....	31
1.	<i>Examen clinique</i>	31
2.	<i>Examens complémentaires</i>	35
E.	LE TRAITEMENT DES LESIONS MENISCALES.....	38
1.	<i>De la méniscectomie systématique à la notion d'épargne méniscale</i>	38
2.	<i>Recommandations HAS de prise en charge du syndrome méniscal</i>	40
3.	<i>« Réparer le ménisque, une alternative réaliste ? » (13)</i>	43
4.	<i>La prise en charge médicale infiltrative</i>	44
II.	OBJECTIFS DE L'ETUDE	48
III.	MATERIEL ET METHODES	48
A.	POPULATION.....	48
B.	INTERVENTION.....	49
C.	CRITERES DE JUGEMENT.....	51
D.	ANALYSE STATISTIQUE ET COMPARAISON.....	52
IV.	RESULTATS	53
A.	POPULATION.....	53
B.	COMPARAISON DU CRITERE DE JUGEMENT PRINCIPAL.....	59
C.	CRITERES DE JUGEMENT SECONDAIRES.....	62
D.	ÉTUDE DES CORRELATIONS.....	67
V.	DISCUSSION	70
A.	INTERPRETATION DES RESULTATS.....	70
B.	VALIDITE EXTERNE.....	72

C. VALIDITE INTERNE.....	73
D. OUVERTURE :.....	74
VI. CONCLUSION	75
BIBLIOGRAPHIE.....	77
ANNEXES	84
RESUME.....	88

Table des illustrations

Figure 1, anatomie des ménisques. Vue supérieure du plateau tibial en dissection (A), et vue postérieure (B)	14
Figure 2, genou droit humain vu d'en haut, en dissection (le fémur a été retiré)	15
Figure 4, orientation des fibres de collagène au sein des ménisques	16
Figure 4, description histologique du ménisque.....	16
Figure 5, photo d'un ménisque en coupe coronale	17
Figure 6, schéma de la vascularisation méniscale.....	17
Figure 7, Schéma illustrant le rôle de cale stabilisatrice des ménisques, d'après A. Trillat.....	18
Figure 8, transfert de charges à travers l'articulation du genou :	19
Figure 9, schéma des forces s'appliquant sur le ménisque en charge.....	20
Figure 10, schéma illustrant le rôle des enthèses méniscales dans la fonction de redistribution des contraintes mécaniques.	20
Figure 11, schéma des trois types de lésions méniscales, selon Dorfmann et al.....	23
Figure 12, IRM d'un genou présentant une périméniscite.....	26
Figure 13, schéma des différents types de fissures méniscales	26
Figure 14, schéma d'une fissure méniscale longitudinale et d'une fissure radiaire.....	27
Figure 15, classification des lésions méniscales par A. Trillat.....	28
Figure 17, physiopathologie des languettes et des anses de seau méniscales.....	28
Figure 16, , luxation d'une languette méniscale dans l'échancrure intercondylienne	28

Figure 18, physiopathologie d'une anse de seuil venant s'interposer en avant du condyle. ..	29
Figure 19, palpation de l'interligne articulaire	32
Figure 20, examen clinique du genou, manœuvre de Mac Murray	33
Figure 21, examen clinique, Grinding test.....	34
Figure 22, examen clinique du genou, manœuvre de Cabot	34
Figure 23, classification IRM des lésions méniscales	36
Figure 24, lésion du ménisque interne en arthroscanner	37
Figure 25, radiographie d'une gonarthrose, 24 ans après biménisectomie sur genou stable	39
Figure 26, algorithme diagnostique et thérapeutique des douleurs non traumatiques du genou du sujet de plus de 40 ans	42
Figure 27, arbre décisionnel de prise en charge des syndromes méniscaux	45
Figure 28, Flow Chart.....	54
Figure 1, Flow Chart.....	54
Figure 29, histogramme de répartition de la population par tranches d'âge	55
Figure 30, histogramme de répartition des IMC au sein de la population	55
Figure 31, histogramme de répartition des sites d'infiltration.....	56
Figure 32, histogrammes de distribution des EN /10 avant et après infiltration	60
Figure 33, Répartition des catégories de pratique d'activité physiques avant et après infiltration	63
Figure 34, Répartition de la reprise des activités physiques après infiltration	64

Figure 35, Douleur (EN /10) per-infiltration65

Figure 36, Répartition des réponses à la question « recommanderiez-vous cette procédure ? »
.....66

Table des tableaux

Tableau 1, Qualités métrologiques de l'examen clinique méniscal.....	35
Tableau 2, Caractéristiques cliniques de la population.....	57
Tableau 3, Description statistique de l'évolution de la douleur avant-après infiltration	61
Tableau 4, Histogrammes évolution de l'EN /10 avant – après, IC 95%	62
Tableau 5, soulagement moyen des douleurs après infiltration, en fonction des tranches d'âge et d'IMC.....	68
Tableau 6, comparaison du soulagement procuré selon la présence ou non de fissure méniscale, périméniscite ou chondropathie associées.....	68

Table des annexes

Annexe 1, sensibilité et spécificité des manoeuvres cliniques méniscales.....	84
Annexe 2, facteurs pronostiques d'arthrose secondaire après méniscectomie.	84
Annexe 3, analyse de l'EN/10 avant infiltration, en fonction de l'IMC.....	86
Annexe 4, analyse de l'EN/10, en fonction de l'âge.....	86
Annexe 5, Test de Wilcoxon des rangs signés / Test unilatéral à droite.....	86

Abréviations

EN /10 : Echelle d'évaluation numérique de la douleur, entre 0 et 10

IC 95% : Intervalle de Confiance 95%

IKDC : International Knee Documentation Committee (Comité International de Documentation du Genou)

IMC : Indice de Masse Corporelle

IRM : Imagerie par résonance magnétique

LCA : Ligament croisé antérieur

LMD : Lésions méniscales dégénératives

ML : Ménisque Latéral

MM : Ménisque Médial

PRP : Plasma Riche en Plaquettes

WOMAC (Indice de): Western Ontario and McMaster Universities Osteoarthritis Index

I. Introduction

Le syndrome méniscal est un motif très fréquent de gonalgie, en médecine du sport comme en médecine générale. (1)

Son diagnostic est clinique, associant :

- A l'interrogatoire : une gonalgie évocatrice, avec retentissement fonctionnel dans les activités de la vie quotidienne, et d'éventuels épisodes de gonflement, blocage ou dérobage artulaire associés.
- A l'examen clinique : une douleur de l'interligne fémoro-tibial et des manœuvres méniscales spécifiques positives (Oudart, Cabot, Grinding, Mc Murray...)(1,2)

Les radiographies standards sont normales la plupart du temps. La confirmation radiologique du diagnostic est apportée par l'IRM (ou plus rarement par l'échographie), qui pourront retrouver des images de fissure méniscale, plus ou moins associées à des périméniscites. La vascularisation pauvre des ménisques et leur faible potentiel de cicatrisation réduisent considérablement les possibilités de traitement étiologique de ces lésions.

Concernant les traitements, le gold standard a été la méniscectomie pendant de nombreuses années, mais une forte incidence d'arthrose secondaire a conduit à en réduire les indications au maximum. La règle est aujourd'hui l'économie méniscale, via la réduction des indications opératoires et la réalisation de méniscectomies les plus partielles possibles. Cela ouvre ainsi le champ au traitement médical, infiltratif et rééducatif.

Les infiltrations ciblées du mur méniscal ont été introduites par Lequesne et al. dès 1970. L'équipe du Dr Bouvard a plus récemment repris et poursuivi les travaux de Lequesne et al., pour généraliser les recommandations de cette pratique et en standardiser les indications et les protocoles. (3-6) Malgré des résultats encourageants, elles restent peu étudiées et leur pratique est peu généralisée.

Ce travail de thèse rétrospectif avait ainsi pour principal objectif d'évaluer l'efficacité et la sécurité de ce type d'infiltrations réalisées sous guidage échographique.

II. Le ménisque et le syndrome méniscal : revue de la littérature

A. Anatomie des ménisques

Le mot latin *meniscus* vient du grec *meniskos*, qui signifie «croissant», diminutif de *mene*, qui signifie «lune» (1).

Les ménisques sont des fibrocartilages semi-lunaires, d'environ 35 mm de diamètre, interposés entre les condyles fémoraux et les plateaux tibiaux (1). Ils ont une forme triangulaire à la coupe : le bord externe du ménisque, épais, est attaché à la capsule de l'articulation du genou tandis que le bord interne, mince, est libre dans l'articulation. Les cornes antérieure et postérieure des ménisques sont fermement attachées aux os par l'intermédiaire de ligaments d'insertion (7).

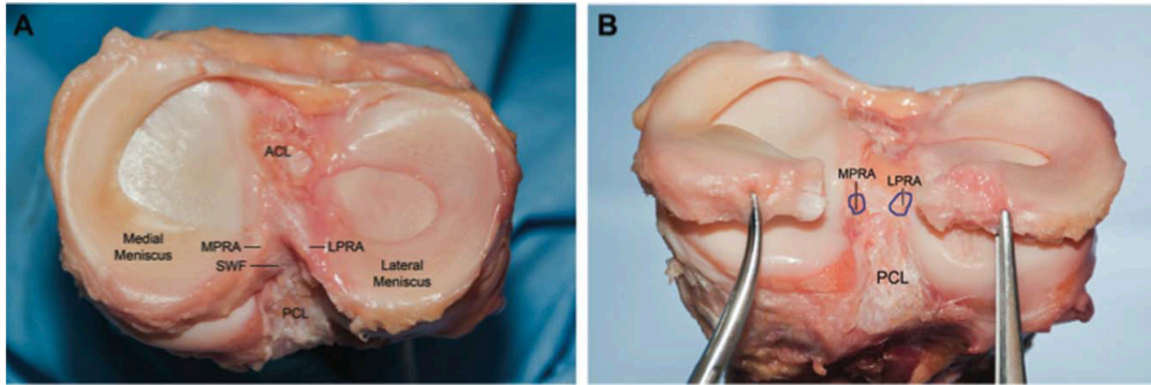
Chaque genou comporte deux ménisques, un médial et un latéral.

Le ménisque médial est semi-circulaire, en forme de C. Sa partie antérieure est plus large que sa partie postérieure. Il est fermement attaché sur toute sa circonférence, le compartiment médial du genou est le compartiment de la stabilité :

- Sa corne antérieure est reliée au plateau tibial en avant de l'insertion tibiale du ligament croisé antérieur (LCA), et à la partie antérieure du ménisque latéral via le ligament transverse.
- Sa corne postérieure est attachée au plateau tibial dans la fosse inter-condylienne, en arrière des épines tibiales.
- Dans sa partie moyenne, la fixation du ménisque est assurée par le faisceau profond du ligament collatéral médial, par un renforcement fémoral appelé ligament ménisco-fémoral, et un renforcement tibial appelé ligament ménisco-tibial.
- La partie périphérique du ménisque est attachée à la capsule sur toute sa longueur.

Figure 1, Anatomie des ménisques. Vue supérieure du plateau tibial en dissection (A), et vue postérieure (B)

ACL, ligament croisé antérieur ; LPRA, ligament d'insertion de la corne méniscale latérale postérieure ; MPRA ligament d'insertion de la corne méniscale médiale postérieure ; PCL, ligament croisé postérieur ; SWF, fibres blanches brillantes de la corne postérieure du ménisque médial



Source : Fox AJS, Wanivenhaus F, Burge AJ, Warren RF, Rodeo SA. The human meniscus: A review of anatomy, function, injury, and advances in treatment: The Meniscus: Anatomy, Function, Injury and Treatment. Clin Anat. mars 2015;28(2):269-87.

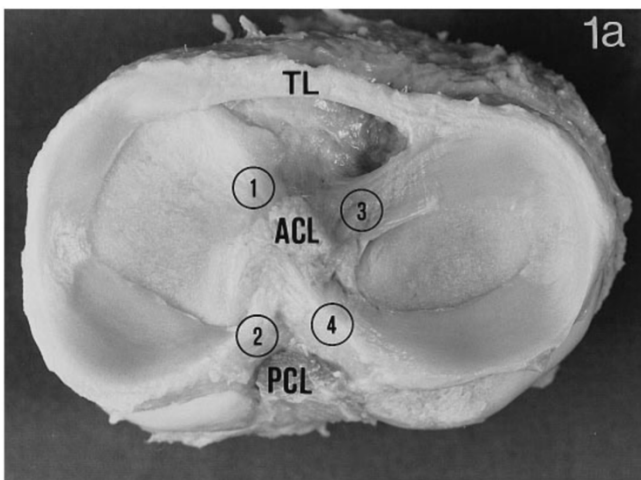
Le ménisque latéral est en forme de O, circulaire. Sa largeur est identique sur toute sa circonférence. Ses fixations sont plus lâches, le compartiment latéral est le compartiment de la mobilité :

- La partie antérieure est fixée au tibia dans la fosse inter-condylienne, en avant du massif des épines tibiales et en arrière du pied du LCA (avec lequel il partage des connexions fibreuses).
- Sa corne postérieure est fixée en arrière du massif des épines tibiales, en avant de la corne postérieure du ménisque médial.
- Il n'y a pas d'attache capsulaire au niveau du segment antérieur du ménisque latéral.
- Les ligaments ménisco-fémoraux de Humphrey et de Wrisberg (quand ils sont présents), relient la corne postérieure du ménisque latéral au condyle médial, mais leur présence est inconstante. Ils participent à la stabilité du ménisque latéral.

- Le ménisque latéral n'a pas de rapport anatomique avec le ligament collatéral latéral ou le tendon du muscle poplité ; il existe un hiatus permettant le passage libre du tendon poplité. Cependant le muscle poplité et le ligament poplité arqué s'insèrent intimement à la partie postérieure du ménisque latéral.

Figure 2, Genou droit humain vu d'en haut, en dissection (le fémur a été retiré)

La tubérosité tibiale est sur le dessus. Les ménisques médial (à gauche) et latéral (à droite) sont reliés par le ligament transverse (TL). 1, ligament d'insertion antérieure du ménisque médial ; 2, ligament d'insertion postérieure du ménisque médial ; 3, ligament d'insertion antérieure du ménisque latéral ; 4, ligament postérieur d'insertion du ménisque latéral ; coupe transversale du ligament croisé antérieur (ACL) ; coupe transversale du ligament croisé postérieur (PCL).



Source: MESSNER K, GAO J. The menisci of the knee joint. Anatomical and functional characteristics, and a rationale for clinical treatment. J Anat. août 1998;193(Pt 2):161-78.

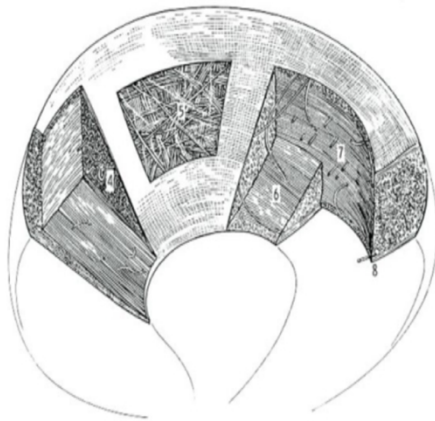La composition biochimique et histologique du tissu méniscal est la suivante :

Une matrice extracellulaire composée à 72% d'eau, 22% de fibres de collagène. D'autres constituants sont présents, en faibles quantités : les glycosaminoglycanes, l'ADN, les glycoprotéines d'adhésion et l'élastine. Leurs proportions varient en fonction de l'âge et de l'état pathologique des ménisques (7).

Le collagène est le principal composant fibrillaire, responsable de la résistance aux forces de traction exercées sur le ménisque (8). Sa quantité varie selon les zones du ménisque :

- Dans la zone rouge périphérique : le collagène de type I est prédominant. Ses fibres sont orientées circonférentiellement, parallèlement au bord périphérique, dans les couches les plus profondes du ménisque. Dans la région la plus superficielle, les fibres de type I ont une orientation plus radiale. Il existe également des fibres à orientation radiale, qui « cravatent » les fibres circonférentielles et permettent de résister aux forces de cisaillement. Enfin, des fibres de « liaison » tissées entre les fibres circonférentielles assurent l'intégrité structurelle (1,7,9).

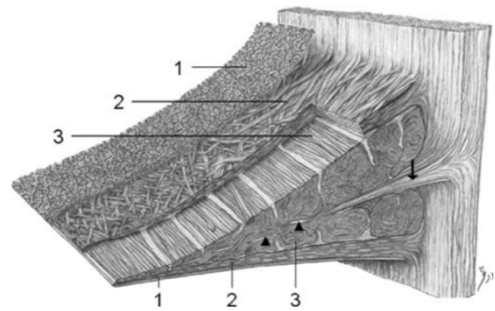
Figure 4, Orientation des fibres de collagène au sein des ménisques



Source : Bullough PG, Munuera L, Murphy J, Weinstein AM. The strength of the menisci of the knee as it relates to their fine structure. J Bone Joint Surg Br. août 1970;52(3):564-7.

Figure 4, Description histologique du ménisque

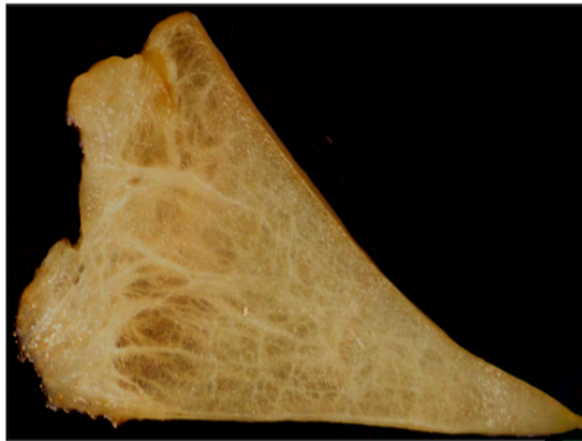
1 Réseau superficiel, 2 couches lamellaires, 3 couches centrales principales



Source : Masouros SD, McDermott ID, Amis AA, Bull AMJ. Biomechanics of the meniscus-meniscal ligament construct of the knee. Knee Surg Sports Traumatol Arthrosc. déc 2008;16(12):1121-32.

- Dans la zone blanche centrale : on ne retrouve que deux types de collagène - les types II (60%) et I (40%). Les fibres de collagène sont fortement réticulées, et idéales pour transférer la charge de compression verticale en « contraintes de cerceau » (1,7,9).

Figure 5, Photo d'un ménisque en coupe coronale



Source : http://www.sofarthro.com/medias/files/06_BOISGARD.pdf

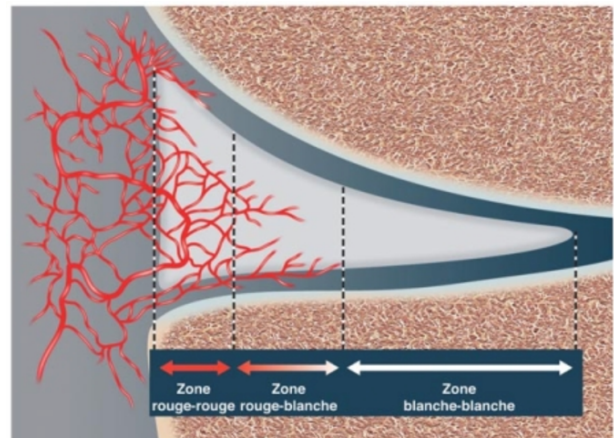
La vascularisation des ménisques est assurée par les artères géniculées, issues de l'artère poplitée. Elles forment un plexus capillaire péri-méniscal dense au niveau du tissu capsulaire et synovial. Les attaches antérieures et postérieures (au niveau des cornes méniscales), recouvertes de tissu synovial vasculaire, semblent bien vascularisées. (1,10)

La vascularisation se fait ainsi par la périphérie, et ne concerne que le tiers externe du ménisque (10 à 25%). Ceci permet de distinguer trois zones du ménisque, de la périphérie vers la partie centrale (10) :

- Une zone périphérique rouge, vascularisée (qui permet la cicatrisation des lésions)
- Une zone intermédiaire rouge-blanc, peu vascularisée.
- Une zone centrale blanche, avasculaire.

Figure 6, Schéma de la vascularisation méniscale

Coupe frontale du compartiment médial d'un genou montrant la vascularisation méniscale



Source : Le Centre Chirurgical de l'Arthrose ; http://www.ortho-info.com/?page_id=227

L'innervation suit la vascularisation : riche en périphérie, elle se raréfie vers le centre. (11)

Quelques terminaisons nerveuses de petit calibre sont retrouvées au sein des fibres, avec un rôle d'afférences sensitives.

B. Rôles biomécaniques et physiologiques des ménisques

Les ménisques permettent une articulation efficace malgré la faible congruence entre les condyles fémoraux concaves et le plateau tibial relativement plat. Ils remplissent pour cela de nombreuses fonctions biomécaniques importantes (1).

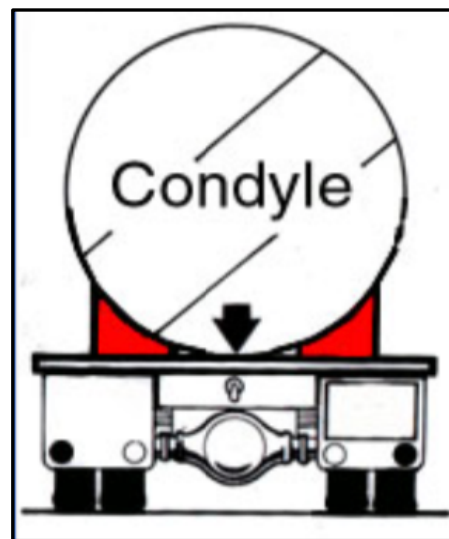
1. Stabilité et mobilité

Le compartiment médial est celui de la stabilité, le compartiment latéral est celui de la mobilité.

Figure 7, Schéma illustrant le rôle de cale stabilisatrice des ménisques, d'après A. Trillat

Stabilité (12) : Les ménisques assurent un rôle de cale stabilisatrice. Ils contribuent ainsi à la stabilisation dans tous les plans d'une articulation fémoro-tibiale non congruente :

- La surface supérieure des ménisques est concave, pour s'adapter à la morphologie du condyle fémoral.
- La surface inférieure est plate, et repose sur le plateau tibial.



Source :

<https://www.irbms.com/download/diaporamas-traumatologie-du-sport/letartre-article-genou->

Mobilité (1,13) : Pour maintenir une bonne congruence articulaire et s'adapter aux déplacements des condyles

fémoraux lors des mouvements du genou, les ménisques se déforment et se déplacent lors des mouvements de flexion – extension :

- Ils avancent en extension et reculent en flexion complète, où ils sont mis en compression par les condyles fémoraux (14).
- Le ménisque latéral est très mobile (extrusion jusqu'à 10 mm en flexion forcée > 120°)
- Leur mobilité est limitée par l'enveloppe ligamentaire et la capsule articulaire (14).

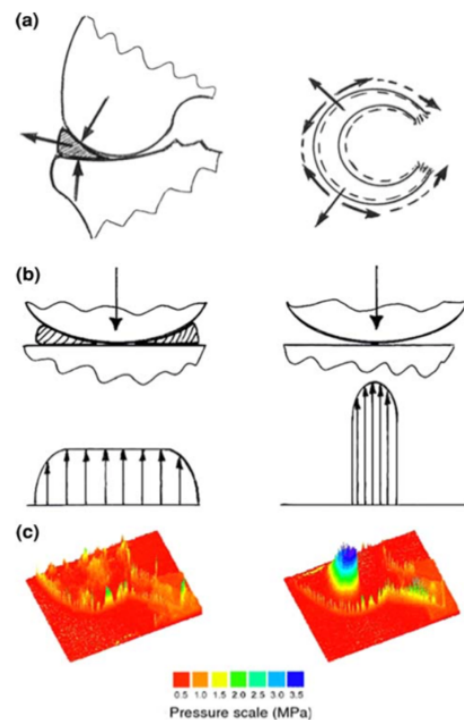
2. Répartition et transmission des charges

Les ménisques répartissent et transmettent une part importante des contraintes entre le fémur et le tibia :

- Ils transmettent près de 50 % des contraintes en extension et 85 % en flexion (13).
- Ils optimisent la manière dont la charge est transférée à travers l'articulation du genou en augmentant la congruence de l'articulation : les zones de contact augmentent et la pression sur les surfaces articulaires diminue (8). Ainsi après méniscectomie totale, la surface de contact peut diminuer de 75%, et la pression peut être augmentée de près de 235% (15).
- Pendant la mise en charge, les ménisques permettent la conversion de la force axiale de compression en forces de traction, à travers les fibres de collagène circonférentielles, et grâce à leurs ligaments d'insertion, solidement ancrés au tibia (1,7,16).

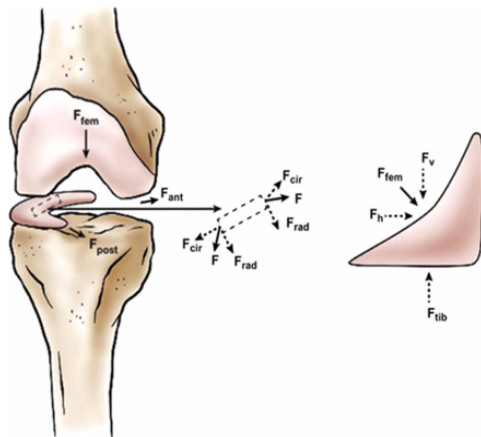
Figure 8, Transfert de charges à travers l'articulation du genou :

a. Extrusion méniscale sous la contrainte axiale. b. diminution de la surface de contact et augmentation des contraintes après méniscectomie. c. distribution des contraintes sur le cartilage tibial d'un genou sain et après méniscectomie.



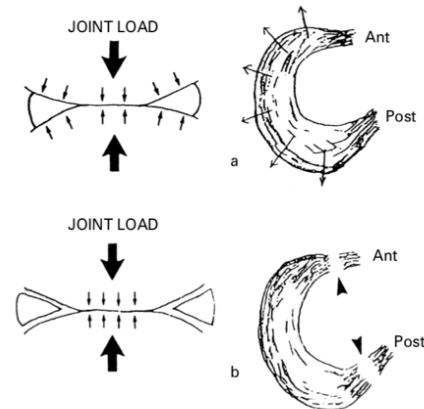
Source : Arnoczky SP, Warren RF. Microvasculature of the human meniscus. Am J Sports Med. mars 1982;10(2):90-5.

Figure 10, Schéma des forces s'appliquant sur le ménisque en charge



Source : Fox AJS, Wanivenhaus F, Burge AJ, Warren RF, Rodeo SA. The human meniscus: A review of anatomy, function, injury, and advances in treatment: The Meniscus: Anatomy, Function, Injury and Treatment. Clin Anat. mars 2015;28(2):269-87.

Figure 9, Schéma illustrant le rôle des entèses méniscales dans la fonction de redistribution des fluides



Source: MESSNER K, GAO J. The menisci of the knee joint. Anatomical and functional characteristics, and a rationale for clinical treatment. J Anat. août 1998;193(Pt 2):161-78.

3. Absorption des chocs

Lors de l'impact, une partie des chocs est absorbée par les ménisques, grâce à leurs propriétés viscoélastiques et leur forte teneur en eau. Il a ainsi été démontré que l'absorption des chocs était environ 20% inférieure lorsque les genoux n'avaient plus de ménisque (16).

4. Lubrification des articulations et nutrition

Les mécanismes précis selon lesquels la lubrification se produit restent inconnus. Cependant, certains auteurs pensent que lorsque le genou est chargé, les ménisques se compriment et font circuler le liquide synovial dans le cartilage articulaire, réduisant ainsi les forces de frottement lors de la mise en charge et favorisant la nutrition articulaire (1,10).

Les ménisques ont par ailleurs un rôle de répartition des fluides au sein de l'articulation.

5. Sensibilité et Proprioception

Les ménisques assurent une fonction sensitive et proprioceptive.

Trois mécanorécepteurs distincts - organes de Ruffini (type I), organes de Pacini (type II) et de Golgi (type III) - ont été identifiés, principalement situés dans les cornes méniscales (en particulier la corne postérieure). Sensibles à la déformation articulaire et à la pression, ils jouent un rôle important dans la proprioception, les changements de tension et l'inhibition neuromusculaire. Des terminaisons nerveuses libres peuvent également être trouvées dans les cornes et les deux tiers extérieurs du corps des ménisques (1,7,11,17).

Le ménisque est donc capable de détecter des informations proprioceptives, jouant ainsi un rôle afférent important dans le mécanisme de rétroaction sensorielle du genou.

C. Le syndrome méniscal

1. Histoire médicale des lésions méniscales

En 1803, Hey introduit la notion de lésion méniscale et de dérangement interne du genou (5). Avec l'émergence de la radiographie, à la fin du 20^{ème} siècle, les syndromes méniscaux sont décrits comme des « douleurs de genou à radiographies normales » (4,18). L'IRM permettra par la suite de mieux caractériser et décrire les lésions méniscales.

La première méniscectomie est réalisée dès 1866, et la première suture méniscale « à ciel ouvert » est réalisée en 1885 par Annandale, au niveau de l'insertion périphérique du ménisque (19).

Dans les années 1960, Trillat contribue à l'élaboration de la sémiologie méniscale et classifie les différentes lésions méniscales (cf. infra).

A partir de 1962, Watanabe développe l'arthroscopie moderne, et la méniscectomie partielle micro-invasive par voie arthroscopique connaît alors un grand essor (20) : elle devient le traitement de référence du syndrome méniscal, en même temps que la notion d'économie

méniscale apparaît. Dans ce contexte, Ikeuchi pratique la première suture méniscale sous arthroscopie en 1969. (13)

2. Définitions

Syndrome méniscal : association des signes cliniques propres à l'atteinte méniscale.

Méniscopathie : toute forme de lésion méniscale, avec ou sans fissure associée.

Méniscose : terme désignant la dégénérescence du tissu méniscal. La méniscose n'a pas de traduction clinique ; son existence a été confirmée à posteriori par l'imagerie par résonance magnétique (IRM) qui montre le remaniement intra-méniscal sans effraction de la surface (18).

Périméniscite : foyer inflammatoire du mur périphérique du ménisque, décrit par Lequesne et al., en 1971. Le ménisque étant peu innervé, la douleur propre à la méniscopathie est liée à cette réaction congestive inflammatoire du mur périphérique (4).

Mur méniscal : la partie périphérique du ménisque, qui représente environ un cinquième du volume méniscal. C'est la seule partie apte à une réaction inflammatoire, de par son innervation et sa vascularisation électives (4).

3. Épidémiologie

Les lésions méniscales sont un motif très fréquent de douleur et d'invalidité du genou, avec une incidence annuelle moyenne de 60 à 70 pour 100 000. Elles sont la cause la plus fréquente de chirurgie du genou. Le rapport global hommes / femmes des déchirures méniscales varie de 2,5:1 à 4:1. La prévalence des déchirures méniscales augmente avec l'âge (1).

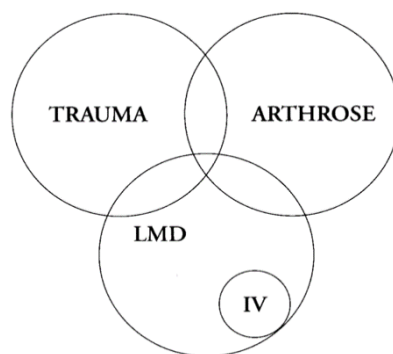
La population plus jeune souffre généralement de lésions traumatiques (accidents sportifs par exemple), alors que la population plus âgée est plus sujette aux lésions méniscales dégénératives (21).

Les lésions du ménisque médial représentent près de 80% des atteintes méniscales, et sont souvent associées à des lésions concomitantes du cartilage, dans le cadre de processus dégénératifs. Les lésions du ménisque latéral sont plus souvent traumatiques, voire associées à une lésion du ligament croisé antérieur (LCA) (1,22).

4. Physiopathologie des lésions méniscales

Les déchirures méniscales sont généralement causées par une combinaison de forces axiales et de forces de rotation qui entraînent une charge de cisaillement excessive sur le ménisque (1). Elles peuvent être d'origine dégénérative, plus ou moins associées à la gonarthrose, ou d'origine traumatique chez le sujet jeune.

Figure 11, Schéma des trois types de lésions méniscales, selon Dorfmann et al.



Source : Dorfmann H, Boyer T. Lésions méniscales dégénératives (méniscope). :3.

Les lésions méniscales traumatiques

Elles se produisent généralement chez les individus jeunes et actifs, ou lors de traumatismes sportifs (1). Elles représentent 20% des lésions méniscales avec un sexe ratio de deux hommes pour une femme (incidence 4,2/10000 femmes et 9/10000 hommes) (22).

De nombreuses lésions méniscales traumatiques surviennent de manière concomitante à une rupture du LCA, sur des mécanismes qui vont mettre en compression les cornes méniscales postérieures : typiquement des traumatismes indirects en valgus avec rotation externe du

tibia sur un genou en extension ou fléchi à 20°, ou bien lors d'une hyperflexion suivie d'un relèvement brutal (23).

Dans le cas particulier de lésions du LCA isolées, les modifications du fonctionnement biomécanique du genou augmentent le risque de lésions méniscales arthrosiques secondaires (jusqu'à 80%, 5 à 15 ans après la lésion initiale) (21).

Les lésions méniscales dégénératives (LMD)

Elles concernent 80% des lésions méniscales. La définition des LMD a été initialement fondée sur l'aspect macroscopique arthroscopique des ménisques, les données histologiques et l'absence de traumatisme franc ou d'anomalie radiologique (18).

Lors du vieillissement physiologique du ménisque, on observe un certain nombre de modifications au sein de la matrice méniscale : une perte de l'organisation des fibres de collagène, une diminution de la fonction et de la densité cellulaires et une diminution de la teneur en eau. Ces altérations ont lieu d'abord en profondeur, dans la substance méniscale (à la différence du cartilage articulaire arthrosique, qui s'altère presque invariablement de la surface vers la profondeur).

Les propriétés biomécaniques des ménisques sont alors modifiées et plus vulnérables, et des microtraumatismes répétés peuvent engendrer des lésions tissulaires (24).

Méniscopathie et arthrose

Les ménisques peuvent être le siège d'altérations spécifiques en lien avec la pathologie arthrosique et distinctes du vieillissement articulaire physiologique : on observe dans ce cas une séparation fibro-cartilagineuse sévère avec effilochage de la matrice méniscale, calcifications et déchirures (24). Les réponses du ménisque aux charges mécaniques et aux déformations locales sont alors moins performantes. La distribution des contraintes est modifiée, et ceci est à l'origine de déchirures méniscales fréquentes. (25,26)

Les lésions méniscales dégénératives peuvent ainsi être considérées comme un des premiers signes de la pathologie arthrosique. (27,28)

La périméniscite

On observe dans certains cas, des tuméfactions douloureuses adjacentes à l'interligne fémoro-tibial, décrites sous le terme « périméniscite ». (3)

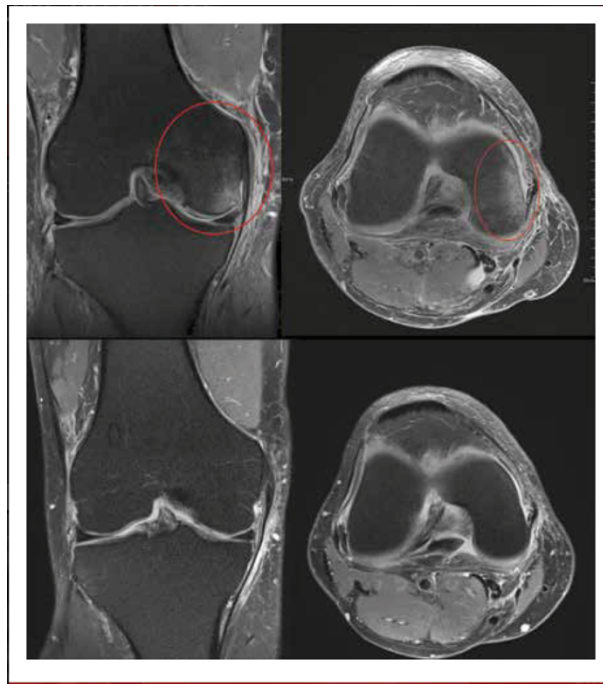
Le mur périphérique du ménisque (qui représente environ un cinquième du volume méniscal), seule partie apte à une réaction inflammatoire de par son innervation et sa vascularisation électives, peut être le siège d'une réaction inflammatoire pouvant survenir secondairement à une lésion méniscale traumatique ou dégénérative. (3,4)

Cliniquement, il existe une zone électivement douloureuse à la pression, d'où l'hypothèse d'un foyer inflammatoire du mur périphérique.

Les radiographies réalisées sont normales. Le diagnostic est confirmé en IRM, avec visualisation d'une réaction congestive ou inflammatoire du mur méniscal périphérique.

Histologiquement, cela correspond à l'existence de micro-infiltrats inflammatoires localisés à la jonction du mur périphérique et de la membrane synoviale, avec une hyperplasie congestive de la synoviale en regard (4).

Figure 12, IRM d'un genou présentant une périméniscite

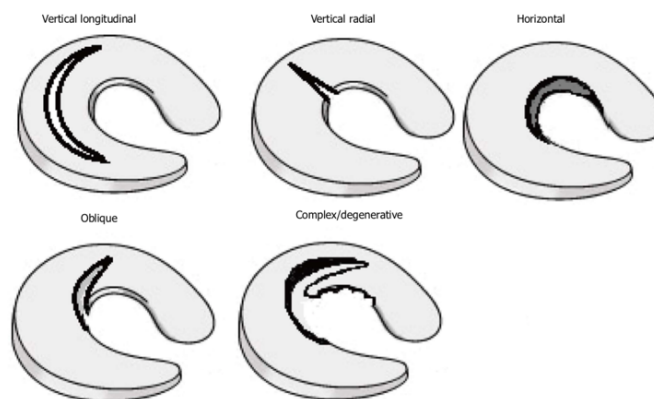


Source : <https://www.lamedecinedusport.com/localisations/genou/?format=post-format-image>

5. Classification des fissures méniscales

Aucune classification n'a été universellement acceptée par la communauté orthopédique (1,29,30). Les déchirures sont généralement classées selon leur morphologie et leur schéma

Figure 13, Schéma des différents types de fissures méniscales



Source : Mordecai SC, Al-Hadithy N, Ware HE, Gupte CM. Treatment of meniscal tears: An evidence based approach. World J Orthop. 18 juill

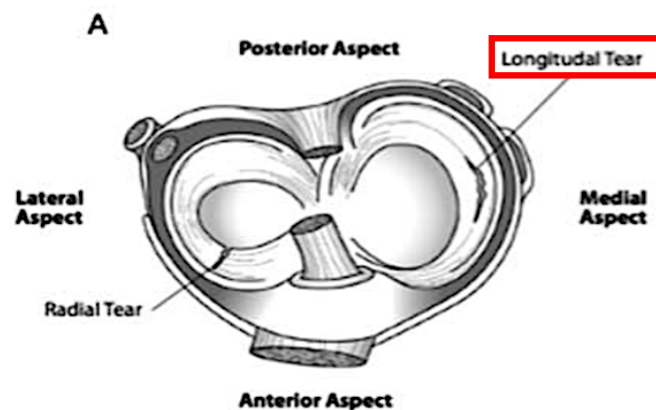
par rapport au plateau tibial, selon un système de classification de zone conçu par Cooper. (1,31)

Les fissures longitudinales verticales

Elles représentent 40 à 84% des fissures méniscales (32). Elles surviennent généralement chez des individus jeunes (1), et sont le plus souvent d'origine traumatique ; le mécanisme lésionnel le plus classique est l'écrasement de la corne postérieure lors de l'accroupissement.

Ces déchirures surviennent entre les fibres de collagène circonférentielles, les traversant parallèlement au grand axe du ménisque et perpendiculairement au plateau tibial. La biomécanique du genou n'en est pas toujours perturbée et ces déchirures peuvent rester asymptomatiques. (33)

Figure 14, Schéma d'une fissure méniscale longitudinale et d'une fissure radiaire



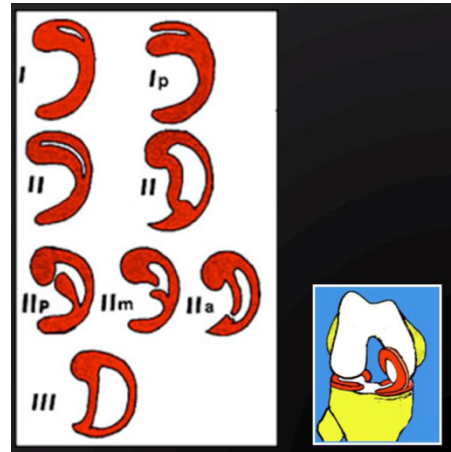
Source : Fox AJS, Wanivenhaus F, Burge AJ, Warren RF, Rodeo SA. The human meniscus: A review of anatomy, function, injury, and advances in treatment: The Meniscus: Anatomy, Function, Injury and Treatment. Clin Anat. mars 2015;28(2):269-87.

Dans leurs formes compliquées, elles peuvent engendrer deux morceaux séparés de ménisque, avec création d'une anse de seau ou d'une languette (cf. infra). (27,34)

Trillat a proposé une classification de ces lésions verticales (12) :

- Stade I : déchirure postérieure limitée.
- Stade II : déchirure élargie vers l'avant,
 - o Apparition d'une anse de seau.
 - o Stade des languettes (si rupture de l'anse de seau)
- Stade III : anse de seau complète, luxée dans l'échancrure inter-condylienne.

Figure 15, Classification des lésions méniscales par A. Trillat



Source :

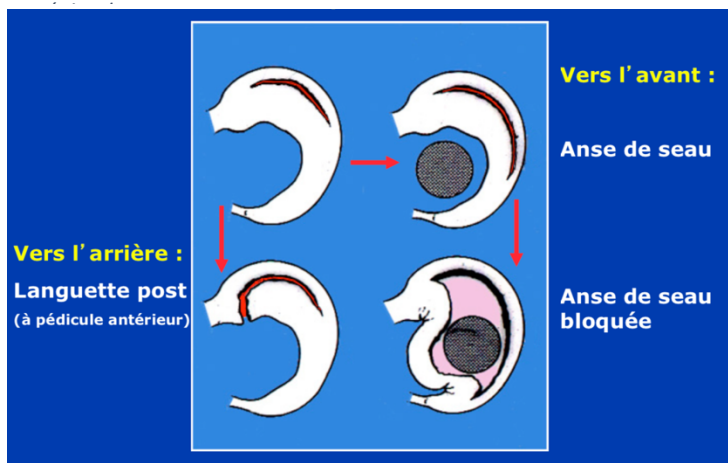
<https://www.irbms.com/download/diaporamas-traumatologie-du-sport/letartre-article-genou-menisques.pdf>

Les anses de seau et languettes

Ce sont des formes compliquées de fissures longitudinales postérieures :

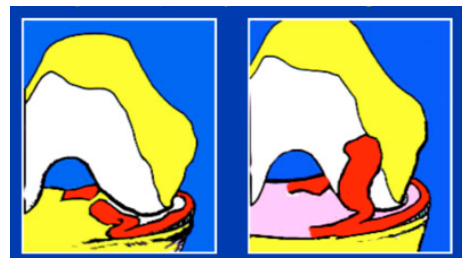
- La fissure peut continuer de s'étendre vers l'arrière, créant une languette postérieure. Lorsque la languette est mobile de part et d'autre du condyle, elle peut être à l'origine d'une instabilité du genou, ou d'épisodes répétés d'hydarthrose.

Figure 17, Physiopathologie des languettes et des anses de seau



Source : <https://www.irbms.com/download/diaporamas-traumatologie-du-sport/letartre-article-genou-menisques.pdf>

Figure 17, Luxation d'une languette méniscale dans l'échancrure intercondylienne

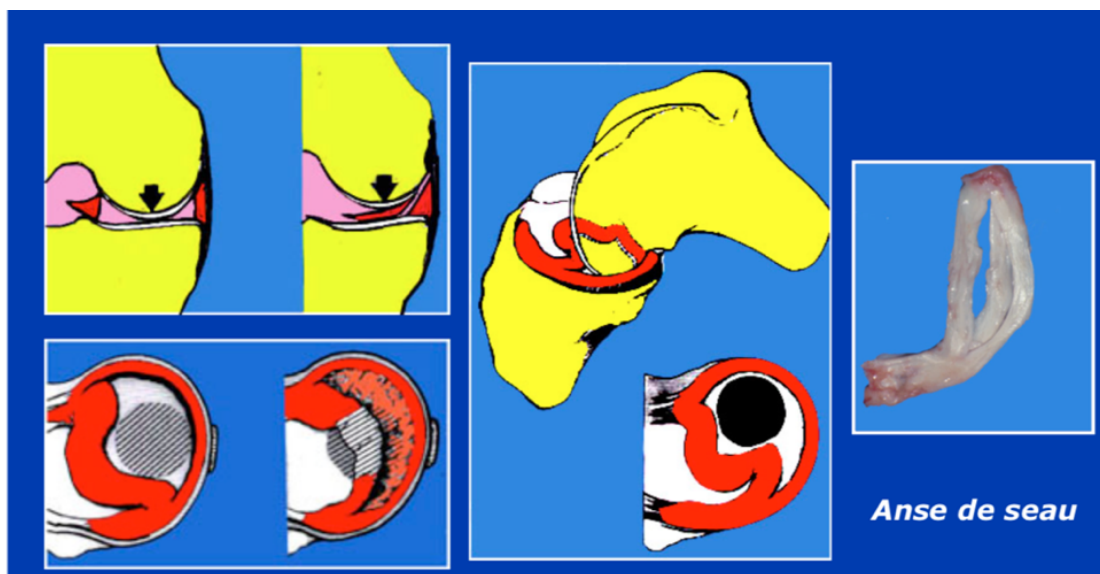


source :

<https://www.irbms.com/download/diaporamas-traumatologie-du-sport/letartre-article-genou-menisques.pdf>

- La fissure peut autrement s'étendre vers l'avant, avec apparition d'une anse de seau, dont le fragment interne peut se luxer dans l'échancrure inter-condylienne (35). Les anses de seau concernent souvent tout le ménisque, mais peuvent ne concerner que la corne et le corps postérieurs et sont fréquemment retrouvées en cas de lésion du LCA associée (36,37). Lorsque l'anse de seau se luxe dans l'échancrure inter-condylienne et vient s'interposer en avant du condyle, cela crée un blocage méniscal, classiquement en flexion, rendant l'extension complète impossible.

Figure 18, Physiopathologie d'une anse de seau venant s'interposer en avant du condyle.



Source : <https://www.irbms.com/download/diaporamas-traumatologie-du-sport/letartre-article-genou-menisques.pdf>

Les fissures radiales, ou transversales

Elles représentent 14 à 15% des fissures méniscales. Elles se produisent souvent à la jonction des tiers postérieur et moyen et s'étendent de la marge libre interne vers la périphérie.

Les fissures radiales sont généralement d'origine traumatique, retrouvées chez les patients jeunes. La majorité de ces lésions se situe dans la corne postérieure du ménisque (79%).

Lorsqu'elles sont associées à une rupture du LCA, on observe alors une lésion du ligament d'attache méniscale postérieure, responsable d'une forte perturbation des capacités biomécaniques de répartition des contraintes lors de la mise en charge du ménisque (1).

Les fissures horizontales

Elles sont parallèles au plateau tibial, divisant le ménisque en deux segments, inférieur et supérieur. Le mécanisme de la lésion serait secondaire aux forces de cisaillement appliquées entre les surfaces supérieure et inférieure du ménisque, tendant à provoquer la séparation des segments (1).

Elles se produisent le plus souvent dans la partie postérieure du ménisque médial. Lorsque ce type de déchirure survient dans le ménisque latéral, il est fréquemment associé à des kystes méniscaux latéraux ou à de l'arthrose.

Les fissures obliques

Les fissures obliques (ou *parrot-beak*) sont des lésions verticales mixtes comportant une composante longitudinale et une composante radiaire, s'étendant de façon circulaire dans le bord libre. (23)

Les fissures complexes

Ce sont les fissures qui ne peuvent pas être facilement classées dans un type spécifique, ou qui ont deux conformations de déchirure ou plus.

Elles représentent 30% des fissures méniscales.

Les fissures complexes peuvent ou non être associées à des antécédents de traumatisme et peuvent avoir un début insidieux. Elles sont fréquemment associées à d'autres modifications dégénératives de l'articulation, et ont généralement un potentiel de guérison minime à nul, sans réparation possible.

6. Mécanismes des fissures méniscales

Le mécanisme de la blessure implique généralement un mouvement de torsion ou de cisaillement, avec une force varus ou valgus appliquée sur genou déverrouillé (23,38).

Chez le jeune athlète, des lésions méniscales liées au contact (traumatismes sportifs) peuvent résulter d'une application excessive de force sur le ménisque. Dans les blessures sportives sans contact, les mécanismes courants incluent la course, la décélération ou l'atterrissage après un saut (39). Aucune étude n'a démontré formellement qu'un type de sport ou que le morphotype pouvait être un facteur de risque significatif d'une lésion méniscale traumatique.

Chez le patient plus âgé, la dégénérescence rend le ménisque particulièrement vulnérable aux blessures. L'âge a été suggéré comme facteur de risque de lésion méniscale : Drosos et Pozo ont constaté que l'âge moyen de lésions méniscales des groupes sportifs, non sportifs et non actifs était respectivement de 33, 41 et 43 ans (40).

D. Diagnostic d'un syndrome méniscal

A l'interrogatoire, les signes devant faire évoquer un syndrome méniscal sont :

- Une douleur de l'interligne articulaire
- Une sensation de blocage ou d'instabilité du genou
- Une hydarthrose répétée

Plusieurs manœuvres et tests cliniques permettent d'établir le diagnostic de syndrome méniscal. (2,41,42).

1. Examen clinique

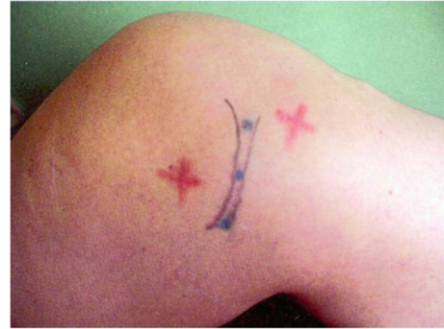Le diagnostic de syndrome méniscal peut être évoqué dès l'interrogatoire, sur la présence des signes fonctionnels cardinaux évoqués ci-dessus. Il s'appuie à l'examen physique sur un ensemble de signes, individuellement peu sensibles, mais qui, associés entre eux, permettent un diagnostic précis. Les faibles qualités métriques de chacun des tests nécessitent

cependant de les associer entre eux pour établir un diagnostic de lésion méniscale. (Annexe 1)

Douleur à la palpation de l'interligne fémoro-tibial

Figure 19, Palpation de l'interligne articulaire

- Mise en évidence d'une zone précise de l'interligne articulaire, électivement sensible à la pression.
- La partie antérieure de chaque ménisque est plus facilement accessible à la palpation genou fléchi, lorsqu'on applique une rotation sur le tibia (rotation externe pour dégager le ménisque latéral ou rotation interne pour dégager le ménisque médial) :
- Sensibilité 85,5%, Spécificité 29,4%. Ce signe est donc souvent présent en cas de lésion méniscale, mais non pathognomonique, et non suffisant pour établir le diagnostic. (41),(42)



Source : Lequesne M, Richette P. Examen physique du genou non traumatique. Rev Rhum. juin 2006;73(6):561-5.

Évaluation des amplitudes articulaires :

- Flexion passive douloureuse : Sensibilité 51%, spécificité 68%.
- Extension passive douloureuse (accrochage douloureux ou blocage), aussi appelé *Bounce Home Test* : Sensibilité 44%, spécificité 86%.
- Douleur en rotations forcées du tibia (médiale et latérale), genou fléchi.
- Varus (ménisque médial) et valgus (ménisque latéral) dynamiques douloureux

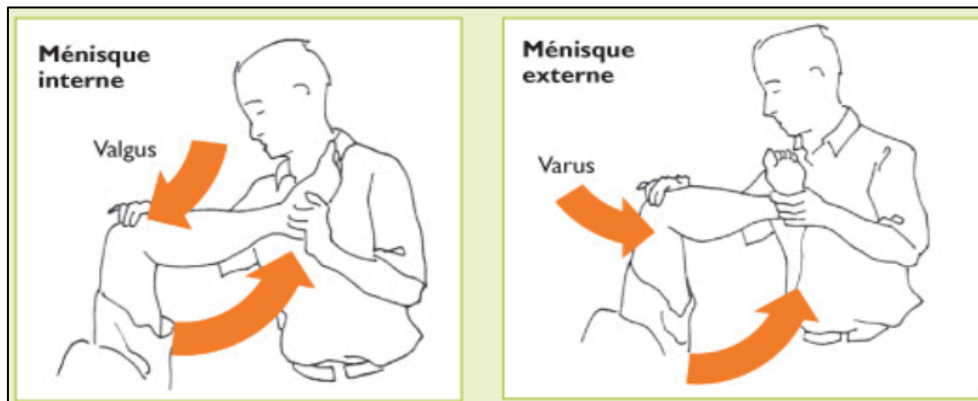
Cri méniscal de Oudart :

- La manœuvre consiste à presser le mur périphérique de la corne antérieure du ménisque, sur genou fléchi à 90°. L'examineur étend rapidement la jambe, ce qui déclenche une vive douleur sous le pouce resté en appui ferme.

Manœuvre de Mac Murray, essentielle pour « faire parler » une lésion méniscale :

- L'examineur applique ses doigts en opposition sur les interlignes médial et latéral pour y percevoir un ressaut (plus spécifique que la douleur) ou un bombement, tandis que l'autre main empaume le talon et imprime des mouvements de rotation latérale et médiale sur la jambe, tout en allant de la flexion vers l'extension.
- Par rotation externe de la jambe, c'est le compartiment médial qui est testé, et vice-versa. En modifiant la position de flexion de l'articulation, l'ensemble du segment postérieur des cartilages peut être examiné.
- Sensibilité 29%, spécificité 96%

Figure 20, Examen clinique du genou, manœuvre de Mac Murray

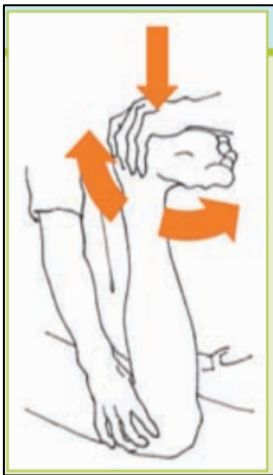

Source: T. Kermode et al., Gonalgies : que faire en médecine de premier recours ? Rev Med Suisse 2014; 10: 2238-45 (43)

« Grinding test » ou Apley test, décrit par Apley en 1947 :

- Le patient est en décubitus ventral, genou fléchi à 90°. L'examineur appuie verticalement sur son talon tout en tournant la jambe en rotation latérale puis médiale.
- Sensibilité 13 à 28%, Spécificité 80 à 90%. Seul, c'est donc un mauvais test prédictif de lésion méniscale.

Figure 21, Examen clinique du

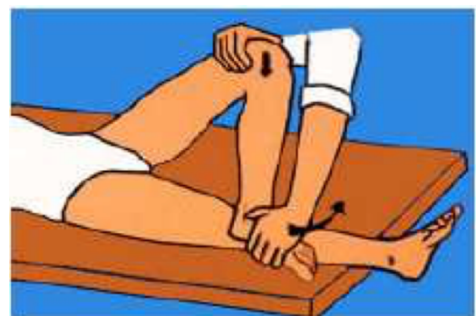

source : T. Kermode et al., Gonalgies : que faire en médecine de premier recours ? Rev Med Suisse 2014;

La manœuvre de Cabot explore le ménisque externe :

- Le patient, en position semi-assise, fléchit le genou et pose le pied sur la face antérieure du genou controlatéral (en position d'abduction – rotation externe de hanche). L'examineur pose son pouce sur l'interligne fémoro-tibial latéral et demande au patient d'étendre sa jambe en faisant glisser le pied le long de la crête tibiale controlatérale. Une douleur vive peut apparaître.
- Sensibilité 16%, spécificité 80%

Figure 22, Examen clinique du genou, manœuvre de Cabot



Source : http://www.medecine.ups-tlse.fr/pcem2/semiologie/genou/semio_ge

Au total :

- **Le diagnostic clinique de lésion méniscale médiale est assez précis, très sensible mais peu spécifique.**
- **Le diagnostic clinique de lésion méniscale latérale est moins précis, peu sensible mais très spécifique.**

Tableau 1, Qualités métrologiques de l'examen clinique méniscal

	Ménisque Médial	Ménisque Latéral
Précision	82%	76%
Sensibilité	95%	55%
Spécificité	55%	94%
Valeur prédictive positive	81%	90%
Valeur prédictive négative	86%	70%

Source : Fowler PJ, Arthroscopy 1998

Certains signes doivent par ailleurs faire évoquer un diagnostic de lésion méniscale compliquée de languette luxée ou d'anse de seau :

- Des claquements
- Des épisodes de blocage du genou en flexion
- Des épisodes de dérobage du genou
- La persistance d'un flossum
- Des épisodes d'hydarthrose répétés

2. Examens complémentaires

L'IRM est l'examen de choix actuel pour une étude précise du ménisque : elle permet le diagnostic et la description des lésions méniscales, avec une très bonne sensibilité (88%) et spécificité (94%). Ces qualités sont néanmoins légèrement diminuées en cas de lésion associée du LCA. (23,27,34,36,43,44)

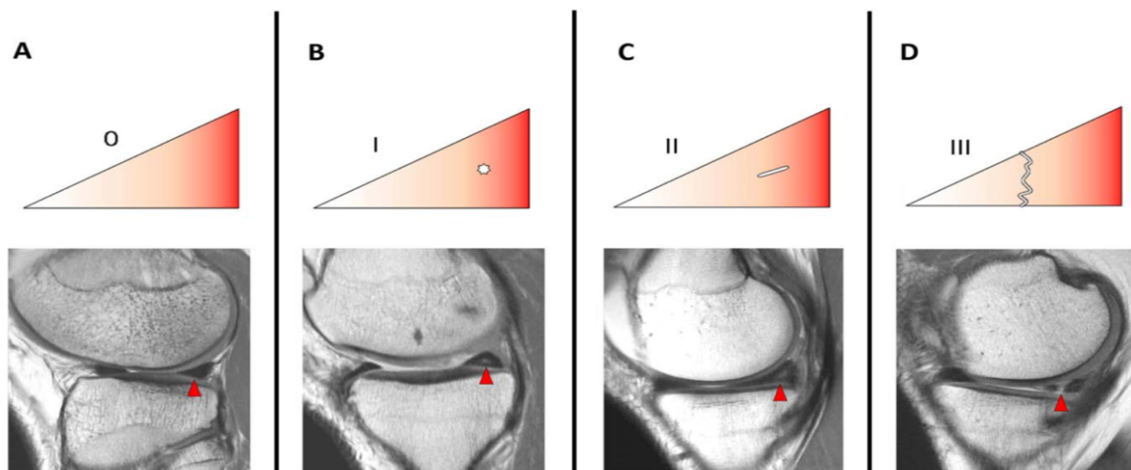
Les fissures méniscales apparaissent en hypersignal T2 à l'IRM. On peut en préciser la localisation, la forme et l'étendue. On peut également apprécier la morphologie globale des ménisques (troncature, extrusion, morphologie anormale et / ou manque de continuité ou absence du ménisque sur une ou plusieurs coupes), et la présence d'une languette ou d'une anse de seau associée, ainsi que la localisation du fragment libre dans l'articulation (27,34).

La description des lésions méniscales s'appuie généralement sur la **Classification de Crues** :

- Stade I : hypersignal ponctiforme, ou nodulaire intra-méniscal, non étendu à la surface méniscale
- Stade II : hypersignal linéaire, ne s'étendant pas aux surfaces articulaires du ménisque
- Stade III : hypersignal linéaire, étendu aux surfaces articulaires supérieure et/ou inférieure du ménisque
- Stade IV : hypersignal de forme complexe, intra-méniscale, avec remaniements de la morphologie méniscale (fissure complexe)

Figure 23, Classification IRM des lésions méniscales

Grade 0, ménisque normal intact ; Grade I, signal intraméniscal nodulaire non étendu aux surfaces articulaires ; Grade II, hypersignal linéaire non étendu aux surfaces articulaires ; Grade III, hypersignal étendu à la surface articulaire supérieure et/ou inférieure, et pouvant être confirmé en arthroscopie.



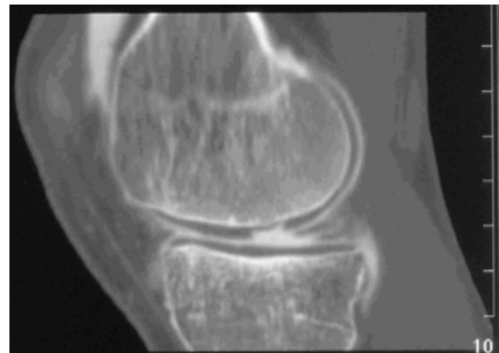
Source : Fox AJS, Wanivenhaus F, Burge AJ, Warren RF, Rodeo SA. The human meniscus: A review of anatomy, function, injury, and advances in treatment: The Meniscus: Anatomy, Function, Injury and Treatment. Clin

L'IRM permet par ailleurs un dépistage préopératoire non invasif, et permet de poser l'indication chirurgicale. (44,45)

Cependant, un grand nombre de fissures méniscales visualisées en IRM peuvent être diagnostiquées de manière fortuite et rester asymptomatiques. La prévalence des hypersignaux méniscaux, sans symptôme, est de 5 % avant 30 ans, de 13 à 15 % jusqu'à 45 ans et de 25 à 63 % après 50 ans. (13)

Les radiographies standards ne permettent pas le diagnostic direct de lésion méniscale isolée, car les ménisques y apparaissent radio-transparents. Elles font cependant partie du bilan complémentaire de première intention chez le sujet de plus de 40 ans (prévalence élevée des lésions ménisco-dégénératives). Il faut demander un bilan radiographique comparatif des 2 genoux en charge (face en extension et en schuss, profil et axiale à 30°) pour déceler des signes de gonarthrose (pincement de l'interligne fémoro-tibial et/ou un ostéophyte signant l'arthrose). En effet, le pronostic thérapeutique n'est pas le même dans la méniscoarthrose et dans la lésion méniscale isolée. (13)

Figure 24, Lésion du ménisque interne en arthroscanner



Source : cours du Pr. SARAGAGLIA D - Les lésions traumatiques des ménisques du genou Corpus Médical – Faculté de Médecine de Grenoble Mars

L'arthroscanner reste utile en 2^{ème} intention, notamment chez l'adulte d'âge mûr, car il permet une évaluation concomitante et précise du cartilage pour la recherche de lésions arthrosiques associées qui ont une valeur pronostique importante (46).

L'arthrographie seule ne présente plus d'intérêt diagnostique, depuis le développement des techniques d'imagerie en coupe.

En cas de blocage aigu douloureux, sans possibilité d'accès à une IRM rapidement, une arthroscopie peut être proposée, avec un objectif à la fois diagnostique et thérapeutique. (33)

E. Le traitement des lésions méniscales

Si la méniscectomie a été le traitement Gold Standard pendant plusieurs années, aujourd'hui lésion méniscale ne signifie pas toujours méniscectomie.

1. De la méniscectomie systématique à la notion d'épargne méniscale

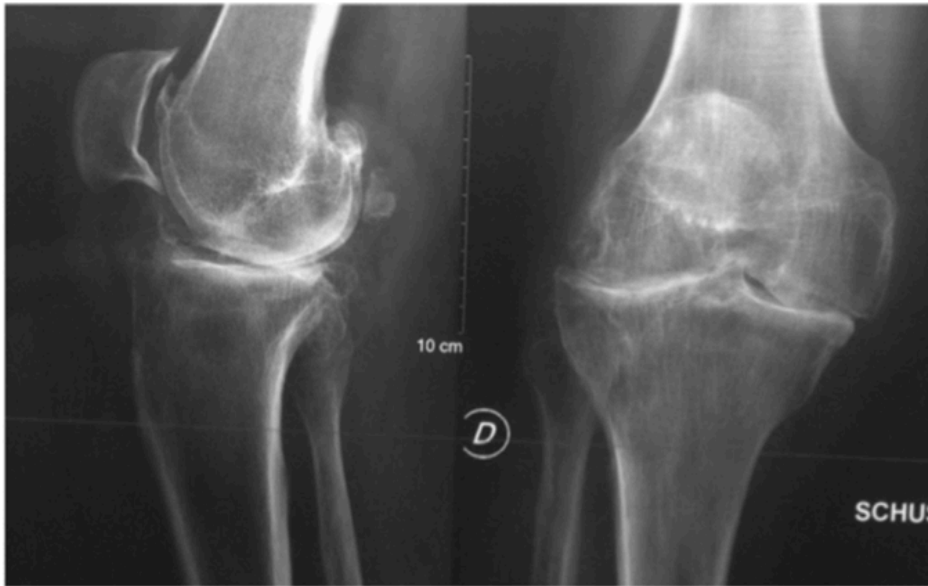« If it is torn, take it out! Take it all out! Even if you just think it's torn, take it out. » (S'il est lésé, enlevez-le, enlevez-le complètement. Même si vous ne faites qu'évoquer une lésion, enlevez-le). (47)

Watson Jones en 1956, puis Smillie en 1967 préconisaient l'exérèse du cartilage et de la totalité du ménisque pour ne pas méconnaître une lésion de la corne postérieure. (48) (cf. citation supra). La méniscectomie a connu un essor important dans les années 1970 : en France, Henri Dorfmann, pionnier dans le domaine, décrit une période charnière de l'évolution de l'arthroscopie, avec une révolution technologique entre 1959 et 1970. C'est l'époque où Masaki Watanabe mit au point l'arthroscope n°21 qui permit une observation beaucoup plus complète des articulations, en particulier du genou, et point de départ de nombreuses méniscectomies réalisées sous arthroscopie. (13)

En parallèle, la recherche fondamentale a démontré la réparabilité de certaines lésions méniscales et le rôle crucial des ménisques dans l'homéostasie du genou (49) : Fairbank a notamment démontré dès 1948 le caractère arthrogène de la méniscectomie (50). L'importance de la conservation du stock méniscal a ensuite été largement prouvée (notamment par les travaux d'A. Trillat dans les années 1960) (12), et les pratiques ont évolué progressivement dans ce sens (15,28,51,52).

Le concept de préservation méniscale s'est donc progressivement imposé à la fin du 20^{ème} siècle, afin de prévenir la dégénérescence arthrosique du genou secondaire à la méniscectomie. *Save the meniscus !* (49)

Figure 25, Radiographie d'une gonarthrose, 24 ans après bi-ménisectomie sur genou stable



Source : Beaufile P, Pujol N. Prise en charge des déchirures méniscales traumatiques et des lésions méniscales dégénératives. La préservation méniscale. Rev Chir Orthopédique

Certains facteurs pronostiques d'arthrose secondaire à la ménisectomie ont par ailleurs été identifiés (33) (voir

Annexe 2):

- Ménisectomie latérale
- Volume de résection important
- Fissures radiales
- Association à une lésion du LCA, ou chondropathie pré-existante
- Troubles statiques dans le plan frontal (genu varum ou genu valgum)
- Age > 40 ans,
- Surpoids
- Faible niveau d'activité physique antérieur à la chirurgie

La conservation méniscale peut se faire selon trois modalités : (53)

- L'abstention de tout traitement (devant une lésion méniscale asymptomatique et stable).

- La méniscectomie la plus économique possible.
- La réparation méniscale.

2. Recommandations HAS de prise en charge du syndrome méniscal

Prise en charge des lésions méniscales traumatiques

Méniscectomie et réparation méniscale ne s'opposent pas, mais ont des indications complémentaires (54) : dans le cadre de lésions méniscales verticales, la réparation méniscale est proposée dans les cas peu fréquents de lésions méniscales périphériques, survenant en zone vascularisée (rouge-rouge ou rouge-blanc) chez des patients jeunes et motivés, surtout s'il s'agit d'atteinte du ménisque latéral et si la lésion est récente.

Dans les autres cas, la méniscectomie la plus partielle possible est proposée. Elle donne de bons résultats sur genou stable, en particulier pour le ménisque médial (84 à 95% de bons et très bons résultats). (54)

Sur genou laxo, le traitement de la lésion méniscale s'inscrit dans celui de la laxité :

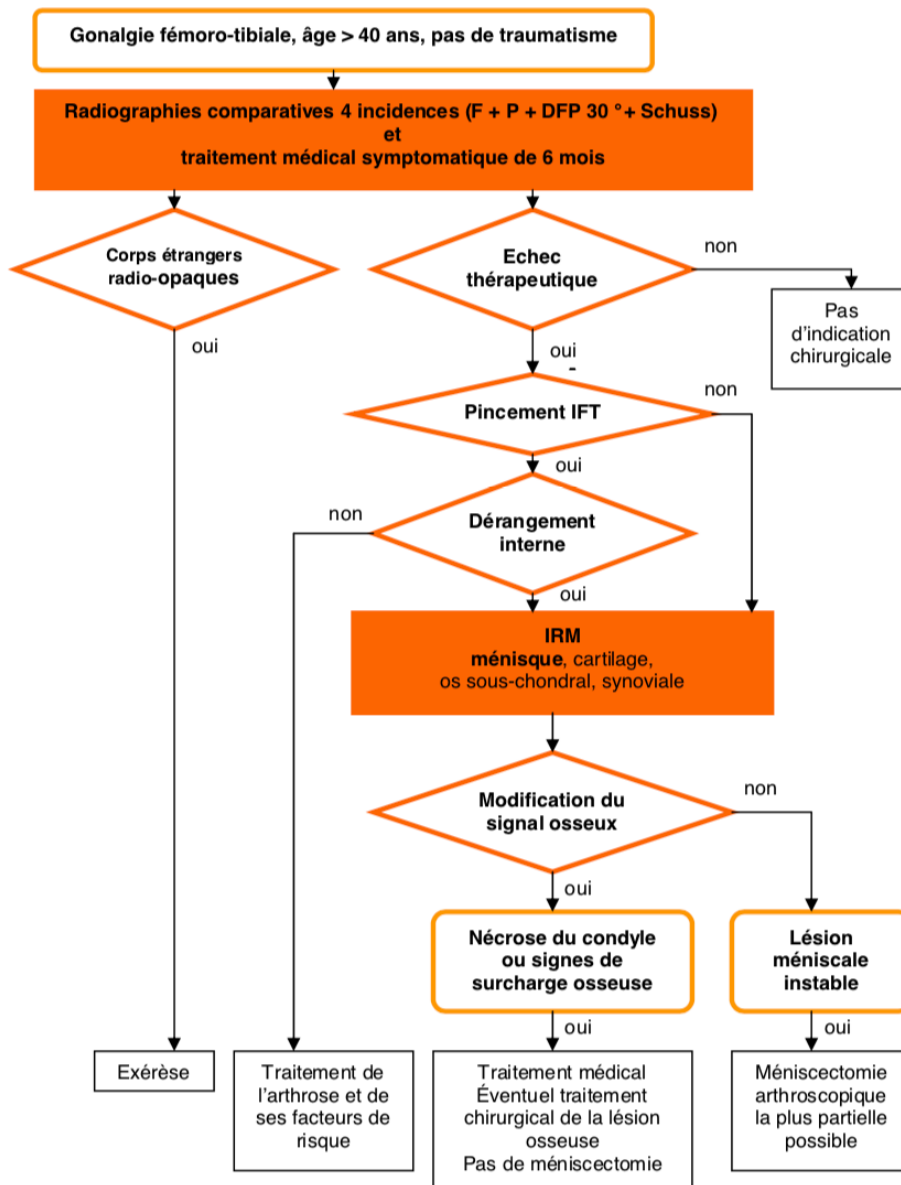
- L'existence d'une lésion méniscale dans le cadre d'une laxité antérieure chronique doit faire poser la question d'une reconstruction ligamentaire en premier lieu, même si la symptomatologie méniscale est prédominante. (54) Lorsque le LCA est reconstruit et devant une lésion méniscale associée, on opte chaque fois que possible pour une méthode conservatrice méniscale
- La méniscectomie isolée sans reconstruction ligamentaire ne doit être proposée que si les quatre critères suivants sont réunis (accord professionnel) : (54)
 - Lésion méniscale symptomatique (ce qui exclut toute méniscectomie sur lésion méniscale asymptomatique découverte au décours d'un bilan de laxité).
 - Lésion méniscale non réparable.
 - Absence d'instabilité fonctionnelle.
 - Patient peu actif ou âgé.

Prise en charge des lésions méniscales non traumatiques

La lésion méniscale non traumatique, dite dégénérative, doit être évaluée et prise en charge en fonction du degré d'atteinte cartilagineuse. La démarche de prise en charge recommandée est la suivante : (54))

- 1) Confirmer le diagnostic à l'aide d'un bilan clinique et radiographique standard de première intention comportant : cliché de face en charge, cliché en Schuss, profil et défilé fémoro-patellaire à 30°.
- 2) Devant une gonalgie fémoro-tibiale, un traitement médical symptomatique pendant une durée de 6 mois est souhaitable.
- 3) En cas d'échec du traitement médical mené à son terme, une IRM est requise, afin d'analyser au mieux les ménisques, l'os sous-chondral, la synoviale et dans une moindre mesure le cartilage.
- 4) Poser l'indication de méniscectomie par voie arthroscopique, en cas de lésion méniscale grade 3 isolée :
 - Si l'IRM montre une lésion méniscale grade III, isolée, sans modification de signal osseux, concordante avec la symptomatologie et l'examen clinique, et en l'absence de pincement radiographique de l'interligne fémoro-tibial : la lésion méniscale est considérée comme responsable de la douleur. La méniscectomie arthroscopique la plus partielle possible est justifiée, uniquement après échec du traitement médical. Les gestes chirurgicaux associés (en particulier cartilagineux) n'ont en revanche pas démontré leur efficacité ;
 - En cas de pincement radiographique de l'interligne fémoro-tibial, quelle que soit son importance, le traitement est alors celui de l'arthrose et de ses facteurs de risque. La méniscectomie arthroscopique n'est pas recommandée.

Figure 26, Algorithme diagnostique et thérapeutique des douleurs non traumatiques du genou du sujet de plus de 40 ans



(DFP : défilé fémoro-patellaire ; F : face ; IFT : interligne fémoro-tibial ; P : profil)

Source : Prise en charge thérapeutique des lésions méniscales et des lésions isolées du ligament croisé antérieur du genou chez l'adulte. Rev Chir Orthopédique Réparatrice

3. « Réparer le ménisque, une alternative réaliste ? » (13)

Les indications de la réparation méniscale

Le potentiel de cicatrisation du ménisque diminue avec l'âge, et ne concerne que la portion périphérique et vascularisée du ménisque. De même, certaines lésions répondent mieux que d'autres à la réparation (1) :

- Les lésions longitudinales verticales répondent plutôt bien à la réparation chirurgicale, lorsqu'elles sont situées en zone rouge vascularisée.
- Les lésions horizontales et radiales ne sont généralement pas réparables ; l'excision des parties instables du ménisque est souvent nécessaire.
- Les lésions complexes sont fréquemment associées à d'autres modifications dégénératives de l'articulation, et ont généralement un potentiel de guérison minime voire nul, rendant les réparations impossibles.

Les indications des réparations méniscales sont au final les lésions remaniées et luxées dans l'échancrure de manière chronique ainsi que les languettes, situées en zone rouge.

Elles ne sont pas indiquées pour les lésions radiales et les lésions horizontales, et non recommandées en zone blanche, en raison de l'absence de potentiel de cicatrisation.

Techniques de la réparation méniscale

La principale technique est la suture méniscale :

- Sur le plan histologique, la réalité de la cicatrisation après suture méniscale (60% de cicatrisation complète) a été démontrée dans des études morphologiques avec documentation par arthroscanner, arthro-IRM ou arthroscopie. (54)
- Sur le plan clinique, la suture méniscale permet d'obtenir des résultats cliniques satisfaisants à moyen terme dans 70 à 90 % des cas et un taux de méniscectomies secondaires acceptable (4 à 28 %) à condition de ne s'intéresser qu'aux lésions situées en zone périphérique vascularisée. (54)

Des injections de PRP (Plasma Riche en Plaquettes), intra articulaires ou dans la fissure méniscale, font actuellement l'objet de nombreuses recherches. En association à la suture arthroscopique, elles auraient pour objectif d'augmenter les chances de cicatrisation. Utilisée seule en injection ciblée dans la fissure, elles ont pour avantage d'être moins invasive que la suture méniscale et favoriseraient la cicatrisation spontanée du ménisque. (56) Cette pratique n'est cependant pas généralisée pour le moment, et reste à l'étude.

4. La prise en charge médicale infiltrative

Devant le caractère arthrogène de la méniscectomie et le peu d'indications de réparations méniscales, l'enjeu actuel est de trouver des traitements alternatifs, qui permettraient d'éviter ou de retarder au maximum l'indication chirurgicale.

Les infiltrations de corticoïdes intra articulaires ne semblent pas montrer d'efficacité notable sur la symptomatologie méniscale. Cependant, le mur méniscal peut être le siège d'infiltration ciblée.

« Le foyer de périméniscite mérite bien son infiltration »

C'est ce que déclara Lequesne et al. en 1970 : en effet, il a remarqué qu'en infiltrant électivement cette zone inflammatoire avec un produit corticoïde, on pouvait soulager les gonalgies de ces patients.

Il en a vérifié faisabilité sur cadavres en 1970, puis *in vivo* en 1987 : (3)

- Sur cadavre, injection d'un ml de bleu de méthylène dans le mur méniscal, ce qui a permis de décrire la technique une première fois, sa faisabilité et son mode de réalisation : « pour trouver cette zone, il suffit de pénétrer le ménisque assez profondément, le fibrocartilage, trop dense, n'est pas injectable. En retirant l'aiguille, on trouve aisément la structure injectable qui est le mur périphérique du ménisque ».
- *In vivo*, il a ensuite réalisé des infiltrations de produit de contraste radio-opaque à des patients, suivant la méthode décrite précédemment, et s'est rendu compte que le

produit de contraste injecté décrivait un arc de cercle à la périphérie du ménisque, où il restait localisé, sans qu'il n'y ait de diffusion intra articulaire du produit.

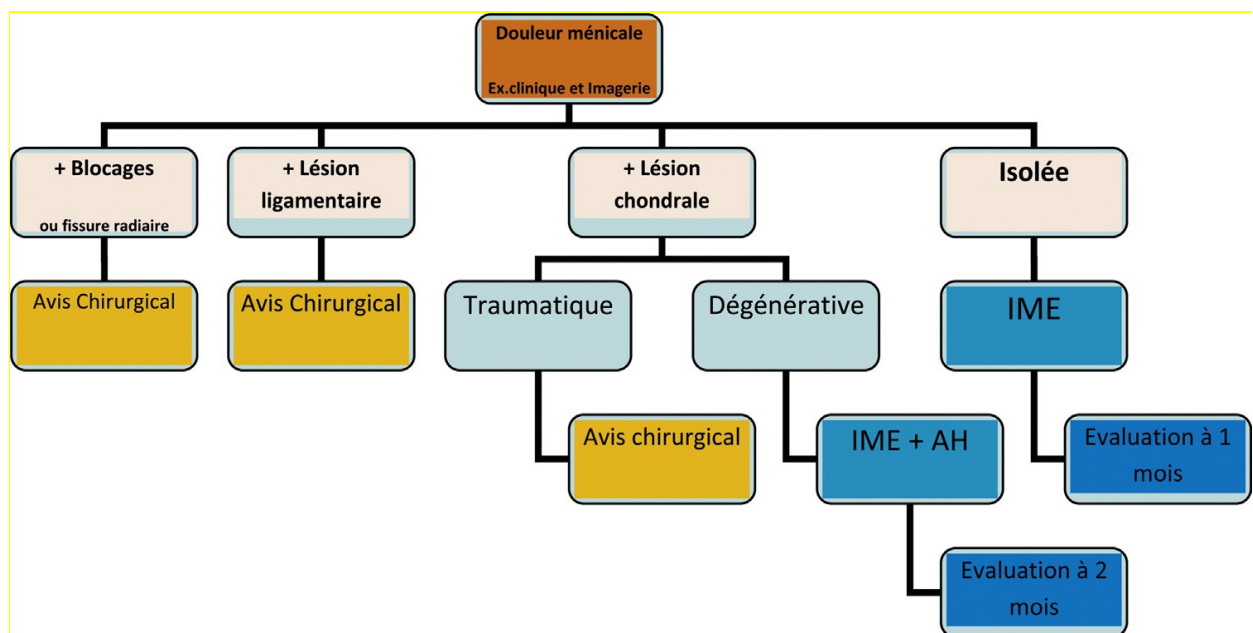
De la théorie à la pratique des infiltrations du mur méniscal

La première étude clinique a ainsi été réalisée par cette même équipe, en 1970 : 30 patients ont été infiltrés successivement, *loco dolenti*, avec 1 ml d'un dérivé cortisoné. Les résultats ont montré plus de 80% d'efficacité (disparition ou diminution significative de la douleur).

Quelques études ont ensuite démontré la faisabilité et l'efficacité de ces infiltrations :

Bouvard et al. en a confirmé les indications et l'efficacité clinique en 2008 (5,57), et y a ajouté le fait que ces résultats étaient nuancés par l'existence de lésions cartilagineuses associées. Ils pouvaient donc être, le cas échéant, potentialisés par une injection d'acide hyaluronique associée.

Figure 27, Arbre décisionnel de prise en charge des syndromes méniscaux



Source : M. Bouvard et al. / Journal de Traumatologie du Sport 33 (2016) 114–118

Il a par la suite publié l'intérêt d'un guidage échographique pour une réalisation précise du geste (6) :

- Améliorer la précision du geste sur le site d'injection, et mieux contrôler le dépôt du corticoïde en périméniscal ;
- Réduire les effets indésirables du type plaie de l'artère géniculée inféro-médiale ou latérale. Ces artères qui passent normalement sous l'interligne présentent de fréquentes variations anatomiques à proximité du ménisque. Leur repérage est aisé en fenêtre Doppler et permet d'éviter de les ponctionner.

Di Sante et al. a montré en 2017 une efficacité statistiquement significative de ce type d'infiltrations sur la douleur, à 1 et à 4 semaines, chez des patients présentant une extrusion du ménisque médial, mais sans amélioration de l'échelle de WOMAC concernant la raideur et la fonction (58)

Cependant malgré les résultats positifs obtenus par ces deux équipes, les pratiques de ce type d'infiltrations se sont peu généralisées.

En 2018 Marion et al. a comparé l'évolution du score IKDC (questionnaire d'évaluation subjective du genou, permettant d'appréhender les symptômes et la fonction lors des activités quotidiennes (59)) après traitement infiltratif versus après traitement arthroscopique à travers une étude clinique prospective ouverte : aucune différence statistiquement significative n'a été retrouvée entre les 2 groupes. L'efficacité des 2 traitements semblait ainsi comparable, chez une population d'adultes présentant un syndrome méniscal simple, sans blocage associé. (57)

En conclusion :

- L'économie méniscale est actuellement un des enjeux principaux de la prise en charge des lésions méniscales symptomatiques et les infiltrations ciblées du mur méniscal pourraient être un axe de prise en charge intéressant pour répondre à cet enjeu.
- Elles seraient significativement efficaces sur la douleur du syndrome méniscal, mais avec peu d'effet sur la raideur articulaire et la fonction. (58)
- L'efficacité de ce type d'infiltration serait comparable à celle du traitement arthroscopique concernant l'amélioration du score IKDC. (57)
- Les indications idéales sont le syndrome méniscal d'origine non traumatique, en l'absence de lésion ligamentaire associée ou de complication de type languette / anse de seau avec blocage du genou (6) et ces infiltrations seraient d'autant plus efficaces qu'il existe une périméniscite associée. (3)
- En cas de chondropathie associée, Bouvard recommande d'associer une viscosupplémentation, ce qui permettrait de potentialiser l'efficacité du traitement.
- L'infiltration peut se faire *loco dolenti*, mais le guidage échographique du geste permet d'en améliorer la précision en ciblant la lésion, et d'éviter les plaies iatrogènes des artères géniculées inférieures. (6)
- Le produit diffuserait en extra-articulaire, dans le mur méniscal, sans passage intra-articulaire (mais le mode de diffusion dépend probablement de la viscosité du produit utilisé)

II. Objectifs de l'étude

Nous avons réalisé une étude clinique ouverte rétrospective, et monocentrique à l'hôpital Sainte Marguerite (APHM), à Marseille.

L'objectif principal était d'étudier l'efficacité clinique des infiltrations du mur méniscal faites sous échographie, en comparant l'évolution de la douleur avant infiltration et 6 semaines après infiltration. Les objectifs secondaires étaient l'étude de l'efficacité clinique de l'infiltration sur la fonction (à travers la récupération des amplitudes articulaires et la reprise des activités physiques) et l'évaluation de la sécurité de ce type d'infiltration.

Dans un deuxième temps, ces résultats seront corrélés à une étude anatomique, réalisée sur pièces de dissection et dont l'objectif sera la description de la diffusion du produit d'infiltration dans le mur méniscal.

III. Matériel et méthodes

A. Population

La population était constituée de tous les patients successifs de plus de 18 ans, ayant reçu une infiltration écho-guidée du mur méniscal, entre janvier 2017 et octobre 2018, dans le service de radiologie de l'hôpital Sainte Marguerite, à Marseille.

L'indication était posée par le médecin du sport, rhumatologue ou orthopédiste, devant un syndrome méniscal clinique avec documentation radiologique de péri-méniscite ou de fissure méniscale (confirmation en échographie ou sur IRM), et retentissement fonctionnel sur les activités quotidiennes ou sportives. L'infiltration était réalisée par les médecins du service de radiologie de l'hôpital Sainte Marguerite, sous guidage échographique, selon le protocole du service : injection d'un corticoïde retard dans l'espace périméniscal en regard de la lésion méniscale symptomatique et/ou périméniscite documentée(s) par IRM.

B. Intervention

Le recueil des données a été réalisé grâce à la consultation du dossier médical, pour les données techniques, factuelles et objectives, telles que la date de l'infiltration, le site, le ou les produit(s) injecté(s), et grâce au système d'archivage des examens d'imagerie médicale (PACS) pour la description des lésions méniscales.

L'autre partie des données a été recueillie en contactant les patients à l'aide d'un questionnaire téléphonique standardisé, réalisé en ouvert et de manière rétrospective, entre septembre et novembre 2018, par une seule investigatrice, clinicienne, différente et indépendante des opérateurs radiologues ayant pratiqué l'infiltration.

Pour les patients ayant reçu 2 injections, les questions étaient posées 2 fois de manière indépendante, avec un questionnaire propre à chaque infiltration.

Concernant le questionnaire administré aux patients (disponible en Annexe 3) :

Les questions posées étaient toujours les mêmes, posées dans le même ordre, avec pour objectifs :

- La description de la population avant infiltration :
 - Age, poids, taille, IMC.
 - Localisation des douleurs (ménisque médial ou latéral et latéralité gauche ou droite).
 - Durée d'évolution des douleurs.
 - Type d'imagerie réalisée et résultats de l'imagerie :
 - Recherche d'une fissure méniscale
 - Caractérisation du type de fissure
 - Recherche de lésions associées : périméniscite, chondropathie ou autres lésions
 - Traitements essayés avant infiltration
 - Limitation fonctionnelle avant infiltration :

- Limitation des amplitudes articulaires en flexion
 - Limitation dans la pratique des activités physiques

- L'évaluation de l'efficacité de l'infiltration sur la douleur :
 - **Auto-évaluation numérique de la douleur entre 0 et 10 (EN /10) avant infiltration et 6 semaines après infiltration : l'évolution de l'EN /10 était le critère de jugement principal.**
 - Auto-estimation semi-quantitative du soulagement : complet / partiel / nul.
 - Calcul du soulagement (EN /10 avant – EN /10 après infiltration).
 - Évaluation de la consommation d'antalgiques (quantité et type d'antalgiques) avant et après infiltration.
 - Nécessité d'autres prises en charges après infiltration (chirurgicale ou autres infiltrations).

- L'évaluation de l'efficacité de l'infiltration sur la fonction :
 - Récupération de la flexion du genou.
 - Quantification de l'activité physique avant et après infiltration.
 - Estimation de la reprise des activités physiques et sportives.
 - Durée de l'effet de l'infiltration, par estimation du délai avant récurrence des symptômes.
 - Objectif prioritaire : quel était-il ? A-t-il été atteint à 6 mois ?

- L'évaluation de la tolérance et de la sécurité de l'infiltration :
 - Survenue d'effets indésirables et/ou de complications post-infiltration.
 - Auto-évaluation rétrospective de la douleur per-infiltration (EN /10 per-infiltration).

C. Critères de jugement

Critère de jugement principal :

Le critère de jugement principal était l'efficacité de l'infiltration sur la douleur, évaluée grâce à l'échelle scientifiquement validée d'auto-évaluation numérique de la douleur entre 0 et 10 (EN /10) : 0 correspondait à l'absence de douleur, et 10 à la douleur maximale imaginable (60, 61) : Nous avons demandé aux patients de quantifier, à l'aide de cette échelle, leur douleur avant infiltration et 6 semaines après infiltration, et avons comparé les résultats obtenus avant et après infiltration.

Critères de jugement secondaires :

Nous avons évalué l'efficacité de l'infiltration sur le plan fonctionnel à travers la reprise des activités physiques, et la récupération des amplitudes articulaires du genou. Ces deux critères étaient évalués par recueil déclaratif :

- La reprise des activités physiques :
 - Par comparaison de la pratique sportive ou d'activité physique avant / après.
La pratique sportive était hiérarchisée en 5 catégories :
 - 0 : aucune activité physique
 - 1 : marche, ou activité physique douce (bricolage, pétanque)
 - 2 : sport en décharge
 - 3 : sports en charge dans l'axe
 - 4 : sports pivot
 - 5 : sports pivot contact
 - Par auto-évaluation directe semi-quantitative du patient :
 - Reprise complète : toutes pratiques possibles, sans aucune limitation ni douleur.
 - Reprise quasi-complète : estimée par le patient à plus de 80%, mais persistance d'une gêne, limitation ou appréhension lors de la pratique.

- Reprise partielle : reprise ou amélioration de la pratique de certains sports ou activités uniquement.
 - Inchangée : pas de reprise ni modification des pratiques après infiltration.
- La récupération des amplitudes du genou, par recueil déclaratif, semi-quantitatif : récupération complète, partielle ou inchangée.
 - La nécessité de recours à d'autres prises en charge secondaires

La bonne tolérance de l'infiltration était évaluée via :

- L'auto-évaluation de la douleur per-infiltration (EN/10, par recueil téléphonique),
- Le recensement des complications et effets indésirables survenus au décours du geste.

D. Analyse statistique et comparaison

L'analyse statistique a été réalisée avec l'extension *XLStat version 2018.7*, sous *Excel 2013*.

Les variables quantitatives ont été exprimées en médianes, moyennes et écarts-types, et les variables qualitatives en effectifs et pourcentages.

Concernant le critère de jugement principal (EN /10 avant et après infiltration), la comparaison des variables quantitatives appariées a été réalisée en appliquant le test non paramétrique de Wilcoxon, en raison de la distribution non normale de l'EN/10 après infiltration. Ce test a été appliqué de manière unilatérale, car l'EN /10 était attendue décroissante après infiltration. Le seuil de significativité statistique retenu était $p < 0.05$.

Numéro CNIL : 2213313 v 0

IV. Résultats

A. Population

Dans un premier temps, nous avons revu toutes les infiltrations réalisées consécutivement entre janvier 2017 et octobre 2018 dans le service de radiologie de l'Hôpital Sainte Marguerite (APHM) : 44 infiltrations ont été recensées, correspondant à 39 patients, dont 5 patients ayant eu chacun deux infiltrations.

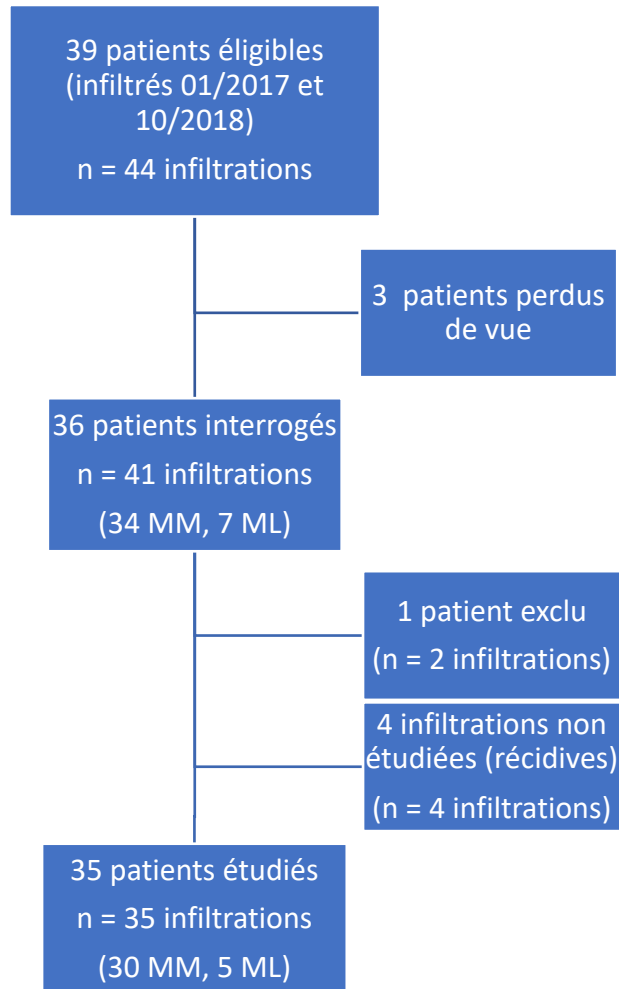
3 patients ont été perdus de vue, par absence de réponse à l'enquête. Le taux de participation était donc de 92,3%, et 36 patients ont été initialement inclus.

Sur les 5 patients ayant reçu deux infiltrations :

- Pour quatre d'entre eux, la première infiltration, jugée efficace a été répétée 9 à 12 mois plus tard selon la même indication (avec renouvellement de l'imagerie pour 2 des 4 patients). Chacune de ces deux infiltrations a été étudiée indépendamment, avec un questionnaire propre. Pour éviter tout biais, seule la première des deux infiltrations a été comptabilisée et la deuxième infiltration a systématiquement été exclue de l'analyse statistique.
- Le cinquième sujet avait reçu une infiltration du ménisque médial (MM) et une infiltration du ménisque latéral (ML) du même genou, à 2 semaines d'intervalle. Devant l'impossibilité de dissocier les bénéfices propres à chacune de ces deux infiltrations, ce patient a été exclu de l'analyse statistique.

Au total, la population était composée de 35 patients, avec une infiltration analysée par patient (N = 35). (Figure 28)

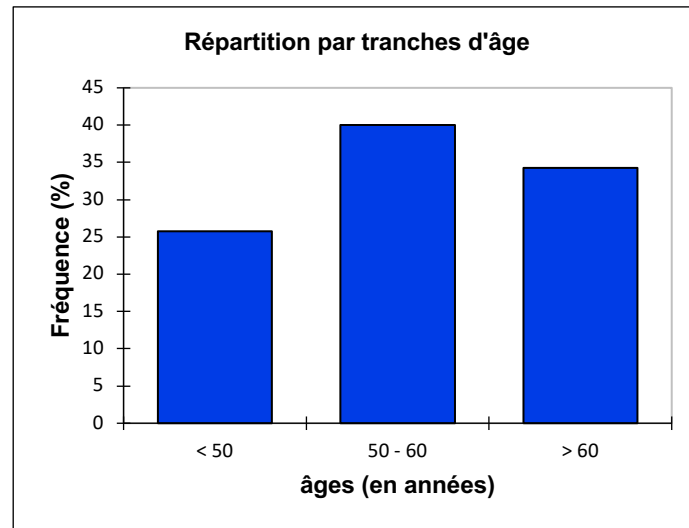
Figure 28, Flow Chart



Caractéristiques cliniques générales de la population : (Tableau 2)

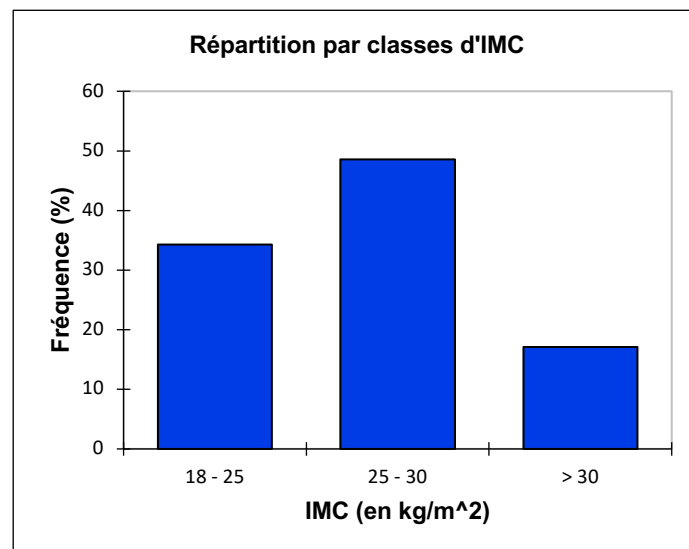
La population était constituée de 25 hommes (71.4%) et 10 femmes (28.6%). L'âge moyen était de 55.0 ans (+/- 11.1), les âges s'étalant de 30 à 77 ans. (Figure 29)

Figure 29, Histogramme de répartition de la population par tranches d'âge



L'indice de masse corporelle (IMC) moyen était de 27,3 kg/m² (+/- 4.0) : 17 patients (48.6%) étaient en surpoids (25 < IMC ≤ 30 kg/m²) et 6 patients (17.1%) étaient obèses (IMC > 30 kg/m²). (Figure 30)

Figure 30, Histogramme de répartition des IMC au sein de la population



Le site de l'infiltration était préférentiellement le compartiment médial du genou : on a relevé 30 infiltrations du ménisque médial (85.7%) et 5 infiltrations du ménisque latéral (14.3%) (Figure 31). La répartition entre côtés droit et gauche était homogène : 17 genoux droits ont été infiltrés, contre 18 genoux gauches.

Figure 31, Histogramme de répartition des sites d'infiltration

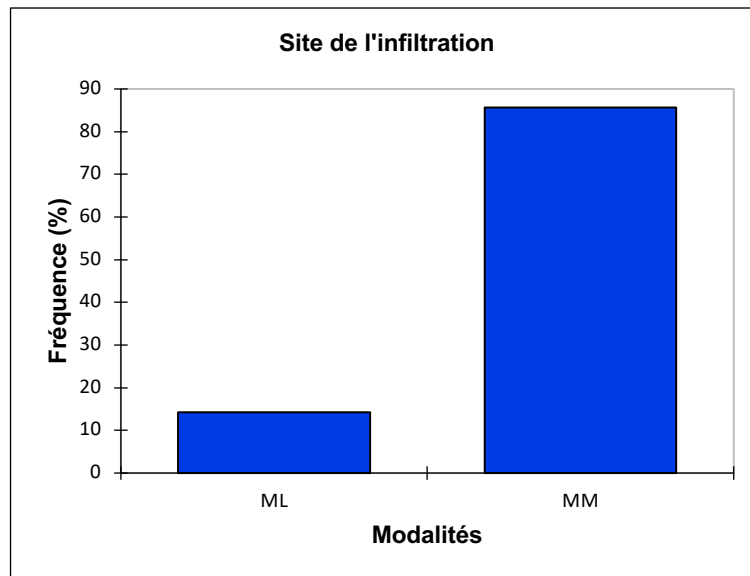


Tableau 2, Caractéristiques cliniques de la population

Caractéristiques cliniques de la population		
n (nombre d'infiltrations)		35
Âge moyen (années)		55.0 +/- 11.1
Sexe masculin (n, %)		25 (71.4%)
IMC moyen (kg/m ²)		27.3 +/- 4.0
<hr/>		
Douleur moyenne (EN /10) avant infiltration		
		6.9 +/- 1.6
<hr/>		
Imageries réalisées avant infiltration		
IRM		32 (91.4%)
Échographie		2 (5.7%)
Aucune		1 (2.9%)
<hr/>		
Ménisopathies :		
Localisation	Ménisque médial	30 (85.7%)
	Genou droit	17 (48.6%)
<hr/>		
Fissures méniscales documentées		29 (85.3%)
<hr/>		
Autres lésions associées	Languette / anse de seau	7 (20.6%)
	Périméniscite	11 (32.4%)
	Chondropathie	9 (26.5%)
<hr/>		
Retentissement fonctionnel :		
Limitation de la flexion		26 (74.3%)
Arrêt complet des activités physiques		22 (62.9%)

Concernant les indications et la symptomatologie, tous les patients se plaignaient d'une gonalgie, avec un syndrome méniscal clinique : L'EN/10 moyenne avant infiltration était de 6.9 (+/- 1.60), intervalle de confiance (IC) 95% [6.3 – 7.4]. L'EN /10 médiane se situait à 7.0 (Tableau 2)

Une analyse de l'EN /10 initiale par tranches d'âge ou d'IMC n'a pas permis d'établir de lien entre :

- L'EN /10 avant infiltration et l'âge : les valeurs moyennes et intervalles de confiance 95% (IC 95%) se chevauchaient entre les catégories et le coefficient de corrélation entre ces deux variables était de -0.01.
- L'EN /10 avant infiltration et l'IMC des patients (coefficient de corrélation = - 0.14)
- L'EN /10 avant infiltration et la durée d'évolution des douleurs (coefficient de corrélation = 0.18).

Pour plus d'informations, les analyses descriptives de l'EN/ 10 avant infiltration, réparties par tranches d'âge ou d'IMC sont présentées respectivement en Annexe 5 et Annexe 5).

Documentation des lésions méniscales : Tous les patients sauf un ont eu une imagerie au préalable, permettant de documenter et de caractériser les lésions : 32 infiltrations ont ainsi été réalisées après IRM, et 2 après échographie. Les résultats des imageries ont rapporté 29 ménisques fissurés (85.3%) dont 7 fissures compliquées de languette méniscale ou anse de seau (20.6%).

Les principales lésions associées étaient : 11 périméniscites (32.4%), 9 chondropathies (26.5%). Nous avons également recensé 3 kystes poplités, une chondrolyse rapide, 1 kyste mucoïde, et un kyste tibial.

Sur le plan fonctionnel :

26 patients (74.3%) présentaient une limitation des amplitudes articulaires (en flexion).

Concernant les pratiques d'activité physique avant infiltration :

- 22 patients (62.9%) avaient complètement interrompu leur pratique d'activités physiques.
- 8 patients pratiquaient la marche seule (22.9%).
- 3 patients pratiquaient un sport en décharge (8.6%).
- Aucun patient ne pratiquait de sport en charge dans l'axe.
- 2 patients pratiquaient des sports pivot (5.7%).
- Aucun patient ne pratiquait de sport pivot contact, ni de sport en charge dans l'axe.

Description des techniques d'infiltrations :

Une donnée était manquante, concernant le produit d'infiltration utilisé (n = 34).

Les produits injectés étaient :

- Diprostène (Bétaméthasone) dans 55.9% des cas (n = 19),
- Hexatrione (Triamcinolone Hexacétonide) dans 41.2% des cas (n = 14), dont un patient ayant reçu deux ampoules d'Hexatrione
- Altim (Cortivazol) dans 2.9% (n = 1).

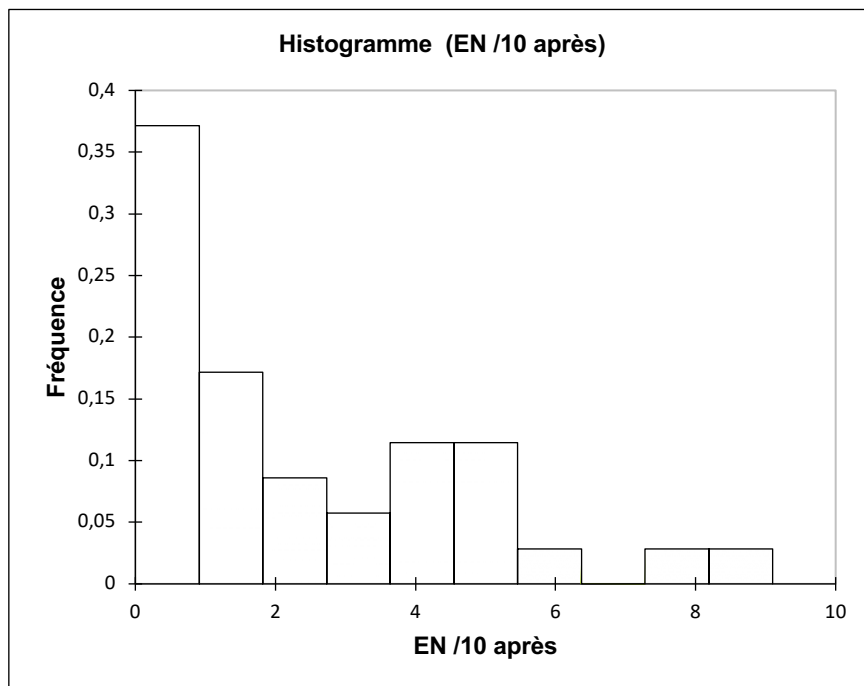
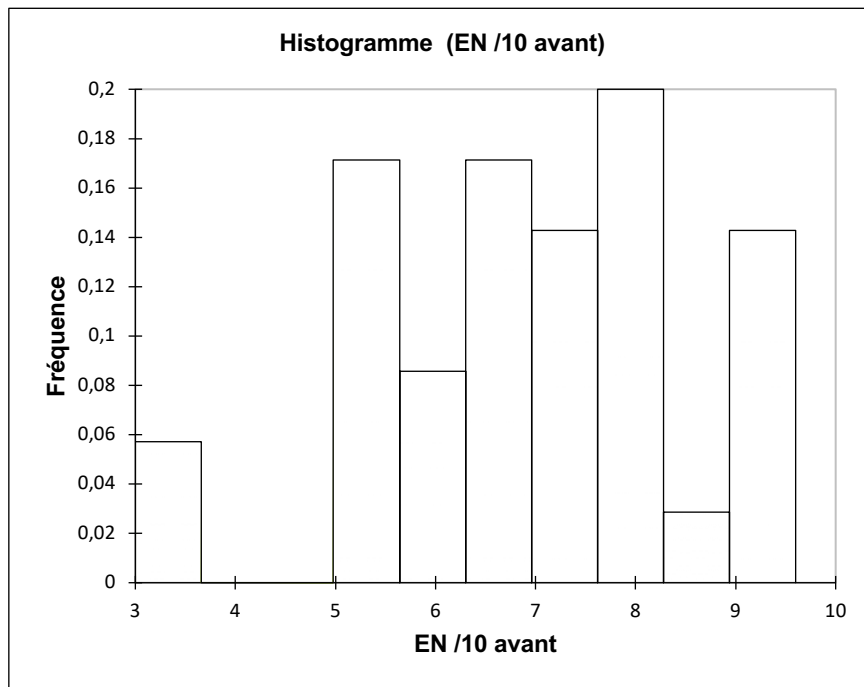
Aucune visco-supplémentation n'a été réalisée de manière concomitante, sur cette série de patients.

B. Comparaison du critère de jugement principal

Le critère de jugement principal était l'évolution de la douleur, étudiée en comparant l'EN /10 avant et 6 semaines après infiltration : L'EN /10 avant infiltration suivait une loi de distribution normale (test de Shapiro-Wilk : $W = 0.953$, p-value = 0.135). L'EN /10 après infiltration ne suivait pas une loi normale, selon le test de Shapiro-Wilk ($W = 0.851$, p-value < 0.0001). (Figure 32)

Nous avons donc utilisé un test de Wilcoxon (non paramétrique) pour analyser ces données appariées.

Figure 32, Histogrammes de distribution des EN /10 avant et après infiltration



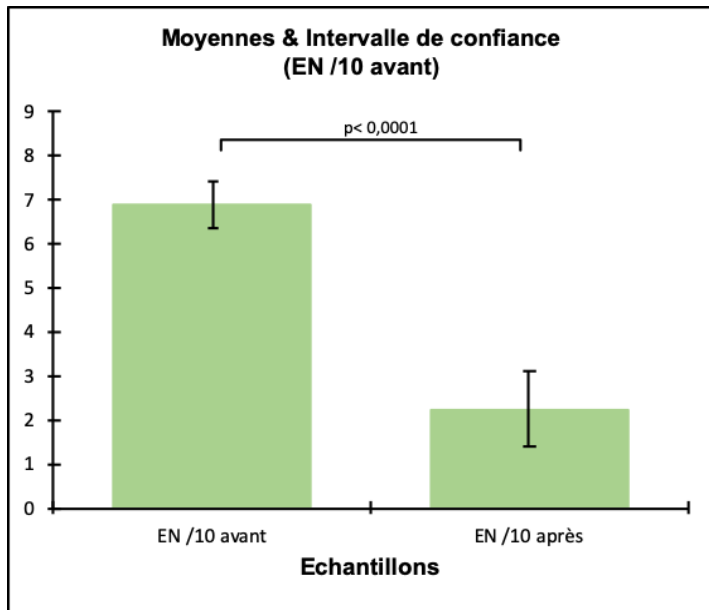
Une différence statistiquement significative a été observée entre ces deux variables :

- L'EN /10 moyenne, à 6.9 (+/- 1.6), IC 95% [6.34 - 7.44] est descendue à 2.2 (+/- 2.5), IC 95% [1.40 - 3.08] après infiltration ; soit une moyenne significativement inférieure après infiltration, sans chevauchement des intervalles de confiance.
- L'EN /10 médiane avant infiltration, mesurée à 7.0, est descendue à 1.5 après infiltration, avec un $p < 0.0001$ selon le test de Wilcoxon. Cela correspondait à un soulagement médian de 4.0 points d'EN/10, soit 78.6% des douleurs initiales (cf. Annexe 6). (Le soulagement était calculé par la différence (EN /10 avant – EN /10 après), et le pourcentage de soulagement était calculé de la manière suivante : $\frac{EN /10 \text{ avant} - EN /10 \text{ après}}{EN /10 \text{ avant}} \times 100$).

Tableau 3, Description statistique de l'évolution de la douleur avant-après infiltration

Statistiques	EN /10 avant	EN /10 après	Soulagement (points d'EN /10)	Soulagement (%)
Nb. d'observations	35,0	35,0	35,0	35,0
Minimum	3,0	0,0	0,0	0,0
Maximum	9,5	9,0	9,5	100,0
1er Quartile	6,000	0,000	3,000	46,410
Médiane	7,000	1,500	4,000	78,571
3ème Quartile	8,000	4,000	6,500	100,000
Moyenne	6,89	2,24	4,64	66,85
Ecart-type	1,60	2,45	2,74	34,15
Borne inf. de la moyenne (95%)	6,34	1,40	3,70	55,12
Borne sup. de la moyenne (95%)	7,44	3,08	5,58	78,58

Tableau 4, Histogrammes évolution de l'EN /10 avant – après, IC 95%



EN/10 avant : médiane = 7.0 ; moyenne = 6.9 (+/- 1.60)

EN /10 après : médiane = 1.5 ; moyenne = 2.2 (+/- 2.45)

p-value (unilatérale < 0.0001

alpha = 0.05

C. Critères de jugement secondaires

Concernant la récupération de la flexion du genou : sur les 26 patients présentant un déficit de flexion du genou avant infiltration.

- 17 patients ont pu récupérer une flexion complète du genou (65.4%)
- 5 ont récupéré partiellement leurs amplitudes articulaires (19.2%).
- 4 n'ont pas vu d'amélioration quant à leurs amplitudes articulaires après infiltration (15.4%).

Evolution des pratiques d'activité physique après infiltration

Après infiltration, on a recensé :

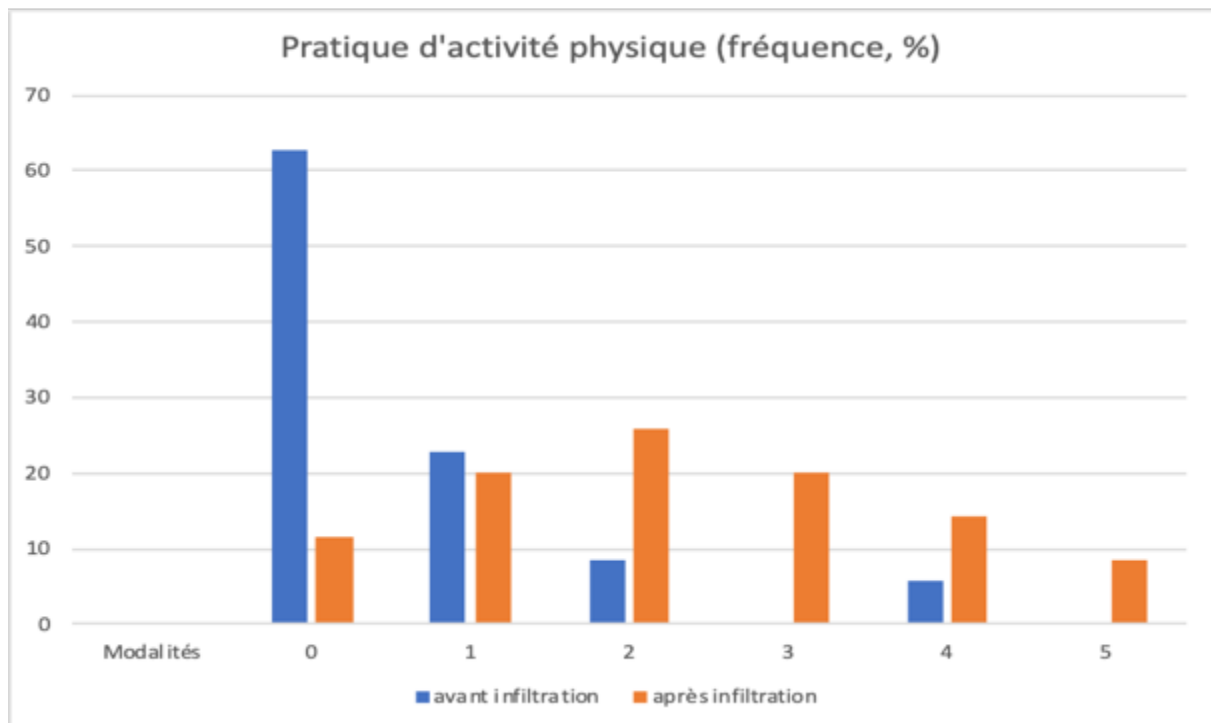
- 4 patients n'ayant aucune pratique d'activité physique (11.4%).
- 7 patients pratiquant la marche seule (20%)
- 9 patients pratiquant des sports en décharge (25.7%).
- 7 patients ayant une pratique de sports en charge dans l'axe (20.0%).

- 5 patients pratiquant des sports pivot (14.3%)
- 3 patients pratiquant des sports pivot-contact (8.6%).

La plupart des patients qui avaient complètement arrêté leurs activités physiques ont ainsi pu reprendre une pratique régulière. En effet, le nombre de patients dans la catégorie 0, passe de 22 avant infiltration à 4 après infiltration, dont 2 patients qui ont révélé avoir interrompu leur pratique avant l'apparition des douleurs méniscales (pour contraintes familiales ou professionnelles). Le nombre de patients dans les catégories 3 et 4 (respectivement sport en décharge et sport en charge dans l'axe) ont sensiblement augmenté après infiltration (respectivement passés de 0 à 7 et de 2 à 5), et 3 patients ont même déclaré avoir pu reprendre les sports pivot contact.

(Tableau comparatif des différentes pratiques d'activités physiques avant et après infiltration, disponible en Annexe 7).

Figure 33, Répartition des catégories de pratique d'activité physiques avant et après infiltration



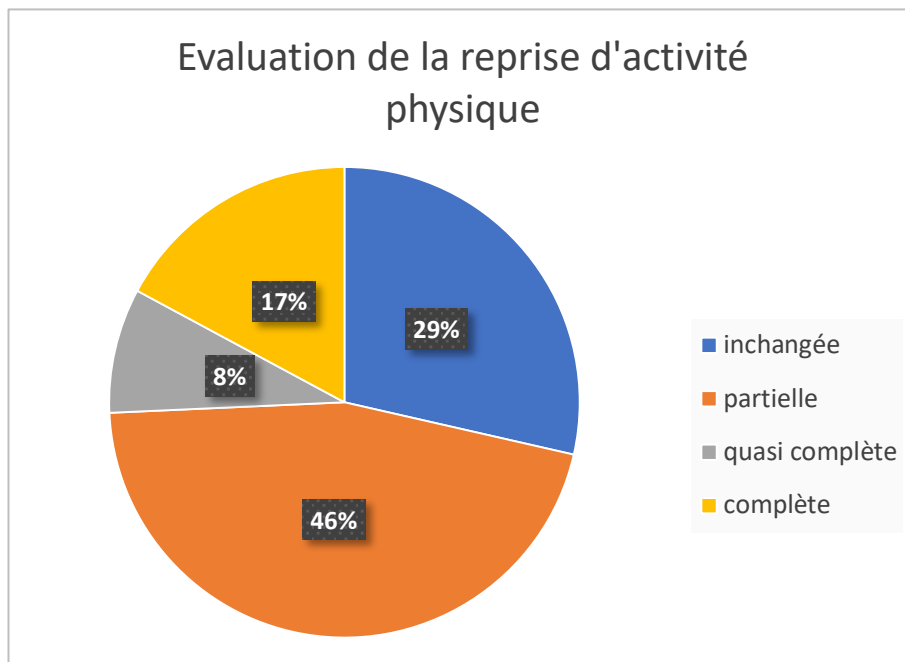
Concernant l'auto-évaluation de la reprise des activités physiques :

6 patients (17.1%) estimaient avoir pu reprendre complètement leurs activités, sans limitation. 3 patients (8.6%) ont évoqué une reprise quasi-complète. La limitation persistante était alors en général liée à une appréhension à la reprise des sports pivot ou pivot-contact.

16 patients ont parlé d'une reprise partielle (45.7%), et 10 patients (28.6%) n'ont pas modifié leurs pratiques à l'issue de l'infiltration.

Au total, 71% des patients estimaient avoir pu reprendre au moins partiellement leurs activités physiques.

Figure 34, Répartition de la reprise des activités physiques après infiltration



Concernant les complications post-infiltration :

28 patients n'ont pas signalé de complications dans les semaines suivant le geste (80.0 %).

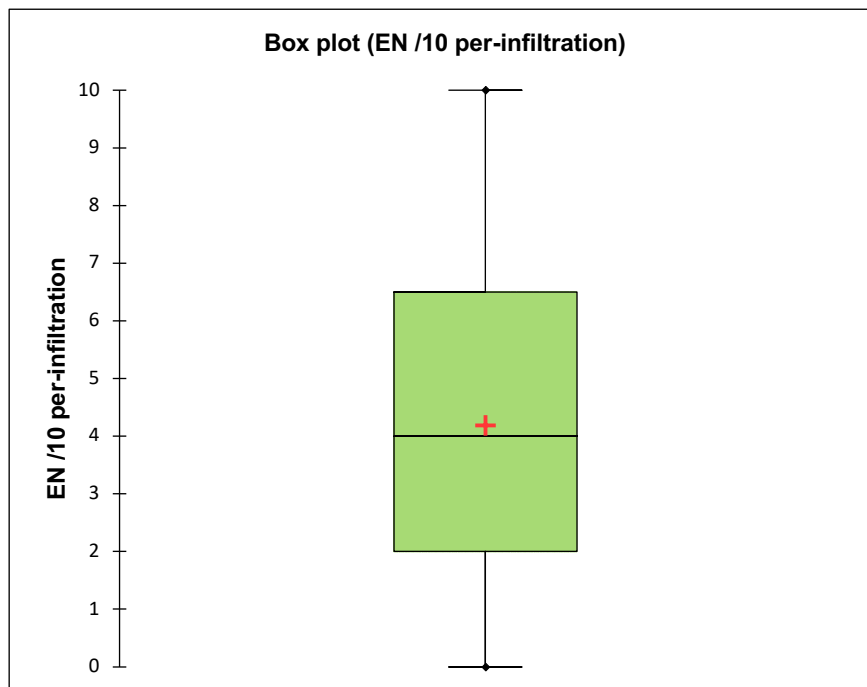
La principale complication recensée était la douleur, pouvant persister jusqu'à 48 heures après le geste, identifiée chez 5 patients (14.3%). Un patient s'est plaint d'une douleur ayant persisté une semaine après l'infiltration (2.9%).

Un patient s'est par ailleurs plaint d'une instabilité du genou survenue dans les suites de l'infiltration (2.9%).

Concernant la douleur per-infiltration (douleur pendant le geste) :

L'EN /10 moyenne était de 4.4/10 (+/- 2.99), avec une médiane à 5/10. Les valeurs étaient cependant très dispersées, allant de 0/10 à 10/10. Le 1^{er} quartile se situait à 2/10, et le 3^{ème} quartile à 7/10.

Figure 35, Douleur (EN /10) per-infiltration



Concernant les autres prises en charge après infiltration :

4 patients ont été opérés malgré l'infiltration :

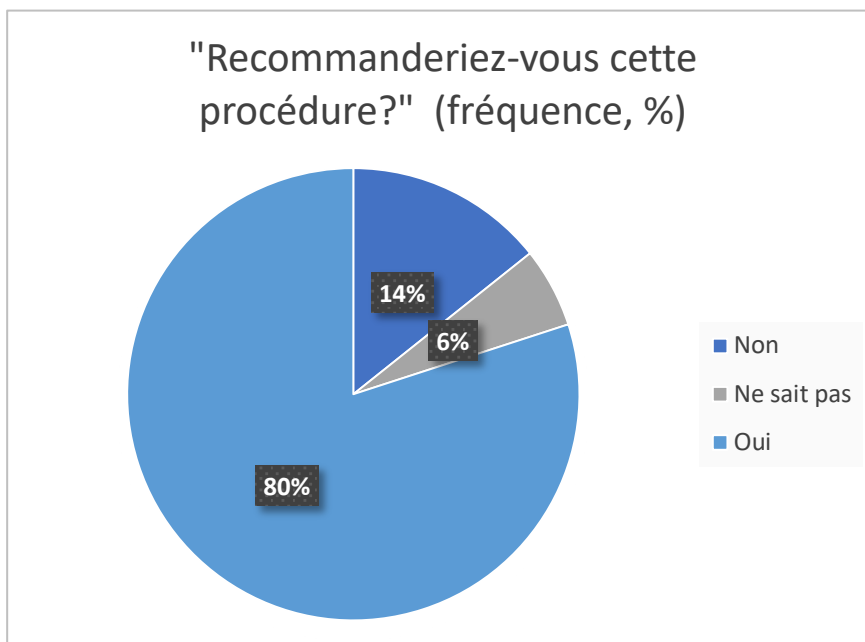
- Deux patients ont subi une méniscectomie par voie arthroscopique
- Un patient a subi une arthroscopie puis une arthroplastie totale de genou.
- Un patient a eu une arthroplastie uni-compartmentale.

3 autres patients ont bénéficié d'une visco-supplémentation par acide hyaluronique dans un second temps.

A la question « recommanderiez-vous cette infiltration ? » :

28 patients (80%) ont répondu « Oui », 5 patients (14.3%) ont répondu « Non ». 2 patients (5.7%) ont répondu « je ne sais pas ».

Figure 36, Répartition des réponses à la question « recommanderiez-vous cette procédure ? »



D. Étude des corrélations

Association entre les paramètres des infiltrations (recherche de facteurs pronostiques de bonne réponse au traitement)

Nous avons cherché à identifier s'il y avait une association entre le pourcentage de soulagement et certains paramètres pré-infiltration :

- Aucune corrélation n'a été identifiée entre le soulagement des douleurs (en pourcentage) et la durée d'évolution des douleurs. (Coefficient de corrélation = 0.08).
- Aucune corrélation n'a été identifiée entre le soulagement et l'intensité initiale de la douleur (coefficient de corrélation = 0.07).

Nous avons par ailleurs investigué l'influence des caractéristiques cliniques des patients sur l'efficacité du traitement (EN /10), afin de rechercher des facteurs pronostiques de bonne réponse au traitement :

- La répartition en classes d'IMC n'a pas permis de mettre en évidence une différence statistiquement significative quant à la réponse au traitement, entre les différentes classes : IMC normal ($[18 - 25[$ kg/m²), surpoids ($[25-30]$ kg /m²) et obésité (IMC > 30 kg/m²). On a relevé une simple tendance à un plus grand soulagement dans le groupe « obésité », mais non statistiquement significative. En effet, le soulagement moyen dans le groupe « obésité » était de 90.8% (+/-15,3), IC 95% [74.8 – 106.9], versus 58.1% (+/- 36.9), IC 95% [40.4 – 75.9] dans le groupe « Surpoids » et 69.0% (+/- 31.8), IC 95% [46.3 – 91.8] dans le groupe « IMC normal ». (
- Tableau 5)
- De même pour la répartition en tranches d'âge (< 50 ans, [50 – 60] ans et > 60 ans) : Aucune différence statistiquement significative n'a pu être mise en évidence quant au pourcentage de soulagement, avec des intervalles de confiance qui se chevauchaient entre les 3 groupes. (cf.
- Tableau 5, soulagement moyen des douleurs après infiltration, en fonction des tranches d'âge et d'IMC

Tableau 5, soulagement moyen des douleurs après infiltration, en fonction des tranches d'âge et d'IMC

		Soulagement moyen	Soulagement
		(%, [IC95%])	(points d'EN/10, [IC 95%])
Age (en années)	< 50 ans (n = 9)	61.3 [33.8 – 88.9]	4.2 [2.0 – 6.4]
	50 – 60 ans (n = 14)	77.1 [59.3 – 95.0]	5.8 [4.2 – 7.3]
	> 60 ans (n = 12)	59.0 [36.0 – 82.0]	3.6 [2.1 – 5.1]
IMC (en kg/m ²)	< 25 (IMC normal) (n = 12)	69.0 [46.3 – 91.8]	5.3 [0.5- 4.4]
	25-30 (surpoids) (n = 17)	58.1 [40.4 – 75.9]	3.7 [2.4 – 5.1]
	>30 (obésité) (n = 6)	90.8 [74.8 – 106.9]	6.4 [4.6 – 8.2]

Tableau 6, comparaison du soulagement procuré selon la présence ou non de fissure méniscale, périméniscite ou chondropathie associées

		Fissure	Languette / anse de seau	Périméniscite	Chondropathie
	Nb. d'observations	29.0	7.0	11.0	9.0
Oui	Soulagement moyen (%, [IC 95%])	69.0 [56.3 – 81.8]	50.2 [9.7 – 90.8]	58.2 [33.4 – 83.0]	63.9 [38.6 – 89.3]
	Nb. D'observations	5.0	27.0	23.0	25.0
Non	Soulagement moyen (%, [IC 95%])	47.5 [3.1 – 91.9]	69.9 [57.7 – 82.2]	69.5 [55.3 – 83.8]	66.6 [52.0 – 81.1]

Concernant les lésions méniscales, nous avons étudié l'influence de la présence d'une fissure méniscale documentée, de la présence de languette ou d'anse de seau, de périméniscite ou de chondropathie associée : aucune de ces lésions n'a pu être identifiée de manière

significative comme facteur pronostique de bonne réponse au traitement (en s'appuyant sur les comparaisons des intervalles de confiance, cf. Tableau 6).

Analyse de l'efficacité de l'infiltration sur la douleur, selon les produits injectés :

Nous n'avons pas observé de différence statistiquement significative entre les 19 infiltrations réalisées avec du Diprostène, (soulagement moyen de 66.4% (+/-38.0), IC 95% [48.1 – 84.7]) et les 14 réalisées avec de l'Hexatrione (soulagement moyen de 71.4 (+/- 27.2), IC 95% [56.4 – 86.4]). En effet, les pourcentages de soulagement étaient peu différents et les intervalles de confiance se chevauchaient. Nous n'avons pas analysé l'injection d'Altim, car cela ne représentait qu'une seule injection.

Au total : Aucune différence significative n'est apparue entre les sous-groupes étudiés, probablement en raison du faible échantillon de population, rendant moins pertinente l'analyse en sous-groupes.

Certains critères semblaient cependant cliniquement associés à un soulagement plus important après infiltration :

- La présence d'une fissure méniscale documentée (Soulagement de 69.0% versus 47.5%)
- L'absence de languette ou d'anse de seau (soulagement de 69.9% versus 50.2%)
- Un âge moyen, compris entre 50 et 60 ans (77.1% versus 61.3% avant 50 ans et 59.0% après 60 ans)
- Un IMC > 30 kg/m² (soulagement de 90.8% versus 69.0% en-dessous de 25 kg/m², et 58.1% entre 25 et 30 kg/m²).

V. DISCUSSION

A. Interprétation des résultats

Comparaison du critère de jugement principal avant – après infiltration

La très forte significativité statistique des résultats malgré un faible échantillon de population témoigne d'une importante taille de l'effet clinique de ce traitement. On peut ainsi conclure à une bonne efficacité de ce type d'infiltration sur la douleur, réalisée pour traitement symptomatique d'un syndrome méniscal clinique documenté par imagerie. Ces résultats sont cohérents avec les résultats obtenus par les équipes de Lequesne et de Bouvard, et encouragent à généraliser cette pratique, permettant d'élargir l'arsenal thérapeutique médical pour la prise en charge des lésions méniscales simples.

Analyse des échecs de l'infiltration

L'infiltration a été un échec pour 5 patients. Ont été définis comme réponse négative au traitement infiltratif et / ou échecs de l'infiltration :

- **Soulagement nul** : retrouvé chez 3 patients, dont 2 patients ayant une fissure compliquée de languette méniscale et ayant subi une arthroscopie dans un second temps (dont un des deux patients ayant subi une arthroscopie puis une arthroplastie totale de genou).
- **Nécessité d'un traitement chirurgical secondaire**, retrouvé chez 2 patients supplémentaires :
 - Persistance du blocage du genou en flexion après infiltration chez une patiente, avec indication opératoire posée secondairement (notion de languette / anse de seau non disponible).
 - Réalisation d'une prothèse unicompartmentale à 10 semaines chez une autre patiente, souffrant préalablement d'ostéonécrose et avec efficacité insuffisante de l'infiltration (nous pouvions dans ce cas nous poser la question d'une indication adaptée.)

Recherche de facteurs pronostiques de bonne réponse au traitement :

Aucun facteur pronostique de bonne réponse au traitement n'a pu être identifié de manière statistiquement significative, probablement en raison d'un trop petit échantillon de population.

Ces résultats semblent cependant conformes aux autres données de la littérature : En 2008, Bouvard et al. n'a pas identifié non plus de critère clinique ou radiologique permettant de définir un profil type de « bon répondeur » à l'infiltration. Seule la survenue d'un blocage du genou a été identifiée comme facteur prédictif de mauvaise réponse au traitement médical infiltratif. (5)

Concernant le ressenti subjectif des patients sur le service rendu, évalué par la réponse à la question « recommanderiez-vous cette infiltration ? » ; Parmi les 5 patients ayant répondu « non » à la question :

- 4 des 5 patients faisaient partie des « échecs » de l'infiltration
- 1 patient a estimé le service rendu insuffisant, malgré un soulagement partiel de ses douleurs et la reprise partielle de ses activités physiques : Ce patient s'est plaint de la persistance d'une gêne dans ses activités quotidiennes, d'une douleur per-infiltration évaluée à 8/10 et d'une douleur intense dans les 24 heures post-infiltration.

Deux patients ont par ailleurs répondu « je ne sais pas », en raison du caractère transitoire et symptomatique de ce traitement : ces deux patients ont relevé un soulagement partiel et une reprise partielle des activités physiques. La douleur per-infiltration était estimée à 8/10 par l'un, à 1/10 par l'autre, et aucune complication n'a été relevée chez ces 2 patients. Une meilleure information préalable des objectifs attendus de ce type d'infiltration aurait peut-être permis d'adapter les attentes de ces 3 patients et permis d'obtenir une plus grande satisfaction.

Concernant la reprise des activités physiques : on retrouve un impact positif de l'infiltration sur la pratique d'activité physique :

- Une diminution du nombre de patients dans la catégorie « aucune activité physique »,
- Une augmentation du nombre de patients dans les catégories « sports en charge dans l'axe » et « sports pivot-contact »,
- 71% de reprise au moins partielle d'activité physique.

Concernant les reprises quasi-complètes : l'absence de reprise complète était la plupart du temps liée à une appréhension des patients à la reprise de sport pivot, ou de sport pivot contact.

Concernant les effets indésirables et les complications rapportés : Aucun effet indésirable grave n'a été signalé.

On a essentiellement relevé une douleur dans les heures voire jours suivant l'infiltration. Nous pouvons considérer ces effets indésirables acceptables, dans la mesure où l'on peut les anticiper : importance de l'information et du consentement éclairé du patient, voire prémédication et prescription d'antalgiques pour encadrer un geste douloureux.

Par ailleurs, un patient s'est plaint d'instabilité du genou après infiltration. Il est probable que son genou ait été instable avant l'infiltration, mais également enraidit par la symptomatologie douloureuse, et que l'instabilité ait été démasquée après soulagement des douleurs par l'infiltration.

B. Validité externe

Les caractéristiques cliniques de notre population étaient cohérentes avec les données épidémiologiques de la littérature : moyenne d'âge, IMC des patients inclus et répartition des atteintes ménisque médial / ménisque latéral. (1,4,7,12,18)

Nos résultats étaient également en accord avec les données de la littérature, concernant l'efficacité des infiltrations du mur méniscal sur la douleur (4,5,57,58). On a en effet évalué l'efficacité sur la douleur à 66.9% (soulagement moyen), quand Bouvard et al. retrouvait en 2008 une efficacité clinique de 59.6% sur l'étude prospective et 77.8% sur l'étude rétrospective, et Lequesne et al. estimait l'efficacité clinique à 76.7% en 1971.

C. Validité interne

Limites de l'étude :

L'étude était rétrospective, avec un biais de collecte des données inhérent au design de l'étude. Nous avons tenté de limiter ce biais en utilisant un questionnaire standardisé, identique pour tous les patients, et réalisé par une investigatrice unique. Il persistait un biais de mémoire important, lié au mode de recueil des données par questionnaire téléphonique déclaratif.

Le faible échantillon de population (N = 35) peut également être considéré comme une limite de l'étude. Il a cependant été compensé par une importante taille de l'effet clinique relative à l'infiltration.

Le critère de jugement principal était subjectif (évaluation de la douleur). Nous avons tenté de limiter ce défaut en utilisant une méthode d'évaluation de la douleur simple, scientifiquement validée et reproductible.

Forces de l'étude

Le très fort taux de participation des patients, était un des points forts de cette étude, limitant ainsi les biais de recrutement.

L'investigatrice était unique, différente et indépendante des opérateurs ayant réalisé les infiltrations.

Le critère de jugement principal était unique et utilisait une échelle d'évaluation de la douleur scientifiquement validée.

La taille de l'effet clinique importante a permis d'assurer des résultats statistiquement significatifs malgré le faible échantillon de population.

D. Ouverture :

Les résultats de cette étude pourraient être renforcés par une étude prospective, randomisée contrôlée contre placebo et contre l'absence de traitement.

Nous avons en parallèle réalisé une étude anatomique, sur pièces de dissection, afin d'analyser les modes de diffusion du produit d'infiltration dans le mur méniscal : nous avons réalisé des infiltrations du mur méniscal sous guidage échographique, avec de l'encre de Chine sur des genoux cadavériques, puis disséqué les pièces anatomiques afin d'analyser la diffusion du produit injecté. Les analyses sont actuellement en cours, et les résultats seront à confronter aux résultats de cette étude clinique.

VI. CONCLUSION

Cette infiltration représente donc traitement intéressant pour la prise en charge des lésions méniscales non compliquées de blocage articulaire, car :

- L'efficacité clinique est démontrée sur la douleur, avec un soulagement statistiquement très significatif (indépendamment de l'âge des patients, leur IMC, la durée d'évolution de leurs symptômes ou l'intensité des douleurs).
- Une efficacité a également été retrouvée sur la reprise d'activité physique et la récupération de flexion du genou.
- Le geste est relativement simple à mettre en œuvre, et à reproduire pour un opérateur expérimenté.
- La sécurité du geste est montrée par l'absence d'effet indésirable grave : le risque principal de ce type d'infiltration est la ponction de l'artère géniculée inférieure, très fortement limité par le guidage échographique (aucune complication de ce type n'a été retrouvée dans cette série). Les patients se sont essentiellement plaints de douleurs dans les jours suivant l'infiltration.
- Ce geste reste peu invasif et permettrait de retarder, voire d'éviter le recours à la méniscectomie

En conclusion, même si ce traitement n'est que symptomatique, et si ses effets peuvent n'être que transitoires, cette infiltration apparaît intéressante comme traitement médical de première intention, pour les patients souffrant de syndrome méniscal non compliqué de blocage articulaire.

AP-HM - HOPITAUX SUD
HOPITAL Ste MARGUERITE
IMAGERIE MEDICALE
Pr T. LE CORROLLER
RPPS : 10003441390
13274 MARSEILLE Cedex 9
04 91 74 48 24

Bibliographie

1. Fox AJS, Wanivenhaus F, Burge AJ, Warren RF, Rodeo SA. The human meniscus: A review of anatomy, function, injury, and advances in treatment: The Meniscus: Anatomy, Function, Injury and Treatment. *Clin Anat.* mars 2015;28(2):269-87.
2. Lequesne M, Richette P. Examen physique du genou non traumatique. *Rev Rhum.* juin 2006;73(6):561-5.
3. Lequesne M. Le foyer de périméniscite mérite bien son infiltration : du concept à la pratique de la juxtaméniscale. *J Traumatol Sport.* juin 2008;25(2):123-4.
4. Lequesne M, Bensasson M, Kemmer C, Amouroux J. Painful juxtamensical areas in certain arthropathies of the knee and their treatment by juxtamensical cortisone infiltration. *Ann Rheum Dis.* 1 nov 1970;29(6):689-689.
5. Bouvard M, Juret A. Intérêt des infiltrations du « mur méniscal » par les corticoïdes dans les douleurs méniscales du genou. À propos de 214 cas. *Journal de Traumatologie du Sport.* 2007;24(1):44-45
6. Bouvard M, Marion C, Parier J. Traitement de la méniscalgie par infiltration : intérêt, technique et apport de l'échographie. *J Traumatol Sport.* juin 2016;33(2):114-8.
7. MESSNER K, GAO J. The menisci of the knee joint. Anatomical and functional characteristics, and a rationale for clinical treatment. *J Anat.* août 1998;193(Pt 2):161-78.
8. Masouros SD, McDermott ID, Amis AA, Bull AMJ. Biomechanics of the meniscus-meniscal ligament construct of the knee. *Knee Surg Sports Traumatol Arthrosc.* déc 2008;16(12):1121-32.
9. Bullough PG, Munuera L, Murphy J, Weinstein AM. The strength of the menisci of the knee as it relates to their fine structure. *J Bone Joint Surg Br.* août 1970;52(3):564-7.

10. Arnoczky SP, Warren RF. Microvasculature of the human meniscus. *Am J Sports Med.* mars 1982;10(2):90-5.
11. Wilson AS, Legg PG, McNeur JC. Studies on the innervation of the medial meniscus in the human knee joint. *Anat Rec.* 1969;165(4):485-91.
12. Trillat A. [Traumatic lesions of the internal meniscus of the knee. Anatomical classification and clinical diagnosis]. *Rev Chir Orthop Reparatrice Appar Mot.* oct 1962;48:551-60.
13. Parier J. L'épargne méniscale : une évolution raisonnable ? *La Médecine du Sport.* 2013 [En ligne]. Disponible : <https://www.lamedecinedusport.com/traumatologie/704-2/?localisation=>
14. Thompson et al. Tibial meniscal dynamics using three-dimensional reconstruction of magnetic resonance images. *Am J Sports Med.* 1991;19(3):210-7
15. Baratz ME, Fu FH, Mengato R. Meniscal tears: The effect of meniscectomy and of repair on intraarticular contact areas and stress in the human knee: A preliminary report. *Am J Sports Med.* juill 1986;14(4):270-5.
16. Voloshin AS, Wosk J. Shock absorption of meniscectomized and painful knees: a comparative in vivo study. *J Biomed Eng.* avr 1983;5(2):157-61.
17. Zimny ML. Mechanoreceptors in articular tissues. *Am J Anat.* mai 1988;182(1):16-32.
18. Dorfmann H, Boyer T. Lésions méniscales dégénératives (méniscose). *Rev Rhum [Éd Fr]* 2000 ; 67 Suppl : 154-6.
19. Annandale T. An Operation for Displaced Semilunar Cartilage. *Br Med J.* 18 avr 1885;1(1268):779.
20. Watanabe M. [Present status and future of arthroscopy]. *Geka Chiryō.* janv 1972;26(1):73-7.

21. Krupkova O, Smolders L, Wuertz-Kozak K, Cook J, Pozzi A. The Pathobiology of the Meniscus: A Comparison Between the Human and Dog. *Front. Vet. Sci.* avril 2018;5(73): 1-15
22. Chantraine A. Knee joint in soccer players: osteoarthritis and axis deviation. *Med Sci Sports Exerc.* août 1985;17(4):434.
23. Faruch-Bilfeld M, Lapegue F, Chiavassa H, Sans N. Imagerie des pathologies ménisco-ligamentaires du genou. *J Radiol Diagn Interv.* août 2016;97(3):278-94.
24. Pauli C, Grogan SP, Patil S, Otsuki S, Hasegawa A, Koziol J, et al. Macroscopic and histopathologic analysis of human knee menisci in aging and osteoarthritis. *Osteoarthritis Cartilage.* sept 2011;19(9):1132-41.
25. Loeser RF. Aging and Osteoarthritis: The Role of Chondrocyte Senescence and Aging Changes in the Cartilage Matrix. *Osteoarthr Cartil OARS Osteoarthr Res Soc.* août 2009;17(8):971-9.
26. Loeser RF. Aging Processes and the Development of Osteoarthritis. *Curr Opin Rheumatol.* janv 2013;25(1):108-13.
27. Tuckman GA, Miller WJ, Remo JW, Fritts HM, Rozansky MI. Radial tears of the menisci: MR findings. *Am J Roentgenol.* août 1994;163(2):395-400.
28. Englund M. The role of the meniscus in osteoarthritis genesis. *Rheum Dis Clin North Am.* août 2008;34(3):573-9.
29. Anderson AF, Irrgang JJ, Dunn W, Beaufils P, Cohen M, Cole BJ, et al. Interobserver Reliability of the International Society of Arthroscopy, Knee Surgery and Orthopaedic Sports Medicine (ISAKOS) Classification of Meniscal Tears. *Am J Sports Med.* 1 mai 2011;39(5):926-32.
30. Irrgang JJ, Anderson AF, Boland AL, Harner CD, Neyret P, Richmond JC, et al. Responsiveness of the International Knee Documentation Committee Subjective Knee Form.

Am J Sports Med. oct 2006;34(10):1567-73.

31. Greis P, Bardana D, Holmstrom M, Burks R. Meniscal Injury: I. Basic Science and Evaluation. J Am Acad Orthop Surg. 1 mai 2002;10(3):168-76.

32. Metcalf MH, Barrett GR. Prospective Evaluation of 1485 Meniscal Tear Patterns in Patients with Stable Knees. Am J Sports Med. avr 2004;32(3):675-80.

33. Mordecai SC, Al-Hadithy N, Ware HE, Gupte CM. Treatment of meniscal tears: An evidence based approach. World J Orthop. 18 juill 2014;5(3):233-41.

34. Magee T, Shapiro M, Williams D. MR accuracy and arthroscopic incidence of meniscal radial tears. Skeletal Radiol. 1 déc 2002;31(12):686-9.

35. Singson RD, Feldman F, Staron R, Kiernan H. MR imaging of displaced bucket-handle tear of the medial meniscus. Am J Roentgenol. janv 1991;156(1):121-4.

36. Ruff C, Weingardt JP, Russ PD, Kilcoyne RF. MR imaging patterns of displaced meniscus injuries of the knee. Am J Roentgenol. janv 1998;170(1):63-7.

37. Thoreux P, Réty F, Nourissat G, Durand S, Bégue T, Masquelet A-C. Diagnostic préopératoire des anses de seau méniscales : valeur des critères cliniques, arthro-TDM et IRM. Rev Chir Orthopédique Réparatrice Appar Mot. oct 2005;91(7):649-57.

38. Horton LK, Jacobson JA, Lin J, Hayes CW. MR Imaging of Anterior Cruciate Ligament Reconstruction Graft. Am J Roentgenol. oct 2000;175(4):1091-7.

39. Rath E, Richmond J. The menisci: basic science and advances in treatment. Br J Sports Med. août 2000;34(4):252-7.

40. Drosos GI, Pozo JL. The causes and mechanisms of meniscal injuries in the sporting and non-sporting environment in an unselected population. The Knee. avr 2004;11(2):143-9.

41. Fowler PJ, Lubliner JA. The predictive value of five clinical signs in the evaluation of

meniscal pathology. *Arthrosc J Arthrosc Relat Surg.* sept 1989;5(3):184-6.

42. Malanga GA, Andrus S, Nadler SF, McLean J. Physical examination of the knee: A review of the original test description and scientific validity of common orthopedic tests. *Arch Phys Med Rehabil.* avr 2003;84(4):592-603.

43. Mackenzie R, Palmer CR, Lomas DJ, Dixon AK. Magnetic resonance imaging of the knee: Diagnostic performance statistics. *Clin Radiol.* avr 1996;51(4):251-7.

44. Mackenzie R, Dixon AK, Keene GS, Hollingworth W, Lomas DJ, Villar RN. Magnetic resonance imaging of the knee: Assessment of effectiveness. *Clin Radiol.* avr 1996;51(4):245-50.

45. Crues JV, Mink J, Levy TL, Lotysch M, Stoller DW. Meniscal tears of the knee: accuracy of MR imaging. *Radiology.* août 1987;164(2):445-8.

46. aragaglia PD. Les lésions traumatiques des ménisques du genou. *Corpus Médical - Faculté de Médecine de Grenoble* [En ligne]. 2003;257b. Disponible : <http://www-sante.ujf-grenoble.fr/SANTE/corpus/disciplines/ortho/trauma/257b/leconimprim.pdf>

47. Smillie IS. The current pattern of internal derangements of the knee joint relative to the menisci. *Clin Orthop.* avr 1967;51:117-22.

48. Watson-Jones R. The classic: « Fractures and Joint Injuries » by Sir Reginald Watson-Jones, taken from « Fractures and Joint Injuries, » by R. Watson-Jones, Vol. II, 4th ed., Baltimore, Williams and Wilkins Company, 1955. *Clin Orthop.* déc 1974;(105):4-10.

49. Beaufils P, Pujol N. Prise en charge des déchirures méniscales traumatiques et des lésions méniscales dégénératives. La préservation méniscale. *Rev Chir Orthopédique Traumatol.* déc 2017;103(8):S221-9.

50. Fairbank T. J. et al., Knee Joint Changes after Meniscectomy. *The Journal of Bone and Joint Surgery.* Nov. 1948;30B(4):664-7

51. Berthiaume M-J. Meniscal tear and extrusion are strongly associated with progression of symptomatic knee osteoarthritis as assessed by quantitative magnetic resonance imaging. *Ann Rheum Dis.* 1 avr 2005;64(4):556-63.
52. Englund M, Roos EM, Roos HP, Lohmander LS. Patient-relevant outcomes fourteen years after meniscectomy: influence of type of meniscal tear and size of resection. *Rheumatology.* 2001;40:631-639.
53. Djian P. La réparation méniscale chirurgicale : Alternative à la méniscectomie. La médecine du sport [En ligne]. 2014. Disponible : <https://www.lamedecinedusport.com/traumatologie/la-reparation-meniscale-chirurgicale-alternative-a-la-meniscectomie/?localisation=>
54. Prise en charge thérapeutique des lésions méniscales et des lésions isolées du ligament croisé antérieur du genou chez l'adulte. HAS/ Rev Chir Orthopédique Réparatrice Appar Mot. déc 2008;94(8):787-91.
55. Prise en charge thérapeutique des lésions méniscales et des lésions isolées du ligament croisé antérieur du genou chez l'adulte. HAS/ Rev Chir Orthopédique Réparatrice Appar Mot. déc 2008;94(8):787-91
56. Hutchinson ID, Rodeo SA, Perrone GS, Murray MM. Can Platelet-Rich Plasma Enhance Anterior Cruciate Ligament and Meniscal Repair? *J Knee Surg.* févr 2015;28(01):019-28.
57. Marion C. et al. Meniscal Pain: US Guided Meniscal Wall Infiltration Versus Partial Meniscectomy, a Comparative Study. *Int J Sports Exerc Med* 2018;4(2):086-9
58. Di Sante L. et al. Ultrasound guided injection of a painful knee osteoarthritis with medial meniscus extrusion: a case series study. *Muscles, Ligaments and Tendons Journal* 2017;7 (2):331-337
59. Higgins LD, Taylor MK, Park D, Ghodadra N, Marchant M, Pietrobon R, et al. Fiabilité et validité du questionnaire d'évaluation subjective du genou de l'IKDC. *J. Rhum.*

2007;74(12):1264-1269

60. Jensen MP, Karoly P. Self-report scales and procedures for assessing pain in adults. In: Turk DC, Melzack R, editors. Handbook of pain assessment. New York: The Guilford Press; 1992. p. 135-51.

61. ANAES. Services des recommandations et références professionnelles. Évaluation et suivi de la douleur chronique chez l'adulte en médecine ambulatoire. Février 1999.

Annexes

Annexe 1, Sensibilité et spécificité des manoeuvres cliniques méniscales

	Sensibilité (%)	Spécificité (%)
Palpation de l'interligne (pathologie méniscale)	55 à 85	29 à 67
Manœuvre de Mc Murray	16 à 58	77 à 98
Grinding test	13 à 16	80 à 90
Signe de Lachman	95 à 99	
Manœuvre de Smillie	39 %	

Source : Lequesne M, Richette P. Examen physique du genou non traumatique. Rev Rhum. juin 2006;73(6):561-5.

Annexe 2, Facteurs pronostiques d'arthrose secondaire après méniscectomie.

Table 1 Factors influencing the risk of developing arthritis following meniscectomy

Compartment involved	Greater risk with lateral meniscectomy
Volume of resection	Greater risk with larger resection volume
Orientation of tear	Greater risk with radial tear - destroys hoops tress function
Associated conditions	Greater risk with pre-existing chondral damage Greater risk with ACL insufficiency
Knee alignment	Varus malalignment → greater medial compartment load Valgus malalignment → great lateral compartment load
Body habitus	Greater risk for larger BMI
Patient age	Greater risk over 40-year-old
Activity level	Greater risk with lower preoperative activity level

BMI: Body mass index.

Source : Mordecai SC, Al-Hadithy N, Ware HE, Gupte CM. Treatment of meniscal tears: An evidence based approach. World J Orthop. 18 juill 2014;5(3):233-41.

Questionnaire téléphonique patients

1. Avant infiltration :

- a. Avez-vous eu une IRM avant l'infiltration ? Montrait-elle la présence d'une fissure méniscale ?
- b. Depuis combien de temps évolu(ai)ent vos douleurs du genou ?
- c. Quels traitements aviez-vous déjà essayés : Médicaments, kinésithérapie, autres infiltrations, semelles...

2. Efficacité de l'infiltration sur la douleur

- a. A combien évaluez-vous votre douleur entre 0 et 10 (0 = absence de douleur, 10 = maximum) :
 - i. Avant infiltration
 - ii. 6 semaines après infiltration
 - iii. Actuellement (au moment du recueil) ?
- b. Diriez-vous que le soulagement a été : complet / partiel / nul ?
- c. Quels antalgiques consommiez-vous :
 - i. Avant infiltration ?
 - ii. 6 semaines après ?
 - iii. Actuellement (au moment du recueil) ?

3. Efficacité sur le plan fonctionnel :

- a. L'infiltration vous a-t-elle permis de récupérer une flexion complète du genou ?
- b. Quelle(s) sport(s) pratiqu(i)ez-vous :
 - i. Avant infiltration ?
 - ii. 6 semaines après ?
- c. Estimez-vous que la reprise a été : complète / partielle / inchangée
- d. Quelle a été d'après vous la durée de l'effet de l'infiltration ?
- e. Quel était votre objectif prioritaire quant à cette infiltration ? A-t-il été atteint à 6 mois ?
- f. Recommanderiez-vous cette procédure ? oui/non

4. Tolérance

- a. Y a-t-il eu des complications au décours de cette infiltration ?
- b. A combien estimez-vous la douleur pendant le geste (entre 0 et 10) ?

5. Avez-vous eu d'autres prises en charges depuis : Kinésithérapie / infiltrations (intra articulaire, visco-supplémentation...) / chirurgie ?

6. Caractéristiques cliniques de la population : Quels sont :

- a. Votre âge,
- b. Votre poids et votre taille ?

Annexe 4, analyse de l'EN/10 avant infiltration, en fonction de l'IMC

EN /10 avant infiltration selon l'IMC (kg/m ²)			
IMC (kg/m²)	< 25	25 - 30	> 30
Nb. d'observations	10	19	6
Moyenne	7,750	6,395	7,000
Variance (n-1)	1,125	3,155	1,600
Ecart-type (n-1)	1,061	1,776	1,265
Borne inf. de la moyenne (95%)	6,991	5,539	5,673
Borne sup. de la moyenne (95%)	8,509	7,251	8,327

Annexe 5, analyse de l'EN/10, en fonction de l'âge

EN /10 avant infiltration selon l'âge			
âge	< 50 ans	50 – 60 ans	> 60 ans
Nb. d'observations	9	14	12
Moyenne	6,722	7,464	6,333
Variance (n-1)	3,069	1,633	2,970
Ecart-type (n-1)	1,752	1,278	1,723
Borne inf. de la moyenne (95%)	5,376	6,726	5,238
Borne sup. de la moyenne (95%)	8,069	8,202	7,428

Annexe 6, Test de Wilcoxon des rangs signés / Test unilatéral à droite

V	496
V (normalisé)	4,865
Espérance	248,000
Variance (V)	2598,125
p-value (unilatérale)	< 0,0001
alpha	0,05

Catégories	Effectifs par modalités (fréquence, %)	
	Avant infiltration	Après infiltration
0 (pas d'activité physique)	22 (62.9%)	4 (11.4%)
1 (marche / activité physique douce)	8 (22.9%)	7 (20.0%)
2 (sport en décharge)	3 (8.6%)	9 (25.7%)
3 (sports en charge dans l'axe)	0 (0.0%)	7 (20.0%)
4 (sports pivot)	2 (5.7%)	5 (14.3%)
5 (sports pivot contact)	0 (0.0%)	3 (8.6%)

Résumé

Evaluation clinique de l'efficacité des infiltrations échoguidées du mur méniscal.

Résumé (français) :

Introduction : Le syndrome méniscal est un motif très fréquent de gonalgie. Les infiltrations échoguidées du mur méniscal ont montré des résultats encourageants, mais elles restent peu proposées comme traitement médical symptomatique. Nous avons réalisé une étude clinique ouverte, rétrospective et monocentrique pour évaluer l'efficacité et la sécurité de ces infiltrations.

Méthodes : La population était constituée de 35 patients consécutifs ayant reçu une infiltration du mur méniscal entre le 01/01/17 et le 31/10/18 à l'hôpital Sainte Marguerite (APHM). Le critère de jugement principal était l'efficacité de l'infiltration sur la douleur, par comparaison de l'échelle numérique de la douleur entre 0 et 10 (EN /10) avant infiltration et 6 semaines après, recueillie par questionnaire téléphonique. Les critères de jugement secondaires étaient la reprise d'activité physique, la récupération des amplitudes du genou, la douleur per-infiltration et la survenue de complications. **Résultats** : On a relevé une efficacité statistiquement significative de l'infiltration du mur méniscal sur la douleur, avec une EN /10 moyenne de 6.9 (+/-1.6) avant infiltration descendue à 2.2 (+/-2.5) après infiltration, $p < 0.0001$. On a également retrouvé un impact positif de l'infiltration sur la fonction (augmentation globale de la pratique sportive et des amplitudes articulaires), sans effet indésirable grave recensé. **Conclusion** : Cette infiltration apparaît efficace et intéressante comme traitement médical symptomatique de première intention pour les patients souffrant de syndrome méniscal, non compliqué de blocage articulaire.

Mots clés (français) : Syndrome méniscal ; Périméniscite ; Ménisque ; Infiltration ; Genou ; Corticoïdes

Titre en anglais : Clinical evaluation of efficiency of ultrasound guided meniscal wall steroid injections.

Abstract (english):

Introduction: The meniscal syndrome is a very common cause of gonalgia. Ultrasound (US)-guided injections of the meniscal wall have shown good results, but they still remain poorly prescribed as symptomatic medical treatment. We conducted an open, retrospective and monocentric clinical study to evaluate the efficiency and safety of these injections. **Methods**: the population consisted in 35 consecutive patients who had a US-guided injection of the meniscal wall between the 01/01/2017 and 10/31/2018 at Sainte Marguerite Hospital (APHM). The primary outcome was the effectiveness of infiltration on pain by comparison of the verbal 11-point Box Scale (Verbal BS-11) before and 6 weeks after infiltration (collected by phone questionnaire). Secondary outcomes were physical activity recovery, improve of knee flexion, occurrence of complications and pain felt during the injection. **Results**: A statistically significant efficiency on pain was found, with an average of Verbal BS-11 of 6.9 (+/- 1.6) before, lowered to 2.2 (+/-2.5) after infiltration, $p < 0.0001$. We also found a positive impact of the infiltration on the function (increase of the sport practice and the range of motion), without serious undesirable effect identified. **Conclusion**: This infiltration appears effective and interesting as first-line symptomatic medical treatment, for patients suffering from uncomplicated meniscal syndrome.

Keywords : Meniscal Syndrome ; Perimeniscitis ; Meniscus ; Injections ; Knee ; Corticosteroids

Université Paris Descartes
Faculté de Médecine Paris Descartes
15, rue de l'École de Médecine
75270 Paris cedex 06