



**HAL**  
open science

# Apport de l'IRM dynamique dans la nature de la prise en charge chirurgicale des prolapsus génitaux avec signes cliniques d'atteinte du compartiment postérieur

Marine Commissaire

## ► To cite this version:

Marine Commissaire. Apport de l'IRM dynamique dans la nature de la prise en charge chirurgicale des prolapsus génitaux avec signes cliniques d'atteinte du compartiment postérieur. Médecine humaine et pathologie. 2019. dumas-03129889

**HAL Id: dumas-03129889**

**<https://dumas.ccsd.cnrs.fr/dumas-03129889>**

Submitted on 3 Feb 2021

**HAL** is a multi-disciplinary open access archive for the deposit and dissemination of scientific research documents, whether they are published or not. The documents may come from teaching and research institutions in France or abroad, or from public or private research centers.

L'archive ouverte pluridisciplinaire **HAL**, est destinée au dépôt et à la diffusion de documents scientifiques de niveau recherche, publiés ou non, émanant des établissements d'enseignement et de recherche français ou étrangers, des laboratoires publics ou privés.



Distributed under a Creative Commons Attribution - NonCommercial - NoDerivatives 4.0 International License

## AVERTISSEMENT

Cette thèse d'exercice est le fruit d'un travail approuvé par le jury de soutenance et réalisé dans le but d'obtenir le diplôme d'Etat de docteur en médecine. Ce document est mis à disposition de l'ensemble de la communauté universitaire élargie.

Il est soumis à la propriété intellectuelle de l'auteur. Ceci implique une obligation de citation et de référencement lors de l'utilisation de ce document.

D'autre part, toute contrefaçon, plagiat, reproduction illicite encourt toute poursuite pénale.

*Code de la Propriété Intellectuelle. Articles L 122.4*

*Code de la Propriété Intellectuelle. Articles L 335.2-L 335.10*

UNIVERSITÉ PARIS DESCARTES  
Faculté de Médecine PARIS DESCARTES

Année 2019

N° 151

THÈSE  
POUR LE DIPLÔME D'ÉTAT  
DE  
DOCTEUR EN MÉDECINE

Apport de l'IRM dynamique dans la nature  
de la prise en charge chirurgicale des prolapsus génitaux  
avec signes cliniques d'atteinte du compartiment postérieur

Présentée et soutenue publiquement  
le 1<sup>er</sup> octobre 2019

Par

**Marine COMMISSAIRE**

Née le 28 décembre 1988 à Paris (75)

Dirigée par Mme Le Docteur Christine Louis-Sylvestre, PH

Jury :

M. Le Professeur MartinKoskas, PU-PH ..... Président

M. Le Professeur Xavier Deffieux, PU-PH

M. Le Professeur Marc Bazot, PU-PH

M. Le Docteur Bruno Renevier, PH

# Remerciements

A Monsieur le Professeur Martin Koskas, de la Faculté de Médecine de Bichat, Paris, qui nous fait l'honneur de présider ce jury de thèse.

A Madame le Docteur Christine Louis Sylvestre, chef du service de Chirurgie Gynécologique de l'Institut Mutualiste Montsouris, Paris, qui m'a permis d'entreprendre ce travail et de le mener à bien.

A Monsieur le Professeur Marc Bazot, radiologue au C.H.U de Tenon, Paris, et à Monsieur le Professeur Xavier Deffieux, gynécologue-obstétricien au C.H.U Antoine Béchère, Clamart, pour leur bienveillance et leur participation à ce jury.

A Monsieur le Docteur Bruno Renevier, chef de service de Gynécologie Obstétrique de l'Hôpital Intercommunal de Montreuil, qui a su m'épauler depuis le tout premier jour d'internat.

A Madame le Docteur Corinne Bordonné, radiologue, et Madame Anne Perozziello, statisticienne, pour leur aide précieuse dans ce travail.

A Mme le Docteur Véronique Cayol ainsi qu'aux équipes des services de Gynécologie Obstétrique de l'Institut Mutualiste Montsouris à Paris et de la clinique Conti à L'Isle-Adam, pour leur gentillesse et leurs encouragements.

A mes parents, soutien inconditionnel.

A ma famille, pour leur affection et les moments de détente - pensée particulière pour mon frère Elliott et mes cousins Laure et Alexis.

A mes amis, qui ont su m'aider à garder pied durant ces longues études, surtout les Claires, Julie, Julien, Maï et Sarah-Laure.

Et à Mathias, pour sa patience, son écoute et sa confiance, dans les moments où le doute se manifestait.

# Table des matières

<b>Remerciements</b>	<b>2</b>
<b>Liste des Tables et Figures</b>	<b>6</b>
<b>Liste des Annexes</b>	<b>7</b>
<b>Introduction</b>	<b>10</b>
<b>Première partie : Anatomie, définitions, épidémiologie et physiopathologie des prolapsus génitaux</b>	<b>13</b>
<b>Chapitre 1 : Anatomie du pelvis humain moderne</b>	<b>14</b>
1.1. Le bassin humain osseux	14
1.1.1. Les modifications squelettiques engendrées par la bipédie	14
1.1.2. Le bassin osseux	15
1.2. Disposition des viscères dans l'enceinte pelvienne	15
1.3. Les moyens de suspension, de soutènement et de cohésion des organes pelviens	16
1.3.1. Le plancher pelvien	16
1.3.2. Le périnée	18
1.3.3. Fascias et ligaments	19
1.3.4. Les niveaux de suspension	20
<b>Chapitre 2 : Conséquences stato-dynamiques de l'anatomie fonctionnelle</b>	<b>23</b>
2.1. Contraintes mécaniques pelviennes	23
2.2. Au cours de l'effort de poussée	23
2.3. Au cours de l'effort de retenue	24
<b>Chapitre 3 : Définitions et épidémiologie</b>	<b>25</b>
3.1. Définitions des différents types prolapsus	25
3.2. Prévalence	26
<b>Chapitre 4 : Facteurs de risque de prolapsus génitaux</b>	<b>27</b>
4.1. Age	27
4.2. Facteurs de risques obstétricaux	27
4.2.1. La parité	27
4.2.2. La grossesse	28
4.2.3. La voie d'accouchement	28
4.2.4. Physiopathologie des mécanismes pendant l'accouchement	29
4.3. Autres : ethnicité, hyperpression abdominale et iatrogénie	30
<b>Deuxième partie : Explorations pelvi-périnéales d'un prolapsus génital avant prise en charge chirurgicale</b>	<b>32</b>
<b>Chapitre 1 : Explorations cliniques</b>	<b>32</b>
1.1. L'interrogatoire	32
1.2. Examen clinique	34

<b>Chapitre 2 : Explorations para-cliniques</b>	<b>36</b>
2.1. Le colpocystogramme et la Colpocystodéfécographie	36
2.1.1 Le colpocystogramme	36
2.1.2. La colpocystodéfécographie	37
a. Protocole	37
b. Méthodes de mesure	38
c. Résultats de la défécographie	38
d. Forces et limites	39
2.2. L'IRM dynamique	40
2.2.1 Protocole	40
2.2.2 Méthodes de mesure	42
2.2.3. Résultats pathologiques en IRMd	45
2.3. Comparaison entre IRM dynamique et colpocystodéfécographie	46
2.4. L'échographie périnéale	48
2.4.1. Protocole	48
2.4.2. Mesures	49
2.4.3. Forces et limites	49
<b>Troisième partie : Apport de l'IRM dynamique dans la nature de la prise en charge chirurgicale des prolapsus avec signes cliniques d'atteinte du compartiment postérieur : une étude de cohorte rétrospective</b>	<b>51</b>
<b>Matériels et Méthodes</b>	<b>51</b>
Contexte et population étudiée	51
Objectif	52
Evaluation clinique	52
Protocole d'IRM dynamique	53
Interprétation de l'IRM dynamique	54
Prise de décision et critère de jugement principal	54
Analyses statistiques	55
<b>Résultats</b>	<b>55</b>
<b>4eme partie : Discussion</b>	<b>58</b>
<b>Conclusion</b>	<b>62</b>
<b>Tables et Figures</b>	<b>63</b>
<b>Bibliographie</b>	<b>70</b>
<b>Annexes</b>	<b>80</b>



## Liste des Tables et Figures

---

**Table 1.** Caractéristiques générales de la population

**Table 2.** Signes fonctionnels avant la chirurgie

**Table 3.** Evaluation clinique et par IRM dynamique

**Table 4.** Apports diagnostiques de l'IRM - résultats descriptifs

**Table 5.** Résumé des patientes pour lesquelles l'IRM a conduit à un changement de technique chirurgicale

**Table 6.** Impact de l'IRM sur la décision chirurgicale

**Figure 1.** Muscles du plancher pelvien. *D'après l'EMC*

**Figure 2.** Images du diaphragme pelvien, montrant les muscles ilio-coccygiens et pubo-rectaux. *Selon Salvador et al. 2019*

**Figure 3.** Périnée uro-génital. *D'après l'EMC*

**Figure 4.** Disposition des viscères et connexions fascia pelvien/arcs tendineux. *D'après l'EMC*

**Figure 5.** Trois niveaux selon Delancey. *D'après l'EMC*

**Figure 6.** Concernant le compartiment postérieur, diagramme en barres illustrant le nombre de patientes pour lesquelles le diagnostic a été posé uniquement par l'IRM, le diagnostic a été corrigé par l'IRM, le diagnostic a été éliminé par IRM.

**Figure 7.** Diagramme en barres illustrant le nombre de patientes pour lesquelles le diagnostic a été soit posé uniquement par l'IRM, ou éliminé par IRM ou mieux défini par l'IRM pour les trois compartiments.



# Liste des Annexes

---

**Annexe 1.** Statique et conformation pelvienne d'un pongidé (chimpanzé) comparées à celle de l'homme. *D'après Villet et al. 1995*

**Annexe 2.** Anatomie du périnée murin avec et sans prolapsus pelvien. *Selon Yiou et Delmas, 2005*

**Annexe 3.** Questionnaire standardisé sur l'impact des troubles de la statique pelvienne, version courte - PFIQ-7

**Annexe 4.** Questionnaire standardisé sur les troubles de la statique pelvienne, version courte - PFDI-20

**Annexes 5.** Classifications cliniques du prolapsus génital :

**5.1.** Classification de Baden et Walker, 1972.

**5.2.** Classification POP-Q de l'ICS. *Selon Bump et al. 1996*

**Annexes 6.** Clichés de Colpocystodéfécographie normaux et pathologiques

**6.1.** Phases normales de la colpocystodéfécographie *D'après Lapray et al. 2009*

**6.2.** Colpocystodéfécographie. Mesures de référence au repos, après opacification ano-rectale. *D'après Maglinte and Bartram, 2007*

**6.3.** Colpocystodéfécographie. Deuxième temps : défécographie, chez une patiente atteinte d'un prolapsus multi-segmentaire. *D'après Lapray et al. 2009*

**6.4.** Analyse d'une intussusception chez une patiente de 55 ans en colpocystodéfécographie. *D'après Maglinte and Bartram, 2007*

**Annexe 7.** Visualisation sub-optimale sans opacification. *Selon Pannu 2003*

**Annexes 8.** Comparaison de séquences d'IRM. *Selon Hetch et al. 2008*

**8.1.** Comparaison des séquences IRM HASTE et trueFISP en coupe sagittale médiane dans l'évaluation d'un prolapsus multi-compartmentaire

**8.2.** Comparaison des séquences IRM HASTE et trueFISP en coupe sagittale médiane dans l'évaluation d'un prolapsus multi-compartmentaire

**8.3.** Comparaison des séquences IRM HASTE et trueFISP en coupe sagittale médiane dans l'évaluation d'un prolapsus multi-compartmentaire

**Annexes 9.** Les différentes lignes de mesure en IRM dynamique

**9.1.** Ligne pubo-coccygienne (PCL). *Selon Salvador et al. 2019*

**9.2.** Lignes H et M. *Selon Salvador et al. 2019*

**9.3.** Différentes lignes de références en IRM dynamique. *D'après Cimsit et al. 2016*

**Annexes 10.** Clichés d'IRM dynamique sans prolapsus

**10.1.** Anatomie normale d'un pelvis féminin. *Selon Salvador et al. 2019*

**10.2.** Patiente sans prolapsus. *Selon Comiter et al. 1999*

**10.3.** Patiente sans prolapsus. *D'après Cimsit et al. 2016*

**Annexes 11.** Clichés d'IRM dynamique avec prolapsus

**1. Atteintes des compartiments antérieur et moyen**

**11.1.1.** Cystocèle modérée. *Selon Salvador et al. 2019*

**11.1.2.** Hystérocèle. *Selon Salvador et al. 2019*

**2. Atteintes du compartiment postérieur**

**11.2.1.** Petites rectocèles. *Selon Salvador et al. 2019*

**11.2.2.** Rectocèle antérieure modérée. *Selon Salvador et al. 2019*

**11.2.3.** Prolapsus rectal avec hystérocèle modérée et élytrocèle. *Selon Salvador et al. 2019*

**11.2.3.** Prolapsus rectal extériorisé. *Selon Bordonne et al. 2017*

**11.2.4.** Elytrocèle avec prolapsus du fond vaginal et intussusception rectale. *Selon Salvador et al. 2019*

**11.2.5.** Entéroçèle importante. *Selon Comiter et al. 1999*

### 3. Prolapsus multi-segmentaires

**11.3.1.** Prolapsus cervical, cystocèle, entéroçèle et périnée descendant. *Selon Pannu 2003*

**11.3.2.** Périnée descendant avec prolapsus des trois compartiments et rectocèle antérieure. *Selon Salvador et al. 2019*

**11.3.3.** Cystocèle, entéroçèle et rectocèle. *Selon Pannu 2003*

**11.3.4.** Compétition entre cystocèle et hystéroçèle. *Selon Lapray et al. 2009*



## Introduction

---

Les dysfonctions du plancher pelvien sont une pathologie complexe comprenant les prolapsus génitaux (POP), les troubles de la défécation, et l'incontinence urinaire et fécale. Le prolapsus génital de la femme peut se définir comme une hernie du plancher pelvien dans laquelle s'engagent un ou plusieurs éléments du contenu abdomino-pelvien. Les compartiments pelviens antérieurs (vésicaux), moyen (utérus ou fond vaginal) et postérieur (rectum, cul-de-sac de Douglas et son contenu) peuvent être intéressés. La protrusion vaginale est consécutive à un défaut de suspension ou de soutènement d'une des parois vaginales. C'est une pathologie complexe et multifactorielle fréquente pouvant retentir de manière importante sur l'estime de soi et la qualité de vie [1-2]. 10 à 20% des patientes atteintes seront opérées [3] ; la nécessité d'une reprise chirurgicale à distance est estimée à 29% toutes techniques chirurgicales confondues [4-6]. L'abord chirurgical et le succès de la prise en charge sont conditionnés par l'identification en amont de tous les compartiments impliqués dans le POP et par une stadification précise et fiable de la sévérité de l'atteinte [3-4 ; 7-8] : une atteinte non diagnostiquée d'un des compartiments peut être exacerbée par une réparation incomplète [5]. La première étape de l'évaluation d'un POP est clinique. L'utilisation généralisée des classifications de Baden and Walker et de celle de l'International Continence Society ICS avec le Pelvic Organe Prolapse Questionnaire POP-Q [7 ; 9] a homogénéisé et facilité le diagnostic du POP [8 ; 10]. Cependant, du fait de la complexité de l'anatomie statique et fonctionnelle du plancher pelvien, cette évaluation clinique a ses limites. Elle est rendue difficile par la coexistence fréquente d'atteintes de différents compartiments pouvant entrer en compétition les uns avec les autres, elle peut être incomplète, sous-estimer le nombre de compartiments impliqués ou la gravité de l'atteinte [11], et ceci plus particulièrement pour le compartiment postérieur [12]. En effet, le diagnostic clinique d'élytrocèle est souvent méconnu et quand réalisé, la distinction entre une élytrocèle, et une rectocèle est souvent compliquée même pour

un clinicien entraîné [13] ; le diagnostic du caractère rétionniste de l'élytrocèle se fait surtout en imagerie. Or la méconnaissance de l'un des éléments peut conduire à une récurrence du POP après chirurgie voire à une reprise chirurgicale [8 ; 13-14]. Cela a entraîné le développement d'exams para-cliniques pour aider au diagnostic précis [15]. Décrite dans les années 1960, la colpocystodéfécographie (CCD) est la première imagerie à avoir été utilisée. Le mauvais contraste tissulaire au prix d'un examen long et irradiant ont poussé la communauté scientifique à développer d'autres techniques telles l'échographie transpérinéale et l'IRM dynamique (IRMd). Les progrès technologiques en IRM permettent aujourd'hui l'évaluation dynamique fiable, rapide et simultanée de tous les compartiments pelviens avec un bon contraste tissulaire et un champ de vue large, sans aucune irradiation. Il est aujourd'hui recommandé de réaliser un complément d'investigations par IRMd en cas de signes cliniques d'obstruction rectale, de rectocèle ou d'entérocele constatées cliniquement et d'anisme [16], c'est-à-dire en cas de signes d'atteinte du compartiment postérieur. Devant les contraintes médico-légales et financières croissantes, il devient nécessaire de prouver l'efficacité de ces mesures diagnostiques. Le but de ce travail est d'évaluer l'apport de l'IRM dynamique dans la nature de la prise en charge chirurgicale des prolapsus avec signes cliniques d'atteinte du compartiment postérieur.



# **Première partie : Anatomie, définitions, épidémiologie et physiopathologie des prolapsus génitaux**

Ce travail portant sur l'apport d'un examen d'imagerie dans la prise en charge chirurgicale d'une pathologie organique fonctionnelle, il est essentiel d'avoir une vision précise de l'anatomie régionale normale et pathologique ainsi que des mécanismes étiologiques.

Cette première partie descriptive est largement inspirée des différents ouvrages cités ci-après :

- Kamina P, Précis d'anatomie clinique Paris: Maloine 2005 [17] ;
- Villet R, Buzelin J.H, Hazorthés F, Les troubles de la statique pelvi-périnéale de la femme. Paris : Vigot 1995 [18];
- Kamina P, Richer J-P, Scépi M, Faure J-P, Demondion X. Anatomie clinique de l'appareil génital féminin. *Encycl. Méd. Chir., Gynécologie*, 10-A-10, 2003:1-28 [19];
- Fattouh B, Cayrac M, Letouzey V, Masia F, Mousty E, Marès P, Prudhomme M, de Tayrac R. Anatomie fonctionnelle du plancher pelvien. *Encycl. Méd. Chir., Gynécologie*, 15-A-10 2014;9(4):1-18 [20] ;
- Giraudet G, Lucot J-P, Quinton J-F, Cosson M. Prolapsus génitaux. *Encycl. Méd. Chir., Gynécologie*, 290-A-10, 2015;11(4):1-17 [21].

# Chapitre 1 : Anatomie du pelvis humain moderne

Des troubles de la statique pelvienne sont décrits chez la plupart des espèces mammifères quadrupèdes (de la souris aux grands singes, en passant par la brebis) [2 ; 22]. Plusieurs hypothèses étiologiques ont été avancées, de la mise à bas difficile à la constipation chronique [23], suggérant que l'origine et la nature des dégradations musculo-aponévrotiques pelvi-périnéales à l'origine de cette pathologie sont proches de celles qui affectent l'homme [2 ; 24]. La fréquence nettement moins importante de ces troubles dans le règne animal peut être expliquée par la position horizontale de la quasi totalité des mammifères : en effet, la pression exercée par les viscères pelviens sur les muscles périnéaux s'en trouve diminuée, protégeant ainsi le plancher pelvien [25].

L'étude de larges cohortes de patientes humaines, pendant l'accouchement ou en dehors, est limitée par des considérations éthiques. De ce fait, l'étude comparative de la région périnéo-pelvienne des différents mammifères - quadrupèdes ou non - permet d'apporter un éclairage différent sur la physiopathologie du prolapsus [24 ; 26].

## 1.1. Le bassin humain osseux

### 1.1.1. Les modifications squelettiques engendrées par la bipédie

La position érigée associée à la locomotion strictement bipède de l'être humain a entraîné des conséquences structurales sur le squelette, l'appareil musculaire caudal, et l'organisation viscérale (Annexe 1). Cette évolution résulte d'un compromis entre deux impératifs biologiques contradictoires : soutenir le tronc et le rachis tout en permettant l'accouchement d'un fœtus dont la tête se développe de plus en plus au fil du temps. L'élargissement du bassin consécutif à ces modifications est probablement à l'origine de l'apparition des prolapsus génitaux [18 ; 21].



### 1.1.2. Le bassin osseux

Le bassin osseux humain a largement évolué depuis celui des mammifères quadrupèdes. En effet, chez ces derniers, il est difficile de qualifier « d'excavation pelvienne » leur « passage pelvien », toujours cylindrique ou tronconique, avec un grand axe horizontal en position quadrupède, sans défilé ni détroit, malgré d'importantes variations selon les espèces [25] (Annexe 2).

Le bassin osseux est devenu chez l'être humain une filière parcourue de détroits :

- le cadre osseux est constitué de deux os coxaux, du sacrum et du coccyx ;
- Ces os sont articulés au niveau de la symphyse pubienne, des articulations sacro-iliaques et des articulations sacro-coccygiennes. Ces dernières sont quasi immobiles.
- Le détroit supérieur divise le bassin en deux parties : grand bassin et petit bassin. Le grand bassin, ou pelvis major, constitué des fosses iliaques et des ailes du sacrum, forme une cavité large, évasée latéralement, qui fait partie intégrante de la cavité abdominale. Il contient les viscères digestifs. Le petit bassin, ou pelvis minor, forme une cavité étroite dont la limite inférieure est partiellement fermée par le diaphragme pelvien et le périnée. Il contient les organes génitaux, le bas appareil urinaire, le rectum et le canal anal.

### 1.2. Disposition des viscères dans l'enceinte pelvienne

En station érigée, les viscères pelviens, situés dans l'axe sagittal du pelvis, sont disposés en marches d'escalier : le rectum repose sur le ligament ano-coccygien et le coccyx, maintenus par la partie externe du muscle élévateur de l'anus ; le col utérin et le vagin s'appuient sur le rectum, le col étant perpendiculaire à la paroi postérieure du vagin ; le corps utérin, qui forme habituellement avec le col un angle de flexion d'environ 100°, repose sur la vessie qui est soutenue par le vagin, lui-même soutenu par le périnée anal .

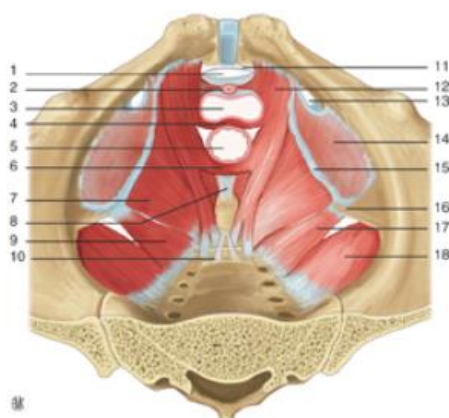
Le vagin et les paramètres constituent la structure fondamentale centrale de la statique des viscères pelviens. La partie interne des muscles éleveurs de l'anus constitue la partie dynamique de soutènement des viscères.

### 1.3. Les moyens de suspension, de soutènement et de cohésion des organes pelviens

#### 1.3.1. Le plancher pelvien

L'excavation pelvienne est fermée par un « hamac » musculaire : ce plancher pelvien est constitué par le muscle piriforme, le muscle obturateur interne, le muscle éleveur de l'anus et le muscle ischio-coccygien. Ces deux derniers forment le diaphragme pelvien à proprement parler, séparant la cavité pelvienne du périnée. Ce diaphragme présente sagittalement deux hiatus : le hiatus uro-génital en avant, contenant urètre et vagin ; le hiatus anal en arrière, contenant la jonction ano-rectale. La figure 1 ci-dessous présente l'anatomie des muscles du plancher pelvien.

**Figure 1. Muscles du plancher pelvien. D'après l'EMC**



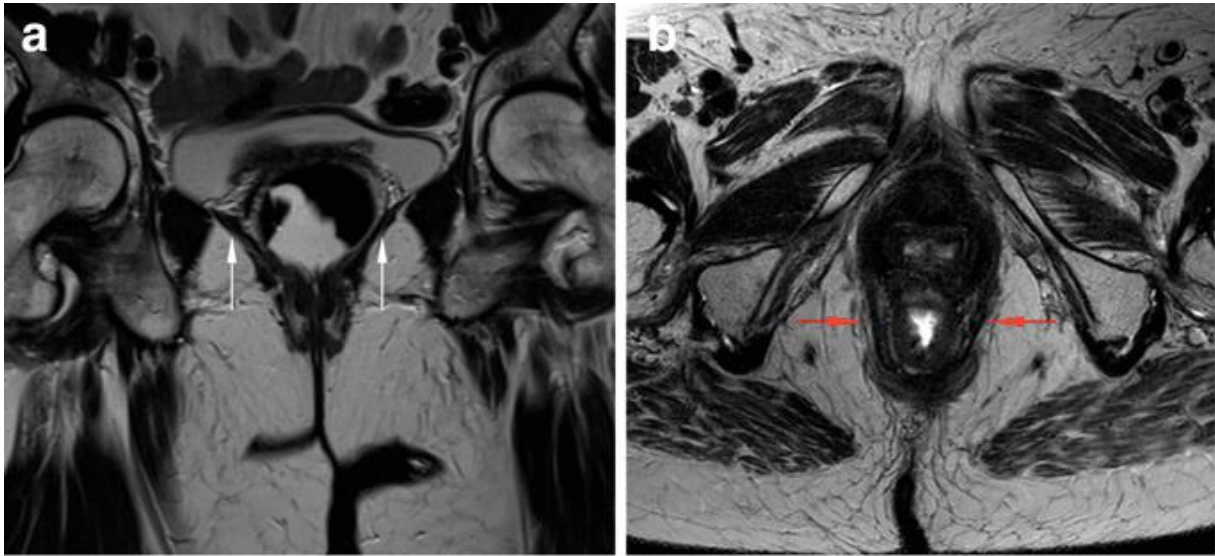
1 - Hiatus infra-pubien ; 2 - urètre ; 3 - vagin ; 4 - muscle pubo-vaginal ; 5 - rectum ; 6 - faisceau pubo-rectal ; 7 - muscle ilio-coccygien ; 8 - ligament ano-coccygien ; 9 - faisceau coccygien ; 10 - ligament sacro-coccygien ventral ; 11 - ligament arqué du pubis ; 12 - muscle pubo-coccygien ; 13 - canal obturateur ; 14 - muscle obturateur interne recouvert par son fascia ; 15 - arc tendineux du muscle éleveur de l'anus ; 16 - épine ischiatique ; 17 - muscle coccygien ; 18 - muscle piriforme

Le muscle éleveur de l'anus (aussi appelé levator ani ou releveur de l'anus) est le principal muscle de ce diaphragme. Il contient trois faisceaux principaux : pubo-viscéral (dont le pubo-périnéal, pubo-vaginal et pubo-anal), pubo-rectal et ilio-coccygien.

- Les faisceaux pubo-viscéral et pubo-rectal s'insèrent sous la symphyse pubienne et sont situés latéralement à l'urètre, au vagin et au rectum. Le muscle pubo-viscéral échange des fibres avec le vagin, le centre tendineux du périnée et le rectum. Il détermine le hiatus uro-génital qui permet l'abouchement à la vulve de l'urètre et du vagin. Les fibres du faisceau pubo-rectal encadrent le rectum par l'arrière pour former comme une sangle : elles permettent lors de leur contraction l'ascension du rectum, du vagin et de l'urètre.
- Le muscle ischio-coccygien s'insère sur l'épine sciatique et s'étend jusqu'au coccyx et aux premières pièces sacrées. Il est recouvert par le ligament sacro-épineux sur sa partie inférieure, avec lequel il se confond.
- Le faisceau ilio-coccygien est décrit en détails ci-après. Il constitue le plateau levatorien sur lequel les organes pelviens s'appuient lors des efforts de poussée. Physiologiquement horizontal, ce plateau se verticaliserait en cas d'affaiblissement musculaire, favorisant ainsi la survenue d'un prolapsus par élargissement du hiatus uro-génital.

Le muscle élévateur de l'anus est très bien décrit en IRM sur des cadavres humains [27] mais aussi sur des êtres humains vivants [28], comme visualisé sur la figure 2. Le faisceau ilio-coccygien, plus fin et plus dorsal/caudal sur les coupes coronales et sagittales, a une forme de dôme à convexité crâniale et médiale en coupe coronale [29]. Le faisceau pubo-rectal quant à lui est plus inférieur et épais (en moyenne, 4,9 et 6,5mm) ; il est fréquemment noté une asymétrie d'épaisseur en faveur du côté gauche, probablement en lien avec des considérations techniques [28].

**Figure 2. Images du diaphragme pelvien**, montrant les muscles ilio-coccygiens (*flèches blanches*) et pubo-rectaux (*flèches rouges*) normaux. Séquences d'IRM T2-TSE, coupes coronale (a) et axiale (b). Selon Salvador et al. 2019 [30]

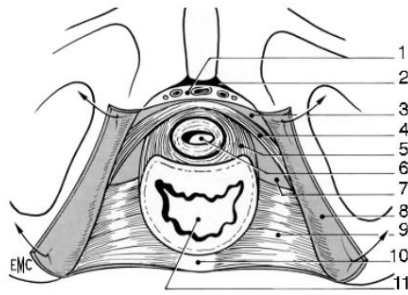


### 1.3.2. Le périnée

Le périnée est situé en dessous du plan des muscles releveurs. Il correspond à l'ensemble des parties molles situées au-dessous du diaphragme pelvien, fermant l'excavation pelvienne. Il est divisé en deux régions triangulaires par la ligne bi-tubérositaire : le périnée uro-génital en avant, et le périnée anal en arrière. Entre ces deux régions périnéales se trouve, sur la ligne médiane, sous la peau, le centre tendineux du périnée : c'est une formation fibro-musculaire qui donne insertion à de nombreux muscles périnéaux et aux muscles pubo-vaginaux.

Le périnée uro-génital comprend deux plans musculaires (figure 3) : superficiel et profond. Le plan profond est constitué du muscle transverse profond (tendu de la branche de l'ischion au vagin et au centre tendineux du périnée) et du muscle sphincter externe de l'urètre. Le plan superficiel comprend les muscles ischio-caverneux, bulbo-spongieux et transverses superficiels (inconstants) ainsi que le sphincter anal externe, les bulbes vestibulaires de part et d'autre du vagin et les corps caverneux clitoridiens.

**Figure 3. Périnée uro-génital. D'après l'EMC**



1 - Veine et nerfs profonds du clitoris ; 2- ligament arqué pubien ; 3 - ligament transverse du périnée ; 4 - sphincter de l'urètre ; 5 - muscle uréthro-vaginal ; 6 - urètre ; 7 - fascia supérieur du diaphragme uro-génital ; 8 - fascia inférieur du diaphragme uro-génital récliné ; 9 - muscle transverse profond ; 10 - centre tendineux du périnée ; 11 - vagin

### 1.3.3. Fascias et ligaments

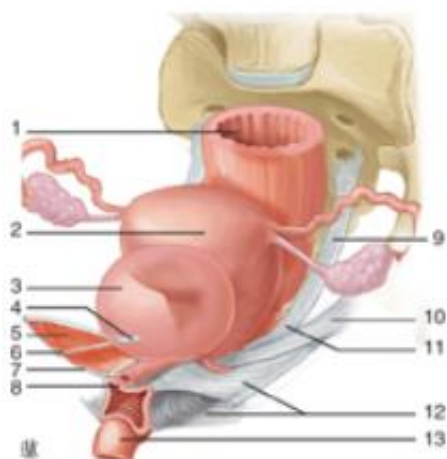
Le fascia pelvien pariétal est une membrane de tissu conjonctif tapissant le plancher pelvien, situé un peu au-dessus du plan des releveurs. Il se prolonge sur les organes pelviens sur son bord médial, et sur le fascia transversalis sur son bord périphérique. Ce fascia comporte des zones de densifications tendineuses, points d'attache du vagin moyen à la paroi pelvienne présentés ci-après dans la figure 4 :

- latéralement, le faisceau ilio-coccygien du muscle élévateur de l'anus s'insère sur le muscle obturateur interne au niveau de l'arc tendineux du releveur de l'anus (ATRA), qui est une densification du fascia pelvien sur l'obturateur interne. L'ATRA part de l'épine ischiatique jusqu'au pubis.
- Un peu plus médialement se situe l'arc tendineux du fascia pelvien (ATFP). Il part de l'épine ischiatique jusqu'au pubis mais est plus interne et inférieur que l'ATRA. Il constitue la zone de réunion entre la portion pariétale du fascia pelvien recouvrant le muscle releveur de l'anus et la portion viscérale recouvrant les viscères pelviens, en particulier la paroi antérieure du vagin.

Ce fascia pelvien pariétal se poursuit médialement par le fascia pelvien viscéral : le paramètre s'insère à l'utérus, le paracolpos au vagin. La limite en hauteur entre le paramètre et le paracolpos est artificiellement définie par l'uretère qui passe entre les deux. Le fascia viscéral comporte lui aussi des zones de condensations dans lesquelles circulent des pédicules vasculo-nerveux :

- les ligaments utéro-sacrés sont postéro-utérins et longitudinaux. Ils s'insèrent au niveau du tiers supérieur du vagin en regard du cul-de-sac vaginal latéral et sur la berge postérieure du col utérin où ils se confondent avec le paravagin et le paracervix. Cette saillie transversale correspond au torus utérin. Ils partent ensuite latéralement pour se terminer sur le fascia présacral en regard des vertèbres sacrées S2 à S4, mais également sur les faces latérales du rectum. Le ligament utéro-sacré n'existerait pas à la naissance mais apparaîtrait progressivement sous l'influence des forces de traction entraînées par la position debout.
- Le ligament cardinal est quant à lui latéro-utérin et transversal. C'est une gaine fibreuse entourant les pédicules vasculaires.

**Figure 4. Disposition des viscères et connexions fascia pelvien/arcs tendineux. D'après l'EMC**



1 - Rectum ; 2 - utérus ; 3 - vessie ; 4 - épine sciatique ; 5 - muscle élévateur de l'anus ; 6 - arc tendineux du fascia pelvien ; 7 - fascia pelvien ; 8 - mur vaginal antérieur ; 9 - ligament utéro-sacré ; 10 - ligament cardinal ; 11 - paramètre ; 12 - para-colpos ; 13 - anus.

Le vagin est donc amarré latéralement à la paroi pelvienne via le fascia pelvien, ce qui en fait la clé de voûte de l'équilibre pelvi-périnéal.

#### 1.3.4. Les niveaux de suspension

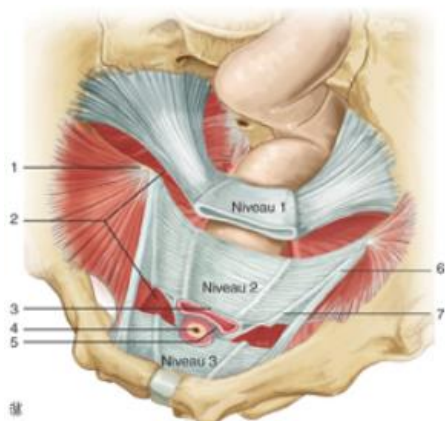
Les systèmes de soutènement du vagin doivent répondre à plusieurs contraintes fonctionnelles : avoir une certaine souplesse pour permettre une distension maximale lors de la grossesse puis de l'accouchement, être suffisamment résistants pour préserver une statique pelvi-périnéale normale dans toute situation d'hyperpression abdominale, évitant ainsi des blessures, et enfin

conserver une mémoire de forme pour permettre un retour à la conformation initiale aussi optimal que possible [2].

Trois niveaux de suspension ou de soutènement du vagin ont été décrits par Delancey en 1993 [31] et sont présentés dans la figure 5 ci-dessous. Leur intégrité est indispensable au maintien d'un équilibre pelvi-périnéal normal :

- Le niveau I (tiers supérieur du vagin) est suspendu à la paroi pelvienne par l'intermédiaire des ligaments cardinaux et utérosacrés. Toute lésion de ce système suspenseur induit la pose utérine ou encore le prolapsus du fond vaginal post hystérectomie.
- Le niveau II (tiers moyen du vagin, entre la vessie et le rectum) est amarré par les arcs tendineux du fascia pelvien (ATFP) et du releveur de l'anus (ATRA). La vessie est ainsi soutenue par le fascia vésico-vaginal ; le fascia recto-vaginal empêche la protrusion du rectum. Toute lésion de ce système suspenseur induit une cystocèle ou une rectocèle.
- Le niveau III (vagin distal) serait maintenu passivement par les structures environnantes que sont les muscles périnéaux et le centre tendineux du périnée. L'urètre est quant à lui soutenu par un support conjonctif renforcé par des connexions musculo-fasciales. Le plancher pelvien, représenté par les muscles élévateurs de l'anus, soutient comme un hamac les différents organes. Ce plancher présente une fente communément appelée hiatus urogénital, décrite précédemment, qui est une zone de faiblesse.

**Figure 5. Trois niveaux selon Delancey. D'après l'EMC**



1 - Epine sciatique ; 2 - muscle élévateur de l'anus ; 3 - fascia vésicovaginal ; 4 - col vésical ; 5 - fascia rectovaginal ; 6 - arc tendineux du releveur de l'anus ; 7 - arc tendineux du fascia pelvien.

Les organes sont soutenus par le plancher pelvien et suspendus par les fascias et ligaments qui les raccordent à la paroi pelvienne. La défaillance de ce système conduit à un défaut de soutènement urétral avec hypermobilité de l'axe cervico-urétral et la survenue d'une incontinence urinaire d'effort. En arrière, le vagin est intimement lié au centre tendineux du périnée, dont la lésion expose à une béance vulvaire et à la rectocèle basse.



# Chapitre 2 : Conséquences stato-dynamiques de l'anatomie fonctionnelle

Durant sa vie, l'être humain alterne une station érigée avec une station allongée, des phases de repos mais aussi des efforts de poussées, parfois intenses, et des efforts de retenue. Tout ceci pèse en permanence sur le système de soutènement pelvien, pouvant contribuer progressivement à le fragiliser.

## 2.1. Contraintes mécaniques pelviennes

Le poids des viscères en station debout multiplie par trois la pression intra-pelvienne. Cette pression de type hydrostatique est évidemment augmentée chez l'obèse et au cours de la grossesse. L'orientation habituelle du pelvis et du rachis limite les pressions exercées sur les viscères pelviens. La région pré-vertébrale du pelvis subit toutes les contraintes de type hydrostatique des viscères abdominaux. Les résistances pelviennes sont assurées par la symphyse pubienne et les régions supra- et rétro-pubienne.

La pression intra-abdominale est d'environ de 8 mmHg en dehors de l'effort. Elle s'accroît évidemment lors du port de charge, de la marche ou de l'activité physique mais surtout pendant la toux spontanée où elle est multipliée par 10 ou 20.

## 2.2 Au cours de l'effort de poussée

Lors de la poussée d'effort, le coccyx se déplace vers le bas et l'arrière. La résultante de cette poussée suit la courbure axiale du pelvis : elle s'infléchit vers l'avant à hauteur des épines sciatiques, en épousant la concavité sacrée. Ces contraintes s'épuisent dans les septums inter-viscéraux et les différentes couches des parois viscérales.

Les contraintes résiduelles qui atteignent le diaphragme pelvien déclenchent un réflexe musculaire bien visualisé en IRM dynamique : dilatation du faisceau pubo-rectal du muscle levator ani avec déplacement en avant, apparition d'une angulation caudale, modifiant ainsi la taille et la configuration du hiatus uro-génital [28]. Cela induit :

- un déplacement général des viscères vers le bas et l'arrière, avec atténuation ou disparition des angles viscéraux. L'utérus prend alors appui sur le périnée postérieur par l'intermédiaire du vagin ;
- Une ampliation de la paroi vésicale postérieure qui perd sa convexité inférieure ;
- Le col utérin et le col vésical restent sensiblement à la même distance et à la même hauteur, c'est-à-dire au-dessus du plan du diaphragme pelvien ;
- L'occlusion du segment pelvien de l'urètre et du vagin est renforcée par l'augmentation des pressions latérales qu'ils subissent.

### 2.3. Au cours de l'effort de retenue

L'effort de retenue entraîne non seulement la contraction des appareils sphinctériens urétral et ano-rectal, mais également celle du plancher musculaire pelvien. Les déplacements se font en sens inverse de ceux observés au cours de l'effort de poussée. Le muscle pubo-rectal a un rôle majeur en assurant la clôture du hiatus uro-génital et en recréant les angulations vaginales et vésico-urétrale, contribuant ainsi à épauler indirectement la berge postérieure du col vésical. Cela a été bien visualisé en IRM par l'équipe de Christensen et al. en 1995 [32]. L'angulation ano-rectale reste inchangée ou s'accroît légèrement, le rectum périnéal et le pont périnéal subissent un mouvement d'ascension verticale très marqué.

# Chapitre 3 : Définitions et épidémiologie

## 3.1 Définitions des différents types prolapsus

Le prolapsus génital (POP) de la femme peut se définir comme une hernie dans la cavité vaginale dans laquelle s'engagent un ou plusieurs éléments du contenu abdomino-pelvien. Comme explicité précédemment, cette protrusion d'une des parois vaginales dans la lumière du vagin peut être secondaire à un défaut de suspension ou de soutènement de celles-ci. L'examen clinique classe les POP en trois compartiments selon leur position dans le vagin : antérieur, moyen et supérieur.

Le POP du compartiment antérieur, appelé cystocèle, concerne la vessie ; il est consécutif à une lésion de la partie pubo-cervicale du fascia endo-pelvien. Celui de l'étage moyen ou hystérocèle implique l'utérus (ou son col/fond vaginal en cas d'hystérectomie préalable). Concernant l'étage postérieur, le POP résulte d'une protrusion du tube digestif au sein de lésions du septum recto-vaginal. La protrusion peut intéresser la partie supérieure du septum et selon le contenu descendu, on parle alors d'entéroccèle (intestin grêle plus ou moins associé au péritoine), de péritonéocèle (péritoine) ou de sigmoïdocèle (sigmoïde). Lorsqu'il s'agit d'une anomalie rectale, on distingue la rectocèle et l'intussusception. La rectocèle est un bombement antérieur du rectum dans la paroi vaginale. L'intussusception, intra-rectale ou intra-anale, est un glissement de la muqueuse rectale vers l'extérieur ; lorsque celle-ci est complètement extériorisée, on parle alors de prolapsus rectal. Les hernies périnéales, rares, correspondent au bombement postérieur du rectum dans les muscles du plancher pelvien [5 ; 33-34].

La plupart des patientes présentent un prolapsus simultané de plusieurs compartiments ce qui en complique l'évaluation clinique [35]. Dans une étude menée par Maglante DD et al. en 1999 [33] cherchant à déterminer la fréquence d'association des différentes dysfonctions pelviennes, 95% des patientes avaient une atteinte simultanée des 3 compartiments.

## 3.2 Prévalence

L'estimation de la prévalence du POP varie entre 3 et 98 % selon les études : selon la méthode de dépistage, cette prévalence varie respectivement entre 2,9 et 11,4% en cas d'utilisation d'un questionnaire standardisé, ou entre 31,8 et 97,7% en cas d'examen clinique avec la classification de Baden et Walker ou la classification POP-Q de l'ICS [36]. L'incidence cumulée de la chirurgie atteint 12-19% au-delà de 80 ans [4 ; 6 ; 37]. 30% de ces patientes nécessiteront une reprise chirurgicale avant l'âge de 80 ans [38], toutes techniques chirurgicales confondues. Le nombre de patientes prises en charge et opérées d'un POP risque de considérablement augmenter dans les années à venir en raison du vieillissement de la population [6]. Le prolapsus génital est une pathologie complexe qui grève fortement la qualité de vie, la vie sexuelle et l'image de soi de la patiente atteinte [1 ; 37 ; 39-40]. Une prise en charge adaptée est donc essentielle.

# Chapitre 4 : Facteurs de risque de prolapsus génitaux

## 4.1. Age

Même s'il existe des prolapsus chez les femmes jeunes, ils touchent surtout la femme âgée. Le vieillissement est un des facteurs de risque les plus importants. En effet, les modifications vertébrales entraînent une hyperlordose lombaire avec saillie du promontoire, horizontalisation du sacrum et recul de la butée coccygienne. Par ailleurs, du fait des contraintes mécaniques auxquels ils sont soumis tout au long de la vie, les fascias et les ligaments perdent en élasticité, la musculature pelvi-périnéale s'atrophie, en particulier le faisceau pubo-rectal du canal anal qui va entraîner un effacement du cap anal. Le vagin et le rectum deviennent alors verticaux, sans assise postérieure lors de la poussée abdominale. Les études menées sur le rôle de la ménopause et de la modification d'imprégnation hormonale qui l'accompagne ont donné des résultats contradictoires, tout comme le bénéfice éventuel de la mise en place d'une hormonothérapie substitutive à visée préventive [4 ; 6 ; 41-46].

## 4.2. Facteurs de risques obstétricaux

### 4.2.1 La parité

La parité est un facteur de risque clairement démontré [42-43 ; 47-48]. Même s'il semble que le premier accouchement est celui pendant lequel les femmes sont les plus à même de subir une atteinte profonde du plancher pelvien [49], l'incidence des POP augmente avec le nombre de grossesses. Mant et al. en 1997 [41] décrit dans une étude de cohorte de suivi sur 25 ans un risque de POP 4 fois plus important pour les patientes ayant déjà été enceintes une fois comparativement aux nulligestes ; ce risque double quasiment après la deuxième grossesse. Tegerstedt et al. en 2006 [50] trouve un odd ratio similaire de 4,8.

#### 4.2.2. La grossesse

Il est difficile de distinguer clairement le rôle de la grossesse en elle-même de celui de la voie d'accouchement dans l'apparition ultérieure des prolapsus génitaux [49].

Il a été démontré un effet grossesse [51]. L'hyperpression abdominale liée à la prise de poids maternelle et au poids fœtal augmente les contraintes exercées sur le périnée et le plancher pelvien. Des modifications hormonales préparent les tissus mous à l'accouchement [21 ; 52] : la progestérone, hautement sécrétée pendant la grossesse, relâche les fibres musculaires lisses qui sont très présentes au niveau du plancher pelvien ; la relaxine, autre hormone reproductive, limite la production et la réorganisation du collagène tout en stimulant sa dégradation [53]. On décrit régulièrement une augmentation du POP pendant la grossesse de 30 à 50% chez les nullipares. A 6 semaines en post partum, le POP resterait plus marqué qu'au premier trimestre de la grossesse, que l'accouchement ait eu lieu par césarienne ou (et surtout) par voie vaginale [54]. Parallèlement, Dietz en 2004, puis Glazener et al. en 2013, mettent en évidence un élargissement du hiatus uro-génital en ante partum, physiologiquement responsable de prolapsus génital [55-56].

#### 4.2.3. La voie d'accouchement

Le prolapsus génital restant rare chez les nullipares et chez les patientes ayant accouché uniquement par césarienne, cela suggère que la voie d'accouchement a un rôle, plus que la grossesse en elle-même.

De multiples études épidémiologiques ont démontré que les femmes ayant accouché par voie vaginale ont 2 à 5 fois plus de risque de développer ultérieurement un prolapsus génital comparativement à celles ayant accouché par césarienne [50 ; 56-59]. En 2018, Zhu et al. ont mené une étude descriptive étudiant le lien entre accouchement et la prévalence des prolapsus génitaux, en l'analysant par compartiment anatomique par compartiment anatomique [46] : quel

que soit le compartiment, la prévalence du POP était statistiquement plus élevée ( $p < 0.01$ ) pour les accouchements par voie vaginale (AVB) et les forceps (FD) que pour les césariennes (Cs) ou les femmes nullipares avec des OR respectifs pour AVB et FD comparativement à Cs de 2.40 (IC95% : 1.301-4.590) et 3.20 (IC95% : 1.651-6.121). La césarienne programmée semble donc protéger, au moins a minima [52 ; 56 ; 59-61].

Concernant l'accouchement par voie vaginale en lui-même, plusieurs éléments semblent accroître le risque de POP. Les extractions instrumentales par forceps sont un facteur de risque indépendant, contrairement à l'usage de la ventouse [46 ; 48 ; 58-59 ; 62-63]. L'impact des déchirures vaginales importantes est débattu ; à l'inverse, la pratique de l'épisiotomie ne paraît pas être un facteur de risque [48 ; 50 ; 59]. Le rôle d'un poids fœtal élevé est discuté [43 ; 50 ; 59].

#### 4.2.4. Physiopathologie des mécanismes pendant l'accouchement

Pendant la deuxième phase de travail, la descente de la tête fœtale (plus spécifiquement au grand couronnement) induit chez la majorité des femmes un étirement des tissus de soutien au-delà de leurs limites physiologiques : le muscle levator ani est distendu de 25-245%, particulièrement au niveau de sa partie antérieure [64], pouvant favoriser son arrachement partiel ou complet (avulsion) du fait de son insertion pelvienne latérale [48 ; 61 ; 65]. Cette lésion entraîne un élargissement progressif du hiatus uro-génital [1 ; 64 ; 66]. Pour la plupart des femmes, une hypertrophie musculaire compensatrice se met rapidement en place. Mais pour une minorité d'entre elles (5-20%), cela peut conduire à des défauts majeurs de ce muscle [49]. Il a été démontré que 36% des femmes avec un POP présentent une avulsion du muscle levator ani [64].

Certaines études suggèrent que ces dommages neuro-musculaires sont liés à la longueur de la deuxième phase de travail et des efforts de poussées [61 ; 67-68], ce qui peut avoir un lien avec la disproportion fœto-pelvienne [59 ; 69].

Concernant les forceps, ils augmentent les traumatismes du plancher pelvien car ils peuvent nécessiter plus de place, une expansion plus rapide de la musculature vaginale et périnéale, et plus de force d'où plus de lésions du releveur de l'anus [46 ; 48 ; 68 ; 70-73].

L'atteinte du muscle levator ani est bien visible en échographie 3D ou en IRM après 10 à 30% des AVB [66-68 ; 73-75] : en IRM, juste après l'accouchement, le muscle apparaît hyper-intense en pondération T2 comparativement au muscle obturateur interne [76]. L'impact sur la statique pelvienne prédomine sur les compartiments antérieurs et médians [66] et évolue avec les années : cela explique le décalage temporel entre le moment de l'accouchement et l'apparition des premiers symptômes de POP [74]. Une étude démontre un délai moyen de 33,5ans entre le 1er accouchement et la cure chirurgicale de POP pour des patientes présentant une avulsion [77]. Cet impact peut être renforcé par les autres facteurs de risques secondaires, tels que les grossesses ultérieures (et donc l'augmentation de la parité), l'hyperpression abdominale [41-42 ; 44 ; 59 ; 78].

Enfin, l'atteinte du muscle levator ani n'est pas retrouvée après les césariennes programmées, renforçant l'idée que ce geste chirurgical protège au moins a minima des prolapsus [79].

#### 4.3. Autres : ethnicité, hyperpression abdominale et iatrogénie

L'étude menée par Kudish et al. en 2011 suggère que la parité augmente certes le risque, mais différemment selon les ethnies [47] : augmentation des prolapsus de grade 2/3 de 250% chez les femmes caucasiennes ayant un enfant (HR 2.50, 1.68-3.71) comparativement aux nullipares, risque augmentant avec la parité ; chez les femmes d'origine africaine, cette augmentation est



retrouvée après 5 enfants (HR 10.41, 1.38-78.77). Ces résultats sont similaires à ceux obtenus par les équipes de Hendrix en 2002 et Rortveit en 2007 [44 ; 78]. Ces différences ethniques peuvent s'expliquer par les variations ostéo-articulaires : accentuation de la cyphose thoracique, diminution de la lordose lombaire ou augmentation du diamètre du détroit supérieur [80].

Les données sur l'obésité comme facteur de risque de POP sont contradictoires selon la revue de la littérature réalisée en 2012 par l'équipe de Thubert et al. [81]. Certains auteurs s'accordent toutefois sur le fait que l'obésité est un facteur de risque de POP [44-45]. Pour Gyhagen et al. en 2013, l'augmentation de prolapsus symptomatiques est de 3% par unité d'IMC (OR 1.03; 95% CI 1.01–1.05) : cela est significatif pour les femmes en surpoids ou obèses : on observe un risque relatif OR = 1.9 (IC 95% 1.2-3.1) entre les femmes de poids normal et les femmes d'IMC entre 26 et 30 kg/m<sup>2</sup> [59].

L'hyperpression abdominale peut aussi être en rapport avec une constipation et une toux chronique [43 ; 57 ; 63].

Le rôle de l'hystérectomie est controversé : Jackson et Smith décrivent en 1997 que la séparation des ligaments utéro-sacrés et cardinaux sans les rattacher au dôme vaginal lors de l'hystérectomie prédispose au prolapsus ultérieur du dôme vaginal [82]. Les résultats de l'équipe de Mant en 1997 abondent dans ce sens [41]. A l'inverse, ceux de Samuelsson et al. en 1999 excluent l'hystérectomie comme facteur de risque [83].

# **Deuxième partie : Explorations pelvi-périnéales d'un prolapsus génital avant prise en charge chirurgicale**

Etant donné que ce travail porte sur les prolapsus génitaux avec signes cliniques d'atteinte du compartiment postérieur pour lesquels une indication opératoire a été posée, nous nous focaliserons surtout sur l'évaluation du compartiment postérieur.

## **Chapitre 1 : Explorations cliniques**

L'évaluation clinique est fondamentale dans le diagnostic des prolapsus génitaux : en consultation gynécologique annuelle, il peut être dépisté sans que la patiente soit symptomatique ; il peut aussi être le motif de consultation principal comme en consultation de chirurgie. L'évaluation clinique d'un prolapsus comporte plusieurs volets : un interrogatoire (antécédents, recherche de facteurs de risque, histoire clinique), un examen clinique, l'évaluation du retentissement sur la qualité de vie aidée par la réalisation de questionnaires adaptés et validés. Le prolapsus génital pouvant retentir sur les compartiments génitaux, urinaires et digestif, il est important de tous les évaluer.

### **1.1 L'interrogatoire**

Les recommandations françaises pour la pratique clinique émises par les sociétés de gynécologie, d'urologie et de colproctologie en 2016 énoncent clairement le cadre de la prise en charge des POP : il convient de ne traiter que les prolapsus génitaux symptomatiques [38] ; l'indication opératoire repose sur la présence concomitante de symptômes avérés et d'un prolapsus significatif [84] ; il semble utile de s'assurer que la gêne décrite par la femme est en

rapport avec le prolapsus observé par le médecin ; il est utile d'évaluer les symptômes, le retentissement fonctionnel du prolapsus génital (la gêne rapportée par la femme), ainsi que les attentes et les souhaits de la femme avant de prendre une décision chirurgicale.

L'interrogatoire est donc un premier temps essentiel pour rechercher les différents facteurs de risques afin de dépister ceux pouvant bénéficier d'un traitement en amont et éviter ainsi une récurrence, mais surtout les symptômes de la patiente. Les signes décrits par la patiente sont très variés [85], le plus spécifique étant « l'impression de boule intra-vaginale plus ou moins extériorisée » [42 ; 84 ; 86], sans être pour autant spécifiques d'un grade ou d'un type de prolapsus [85 ; 87].

Les signes fonctionnels à l'interrogatoire faisant suspecter une atteinte du compartiment postérieur sont : la constipation opiniâtre récente ou d'aggravation récente, typiquement terminale, avec nécessité d'une forte poussée pour exonérer (dyschésie) et parfois réalisation d'un contre-appui digital sur le périnée ou intra-vaginal sur la rectocèle elle-même voire par digitation (doigt intra-rectal) ; les faux besoins qui peuvent signaler une procidence interne ; l'incontinence anale aux gaz et/ou aux selles qui est évocatrice d'une insuffisance sphinctérienne anale associée. Il est important de les rechercher à l'interrogatoire, la patiente pouvant ne pas en parler spontanément du fait d'un sentiment de honte [21 ; 88]. Plusieurs questionnaires standardisés ont été développés et validés en anglais et en français afin d'aider à évaluer le prolapsus et son retentissement sur la qualité de vie de la patiente [89] (Annexes 3 et 4).

## 1.2. Examen clinique

L'examen clinique a pour but de diagnostiquer l'existence d'un prolapsus et son grade, de rechercher une incontinence urinaire associée (patente ou masquée) ainsi qu'un prolapsus rectal et une atteinte sphinctérienne anale, d'évaluer le tonus périnéal. Une mauvaise évaluation initiale peut aboutir à une prise en charge chirurgicale incomplète et donc à une récurrence [90].

Il est réalisé vessie pleine puis vide, initialement en décubitus dorsal et en position demi-assise puis, si le POP n'a pas été mis en évidence, debout. L'examen est d'abord une inspection statique au repos puis dynamique avec des manœuvres de poussée et de toux puis de retenue. Initialement effectué sans, puis avec utilisation d'un héli-spéculum ou de valves, il est aussi le temps de la réalisation de tests de continence, après réduction du ou des prolapsus, des touchers pelviens et d'une évaluation neurologique des muscles releveurs de l'anus [88 ; 91].

Lors de signes d'atteinte du compartiment postérieur, le toucher rectal est d'autant plus important : il recherche un prolapsus intra-rectal ou un trouble sphinctérien et peut permettre de faire la distinction entre une rectocèle et une élytrocèle en plaçant l'index en crochet pour faire saillie dans le vagin [84 ; 88]. Le toucher bidigital quant à lui peut aider à démasquer l'existence d'une élytrocèle, évoquée devant l'écartement des deux doigts lors de la poussée avec dans de rares cas la perception d'anses digestives [84].

La classification du prolapsus après l'examen est indispensable pour le suivi gynécologique de la patiente (aggravation spontanée au cours de temps, amélioration post opératoire, récurrence après la chirurgie). Plusieurs classifications sont validées en pratique courante, sans preuve de supériorité d'une classification par rapport à l'autre [84]. Les deux plus utilisées sont :

- celle de Baden-Walker, plus utilisée en pratique courante, en quatre stades selon la localisation du prolapsus par rapport à la vulve [9] ; (Annexe 5.1.)

- celle de l'International continence society ICS avec le Pelvic organe prolapse questionnaire POP-Q : elle stadifie le prolapsus selon les mesures en cm de différents points fixes par rapport à l'hymen. Les mesures négatives concernent des positions au-dessus du plan hyménéal, et les mesures positives représentent des points au-delà de l'hymen [7 ; 92]. Plus objective et reproductible, elle est souvent jugée compliquée et de ce fait surtout utilisée dans les études cliniques [91] (Annexe 5.2.).

L'utilisation généralisée de ces classifications a homogénéisé et facilité le diagnostic clinique du POP [8 ; 10]. Cependant, l'examen physique sous-estime ou diagnostique mal les POP dans encore 45 à 90% des cas [11]. Cela s'explique par la complexité de l'anatomie statique et fonctionnelle du plancher pelvien, par la coexistence fréquente d'atteintes de différents compartiments pouvant entrer en compétition les uns avec les autres. Ceci concerne surtout l'évaluation du compartiment postérieur [12].

## Chapitre 2 : Explorations para-cliniques

Comme abordé précédemment, pour les prolapsus des étages antérieur et moyen, l'examen clinique est pertinent et totalement corrélé aux résultats apportés par les explorations complémentaires par échographie [93] ou IRM dynamique [94-95]. Il est souvent incomplet pour l'examen des colpocèles postérieures, en particulier des élytrocèles [84 ; 96] ou parfois discordant avec les signes fonctionnels décrits par la patiente. En outre, l'exploration clinique des troubles de la statique pelvienne est rendue difficile par l'aspect multi-segmentaire du prolapsus.

L'évaluation pré-opératoire conditionnant l'abord et la technique chirurgicale, le chirurgien peut s'aider de l'imagerie dans ces situations complexes [38] : colpocystodéfécographie, IRM dynamique et échographie transpérinéale sont aujourd'hui des outils à la disposition des chirurgiens.

### 2.1. Le colpocystogramme et la Colpocystodéfécographie

#### 2.1.1 Le colpocystogramme

Le colpocystogramme a été introduit par Bethoux dans les années 1960. Après opacification des organes pelviens (vessie et urètre, parois vaginales, ampoule rectale), des clichés sont réalisés en retenue et en poussée, en position debout et de profil. Il n'y a pas d'opacification du tube digestif. L'intérêt est de permettre le refoulement (avec un tampon monté sur une pince) d'un prolapsus masquant (surtout utérus ou vessie) afin de mettre en évidence un prolapsus masqué. La position de chacun des organes est repérée sur un papier calque au repos et en poussée de Valsalva. C'est un examen statique, ne comportant aucun cliché—pendant la défécation.

Cet examen est limité d'une part par l'absence de défécation remettant en question la qualité de la poussée et empêchant le radiologue de conclure sur une éventuelle pathologie ano-rectale

spécifique (anisme, intussusception). D'autre part, l'absence d'opacification de l'intestin grêle limite le diagnostic d'élytrocèle, fondé uniquement sur la constatation d'un élargissement de la cloison rectovaginale [97]. Il est aujourd'hui largement délaissé pour la colpocystodéfécographie.

### 2.1.2. La colpocystodéfécographie

La colpocystodéfécographie (CCD) est un examen de radiologie conventionnelle permettant de reproduire la défécation. Décrite historiquement pour la première fois en 1953 par Wallden [98], son usage s'est généralisé depuis les années 1980 [99]. C'est un examen indolore, en général bien accepté s'il est bien expliqué. Des images de clichés normaux et pathologiques sont présentées en annexe (annexes 6.1. à 6.4.)

#### *a. Protocole*

Réalisé en première partie de cycle et en absence d'infection urinaire, il consiste en une opacification conjointe du vagin, de la vessie, du rectum et des anses grêles par de la baryte [21 ; 97 ; 100]. Une vidange rectale par lavement est conseillée 20 minutes avant l'examen. D'une durée totale de 40 à 60 minutes, il se déroule sur une chaise percée dédiée et comprend deux phases : la première est une cystographie rétrograde dynamique et mictionnelle, et la seconde est la défécographie [97].

Les clichés de défécographie sont réalisés à trois temps : au repos, à l'évacuation et à la retenue. L'évacuation rectale est filmée en temps réel de profil (et parfois de face), en position physiologique : cela permet de visualiser les différents troubles de la statique pelvienne postérieure (prolapsus rectal ou procidence interne du rectum, rectocèle, élytrocèle pouvant inclure une entéroçèle ou une sigmoïdocèle) [99]. En cas d'évacuation incomplète, il est important de demander à la patiente d'effectuer les manoeuvres digitales vaginales ou para-

anales couramment utilisées. L'examen est terminé, après vidange rectale et vésicale aux toilettes aussi complète que possible, par un cliché final avec un effort de poussée maximum.

### *b. Méthodes de mesure*

Sur le plan technique, l'analyse s'attache au retentissement réciproque des prolapsus en fonction de la réplétion et de la vacuité des différents organes. Une règle opaque graduée fixée sur la table permet de corriger l'agrandissement radiologique. Les clichés analysés sont ceux montrant la descente d'organe maximale [14]. Les repères radiologiques utilisés pour stadifier les prolapsus sont :

- l'angle recto-anal (ARA) mesuré entre l'axe longitudinal du canal anal et la ligne rectale postérieure. C'est un indicateur indirect de l'activité du muscle pubo-rectal, permettant de diagnostiquer les dyskinésies (Andrade et al. 2014). Ses valeurs moyennes sont au repos d'environ 92° ; entre 137 et 160° à la défécation avec une variation entre repos et défécation d'approximativement 45° ; à la retenue, de 75° [97] ;
- La ligne pubo-coccygienne (LPC) permettant de stadifier les POP (cf description ci-après) ;
- La distance verticale entre la LPC et la jonction ano-rectale (ARJ) est utilisée pour quantifier un périnée descendant. En absence de prolapsus, l'ARJ descend mais reste à moins de 4cm de la LPC.

### *c. Résultats de la défécographie*

Cet examen apporte des informations anatomiques sur le plancher pelvien ainsi que des renseignements fonctionnels. Le vagin est analysé sur le plan morphologique et dynamique (longueur, mobilité du dôme et des cloisons vésico-vaginale et vésico-urétrale ainsi que de la cloison recto-vaginale avec recherche d'une élytrocèle). La filière ano-rectale est analysée au



repos, en retenue et lors de la défécation, avec mesure de l'ouverture et de la fermeture du canal anal. Cela aide à corrélérer la plainte fonctionnelle au prolapsus [101]. Par exemple, en cas de dyschésie, la défécographie permet non seulement de visualiser et de mesurer le prolapsus génital postérieur, mais aussi d'objectiver l'existence d'une dyssynergie anorectale et d'apprécier le caractère rétentionniste d'une rectocèle. Un tel diagnostic peut aider le chirurgien dans son choix de technique chirurgicale [21].

Mahieu et al décrit en 1994 cinq critères d'une défécographie normale [102] : augmentation de l'ARA, annulation de l'encoche du pubo-rectal, ouverture large du canal anal, évacuation complète du contenu rectal et résistance normale du plancher pelvien. L'évaluation des clichés est à la fois objective (par des mesures cliniques) et subjective : en effet, il n'existe pas de limite nette entre le physiologique et le pathologique, avec d'importantes zones de recouvrement au niveau des mesures chiffrées [15 ; 97]. L'analyse dynamique est donc essentielle.

#### *d. Forces et limites*

Ses avantages sont son faible coût et la possibilité d'évaluer les différents compartiments en situation physiologique. D'autre part, elle apporte des renseignements précis sur la jonction ano-rectale, la descente du plancher périnéal, la durée et le caractère complet de l'évacuation rectale, l'existence d'une rectocèle masquée ou d'une intussusception intra-anales ou encore d'une entérocele [14]. Une étude menée par Harvey et al. en 1999 rapporte que cet examen apporte un bénéfice majeur dans 40% des cas, modifiant la prise en charge d'une chirurgie vers un traitement médical dans 14% et inversement d'un traitement médical vers une chirurgie dans 4% des cas, modifiant enfin la technique chirurgicale pour 10% des patientes avec indication opératoire [103]. Les limites de cet examen sont multiples : un mauvais contraste tissulaire avec l'obtention d'images uniquement de la lumière des organes opacifiés, une irradiation d'environ 25 mSv par examen, le caractère invasif et l'inhibition de la patiente au moment de la défécation

ou de la miction du fait des conditions de réalisation [104 ; 14]. Ce dernier point ne doit pas être sous-estimé : du fait de la compétition des prolapsus, l'élytrocèle n'est parfois démasquée que sur le cliché final en poussée après évacuation vésicale et rectale complète aux toilettes [101]. Le radiologue doit donc savoir se faire le plus discret possible [100].

## 2.2. L'IRM dynamique

Comme la CCD, l'IRM dynamique (IRMd) permet d'obtenir une vision dynamique des quatre compartiments périnéo-pelviens (urinaire, gynécologique, proctologique et péritonéal). Elle permet aussi d'évaluer morphologiquement les viscères pelviens (utérus, annexes, vessie, reins, rectosigmoïde), les fascias et les muscles (muscles releveurs de l'anus, sphincter anal) [21 ; 97], ce qui n'est pas possible en colpocystodéfécographie [13] du fait du défaut de contraste tissulaire [5]. Son usage a été introduit en 1991 par Yang et son équipe qui demandaient aux patientes de pousser juste avant de débiter l'examen [105]. Les progrès technologiques en IRM réalisés depuis permettent aujourd'hui l'évaluation dynamique fiable, rapide et simultanée de tous les compartiments pelviens avec un bon contraste tissulaire et un champ de vue large, sans aucune irradiation.

### 2.2.1 Protocole

De multiples protocoles d'examen sont décrits dans la littérature : préparation avant l'examen, avec ou sans opacification rectale, vaginale, vésicale voire urétrale, avec des séquences variables, mais toujours des séquences morphologiques en T1 et T2 et des séquences rapides T2 monocoupes permettant d'évaluer les prolapsus en temps réel. Dérivés de la colpocystodéfécographie, ils comportent une évacuation rectale dynamique d'où les termes de déféco-IRM et IRM dynamique [13].

Sans opacification, l'IRMd nous autorise à évaluer les prolapsus du fait du contraste spontané des tissus mous. Les études récentes préconisent un lavement rectal 3 heures avant, une vidange vésicale juste avant l'examen permettant une opacification vaginale et rectale et une absence d'injection de produit de contraste intra-veineux [100]. Les bénéfices de l'opacification sont une meilleure appréciation des structures, de leurs rapports (repérage du fond vaginal et de sa descente, visualisation d'une rectocèle ou d'une intussusception recto-anale) et de leurs déplacements les uns par rapport aux autres [5]. Cela est particulièrement ressenti dans l'étude du compartiment postérieur (Annexe 7).

L'examen débute par des images au repos : des séquences à visée morphologique en pondération T2 balayant le pelvis dans les trois plans de l'espace sont réalisées à la recherche de pathologies viscérales, suivie d'une coupe axiale en pondération T1, de 4mm, avec un champ de vue large. Une coupe de calibrage sagittale en pondération T2 est ensuite réalisée afin de trouver le plan de coupe passant par l'urètre, la vessie, l'utérus et le canal anal : ce plan, généralement médio-sagittal, sera utilisé lors des clichés dynamiques en poussée maximale.

Concernant la phase dynamique, cet examen étant réalisé en décubitus dorsal et non en position physiologique contrairement à la colpocystodéfécographie, il est essentiel de s'assurer d'un effort de poussée adéquat par la patiente pendant l'acquisition des images [5]. Pour cela, bien expliquer la manoeuvre de poussée en amont et encourager de façon répétée la patiente pendant l'examen est indispensable ; l'opacification rectale permet de s'assurer d'un effort de poussée maximal par la visualisation d'une vidange rectale au cours de l'examen [5 ; 8]. Plusieurs efforts de poussée sont réalisés (deux à cinq), durant chacun entre 10 et 30 secondes, jusqu'à l'obtention d'une vidange rectale la plus complète possible.

Il est important de choisir une séquence dynamique adaptée car cela conditionne la détection des prolapsus [100]. Initialement, les séquences utilisées étaient pondérées T1 en gradient d'écho mais la durée d'acquisition était longue avec un mauvais contraste des tissus mous. Les avancées technologiques en IRM ont apporté un renforcement et une accélération des échos de

gradients avec plusieurs possibilités de séquences. Par exemple, les séquences HASTE rendent un contraste tissulaire d'excellente qualité. Cependant, malgré une acquisition rapide (0,5 à 2,5sec par images), elles nécessitent un délai de 1-2sec entre deux acquisitions afin de récupérer les séquences T1. Ce délai rend donc impossible l'imagerie en temps réel. Les séquences trueFISP sont des séquences d'écho de gradient avec état d'équilibre de l'aimantation transversale résiduelle. Elles s'apparentent à la pondération T2 avec un signal et un temps d'acquisition inférieur à 1 seconde. L'étude de Hetch et al. en 2008 [106] conclut à leur meilleure sensibilité comparativement aux séquences HASTE avec 66,1% des patientes ayant un POP plus sévère en trueFISP et 28,8% de POP visualisés uniquement grâce à cette séquence (contre respectivement 20,3% et 10,2% en séquence HASTE) (Annexes 8.1. à 8.3.). Aujourd'hui, la séquence optimale n'a pas encore été définie mais les radiologues s'accordent sur la nécessité de séquences rapides, plutôt pondérées T2, permettant la répétition de coupes rapides d'environ 1,5 à 2 s, répétées toutes les 1 à 2 secondes, avec des images séquentielles. Les coupes sont toujours au moins sagittales ; on peut parfois rajouter des coupes séquentielles rapides T2 en axiale et coronale. Ces deux dernières sont utiles pour l'évaluation dynamique du muscle levator ani, du hiatus uro-génital et des bombements latéraux du rectum [5 ; 97 ; 100]. Ces images peuvent être visualisées en ciné-loop secondairement.

### 2.2.2 Méthodes de mesure

Le but de l'imagerie est de quantifier les prolapsus en 4 stades, du débutant (1) à l'extériorisé (4). Il existe aujourd'hui de multiples lignes de référence et points de mesures, sans consensus sur ceux à utiliser. Elles sont présentées en annexe 9 (annexes 9.1. à 9.3.)

La ligne pubo-coccygienne (LPC) est utilisée en CCD et en IRMd. Il s'agit de la ligne de référence la plus utilisée. Elle est tracée entre le bord inférieur de la symphyse pubienne et la dernière articulation coccygienne [16 ; 105]. Facilement reproductible et indépendante de l'inclinaison pelvienne, elle est censée symboliser la ligne d'attache des muscles et ligaments

du plancher pelvien, en particulier le muscle releveur de l'anus [5 ; 107] : en l'absence de POP, elle est donc censée être située au-dessus et parallèlement au plan des releveurs. Les positions respectives de la base de la vessie, du fond vaginal ou du col de l'utérus et de la jonction ano-rectale sont évaluées par rapport à cette ligne afin de quantifier le POP des différents compartiments : les mesures sont effectuées perpendiculairement à cette ligne, au repos puis en poussée [8 ; 97]. Dans l'article initial par Yang et al. étudiant des patientes atteintes d'un POP et des volontaires asymptomatiques [105], il a été décrit que la base de la vessie ne descendait pas plus bas qu'à 1cm de la LPC et que le col de l'utérus restait au-dessus de la LPC à plus de 1cm. Concernant le compartiment postérieur, la taille d'une rectocèle est évaluée en mesurant le bombement antérieur du rectum depuis une ligne tracée au-dessus du canal anal ; l'entérocele est définie par la présence d'intestin grêle dans le septum recto vaginal. Ainsi, en IRM, toute descente d'un viscère pelvien en dessous de la LPC est considérée comme un POP et une rectocèle de plus de 2cm est qualifiée de pathologique. La principale limite de cette référence est sa situation au-dessus du plan des élévateurs qui a tendance à surestimer les POP [100]. Son autre limite est le repère postérieur situé au niveau de la dernière articulation coccygienne qui n'est pas toujours clairement visible en IRM, pouvant ainsi retentir sur la gradation du prolapsus. Plusieurs repères postérieurs alternatifs ont été proposés. La seule alternative acceptable à ce jour est de placer ce repère au niveau de la pointe du coccyx [108].

En 1999, Comiter et al. ont décrit une autre méthode de quantification des POP, appelée « HMO », combinant des mesures viscérales et musculaires à partir de repères osseux et des tissus mous sur les coupes sagittales d'IRMd [109]. La ligne H mesure la distance entre le bord inférieur de la symphyse pubienne et la jonction ano-rectale sur une coupe sagittale médiane. Elle renseigne sur l'épaisseur antéro-postérieure du hiatus urogénital [107] et sert de ligne de référence pour la mesure des prolapsus. Sa valeur normale est inférieure à 5cm au repos, 7cm en poussée [110]. La ligne M est tracée perpendiculairement à la LPC, depuis la LPC jusqu'au point le plus distal de la ligne H, c'est-à-dire le plan des élévateurs. Elle renseigne sur la descente verticale du hiatus urogénital depuis la LPC. Le « O » du sigle se réfère à la descente

périnéale : un périnée descendu est défini par une ligne M supérieure à 2cm au repos [110] ; un périnée est descendant s'il existe une différence de plus de 2cm entre le repos et la poussée [100]. Cette classification est donc affectée par la LPC et ses limites.

L'examen clinique étant effectué par rapport au plan hyménéal [7 ; 9], cela rend les corrélations entre la clinique et l'imagerie parfois difficiles [97] : en effet, aucune des trois lignes décrites ci-dessus ne correspond à ce plan. Pour cette raison, d'autres méthodes ont été proposées en IRM.

La ligne médio-pubienne (LMP) a été proposée par Singh et al. en 2001 pour se rapprocher de la classification clinique POP-Q [28]. Cette ligne est tracée sur les coupes sagittales selon le grand axe de l'os pubien, en passant en son centre. Elle correspond au plan hyménéal sur les cadavres, non visible en IRM. Elle est mesurée au repos puis en poussée. Selon leur étude et celle de Rosenkrantz et al. en 2014 [111], cette ligne offrirait une meilleure corrélation avec l'examen clinique que la LPC ainsi qu'une meilleure sensibilité de détection. A l'inverse, l'étude de Cimsit et al. en 2016 retrouve une meilleure sensibilité pour la LPC que la LMP, sauf pour le compartiment moyen pour lequel les valeurs sont similaires [110]. L'étude de Pannu et al. en 2011 ne trouve pas de supériorité d'une ligne par rapport à l'autre [112].

La ligne périnéale (LP) est tracée entre le bord inférieur du pubis et l'extrémité distale du sphincter externe du canal anal.

Enfin, la ligne selon le pelvis inclination correction system PICS a été proposée par Betschart et al. en 2013 [113]. Tracée avec une angulation de 34° sous la LPC, elle est basée sur l'axe du corps et est censée prendre mieux en compte la mobilité des organes en fonction de l'inclinaison du pelvis.

### 2.2.3. Résultats pathologiques en IRM

La cystocèle est définie par la descente de la base vésicale sous la LPC [5 ; 8 ; 114]. Elle est qualifiée de 0 à 3 et mesurée selon un axe perpendiculaire à la ligne. La descente est estimée modérée si inférieure à 3 cm, moyenne entre 3 et 6 cm, et importante si supérieure à 6 cm [97]. Le prolapsus du compartiment moyen est évalué radiologiquement par la descente du dôme vaginal ou du col de l'utérus s'il est présent sous la LPC [5 ; 8 ; 114]. La qualification et les mesures sont identiques à celles utilisées pour la cystocèle. En cas d'hystérocèle importante voire extériorisée, il est essentiel de refaire une acquisition dynamique à l'effort de poussée en refoulant l'utérus afin de ne pas méconnaître un prolapsus associé, masqué par la descente utérine [97].

Concernant le compartiment postérieur, l'imagerie nous apporte des précisions sur le type de prolapsus ainsi que sa gradation :

- L'élytrocèle, également appelée péritonéocèle, est définie par la descente du cul-de-sac de Douglas sous la LPC [5 ; 8 ; 114]. En IRM, le péritoine ainsi que son éventuel contenu sont visualisés ; en CCD, ce sont les anses grêles [97]. La qualification et les mesures sont identiques à celles utilisées pour les deux autres compartiments. Il est important de rappeler que cet élytrocèle n'est parfois visible que sur le dernier cliché après évacuation en CCD et en toute fin de vidange rectale en IRM. Sa recherche lors de l'imagerie est capitale car la détection d'une volumineuse élytrocèle, non vue à l'examen clinique, peut modifier pour certains l'abord chirurgical [115].
- La rectocèle est définie comme la saillie antérieure de la paroi rectale par rapport à la ligne tracée dans l'axe vertical de la paroi antérieure du canal anal. Elle est mesurée orthogonalement à cet axe : modérée si inférieure à 3 cm, moyenne entre 3 et 5cm, importante si supérieure à 5cm [5 ; 8 ; 114-115]. A noter que lors d'un effort de poussée de bonne qualité, la paroi antérieure du rectum prend un aspect convexe inférieur à 2cm et n'est pas pathologique [100]. Son évaluation clinique par la classification POP-Q est compliquée du

fait de la déformation dans un plan antéro-postérieur et non d'une descente vers l'orifice vulvaire [97]. L'imagerie apporte ainsi une aide précieuse au chirurgien.

- L'intussusception, aussi appelée prolapsus rectal interne, correspond à l'invagination de la paroi rectale en direction du canal anal. Non pathologique en situation intra-rectale, elle témoigne même en poussée d'un bon effort [100]. Elle devient pathologique lorsqu'elle atteint le canal anal ou s'extériorise. On la classe de 1 à 5 : les grades 1 et 2 sont intra-rectaux (non pathologiques), les grades 3 et 4 sont intra-anaux et le grade 5 correspond au prolapsus rectal extériorisé [97].
- Les notions de périnée descendu et de périnée descendant ont une traduction radiologique. Elles correspondent à une position anormalement basse de la ARJ, respectivement au repos ou en poussée.

Enfin, l'IRM dynamique permet l'étude du muscle levator ani, dont le rôle est essentiel dans la statique pelvienne. Un étirement, une déchirure partielle ou complète, de l'un ou des deux muscles sont facilement visualisés [65]. Selon DeLancey et al., ces lésions concernent majoritairement la portion pubo-viscérale du muscle [67]. Le diagnostic d'avulsion complète, cliniquement difficile, peut aider le chirurgien dans son choix de technique chirurgicale : si présent, il est associé à un risque de récurrence de cystocèle après colporraphie antérieure [84].

Des clichés normaux et pathologiques sont présentés en annexes 10 et 11.

### 2.3. Comparaison entre IRM dynamique et colpocystodéfécographie

L'IRMd présente des avantages dans ses modalités de réalisation : plus rapide que la CCD (20 minutes vs 45-60 minutes), sans irradiation, moins désagréable (absence de cathétérisme vésical, d'opacification de l'intestin grêle ni de ponction veineuse), elle accorde à la patiente une intimité relative lors de la phase de défécation. Contrairement à la CDD, elle permet l'étude



morphologique simultanée du pelvis, des tissus mous, des moyens de soutien dont le muscle levator ani, et des trois compartiments pelviens, et cela dans les trois plans de l'espace, de façon statique et dynamique [5 ; 97].

L'inconvénient principal de l'IRM dynamique est sa réalisation en décubitus dorsal [13] qui limiterait l'effort de poussée. Ainsi, selon certains auteurs, comparativement à la défécographie, l'IRMd aurait une moins bonne sensibilité pour le diagnostic des élytrocèles, des intussusceptions et des périnée descendants. Mais ces différences de sensibilité ne seraient pas statistiquement significatives selon le travail réalisé par Poncelet et al en 2017 [116]. En outre, l'étude de Abdulaziz et al. menée en 2018 a comparé les résultats obtenus par IRMd en position allongée, assise et debout, sur une cohorte de 40 patientes, asymptomatiques ou atteintes d'un prolapsus. Il n'a pas été mis en évidence de bénéfice significatif à la position assise comparativement à la position allongée ; seule la position debout modifiait significativement les résultats [117].

Concernant les entéroécèles, leur diagnostic pré-opératoire est important et peut être compliqué cliniquement, avec une confusion possible avec une rectocèle ou une sigmoïdocèle [5 ; 15]. Le diagnostic en CCD est posé devant une position basse de l'intestin grêle ou un élargissement de l'espace recto-vaginal. Ces critères diagnostiques sont peu spécifiques, sous-estimant le grade de l'entéroécèle [8] et pouvant entraîner jusqu'à 20% d'absence de diagnostic [118]. Cela n'est pas le cas en IRMd, le tissu adipeux étant aisément visualisé en pondération-T2. En outre, l'IRM permet une description précise du contenu herniaire contrairement à la CCD [119-120]. Plusieurs études concluent à la supériorité de l'IRM dynamique pour l'évaluation du compartiment postérieur, et à sa non-infériorité pour celle des POP [30]. Un autre avantage de l'IRMd est sa capacité à détecter les dysfonctions défécatoires [121].

Ainsi en 2015 l'American College of Radiology, puis en 2017 l'European Society of Urogenital Radiology et l'European Society of Gastro-intestinal and Abdominal Radiology recommandent l'usage de l'IRMd pour l'évaluation des rectocèles, de l'anisme et de la récurrence d'un prolapsus [16 ; 30].

## 2.4. L'échographie périnéale

L'échographie périnéale a été initialement utilisée dans les années 1980. Comme pour l'IRMd, du fait des progrès technologiques, l'usage de cette technique s'est développé dans l'évaluation des dysfonctions pelviennes et donc des POP [122], comme en témoignent le nombre croissant d'études sur le sujet. Rapide, peu onéreuse, elle se réalise dans le prolongement de l'examen clinique.

### 2.4.1. Protocole

L'étude des prolapsus peut se faire :

- par voie transvaginale, avec une sonde endovaginale. Cet abord engendre un risque de distorsion de l'anatomie de la jonction cervico-urétrale du fait de la compression engendrée par la sonde [84] ;
- Par voie transpérinéale translabiale, avec une sonde abdominale ou linéaire de haute fréquence (4-8Hz). Il s'agit de la voie recommandée [84].

Les images sont acquises au repos, en poussée (manœuvre de Valsalva et toux) et à l'effort de retenue. L'effort de poussée doit idéalement durer au moins 6 secondes pour éviter la co-activation des muscles levator ani (contraction réflexe des muscles afin de préserver la continence lors de la manœuvre de Valsalva) [123]. La vessie est vidée préalablement à l'examen, pour éviter la compétition entre les secteurs antérieurs et moyens [100]. Se discute aussi de réaliser une évacuation rectale préalable afin de mieux étudier le compartiment postérieur [55].

Une coupe sagittale médiane est obtenue en plaçant la sonde sur le périnée, sous la symphyse pubienne, en faisant attention à ne pas exercer trop de pression sur le périnée. L'échographie

est réalisée en position gynécologique ou debout. Il s'avère parfois nécessaire d'écartier les lèvres afin d'améliorer la qualité de l'image obtenue.

#### 2.4.2. Mesures

Sont visualisés, d'avant en arrière, la symphyse pubienne, l'urètre et le col vésical, le vagin, le col de l'utérus, le rectum et le canal anal. Derrière la jonction ano-rectale, une zone hyperéchogène correspond à la partie centrale du muscle pubo-rectal. Le cul-de-sac de Douglas peut aussi être étudié, contenant ou non un petit épanchement, du tissu adipeux ou de l'intestin. En séquence dynamique, sont analysées la position et la mobilité du col vésical, l'épaisseur du détroter, l'activité des muscles du plancher pelvien ; les prolapsus vésicaux, utéraux et vaginaux peuvent être quantifiés [55]. Il est important d'éviter toute rotation de la sonde d'échographie, notamment en poussée, permettant une bonne corrélation entre la gradation échographique et clinique (POPQ) des prolapsus [123-124]. Des acquisitions tri- et quadri-dimensionnelles sont couramment utilisées, permettant l'acquisition d'une coupe transversale ainsi que le traitement des images a posteriori [100]. La ligne utilisée pour définir les prolapsus par voie transpérinéale passe en avant par le bord inférieur du pubis, selon un axe horizontal. Il n'est pas décrit de repère postérieur. Cela peut induire des erreurs de mesure, notamment dans les secteurs moyens et postérieurs [123].

#### 2.4.3. Forces et limites

L'échographie transpérinéale translabiale est non invasive et permet d'évaluer l'anatomie statique et fonctionnelle lors de la poussée et en retenue. C'est un examen peu onéreux et qui a une excellente reproductibilité des mesures pour des opérateurs entraînés, surtout pour les secteurs antérieur et moyen et pour la mesure du hiatus urogénital [125]. Il permet une étude précise du muscle levator ani et de ses lésions pouvant aider au choix de la technique chirurgicale [126-127]. Il explore aussi les troubles urinaires en étudiant la mobilité cervico-

urétrale et l'angle utero-vésical postérieur (Dietz, 2004). Facilement accessible, il se réalise dans le prolongement de l'examen clinique, contrairement à l'IRM dynamique.

Cependant, les résultats sont opérateur-dépendants : une trop grande pression exercée par la sonde d'échographie peut sous-estimer un prolapsus sévère [55]; l'évaluation du compartiment postérieur, en direct et a posteriori sur image, est plus difficile et demande un opérateur entraîné [84 ; 128]. Concernant l'effort de poussée, la proximité périnéale de la sonde et/ou du radiologue peut inhiber la patiente, limitant l'efficacité de la poussée. La qualité de l'effort de poussée est d'ailleurs difficilement contrôlable du fait de l'absence de défécation pendant l'examen : le risque est de sous-estimer voire méconnaître un POP, une intussusception ou un trouble fonctionnel de la défécation [84]. Enfin, le champ d'exploration est moindre qu'en IRM [100].

Comparativement à l'IRMd, il n'a pas été démontré à ce jour de supériorité d'une technique sur l'autre. Certains auteurs estiment cependant difficile de recommander l'échographie en pratique courante du fait de la nécessité d'un opérateur entraîné [100].

# **Troisième partie : Apport de l'IRM dynamique dans la nature de la prise en charge chirurgicale des prolapsus avec signes cliniques d'atteinte du compartiment postérieur : une étude de cohorte rétrospective**

Selon la littérature scientifique, l'IRM pelvienne dynamique a pour but d'aider le chirurgien dans son évaluation pré-opératoire du prolapsus génital, afin d'en permettre la prise en charge la plus complète possible et ainsi éviter les récurrences. Il est aujourd'hui recommandé de réaliser un complément d'investigations par IRMd en cas de signes cliniques d'obstruction rectale, de rectocèle ou d'entérocele constatées cliniquement ou d'anisme [16], c'est-à-dire en cas de signes d'atteinte du compartiment postérieur. Devant les contraintes médico-légales et financières croissantes, il devient nécessaire de prouver l'efficacité de ces mesures diagnostiques, d'autant plus lorsqu'il existe des alternatives moins onéreuses. Nous avons donc étudié dans notre centre l'apport de l'IRM dynamique dans l'indication de la prise en charge chirurgicale des prolapsus avec signes cliniques d'atteinte du compartiment postérieur.

## **Matériels et Méthodes**

### **Contexte et population étudiée**

Une étude de cohorte monocentrique rétrospective a été menée entre Janvier 2017 et Décembre 2018 dans le Département Mère-Enfant de l'Institut Mutualiste Montsouris.

Cette étude a inclus les patientes avec une indication de prise en charge chirurgicale d'un prolapsus génital pour lesquelles le chirurgien avait requis une IRMd. Les critères d'inclusion comprenaient : patientes âgées de plus de 18 ans, atteintes d'un prolapsus génital avec une indication opératoire, ayant ou non déjà accouché, bénéficiant de la sécurité sociale française

et maîtrisant suffisamment la langue française pour comprendre les procédures médicales et chirurgicales. Une IRMd était demandée pour les patientes ayant des signes cliniques d'atteinte du compartiment postérieur : à l'examen clinique une rectocèle et/ou une élytrocèle, et/ou celles décrivant une constipation récente, une dyschésie, des manoeuvres défécatoires ou une sensation d'extériorisation viscérale à la selle. Etaient exclues les patientes ayant réalisé l'IRMd en amont de la consultation.

## Objectif

L'objectif principal a été d'établir si la réalisation d'une IRMd après l'examen clinique par un chirurgien expérimenté entraînait une modification de la nature du geste opératoire, défini après l'examen clinique seul.

## Evaluation clinique

Les patientes étaient toutes adressées par leur médecin généraliste ou leur gynécologue pour désir de prise en charge chirurgicale d'un prolapsus génital. L'interrogatoire était systématisé : après le recueil habituel des antécédents personnels de la patiente, le chirurgien recherchait la plainte fonctionnelle principale, la présence de signes fonctionnels génitaux (pesanteur pelvienne, extériorisation d'une boule vaginale), urinaires (dysurie, pollakiurie diurne ou nocturne, incontinence urinaire d'effort, urgenturie) et digestifs (constipation, dyschésie, incontinence anale). La patiente était examinée en décubitus dorsal en lithotomie, en position gynécologique, au repos et en effort de poussée abdominale maximale (manoeuvre de Valsalva). L'examen était complété en position debout. L'usage du spéculum ou de valves permettait d'examiner les trois compartiments individuellement : antérieur, médian et postérieur. Le plan hyménéal était le point de référence. Pendant la poussée, il était demandé à la patiente si la

protrusion mise en évidence par le clinicien était aussi importante que celle qu'elle pouvait constater dans sa vie quotidienne. La cotation de Baden et Walker était la suivante : grade 0 : position normale de l'étage étudié, grade 1 : descente de l'étage à mi-chemin entre sa position normale et l'hymen, grade 2 : descente de l'étage jusqu'au niveau de l'hymen, grade 3 : extériorisation de l'étage au-delà de l'hymen, grade 4 : extériorisation maximale de l'étage par rapport à l'hymen. La classification POP recommandée par l'ICS était utilisée parallèlement par 2 chirurgiens sur les 4. Les informations étaient recueillies par le clinicien dans le dossier médical de la patiente. Cet examen était réalisé par 4 chirurgiens gynécologues entraînés au diagnostic et à la prise en charge des prolapsus génitaux. A l'issue de l'examen clinique, une indication de prise en charge chirurgicale était ou non retenue. Si tel était le cas, la technique chirurgicale était décidée (voie d'abord vaginale ou coelioscopique), expliquée à la patiente et inscrite dans le dossier médical. La patiente allait ensuite réaliser une IRM dans un centre spécialisé.

## Protocole d'IRM dynamique

Les patientes étaient adressées à 2 centres d'imagerie parisiens entraînés. L'IRM dynamique était réalisée en décubitus dorsal, jambes tendues, vessie vide, avec une unité clinique d'imagerie par résonance magnétique de 1,5T (Siemens, Magnetom Essenza, Germany). Un lavement rectal était réalisé 2-3 heures avant à l'aide d'un laxatif (Normacol, Laboratoire Norgine). Une opacification vaginale et rectale avec du gel stérile (Asept, Hamburg, Germany) était effectuée par le radiologue ou le manipulateur : environ 40 cc de gel étaient introduits dans le vagin puis 100 cc de gel dans le rectum. Les images étaient obtenues en coupes sagittales, axiales et coronales : sagittales blade pondérées T2 (30 coupes de 4 mm), axiales blade pondérées T2 ou dixon pondérées T2 (30 coupes de 4 mm), coronales pondérées T1 dixon (52 coupes de 3 mm) et sagittale trueFISP lors de l'effort de poussée dynamique (1

seule coupe de 10 mm). La séquence dynamique était répétée au minimum 4 fois par patiente afin d'obtenir plusieurs clichés en effort de poussée maximale : le gel d'opacification rectale devait être extériorisé par la patiente. La manoeuvre de Valsalva était expliquée en détails avant l'examen. Pendant l'acquisition des séquences dynamiques, les patientes étaient stimulées et encouragées oralement, les instructions étaient répétées. L'examen durait une vingtaine de minutes au total. Les images étaient visualisées en direct par le radiologue.

### Interprétation de l'IRM dynamique

Au décours de l'IRMd, les images étaient analysées par le radiologue. Après discussion avec les chirurgiens gynécologues, deux lignes étaient utilisées : celle tirée entre le méat urétral et le canal anal (ligne hyménéale théorique) et la ligne pubo-coccygienne. Les releveurs de l'anus et les fascias étaient examinés pour chaque patiente. Une intussusception rectale et une élytrocèle étaient systématiquement recherchées. Le prolapsus était coté en mesurant le différentiel, au repos et en poussée.

### Prise de décision et critère de jugement principal

Les résultats de l'imagerie étaient transmis au chirurgien qui posait alors l'indication définitive de la technique chirurgicale. Tout changement de décision opératoire suite aux résultats de l'IRMd (voie vaginale ou coelioscopie, promontofixation ou suspension latérale, nombre de bandelettes) était consigné dans le dossier médical de la patiente.



## Analyses statistiques

Les statistiques descriptives sont présentées en effectif et pourcentage pour les variables qualitatives, et en moyenne et écart-type pour les variables quantitatives. Afin de répondre à l'objectif principal, nous avons comparé le changement de décision chirurgicale en fonction des résultats de l'IRM grâce à un test du Chi-2 ou un test de Fisher, lorsqu'approprié. Le seuil de significativité était fixé à 0.05. Compte tenu des résultats obtenus avec l'analyse univariée, nous n'avons pas procédé à une analyse multivariée : le seuil initialement considéré pour intégrer les variables dans le modèle multivarié était fixé à 0.10 ; aucune variable n'était en-dessous de ce seuil en analyse univariée. Les analyses statistiques ont été réalisées avec le logiciel SAS © version 9.4, SAS Institute Inc., Cary, NC, USA.

## Résultats

50 patientes âgées de 40 à 81 ans, avec un âge moyen de 63.5 ans, ont réalisé une IRM dynamique après l'évaluation clinique initiale et ont donc été incluses dans cette étude rétrospective. L'IMC moyen était de 24,9 kg/m<sup>2</sup> avec un IMC supérieur ou égal à 25 kg/m<sup>2</sup> pour 20 patientes (40,8%), dont 4 patientes avec un IMC  $\geq$  supérieur ou égal à 30 kg/m<sup>2</sup> (8.2%). 37 (75.5%) d'entre elles étaient multipares ; 1 (2%) était nullipare. Toutes avaient accouché exclusivement par voie vaginale, 4 (8,2%) avec l'aide d'un forceps. Pour 6 patientes (12,5%), le poids d'un des nouveau-nés était supérieur ou égal à 4000g. 42 patientes (87,5%) étaient ménopausées et 5 (15,6%) avaient eu recours à un traitement hormonal de la ménopause. 6 patientes (12,2%) avaient un antécédent de cure chirurgicale de prolapsus génital. (Table 1)

Sur le plan fonctionnel, la plainte principale concernait le secteur génital pour 37 femmes (88,1%). 26 patientes (52%) décrivaient des signes ano-rectaux (constipation récente, sensation d'extériorisation à la poussée, nécessité de manipulation digitale lors de la défécation) (Table 2). A l'examen clinique, l'atteinte prédominait sur le compartiment antérieur : 47 patientes

(94%) présentaient une cystocèle de grade supérieur ou égal à 2 ; 34 d'entre elles (68%), un prolapsus du compartiment moyen de grade supérieur ou égal à 2 ; 13 (26%), du compartiment postérieur de grade supérieur ou égal à 2. Une élytrocèle était diagnostiquée pour 12 patientes (24%).

L'IRM dynamique a été jugée de qualité satisfaisante pour 47 patientes (94%).

Concernant la rectocèle, l'évaluation radiologique a différé de la clinique dans 29 cas (60,4%) : un cas avait été méconnu par l'examen clinique seul ; 20 suspicions cliniques ont été infirmées ; la taille de la rectocèle a été réévaluée dans 8 cas (pour 6 cas, le grade était plus élevé lors de l'évaluation par IRMd). Concernant l'élytrocèle, l'IRM dynamique a redéfini l'évaluation clinique pour 16 patientes (32,7%) : 8 cas avaient été méconnus par l'examen clinique seul ; 8 suspicions cliniques ont été infirmées (Tables 3 et 4 ; Figure 6). L'IRMd a permis de dépister une intussusception rectale de grade > 2 pour 8 patientes (16,3%), une désinsertion du muscle levator ani pour 10 patientes (21,7%) et un anisme pour 3 d'entre elles (6%). Le périnée a été jugé descendant dans 39 cas (81,3%) et un élargissement du hiatus uro-génital a été visualisé pour 29 patientes (82,9%). Concernant les compartiments antérieur et moyen, l'apport diagnostique de l'IRM dynamique consistait majoritairement en une réévaluation du grade : cela a concerné 13 cas sur 15 pour le compartiment antérieur (avec pour 10 d'entre eux, un grade plus élevé lors de l'évaluation du prolapsus par IRMd) ; pour le compartiment moyen, cela a concerné 20 cas sur 25 (pour 13 d'entre eux, le grade était plus élevé lors de l'évaluation du prolapsus par IRMd). (Table 4 et Figure 7).

Les résultats de l'IRM ont entraîné un changement de décision chirurgicale dans 14 cas (28%). Pour 3 patientes, il a été décidé de la pose d'une double prothèse par promontofixation au lieu d'une prothèse antérieure simple : dans deux cas, la rectocèle avait été sous-estimée cliniquement ; pour un cas, une intussusception rectale de grade >2 avait été mise en évidence par l'IRM. Pour 3 patientes, il a été décidé d'une promontofixation avec une bandelette antérieure simple au lieu d'une promontofixation avec pose d'une double bandelette (2

diagnostics de rectocèle infirmés par IRM et un diagnostic d'anisme méconnu cliniquement). Pour une patiente, une voie vaginale a été préférée à la promontofixation suite à la reclassification d'une rectocèle en une intussusception rectale de grade  $> 2$ . Dans un cas, une promontofixation a été préférée à la voie vaginale. Dans un autre cas, une latéro-suspension a été décidée au lieu d'une promontofixation : il s'agissait d'une patiente déjà opérée d'une rectocèle pour laquelle l'IRM dynamique a mis en évidence une intussusception rectale de grade 2 et non une récurrence de rectocèle. Enfin, l'IRM dynamique a permis de trancher sur le choix d'une technique dans cinq cas (voie coelioscopique ou voie vaginale, promontofixation une ou deux bandelettes). Les résultats sont exposés dans la Table 5.

Concernant l'évaluation de la rectocèle, en cas de différence entre l'examen clinique et l'IRMd pour le diagnostic (N=29), la décision chirurgicale a été modifiée 8 fois (27,6%). Concernant l'évaluation de l'élytrocèle, en cas de différence entre l'examen clinique et l'IRMd pour le diagnostic (N=16), la décision chirurgicale a été modifiée 5 fois (31,2).

La table 6 reprend l'impact de l'IRM sur la décision chirurgicale.

## 4eme partie : Discussion

Les résultats de cette étude illustrent le bénéfice diagnostique apporté par l'IRM dynamique du plancher pelvien dans l'évaluation pré-opératoire du prolapsus génital dans un centre de chirurgie gynécologique spécialisé. Comme décrit dans la littérature, ce bénéfice est particulièrement marqué pour l'évaluation du compartiment postérieur [100 ; 114]. L'IRM dynamique a permis de diagnostiquer 24 rectocèles, dont une manquée par l'examen clinique seul. Dans 20 cas, elle a exclu le diagnostic suspecté devant les signes fonctionnels et l'examen clinique de la patiente. Concernant les élytrocèles, cet examen a permis d'en diagnostiquer 13, dont 8 n'avaient pas été dépistées lors de l'examen clinique seul ; dans 8 cas, le diagnostic initialement suspecté a été éliminé.

Ces précisions diagnostiques sur le compartiment postérieur n'ont cependant entraîné un changement de prise en charge chirurgicale que dans 14 cas (soit 28%), quelle que soit l'information apportée. Ceci est moins que ce constatait l'étude de Attenberger et al. menée en 2015 qui retrouvait un changement de prise en charge pour près de 50% de sa cohorte (22/50) [129]. Ces résultats contradictoires peuvent s'expliquer d'une part par le fait que dans son travail, Attenberger étudiait les patientes en cours d'évaluation diagnostique et qui ne requéraient pas nécessairement une chirurgie, alors que dans notre étude, toutes nos patientes avaient déjà une indication de prise en charge chirurgicale. D'autre part, dans notre travail, l'IRM dynamique n'a pas été jugée de qualité satisfaisante dans 3 cas : afin d'évaluer avec précision le compartiment postérieur, les séquences dynamiques en effort de poussée étaient répétées au moins 4 fois, avec nécessité d'évacuation du gel d'opacification rectale afin de s'assurer d'un effort de poussée maximal ; cela n'a pas pu être obtenu pour trois de nos patientes, ce qui a pu influencer nos résultats. En effet, le diagnostic d'élytrocèle peut être manqué à l'imagerie en cas d'ampoule rectale pleine [114]. Enfin, il faut prendre en compte l'expérience du chirurgien : notre centre étant spécialisé en chirurgie gynécologique fonctionnelle, nos praticiens sont habitués à examiner pluri-quotidiennement des POP en vue

d'une chirurgie, rendant peut être ainsi l'intérêt de l'IRM dynamique moindre que pour un jeune chirurgien ou que pour un chirurgien gynécologique non spécialisé.

L'IRM dynamique apparaît moins utile en complément de l'examen clinique pour l'évaluation des compartiments antérieur et moyen : seule une hystérocèle n'avait pas été diagnostiquée par l'examen clinique seul, et peu de suspicions de cystocèle ou d'hystérocèle ont été exclues (respectivement 2 et 4). L'apport principal semble être dans la gradation du prolapsus du compartiment antérieur ou moyen, avec une légère sous-estimation de la clinique par rapport à l'imagerie. Du fait du retentissement important de tous les compartiments les uns sur les autres, l'évaluation du plancher pelvien se doit d'être simultanée et dynamique pour tous les étages pelviens [100]: en effet, une cure chirurgicale, même optimale, des compartiments antérieur et moyen peut aggraver par exemple une rectocèle ou une élytrocèle non diagnostiquées initialement, entraînant ainsi une récurrence de prolapsus [120]. L'exemple classique est l'entérocele (élytrocèle contenant des anses grêles) dont la présence peut modifier l'abord chirurgical [115] : de diagnostic cliniquement difficile, elle est responsable de constipation ou de dysfonctions défécatoires non améliorées par un régime alimentaire [5]. Plus les patientes augmentent leur pression abdominale lors de l'effort de poussée, plus les anses grêles obstruent le rectum et aggravent les symptômes. A l'examen clinique, le diagnostic de prolapsus rectal ou de rectocèle antérieure n'explique pas les symptômes de la patiente alors que l'IRM dynamique permet de visualiser l'élytrocèle et son contenu herniaire [120]. L'IRM dynamique permet une évaluation complète du plancher pelvien lors d'un examen unique et rapide, aidant ainsi le chirurgien dans le choix de la technique chirurgicale [130].

La réalisation de l'IRM dynamique en décubitus dorsal, position non physiologique, est la grande critique faite à cet examen, comparativement à la colpocystodéfécographie [13]. Au-delà du questionnement sur la capacité à obtenir un effort de poussée satisfaisant lors de la phase dynamique, cette position diminue l'impact de la gravité et donc possiblement notre capacité à détecter un prolapsus rectal [129]. Mais comme développé précédemment, l'IRM dynamique a surtout pour but d'analyser les interactions dynamiques entre les différents

compartiments [5] et d'évaluer le compartiment postérieur avec la recherche d'élytrocèle [100], le prolapsus rectal se diagnostiquant cliniquement plus facilement.

La ligne de mesure la plus utilisée en IRM dynamique pour quantifier les POP est la ligne pubo-coccygienne. Il n'existe cependant pas à ce jour de consensus sur la ligne de mesure à utiliser [131]. En dépit d'une très bonne reproductibilité des mesures pour les compartiments antérieur et moyen [131], on reproche à ces lignes leur manque de corrélation avec la clinique [113]. En effet, l'examen clinique est côté à partir de repères cliniques hyménéaux, variables d'un individu à l'autre, mobiles lors des efforts de poussée et non visibles en IRM. Toutes les lignes radiologiques sont plus postérieures et impliquent donc une surestimation des prolapsus en imagerie par rapport à la clinique [100]. Il est important d'en tenir compte lors de l'analyse des images. Dans notre étude, les radiologues ont choisi après discussion avec les chirurgiens d'utiliser plusieurs lignes dont la ligne pubo-coccygienne mais aussi la ligne hyménéale théorique rejoignant le méat urétéral au canal anal du fait de sa corrélation moyenne sur tous les compartiments. Le dialogue entre le radiologue et le chirurgien est essentiel [100].

Concernant le choix de l'imagerie complémentaire, la pratique de notre centre est de prescrire une IRMd, dont la performance n'est pas inférieure à la colpocystodéfécographie, dont la réalisation est plus rapide et moins pénible [30], et pour laquelle l'irradiation nulle.

Le caractère rétrospectif et monocentrique de notre étude est une de ses principales limites. Par ailleurs, du fait de la petite taille de notre cohorte, un manque de puissance peut être à déplorer. Enfin, dans trois cas, l'effort de poussée lors de la phase dynamique de l'IRM n'a pas été jugé satisfaisant avec une absence d'évacuation du gel dans trois cas. Comme développé précédemment, cela a pu influencer nos résultats. Il faut cependant noter qu'un effort de poussée incomplet arrive aussi en CCD et en échographie transpérinéale.

Des essais prospectifs, multicentriques, avec des cohortes plus importantes, sont nécessaires pour confirmer ces résultats préliminaires.



## Conclusion

---

Ce travail démontre l'intérêt diagnostique de l'IRM dynamique en complément de l'examen clinique. L'état des connaissances scientifiques actuel ne permet pas de trancher sur la supériorité d'une technique d'imagerie pelvienne dans l'évaluation des prolapsus. Le choix à ce jour reste donc centre-dépendant, même si l'IRM dynamique est plus répandue. Dans le cas d'un chirurgien entraîné, les résultats obtenus par l'IRM pelvienne dynamique aident à préciser l'atteinte de l'étage postérieur et conduit parfois à adapter le geste opératoire.



**Table 1. Caractéristiques générales de la population**

Caractéristiques générales de la population		Données sur N
Age (années) à la première consultation, moyenne (écart-type)	63,5 (9,2)	50
Indice de masse corporelle (kg/m <sup>2</sup> ), moyenne (écart-type)	24,9 (3,4)	49
- IMC ≥ 25, n (%)	20 (40,8)	49
- IMC ≥ 30, n (%)	4 (8,2)	49
Tabac, n (%)	0	50
Parité		49
- Nullipare, n (%)	1 (2,0)	
- Primipare, n (%)	11 (22,5)	
- Multipare, n (%)	37 (75,5)	
Césarienne, n (%)	0	50
Forceps, n (%)	4 (8,2)	49
Poids fœtal ≥ 4000g, n (%)	6 (12,5)	48
Femme ménopausée, n (%)	42 (87,5)	48
- Age (années) de la ménopause (si ménopausée), moyenne (écart-type)	51,2 (5,5)	
- THM si ménopausée, n (%)	5 (15,6)	
Antécédent de chirurgie pelvienne, n (%)	27 (54)	50
Antécédent de cure chirurgicale de prolapsus génital, n (%)	6 (12)	50

**Table 2. Signes fonctionnels avant la chirurgie**

Signes fonctionnels avant la chirurgie	n (%)	N
Signes urinaires	39 (79,6)	49
- Incontinence urinaire d'effort	17 (35,4)	48
- Urgenturies	21 (43,7)	48
- Dysurie	26 (54,2)	48
Signes ano-rectaux *	26 (52,0)	50
Signes génitaux	46 (93,4)	49
- boule vaginale	37 (75,5)	49
Vie sexuelle active	26 (66,7)	39
- Dyspareunies	2 (8,0)	25
Plainte première :		42
- Génitale	37 (88,1)	
- Urinaire	2 (4,8)	
- Ano-rectale	3 (7,1)	

\* constipation, anisme, extériorisation, manipulations digitales

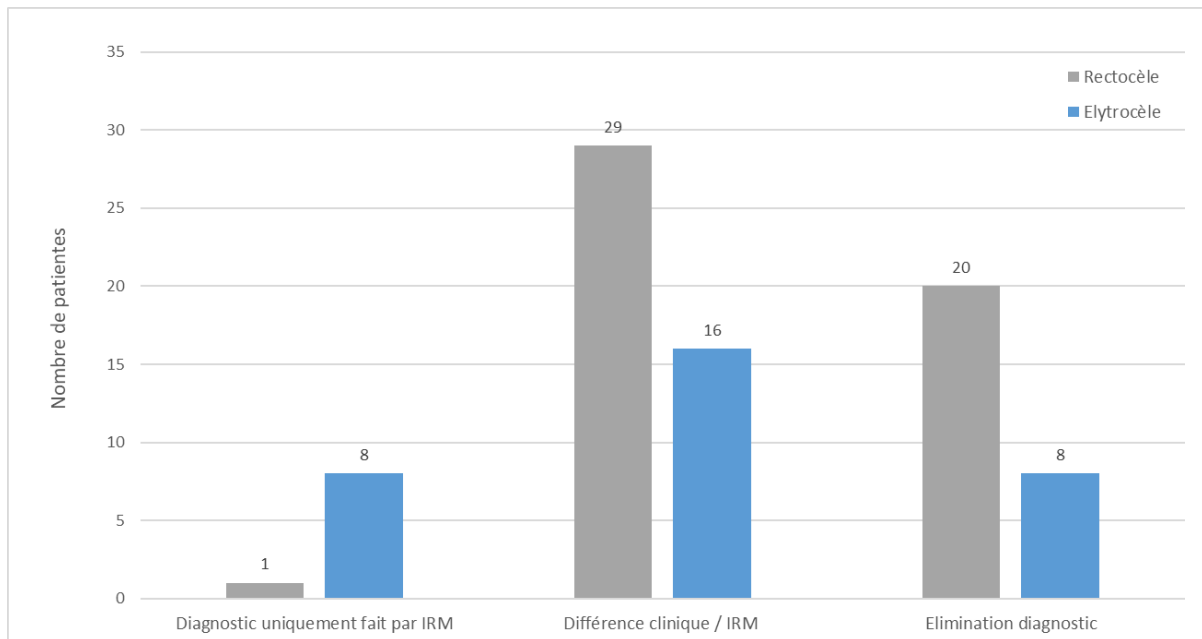
**Table 3. Evaluation clinique et par IRM dynamique**

<b>Evaluation clinique avant la chirurgie (classification de Baden and Walker) (N=50)</b>		<b>n (%)</b>
Compartiment antérieur		
- C0		0
- C1		3 (6,0)
- C2		12 (24,0)
- C3 et C4		35 (70,0)
Compartiment moyen		
- H0		4 (8,0)
- H1		12 (24,0)
- H2		20 (40,0)
- H3 et H4		14 (28,0)
Compartiment postérieur		
- R0		5 (10,0)
- R1		32 (64,0)
- R2		12 (24,0)
- R3 et R4		1 (2,0)
Élytrocèle présente		12 (24,0)
<b>Evaluation par IRM dynamique</b>		<b>n(%)</b>
		<b>N</b>
IRM dynamique avec bonne poussée		47 (94)
Prolapsus génital du compartiment antérieur		47
- Aucun	2 (4,3)	
- Modérée	1 (2,1)	
- Moyen	5 (10,6)	
- Important	39 (83,0)	
Prolapsus génital du compartiment moyen		47
- Aucun	6 (12,8)	
- Modérée	9 (19,0)	
- Moyen	17 (36,2)	
- Important	15 (32,0)	
Prolapsus génital du compartiment postérieur		48
- Aucun	24 (50,0)	
- Modéré	12 (25,0)	
- Moyen	9 (18,7)	
- Important	3 (6,3)	
Élytrocèle présente		13 (26,5)
Intussusception de grade > 2		8 (16,3)
Périnée descendant		39 (81,3)
Amyotrophie bilatérale des levator ani		37 (80,4)
Désinsertion levator ani		10 (21,7)
Elargissement du hiatus uro-génital		29 (82,9)
Anisme		3 (6,0)

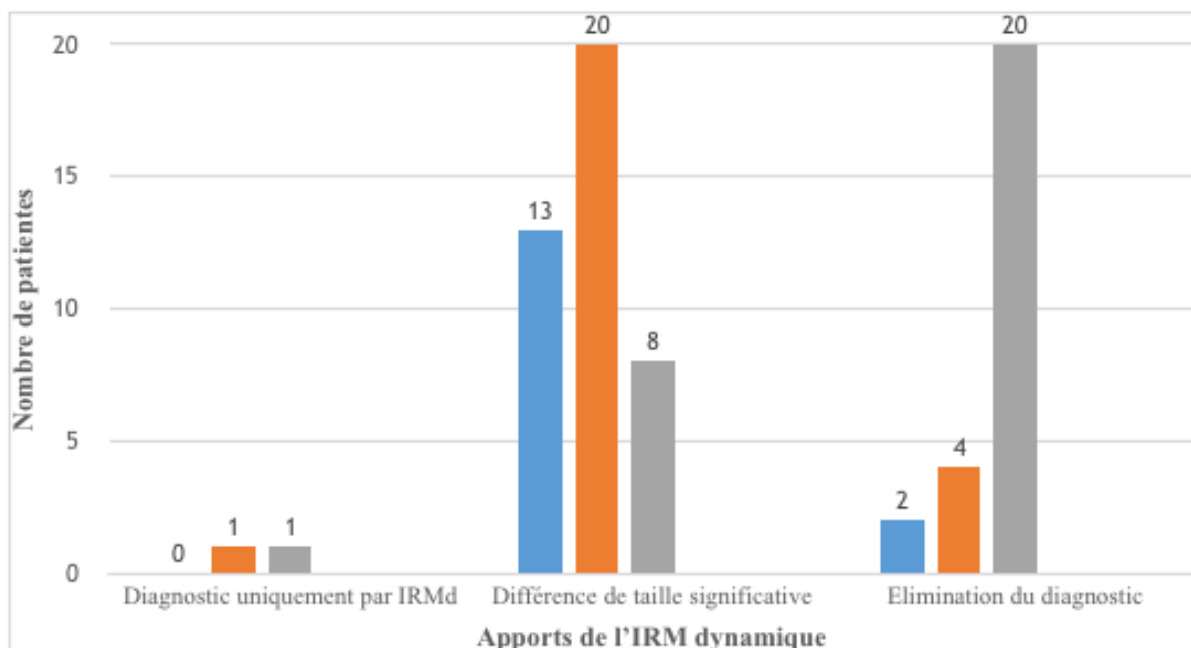
**Table 4. Apports diagnostiques de l'IRM - résultats descriptifs**

	<b>n</b>	<b>N</b>
Compartiment antérieur : différence entre l'évaluation clinique et celle par IRM dynamique	15 (31,9%)	47
- Diagnostic fait uniquement par l'IRM	0	
- Différence de taille	13	
<i>Prolapsus plus important en IRM</i>	10	
<i>Prolapsus moins important en IRM</i>	3	
- Élimination du diagnostic par l'IRM	2	
Compartiment moyen : différence entre l'évaluation clinique et celle par IRM dynamique	25 (53,2%)	47
- Diagnostic fait uniquement par l'IRM	1	
- Différence de taille	20	
<i>Prolapsus plus important en IRM</i>	13	
<i>Prolapsus moins important en IRM</i>	7	
- Élimination du diagnostic par l'IRM	4	
Rectocèle : différence entre l'évaluation clinique et celle par IRM dynamique	29 (60,4%)	48
- Diagnostic fait uniquement par l'IRM	1	
- Différence de taille	8	
<i>Prolapsus plus important en IRM</i>	6	
<i>Prolapsus moins important en IRM</i>	2	
- Élimination du diagnostic par l'IRM	20	
Elytrocèle : différence entre l'évaluation clinique et celle par IRM dynamique	16 (32,7%)	49
- Diagnostic fait uniquement par l'IRM	8	
- Élimination du diagnostic par l'IRM	8	
Changement de décision chirurgicale	14 (28,0%)	50

**Figure 6. Concernant le compartiment postérieur, diagramme en barres illustrant le nombre de patientes pour lesquelles le diagnostic a été posé uniquement par l'IRM, le diagnostic a été corrigé par l'IRM, le diagnostic a été éliminé par IRM (en gris, rectocèle ; en bleu, élytrocèle).**



**Figure 7. Diagramme en barres illustrant le nombre de patientes pour lesquelles le diagnostic a été soit posé uniquement par l'IRM, ou éliminé par IRM ou mieux défini par l'IRM pour les trois compartiments (en bleu, antérieur ; en orange, moyen ; en gris, rectocèle).**



**Table 5. Résumé des patientes pour lesquelles l'IRM a conduit à un changement de technique chirurgicale**

Nombre de patientes	Changement de décision chirurgicale	Diagnostic clinique	Apport de l'IRM dynamique
n = 3 (21,4%)	PF (promontofixation) prothèse antérieure vers double prothèse		
2		Rectocèle Pas d'élytrocèle	Rectocèle (différence de taille) Pas d'élytrocèle
1		Rectocèle Pas d'élytrocèle	Rectocèle Pas d'élytrocèle Intussusception de grade > 2 Désinsertion du muscle levator ani
n = 3 (21,4%)	PF double prothèse vers prothèse antérieure		
2		Rectocèle Pas d'élytrocèle	Pas de rectocèle Pas d'élytrocèle
1		Rectocèle Pas d'élytrocèle	Rectocèle Elytrocèle diagnostiquée à l'IRM Anisme
n = 1 (7,1%)	PF vers voie vaginale		
1		Rectocèle Pas d'élytrocèle	Pas de rectocèle Elytrocèle diagnostiquée à l'IRM Intussusception de grade > 2
n = 1 (7,1%)	Voie vaginale vers PF		
1		Rectocèle Pas d'élytrocèle	Pas de rectocèle Pas d'élytrocèle
n = 1 (7,1%)	PF vers latéro-suspension		
1		Récidive de rectocèle déjà opérée Pas d'élytrocèle	Pas de rectocèle Pas d'élytrocèle Intussusception de grade 2
n = 5 (35,7%)	Aide au choix entre deux techniques*		
2		Rectocèle Pas d'élytrocèle	Rectocèle Pas d'élytrocèle
1		Rectocèle Pas d'élytrocèle	Pas de rectocèle Elytrocèle diagnostiquée à l'IRM Désinsertion du muscle levator ani
1		Rectocèle Elytrocèle	Rectocèle (différence de taille) Pas d'élytrocèle
1		Rectocèle Pas d'élytrocèle	Rectocèle Elytrocèle diagnostiquée à l'IRM Intussusception de grade 2

\* PF une ou deux bandelettes (3) ; PF ou voie vaginale (2)

**Table 6. Impact de l'IRM sur la décision chirurgicale**

	N	Changement de décision chirurgicale (n%)	
		oui	non
Compartiment antérieur			
- Différence entre clinique et IRM	15	2 (13,3)	13 (86,7)
- Diagnostic fait uniquement par l'IRM	0	N/A	N/A
- Différence de taille	13	2 (15,4)	11 (84,6)
- Élimination du diagnostic par l'IRM	2	0 (0,0)	2 (100,0)
Compartiment moyen			
- Différence entre clinique et IRM	25	7 (28,0)	18 (72,0)
- Diagnostic fait uniquement par l'IRM	1	0 (0,0)	1 (100,0)
- Différence de taille	20	4 (20,0)	16 (80,0)
- Élimination du diagnostic par l'IRM	4	0 (0,0)	4 (100,0)
Compartiment postérieur : rectocèle			
- Différence entre clinique et IRM	29	8 (27,6)	21 (72,4)
- Diagnostic fait uniquement par l'IRM	1	0 (0,0)	1 (100,0)
- Différence de taille	8	3 (37,5)	6 (62,5)
- Élimination du diagnostic par l'IRM	20	5 (25,0)	15 (75,0)
Compartiment postérieur : élytrocèle			
- Différence entre clinique et IRM	16	5 (31,2)	11 (68,8)
- Diagnostic fait uniquement par l'IRM	8	2 (25,0)	6 (75,0)
- Élimination du diagnostic par l'IRM	8	3 (37,5)	5 (62,5)



## Bibliographie

---

1. Jelovsek JE, Barber MD. Women seeking treatment for advanced pelvic organ prolapse have decreased body image and quality of life. *Am J Obstet Gynecol*. 2006 May;194(5):1455–61.
2. Knight KM, Moalli PA, Nolfi A, Palcsey S, Barone WR, Abramowitch SD. Impact of parity on ewe vaginal mechanical properties relative to the nonhuman primate and rodent. *Int Urogynecol J*. 2016 Aug;27(8):1255–63.
3. DeLancey J. The hidden epidemic of pelvic floor dysfunction: Achievable goals for improved prevention and treatment. *Am J Obstet Gynecol*. 2005 May 1;192(5):1488–95.
4. Olsen A, Smith V, Bergstrom J, Colling J, Clark A. Epidemiology of surgically managed pelvic organ prolapse and urinary incontinence. *Obstet Gynecol*. 1997 Apr 1;89(4):501–6.
5. Pannu H. Dynamic MR imaging of female organ prolapse. *Radiol Clin North Am*. 2003 Mar 1;41(2):409–23.
6. Wu JM, Matthews CA, Conover MM, Pate V, Jonsson MF. Lifetime risk of stress urinary incontinence or pelvic organ prolapse surgery. *Obstet Gynecol*. 2014 Jun;123(6):1201–6.
7. Bump R, Mattiasson A, Bø K, Brubaker L, DeLancey J, Klarskov P, et al. The standardization of terminology of female pelvic organ prolapse and pelvic floor dysfunction. *Am J Obstet Gynecol*. 1996 Jul 1;175(1):10–7.
8. Kelvin FM, Maglinte DDT, Hale DS, Benson JT. Female Pelvic Organ Prolapse: A Comparison of Triphasic Dynamic MR Imaging and Triphasic Fluoroscopic Cystocolpoproctography. *AJR Am J Roentgenol*. 2000 Jan 1;174(1):81–8.
9. Baden W, Walker T. Genesis of the vaginal profile: a correlated classification of vaginal relaxation. *Clin Obstet Gynecol*. 1972 Dec;15(4):1048–54.
10. Weber A, Richter H. Pelvic Organ Prolapse. *Obstet Gynecol*. 2005 Sep;106(3):615–34.
11. Maglinte DD, Kelvin FM, Fitzgerald K, Hale DS, Benson JT. Association of compartment defects in pelvic floor dysfunction. *AJR Am J Roentgenol*. 1999 Feb 1;172(2):439–44.
12. Broekhuis SR, Kluivers KB, Hendriks JCM, Vierhout ME, Barentsz JO, Fütterer JJ. Dynamic magnetic resonance imaging: reliability of anatomical landmarks and reference lines used to assess pelvic organ prolapse. *Int Urogynecol J Pelvic Floor Dysfunct*. 2009 Feb;20(2):141–8.
13. Kelvin FM, Hale DS, Maglinte DD, Patten BJ, Benson JT. Female pelvic organ prolapse: diagnostic contribution of dynamic cystoproctography and comparison with physical examination. *AJR Am J Roentgenol*. 1999 Jul 1;173(1):31–7.



14. Maglinte D, Bartram C. Dynamic imaging of posterior compartment pelvic floor dysfunction by evacuation proctography: Techniques, indications, results and limitations. *Eur J Radiol.* 2007 Mar 1;61(3):454–61.
15. Weidner A, Low V. Imaging studies of the pelvic floor. *Obstet Gynecol Clin N Am.* 1998 Dec 1;25(4):825–48.
16. El Sayed RF, Alt CD, Maccioni F, Meissnitzer M, Masselli G, Manganaro L, et al. Magnetic resonance imaging of pelvic floor dysfunction - joint recommendations of the ESUR and ESGAR Pelvic Floor Working Group. *Eur Radiol.* 2017 May 1;27(5):2067–85.
17. Kamina P. Précis d'anatomie clinique, Paris : Maloine 2005 ;
18. Villet R, Buzelin J.H, Hazorthés F. Les troubles de la statique pelvi-périnéale de la femme. Paris : Vigot 1995 ;
19. Kamina P, Richer J-P, Scépi M, Faure J-P, Demondion X. Anatomie clinique de l'appareil génital féminin. *Encycl. Méd. Chir., Gynécologie*, 10-A-10, 2003:1-28 ;
20. Fatton B, Cayrac M, Letouzey V, Masia F, Mousty E, Marès P, Prudhomme M, de Tayrac R. Anatomie fonctionnelle du plancher pelvien. *Encycl. Méd. Chir., Gynécologie*, 15-A-10 2014;9(4):1-18 ;
21. Giraudet G, Lucot J-P, Quinton J-F, Cosson M. Prolapsus génitaux. *Encycl. Méd. Chir., Gynécologie*, 290-A-10, 2015;11(4):1-17.
22. Low JC, Sutherland HK. A census of the prevalence of vaginal prolapse in sheep flocks in the Borders region of Scotland. *Vet Rec.* 1987 Jun 13;120(24):571–5.
23. Ayen E, Noakes. Displacement of the tubular genital tract of the ewe during pregnancy. *Vet Rec.* 1997 Nov;141(20):509–12.
24. Otto LN, Slayden OD, Clark AL, Brenner RM. The rhesus macaque as an animal model for pelvic organ prolapse. *Am J Obstet Gynecol.* 2002 Mar;186(3):416–21.
25. Yiou R, Delmas V. Hommage au Pr Dominique CHOPIN - Anatomie comparée des prolapsus pelviens chez l'homme et les mammifères quadrupèdes. *Prog Urol.* 2005, 15, 6, 1334-1337, suppl. 1
26. Abramowitch SD, Feola A, Jallah Z, Moalli PA. Tissue mechanics, animal models, and pelvic organ prolapse: a review. *Eur J Obstet Gynecol Reprod Biol.* 2009 May;144 Suppl 1:S146-58.
27. Strohbehn K, Ellis J, Strohbehn J, DeLancey J. Magnetic resonance imaging of the levator ani with anatomic correlation. *Obstet Gynecol.* 1996 Feb;87(2):277–85.
28. Singh K, Reid W, Berger L. Assessment and grading of pelvic organ prolapse by use of dynamic magnetic resonance imaging. *Am J Obstet Gynecol.* 2001 Jul 1;185(1):71–7.
29. Hjartardóttir S, Nilsson J, Petersen C, Lingman G. The female pelvic floor: A dome-not a basin. *Acta Obstetrica et Gynecologica Scandinavica.* 1997 Jun 1;76(6):567–71.

30. Salvador JC, Coutinho MP, Venâncio JM, Viamonte B. Dynamic magnetic resonance imaging of the female pelvic floor—a pictorial review. *Insights Imaging*. 2019 Jan 28;10(1):4. doi: 10.1186/s13244-019-0687-9
31. DeLancey J. Anatomy and biomechanics of genital prolapse. *Clin Obstet Gynecol*. 1993 Dec;36(4):897–909.
32. Christensen LL, Djurhuus JC, Lewis MT, Dev P, Chase RA, Constantinou PS, et al. MRI of voluntary pelvic floor contractions in healthy female volunteers. *International Urogynecology Journal*. 1995 May 1;6(3):138–52.
33. Maglinte DD, Kelvin FM, Fitzgerald K, Hale DS, Benson JT. Association of compartment defects in pelvic floor dysfunction. *AJR Am J Roentgenol*. 1999 Feb 1;172(2):439–44.
34. Weber AM, Abrams P, Brubaker L, Cundiff G, Davis G, Dmochowski RR, et al. The Standardization of Terminology for Researchers in Female Pelvic Floor Disorders. *Int Urogynecol J Pelvic Floor Dysfunct*. 2001 Jun;12(3):178.
35. Law PA, Danin JC, Lamb GM, Regan L, Darzi A, Gedroyc WM. Dynamic imaging of the pelvic floor using an open-configuration magnetic resonance scanner. *J Magn Reson Imaging*. 2001 Jun 1;13(6):923–9.
36. Lousquy R, Costa P, Delmas V, Haab F. État des lieux de l'épidémiologie des prolapsus génitaux. *Prog Urol*. 2009 Dec 1;19(13):907–15.
37. Smith F, Holman C, Moorin R, Tsokos N. Lifetime risk of undergoing surgery for pelvic organ prolapse. *Obstet Gynecol*. 2010 Nov;116(5):1096–100.
38. Le Normand L, M. Cosson, F. Cour, X. Deffieux, L. Donon, P. Ferry, et al. Recommandations pour la pratique clinique : Synthèse des recommandations pour le traitement chirurgical du prolapsus génital non récidivé de la femme par l'AFU, le CNGOF, la SIFUD-PP, la SNFCP et la SCGP. *Prog Urol*. 2016 Jul 1;26:S1–7.
39. Barber MD, Visco AG, Wyman JF, Fantl JA, Bump RC. Sexual function in women with urinary incontinence and pelvic organ prolapse. *Obstet Gynecol*. 2002 Feb;99(2):281–9.
40. Ozel B, White T, Urwitz-Lane R, Minaglia S. The impact of pelvic organ prolapse on sexual function in women with urinary incontinence. *Int Urogynecol J Pelvic Floor Dysfunct*. 2006 Jan;17(1):14–7.
41. Mant J, Painter R, Vessey M. Epidemiology of genital prolapse: observations from the Oxford Family Planning Association Study. *Br J Obstet Gynaecol*. 1997 May;104(5):579–85.
42. MacLennan AH, Taylor AW, Wilson DH, Wilson D. The prevalence of pelvic floor disorders and their relationship to gender, age, parity and mode of delivery. *BJOG*. 2000 Dec;107(12):1460–70.
43. Swift SE. The distribution of pelvic organ support in a population of female subjects seen for routine gynecologic health care. *Am J Obstet Gynecol*. 2000 Aug;183(2):277–85.

44. Hendrix S, Clark A, Nygaard I, Aragaki A, Barnabei V, McTiernan A. Pelvic organ prolapse in the women's health initiative: Gravity and gravidity. *Am J Obstet Gynecol.* 2002 Jun 1;186(6):1160–6.
45. Miedel A, Tegerstedt G, Mæhle-Schmidt M, Nyrén O, Hammarström M. Nonobstetric Risk Factors for Symptomatic Pelvic Organ Prolapse. *Obstet Gynecol.* 2009 May 1;113(5):1089–97.
46. Zhu Y, Deng S, Jiang Q, Zhang Y. Correlation Between Delivery Mode and Pelvic Organ Prolapse Evaluated by Four-Dimensional Pelvic Floor Ultrasonography. *Med Sci Monit.* 2018 Nov;f4(24):7891–7.
47. Kudish BI, Iglesia CB, Gutman RE, Sokol AI, Rodgers AK, Gass M, et al. Risk Factors for Prolapse Development in White, Black and Hispanic Women. *FPMRS.* 2011 Mar;17(2):80.
48. Trutnovsky G, Kamisan Atan I, Martin A, Dietz H. Delivery mode and pelvic organ prolapse: a retrospective observational study. *BJOG.* 2016 Aug 1;123(9):1551–6.
49. Van Geelen H, Ostergard D, Sand P. A review of the impact of pregnancy and childbirth on pelvic floor function as assessed by objective measurement techniques. - PubMed - NCBI. *Int Urogynecol J.* 2018 Mar;29(3):327–38.
50. Tegerstedt G, Miedel A, Maehle-Schmidt M, Nyren O, Hammarstrom M. Obstetric risk factors for symptomatic prolapse: A population-based approach. *Am J Obstet Gynecol.* 2006 Jan 1;194(1):75–81.
51. O'Boyle A, Woodman P, O'Boyle J, Davis G, Swift S. Pelvic organ support in nulliparous pregnant and nonpregnant women: A case control study. *Am J Obstet Gynecol.* 2002 Jul 1;187(1):99–102.
52. Lukacz E, Lawrence JM, Contreras R, Nager CW, Luber KM. Parity, mode of delivery, and pelvic floor disorders. *Obstet Gynecol.* 2006 Jun;107(6):1253–60.
53. Shek KL, Kruger J, Dietz HP. The effect of pregnancy on hiatal dimensions and urethral mobility: an observational study. *Int Urogynecol J.* 2012 Nov 1;23(11):1561–7.
54. O'Boyle A, O'Boyle J, Calhoun B. Pelvic organ support in pregnancy and postpartum. *Int Urogynecol J Pelvic Floor Dysfunct.* 2005 Feb;16(1):66–72.
55. Dietz HP. Ultrasound imaging of the pelvic floor. Part I: two-dimensional aspects. *Ultrasound Obst Gyn.* 2004 Jan 1;23(1):80–92.
56. Glazener C, Elders A, MacArthur C, Lancashire R, Herbison P, Hagen S, et al. Childbirth and prolapse: long-term associations with the symptoms and objective measurement of pelvic organ prolapse. *BJOG.* 2013 Jan 1;120(2):161–8.
57. Larsson C, Källen K, Andolf E. Cesarean section and risk of pelvic organ prolapse: a nested case-control study. *Am J Obstet Gynecol.* 2009 Mar 1;200(3):243.e1-243.e4.
58. Handa VL, Blomquist JL, Knoepp LR, Hoskey KA, McDermott KC, Muñoz A. Pelvic Floor Disorders 5-10 Years After Vaginal or Cesarean Childbirth. *Obstet Gynecol.* 2011 Oct;118(4):777.

59. Gyhagen M, Bullarbo M, Nielsen T, Milsom I. Prevalence and risk factors for pelvic organ prolapse 20 years after childbirth: a national cohort study in singleton primiparae after vaginal or caesarean delivery. *BJOG*. 2013 Jan 1;120(2):152–60.
60. Elenskaia K, Thakar R, Sultan AH, Scheer I, Onwude J. Effect of childbirth on pelvic organ support and quality of life: a longitudinal cohort study. *Int Urogynecol J*. 2013 Jun 1;24(6):927–37.
61. Durnea CM, O'Reilly BA, Khashan AS, Kenny LC, Durnea UA, Smyth MM, et al. Status of the pelvic floor in young primiparous women. *Ultrasound Obstet Gynecol*. 2015 Sep 1;46(3):356–62.
62. Dietz HP. Forceps: towards obsolescence or revival? *Acta Obstetrica et Gynecologica Scandinavica*. 2015 Apr 1;94(4):347–51.
63. Volløyhaug I, Mørkved S, Salvesen Ø, Salvesen KÅ. Forceps delivery is associated with increased risk of pelvic organ prolapse and muscle trauma: a cross-sectional study 16–24 years after first delivery. *Ultrasound Obstet Gynecol*. 2015 Oct 1;46(4):487–95.
64. Dietz H, Simpson J. Levator trauma is associated with pelvic organ prolapse. *BJOG*. 2008 Jul 1;115(8):979–84.
65. Lockhart ME, Bates GW, Morgan DE, Beasley TM, Richter HE. Dynamic 3T pelvic floor magnetic resonance imaging in women progressing from the nulligravid to the primiparous state. *Int Urogynecol J*. 2018 May 1;29(5):735–44.
66. DeLancey JO, Morgan DM, Fenner DE, Kearney R, Guire K, Miller JM, et al. Comparison of levator ani muscle defects and function in women with and without pelvic organ prolapse. *Obstet Gynecol*. 2007 Feb;109(2 Pt 1):295–302.
67. DeLancey JO, Kearney R, Chou Q, Speights S, Binno S. The Appearance of Levator Ani Muscle Abnormalities in Magnetic Resonance Images After Vaginal Delivery. *Obstet Gynecol*. 2003 Jan;101(1):46–53.
68. Shek K, Dietz H. Intrapartum risk factors for levator trauma. *BJOG*. 2010 Nov 1;117(12):1485–92.
69. Allen R, Hosker G, Smith A, Warrell D. Pelvic floor damage and childbirth: a neurophysiological study. *BJOG*. 1999 Sep;97(9):770–9.
70. Chung MY, Wan OYK, Cheung RYK, Chung TKH, Chan SSC. Prevalence of levator ani muscle injury and health-related quality of life in primiparous Chinese women after instrumental delivery. *Ultrasound Obstet Gynecol*. 2015;45(6):728–33.
71. Memon HU, Blomquist JL, Dietz HP, Pierce CB, Weinstein MM, Handa VL. Comparison of Levator Ani Muscle Avulsion Injury After Forceps and Vacuum-Assisted Vaginal Childbirth. *Obstet Gynecol*. 2015 May;125(5):1080–7.
72. van Delft K, Thakar R, Sultan A, Schwertner-Tiepelmann N, Kluivers K. Levator ani muscle avulsion during childbirth: a risk prediction model. *BJOG*. 2014 Aug 1;121(9):1155–63.

73. Dietz HP, Lanzarone V. Levator Trauma After Vaginal Delivery. *Obstet Gynecol.* 2005 Oct;106(4):707.
74. Blomquist JL, Muñoz A, Carroll M, Handa VL. Association of Delivery Mode With Pelvic Floor Disorders After Childbirth. *JAMA.* 2018 Dec 18;320(23):2438–47.
75. Handa VL, Roem J, Blomquist JL, Dietz HP, Muñoz A. Pelvic organ prolapse as a function of levator ani avulsion, hiatus size, and strength. *Am J Obstet Gynecol.* 2019 Jul 1;221(1):41.e1-41.e7.
76. Tunn R, DeLancey JOL, Howard D, Thorp JM, Ashton-Miller JA, Quint LE. MR Imaging of Levator Ani Muscle Recovery Following Vaginal Delivery. *Int Urogynecol J.* 1999 Aug 1;10(5):300–7.
77. Thomas V, Shek KL, Guzmán Rojas R, Dietz HP. Temporal latency between pelvic floor trauma and presentation for prolapse surgery: a retrospective observational study. *Int Urogynecol J.* 2015 Aug 1;26(8):1185–9.
78. Rortveit G, Brown JS, Thom DH, Van Den Eeden SK, Creasman JM, Subak LL. Symptomatic Pelvic Organ Prolapse: Prevalence and Risk Factors in a Population-Based, Racially Diverse Cohort. *Obstet Gynecol.* 2007 Jun;109(6):1396.
79. de Araujo C, Coelho S, Stahlschmidt P, Juliato C. Does vaginal delivery cause more damage to the pelvic floor than cesarean section as determined by 3D ultrasound evaluation? A systematic review. *Int Urogynecol J.* 2018 May;29(5):639-645.
80. Handa V, Pannu H, Siddique S, Gutman R, VanRooyen J, Cundiff G. Architectural differences in the bony pelvis of women with and without pelvic floor disorders. *Obstet Gynecol.* 2003 Dec;102(6):1283–90.
81. Thubert T, Deffieux X, Letouzey V, Hermieu J. Obésité et urogynécologie : revue de la littérature. *Prog Urol.* 2012 Jul 1;22(8):445–53.
82. Jackson S, Smith P. Fortnightly review: Diagnosing and managing genitourinary prolapse. *BMJ.* 1997 Mar 22;314(7084):875.
83. Samuelsson E, Victor F, Tibblin G, Svärdsudd K. Signs of genital prolapse in a Swedish population of women 20 to 59 years of age and possible related factors. *Am J Obstet Gynecol.* 1999 Feb 1;180(2):299–305.
84. Donon L, Warembourg S, Lapray J, Cortesse A, Hermieu J, Fatton B, et al. Bilan avant le traitement chirurgical d'un prolapsus génital : Recommandations pour la pratique clinique. *Prog Urol.* 2016 Jul 1;26:S8–26.
85. Ellerkmann R, Cundiff G, Melick C, Nihira M, Leffler K, Bent A. Correlation of symptoms with location and severity of pelvic organ prolapse. *Am J Obstet Gynecol.* 2001 Dec 1;185(6):1332–8.
86. Tegerstedt G, Miedel A, Maehle-Schmidt M, Nyren O, Hammarström M. A short-form questionnaire identified genital organ prolapse. *J Clin Epidemiol.* 2005 Jan 1;58(1):41–6.

87. Fritel X, Varnoux N, Zins M, Breart G, Ringa V. Symptomatic pelvic organ prolapse at midlife, quality of life, and risk factors. *Obstet Gynecol.* 2009 Mar;113(3):609.
88. Costa P, Bouzoubaa K, Delmas V, Haab F. Examen clinique des prolapsus. *Prog Urol.* 2009 Dec 1;19(13):939–43.
89. de Tayrac R, Deval B, Fernandez H, Marès P, Mapi Research Institute. Validation linguistique en français des versions courtes des questionnaires de symptômes (PFDI-20) et de qualité de vie (PFIQ-7) chez les patientes présentant un trouble de la statique pelvienne. *J Gynecol Obstet Biol Reprod.* 2007 Dec 1;36(8):738–48.
90. Maher C, Baessler K, Barber M, Cheon C, Deitz V, de Tayrac R, et al. 5th International Consultation on Incontinence. 2013.
91. Cortesse A, Cardot V. Recommendations for the clinical evaluation of non-neurological female urinary incontinence. *Prog Urol.* 2007 Nov;17(6 Suppl 2):1242–51.
92. Bland DR, Earle BB, Vitolins MZ, Burke G. Use of the Pelvic Organ Prolapse staging system of the International Continence Society, American Urogynecologic Society, and Society of Gynecologic Surgeons in perimenopausal women. *Am J Obstet Gynecol.* 1999 Dec 1;181(6):1324–8.
93. Dietz HP, Haylen BT, Broome J. Ultrasound in the quantification of female pelvic organ prolapse. *Ultrasound Obstet Gynecol.* 2001 Nov 1;18(5):511–4.
94. Deval B, Vulierme M, Poilpot S, Menu Y, Levardon M. Imagerie du prolapsus génito-urinaire. *J Gynecol Obstet Biol Reprod (Paris).* 2003 Feb;32(1):22-9
95. Etlik O, Arslan H, Odabaşı O, Odabaşı H, Harman M, Celebi H, et al. The role of the MR-fluoroscopy in the diagnosis and staging of the pelvic organ prolapse. *Eur J Radiol.* 2005 Jan 1;53(1):136–41.
96. Fauconnier A, Zareski E, Abichedid J, Bader G, Falissard B, Fritel X. Dynamic magnetic resonance imaging for grading pelvic organ prolapse according to the international continence society classification: Which line should be used? *Neurourol Urodyn.* 2008 Mar 1;27(3):191–7.
97. Lapray J, Costa P, Delmas V, Haab F. Rôle de l'imagerie dans l'exploration des troubles de la statique pelvienne. *Prog Urol.* 2009 Dec 1;19(13):953–69.
98. Wallden L. Roentgen examination of the deep rectogenital pouch. *Acta radiol.* 1953 Feb;39(2):105\_16.
99. Andrade LC, Correia H, Semedo LC, Ilharco J, Caseiro-Alves F. Conventional videodefecography: Pathologic findings according to gender and age. *Eur J Radiol Open.* 2014 Nov 1;1:1-5
100. Bordonné C, Bourret A, Thubert T, Brami J, Maitrot-Mantelet L, Chapron C, et al. Erreurs à éviter dans le diagnostic des dysfonctions pelviennes. *Imagerie de la Femme.* 2017 Jun 1;27(2):96–103. <http://dx.doi.org/10.1016/j.femme.2017.03.001>

101. Lapray J, Ballanger P. Recommendations pour la pratique de l'imagerie dans l'évaluation d'une incontinence urinaire féminine non neurologique. *Prog Urol*, 2007, 1285
102. Mahieu PH, Pringot J, Bodart P. Defecography: I. Description of a new procedure and results in normal patients. *Gastroint Radiol* 1994;163:368—70.
103. Harvey CJ, Halligan S, Bartram CI, Hollings N, Sahdev A, Kingston K. Evacuation Proctography: A Prospective Study of Diagnostic and Therapeutic Effects. *Radiology*. 1999 Apr 1;211(1):223–7.
104. Goh V, Halligan S, Kaplan G, Healy JC, Bartram CI. Dynamic MR Imaging of the Pelvic Floor in Asymptomatic Subjects. *AJR Am J Roentgenol*. 2000 Mar 1;174(3):661–6.
105. Yang A, Mostwin JL, Rosenshein NB, Zerhouni EA. Pelvic floor descent in women: dynamic evaluation with fast MR imaging and cinematic display. *Radiology*. 1991 Apr 1;179(1):25–33.
106. Hecht EM, Lee VS, Tanpitukpongse TP, Babb JS, Taouli B, Wong S, et al. MRI of Pelvic Floor Dysfunction: Dynamic True Fast Imaging with Steady-State Precession Versus HASTE. *AJR Am J Roentgenol*. 2008 Aug 1;191(2):352–8.
107. Maglinte DDT, Hale DS, Sandrasegaran K. Comparison between dynamic cystocolpoproctography and dynamic pelvic floor MRI: pros and cons: Which is the “functional” examination for anorectal and pelvic floor dysfunction? *Abdom Imaging*. 2013 Oct 1;38(5):952–73.
108. Picchia S, Rengo M, Bellini D, Caruso D, Pironti E, Floris R, et al. Dynamic MR of the pelvic floor: Influence of alternative methods to draw the pubococcygeal line (PCL) on the grading of pelvic floor descent. *Eur J Radiol Open*. 2019;6:187.
109. Comiter C, Vasavada S, Barbaric Z, Gousse A, Raz S. Grading pelvic prolapse and pelvic floor relaxation using dynamic magnetic resonance imaging. *Urology*. 1999 Sep 1;54(3):454–7.
110. Cimsit C, Yoldemir T, Akpınar IN. Prevalence of dynamic magnetic resonance imaging-identified pelvic organ prolapse in pre- and postmenopausal women without clinically evident pelvic organ descent. *Acta Radiol*. 2016 Nov;57(11):1418-1424
111. Rosenkrantz A, Lewis M, Yalamanchili S, Lim R, Wong S, Bennett G. Prevalence of pelvic organ prolapse detected at dynamic MRI in women without history of pelvic floor dysfunction: Comparison of two reference lines. *Clin Radiol*. 2014 Feb 1;69(2):e71–7.
112. Pannu H, Scatarige J, Eng J. MRI Diagnosis of Pelvic Organ Prolapse Compared with Clinical Examination. *Acad Radiol*. 2011 Oct 1;18(10):1245–51.
113. Betschart C, Chen L, Ashton-Miller JA, DeLancey JO. On pelvic reference lines and the MR evaluation of genital prolapse: a proposal for standardization using the Pelvic Inclination Correction System. *Int Urogynecol J*. 2013 Sep;24(9):1421.

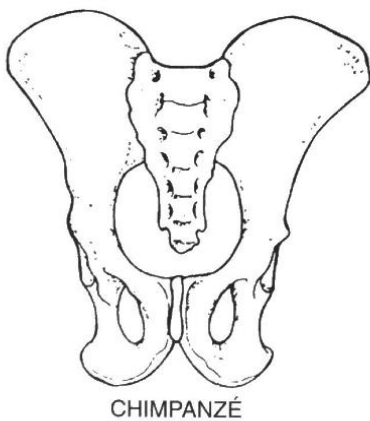
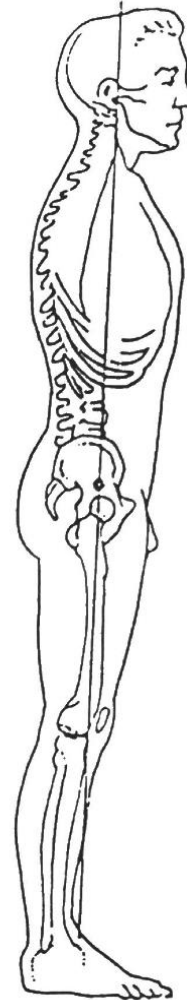
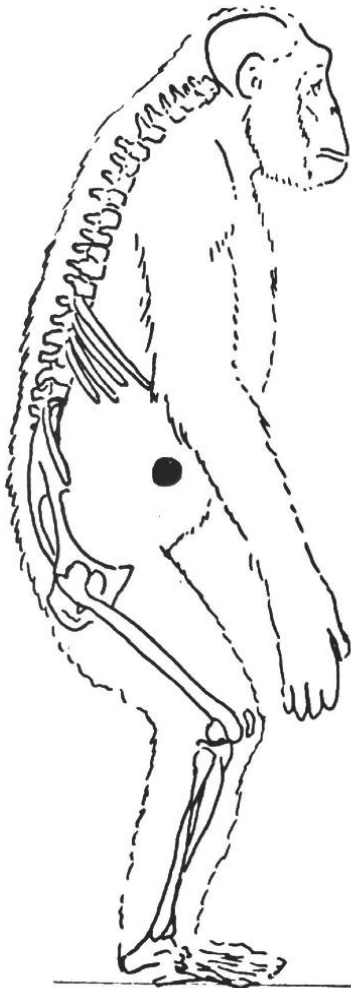114. Lienemann A, Sprenger D, Janßen U, Grosch E, Pellengahr C, Anthuber C. Assessment of pelvic organ descent by use of functional cine-MRI: Which reference line should be used? *Neurourol Urodyn*. 2004;23(1):33-7
115. Kelvin F, Maglinte D. Dynamic evaluation of female pelvic organ prolapse by extended proctography. *Radiol Clin North Am*. 2003 Mar;41(2):395-407.
116. Poncelet E, Rock A, Quinton J, Cosson M, Ramdane N, Nicolas L, et al. Dynamic MR defecography of the posterior compartment: Comparison with conventional X-ray defecography. *Diagn Interv Imaging*. 2017 Apr;98(4):327-332.
117. Abdulaziz M, Kavanagh A, Stothers L, Macnab AJ. Relevance of open magnetic resonance imaging position (sitting and standing) to quantify pelvic organ prolapse in women. *Can Urol Assoc J*. 2018 Nov;12(11):E453.
118. Lienemann A, Anthuber C, Baron A, Kohz P, Reiser M. Dynamic MR colpocystorectography assessing pelvic-floor descent. *Eur Radiol*. 1997 Sep 1;7(8):1309–17.
119. Lienemann A, Anthuber C, Baron A, Reiser M. Diagnosing enteroceles using dynamic magnetic resonance imaging. *Dis Colon Rectum*. 2000 Feb;43(2):205-12; discussion 212-3.
120. Tunn R, Paris S, Taupitz M, Hamm B, Fischer W. MR Imaging in Posthysterectomy Vaginal Prolapse. *Int Urogynecol J Pelvic Floor Dysfunct*. 2000;11(2):87-92.
121. Rentsch M, Paetzel C, Lenhart M, Feuerbach S, Jauch K, Fürst A. Dynamic magnetic resonance imaging defecography: A diagnostic alternative in the assessment of pelvic floor disorders in proctology. *Dis Colon Rectum*. 2001 Jul;44(7):999-1007.
122. Dietz H. Pelvic floor ultrasound: a review. *Am J Obstet Gynecol*. 2010 Apr 1;202(4):321–34.
123. Shek KL, Dietz HP. What is abnormal uterine descent on translabial ultrasound? *Int Urogynecol J*. 2015 Dec 1;26(12):1783–7.
124. Dietz HP, Kamisan Atan I, Salita A. Association between ICS POP-Q coordinates and translabial ultrasound findings: implications for definition of ‘normal pelvic organ support’. *Ultrasound Obstet Gynecol*. 2016 Mar 1;47(3):363–8.
125. Tan L, Shek KL, Atan IK, Rojas RG, Dietz HP. The repeatability of sonographic measures of functional pelvic floor anatomy. *Int Urogynecol J*. 2015 Nov 1;26(11):1667–72.
126. Javadian P, O’Leary D, Rostaminia G, North J, Wagner J, Quiroz LH, et al. How does 3D endovaginal ultrasound compare to magnetic resonance imaging in the evaluation of levator ani anatomy? *Neurourol Urodyn*. 2017 Feb;36(2):409-413.
127. Calderwood C, Thurmond A, Holland A, Osmundsen B, Gregory W. Comparing 3-Dimensional Ultrasound to 3-Dimensional Magnetic Resonance Imaging in the Detection of Levator Ani Defects. *Female Pelvic Med Reconstr Surg*. 2018 Jul/Aug;24(4):295-300



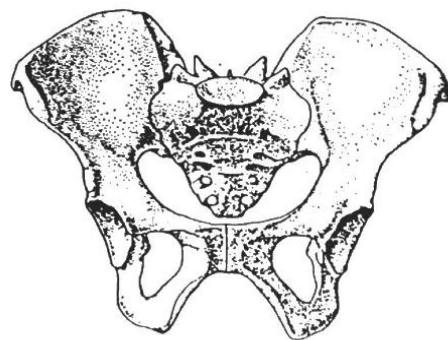
128. Dietz HP, Rojas RG, Shek KL. Postprocessing of pelvic floor ultrasound data: How repeatable is it? *Aust N Z J Obstet Gynaecol*. 2014 Dec;54(6):553-7.
129. Attenberger UI, Morelli JN, Budjan J, Herold A, Kienle P, Kleine W, et al. The value of dynamic magnetic resonance imaging in interdisciplinary treatment of pelvic floor dysfunction. *Abdom Imaging*. 2015 Oct 1;40(7):2242-7.
130. Kaufman H, Buller J, Thompson J, Pannu H, DeMeester S, Genadry R, et al. Dynamic pelvic magnetic resonance imaging and cystocolpoproctography alter surgical management of pelvic floor disorders. *Dis Colon Rectum*. 2001 Nov;44(11):1575-83.
131. Lakeman MME, Zijta FM, Peringa J, Nederveen AJ, Stoker J, Roovers JPWR. Dynamic magnetic resonance imaging to quantify pelvic organ prolapse: reliability of assessment and correlation with clinical findings and pelvic floor symptoms. *Int Urogynecol J*. 2012 Nov;23(11):1547.

## Annexes

**Annexe 1. Statique et conformation pelvienne d'un pongidé (chimpanzé) comparées à celle de l'homme.** A noter, chez les singes anthropoïdes, la bipédie n'est qu'occasionnelle et la position érigée, incomplète ; le sacrum est rectiligne, l'ilion très allongé et le centre de gravité franchement avant l'axe du canal pelvien. **D'après Villet et al. 1995 [18].**



CHIMPANZÉ



HOMO

**Annexe 2. Anatomie du périnée murin avec et sans prolapsus pelvien. Selon Yiou et Delmas, 2005 [25].**

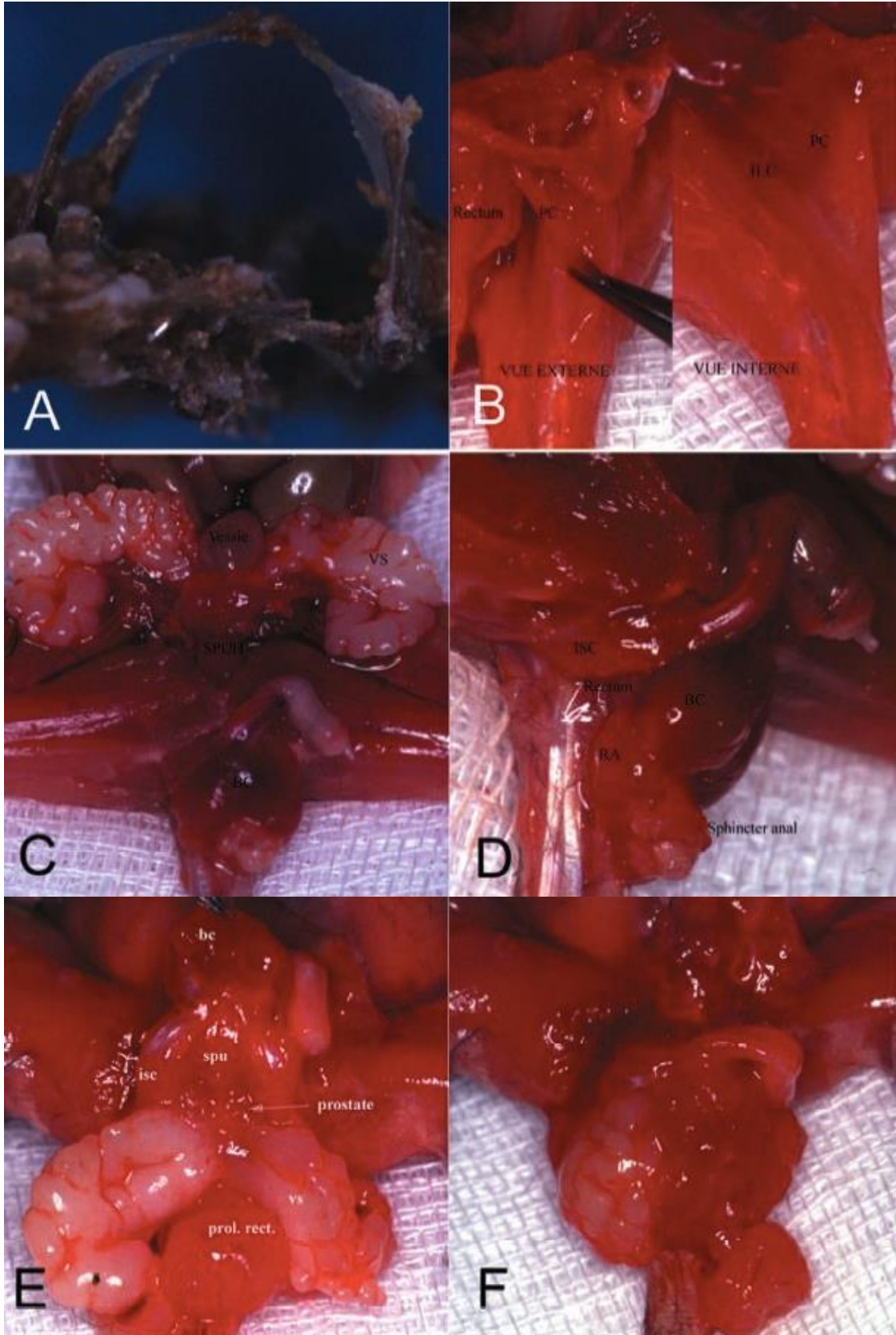
**A :** Squelette du bassin de la souris.

**B :** Vues latérales des muscles ilio-caudalis (ILC) et pubo-caudalis (PC)

**C :** Vue antérieure de la cavité abdominale (VS : vésicules séminales ; SPUH : sphincter strié urétral).

**D :** Vue latérale du périnée de la souris. BC : muscle bulbo-caverneux ; ICS : muscle ischio-caverneux ; RA : muscle élévateur de l'anus s'insérant sur la portion postérieure du muscle bulbo-caverneux.

**E, F :** souris UPA<sup>-/-</sup> présentant un prolapsus du rectum et des vésicules séminales.



# Annexe 3. Questionnaire standardisé sur l'impact des troubles de la statique pelvienne, version courte - PFIQ-7

NOM ..... DATE ..../../

## Questionnaire

sur l'impact des troubles de la statique pelvienne  
Version courte (PFIQ-7)

### Instructions

Certaines femmes constatent que leurs symptômes urinaires, intestinaux ou vaginaux ont un impact sur leurs activités, leurs relations avec les autres et leur état d'esprit. Pour chaque question, cochez (✓) la réponse décrivant le mieux à quel point vos symptômes ou troubles urinaires, intestinaux ou vaginaux ont affecté vos activités, vos relations avec les autres ou votre état d'esprit au cours des 3 derniers mois. Merci de cocher une réponse dans chacune des trois colonnes pour chaque question.

De manière générale, à quel point les symptômes ou troubles suivants → affectent-ils ?	Symptômes urinaires ou vessie	Symptômes intestinaux ou rectum	Symptômes vaginaux ou pelviens
Voire capacité à faire des tâches ménagères (cuisine, ménage, lessive) ?	<input type="checkbox"/> Pas du tout <input type="checkbox"/> Un peu <input type="checkbox"/> Moyennement <input type="checkbox"/> Beaucoup	<input type="checkbox"/> Pas du tout <input type="checkbox"/> Un peu <input type="checkbox"/> Moyennement <input type="checkbox"/> Beaucoup	<input type="checkbox"/> Pas du tout <input type="checkbox"/> Un peu <input type="checkbox"/> Moyennement <input type="checkbox"/> Beaucoup
Voire capacité à avoir une activité physique (marche, natation ou autre forme d'exercice physique) ?	<input type="checkbox"/> Pas du tout <input type="checkbox"/> Un peu <input type="checkbox"/> Moyennement <input type="checkbox"/> Beaucoup	<input type="checkbox"/> Pas du tout <input type="checkbox"/> Un peu <input type="checkbox"/> Moyennement <input type="checkbox"/> Beaucoup	<input type="checkbox"/> Pas du tout <input type="checkbox"/> Un peu <input type="checkbox"/> Moyennement <input type="checkbox"/> Beaucoup
Vos sorties, par exemple aller au cinéma ou à un concert ?	<input type="checkbox"/> Pas du tout <input type="checkbox"/> Un peu <input type="checkbox"/> Moyennement <input type="checkbox"/> Beaucoup	<input type="checkbox"/> Pas du tout <input type="checkbox"/> Un peu <input type="checkbox"/> Moyennement <input type="checkbox"/> Beaucoup	<input type="checkbox"/> Pas du tout <input type="checkbox"/> Un peu <input type="checkbox"/> Moyennement <input type="checkbox"/> Beaucoup
Voire capacité à effectuer un trajet en voiture ou en bus à plus de 30 minutes de chez vous ?	<input type="checkbox"/> Pas du tout <input type="checkbox"/> Un peu <input type="checkbox"/> Moyennement <input type="checkbox"/> Beaucoup	<input type="checkbox"/> Pas du tout <input type="checkbox"/> Un peu <input type="checkbox"/> Moyennement <input type="checkbox"/> Beaucoup	<input type="checkbox"/> Pas du tout <input type="checkbox"/> Un peu <input type="checkbox"/> Moyennement <input type="checkbox"/> Beaucoup
Voire capacité à participer à des activités avec d'autres personnes en dehors de chez vous ?	<input type="checkbox"/> Pas du tout <input type="checkbox"/> Un peu <input type="checkbox"/> Moyennement <input type="checkbox"/> Beaucoup	<input type="checkbox"/> Pas du tout <input type="checkbox"/> Un peu <input type="checkbox"/> Moyennement <input type="checkbox"/> Beaucoup	<input type="checkbox"/> Pas du tout <input type="checkbox"/> Un peu <input type="checkbox"/> Moyennement <input type="checkbox"/> Beaucoup
Voire état émotionnel (nervosité, dépression, etc.) ?	<input type="checkbox"/> Pas du tout <input type="checkbox"/> Un peu <input type="checkbox"/> Moyennement <input type="checkbox"/> Beaucoup	<input type="checkbox"/> Pas du tout <input type="checkbox"/> Un peu <input type="checkbox"/> Moyennement <input type="checkbox"/> Beaucoup	<input type="checkbox"/> Pas du tout <input type="checkbox"/> Un peu <input type="checkbox"/> Moyennement <input type="checkbox"/> Beaucoup
Voire sentiment de frustration ?	<input type="checkbox"/> Pas du tout <input type="checkbox"/> Un peu <input type="checkbox"/> Moyennement <input type="checkbox"/> Beaucoup	<input type="checkbox"/> Pas du tout <input type="checkbox"/> Un peu <input type="checkbox"/> Moyennement <input type="checkbox"/> Beaucoup	<input type="checkbox"/> Pas du tout <input type="checkbox"/> Un peu <input type="checkbox"/> Moyennement <input type="checkbox"/> Beaucoup

**Veillez vérifier que vous avez répondu à toutes les questions.**  
Merci d'avoir pris le temps de répondre à ce questionnaire.

Les informations contenues dans ce questionnaire sont strictement confidentielles.

## Calcul du score

pour le questionnaire PFIQ-7

Le questionnaire PFIQ-7 comporte 7 questions et 3 colonnes ; pour chaque question, une réponse doit être cochée dans chacune des trois colonnes (correspondant aux trois échelles). Toutes les questions utilisent le format de réponse suivant :

Pas du tout = 0 ; Un peu = 1 ; Moyennement = 2 ; Beaucoup = 3

Score pour chacune des échelles : reporter une valeur entre 0 et 3 au regard des questions auxquelles la patiente a répondu pour chaque échelle. Calculer la note moyenne en divisant par le nombre de questions renseignées (7 au maximum), puis multiplier cette note par 100 et diviser par 3 pour obtenir le score de cette échelle (on obtient un score compris entre 0 et 100). Les réponses manquantes sont sans effet puisque l'on utilise uniquement les questions auxquelles la patiente a répondu pour calculer la note moyenne.

Questionnaire sur l'impact des symptômes urinaires (UIQ-7)	Questionnaire sur l'impact des symptômes colo-recto-anaux (CRAIQ-7)	Questionnaire sur l'impact des symptômes de prolapsus génital (POPIQ-7)
7 questions sous la colonne « Symptômes urinaires ou vessie »	7 questions sous la colonne « Symptômes intestinaux ou rectum »	7 questions sous la colonne « Symptômes vaginaux ou pelviens »
1. .... 2. .... 3. .... 4. .... 5. .... 6. .... 7. ....	1. .... 2. .... 3. .... 4. .... 5. .... 6. .... 7. ....	1. .... 2. .... 3. .... 4. .... 5. .... 6. .... 7. ....
Total : ..... / 7	Total : ..... / 7	Total : ..... / 7
Score moyen : ..... X (100/3)	Score moyen : ..... X (100/3)	Score moyen : ..... X (100/3)

Échelle : [ ] + Échelle : [ ] + Échelle : [ ] = SCORE PFIQ-7 [ ]  
(0 à 100) (0 à 100) (0 à 100) (0 à 300)

Score total du PFIQ-7 : ajouter les scores de chaque échelle afin d'obtenir le score total (compris entre 0 et 300).

References :  
1. Barber MD, Walters MD, Bump RC. Short form of two condition specific quality of life questionnaires for women with pelvic floor disorders (PFIQ-20 and PFIQ-7). Am J Obstet Gynecol 2008 ; 198(1) : 103-113

# Annexe 4. Questionnaire standardisé sur les troubles de la statique pelvienne, version courte - PFDI-20

## Questionnaire sur les troubles de la statique pelvienne Version courte (PFDI-20)

Nom : \_\_\_\_\_ Date : \_\_\_\_/\_\_\_\_/\_\_\_\_

### INSTRUCTIONS

Ce questionnaire porte sur certains symptômes intestinaux, urinaires ou pelviens; il vous sera demandé si vous ressentez ces symptômes, et si oui, s'ils vous gênent. Merci de répondre à toutes les questions suivantes en cochant (X) la ou les cases approprié(s). Si vous hésitez sur une réponse, choisissez la réponse correspondant le mieux à votre cas. En répondant à ce questionnaire, prenez en compte les symptômes que vous avez ressentis au cours des 3 derniers mois.

### EXEMPLE

Pour la question suivante :  
Si vous n'avez généralement pas de maux de tête, cochez simplement la case « Non ».

Avez-vous souvent des maux de tête ?

Non ;  Oui **Si oui, cela vous gêne-t-il...**  
 1  2  3  4  
 Pas du tout - Un peu - Moyennement - Beaucoup

Si vous avez souvent des maux de tête, cochez la case « Oui » et indiquez à quel point ces maux de tête vous gênent. Par exemple, dans le cas ci-dessous, les maux de tête étaient moyennement gênants.

Avez-vous souvent des maux de tête ?

Non ;  Oui **Si oui, cela vous gêne-t-il...**  
 1  2  3  4  
 Pas du tout - Un peu - Moyennement - Beaucoup

Mapl Research Institute - Traduction française financée par les Laboratoires Coloplast.

### CALCUL DU SCORE POUR LE PFDI-20

Inventaire des symptômes de prolapsus génital (POPGI-6)	Inventaire des symptômes colo-recto-anaux (CRADI-8)	Inventaire des symptômes urinaires (UDI-6)
Questions 1 à 6	Questions 7 à 14	Questions 15 à 20
1. ....	7. ....	15. ....
2. ....	8. ....	16. ....
3. ....	9. ....	17. ....
4. ....	10. ....	18. ....
5. ....	11. ....	19. ....
6. ....	12. ....	20. ....
	13. ....	
	14. ....	

Total : ..... / 8  
 Score moyen : ..... x 25

Échelle : ..... (0 à 100) + Échelle : ..... (0 à 100) + Échelle : ..... (0 à 100) = SCORE PFDI-20 (0 à 300)

Non : 0  
 Pas du tout : 1  
 Un peu : 2  
 Moyennement : 3  
 Beaucoup : 4

Nom : \_\_\_\_\_ Date : \_\_\_\_/\_\_\_\_/\_\_\_\_

- Avez-vous souvent l'impression que quelque chose appuie dans le bas du ventre ?  
 Non ;  Oui **Si oui, cela vous gêne-t-il...**  
 1  2  3  4  
 Pas du tout - Un peu - Moyennement - Beaucoup
- Avez-vous souvent une sensation de pesanteur ou de lourdeur dans la région génitale ?  
 Non ;  Oui **Si oui, cela vous gêne-t-il...**  
 1  2  3  4  
 Pas du tout - Un peu - Moyennement - Beaucoup
- Avez-vous souvent une « boule » ou quelque chose qui dépasse que vous pouvez toucher ou voir au niveau du vagin ?  
 Non ;  Oui **Si oui, cela vous gêne-t-il...**  
 1  2  3  4  
 Pas du tout - Un peu - Moyennement - Beaucoup
- Devez-vous parfois appuyer sur le vagin ou autour de l'anus pour arriver à évacuer des selles ?  
 Non ;  Oui **Si oui, cela vous gêne-t-il...**  
 1  2  3  4  
 Pas du tout - Un peu - Moyennement - Beaucoup
- Avez-vous souvent l'impression de ne pas arriver à vider complètement votre vessie ?  
 Non ;  Oui **Si oui, cela vous gêne-t-il...**  
 1  2  3  4  
 Pas du tout - Un peu - Moyennement - Beaucoup
- Devez-vous parfois repousser avec les doigts une « boule » au niveau du vagin pour uriner ou vider complètement votre vessie ?  
 Non ;  Oui **Si oui, cela vous gêne-t-il...**  
 1  2  3  4  
 Pas du tout - Un peu - Moyennement - Beaucoup
- Avez-vous l'impression de devoir beaucoup forcer pour aller à la selle ?  
 Non ;  Oui **Si oui, cela vous gêne-t-il...**  
 1  2  3  4  
 Pas du tout - Un peu - Moyennement - Beaucoup
- Avez-vous l'impression d'une évacuation incomplète après être allé à la selle ?  
 Non ;  Oui **Si oui, cela vous gêne-t-il...**  
 1  2  3  4  
 Pas du tout - Un peu - Moyennement - Beaucoup
- Avez-vous souvent des pertes fécales involontaires lorsque vos selles sont très molles ou liquides ?  
 Non ;  Oui **Si oui, cela vous gêne-t-il...**  
 1  2  3  4  
 Pas du tout - Un peu - Moyennement - Beaucoup

Mapl Research Institute - Traduction française financée par les Laboratoires Coloplast.

Nom : \_\_\_\_\_ Date : \_\_\_\_/\_\_\_\_/\_\_\_\_

- Avez-vous souvent des gaz involontaires (pete) ?  
 Non ;  Oui **Si oui, cela vous gêne-t-il...**  
 1  2  3  4  
 Pas du tout - Un peu - Moyennement - Beaucoup
- Avez-vous souvent mal lors de l'évacuation des selles ?  
 Non ;  Oui **Si oui, cela vous gêne-t-il...**  
 1  2  3  4  
 Pas du tout - Un peu - Moyennement - Beaucoup
- Avez-vous des besoins tellement pressants que vous devez vous précipiter aux toilettes pour aller à la selle ?  
 Non ;  Oui **Si oui, cela vous gêne-t-il...**  
 1  2  3  4  
 Pas du tout - Un peu - Moyennement - Beaucoup
- Arrive-t-il qu'une partie de votre intestin dépasse de l'anus lorsque vous allez à la selle ou après y être allé ?  
 Non ;  Oui **Si oui, cela vous gêne-t-il...**  
 1  2  3  4  
 Pas du tout - Un peu - Moyennement - Beaucoup
- Allez-vous fréquemment uriner ?  
 Non ;  Oui **Si oui, cela vous gêne-t-il...**  
 1  2  3  4  
 Pas du tout - Un peu - Moyennement - Beaucoup
- Avez-vous souvent des fuites urinaires involontaires associées à un besoin pressant d'uriner ?  
 Non ;  Oui **Si oui, cela vous gêne-t-il...**  
 1  2  3  4  
 Pas du tout - Un peu - Moyennement - Beaucoup
- Avez-vous souvent des fuites urinaires lorsque vous toussiez, que vous éternuez ou que vous riez ?  
 Non ;  Oui **Si oui, cela vous gêne-t-il...**  
 1  2  3  4  
 Pas du tout - Un peu - Moyennement - Beaucoup
- Avez-vous souvent de petites fuites urinaires (quelques gouttes) ?  
 Non ;  Oui **Si oui, cela vous gêne-t-il...**  
 1  2  3  4  
 Pas du tout - Un peu - Moyennement - Beaucoup
- Avez-vous souvent du mal à vider votre vessie ?  
 Non ;  Oui **Si oui, cela vous gêne-t-il...**  
 1  2  3  4  
 Pas du tout - Un peu - Moyennement - Beaucoup
- Avez-vous souvent des douleurs ou une sensation d'inconfort dans le bas du ventre ou dans la région génitale ?  
 Non ;  Oui **Si oui, cela vous gêne-t-il...**  
 1  2  3  4  
 Pas du tout - Un peu - Moyennement - Beaucoup

Merci d'avoir pris le temps de répondre à ce questionnaire.

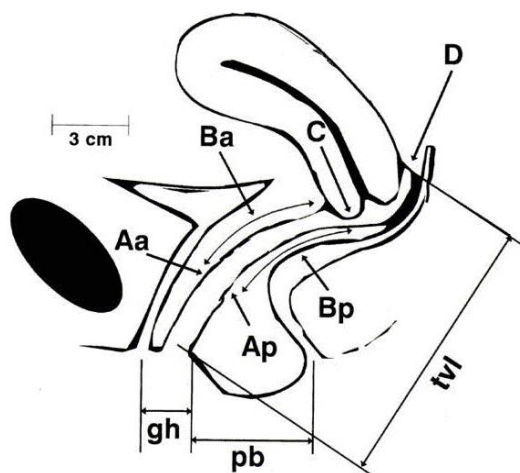
Mapl Research Institute - Traduction française financée par les Laboratoires Coloplast.

## Annexes 5. Classifications cliniques du prolapsus génital

### Annexe 5.1. Classification de Baden et Walker, 1972 [9].

Type de prolapsus	Intra-vaginal		Dépassant l'office vulvaire	Extériorisé
	Haut vulve	Affleurant la		
Cystocèle	C1	C2	C3	C4
Hystérocèle	H1	H2	H3	H4
Rectocèle	R1	R2	R3	R4
Elytrocèle	E1	E3	E3	E4

### Annexe 5.2. Classification POP-Q de l'ICS. Selon Bump et al. 1996 [7].



Aa, situé à 3 cm du méat urétral sur le mur vaginal antérieur  
 Ba, le point le plus distal du mur vaginal antérieur le plus haut ;  
 C, le bord le plus distal du col utérin ou du fond vaginal en cas d'hystérectomie ;  
 D, l'endroit du cul de sac vaginal postérieur ;  
 Ap, situé à 3 cm de l'hymen sur le mur vaginal postérieur ;  
 Bp, le point le plus distal de la partie haute du mur vaginal postérieur ;  
 gh, le diamètre du hiatus génital ;  
 tvl, la longueur vaginale totale ;  
 pb, l'épaisseur du corps périnéal.

Stade 0 : Pas de prolapsus : Points Aa, Ap, Ba, et Bp sont tous à -3 cm et le point C ou D est situé plus près que [TVL-2] cm).

Stade I : Les critères du stade 0 ne sont pas retrouvés mais la partie la plus distale du prolapsus est à plus de 1cm du niveau de l'hymen.

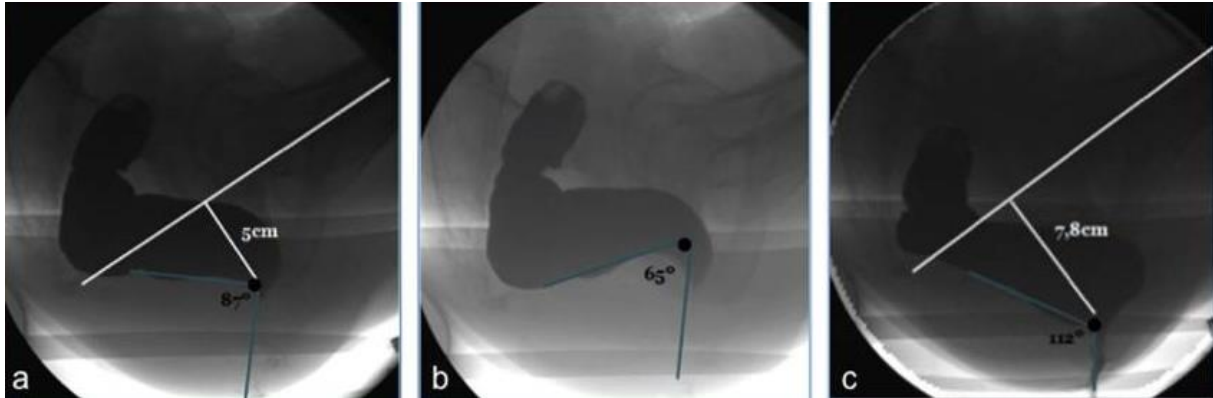
Stade II : La partie la plus distale du prolapsus est située à moins de 1cm du plan hyménéal.

Stade III : Le point le plus distal du prolapsus est à plus de 1cm sous le plan hyménéal mais la protrusion s'arrête à moins de [TVL-2] cm)

Stade IV : Protrusion complète.

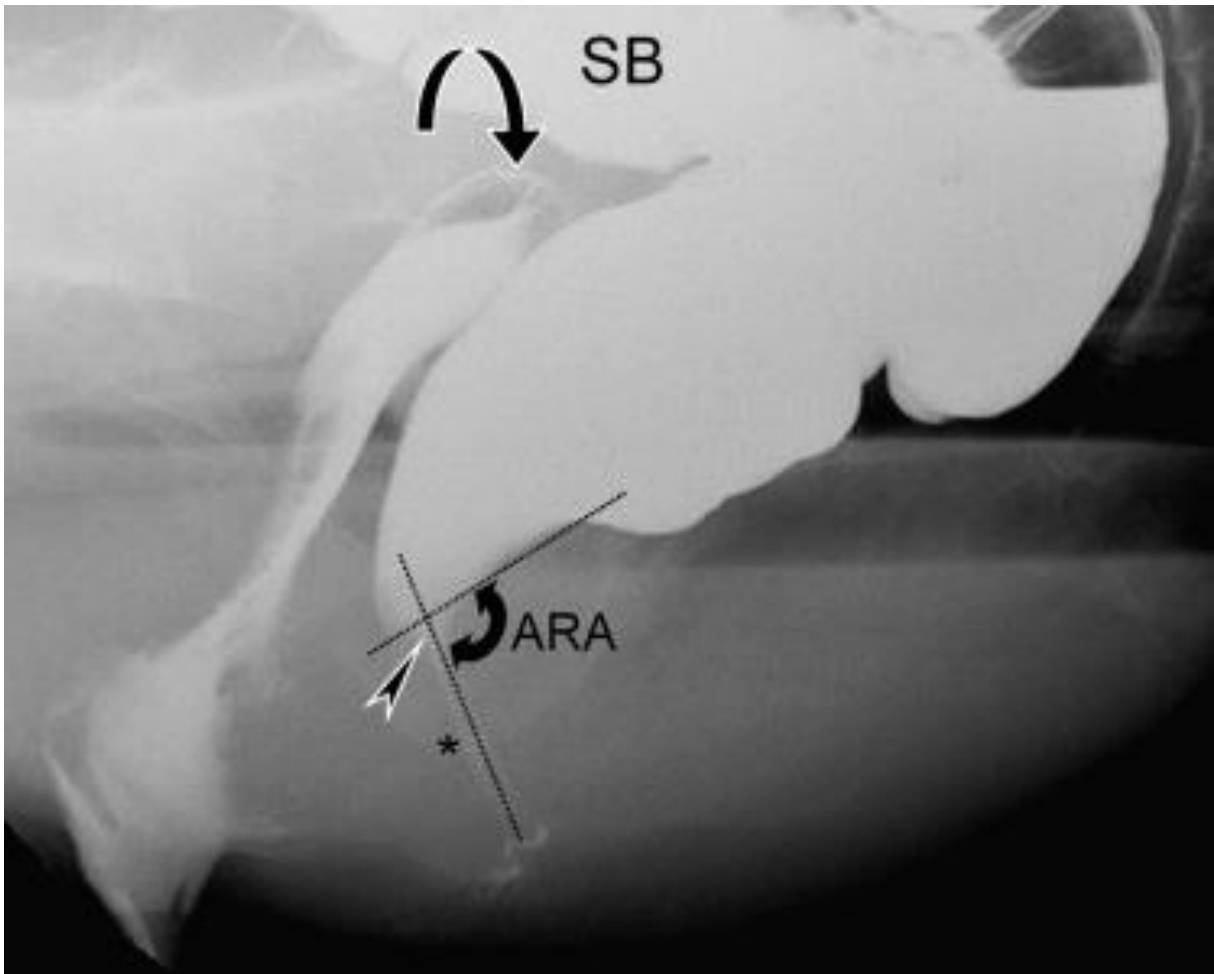
## Annexes 6. Clichés de Colpocystodéfécographie normaux et pathologiques

**Annexe 6.1. Phases normales de la colpocystodéfécographie.** a) au repos b) pendant la contraction maximale forcée du sphincter c) pendant la défécation. **D'après Lapray et al. 2009 [97].**



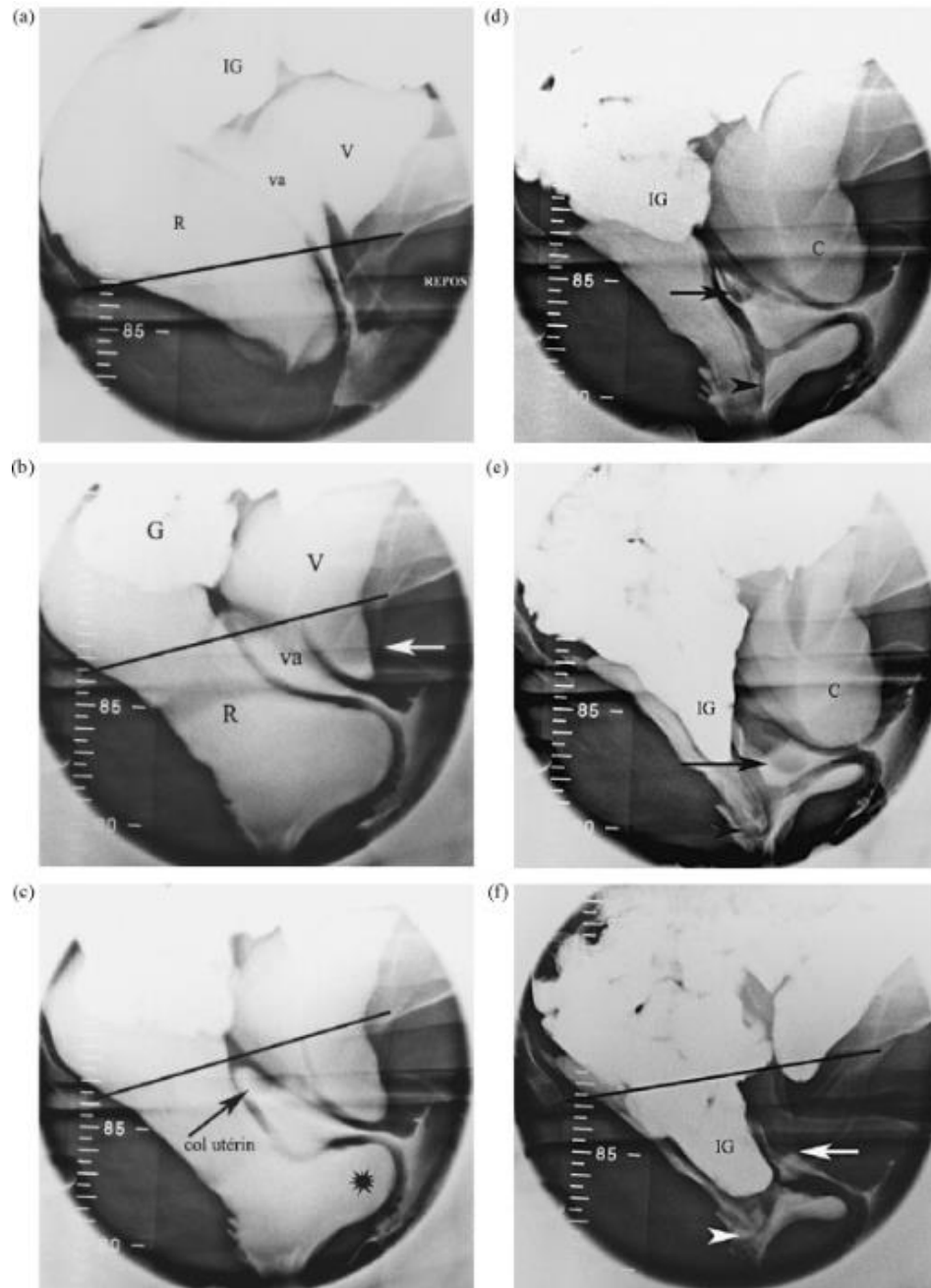
L'angle anorectal ARA est mesuré aux trois temps (*lignes bleues*). L'ARA diminue à la contraction maximale, augmente pendant la défécation, suivie d'une descente de la jonction ano-rectale ARJ (*point noir à l'intersection des deux lignes*).

**Annexe 6.2. Colpocystodéfécographie. Mesures de référence au repos, après opacification ano-rectale.** Le canal anal est fermé. L'angle ano-rectal ARA est symbolisé par les lignes en pointillés. La descente du périnée est mesurée entre la jonction de l'ARA (*flèche*) et la tubérosité de l'ischion (*étoile*). Du produit de contraste est visualisé dans le vagin (*flèche courbée*). SB : intestin. **D'après Maglante and Bartram, 2007 [14].**





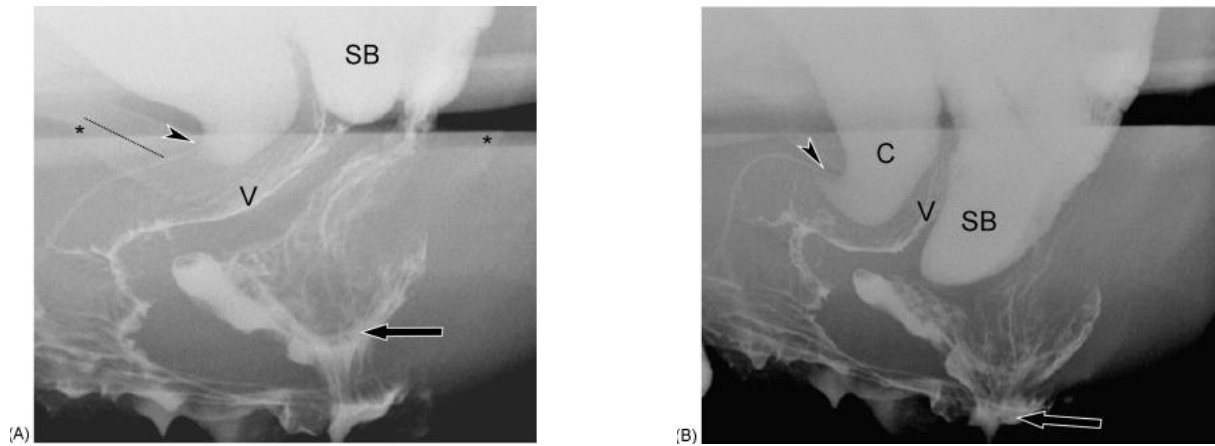
**Annexe 6.3. Colpocystodéfécographie. Deuxième temps : défécographie, chez une patiente atteinte d'un prolapsus multi-segmentaire. D'après Lapray et al. 2009 [97].**



- a** : cliché au repos ;  
**b** : début d'exonération, la cervicocystoptose apparaît : le col vésical est repéré par la sonde laissée en place (*flèche*), descente du dôme vaginal surmonté par le col utérin, et rectocèle antérieure ;  
**c** : accentuation de la cervicocystoptose et de la rectocèle (*étoile*), descente du col utérin dans le dôme vaginal (*flèche*) ;  
**d** : accentuation de l'hystéroptose (*flèche*), vidange partielle de la rectocèle laissant la place à une intussusception rectale intra-anales (*tête de flèche*). Il n'y a pas encore d'entérocele ;  
**e** : fin de la vidange rectale : cervicocystoptose, hystéroptose (*flèche*) plus importante que la descente du dôme vaginal, accentuation de l'intussusception anorectale. L'entérocele se démasque (*IG*) ;  
**f** : après vidange vésicale et rectale aux toilettes, cliché en poussée. Noter l'accentuation de l'entérocele (*IG*) qui devient plus importante que l'hystéroptose (*flèche blanche*).

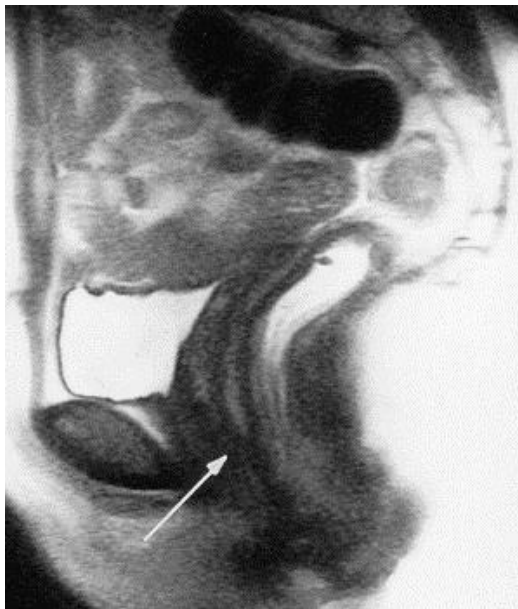Vessie (V), cervicocystoptose (C), vagin (va), rectum (R), intestin grêle (IG). Ligne pubococcygienne (*trait noir*)

**Annexe 6.4. Analyse d'une intussusception chez une patiente de 55 ans en colpocystodéfécographie. D'après Maglante and Bartram, 2007 [14].**



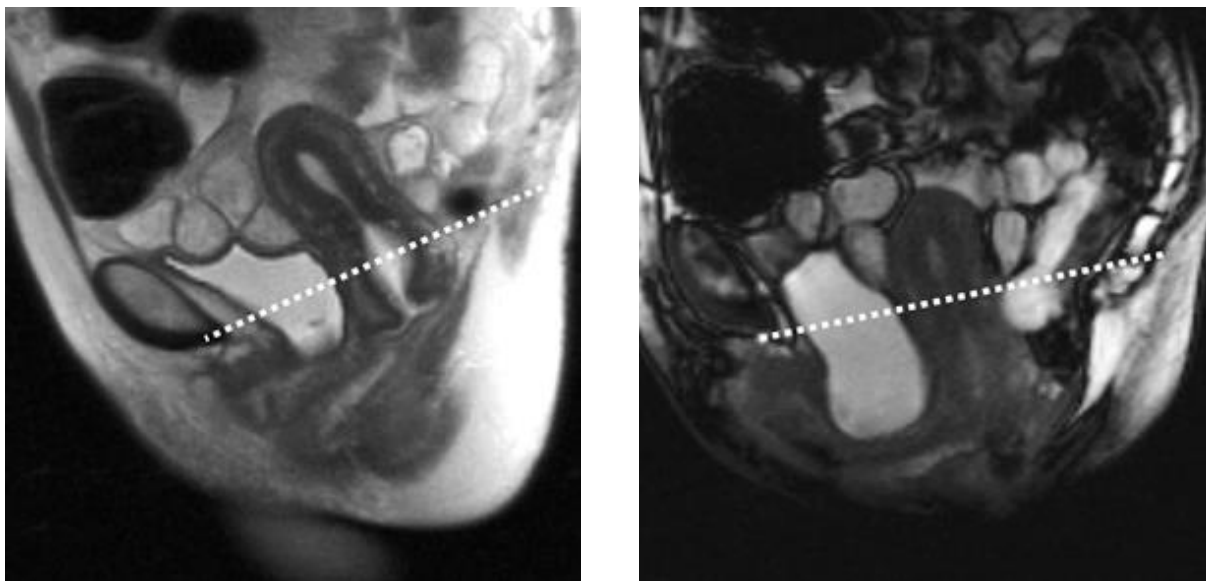
- A.** Cliché de profil au repos post défécation. Vidange rectale quasi complète et rectocèle antérieure modérée rétentionniste. La flèche montre une intussusception rectale dans le canal anal proximal. Il n'y a pas d'entérocele (*SB*) mais une cystocèle modérée.
- B.** Cliché de profil durant la poussée maximale. Entérocele (*SB*) se prolabant derrière la paroi vaginale postérieure, non visualisée au repos. L'intussusception rectale est extra-anale (*flèche*). Cystocèle modérée déplaçant le mur vaginal antérieur (*C*)

**Annexe 7. Visualisation sub-optimale sans opacification.** Séquence T2 d'IRM en coupe sagittale médiane. Le vagin est mal vu du fait d'un défaut de contraste (*flèche*), le rectum n'est pas distendu. **Selon Pannu 2003 [5].**

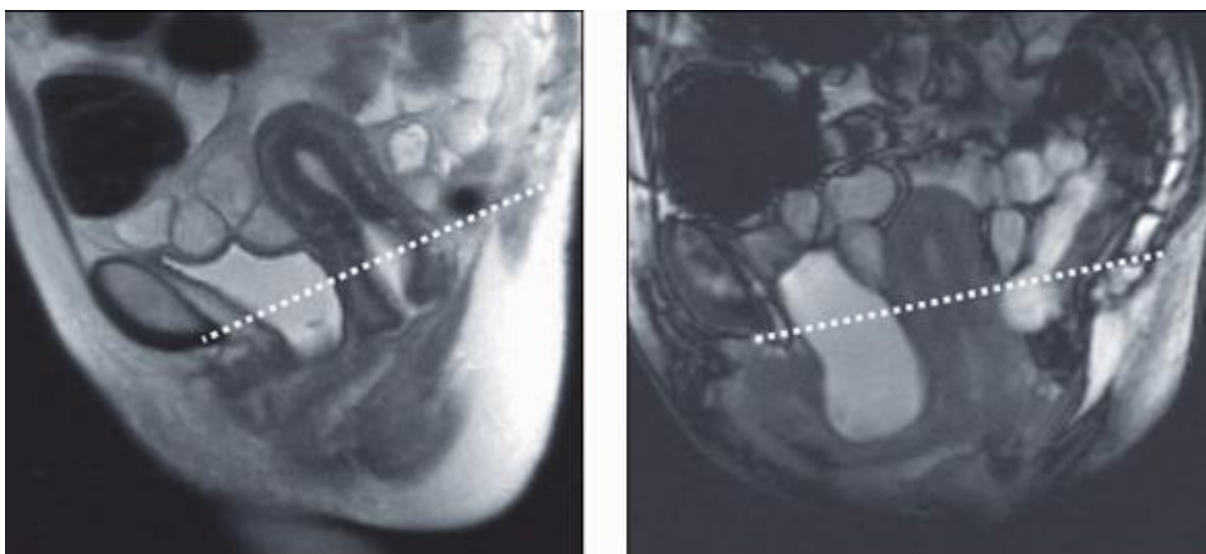


## Annexes 8. Comparaison de séquences d'IRM

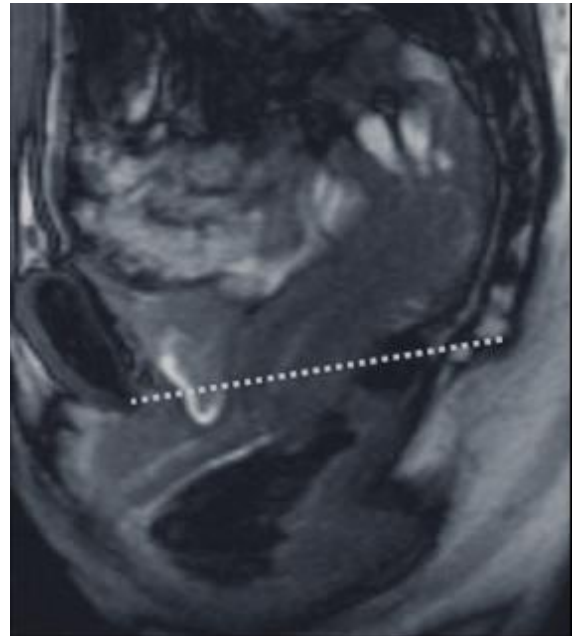
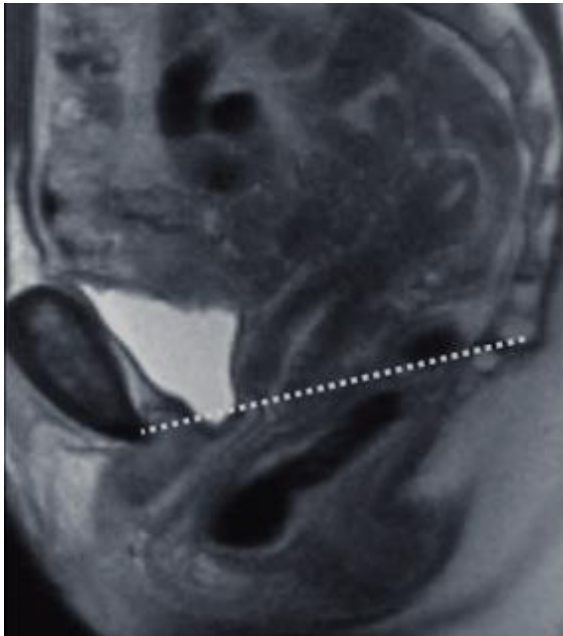
**Annexe 8.1. Comparaison des séquences IRM HASTE et trueFISP en coupe sagittale médiane dans l'évaluation d'un prolapsus multi-compartmentaire** chez une patiente de 52 ans. Les images sont obtenues en poussée maximale. Ligne pubo-coccygienne (*ligne pointillée*). A gauche, séquence HASTE montrant une cystocèle légère, un prolapsus cervical modéré et une rectocèle sévère. A droite, séquence TrueFISP montrant une cystocèle plus importante qu'en séquence HASTE et une hystéroécèle non vue en séquence HASTE. Selon Hetch et al. 2008 [106].



**Annexe 8.2. Comparaison des séquences IRM HASTE et trueFISP en coupe sagittale médiane dans l'évaluation d'un prolapsus multi-compartmentaire** chez une patiente de 63 ans. Les images sont obtenues en poussée maximale. Ligne pubo-coccygienne (*ligne pointillée*). A gauche, séquence HASTE montrant une cystocèle légère, un prolapsus cervical et vaginal modéré et une descente rectale modérée. A droite, séquence TrueFISP avec des résultats similaires à la séquence HASTE, en dehors du prolapsus cervical qui est non visualisé en trueFISP. Selon Hetch et al. 2008 [106].

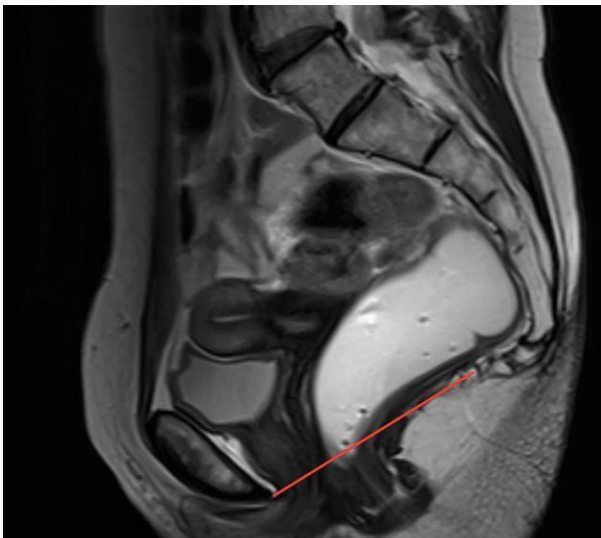


**Annexe 8.3. Comparaison des séquences IRM HASTE et trueFISP en coupe sagittale médiane dans l'évaluation d'un prolapsus multi-compartimentaire** chez une patiente de 44 ans. Les images sont obtenues en poussée maximale. Ligne pubo-coccygienne (*ligne pointillée*). A gauche, séquence HASTE montrant un prolapsus vaginal modéré et une rectocèle sévère. A droite, séquence TrueFISP mettant en évidence une cystocèle légère et un prolapsus cervical léger non vus en séquence HASTE. A noter que le volume vésical n'est pas significativement différent entre les 2 clichés (3% plus important en trueFISP). **Selon Hetch et al. 2008 [106].**

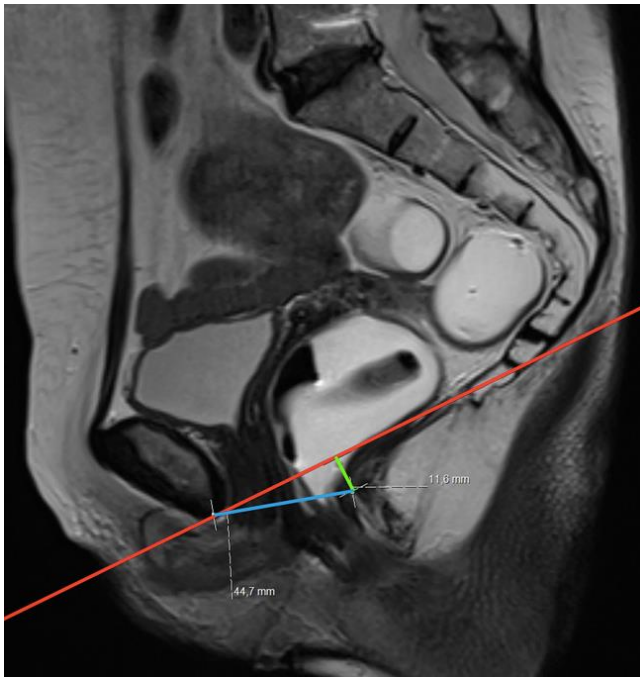


## **Annexes 9. Les différentes lignes de mesure en IRM dynamique**

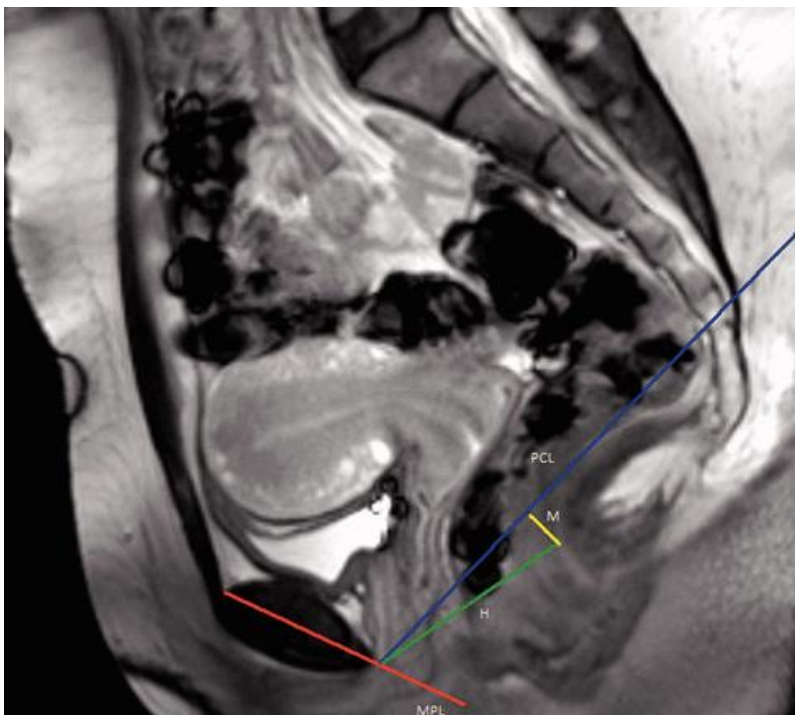
**Annexe 9.1. Ligne pubo-coccygienne (PCL).** Séquence d'IRM T2-TSE, coupe sagittale médiane avec la PCL représentée par la *ligne rouge*, reliant le bord inférieur de la symphyse pubienne à la dernière articulation coccygienne. **Selon Salvador et al. 2019 [30].**



**Annexe 9.2. Lignes H et M.** Séquence IRM T2-TSE, coupe sagittale médiane montrant les mesures normales des lignes H et M. *Ligne rouge* : ligne pubo-coccygienne ; *ligne bleue* : ligne H ; *ligne verte* : ligne M. Selon Salvador et al. 2019 [30].

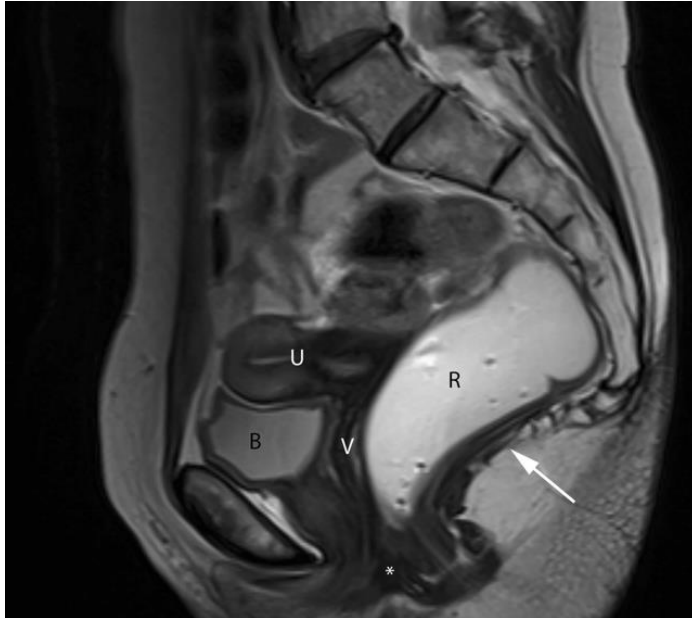


**Annexe 9.3. Différentes lignes de références en IRM dynamique.** H : ligne H ; M : ligne M ; MPL : ligne médio pubienne ; PCL : ligne pubo-coccygienne. D'après Cimsit et al. 2016 [110].

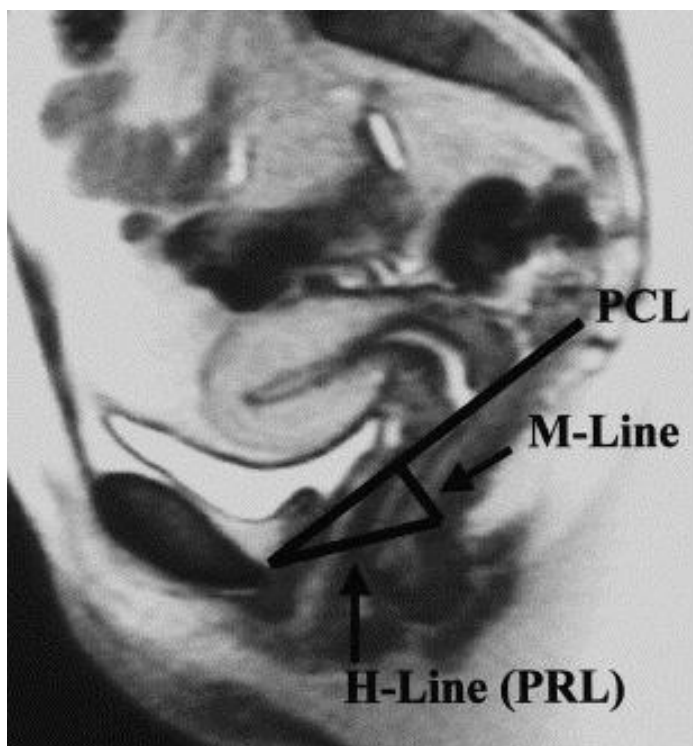


## Annexes 10. Clichés d'IRM dynamique sans prolapsus

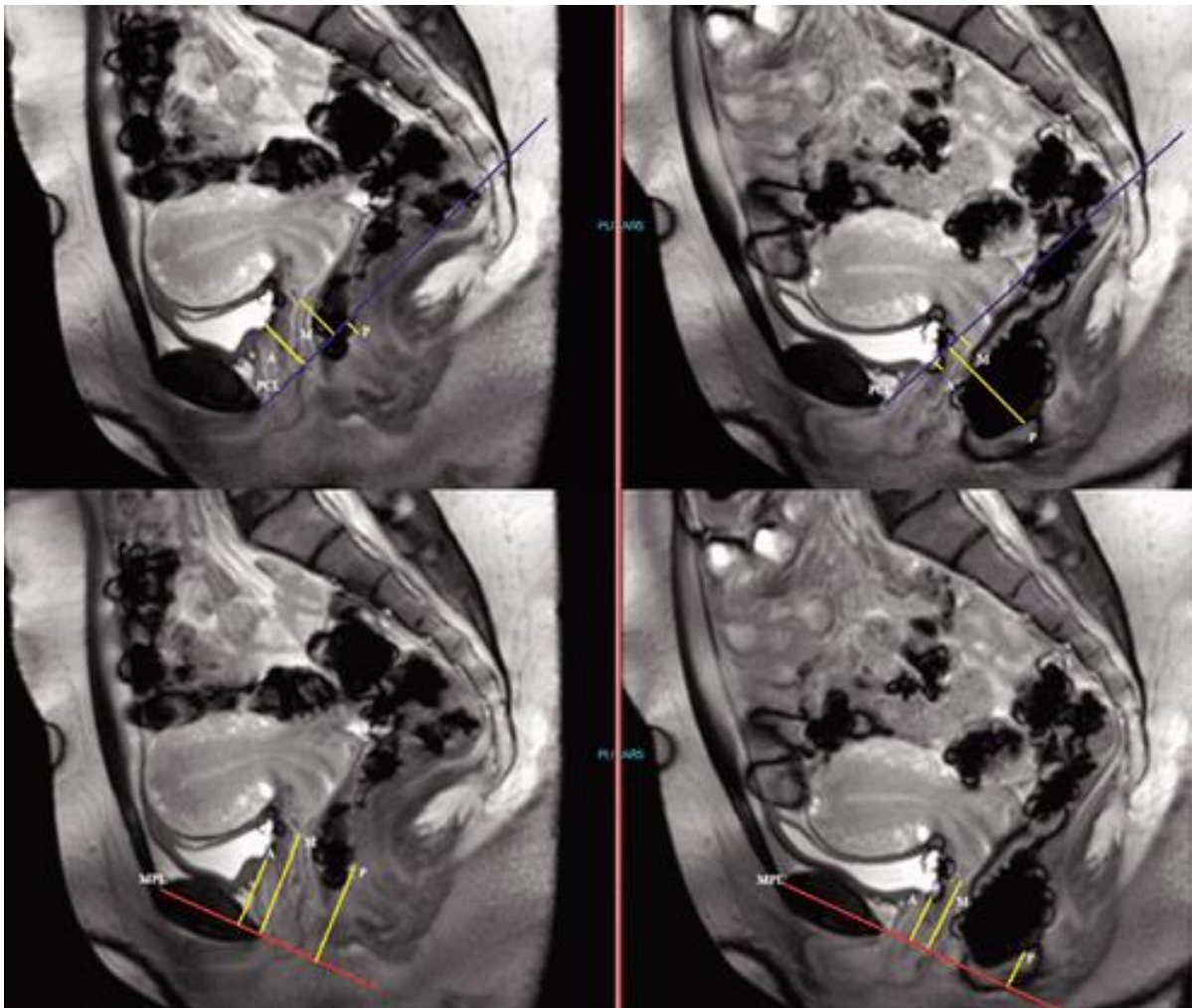
**Annexe 10.1. Anatomie normale d'un pelvis féminin.** Séquence d'IRM T2-TSE, coupe sagittale médiane. Corps périnéal (\*) Plancher des muscles levator ani (*flèche blanche*) Vessie (*B*) Utérus (*U*) Vagin (*V*) Rectum (*R*). Selon Salvador et al. 2019 [30].



**Annexe 10.2. Patiente sans prolapsus.** Séquence d'IRM dynamique HASTE en coupe sagittale. H-line : mesure de la largeur du hiatus uro-génital ; M-line : mesure le relâchement musculaire du plancher pelvien (descente depuis la ligne pubo-coccygienne PCL) ; PRL : ligne pubo-rectale. Selon Comiter et al. 1999 [109].



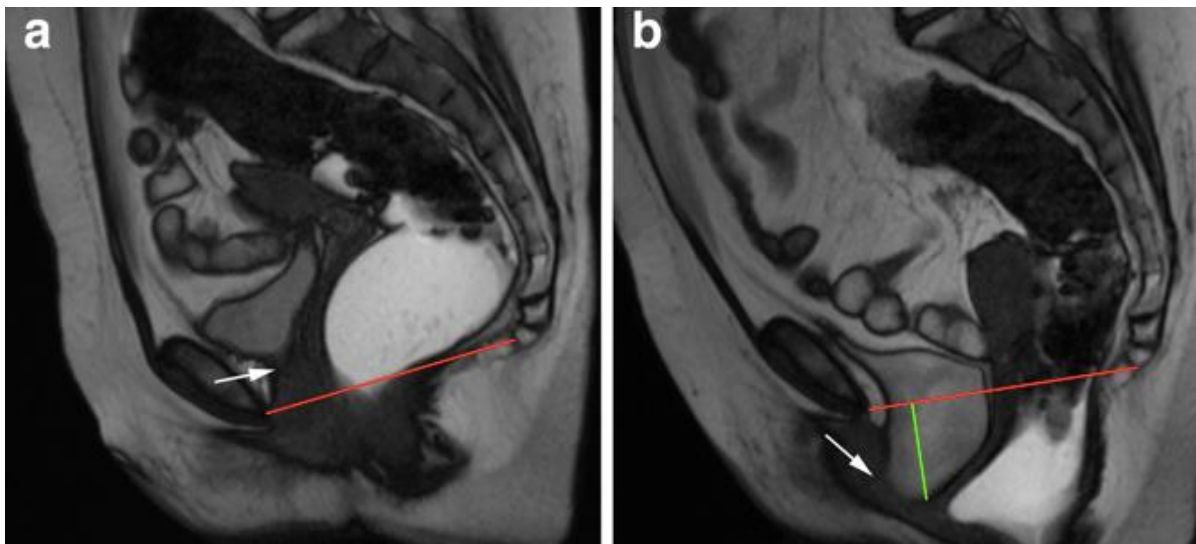
**Annexe 10.3. Patiente sans prolapsus.** Mesures perpendiculaires de la ligne pubo-coccygienne et de la ligne médio-pubienne à la base de la vessie, au fond vaginal et la jonction ano-rectale. Les images de droite sont au repos ; celles de gauche, en poussée. H : ligne H ; M : ligne M ; MPL : ligne médio pubienne ; PCL : ligne pubo-coccygienne. D'après Cimsit et al. 2016 [110].



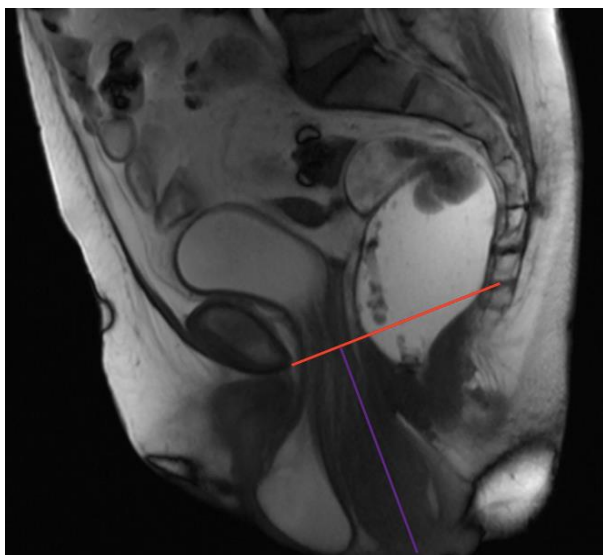
## Annexes 11. Clichés d'IRM dynamique avec prolapsus

### 1. Atteintes des compartiments antérieur et moyen

**Annexe 11.1.1. Cystocèle modérée.** Séquence TrueFISP d'IRM dynamique en coupe sagittale médiane, au repos (a) et à la poussée (b), montrant la descente de la vessie (*ligne verte*) lors de la poussée sous la ligne pubo-coccygienne (*ligne rouge*). A noter une rectocèle antérieure (b). Selon Salvador et al. 2019 [30].



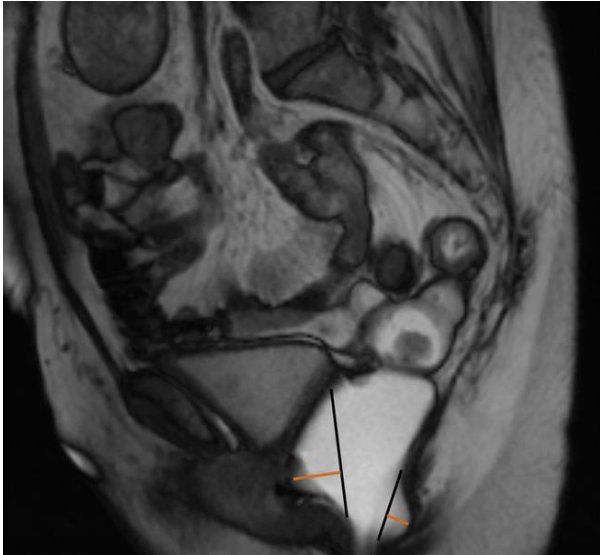
**Annexe 11.1.2. Hystérocèle.** Séquence TrueFISP d'IRM dynamique en coupe sagittale médiane, au repos, montrant la descente de l'utérus dans le vagin sous le tiers distal du vagin. *Ligne rouge* : ligne pubo-coccygienne ; *ligne violette* : prolapsus utérin. Selon Salvador et al. 2019 [30].



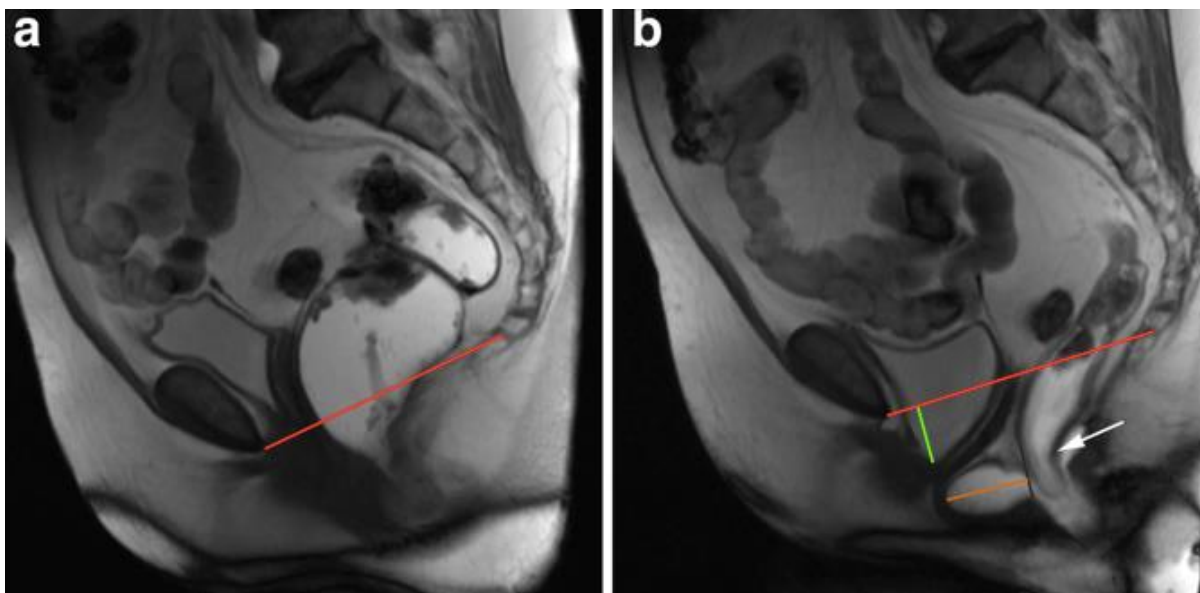


## 2. Atteintes du compartiment postérieur

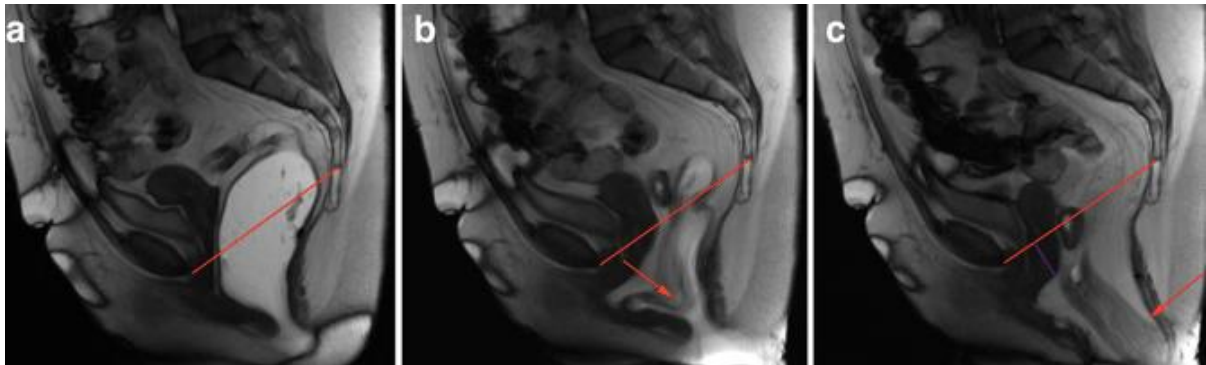**Annexe 11.2.1. Petites rectocèles.** Séquence TrueFISP d'IRM dynamique en coupe sagittale médiane, pendant l'évacuation, montrant des petites rectocèles antérieure et postérieure. *Lignes noires* : mur anorectal normal ; *lignes oranges* : étendues des rectocèles : 13mm en antérieur, 9mm en postérieur. Selon Salvador et al. 2019 [30].



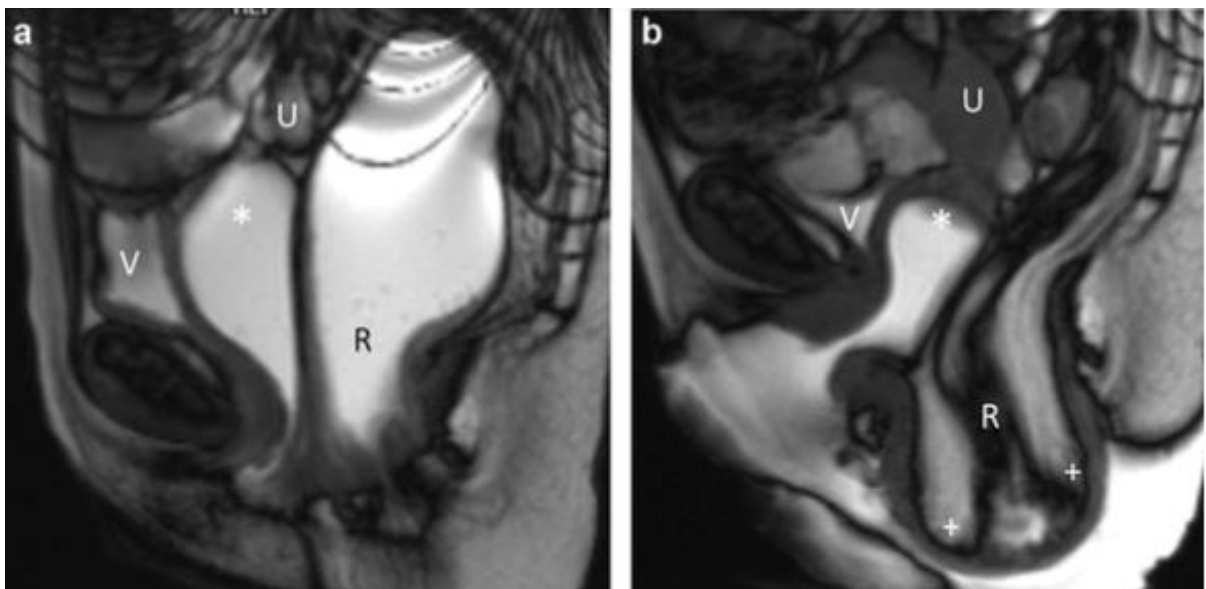
**Annexe 11.2.2. Rectocèle antérieure modérée.** Séquence TrueFISP d'IRM dynamique en coupe sagittale médiane, au repos (a) et pendant l'évacuation (b), révélant une rectocèle antérieure modérée (*ligne orange* : 37mm). A noter, une cystocèle (*ligne verte*) et une intussusception intra-anales (*flèche blanche*). *Ligne rouge* : ligne pubo-coccygienne ; *ligne noire* : contours normaux attendus du mur anorectal antérieur. Selon Salvador et al. 2019 [30].



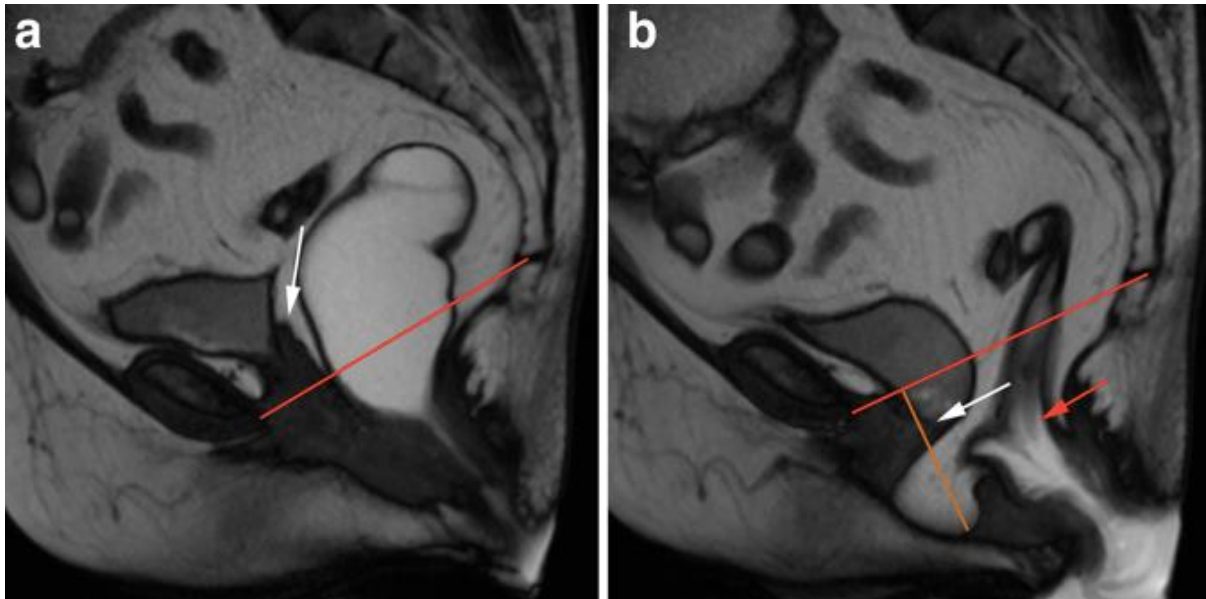
**Annexe 11.2.3. Prolapsus rectal avec hystérocèle modérée et élytrocèle.** Séquence TrueFISP d'IRM dynamique en coupe sagittale médiane, au début (a), au milieu (b) et à la fin (c) de l'évacuation, révélant une intussusception rectale s'étendant au-delà du sphincter anal (*flèche rouge*). A noter, un prolapsus utérin modéré et une élytrocèle, s'aggravant au fur et à mesure de la poussée. *Ligne rouge* : ligne pubo-coccygienne ; *ligne violette* : étendue de l'hystérocèle. Selon Salvador et al. 2019 [30].



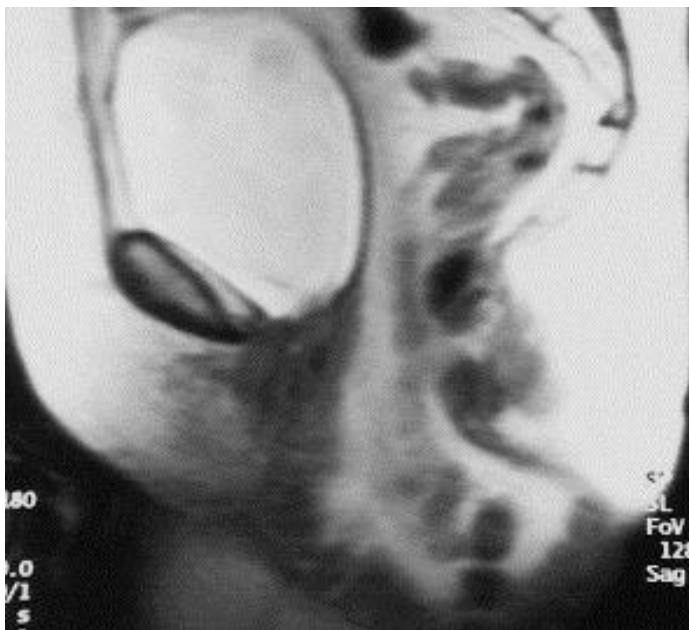**Annexe 11.2.3. Prolapsus rectal extériorisé.** Séquence T2 d'IRM dynamique en coupe sagittale médiane, au repos (a) et en poussée maximale (b) chez une patiente de 65 ans décrivant une sensation de pesanteur pelvienne et une difficulté à l'exonération. (+) : prolapsus rectal ou intussusception circonférentielle extériorisée ; V : vessie ; U : utérus ; R : rectum ; \* : fond vaginal. Selon Bordonne et al. 2017 [100].



**Annexe 11.2.4. Elytrocèle avec prolapsus du fond vaginal et intussusception rectale.** Séquence TrueFISP d'IRM dynamique en coupe sagittale médiane, au repos (a) et pendant la défécation (b), chez une patiente aux antécédents d'hystérectomie, montrant une élytrocèle. A noter un prolapsus du fond vaginal, avec l'apex vaginal (*flèche blanche*) sous la ligne pubo-coccygienne (*ligne rouge*) pendant l'évacuation. Une invagination rectale est aussi visualisée (*flèche rouge*). Selon Salvador et al. 2019 [30].

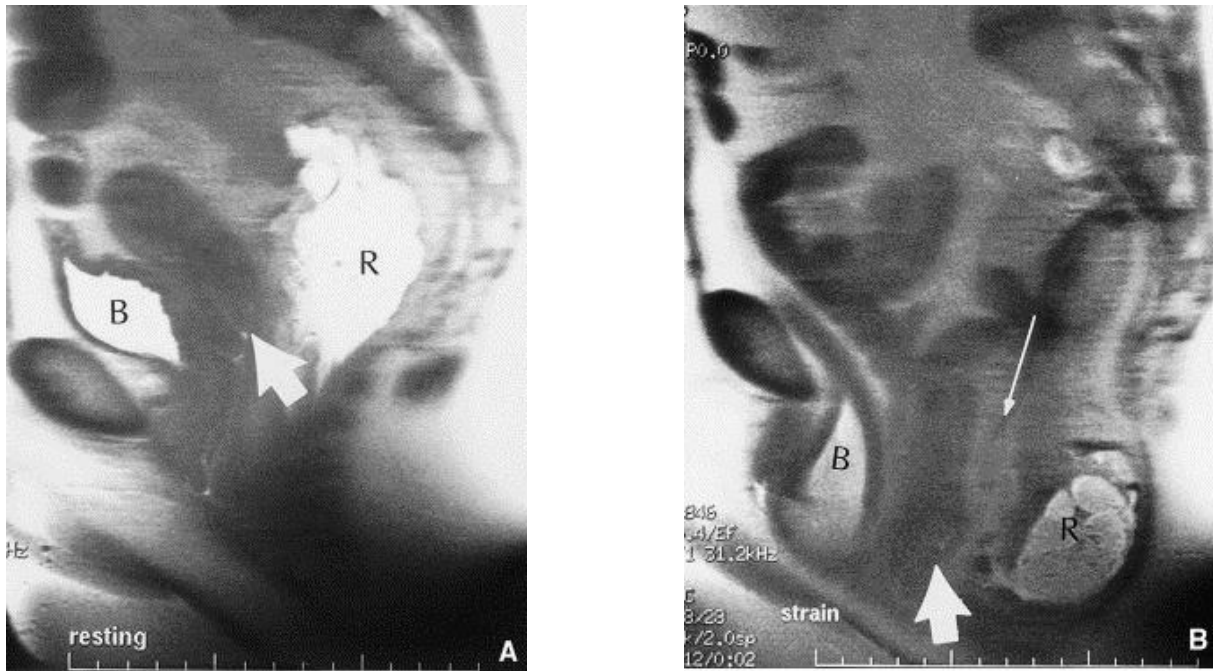


**Annexe 11.2.5. Entéroccèle importante.** Séquence T2 d'IRM dynamique en coupe sagittale médiane. Selon Comiter et al. 1999 [109].

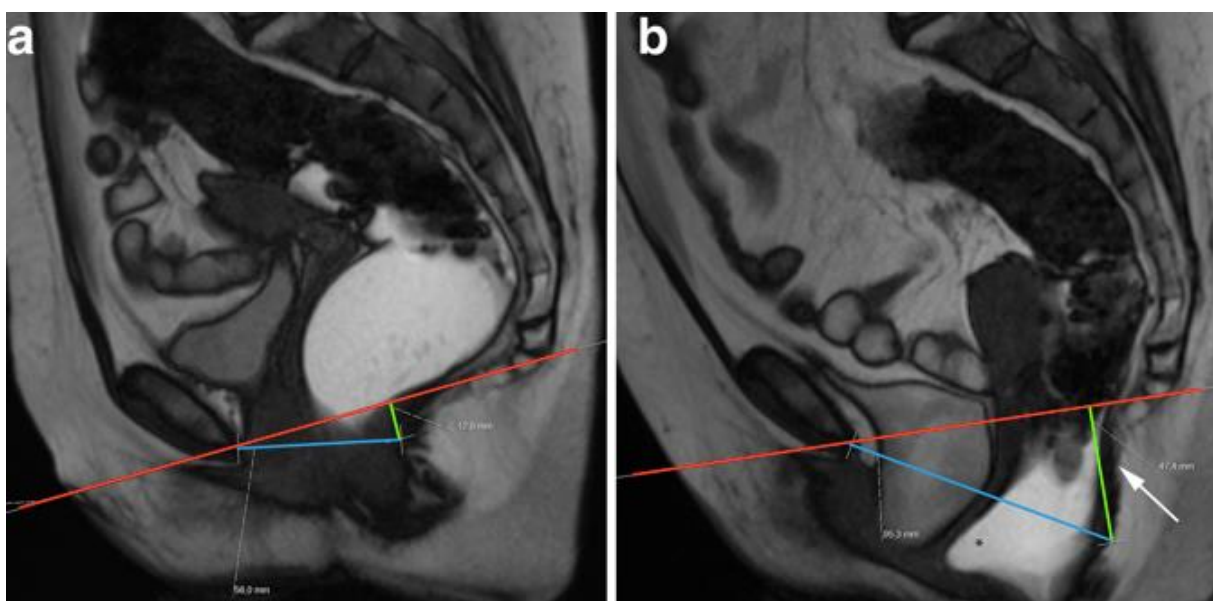


### 3. Prolapsus multi-segmentaires

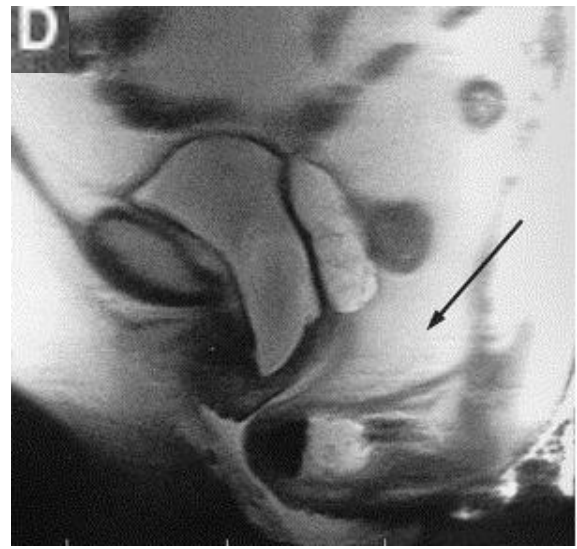
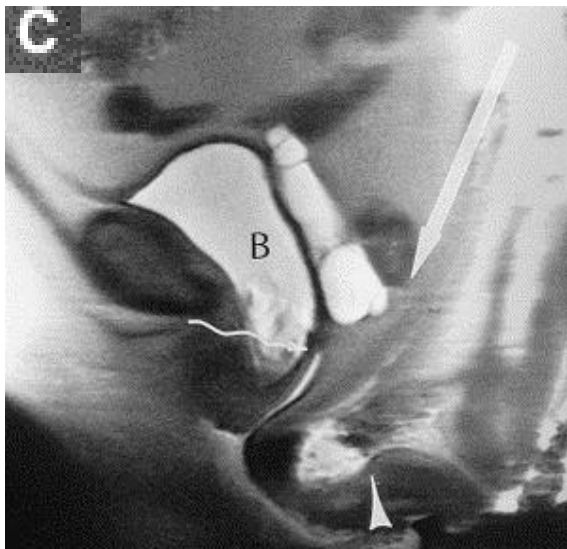
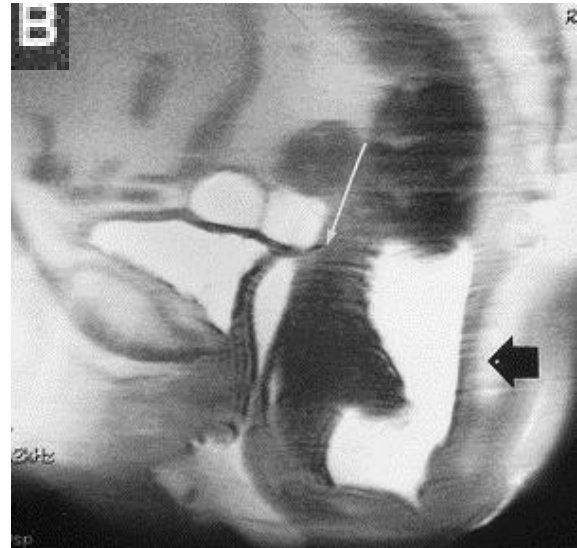
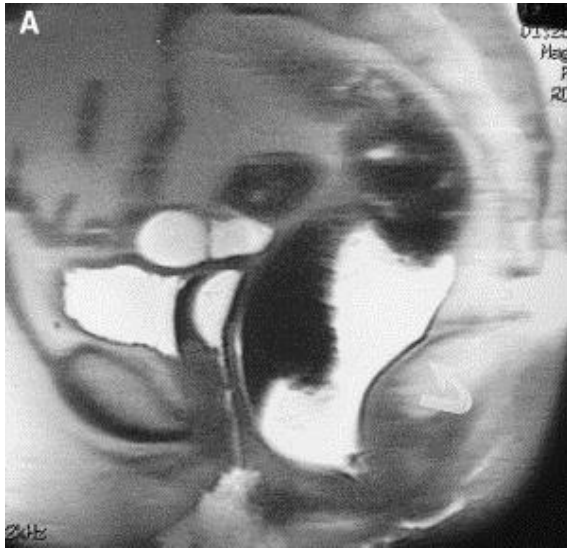
**Annexe 11.3.1. Prolapsus cervical, cystocèle, entéroçèle et périnée descendant.** Séquence T2 d'IRM en coupes sagittales, après opacification rectale, au repos (A) et pendant la défécation (B). La vessie (B), le col de l'utérus (*flèche courte et épaisse*) et le rectum (R) sont en position normale au repos ; lors de la poussée, la vessie descend sous le pubis, le col de l'utérus et le rectum descendent dans le pelvis, l'espace recto-vaginal s'élargit (*flèche longue et fine*). Selon Pannu 2003 [5].



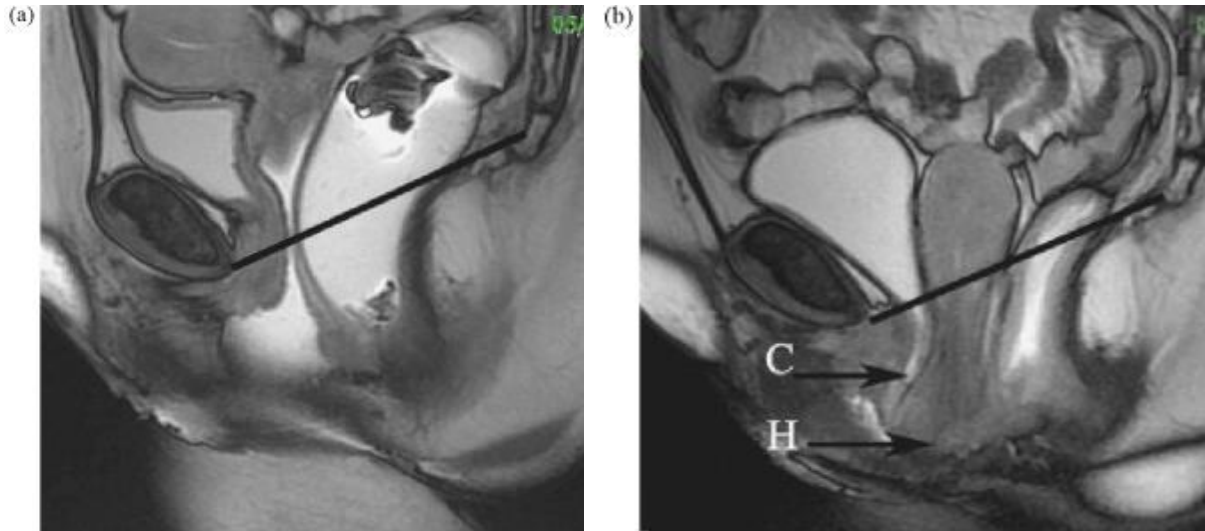
**Annexe 11.3.2. Périnée descendant avec prolapsus des trois compartiments et rectocèle antérieure.** Séquence TrueFISP d'IRM dynamique en coupe sagittale médiane, au repos (a) et pendant l'évacuation (b). La ligne H (*ligne bleue*) mesure 5,6cm (a) et 9,5cm (b) ; la ligne M (*ligne verte*), 1,3cm (a) et 4,7cm (b), démontrant un élargissement et une descente du hiatus uro-génital. A noter l'orientation verticale du plan levatorien (*flèche blanche*), le prolapsus des trois compartiments et la rectocèle antérieure (\*). Selon Salvador et al. 2019 [30].



**Annexe 11.3.3. Cystocèle, entéroçèle et rectocèle.** Séquence T2 d'IRM dynamique en coupes sagittales médianes après opacifications vaginale et rectale, au repos (A) et en poussées d'intensité croissante jusqu'à la défécation (B-D). Au repos, les viscères pelviens et les muscles levator ani (*flèche courbe*) sont en position normale. En début de poussée, angulation caudale du muscle levator ani (*flèche noire*) avec descente minimale de la vessie et normalité de l'espace recto-vaginal (*flèche blanche longue et fine*). Au début de la défécation, aggravation de la descente vésicale (*B*), apparition d'un prolapsus vaginal (*flèche ondulée*) et rectocèle antérieure (*pointe de flèche*) avec élargissement de l'espace recto-vaginal (*flèche longue et blanche*). La défécation se poursuivant, élargissement de l'entéroçèle (*flèche noire*). **Selon Pannu 2003 [5].**



**Annexe 11.3.4. Compétition entre cystocèle et hystérocèle.** Séquence T2 d'IRM dynamique en coupe sagittale médiane, après opacification vaginale et rectale, au repos (a) et en fin de défécation (b). Au repos, pas de trouble de la statique pelvienne ; en fin de défécation, cystocèle de grade 2 (C) laminée par hystérocèle de grade 3 (H). Une séquence avec refoulement de l'utérus par une valve est souhaitable dans ce type de prolapsus car l'hystéroptose est dominante et masque la présence ou l'importance des autres prolapsus. Ligne pubo-coccygienne (trait noir). Selon Lapray et al. 2009 [97].





Apport de l'IRM dynamique dans la nature de la prise en charge chirurgicale des prolapsus génitaux avec signes cliniques d'atteinte du compartiment postérieur.

Résumé : Introduction : Le but de ce travail a été d'évaluer l'apport de l'IRM dynamique (IRMd) dans la nature de la prise en charge chirurgicale des prolapsus génitaux (POP) avec signes cliniques d'atteinte du compartiment postérieur. Méthodes : Une étude de cohorte rétrospective a été menée entre Janvier 2017 et Décembre 2018 dans un centre de chirurgie gynécologique spécialisé en chirurgie fonctionnelle. Les patientes avaient toutes été adressées pour prise en charge chirurgicale d'un POP. Après évaluation clinique, la nature de l'intervention préconisée a été inscrite dans le dossier. Une IRMd a ensuite été réalisée en cas de suspicion d'atteinte du compartiment postérieur. Le chirurgien a ensuite réévalué le type de chirurgie à l'aide des résultats. Résultats : Sur 50 patientes incluses, l'IRMd a été jugée de qualité satisfaisante pour 47 (94%). La nature de l'intervention chirurgicale a été changée au total 14 fois (28%). Concernant la rectocèle, l'évaluation radiologique a différé de la clinique dans 29 cas : un cas avait été méconnu par l'examen clinique seul ; 20 suspicions cliniques ont été infirmées, la taille de la rectocoele a été réévaluée dans 8 cas. La décision chirurgicale a été changée 8 fois (27,6%) Pour les élytrocèles, l'évaluation radiologique a différé dans 16 cas : 8 n'avaient pas été diagnostiqués ; 8 suspicions ont été infirmées. En conséquence la décision chirurgicale a été modifiée 5 fois (31,2%). Conclusion : L'IRMd aide à préciser l'évaluation du POP pour l'étage postérieur et conduit parfois à adapter le geste opératoire.

Mots clés : Prolapsus génital - Prolapsus du compartiment postérieur - Prise en charge chirurgicale - IRM dynamique.

Title: Dynamic pelvic floor MRI in patients with pelvic organ prolapse describing symptoms correlated with posterior wall prolapse: imaging findings and their effect on surgical management.

Abstract: Introduction: The purpose of this study was to determine the effect of dynamic pelvic floor MRI (dMRI) findings on surgical management of patients with pelvic organ prolapse (POP) presenting with symptoms correlated with posterior wall prolapse. Methods: We conducted a retrospective cohort study from 2017, January to 2018, December, in a french surgical facility, specialized in gynecologic functional surgery. All patients were referred for surgical management of POP. After clinical evaluation, the recommended surgical procedure was written in the medical file. In case of a clinical suspicion of a posterior wall prolapse, dMRI was prescribed. Surgical strategy was reevaluated in light of imaging findings. Results: Out of 50 patients, dMRI was considered adequate in 47 of them (94%). Overall, the surgical procedure was modified 14 times (28%). Regarding rectoceles, radiological assessment was different from the physical exam's in 29 cases: in 1 case it had been missed; 20 rectoceles were suspected clinically but not confirmed by MRI, in 8 cases the size of the rectoceles was reevaluated. Following dMRI, surgery was modified in 8 cases (27.6%). Regarding hernia of the Douglas pouch, radiological assessment was different in 16 cases: 8 had been missed; 8 were suspected clinically but not confirmed by MRI. These results led to 5 procedure changes (31.2%). Conclusion: dMRI findings help define clinical evaluation of posterior POP, and sometimes lead to a change in procedure choice.

Keywords: Pelvic organ prolapse— Posterior wall prolapse— Dynamic pelvic floor MRI— Surgical Management

Université Paris Descartes  
Faculté de Médecine Paris Descartes  
15, rue de l'Ecole de Médecine  
75270 Paris cedex 06