



**HAL**  
open science

# Traitement endodontique des dents temporaires : que dit la littérature des indications, techniques et limites ?

Éléonore Delamare Mahieu

## ► To cite this version:

Éléonore Delamare Mahieu. Traitement endodontique des dents temporaires : que dit la littérature des indications, techniques et limites ?. Sciences du Vivant [q-bio]. 2020. dumas-03131854

**HAL Id: dumas-03131854**

**<https://dumas.ccsd.cnrs.fr/dumas-03131854>**

Submitted on 4 Feb 2021

**HAL** is a multi-disciplinary open access archive for the deposit and dissemination of scientific research documents, whether they are published or not. The documents may come from teaching and research institutions in France or abroad, or from public or private research centers.

L'archive ouverte pluridisciplinaire **HAL**, est destinée au dépôt et à la diffusion de documents scientifiques de niveau recherche, publiés ou non, émanant des établissements d'enseignement et de recherche français ou étrangers, des laboratoires publics ou privés.



Distributed under a Creative Commons Attribution - NonCommercial - NoDerivatives 4.0 International License

**UNIVERSITÉ DE PARIS**

**UFR D'ODONTOLOGIE - MONTROUGE**

**Année 2020**

**N° M024**

**THÈSE**

**POUR LE DIPLÔME D'ÉTAT DE DOCTEUR EN CHIRURGIE DENTAIRE**

Présentée et soutenue publiquement le : 29 juin 2020

Par

**Éléonore DELAMARE MAHIEU**

**Traitement endodontique des dents temporaires : que dit la  
littérature des indications, techniques et limites ?**

Dirigée par Mme le Docteur Aurélie Marcel

JURY

Mme le Professeur Tiphaine Davit-Béal

Présidente

Mme le Professeur Élisabeth Dursun

Assesseur

M. le Docteur Jean-Claude Tavernier

Assesseur

Mme le Docteur Marion Florimond

Assesseur

Mme le Docteur Aurélie Marcel

Invitée





## Tableau des enseignants de l'UFR

DÉPARTEMENTS	DISCIPLINES	PROFESSEURS DES UNIVERSITÉS	MAÎTRES DE CONFÉRENCES
1. DÉVELOPPEMENT, CROISSANCE ET PRÉVENTION	ODONTOLOGIE PÉDIATRIQUE	Mme DAVIT-BÉAL Mme DURSUN Mme VITAL	M. COURSON Mme JEGAT Mme SMAIL-FAUGERON Mme VANDERZWALM
	ORTHOPÉDIE DENTO-FACIALE		Mme BENAHEMED M. DUNGLAS Mme KAMOUN Mme LE NORCY
	PRÉVENTION, ÉPIDÉMIOLOGIE, ÉCONOMIE DE LA SANTÉ ET ODONTOLOGIE LÉGALE	Mme FOLLIGUET M. PIRNAY	Mme GERMA M. TAVERNIER
2. CHIRURGIE ORALE, PARODONTOLOGIE, BIOLOGIE ORALE	PARODONTOLOGIE	Mme COLOMBIER Mme GOSSET	M. BIOSSE DUPLAN M. GUEZ
	CHIRURGIE ORALE	M. MAMAN Mme RADOI	Mme EJEIL M. GAULTIER M. HADIDA M. MOREAU M. NGUYEN Mme TAÏHI
	BIOLOGIE ORALE	Mme CHAUSSAIN M. GOGLY Mme SÉGUIER Mme POLIARD	M. ARRETO Mme BARDET (MCF) Mme CHARDIN M. FERRE M. LE MAY
3. RÉHABILITATION ORALE	DENTISTERIE RESTAURATRICE ENDODONTIE	Mme BOUKPESSI Mme CHEMLA	Mme BERÈS Mme BESNAULT M. BONTE Mme COLLIGNON M. DECUP Mme GAUCHER
	PROTHÈSES	Mme WULFMAN	M. CHEYLAN M. DAAS M. DOT M. EID Mme FOUILLOUX-PATEY Mme GORIN M. RENAULT M. RIGNON-BRET M. TRAMBA
	FONCTION-DYSFONCTION, IMAGERIE, BIOMATÉRIEAUX	M. SALMON	M. ATTAL Mme BENBELAID Mme BENOÎT A LA GUILLAUME (MCF) M. BOUTER M. CHARRIER M. CHERRUAU M. FLEITER Mme FRON CHABOUIS Mme MANGIONE Mme TILOTTA
	PROFESSEURS ÉMÉRITES	M. BÉRENHOLC Mme BRION M. LASFARGUES M. LAUTROU M. LEVY	M. PELLAT M. PIERRISNARD M. SAFFAR Mme WOLIKOW

Liste mise à jour le 04 novembre 2019



## Remerciements

---

**Madame le Professeur Tiphaine Davit-Béal**

*Docteur en Chirurgie dentaire*

*Spécialiste qualifiée en Médecine bucco-dentaire*

*Ancien Interne des Hôpitaux*

*Docteur de l'Université Pierre et Marie Curie*

*Habilitée à Diriger des Recherches*

*Professeur des Universités, UFR d'Odontologie - Montrouge*

*Praticien Hospitalier, Assistance Publique-Hôpitaux de Paris*

Je vous remercie de l'honneur que vous me faites en acceptant de présider le jury de ma thèse d'exercice. La qualité de vos enseignements théoriques et pratiques, votre rigueur et votre implication m'ont permis d'acquérir tout le savoir de l'art dentaire en pédodontie. Veuillez trouver ici l'expression de mon profond respect.



**Madame le Professeur Elisabeth Dursun**

*Docteur en Chirurgie dentaire*

*Spécialiste qualifiée en Médecine bucco-dentaire*

*Ancien Interne des Hôpitaux*

*Habilitée à Diriger des Recherches*

*Professeur des Universités, UFR d'Odontologie - Montrouge*

*Praticien Hospitalier, Assistance Publique-Hôpitaux de Paris*

Je vous remercie d'avoir accepté de faire partie du jury de cette thèse.  
Je vous suis très reconnaissante de l'enseignement qualitatif que vous avez  
apporté à tous les étudiants de Montrouge.





**Monsieur le Docteur Jean-Claude Tavernier**

*Docteur en Chirurgie dentaire*

*Docteur de l'Université Paris Descartes*

*Maître de Conférences des Universités, UFR d'Odontologie - Montrouge*

*Praticien Hospitalier, Assistance Publique-Hôpitaux de Paris*

*Chevalier de l'ordre national du mérite*

*Officier de l'ordre des palmes académiques*

Un grand merci d'avoir accepté d'être membre du jury de cette thèse.

Pendant les 5 années passées à vos côtés  
je reste admirative de votre disponibilité, humanité et votre grande gentillesse.

Vous m'avez permise d'intégrer l'hôpital militaire de Bégin  
et de m'avoir donné le goût de participer à la réserve de l'Armée.

Cher Monsieur Tavernier, il me sera impossible d'oublier  
une personne d'exception comme vous.



**Madame le Docteur Marion Florimond**

*Docteur en Chirurgie dentaire*

*Assistant Hospitalo-Universitaire, UFR d'Odontologie - Montrouge*

Un grand merci d'avoir accepté d'être membre du jury pour ma soutenance.

Votre savoir et votre gentillesse m'ont permis d'acquérir  
les compétences nécessaires en odontologie conservatrice.

Veillez croire en mes sentiments les plus respectueux.



**Madame Le Docteur Aurélie Marcel,**

*Docteur en Chirurgie dentaire*

Merci de tout cœur d'avoir dirigé ce travail  
et de m'avoir guidé et surtout soutenue tout au long de son déroulement.

Vous m'avez été d'une formidable aide à Charles-Foix,  
pour la qualité de votre enseignement clinique.

Je vous adresse mes sentiments les plus respectueux.



Mille mercis à mes formidables parents qui m'ont soutenu pendant toutes mes années d'études. Encore merci pour tous les déménagements et emménagements de Rouen à Paris. Je garde de merveilleux souvenirs de tous les allers et venues Saint Pierre Rouen Paris pour les retrouver les weekends.

Un grand merci à mon mari Alexis qui m'a motivé durant ces 3 dernières années de faculté et venu me soutenir à Paris en supportant les embouteillages.

Merci à Elodie ma binôme de l'hôpital qui a été d'une grande aide tout au long de ces années de clinique et aussi pour tous ces fous rires partagés.

Yohann merci pour tes fiches qui m'ont été très précieuses et pour tous les bons moments passés depuis notre premier WEI.

Alexandre M, ta petite phrase « Ne t'inquiète pas Nonore, tu vas réussir ! » combien de fois tu avais raison ? Et voici le grand jour arrivé de ma thèse. Un immense merci de ton soutien !

Merci aux RPN : Solène, Agathe, Maxime, Alexandre C, Chloé C et V, Claire, Sixtine, David, pour ces supers années d'amitiés de faculté qui vont prolonger.

Merci à toute l'équipe dentaire du SSA de Bégin, Dr Guigon, Dr Gallimidi, Dr Cotteau, Catherine et Laetitia pour votre accueil, votre gentillesse, vos conseils. Ce fut une super expérience !

Merci à tous les enseignants-chercheurs de l'UFR pour votre formation et votre dévouement envers les étudiants.

Merci au Professeur Maman, doyen de l'UFR, à l'équipe administrative et aux bibliothécaires pour le temps que vous accordez aux étudiants.



# Table des matières

---

<b>INTRODUCTION</b> .....	<b>3</b>
<b>1 ANATOMIE ET PHYSIOLOGIE RADICULAIRE DES MOLAIRES TEMPORAIRES</b> .....	<b>5</b>
1.1.    CARACTERISTIQUES ANATOMIQUES RADICULAIRES DES MOLAIRES TEMPORAIRES.....	5
1.1.1. <i>Anatomie externe radriculaire</i> .....	5
1.1.2. <i>Le complexe dentine-pulpe et pulpe-parodonte</i> .....	6
1.1.3. <i>Le cément radriculaire</i> .....	7
1.1.4. <i>Les ligaments et les zones alvéolaires</i> .....	8
1.1.5. <i>Anatomie et position du germe de la dent permanente en fonction de l'âge</i> .....	9
1.2.    PHYSIOLOGIE ET RESORPTION DES DENTS TEMPORAIRES.....	9
1.2.1. <i>Maturation ou stade I</i> .....	11
1.2.2. <i>Stabilité ou stade II</i> .....	11
1.2.3. <i>Résorption physiologique ou stade III</i> .....	12
<b>2 AVANTAGES, INDICATIONS ET TECHNIQUES DE REALISATION DU TRAITEMENT ENDODONTIQUE SUR DENTS TEMPORAIRES</b> .....	<b>15</b>
2.1.    LES AVANTAGES DU TRAITEMENT ENDODONTIQUE DE LA DENT TEMPORAIRE .....	15
2.1.1. <i>Conséquences de la perte prématurée des molaires temporaires</i> .....	15
2.1.2. <i>Altération des fonctions</i> .....	17
2.1.3. <i>Les mainteneurs d'espaces</i> .....	17
2.2.    LES INDICATIONS DU TRAITEMENT ENDODONTIQUE DE LA MOLAIRES TEMPORAIRE.....	18
2.2.1. <i>Le patient</i> .....	18
2.2.2. <i>Le stade physiologique de la dent temporaire</i> .....	18
2.2.3. <i>Le diagnostic des lésions pulpaires et osseuses</i> .....	19
2.3.    LES RISQUES DU TRAITEMENT ENDODONTIQUE DE LA DENT TEMPORAIRE.....	21
2.3.1. <i>Les difficultés du traitement endodontique</i> .....	21
2.3.2. <i>La sur-instrumentation et le dépassement de matériaux d'obturation</i> .....	22
2.3.3. <i>Contre-indications au traitement endodontique des dents temporaires</i> .....	23
2.4.    QUELLES SONT LES RECOMMANDATIONS ACTUELLES ET LES RISQUES DU TRAITEMENT ENDODONTIQUE DE LA DENT TEMPORAIRE NECROSEE : CONTRE-INDIQUENT-ILS SA REALISATION : QU'EN DIT LA LITTERATURE ? .....	24
2.4.1. <i>Equation de recherche</i> .....	24
2.4.2. <i>Diagramme de flux</i> .....	24
2.4.3. <i>Résultats</i> .....	25
2.4.4. <i>Discussion</i> .....	32

2.5.	LA TECHNIQUE DE REALISATION .....	35
<b>3.</b>	<b>CAS CLINIQUES.....</b>	<b>47</b>
3.1.	CAS CLINIQUE 1 : LEANA A. 3 ANS ET DEMI.....	47
3.1.1.	<i>Motif de consultation.....</i>	47
3.1.2.	<i>Le traitement endodontique .....</i>	48
3.1.3.	<i>Suivi.....</i>	48
3.2.	CAS CLINIQUE 2 : ANIS A .....	50
3.2.1.	<i>Motif de consultation.....</i>	50
3.2.2.	<i>Réalisation de la pulpotomie de 75.....</i>	51
3.2.3.	<i>Suivi de la pulpotomie.....</i>	52
3.2.4.	<i>Traitement endodontique de 85 .....</i>	52
3.2.5.	<i>Suivi.....</i>	53
3.3.	CAS CLINIQUE 3 : PATIENTE DE 5 ANS .....	54
3.3.1.	<i>Motif de consultation et état général .....</i>	54
3.3.2.	<i>Examen intra-oral .....</i>	55
3.3.3.	<i>Examen radiographique.....</i>	55
3.3.4.	<i>Diagnostic .....</i>	56
3.3.5.	<i>Traitement endodontique .....</i>	56
3.3.6.	<i>Suivi.....</i>	57
	<b>CONCLUSION.....</b>	<b>58</b>
	<b>BIBLIOGRAPHIE .....</b>	<b>59</b>
	<b>TABLE DES FIGURES.....</b>	<b>62</b>
	<b>TABLE DES TABLEAUX.....</b>	<b>64</b>

## Introduction

---

L'odontologie pédiatrique, bien que pour le moment non reconnue officiellement comme telle en France, est une spécialité à part entière de l'art dentaire. Tout d'abord c'est une relation de soin particulière, une triade mettant en jeu le praticien, l'enfant-patient mais aussi ses parents. La relation, centrée sur le patient, va alors dépendre des compétences techniques et empathiques du praticien mais aussi des capacités émotionnelles et intellectuelles de l'enfant et de son entourage. De plus, l'odontologie pédiatrique implique des techniques de soins spécifiques, liées aux particularités des dents temporaires et des dents permanentes immatures.

Les dents temporaires ont des caractéristiques morphologiques et physiologiques qui leur sont propre et sont particulièrement sensibles à la maladie carieuse ainsi qu'aux complications associées. Elles ont un rôle important dans l'harmonie des fonctions (mastication, phonation, déglutition), le développement des structures maxillo-faciales, ainsi que l'esthétique.

Lorsqu'une dent temporaire est cariée ou a subi un traumatisme celle-ci peut se nécroser et former un abcès avec début de fenestration osseuse inter-radulaire. Le germe de la dent permanente est donc susceptible d'être atteint entraînant des défauts de structures et/ou malformations anatomiques.

Le traitement de référence des dents temporaires nécrosées présentant une lésion osseuse complexe, un abcès, une fistule est à ce jour encore l'extraction. Cependant la perte de dents temporaires n'est pas anodine : elle entraîne une diminution de la longueur d'arcade, n'assure plus le guidage d'éruption des dents permanentes, diminue la fonction masticatoire.

Elle peut aussi s'avérer psychologiquement compliquée à accepter pour l'enfant et sa famille. La pose d'un mainteneur d'espace peut permettre de pallier partiellement ces problématiques, mais la conservation des dents temporaires jusqu'à leur remplacement physiologique semble une solution à privilégier dès que possible.

L'objectif de cette thèse est d'étudier si un traitement radiculaire de ces dents permettrait de les conserver sur l'arcade et ainsi éviter les malpositions futures des dents permanentes ainsi que tous les dispositifs orthodontiques qui leur sont associés.

Pour cela nous allons d'abord étudier les caractéristiques anatomo-physiologiques radiculaires des dents temporaires et leurs spécificités pouvant ou non favoriser ou compliquer nos traitements ; puis rechercher les conditions idéales et les limites à leur réalisation ; ensuite l'aspect plus technique de la réalisation de ceux-ci en clinique avec une revue de littérature sur l'actualité de cette thérapeutique et enfin nous présenterons quelques cas cliniques illustrant nos propos.

# 1 Anatomie et physiologie radiculaire des molaires temporaires

---

Un des sujets les plus importants en endodontie est la guérison complète des tissus péri-apicaux, ce traitement a pour but de guérir les lésions originaires des pathologies de la pulpe et du péri-apex. Les connaissances de l'anatomie interne et ses variations ont une grande importance pour entreprendre un traitement endodontique.<sup>1</sup>

## 1.1. Caractéristiques anatomiques radiculaires des molaires temporaires

### 1.1.1. Anatomie externe radiculaire

L'anatomie externe des dents temporaires est bien définie et généralement plus stable que celle des dents permanentes.

#### Caractéristiques relatives à toutes les dents temporaires :

- Les racines sont plus hautes que les couronnes.
- Les racines sont plus effilées, les apex plus pointus que les dents permanentes
- Les axes radiculaires sont plus inclinés que les dents permanentes

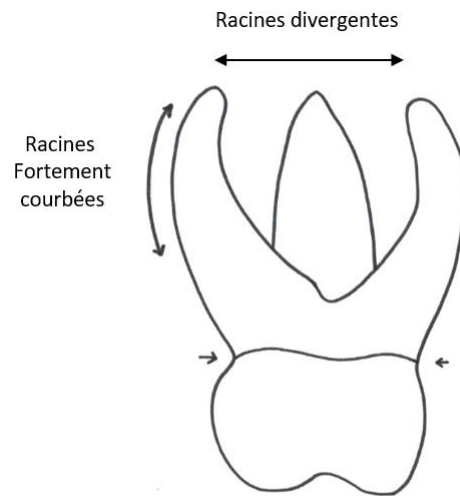
#### Caractéristiques relatives aux molaires temporaires :

- Les deuxièmes molaires sont plus volumineuses que les premières molaires.
- Les racines sont fortement divergentes en direction apicale et se projettent en dehors des limites coronaires.
- Le tronc radiculaire est réduit en hauteur.

---

<sup>1</sup> Kitazono de Carvalho et al., « Endodontic management of a primary mandibular three-rooted molar ».

Figure 1 : Caractéristiques anatomiques de la molaire temporaire



Source : Auteur, 2019.

### 1.1.2. Le complexe dentine-pulpe et pulpe-parodonte

La dentine est faible en épaisseur et les tubuli sont plus larges que ceux des dents permanentes. La vascularisation est importante.<sup>2</sup>

Le plancher pulpaire présente de nombreux canaux pulpo-parodontaux communiquant avec l'espace interradiculaire.<sup>3</sup>

Le complexe pulpe -parodonte a un rôle dans :

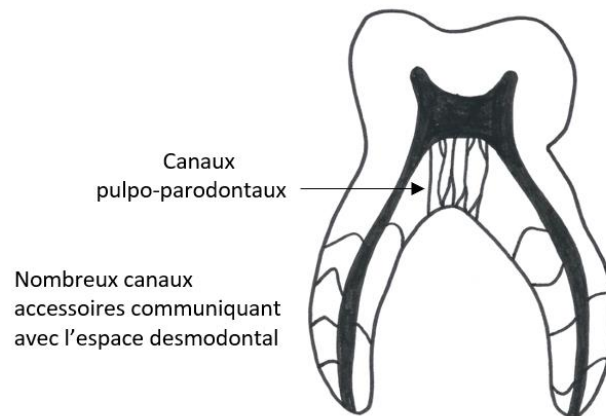
- La physiopathologie de l'os interradiculaire
- La physiopathologie du parodonte
- La résorption physiologique et pathologique
- L'anatomie des racines, évolutive
- La relation avec le germe de la dent permanente

---

<sup>2</sup> Fortier et Demars-Fremault, « Physio-pathologie de la dent temporaire ».

<sup>3</sup> Naulin Ifi, « Traitement endodontique de la dent temporaire. »

Figure 2 : Caractéristiques anatomiques du réseau canalaire de la molaire temporaire




Source : Auteur, 2019.

### 1.1.3. Le cément radiculaire

Le cément est un tissu minéralisé localisé sur toute la surface externe de la dentine radiculaire. Situé à l'interface entre la dentine et le desmodonte, sa structure est voisine de celle de l'os mais il ne possède ni vascularisation, ni innervation, ni drainage lymphatique.<sup>4</sup>

Il n'y a pas de différence décrite dans la littérature concernant le cément de la dent temporaire comparé à la dent permanente.

Figure 3 : Molaire temporaire saine : vue en microscopie photonique (coloration : trichrome de Masson Gx32)



Source : Berthet et Maquin, « La résorption physiologique des dents temporaires », 1990.

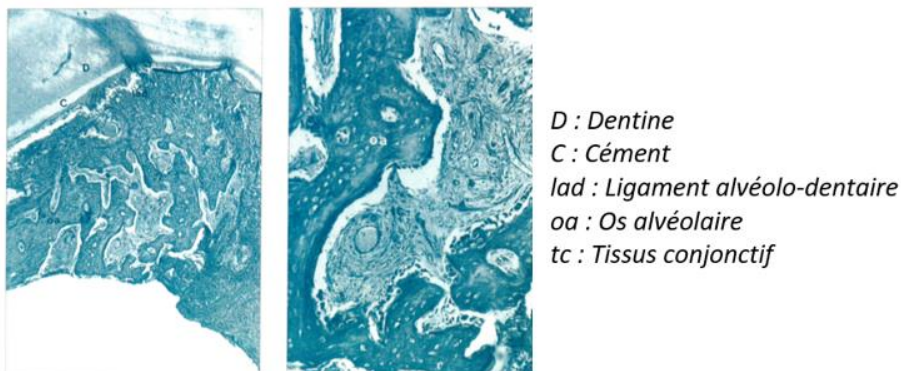
---

<sup>4</sup> Berthet et Maquin, « La résorption physiologique des dents temporaires ».

#### 1.1.4. Les ligaments et les zones alvéolaires

Les ligaments péri-dentaires vont subir des remaniements tout au long de la vie de la dent temporaire.<sup>5</sup> La région interradiculaire constitue un élément d'interférence probable avec la dent définitive en formation. La région de la furcation est située entre la molaire temporaire et le germe de la prémolaire et est constituée d'os alvéolaire, de lacunes conjonctivo-vasculaires et d'un tissu conjonctif lâche reliant le germe de la dent permanente au chorion gingival.<sup>6</sup>

Figure 4 : Le tissu comblant la furcation est de l'os alvéolaire constitué de trabéculations osseuses et de tissu conjonctif



Source : Demars-Fremault et Pilipili Muhima, « Les lésions interradiculaires des dents temporaires », 1991.

---

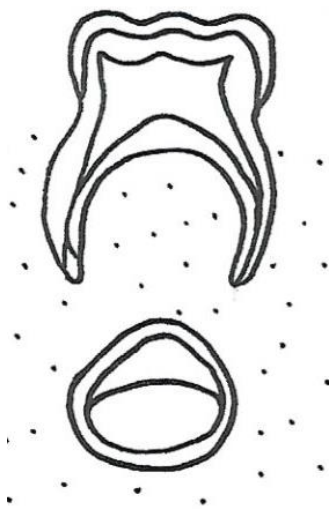
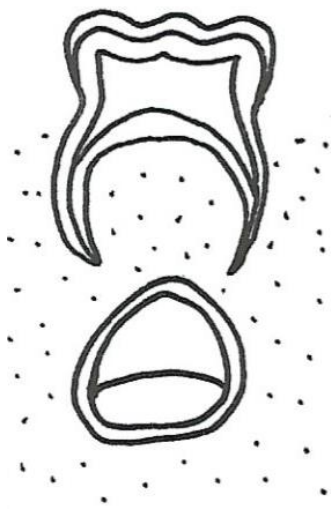

<sup>5</sup> Fortier et Demars-Fremault, « Physio-pathologie de la dent temporaire ».

<sup>6</sup> Demars-Fremault et Pilipili Muhima, « Les lésions interradiculaires des dents temporaires ».



### 1.1.5. Anatomie et position du germe de la dent permanente en fonction de l'âge

Figure 5 : Position du germe la dent permanente en fonction de l'âge

		
<p><b>3 ans :</b></p> <p>Stade 3 de Nolla de la dent permanente : première calcification</p> <p>Il n'y a pas de proximité entre le germe et la dent temporaire.</p>	<p><b>6 ans :</b></p> <p>Stade 5 de Nolla de la dent permanente : couronne presque complète</p> <p>Il n'y a pas de proximité entre le germe et la dent temporaire.</p>	<p><b>9 ans :</b></p> <p>Stade 7 de Nolla de la dent permanente : 1/3 de la racine minéralisée</p> <p>Il y a proximité entre le germe et la dent temporaire du fait de son début d'éruption.</p>

Source : Auteur, 2019.

## 1.2. Physiologie et résorption des dents temporaires

La dent temporaire a une durée de vie déterminée dans le temps, son évolution est soumise aux phénomènes de résorption et sa finalité est d'être remplacée par la dent permanente.

La résorption physiologique des dents temporaires est un phénomène complexe et multifactoriel. La cellule responsable de ce mécanisme est l'odontoclaste. Il a pour origine la fusion de cellules précurseurs mononucléaires dérivant du système hématopoïétique. Le préodontoclaste deviendra fonctionnel (odontoclaste) au contact du tissu minéralisé en développant une bordure en brosse et

une activité enzymatique lysosomiale intense. Le mécanisme ostéoclastique ferait intervenir l'ostéoblaste comme régulateur du phénomène par le biais de médiateurs chimiques.<sup>7</sup>

La chronologie de la résorption radiculaire est variable mais débute en général 3 ans après la formation complète de la racine. Elle dure environ trois ans.

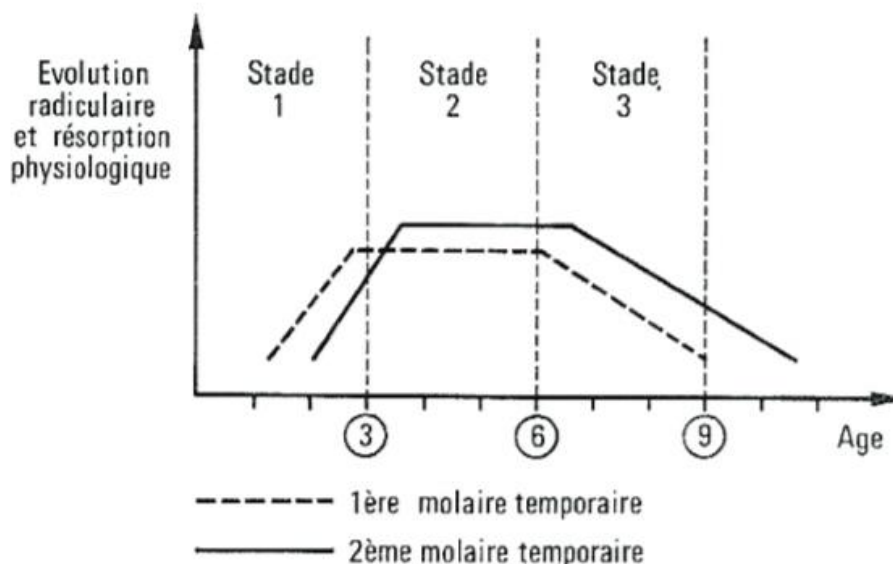
Le début de résorption des racines des dents temporaire à lieu vers<sup>8</sup> :

- 4 ans pour l'incisive centrale ;
- 5 ans pour l'incisive latérale ;
- 6 ans pour la première molaire ;
- 7 ans pour la deuxième molaire ;
- 8 ans pour la canine.

Chaque dent temporaire passe par les stades physiologiques suivants :

- 1 Maturation (M) appelé stade I
- 2 Stabilité (S) appelé stade II
- 3 Résorption physiologique ou rhizolyse (R) appelé stade III

Figure 6 : Graphique des différents stades d'évolution de la molaire temporaire



Source : Fortier et Demars-Fremault, *Abrégé de pédodontie*, 1987.

<sup>7</sup> Berthet et Maquin, « La résorption physiologique des dents temporaires. »

<sup>8</sup> Berthet et Maquin.

### 1.2.1. Maturation ou stade I

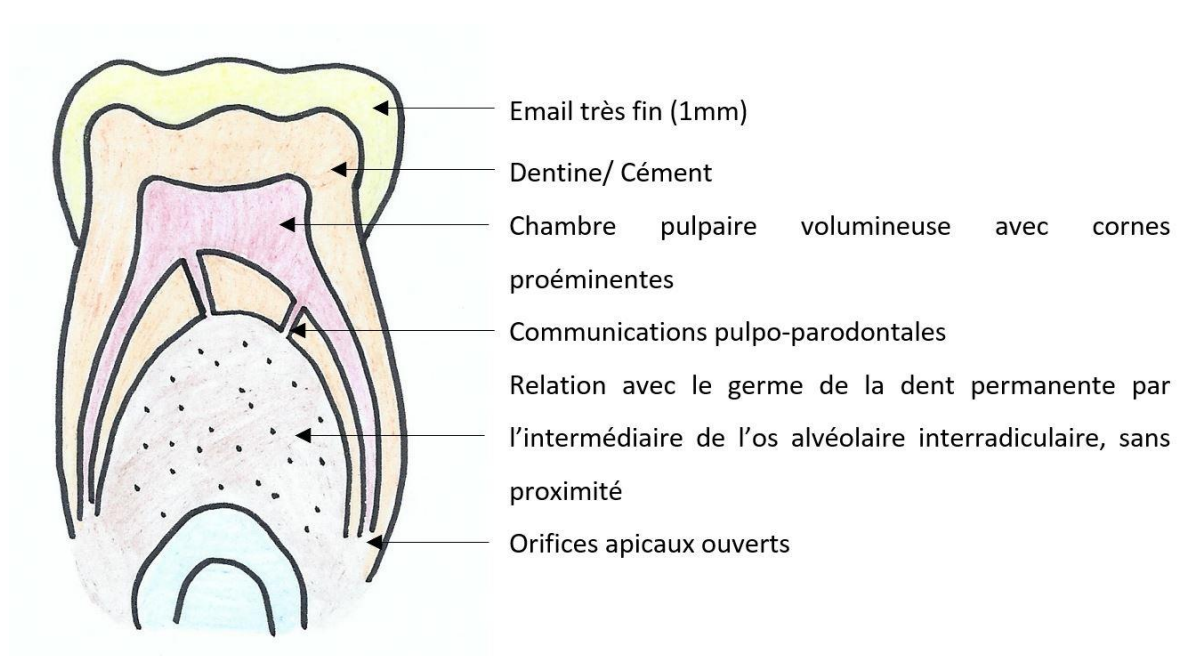
En plus des caractères propres à la dent temporaire, on observe des racines incomplètement formées et les orifices apicaux largement ouverts.<sup>9</sup>

Cette période dure environ 1 an après l'éruption.

Le complexe dentino-pulpaire est en maturation et possède un potentiel réparateur qu'il manifeste soit par une stimulation importante de la dentinogénèse soit par une cicatrisation des lésions pulpaire iatrogènes ou traumatiques.<sup>10</sup>

Pour les molaires temporaires, cette phase est comprise entre l'âge de 2 et 3 ans.

Figure 7 : Caractéristiques de la dent temporaire au stade M



Source : Auteur, 2019.

### 1.2.2. Stabilité ou stade II

A ce stade, la dent est complètement formée et sa physiologie est comparable à celle de la dent permanente. La durée est de 3 ans ± 6 mois.

<sup>9</sup> Fortier et Demars-Fremault, « Physio-pathologie de la dent temporaire ».

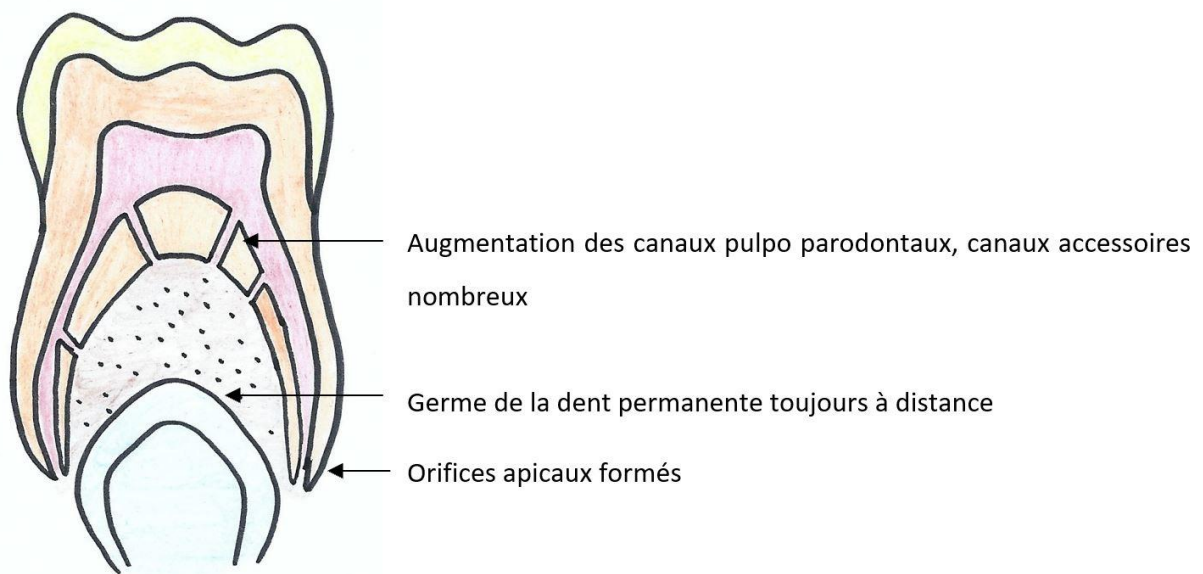
<sup>10</sup> Demars-Fremault, Pilipili, et Roupa, « Approche des lésions pulpaire et pulpo-parodontales des dents temporaires par thérapeutiques endodontiques ».

Une relation avec le parodonte s'établit par la zone apicale mais aussi par les canaux accessoires pulpoparodontaux (v. fig. 5). L'activité du complexe dentino-pulpaire est moins puissante, mais il existe tout de même un potentiel de défense important.<sup>11</sup>

Elle possède la capacité de réagir aux stimuli physiologiques par une apposition de dentine réactionnelle, mais se caractérise par une déficience de réaction face à une agression directe de la pulpe.<sup>12</sup>

Pour les molaires temporaires ce stade est compris entre 3 et 6-7 ans.

Figure 8 : Caractéristiques de la dent temporaire au stade S



Source : Auteur, 2019

### 1.2.3. Résorption physiologique ou stade III

Le potentiel de défense est encore possible au début mais décroît progressivement pour devenir presque nul à la fin de cette phase.

Sur le plan histologique, la pulpe radiculaire présente l'aspect d'un tissu inflammatoire de granulation participant à la résorption dentinaire.<sup>13</sup>

Pour les molaires temporaires ce stade est compris entre l'âge de 6-7 et 9-10 ans.

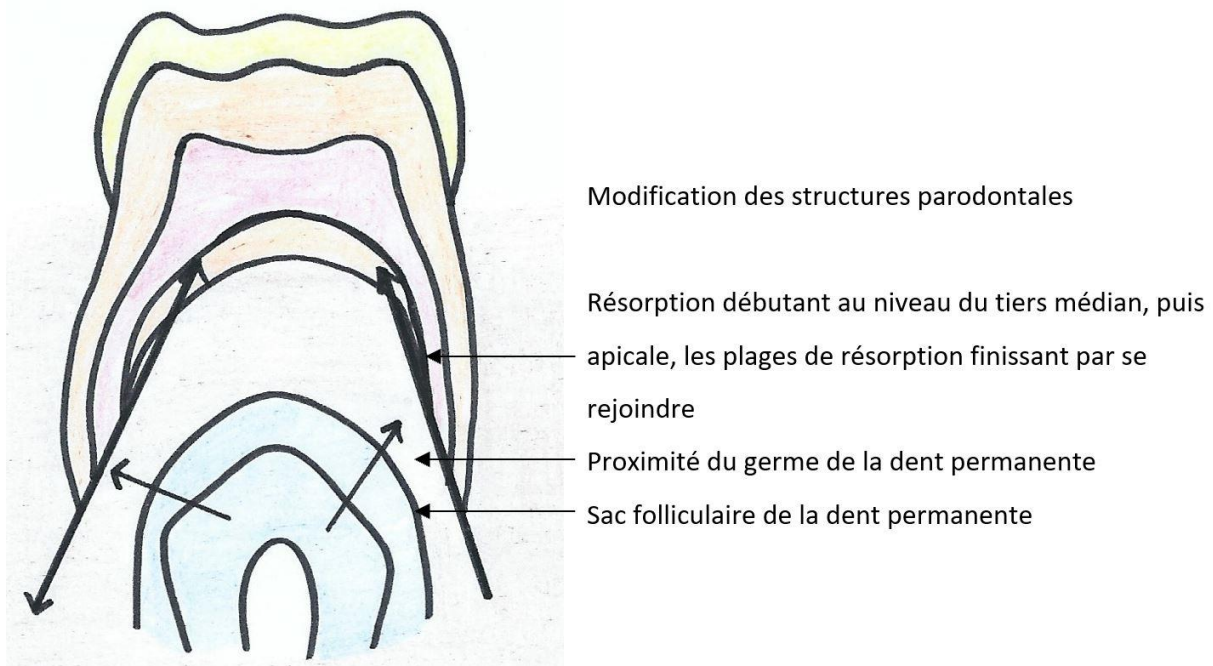
---

<sup>11</sup> Naulin Ifi, « Traitement endodontique de la dent temporaire. »

<sup>12</sup> Clergeau-Guerithault, « Les dents temporaires : aspects anatomiques, histologiques et physiologiques, incidences thérapeutiques. »

<sup>13</sup> Clergeau-Guerithault, « Les dents temporaires : aspects anatomiques, histologiques et physiologiques, incidences thérapeutiques ».

Figure 9 : Caractéristiques de la dent temporaire au stade R



Source : Auteur, 2019.

Au niveau osseux, les ostéoclastes sont les cellules responsables de la résorption de la dent temporaire entraînant une modification des structures environnantes.

Il existe un certain nombre de facteurs locaux et généraux qui génèrent ce processus :

- Occlusion et traumatisme
- Hérité (facteurs généraux : hormones, vitamines, grands syndromes ; facteurs locaux : dysharmonie dento-maxillaire, malpositions, agénésies)
- Formation du germe de la dent permanente
- Processus carieux : inflammations pulpaire et/ou parodontale, thérapeutiques mises en œuvre.

La zone interradiculaire est constituée de structures conjonctives et osseuses. Au cours de la résorption, elle va subir de nombreux remaniements jusqu'à la chute de la dent temporaire et l'éruption de la permanente.<sup>14</sup>

Le sac folliculaire de la dent permanente en éruption est constitué de cellules mononuclées couvrant plus de la moitié de la surface occlusale et d'ostéoblastes, représentant une fine calotte basale.

---

<sup>14</sup> Demars-Fremault, Pilipili, et Roupa, « Approche des lésions pulpaires et pulpo-parodontales des dents temporaires par thérapeutiques endodontiques ».

Les cellules mononuclées de la partie occlusale envahissent le sac folliculaire juste avant l'éruption ; elles ont la particularité d'être des monocytes décrits comme précurseurs des ostéoclastes. La montée des monocytes dans le sac folliculaire est suivie par celle des ostéoclastes au niveau de l'interface osseuse.

La résorption de l'os alvéolaire débute avec le tissu conjonctif qui acquiert une forte activité résorbante.

Au niveau de l'attache épithéliale et des ligaments périodentaires, nous pouvons observer une migration de l'attache épithéliale vers les zones de résorption.

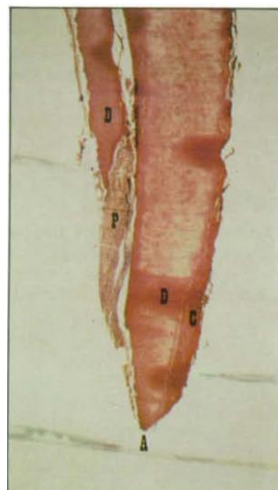
Au niveau des structures radiculaires, du fait de la divergence importante des racines des molaires temporaires, le germe de la dent permanente, lors de son ascension, modèle les racines de telle sorte que la résorption commence dans le tiers médian sur la face interne laissant indemne la portion du tiers apical. A ce stade la résorption n'est pas visible radiographiquement.

La deuxième partie de la résorption concerne l'extrémité radiculaire, englobant les orifices canaux. C'est ce que l'on appelle résorption « essentielle » de cause inconnue puisque celle-ci n'est pas en contact avec le germe de la dent permanente.<sup>15</sup>

Au cours de la résorption, il y a un élargissement des orifices apicaux, l'apparition de plusieurs orifices secondaires qui forment des voies de communication pulpo-parodontales.

Figure 10 : Première molaire inférieure gauche (74)

Vue en microscope électronique photonique de la racine distale, coloration trichromique : hématoxyline-phloxine-safran (Gx32) : rhizalyse en biseau ou en sifflet.



Source : Berthet et Maquin, « La résorption physiologique des dents temporaires », 1990.

---

<sup>15</sup> Demars-Fremault, Pilipili, et Roupa.

## **2 Avantages, indications et techniques de réalisation du traitement endodontique sur dents temporaires**

---

L'anatomie et la physiologie de la dent temporaire sont donc essentielles à connaître pour permettre de choisir le traitement de la dent en fonction du diagnostic posé.

### **2.1. Les avantages du traitement endodontique de la dent temporaire**

L'avantage principal du traitement endodontique est tout simplement de conserver la dent temporaire et ainsi lui permettre de continuer ses fonctions dans la cavité buccale : mastication mais aussi maintien de l'espace, phonation, déglutition et croissance maxillo-faciale harmonieuse.<sup>16</sup>

#### **2.1.1. Conséquences de la perte prématurée des molaires temporaires.**

La perte prématurée de molaires temporaires due à des lésions carieuses et leurs complications entraîne une perte d'espace sagittale et verticale et des difficultés éruptives ; en particulier lorsque la perte a eu lieu tôt.

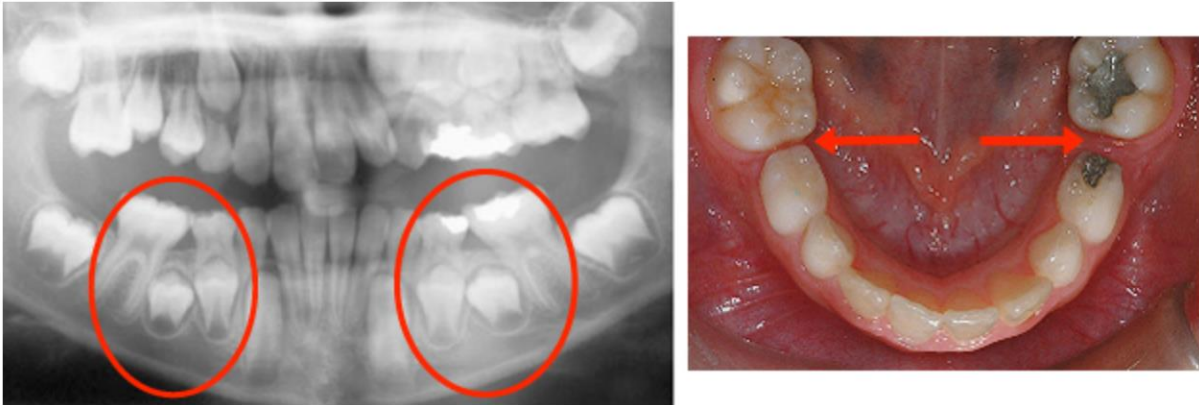
Les conséquences les plus importantes apparaissent au moment de la perte prématurée des deuxièmes molaires temporaires, car elles servent de guide pour l'éruption des molaires permanentes. La perte prématurée de celles-ci détermine un raccourcissement de la longueur de l'arcade en raison de la migration mésiale des molaires permanentes compromettant l'espace de dérive (lee way space). L'examen radiologique (panoramique dentaire) est indispensable pour ces patients, ce qui permet de quantifier le degré d'inclinaison des molaires permanentes.<sup>17</sup>

---

<sup>16</sup> Fortier et Demars-Fremault, « L'harmonie des arcades : "le maintien de l'espace" ».

<sup>17</sup> Cernei, Maxim, et Zetu, « The influence of premature loss of temporary upper molars on permanent molars ».

Figure 11 : Problème d'éruption de 35 et 45 dû à la perte d'espace des 75 et 85



Source : Bücco orthodontistes, « Bücco orthodontistes », 2017.

#### 2.1.1.1. La perte prématurée des molaires temporaires maxillaire

Dans l'étude de Cernei *et al.* sur l'influence de la perte prématurée des molaires temporaires supérieures sur les molaires permanentes, il a été observé qu'une perte prématurée des deuxièmes molaires supérieures temporaires modifiait davantage l'axe vertical des molaires permanentes que la perte prématurée de la première molaire temporaire supérieure.<sup>18</sup>

#### 2.1.1.2. La perte prématurée des molaires temporaires mandibulaires

Dans l'étude de Petcu *et al.*, l'évaluation des conséquences de la perte prématurée des deuxièmes molaires temporaires, l'extraction prématurée de la seconde molaire peut causer une plus grande réduction de l'espace de dérive comparée à celle de la première molaire temporaire.

Au niveau de l'arc mandibulaire, la perte prématurée de la première molaire temporaire au cours de l'éruption active de la première molaire permanente peut entraîner une mésialisation la fois de la deuxième molaire temporaire et de la première molaire permanente.<sup>19</sup>

---

<sup>18</sup> Cernei, Maxim, et Zetu. « The influence of premature loss of temporary upper molars on permanent molars ».

<sup>19</sup> Petcu et al., « Assessment of the consequences in premature loss of the temporary lower molars ».



Selon l'étude de Cernei *et al.* la perte prématurée de la deuxième molaire temporaire mandibulaire modifie plus l'axe vertical des premières et seconde molaires permanentes que la perte de la première molaire mandibulaire.

La réduction de l'espace se produit principalement par l'inclinaison mésiale des molaires qui séparent l'espace édenté. La perte des deux premières molaires temporaires inférieures dans le même quadrant entraîne une éruption accélérée des deux prémolaires, ce qui augmente la prévalence de la séquence d'éruption : « 4-5-3-7 ». <sup>20</sup>

### **2.1.2. Altération des fonctions**

L'adaptation de l'enfant avec un édentement provisoire peut le conduire à adopter une alimentation molle et souvent sucrée qui risque de s'instaurer comme une habitude sans qu'il ne perçoive aucune gêne. A long terme, il peut avoir un impact sur la croissance osseuse et musculaire des arcades et les habitudes diététiques.

Les fonctions esthétiques et de la phonation seront entravées lors de la perte des incisives. <sup>21</sup>

### **2.1.3. Les mainteneurs d'espaces**

Un mainteneur d'espace peut être conseillé dans une optique préventive, destinée à limiter les traitements orthodontiques actifs futurs.

En cas de perte prématurée d'une dent temporaire, il doit permettre :

- L'éruption et l'évolution harmonieuse des dents permanentes sur l'arcade
- De maintenir la fonction masticatrice s'il remplace la dent manquante
- De rétablir ou maintenir l'esthétique (pour une dent antérieure) et la phonation

Un mainteneur d'espace est approprié pour prévenir la perte d'espace ; cependant, il peut augmenter la susceptibilité à la carie dû à une faible hygiène orale et être inconfortable tout au long de l'usage. <sup>22</sup> De plus, il n'empêche pas l'égression de la dent antagoniste et ne rétablit pas totalement la fonction masticatoire s'il n'est pas muni d'une dent prothétique.

---

<sup>20</sup> Cernei, Mavru, et Zetu, « Axial modifications of permanent lower molars after premature losses of temporary molars. »

<sup>21</sup> Fortier et Demars-Fremault, « L'harmonie des arcades : "le maintien de l'espace" ».

<sup>22</sup> Petcu et al., « Assessment of the consequences in premature loss of the temporary lower molars ».

## **2.2. Les indications du traitement endodontique de la molaire temporaire**

### **2.2.1. Le patient**

Le degré de coopération de l'enfant et de ses parents est primordial dans la prise en charge thérapeutique. Il sera préférable d'extraire une dent temporaire chez un enfant non-coopérant plutôt que d'entreprendre un traitement radiculaire avec risque de fracture d'un instrument dans un canal.

Certaines pathologies générales représentent des contre-indications aux traitements endodontiques des dents temporaires comme permanentes :<sup>23</sup>

- Les patients à haut risque d'endocardite infectieuse (cardiopathie congénitale cyanogène, antécédent d'endocardite, prothèse valvulaire)
- Les patients immuno-déprimés (sida, cancer, greffes...)
- Les patients subissant des radiations ionisantes dans la région concernée
- Les patients diabétiques non équilibrés

### **2.2.2. Le stade physiologique de la dent temporaire**

Le stade physiologique de la dent temporaire est très important. Au stade III, l'extraction est la seule indication car la dent définitive est proche de son éruption.

En revanche il est difficile de connaître exactement le stade de la dent temporaire. En début de stade III, la résorption n'est pas visible radiographiquement puisqu'elle commence au niveau du tiers-médian des racines.<sup>24</sup>

On décidera donc de ne pas faire le traitement endodontique lorsque la résorption dite « essentielle » débutera au niveau des apex. Elle sera objectivée par une diminution de la longueur des racines, tout en prenant de grandes précautions au niveau de la zone de courbure pour éviter de faire une perforation. On s'appuiera aussi sur les âges moyens de début du stade R : à partir de 7 ans, si le patient présente un âge dentaire concordant avec son âge civil, le choix du traitement s'orientera plus vers l'extraction.<sup>25</sup>

---

<sup>23</sup> Naulin Ifi, « Traitement endodontique de la dent temporaire ».

<sup>24</sup> Berthet et Maquin, « La résorption physiologique des dents temporaires ».

<sup>25</sup> Demars-Fremault, Pilipili, et Roupa, « Approche des lésions pulpaire et pulpo-parodontales des dents temporaires par thérapeutiques endodontiques ».

### 2.2.3. Le diagnostic des lésions pulpaire et osseuses

Avant toute décision d'une thérapeutique pulpaire sur une dent temporaire, l'intérêt ou non de conserver cette dent sur l'arcade doit être déterminé.

Par exemple une carie ICDAS 6 sans possibilité de reconstruction de la couronne par méthode directe ou indirecte (coiffe pédodontique préformée, coiffe zircone, onlay composite) nous dirige directement vers l'extraction.

Il est aussi nécessaire d'établir un diagnostic sur l'état pulpaire de la dent temporaire qui découle de l'anamnèse, l'examen clinique et radiographique.

Lors de l'anamnèse, nous recherchons le moment où se manifeste la douleur.

- **Au cours des repas**, cela nous oriente vers une lésion carieuse volumineuse (ICDAS 6 le plus souvent) qui engendre une douleur pulpaire de type pulpite réversible et/ou desmodontale.
- **Après les repas**, cela nous oriente vers une inflammation gingivale marginale (syndrome du septum) par bourrage alimentaire.
- **La nuit**, cela nous oriente vers une pulpite aigue irréversible ; ce stade étant fugace, il évolue rapidement vers la nécrose.
- **En continu** il faut penser à un abcès, comme chez l'adulte.

Au cours de l'examen clinique, on commence par regarder en exo-buccal puis en endo-buccal.

En exo-buccal : la présence ou non

- de tuméfactions,
- d'adénopathies,
- de rougeur voire une cellulite qui serait le signe d'une nécrose.

En endo-buccal, on fait l'examen des muqueuses puis dentaire :

#### Muqueuses

- On **palpe** délicatement les **corticales** à la recherche d'abcès, de fistules (pas de test du cône de gutta), on palpe également en regard des **dents** ; la présence d'une dépression ressentie à la palpation signe une fenestration importante de l'os alvéolaire vestibulaire et indique l'extraction de la dent concernée.<sup>26</sup>
- On cherche aussi les **aphtes** qui sont fréquents chez les enfants et très douloureux.

---

<sup>26</sup> Tardieu et Naulin-Ifi, « Endodontie pédiatrique ».

## Dentaire

- L'examen clinique se fait sur **dents propres** après nettoyage à la brosse.
- On observe les dents d'abord **humides** puis **sèches**.
- Lorsqu'on **caractérise** une **lésion** carieuse il faut donner :
  - La localisation
  - L'atteinte tissulaire/sévérité grâce à la classification ICDAS
  - Son activité (active ou arrêtée)

L'examen radiographique est un outil indispensable à associer à la clinique. Il doit inclure une radiographie rétro-coronaire et une rétro-alvéolaire.

Les radiographies rétro-coronaires permettent d'évaluer les rapports entre la carie et la pulpe, l'éventuelle atteinte de la zone de furcation et l'atteinte du sac folliculaire du germe sous-jacent.

Les radiographies rétro-alvéolaires peuvent mettre en évidence des résorptions physiologiques et/ou pathologiques (résorptions internes, résorptions osseuses) et des complications plus sévères (kystes).

Il y a 4 types de situation lorsque l'on examine la radiographie.

- **La pulpe saine**
  - La lésion carieuse est inférieure à moitié de l'épaisseur dentinaire
  - Sans élargissement desmodontal au niveau de la furcation
- **L'inflammation pulpaire réversible**
  - Lésion carieuse supérieure à moitié de l'épaisseur dentinaire
  - Sans élargissement desmodontal au niveau de la furcation
- **Inflammation pulpaire irréversible**
  - Lésion carieuse supérieure à moitié de l'épaisseur dentinaire
  - Avec un élargissement desmodontal au niveau de la furcation
  - Sans signes de nécrose
- **Nécrose**
  - Lésion carieuse supérieure à moitié de l'épaisseur dentinaire
  - Avec une destruction osseuse simple ou complexe (pas toujours en présence d'une cellulite)
  - Plus ou moins une extériorisation de la nécrose
  - Plus ou moins des résorptions objectivables radiographiquement

Tableau 1: Indication des thérapeutiques en fonction de la physiologie

Physiologie	Diagnostic	Thérapeutique
<b>Stade I : Formation</b>	Pulpe à nu sans symptôme : traumatisme.  Pathologie pulpaire camérale sans atteinte radiculaire : lésion carieuse.	Conservation de la vitalité. Pulpotomie Restauration directe.
<b>Stade II : Stabilité</b>	Pulpe à nu sans pathologie pulpaire.  Pathologie pulpaire camérales sans atteinte radiculaire : lésion carieuse.  Pathologie pulpaire totale.  Nécrose pulpaire avec ou sans pathologie parodontales	Pulpotomie  Pulpotomie  Pulpectomie et obturation canalaire.  Traitement endodontique et obturation canalaire.
<b>Stade III : Résorption</b>	Pulpe à nu sans pathologie pulpaire.  Nécrose pulpaire sans pathologie parodontales.  Nécrose pulpaire avec ou sans pathologie parodontales.	Pulpotomie  Traitement endodontique et obturation canalaire.  Extraction

Source : Auteur, d'après Demars-Fremault *et al.*, « Approches des lésions pulpaire et pulpo-parodontales des dents temporaires par thérapeutiques endodontiques », 1992.

## 2.3. Les risques du traitement endodontique de la dent temporaire

### 2.3.1. Les difficultés du traitement endodontique

Les difficultés rencontrées dans les traitements endodontiques sont dues à l'anatomie particulière de la dent temporaire.

Pour un traitement optimal de la dent temporaire, le praticien doit avoir une connaissance approfondie de l'anatomie de celle-ci ainsi que ses variations.<sup>27</sup>

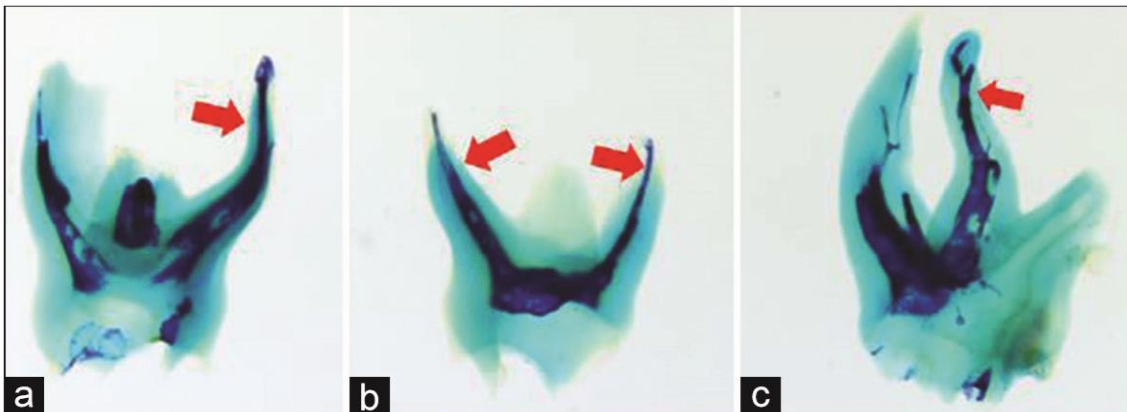
Les canaux accessoires et la résorption omniprésente des extrémités et de la face internes des racines se rajoutent aux difficultés techniques du traitement tout comme les foramina apicaux qui peuvent être multiples et occuper différentes positions qui évoluent en fonction de la résorption radiculaire.<sup>28</sup>

<sup>27</sup> Katge et Wakpanjar, « Root canal morphology of primary molars by clearing technique : an in vitro study ».

<sup>28</sup> Katge et Wakpanjar.

Figure 12 : Courbures des canaux des dents temporaires

(a) courbé, (b) droit, (c) en forme de s



Source : Katge et Wakpanjar, « Root canal morphology of primary molars by clearing technique : an in vitro study », 2018.

Les racines des dents temporaires étant divergentes et courbées pour permettre le développement de la dent succédant, il y a un risque accru de perforer la portion apicale de la racine ou le tiers coronaire du canal au niveau de la furcation. Il est conseillé de bien pré-courber les instruments pour réduire les possibilités de perforation.

### 2.3.2. La sur-instrumentation et le dépassement de matériaux d'obturation

La détermination de la longueur de travail est une étape cruciale durant le traitement endodontique et permet sur les dents temporaires de minimiser les dommages sur le germe de la dent permanente.<sup>29</sup>

Le dépassement de matériau présente un caractère irritatif au niveau du sac folliculaire et celle-ci peut constituer un obstacle au niveau du chenal d'éruption de la dent définitive sous-jacente. Le refoulement de bactéries dans le péri apex peut entraîner des lésions inflammatoires lésant le germe.<sup>30</sup>

Après chaque traitement endodontique il est nécessaire de faire une radiographie post-opératoire pour évaluer la réussite de l'obturation.<sup>31</sup>

<sup>29</sup> Kitazano de Carvalho et al., « Endodontic management of a primary mandibular three-rooted molar ».

<sup>30</sup> Demars-Fremault, Pilipili, et Roupa, « Approche des lésions pulpaires et pulpo-parodontales des dents temporaires par thérapeutiques endodontiques ».

<sup>31</sup> Naulin Ifi, « Traitement endodontique de la dent temporaire ».

### 2.3.3. Contre-indications au traitement endodontique des dents temporaires

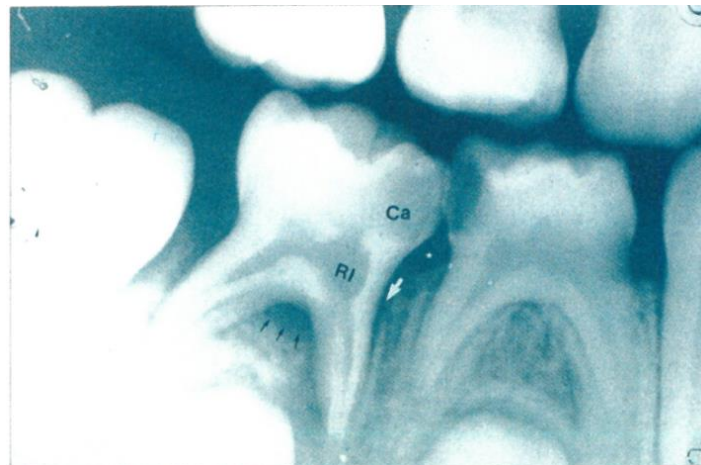Toute lésion osseuse complexe s'approchant du germe au niveau de la furcation met en péril le germe de la dent permanente sous-jacente et justifie l'extraction de la dent temporaire.<sup>32</sup>

L'extraction de la dent temporaire est donc envisagée en cas :<sup>33</sup>

- De restauration coronaire impossible
- De résorption interne
- De perforation du plancher pulpaire
- De la résorption radiculaire supérieure aux 2/3 des racines soit au stade III de résorption, la dent étant proche de son exfoliation l'extraction de celle-ci est la solution de choix.

Lors de la perforation de du plancher pulpaire de la dent temporaire, il y a un contact direct avec le septum interradiculaire et donc une proximité avec le germe de la dent permanente pouvant entraîner une lésion du septum par contamination bactérienne.

Figure 13 : Résorption interne exprimant une inflammation pulpaire chronique



Source : Demars-Fremault et Pilipili Muhima, « Les lésions interradiculaires des dents temporaires », 1991.

---

<sup>32</sup> Demars-Fremault et Pilipili Muhima, « Les lésions interradiculaires des dents temporaires. »

<sup>33</sup> Naulin Ifi, « Traitement endodontique de la dent temporaire ».

## 2.4. Quelles sont les recommandations actuelles et les risques du traitement endodontique de la dent temporaire nécrosée : contre-indiquent-ils sa réalisation : qu'en dit la littérature ?

### 2.4.1. Equation de recherche

Lors de nos études puis ensuite lors de discussions autour de cas avec des confrères, nous pouvons nous rendre compte que la décision de réalisation d'un traitement endodontique sur une dent temporaire nécrosée est sujette à controverse. Pour faciliter la prise de décision à l'aube de l'année 2020, nous avons donc réalisé une revue narrative de la littérature en effectuant nos recherches bibliographiques sur la base PubMed, avec le sujet du traitement endodontique de la dent temporaire nécrosée, de 2010 à 2019

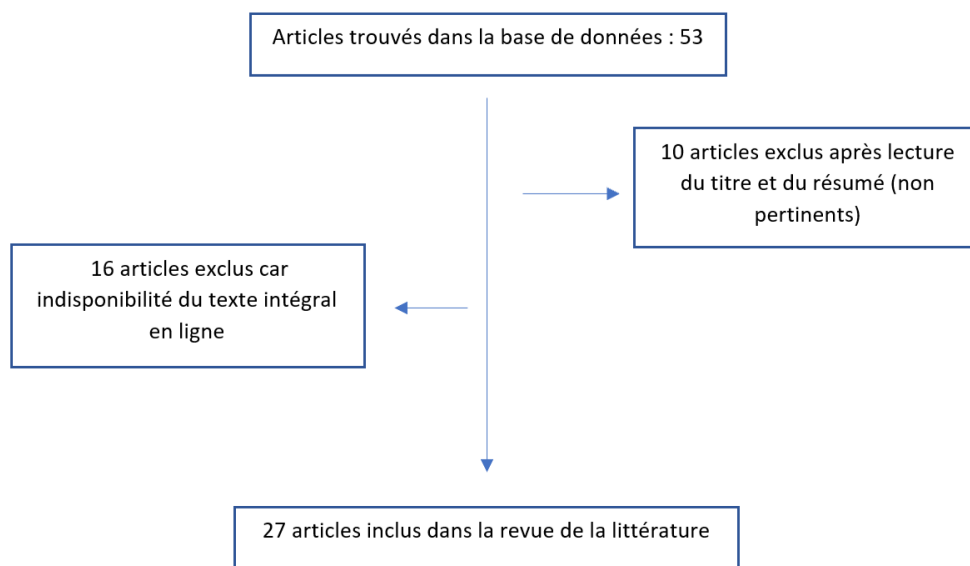
L'équation de recherche est la suivante :

("Tooth, Deciduous"[Mesh] AND ("endodontics"[MeSH Terms] OR "endodontics"[All Fields])) AND ("necrosis"[MeSH Terms] OR "necrosis"[All Fields]) AND ("2010/01/01"[PDAT] : "2019/12/31"[PDAT])

### 2.4.2. Diagramme de flux

53 références ont été trouvés, le diagramme de flux ci-dessous explicite notre démarche de sélection.

Figure 14 : Diagramme de flux (flow chart)



Source : Auteur, 2019.



### **2.4.3. Résultats**

Nous avons pu analyser dans cette revue de la littérature sur les 10 dernières années, 27 articles publiés au sujet du traitement endodontique de la dent temporaire. 19 de ces articles (14 essais cliniques randomisés, 1 revue systématique, 3 études de cas, 1 protocole clinique) rapportent que lors du traitement endodontique d'une dent nécrosée, même en présence d'une infection extériorisée, la conservation de la dent temporaire n'est pas compromise., 8 études ne prennent pas en compte les dents temporaires nécrosées en présence d'abcès ou fistule dans leurs critères d'inclusions.

Tableau 2 : Analyse des articles retenus pour l'équation de recherche dents temporaires nécrosées et traitement endodontique

Auteur	Type d'étude	Objectif de l'étude	Résultats <i>Biais/ Critique</i>
<b>Lima et al<sup>34</sup></b>	Un essai clinique randomisé <i>split-mouth</i>	Déterminer la supériorité d'un traitement endodontique avec comme médication intra canalaire du gel à 1% de chlorhexidine vs hydroxyde de calcium avec paramonochlorophénol camphré sur les bactéries anaérobies.  Des échantillons intracanaux sont prélevés avant et après les traitements endodontiques réalisés sur 37 dents <b>nécrosées</b> (de 21 enfants âgés de 4 à 8 ans).	Les taux de réussite clinique sont de 85,71 % pour le mélange d'hydroxyde de calcium avec du paramonochlorophénol camphré et 78,57 % pour le gel à 1 % de chlorhexidine. On n'observe pas de différence statistiquement significative entre les 2 produits sur la diminution de bactéries anaérobies.  <i>Le taux de succès est vérifié avec la présence de bactéries anaérobie avant et après la médication intracanaux.</i>  <i>Une chose pouvant biaiser les résultats est que le prélèvement bactérien a été réalisé dans un seul des canaux de chaque dent. Or un canal peut être affecté et non l'autre</i>
<b>Barja-Fidalgo et al<sup>35</sup></b>	Revue systématique de la littérature	Comparaison de l'efficacité du ciment l'oxyde de zinc eugénol avec de la pâte d'iodoforme ou pâte d'hydroxyde de calcium en obturation canalaire.  352 dents temporaires <b>nécrosées</b> de 312 enfants âgés de 3 à 13 ans ont été traitées par endodontie dans les études prises en compte dans cette revue.	Dans tous les essais, les taux de réussite étaient égaux ou supérieurs à 78 % mais aucune différence statistiquement significative ressort entre les matériaux.  <i>6 études randomisées ont été prises en compte</i> <i>Le nombre d'échantillon des études étant faible, il est difficile d'extrapoler les résultats de manière significative.</i>  <i>Les 6 études ont bien pris en compte les critères de sélection adaptés pour l'inclusion et l'exclusion des participant en revanche il y avait trop de diversité sur les critères de succès radiographique. Certaines études considéraient un succès radiographique tandis qu'une autre étude un échec radiographique.</i>

<sup>34</sup> Lima et al., « Antimicrobial efficacy of chlorhexidine and calcium hydroxide/camphorated paramonochlorophenol on infected primary molars : a split-mouth randomized clinical trial ».

<sup>35</sup> Barja-Fidalgo et al., « A systematic review of root canal filling materials for deciduous teeth : is there an alternative for zinc oxide-eugenol ? »

<p><b>Bhangdia et al<sup>36</sup></b></p>	<p>Essai clinique randomisé</p>	<p>Evaluation de la libération prolongée du gel de métronidazole par rapport à la solution de métronidazole comme médicament intracanalair en présence d'abcès sur les molaires temporaires.</p> <p>Etude sur 22 molaires mandibulaires temporaires carieuses <b>nécrosées avec abcès</b> au niveau de la furcation sur 40 enfants âgés de 6 à 9 ans.</p>	<p>Le gel de métronidazole (3 % p / v) était plus efficace que la solution de métronidazole (0,5% p / v) contre E. faecalis.</p> <p><i>Cette étude a été menée dans des conditions in vivo où l'utilisation d'un médicament intracanalair pourrait perturber les relations nutritionnelles, en éliminant certaines bactéries qui auraient pu être essentielles à la croissance d'autres ou en laissant certaines bactéries dont la présence inhiberait la croissance d'autres. Il n'y a pas d'études faite sur les effets secondaires du métronidazole en injection intracanalair.</i></p>
<p><b>Cassol et al<sup>37</sup></b></p>	<p>Essai clinique randomisée</p>	<p>Comparaison du succès entre obturation à l'iodoforme contre hydroxyde de calcium/ Oxyde de zinc eugénol.</p> <p>Etude sur 27 dents temporaires présentant une <b>nécrose ou une pulpite irréversible</b>, provoquée par des caries dentaires ou un traumatisme, chez 23 enfants âgés de 2 à 7 ans.</p>	<p>Le taux de succès est identique entre les 2 méthode d'obturation. 1 seul cas a échoué avec l'iodoforme mais ce qui est non significatif pour affirmer que l'hydroxyde de calcium/ oxyde de zinc est meilleur.</p> <p><i>Il est à noter que les forts critères de sélection et la haute compétence technique de l'opérateur dans l'étude clinique conduisent généralement à une prévalence plus élevée de succès. Cependant, cela peut ne pas refléter la pratique clinique habituelle. De même, la taille des échantillons est faible et diminue fortement l'impact de l'étude.</i></p>
<p><b>Chen et al<sup>38</sup></b></p>	<p>Essai clinique randomisé et contrôlé de 18 mois.</p>	<p>Etude sur l'obturation des dents temporaires ainsi que leur vitesse de résorption avec : du ciment oxyde de zinc eugénol ; MPRCF (mélange de ZOE, d'iodoforme et d'hydroxyde de calcium) ; Vitapex (hydroxyde de calcium et iodoforme).</p> <p>Etude des vitesses de résorption des matériaux d'obturation.</p> <p>Etude sur 66 molaires temporaires en <b>pulpite irréversible, nécrosée ou avec une parodontite</b> de 155 enfants avec un âge moyen de 4 à 9 ans.</p>	<p>Le MPRCF peut être considéré comme un matériau d'obturation canalaire efficace pour les dents temporaires lors d'un traitement pulpaire</p> <p>Aucune différence significative entre MPRCF et ZOE n'a été constatée à aucun moment.</p> <p><i>L'étude sur 18 mois n'a pas permis de suivre l'évolution de la dent temporaire jusqu'au remplacement de la dent permanente.</i></p>

<sup>36</sup> Bhangdia et al., « Clinical evaluation of sustained-release metronidazole gel versus metronidazole solution as an intracanal medicament in abscessed primary molars ».

<sup>37</sup> Cassol et al., « Iodoform vs calcium hydroxide/zinc oxide based pastes : 12-month findings of a randomized controlled trial ».

<sup>38</sup> Chen, Liu, et Zhong, « Clinical and radiographic evaluation of pulpectomy in primary teeth : a 18-months clinical randomized controlled trial ».

<b>De Deus Moura et al</b> <sup>39</sup>	Etude de cas	<p>Etude de 38 cas de molaires temporaires avec <b>pulpes nécrotiques</b> sur des enfant âgé de 4 à 10 ans.</p> <p>Traitement des dents temporaires à base de pâte antibiotique CTZ (chloramphénicol, de tétracycline, d'oxyde de zinc et d'eugénol.)</p>	<p>Les résultats suggèrent que la pâte CTZ est une thérapie facultative pour la pulpe des molaires temporaires.</p> <p><i>Aucun protocole d'étude clinique n'a été mis en place pour constater ce résultat.</i></p> <p><i>Dans d'autres études le traitement endodontique avec l'obturation seule avec de l'oxyde de zinc donne des taux de succès équivalent à ces situations cliniques. On ne peut donc pas savoir si l'ajout des antibiotique chloramphénicol et tétracycline ont un réel effet sur la cicatrisation.</i></p>
<b>Mendoza-Mendoza et al</b> <sup>40</sup>	Etude clinique	<p>L'objectif de cette étude était de comparer le taux de réussite du traitement endodontique entre les premières et deuxièmes molaires temporaires.</p> <p>Le matériau d'obturation canalaire consistait en une pâte à base de formule Walkhoff, contenant du Kri-1 (80.8 % iodoform, 2,025 % parachlorophenol, 1,215 % menthol, 4,68 % camphor and excipient 15 mg), de l'hydroxyde de calcium et du méta-crésol formaldéhyde.</p> <p>Etude de 86 pulpectomies sur 55 enfants âgés de 4 à 7 ans. Cette étude inclut les molaires <b>nécrosées</b> avec abcès ou fistule</p>	<p>Le taux de succès est de 83% toutes dents confondues. Il n'y a pas de différence statistiquement significative entre les premières et deuxièmes molaires temporaires.</p>
<b>Valdez-Gonzalez et al</b> <sup>41</sup>	Essai clinique contrôlé randomisé	<p>Le but de cette étude était d'évaluer l'efficacité de l'eau à potentiel oxydant (OPW) comme solution d'irrigation pour réduire la charge bactérienne dans les pulpectomies des dents temporaires.</p> <p>Etude de 40 pulpectomie sur des dents temporaires <b>nécrosées</b> chez 40 patients âgées de 3 à 8 ans.</p>	<p>L'OPW était aussi efficace que le NaOCl et est suggérée comme alternative pour l'irrigation lors d'une pulpectomie des dents temporaires nécrosées.</p> <p><i>Malgré des résultats prometteurs sur l'efficacité de l'eau à potentiel oxydant pour l'irrigation, l'échantillon faible sur 20 dents, et le manque d'études sur cette pratique laisse présager un faible pourcentage voir nul pour voir cette pratique utilisée chez les chirurgiens-dentistes. De nouvelles études semblent nécessaires pour déterminer le réel intérêt de cette pratique.</i></p>

<sup>39</sup> Almeida de Deus Moura et al., « Endodontic treatment of primary molars with antibiotic paste : a report of 38 cases ».

<sup>40</sup> Mendoza-Mendoza et al., « Are there any differences between first and second primary molar pulpectomy prognoses ? A retrospective clinical study ».

<sup>41</sup> Valdez-Gonzalez et al., « Effectiveness of oxidative potential water as an irrigant in pulpectomized primary teeth ».

<b>Zacharczuk et al<sup>42</sup></b>	Essai clinique randomisé	<p>L'objectif de cette étude est d'estimer et de comparer les succès cliniques et radiographiques entre du 3MixMP (pâte triantibiotique en préparation magistrale : métronidazole, minocycline et ciprofloxacine) et de la pâte de Maisto Capurro (pâte à volume équivalent d'hydroxyde de calcium, d'iodoforme et de solution de méthycellulose à 5 %) dans les pulpectomie des molaires temporaires non vitales.</p> <p>Etude sur 23 molaires temporaires <b>nécrosées</b> sur des patients âgés de 6 ans.</p>	<p>Les deux traitements ont montré des résultats clinique et radiographique similaire.</p> <p>La pulpectomie avec 3MixMP semble être une option valable pour le traitement des molaires temporaires.</p> <p><i>Néanmoins aucune étude n'est réalisée sur les effets secondaires d'un antibiotique intracanalair sur une dent temporaire.</i></p>
<b>Mendoza et al<sup>43</sup></b>	Etude de cas	<p>Examen de l'évolution de 308 dents temporaires <b>nécrosées</b> après technique de pulpectomie avec de la pâte résorbable (formule Walkhoff : Kri-1 + hydroxyde de calcium + métacrésol-formaldéhyde) après 30 mois</p> <p>L'étude regroupe 134 enfants âgé de 2 à 9 ans.</p>	<p>La douleur, l'inflammation et les abcès présents sur les dents ont été résolus dans 100 % des cas à la première visite de contrôle et seules 2 des 308 dents ont dû être extraites prématurément.</p>
<b>Pandranki et al<sup>44</sup></b>	Essai clinique randomisé sur 24 mois	<p>Cette étude vise à évaluer et à comparer le succès de l'Endoflas® (Powder-Barium sulfate, Zinc oxide, Iodoform, Calcium hydroxide, Liquid-Eugenol, Accelerator-Zinc acetate) en tant que matériau d'obturation canalair dans les molaires temporaires infectées avec de l'oxyde de zinc eugénol (ZOE).</p> <p>Etude 44 enfants âgés de 4 à 9 ans présentant des molaires temporaires avec <b>pulpite irréversible chronique</b> ou pulpe <b>nécrosée</b>.</p>	<p>L'Endoflas® pourrait être une alternative potentielle au ZOE pour la conservation des molaires temporaires infectées</p> <p>Les matériaux extrudés au-delà de l'apex montrent une résorption complète pour l'Endoflas® à 6 à 11 mois, tandis que 92,3% de la ZOE extrudée à 24 mois est toujours présente.</p> <p><i>La restauration coronaire différente peut représenter un biais : certaines dents ont été restaurées par un composite et d'autres une CPP.</i></p> <p><i>Le degré de pathologie préexistante peut avoir un impact sur le taux de succès entre l'Endoflas® et la ZOE.</i></p>

<sup>42</sup> Zacharczuk et al., « Evaluation of 3Mix-MP and pulpectomies in non-vital primary molars ».

<sup>43</sup> Mendoza, Reina, et Garcia-Godoy, « Evolution and prognosis of necrotic primary teeth after pulpectomy ».

<sup>44</sup> Pandranki, Vanga, et Chandrabhatla, « Zinc oxide eugenol and Endoflas pulpectomy in primary molars : 24-month clinical and radiographic evaluation ».

<b>Gupta et Das<sup>45</sup></b>	Essai clinique randomisé	<p>L'objectif de cette étude était d'évaluer cliniquement et radiographiquement l'oxyde de zinc eugéol (ZOE) et le Metapex (hydroxyde de calcium et iodoforme) comme matériau d'obturation canalair dans les dents temporaires.</p> <p>Etude sur 42 dents temporaire <b>nécrosées</b> chez 34 patients âgés de 4 à 7 ans.</p>	<p>La différence de réussite entre les 2 matériaux n'est statistiquement pas significative (85,71 % pour la ZOE et 90,48 % pour le Metapex).</p> <p><i>Des études supplémentaires impliquant un échantillon plus grand sont nécessaires et les dents traitées dans cette étude doivent également être surveillées jusqu'à leur exfoliation éventuelle.</i></p>
<b>Pinky et al<sup>46</sup></b>	Essai clinique randomisé in vivo	<p>L'objectif de cette étude est d'évaluer le succès clinique et radiographique du traitement endodontique des dents temporaires infectées à l'aide de deux combinaisons d'antibiotiques consistant en : ciprofloxacine, métronidazole et minocycline dans un groupe et ciprofloxacine, ornidazole et minocycline dans l'autre groupe.</p> <p>Etude sur 28 enfants âgés de 4 à 10 ans avec 40 dents temporaires à pulpe nécrosée.</p>	<p>Les pâtes tri-antibiotiques testées, c'est-à-dire la combinaison de ciprofloxacine, métronidazole et minocycline et ciprofloxacine, ornidazole et minocycline mélangées avec du propylène glycol, ont montré un bon succès clinique et radiographique dans le traitement des dents temporaires nécrosées.</p> <p><i>Les effets de ces traitements antibiotiques ne sont pas connus en intra-canalair. Par conséquent, des études histologiques révélant les effets de ces médicaments sur le tissu pulpaire sont nécessaires.</i></p>
<b>Ito et al<sup>47</sup></b>	Protocole clinique	<p>Etude du microbiote canalair sur 30 dents temporaires présentant une parodontite apicale et des effets antimicrobiens in vivo d'une pâte d'hydroxyde de calcium / chlorhexidine utilisée comme pansement canalair.</p> <p>Etude sur 19 patients âgés de 3 à 7 ans présentant des molaires temporaires <b>nécrosées</b>.</p>	<p>La pâte d'hydroxyde de calcium/chlorhexidine est efficace pour réduire le nombre de bactéries intracanalair lorsqu'elle est appliquée en tant que pansement canalair.</p> <p><i>Néanmoins, des recherches devraient être menées pour évaluer la réponse tissulaire induite par le mélange hydroxyde de calcium/chlorhexidine à différentes concentrations</i></p>
<b>Tulsani et al<sup>48</sup></b>	Essai clinique randomisé	<p>Une comparaison in vivo de l'efficacité antimicrobienne de l'hypochlorite de sodium et du Biopure MTAD™ contre Enterococcus faecalis dans les dents temporaires</p>	<p>Il n'y a pas de différence statistiquement significative entre l'efficacité microbienne du NaOCl à 2,5 % et du BioPure MTAD™</p>

<sup>45</sup>Gupta et Das, « Clinical and radiographic evaluation of zinc oxide eugenol and metapex in root canal treatment of primary teeth ».

<sup>46</sup>Pinky, Shashibhushan, et Subbareddy, « Endodontic treatment of necrosed primary teeth using two different combinations of antibacterial drugs : an in vivo study ».

<sup>47</sup>Ito et al., « Microbial culture and checkerboard DNA-DNA hybridization assessment of bacteria in root canals of primary teeth pre- and post-endodontic therapy with a calcium hydroxide/chlorhexidine paste ».

<sup>48</sup>Tulsani, Chikkanarasaiah, et Bethur, « An in vivo comparison of antimicrobial efficacy of sodium hypochlorite and Biopure MTAD™ against enterococcus faecalis in primary teeth : a qPCR study ».

		Etude sur 40 molaires temporaires nécrosées sur des enfants âgés de 4 à 8 ans	<p>En revanche une différence significative a été trouvée dans l'efficacité antimicrobienne de NaOCl 2,5 % et BioPure MTAD™ par rapport à une solution saline.</p> <p><i>Seules les dents antérieures temporaires des maxillaires asymptomatiques avec nécrose pulpaire sans pathologie parodontale sont prises en compte. Les critères de sélections sont trop restreints.</i></p>
<b>Bharuka et Mandroli<sup>49</sup></b>	Essai clinique randomisé	<p>Etude à 2 groupes pour permettre de faire la comparaison entre la pulpectomie en une visite et en 2 visites.</p> <p>Le groupe I a subi une pulpectomie en une seule visite suivie d'une obturation avec de l'oxyde de zinc eugérol (ZOE).</p> <p>Le groupe II a subi une pulpectomie à deux visites avec mise en place d'hydroxyde de calcium intra canalaire en inter séance, suivie d'une obturation avec ZOE. Une évaluation clinique et radiographique postopératoire a été réalisée à 1, 3 et 6 mois après la fin du traitement.</p> <p>Etude sur des dents temporaires nécrosées sur 64 enfants âgés de 4 à 8 ans</p>	<p>Aucune différence significative dans les taux de réussite clinique ou radiographique n'a été observée entre les groupes à une et deux visites, à des intervalles de 1, 3 et 6 mois.</p> <p><i>Il n'a pas été précisé dans l'étude si les dents présentaient des abcès ou fistules.</i></p> <p><i>L'étude est courte dans le temps : 6 mois malgré un très bon taux de succès.</i></p>
<b>Jose et al<sup>50</sup></b>	Essai clinique randomisé	<p>Cette étude explore la pertinence d'une formulation CPC (ciment phosphate de calcium) pour la pulpotomie, en comparaison avec le formocrésol.</p> <p>Etude réalisés sur des canines non cariées à extraire pour des raisons orthodontiques chez 10 enfants de 10 à 12 ans</p> <p>Les dents n'ont pas de signe de nécrose ou d'abcès</p>	<p>Le CPC est plus compatible avec les tissus pulpaire que le formocrésol et il présente un bon potentiel de guérison. Le CPC est capable d'induire la formation de dentine sans zone de nécrose.</p> <p><i>Les dents sont saines sans signe de nécrose au stade R donc proche de l'exfoliation naturelle. Cela ne rentre pas dans les indications de nos traitements endodontiques.</i></p> <p><i>On ne peut donc pas conclure si les résultats seraient aussi favorables en présence de nécrose.</i></p>

Source : Auteur, 2020.

<sup>49</sup> Bharuka et Mandroli, « Single- versus two-visit pulpectomy treatment in primary teeth with apical periodontitis : a double-blind, parallel group, randomized controlled trial ».

<sup>50</sup> Jose et al., « Calcium phosphate cement as an alternative for formocresol in primary teeth pulpotomies ».

#### 2.4.4. Discussion

Cette courte revue de la littérature entre 2010 et 2019 au sujet du traitement endodontique de la dent temporaire ne permet pas de ressortir de recommandations claires sur la réalisation ou non de cette technique en présence d'une dent nécrosée, avec abcès ou fistule. On observe que sur les 27 articles étudiés, 19 articles concernent des dents nécrosées avec ou sans fistule et 8 études les excluent. Mais nous ne trouvons pas d'étude comparative au niveau des résultats entre les deux. Néanmoins, les résultats des études où les traitements sont réalisés sur des dents temporaires nécrosées avec extériorisation de la nécrose semblent encourageants et engageant, pour les patients répondant aux critères cités plus hauts dans cette thèse, à tenter de conserver la dent le plus longtemps possible sur l'arcade comme nous avons pu voir dans les études de Mendoza *et al.*, Cassol *et al.*, Gupta et Das.

Nous pouvons aussi observer que les études au cours de ces 10 dernières années se sont principalement attardées sur la problématique du matériau d'obturation canalairé utilisé lors du traitement.

Le matériau le plus utilisé et décrit dans les études de cette revue reste l'oxyde de zinc eugéol (ZOE) qui montre des taux de succès variant entre 65 et 92,3 %.<sup>51</sup> Il est comparé à de nombreux autres matériaux comme la pâte d'iodoforme, l'hydroxyde de calcium<sup>52</sup>, l'Endoflas<sup>®53</sup>, le mélange 3MixMP, la pâte Maisto Capurro<sup>54</sup> ou même Kri +<sup>55</sup>. Il s'est avéré qu'il n'y avait pas de différence significative au niveau de l'efficacité de ces différents matériaux. Les études de Chen *et al.*<sup>56</sup> et Nakornchai *et al.*<sup>57</sup> montrent des taux de succès importants avec l'utilisation de l'hydroxyde de calcium, mais également un inconvénient notable : l'accélération de la résorption des racines des dents temporaires.

Le formocrésol a également été utilisé pour l'obturation des dents temporaires mais il s'est avéré qu'il pouvait être toxique à cause du formaldéhyde qu'il contient. Il a donc été classé cancérigène pour

---

<sup>51</sup> Pandranki, Vanga, et Chandrabhatla, « Zinc oxide eugenol and Endoflas pulpectomy in primary molars : 24-month clinical and radiographic evaluation ».

<sup>52</sup> Cassol et al., « Iodoform vs calcium hydroxide/zinc oxide based pastes : 12-month findings of a randomized controlled trial ».

<sup>53</sup> Pandranki, Vanga, et Chandrabhatla, « Zinc oxide eugenol and Endoflas pulpectomy in primary molars : 24-month clinical and radiographic evaluation ».

<sup>54</sup> Zacharczuk et al., « Evaluation of 3Mix-MP and pulpectomies in non-vital primary molars ».

<sup>55</sup> Mendoza-Mendoza et al., « Are there any differences between first and second primary molar pulpectomy prognoses ? : a retrospective clinical study ».

<sup>56</sup> Chen, Liu, et Zhong, « Clinical and radiographic evaluation of pulpectomy in primary teeth : a 18-months clinical randomized controlled trial ».

<sup>57</sup> Nakornchai, Banditsing, et Visetratana, « Clinical evaluation of 3Mix and Vitapex<sup>®</sup> as treatment options for pulpally involved primary molars ».



l'homme par le centre international de recherche sur le cancer de l'Organisation mondiale de la santé en 2004<sup>58</sup> et nous ne pouvons le recommander pour nos traitements.

Cette analyse nous a aussi permis de faire ressortir une autre problématique des études actuelles sur le sujet : quel agent/solution de désinfection est-il préférable d'utiliser ? Certes, la littérature sur le sujet est bien plus faible que sur le traitement de la dent permanente, mais nous pouvons tout de même en ressortir quelques grandes lignes.

La solution d'irrigation la plus couramment utilisée pour les traitements endodontiques est l'hypochlorite de sodium NaOCl grâce à son faible coût et ses effets bactéricides et bactériostatiques. Tout comme pour les dents permanentes, NaOCl reste pour le moment la solution d'irrigation de référence.

L'étude de Valdez-Gonzalez *et al.* a comparé son efficacité à celle de l'eau à potentiel oxydant pour réduire la charge bactérienne ; les résultats étaient probants dans les 2 essais et ne montraient pas de supériorité de l'un par rapport à l'autre. Etant donné la facilité d'accès au NaOCl, nous pouvons pour le moment en déduire qu'il est donc toujours conseillé de favoriser celui-ci.<sup>59</sup>

Concernant les agents antibactériens autres que les solutions d'irrigation, en thérapeutique d'interséance, 2 études mettent en avant les antibiotiques en médication intracanalair pour aider à la cicatrisation en présence d'abcès sur les molaires temporaires. Celle de Bhangdia *et al.* utilise une solution à base de métronidazole comme médicament intracanalair en interséance<sup>60</sup>. En revanche il n'y a pas d'études faites sur les effets secondaires des antibiotiques en injection intracanalair. L'étude de Deus Moura *et al.* propose comme obturation une pâte antibiotique à base de chloramphénicol, de tétracycline et d'oxyde de zinc/ eugénol. Les résultats ont suggéré que cette pâte était une thérapie facultative, de plus l'utilisation de l'oxyde de zinc eugénol seul montre des taux de réussite déjà très satisfaisant.<sup>61</sup>

Il est important de rappeler la nécessité de simplifier au maximum le traitement, le patient étant un enfant. Tant que ces thérapeutiques n'auront pas démontré de supériorité par rapport à un traitement

---

<sup>58</sup> Jose *et al.*, « Calcium phosphate cement as an alternative for formocresol in primary teeth pulpotomies ».

<sup>59</sup> Valdez-Gonzalez *et al.*, « Effectiveness of oxidative potential water as an irrigant in pulpectomized primary teeth ».

<sup>60</sup> Bhangdia *et al.*, « Clinical evaluation of sustained-release metronidazole gel versus metronidazole solution as an intracanal medication in abscessed primary molars ».

<sup>61</sup> Almeida de Deus Moura *et al.*, « Endodontic treatment of primary molars with antibiotic paste : a report of 38 cases ».

en une seule séance, si le canal est propre et sec avant l'obturation bien entendu, il ne paraît pas bon de multiplier les séances. D'ailleurs, l'utilisation de l'hydroxyde de calcium intracanalair en inter séance n'a pas montré d'intérêt sur les dents temporaires avec parodontite apicale dans l'étude de Bharuka et Mandroli ; en revanche ils ont souligné la désinfection avec une solution d'irrigation à base de NaOCl comme étape primordiale du traitement<sup>62</sup>.

D'autres résultats plus isolés ressortent de notre recherche :

- Concernant la technique manuelle ou rotative, l'étude de Ochoa-Romero *et al*, nous précise une diminution du temps d'instrumentation de 63 % comparé à la technique manuelle mais ne distingue pas de différence significative concernant le résultat de cicatrisation des dents temporaires<sup>63</sup>.
- L'étude de Mendoza et al. semble indiquer que la réussite d'un traitement endodontique sur la dent temporaire ne varie pas entre les premières et deuxièmes molaires<sup>64</sup>.

Nous pouvons donc conclure, avec les données actuelles de la science à notre disposition, que le traitement endodontique de la dent temporaire nécrosée, chez un patient coopérant, avec une bonne capacité de suivi et sur une dent n'ayant pas commencé sa résorption physiologique, est une indication fiable pour conserver la dent sur l'arcade. Des études randomisées avec un suivi à long terme jusqu'à l'exfoliation de la dent restent néanmoins encore à mener pour décrire une méthode de traitement à suivre, reproductible pour tous les opérateurs et patients.

Maintenant que nous avons posé l'intérêt de cette thérapeutique, nous allons pouvoir discuter de sa mise en œuvre.

---

<sup>62</sup> Bharuka et Mandroli, « Single- versus two-visit pulpectomy treatment in primary teeth with apical periodontitis : a double-blind, parallel group, randomized controlled trial ».

<sup>63</sup> Ochoa-Romero et al., « Comparison between rotary and manual techniques on duration of instrumentation and obturation times in primary teeth ».

<sup>64</sup> Mendoza, Reina, et Garcia-Godoy, « Evolution and prognosis of necrotic primary teeth after pulpectomy ».

## 2.5. La technique de réalisation

Le traitement endodontique de la dent temporaire est communément décrit en 11 étapes :

- 1ère étape : estimation de la longueur de travail

La détermination de la longueur de travail (Lt) est une étape cruciale et un facteur de succès dans le traitement endodontique.

La Lt correspond à la distance entre le point coronaire de référence choisi et le point auquel la préparation et l'obturation canalaire doivent se terminer.<sup>65</sup>

L'étude de la radiographie pré-opératoire permet d'apprécier l'évolution des lésions par rapport au stade initial ainsi que l'état des tissus inter et péri-radicaux. Pour suivre l'évolution du germe sous-jacent il est possible de comparer son homologue controlatéral.<sup>66</sup>

Avec la radiographie rétro-alvéolaire pré-opératoire, on estime la longueur de travail.

En revanche, la résorption asymétrique radicaire de la dent temporaire rend plus difficile la détermination de celle-ci.<sup>67</sup> C'est pour cette raison que l'on enlève 1 à 2 mm<sup>68 69</sup> à la longueur estimée radiographiquement.

---

<sup>65</sup> Neena et al., « Comparison of digital radiography and apex locator with the conventional method in root length determination of primary teeth ».

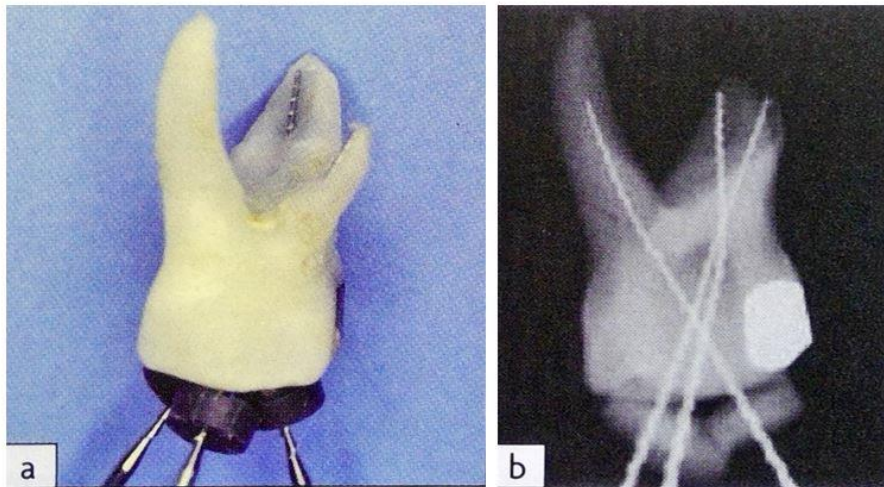
<sup>66</sup> Demars-Fremault, Pilipili, et Roupa, « Approche des lésions pulpaires et pulpo-parodontales des dents temporaires par thérapeutiques endodontiques ».

<sup>67</sup> Tardieu et Naulin-Ifi, « Endodontie pédiatrique ».

<sup>68</sup> Naulin Ifi, « Traitement endodontique de la dent temporaire ».

<sup>69</sup> Goerig et Camp, « Root canal treatment in primary teeth : a review ».

Figure 15 : Estimation de la longueur de travail et résorption de la dent temporaire



Source : Naulin-lfi C. « Endodontie pédiatrique », 2011.

- 2ème étape : anesthésie

Le choix de l'anesthésie se fait en fonction de :

- L'âge de l'enfant
- L'acte à réaliser
- La ou les dents concernées

Il est essentiel de préparer l'enfant aux sensations de l'anesthésie et le prévenir de l'anxiété.

L'anesthésie de contact est un préalable important pour bien conditionner l'enfant sur cette étape facteur de stress.

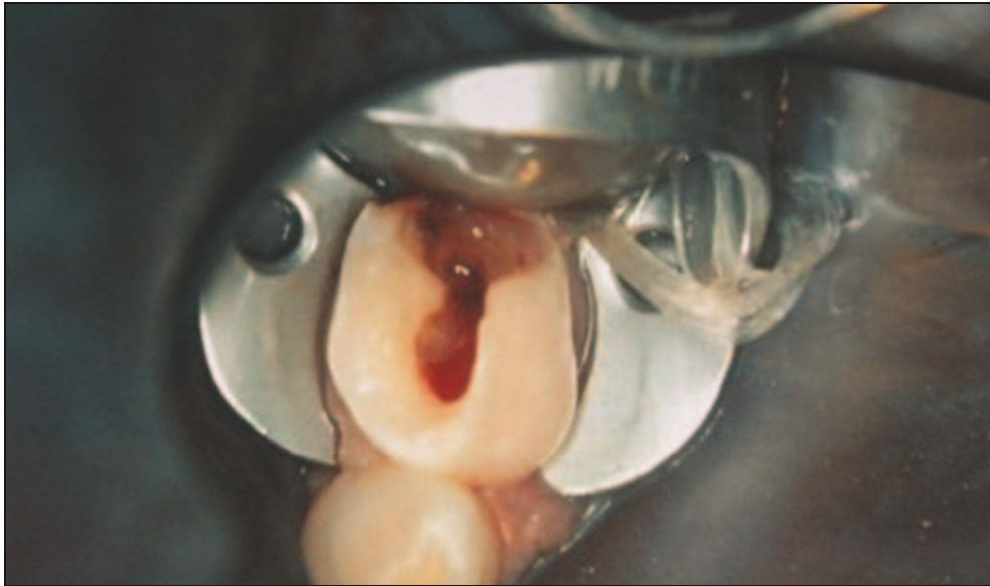
Pendant l'injection il faut stabiliser l'enfant ainsi que le dispositif d'analgésie, trouver ses points d'appui, accompagner les sensations de l'anesthésie pour changer les idées du patient, attendre 1 à 2 minutes avant de commencer l'acte et vérifier l'efficacité de l'analgésie.

- 3ème étape : isolation du site

La mise en place du champ opératoire permet :

- D'isoler la dent dans un milieu aseptique
- D'améliorer l'accès et la visibilité
- La prévention d'ingestion et inhalation de corps étrangers
- La protection des tissus mous (lèvre, langue, joues)

Figure 16 : Molaire temporaire présentant une lésion carieuse isolée avec la digue dentaire et un crampon W8A



Source : Carrotte, « Endodontic treatment for children », 2005.

Les contre-indications à la mise en place de la digue sont dues à l'impossibilité de placer le crampon du fait :<sup>70</sup>

- De la limitation d'ouverture buccale
- D'une dent en cours d'éruption
- D'une dent trop délabrée sans possibilité de reconstitution provisoire préalable en vue d'une thérapeutique pulpaire.

Si la pose du champ opératoire n'est pas possible, le traitement de choix est donc l'extraction puisque les conditions ne sont pas requises pour réaliser le traitement endodontique.

- 4ème étape : éviction du tissu carieux

On doit éliminer la totalité du tissu carieux avec une fraise diamantée sur turbine et une fraise carbure de tungstène sur contre-angle.

---

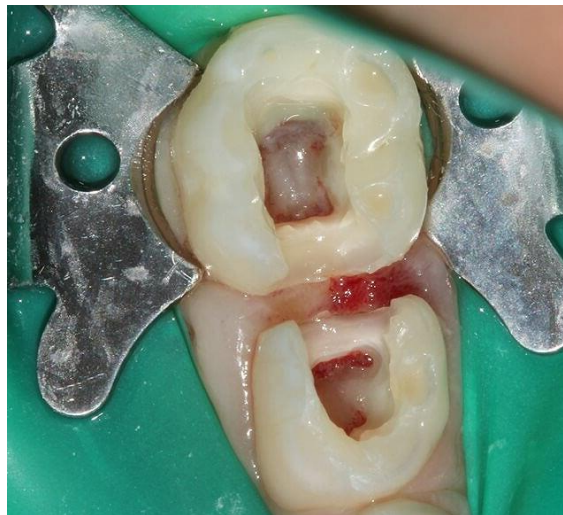<sup>70</sup> Blanc et al., « Digue ».

- 5ème étape : effraction pulpaire et cavité d'accès.

L'ouverture de la chambre pulpaire et cavité d'accès se fait avec une fraise boule propre stérile.

Il est important de noter que l'épaisseur de l'émail et de la dentine coronaire pour accéder à la chambre pulpaire est plus fine que sur une dent permanente et la distance de la surface occlusale au plancher de la chambre pulpaire est plus courte que sur la dent permanente. Pour cette raison, il faut faire attention lors de la l'ouverture pour l'accès dans la chambre pulpaire afin d'éviter toute perforation du plancher au niveau de la zone de furcation.<sup>71</sup>

Figure 17 : Cavité d'accès sur 75 et 74



Source : Auteur, 2018.

- 6ème étape : mesure de la longueur de travail

Les longueurs de travail peuvent être confirmées par différentes méthodes :

- **Longueur de travail confirmée radiologiquement :**<sup>72</sup>

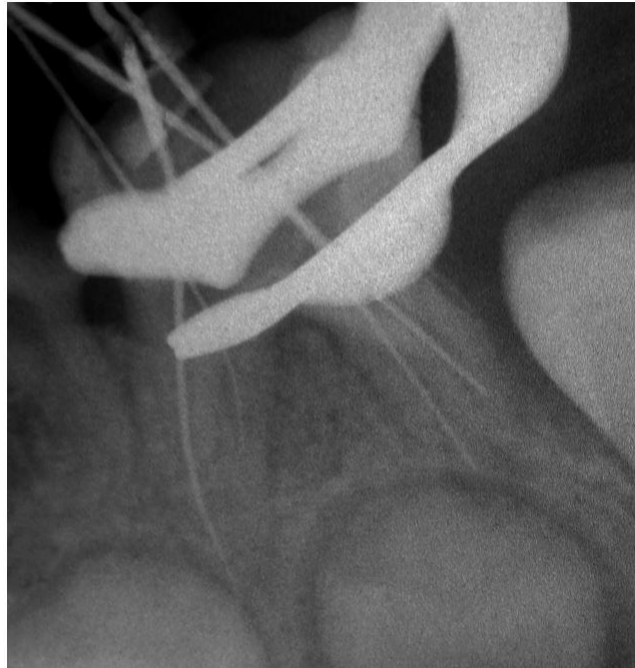
Après avoir estimé la longueur de travail avec la radiographie per-opératoire, un radiographie avec une lime K 10 ou 15 en place permet de confirmer la longueur.

---

<sup>71</sup> Goerig et Camp, « Root canal treatment in primary teeth ».

<sup>72</sup> Chhabra, « Endodontic management of a four rooted retained primary maxillary second molar ».

Figure 18: Rétro-alvéolaire avec lime en place d'une molaire temporaire



Source : Kitazono de Carvalho et al, « Endodontic management of a primary mandibular three-rooted molar », 2015.

Cette méthode présente quelques inconvénients comme la demande de coopération du patient (capteur volumineux), la compétence de l'opérateur, l'angulation du tube par rapport au capteur qui peut entraîner une distorsion de l'image et conduire à une erreur, le chevauchement des structures anatomiques qui peuvent diminuer la clarté de l'image et la résorption des dents temporaires rend plus difficile la détermination de la longueur de travail.<sup>73</sup>

- **Longueur de travail avec un localisateur d'apex**

Un localisateur d'apex peut aussi être utilisé pour le choix de la longueur de travail<sup>74</sup>

Les principaux avantages sont la mesure de la longueur du canal radiculaire par rapport au foramen apical, et non à l'apex radiographique, leur facilité et rapidité d'utilisation, et ont une bonne précision. Les perforations artificielles peuvent être reconnues et le rayonnement émis par le patient peut être réduit.

---

<sup>73</sup> Tardieu et Naulin-lfi, « Endodontie pédiatrique ».

<sup>74</sup> Chhabra, « Endodontic management of a four rooted retained primary maxillary second molar ».

La principale limite est la sensibilité au fluide canalaire.<sup>75</sup>

Selon l'étude de *Mokhtari et al.* et de *Neena et al.*, il n'y a pas de différences significatives entre le localisateur d'apex électronique et la radiographie lime en place en termes de précision de la détermination de la longueur du canal radiculaire.<sup>76</sup>

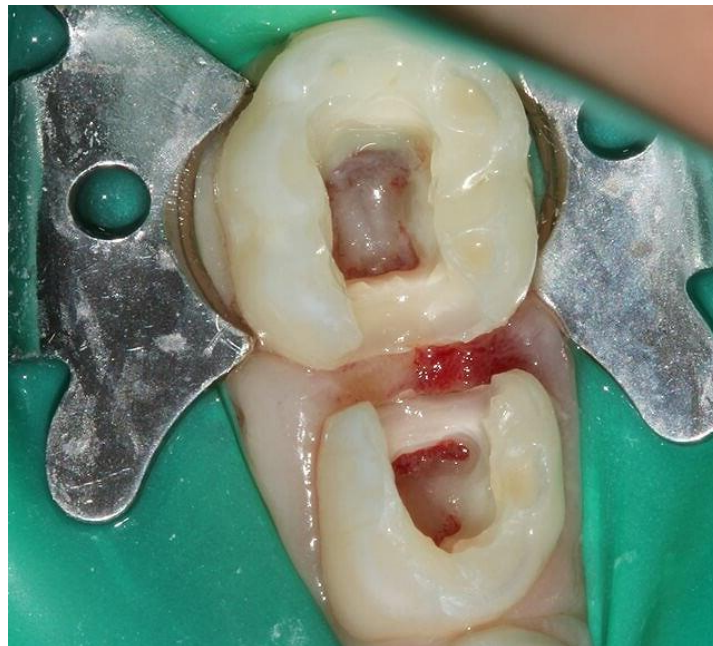- 7ème étape : élimination du parenchyme pulpaire radiculaire

Après l'élimination du parenchyme caméral on enlève celui des racines.

La mise en forme endodontique se fait grâce à la mesure de la longueur de travail trouvée auquel on enlève 2 mm pour s'assurer de ne pas faire de dépassement et ainsi léser le germe de la dent permanente.

Le cathétérisme peut se faire manuellement ou avec un système rotatif.

Figure 19 : Cavités d'accès réalisées sur 74 et 75



Source : Auteur, 2018.

---

<sup>75</sup> Neena et al., « Comparison of digital radiography and apex locator with the conventional method in root length determination of primary teeth ».

<sup>76</sup> Mokhtari, Shirazi, et Ebrahimi, « A smart rotary technique versus conventional pulpectomy for primary teeth : a randomized controlled clinical study ».



La désinfection est essentielle pour permettre l'élimination des bactéries. Une irrigation abondante sans pression entre chaque passage d'instrument est aussi importante en manuelle qu'en rotatif.

L'hypochlorite de sodium (NaOCl) est le médicament intracanalair le plus courant et le plus efficace utilisé dans les traitements des canaux radiculaires, en raison de son faible coût et d'une activité antimicrobienne très efficace contre le microbiote des canaux radiculaires infectés. Sa concentration varie entre 0,5 à 5,25 %.<sup>77</sup>

D'autres solutions d'irrigations moins utilisées sont citées dans la littérature comme la chlorhexidine ou l'eau ozonée<sup>78</sup>.

L'étude de *Barcelos et al.*, a montré que l'acide citrique présente la meilleure efficacité pour l'élimination de la couche de boue dentinaire dans les canaux radiculaires primaires sans altérer les structures dentaires et est moins cyto-toxique que l'EDTA.<sup>79</sup>

#### **Système manuel :**

Le diamètre des canaux doit être augmenté significativement par rapport à celui de la première lime K qui atteint la longueur de travail décidée, jusqu'à un diamètre minimal de 30. Il est nécessaire de passer la solution d'irrigation entre chaque passage de lime pour faire remonter les débris et les éliminer.<sup>80</sup>

Il est préférable d'utiliser des limes de 21 mm plus facile à manier dans les bouches d'enfants.

---

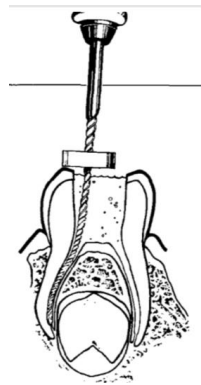
<sup>77</sup> Chaugule, Panse, et Gawali, « Adverse reaction of sodium hypochlorite during endodontic treatment of primary teeth ».

<sup>78</sup> Goztas et al., « Antimicrobial effect of ozonated water, sodium hypochlorite and chlorhexidine gluconate in primary molar root canals ».

<sup>79</sup> Barcelos et al., « The influence of smear layer removal on primary tooth pulpectomy outcome : a 24-month, double-blind, randomized, and controlled clinical trial evaluation ».

<sup>80</sup> Goerig et Camp, « Root canal treatment in primary teeth : a review ».

Figure 20 : Cathétérisme manuel avec des limes K



Source : Goerig et Camp, Root canal treatment in primary teeth : a review, 1983.

Figure 21 : Exemple de limes Kerr utilisées pour le cathétérisme manuel des dents temporaires



Source : Ultradent Products, 2019.

### Système rotatif :

Les instruments rotatifs en nickel titane (NT) sont plus flexibles que les instruments manuels en acier.<sup>81</sup>

Il existe différents types de systèmes comme PROFILE, PROTAPER, KEDO-S Pédiatrique.

Les entrées canalaires sont repérées avec une lime manuelle K15.

Puis les limes NT sont mises en place sur contre angle réducteur avec une vitesse idéale de rotation de de 150 à 300 tours par minutes.

Pour la préparation des canaux il faut suivre une séquence d'instruments rotatifs de diamètre croissant.<sup>82</sup>

---

<sup>81</sup> Crespo et al., « Comparison between rotary and manual instrumentation in primary teeth ».

<sup>82</sup> Barr, Kleier, et Barr, « Use of nickel-titanium rotary files for root canal preparation in primary teeth ».

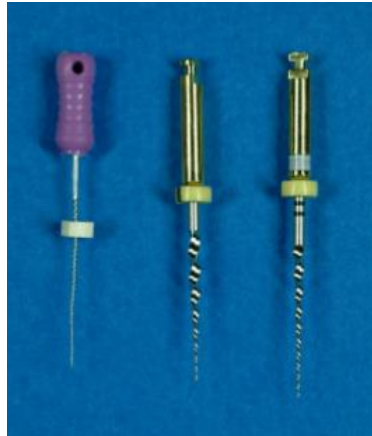### **Système PROTAPER<sup>83</sup>**

*Kuo et al.* ont montré que l'utilisation d'une séquence simplifiée du système PROTAPER est efficace et rapide pour la pulpectomie des dents temporaires.

La préparation canalaire avec les instruments rotatifs prend environ 4 à 5 minutes, de plus son noyau central solide diminue le risque de fracture de l'instrument, ce qui est une préoccupation en endodontie pédiatrique, en particulier dans les canaux radiculaires courbés des molaires primaires.

La séquence se compose de SX (19 mm de longueur) pour élargir les entrées canalaires et travailler le tiers coronaire et de S2 (21 mm de longueur) pour le reste du canal.

Figure 22 : De gauche à droite, lime K N° 10, SX, S2



Source : Kuo et al, « Application of Ni-Ti rotary files for pulpectomy in primary molars », 2006.

### **Système PROFILE<sup>84</sup>**

Selon l'étude de Barr et al, le système PROFILE présente de nombreux avantages :

- les tissus et les débris sont plus facilement et plus rapidement déplacés ;
- les limes en nickel-titane sont flexibles, ce qui permet un accès facile à tous les canaux ;
- les canaux préparés ont une forme d'entonnoir, ce qui permet un remplissage de pâte uniforme plus prévisible.

La lime préconisée est celle de conicité 4 % de longueur 21mm.

### **Système KEDO-S Pédiatrique<sup>85</sup>**

Le système de limes rotatifs Kedo-S se compose de trois limes, à savoir D1, E1 et U1. Les limes Kedo-S ont une longueur de 16 mm avec une partie travaillante de 12 mm.

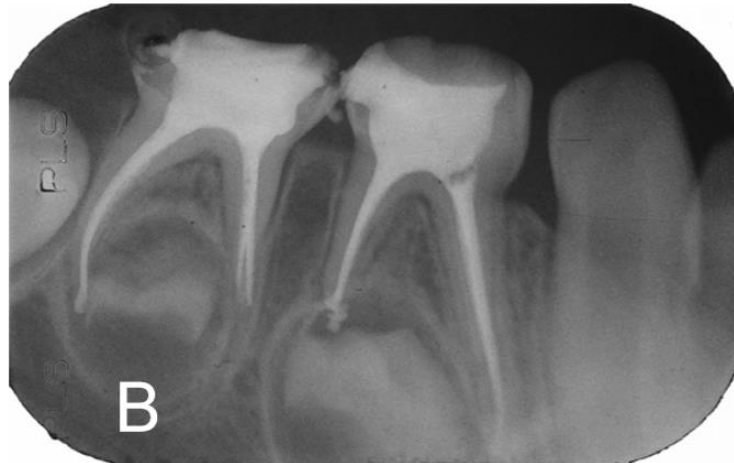---

<sup>83</sup> Kuo et al., « Application of Ni-Ti rotary files for pulpectomy in primary molars ».

<sup>84</sup> Barr, Kleier, et Barr, « Use of nickel-titanium rotary files for root canal preparation in primary teeth ».

<sup>85</sup> Jeevanandan, Ganesh, et Arthilakshmi, « Kedo file system for root canal preparation in primary teeth ».

Figure 23 : Radiographie post opératoire de pulpectomies avec système rotatif

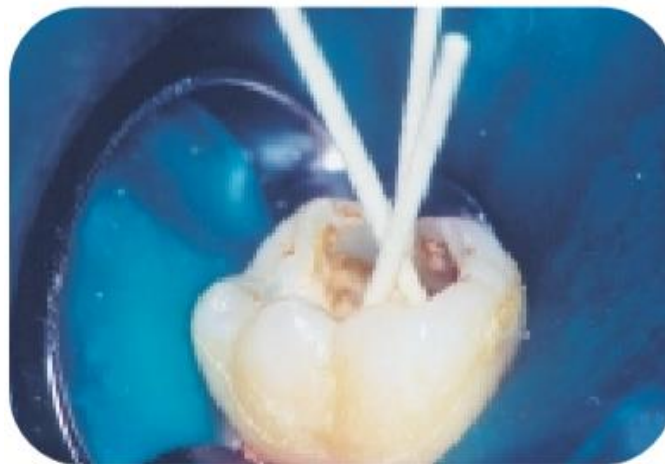

Source : Kuo et al, « Application of Ni-Ti rotary files for pulpectomy in primary molars », 2006.

- 8ème étape : obturation canalair

Le séchage du canal se fait avec des pointes de papier stériles à la Lt -2mm. Il doit être propre et sec.

Figure 24 : Séchage minutieux avec des pointes de papier stériles de la dent temporaire 85



Source : Naulin- Ifi, « Traitements endodontiques des dents temporaires », 2001.

Le matériau utilisé doit répondre à des critères bien précis :

- Résorbable et si possible à la même vitesse que la résorption physiologique de la dent temporaire
- Inoffensif pour les tissus péri-apicaux et pour le germe de la dent permanente sous-jacent
- Antibactérien
- Facile et rapide à mettre en place

Le ciment oxyde de zinc eugénole est le matériau d'obturation de référence pour les dents temporaires. Il est mis en place dans le canal au fouloir ou à l'aide d'un lentulo monté sur contre angle basse vitesse. Lorsque que l'on observe une agénésie de la dent succédantelle et que la dent temporaire doit être gardée le plus longtemps possible, les canaux peuvent être obturés avec de la gutta percha (matériau non résorbable).<sup>86</sup>

Certaines études montrent l'efficacité de l'hydroxyde de calcium. Avec sa forte alcalinité, il a été largement utilisé comme médicament intra canalaire ; il pourrait détruire efficacement les bactéries en raison de sa capacité à libérer des ions hydroxyle dans les tubulis dentinaires, détruisant l'enzyme de la membrane cellulaire et modifiant la structure chimique de bactéries.<sup>87</sup>

Un des grands inconvénients de l'hydroxyde de calcium est en présence d'une pulpe hyperhémique, l'hydroxyde de calcium peut entrer en contact avec certains restes vitaux des tissus pulpaire et peut déclencher la cascade de résorption inflammatoire des racines.<sup>88</sup>

- 9ème étape : obturation de la chambre

On enlève l'excédent d'oxyde de zinc eugénole dans la chambre puis obture la chambre à l'aide d'oxyde de zinc eugénole à prise rapide (avec adjonction de résine) comme l'IRM® ou le Kalsogen®.

- 10ème étape : restauration coronaire définitive étanche

Une restauration étanche finale qui scelle de manière fiable la dent est cruciale pour le succès à long terme du traitement de la pulpe.

Nous pouvons réaliser une restauration au composite lorsque la cavité est petite et ne touche qu'une face. En revanche, lorsque la perte de substance dentaire est importante (touche plus d'une face), la dent temporaire doit être restaurée avec une coiffe pédodontique préformée<sup>89</sup> en métal ou zircon, ou un onlay. Celle-ci peut être faite dans une séance ultérieure ; un CVI sera mis en place comme restauration temporaire.

---

<sup>86</sup> Brosnan et al., « Management of the pulp in primary teeth : an update ».

<sup>87</sup> Jia et al., « The clinical effectiveness of calcium hydroxide in root canal disinfection of primary teeth : a meta-analysis ».

<sup>88</sup> Chen, Liu, et Zhong, « Clinical and radiographic evaluation of pulpectomy in primary teeth : a 18-months clinical randomized controlled trial ».

<sup>89</sup> Brosnan et al.

- 11ème étape : suivi

Le suivi s'effectue à 1 mois puis 3 mois puis tous les 6 mois.

Il faut faire l'examen clinique puis radiologique.

Le succès du traitement au niveau clinique est caractérisé par la disparition des symptômes douloureux, la résorption de l'abcès dentaire et s'il y a eu une fistule, la cicatrisation de celle-ci dans 12 à 20 jours après le soin.<sup>90</sup>

On recherche la réapparition de ses signes lors du suivi, leur persistance incitera à la plus grande prudence et pourra entraîner l'avulsion de la dent concernée.

En revanche le silence clinique, fréquent chez l'enfant, ne veut pas dire guérison totale. Il sera nécessaire de faire des contrôles radiographiques pour permettre une évaluation post-opératoire régulière jusqu'au remplacement de la dent temporaire traitée par la permanente sous-jacente.<sup>91</sup>

---

<sup>90</sup> Demars-Fremault, Pilipili, et Roupa, « Approche des lésions pulpaires et pulpo-parodontales des dents temporaires par thérapeutiques endodontiques ».

<sup>91</sup> Demars-Fremault, Pilipili, et Roupa, « Approche des lésions pulpaires et pulpo-parodontales des dents temporaires par thérapeutiques endodontiques ».

## 3. Cas cliniques

---

Nous avons pu voir plus haut que la réalisation d'un traitement endodontique en cas d'extériorisation de la nécrose (abcès, cellulite) ne faisait pas consensus dans la littérature. Mais ne présentant pas de perte de chance pour le patient si le suivi est bien réalisé, la dent pouvant être extraite en cas de poursuite du phénomène infectieux, il nous paraît important de le tenter quand les conditions sont réunies. Voici exposés pour terminer ce travail et illustrer nos propos 3 cas cliniques de succès du traitement endodontique avec un suivi sur plusieurs années.

### 3.1. Cas clinique 1 : Leana A. 3 ans et demi

#### 3.1.1. Motif de consultation

Leana, 3 ans et demi, est en bonne santé générale et se présente en consultation d'urgence pour des douleurs localisées dans le secteur 8. Elle est très coopérative lors de la première séance malgré son jeune âge.

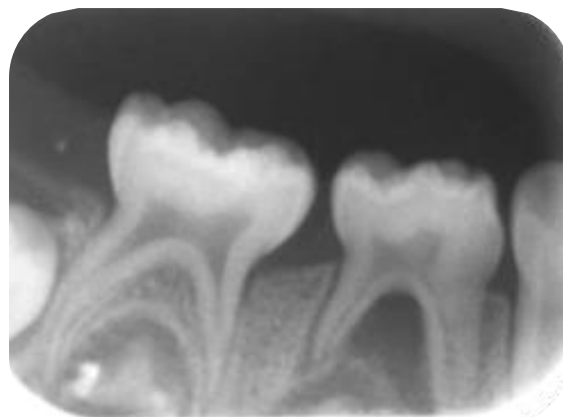
Elle présente un abcès vestibulaire volumineux et douloureux à la palpation en regard de 84 et présentant une mobilité II selon la classification de Muhlemann.

Le brossage est maîtrisé.

Cliniquement et radiographiquement il n'y a pas de lésion carieuse sur 84 ni même les autres dents.

Il n'y a pas de traumatisme rapporté ; l'origine est donc idiopathique.

Figure 25: Radiographie rétro-alvéolaire de 84 et 85 préopératoire du 15 juin 2017



Source : Dr Marcel, 2017.

Sur la radiographie rétro-alvéolaire on peut objectiver une lésion interradiculaire importante.

La dent étant au début du stade de stabilité et la patiente compliant, il est décidé de faire le traitement endodontique de la 84. Les parents sont prévenus du risque d'échec et de la possible nécessité d'extraction future de la dent.

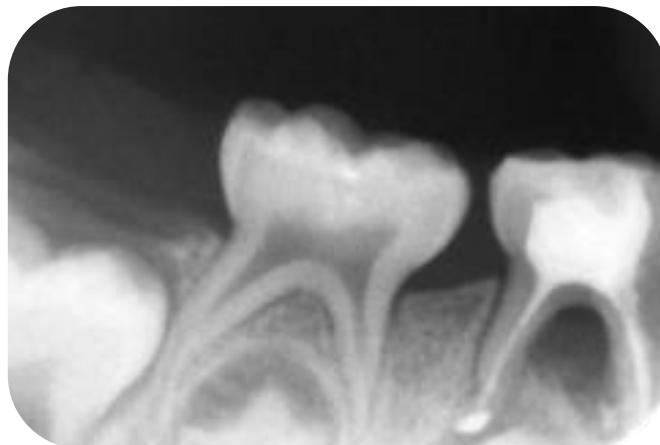
### **3.1.2. Le traitement endodontique**

La pulpectomie a été réalisé sous digue avec l'estimation de la longueur de travail moins 2 mm pour réaliser la mise en forme canalaire et l'obturation à l'oxyde de zinc eugénol.

Un composite occlusal a été mis en place pour garantir l'étanchéité.

Sur la radiographie post-opératoire ; un puff de ciment d'obturation est objectivable, du au lentulo. La nécessité d'un matériau résorbable et biocompatible est indispensable pour éviter la mise en place d'un phénomène inflammatoire, gêner la résorption de la racine et l'éruption de la dent successionale.

Figure 26: Radiographie rétro-alvéolaire de 84 post-opératoire 6 juillet 2017



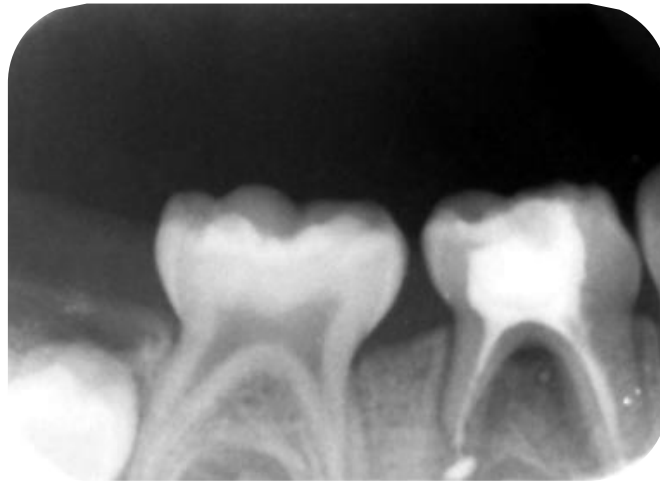
Source : Dr Marcel, 2017.

### **3.1.3. Suivi**

Lors du rendez-vous de suivi, il n'y a plus de signe d'abcès et la patiente ne se plaint plus de douleurs. Une radiographie à 2 mois post-opératoire a été réalisée ; on objective une redensification osseuse du septum interradiculaire qui est le signe d'une guérison en cours. Un espace radio-clair est néanmoins toujours présent au sommet de la furcation.



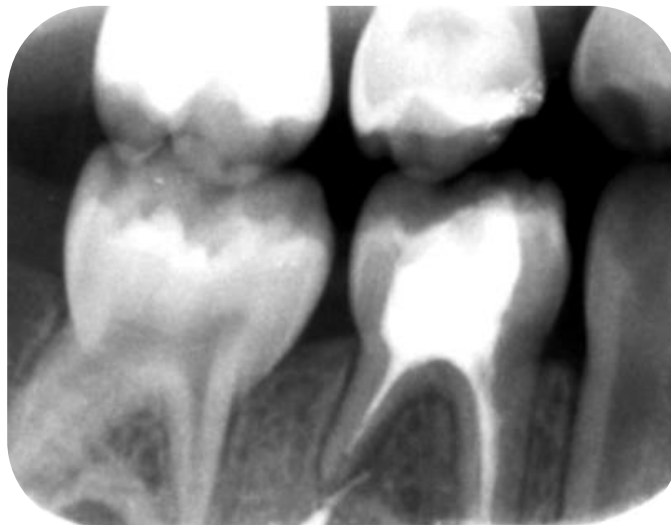
Figure 27 : Radiographie rétro-alvéolaire de 84 du 14 septembre 2017



Source : Dr Marcel, 2017.

A 1 an post-opératoire, on aperçoit une guérison complète du septum interradiculaire. Il n'y a plus de mobilité dentaire.

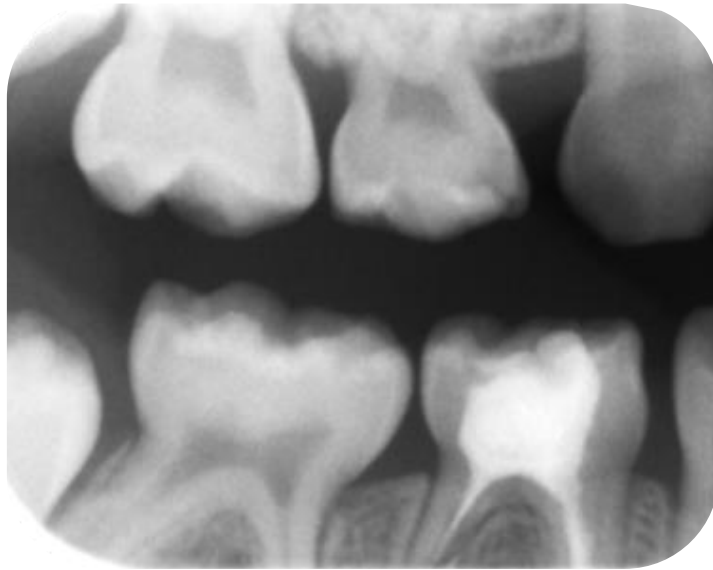
Figure 28 : Radiographie rétro-alvéolaire de 84 du 8 mars 2018



Source : Dr Marcel, 2018.

A 2 ans post opératoire, seule une rétro-coronaire a été réalisée car elle permet à la fois d'objectiver la présence de lésions carieuses proximales mais elle montre aussi le sommet de la furcation. Pour des raisons de radioprotection il n'était pas indiqué de réaliser une radio rétro-alvéolaire du secteur 8 en plus. Aucune évolution infectieuse ou inflammatoire n'est observable cliniquement et radiologiquement pour la 84.

Figure 29 : Radiographie rétro-alvéolaire de 84 du 18 mars 2019



Source : Dr Marcel, 2019.

## **3.2. Cas clinique 2 : Anis A**

### **3.2.1. Motif de consultation**

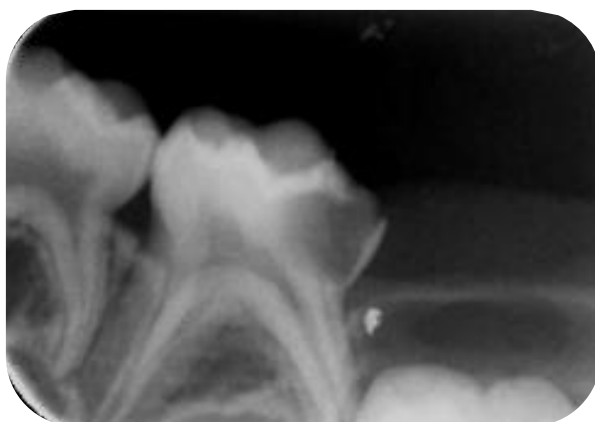Anis, âgé de de 5 ans et demi, se présente pour des douleurs secteur 7.

Cliniquement on observe une lésion carieuse volumineuse en distal de 75 qui ne présente pas de signe de nécrose ni d'abcès.

Radiographiquement, la lésion carieuse touche plus de 50 % de la dentine et on n'observe pas d'élargissement ligamentaire au sommet du septum. Le traitement préconisé est donc la pulpotomie.

36 est encore enclavée.

Figure 30 : Rétro-alvéolaire de 75 pré-opératoire



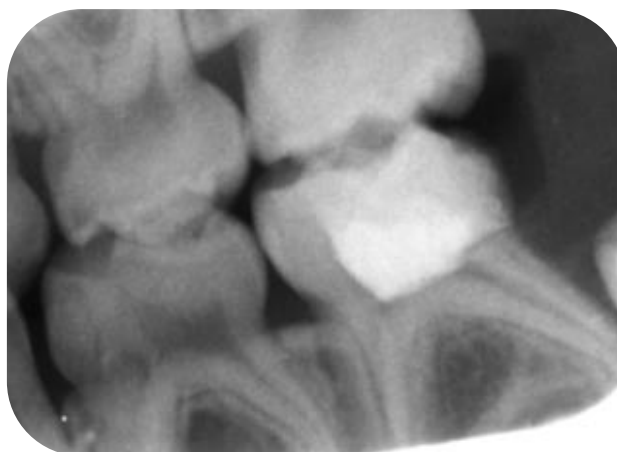
Source : Dr Marcel, 2015.

### 3.2.2. Réalisation de la pulpotomie de 75

La pulpotomie a été réalisée puis la chambre pulpaire obturée avec du Kalsogen®.

La restauration idéale et pérenne est la coiffe pédodontique préformée mais la mère refuse cette option ; un composite est donc mis en place. On suspecte un manque d'étanchéité entre la dent et le composite en distal, la limite étant juxta-gingivale.

Figure 31 : Rétro-alvéolaire de 75 post-opératoire

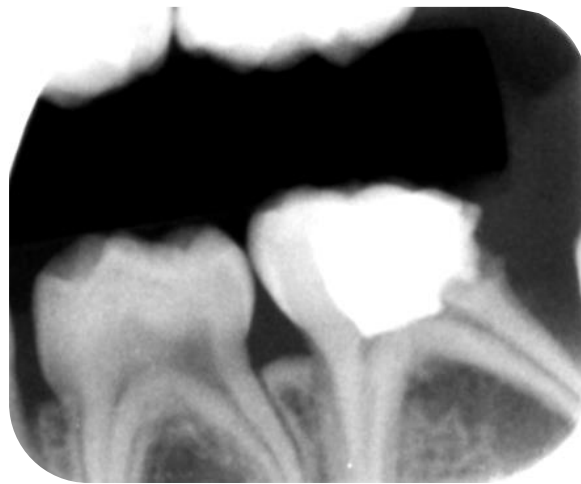

Source : Dr Marcel, 2016.

### 3.2.3. Suivi de la pulpotomie

Lors du suivi à 6 mois, on observe un abcès vestibulaire et douloureux à la palpation. Une reprise de carie est visible à la radiographie ainsi qu'une lésion osseuse interradiculaire. La dent étant au stade de stabilité, la 6 étant toujours enclavée et le patient coopérant la décision est prise de réaliser le traitement endodontique en prévenant les parents du risque d'échec, malgré la présence d'une lésion complexe. Une condition est donnée : la mère doit accepter la coiffe pédodontique préformée car seule une restauration étanche pourra permettre le succès de la thérapeutique.

Figure 32 : Rétro-alvéolaire de 75 ; reprise de la lésion carieuse et lésion du septum inter-dentaire

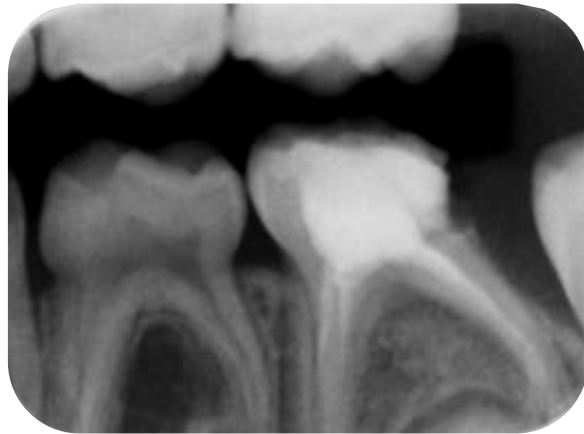


Source : Dr Marcel, 2016.

### 3.2.4. Traitement endodontique de 85

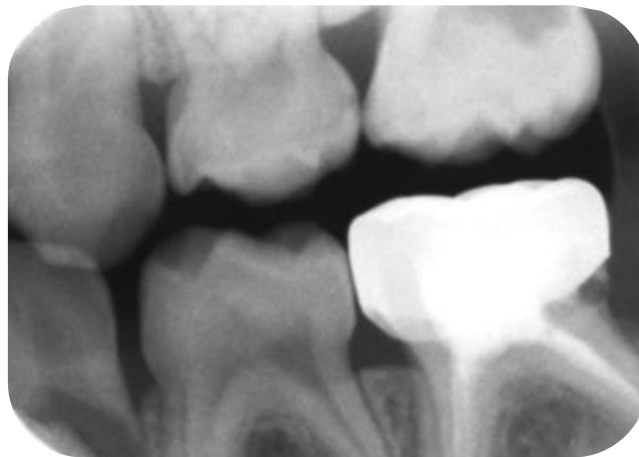Le traitement endodontique est réalisé sous digue selon la même méthode que le cas clinique 1. Nous n'avons pas retrouvé la radiographie post opératoire mais à 3 mois on peut apercevoir la guérison complète du septum interradiculaire. Une CPP va donc être mise en place pour étanchéfier le traitement endodontique.

Figure 33 : Rétro-alvéolaire de 75 à J+ 3 mois



Source : Dr Marcel, 2016.

Figure 34 : Radiographie de 85 avec CPP en place

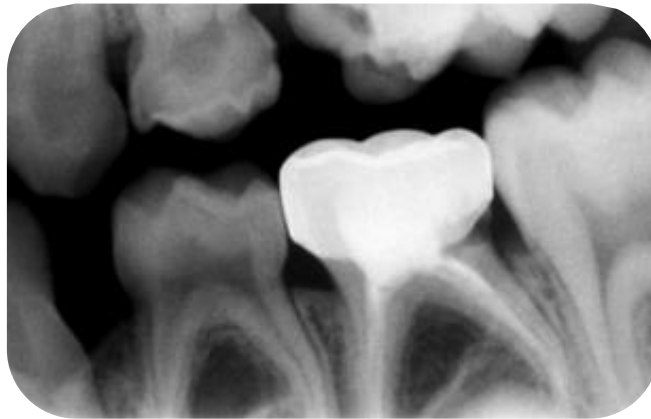


Source : Dr Marcel, 2017.

### 3.2.5. Suivi

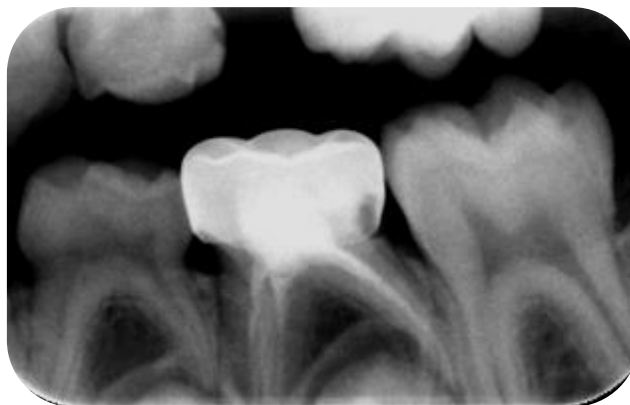Le suivi à 1 an montre la mise en place de la 36 sur l'arcade.

Figure 35 : Bite-Wing de 85



Source : Dr Marcel, 2018.

Figure 36 : Bite Wing de 85 à J+ 2ans



Source : Dr Marcel, 2019.

### **3.3. Cas clinique 3 : Patiente de 5 ans<sup>92</sup>**

#### **3.3.1. Motif de consultation et état général**

La patiente âgée de 5 ans s'est plainte d'une tuméfaction dans la région postérieure gauche de la mandibule.

Elle ne présente pas d'antécédent médicaux et chirurgicaux ni de manifestations systémiques qui contredisent le traitement endodontique.

---

<sup>92</sup> Kitazono de Carvalho et al., « Endodontic management of a primary mandibular three-rooted molar ».

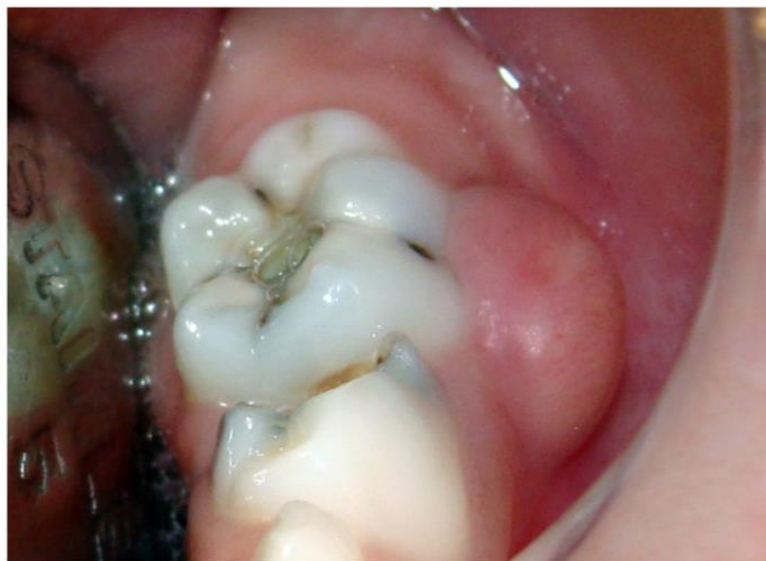### 3.3.2. Examen intra-oral

L'examen intra-oral confirme la présence d'une tuméfaction au niveau de la deuxième molaire mandibulaire gauche ainsi qu'une lésion carieuse active occlusale et vestibulaire.

La 75 ne présente pas de mobilité dentaire et la profondeur de sondage est normale en revanche, il y a une sensibilité à la percussion et une absence de réponse aux tests de sensibilité thermique.

Figure 37 : Vue clinique de la deuxième molaire mandibulaire primaire

Présence de carie occlusale et gonflement gingival



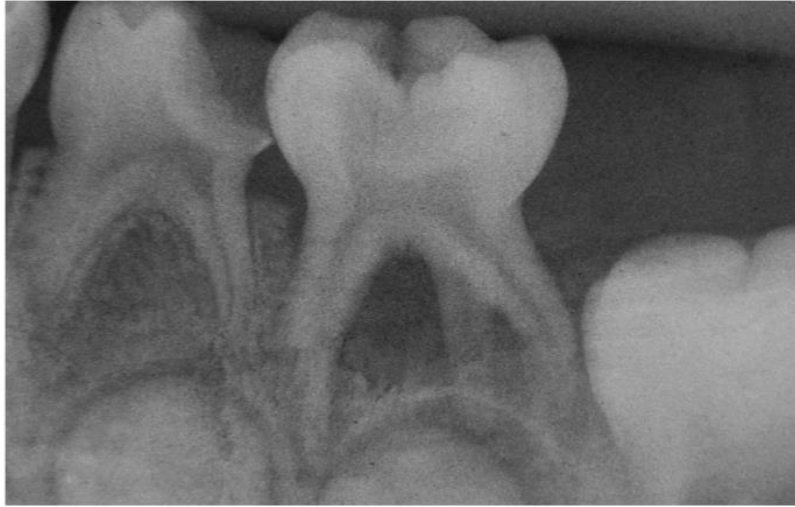Source : Kitazono de Carvalho et al., « Endodontic management of a primary mandibular three-rooted molar », 2015.

### 3.3.3. Examen radiographique

La radiographie rétro-alvéolaire révèle une zone radio-claire au niveau du tissu osseux dans la zone de furcation.

Figure 38 : Examen radiographique de 75

Présence d'une parodontite apicale et d'une racine supplémentaire localisée en distolinguale



Source : Kitazono de Carvalho et al, « Endodontic management of a primary mandibular three-rooted molar », 2015.

### **3.3.4. Diagnostic**

Les examens clinique et radiographique suggèrent le diagnostic d'abcès périapical sur 75. L'anatomie complexe de la dent et les complications possibles durant le traitement endodontique ont été écrits dans le consentement et signés par les parents.

### **3.3.5. Traitement endodontique**

Le traitement endodontique a été réalisé sous digue, l'accès au réseau canalaire a été réalisée par des fraises diamantées et une fraise Endo-Z. Durant l'ouverture de la cavité d'accès, la chambre pulpaire a été irriguée avec de l'eau distillée.

La longueur de travail a été déterminée avec un localisateur d'apex électronique et confirmée radiographiquement.

Le réseau canalaire est mis en forme manuellement et irriguée avec une solution d'hypochlorite 2,5%.

De l'EDTA est mis dans les canaux pour enlever la boue dentinaire.

Les canaux sont séchés avec des pointes de papier stériles.

Une médication intra-canaire est faite à base d'hydroxyde de calcium et un ciment verre ionomère scelle temporairement la dent.

A 1 mois, il n'y a pas de symptomatologie, la tuméfaction a disparu.



La médication intra-canaulaire a été enlevée et remplacée par un ciment à base d'hydroxyde de calcium épaissi avec de l'oxyde de zinc. Une radiographie post-opératoire est faite.

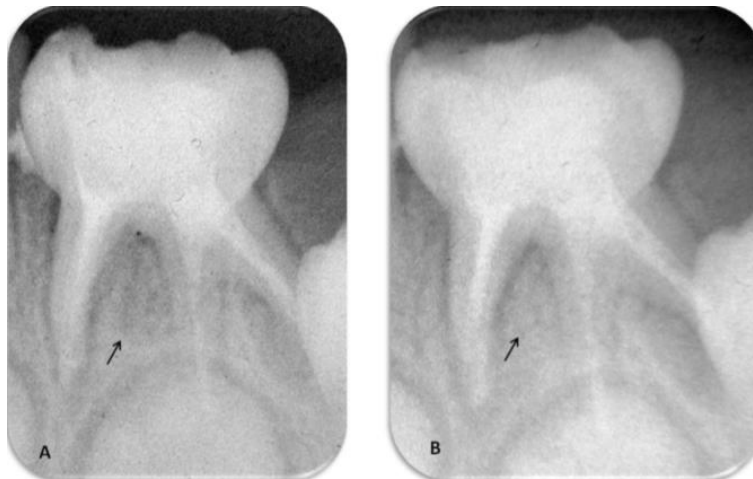
La cavité d'accès est scellée avec un ciment verre ionomère et un composite.

### 3.3.6. Suivi

A 1 an post opératoire, l'examen clinique révèle que la dent est asymptomatique et il n'y a pas de sensibilité à la percussion et palpation.

L'examen radiographique montre une guérison complète de la lésion péri-apicale.

Figure 39 : A : Radiographie finale après le traitement radiculaire. B : Radiographie à 1 an post-opératoire



Source 1 : Kitazono de Carvalho et al., « Endodontic management of a primary mandibular three-rooted molar », 2015.

## Conclusion

---

Nous avons fait ressortir dans cette thèse, qu'il existe aujourd'hui de nombreuses techniques pour réaliser traitement endodontique des dents temporaires tant sur l'instrumentation que sur les solutions d'irrigation et les matériaux d'obturation. Le pronostic de la dent traitée endodontiquement est basée sur l'indication, le comportement du patient, le respect des procédures et des matériaux d'obturations.

A ce jour la controverse en présence d'abcès et/ou fistule sur la dent temporaire persiste toujours. Bien que de nombreuses études présentent un taux de succès favorable, le manque de littérature et des enseignements parfois contradictoires font que le traitement endodontique sur les dents temporaires reste très peu pratiqué par les chirurgiens-dentistes. Néanmoins, la pulpectomie est le dernier traitement qui permet de conserver la dent sur l'arcade et ainsi de maintenir les fonctions masticatrices et aider au bon développement et croissance harmonieuse de l'enfant.

Les techniques de l'endodontie sur les dents temporaire sont en constante évolution et il serait bon d'harmoniser les indications avec des recommandations simples de manière à permettre au maximum de praticiens de les pratiquer.

## Bibliographie

---

- Almeida de Deus Moura, L. F., M. de Deus Moura de Lima, C. Castelo Branco Lima, J. I. Alcobaça Gomes Machado, M. Silva de Moura, et P. Vasconcelos de Carvalho. « Endodontic treatment of primary molars with antibiotic paste : a report of 38 cases ». *The journal of clinical pediatric dentistry* 40, n° 3 (2016): 175-77. <https://doi.org/10.17796/1053-4628-40.3.175>.
- Barcelos, R., P. N. Tannure, R. Gleiser, R. R. Luiz, et L. G. Primo. « The influence of smear layer removal on primary tooth pulpectomy outcome : a 24-month, double-blind, randomized, and controlled clinical trial evaluation ». *International journal of paediatric dentistry* 22, n° 5 (2012): 369-81. <https://doi.org/10.1111/j.1365-263X.2011.01210.x>.
- Barja-Fidalgo, Fernanda, M Moutinho-Ribeiro, M. A. A. Oliveira, et B. H. de Oliveira. « A systematic review of root canal filling materials for deciduous teeth : is there an alternative for zinc oxide-eugenol ? » *ISRN dentistry* 2011 (2011): 367318. <https://doi.org/10.5402/2011/367318>.
- Barr, E. S., D. J. Kleier, et N. V. Barr. « Use of nickel-titanium rotary files for root canal preparation in primary teeth ». *Pediatric dentistry* 22, n° 1 (2000): 77-78.
- Berthet, A., et D. Maquin. « La résorption physiologique des dents temporaires ». *Revue d'orthopédie dento-faciale* 24, n° 1 (1990): 35-49. <https://doi.org/10.1051/odf/1990006>.
- Bhangdia, M. B., B. Nandlal, G. S. Vijaykumar, P. K. Kulkarni, et R. Shanbhog. « Clinical evaluation of sustained-release metronidazole gel versus metronidazole solution as an intracanal medicament in abscessed primary molars ». *European archives of paediatric dentistry* 15, n° 1 (2014): 19-26. <https://doi.org/10.1007/s40368-013-0047-2>.
- Bharuka, S. B., et P. S. Mandroli. « Single- versus two-visit pulpectomy treatment in primary teeth with apical periodontitis : a double-blind, parallel group, randomized controlled trial ». *Journal of the indian society of pedodontics and preventive dentistry* 34, n° 4 (2016): 383-90. <https://doi.org/10.4103/0970-4388.191429>.
- Blanc, H., C. Joseph, P. Rouas, G. Callejas, F. Courson, et M. Muller-Bolla. « Digue ». In *Guide d'odontologie pédiatrique : la clinique par la preuve*, édité par M. Muller-Bolla, 2e édition., 131-34. Malakoff : Éditions CdP, 2018.
- Brosnan, M. G., A. K. Natarajan, J. M. Campbell, et B. K. Drummond. « Management of the pulp in primary teeth : an update ». *The New Zealand dental journal* 110, n° 4 (2014): 119-23.
- Cassol, D. V., M. L. Duarte, A. V. B. Pintor, R. Barcelos, et L. G. Primo. « Iodoform vs calcium hydroxide/zinc oxide based pastes : 12-month findings of a randomized controlled trial ». *Brazilian oral research* 33 (2019): e002. <https://doi.org/10.1590/1807-3107bor-2019.vol33.0002>.
- Chaugule, V. B., A. M. Panse, et P. N. Gawali. « Adverse reaction of sodium hypochlorite during endodontic treatment of primary teeth ». *International journal of clinical pediatric dentistry* 8, n° 2 (2015): 153-56. <https://doi.org/10.5005/jp-journals-10005-1304>.
- Chen, X., X. Liu, et J. Zhong. « Clinical and radiographic evaluation of pulpectomy in primary teeth : a 18-months clinical randomized controlled trial ». *Head & face medicine* 13 (2017): 12. <https://doi.org/10.1186/s13005-017-0145-1>.
- Chhabra, N. « Endodontic management of a four rooted retained primary maxillary second molar ». *Journal of conservative dentistry* 16, n° 6 (2013): 576-78. <https://doi.org/10.4103/0972-0707.120935>.
- Clergeau-Guerithault, S. « Les dents temporaires : aspects anatomiques, histologiques et physiologiques, incidences thérapeutiques ». *I.D. L'information dentaire* 70, n° 42 (1988): 4325-34.

- Crespo, S., O. Cortes, C. Garcia, et L. Perez. « Comparison between rotary and manual instrumentation in primary teeth ». *The journal of clinical pediatric dentistry* 32, n° 4 (2008): 295-98. <https://doi.org/10.17796/jcpd.32.4.I57I36355u606576>.
- Demars-Fremault, C., C. Pilipili, et M. Roupa. « Approche des lésions pulpaires et pulpo-parodontales des dents temporaires par thérapeutiques endodontiques ». *Revue belge de médecine dentaire* 47, n° 1 (1992): 31-47.
- Demars-Fremault, C., et C. Pilipili Muhima. « Les lésions interradiculaires des dents temporaires ». *Actualités odonto-stomatologique*, n° 173 (1991): 9-23.
- Fortier, J.-P., et C. Demars-Fremault. « L'harmonie des arcades : "le maintien de l'espace" ». In *Abrégé de pédodontie*, par J.-P. Fortier et C. Demars-Fremault, 250-69, 2e édition. Paris : Masson, 1987.
- . « Physio-pathologie de la dent temporaire ». In *Abrégé de pédodontie*, par J.-P. Fortier et C. Demars-Fremault, 64-81, 2e édition. Paris : Masson, 1987.
- Goerig, A. C., et J. H. Camp. « Root canal treatment in primary teeth : a review ». *Pediatric dentistry* 5, n° 1 (1983): 33-37.
- Goztas, Z., H. Onat, G. Tosun, Y. Sener, et H. H. Hadimli. « Antimicrobial effect of ozonated water, sodium hypochlorite and chlorhexidine gluconate in primary molar root canals ». *European journal of dentistry* 08, n° 04 (2019): 469-74. <https://doi.org/10.4103/1305-7456.143627>.
- Gupta, S., et G. Das. « Clinical and radiographic evaluation of zinc oxide eugenol and metapex in root canal treatment of primary teeth ». *Journal of the indian society of pedodontics and preventive dentistry* 29, n° 3 (2011): 222-28. <https://doi.org/10.4103/0970-4388.85829>.
- Ito, I. Y., F. Matoba Junior, F. W. Garcia-Paula-Silva, L. A. Bezerra da Silva, M. R. Leonardo, et P. Nelson-Filho. « Microbial culture and checkerboard DNA-DNA hybridization assessment of bacteria in root canals of primary teeth pre- and post-endodontic therapy with a calcium hydroxide/chlorhexidine paste ». *International journal of paediatric dentistry* 21, n° 5 (2011): 353-60. <https://doi.org/10.1111/j.1365-263X.2011.01131.x>.
- Jeevanandan, G., S. Ganesh, et Arthilakshmi. « Kedo file system for root canal preparation in primary teeth ». *Indian journal of dental research* 30, n° 4 (2019): 622-24. [https://doi.org/10.4103/ijdr.IJDR\\_238\\_18](https://doi.org/10.4103/ijdr.IJDR_238_18).
- Jia, L., X. Zhang, H. Shi, T. Li, B. Lv, et M. Xie. « The clinical effectiveness of calcium hydroxide in root canal disinfection of primary teeth : a meta-analysis ». *Medical science monitor* 25 (2019): 2908-16. <https://doi.org/10.12659/MSM.913256>.
- Jose, B., N. Ratnakumari, M. Mohanty, H. K. Varma, et M. Komath. « Calcium phosphate cement as an alternative for formocresol in primary teeth pulpotomies ». *Indian journal of dental research* 24, n° 4 (2013): 522. <https://doi.org/10.4103/0970-9290.118370>.
- Katge, F., et M. Wakpanjar. « Root canal morphology of primary molars by clearing technique : an in vitro study ». *Journal of the indian society of pedodontics & preventive dentistry* 36, n° 2 (2018): 151-57. [https://doi.org/10.4103/JISPPD.JISPPD\\_237\\_16](https://doi.org/10.4103/JISPPD.JISPPD_237_16).
- Kitazano de Carvalho, F., J. Arid, I. de Fátima Lopes Dutra Peixoto, A. Mussolino de Queiroz, R. A. Bezerra da Silva, et P. Nelson-Filho. « Endodontic management of a primary mandibular three-rooted molar ». *Revista odonto ciência* 30, n° 2 (2015): 56-59. <https://doi.org/10.15448/1980-6523.2015.2.18688>.
- Kuo, C.-I., Y.-L. Wang, H.-H. Chang, G.-F. Huang, C.-P. Lin, U.-M. Li, et M.-K. Guo. « Application of Ni-Ti rotary files for pulpectomy in primary molars ». *Journal of dental sciences* 1, n° 1 (2006): 10-15. <https://doi.org/10.30086/JDS.200603.0002>.
- Lima, R. A., C. B. Carvalho, T. R. Ribeiro, et C. S. Fonteles. « Antimicrobial efficacy of chlorhexidine and calcium hydroxide/camphorated paramonochlorophenol on infected primary molars : a split-mouth randomized clinical trial ». *Quintessence international* 44, n° 2 (2013): 113-22. <https://doi.org/10.3290/j.qi.a28932>.
- Mendoza, A. M., J. E. S. Reina, et F. Garcia-Godoy. « Evolution and prognosis of necrotic primary teeth after pulpectomy ». *American journal of dentistry* 23, n° 5 (2010): 265-68.

- Mendoza-Mendoza, A., C. Caleza-Jiménez, B. Solano-Mendoza, et A. Iglesias-Linares. « Are there any differences between first and second primary molar pulpectomy prognoses ? : a retrospective clinical study ». *European journal of paediatric dentistry* 18, n° 1 (2017): 41-44. <https://doi.org/10.23804/ejpd.2017.18.01.09>.
- Mokhtari, N., A-S. Shirazi, et M. Ebrahimi. « A smart rotary technique versus conventional pulpectomy for primary teeth : a randomized controlled clinical study ». *Journal of clinical and experimental dentistry* 9, n° 11 (2017): e1292-96. <https://doi.org/10.4317/jced.53968>.
- Nakornchai, S., P. Banditsing, et N. Visetratana. « Clinical evaluation of 3Mix and Vitapex® as treatment options for pulpally involved primary molars ». *International journal of paediatric dentistry* 20, n° 3 (2010): 214-21. <https://doi.org/10.1111/j.1365-263X.2010.01044.x>.
- Naulin lfi, C. « Traitement endodontique de la dent temporaire ». *Réalités cliniques* 12, n° 1 (2001): 73-82.
- Neena, I. E., A. Ananthraj, P. Praveen, V. Karthik, et P. Rani. « Comparison of digital radiography and apex locator with the conventional method in root length determination of primary teeth ». *Journal of the indian society of pedodontics and preventive dentistry* 29, n° 4 (2011): 300-304. <https://doi.org/10.4103/0970-4388.86371>.
- Ochoa-Romero, T., V. Mendez-Gonzalez, H. Flores-Reyes, et A. J. Pozos-Guillen. « Comparison between rotary and manual techniques on duration of instrumentation and obturation times in primary teeth ». *The journal of clinical pediatric dentistry* 35, n° 4 (2011): 359-63. <https://doi.org/10.17796/jcpd.35.4.8k013k21t39245n8>.
- Pandranki, J., N. R. Vanga, et S. K. Chandrabhatla. « Zinc oxide eugenol and Endoflas pulpectomy in primary molars : 24-month clinical and radiographic evaluation ». *Journal of indian society of pedodontics and preventive dentistry* 36, n° 2 (2018): 173-80. [https://doi.org/10.4103/JISPPD.JISPPD\\_1179\\_17](https://doi.org/10.4103/JISPPD.JISPPD_1179_17).
- Petcu, A., A. Bălan, L. M. V. Gavrilă, et C. Savin. « Assessment of the consequences in premature loss of the temporary lower molars ». *Revista medico-chirurgicala a societatii de medici si naturalisti din Iasi* 118, n° 3 (2014): 833-40.
- Pinky, C., K. K. Shashibhushan, et V. V. Subbareddy. « Endodontic treatment of necrosed primary teeth using two different combinations of antibacterial drugs : an in vivo study ». *Journal of the indian society of pedodontics and preventive dentistry* 29, n° 2 (2011): 121-27. <https://doi.org/10.4103/0970-4388.84684>.
- Tardieu, C., et C. Naulin-lfi. « Endodontie pédiatrique ». In *Odontologie pédiatrique clinique*, par C. Naulin-lfi, 87-107. Rueil-Malmaison : Éditions CdP, 2011.
- Tulsani, S. G., N. Chikkanarasaiah, et S. Bethur. « An in vivo comparison of antimicrobial efficacy of sodium hypochlorite and Biopure MTAD™ against enterococcus faecalis in primary teeth : a qPCR study ». *The journal of clinical pediatric dentistry* 39, n° 1 (2014): 30-34. <https://doi.org/10.17796/jcpd.39.1.c4q2155r16817219>.
- Valdez-Gonzalez, C., V. Mendez-Gonzalez, G. Torre-Delgadillo, H. Flores-Reyes, C. Gaitan-Fonseca, et A. J. Pozos-Guillen. « Effectiveness of oxidative potential water as an irrigant in pulpectomized primary teeth ». *The journal of clinical pediatric dentistry* 37, n° 1 (2012): 31-35. <https://doi.org/10.17796/jcpd.37.1.h62037241u458571>.
- Zacharczuk, G. A., M. A. Toscano, G. E. López, et A. M. Ortolani. « Evaluation of 3Mix-MP and pulpectomies in non-vital primary molars ». *Acta odontologica latinoamericana* 32, n° 1 (2019): 22-28.

## Table des figures

---

Figure 1 : Caractéristiques anatomiques de la molaire temporaire.....	6
Figure 2 : Caractéristiques anatomiques du réseau canalaire de la molaire temporaire .....	7
Figure 3 : Molaire temporaire saine : vue en microscopie photonique (coloration : trichrome de Masson Gx32) .....	7
Figure 4 : Le tissu comblant la furcation est de l'os alvéolaire constitué de trabéculations osseuses et de tissu conjonctif .....	8
Figure 5 : Position du germe la dent permanente en fonction de l'âge.....	9
Figure 6 : Graphique des différents stades d'évolution de la molaire temporaire.....	10
Figure 7 : Caractéristiques de la dent temporaire au stade M.....	11
Figure 8 : Caractéristiques de la dent temporaire au stade S .....	12
Figure 9 : Caractéristiques de la dent temporaire au stade R.....	13
Figure 10 : Première molaire inférieure gauche (74).....	14
Figure 11 : Problème d'éruption de 35 et 45 dû à la perte d'espace des 75 et 85 .....	16
Figure 12 : Courbures des canaux des dents temporaires .....	22
Figure 13 : Résorption interne exprimant une inflammation pulpaire chronique.....	23
Figure 14 : Diagramme de flux (flow chart).....	24
Figure 16 : Estimation de la longueur de travail et résorption de la dent temporaire .....	36
Figure 17 : Molaire temporaire présentant une lésion carieuse isolée avec la digue dentaire et un crampon W8A.....	37
Figure 18 : Cavité d'accès sur 75 et 74 .....	38
Figure 19: Rétro-alvéolaire avec lime en place d'une molaire temporaire.....	39
Figure 20 : Cavités d'accès réalisées sur 74 et 75 .....	40
Figure 21 : Cathétérisme manuel avec des limes K.....	42
Figure 22 : Exemple de limes Kerr utilisées pour le cathétérisme manuel des dents temporaires ....	42
Figure 23 : De gauche à droite, lime K N° 10, SX, S2 .....	43
Figure 24 : Radiographie post opératoire de pulpectomies avec système rotatif .....	44
Figure 25 : Séchage minutieux avec des pointes de papier stériles de la dent temporaire 85.....	44
Figure 26: Radiographie rétro-alvéolaire de 84 et 85 préopératoire du 15 juin 2017.....	47
Figure 27: Radiographie rétro-alvéolaire de 84 post-opératoire 6 juillet 2017 .....	48
Figure 28 : Radiographie rétro-alvéolaire de 84 du 14 septembre 2017 .....	49
Figure 29 : Radiographie rétro-alvéolaire de 84 du 8 mars 2018.....	49

Figure 30 : Radiographie rétro-alvéolaire de 84 du 18 mars 2019 .....	50
Figure 31 : Rétro-alvéolaire de 75 pré-opératoire .....	51
Figure 32 : Rétro-alvéolaire de 75 post-opératoire.....	51
Figure 33 : Rétro-alvéolaire de 75 ; reprise de la lésion carieuse et lésion du septum inter-dentaire. 52	
Figure 34 : Rétro-alvéolaire de 75 à J+ 3 mois .....	53
Figure 35 : Radiographie de 85 avec CPP en place.....	53
Figure 36 : Bite-Wing de 85 .....	54
Figure 37 : Bite Wing de 85 à J+ 2ans.....	54
Figure 38 : Vue clinique de la deuxième molaire mandibulaire primaire .....	55
Figure 39 : Examen radiographique de 75 .....	56
Figure 40 : A : Radiographie finale après le traitement radiculaire. B : Radiographie à 1 an post-opératoire.....	57

## Table des tableaux

---

Tableau 1: Indication des thérapeutiques en fonction de la physiologie .....	21
Tableau 2 : Analyse des articles retenus pour l'équation de recherche dents temporaires nécrosées et traitement endodontique.....	26





Vu, le Directeur de thèse

Vu, le Doyen de l'UFR d'Odontologie - Montrouge

Docteur Aurélie MARCEL

Professeur Louis MAMAN

Vu, le Président d'Université de Paris

Professeur Christine CLERICI

Pour le Président et par délégation,

Le Doyen Louis MAMAN



# **Traitement endodontique des dents temporaires : que dit la littérature des indications, techniques et limites ?**

## **Résumé :**

Une dent temporaire cariée ou qui a subi un traumatisme peut se nécroser et former un abcès avec début de fenestration osseuse inter-radulaire. Le germe de la dent permanente est donc susceptible d'être atteint entraînant des défauts de structures et/ou des malformations anatomiques. Le traitement de référence des dents temporaires nécrosées présentant une lésion osseuse complexe, un abcès, une fistule est à ce jour encore l'extraction. L'objectif de cette thèse est d'étudier si un traitement radulaire de ces dents permettrait de les conserver sur l'arcade et ainsi éviter les malpositions futures des dents permanentes ainsi que tous les dispositifs orthodontiques qui leur sont associés.

## **Discipline :**

Odontologie pédiatrique

## **Mots clés français (fMeSH et Rameau) :**

Traitement de canal radulaire -- Dissertation universitaire ; Pédiodontie -- Dissertation universitaire ; Endodontie clinique -- Thèses et écrits académiques ; Dents déciduales -- Thèses et écrits académiques

## **English keywords (MeSH) :**

Root Canal Therapy -- Academic Dissertation ; Pediatric Dentistry -- Academic Dissertation

Université de Paris  
UFR d'Odontologie - Montrouge  
1, rue Maurice Arnoux  
92120 Montrouge