



**HAL**  
open science

# Intérêt de l'implantoplastie dans le traitement de la péri-implantite : revue systématique de la littérature

Matthieu, Jérémy, Sampiero Assalit

► **To cite this version:**

Matthieu, Jérémy, Sampiero Assalit. Intérêt de l'implantoplastie dans le traitement de la péri-implantite : revue systématique de la littérature. Sciences du Vivant [q-bio]. 2021. dumas-03134536

**HAL Id: dumas-03134536**

<https://dumas.ccsd.cnrs.fr/dumas-03134536v1>

Submitted on 8 Feb 2021

**HAL** is a multi-disciplinary open access archive for the deposit and dissemination of scientific research documents, whether they are published or not. The documents may come from teaching and research institutions in France or abroad, or from public or private research centers.

L'archive ouverte pluridisciplinaire **HAL**, est destinée au dépôt et à la diffusion de documents scientifiques de niveau recherche, publiés ou non, émanant des établissements d'enseignement et de recherche français ou étrangers, des laboratoires publics ou privés.

THESE POUR L'OBTENTION DU  
**DIPLÔME D'ÉTAT de DOCTEUR EN CHIRURGIE DENTAIRE**

Présentée et soutenue publiquement

Par ASSALIT, Matthieu, Jérémy, Sampiero

Né le 19/11/1990 à Paris

Le 21 janvier 2021

**INTERÊT DE L'IMPLANTOPLASTIE DANS LE TRAITEMENT DE LA PÉRI-IMPLANTITE**  
**Revue systématique de la littérature**

Sous la direction de : Jean-Christophe COUTANT

Membres du jury :

Président	M. ELLA NGUEMA, Bruno	Professeur des Universités
Directeur	M. COUTANT, Jean-Christophe	Maître de Conférences des Universités
Rapporteur	M. SEDARAT, Cyril	Maître de Conférences des Universités
Assesseur	M. PITEU, Florian	Assistant

**Président** M. TUNON DE LARA Manuel

**Directeur de Collège des Sciences de la Santé** M. PELLEGRIN Jean-Luc

## **COLLEGE DES SCIENCES DE LA SANTE UNITE DE FORMATION ET DE RECHERCHE DES SCIENCES ODONTOLOGIQUES**

<b>Directrice</b>	Mme BERTRAND Caroline	58-01
<b>Directeur Adjoint à la Pédagogie</b>	Mr DELBOS Yves	56-01
<b>Directeur Adjoint – Chargé de la Recherche</b>	M. CATROS Sylvain	57-01
<b>Directeur Adjoint – Chargé des Relations Internationales</b>	M.SEDARAT Cyril	57-01

### **ENSEIGNANTS DE L'UFR**

#### **PROFESSEURS DES UNIVERSITES**

Mme	Caroline	BERTRAND	Prothèse dentaire	58-01
Mme	Marie-José	BOILEAU	Orthopédie dento-faciale	56-01
M	Sylvain	CATROS	Chirurgie orale	57-01
M	Raphaël	DEVILLARD	Dentisterie restauratrice et endodontie	58-01
Mme	Véronique	DUPUIS	Prothèse dentaire	58-01
M.	Bruno	ELLA NGUEMA	Sciences anatomiques et physiologiques - Biomatériaux	58-01
M.	Jean-Christophe	FRICAIN	Chirurgie buccale – Pathologie et thérapeutique	57-01

#### **MAITRES DE CONFERENCES DES UNIVERSITES**

Mme	Elise	ARRIVÉ	Prévention épidémiologie – Economie de la santé – Odontologie légale	56-02
Mme	Audrey	AUSSEL	Sciences anatomiques et physiologiques	58-01
Mme	Cécile	BADET	Biologie Orale	57-01
M.	Etienne	BARDINET	Orthopédie dento-faciale	56-01
M.	Michel	BARTALA	Prothèse dentaire	58-01
M.	Cédric	BAZERT	Orthopédie dento-faciale	56-01
M.	Christophe	BOU	Prévention épidémiologie – Economie de la santé – Odontologie légale	56-02
Mme	Sylvie	BRUNET	Chirurgie buccale – Pathologie et thérapeutique	57-01
M.	Jacques	COLAT PARROS	Sciences anatomiques et physiologiques	58-01
M,	Jean-Christophe	COUTANT	Sciences anatomiques et physiologiques	58-01
M.	François	DARQUE	Orthopédie dento-faciale	56-01
M.	François	DE BRONDEAU	Orthopédie dento-faciale	56-01
M.	Yves	DELBOS	Odontologie pédiatrique	56-01
M,	Emmanuel	D'INCAU	Prothèse dentaire	58-01
Mme	Mathilde	FENELON	Chirurgie Orale	57-01
Mme	Elsa	GAROT	Odontologie pédiatrique	56-01
M.	Dominique	GILLET	Dentisterie restauratrice et endodontie	58-01
Mme	Olivia	KEROUREDAN	Dentisterie restauratrice et endodontie	58-01
M.	Jean-François	LASSERRE	Prothèse dentaire	58-01
M.	Yves	LAUVERJAT	Parodontologie	57-01
Mme	Odile	LAVIOLE	Prothèse dentaire	58-01
Mme	Javotte	NANCY	Odontologie pédiatrique	56-01

M.	Adrien	NAVEAU	Prothèse dentaire	58-01
M.	Jean-François	PELI	Dentisterie restauratrice et endodontie	58-01
M.	Philippe	POISSON	Prévention épidémiologie – Economie de la santé – Odontologie légale	56-02
M.	Patrick	ROUAS	Odontologie pédiatrique	56-01
M.	Johan	SAMOT	Biologie Orale	57-01
Mme	Maud	SAMPEUR	Orthopédie dento-faciale	56-01
M.	Cyril	SEDARAT	Parodontologie	57-01
Mme	Noélie	THEBAUD	Biologie Orale	57-01
M.	Eric	VACHEY	Dentisterie restauratrice et endodontie	58-01

### **AUTRES ENSEIGNANTS**

M.	Cédric	FALLA	Prévention épidémiologie – Economie de la santé – Odontologie légale	56-02
M.	François	ROUZÉ L'ALZIT	Prothèse dentaire	58-01

### **ASSISTANTS**

M.	Bastien	BERCAULT	Chirurgie Orale	57-01
M.	Baptiste	BERGES	Prothèse dentaire	58-01
Mme	Mathilde	BOUDEAU	Odontologie conservatrice – Endodontie	58-01
Mme	Virginie	CHUY	Prévention épidémiologie – Economie de la santé – Odontologie légale	56-02
M	Pierre-Hadrien	DECAUP	Prothèse dentaire	58-01
Mme	Laura	DONNET	Biologie Orale	57-01
Mme	Julia	ESTIVALS	Odontologie pédiatrique	56-01
Mr	Pierre-André	GUILLAUD	Parodontologie	57-01
Mme	Jane	GOURGUES	Prévention épidémiologie – Economie de la santé – Odontologie légale	56-02
Mr	Louis	HUAULT	Sciences anatomiques et physiologiques	58-01
Mme	Mathilde	JACQUEMONT	Parodontologie	57-01
Mme	Clémence	JAECK	Prothèse dentaire	58-01
Mr	Aymeric	JOUBERT DU CELLIER	Dentisterie restauratrice et endodontie	58-01
Mr	Jean-Baptiste	IRIBARREN	Dentisterie restauratrice et endodontie	58-01
Mme	Claudine	KHOURY	Prévention épidémiologie – Economie de la santé – Odontologie légale	56-02
Mme	Camille	LACAULE	Orthopédie dento-faciale	56-01
M.	Antoine	LAFITTE	Orthopédie dento-faciale	56-01
Mme	Léa	MASSE	Prothèse dentaire	58-01
Mme	Aude	MENARD	Prothèse dentaire	58-01
M	Florian	PITEU	Prothèse dentaire	58-01
Mme	Rawen	SMIRANI	Parodontologie	57-01
Mme	Florianne	VILLAT	Dentisterie restauratrice et endodontie	58-01
M.	Clément	VACHEY	Odontologie conservatrice – Endodontie	58-01
M	Paul	VITIELLO	Prothèse dentaire	58-01
Mme	Sophia	ZIANE	Odontologie conservatrice – Endodontie	58-01



## Remerciements

**A notre Président de thèse**

**Monsieur le Professeur Bruno ELLA NGUEMA**

**Professeur des Universités – Praticien Hospitalier**

**Sous-section Sciences anatomiques et physiologiques –  
Biomatériaux 58-01**

*Je tenais à vous remercier de l'honneur que vous me faites en acceptant de présider le jury de cette thèse ainsi que pour la qualité de vos enseignements au cours de ma formation. Veuillez recevoir l'expression de ma gratitude et de mon profond respect.*

**A notre Directeur de thèse**

**Monsieur le Docteur Jean-Christophe COUTANT**

**Maître de Conférences des Universités – Praticien Hospitalier**

**Sous-section Sciences anatomiques et physiologiques 58-01**

*Je vous suis infiniment reconnaissant d'avoir accepté de diriger cette thèse et de m'avoir accompagné tout au long de son élaboration. Je vous remercie de la gentillesse avec laquelle vous avez su répondre à mes sollicitations et pour le temps que vous m'avez consacré. Les années hospitalières à vos côtés auront été riches d'enseignements. Veuillez trouver ici l'expression de toute ma sympathie et l'assurance de mes sentiments respectueux.*

**A notre Rapporteur de thèse**

**Monsieur le Docteur Cyril SEDARAT**

**Maître de Conférences des Universités – Praticien Hospitalier**

**Sous-section Parodontologie 57-01**

*Je tenais à vous remercier de l'honneur que vous me faites en acceptant de juger cette thèse et d'en être le rapporteur. J'ai pris goût à la parodontie à vos côtés à Xavier Arnozan.*

*Veillez trouver ici l'expression de mes sincères remerciements et mon profond respect.*

**A notre Assesseur**

**Monsieur le Docteur Florian PITEU**

**Assistant Hospitalo-Universitaire**

**Sous-section Prothèse dentaire 58-01**

*Merci de me faire l'amitié de juger cette thèse. C'est un grand honneur pour moi de te compter parmi ce jury, ton aide et tes conseils avisés depuis notre première année hospitalière ont été précieux. Tu as tout mon respect et mon admiration.*

À **mes parents** : aucun mot ne pourrait exprimer à leur juste valeur la gratitude et l'amour que je vous porte. Sachez que je vous remercie du fond du cœur de tout ce que vous m'avez offert et pour votre soutien qui m'a permis d'avancer. Difficile d'être plus heureux et plus fier de vous avoir comme parents.

À **Maxime** : pas toujours évident de te supporter mais t'es un petit frère incroyable, tu m'étonneras toujours. Je suis fier de toi.

À **ma famille**, plus particulièrement **Mamie, Tata, Claire et David** : merci de m'avoir toujours soutenu et encouragé.

À **la famille Berrouet, Judith, Jean-Michel et Damien** : vous m'avez accueilli parmi vous et avez énormément fait pour moi. Merci de votre soutien tout au long de ces années et notamment pour la rédaction de cette thèse.

Au **Dr Lamonica** : merci de la confiance que vous m'avez accordée au cours de mes différents stages et remplacements dans votre cabinet.

À **Arthur, Martin et Stéphane** : j'ai eu la chance d'avoir chacun de vous comme binôme à l'hôpital ou à la fac. Les TP, soirées dans les amphis de Carreire et les nuits à RP resteront de bons souvenirs grâce à vous. Merci de votre soutien et d'avoir égayé ces études.

À **Alfred, Morgul, Besson, Sicard, Jlo, Alix, Flo et Fanny** : vous êtes les meilleurs dentistes (et ostéo) changez jamais, grâce à vous ces études resteront inoubliables ! C'est peut-être aussi pour ça que j'ai joué les prolongations, pas wrè c'est juste qu'on garde le meilleur pour la fin.



À **Ferri et Godin** : heureusement que vous étiez dans cette promo, on a bien rigolé, ça me manque de plus voir vos tronches.

À **Alban, Edwin, Hugo et Rémi** : pour votre soutien depuis le début, ce fut long mais on y arrive enfin.

À **Momo, Seb, Chaillot, Séguy** : merci de votre présence et vos conneries qui ont rendu la 1<sup>ère</sup> année moins difficile. Et à tout le reste de la troupe.

À **Bruno et Jib** : qui ont suivi l'évolution de cette thèse avec attention. Merci de votre présence à tous les deux pendant cette période, et Jib merci de ton soutien depuis la P1.

À **Léa**, mon amour. Depuis notre rencontre tu n'as cessé de me soutenir et de m'épauler, je ne pourrai jamais assez te remercier de ton soutien durant ces années. Je n'en serais pas là aujourd'hui sans toi, et cette thèse ne serait pas ce qu'elle est. Aucun mot ne pourrait exprimer ma gratitude, mon amour et mon respect. Je suis le plus heureux des hommes, tu rends chaque jour meilleur par ta présence et ta bienveillance. Merci d'être à mes côtés.

# Table des matières :

<b>LISTE DES ABREVIATIONS .....</b>	<b>11</b>
<b>TABLE DES FIGURES.....</b>	<b>12</b>
<b>TABLE DES ANNEXES .....</b>	<b>13</b>
<b>INTRODUCTION.....</b>	<b>14</b>
<b>1 GENERALITES .....</b>	<b>15</b>
1.1 IMPLANT .....	15
1.1.1 <i>Structure implantaire</i> .....	15
1.1.2 <i>État de surface implantaire</i> .....	16
1.2 STRUCTURE DES TISSUS PERI-IMPLANTAIRES .....	17
1.3 ATTEINTE DES TISSUS PERI-IMPLANTAIRES .....	19
1.3.1 <i>Définitions</i> .....	19
1.3.2 <i>Étiologies</i> .....	20
1.3.3 <i>Facteurs de risques</i> .....	21
1.3.4 <i>Prévalence</i> .....	23
1.3.5 <i>Critères diagnostics</i> .....	24
1.3.6 <i>Traitement</i> .....	26
1.3.7 <i>Implantoplastie</i> .....	28
<b>2 MATERIEL ET METHODES .....</b>	<b>31</b>
2.1 STRATEGIE DE RECHERCHE .....	31
2.2 CRITERES D'INCLUSION/EXCLUSION .....	31
2.3 SELECTION DES ARTICLES .....	32
2.4 RESULTATS DE LA RECHERCHE .....	32
<b>3 RESULTATS.....</b>	<b>34</b>
3.1 POPULATION ETUDIEE.....	34
3.2 PARAMETRES CLINIQUES .....	34
3.2.1 <i>Profondeur de sondage</i> .....	34
3.2.2 <i>Saignement et/ou suppuration au sondage</i> .....	35
3.3 PARAMETRE RADIOGRAPHIQUE .....	35
3.4 SUCCES DU TRAITEMENT .....	35
3.5 REVUES SYSTEMATIQUES .....	36
<b>4 DISCUSSION .....</b>	<b>38</b>
4.1 ÉTUDE DE LASSERRE ET AL.....	38
4.2 ÉTUDE DE BIANCHINI ET AL. ....	38
4.3 ÉTUDE D'ENGLEZOS ET AL. ....	39
4.4 ÉTUDE DE DALAGO ET AL. ....	39
4.5 ÉTUDES DE ROMEO ET AL. ....	40
4.6 ÉTUDE DE MATARASSO .....	40
4.7 ÉTUDE DE MAHATO .....	41
4.8 ÉTUDE DE RAMANAUSKAITE .....	41
4.9 ÉTUDE DE KEEVE .....	41
4.10 ÉTUDE D'AL-KADHIM .....	42
<b>5 CONCLUSION.....</b>	<b>43</b>
<b>BIBLIOGRAPHIE .....</b>	<b>44</b>

## Liste des abréviations

ABWG : Autogenous Bone Wedge Grafting - Greffe osseuse autogène  
APF : Apically Positioned Flap - Lambeau positionné apicalement  
BOP : Bleeding On Probing - Saignement au sondage  
CBL : Crestal Bone Loss – Perte osseuse crestale  
EG : Épithélium Gingival  
FCG : Fibres Conjonctives Gingivales  
FCP : Fibres Conjonctives Péri-implantaires  
FDI : Fédération Dentaire Internationale  
GBR : Guided Bone Regeneration - Régénération osseuse guidée  
LAD : Ligament Alvéolo Dentaire  
MBL : Marginal Bone Loss – Perte osseuse marginale  
OA : Os Alvéolaire  
OP : Os Péri-implantaire  
PD : Probing Depth – Profondeur de sondage  
SOP : Suppuration On Probing – Suppuration au sondage  
TC : Tissu Conjonctif



## Table des figures

<b>FIGURE 1 : DESCRIPTION DE LA STRUCTURE IMPLANTAIRE .....</b>	<b>15</b>
<b>FIGURE 2 : DIFFERENTES FORMES D'IMPLANTS : CYLINDRIQUE, A GRADINS ET CONIQUE.....</b>	<b>16</b>
<b>FIGURE 3 : SCHEMA COMPARATIF DES TISSUS PARODONTAUX ET PERI-IMPLANTAIRES SAINS.....</b>	<b>17</b>
<b>FIGURE 4 : OBSERVATION CLINIQUE ET RADIOGRAPHIQUE D'UNE MUCOSITE .....</b>	<b>19</b>
<b>FIGURE 5 : OBSERVATION CLINIQUE ET RADIOGRAPHIQUE D'UNE PERI-IMPLANTITE .....</b>	<b>19</b>
<b>FIGURE 6 : DIFFERENCES ENTRE LE SONDEGE PARODONTAL ET LE SONDEGE PERI-IMPLANTAIRE .....</b>	<b>25</b>
<b>FIGURE 7 : CLICHE RETRO-ALVEOLAIRE MONTRANT LA LYSE OSSEUSE PERI-IMPLANTAIRE .....</b>	<b>26</b>
<b>FIGURE 8 : SCHEMA DES DIFFERENTES MORPHOLOGIES DES DEFAUTS OSSEUX DANS LA PERI-IMPLANTITE ..</b>	<b>28</b>
<b>FIGURE 9 : SCHEMA MONTRANT L'OBJECTIF DE L'IMPLANTOPLASTIE DANS LE TRAITEMENT DE LA PERI- IMPLANTITE .....</b>	<b>29</b>
<b>FIGURE 10 : CAS CLINIQUE DU TRAITEMENT D'UNE PERI-IMPLANTITE PAR IMPLANTOPLASTIE .....</b>	<b>29</b>
<b>FIGURE 11 : SEQUENCE DE FRAISES UTILISEES POUR L'IMPLANTOPLASTIE .....</b>	<b>30</b>
<b>FIGURE 12 : FLOWCHART DE LA RECHERCHE. ....</b>	<b>33</b>
<b>FIGURE 13 : RESULTATS DE LA META-ANALYSE D'AL-KADHIM ET AL. ....</b>	<b>37</b>

## Table des annexes

<b>ANNEXE 1 : RESUME DES ETUDES CLINIQUES - 1 .....</b>	<b>49</b>
<b>ANNEXE 2 : RESUME DES ETUDES CLINIQUES – 2.....</b>	<b>50</b>
<b>ANNEXE 3 : MESURES D’EVALUATION DE LA PROFONDEUR DE SONDAGE .....</b>	<b>51</b>
<b>ANNEXE 4 : MESURES D’EVALUATION DU SAIGNEMENT AU SONDAGE.....</b>	<b>52</b>
<b>ANNEXE 5 : MESURES D’EVALUATION DE LA PERTE OSSEUSE – 1 .....</b>	<b>53</b>
<b>ANNEXE 6 : MESURES D’EVALUATION DE LA PERTE OSSEUSE – 2 .....</b>	<b>54</b>
<b>ANNEXE 7 : TAUX DE SUCCES.....</b>	<b>55</b>
<b>ANNEXE 8 : RESUME DES REVUES DE LA LITTERATURE .....</b>	<b>56</b>

## Introduction

Depuis les travaux de Brånemark sur l'ostéointégration, et la pose du premier implant en titane en 1965, l'implantologie s'est imposée comme la technique de référence dans la restauration des édentements partiels ou totaux.(1)

L'augmentation du nombre d'implants mis en fonction entraîne donc une meilleure connaissance des techniques à mettre en œuvre pour optimiser la réussite du traitement implantaire. Avec un taux de survie à 10 ans de 92,8 à 97,1%, ils constituent une option de traitement plus que valable pour la réhabilitation dentaire du patient partiellement ou totalement édenté. (2)

Malgré cela, les implants restent sujets à des complications biologiques et mécaniques, plus ou moins tardives. Parmi les complications biologiques les plus courantes on retrouve la péri-implantite.

Elle a été citée pour la première fois par Mombelli dans les années 80, étant décrite comme une lésion inflammatoire affectant les tissus mous et durs péri-implantaires, provoquant une perte osseuse et l'apparition d'une poche péri-implantaire.(3) La détection et la prise en charge tardive de la péri-implantite entraînent un risque d'extension sur toute la longueur de l'implant avec comme conséquence une perte de stabilité de l'implant, voire de l'implant lui-même. (4)

Dans une revue de la littérature effectuée en 2008, Berglundh et Zitzmann ont montré que la péri-implantite toucherait 28 à 56% des sujets et 12 à 40% des sites implantaires.

Il est donc important pour le chirurgien-dentiste d'appréhender la prévention, le diagnostic et le traitement de ces complications péri-implantaires dans sa pratique quotidienne. (5)

Plusieurs options thérapeutiques sont utilisées pour traiter la péri-implantite, en fonction de son avancée et de la morphologie de la lyse osseuse. Mais, pour le moment, aucune ne fait l'objet d'un consensus auprès de la communauté scientifique.

L'implantoplastie, se rapprochant de ce qui est réalisé pour le traitement des parodontites, pourrait être une option thérapeutique intéressante.

L'objectif de ce travail est de réaliser une revue systématique de la littérature afin d'évaluer l'efficacité de l'implantoplastie sur les paramètres pris en compte dans le diagnostic de la péri-implantite.

Ainsi, dans une première partie nous aborderons les généralités concernant l'implant et la péri-implantite. Au travers d'une revue systématique de la littérature nous évaluerons les paramètres cliniques et radiographiques des études traitant de l'implantoplastie, afin de juger l'efficacité de cette thérapeutique. Nous conclurons sur la place qui doit lui être accordée dans le traitement des péri-implantites.

# 1 Généralités

## 1.1 Implant

L'implant est une racine prothétique en titane ou zircone dans certain cas. Il servira de point d'ancrage pour un pilier implantaire permettant à la future prothèse dentaire d'être vissée ou scellée.

Le corps de l'implant pourra avoir différentes formes : conique, cylindrique ou cylindro-conique. Sa surface est composée de spires qui permettent de le « visser » dans l'os alvéolaire, ce qui permettra sa stabilisation et son ostéo-intégration.

L'ostéo-intégration est définie comme la jonction anatomique et fonctionnelle directe entre l'os vivant remanié et la surface de l'implant mis en charge. Il s'agit d'une sorte d'ankylose de l'implant dans le tissu osseux (6).

La forme et l'état de surface implantaire ont une influence sur l'ostéo-intégration.

### 1.1.1 Structure implantaire

L'implant peut être divisé en trois parties : le col, le corps et l'apex

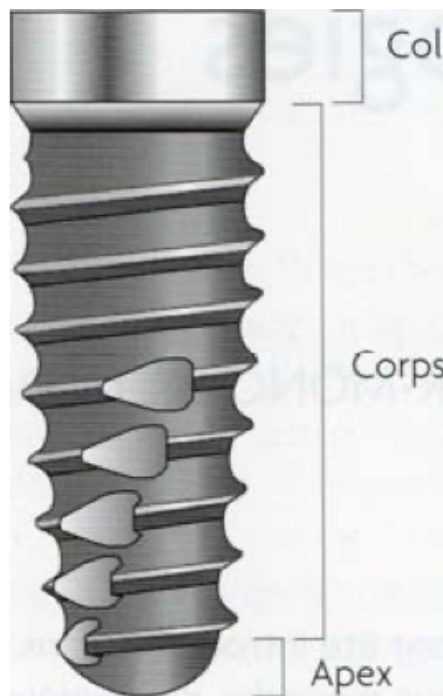


Figure 1 : Description de la structure implantaire (7)

- Corps de l'implant : c'est la partie la plus étendue de l'implant, située entre le col et l'apex. Il est de forme cylindrique, conique ou à gradins. Sa surface extérieure est composée de spires dont le rôle est d'assurer la stabilité primaire de l'implant.



Figure 2 : Différentes formes d'implants : cylindrique, à gradins et conique (7)

- Col de l'implant : c'est la partie la plus coronaire de l'implant. Il réalise la connexion avec le pilier. Si l'émergence du col implantaire se fait au niveau de la crête, on parle de « bone level ». En revanche, si son émergence est au niveau gingival on parlera de « tissue level ».
- Apex de l'implant : c'est la partie terminale de l'implant, elle prolonge et termine le corps. Elle peut être passive ou active dans le cas d'implant auto-taroudant.

### 1.1.2 État de surface implantaire

L'état de surface joue un rôle essentiel dans l'ostéo-intégration. C'est pourquoi, au cours des années différents états de surface implantaire ont été élaborés, afin d'obtenir la meilleure ostéo-intégration possible.

Les surfaces usinées correspondent aux premiers implants élaborés. L'aspect est relativement lisse avec des microrugosités.

L'émergence des implants à surface rugueuse vise à améliorer la qualité de l'ostéo-intégration. En augmentant l'étendue de l'interface os-implant surface implantaire, l'ancrage osseux devient plus stable.

Deux techniques se distinguent : l'ajout de substance sur le titane usiné soit le traitement par addition, ou l'altération de la surface c'est-à-dire le traitement par soustraction.

- Surfaces modifiées par addition : La technique consiste en un dépôt par projection de plasma, de titane ou d'hydroxyapatite. Ce dépôt augmente la rugosité implantaire.

- Surfaces modifiées par soustraction : Cette technique peut être réalisée par sablage, mordançage acide, oxydation anodique.
  - Sablage : La surface implantaire est bombardée de particules dures (oxyde de titane, oxyde d'alumine ou encore phosphate tricalcique) créant, lors de leur impact, des rugosités.
  - Mordançage : L'implant est immergé dans une solution acide (HCl, H<sub>2</sub>SO<sub>4</sub>, HF ou HNO<sub>3</sub>). Cet acide au contact de l'implant va créer des microporosités.
  - Oxydation anodique : L'implant est plongé dans un bain électrolytique où il joue le rôle d'une cathode ce qui entraîne la formation d'une couche d'oxyde de titane à sa surface.

Les implants à rugosité moyenne sont privilégiés car ils ont plusieurs effets bénéfiques : ils stimulent la différenciation, la croissance et l'attachement des cellules ostéoblastiques et permettent d'augmenter la minéralisation (8). L'ostéo-intégration optimale est obtenue avec des implants à rugosité modérée de 1µm à 2µm (9).

## 1.2 Structure des tissus péri-implantaires

La muqueuse péri-implantaire résulte de la cicatrisation des tissus mous autour de la partie transgingivale de l'implant, suite au traumatisme occasionné par l'insertion de l'implant. Elle est « scellée » et non pas attachée. Elle protège le tissu osseux et prévient la pénétration de micro-organismes.

Cliniquement l'aspect est identique à celui de la gencive, mais sa hauteur est réduite. En revanche, elle possède une épaisseur tissulaire plus importante.

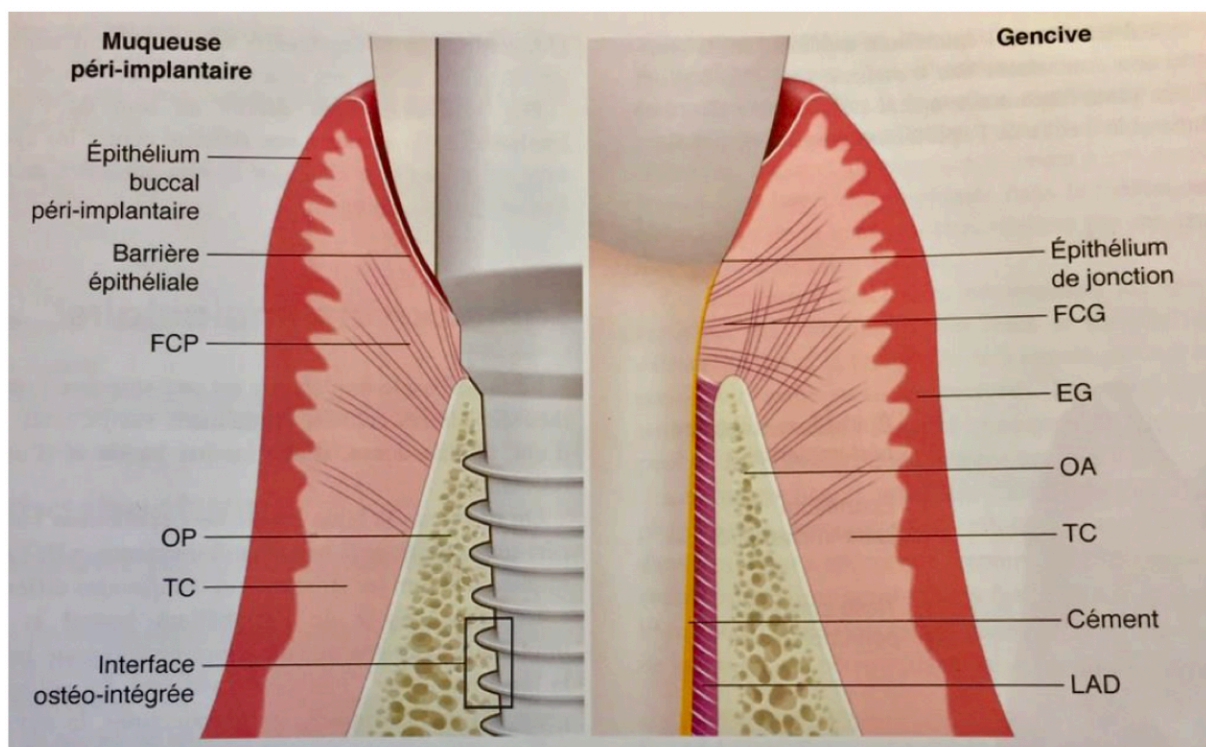


Figure 3 : Schéma comparatif des tissus parodontaux et péri-implantaires sains (10)

Histologiquement on peut différencier la muqueuse péri-implantaire de la gencive par :

- Une absence de cément
- Une absence de ligament alvéolo-dentaire
- Un système d'attache différent
- Un ratio de collagène/fibroblastes différent : riche en fibres de collagène et pauvre en fibroblastes

La muqueuse péri-implantaire est donc composée :

- D'une barrière épithéliale d'environ 2mm de hauteur elle-même composée de :
  - L'épithélium buccal péri-implantaire qui a un rôle de protection mécanique de l'implant.
  - L'épithélium sulculaire péri-implantaire qui, grâce à la richesse en grains de kérato-hyaline et les desmosomes, assure la jonction interkératinocytaire et le maintien de l'étanchéité tissulaire.
  - L'épithélium juxta-implantaire qui, via les lysosomes, assure une défense contre les agents pathogènes grâce à un mécanisme identique à l'épithélium de jonction gingival.
- D'un tissu conjonctif péri-implantaire relié à l'épithélium via une lame basale qui a une structure comparable à celle de la gencive.

Le succès esthétique et la pérennité de la réhabilitation reposent essentiellement sur la stabilité de l'espace biologique péri-implantaire (11).

La stabilité de la muqueuse péri-implantaire est liée à l'équilibre entre l'épithélium péri-implantaire et le biofilm oral (12).

La présence d'une muqueuse péri-implantaire kératinisée est nécessaire à l'obtention d'une intégration esthétique et fonctionnelle. L'absence de tissu kératinisé autour des implants est associée à une accumulation plus importante de plaque bactérienne, une inflammation tissulaire, une récession de muqueuse et une augmentation de la profondeur de sondage (13).

La barrière épithéliale mature et stable est observée au bout de 8 à 9 semaines de cicatrisation (14) (15).

### 1.3 Atteinte des tissus péri-implantaires

#### 1.3.1 Définitions

##### 1.3.1.1 Mucosite

La mucosite péri-implantaire est une lésion inflammatoire des tissus mous entourant l'implant en l'absence de lyse osseuse. Cette lésion ne s'étend pas dans la zone de tissu conjonctif supracrestal.

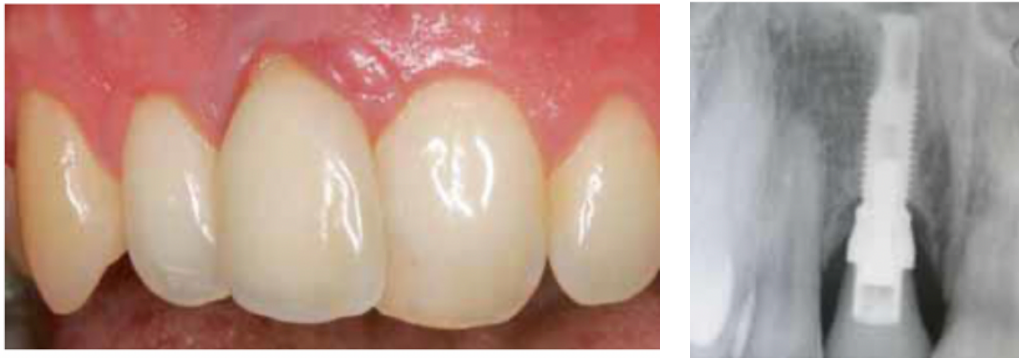

Figure 4 : Observation clinique et radiographique d'une mucosite (16)

Cliniquement la mucosite est caractérisée par la présence de plaque, une inflammation tissulaire et un saignement au sondage (17).

Les lésions liées à la mucosite sont réversibles avec la mise en place de techniques de contrôle de plaque efficaces. On considère que la mucosite péri-implantaire précède la péri-implantite.

##### 1.3.1.2 Péri-implantite

La péri-implantite est une pathologie induite par la plaque survenant au niveau des tissus entourant les implants. Elle est caractérisée par une inflammation de la muqueuse péri-implantaire et par une perte progressive du support osseux (18).

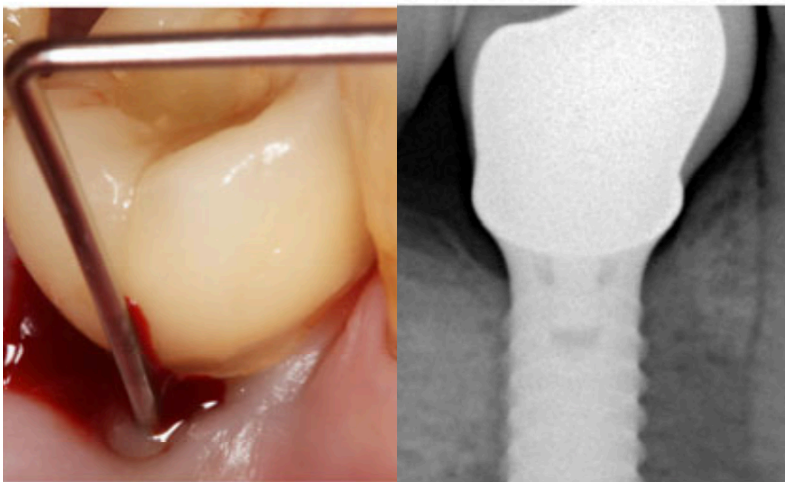


Figure 5 : Observation clinique et radiographique d'une péri-implantite (19)



Cette lyse osseuse peut se faire, sans aucun signe de mobilité implantaire, jusqu'à la perte totale de l'os péri-implantaire (20).

### 1.3.2 Étiologies

En 1998, Mombelli et Lang ont montré cinq points en faveur de l'origine bactérienne des péri-implantites : (21)

- Le dépôt de plaque peut induire une mucosite péri-implantaire.
- Il existe des différences qualitatives et quantitatives entre la flore péri-implantaire saine et celle présente lors d'une péri-implantite.
- L'induction d'une rétention de plaque autour des implants, sur l'animal, entraîne une modification de la flore bactérienne et l'apparition de péri-implantite.
- La thérapie antimicrobienne améliore l'état de la péri-implantite.
- L'hygiène bucco-dentaire a un impact sur le succès implantaire à long terme.

La plaque péri-implantaire est organisée en biofilm qui se développe suite à la formation d'une couche de glycoprotéines salivaires, lipides et de glycopolysaccharides à la surface de l'implant.

En 2008, Shibli et al., ont comparé le biofilm entourant l'implant sain et l'implant touché par la péri-implantite, au niveau supra et sous-gingival. Il a été relevé une présence importante de *Porphyromonas gingivalis*, *Treponema denticola* et *Tannerella forsythia* sur les implants atteints de péri-implantite. Les bactéries du complexe rouge étaient présentes en plus grand nombre (22).

Une revue de la littérature d'Ata-Ali et al. a mis en évidence la présence importante, dans le cas de maladies péri-implantaires, des bactéries suivantes : *Aggregatibacter Actinomycetemcomitans*, *Prevotella intermedia*, *Prevotella nigrescens*, *Porphyromonas gingivalis*, *Treponema denticola* et *Tannerella forsythia* et *Fusobacterium*.

La flore des sillons sains est essentiellement composée de bactéries Gram +, plutôt aérobies. L'apparition de phénomènes inflammatoires correspond à une dérive anaérobie de la flore dans laquelle les bactéries Gram - deviennent plus nombreuses (23).

Des infiltrats de cellules inflammatoires (polynucléaires neutrophiles, macrophages, lymphocytes et plasmocytes) ont été décrits dans le tissu conjonctif des lésions péri-implantaires.

### 1.3.3 Facteurs de risques

Les données les plus récentes sont tirées de revues de la littérature de haute preuve scientifique : le rapport de consensus de Chicago de 2017, la revue de Dreyer en 2018 et le groupe de travail de la Fédération Dentaire Internationale (FDI) en 2019 (24)(25)(26).

- Antécédent de maladie parodontale

Les études ont montré une relation entre le développement de péri-implantite et un antécédent de maladie parodontale. Concernant les implants, Karoussis a conclu à une incidence de péri-implantite de 28,6% pour les patients présentant des antécédents de maladie parodontale contre 5,8% pour les patients sans antécédents (27).

Cette étude va dans le même sens que celle de Simonis en 2010 qui a montré un taux de péri-implantite de 38% chez les patients avec antécédents et 10,5% pour ceux sans (28).

Le groupe de travail de la FDI, se basant sur une étude de Sgolastra et al., a lui montré un risque statistiquement plus élevé de développer une péri-implantite de 2,17 chez les patients ayant un antécédent de maladie parodontale. (29)

- Tabac

Les résultats des études étudiant le tabac comme facteur de risque de la péri-implantite sont controversés. D'un côté, on retrouve la méta-analyse de Dreyer, basée sur 8 études, qui a conclu sur un odds ratio de 1,7 concernant la relation entre le tabac et la péri-implantite (25).

Tandis que le consensus de Chicago, dans lequel sont analysées 17 études sur la relation entre le tabac et la péri-implantite, a conclu que les facteurs confondants ne permettaient pas de classer le tabac comme facteur de risques dans le développement de la péri-implantite (24).

- Contrôle de plaque et hygiène bucco-dentaire

On retrouve 3 revues de la littérature qui concluent que l'absence de maintenance ainsi qu'un mauvais contrôle de plaque sont des facteurs de risques pour la péri-implantite. Les patients qui ont un suivi dentaire annuel présentent 18% de péri-implantite contre 44% pour ceux qui n'en ont pas. (30)

L'importance du contrôle de plaque est montrée dans une étude concluant que les sites implantaire accessibles aux mesures d'hygiène orale sont moins sujets aux péri-implantites (31).

Les implants présentent une sensibilité à la plaque bactérienne, il est donc primordial d'effectuer une motivation à l'hygiène dès la planification du traitement implantaire.

Le patient doit avoir conscience qu'une bonne hygiène bucco-dentaire est capitale pour le maintien d'un environnement péri-implantaire sain.

- Diabète

Environ 8,5 % de la population adulte mondiale est touchée par le diabète (32). Là encore, les conclusions divergent : la FDI a relevé un risque 2,7 fois plus élevé de développer une péri-implantite pour un patient diabétique de type II non équilibré. Dans son étude, Dreyer, a conclu qu'un patient diabétique a deux fois plus de risque de développer une péri-implantite.

En revanche, la conférence de consensus de Chicago a conclu que les données contradictoires des études ne permettaient pas, à ce jour, de déterminer si le diabète était un facteur de risque de la péri-implantite (24)(25)(26).

- Gencive kératinisée

Une revue systématique de 2013 a montré qu'une gencive kératinisée < 2mm entraînait une accumulation de plaque ainsi qu'une inflammation des tissus mous plus importante que pour une gencive kératinisée > 2mm (33).

Une méta-analyse de la même année a conclu qu'un manque de gencive kératinisée est associé à une plus grande accumulation de plaque, une inflammation des tissus mous et une perte d'attache (13).

De plus, des études suggèrent que l'absence ou une largeur réduite de gencive kératinisée peut affecter les mesures d'hygiène bucco-dentaire. En effet, il en découle un inconfort lors du brossage. Cependant, il demeure peu de preuves que ce facteur constitue un facteur de risque de développement de péri-implantite.

- Excès de ciment

Des études comparatives n'ont pas montré de risque supérieur de péri-implantite sur les restaurations scellées par rapport aux vissées (34)(35).

Cependant, une revue systématique montre que la surface rugueuse induite par des restes de ciment peut faciliter la rétention et la formation de biofilms (36).

L'excès de ciment est donc un potentiel facteur de risque de la péri-implantite.

- Rugosité de la surface implantaire

Dans une revue de littérature de 2002, Quirynen et al. ont montré qu'un état de surface rugueux augmente la surface totale d'adhésion bactérienne d'un facteur 3 (37).

Ces résultats sont corroborés par la revue de littérature datant de 2018, de Jordana et al., qui ont retrouvé les résultats suivants :

- Surface faiblement rugueuse (0,5 à 1µm) : Taux moyen de péri-implantite de 0,57%
- Surface modérément rugueuse (1 à 2 µm) : Taux moyen péri-implantite de 3,43%
- Surface rugueuse (>2µm) : Taux moyen de péri-implantite de 12,86%

Les différences étaient statistiquement significatives, permettant de conclure que plus la rugosité est importante plus le taux de péri-implantite est élevé (38).

Nous retiendrons qu'une surface rugueuse entraîne une augmentation du dépôt de plaque et rend son nettoyage plus difficile. Le taux de péri-implantite augmente donc avec la rugosité de surface.

#### 1.3.4 Prévalence

Dans une revue de la littérature datant de 2008, Zitzmann et Berglundh ont conclu qu'après 10 ans de mise en fonction de l'implant, la péri-implantite est diagnostiquée pour 28 à 56% des sujets et 12 à 40% des sites implantaire (5).

En 2012, une méta-analyse Mombelli rapporte que la prévalence de la péri-implantite dans une période de 5 à 10 ans suivant la pose serait de l'ordre de 10% des implants et 20% des patients (39). Ces valeurs vont dans le même sens que la méta-analyse de Lee et al. publiée en 2017, analysant 47 études publiées entre 2005 et 2016, ayant conclu à une prévalence moyenne de 9,25% d'implants atteints de péri-implantite, touchant 19,83% des patients (40).

L'hétérogénéité des critères diagnostics utilisés rend complexe la comparaison entre les études, mais la plupart s'accordent sur des valeurs similaires.

À noter qu'ont été relevés dans les études des biais de sélection importants.

En effet, la plupart des études analysées sont réalisées sur des patients avec un suivi dentaire régulier, et les patients présentant certains facteurs de risques ne sont pas inclus dans ces études. On peut donc penser que les prévalences de péri-implantite retrouvées sont sous-estimées par rapport à la réalité.

La méta-analyse de Dreyer en 2018, portant sur des patients n'ayant pas une maintenance parodontale régulière, corrobore cette hypothèse en montrant un pourcentage de péri-implantite deux fois plus élevé (25).

### 1.3.5 Critères diagnostics

Beaucoup de définitions de la péri-implantite ont été proposées, nous retiendrons celle du workshop mondial organisé en 2017 par l'*American Academy of Periodontology* et l'*European Federation of Periodontology* (26)(41).

Le diagnostic de la péri-implantite repose sur l'examen clinique et radiographique :

- Présence de saignements et/ou de suppuration lors du sondage.
- Profondeur de sondage accrue par rapport aux examens précédents.
- Présence d'une perte osseuse radiographique au-delà des modifications du niveau de l'os crestal, résultant du remodelage osseux initial.

En l'absence de données d'examen antérieur, le diagnostic de péri-implantite peut être basé sur la combinaison de :

- Présence de saignement et/ou de suppuration lors du sondage.
- Profondeurs de sondage de  $\geq 6$  mm.
- Niveaux osseux à  $\geq 3$  mm par rapport au niveau le plus coronaire de la partie intra-osseuse de l'implant.

#### 1.3.5.1 Critères cliniques

Le sondage parodontal réalisé à l'aide d'une sonde graduée fine par une légère pression (0,25N) est considéré comme un outil fiable pour diagnostiquer et surveiller la présence de péri-implantite (42).

Il permettra cliniquement d'objectiver l'inflammation péri-implantaire et la perte d'attache.

- Saignement au sondage

La présence d'un saignement au sondage est un paramètre important pour le diagnostic de péri-implantite.

Une étude clinique de Luterbacher et al. a montré que la valeur prédictive positive d'apparition de péri-implantite avec un saignement au sondage sur 2 ans était de 100% (43). C'est une valeur prédictive de la présence de péri-implantite qui seul, il ne suffit pas à poser le diagnostic.

- Suppuration

La présence de suppuration est le résultat d'une infection et d'une lésion inflammatoire, mais ne constitue pas seule un paramètre de diagnostic (44).

- Profondeur de sondage

La perte d'attache se traduit cliniquement par une poche péri-implantaire. La mesure de la profondeur de sondage devra être comparée aux examens précédents. Il faut noter que le sondage péri-implantaire par l'absence de fibre de collagène orientées horizontalement, est plus important d'environ 1mm que le sondage sur une dent naturelle. (45)

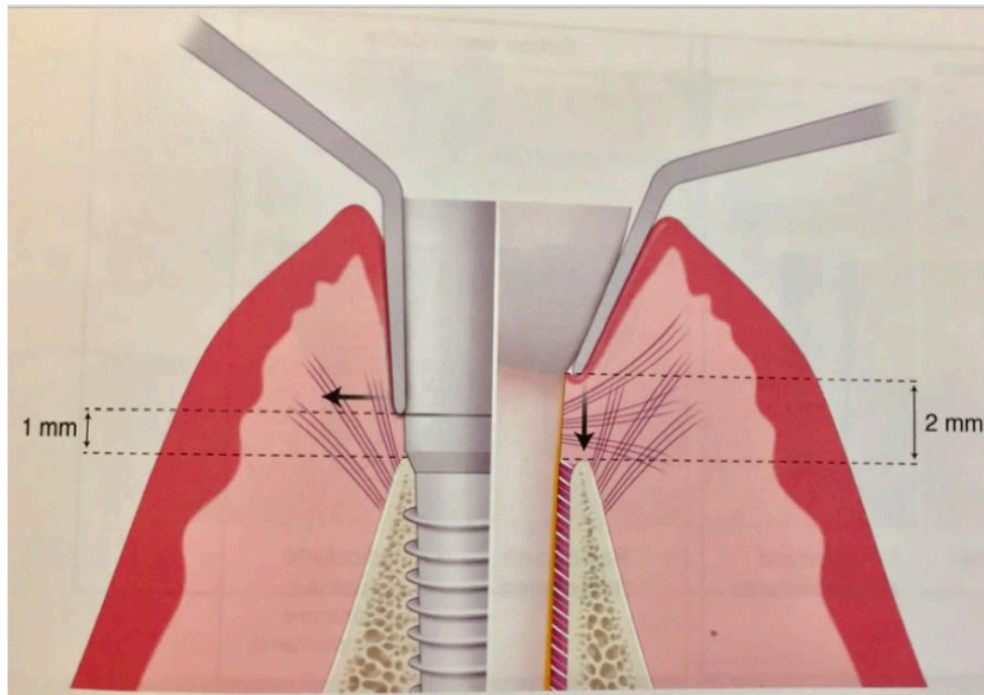


Figure 6 : Différences entre le sondage parodontal et le sondage péri-implantaire (45)

### 1.3.5.2 Critères radiographiques

L'examen radiographique est indispensable pour confirmer le diagnostic de péri-implantite lorsque les signes cliniques sont présents (46).

L'examen radiographique de référence est le cliché rétro-alvéolaire avec une incidence orthogonale. Il doit être réalisé après la pose implantaire et lors du suivi annuel. C'est lui qui permettra d'établir une comparaison afin d'estimer la perte osseuse péri-implantaire.

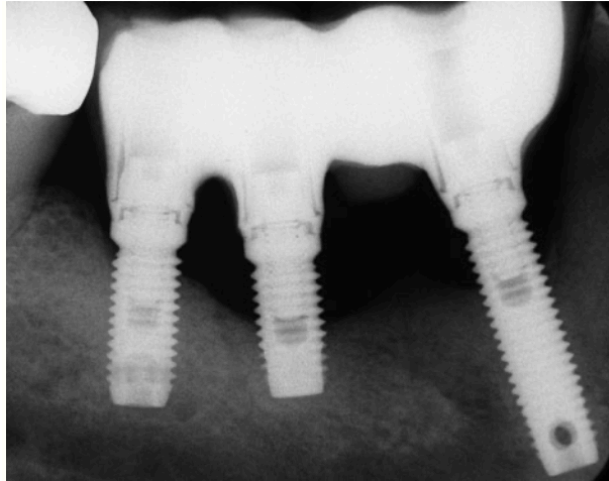


Figure 7 : Cliché rétro-alvéolaire montrant la lyse osseuse péri-implantaire (47)

Il faudra bien entendu tenir compte de la perte osseuse physiologique qui pourra être de 1,5mm la première année suivant l'insertion de la prothèse et de 0,2mm les années suivantes (48).

### 1.3.6 Traitement

L'objectif du traitement de la péri-implantite est d'arrêter le saignement et la progression de la lyse osseuse.

#### 1.3.6.1 Traitement non chirurgical

Le traitement non chirurgical correspond à la phase initiale du traitement.

L'objectif est de réduire l'inflammation, contrôler l'hygiène du patient et d'observer la réponse des tissus au traitement (16).

Cela commence par la mise en place d'une bonne hygiène orale notamment par un enseignement des méthodes correctes de brossage.

Afin de désorganiser le biofilm microbien sous-gingival, un débridement mécanique est réalisé. Le débridement correspond à un nettoyage entre l'implant et la gencive. Il sera réalisé à l'aide d'instruments n'altérant pas l'état de surface des implants : curettes (titane ou carbone), inserts ultra-sonores, aéropolisseurs ou brosses en titane (18).

Ce débridement permet de réduire la quantité de plaque sous-gingivale ainsi que le saignement au sondage. Des études ont montré que le débridement mécanique seul ne suffit pas à éradiquer efficacement les agents pathogènes en raison des caractéristiques de surface et la topographie implantaire (49).

Une étape de décontamination pourra compléter cette phase initiale.

Cette décontamination pourra être chimique (solution saline, acide citrique, peroxyde d'hydrogène à 3%, solutions d'iode à 24 %, CHX 0,2 %, EDTA, tétracycline) ou pourra se faire à l'aide de lasers. L'irradiation laser élimine les tissus mous inflammatoires situés autour de la

poche péri-implantaire et élimine les contaminants de la surface de l'implant sans endommager ni altérer la topographie de la surface en titane.

### 1.3.6.2 Traitement chirurgical

Les études s'accordent à dire que les traitements chimiques et mécaniques utilisés seuls ne sont pas suffisants, et devront systématiquement être complétés d'une thérapeutique chirurgicale (18,50).

La difficulté aujourd'hui réside dans le fait qu'aucun protocole ne fait l'unanimité et qu'aucune technique de traitement de la péri-implantite ne semble vraiment supérieure à une autre.

Après la thérapeutique initiale, des poches persistantes et trop profondes nécessitent un traitement d'accès chirurgical. Ce dernier offrira une bonne visibilité de la zone à traiter et permettra d'éliminer le tissu de granulation et d'accéder à la surface implantaire. Les techniques chirurgicales sont divisées en deux catégories : chirurgie résectrice ou chirurgie régénératrice. C'est la morphologie du défaut qui définit la technique à employer. La technique régénératrice sera employée pour les défauts à 3 ou 4 murs.

Chirurgie résectrice : Elle correspond à l'exérèse chirurgicale des poches persistantes. Elle est indiquée pour le traitement des défauts osseux horizontaux modérés à sévères. L'intervention consiste à élever un lambeau muco-périosté, éliminer le tissu de granulation, réaliser une ostéoplastie, décontaminer les spires et suturer le lambeau apicalement.

La chirurgie résectrice ne permet pas la régénération osseuse du site.

Régénération Osseuse Guidée : Elle est recommandée au niveau des lésions infra-osseuses, circonférentielles, caractéristiques de la péri-implantite.

Elle dépendra de :

- La morphologie du défaut :
  - 4 murs osseux : chirurgie réparatrice avec os autogène ou un substitut osseux sans recours à une membrane
  - 3 murs osseux ou une déhiscence vestibulaire nécessitent, quant à eux l'utilisation d'une membrane pour contenir le produit de substitution ou l'os autogène.
- La hauteur de muqueuse kératinisée : si elle est insuffisante, des greffes épithélio-conjonctives doivent être réalisées avant même d'envisager une réparation osseuse



### 1.3.7 Implantoplastie

Dans une étude parue en 2019, Monje et al. ont analysé les différents défauts osseux présents lors de péri-implantite (51).

Ces défauts ont été classés de la manière suivante :

- Classe I : Défaut infra-osseux
  - Classe Ia : Déhiscence buccale
  - Classe Ib : défaut de 2 ou 3 murs
  - Classe Ic : Défaut circonférentiel
- Classe II : Défaut supracrestal/horizontal
- Classe III : Défaut combiné
  - Classe IIIa : Déhiscence buccale + perte osseuse horizontale
  - Classe IIIb : défaut de 2-3 murs + perte osseuse horizontale
  - Classe IIIc : Défaut circonférentiel + perte osseuse horizontale

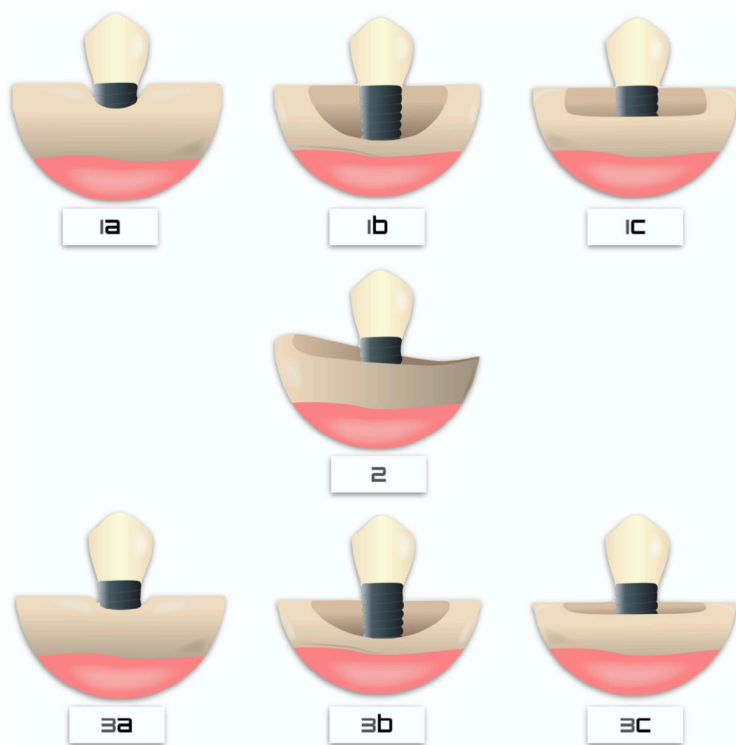


Figure 8 : Schéma des différentes morphologies des défauts osseux dans la péri-implantite (51)

Le défaut le plus représentatif est le Ib retrouvé dans 55% des cas.

La Figure 10, représentant les différents types de défauts osseux dans la péri-implantite, nous montre bien la présence de spires à nu dans la plupart des défauts.

Ces spires, présentes sur la surface implantaire, souvent rugueuses, sont à l'origine de rétention microbienne.

L'implantoplastie est un traitement mécanique de surface consistant en une suppression des spires apparentes de l'implant, combinée à un lissage de sa surface à l'aide d'instruments rotatifs. L'objectif est de diminuer le potentiel d'adhérence du biofilm bactérien. (52)

En conséquence, certains auteurs, comme Rimondini en 2000, ont proposé de réduire la rugosité implantaire des spires non ostéo-intégrées. In vitro, toutes les séquences utilisées ont permis de réduire significativement la rugosité de la surface implantaire (53).

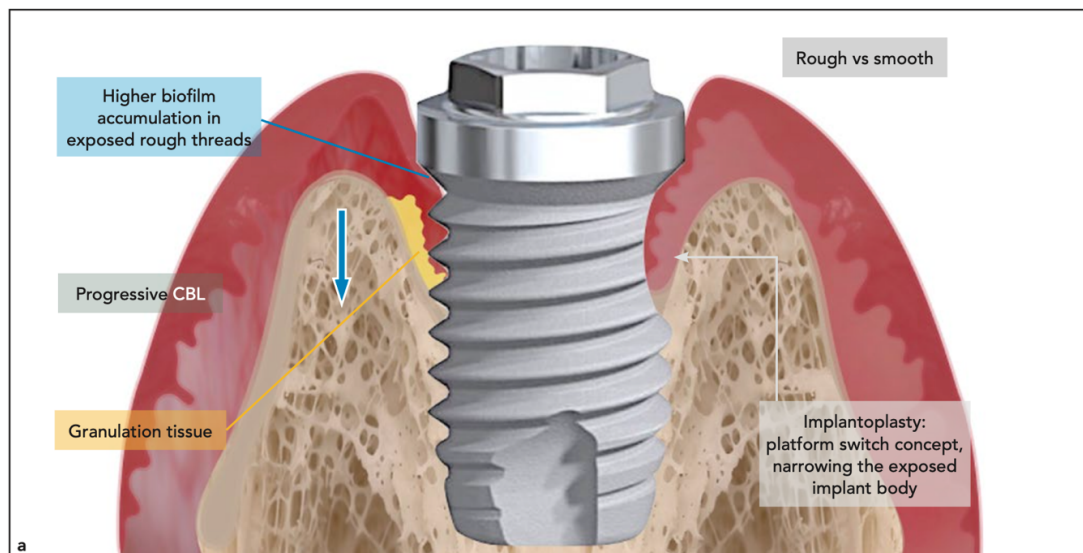


Figure 9 : Schéma montrant l'objectif de l'implantoplastie dans le traitement de la péri-implantite (54)

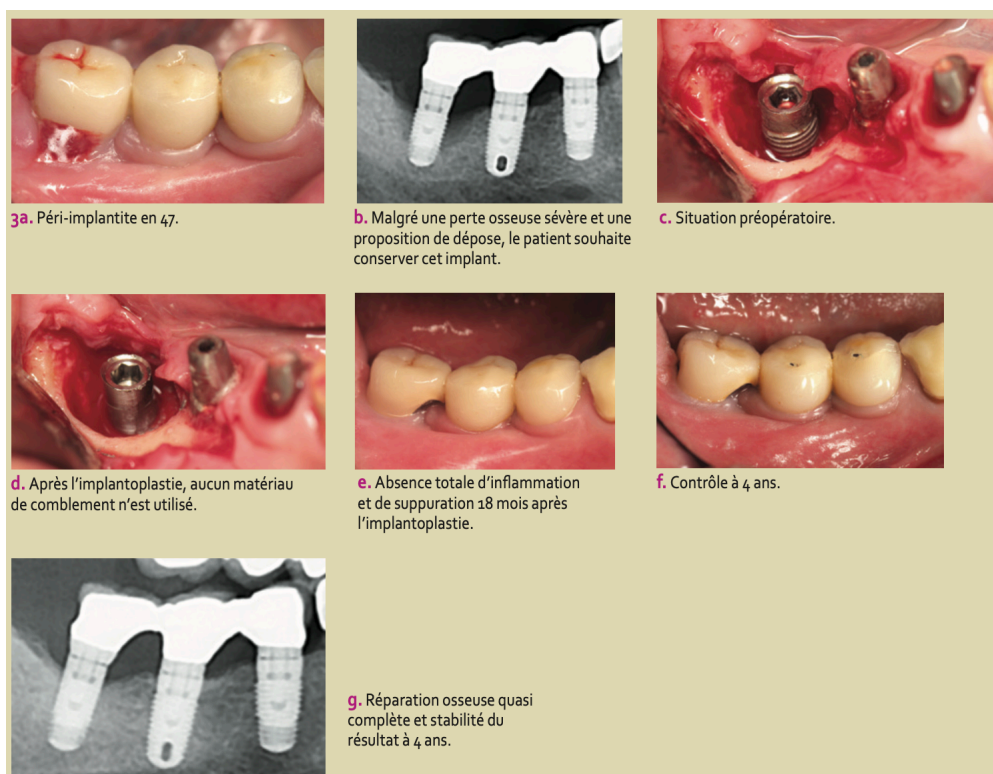


Figure 10 : Cas clinique du traitement d'une péri-implantite par implantoplastie (55)

Ce traitement, l'implantoplastie, est effectué à l'aide de fraises de granulométrie décroissante puis de meules siliconées (56).

C'est pourquoi l'implantoplastie pourrait être utilisée en complément des thérapeutiques résectrices mais aussi être intégrée dans le protocole des thérapeutiques régénératrices.

Nous avons relevé 3 procédures :

La séquence proposée par Schwartz est réalisée avec un contre angle bague rouge, une rotation de 60 à 120 000 tours/minute, sous irrigation abondante à l'eau saline stérile : (57)

- Fraisage grâce à une fraise diamantée olive, bague rouge, grain 46 $\mu$ m
- Polissage grâce à une fraise diamantée olive, bague jaune, grain 25 $\mu$ m
- Lissage grâce à une pierre d'Arkansas



Figure 11 : Séquence de fraises utilisées pour l'implantoplastie(57)

Cette technique est semblable à celle proposée par Romeo et al., avec une vitesse de rotation inférieure, 15 000 tours/minute (56) :

- Fraise olive diamantée 30 $\mu$ m
- Fraise olive diamantée 15 $\mu$ m
- Pierre d'Arkansas puis polissoir silicone

Bianchini propose une autre séquence (54) :

- Lissage des spires de l'implant en réalisant une zone de platform-switch dans la partie la plus apicale du corps de l'implant en utilisant une fraise diamantée (granulométrie 106  $\mu$ m) à 200 000 tours/minute.
- Polissage des surfaces rugueuses avec des fraises flammes diamantées fines et extra-fines (granulométrie de 46 $\mu$ m et 25  $\mu$ m) à 40 000 tours/minute.
- Les irrégularités de surface sont éliminées à la pierre d'Arkansas à 20 000 tours/minute et un mini-polissoir en silicone est utilisé jusqu'à ce que les zones paraissent lisses à l'œil nu.

## 2 Matériel et méthodes

### 2.1 Stratégie de recherche

Nous avons entrepris d'effectuer une revue de la littérature en nous appuyant sur trois bases de données scientifiques : Pubmed, ScienceDirect et ResearchGate.

Les combinaisons de mots-clés « keywords » et « MeSH Terms » équivalents ont été utilisées :  
« Implantoplasty »  
« Peri-implantitis »

La recherche suivante a été effectuée sur les bases de données Pubmed, ScienceDirect et ResearchGate à partir des mots clés cités précédemment.

L'algorithme de recherche sur Pubmed est le suivant :

Search : **(implantoplasty) AND (peri-implantitis)**

"implantoplasty"[All Fields] AND (((("peri-implantitis"[MeSH Terms] OR "peri implantitis"[All Fields]) OR ("peri"[All Fields] AND "implantitis"[All Fields])) OR "peri implantitis"[All Fields])

Ce qui nous a donné en termes de résultats :

- 49 sur Pubmed
- 68 sur ResearchGate
- 22 sur ScienceDirect

### 2.2 Critères d'inclusion/exclusion

Les critères d'inclusion sont :

- Objectif en rapport avec notre revue.
- Les études comparatives randomisées.
- Les études comparatives non randomisées.
- Les revues systématiques de littérature et méta-analyses.
- Les études rétrospectives.
- Définition de la péri-implantite.

Les critères d'exclusion sont :

- Les études in vitro et sur l'animal, car nous souhaitons étudier des paramètres cliniques.
- Les articles rédigés dans une autre langue que l'anglais.
- Les études ayant un suivi inférieur à 6 mois.
- Les études traitant moins de 10 implants.
- Les articles publiés avant 2005, jugés obsolètes.

### 2.3 Sélection des articles

Le premier résultat nous donnait 139 articles répartis sur les 3 bases de données. Nous avons entrepris une première sélection basée sur les titres des articles, afin d'éliminer ceux ne correspondant pas à notre recherche. Cette sélection nous a permis d'extraire 46 articles. Puis les doublons ont été éliminés, ce qui nous amène à 25 articles toutes bases confondues.

À la lecture des résumés, suivant les critères d'éligibilité, 12 articles ont été éliminés :

- Une étude non publiée.
- 2 qui étaient seulement des résumés.
- 2 études incluant moins de 10 implants.
- 1 en portugais.
- 6 dont l'objectif n'est pas en rapport avec notre revue.

Après lecture complète deux autres articles ont été éliminés. Le premier est l'étude de Pommer et al., car aucun paramètre clinique n'a été étudié, seul le taux de survie a été évalué (87% à 9 ans pour l'implantoplastie(58) . La revue systématique de Mombelli et al. a été exclue car les critères d'inclusion et d'exclusion n'étaient pas en accord avec les nôtres(59).

Il nous reste donc :

- Essais cliniques randomisés : 4
- Revues systématiques : 4
- Rétrospectives : 3

### 2.4 Résultats de la recherche

Sur les 139 articles trouvés par le biais de recherches électroniques, nous avons retenu 11 études.

Sur ces 11 études, nous avons :

- 3 études rétrospectives (58,59,60).
- 4 essais cliniques randomisés (56,63–65).
- 4 revues systématiques de la littérature (66–69) dont une méta-analyse.

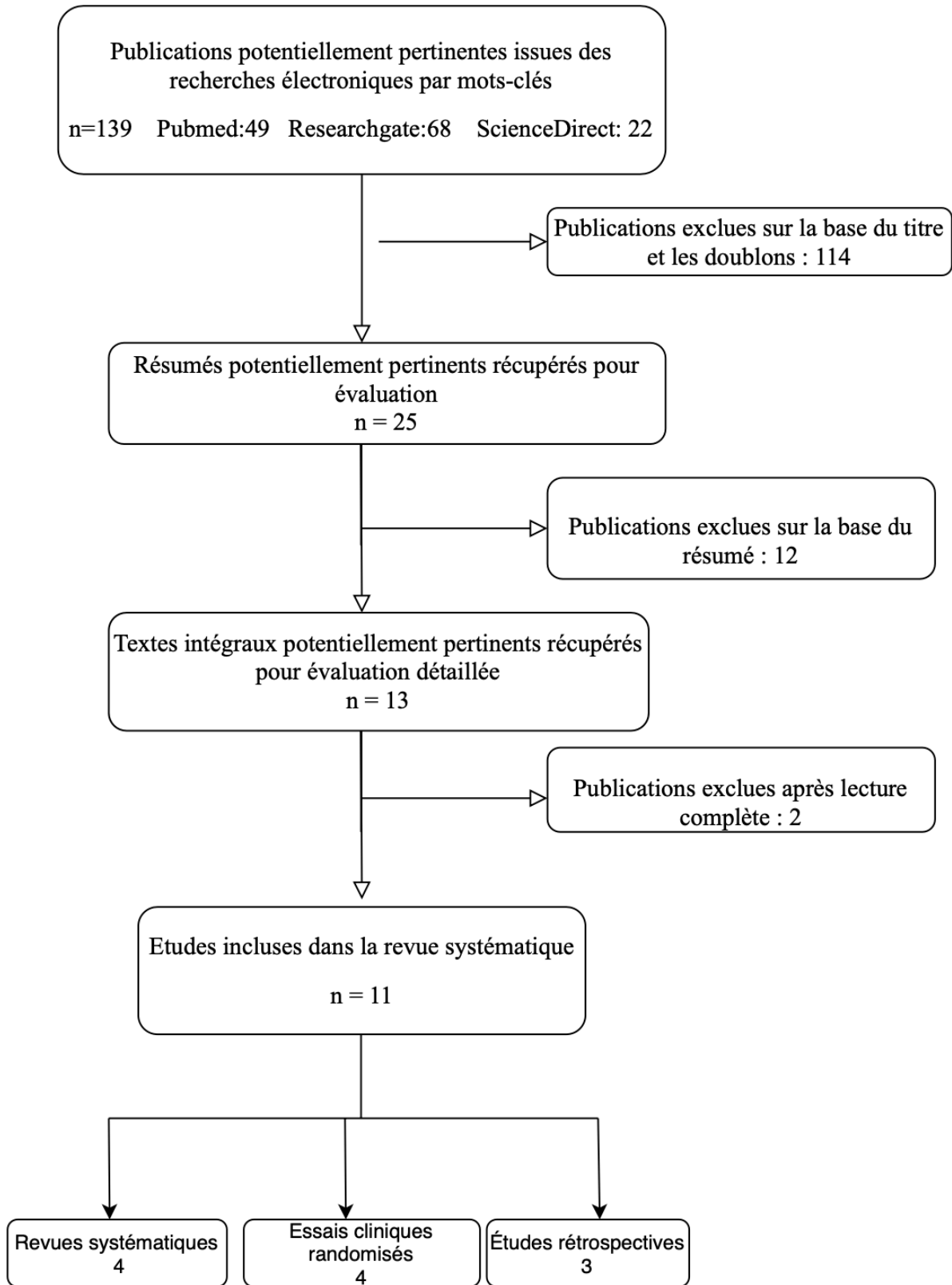


Figure 12 : Flowchart de la recherche.

## 3 Résultats

### 3.1 Population étudiée

Les caractéristiques des différentes études incluses ont été résumées dans les annexes 1 et 2.

À travers les sept études cliniques sélectionnées, nous avons un total de 133 implants traités par implantoplastie avec un suivi compris entre 6 mois et 6 ans.

Parmi les études, certaines ont relevé la durée de mise en fonction de l'implant. Nous avons remarqué que la durée moyenne de mise en fonction de l'implant était supérieure à 7 ans. La moyenne la plus basse est retrouvée dans l'étude de Lasserre et al. avec  $7.4 \pm 3.8$  ans, puis  $7.88 \pm 4.11$  ans dans l'étude de Bianchini et al., et enfin  $9,2 \pm 3,2$  ans pour l'étude de Matarasso et al. (60,62,63).

Cinq études nous donnent l'âge moyen des patients inclus, avec pour le groupe le plus jeune une moyenne de 50,50 ans et pour le groupe le plus âgé une moyenne de 66,5ans (63,64)

Parmi les critères d'exclusion, on retrouve les patients fumeurs pour deux études et une qui exclut ceux qui consomment plus de 20 cigarettes par jour. Le diabète est également un critère d'exclusion pour deux études.

On note aussi que pour trois des études, aucun critère d'exclusion concernant l'état de santé général du patient n'est appliqué.

Concernant les critères de diagnostic de la péri-implantite, en se basant sur ceux énoncés dans le consensus de Chicago, seules les deux études les plus récentes les ont appliqués. Il s'agit des études de Bianchini et al. en 2019 et celle d'Englezos et al. en 2018 (60,61).

Les autres études, antérieures au consensus, ont malgré tout des critères compatibles avec l'état de péri-implantite.

### 3.2 Paramètres cliniques

#### 3.2.1 Profondeur de sondage

Les mesures de profondeur de sondage ont été reportées dans l'annexe 3.

Cinq études ont rapporté des baisses statistiquement significatives des mesures de profondeur de sondage. La plus grosse diminution de profondeur de sondage est pour l'étude d'Englezos, qui a combiné l'implantoplastie à l'ostéoplastie, où la moyenne de départ était de 8,7mm et 2 ans après traitement 3,3mm, soit une diminution moyenne de 5,4mm. Par contre, l'écart le plus faible est pour l'étude de Dalago où l'implantoplastie était combinée à une décontamination à l'acide citrique, avec une diminution moyenne de 2,25mm.

Mise à part cette dernière étude, les autres ont toujours permis d'obtenir une profondeur de sondage <4mm

Deux études ont comparé l'implantoplastie à d'autres techniques.

Dans l'étude de Matarasso et al., l'ajout d'une greffe conjonctive n'a pas l'air d'influencer la réduction de la profondeur de sondage.

Dans l'étude de Roméo et al., on note une différence statistiquement significative de la profondeur de sondage entre l'implantoplastie combinée à une technique résective et la chirurgie résective simple.

### 3.2.2 Saignement et/ou suppuration au sondage

Les mesures de saignement et suppuration au sondage ont été reportées dans l'annexe 4.

Cinq études ont étudié le saignement au sondage et ont montré toutes une diminution statistiquement significative en appliquant l'implantoplastie.

Parmi elles, deux ont étudié la suppuration au sondage qui est aussi diminuée de façon statistiquement significative.

Sur les 3 études comparant l'implantoplastie à d'autres techniques, les résultats de l'implantoplastie sont globalement meilleurs sans significativité statistique probante.

Seule l'étude de Roméo et al. montre statistiquement l'intérêt de l'ajout de l'implantoplastie.

Il est à noter que la pression au sondage n'était précisée dans aucune étude sauf celle de Lasserre et Romeo où ils ont utilisé une pression de 0,2N. Par ailleurs, différentes techniques de mesure du saignement sont utilisées en fonction des études.(56,63)

### 3.3 Paramètre radiographique

Les paramètres radiographiques ont été résumés dans les annexes 5 et 6.

Le paramètre de mesure étudié était la perte osseuse marginale.

Sur les six études, cinq concluent sur le fait qu'il n'y a pas de différence statistiquement significative au niveau de la perte osseuse. Cela impliquait une stabilisation du niveau osseux, paramètre important dans la résolution de la péri-implantite.

La seule étude ayant montré une diminution statistiquement significative est celle de Matarasso où l'implantoplastie était combinée à une greffe bovine et une membrane (62)

### 3.4 Succès du traitement

Les taux de succès ont été reportés dans l'annexe 7.

Deux études ont étudié la stabilisation de la maladie péri-implantaire avec comme critère commun l'absence de progression de la perte osseuse. Ensuite, les critères variaient.



Dans l'étude de Lasserre et al., il était jugé nécessaire une réduction moyenne de la profondeur de sondage d'au moins 0,5mm. On retrouvait comme résultat 70% d'implants traités considérés stabilisés (60).

Dans l'étude d'Englezos et al., la profondeur de sondage devait être inférieure à 5mm. Le résultat était alors de 92,50% d'implants traités considérés comme stabilisés (61).

Quatre articles étudient la réussite avec des critères presque identiques soit l'absence de saignement et/ou de suppuration au sondage, une absence de progression de la perte osseuse et une profondeur de sondage inférieure à 5mm. Seule l'étude de Bianchini et al. ne prend pas en compte la profondeur de sondage dans l'évaluation du traitement—conformément au dernier rapport de consensus (18,63).

Les taux de réussite sont très variables, allant de 26% de réussite dans l'étude de Lasserre et al., à 87% dans l'étude de Bianchini et al. .

### 3.5 Revue systématique

L'annexe 8 présente les résumés des revues systématiques

La revue de Mahato et al., avait pour but d'évaluer l'efficacité des traitements de la péri-implantite. Il a été souligné la nécessité d'effectuer des études à long terme pour s'assurer de la fiabilité des traitements. Néanmoins les différentes thérapeutiques chirurgicales montrent de bons résultats.

Selon eux, l'implantoplastie devrait être utilisée dans le traitement des péri-implantites présentant un faible défaut osseux (66).

La revue de Ramanauskaite et al. avait pour objectif de déterminer le meilleur traitement non régénératif de la péri-implantite. Il a été conclu que l'implantoplastie diminuait significativement la profondeur de sondage ainsi que le saignement au sondage.

L'implantoplastie montre de meilleurs résultats que le débridement mécanique (68).

La revue de Keeve et al. a essayé de déterminer un traitement non régénératif fiable.

Il en ressort que les traitements non régénératifs permettent de réduire l'inflammation. En revanche leur efficacité sur le long terme ne semble pas concluante. Concernant l'implantoplastie, il a été conclu une diminution significative du saignement et de la profondeur de sondage. Les résultats cliniques et radiographiques sont supérieurs au débridement mécanique (67).

Le but de la revue d'Al-Kadhim et al., à travers sa méta-analyse, était d'évaluer le succès du traitement chirurgical de la péri-implantite à travers les paramètres cliniques et radiographiques.

Aucune conclusion n'a pu être tirée de la méta-analyse compte tenu du faible nombre d'études. Néanmoins, l'implantoplastie a montré des résultats supérieurs (cf. Figure 12) en termes de réduction de profondeur de sondage et de la perte osseuse (69).

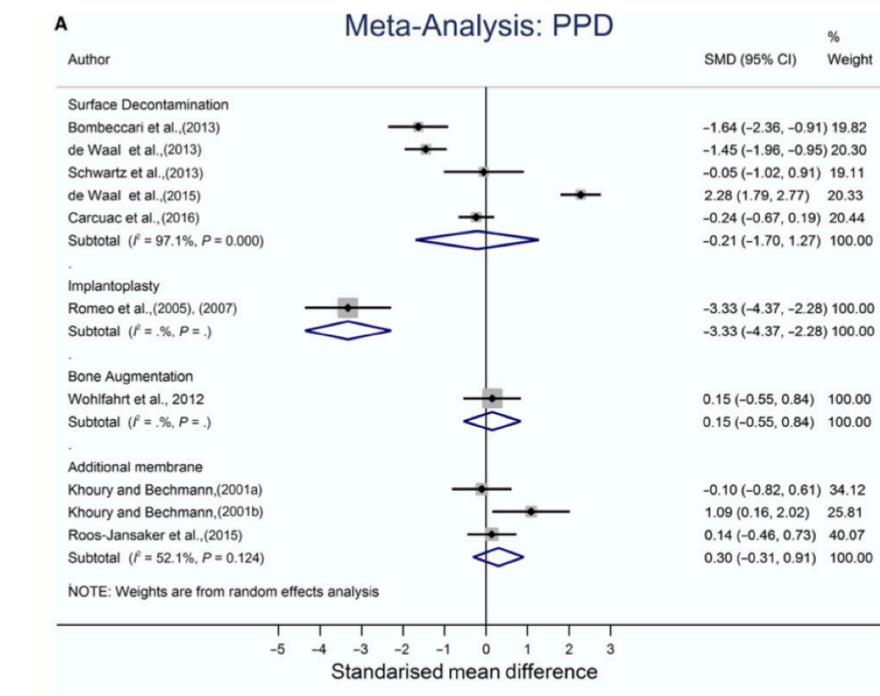
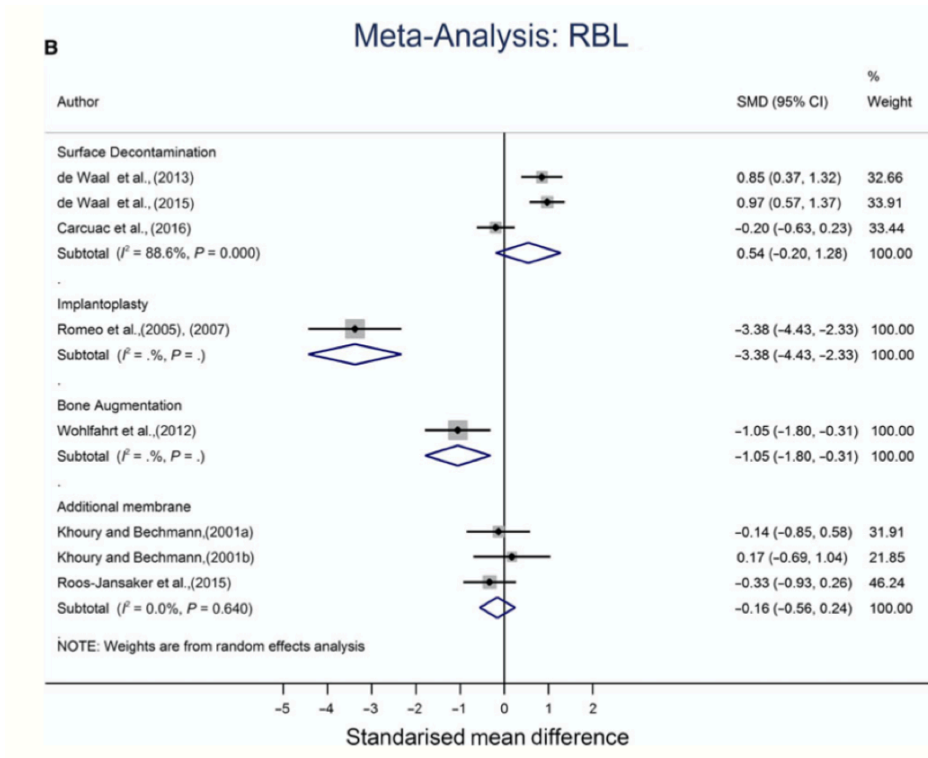


Figure 13 : Résultats de la méta-analyse d'Al-Kadhim et al. (69)

## 4 Discussion

### 4.1 Étude de Lasserre et al.

Dans l'étude de Lasserre et al., un essai clinique randomisé, l'implantoplastie a été comparée à une technique de polissage air-glycine.

Ont été exclus les fumeurs, les patients avec des pathologies systémiques, les femmes enceintes et allaitant. Les patients ayant reçu un traitement antibiotique dans les 3 mois précédent l'étude ont aussi été exclus.

Les patients ont été attribués aléatoirement, toutes les interventions sont détaillées et ont été réalisées par le même clinicien. Les mesures de sondage ont été réalisées avec une pression de 0,2N. Les radiographies ont été prises utilisant la technique long cône parallèle. Les groupes ont été comparés entre eux, ainsi que par rapport aux paramètres initiaux.

Tous les paramètres étudiés ont subi une amélioration significative, mais entre les deux groupes il n'y a pas de différence significative. L'amélioration des paramètres cliniques après l'implantoplastie reste intéressante, ainsi que le taux de stabilisation de 70% de la péri-implantite.

Une période de suivi plus importante que 6 mois afin d'évaluer la fiabilité de ces deux techniques dans le temps aurait été intéressante. Bien que rarement proposée dans la recherche clinique, l'implantoplastie pourrait présenter un intérêt pour le traitement chirurgical de la péri-implantite.

### 4.2 Étude de Bianchini et al.

L'étude rétrospective de Bianchini et al. avait pour but d'évaluer cliniquement et radiographiquement l'association de l'implantoplastie à une technique résectrice dans le traitement de la péri-implantite.

Nous n'avons retrouvé aucune exclusion de patient sur critères médicaux.

Une majorité de patients avec des antécédents de maladie parodontale ont été inclus.

L'intervention comprenait une ostéoplastie combinée à une implantoplastie. Le protocole y est détaillé et identique à celui décrit par Schwarz (60).

La définition de la péri-implantite utilisée est en accord avec celle du consensus (18). Un total de 4 implants ont été perdus durant l'étude et n'ont pas été inclus dans l'analyse finale des paramètres cliniques et radiographiques.

Aucune corrélation entre les particularités des patients, ou des implants, n'a été trouvée dans la survenue de fracture.

La résolution de la péri-implantite, considérée comme l'absence de saignement au sondage et l'absence de progression de la perte osseuse, est atteinte pour 87% des implants traités car 3 présentent toujours un saignement.

C'est l'étude qui a présenté le plus fort taux de succès du traitement.

Ceci peut être expliqué par l'absence de prise en compte de la mesure de profondeur de sondage dans les critères de réussite, bien que ce paramètre soit en général amélioré après l'implantoplastie. Mais nous avons aussi relevé les visites de contrôle bi-annuelles afin d'évaluer la plaque, qui ont pu contribuer au faible pourcentage de saignement au sondage.

#### 4.3 Étude d'Englezos et al.

L'étude rétrospective d'Englezos et al., avait pour but d'évaluer un traitement combinant ostéoplastie et implantoplastie dans la péri-implantite, sur une période de 2ans.

De nombreux critères d'exclusions ont été relevés. En effet, les patients avec des maladies systémiques sévères, des maladies touchant le métabolisme osseux, des troubles hématologiques, des troubles psychiatriques, des cancers malins, de fortes doses de biphosphonate et des contre-indications médicales à la chirurgie orale ont été exclus.

Les 25 patients ont tous été traités par le même clinicien en suivant la même procédure décrite dans l'étude.

L'importance du contrôle de plaque est suggérée par les résultats, car seuls 3 implants n'ont pu atteindre l'objectif d'une profondeur de poche <5mm et une stabilisation osseuse. Ces 3 implants appartenaient à des patients qui présentaient des scores de plaque > 40% quand tous les autres étaient <10%. Les défauts angulaires <3mm ont été supprimés et les défauts >5mm seulement réduits, ce qui peut être expliqué par les valeurs importantes des mesures de profondeur de sondage.

Malgré les différents biais, les résultats obtenus suggèrent que la combinaison de l'ostéoplastie et de l'implantoplastie semble bénéfique dans le traitement de la péri-implantite.

#### 4.4 Étude de Dalago et al.

L'essai clinique randomisé de Dalago et al., se proposait d'évaluer cliniquement et radiographiquement différents traitements de la péri-implantite.

Les patients fumeurs et diabétiques ont été exclus de cette étude, ainsi que ceux présentant des maladies systémiques contre-indiquant la chirurgie. Les défauts osseux nécessitant une greffe n'ont pas non plus été retenus.

Les patients ont été alloués aléatoirement dans les trois groupes. Les procédures, le recueil des paramètres et l'analyse statistique sont détaillés.

Malgré un indice de plaque plus élevé, c'est le groupe traité par l'implantoplastie qui a la moyenne de saignement au sondage la plus faible. L'implantoplastie a facilité l'entretien par le patient mais a montré une récession des tissus mous péri-implantaires plus importante que les autres groupes, ce qui pourrait entraîner des complications esthétiques.

L'étude aurait mérité un échantillon plus grand pour tirer davantage de conclusions.

#### 4.5 Études de Roméo et al.

Les deux études de Roméo et al., avaient pour but d'évaluer l'apport de l'implantoplastie à la chirurgie résectrice dans le traitement de la péri-implantite.

Aucun critère d'exclusion n'a été utilisé.

Les implants ont été attribués aléatoirement aux deux groupes.  
Les interventions, le recueil des données et l'analyse sont détaillés.

Les patients ont suivi un programme strict de maintenance ce qui a sûrement permis de limiter la formation de plaque.

Une différence statistiquement significative a été montrée pour la profondeur de sondage et le saignement au sondage. La stabilisation du niveau osseux marginal a aussi été relevée. Il semble donc que l'implantoplastie apporte un bénéfice supplémentaire à la chirurgie résectrice. Ces études présentent l'implantoplastie comme une procédure fiable pour arrêter et contrôler l'infection péri-implantaire, si elle est intégrée dans une thérapeutique résectrice.

#### 4.6 Étude de Matarasso

L'étude de Matarasso et al., s'est basée sur 11 cas pour évaluer les résultats de l'implantoplastie utilisée en complément d'une thérapeutique régénérative.

Ont été exclus les patients présentant un diabète, une parodontite non traitée, un tabagisme actif > 20 cigarettes/jour et un score de plaque >25%. De plus, les implants posés dans un os greffé présentaient un critère d'exclusion supplémentaire.

Toutes les mesures ont été effectuées par le même clinicien, la procédure d'implantoplastie est décrite.

Les résultats au niveau de la réduction de profondeur de sondage et du saignement au sondage sont positifs. La greffe combinée à l'implantoplastie a permis un gain osseux de 2,8mm en moyenne ce qu'on ne retrouve habituellement pas avec l'implantoplastie seule. Dans le protocole il était prévu une réintervention entre 3 et 6 mois pour les patients présentant toujours un saignement au sondage ainsi qu'une profondeur de sondage >4mm. Cette réintervention a pu être bénéfique, expliquant les bons résultats obtenus.

La combinaison de l'implantoplastie avec une thérapeutique régénératrice semble être bénéfique au niveau osseux, ce qui nous manque avec l'implantoplastie seule ou combinée à des thérapeutiques résectrices. Néanmoins, le suivi sur seulement un an ne permet pas de déduire de conclusions sur le long terme.

#### 4.7 [Étude de Mahato](#)

Dans la revue de Mahato et al. l'objectif était d'évaluer l'efficacité du traitement de la péri-implantite.

Les critères d'inclusion et d'exclusion sont bien définis, les données analysées sont bien décrites. Au total, 20 essais cliniques randomisés ont été inclus : 10 traitant de techniques non chirurgicales et 10 traitant de techniques chirurgicales. L'implantoplastie est abordée dans 3 articles.

La méta-analyse des données des essais cliniques n'a pu être effectuée en raison de l'hétérogénéité des essais et des résultats.

L'étude a rapporté que le choix du traitement de la péri-implantite dépendait du défaut osseux. L'implantoplastie pourrait améliorer une lésion avec un défaut osseux faible. Néanmoins les différences de conception des études et les périodes relativement courtes ne permettent pas de conclure sur l'efficacité à long terme de ces techniques.

#### 4.8 [Étude de Ramanauskaite](#)

La revue de Ramanauskaite et al. avait pour objectif de déterminer le meilleur traitement non régénératif de la péri-implantite.

Les critères d'inclusion et d'exclusion sont cohérents, les données analysées sont bien décrites. Au total, 6 articles ont été analysés, parmi lesquels deux traitent de l'implantoplastie.

L'implantoplastie entraîne une diminution significative de la profondeur de sondage et du saignement au sondage. Elle apparaît supérieure au débridement mécanique seul. Mais les études incluses sont de courtes durées et ont un nombre relativement faible de patients. Elles présentent des risques élevés de biais.

L'absence de groupe témoin constituait aussi une limite pour déterminer un traitement supérieur à un autre.

#### 4.9 [Étude de Keeve](#)

L'objectif de la revue de Keeve et al., était de déterminer une thérapeutique non régénérative fiable de la péri-implantite, à travers l'analyse de paramètres cliniques et radiographiques.

Les critères d'inclusion et d'exclusion sont bien définis. La revue contient deux études sur l'implantoplastie

La conclusion était que l'implantoplastie mène à une diminution de la profondeur de sondage et du saignement au sondage. Elle pourrait entraîner une amélioration des paramètres cliniques et radiographiques à 3ans, comparée au débridement mécanique seul.

En revanche elle serait à éviter dans les zones esthétiques car elle entraînerait une récession gingivale.

Les études incluses comportaient un nombre trop faible de patients et le suivi n'était pas assez long. De nombreux risques de biais ont été relevés. Les variations entre les études incluses limitent les conclusions.

#### 4.10 Étude d'Al-Kadhim

La revue d'Al-Kadhim et al., avait pour but d'évaluer les traitements chirurgicaux de la péri-implantite grâce à l'étude des paramètres cliniques et radiographiques.

Parmi les 16 études incluses dans la revue, 10 ont été utilisées pour la méta-analyse. Parmi ces études, 3 traitent de l'implantoplastie.

Bien que la méta-analyse fasse ressortir de bons résultats pour l'implantoplastie, on dénombre trop peu d'études sur les différentes techniques étudiées. Ceci ajouté au faible nombre de participants, et à la grande variété dans les critères d'inclusion et d'exclusion, limite les résultats de cette méta-analyse.

Cette étude a conclu à la nécessité d'essais cliniques randomisés à long terme, en double aveugle avec des échantillons plus importants. Il faudrait aussi une standardisation des définitions, des critères diagnostics et des résultats.

## 5 Conclusion

L'objectif de l'implantoplastie est de supprimer les spires exposées et de lisser la surface implantaire afin de diminuer le potentiel d'adhérence du biofilm bactérien.

Malgré les limites de cette étude, notamment la variété des critères d'inclusion, les périodes de suivi et la taille des échantillons, il en ressort que l'implantoplastie est une option thérapeutique efficace pour améliorer la survie des implants atteints de péri-implantite.

Cette revue de la littérature nous montre que l'implantoplastie améliore les paramètres cliniques et radiographiques de l'implant atteint de péri-implantite.

Lorsqu'elle est combinée à une technique résectrice, elle participe à l'amélioration des conditions en diminuant la profondeur de sondage, le saignement au sondage et en stabilisant la lyse osseuse. En revanche nous avons vu que la perte osseuse ne pourra être compensée que si l'implantoplastie est associée à une technique régénératrice.

En plus des avantages d'un point de vue clinique et radiographique, c'est une thérapeutique peu coûteuse à mettre en place et relativement simple à réaliser. C'est pourquoi, nous pensons que l'implantoplastie devrait être intégrée dans les différents protocoles de traitement de la péri-implantite, en complément des thérapeutiques chirurgicales, qu'elles soient régénératrices ou non.

Enfin, les preuves scientifiques de cette thérapeutique devront être corroborées par l'élaboration d'études cliniques avec des groupes randomisés, des temps de suivi plus longs et des échantillons de patients à puissance significative, afin d'être extrapolées à la pratique clinique quotidienne. Actuellement 3 essais cliniques sont en cours. Un protocole universel devrait aussi être mis en place.



## Bibliographie

1. Adell R, Lekholm U, Rockler B, Brånemark P-I. A 15-year study of osseointegrated implants in the treatment of the edentulous jaw. *Int J Oral Surg.* janv 1981;10(6):387-416.
2. Albrektsson T, Donos N, Working Group 1. Implant survival and complications. The Third EAO consensus conference 2012. *Clin Oral Implants Res.* oct 2012;23:63-5.
3. Mombelli A, van Oosten MA, Schurch E, Land NP. The microbiota associated with successful or failing osseointegrated titanium implants. *Oral Microbiol Immunol.* déc 1987;2(4):145-51.
4. Klinge B, Hultin M, Berglundh T. Peri-implantitis. *Dent Clin North Am.* juill 2005;49(3):661-76.
5. Zitzmann NU, Berglundh T. Definition and prevalence of peri-implant diseases. *J Clin Periodontol.* sept 2008;35:286-91.
6. Brånemark PI, Adell R, Albrektsson T, Lekholm U, Lundkvist S, Rockler B. Osseointegrated titanium fixtures in the treatment of edentulousness. *Biomaterials.* janv 1983;4(1):25-8.
7. Davarpanah M. Manuel d'implantologie clinique: concepts, protocoles et innovations récentes. Paris: Éditions CdP; 2008.
8. Wennerberg A, Albrektsson T. Effects of titanium surface topography on bone integration: a systematic review. *Clin Oral Implants Res.* sept 2009;20:172-84.
9. De Bruyn H, Christiaens V, Doornewaard R, Jacobsson M, Cosyn J, Jacquet W, et al. Implant surface roughness and patient factors on long-term peri-implant bone loss. *Periodontol 2000.* févr 2017;73(1):218-27.
10. Bouchard P, Frémont M, Sanz M. Parodontologie & dentisterie implantaire Volume 1 Médecine parodontale. Lavoisier-Médecine Sciences. Vol. 1. Paris (France); 2014.
11. Bosshardt DD, Lang NP. The Junctional Epithelium: from Health to Disease. *J Dent Res.* janv 2005;84(1):9-20.
12. Berglundh T, Lindhe J. Dimension of the periimplant mucosa: Biological width revisited. *J Clin Periodontol.* oct 1996;23(10):971-3.
13. Lin G-H, Chan H-L, Wang H-L. The Significance of Keratinized Mucosa on Implant Health: A Systematic Review. *J Periodontol.* déc 2013;84(12):1755-67.
14. Listgarten MA, Lang NP, Schroeder HE, Schroeder A. Periodontal tissues and their counterparts around endosseous implants. *Clin Oral Implants Res.* juill 1991;2(3):1-19.
15. Schupbach P, Glauser R. The defense architecture of the human periimplant mucosa: a histological study. *J Prosthet Dent.* juin 2007;97(6 Suppl):S15-25.
16. Giovannoli J-L, Renvert S, Benque E-P. Péri-implantites. Paris: Quintessence international; 2012.
17. Quirynen M, Vogels R, Pauwels M, Haffajee AD, Socransky SS, Uzel NG, et al. Initial Subgingival Colonization of 'Pristine' Pockets. *J Dent Res.* avr 2005;84(4):340-4.
18. Berglundh T, Armitage G, Araujo MG, Avila-Ortiz G, Blanco J, Camargo PM, et al. Peri-implant diseases and conditions: Consensus report of workgroup 4 of the 2017 World Workshop on the Classification of Periodontal and Peri-Implant Diseases and Conditions. *J Clin Periodontol.* juin 2018;45:S286-91.
19. Schwarz F, John G, Schmucker A, Sahn N, Becker J. Combined surgical therapy of advanced peri-implantitis evaluating two methods of surface decontamination: a 7-year follow-up observation. *J Clin Periodontol.* mars 2017;44(3):337-42.
20. Mombelli A. Microbiology and antimicrobial therapy of peri-implantitis. *Periodontol 2000.* janv 2002;28(1):177-89.
21. Mombelli A, Lang NP. The diagnosis and treatment of peri-implantitis. *Periodontol 2000.* juin 1998;17(1):63-76.

22. Shibli JA, Melo L, Ferrari DS, Figueiredo LC, Favari M, Feres M. Composition of supra- and subgingival biofilm of subjects with healthy and diseased implants. *Clin Oral Implants Res.* oct 2008;19(10):975-82.
23. Ata-Ali J, Candel-Marti Me, Flichy-Fernandez Aj, Penarrocha-Oltra D, Balaguer-Martinez J, Penarrocha Ma. Peri-implantitis: Associated microbiota and treatment. *Med Oral Patol Oral Cirurgia Bucal.* 2011;e937-43.
24. Schwarz F, Derks J, Monje A, Wang H-L. Peri-implantitis. *J Clin Periodontol.* juin 2018;45:S246-66.
25. Dreyer H, Grischke J, Tiede C, Eberhard J, Schweitzer A, Toikkanen SE, et al. Epidemiology and risk factors of peri-implantitis: A systematic review. *J Periodontol Res.* oct 2018;53(5):657-81.
26. Meyle J, Casado P, Fourmouis I, Kumar P, Quirynen M, Salvi GE. General genetic and acquired risk factors, and prevalence of peri-implant diseases – Consensus report of working group 1. *Int Dent J.* sept 2019;69(S2):3-6.
27. Karoussis IK, Salvi GE, Heitz-Mayfield LJA, Bragger U, Hammerle CHF, Lang NP. Long-term implant prognosis in patients with and without a history of chronic periodontitis: a 10-year prospective cohort study of the ITIR Dental Implant System. *Clin Oral Implants Res.* mai 2003;14(3):329-39.
28. Simonis P, Dufour T, Tenenbaum H. Long-term implant survival and success: a 10-16-year follow-up of non-submerged dental implants: Long-term implant survival and success. *Clin Oral Implants Res.* 5 avr 2010;21(7):772-7.
29. Sgolastra F, Petrucci A, Severino M, Gatto R, Monaco A. Periodontitis, implant loss and peri-implantitis. A meta-analysis. *Clin Oral Implants Res.* avr 2015;26(4):e8-16.
30. Costa FO, Takenaka-Martinez S, Cota LOM, Ferreira SD, Silva GLM, Costa JE. Peri-implant disease in subjects with and without preventive maintenance: a 5-year follow-up. *J Clin Periodontol.* févr 2012;39(2):173-81.
31. Serino G, Ström C. Peri-implantitis in partially edentulous patients: association with inadequate plaque control. *Clin Oral Implants Res.* févr 2009;20(2):169-74.
32. Rapport mondial sur le diabète [Internet]. OMS. [cité 15 juin 2020]. Disponible sur: <https://apps.who.int/iris/bitstream/handle/10665/254648/9789242565256-fre.pdf>
33. Gobbato L, Avila-Ortiz G, Sohrabi K, Wang C-W, Karimbux N. The Effect of Keratinized Mucosa Width on Peri-implant Health: A Systematic Review. *Int J Oral Maxillofac Implants.* 2013;28(6):1536-45.
34. Kotsakis GA, Zhang L, Gaillard P, Raedel M, Walter MH, Konstantinidis IK. Investigation of the Association Between Cement Retention and Prevalent Peri-Implant Diseases: A Cross-Sectional Study. *J Periodontol.* mars 2016;87(3):212-20.
35. Daubert DM, Weinstein BF, Bordin S, Leroux BG, Flemmig TF. Prevalence and Predictive Factors for Peri-Implant Disease and Implant Failure: A Cross-Sectional Analysis. *J Periodontol.* mars 2015;86(3):337-47.
36. Staubli N, Walter C, Schmidt JC, Weiger R, Zitzmann NU. Excess cement and the risk of peri-implant disease - a systematic review. *Clin Oral Implants Res.* oct 2017;28(10):1278-90.
37. Quirynen M, De Soete M, van Steenberghe D. Infectious risks for oral implants: a review of the literature. *Clin Oral Implants Res.* févr 2002;13(1):1-19.
38. Jordana F, Susbielles L, Colat-Parros J. Periimplantitis and Implant Body Roughness: A Systematic Review of Literature. *Implant Dent.* déc 2018;27(6):672-81.
39. Mombelli A, Müller N, Cionca N. The epidemiology of peri-implantitis. *Clin Oral Implants Res.* oct 2012;23:67-76.
40. Lee C-T, Huang Y-W, Zhu L, Weltman R. Prevalences of peri-implantitis and peri-implant mucositis: systematic review and meta-analysis. *J Dent.* juill 2017;62:1-12.

41. Froum SJ, Rosen PS. A proposed classification for peri-implantitis. *Int J Periodontics Restorative Dent.* oct 2012;32(5):533-40.
42. Schou S, Holmstrup P, Stoltze K, Hjorting-Hansen E, Fiehn N-E, Skovgaard LT. Probing around implants and teeth with healthy or inflamed peri-implant mucosa/gingiva. A histologic comparison in cynomolgus monkeys (*Macaca fascicularis*). *Clin Oral Implants Res.* avr 2002;13(2):113-26.
43. Luterbacher S, Mayfield L, Bragger U, Lang NP. Diagnostic characteristics of clinical and microbiological tests for monitoring periodontal and peri-implant mucosal tissue conditions during supportive periodontal therapy (SPT). *Clin Oral Implants Res.* déc 2000;11(6):521-9.
44. Lang NP, Berglundh T, on Behalf of Working Group 4 of the Seventh European Workshop on Periodontology. Periimplant diseases: where are we now? - Consensus of the Seventh European Workshop on Periodontology: Periimplant diseases: where are we now? *J Clin Periodontol.* mars 2011;38:178-81.
45. Bouchard P, Brochery B, Feghali M, Jaumet V, Kerner S, Korngold S, et al. *Parodontologie & dentisterie implantaire. Volume 1, Volume 1., 2015.*
46. Ata-Ali J, Ata-Ali F, Bagan L. A Classification Proposal for Peri-Implant Mucositis and Peri-Implantitis: A Critical Update. *Open Dent J.* 11 déc 2015;9:393-5.
47. Renvert S, Polyzois IN. Clinical approaches to treat peri-implant mucositis and peri-implantitis. *Periodontol 2000.* juin 2015;68(1):369-404.
48. Albrektsson T, Zarb G, Worthington P, Eriksson AR. The long-term efficacy of currently used dental implants: a review and proposed criteria of success. *Int J Oral Maxillofac Implants.* 1986;1(1):11-25.
49. Esposito M, Grusovin MG, Worthington HV. Interventions for replacing missing teeth: treatment of peri-implantitis. *Cochrane Oral Health Group, éditeur. Cochrane Database Syst Rev [Internet].* 18 janv 2012 [cité 18 nov 2020]; Disponible sur: <http://doi.wiley.com/10.1002/14651858.CD004970.pub5>
50. Treatment of peri-implantitis: Meta-analysis of findings in a systematic literature review and novel protocol proposal. *Quintessence Int.* 16 nov 2015;47(5):379-93.
51. Monje A, Pons R, Insua A, Nart J, Wang H, Schwarz F. Morphology and severity of peri-implantitis bone defects. *Clin Implant Dent Relat Res.* 14 mai 2019;cid.12791.
52. Ramel CF, Lüssi A, Özcan M, Jung RE, Hämmerle CHF, Thoma DS. Surface roughness of dental implants and treatment time using six different implantoplasty procedures. *Clin Oral Implants Res.* juill 2016;27(7):776-81.
53. Rimondini L, Cicognani Simoncini F, Carrassi A. Micro-morphometric assessment of titanium plasma-sprayed coating removal using burs for the treatment of peri-implant disease. *Clin Oral Implants Res.* avr 2000;11(2):129-38.
54. Bianchini M, Galarraga-Vinueza M, Bedoya K, Correa B, de Souza Magini R, Schwarz F. Implantoplasty Enhancing Peri-implant Bone Stability Over a 3-Year Follow-up: A Case Series. *Int J Periodontics Restorative Dent.* janv 2020;40(1):e1-8.
55. Khayat P, Aidan D. L'implantoplastie : une technique de régénération osseuse sans membrane ni biomatériaux ? *Inf Dent.* 27 nov 2019;Le traitement des péri-implantites(41/42):62-8.
56. Romeo E, Ghisolfi M, Murgolo N, Chiapasco M, Lops D, Vogel G. Therapy of peri-implantitis with resective surgery: A 3-year clinical trial on rough screw-shaped oral implants. Part I: clinical outcome. *Clin Oral Implants Res.* 17 sept 2004;16(1):9-18.
57. Schwarz F, John G, Becker J. The influence of implantoplasty on the diameter, chemical surface composition, and biocompatibility of titanium implants. *Clin Oral Investig.* sept 2017;21(7):2355-61.
58. Pommer B, Haas R, Mailath-Pokorny G, Fürhauser R, Watzek G, Busenlechner D, et

- al. Periimplantitis Treatment: Long-Term Comparison of Laser Decontamination and Implantoplasty Surgery. *Implant Dent.* oct 2016;25(5):646-9.
59. Mombelli A, Moëne R, Décaillot F. Surgical treatments of peri-implantitis. *Eur J Oral Implantol.* 2012;5 Suppl:S61-70.
60. Bianchini MA, Galarraga-Vinueza ME, Apaza-Bedoya K, De Souza JM, Magini R, Schwarz F. Two to six-year disease resolution and marginal bone stability rates of a modified resective-implantoplasty therapy in 32 peri-implantitis cases. *Clin Implant Dent Relat Res.* 15 avr 2019;cid.12773.
61. Englezos E, Cosyn J, Koole S, Jacquet W, De Bruyn H. Resective Treatment of Peri-implantitis: Clinical and Radiographic Outcomes After 2 Years. *Int J Periodontics Restorative Dent.* sept 2018;38(5):729-35.
62. Matarasso S, Iorio Siciliano V, Aglietta M, Andreuccetti G, Salvi GE. Clinical and radiographic outcomes of a combined resective and regenerative approach in the treatment of peri-implantitis: a prospective case series. *Clin Oral Implants Res.* juill 2014;25(7):761-7.
63. Lasserre J, Brex M, Toma S. Implantoplasty Versus Glycine Air Abrasion for the Surgical Treatment of Peri-implantitis: A Randomized Clinical Trial. *Int J Oral Maxillofac Implants.* janv 2020;35(1):197-206.
64. Dalago H, Perrotti V, Torres de Freitas S, Ferreira C, Piattelli A, Iaculli F, et al. Prospective longitudinal comparison study of surgical therapies for peri-implantitis: 3-year follow-up. *Aust Dent J.* sept 2019;64(3):237-45.
65. Romeo E, Lops D, Chiapasco M, Ghisolfi M, Vogel G. Therapy of peri-implantitis with resective surgery. A 3-year clinical trial on rough screw-shaped oral implants. Part II: radiographic outcome. *Clin Oral Implants Res.* avr 2007;18(2):179-87.
66. Mahato N, Wu X, Wang L. Management of peri-implantitis: a systematic review, 2010–2015. *SpringerPlus.* déc 2016;5(1):105.
67. Keeve PL, Koo KT, Ramanauskaite A, Romanos G, Schwarz F, Sculean A, et al. Surgical Treatment of Periimplantitis With Non–Augmentative Techniques: *Implant Dent.* avr 2019;28(2):177-86.
68. Ramanauskaite A, Daugela P, Faria e Almeida R, Saulacic N. Surgical Non-Regenerative Treatments for Peri-Implantitis: a Systematic Review. *J Oral Maxillofac Res* [Internet]. 9 sept 2016 [cité 9 août 2020];7(3). Disponible sur: <http://www.ejomr.org/JOMR/archives/2016/3/e14/v7n3e14ht.htm>
69. Al-Kadhim KAH, Pritchard MF, Farnell DJJ, Thomas DW, Adams R, Claydon N. Surgical therapy for peri-implantitis management: a systematic review and meta-analysis. *Oral Surg.* août 2018;11(3):200-12.

# **ANNEXES**

Annexe 1 : Résumé des études cliniques - 1

Études	Type d'étude	Objectifs	Diagnostic de péri-implantite	Patients	Âge moyen (années)	Implants	Durée de mise en fonction (années)	Suivi	Traitement			Paramètres étudiés	Conclusions
									Groupe 1	Groupe 2	Groupe 3		
Lasserre JF, Brex MC, Toma S. Implantoplasty Versus Glycine Air Abrasion for the Surgical Treatment of Peri-implantitis: A Randomized Clinical Trial. Int J Oral Maxillofac Implants. 2020 Jan/Feb;35(35):197-206.	Essai clinique randomisé	Comparer l'efficacité de l'implantoplastie et du polissage air-glycine pour le traitement de la péri-implantite	<ul style="list-style-type: none"> <li>• MBL &gt; 2 mm</li> <li>• BOP±SOP</li> <li>• PD &gt; 5 mm</li> </ul>	31	66,5	42	7.4 ± 3.8	6 mois	Implantoplastie (n=22)	polissage air-glycine (n=20)		BOP SOP PD MBL	Traitements équivalents
Bianchini MA, Galarraga-Vinueza ME, Apaza-Bedoya K, De Souza JM, Magini R, Schwarz F. Two to six-year disease resolution and marginal bone stability rates of a modified resective-implantoplasty therapy in 32 peri-implantitis cases. Clin Implant Dent Relat Res. 2019 Aug;21(4):758-765.	Rétrospective	Évaluer cliniquement et radiographiquement le traitement de la péri-implantite avec l'implantoplastie	<ul style="list-style-type: none"> <li>• MBL &gt; 3 mm</li> <li>• BOP±SOP</li> <li>• PD &gt; 6 mm</li> </ul>	23	55.57 ± 8.75	32	7.88 ± 4.11	6 ans	Implantoplastie			BOP SOP MBL	Les cas traités par implantoplastie ont montré un taux élevé de résolution de la maladie et une stabilité de l'os marginal péri-implantaire.
Englezos E, Cosyn J, Koole S, Jacquet W, De Bruyn H. Resective Treatment of Peri-implantitis: Clinical and Radiographic Outcomes After 2 Years. Int J Periodontics Restorative Dent. 2018 Sep/Oct;38(5):729-735.	Rétrospective	Évaluer l'effet à 2ans d'un traitement de la péri-implantite par implantoplastie et ostéoplastie sur des implants à rugosité moyenne	<ul style="list-style-type: none"> <li>• MBL &gt; 3 mm</li> <li>• BOP±SOP</li> <li>• PD &gt; 6 mm</li> </ul>	25	66.2 ± 9.1	40	NR	2 ans	Ostéoplastie + implantoplastie			PD MBL	Le traitement combinant ostéoplastie et implantoplastie est efficace dans le traitement de la péri-implantite. Cependant un contrôle de plaque méticuleux est important pour la bonne réussite du traitement
Dalago HR, Perrotti V, Torres de Freitas SF, Ferreira CF, Piattelli A, Iaculli F, Bianchini MA. Prospective longitudinal comparison study of surgical therapies for peri-implantitis: 3-year follow-up. Aust Dent J. 2019 Sep;64(3):237-245.	Essai clinique randomisé	Évaluer cliniquement et radiographiquement différents traitements de la péri-implantite	<ul style="list-style-type: none"> <li>• MBL &gt; 2 mm</li> <li>• BOP±SOP</li> <li>• PD &gt; 5 mm</li> </ul>	23	Groupe 1: 52,78 Groupe 2: 50,17 Groupe 3: 50,50	23	NR	3 ans	Décontamination acide citrique 50% (n=9)	Décontamination à l'acide citrique 50% + greffe conjonctive (n=6)	Implantoplastie + décontamination acide citrique 50% (n=8)	BOP MBL PD	Efficacité de l'implantoplastie dans la diminution de la profondeur de sondage et du saignement

Annexe 2 : Résumé des études cliniques – 2

Études	Type d'étude	Objectifs	Diagnostic de péri-implantite	Patients	Âge moyen (années)	Implants	Durée de mise en fonction (années)	Suivi	Traitement			Paramètres étudiés	Conclusions
									Groupe 1	Groupe 2	Groupe 3		
Romeo E, Ghisolfi M, Murgolo N, Chiapasco M, Lops D, Vogel G. Therapy of peri-implantitis with resective surgery. A 3-year clinical trial on rough screw-shaped oral implants. Part I: clinical outcome. Clin Oral Implants Res. 2005 Feb;16(1):9-18.	Essai clinique randomisé	Comparer les résultats cliniques de deux approches chirurgicales différentes pour le traitement de la péri-implantite	<ul style="list-style-type: none"> <li>• MBL observée radiographiquement</li> <li>• BOP±SOP</li> <li>• PD &gt; 4 mm</li> </ul>	17	NR	35	NR	3 ans	Chirurgie résective + implantoplastie (n=19)	Chirurgie résective (n=16)		BOP PD	L'implantoplastie semble améliorer les paramètres cliniques et le taux de survie
Matarasso S, Iorio Siciliano V, Aglietta M, Andreuccetti G, Salvi GE. Clinical and radiographic outcomes of a combined resective and regenerative approach in the treatment of peri-implantitis: a prospective case series. Clin Oral Implants Res. 2014 Jul;25(7):761-7.	Série de cas	Évaluer les résultats cliniques et radiographiques d'un traitement de la péri-implantite combinant implantoplastie et traitement régénératif	<ul style="list-style-type: none"> <li>• MBL &gt; 2 mm ou &gt;1 spire exposée</li> <li>• BOP</li> <li>• PD &gt; 5 mm</li> </ul>	11	63,9±8,9	11	9,2±3,2	12 mois	Implantoplastie + greffe bovine + membrane collagène			BOP MB PD	La technique combinée apporte des résultats satisfaisants cliniquement et radiologiquement à 12 mois
Romeo E, Lops D, Chiapasco M, Ghisolfi M, Vogel G. Therapy of peri-implantitis with resective surgery. A 3-year clinical trial on rough screw-shaped oral implants. Part II: radiographic outcome. Clin Oral Implants Res. 2007 Apr;18(2):179-87.	Essai clinique randomisé	Comparer la perte osseuse après deux traitements de la péri-implantite: chirurgie résective seule et combinée à l'implantoplastie	<ul style="list-style-type: none"> <li>• MBL observée radiographiquement</li> <li>• BOP±SOP</li> <li>• PD &gt; 4 mm</li> </ul>	19	NR	38	NR	3 ans	Chirurgie résective + implantoplastie (n=20)	Chirurgie résective (n=18)		MBL	Avec une stabilisation du niveau osseux, l'implantoplastie présente une procédure fiable pour arrêter et contrôler l'infection péri-implantaire.

Annexe 3 : Mesures d'évaluation de la profondeur de sondage

Études	Traitement	Durée	PD initial	PD final	Conclusions
Lasserre JF, Brex MC, Toma S. Implantoplasty Versus Glycine Air Abrasion for the Surgical Treatment of Peri-implantitis: A Randomized Clinical Trial. Int J Oral Maxillofac Implants. 2020 Jan/Feb;35(35):197-206.	Implantoplastie	6 mois	6.72 ± 1.78	2.73 ± 1.59	Diminution statistiquement significative de la profondeur de sondage. Pas de différence entre les 2 traitements
	Polissage air-glycine		5.61 ± 1.56	2.33 ± 1.49	
Englezos E, Cosyn J, Koole S, Jacquet W, De Bruyn H. Resective Treatment of Peri-implantitis: Clinical and Radiographic Outcomes After 2 Years. Int J Periodontics Restorative Dent. 2018 Sep/Oct;38(5):729-735.	Ostéoplastie + implantoplastie	2 ans	8,7 ± 1,6	3,3 ± 1,1	Diminution statistiquement significative de la profondeur de sondage
Dalago HR, Perrotti V, Torres de Freitas SF, Ferreira CF, Piattelli A, Iaculli F, Bianchini MA. Prospective longitudinal comparison study of surgical therapies for peri-implantitis: 3-year follow-up. Aust Dent J. 2019 Sep;64(3):237-245.	Décontamination acide citrique 50%	3 ans	5,78±0,28	4,38±0,38	Diminution statistiquement significative de la profondeur de sondage. Pas de supériorité aux autres techniques
	Décontamination à l'acide citrique 50% + greffe conjonctive		5,67±0,50	3,80±0,58	
	Implantoplastie + décontamination acide citrique 50%		6,38±0,53	4,13±0,40	
Romeo E, Ghisolfi M, Murgolo N, Chiapasco M, Lops D, Vogel G. Therapy of peri-implantitis with resective surgery. A 3-year clinical trial on rough screw-shaped oral implants. Part I: clinical outcome. Clin Oral Implants Res. 2005 Feb;16(1):9-18.	Chirurgie résective + implantoplastie	3 ans	5,79±1,69	3,21±0,56	Diminution statistiquement significative de la profondeur de sondage contrairement au groupe contrôle, et résultats significativement différents
	Chirurgie résective		6,52±1,62	5,50±1,47	
Matarasso S, Iorio Siciliano V, Aglietta M, Andreuccetti G, Salvi GE. Clinical and radiographic outcomes of a combined resective and regenerative approach in the treatment of peri-implantitis: a prospective case series. Clin Oral Implants Res. 2014 Jul;25(7):761-7.	Implantoplastie + greffe bovine + membrane collagène	1 an	8,1±1,8	4,0±1,3	Diminution statistiquement significative de la profondeur de sondage



Annexe 4 : Mesures d'évaluation du saignement au sondage

Études	Traitement	Durée	BOP initial	BOP final	SOP initial	SOP final	Conclusions
Lasserre JF, Brex MC, Toma S. Implantoplasty Versus Glycine Air Abrasion for the Surgical Treatment of Peri-implantitis: A Randomized Clinical Trial. Int J Oral Maxillofac Implants. 2020 Jan/Feb;35(35):197-206.	Implantoplastie	6 mois	94.7 ± 10.7 %	33.3 ± 24.2 %	11 (50,0%)	4 (20,0%)	Diminution statistiquement significative
	Polissage air-glycine		87.4 ± 22.3 %	26.3 ± 23.2 %	6 (30,0%)	4 (21,1%)	
Bianchini MA, Galarraga-Vinueza ME, Apaza-Bedoya K, De Souza JM, Magini R, Schwarz F. Two to six-year disease resolution and marginal bone stability rates of a modified resective-implantoplasty therapy in 32 peri-implantitis cases. Clin Implant Dent Relat Res. 2019 Aug;21(4):758-765.	Implantoplastie	6 ans	28 (100%)	3 (10,7%)	14 (50%)	0	Diminution statistiquement significative
Dalago HR, Perrotti V, Torres de Freitas SF, Ferreira CF, Piattelli A, Iaculli F, Bianchini MA. Prospective longitudinal comparison study of surgical therapies for peri-implantitis: 3-year follow-up. Aust Dent J. 2019 Sep;64(3):237-245.	Décontamination acide citrique 50% (n=9)	3 ans	3,56±0,58*	2,63±0,50*			Seul le groupe avec l'implantoplastie montre une diminution statistiquement significative. Pas de différence entre les groupes
	Décontamination à l'acide citrique 50% + greffe conjonctive (n=6)		3,00±0,51*	2,40±0,93*			
	Implantoplastie + décontamination acide citrique 50% (n=8)		4,50±0,57*	1,25±0,53*			
Romeo E, Ghisolfi M, Murgolo N, Chiapasco M, Lops D, Vogel G. Therapy of peri-implantitis with resective surgery. A 3-year clinical trial on rough screw-shaped oral implants. Part I: clinical outcome. Clin Oral Implants Res. 2005 Feb;16(1):9-18.	Chirurgie résective + implantoplastie	3 ans	2.83±0.47 **	0,61±0,67**			Diminution statistiquement significative par rapport au point de départ et par rapport au groupe contrôle
	Chirurgie résective		2.86±0.35	2,33±0,74			
Matarasso S, Iorio Siciliano V, Aglietta M, Andreuccetti G, Salvi GE. Clinical and radiographic outcomes of a combined resective and regenerative approach in the treatment of peri-implantitis: a prospective case series. Clin Oral Implants Res. 2014 Jul;25(7):761-7.	Implantoplastie + greffe bovine + membrane collagène	1 an	4 (36%)	0			Diminution statistiquement significative du saignement au sondage

Annexe 5 : Mesures d'évaluation de la perte osseuse – 1

Études	Traitement	Durée	MBL initial (mm)		MBL final (mm)		Conclusions
Lasserre JF, Brex MC, Toma S. Implantoplasty Versus Glycine Air Abrasion for the Surgical Treatment of Peri-implantitis: A Randomized Clinical Trial. Int J Oral Maxillofac Implants. 2020 Jan/Feb;35(35):197-206.	Implantoplastie	6 mois	4.73 ± 2.67		4.47 ± 3.06		Pas de différence significative par rapport au départ, stabilisation de la perte osseuse. Pas de différence significative entre les groupes
	Polissage air-glycine		5.21 ± 2.06		4.67 ± 2.05		
Bianchini MA, Galarraga-Vinueza ME, Apaza-Bedoya K, De Souza JM, Magini R, Schwarz F. Two to six-year disease resolution and marginal bone stability rates of a modified resective-implantoplasty therapy in 32 peri-implantitis cases. Clin Implant Dent Relat Res. 2019 Aug;21(4):758-765.	Implantoplastie	6 ans	Mésial	Distal	Mésial	Distal	Pas de différence significative par rapport au départ, stabilisation de la perte osseuse.
			4.3 ± 1.4	4.5 ± 1.4	4.29 ± 1.5	4.6 ± 1.4	
Englezos E, Cosyn J, Koole S, Jacquet W, De Bruyn H. Resective Treatment of Peri-implantitis: Clinical and Radiographic Outcomes After 2 Years. Int J Periodontics Restorative Dent. 2018 Sep/Oct;38(5):729-735.	Ostéoplastie + implantoplastie	2 ans	5,1±1,6		5,3±2,0		Pas de différence significative par rapport au départ, stabilisation de la perte osseuse.

Annexe 6 : Mesures d'évaluation de la perte osseuse – 2

Études	Traitement	Durée	MBL initial (mm)		MBL final (mm)		Conclusions
Dalago HR, Perrotti V, Torres de Freitas SF, Ferreira CF, Piattelli A, Iaculli F, Bianchini MA. Prospective longitudinal comparison study of surgical therapies for peri-implantitis: 3-year follow-up. Aust Dent J. 2019 Sep;64(3):237-245.	Décontamination acide citrique 50%	3 ans	4,98±0,42		5,47±0,63		Pas de différence significative par rapport au départ, stabilisation de la perte osseuse. Pas de différence significative entre les groupes
	Décontamination à l'acide citrique 50% + greffe conjonctive		4,32±0,74		4,74±0,90		
	Implantoplastie + décontamination acide citrique 50% (n=8)		5,53±0,57		6,39±0,58		
Matarasso S, Iorio Siciliano V, Aglietta M, Andreuccetti G, Salvi GE. Clinical and radiographic outcomes of a combined resective and regenerative approach in the treatment of peri-implantitis: a prospective case series. Clin Oral Implants Res. 2014 Jul;25(7):761-7.	Implantoplastie + greffe bovine + membrane collagène	1 an	8,0±3,7		5,2±3,0		Diminution statistiquement significative de la perte osseuse
Romeo E, Lops D, Chiapasco M, Ghisolfi M, Vogel G. Therapy of peri-implantitis with resective surgery. A 3-year clinical trial on rough screw-shaped oral implants. Part II: radiographic outcome. Clin Oral Implants Res. 2007 Apr;18(2):179-87.	Chirurgie résective + implantoplastie	3 ans	Mésial	Distal	Mésial	Distal	Augmentation significative pour le groupe contrôle, pour le groupe test (implantoplastie) pas de différence significative par rapport aux mesures de départ: stabilisation osseuse. . Différence statistiquement significative entre les groupes.
			3,82±1,52	3,94±1,64	3,81±1,72	3,94±1,79	
			Chirurgie résective	3,45±1,93	3,49±1,80	5,35±1,99	

Annexe 7 : Taux de succès

Études	Groupe 1	Groupe 2	Groupe 3	Durée	Stabilisation		Réussite	
					Critères	Résultats	Critères	Résultats
Lasserre JF, Brex MC, Toma S. Implantoplasty Versus Glycine Air Abrasion for the Surgical Treatment of Peri-implantitis: A Randomized Clinical Trial. Int J Oral Maxillofac Implants. 2020 Jan/Feb;35(35):197-206.	Implantoplastie (n=22)	polissage air-glycine (n=20)		6 mois	Réduction moyenne PD>0,5mm Pas de nouvelle perte osseuse	70 / 68 %	PD < 5mm Absence BOP/SOP Pas de perte osseuse >0,5mm	15 / 26 %
Bianchini MA, Galarraga-Vinueza ME, Apaza-Bedoya K, De Souza JM, Magini R, Schwarz F. Two to six-year disease resolution and marginal bone stability rates of a modified resective-implantoplasty therapy in 32 peri-implantitis cases. Clin Implant Dent Relat Res. 2019 Aug;21(4):758-765.	Implantoplastie			6 ans			Absence BOP/SOP Pas de progression de la perte osseuse	87%
Englezos E, Cosyn J, Koole S, Jacquet W, De Bruyn H. Resective Treatment of Peri-implantitis: Clinical and Radiographic Outcomes After 2 Years. Int J Periodontics Restorative Dent. 2018 Sep/Oct;38(5):729-735.	Ostéoplastie + implantoplastie			2 ans	PD < 5mm Pas de progression de la perte osseuse	92,50%	PD < 5mm Absence BOP/SOP Pas de progression de la perte osseuse	75%
Dalago HR, Perrotti V, Torres de Freitas SF, Ferreira CF, Piattelli A, Iaculli F, Bianchini MA. Prospective longitudinal comparison study of surgical therapies for peri-implantitis: 3-year follow-up. Aust Dent J. 2019 Sep;64(3):237-245.	Décontamination acide citrique 50% (n=9)	Décontamination à l'acide citrique 50% + greffe conjonctive (n=6)	Implantoplastie + décontamination acide citrique 50% (n=8)	3 ans			PD < 5mm Absence BOP/SOP Pas de progression de la perte osseuse	50 / 60 / 62,5%

## Annexe 8 : Résumé des revues de la littérature

Études	Type d'étude	Objectif	Inclusion / Exclusion	Définition péri-implantite	Dates de recherche	Nombre d'études traitant de l'implantoplastie / nombre d'études incluses	Conclusions
Mahato N, Wu X, Wang L. Management of peri-implantitis: a systematic review, 2010-2015. Springerplus. 2016 Feb 1;5:105.	Revue systématique de la littérature	Évaluer l'efficacité du traitement de la péri-implantite	<ul style="list-style-type: none"> <li>• &gt;1 implant ostéo-intégré atteint de péri-implantite avec perte osseuse</li> <li>• Description de l'intervention</li> <li>• Études expérimentales sur l'homme</li> <li>• Suivi &gt; 6 mois</li> <li>• Texte en anglais</li> </ul>		2010-2015	3/20	Résultats positifs mais nécessité d'études à long terme pour s'assurer de la fiabilité. Pour un faible défaut osseux l'implantoplastie permet d'améliorer le défaut
Ramanauskaitė A, Daugela P, Faria de Almeida R, Sauliac N. Surgical Non-Regenerative Treatments for Peri-Implantitis: a Systematic Review. J Oral Maxillofac Res. 2016 Sep 9;7(3):e14.	Revue systématique de la littérature	Déterminer le meilleur traitement non régénératif pour le traitement de la péri-implantite	<ul style="list-style-type: none"> <li>• &gt;1 implant ostéo-intégré atteint de péri-implantite</li> <li>• Description de l'intervention</li> <li>• Études expérimentales sur l'homme</li> <li>• &gt;10 implants</li> <li>• Suivi &gt; 6 mois</li> <li>• Études mesurant PD±BOP±MBL</li> <li>• Patients présentant maladies systémiques, diabète non équilibré, ostéoporose et troubles immunologiques sont exclus</li> </ul>	<ul style="list-style-type: none"> <li>• MBL &gt; 2 mm</li> <li>• BOP±SOP</li> <li>• PD &gt; 6 mm</li> </ul>	2005-2016	2/6	L'utilisation de l'implantoplastie permet une diminution du saignement au sondage et de la profondeur de poche. Elle montre une amélioration des paramètres cliniques et radiographiques comparée à une technique de débridement seule
Keeve PL, Koo KT, Ramanauskaitė A, Romanos G, Schwarz F, Sculean A, Khoury F. Surgical Treatment of Periimplantitis With Non-Augmentative Techniques. Implant Dent. 2019 Apr;28(2):177-186.	Revue systématique de la littérature	Étudier les paramètres cliniques et radiologiques des traitements non régénératifs de la péri-implantite pour déterminer un traitement fiable	<ul style="list-style-type: none"> <li>• &gt;1 implant ostéo-intégré atteint de péri-implantite</li> <li>• Description de l'intervention</li> <li>• &gt;10 implants</li> <li>• Suivi &gt; 6 mois</li> <li>• Études mesurant PD±BOP±MBL</li> <li>• Patients atteints de maladies systémiques graves et de troubles métaboliques non contrôlés ou ostéoporose sont exclus</li> </ul>	<ul style="list-style-type: none"> <li>• MBL &gt; 2 mm</li> <li>• BOP±SOP</li> </ul>		2/10	Réduction de la profondeur de sondage et du saignement au sondage
Al-Kadhim, K. A. H., Pritchard, M. F., Farnell, D. J. J., Thomas, D. W., Adams, R., & Claydon, N. (2018). Surgical therapy for peri-implantitis management: a systematic review and meta-analysis. Oral Surgery, 11(3), 200–212.	Revue systématique de la littérature	Évaluer le succès du traitement chirurgical de la péri-implantite en utilisant des paramètres cliniques et radiographiques	<ul style="list-style-type: none"> <li>• Études cliniques randomisées et Cohorte</li> <li>• &gt;10 patients.</li> <li>• suivi &gt;6mois</li> </ul>		2000-2015	2/16	Résultats supérieurs en terme de réduction de profondeur de sondage et de la perte osseuse pour l'implantoplastie comparés aux autres techniques

Vu, Le Président du Jury,

Date, Signature :

Vu, la Directrice de l'UFR des Sciences Odontologiques,

Date, Signature :

Vu, le Président de l'Université de Bordeaux,

Date, Signature :

## Collège des Sciences de la Santé

### UFR des Sciences Odontologiques

# Serment

En présence de mes Maîtres et de mes condisciples, je promets et je jure d'être fidèle aux lois de l'honneur et de la probité dans l'exercice de l'art dentaire.

Je donnerai mes soins gratuits à l'indigent et n'exigerai jamais un honoraire au-dessus de mon travail. Ma langue taira les secrets qui me seront confiés. Admis à l'intérieur des maisons, mes yeux ne verront pas ce qui s'y passe.

Mes connaissances et mon état ne serviront ni à diffuser des propos non avérés, ni à corrompre les mœurs, ni à favoriser le crime.

Je ne permettrai pas que des conditions de croyance, de nation et de race viennent s'interposer entre mon devoir et mon patient.

Je promets et je jure de conformer strictement ma conduite professionnelle aux principes et aux règles prescrites par le code de déontologie.

Si je remplis ce serment sans l'enfreindre, qu'il me soit donné de jouir heureusement de la vie et de ma profession, honoré à jamais parmi les hommes. Si je le viole et que je me parjure, puissé-je avoir un sort contraire.



**Titre :** Intérêt de l'implantoplastie dans le traitement de la péri-implantite : Revue systématique de la littérature

**Résumé :**

**Objectif :** Nous avons cherché à savoir, à travers l'analyse des paramètres cliniques et radiographiques, si l'implantoplastie avait sa place dans l'arsenal thérapeutique de la péri-implantite. **Matériel et méthodes :** Une revue systématique de la littérature a été réalisée sur les bases de données Pubmed, ResearchGate et ScienceDirect. Les études publiées depuis 2005, traitant de l'implantoplastie et analysant les paramètres cliniques et radiographiques sur une période supérieure à 6 mois ont été retenues. **Résultats :** La première recherche a donné un total de 139 résultats. 11 publications répondaient aux critères d'inclusion. Toutes les études ont rapporté une diminution statistiquement significative de la profondeur de sondage et du saignement au sondage, ainsi qu'une stabilisation du niveau osseux quand l'implantoplastie est utilisée. **Discussion :** On note une variété dans les critères d'inclusion, les critères diagnostics, les périodes de suivi et les protocoles chirurgicaux. **Conclusion :** L'implantoplastie seule permet une amélioration des paramètres cliniques et radiographiques. Elle devrait être associée aux différentes thérapeutiques chirurgicales lors du traitement de la péri-implantite afin d'optimiser les résultats.

**Mots clés :** Péri-implantite, Implantoplastie, Implant dentaire.

---

**Title :** Interest of implantoplasty in the treatment of peri-implantitis : Systematic review of the literature

**Abstract :**

**Aim :** We tried to know, through the analysis of the clinical and radiographic parameters, if implantoplasty had its place in the therapeutic arsenal of peri-implantitis. **Material and methods:** A systematic review of the literature was carried out on the databases Pubmed, ResearchGate and ScienceDirect. Studies published since 2005, dealing with implantoplasty and analyzing clinical and radiographic parameters over a period of more than 6 months were selected. **Results:** The first search yielded a total of 139 results. 11 publications met the inclusion criteria. All studies reported a statistically significant decrease in probing depth and bleeding on probing, as well as stabilization of bone level when the implantoplasty is used. **Discussion:** There is a variety in inclusion criteria, diagnostic criteria, follow-up periods, and surgical protocols. **Conclusion:** Implantoplasty provides improvement in clinical and radiographic parameters. It should be combined with the different surgical therapeutics of peri-implantitis treatment.

**Keywords :** Peri-implantitis, Implantoplasty, Dental implant.