



**HAL**  
open science

# Analyse descriptive, rétrospective de la consultation d'interception orthodontique de l'Hôpital Charles-Foix de 2015 à 2019 : évolution et perspectives

Laure Franceschini

## ► To cite this version:

Laure Franceschini. Analyse descriptive, rétrospective de la consultation d'interception orthodontique de l'Hôpital Charles-Foix de 2015 à 2019 : évolution et perspectives. Sciences du Vivant [q-bio]. 2020. dumas-03136513

**HAL Id: dumas-03136513**

**<https://dumas.ccsd.cnrs.fr/dumas-03136513>**

Submitted on 9 Feb 2021

**HAL** is a multi-disciplinary open access archive for the deposit and dissemination of scientific research documents, whether they are published or not. The documents may come from teaching and research institutions in France or abroad, or from public or private research centers.

L'archive ouverte pluridisciplinaire **HAL**, est destinée au dépôt et à la diffusion de documents scientifiques de niveau recherche, publiés ou non, émanant des établissements d'enseignement et de recherche français ou étrangers, des laboratoires publics ou privés.



Distributed under a Creative Commons Attribution - NonCommercial - NoDerivatives 4.0 International License

## **AVERTISSEMENT**

Cette thèse d'exercice est le fruit d'un travail approuvé par le jury de soutenance et réalisé dans le but d'obtenir le diplôme d'État de docteur en chirurgie dentaire. Ce document est mis à disposition de l'ensemble de la communauté universitaire élargie.

Il est soumis à la propriété intellectuelle de l'auteur. Ceci implique une obligation de citation et de référencement lors de l'utilisation de ce document.

D'autre part, toute contrefaçon, plagiat, reproduction illicite encourt toute poursuite pénale.

Code de la Propriété Intellectuelle. Articles L 122.4

Code de la Propriété Intellectuelle. Articles L 335.2 - L 335.10

[Tapez ici]



Université  
de Paris

**UNIVERSITÉ DE PARIS**

**UFR D'ODONTOLOGIE - MONTROUGE**

**Année 2020**

**N° M037**

**THÈSE**

**POUR LE DIPLÔME D'ÉTAT DE DOCTEUR EN CHIRURGIE DENTAIRE**

Présentée et soutenue publiquement le : 22 juin 2020

Par

**Laure FRANCESCHINI**

**Analyse descriptive, rétrospective de la consultation d'interception  
orthodontique de l'Hôpital Charles-Foix de 2015 à 2019 : évolution  
et perspectives**

Dirigée par Mme le Professeur Tiphaine Davit-Béal

JURY

Mme le Professeur Sibylle Vital

Président

Mme le Professeur Tiphaine Davit-Béal

Assesseur

Mr le Docteur Jean-Claude Tavernier

Assesseur

Mme le Docteur Lia Yacoub

Assesseur





## Tableau des enseignants de l'UFR

DÉPARTEMENTS	DISCIPLINES	PROFESSEURS DES UNIVERSITÉS	MAÎTRES DE CONFÉRENCES
1. DÉVELOPPEMENT, CROISSANCE ET PRÉVENTION	ODONTOLOGIE PÉDIATRIQUE	Mme DAVIT-BÉAL Mme DURSUN Mme VITAL	M. COURSON Mme JEGAT Mme SMAIL-FAUGERON Mme VANDERZWALM
	ORTHOPÉDIE DENTO-FACIALE		Mme BENAHMED M. DUNGLAS Mme KAMOUN Mme LE NORCY
	PRÉVENTION, ÉPIDÉMIOLOGIE, ÉCONOMIE DE LA SANTÉ ET ODONTOLOGIE LÉGALE	Mme FOLLIGUET M. PIRNAY	Mme GERMA M. TAVERNIER
2. CHIRURGIE ORALE, PARODONTOLOGIE, BIOLOGIE ORALE	PARODONTOLOGIE	Mme COLOMBIER Mme GOSSET	M. BIOSSE DUPLAN M. GUEZ
	CHIRURGIE ORALE	M. MAMAN Mme RADOI	Mme EJEIL M. GAULTIER M. HADIDA M. MOREAU M. NGUYEN Mme TAÏHI
	BIOLOGIE ORALE	Mme CHAUSSAIN M. GOGLY Mme SÉGUIER Mme POLIARD	M. ARRETO Mme BARDET (MCF) Mme CHARDIN M. FERRE M. LE MAY
3. RÉHABILITATION ORALE	DENTISTERIE RESTAURATRICE ENDODONTIE	Mme BOUKPESSI Mme CHEMLA	Mme BERÈS Mme BESNAULT M. BONTE Mme COLLIGNON M. DECUP Mme GAUCHER
	PROTHÈSES	Mme WULFMAN	M. CHEYLAN M. DAAS M. DOT M. EID Mme FOUILLOUX-PATEY Mme GORIN M. RENAULT M. RIGNON-BRET M. TRAMBA
	FONCTION-DYSFONCTION, IMAGERIE, BIOMATÉRIAUX	M. SALMON	M. ATTAL Mme BENBELAID Mme BENOÎT A LA GUILLAUME (MCF) M. BOUTER M. CHARRIER M. CHERRUAU M. FLEITER Mme FRON CHABOUIS Mme MANGIONE Mme TILOTTA
	PROFESSEURS ÉMÉRITES	M. BÉRENHOLC Mme BRION M. LASFARGUES M. LAUTROU M. LEVY	M. PELLAT M. PIERRISNARD M. SAFFAR Mme WOLIKOW

Liste mise à jour le 04 novembre 2019



## Remerciements

---

**À Mme le Professeur Sibylle Vital,**

*Docteur en Chirurgie dentaire*

*Ancien Interne des Hôpitaux*

*Docteur de l'Université Paris Descartes*

*Habilitée à Diriger des Recherches*

*Professeur des Universités, UFR d'Odontologie - Montrouge*

*Particien Hospitalier, Assistance Publique-Hôpitaux de Paris*

*Vice-Doyen de l'UFR d'Odontologie - Montrouge*

Vous me faites l'honneur de présider cette soutenance de thèse d'exercice. Je tiens à vous témoigner mes plus sincères remerciements, veuillez trouver ici l'expression de mon plus grand respect.







**À ou Mme le Professeur Tiphaine Davit-Béal,**

*Docteur en Chirurgie dentaire*

*Spécialiste qualifiée en Médecine bucco-dentaire*

*Ancien Interne des Hôpitaux*

*Docteur de l'Université Pierre et Marie Curie*

*Habilitée à Diriger des Recherches*

*Professeur des Universités, UFR d'Odontologie - Montrouge*

*Praticien Hospitalier, Assistance Publique-Hôpitaux de Paris*

Vous m'avez fait l'honneur d'accepter la direction de cette thèse d'exercice. Je vous remercie sincèrement pour votre bienveillance à mon égard et l'apprentissage que vous m'avez transmis pendant mes études. J'admire votre capacité à réussir avec enthousiasme et perfectionnisme tout ce que vous entreprenez. Retrouvez ici le témoignage de ma sincère estime et de ma profonde gratitude.



**À Monsieur Jean-Claude Tavernier,**

*Docteur en Chirurgie dentaire*

*Docteur de l'Université Paris Descartes*

*Docteur en Sciences odontologiques*

*Maître de Conférences des Universités, UFR d'Odontologie - Montrouge*

*Praticien Hospitalier, Assistance Publique-Hôpitaux de Paris*

*Chevalier de l'ordre national du mérite*

*Officier de l'ordre des palmes académiques*

Vous nous faites l'honneur de siéger dans ce jury. Veuillez accepter mes respectueux remerciements et permettez-moi de vous témoigner le plaisir que j'ai eu à travailler au sein de l'Institution National des Invalides, grâce à vous.



**À Mme le Docteur Lia Yacoub,**

*Docteur en Chirurgie dentaire*

*Assistant Hospitalo-Universitaire, UFR d'Odontologie - Montrouge*

Qui me fait l'honneur de participer à ce jury. Pour votre gentillesse, écoute et bonne humeur, je tiens à vous exprimer mes plus sincères remerciements. Travailler avec vous a été pour moi très enrichissant.



**À ma mère,** je ne sais comment te remercier pour tout ce que tu fais pour moi depuis toujours, ton amour est un pilier et une force qui m'aide à avancer dans la vie. Ton optimisme et ton soutien inconditionnel sont pour moi essentiels, je t'aime infiniment.

**À mon père,** l'homme le plus gentil que je connaisse, et le meilleur papa du monde. Merci d'être la pour moi et de me soutenir comme tu le fais. Vois en ces quelques lignes l'expression de tout mon amour pour toi.

**À Pascal,** l'amour de ma vie, merci pour ton soutien chaque jour et ta patience. Ta présence dans ma vie est devenue essentielle, je t'aime.

**À Dominique,** mon frère adoré, notre lien est inestimable pour moi. Pour tous les moments heureux de notre enfance et ceux à venir, je t'aime.

**À ma grand mère Thérèse,** à ta gentillesse et ton amour inconditionnel, ta spontanéité et ton humour font de toi une mamie extraordinaire. Merci pour tout ce que tu fais pour nous, et toutes les valeurs que tu nous as transmises. Je t'aime énormément.

**À mes cousins, Jean-Pierre, Audrey, Emma et Pierre-François,** à tous les moments heureux que nous avons partagés depuis toujours, à notre complicité, vous comptez énormément pour moi.

**À mon grand-père Dominique, à ma grand mère Cecile et mon grand père Pierre** qui veillent sur moi, je pense à vous chaque jour.

**À mes oncles et tantes,** votre présence depuis toujours et votre affection comptent beaucoup pour moi.

**À Françoise et Pierre,** pour les bons moments déjà partagés et ceux à venir, merci pour votre bienveillance.



**À mes amies d'enfance,**

A Lesia, ta gentillesse et ton soutien sans faille depuis des années font de toi une amie précieuse.

A Emmanuelle, Paola, Laura, Adriana, Lèa, Andrèa, Cristiana, vous êtes de véritables amies, comme des soeurs depuis de nombreuses années. Je suis chanceuse de vous avoir, ne changez rien!

**À Rita,**

Tu es une amie fidèle depuis notre rencontre en première année, notre lien compte énormément pour moi.

**À Justine, Anne, Shyrel,**

Je suis heureuse d'avoir partagé ces longues années d'études avec vous, j'en garde de très bons souvenirs.

**À Marie et Marlène,**

À toutes les belles soirées passées ensemble, merci pour votre gaieté, vous rendez la vie plus légère.

# Table des matières

---

<b>INTRODUCTION</b> .....	<b>3</b>
<b>1 : MATERIEL ET METHODES</b> .....	<b>5</b>
1.1. SCHEMA DE L'ETUDE .....	5
1.2. CRITERES D'INCLUSION .....	5
1.3. CRITERES D'EXCLUSION .....	5
1.4. DONNEES COLLECTEES .....	5
<b>2 : RESULTATS</b> .....	<b>7</b>
2.1. GENRE.....	7
2.2. ÂGE .....	8
2.3. STADE DE DENTURE .....	8
2.4. MODE DE RECRUTEMENT .....	9
2.5. DYSMORPHOSES.....	10
2.6. ANOMALIES SQUELETTIQUES .....	11
2.7. DYSFONCTIONS .....	11
2.8. PARAFONCTIONS .....	11
2.9. THERAPEUTIQUES .....	11
2.9.1. <i>Dysmorphoses du sens transversal</i> .....	11
2.9.2. <i>Dysmorphose du sens sagittal</i> .....	14
2.10. DYSMORPHOSES VERTICALES.....	17
2.11. MAINTENEURS D'ESPACE.....	17
2.12. REEDUCATION OROFACIALE.....	19
2.13. CONSULTATION SPECIALISEE D'ORTHODONTIE .....	19
2.14. DUREE DES TRAITEMENTS .....	19
<b>3 : DISCUSSION</b> .....	<b>20</b>
3.1. RESULTATS PRINCIPAUX.....	20
3.1.1. <i>Âge d'intervention</i> .....	20
3.1.2. <i>Dysmorphoses majoritaires</i> .....	21
3.1.3. <i>Rééducation orofaciale</i> .....	21
3.1.4. <i>Sens transversal : quand intervenir et quelles thérapeutiques choisir ?</i> .....	22
3.1.5. <i>L'interception des dysmorphoses sagittales</i> .....	24
3.1.6. <i>La béance antérieure</i> .....	27
3.2. NIVEAU DE PREUVE SCIENTIFIQUE .....	29

3.3. CONCLUSION.....	29
<b>4 : CAS CLINIQUE .....</b>	<b>30</b>
4.1. PREMIER RENDEZ-VOUS : APPROCHE COMPORTEMENTALE ET OBSERVATION INITIALE.....	30
4.1.1. <i>Anamnèse</i> .....	30
4.1.2. <i>Empreintes d'études et photographies</i> .....	37
4.1.3. <i>Prescription d'examens complémentaires</i> .....	37
4.2. SYNTHÈSE DIAGNOSTIQUE.....	41
4.2.1. <i>Objectifs de traitement</i> .....	41
4.3. PLAN DE TRAITEMENT .....	42
4.3.1 <i>Explications du plan de traitement, prise d'empreintes primaires et demande d'entente préalable</i> ...	42
4.3.2. <i>Essai et pose des appareils</i> .....	43
4.4. SUIVI RÉGULIER.....	43
<b>CONCLUSION .....</b>	<b>48</b>
<b>BIBLIOGRAPHIE .....</b>	<b>49</b>
<b>TABLE DES FIGURES.....</b>	<b>52</b>
<b>TABLE DES TABLEAUX.....</b>	<b>54</b>
<b>ANNEXES.....</b>	<b>55</b>

# Introduction

---

L'Orthopédie Dento-Faciale (ODF) est définie par l'ordre des chirurgiens-dentistes comme la partie de l'Odontologie et de la Stomatologie consacrée à l'étude et au traitement des troubles liés aux anomalies de la forme des mâchoires et de la position des dents <sup>1</sup>.

Les malocclusions sont définies comme un engrènement incorrect des dents maxillaires avec les dents mandibulaires. Elles peuvent avoir deux origines, soit basale (le décalage des bases osseuses engendre la malocclusion), soit dento-alvéolaire (due à un mauvais positionnement des dents maxillaires et mandibulaires entre elles).

Les traitements précoces d'interception orthodontique sont des traitements initiés en denture temporaire ou mixte. Leur objectif principal est la suppression des dysmorphoses existantes tout en prévenant l'apparition d'autres anomalies. Cette approche permet de modifier la direction de croissance et d'adapter la matrice fonctionnelle le plus précocement possible pour profiter du processus de croissance crânio-faciale.

Le traitement multi-attaches en denture adolescente ou adulte jeune qui vient compléter le traitement d'interception précoce est alors simplifié. Des traitements plus lourds (notamment des extractions ou de la chirurgie orthognatique...) qui pourraient avoir lieu si la dysmorphose n'est prise en charge que tardivement, peuvent même être évités.

Plusieurs études ont mis en évidence l'intérêt des traitements précoces. En effet, de Mûelenaere a constaté que 12,5 % des enfants présentaient une malocclusion apparue tardivement qu'un traitement interceptif aurait pu prévenir <sup>2</sup>. Bassigny a également montré que les dysfonctions, comme la succion non nutritive après 7-8 ans, peuvent porter atteinte à la croissance alvéolaire et que la perte prématurée des dents temporaires est la principale cause de malocclusion... <sup>3</sup>. De plus, Kennedy *et al* ont rapporté que les traitements des dysmorphoses du sens transversal ont un meilleur taux de réussite s'ils sont initiés tôt, c'est-à-dire en denture temporaire ou mixte <sup>4</sup>.

L'âge optimal du traitement ne peut pas être fixé seulement en fonction de la dysmorphose. D'autres facteurs tels que l'état de santé général, les conditions psychosociales, l'âge dentaire, le stade de croissance, et les anomalies associées doivent être pris en compte pour le déterminer.

---

<sup>1</sup> Agence nationale d'accréditation et d'évaluation en santé, « Indications de l'orthopédie dento-faciale et dento-maxillo-faciale chez l'enfant et l'adolescents ».

<sup>2</sup> de Mûelenaere, « Possibilities for prevention of malocclusions in South African children ».

<sup>3</sup> Bassigny, *Manuel d'orthopédie dento-faciale*.

<sup>4</sup> Kennedy et Osepchook, « Unilateral posterior crossbite with mandibular shift : a review ».

Les recommandations de la HAS (Haute Autorité de Santé) indiquent qu'un traitement en denture temporaire est nécessaire lorsque le patient présente des anomalies fonctionnelles (leur traitement est pluridisciplinaire et dépend du degré de compréhension et de motivation de l'enfant), des anomalies de l'occlusion qui présentent une incidence fonctionnelle (déviation cinétique), les anomalies alvéolaires et dans certains cas les anomalies des bases osseuses<sup>5</sup>.

De même, un traitement d'interception précoce doit être mis en place en denture mixte en présence d'anomalies dentaires (traitement interceptif des dysharmonies dento-maxillaires, des inclusions ...), d'anomalies dento-alvéolaires et/ou anomalies des bases osseuses.

L'interception en denture temporaire ou mixte doit être centrée sur la suppression des dysfonctions et dyspraxies, la gestion de l'espace, la correction des occlusions inversées, la suppression des interférences occlusales ainsi que la phase orthopédique. La correction des sens sagittal et vertical, la gestion du crédit d'espace (lee way) ou les extractions relèvent en général du traitement d'orthodontie spécialisée mais sont possibles à cet âge lorsque la dysmorphose est établie ou en cours d'établissement.<sup>6</sup>

Ainsi, la consultation d'interception précoce de l'hôpital Charles Foix, initiée en 2015, met en œuvre l'ensemble des traitements adaptés à la gestion des dysmorphoses rencontrées chez des patients en denture temporaire ou mixte. Une étude rétrospective réalisée en 2017 a effectué un bilan de cette première année d'existence (2015) et des soins entrepris<sup>7</sup>.

L'objectif principal de notre étude est de mettre en évidence l'évolution de la consultation d'interception précoce de 2015 à 2019 et d'illustrer à travers les traitements réalisés l'intérêt et les perspectives de l'interception orthodontique.

Pour notre bibliographie, PubMed était notre principal outil de recherche. Nous avons utilisé les mots clés suivants : « *orthodontics* », « *malocclusion* », « *interceptive treatment* », « *early treatment* ».

Nous avons également eu recours à des descripteurs MeSH (Medical Subject Headings) pour apporter plus de précisions dans nos recherches, l'équation pouvait prendre par exemple la forme suivante : (« *orthodontics, interceptive* » [MeSH Terms] AND « *orthodontic appliances, functional* » [MeSH Terms]).

---

<sup>5</sup> Agence nationale d'accréditation et d'évaluation en santé, « Indications de l'orthopédie dento-faciale et dento-maxillo-faciale chez l'enfant et l'adolescents ».

<sup>6</sup> Agence nationale d'accréditation et d'évaluation en santé.

<sup>7</sup> Dulac, « Bilan et perspectives de la consultation d'interception orthodontique du service d'odontologie de l'hôpital Charles-Foix après 1 an d'existence ».

# 1 : Matériel et méthodes

---

## 1.1. Schéma de l'étude

Nous avons réalisé une étude descriptive unicentrique de la consultation interception de l'hôpital Charles-Foix. Le mode de recueil des données était rétrospectif, réalisé par un seul opérateur à partir des dossiers médicaux manuscrits et/ou informatisés des patients de la consultation entre le 1er janvier 2015 et le 30 juin 2019.

## 1.2. Critères d'inclusion

Ont été inclus les patients répondant aux critères d'inclusion suivants :

- Première consultation réalisée entre le 1er janvier 2015 et le 30 juin 2019,
- Patients en denture temporaire ou mixte,
- Patients présentant une dysmorphose ou une anomalie fonctionnelle.

## 1.3. Critères d'exclusion

Les critères d'exclusion étaient la présence d'une maladie carieuse active au moment de la première consultation et les patients dont le dossier manuscrit ou informatique était incomplet ont été exclus.

## 1.4. Données collectées

Les données que l'on a choisi de relever étaient les suivantes :

- L'âge lors de la première consultation
- L'origine du recrutement des patients :
  - o Première consultation (adressé par un praticien extérieur),
  - o Après les soins,
  - o Après les soins sous MEOPA,
  - o Suite aux urgences,
  - o Ou suite à des soins sous anesthésie générale.
- Les anomalies retrouvées dans les 3 sens de l'espace : sagittal, vertical et/ou transversal
- Les anomalies squelettiques
- Les dysfonctions et parafunctions
- Les traitements entrepris en fonction du type de dysmorphose
- La mise en place d'un éducateur fonctionnel

- L'orientation chez un kinésithérapeute ou un orthophoniste
- La durée du traitement et la fréquence des rendez-vous
- Le résultat final : succès/échec
- L'orientation en consultation spécialisée à la fin des soins

- Analyses statistiques

Les analyses statistiques ont été réalisées à partir du logiciel Excel (version 2019 Microsoft). Les données qualitatives sont exprimées en effectif et pourcentage.

## 2 : Résultats

---

Au total, 141 enfants ont été reçus en 1ère consultation mais 17 patients ont été exclus (dossiers incomplets).

Dans cette étude, 124 enfants ont été inclus entre le 1er janvier 2015 et le 30 juin 2019, en 4 ans et 6 mois soit une moyenne de 27,5 par an (Tableau 1). Il est à noter que les inclusions sur l'année 2019 se sont arrêtées le 30 juin ce qui explique que l'effectif soit moindre sur cette année.

Parmi les patients inclus, 17 patients ont été perdus de vue.

Tableau 1 : Nombre total de patients par an

Année	Total
2015	39
2016	24
2017	25
2018	28
2019	8

Source : Auteur, 2019.

### 2.1. Genre

61 étaient des filles et 63 des garçons soit 49,2 % de filles et 50,8 % de garçons. La répartition des patients par année est décrite dans le tableau 2 et la figure 1.

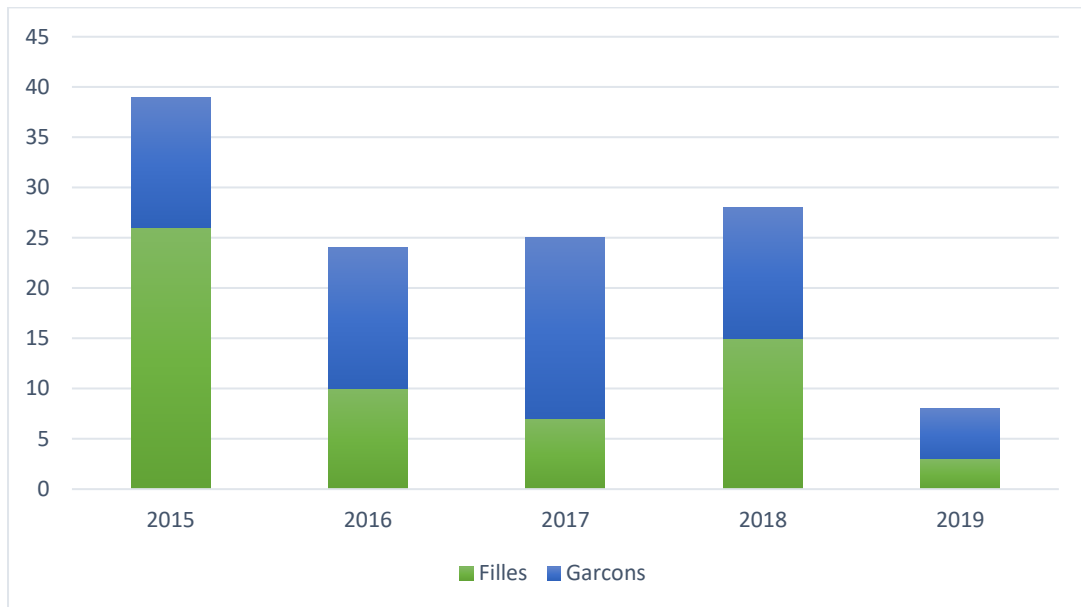
Tableau 2 : Répartition des patients par année

Année	Filles	Garçons	Total
2015	26	13	39
2016	10	14	24
2017	7	18	25
2018	15	13	28
2019	3	5	8

Source : Auteur, 2019.



Figure 1 : Effectif des patients inclus par année

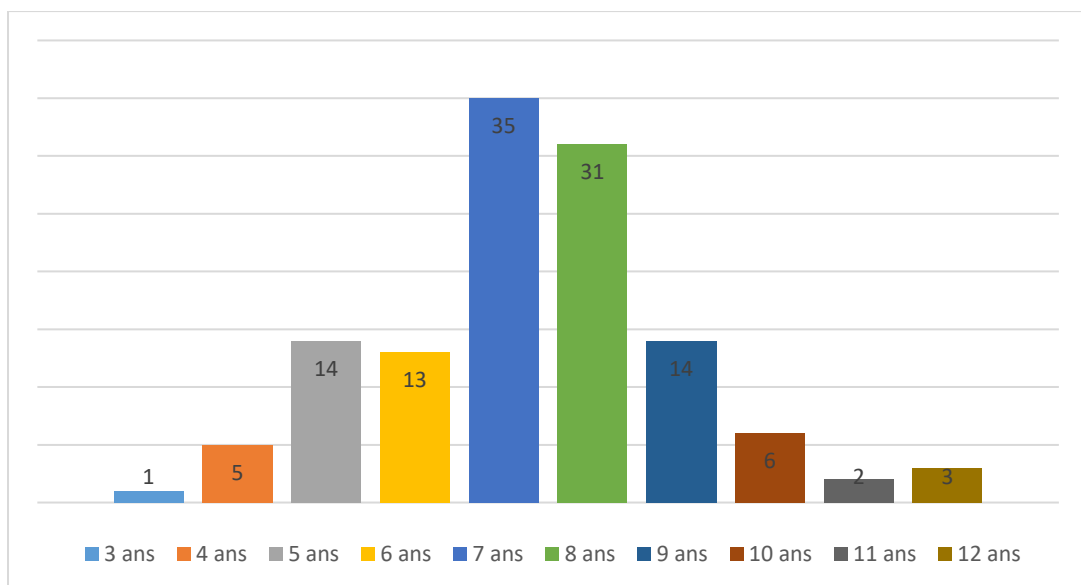


Source : Auteur, 2019.

## 2.2. Âge

L'âge moyen des patients inclus était de 7,3 ans. La répartition de l'âge par année est représentée dans la figure 2. La majorité des patients ont entre 5 et 8 ans (75 %) et 30 % des patients ont 7 ans. Seulement 5 % des patients ont été pris en charge avant 5 ans et 20 % après 8 ans.

Figure 2 : Âge lors de la première consultation

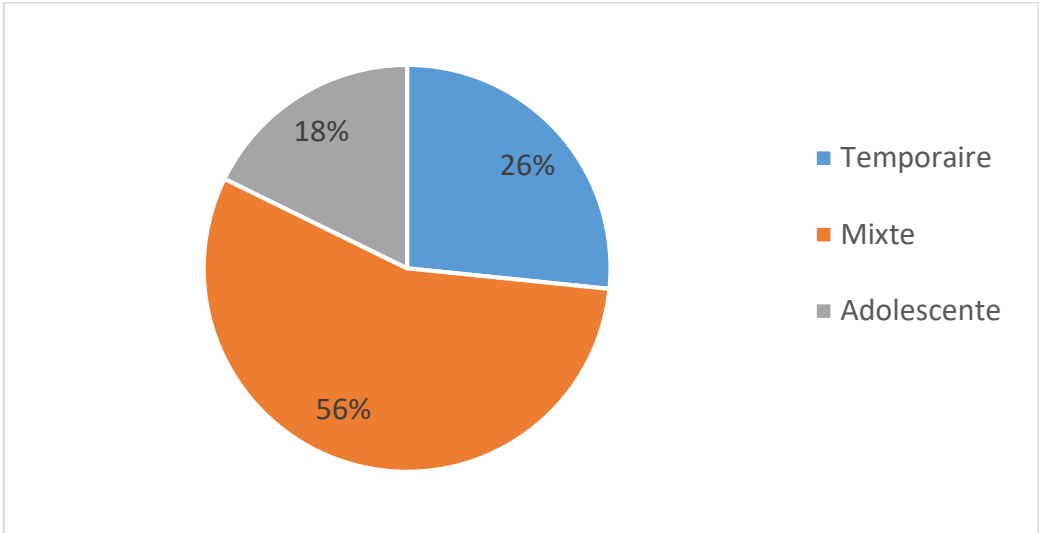


Source : Auteur, 2019.

## 2.3. Stade de denture

La figure 3 présente les stades de denture des patients. 33 patients (26 %) étaient en denture temporaire stricte, 69 patients (56 %) en établissement de la denture mixte ou en denture mixte stable et 22 patients (18 %) en établissement de la denture adolescente.

Figure 3 : Stades de denture

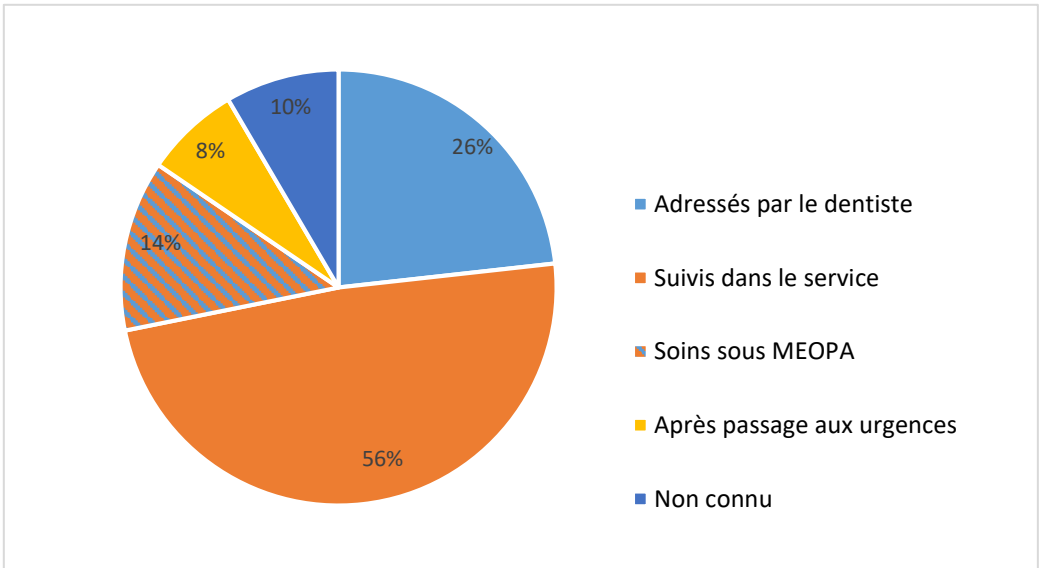


Source : Auteur, 2019.

### 2.4. Mode de recrutement

La figure 4 présente le mode de recrutement.

Figure 4 : Mode de recrutement des patients en consultation interception



Source : Auteur, 2019.

33 patients (26 %) étaient adressés par leur dentiste. 69 patients (56 %) étaient initialement suivis dans le service et ont été secondairement adressés en consultation interception précoce, dont 18 d'entre

eux (14 %) après des soins sous MEOPA (mélange équimolaire oxygène protoxyde d'azote). 10 patients (8 %) ont été orientés après un passage aux urgences dentaires. Pour 12 patients (10 %), le mode de recrutement n'a pas pu être relevé.

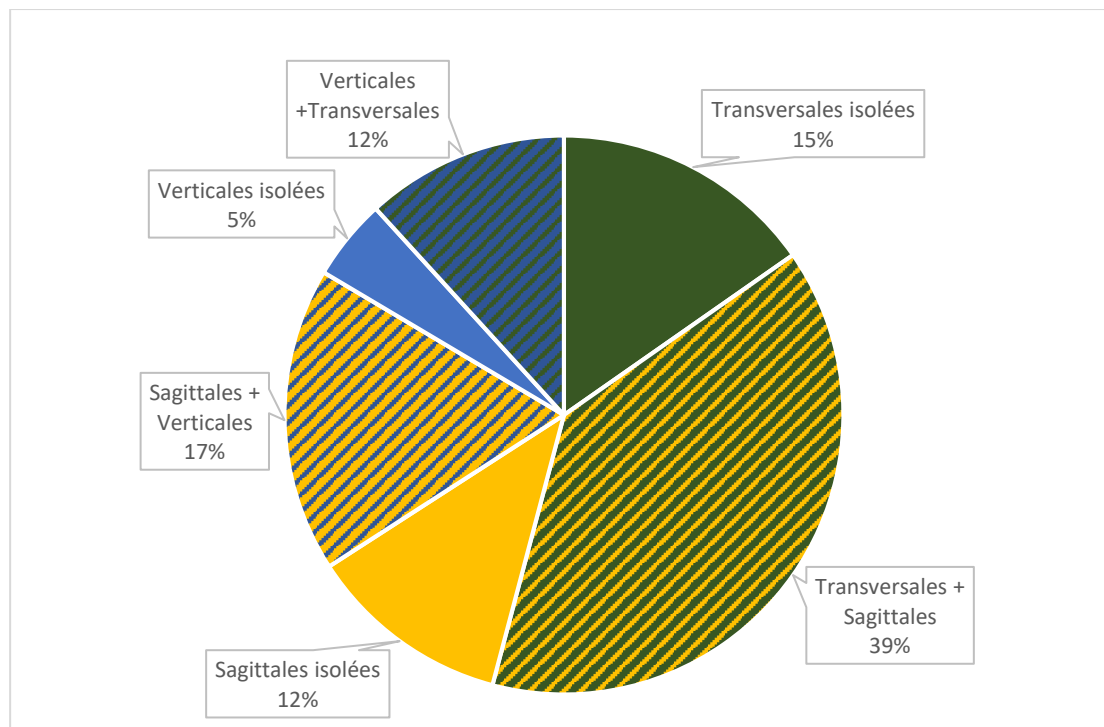
## 2.5. Dymorphoses

Dans l'étude, 115 patients (92,7 %) présentaient une dymorphose. 29 patients (22 %) présentaient des anomalies associées dans les 3 sens de l'espace (sagittal, vertical et transversal).

La figure 5 résume la répartition des dymorphoses dans la population étudiée.

9 patients ne présentaient pas de dymorphose dans les trois sens de l'espace, leur prise en charge concernait la perte prématurée de dents temporaires et la gestion de l'espace.

Figure 5 : Dymorphoses (n=114)



Source : Auteur, 2019.

Ainsi, les anomalies dento-squelettiques les plus représentées sont celles de la dimension sagittale et transversale. En tout, elles concernent 66 % des patients. Parmi elles, la dymorphose la plus courante était pour le sens transversal, l'occlusion inversée latérale et pour le sens sagittal, la classe II.

## **2.6. Anomalies squelettiques**

29 patients (23,4 %) présentait une ou plusieurs anomalies squelettiques. Les différentes anomalies squelettiques sont les classes II et III de BALLARD, l'hyperdivergence ou l'hypodivergence et l'endognathie.

Suite à l'analyse de la téléradiographie de profil, 11 patients présentait une classe II de Ballard (caractérisée par un angle ANB augmenté) et 9 patients une classe III de Ballard (caractérisée par un angle ANB diminué). 12 patients présentait une typologie faciale de type hyperdivergence et seulement 1 une typologie hypodivergente. 8 patients présentait une croissance transversale maxillaire insuffisante (endognathie).

## **2.7. Dysfonctions**

L'examen clinique a permis de mettre en évidence des dysfonctions chez 64 enfants (51,6 %). Parmi ces dysfonctions, on note : 37 dyspraxies linguales, 32 déglutitions atypiques et 16 respirations buccales, sachant que ces dysfonctions peuvent être associées entre elles.

## **2.8. Parafonctions**

35 patients (27,4 %) présentait des parafonctions. Parmi ces parafonctions, on note 21 suctions digitales, 9 patients ayant une tétine, 4 aspirations labiales et 1 patient présentant une succion linguale sachant que ces parafonctions peuvent être associées entre elles.

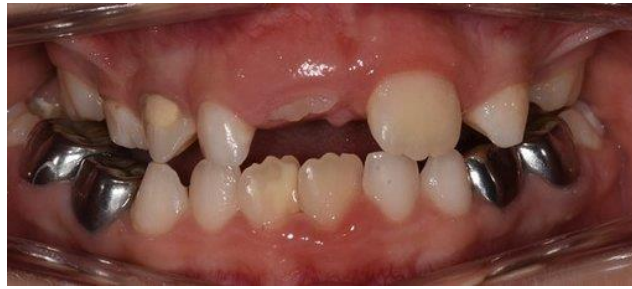## **2.9. Thérapeutiques**

### **2.9.1. Dymorphoses du sens transversal**

La prise en charge des dymorphoses du sens transversal est réalisée principalement au maxillaire : On distingue d'une part, l'endognathie maxillaire et d'autre part l'endoalvéolie maxillaire.

L'endognathie maxillaire est une anomalie des bases osseuses, une expansion insuffisante du maxillaire dans le sens transversal, les procès alvéolaires latéraux sont droits dans ce cas (Figure 6).

Figure 6 : Endognathie maxillaire occlusion inversée bilatérale



Source : Service d'Odontologie de l'hôpital Charles-Foix, Consultation d'interception, 2019.

Le disjoncteur de Haas est indiqué en cas d'endognathie maxillaire, uniquement lorsque l'on veut obtenir une disjonction de la suture intermaxillaire pour favoriser une expansion transversale squelettique (Figure 7). Il s'agit d'un appareil fixé par l'intermédiaire de deux bagues orthodontiques sur les 1ères molaires permanentes ou les 2èmes molaires temporaires. Dans notre étude, il a été utilisé chez 5 patients uniquement présentant une anomalie transversale.

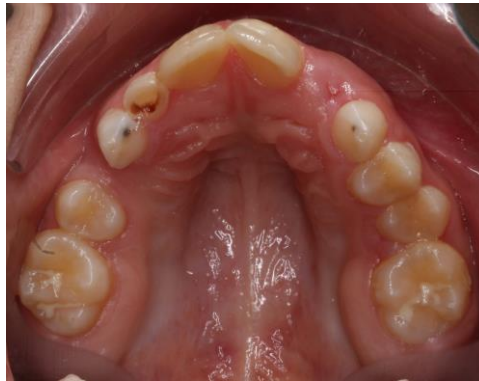Figure 7 : Disjoncteur de Haas



Source : Service d'Odontologie de l'hôpital Charles-Foix, Consultation d'interception, 2019.

L'endoalvéolie maxillaire est une anomalie alvéolaire caractérisée par une occlusion inversée (ou un bout à bout) latérale liée à une arcade alvéolaire étroite (Figure 8). Les procès alvéolaires latéraux ont alors une orientation coronolinguale.

Figure 8 : Endoalvéolie maxillaire

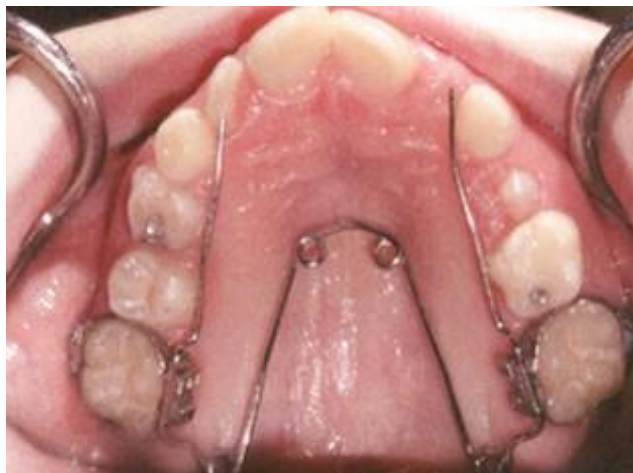

Source : Service d'Odontologie de l'hôpital Charles-Foix, Consultation d'interception, 2019.

Cette anomalie alvéolaire peut être prise charge à l'aide de deux types d'appareils : le Quad Hélix ou la plaque de Hawley.

Le Quad Hélix possède une action majoritairement dento-alvéolaire (expansion vestibulaire) mais utilisé précocement, il peut avoir également une légère action orthopédique (Figure 9). Cet appareil fixe, généralement scellé sur les 1ères molaires permanentes, a été utilisé chez 20 patients inclus dans l'étude.

Figure 9 : Quad Hélix avec ses 4 boucles et ses bras latéraux

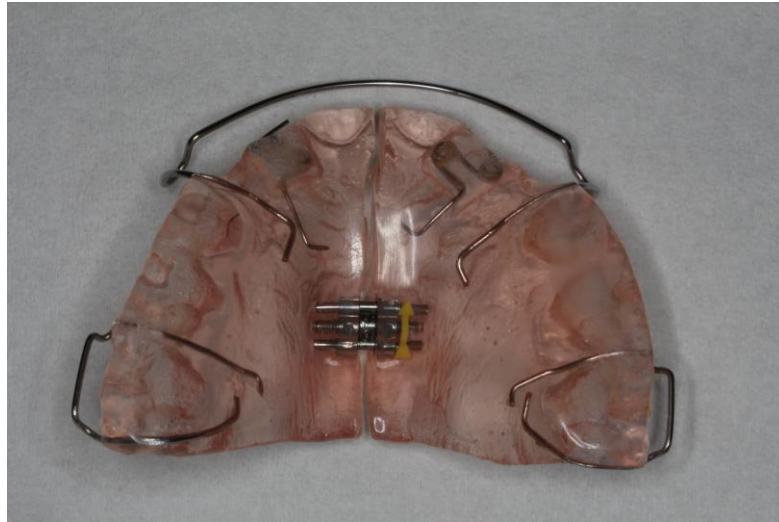


Source : Service d'Odontologie de l'hôpital Charles-Foix, Consultation d'interception, 2019.

Enfin la plaque de Hawley à vérin médian est le plus souvent utilisée quand certains dispositifs (vérin distaleur, ressorts rétro-incisifs, bandeau...) sont nécessaires (Figure 10). Il est alors possible de traiter

une autre dysmorphose de manière simultanée. Cet appareil a été utilisé chez 40 patients de notre étude.

Figure 10 : Plaque de Hawley avec vérin médian, bandeau vestibulaire et ressorts en Z



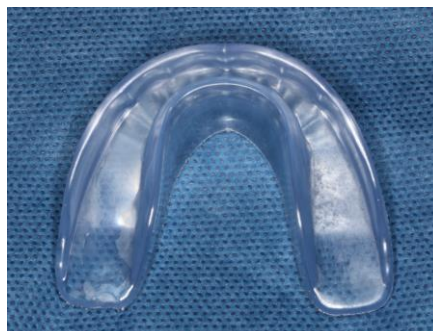Source : Service d'Odontologie de l'hôpital Charles Foix, Consultation d'interception, 2019

## 2.9.2. Dysmorphose du sens sagittal

### 2.9.2.1. Classe 2

36 patients présentaient une dysmorphose sagittale de type classe II d'Angle. 12 patients ont reçu une plaque de Hawley avec dispositifs ajoutés tels que vérin distateur pour corriger la mésioposition de la 1<sup>ère</sup> molaire permanente ou un plan rétroincisif pour lever la supraclusion (1 patient avec morsure palatine). 10 patients ont reçu un éducateur fonctionnel permettant de traiter la malocclusion du sens antéropostérieur (Figure 11).

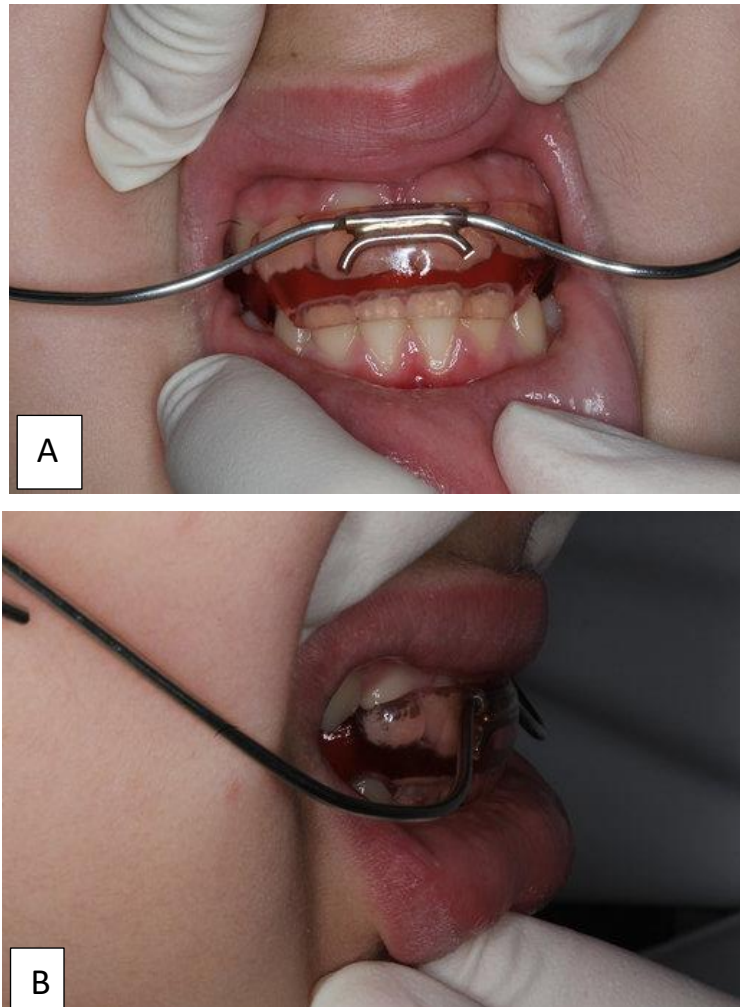
Figure 11 : Éducateur fonctionnel



Source : Service d'Odontologie de l'hôpital Charles Foix, Consultation d'interception, 2019.

1 seul patient a été traité à l'aide d'un activateur à charnières, dit de Lautrou (Figures 12a et b). Cet appareil engendre une traction antérieure de la base osseuse mandibulaire, il est donc indiqué lorsque la dysmorphose est squelettique.

Figure 12 : Activateur à charnières, dit de Lautrou de face (A) et de profil (B)



Source : Service d'Odontologie de l'hôpital Charles-Foix, Consultation d'interception, 2019.

Les patients non traités ont pour la majorité été orientés en consultation spécialisée, 3 patients ont été perdus de vue.

#### 2.9.2.2. Classe 3

33 patients présentent une dysmorphose sagittale de type classe III. La manœuvre de De Nevrezé permet de déterminer s'il existe un proglissement mandibulaire, la téléradiographie de profil nous renseigne sur l'anomalie basale et la présence de compensation. Dans notre étude, 14 patients ont reçu une plaque de Hawley avec dispositifs ajoutés tels que des ressorts rétroincisifs pour vestibuler



des incisives, associée à des plans de surélévation postérieure, ou un bandeau d'Eschler associé ou non à un vérin antérieur pour limiter la propulsion mandibulaire (Figure 13).

Figure 13 : Plaque de Hawley à vérin antérieur et bandeau d'Eschler




Source : Service d'Odontologie de l'hôpital Charles-Foix, Consultation d'interception, 2019.

9 masques de Delaire ont été réalisés. Cet appareil, à action orthopédique, permet de freiner la croissance mandibulaire et de tracter le maxillaire vers l'avant (Figures 14 et figure 15). C'est la thérapeutique envisagée pour les classes III de Ballard. Parmi les 9 patients ayant reçu un masque de Delaire, 3 patients étaient en denture temporaire et 3 plaques de Hawley avec ressorts rétroincisifs et plans de surélévation ont été posées par la suite car les incisives permanentes maxillaires évoluaient en lingual des incisives permanentes mandibulaires. 4 patients ont reçu un éducateur fonctionnel de classe III.

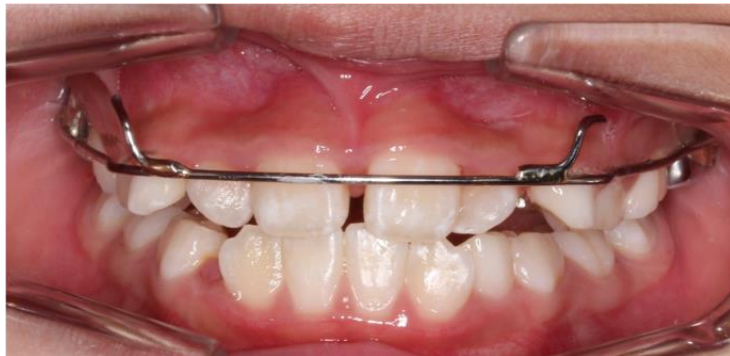Parmi les patients non traités pour leur classe III, 2 ont été orientés en consultation spécialisée, 4 ont été perdus de vue et 3 n'ont pas encore reçu de traitement (patients de 2019).

Figure 14 : Masque facial de Delaire



Source : Service d'Odontologie de l'hôpital Charles-Foix, Consultation d'interception, 2019.

Figure 15 : Double arc avec crochets vestibulaires, destinés à recevoir les élastiques de traction



Source : Service d'Odontologie de l'hôpital Charles-Foix, Consultation d'interception, 2019.

## 2.10. Dymorphoses verticales

On distingue l'infraclusion antérieure (ou béance), le recouvrement diminué (incisifs en bout à bout) et la supraclusion (recouvrement augmenté). Pour réduire les infraclusions antérieures, nous avons utilisé 15 éducateurs fonctionnels.

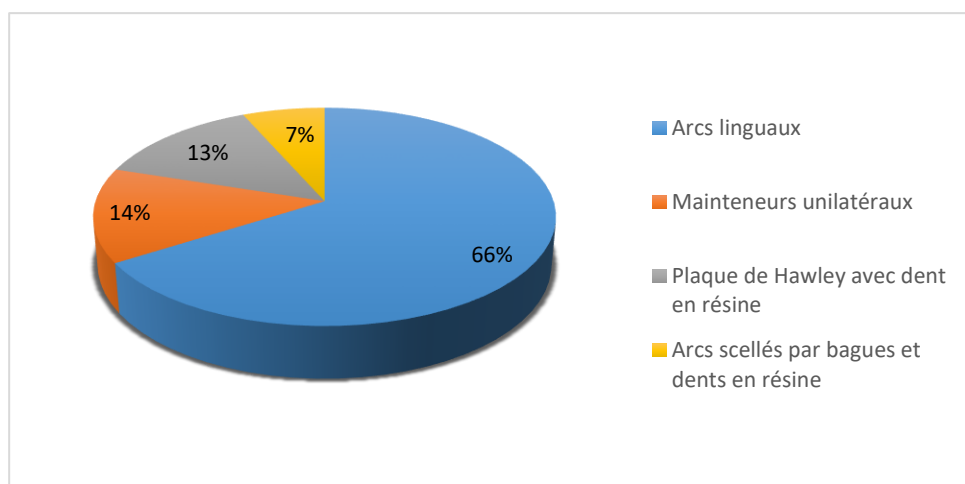
Parmi les patients présentant une malocclusion du sens vertical de type béance, 3 patients n'ont reçu aucun traitement et deux ont été adressés en consultation spécialisée.

## 2.11. Mainteneurs d'espace

La perte prématurée de dents temporaires implique la réalisation d'appareil permettant la gestion de l'espace. Ce sont des traitements passifs.

La figure 16 présente les différents mainteneurs d'espace utilisés.

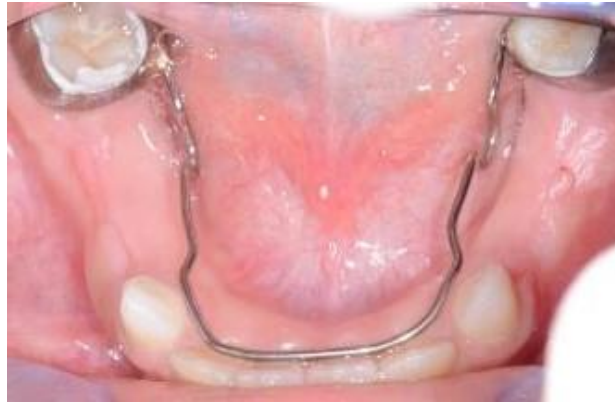Figure 16 : Types de mainteneurs d'espace



Source : Auteur, 2019.

Les arcs linguaux (66 %) ont été majoritairement réalisés (Figure 17). Cet appareil est scellé par l'intermédiaire de bagues orthodontiques sur les premières molaires et permet de suivre la croissance grâce à la présence de boucles.

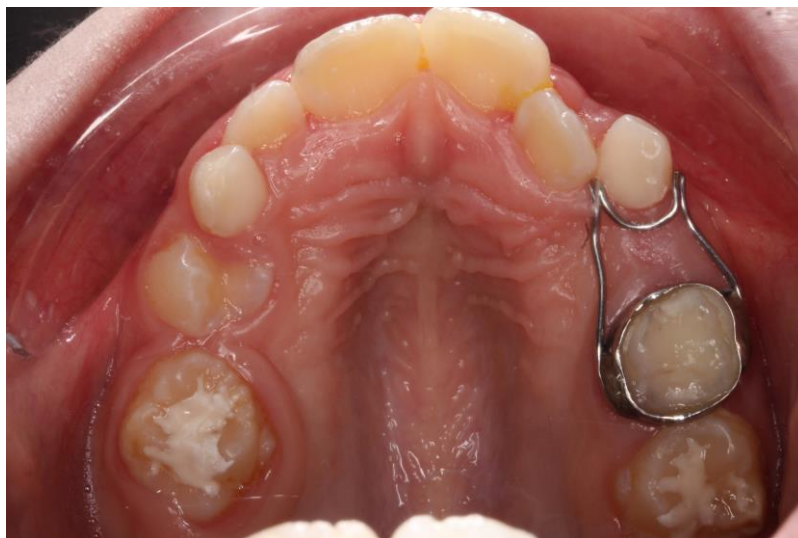Figure 17 : Arc lingual mandibulaire



Source : Service d'Odontologie de l'hôpital Charles-Foix, Consultation d'interception, 2019.

Des mainteneurs d'espace unilatéraux (14 %) ont également été réalisés (Figure 18).

Figure 18 : Mainteneur d'espace unilatéral scellé sur 65



Source : Service d'Odontologie de l'hôpital Charles-Foix, Consultation d'interception, 2019.

Plus rarement des prothèses amovibles (13 %) ou arc fixes (7 %) associés à des dents du commerce en résine ont permis la conservation de l'espace, surtout lorsque la perte des dents temporaires concernait le secteur antérieur.

## 2.12. Rééducation orofaciale

24 patients (19,3 %) ont été adressés chez le kinésithérapeute afin de rééduquer leurs fonctions. Cette rééducation était souvent associée à la prescription d'exercices à réaliser à la maison.

## 2.13. Consultation spécialisée d'Orthodontie

39 patients (31,4 %) ont été adressés en consultation spécialisée d'orthodontie. Parmi eux, 6 ont été adressés directement à la suite de la première consultation, 33 ont été orientés après leurs traitements d'interception précoce. Leurs malocclusions nécessitaient une prise en charge par multiattaches.

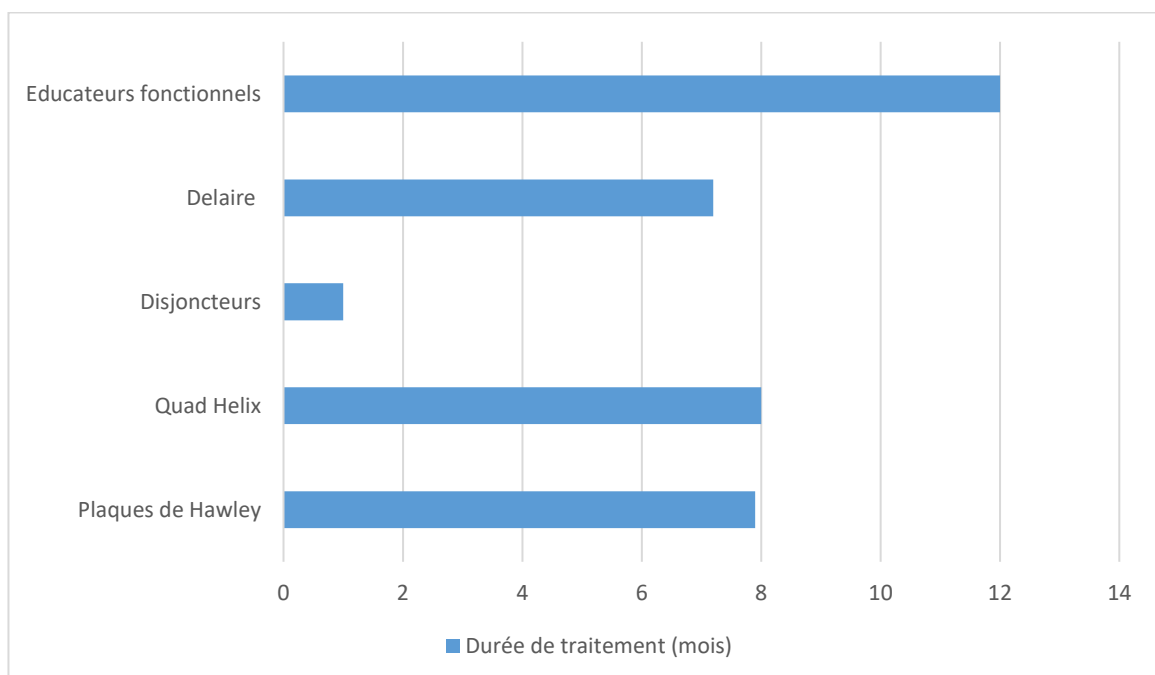
85 patients (68,6%) n'ont pas été adressés en consultation spécialisée.

## 2.14. Durée des traitements

La durée de traitement actif s'étend de quelques semaines (expansion rapide à l'aide de disjoncteur, environ 3 semaines) à 12 mois pour les éducateurs fonctionnels (Figure 19).

Ces traitements actifs sont ensuite suivis d'une période de contention, l'appareil est inactivé et laissé en bouche pour une durée d'environ 6 mois.

Figure 19 : Durée de traitement actif des appareils



Source : Auteur, 2019.

## 3 : Discussion

---

Le critère de jugement principal de cette étude descriptive est d'analyser l'évolution de la consultation d'interception précoce de l'hôpital Charles-Foix et de mettre en évidence l'intérêt de nos thérapeutiques dans la prise en charge orthodontique du patient dans sa globalité.

La différence entre traitement orthodontique tardif en un temps et traitement progressif en deux temps (traitement d'interception suivi du traitement par multiattaches) a soulevé de nombreux questionnements par le passé : quelle est la méthode la plus fiable ? Quels sont les traitements les plus adaptés pour gérer les malocclusions des patients ? Existe-il un intérêt à intervenir tôt ? Si oui, est-ce valable pour tous les types de dysmorphoses ?

Dans une première partie, nous rappellerons les résultats principaux de notre étude et nous établirons un lien avec la littérature. En effet, nous exposerons les données de la science concernant la prise en charge précoce de malocclusions.

Par la suite, nous mettrons en évidence les principaux biais et limites de notre étude descriptive.

Enfin, nous donnerons une interprétation globale des résultats en restant prudent, en considérant les limites et les résultats d'études similaires afin de discuter de la validité externe de notre étude.

### 3.1. Résultats principaux

#### 3.1.1. Âge d'intervention

Grâce à l'étude rétrospective des dossiers de patients de l'hôpital Charles-Foix, notre étude descriptive unicentrique a mis en évidence que l'âge moyen des enfants était 7,3 ans. 56 % des patients étaient en denture mixte lors du traitement, 26 % en denture temporaire et seulement 18 % en établissement de la denture adolescente. La majorité des patients ont entre 5 et 8 ans et 30 % des patients ont 7 ans. Cette étude complète celle réalisée à Charles-Foix sur l'année 2015 qui révélait que la prise en charge précoce concerne majoritairement des enfants âgés de 5 à 8 ans (73 %) et 29 % âgés de 7 ans <sup>8</sup>.

Nos résultats se rapprochent de ceux retrouvés dans la littérature. En effet, les traitements interceptifs s'effectuent le plus souvent en denture mixte, c'est-à-dire entre 8 et 10 ans, en dehors des anomalies de classe III qui peuvent être diagnostiquées et traitées dès la denture temporaire <sup>9</sup>.

---

<sup>8</sup> Dulac.

<sup>9</sup> Davit-Béal et al., « Quand adresser un enfant chez l'orthodontiste? ».

Selon la SFODF (Société Française d'Orthopédie Dento-Faciale), l'âge idéal de première consultation est lors de l'établissement de la denture mixte <sup>10</sup>.

L'association américaine des orthodontistes recommande également un premier rendez-vous chez l'orthodontiste lorsque les premières dents commencent à s'exfolier, aux alentours de 7 ans <sup>11</sup>.

### **3.1.2. Dymorphoses majoritaires**

39 % des patients de l'étude présentaient une dymorphose sagittale et transversale associées. 15 % présentaient une anomalie transversale isolée et 12 % une anomalie sagittale isolée. Ainsi près de 66 % de notre population étaient concernés par une malocclusion du sens sagittal et/ou transversal, ce sont les dymorphoses les plus souvent retrouvées.

Parmi elles, les plus fréquentes étaient l'occlusion inversée latérale pour le sens transversal et la classe II pour le sens sagittal (Plus précisément, la classe II division 1 caractérisée par une vestibuloversion des incisives maxillaires et un surplomb augmenté).

Les dymorphoses du sens vertical représentaient 6 % des malocclusions diagnostiquées, majoritairement la béance ou infraclusion antérieure.

Ces résultats diffèrent de la première étude réalisée sur l'année 2015, où les anomalies majoritaires sont les dymorphoses du sens vertical (21 %) et sagittales (18 %).

Cependant, Dulac retrouve également que l'occlusion inversée latérale, la béance antérieure et la classe II sont majoritaires <sup>12</sup>.

### **3.1.3. Rééducation orofaciale**

Seuls 24 % des enfants ont été orientés chez le kinésithérapeute afin de rééduquer leurs fonctions. Une autre alternative était la prescription d'exercices à réaliser à la maison en complément de l'utilisation d'un éducateur fonctionnel.

La correction des dysfonctions et dyspraxies est donc pluridisciplinaire et dépendant de la motivation de l'enfant. Dans la majorité des cas, les séances de kinésithérapies étaient mal suivies et les exercices à la maison peu réalisés, principalement par manque de temps ou par manque de compliance de l'enfant.

---

<sup>10</sup> Société française d'orthopédie dento-faciale, « Quand consulter ? »

<sup>11</sup> Bücco, « Orthodontie pour Enfants (interception) ».

<sup>12</sup> Dulac, « Bilan et perspectives de la consultation d'interception orthodontique du service d'odontologie de l'hôpital Charles-Foix après 1 an d'existence ».

### 3.1.4. Sens transversal : quand intervenir et quelles thérapeutiques choisir ?

Nous distinguons l'endoalvéolie maxillaire, anomalie dento-alvéolaire et l'endognathie, anomalie squelettique caractérisée par un développement insuffisant de la base osseuse maxillaire.

Ce diagnostic différentiel est établi à l'aide d'une téléradiographie de face.

L'occlusion inversée latérale est majoritairement d'origine fonctionnelle, associée à une posture linguale basse entretenue par une succion non nutritive et une respiration buccale.

Parmi les traitements réalisés, la plaque de Hawley à vérin médian était la plus souvent retrouvée devant le Quad Hélix afin de réaliser une expansion transversale de l'arcade maxillaire. Ces traitements ont un effet majoritairement dento-alvéolaire mais peuvent avoir une action orthopédique lorsqu'ils sont utilisés précocement.

Dans la majorité des cas, à la fin du traitement le maxillaire circoncrivait la mandibule et la mastication unilatérale alternée était rétablie.

Notre étude montre donc un intérêt à intervenir tôt puisque les appareils permettent de corriger totalement la dysmorphose établie ou en cours d'établissement.

L'occlusion inversée lorsqu'elle est unilatérale est souvent associée à un latérogissement mandibulaire (déviations cinétique). En effet, l'occlusion en bout à bout n'est pas une occlusion masticatoire efficace, l'enfant recherche un contact mastiquant, ce qui explique cette déviation.

Or ce déplacement mandibulaire peut être à l'origine d'usures dentaires, de problèmes parodontaux. Du fait de la mastication unilatérale non alternée, l'enfant peut présenter des troubles des muscles masticateurs et de l'articulation temporomandibulaire.

Selon Le Gall et *al*, Il existe un réel avantage à intervenir précocement. Cela permet d'éviter toute adaptation et compensation du système masticatoire à cette occlusion asymétrique, qui peut avoir des effets néfastes sur l'articulation temporomandibulaire avec un risque de croissance mandibulaire asymétrique<sup>13</sup>.

De même, Kennedy et Osepchook montrent que le traitement des occlusions inversées latérales implique généralement une expansion symétrique de l'arcade maxillaire et l'élimination des interférences occlusales. Il permet de restaurer la cinétique mandibulaire<sup>14</sup>.

---

<sup>13</sup> Le Gall, Philip, et Bandon, « Les anomalies maxillomandibulaires du sens transversal chez l'enfant ».

<sup>14</sup> Kennedy et Osepchook, « Unilateral posterior crossbite with mandibular shift : a review ».

Ils estiment le taux de correction spontanée entre 0 et 9 % et donnent l'avantage aux traitements précoces. Dulac conclut également que « le taux de correction spontanée est trop faible pour justifier une non intervention »<sup>15</sup>.

Nous avons pu nous rendre compte également que le traitement à l'aide de plaque de Hawley était plus difficile. Cet appareil étant amovible, son utilisation dépend de la volonté de l'enfant et de sa compréhension du traitement, il était plus souvent perdu ou fracturé contrairement au Quad Hélix fixe.

Un essai clinique randomisé a évalué l'intérêt et l'efficacité de différents appareils dans l'interception de l'occlusion inversée latérale. Ils ont montré qu'intervenir en denture mixte à l'aide d'un Quad Hélix était une méthode appropriée, plus efficace encore que les plaques à vérin médian qui présentaient un taux d'échecs plus élevé. Petren et Bondemark montrent en effet que les traitements avec plaque de Hawley s'avèrent inefficaces dans 1/3 des cas. Ils n'ont mis en évidence aucune correction spontanée de l'occlusion inversée dans le groupe contrôle<sup>16</sup>.

Pour les dysmorphoses squelettiques, les disjoncteurs de HAAS sont indiqués. Ce sont des appareils fixes qui entraînent une disjonction de la suture intermaxillaire afin d'obtenir une croissance transversale orthopédique.

Ces appareils, moins représentés dans notre étude, ont mené au succès thérapeutique chez les patients présentant une endognathie.

La suture maxillaire est une zone de croissance transversale importante qui doit être stimulée avant sa synostose survenant vers 16 ans car une fois la synostose de la suture intermaxillaire établie, toute action orthopédique sera impossible<sup>17</sup>.

En effet, une étude réalisée en 2001 a mis en évidence que les patients traités avant le pic de croissance pubertaire présentaient une augmentation de la largeur squelettique maxillaire et de la largeur intermolaires maxillaire alors que les patients traités après la phase de croissance pubertaire présentaient uniquement des effets dento-alvéolaires. De plus, cette étude a montré que les traitements d'expansion rapide à l'aide de disjoncteurs de HAAS réalisés avant le pic de croissance pubertaire permettaient un meilleur taux de croissance transversale maxillaire que les traitements tardifs. Elle valide donc l'efficacité des traitements précoces<sup>18</sup>.

---

<sup>15</sup> Dulac, « Bilan et perspectives de la consultation d'interception orthodontique du service d'odontologie de l'hôpital Charles-Foix après 1 an d'existence ».

<sup>16</sup> Petren et Bondemark, « Correction of unilateral posterior crossbite in the mixed dentition ».

<sup>17</sup> Zere et al., « Developing Class III malocclusions ».

<sup>18</sup> Baccetti et al., « Treatment timing for rapid maxillary expansion ».



Plus récemment, un essai clinique randomisé publié en 2019 a évalué l'efficacité de deux protocoles d'expansion maxillaire à l'aide de mesures effectuées sur des CBCT (Cone Beam Computed Tomography) réalisés à intervalles réguliers. Ils ont mis en évidence que l'expansion maxillaire rapide était la plus efficace spécialement dans le développement du prémaxillaire <sup>19</sup>.

Ainsi, nous retiendrons qu'il est indispensable pour le chirurgien-dentiste de savoir diagnostiquer ces dysmorphoses et de fournir un traitement dès que possible.

### **3.1.5. L'interception des dysmorphoses sagittales**

Dans notre étude, la classe II.1 était la plus retrouvée des anomalies du sens antéropostérieur.

Selon Angle, la classe II est une malocclusion sagittale caractérisée par une distocclusion de la première molaire inférieure par rapport à la position qu'elle occupe en classe I, l'occlusion engrenante.

Cette classe d'Angle présente deux divisions selon la position des deux incisives centrales maxillaires : La classe II.1, citée ci-dessus, caractérisée par une vestibuloversion des incisives maxillaires et la classe II.2, entité clinique particulière, caractérisée par une linguoversion des incisives et un surplomb réduit.

Le surplomb augmenté lié à une vestibuloversion des incisives peut être d'origine dento-alvéolaire et/ou d'origine squelettique par rétrognathie mandibulaire ou prognathie maxillaire. De façon majoritaire dans notre étude, le surplomb était d'origine alvéolaire et la succion non nutritive était la parafonction principalement associée à la survenue de ce type de malocclusion.

Le traitement interceptif consiste donc essentiellement à supprimer les habitudes néfastes et à la prescription d'éducateurs fonctionnels.

L'article « Quand adresser un enfant chez l'orthodontiste ? » retrouve ces résultats, les auteurs affirment que si l'étiologie est fonctionnelle, il faut supprimer les parafonctions et réaliser une rééducation fonctionnelle <sup>20</sup>.

De même, Li *et al.* ont montré en 2019 l'importance des thérapies fonctionnelles dont l'objectif était de favoriser la respiration naso-nasale stricte, réduire la musculature péri-orale, stimuler la croissance mandibulaire tout en optimisant l'efficacité des appareils fixes. Ces auteurs mettent en évidence la relation forte et constante entre forme et fonction <sup>21</sup>.

---

<sup>19</sup> Ribeiro et al., « A preliminary 3-D comparison of rapid and slow maxillary expansion in children ».

<sup>20</sup> Davit-Béal et al., « Quand adresser un enfant chez l'orthodontiste ? ».

<sup>21</sup> Li et al., « Treatment of a class II division 1 malocclusion with the combination of a myofunctional trainer and fixed appliances ».

Dulac a retrouvé qu'il existerait une correction spontanée des surplombs inférieurs à 4 mm, cette amélioration serait liée à l'arrêt des habitudes déformantes, à la croissance sagittale de la mandibule et à la dérive mésiale (lee way) <sup>22</sup>.

Cependant pour les cas plus sévères, notamment les classes II squelettiques avec des surplombs supérieurs à 4 mm ou les thérapies fonctionnelles seules ne sont pas suffisantes, il se pose la question d'un traitement en une ou deux phases orthodontiques.

Contrairement à la classe III squelettique qui requiert une intervention précoce avant le pic de croissance, plusieurs critères sont à prendre en compte pour le traitement de la classe II squelettique. Le choix d'un traitement précoce ou d'un traitement conventionnel en denture adulte diffère selon les auteurs.

Selon Lautrou et Salvadori, pour les classes II avec une faible Dysharmonie Dento-Maxillaire (DDM) aujourd'hui appelée Dysharmonie Dents-Arcades (DDA), la phase orthodontique doit être établie lors de l'établissement de la denture adolescente (idéalement lors de l'éruption des prémolaires) et la fin du traitement est donc menée après le pic de croissance <sup>23</sup>.

Mais pour les classes II avec DDM/DDA, nécessitant des extractions et s'il semble que le traitement orthodontique ne sera pas suffisant, un traitement d'interception peut être mis en place pour éviter le recours à des chirurgies.

Pour les traitements d'interception, Movaghar et *al.* recommandent l'utilisation des forces extraorales en combinaison avec les activateurs monoblocs pour freiner la croissance maxillaire. La traction postérieure semble très efficace et la force extraorale permet un effet antiparasite pour éviter la palatoversion des incisives <sup>24</sup>.

Les études sont très controversées sur la potentialisation de croissance mandibulaire par les activateurs. Mais, Movaghar et *al.* ont constaté une augmentation de la longueur du corpus et de la hauteur du ramus avec l'activateur de Lautrou de type I et valide ainsi l'efficacité des traitements précoces <sup>25</sup>.

Les auteurs estiment que le traitement précoce présente de nombreux avantages comme la limitation des cas avec extractions, la baisse de la durée du traitement multi-attaches, l'obtention d'un équilibre fonctionnel et la limitation des cas de chirurgie orthognathique en raison de l'action orthopédique des

---

<sup>22</sup> Dulac, « Bilan et perspectives de la consultation d'interception orthodontique du service d'odontologie de l'hôpital Charles-Foix après 1 an d'existence ».

<sup>23</sup> Lautrou et Salvadori, « Croissance et thérapeutique orthopédie ou orthodontie ».

<sup>24</sup> Movaghar et *al.*, « Traitement orthopédique des Classes II squelettiques de l'enfant et de l'adolescent. Étude rétrospective à propos de 86 Cas ».

<sup>25</sup> Movaghar et *al.*

activateurs. Il met en évidence cependant que le principal avantage des traitements tardifs est une meilleure motivation du patient, et que la réussite du traitement orthopédique dépend essentiellement de l'observance du patient et du port de l'appareil ainsi que sa mise en place lors de la croissance <sup>26</sup>.

Selon une revue systématique Cochrane publiée en 2018, l'interception précoce de la classe II.1 permettrait de réduire le risque de traumatismes des incisives en comparaison à un traitement tardif <sup>27</sup>.

Un essai réalisé en 2019 est également en faveur d'une intervention en denture mixte : l'objectif était d'évaluer les effets dento-squelettiques et la stabilité à long terme d'un traitement précoce de la classe II en comparaison à un groupe témoin sans traitement <sup>28</sup>.

L'âge de début de traitement était en moyenne de 5,4 ans (+/-0,4) et à la fin de la thérapie les enfants étaient âgés de 8,5 ans (+/-0,9). Un bilan final a été réalisé en denture adulte jeune à l'âge de 16,7 ans (+/-0,4) afin d'évaluer les effets à long terme.

Pour les patients traités, la fréquence de la classe II a diminué de manière importante (de 100 % à 14 %). Les patients traités et le groupe contrôle ont à la fin de la thérapie montré des différences statistiquement significatives ( $P < 0,05$ ) : la longueur mandibulaire a augmenté de 5 mm de plus chez les enfants traités ( $P < 0,001$ ), l'angle ANB est devenu plus petit.

En denture adulte jeune, les valeurs moyennes des angles SNA, SNB et ANB étaient respectivement de 83° ; 81,3° et 2,4°.

Selon cette étude, aucun patient traité en denture mixte n'a eu recours à une deuxième phase de traitement orthodontique.

Cependant, certains auteurs ne sont pas en faveur d'une interception précoce de la classe II de Ballard : Selon Fleming, même si un traitement interceptif permet de diminuer la complexité du cas et permet de diminuer le risque de traumatismes, un traitement par multiattaches est toujours mis en place. Ainsi il considère que les traitements des classes II doivent être mis en place vers 10-13 ans chez les filles et 11-14 ans chez les garçons, car c'est une période de croissance active <sup>29</sup>.

Les avis étant partagés, il faut envisager un traitement individualisé au cas clinique et prendre en compte plusieurs facteurs qui influencent nos choix thérapeutiques :

---

<sup>26</sup> Movaghar et al.

<sup>27</sup> Batista et al., « Orthodontic treatment for prominent upper front teeth (class II malocclusion) in children and adolescents ».

<sup>28</sup> Keski-Nisula, Keski-Nisula, et Varrela, « Class II treatment in early mixed dentition with the eruption guidance appliance ».

<sup>29</sup> Fleming, « Timing orthodontic treatment ».

**L'étiologie** : Pour les classes II squelettique primaire ou génétique, (Par prognathie maxillaire, ou défaut de croissance mandibulaire, ou les deux) le potentiel de croissance est peu important, un traitement précoce doit être évité car le risque de récurrence est plus important. Un traitement en fin de croissance de compensation avec ou sans extraction ou un traitement chirurgical semblent plus adaptés.

Au contraire, dans les cas de classe II squelettique secondaire ou fonctionnelle, le surplomb est d'origine fonctionnelle lié à une obstruction (pouce, langue, lèvre, ventilation nasale incorrecte avec la mandibule en position distale), un traitement précoce est indiqué.

**La croissance** est un élément essentiel à prendre en compte. Le praticien doit évaluer le stade de croissance (en situant le patient sur sa courbe de croissance) pour profiter du taux maximum de croissance qui précède le pic. Il faut aussi prendre en compte la direction de croissance : une croissance verticale (rotation postérieure) contre indique les traitements précoces, alors qu'une face courte à croissance horizontale répondra plus favorablement.

**L'âge dentaire** est aussi à prendre en compte, la correction orthopédique des classes II s'envisage à partir de l'édification de la deuxième moitié radulaire des premières prémolaires mandibulaires.

**Le degré de l'anomalie** est également à prendre en compte, l'interception précoce peut être indiquée dans diverses situations notamment lorsque le préjudice esthétique est important ou lorsque la position des incisives maxillaires expose l'enfant à un risque de traumatisme.

Elle est également indiquée dans de situations de DDM importante et lorsque des anomalies transversales et verticales sont associées.

### **3.1.6. La béance antérieure**

Pour les malocclusions du sens vertical, et plus particulièrement la béance antérieure, deux étiologies peuvent être évoquées :

D'une part une étiologie squelettique, le patient présente alors des signes céphalométriques d'hyperdivergence avec un FMA (angle entre la plan mandibulaire et plan de francfort) et une hauteur faciale antérieure augmentés.

C'est la téléradiographie de profil qui permet de faire le diagnostic différentiel, cette dysmorphose d'origine génétique est difficile à gérer pour le praticien, un contrôle de la divergence mandibulaire est indispensable afin de pas aggraver la situation.

Les traitements précoces sont déconseillés car ils favorisent l'égression des molaires et augmentent le risque de récurrence.

D'autre part, une étiologie fonctionnelle liée à une posture linguale basse, une respiration buccale et à la succion non nutritive.

Cette situation est la plus rencontrée et nécessite simplement une normalisation fonctionnelle à l'aide d'exercices à réaliser à la maison, d'EF ou encore de rééducation active avec le kinésithérapeute.

En effet, une méta-analyse réalisée en 2017 affirme que les mauvaises habitudes orales de patients en cours de croissance sont les causes les plus fréquentes des infraclusions antérieures<sup>30</sup>.

Les résultats de notre étude concordent avec cette information.

Cependant, cette méta-analyse a suggéré que les appareils fonctionnels permettaient de réduire les béances de 3,1 mm en moyenne mais que ces améliorations étaient souvent perdues avec le temps et que les effets squelettiques restaient controversés.

Est-il donc judicieux d'intercepter les infraclusions antérieures ?

La littérature scientifique s'accorde sur le fait que les béances antérieures ont tendance à s'améliorer avec la croissance de l'enfant. Ceci est principalement dû à l'abandon progressif des habitudes déformantes et à la croissance des procès alvéolaires. En effet, lors de l'éruption des incisives permanentes, la béance se réduirait progressivement, mais il est important que l'éruption des dents permanentes se fasse dans un environnement fonctionnel favorable, ce qui impose une rééducation dans la majorité des cas.

Une étude prospective réalisée en 2016 montre qu'une infraclusion antérieure importante engendre des difficultés d'élocution ainsi qu'une malposition linguale pouvant générer à terme d'autres types de malocclusions plus complexes à gérer par la suite. Elle met l'accent sur l'importance de supprimer les anomalies fonctionnelles<sup>31</sup>.

Il paraît donc important d'émettre le bon diagnostic et d'intercepter les béances en réalisant une thérapie fonctionnelle passive et active en collaboration avec le kinésithérapeute.

---

<sup>30</sup> Feres et al., « Effectiveness of open bite correction when managing deleterious oral habits in growing children and adolescents ».

<sup>31</sup> Nascimento, de Araújo, et Machado, « Severe anterior open bite during mixed dentition treated with palatal spurs ».

### **3.2. Niveau de preuve scientifique**

Notre étude rétrospective présente plusieurs limites. Selon le grade de recommandations de la HAS, étant donné qu'elle est rétrospective, notre étude est de niveau 4 et grade C, ce qui lui confère un faible niveau de preuve scientifique.

Le principal biais de ce type d'étude (erreur systématique dans l'estimation des résultats qui opère dans un sens donné) est lié au mode de recueil des données qui est rétrospectif à partir des dossiers des patients. La qualité des informations est donc dépendante de la tenue de ces derniers. Il s'agit d'un biais de classement.

De plus, le nombre de perdus de vue est assez important (17) générant une perte de puissance.

### **3.3. Conclusion**

Nous pouvons conclure que les patients doivent être orientés en consultation orthodontique le plus tôt possible afin de mettre en évidence d'éventuelles dysmorphoses. Un examen clinique orthodontique ainsi que des examens complémentaires radiologiques sont indispensables pour confirmer le diagnostic orthodontique. Le choix d'intervenir précocement ou uniquement en denture adolescente est à évaluer au cas par cas, le traitement doit être individualisé.

Ainsi, afin d'illustrer l'efficacité de l'interception précoce et d'établir une conduite à tenir en fonction du type de dysmorphoses rencontrées, des études de niveau de preuve plus élevé devront être réalisées. Nous pensons notamment aux essais comparatifs randomisés de forte puissance et aux méta-analyses d'essais comparatifs randomisés.

## 4 : Cas clinique

---

Nous avons choisi d'illustrer le fonctionnement de la consultation interception du service d'Odontologie de l'hôpital Charles-Foix à travers la description d'un cas clinique. Il s'agit de l'enfant F, âgée de 7 ans au moment de la 1ère consultation réalisée le 03/11/2017. Elle était initialement suivie dans le service pour une prise en charge globale. En effet, la patiente présentait un risque carieux élevé. Plusieurs séances d'éducation à l'hygiène orale ont été réalisées ainsi que des fluorations, les scellements de sillons anfractueux des molaires définitives et des soins de lésions carieuses des molaires temporaires. Certains soins ont été effectués sous MEOPA (Mélange Equimolaire Oxygène Protoxyde d'Azote). Cette méthode de sédation consciente est utilisée chez les patients anxieux afin de faciliter la réalisation des soins longs et difficiles. C'est un gaz inodore composé d'un mélange de 50 % d'oxygène et de 50 % de protoxyde d'azote agissant par inhalation. L'action est anxiolytique, euphorisante (« gaz hilarant »). L'état de conscience est modifié mais le patient reste vigile et peut dialoguer, réagir avec l'entourage même si les perceptions sensorielles sont modifiées.<sup>32</sup>

Une fois le risque carieux maîtrisé, la patiente a été adressée en consultation interception précoce afin de prendre en charge ses malocclusions. Cette consultation a débuté en 2015 dirigée par le docteur Davit-Béal. L'équipe soignante comprend un étudiant de 6ème année (TCEO1), un interne et un attaché en pédodontie (AFOHU).

### 4.1. Premier rendez-vous : approche comportementale et observation initiale

Lors du premier rendez-vous, nous devons établir un lien de confiance avec l'enfant et les parents. L'équipe de soin ayant changé l'enfant peut être déstabilisé. Il est important de ne pas générer de l'anxiété par le changement de déroulement des soins, mais la patiente était calme et habituée au fonctionnement du service, les séances se sont bien déroulées. De plus, il faut souvent bien expliquer aux parents l'intérêt de cette consultation et pourquoi nous décidons de poursuivre les soins suite à la prise en charge initiale.

#### 4.1.1. Anamnèse

Nous réalisons l'anamnèse où sont relevés l'âge, le motif de consultation, les antécédents médicaux et dentaires.

---

<sup>32</sup> Annequin, « Meopa ».

Il faut évaluer l'attitude générale et spontanée de l'enfant, de son niveau de développement psychosocial. Si l'enfant est agité et immature, il sera difficile de lui faire comprendre l'intérêt de porter un appareil. Un questionnaire médical daté et signé, rempli par les responsables légaux est systématiquement réalisé et archivé dans le dossier informatique.

#### 4.1.1.1. Observation clinique


L'observation clinique en orthopédie dento-faciale commence par une analyse du visage de face, de profil et du sourire :

De face, nous analysons la typologie faciale, la symétrie du visage par rapport au plan sagittal médian, l'équilibre des trois étages de la face, le parallélisme des lignes principales (biophryaque, bipupillaire, bicommesurale) ainsi que les éléments constitutifs du visage (cernes, orifices nasaires, morphologie labiales, relations labiales verticales, sillon nasogénien).

De profil, nous relevons le profil général, sous nasal, la forme du front, l'angle nasolabial, la position des lèvres par rapport à la ligne esthétique de Ricketts, le type de profil selon Izard et Simon, la morphologie de la symphyse mentonnière ainsi que la distance cervicomentonnière.

L'analyse du sourire est également une étape clé car elle permet dans un premier temps de mettre en évidence les doléances. On note la symétrie du sourire, la largeur, la ligne du sourire et l'harmonie.

Figure 20 : Photographie exobuccale de face

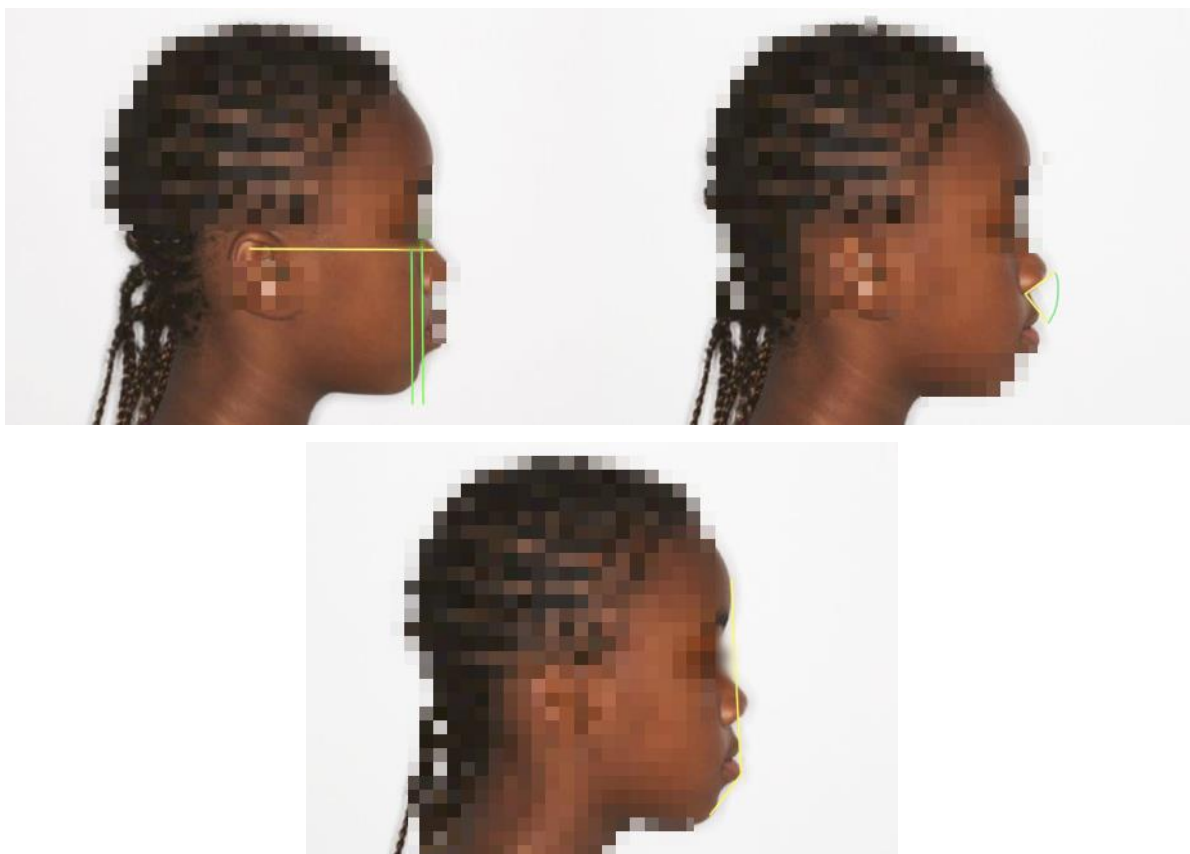


Source : Service d'Odontologie de l'hôpital Charles-Foix, Consultation d'interception, 2017.

De face, la patiente présente un visage symétrique par rapport à l'axe sagittal médian, un parallélisme des lignes principales (biophryaque, bipupillaire, bicommesurale). Les étages faciaux (frontal, nasal, buccal) sont équilibrés. On note de légères cernes, des orifices nasaires normaux et un contact bilabial au repos.



Figure 21 : Photographies exobuccales de profil




Source : Service d'Odontologie de l'hôpital Charles-Foix, Consultation d'interception, 2017.

Analyse du profil :

En traçant une ligne passant par la glabella, le point nasion, la lèvre supérieure et le pogonion nous observons un profil général droit, un profil sous nasal droit à convexe, orthofrontal selon Izard et Simon, objectivé par les plans D'Izard (passant par la glabella) et de Simon (passant par le point sous orbitaire) perpendiculaires au plan de Francfort.

La patiente présente un front bombé, un angle nasofrontal ouvert, un angle nasolabial normal, une biprocheilie (d'origine ethnique) par rapport à la ligne esthétique de Ricketts, un sillon labiomentonnière marqué, une distance cervicomentonnière normale, ainsi qu'un angle goniale ouvert.

Figure 22 : Photographie du sourire



Source : Service d'Odontologie de l'hôpital Charles-Foix, Consultation d'interception, 2017.

Nous observons un sourire denté, avec une visibilité de 70 % des dents maxillaires et une légère visibilité des incisives mandibulaires. La ligne du sourire est moyenne. Le sourire est symétrique et disharmonieux par l'occlusion inversée antérieure. Une interposition linguale entre les arcades dentaires est visible.

Par la suite, un examen endobuccal est réalisé. Le praticien doit s'assurer de l'absence de maladie carieuse active et que l'hygiène soit maîtrisée avant d'envisager un traitement d'interception orthodontique. Nous savons désormais que les appareils sont un facteur de risque de lésion carieuse du fait de l'encombrement qu'ils génèrent et de la difficulté à assurer des manœuvres d'hygiène efficace.

Au moment de la première consultation, la patiente est en établissement de la denture adolescente, elle ne présente pas de lésion carieuse mais des lésions d'usures physiologiques par attrition au niveau des canines (usure physiologique en denture temporaire). Sur le plan parodontal, elle présente une hygiène buccodentaire correcte, une inflammation gingivale superficielle.

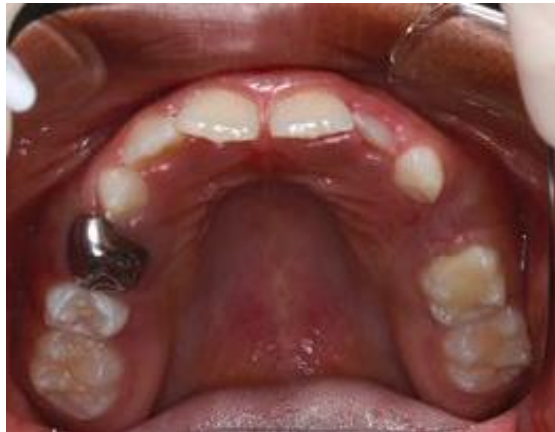Concernant les relations intra-arcades :

Au maxillaire on note :

- Une forme d'arcade en U
- Un palais profond, le maxillaire est contraint et étroit

- La présence d'un diastème médian intercincisif
- 22 en cours d'éruption
- Un léger encombrement antérieur : position palatine de 11 et 21 et bimarginotopie (rotation distovestibulaire)
- La perte prématurée de 64 et la présence d'une coiffe pédodontique préformée au niveau de 54.

Figure 23 : Photographie intra-arcade maxillaire

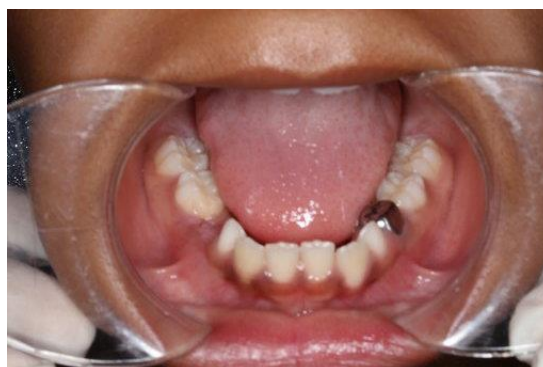

Source : Service d'Odontologie de l'hôpital Charles-Foix, Consultation d'interception, 2017.

À la mandibule, on note :

- Une forme d'arcade en U
- L'absence de 84
- Une coiffe pédodontique préformée sur 74
- Une suspicion d'une langue basse et d'un frein lingual court
- La vestibuloversion des incisives

Figure 24 : Photographie intra-arcade mandibulaire



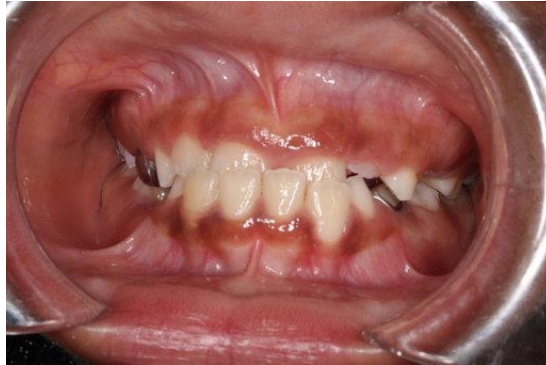Source : Service d'Odontologie de l'hôpital Charles-Foix, Consultation d'interception, 2017.

Concernant les relations inter-arcades :

Dans le sens transversal :

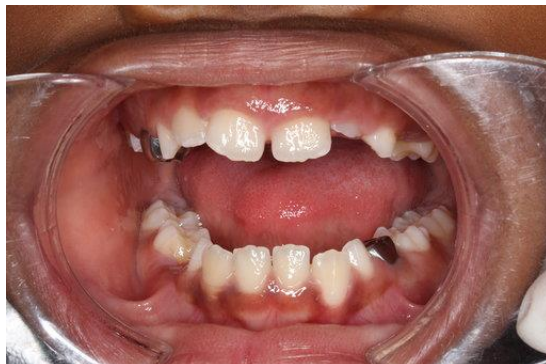Le maxillaire circonscrit la mandibule à partir des canines. La déviation des médianes incisives entre elles en occlusion est difficile à objectiver à cause de l'occlusion inversée antérieure.

Figure 25 : Occlusion d'intercuspidie maximale



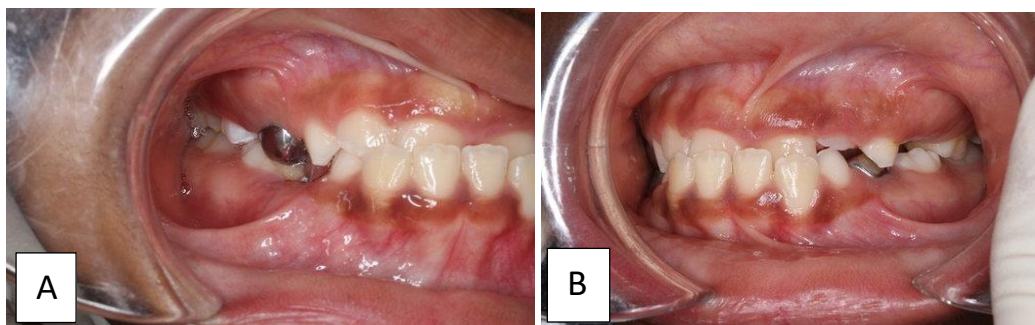
Source : Service d'Odontologie de l'hôpital Charles-Foix, Consultation d'interception, 2017.

Figure 26 : Photographie endobuccale, arcades en inoclusion



Source : Service d'Odontologie de l'hôpital Charles-Foix, Consultation d'interception, 2017.

Figure 27 : Photographie endobuccale arcades en occlusion côté droit (B) et gauche (A)



Source : Service d'Odontologie de l'hôpital Charles-Foix, Consultation d'interception, 2017.

Dans le sens sagittal :

On note une classe I d'Angle molaire à droite et gauche et une mésiocclusion canine (les canines inférieures sont en avant de plus d'une demi-cuspide par rapport aux canines maxillaires), un surplomb négatif. En effet, les incisives mandibulaires se trouvent à l'extérieur des incisives maxillaires : il s'agit d'une occlusion inversée antérieure.

Dans le sens vertical :

On note une supraclusion : le recouvrement (difficilement visible à cause de l'occlusion inversée) est augmenté.

Analyse fonctionnelle et cinétique :

Nous devons observer l'ensemble des fonctions essentielles : déglutition, mastication, respiration, phonation ainsi que la musculature péri-orale.

La patiente présente une déglutition atypique qui se caractérise par une interposition linguale entre les arcades dentaires lors de la déglutition ainsi qu'une contraction des muscles péri-oraux.

Une suspicion de Syndrome d'Apnée Hypopnée du Sommeil (SAHOS) est évoquée devant l'association d'un sommeil agité, de sueurs nocturnes et d'asthénie matinale. Toutefois, la polysomnographie réalisée par un ORL n'est pas en faveur d'un SAHOS.

La musculature péri-orale est normale, la tonicité des lèvres est correcte.

Par la suite, nous réalisons un examen de la cinétique mandibulaire, dans l'ordre :

- Des ATM (articulation temporo-mandibulaire) : absence de douleur à la palpation ou de gnathosonies lors des mouvements mandibulaires.
- Ouverture maximale
- Chemin de fermeture
- Recherche d'interférences et prématurités
- Analyse de la propulsion et diduction droite et gauche

La patiente présente un proglissement mandibulaire à l'origine de son occlusion inversée, celle-ci est un verrou occlusal qui empêche une croissance maxillaire physiologique et stimule la croissance condylienne.

Nous avons décidé d'établir une nouvelle fiche d'observation permettant de résumer de manière claire l'ensemble des caractéristiques décrites ci-dessus. Nous espérons que cette fiche permettra un bon archivage des données et guidera les futurs étudiants. (Annexe)

#### **4.1.2. Empreintes d'études et photographies**

Une fois l'observation clinique terminée, nous réalisons des photographies de la patiente. Les photos extra-orales du visage (de face, de profil et de  $\frac{3}{4}$ ) s'effectuent debout, sur fond blanc légèrement, à distance du mur pour éviter d'obtenir une ombre sur les clichés, idéalement à la lumière naturelle du jour. L'enfant doit se tenir droit, la tête dans une position physiologique de repos. Les photographies endobuccales (intra-arcades et inter-arcades : en occlusion de face puis de chaque côté) sont réalisées au fauteuil à l'aide d'écarteurs labiaux et de miroirs de bouche.

Ces photographies sont indispensables en ODF car elles permettent d'enregistrer la situation initiale et seront reprises de manière cyclique afin d'évaluer l'évolution des rapports d'occlusion.

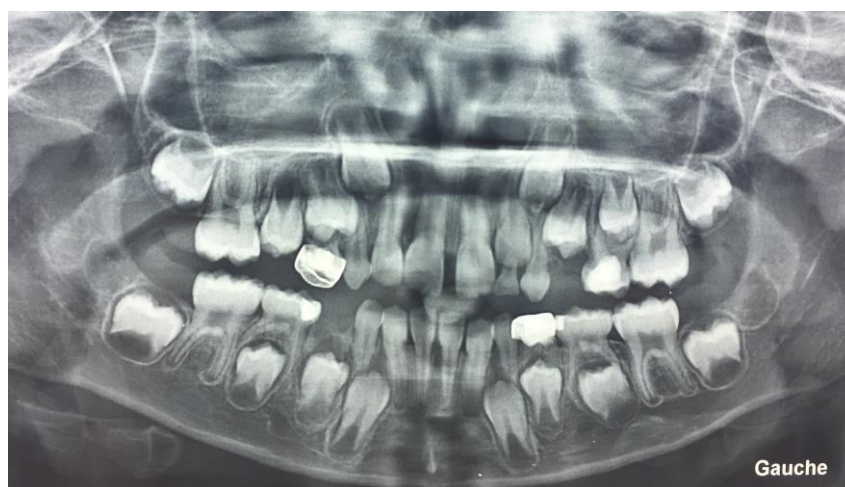Des empreintes d'études sont ensuite réalisées à l'alginat (hydrocolloïde irréversible de classe A) et à l'aide de porte-empreintes du commerce en plastique. Dans un premier temps, nous essayons les porte-empreintes en bouche afin de sélectionner la taille la plus adaptée. Les porte-empreintes sont perforés mais l'utilisation complémentaire d'adhésif est possible. Deux doses d'alginates suffisent pour réaliser les empreintes. Le matériau est inséré en phase plastique dans le porte-empreinte, il est réparti uniformément. Par la suite, les empreintes doivent être coulées (dans un délai relativement court afin d'éviter tout risque de déformation) pour l'obtention de modèles d'étude en taille américaine.

Ces modèles permettent au praticien une meilleure analyse des rapports d'occlusion dans les trois sens de l'espace. De plus, ils permettent comme les photographies de conserver une trace de la situation clinique au premier rendez-vous et par la suite d'apprécier l'évolution du traitement. Ces modèles doivent être conservés trente ans.

#### **4.1.3. Prescription d'examens complémentaires**

A la fin du premier rendez-vous, nous prescrivons une radiographie panoramique ainsi qu'une téléradiographie de profil qui sont des examens complémentaires indispensables à l'établissement du diagnostic orthodontique. La panoramique (tomographie épaisse courbe) est un examen de dépistage :

Figure 28 : Radiographie panoramique



Source : Service d'Odontologie de l'hôpital Charles-Foix, Consultation d'interception, 2017.

L'analyse de la radiographie panoramique met en évidence que la patiente est en établissement de la denture adolescente, la denture est complète. Les germes des dents de sagesse ne sont pas visibles mais le début de leur minéralisation selon Nolla se situe entre 7 et 10 ans. Les cryptes mandibulaires sont visibles. Les canines sont en position haute, il n'y a pas de lésions osseuses visibles, les sinus sont pneumatisés.

La téléradiographie de profil est un moyen d'investigation des structures cutanées, squelettiques et dentaires. C'est un examen à vocation diagnostique, pronostique et thérapeutique. Sa principale utilisation est l'analyse céphalométrique qui comprend l'analyse dimensionnelle, typologique et structurale :

L'analyse dimensionnelle est principalement utilisée, elle permet grâce au tracé de points, lignes et plans de références de réaliser des mesures linéaires et angulaires. En effet, Elle mesure la position des différentes structures de la face par rapport à ces lignes et plans de références. Ces mesures sont ensuite comparées à des valeurs moyennes obtenues à partir d'échantillons qui représentent des individus, soit exempts de toute malocclusion (DOWNS) soit pris au hasard (RICKETTS), afin d'obtenir un objectif de traitement.

Les principaux points repérés sur une téléradiographie de profil sont :

- Le porion : point le plus antérosupérieur du méat acoustique externe
- Le basion : point le plus postéro inférieur du basioccipital

- Le point sous orbitaire : point le plus déclive du rebord orbitaire inférieur
- Le point sella S : centre de la selle turcique
- Le point nasion N : situé à la jonction entre l'os frontal et nasal
- Le point A : point le plus déclive de la concavité antérieure du maxillaire
- Le point B : point le plus déclive de la concavité antérieure de la mandibule
- Le point menton : point inférieur de la symphyse
- Le point articulaire : point à la jonction entre bord postérieur du ramus et la partie inférieure de la base du crâne.

Les principaux plans et lignes de référence sont :

- Le plan de Francfort : porion-point infraorbitaire, qui représente le plan horizontal de référence.
- Le plan mandibulaire
- La ligne SN : reliant le point sella et le point nasion
- La ligne NA et NB : reliant le point N et respectivement les points A et B
- Le plan palatin (épine nasale antérieure - épine nasale postérieure)

Les angles SNA et SNB nous informent respectivement sur la position du maxillaire et de la mandibule dans le sens antéropostérieur par rapport à la base du crâne. L'angle ANB nous renseigne sur la relation entre les deux bases osseuses dans le sens sagittal.

Selon la classification de Ballard :

Si  $1^\circ < \text{ANB} < 5^\circ$ , alors le patient est en classe I squelettique

Si  $\text{ANB} > 5^\circ$ , alors le patient est en classe II squelettique

Et enfin, le patient présente une classe III squelettique si :  $\text{ANB} < -1^\circ$

L'analyse céphalométrique de notre patiente met en évidence :

Sur le plan squelettique :

**Diagnostic squelettique vertical** : Une typologie faciale mésodivergente, FMA :  $24,44^\circ$

**Diagnostic squelettique sagittal** :

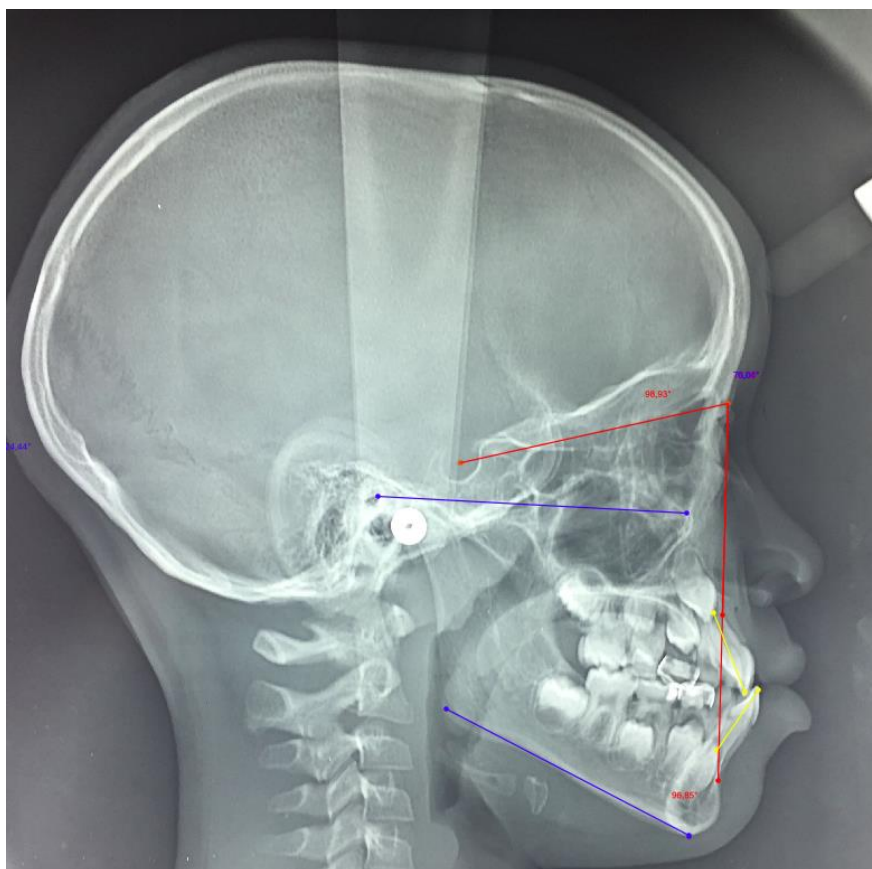
SNA :  $76,05^\circ$ . Ceci indique une rétrognathie maxillaire.

SNB :  $76^\circ$

ANB :  $0,04^\circ$ . Ceci indique une classe III squelettique.



Figure 29 : Téléradiographie de profil



Calcul	Valeur	Std	+/-	
<b>SNA</b>	<b>76,05</b>	<b>82,00</b>	<b>4</b>	<b>&lt;0</b>
SNB	76,01	80,00	4	o
ANB	0,04	2,00	2	o
Div	24,44	25,00	5	o
<b>Isup</b>	<b>98,93</b>	<b>104,00</b>	<b>2</b>	<b>&lt;&lt;0</b>
<b>Iinf</b>	<b>96,85</b>	<b>90,00</b>	<b>2</b>	<b>o&gt;&gt;&gt;</b>

Source : Service d'Odontologie de l'hôpital Charles-Foix, Consultation d'interception, 2017.

Sur le plan dento-alvéolaire :

**Position de l'incisive mandibulaire :** IMPA : 96,85°

La valeur moyenne étant de 90°, on note une vestibuloversion des incisives mandibulaires.

**Position de l'incisive maxillaire :** I/Fr (angle entre l'incisive maxillaire et le plan de francfort) : 98,93°.

La valeur moyenne étant 104°, les incisives supérieures sont palatoversées.

## 4.2. Synthèse diagnostique

Suite à l'examen clinique et à l'analyse des radiographies, nous pouvons établir une synthèse diagnostique indispensable à la mise en place d'une thérapeutique : le diagnostic est toujours alvéolo-dentaire, squelettique, esthétique et fonctionnel.

Sur le plan alvéolo-dentaire : La patiente présente une classe I d'Angle molaire et canine et une occlusion inversée antérieure, une vestibuloversion des incisives mandibulaires (IMPA : 96,85°) et une palatoversion des incisives maxillaires.

Sur le plan squelettique : Elle présente une classe III de Ballard par rétrognathie maxillaire : ANB : 0,04° et SNA : 76° et une typologie faciale mésodivergente.

Sur le plan esthétique : On note un sourire dysharmonieux lié à l'occlusion inversée antérieure.

Sur le plan fonctionnel : Elle présente une respiration nasale non fonctionnelle associée à une posture linguale basse (ankylose liée au frein lingual court), une déglutition atypique, la langue ne joue pas son rôle morphogénétique sur le développement du maxillaire.

### 4.2.1. Objectifs de traitement

En ODF, il est important de fixer des objectifs de traitement avant de commencer toute thérapeutique : Les objectifs seront :

#### Dento-alvéolaires :

- Rétablir un guide incisif fonctionnel en levant l'occlusion inversée antérieure.
- Obtenir une classe I d'Angle molaire et canine.

#### Squelettiques :

- Corriger la classe III de Ballard, favoriser la croissance du maxillaire.

#### Fonctionnels :

- Obtenir une normalisation fonctionnelle favorable à une expression optimale des phénomènes de croissance : Rétablir une respiration nasale stricte et une posture linguale de repos physiologique.

#### Esthétiques :

- Harmonisation du sourire et du profil.

### **4.3. Plan de traitement**

Pour la patiente, l'interception orthodontique était adaptée car la classe III est une dysmorphose que l'on doit prendre en charge précocement, idéalement avant le pic de croissance pubertaire. En effet, on cherche à maîtriser la croissance mandibulaire, en rétablissant un guide incisif fonctionnel.

De plus, le maxillaire étant en hypodéveloppement, nous devons profiter de la croissance alvéolaire et squelettique pour permettre son expansion transversale et son avancée sagittale.

Nous avons décidé d'entreprendre la réalisation d'un masque de Delaire car il permet de corriger la déficience maxillaire sagittale et de bloquer la croissance mandibulaire. Ce masque facial de protraction est composé d'une tige métallique centrale servant d'armature pour maintenir un appui fronto-mentonnier, ainsi que d'un appareil fixe intrabuccal, un double arc de Theuveny, scellé sur 16 et 26 par l'intermédiaire de bagues orthodontiques pour obtenir une avancée antéropostérieure du maxillaire. Des cales ont été réalisées en composite sur les premières molaires maxillaires afin de libérer l'occlusion et permettre de rétablir le guide incisif. Ces cales permettent également une légère ingression des molaires et assurent ainsi le contrôle de la rotation mandibulaire.

Une force extraorale est appliquée par l'entremise de deux élastiques sur les crochets du double arc. La direction de la force est vers l'avant et vers le bas (postéro-antérieure et inférieure). Le masque est porté le soir et la nuit pour une durée de 12 à 14 heures, le port de jour n'est pas recommandé ni nécessaire. La patiente doit porter son appareil dans un environnement calme en dehors de l'école et prendre des précautions lors de la dépose. Le masque de Delaire a été posé en décembre 2017 et déposé en octobre 2018 pour une durée d'environ 10 mois.

Nous avons également réalisé une freinectomie linguale afin de favoriser un repositionnement lingual physiologique ainsi que la prescription de séances de rééducation chez le kinésithérapeute.

#### **4.3.1. Explications du plan de traitement, prise d'empreintes primaires et demande d'entente préalable**

Les informations concernant le traitement sont données à la patiente et à ses parents de manière claire et précise. Notre objectif est qu'ils comprennent que ce traitement sera long et contraignant puisqu'il nécessite la compliance de l'enfant qui doit porter le masque de Delaire amovible.

Une fois que le consentement éclairé est obtenu, nous remplissons la demande d'entente préalable. Ce formulaire est nécessaire car certains actes et notamment l'orthodontie sont soumis à l'accord préalable de l'assurance maladie.

Par la suite, les empreintes primaires à l'alginate sont réalisées et envoyées à notre laboratoire d'Orthopédie Dentofaciale.

#### **4.3.2. Essai et pose des appareils**

Lorsque nous recevons le travail du laboratoire, une première étape de vérification des appareillages est systématiquement réalisée afin de s'assurer que le travail correspond à nos attentes.

Au troisième rendez-vous, nous commençons par essayer en bouche le double arc, il faut vérifier l'axe d'insertion, l'absence de blessures liées aux bras vestibulaire et palatin, que le patient ne ressent aucune gêne. Des modifications éventuelles peuvent être réalisées à l'aide d'une pince métallique. Les explications sur le port de l'appareil sont données à la patiente et à sa mère concernant les élastiques et la durée d'utilisation.

#### **4.4. Suivi régulier**

La patiente est revue 2 semaines après la pose puis tous les mois :

**J0 + 2 semaines** : La patiente porte son appareil et le met toute seule, mais uniquement le soir et la nuit. Nous insistons sur l'importance de le porter plus longtemps (14H/jour).

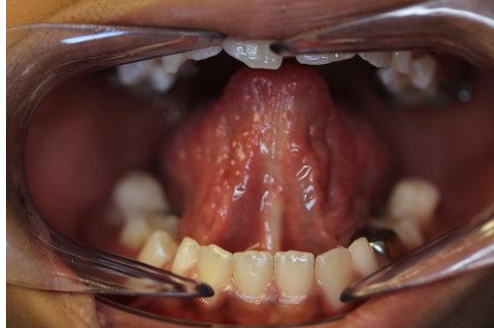**J0 + 1 mois** : La patiente porte bien son appareil, nous obtenons un bout à bout incisif. Réalisation de nouvelles cales en CVI sur 16 et 26 et nous changeons les élastiques.

**J0 + 2 mois** : Contrôle appareil : il est bien porté, nous réalisons de nouvelles cales en CVI. Un courrier au kinésithérapeute est réalisé pour rééducation linguale après la freinectomie, il est important de commencer les exercices immédiatement après la chirurgie afin d'obtenir des résultats optimaux.

**J0 + 3 mois** : Une freinectomie linguale est réalisée ce jour. Une prémédication à l'hydroxyzine a été prescrite et la séance se déroule sous MEOPA.

**J0 + 4 mois** : Un mois après la chirurgie nous contrôlons la cicatrisation : une nette amélioration de la mobilité linguale est mise en évidence, la patiente ne présente aucune symptomatologie. Les exercices de kinésithérapeute ont bien été suivis. Le masque de Delaire est réglé et les élastiques croisés sont mis en place. Des cales en ciment verre ionomère sont réalisées de nouveau car usées.

Figure 30 : Photographie 1 mois après la freinectomie



Source : Service d'Odontologie de l'hôpital Charles-Foix, Consultation d'interception, 2018.

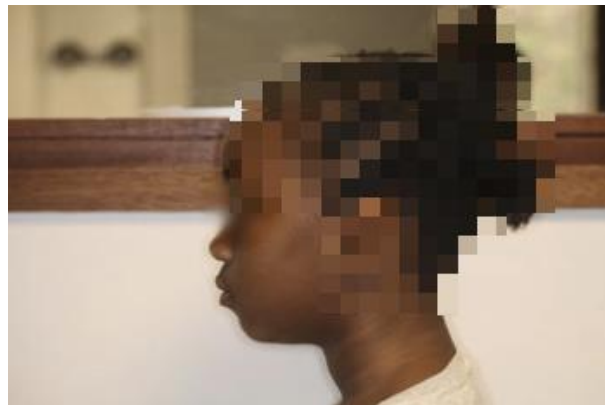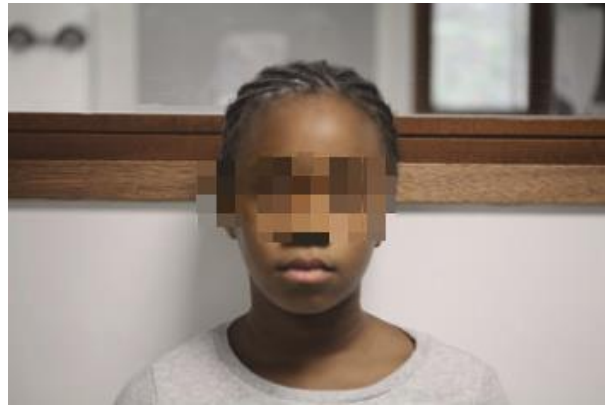**J0 + 5 mois** : Nous notons une bonne amélioration du décalage sagittal mais l'occlusion inversée au niveau de 11 et 21 est toujours présente.

**J0 + 7 mois** : Contrôle Delaire : Bon résultats. Élimination des cales, les 6 ont ingressé.

**J0 + 8 mois** : Très bonne hygiène buccodentaire, les résultats dans les 3 sens de l'espace sont très satisfaisants. L'arc vestibulaire est déposé et l'arc palatin est maintenu en contention pour maintenir l'espace pour l'éruption des prémolaires.

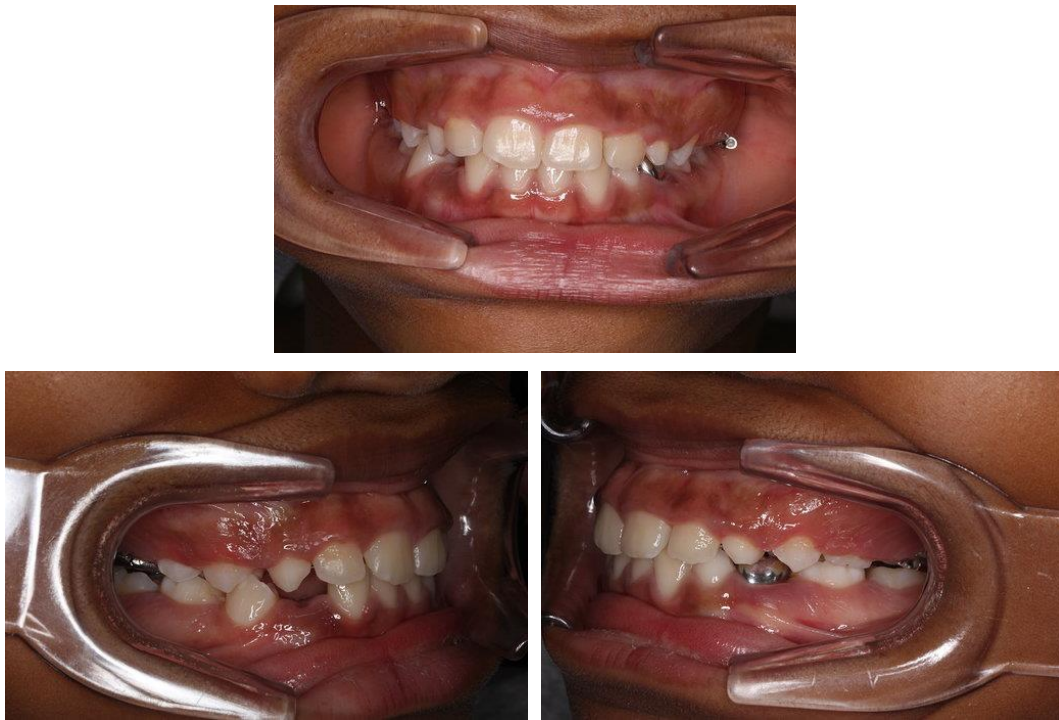Des photographies endo et exo-buccales sont réalisées ce jour

Figure 31 : Photographies exo-buccales (face, profil et sourire ¾)



Source : Service d'Odontologie de l'hôpital Charles-Foix, Consultation d'interception, 2018.

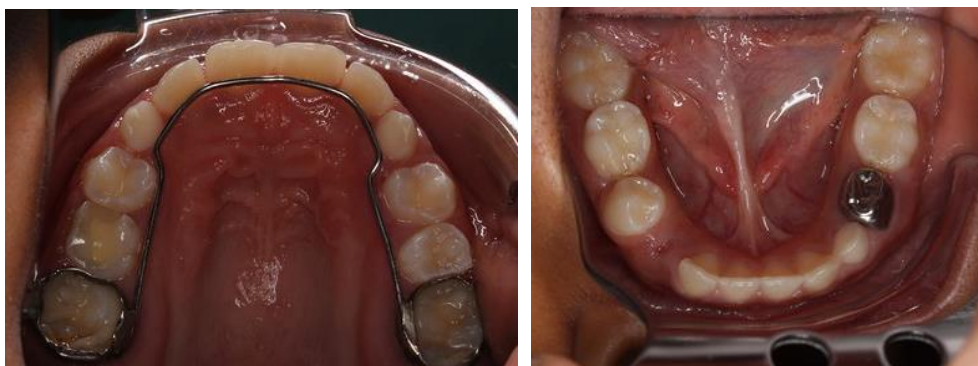Figure 32 : Photographie endobuccale en occlusion d'intercuspidie maximale



Source : Service d'Odontologie de l'hôpital Charles-Foix, Consultation d'interception, 2018.

Nous analysons les relations inter-arcades post traitement. Dans le sens transversal, le maxillaire circonscrit la mandibule, les points inter-incisifs sont alignés. Dans le sens sagittal, on note une Classe I d'Angle molaire droite et gauche, le surplomb est normal (environ 2mm). Dans le sens vertical, le recouvrement de 2mm est correct.

Figure 33 : Photographies endobuccales des arcades maxillaire et mandibulaire



Source : Service d'Odontologie de l'hôpital Charles-Foix, Consultation d'interception, 2018.

Au niveau de l'arcade maxillaire, on note une arcade en U, bonne expansion transversale du maxillaire, persistance de 53, 63 et 55. L'arc palatin est maintenu en contention.

Au niveau de l'arcade mandibulaire, on note une arcade en U, la perte de 73 mais la persistance de 83,75 et 85, une bonne mobilité linguale post chirurgie.

La patiente est revue tous les 6 mois pour surveiller le maintien des résultats et la mise en place des dents permanentes.



## Conclusion

---

Cette étude descriptive unicentrique a permis de réaliser un bilan de la consultation d'interception précoce de l'hôpital Charles Foix après 4 ans d'existence. Nous avons constaté que le déroulement de la consultation au fil des années est plus encadré, notamment par la réalisation systématique de photographies à chaque étape du traitement et de radiographies en fin de traitement, mais aussi que les traitements mis en place sont pertinents et correspondent aux recommandations de la HAS.

Suite à ce travail de thèse, nous avons décidé de proposer quelques améliorations qui permettraient de faciliter le déroulement de la consultation et d'aider les étudiants dans le suivi des patients. En effet, l'informatisation des dossiers a généré des pertes d'informations, la traçabilité des dossiers n'a pas été complètement assurée, ce qui est dommage car des données intéressantes et utiles pour cette étude n'ont pas pu être relevées.

Nous avons donc décidé d'établir une fiche d'observation complète permettant de suivre le patient au fil des rendez-vous. Nous espérons que ce document facilitera la bonne tenue des dossiers et aidera les étudiants dans l'acquisition d'une méthodologie d'observation orthodontique.

Cette thèse a permis aussi de mettre en évidence l'importance du dépistage orthodontique pour éviter toute perte de chance, certaines dysmorphoses nécessitant une intervention précoce. Il est difficile d'émettre une conduite à tenir pour chaque type de malocclusion, il faut retenir que le traitement doit être individualisé, toujours en tenant compte du rapport bénéfice/risque.

Aujourd'hui l'interception précoce est de plus en plus décrite et réalisée, elle fait partie du traitement orthodontique et présente de nombreux avantages (la limitation des cas avec extractions, la baisse de la durée du traitement...).

Des études de haut niveau de preuve devront être réalisées pour compléter les recommandations cliniques et guider le chirurgien-dentiste et l'orthodontiste.

## Bibliographie

---

- Agence nationale d'accréditation et d'évaluation en santé. « Indications de l'orthopédie dento-faciale et dento-maxillo-faciale chez l'enfant et l'adolescents ». ANAES, 2002. <https://doi.org/10.1007/bf03019434>.
- Annequin, D. « Meopa : mélange équimoléculaire oxygène protoxyde d'azote ». ATDE-Pediatol, 2019. <https://pediadol.org/meopa-melange-equimoleculaire-oxygene-protoxyde-dazote/>.
- Baccetti, T., L. Franchi, C. G. Cameron, et J. A. Mc Namara. « Treatment timing for rapid maxillary expansion ». *The Angle orthodontist* 71, n° 5 (2001): 343-50. [https://doi.org/10.1043/0003-3219\(2001\)071<0343:ttfrme>2.0.co;2](https://doi.org/10.1043/0003-3219(2001)071<0343:ttfrme>2.0.co;2).
- Bassigny, F. *Manuel d'orthopédie dento-faciale*. 2e éd. Paris : Masson, 1991.
- Batista, K. B., B. Thiruvengkatachari, J. E. Harrison, et K. D. O'Brien. « Orthodontic treatment for prominent upper front teeth (class II malocclusion) in children and adolescents ». *The Cochrane database of systematic reviews*, 2018. <https://doi.org/10.1002/14651858.cd003452.pub4>.
- Bücco. « orthodontie pour enfants (interception) ». Bücco. Consulté le 12/02/2020. <https://www.orthodontisteenligne.com/orthodontie-enfant-interception/>.
- Bavit-Béal, T., L. Grunewald, A. Beslot, A. Vanderzwalme, et A. Lautrou. « Quand adresser un enfant chez l'orthodontiste ? » *Archives de pédiatrie* 15, n° 7 (2008): 1242-48. <https://doi.org/10.1016/j.arcped.2008.04.002>.
- Dulac, A. « Bilan et perspectives de la consultation d'interception orthodontique du service d'odontologie de l'hôpital Charles-Foix après 1 an d'existence ». Thèse d'exercice, université Paris Descartes, 2017. <https://dumas.ccsd.cnrs.fr/dumas-01779412>.
- Elangovan, B., H. Pottipalli Sathyanarayana, et S. Padmanabhan. « Effectiveness of various interceptive treatments on palatally displaced canine : a systematic review ». *International Orthodontics*, 2019. <https://doi.org/10.1016/j.ortho.2019.08.002>.
- Erdinç, A. E., T. Ugur, et E. Erbay. « A comparison of different treatment techniques for posterior crossbite in the mixed dentition ». *American Journal of Orthodontics and Dentofacial Orthopedics* 116, n° 3 (1999): 287-300. [https://doi.org/10.1016/s0889-5406\(99\)70240-4](https://doi.org/10.1016/s0889-5406(99)70240-4).
- Feres, M. F. N., L. G. Abreu, N. M. Insabralde, M. R. de Almeida, et C. Flores-Mir. « Effectiveness of open bite correction when managing deleterious oral habits in growing children and adolescents : a systematic review and meta-analysis ». *European Journal of Orthodontics* 39, n° 1 (2017): 31-42. <https://doi.org/10.1093/ejo/cjw005>.

- Fleming, P. « Timing orthodontic treatment : early or late ? » *Australian dental journal* 62 (2017): 11-19. <https://doi.org/10.1111/adj.12474>.
- Kennedy, D. B., et M. Osepchook. « unilateral posterior crossbite with mandibular shift : a review » 71, n° 8 (2005): 5.
- Keski-Nisula, K., L. Keski-Nisula, et J. Varrela. « Class II treatment in early mixed dentition with the eruption guidance appliance : effects and long-term stability ». *European journal of orthodontics*, 2019. <https://doi.org/10.1093/ejo/cjz092>.
- Lautrou, A., et A. Salvadori. « Croissance et thérapeutique orthopédie ou orthodontie : que choisir ? » *L'orthodontie française* 71, n° 4 (2000): 325-34. <https://doi.org/10.1051/orthodfr/200071325>.
- Le gall, M., C. Philip, et D. Bandon. « Les anomalies maxillo-mandibulaires du sens transversal chez l'enfant ». *Archives de pédiatrie* 16 (2009): 209-13. <https://doi.org/10.1016/j.arcped.2008.10.020>.
- Li, X., H. Wang, S. Li, et Y. Bai. « Treatment of a class II division 1 malocclusion with the combination of a myofunctional trainer and fixed appliances ». *American journal of orthodontics and dentofacial orthopedics* 156, n° 4 (2019): 545-54. <https://doi.org/10.1016/j.ajodo.2018.04.032>.
- Movaghar, R., A. Seyed Movaghar, A. Lautrou, J. F. Kulik, M. M. Baralle, et J. Ferri. « Traitement orthopédique des classes II squelettiques de l'enfant et de l'adolescent. Étude rétrospective à propos de 86 cas ». *International orthodontics* 6, n° 2 (2008): 181-98. [https://doi.org/10.1016/s1761-7227\(08\)73828-2](https://doi.org/10.1016/s1761-7227(08)73828-2).
- Mûelenaere, K. R. de. « Possibilities for prevention of malocclusions in South African children ». *The journal of the dental association of South Africa* 52, n° 1 (1997): 9-14.
- Mulrooney, R. « The TMD controversies : a second opinion ». *Journal - Canadian dental association* 64, n° 7 (1998): 529-30.
- Nascimento, M. H. A., T. M. de Araújo, et A. W. Machado. « Severe anterior open bite during mixed dentition treated with palatal spurs ». *The journal of clinical pediatric dentistry* 40, n° 3 (2016): 247-50. <https://doi.org/10.17796/1053-4628-40.3.247>.
- Petrén, S., ET L. Bondemark. « Correction of unilateral posterior crossbite in the mixed dentition : a randomized controlled trial ». *American journal of orthodontics and dentofacial orthopedics* 133, n° 6 (2008): 790.e7-13. <https://doi.org/10.1016/j.ajodo.2007.11.021>.
- Ribeiro, G. L. U., H. B. Jacob, M. Brunetto, J. Da Silva Pereira, O. Motohiro Tanaka, et P. H. Buschang. « A preliminary 3-D comparison of rapid and slow maxillary expansion in children : a randomized clinical trial ». *International journal of paediatric dentistry*, 2019. <https://doi.org/10.1111/ipd.12597>.

Société française d'orthopédie dento-faciale. « quand consulter ? » Sfodf, 2018.

[http://www.sfodf.org/avada\\_portfolio/quand-consulter/](http://www.sfodf.org/avada_portfolio/quand-consulter/).

Vinay, C., V. Sandeep, C. H. Hanumanth Rao, K. S. Uloopi, et A. S. Kumar. « Modified quad helix appliance for thumb sucking and cross bite correction ». *Contemporary clinical dentistry* 4, n° 4 (2013): 523-26. <https://doi.org/10.4103/0976-237x.123064>.

Wedel, A P, et L Bondemark. « Fixed versus removable orthodontic appliances to correct anterior crossbite in the mixed dentition : a randomized controlled trial ». *European journal of orthodontics* 37, n° 2 (2015): 123-27. <https://doi.org/10.1093/ejo/cju005>.

Zere, E., P. K. Chaudhari, J. Sharan, K. Dhingra, et N. Tiwari. « Developing class III malocclusions : challenges and solutions ». *Clinical, cosmetic and investigational dentistry* 10 (2018): 99-116. <https://doi.org/10.2147/CCIDE.S134303>.

## Table des figures

---

Figure 1 : Effectif des patients inclus par année .....	8
Figure 2 : Âge lors de la première consultation .....	8
Figure 3 : Stades de denture .....	9
Figure 4 : Mode de recrutement des patients en consultation interception.....	9
Figure 5 : Dymorphoses (n=114).....	10
Figure 6 : Endognathie maxillaire occlusion inversée bilatérale .....	12
Figure 7 : Disjoncteur de Haas.....	12
Figure 8 : Endoalvéolie maxillaire.....	13
Figure 9 : Quad Hélix avec ses 4 boucles et ses bras latéraux.....	13
Figure 10 : Plaque de Hawley avec vérin médian, bandeau vestibulaire et ressorts en Z .....	14
Figure 11 : Éducateur fonctionnel .....	14
Figure 12 : Activateur à charnières, dit de Lautrou de face (A) et de profil (B) .....	15
Figure 13 : Plaque de Hawley à vérin antérieur et bandeau d'Eschler .....	16
Figure 14 : Masque facial de Delaire .....	16
Figure 15 : Double arc avec crochets vestibulaires, destinés à recevoir les élastiques de traction .....	17
Figure 16 : Types de mainteneurs d'espace .....	17
Figure 17 : Arc lingual mandibulaire.....	18
Figure 18 : Mainteneur d'espace unilatéral scellé sur 65 .....	18
Figure 19 : Durée de traitement actif des appareils.....	19
Figure 20 : Photographie exobuccale de face .....	31
Figure 21 : Photographies exobuccales de profil .....	32
Figure 22 : Photographie du sourire.....	33
Figure 23 : Photographie intra-arcade maxillaire.....	34
Figure 24 : Photographie intra-arcade mandibulaire.....	34
Figure 25 : Occlusion d'intercuspidie maximale.....	35
Figure 26 : Photographie endobuccale, arcades en inocclusion .....	35
Figure 27 : Photographie endobuccale arcades en occlusion côté droit (B) et gauche (A) .....	35
Figure 28 : Radiographie panoramique .....	38
Figure 29 : Téléradiographie de profil .....	40
Figure 30 : Photographie 1 mois après la freinectomie .....	44
Figure 31 : Photographies exo-buccales (face, profil et sourire ¾).....	45

Figure 32 : Photographie endobuccale en occlusion d'intercuspidie maximale.....	46
Figure 33 : Photographies endobuccales des arcades maxillaire et mandibulaire .....	46

## Table des tableaux

---

Tableau 1 : Nombre total de patients par an .....	7
Tableau 2 : Répartition des patients par année .....	7

# Annexes

## Annexe 1

étiquette

DATE : .../.../...

### FEUILLE DE SUIVI CONSULTATION INTERCEPTION

1 <sup>ère</sup> CONSULTATION			
Age :		Motif de consultation :	
Anamnèse, santé générale :		Motivation : <input type="checkbox"/> bonne <input type="checkbox"/> correcte <input type="checkbox"/> médiocre	
ATCD dentaires :			
<input type="checkbox"/> suivi dans le service <input type="checkbox"/> suivi MEOPA <input type="checkbox"/> orienté après passage aux urgences <input type="checkbox"/> adressé par un confrère			
EXAMEN FACIAL EXO-BUCCAL			
FACE	PROFIL	SOURIRE	
Typologie : <input type="checkbox"/> rond <input type="checkbox"/> ovale <input type="checkbox"/> carré Équilibre : Symétrie : Menton : <input type="checkbox"/> marqué <input type="checkbox"/> normal <input type="checkbox"/> effacé Lèvres : <input type="checkbox"/> charnues <input type="checkbox"/> normales <input type="checkbox"/> fines Nez : <input type="checkbox"/> fin <input type="checkbox"/> normal <input type="checkbox"/> important <input type="checkbox"/> Test narinaire <input type="checkbox"/> test miroir Cernes : <input type="checkbox"/> oui	Profil général : <input type="checkbox"/> convexe <input type="checkbox"/> plat <input type="checkbox"/> concave Profil sous nasal : <input type="checkbox"/> convexe <input type="checkbox"/> plat <input type="checkbox"/> concave Menton : <input type="checkbox"/> progénie <input type="checkbox"/> normal <input type="checkbox"/> rétrogénie Angle naso-labial : <input type="checkbox"/> ouvert <input type="checkbox"/> normal <input type="checkbox"/> fermé Lèvre sup : <input type="checkbox"/> prochéilie <input type="checkbox"/> normal <input type="checkbox"/> rétrochéilie Lèvre inf : <input type="checkbox"/> prochéilie <input type="checkbox"/> normal <input type="checkbox"/> rétrochéilie <input type="checkbox"/> Compétence labiale <input type="checkbox"/> incompétence linguale	Largeur Symétrie Harmonie	
EXAMEN DENTAIRE ENDO-BUCCAL			
Hygiène : <input type="checkbox"/> bonne <input type="checkbox"/> correcte <input type="checkbox"/> médiocre		Formule dentaire	
Muqueuses et insertions freinales : <input type="checkbox"/> papillaire <input type="checkbox"/> gingivale <input type="checkbox"/> muqueuse		Stade de denture <input type="checkbox"/> stable <input type="checkbox"/> établissement de : <input type="checkbox"/> Temporaire stricte <input type="checkbox"/> Mixte <input type="checkbox"/> Adolescente <input type="checkbox"/> Adulte jeune	
Parodontite : <input type="checkbox"/> fin <input type="checkbox"/> épais		...../...../...../...../.....   ...../...../...../...../..... ...../...../...../...../.....   ...../...../...../...../.....	
INTRA-ARCADE	MAXILLAIRE	MANDIBULE	
	Forme : <input type="checkbox"/> U <input type="checkbox"/> V Diastèmes : Malpositions : Caries :	Forme : <input type="checkbox"/> U <input type="checkbox"/> V Diastèmes : Malpositions : Caries :	
INTER-ARCADE	MOLAIRE	CANIN	INCISIF
Sens transversal	<input type="checkbox"/> Maxillaire circonscrit la mandibule <input type="checkbox"/> Occlusion inversée unilatérale/bilatérale		<input type="checkbox"/> Milieu inter incisif aligné <input type="checkbox"/> Déviation du PII .... mm à <input type="checkbox"/> droite à <input type="checkbox"/> gauche
Sens vertical	<input type="checkbox"/> infraclusion molaire		Recouvrement = .... mm <input type="checkbox"/> augmenté <input type="checkbox"/> normal <input type="checkbox"/> diminué
Sens sagittal antéro-postérieur	Classe d'Angle molaire Droite : <input type="checkbox"/> I <input type="checkbox"/> II <input type="checkbox"/> III Gauche : <input type="checkbox"/> I <input type="checkbox"/> II <input type="checkbox"/> III Plan de Chapman Droite : <input type="checkbox"/> mésial <input type="checkbox"/> distal <input type="checkbox"/> droit Gauche : <input type="checkbox"/> mésial <input type="checkbox"/> distal <input type="checkbox"/> droit	<input type="checkbox"/> Normocclusion canine <input type="checkbox"/> Mésiocclusion <input type="checkbox"/> Distocclusion	Surplomb = .... mm <input type="checkbox"/> augmenté <input type="checkbox"/> normal <input type="checkbox"/> diminué
EXAMEN FONCTIONNEL			
OIM/RC : <input type="checkbox"/> concordance <input type="checkbox"/> non-concordance		Dysfonctions	
Parafonctions : <input type="checkbox"/> tétine <input type="checkbox"/> pouce <input type="checkbox"/> interposition labiale <input type="checkbox"/> tonicité des lèvres		Déglutition : <input type="checkbox"/> primaire <input type="checkbox"/> secondaire Posture linguale : <input type="checkbox"/> position basse <input type="checkbox"/> interposition linguale Respiration : <input type="checkbox"/> buccale <input type="checkbox"/> nasale ATM : <input type="checkbox"/> trouble ATM <input type="checkbox"/> claquement	
		ORL : <input type="checkbox"/> Grincement <input type="checkbox"/> Ronflement <input type="checkbox"/> SAOS	
EXAMEN DES RADIOS			
Panoramique		Téléradiographie de profil	
Sinus : Cornets nasaux : Condyles : Formule dentaire <input type="checkbox"/> complète <input type="checkbox"/> incomplète Agénésies :		VADS ? SNA = ....°      SNB = ....° ANB = ....°      AoBo = ....°      Classe de Ballard : <input type="checkbox"/> I <input type="checkbox"/> II <input type="checkbox"/> III FMA = ....° <input type="checkbox"/> hyperdivergent <input type="checkbox"/> normodivergent <input type="checkbox"/> hypodivergent IMPA = ....°      FMIA = ....°      I/SN = ....°	





Vu, le Directeur de thèse

Vu, le Doyen de l'UFR d'Odontologie - Montrouge

Professeur Tiphaine Davit-Béal

Professeur Louis MAMAN

Vu, le Président d'Université de Paris

Professeur Christine CLERICI

Pour le Président et par délégation,

Le Doyen Louis MAMAN



# **Analyse descriptive, rétrospective de la consultation d'interception orthodontique de l'Hôpital Charles-Foix de 2015 à 2019 : évolution et perspectives**

## **Résumé :**

Nous avons réalisé une étude descriptive unicentrique permettant l'analyse de la consultation d'interception précoce de l'hôpital Charles-Foix de janvier 2015 à juin 2019. L'objectif principal est de réaliser un bilan de la consultation après 4 ans d'existence pour mettre en évidence son évolution et évaluer l'intérêt de l'interception précoce. 124 patients ont été inclus dans l'étude, le recueil des données était rétrospectif à partir des dossiers manuscrits et informatisés. Nous avons évalué de nombreux critères comme l'âge lors de la première consultation, les dysmorphoses majoritairement rencontrées, le type de traitement et la durée de traitement. Ainsi, l'âge moyen des patients était de 7,3 ans et les malocclusions majoritaires étaient l'occlusion inversée latérale, la bécance antérieure et la classe II. Nous avons ensuite comparé nos résultats à ceux d'études préalablement réalisées afin de juger de l'intérêt et l'efficacité d'une interception orthodontique précoce. Ainsi, même si les données de la littérature s'accordent sur la nécessité d'un dépistage précoce et valident les traitements d'interception, nous pensons que de nouvelles recherches doivent être réalisées afin d'enrichir les recommandations cliniques sur le sujet et d'inciter les orthodontistes et les chirurgiens-dentistes à intervenir précocement.

## **Discipline :**

Orthopédie dento-faciale

## **Mots clés français (fMeSH et Rameau) :**

Études de suivi -- Dissertation universitaire ; Orthodontie -- statistiques et données numériques -- Dissertation universitaire ; Orthodontie interceptive -- Thèses et écrits académiques ; Pédiodontie -- Thèses et écrits académiques

## **English keywords (MeSH) :**

Follow-up Studies -- Academic Dissertation ; Orthodontics -- statistics and numerical data -- Academic Dissertation

Université de Paris  
UFR d'Odontologie - Montrouge  
1, rue Maurice Arnoux  
92120 Montrouge