



**HAL**  
open science

# Adénomes hépatocellulaires hémorragiques : quels adénomes? Quelles implications thérapeutiques?

Céline Julien

► **To cite this version:**

Céline Julien. Adénomes hépatocellulaires hémorragiques : quels adénomes? Quelles implications thérapeutiques?. Sciences du Vivant [q-bio]. 2020. dumas-03140022

**HAL Id: dumas-03140022**

**<https://dumas.ccsd.cnrs.fr/dumas-03140022>**

Submitted on 12 Feb 2021

**HAL** is a multi-disciplinary open access archive for the deposit and dissemination of scientific research documents, whether they are published or not. The documents may come from teaching and research institutions in France or abroad, or from public or private research centers.

L'archive ouverte pluridisciplinaire **HAL**, est destinée au dépôt et à la diffusion de documents scientifiques de niveau recherche, publiés ou non, émanant des établissements d'enseignement et de recherche français ou étrangers, des laboratoires publics ou privés.

Université Bordeaux  
UFR DES SCIENCES MEDICALES

Année 2020

Thèse n°3240

Thèse pour l'obtention du  
**DIPLOME D'ETAT DE DOCTEUR EN MEDECINE**

Présentée et soutenue publiquement  
Le 6 novembre 2020

Par Céline JULIEN  
Née le 22 octobre 1990 à Castres

**ADENOMES HEPATOCELLULAIRES HEMORRAGIQUES :  
QUELS ADENOMES ?  
QUELLES IMPLICATIONS THERAPEUTIQUES ?**

**Directeur de thèse**

Madame le Professeur Laurence Chiche

**Rapporteur de thèse**

Monsieur le Professeur Jean Hardwigen

**Membres du Jury**

Monsieur le Professeur Christophe Laurent .....	Président
Madame le Professeur Paulette Bioulac-Sage .....	Juge
Madame le Professeur Brigitte Le Bail .....	Juge
Monsieur le Professeur Jean-Frédéric Blanc .....	Juge
Madame le Docteur Nora Frulio .....	Juge
Monsieur le Docteur Bruno Lapuyade .....	Juge
Madame le Professeur Laurence Chiche .....	Directeur et Juge



# Remerciements

## A notre président du jury

**Monsieur le Professeur Christophe Laurent**

Chirurgien

Professeur des Universités - Praticien Hospitalier  
Service de chirurgie digestive du CHU de Bordeaux

Vous me faites un grand honneur en acceptant de présider cette thèse et je vous remercie de l'intérêt que vous avez bien voulu porter à ce travail. Vos compétences et votre sérénité sont pour moi un exemple à suivre. Veuillez trouver dans ce travail mon estime et ma profonde reconnaissance.

## A notre directeur de thèse

**Madame le Professeur Laurence Chiche**

Chirurgien

Professeur des Universités - Praticien Hospitalier  
Chevalier de la légion d'honneur  
Chef de service de chirurgie digestive du CHU de Bordeaux

Madame et cher maître,

J'ai apprécié apprendre à vos côtés pendant mes années d'internat, et vous m'avez transmis votre passion pour cette spécialité aussi captivante qu'est la chirurgie hépatobiliaire. Votre foi inébranlable en ce métier et votre disponibilité sont des qualités qui vous honorent. J'admire autant votre geste que la combativité dont vous faites preuve au quotidien pour vos patients. Je vous suis très reconnaissante pour la confiance dont vous m'avez accordé dans la réalisation de ce travail. Je suis fière de faire partie de vos élèves et j'espère me montrer digne de votre enseignement. Voyez en ce travail l'expression de ma gratitude et de mon profond respect.

## A notre rapporteur de thèse

### **Monsieur le Professeur Jean Hardwigsen**

Chirurgien

Professeur des Universités - Praticien Hospitalier

Chef de service de chirurgie générale et transplantation hépatique de l'AP-HM

Vous m'avez fait l'honneur d'apporter votre expertise à ce travail. Je vous remercie profondément pour votre aide, votre réactivité, et vos commentaires élogieux. Veuillez trouver dans cette thèse l'expression de ma sincère reconnaissance.

## Aux membres du jury

### **Madame le Professeur Paulette Bioulac-Sage**

Anatomopathologiste

Professeur émérite, Université de Bordeaux

Madame et cher professeur,

Vous me faites un grand honneur en acceptant d'évaluer ce travail. Je vous suis particulièrement reconnaissante pour tout l'enseignement que vous m'avez transmis au cours de cette année, mais aussi pour votre bienveillance et votre disponibilité. J'ai pu apprécier la précision et l'étendue de vos connaissances. Vos commentaires dans l'élaboration de ce travail ont été un précieux atout, tant sur les différents degrés de malignité d'un adénome « *plus ou moins* » *borderline*, mais aussi « *Oui tu te mouilles trop, on n'est pas à la piscine là* ».

Les mots ne suffiront pas pour vous témoigner toute ma gratitude, mon plus grand respect et mon admiration.

### **Madame le Professeur Brigitte Le Bail**

Anatomopathologiste

Professeur des Universités - Praticien Hospitalier

Service de pathologie du CHU de Bordeaux

Vous me faites l'honneur d'avoir accepté d'évaluer ce travail. Je vous remercie également pour votre aide au cours de cette année recherche et pour l'enthousiasme que vous avez apporté à ce projet. Soyez assurée de ma profonde reconnaissance.

**Monsieur le Professeur Jean-Frédéric Blanc**

Oncologue, Hépatologue

Professeur des Universités - Praticien Hospitalier

Service d'hépatogastro-entérologie et oncologie digestive du CHU de Bordeaux

Vous me faites l'honneur d'avoir accepté de participer à mon jury de thèse et je vous en remercie. J'ai pu apprécier votre rigueur scientifique ainsi que la justesse et l'objectivité de vos propos, tant au cours de vos interventions en réunion de concertation pluridisciplinaire qu'au cours des réunions de laboratoire. C'est un privilège de pouvoir profiter de votre expertise. Soyez assuré de mon profond respect.

**Madame le Docteur Nora Frulio**

Radiologue

Praticien Hospitalier

Service de radiologie et d'imagerie diagnostique et interventionnelle du CHU de Bordeaux

Je vous remercie sincèrement d'avoir accepté de faire partie de mon jury de thèse qui ne pouvait se faire sans votre expertise. Je tiens à vous témoigner toute ma reconnaissance pour l'aide que vous m'avez apporté ainsi que mon plus grand respect.

**Monsieur le Docteur Bruno Lapuyade**

Radiologue

Praticien Hospitalier

Service de radiologie et d'imagerie diagnostique et interventionnelle du CHU de Bordeaux

Tu me fais l'honneur de participer à l'évaluation de ce travail et je t'en remercie. Depuis mes premiers pas d'interne tu as toujours su te rendre disponible, que ce soit pour l'aide à l'interprétation d'une imagerie, les demandes de drainage en urgence, mais aussi ta relecture et ta contribution à certains travaux. Sois assuré de toute ma gratitude et mon profond respect.

## A mes maitres d'internat

### **Monsieur le Professeur Denis Collet**

Vous m'avez accueilli dans cette famille de la chirurgie digestive bordelaise, votre dextérité en chirurgie coelioscopique a été un exemple et est un objectif à atteindre. C'est un honneur d'avoir débuté à vos côtés.

### **Monsieur le Professeur Éric Rullier**

Vous m'avez transmis la réflexion et la culture chirurgicale qui me guide chaque jour dans ma pratique. Je vous remercie pour la place que vous accordez à la formation de vos internes. Bénéficier de votre expertise et de votre rigueur est un honneur.

### **Monsieur le Professeur Quentin Denost**

Tes qualités pédagogiques et ta rigueur scientifique sont un modèle pour nombre d'entre nous. C'est un honneur de bénéficier de ton enseignement, sois assuré de ma reconnaissance.

### **Monsieur le Docteur Bertrand Célérier**

Je te remercie pour ton enseignement et ta disponibilité, ton humeur toujours égale.

### **Monsieur le Docteur Jean-Philippe Adam**

Je te remercie pour ta disponibilité et tes conseils. J'admire l'étendue de tes connaissances.

### **Aux Docteurs Marie Launay-Savary et Vincent Dubuisson**

Je vous remercie pour votre enseignement précieux en traumatologie, le gain de confiance en moi que vous m'avez permis d'obtenir mais aussi pour votre accessibilité, votre disponibilité et votre sympathie. Travailler avec vous fût un réel plaisir. Soyez assurés de toute mon estime.

### **Au Docteur Stéphane Loze**

Merci pour votre accueil chaleureux, la confiance que vous m'avez accordé encore jeune semestre, et votre enseignement « *Allé mimi* ». Je garde un merveilleux souvenir de ce semestre périgourdin.

### **Au Docteur Vincent Blondeau**

Merci pour ton enseignement méticuleux, précis, rigoureux et pour tes précieux conseils. J'ai une pensée pour toi à chaque cholangiographie.

### **Au Docteur Charline Bonhème**

Je n'ai pas les mots pour te remercier. Ta bienveillance, ton humilité et ta sérénité à toute épreuve t'honorent et sont un exemple pour moi. Merci pour tout l'enseignement que tu as pu me transmettre, aussi bien clinique, chirurgical et humain. Je suis ravie de t'avoir eu comme chef pendant un an et demi.

### **Au Docteur Renaud Gontier**

Pour votre enseignement, votre expertise chirurgicale. Merci pour vos conseils francs et honnêtes. Votre maîtrise chirurgicale est un modèle.

*« Je sais que je n'ai pas le physique ni la carrure d'un leader »*

### **Au Docteur Laura Etchehoury**

Pour ces anastomoses au PDS 4.0, ces hernies TEP, et surtout pour m'avoir appris à opérer *« avec classe »*.

### **Au Docteur Romain Didailier**

Je me souviendrai toujours de ta patience légendaire, tant sur une voie biliaire *« de shit »* que sur mes débuts d'aide robotique. J'ai beaucoup ri mais aussi beaucoup appris à tes côtés, merci pour tes petites astuces sur les colons coelio et tes classifications improbables dignes de publication.

Merci à l'équipe chirurgicale d'orthopédie de Mont de Marsan, **Dr Rogero, Dr Dabbadie, Dr Mondon, Dr Accra et Dr Marsili.**

### **Et enfin, Docteur Pascal Chevreau,**

Vous avez été le premier à me mettre les instruments dans les mains et je me rappelle encore de mon premier jour où l'on a commencé le programme avec une colectomie gauche :

*« - Tu as déjà vu une colectomie ?*

*- Non, et je n'ai jamais vu de coelio*

*- Ben tiens la caméra, c'est dans ce sens, avec une seule main parce que tu dois m'aider avec l'autre ».*

A l'époque je réfléchissais pour trouver la correspondance droite-gauche sur l'écran, et vous n'aviez même pas trop bronché pour le mal de mer infligé.

Vous resterez mon premier maître, et je garde encore beaucoup de vos astuces en mémoire. Merci de m'avoir transmis votre passion pour cette spécialité qui m'épanouie chaque jour. Je vous en serai éternellement reconnaissante.

## A l'équipe 1 de l'unité Inserm 1053

**Monsieur le Professeur Charles Balabaud**

Hépatoglogue

Professeur émérite de l'Université de Bordeaux

Cher Professeur, je ne saurais vous remercier assez pour vos précieux conseils et vos encouragements constants durant cette année. J'admire à la fois l'étendue de vos connaissances mais aussi votre humour en toutes circonstances. Je vous remercie pour la sagesse et la bienveillance dont vous avez fait preuve à mon égard. Soyez assuré de mon estime et de mon profond respect.

Aux **Docteurs Anne-Aurélien Raymond et Frédéric Saltel**, merci pour votre accueil, votre soutien et vos encouragements permanents. « *Ça va le faire* ». Cela a été un plaisir de travailler avec vous cette année.

A **Nathalie Allain**, pour ces journées en culture

**Sylvaine et Cyril**, pour votre aide précieuse

A toute l'équipe, merci de m'avoir si bien accueillie cette année.

## A tous mes chefs de clinique

**Anaëlle**, pour ton incroyable disponibilité, ton calme et tes précieux conseils et ton écoute. Je garde un très bon souvenir de mon premier semestre avec toi. Tu es un modèle pour tous les internes qui ont eu la chance de t'avoir comme chef.

**Magalie**, pour ta bonne humeur permanente

**Etienne**, pour tes précieux conseils et ton soutien, mais aussi pour tes tacles légendaires

*« il n'y a pas de patient subfébrile, il n'y a que des sous-médecins »*

**Mathieu**, pour ton enseignement, ta confiance, et ton aide sur ces vésicules béarnaises. J'admire l'étendue de tes compétences.

**Rémy**, pour ta gentillesse et ton honnêteté

**Eva**, pour tous ces ventres ouverts

**Caroline, Anne-So, Aurélie**, merci de m'avoir appris à manier (presque) aussi bien la scie que la Fogarty.

## A mes co-internes

**Blanche, Soline, Damien, Thomas, Agathe, Vincent, Guillaume, Paul, Arthur, Martin, Flor, Alex, Chaton**, merci pour ce premier semestre passé avec toi, on ne pouvait rêver meilleur coach.

**Olivier**, merci pour tes conseils, ta bonne humeur permanente, ta disponibilité et tes encouragements

**Julien**, gros mollusque gastropode carnivore comestible, tu as très bien choisi ton rocher. Félicitations.

**Waj, Chinois, Ripoche, Lilia** j'ai adoré le vasculaire avec vous, merci de m'avoir laissé quelques orteils, jambes froides et autres. **Elisa**, un superbo incontro, spero di rivederti presto.

Aux infirmières et aides-soignantes des services et blocs opératoires où je suis passée.

## A mes amis

Mes amis de toujours **Hadrien** et **Arnaud**, merci d'avoir toujours été là, malgré la distance et nos chemins différents

Mes plus beaux souvenirs d'externat, **Clémentine B.**, **Alexine**, **Clémentine E.**, **Benoit**, je suis fière du chemin que vous avez chacun parcouru. Vous me manquez au quotidien. J'espère que l'on pourra se retrouver plus souvent.

**Morgane**, preuve que le chirurgien ne peut se passer de l'anesthésiste. Ta dépendance à la nourriture aurait dû me mettre sur la voie... Je suis ravie d'avoir pu assister à ta réussite, et ton bonheur avec ta petite famille. Je vous embrasse.

**Cécile**, je pense souvent à toi, j'espère que tu t'épanouies depuis la fin de nos études.

Et mes merveilleuses rencontres Bordelaises

**Paul**, **Joffrey**, vous occupez une place particulière dans mon cœur, je tiens fort à vous  
**Yanis**, merci pour tes conseils méthodologicoépidémiostatisticologiques. Tu es d'une gentillesse incroyable.

**Alexia**, je suis ravie de t'avoir rencontré et d'avoir noué cette amitié malgré nos timidités respectives. Profitez bien du pays basque, en espérant que la foire au jambon 2021 ait lieu.

**Astrid**, pour ce semestre bayonnais qui a été une vraie révélation ! Et surtout ta bonne humeur permanente qui file toujours la pêche !

**Hélène**, je regrette de ne pas t'avoir connu plus tôt, et que tu partes encore un peu plus loin. Merci pour ton écoute et ta façon incroyable de tout faire relativiser. Tous mes vœux de bonheur, je serai ravie de t'appeler Mme Bulot.

**Marie L.**, d'abord co-interne puis chef, tu es un modèle pour moi mais surtout une amie. Merci pour ta disponibilité, tes conseils au fil des semestres, je te souhaite plein de réussite, tu es brillante.

**Marie N.**, je suis très heureuse de t'avoir rencontré et de te compter parmi mes amis. Ne part pas à Toulouse trop vite. **Paul**, merci pour cette figure incroyable et pour ton soutien.

**Kevin**, tout d'abord merci beaucoup pour ton aide sur ce projet, et je m'excuse encore pour le harcèlement... tous mes vœux de réussite dans ta vie future

**Alexis**, merci pour ta relecture et tes conseils avisés sur la radiologie interventionnelle des années 80.

**Amélie**, pour ton soutien, je me réjouis de ton bonheur, tu me manques.

**Pauline**, pour ta présence à n'importe quelle heure du jour ou de la nuit, ton soutien, et ton caractère de merde dans lequel je me reconnais si bien parfois.

**Vincent**, pour ta bonne humeur, et pour répondre toujours présent dès qu'il s'agit de houblon.  
**Lucie**, **Quentin**, **Charlie**, **Boris**, **Coline**, **Edouard**, **Virginie**, **Eymeric**, merci de m'avoir si bien accueillie dans votre grande famille de copains.



## A ma famille

**Maman**, tu es la personne la plus forte que je connaisse, et tu as toujours été un vrai modèle pour moi.

**Papa**, je pense que mes années de commis de cuisine passées à tes côtés m'ont permis de m'adapter parfaitement à l'internat de chirurgie.

Merci à tous les deux de m'avoir porté jusque-là, je ne trouverais pas les mots pour vous dire à quel point je suis fière et reconnaissante pour tout ce que vous avez fait pour nous. J'ai les meilleurs parents du monde, je vous aime.

**Mick**, je suis tellement fière de toi. Merci d'avoir toujours été là, avec le mot juste, à chaque fois qu'il fallait. Je t'aime petit frère.

**A mes grands-parents,**

**Mes tantes, oncles et cousines**, je pense bien souvent à vous malgré la distance

**Papi**, je pense fort à toi et j'aurais voulu que tu sois là aujourd'hui. Tu me manques.

**Vincent**, pour qui je n'oublierai jamais l'essence même de ce métier.

**A tous les Larose**, pour votre soutien et votre présence aujourd'hui

**Baptiste,**

Je n'aurais jamais pensé rencontrer quelqu'un comme toi. Chaque instant passé avec toi est incroyable et je réalise chaque jour la chance que j'ai de t'avoir à mes côtés. Notre complicité m'émerveille. Je me réjouis de notre avenir commun, de toutes les randonnées et voyages à venir.

Merci pour tout ce que tu m'apportes, ton amour et ton soutien.

Je t'aime

# Table des matières

<b>REMERCIEMENTS</b>	<b>1</b>
<b>TABLE DES MATIERES</b>	<b>10</b>
<b>LISTE DES FIGURES</b>	<b>12</b>
<b>LISTE DES TABLEAUX</b>	<b>13</b>
<b>LISTE DES ABREVIATIONS</b>	<b>14</b>
<b>INTRODUCTION</b>	<b>15</b>
<b>GENERALITES</b>	<b>16</b>
1. DEFINITIONS, EPIDEMIOLOGIE ET FACTEURS DE RISQUES	16
1.1. ÉPIDEMIOLOGIE	16
1.2. FORMES MULTIPLES	16
1.3. FACTEURS DE RISQUES	18
2. CORRELATION GENETIQUE ET HISTOPATHOLOGIQUE	19
<b>DIAGNOSTIC</b>	<b>22</b>
1. CLINIQUE	22
2. RADIOLOGIQUE	22
3. BIOPSIE	25
4. DIAGNOSTICS DIFFERENTIELS	27
<b>HISTOIRE NATURELLE</b>	<b>28</b>
1. TRANSFORMATION MALIGNNE	28
2. HEMORRAGIE	29
<b>TRAITEMENTS DISPONIBLES</b>	<b>30</b>
1. CHIRURGIE	30
1.1. BILAN PRE OPERATOIRE	30
1.2. MARGES DE RESECTION	30
1.3. RESULTATS	31
1.4. PERSPECTIVES DE LA CHIRURGIE HEPATIQUE POUR TUMEURS BENIGNES EN 2020 : CHIRURGIE ROBOT ASSISTEE, AMBULATOIRE ?	31
1.5. TRANSPLANTATION	32
2. TRAITEMENTS LOCAUX	33
	10

2.1.	ABLATION PERCUTANEE	33
2.2.	EMBOLISATION ARTERIELLE ( <i>TRANSARTERIAL EMBOLIZATION – TAE</i> )	35
2.2.1.	Les agents temporaires comme le Gelitaspon® ou Gelfoam™	36
2.2.2.	Les agents d’embolisation permanents	36

## **INDICATIONS ET PRISE EN CHARGE** **39**

---

<b>1.</b>	<b>OBSERVATION</b>	<b>39</b>
<b>2.</b>	<b>FORMES SOLITAIRES</b>	<b>40</b>
2.1.	PATIENTS OBESES	40
2.2.	FEMMES ENCEINTES	40
<b>3.</b>	<b>FORMES MULTIPLES</b>	<b>41</b>
<b>4.</b>	<b>SURVEILLANCE APRES TRAITEMENT</b>	<b>41</b>

## **ADENOME HEPATOCELLULAIRE HEMORRAGIQUE : MISE AU POINT ET PRISE EN CHARGE** **42**

---

<b>1.</b>	<b>ÉPIDEMIOLOGIE ET FACTEURS DE RISQUES</b>	<b>42</b>
1.1.	TAILLE	42
1.2.	TRAITEMENTS HORMONAUX	42
1.3.	GROSSESSE	43
1.4.	SOUS-TYPE HISTOLOGIQUE	43
1.5.	LOCALISATION	43
<b>2.</b>	<b>FACTEURS DE GRAVITE ET FACTEURS DE RECIDIVE</b>	<b>43</b>
<b>3.</b>	<b>PRISE EN CHARGE THÉRAPEUTIQUE</b>	<b>44</b>

## **CLINICAL AND HISTOLOGICAL RISK FACTORS FOR BLEEDING OF HEPATOCELLULAR ADENOMA: A SINGLE CENTER EXPERIENCE OF 261 PATIENTS** **46**

---

## **ANNEXES** **71**

---

ANNEXE 1.	CLASSIFICATION DE DINDO-CLAVIEN <sup>123</sup>	71
-----------	--	----

## **REFERENCES** **72**

---

## **SERMENT D’HIPPOCRATE** **83**

---

## **RESUME** **0**

---

# Liste des figures

- Figure 1.** Adénomatosse H-HCA frustré (grade I) : coupes IRM en opposition de phase  
**Figure 2.** Adénomatosse H-HCA frustré (type I) : macroscopie et coupe histologique  
**Figure 3.** Adénomatosse shHCA type II : coupes IRM avec produit de contraste  
**Figure 4.** Adénomatosse massive (type III) : TDM et pièce d'hépatectomie droite  
**Figure 5.** H-HCA : coupe macroscopique, lame colorée HES et IHC  
**Figure 6.** IHCA : coupe macroscopique, lame colorée HES et IHC  
**Figure 7.** b-HCA en IHC : exon 3 non S45, exon 3 S45 et exon 7/8  
**Figure 8.** shHCA : coupe macroscopique, lame colorée HES et IHC  
**Figure 9.** H-HCA : coupes IRM en opposition de phase  
**Figure 10.** IHCA : coupes IRM T1, T2 et T2-STIR avec "atoll sign"  
**Figure 11.** shHCA: coupe IRM en T2-STIR  
**Figure 12.** Fragments biopsiques de b-HCA avec immunomarquage GS  
**Figure 13.** Diagnostic différentiel b-HCA et HNF sur biopsie  
**Figure 14.** CHC sur AHC : coupe macroscopique et lames colorées HES  
**Figure 15.** Coupes TDM d'AHC hémorragique grades I, II et III selon Bieze  
**Figure 16.** Artériographie du tronc cœliaque et de l'artère hépatique commune pour AHC  
**Figure 17.** Artériographie et TAE avec *coils* pour AHC hémorragique  
**Figure 18.** Rupture hémorragique d'un shHCA

## Article

- Figure 1.** Therapeutic management of bleeding hepatocellular adenoma (HCA) according to the clinical presentation. HCC hepatocellular carcinoma, TAE Transarterial embolization.  
**Figure 2.** Distribution of hemorrhagic phenomena according to histological subtype in men and women; Red: severe, orange: moderate, grey: histological and white: no bleeding.  
**Figure 3.** Number of hepatocellular adenoma (HCA) resected per year according to their subtype, in our center.  
**Figure 4.** Scatterplot representing the number of clinical hemorrhagic (red) versus non-hemorrhagic (black) hepatocellular adenoma (HCA) according to subtype and size. Each point represents one HCA.  
**Figure 5.** Scatterplot representing the number of severe (red), moderate (orange), histological (grey) or the absence (black) of bleeding hepatocellular adenoma (HCA) according to subtype and size. Each point represents one HCA.

**Supplemental figure 1.** Flowchart of the study. HCA Hepatocellular adenoma

**Supplemental figure 2.** Hemorrhagic rupture of a 23cm sh- HCA, which caused death of the patient

**Supplemental figure 3.** Macroscopic examination showing intratumoral hematoma (A) and necrosis (B) following hemorrhage in two H-HCA.

# Liste des tableaux

**Tableau 1.** Résumé des caractéristiques phénotypiques, radiologiques, pathologiques et moléculaires des AHC en fonction du sous-type

**Tableau 2.** Avantages et inconvénients des différents agents d'embolisation

## Article

**Table 1.** Clinical and biological characteristics of patients

**Table 2.** Risk factors of bleeding from hepatocellular adenoma

**Table 3.** Independent risk factors of bleeding from hepatocellular adenoma after multivariate analysis

**Supplemental Table 1.** Management of hepatocellular adenoma according to clinical presentation

**Supplemental Table 2.** Clinical and histological characteristics according to HCA subtype

**Supplemental Table 3.** Distribution of resections and complications according to clinical presentation

**Supplemental Table 4.** Risk factors of severe bleeding from hepatocellular adenoma

**Supplemental Table 5.** Risk factors of bleeding from hepatocellular adenoma in women

# Liste des abréviations

Par ordre d'apparition dans le texte

AHC Adénome hépatocellulaire  
CHC Carcinome hépatocellulaire  
AH Adénomatose hépatique  
HNF Hyperplasie nodulaire et focale  
GSD Glycogénose  
MODY3 *Maturity Onset Diabetes of the Young type 3*  
HNF1A *Hepatocyte nuclear factor type 1A*  
COP Contraception œstroprogestative  
LFABP *Liver fatty acid binding protein*  
SAA *serum amyloid acid*  
CRP *C reactive protein*  
IHC Immunohistochimie  
GS Glutamine synthase  
ASS1 Arginosuccinate synthase  
CEUS *Contrast Enhanced Ultrasound* – Echographie de contraste  
EASL *European Association for the study of liver*  
RECIST *Response Evaluation Criteria in Solid Tumors*  
TH Transplantation hépatique  
RF Radiofréquence  
MO Micro-ondes  
EA Embolisation artérielle – *TAE Transarterial embolization*

# Introduction

L'adénome hépatocellulaire (AHC – HCA en anglais) est une tumeur primitive du foie, bénigne et rare, touchant essentiellement les femmes jeunes en période d'activité génitale. S'il s'agit d'une lésion le plus souvent bénigne, ses complications peuvent être redoutables : l'hémorragie (15-27%), ou la transformation maligne en carcinome hépatocellulaire - CHC (5-8%)<sup>1-3</sup>.

On différencie plusieurs sous-types histologiques d'AHC, chacun connu pour être plus ou moins associé à un risque de transformation maligne ou d'hémorragie.

Cependant, les seuls facteurs de risque d'hémorragie parfaitement identifiés à ce jour sont la taille de l'adénome avec un seuil posé arbitrairement à 5cm<sup>2</sup>, et le sous type. Le risque hémorragique est difficile à évaluer pour plusieurs raisons. D'une part, la taille de l'AHC est rarement connue avant le phénomène hémorragique, et donc on dispose bien souvent que d'une imagerie avec un hématome intralésionnel rendant la mesure de la lésion délicate. Ensuite, il est parfois difficile d'apporter un diagnostic histologique sur une lésion presque entièrement occupée par de la nécrose ou de l'hématome, ces AHC restent ainsi non classables. Enfin, la définition même d'AHC hémorragique est ambiguë : saignement avéré avec répercussion clinique ou saignement microscopique visible uniquement sur l'analyse de la pièce opératoire. Le lien entre l'hémorragie clinique et histologique est également une donnée inconnue : à l'heure actuelle il est difficile de savoir si l'un est la suite de l'autre.

On sait également que certains sous-types histologiques seraient plus à même de saigner, à l'heure actuelle seuls les adénomes activés pour la voie *sonic hedgehog* (shHCA) ont été associés à un risque de saignement clinique<sup>4,5</sup>, mais des hémorragies parfois sévères ont également été décrites avec d'autres sous-types (inflammatoires IHCA ou stéatosiques H-HCA)<sup>3</sup>.

Actuellement, la prise en charge d'un AHC repose donc exclusivement sur des facteurs de risque cliniques : une taille  $\geq 5$ cm et le sexe masculin.

Certaines études ont tenté d'évaluer le risque hémorragique, soit à partir de critères radiologiques<sup>2,6</sup>, soit à partir de critères purement histologiques<sup>5</sup>, et l'évaluation de l'hémorragie n'était pas toujours définie. A notre connaissance, aucune ne permettait d'établir des facteurs de risques indépendants, cliniques ou histologiques, corrélés à la gravité de l'hémorragie.

L'objectif de notre étude était donc de caractériser les facteurs de risque et de sévérité d'hémorragie des adénomes hépatocellulaires et les implications thérapeutiques qui en découlent.

Après une mise au point sur les adénomes hépatocellulaires de façon générale, je ciblerai le cas particulier des adénomes hémorragiques puis enfin, je présenterai mes résultats mis en forme pour publication.

# Généralités

## 1. Définitions, épidémiologie et facteurs de risques

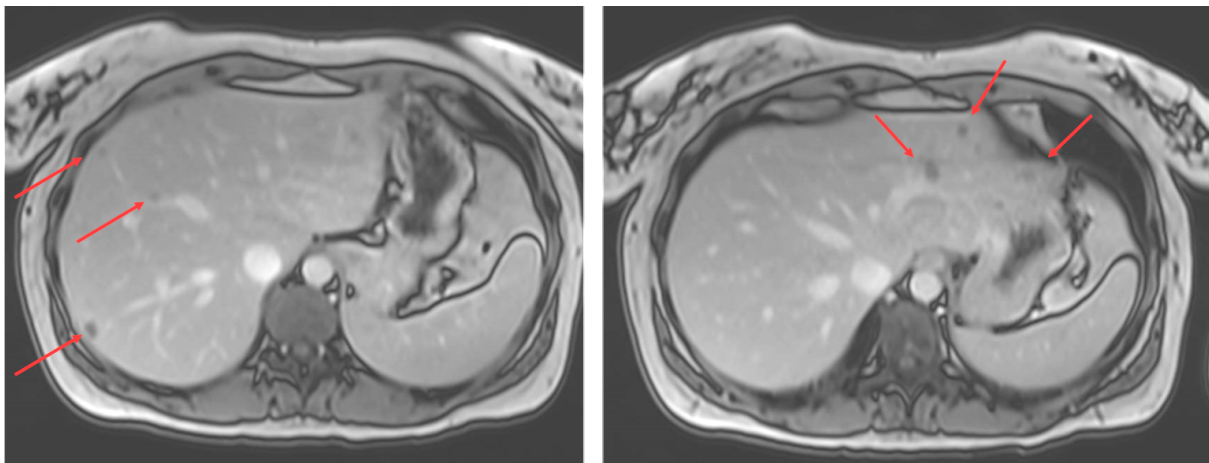
### 1.1. Épidémiologie

L'adénome hépatocellulaire est une prolifération hépatocytaire bénigne clonale, dont la taille varie de quelques millimètres à 30cm. Dans les pays occidentaux, les AHC surviennent principalement chez la femme jeune, en période d'activité génitale, avec un ratio de 8 femmes pour 1 homme. Cette tumeur rare, toucherait 3 à 4 femmes pour 100 000 sous traitement œstro-progestatif, soit 0,1 pour 100 000 femmes. Ces chiffres sont les seuls chiffres d'incidence annuelle disponibles et datent de la seule étude épidémiologique en population générale à savoir 1979<sup>7</sup>. A noter qu'en Asie l'épidémiologie de l'AHC est quelque peu différente : d'une part, les AHC touchent majoritairement les hommes, probablement en partie dû au faible usage de contraceptifs oraux dans la population asiatique féminine, mais aussi, le sous-type H-HCA est très peu représenté, au profit des adénomes inflammatoires<sup>8,9</sup>. Dans la majorité des cas, l'adénome est unique, néanmoins il existe des formes multiples, associant plusieurs adénomes.

### 1.2. Formes multiples

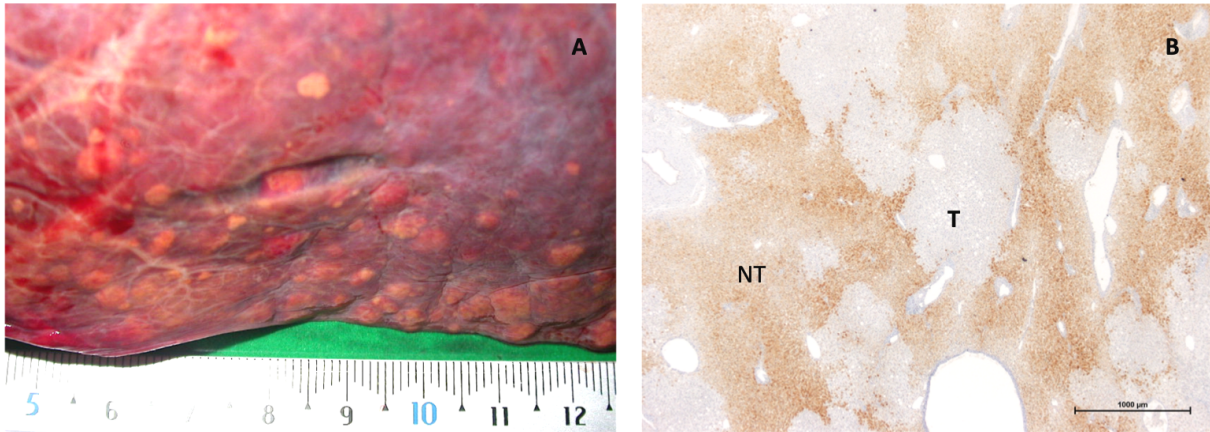
L'adénomatosé hépatique (AH) a été décrite la première fois par Flejou *et al.*<sup>10</sup> qui la définissait arbitrairement comme la présence d'au moins dix AHC développés sur un foie sain, hors glycogénose et hors prise de stéroïdes anabolisants. Cette définition est encore utilisée aujourd'hui, bien que controversée mais on préfère définir l'AH comme une forme multiple d'adénomes bi-lobaires sur un foie souvent porteur de microadénomes. Ces derniers sont souvent non détectés en imagerie, mais visibles sur la pièce de résection chirurgicale. Cliniquement, on distingue 3 formes d'AH<sup>11</sup> :

- **Type I** : forme frustrée faite d'AHC centimétriques ou infracentimétriques, peu visibles en imagerie ou de petite taille <4cm, sans hépatomégalie (**Figures 1 et 2**).



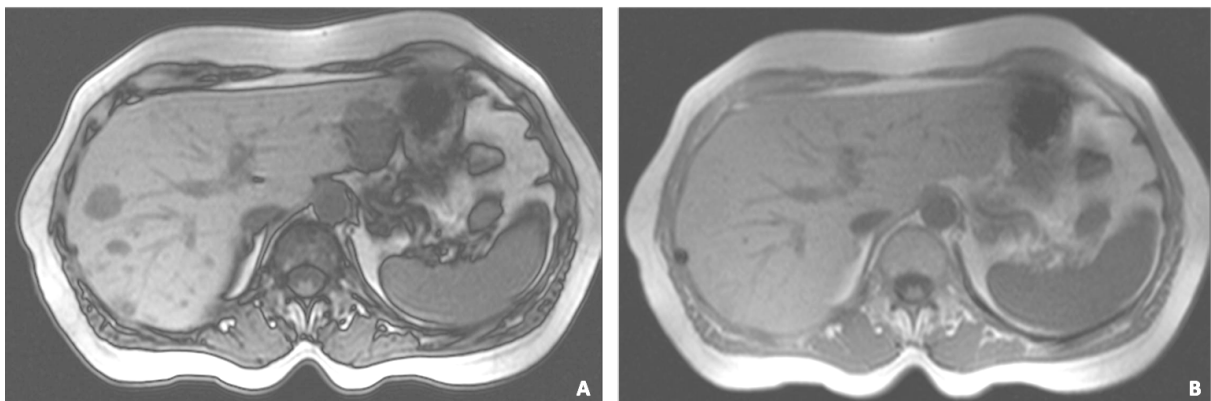
**Figure 1.** Coupes d'IRM hépatique en opposition de phase (*out phase*) : Adénomatosé H-HCA, type I – frustrée





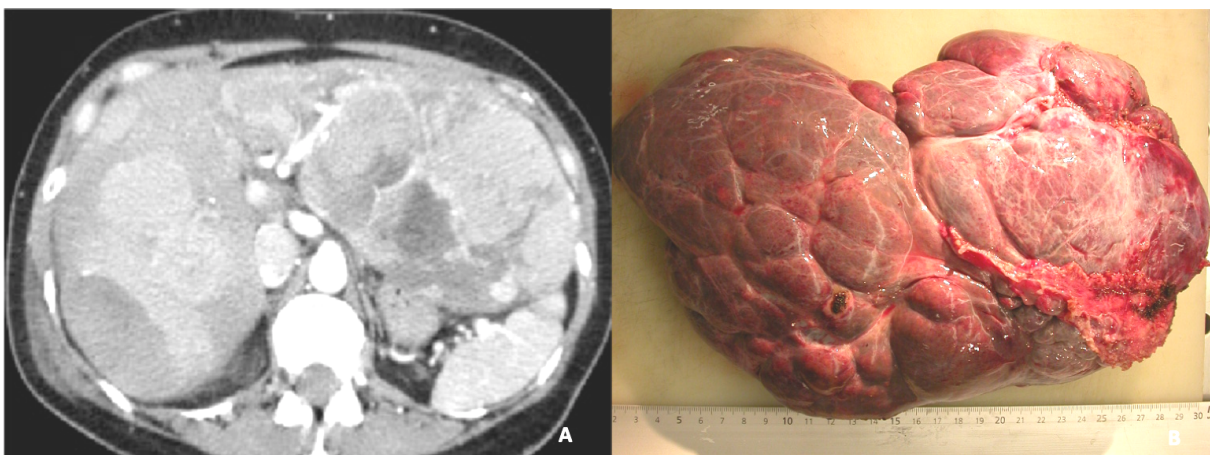
**Figure 2.** Adénomatose H-HCA type I – fruste : **A.** Macroscopie objectivant une multitude de lésions infracentimétriques et **B.** Coupe histologique avec immunomarquage LFABP: extinction de LFABP révélant les microadénomes. T Tumorale, NT Non tumorale

- **Type II** : forme avérée, multifocale, comptant plusieurs AHC dont certains mesurant plus de 5cm, qui restent dénombrables en imagerie, sans hépatomégalie majeure (**Figure 3**)



**Figure 3.** Adénomatose H-HCA type II. Coupes IRM T1 avec chute homogène du signal en opposition de phase : *out phase* (A) et *in phase* (B)

- **Type III** : forme massive constituée d'une hépatomégalie tumorale avec de nombreuses volumineuses tumeurs remaniées et innombrables (**Figure 4**).



**Figure 4.** Adénomatose massive type III : coupe TDM avec produit de contraste (A) et pièce d'hépatectomie droite (B) chez un autre patient.

De plus, si certaines AH sont dites sporadiques, c'est-à-dire, sans facteur favorisant, d'autres sont associées à un terrain prédisposant :

- **Vasculaire** : On observe en effet plus fréquemment des AH sur des foies avec une anomalie de l'artérialisation hépatique : agénésie portale (syndrome d'Albernethy), shunts porto-systémiques congénitaux ou acquis. A noter que ces adénomes multiples sont volontiers associés à la présence d'autres tumeurs (Hyperplasie nodulaire et focale - HNF) ou pseudo-tumeurs<sup>12-14</sup>.

- **Glycogénoses hépatiques de type I et III (GSD)**, associée aux adénomes inflammatoires et mutés  $\beta$ -caténine<sup>15</sup>.

- **Adénomatoses familiales** associée au diabète MODY3 (*maturity onset diabetes of the young type 3*), décrite initialement par Foster *et al.*<sup>16</sup>, caractérisée par la mutation germinale de *HNF1A* responsable de multiples H-HCA<sup>17,18</sup>.

A noter qu'il existe des formes multiples, ne rentrant pas dans la définition arbitraire de l'AH (à savoir moins de 10 AHC).

Dans une étude observationnelle récente<sup>19</sup>, 75% des formes multiples (incluant les AH) ne comportent qu'un sous-type histologique d'adénome, le plus souvent H-HCA (46%) ou IHCA (31%). Des formes multiples *sonic hedgehog* ont été décrites (3%). Pour le reste, il s'agit de formes mixtes (15%) pouvant regrouper plusieurs sous-types d'AHC différents, ce qui peut poser des problèmes de diagnostic et donc de prise en charge<sup>19,20</sup>. Les taux de complications sont similaires aux formes uniques : transformation maligne dans 3 à 10% et hémorragie dans 15 à 30%<sup>2,19</sup>.

### 1.3. Facteurs de risques

C'est Baum<sup>21</sup> et Edmonson<sup>22</sup> qui ont décrit pour la première fois les AHC et leur lien avec les œstrogènes. A l'époque, cela fait à peine une dizaine d'années que la contraception œstroprogestative (COP) détient l'autorisation de mise sur le marché (AMM) : 1960 aux États Unis – 1967 en France avec la Loi Neuwirth, et c'est la démocratisation de la contraception qui fait ainsi apparaître cette « nouvelle » pathologie. Rapidement, d'autres facteurs prédisposant la survenue et l'évolution des adénomes sont mis en évidence :

- **Médicamenteux** : la prise d'androgènes notamment à visée anabolisante<sup>23,24</sup> pourrait favoriser la survenue d'AHC, ainsi que les inhibiteurs des gonadotrophines comme le Danazol (DANATROL®)<sup>25,26</sup> utilisé comme traitement des œdèmes angioneurotiques héréditaires, de l'anémie de Fanconi mais aussi dans l'endométriose. Ces médicaments augmenteraient également le risque de transformation maligne et les AHC régressent à l'arrêt des traitements<sup>27,28</sup>.

- **Métabolique** : l'obésité est également apparue comme facteur de risque de développement des AHC, plus particulièrement des adénomes inflammatoires<sup>29,30</sup> via l'activation de la voie de signalisation proinflammatoire IL-6/JAK/STAT-3, impliquée dans la carcinogénèse hépatique<sup>31</sup>.

- **Vasculaires** : les anomalies du socle hépatique en rapport avec des malformations vasculaires, comme le syndrome d'Albernethy (agénésie du tronc porte), ou les shunts porto-systémiques congénitaux ou acquis (chirurgie de l'hypertension portale) favorisent la survenue de tumeurs bénignes du foie, souvent multiples (AHC mais aussi hyperplasies nodulaires et focales — HNF ou autres macronodules bénins)<sup>32,33,12</sup>.

- **Génétiques** :

La glycogénose de type I (GSD – *Glycogen storage disease*) est une maladie génétique secondaire à la mutation germinale de la glucose-6-phosphatase, elle est associée à la présence d'adénomes souvent multiples<sup>15</sup>.

Le diabète MODY3 secondaire à la mutation germinale du gène *HNF1A*, souvent associé aux adénomatoses familiales de type H-HCA<sup>34-36</sup>.

Le syndrome de McCune-Albright, secondaire à la mutation en mosaïque du gène *GNAS*, associe dystrophie osseuse, adénomes hypophysaires et adénomes inflammatoires<sup>37</sup>.

## 2. Corrélation génétique et histopathologique

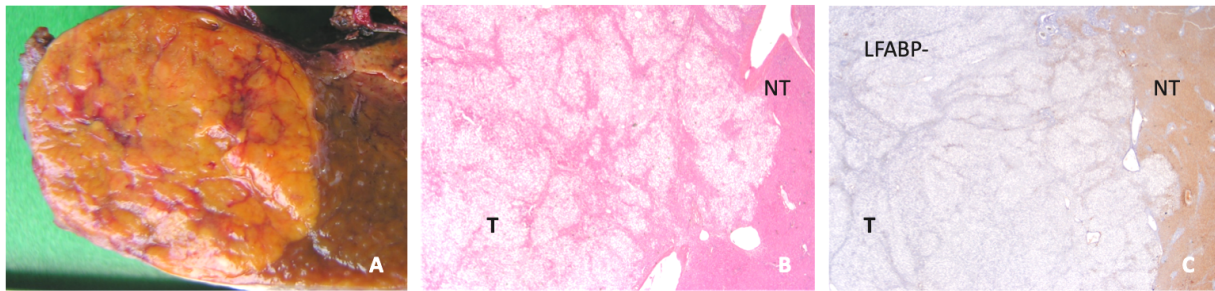
Sur le plan histologique, l'adénome hépatocellulaire est une tumeur bénigne hépatocytaire, bien limitée, non encapsulée. Sa localisation peut être intra-parenchymateuse, sous capsulaire ou pédiculée. La taille peut varier de quelques millimètres à 30cm. Au niveau macroscopique, la tumeur est habituellement homogène, de couleur chamois, sans cicatrice centrale, mais son aspect varie avec le sous-type. Elle présente souvent des remaniements nécrotico-hémorragiques plus ou moins étendus. Sur le plan microscopique, on observe une prolifération dense d'hépatocytes d'aspect bénin, organisés en travées d'épaisseur maximale de 3 cellules. Ces travées sont soulignées par un réseau réticulinique régulier. La vascularisation est faite d'artères isolées. Il n'y a pas d'espace porte, ni de canaux biliaires. Les hépatocytes sont dépourvus d'anomalie cytologique, leur cytoplasme peut être clair voire stéatosique.

L'étude génétique des AHC a contribué à une meilleure compréhension de cette pathologie en identifiant certaines mutations corrélées aux différents *pattern* histologiques observés et définissant ainsi plusieurs sous-types d'AHC.

En se basant sur les mutations identifiées et les caractéristiques cliniques, histologiques et immuno-histologiques, les AHC sont classés en 5 sous-groupes<sup>38</sup>, aux implications pronostiques différentes:

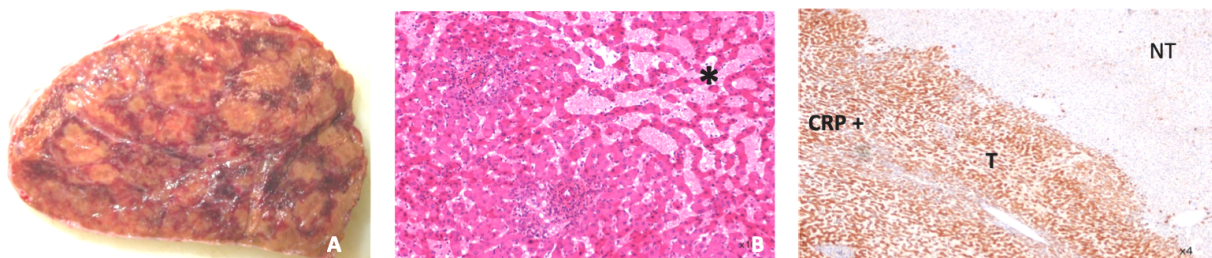
**Les AHC avec inactivation de *HNF1A* (H-HCA) (Figure 5)** représentent 30 à 35% des AHC et sont caractérisés par l'inactivation du gène *hepatocyte nuclear factor 1A* (*HNF1A*). Le gène *HNF1A* est impliqué dans le métabolisme des lipides et du glucose. Sa mutation est habituellement somatique (90%); bien que des mutations germinales (10%) soient habituellement observées chez des patients ayant un diabète familial de type MODY-3, souvent associé à une adénomatose hépatique familiale. L'H-HCA se caractérise par une stéatose marquée, l'absence d'infiltrat inflammatoire ou d'anomalie cytologique. La protéine de liaison des acides gras L-FABP (*liver fatty acid binding protein*) dont l'expression est contrôlée par le gène *HNF1A*, n'est pas immunodétectée dans les cellules tumorales H-HCA, contrastant ainsi avec les hépatocytes

non tumoraux (marquage normal). Ce sous-type aurait le plus faible risque de dégénérescence et d'hémorragie<sup>5</sup>. Les adénomatoses sont le plus souvent de génotype H-HCA.



**Figure 5.** H-HCA **A.** Macroscopie : coloration jaunâtre (stéatose), **B.** lame colorée HES, **C.** Immunomarquage LFABP négatif. T Tumoral, NT Non tumoral.

**Les AHC inflammatoires (IHCA) (Figure 6)** représentent également 30 à 35% des AHC et présentent diverses mutations (*IL6ST*, *FRK*, *STAT 3*, *GNAS*, *JAK1*) ou altérations chromosomiques (gène *ROS1*, *FRK* ou *IL6*) activatrices de la voie *JAK/STAT*<sup>39</sup>. Ce sous type est plus fréquemment observé chez les patients obèses, et peut être associé au syndrome métabolique mais aussi à une consommation excessive d'alcool<sup>29</sup>. On les retrouve souvent sur un foie de stéatose ou de stéato-hépatite. Sur le plan biologique, il existe souvent un syndrome inflammatoire biologique, réversible après résection de l'AHC<sup>40</sup>. Macroscopiquement, ils apparaissent mous, avec des zones congestives voire hémorragiques. En microscopie, ils présentent des infiltrats inflammatoires focaux ou diffus, avec des zones de dilatation sinusoidale et des artères à paroi épaisse, souvent entourées d'un peu de tissu conjonctif et d'une réaction ductulaire plus ou moins marquée, réalisant des aspects de « pseudo-espaces portes ». Les hépatocytes néoplasiques présentent une immunoréactivité forte et diffuse des protéines de la phase aiguë de l'inflammation : SAA (*serum albumine A*) et CRP (*C-reactive protein*).

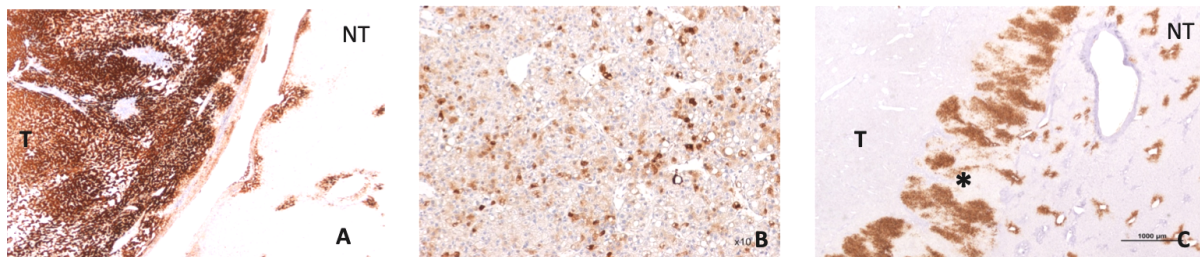


**Figure 6.** IHCA **A.** Macroscopie. **B.** lame colorée HES : dilatation sinusoidale (\*), foyers inflammatoires autour d'artères à paroi épaisse. **C.** Immunomarquage CRP positif et nette démarcation entre T et NT. T Tumoral, NT Non tumoral

**Les AHC mutés  $\beta$ -caténine (b-HCA) (Figure 7)** concernent 10 à 12% des AHC. Ils sont définis par des mutations activatrices du gène *CTNNB1* codant pour la  $\beta$ -caténine [mutations portant sur l'exon 3 (au niveau de différents hot spots dont S45) ou sur l'exon 7-8]. La voie Wnt/  $\beta$ -caténine est impliquée dans l'embryogénèse et la régénération hépatique, son rôle est décrit dans d'autres tumeurs comme le CHC, le cancer colorectal ou le médulloblastome. Les b-HCA dont la mutation porte sur l'exon 3 (non S45) de *CTNNB1* sont aisément reconnaissables en immunohistochimie (IHC) par une expression forte et diffuse de la glutamine synthase (GS) et une translocation nucléaire de la  $\beta$ -caténine. En revanche, lorsque la mutation porte sur le

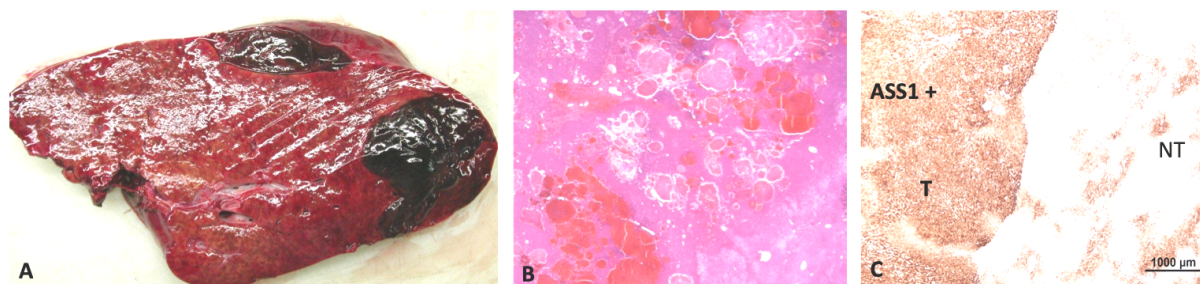


hotspot S45 de l'exon 3, ou sur l'exon 7/8, l'interprétation de l'IHC est plus difficile : l'expression de la GS est hétérogène, voire absente et peu ou pas de noyaux sont positifs pour la  $\beta$ -caténine<sup>41</sup>. Une mutation sur l'exon 3 est un facteur de risque de transformation maligne, indépendamment de la taille de l'AHC ; alors qu'une mutation portant sur les exons 7 ou 8 ne serait pas à risque de malignité mais à risque d'hémorragie microscopique<sup>5</sup>. De plus, la moitié des AHC mutés pour la  $\beta$ -caténine présentent également des caractéristiques inflammatoires (représentant environ 10 % des IHCA), il s'agit des b-IHCA, représentant 15 % de tous les AHC. A l'inverse, les mutations de *CTNNB1* sont exclusives des mutations de *HNF1A*.



**Figure 7.** b-HCA avec immunomarquage GS **A.** b-HCA ex 3 non S45 avec surexpression forte et diffuse de la GS. **B.** b-HCA ex 3 S45 avec surexpression hétérogène en « ciel étoilé » de la GS. **C.** b-HCA ex 7/8 avec une faible expression de la GS sauf en bordure (\*). T Tumoral, NT Non tumoral.

**Les AHC activés pour la voie *sonic hedgehog* (shHCA) (Figure 8)** représentent le dernier sous-groupe identifié en biologie moléculaire dans 4% des AHC par la fusion du promoteur du gène *INHBE* (*inhibin  $\beta E$* ) avec *GLI1* (*glioma associated oncogene 1*)<sup>5</sup>, activant la voie *sonic hedgehog*. L'étude protéomique a permis de caractériser ce nouveau sous-type par la surexpression d'*ASS1* (*Argininosuccinate synthase*) dans 10% des AHC<sup>4</sup>, identifiable également en IHC<sup>42</sup>. Ces shHCA sont à risque hémorragique<sup>4,5</sup> ; ils sont souvent associés à l'obésité et sont ce jour décrits exclusivement chez des femmes<sup>42</sup>.



**Figure 8.** shHCA **A.** Macroscopie : 2 zones hémorragiques visibles. **B.** Lame colorée HES : flaques hématiques éparses. **C.** Immunomarquage ASS1 diffusément positif dans la tumeur, contrastant avec un marquage limité en périportal et septal dans la partie non tumorale. T Tumoral, NT non tumoral.

**Les AHC inclassés (UHCA)**, représentent moins de 10%<sup>5</sup> et n'ont pas encore de caractéristiques particulières identifiées. Ce pourcentage est encore plus restreint (<2%) dans les centres qui utilisent le marqueur ASS1 pour identifier les shHCA<sup>42</sup>.

Enfin, il faut signaler que certains AHC sont « inclassables » du fait de très vastes zones nécrotico-hémorragiques, laissant trop peu de tissu viable pour être analysable de façon fiable.

# Diagnostic

## 1. Clinique

Plus de la moitié des patients présentant un ou des adénomes sont asymptomatiques et le diagnostic d'adénome est posé de façon fortuite, au décours d'une imagerie réalisée pour une autre raison, ou dans le cadre de l'exploration d'une cholestase anictérique ou d'un syndrome inflammatoire biologique <sup>1,2</sup>.

Dans de rares cas, les patients consultent pour une gêne, des douleurs abdominales mal systématisées évoluant depuis plusieurs mois ou années, ou bien des symptômes digestifs de type dyspepsie, nausées ou encore vomissement par compression des organes adjacents.

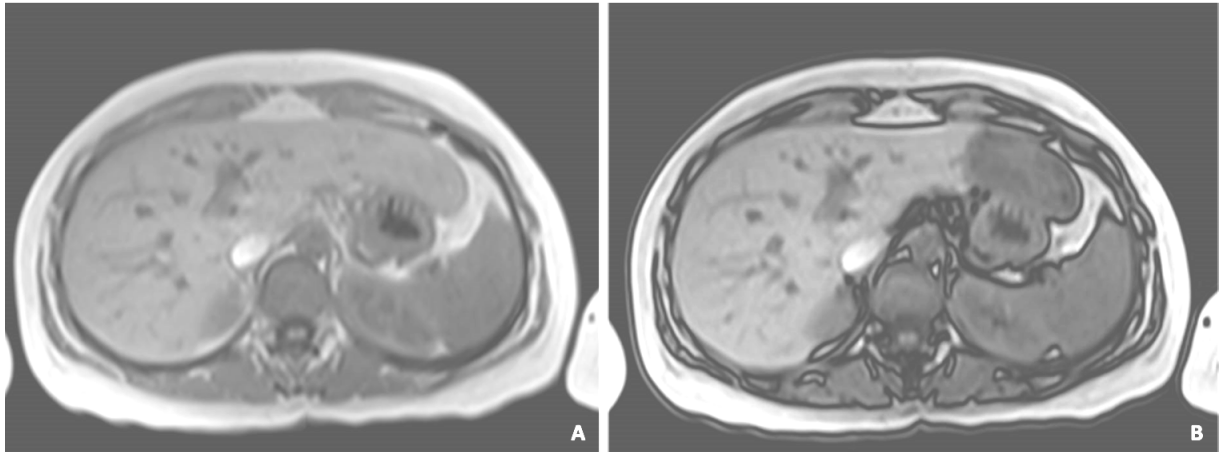
Cependant, comme les autres tumeurs bénignes hépatiques, et en dehors des très grosses tumeurs, les adénomes ne sont pas douloureux et les douleurs fonctionnelles ayant amenées au diagnostic persistent souvent après traitement (chirurgical ou embolisation)<sup>43</sup>. Enfin, en cas de complication, notamment hémorragique, l'AHC peut être découvert devant des douleurs abdominales aiguës, d'apparition brutale, ou d'une hépatalgie fébrile faisant suspecter la surinfection d'un hématome intratumoral.

## 2. Radiologique

Au moins la moitié des AHC sont découverts de façon fortuite à l'imagerie, échographie ou scanner. Les examens de choix pour la caractérisation des AHC sont l'échographie de contraste (*Contrast Enhanced UltraSound* - CEUS) et l'IRM. Un des diagnostics différentiels de l'AHC est l'HNF, habituellement facile, mais qui peut parfois être délicat, notamment pour les HNF atypiques en imagerie (absence de cicatrice centrale, composante graisseuse, pseudo capsule...). Les progrès en imagerie et notamment l'utilisation de produits de contraste hépatospécifiques à excrétion biliaire (comme l'acide gadoxétique - Multihance®, Primovist®) ont permis une amélioration de la caractérisation des tumeurs bénignes du foie. Le produit de contraste hépatospécifique est capté par l'hépatocyte via un transporteur de la membrane sinusoïdale des hépatocytes (appartenant à la famille des *organic anion transporting peptides* – OATP) et est excrété dans la bile via un transporteur situé sur la membrane canaliculaire (*multiple resistance-associated protein 2* – MRP2). Ainsi, l'HNF apparaît en iso ou hypersignal puisque le produit est capté par des hépatocytes fonctionnels, tandis que l'AHC apparaît en hyposignal (hépatocytes non fonctionnels et absence de canaux biliaires). De fait, la sensibilité et la spécificité de l'IRM avec produit de contraste hépatospécifique pour différencier un AHC d'une HNF varient entre 92-96,9% et 91-100% respectivement <sup>44</sup>. L'IRM avec produit de contraste hépatospécifique est, de fait, un examen de première ligne dans la prise en charge diagnostique des tumeurs bénignes du foie.

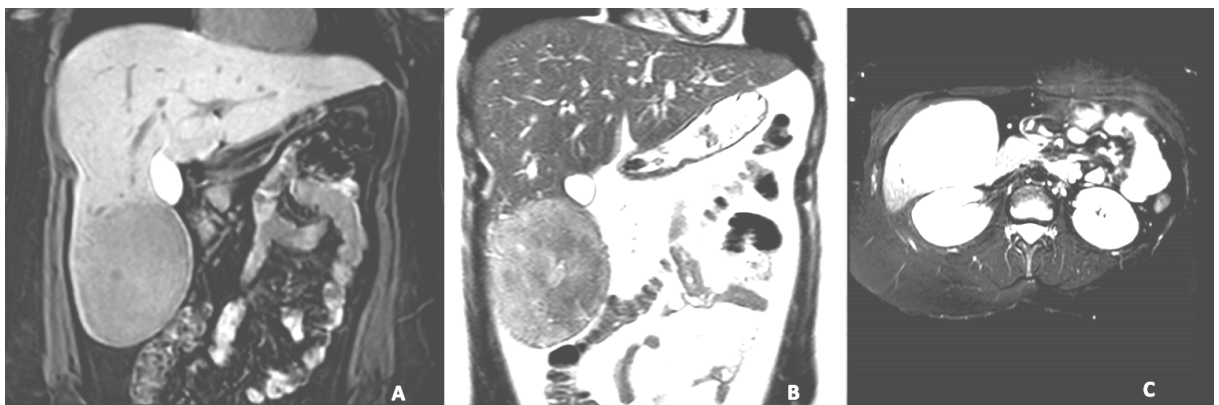
De plus, la variabilité phénotypique des AHC se retrouve également en imagerie si bien qu'il existe une corrélation radio-pathologique permettant d'identifier les H-HCA et les IHCA avec une faible variabilité inter-observateur <sup>45</sup>.

Les H-HCA sont repérés en CEUS comme des lésions iso ou modérément hypervasculaires en phase artérielle, le remplissage est centripète et ils apparaissent isoéchogènes en phases portale et tardive. En IRM, la stéatose intralésionnelle se manifeste par une chute homogène du signal en opposition de phase (**Figure 9**), la prise de contraste en phase artérielle est modérée et la lésion reprend son signal de base aux temps portal et tardif. La sensibilité et la spécificité de l'IRM pour le diagnostic des H-HCA sont respectivement évaluées à 87-88% et 97-100%<sup>46,47</sup>.



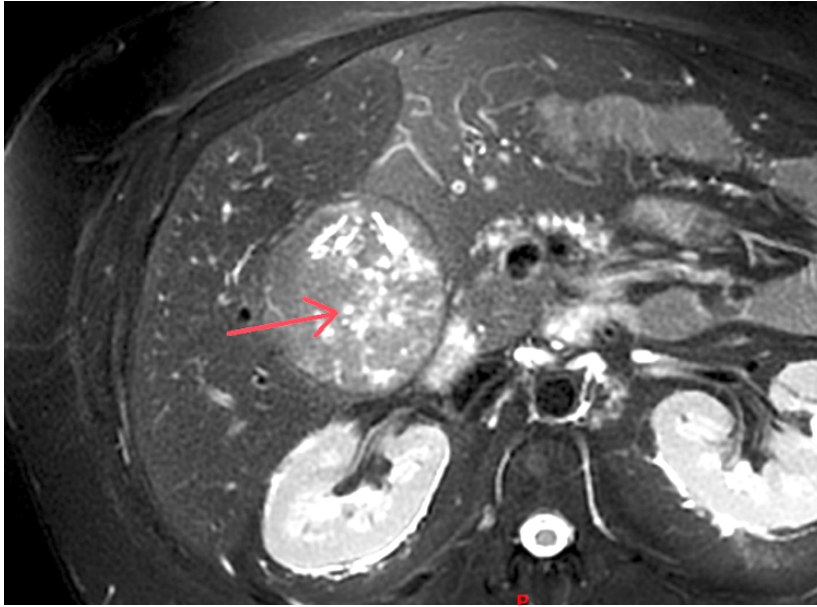
**Figure 9.** Coupe IRM hépatique séquence pondérée en T1: H-HCA avec chute homogène du signal en opposition de phase (**A**) *in phase* et (**B**) *out phase*.

Si parfois les IHCA peuvent mimer les caractéristiques des HNF en IRM avec acide gadoxétique, l'échographie avec produit de contraste permet de différencier les deux types de lésions avec une sensibilité et une spécificité de 94,4 et 93,1%<sup>48</sup>. Les IHCA sont caractérisés en CEUS par une hypervascularisation artérielle, un remplissage centripète et la persistance d'un rehaussement périphérique en couronne avec *wash-out* central. Leur caractère inflammatoire est également traduit en IRM par une forte intensité sur les séquences pondérées en T2, diffuse ou annulaire périphérique correspondant à la dilatation sinusoidale observée en histologie ou « *atoll sign* » (**Figure 10**). Les IHCA sont hypervasculaires et présentent un rehaussement tardif persistant. La sensibilité et la spécificité de l'IRM avec produit de contraste extracellulaire pour l'identification des IHCA sont de 88% et 100% respectivement<sup>47</sup>. En revanche, l'identification d'un IHCA n'exclut pas la présence concomitante d'une mutation  $\beta$ -caténine, présente pour 10% des IHCA.



**Figure 10.** Coupes IRM avec IHCA avec *atoll sign* (hyperintensité périphérique) : coupes coronales et séquence pondérée en T1 (**A**), T2 (**B**) et coupe axiale avec séquence pondérée en T2-SPIR (suppression de graisse) (**C**)

Récemment, certains critères IRM ont été identifiés comme permettant de suspecter les shHCA<sup>49</sup>: ces derniers apparaissent en hypersignal T2, avec un rehaussement artériel important et présence de vacuoles intra lésionnelles correspondant à des foyers hémorragiques à des stades évolutifs différents (**Figure 11**). Ces observations doivent cependant être validées sur de plus grandes cohortes (manuscrit en cours).



**Figure 11.** shHCA en T2-STIR en IRM, la flèche rouge pointe des vacuoles intra lésionnelles, souvent identifiées dans les shHCA.

Enfin, les b-HCA posent encore des difficultés d'identification en imagerie. Ils apparaissent souvent hyperintenses et hétérogènes sur les séquences pondérées en T2, et hypointenses en T1, hyperartérialisés avec un *wash-out* tardif. Certaines équipes décrivent une persistance de la prise de contraste au temps tardif hépato-biliaire, en lien avec une surexpression des transporteurs OATP chez les b-HCA et les b-IHCA<sup>50-53</sup>. Néanmoins ces conclusions ont été portées sur de faibles effectifs ( $n < 10$ ), et demandent également une validation sur de plus larges cohortes.

De plus, dans tous les sous types d'AHC, l'hémorragie et/ou la nécrose intra lésionnelle peuvent également rendre le diagnostic radiologique délicat.

Au total, les corrélations cliniques, radiologiques et histopathologiques des différents sous-types d'AHC sont résumées dans le **tableau 1**.



Sous-type	Présentation clinique	Imagerie	Histologie	IHC	Biologie moléculaire
<b>H-HCA</b> 30-35%	Femme, adénomateuse ±MODY3	Chute homogène du signal en OP	Stéatose Micro adénomes	LFABP -	Mutation bi- allélique <i>HNF1A</i> 90% somatique 10% germinale
<b>IHCA</b> 30-35%	Obésité, alcool	Hypersignal T2, <i>atoll sign</i>	Dilatations sinusoïdales Réaction ductulaire Pseudo espaces portes	CRP + SAA+	Activation JAK/STAT : Mutations <i>IL6ST, FRK,</i> <i>STAT3, GNAS, JAK1</i> Altérations <i>ROS1</i>
<b>b-HCA</b> 10-12%	exon 3 : Hommes Transformation CHC	-	Pas de critère spécifique Quelques atypies, pseudoglandes	<b>ex 3 non S45 :</b> GS forte et diffuse <b>ex 3 S45 :</b> GS faible voire absente, hétérogène, ciel étoilé <b>ex 7/8 :</b> GS en bordure	Mutation de <i>CTNNB1</i>
<b>b-IHCA</b> 10-12%	Partagent les critères cliniques, morphologiques et immunohistochimiques des IHCA et b-HCA.				
<b>shHCA</b> 4-10%	Femmes, obésité, risque hémorragique	Vacuoles intra lésionnelles	Anomalies vasculaires, hémorragie	ASS1 +	Fusion <i>INHBE-GLI1</i>


**Tableau 1.** Résumé des caractéristiques phénotypiques, radiologiques, pathologiques et moléculaires des AHC en fonction du sous-type. IHC Immunohistochimie. OP Opposition de phase. GS Glutamine synthase.

### 3. Biopsie

Certaines équipes préconisent la réalisation d'une biopsie pour toute lésion hépatique de moins de 5cm, suspecte d'adénome non muté *HNF1A*, principalement pour rechercher la mutation  $\beta$ -caténine. Cependant, les complications potentielles de ce geste invasif, notamment dans le cadre de tumeurs richement vascularisées, mais aussi le risque de non contributivité (manque de matériel interprétable en histologie), expliquent la réticence de certains. De plus, les radiologues sont maintenant capables d'identifier plus de 80% de tous les H-HCA et IHCA en IRM<sup>45,47</sup>. Ainsi, le rôle de la biopsie n'est pas clairement défini dans les dernières recommandations de l'association européenne pour l'étude du foie (*EASL - European Association for the Study of the Liver*) qui laissent son indication à la discrétion des réunions de concertation multidisciplinaire des centres experts<sup>54</sup>. Récemment, une revue de littérature pointait du doigt les complications hémorragiques des biopsies hépatiques et comptait des taux de 0,1 à 4,6% de complications hémorragiques graves et jusqu'à 10,9% de saignements mineurs<sup>55</sup>.

Les causes de non contributivité des biopsies sont essentiellement techniques : trop peu ou manque de matériel interprétable en histologie, absence de foie non tumoral (essentiel pour comparaison), tissus nécrosés ou hémorragiques. Comme précisé plus haut, l'existence d'une

mutation  $\beta$ -caténine au sein d'un AHC est suggérée en IHC par l'immunomarquage GS des hépatocytes tumoraux par rapport au foie non tumoral. De fait, une source d'erreur peut aussi venir de l'interprétation de la GS, qui si elle est exprimée de façon hétérogène ou très faible au sein de la tumeur, ne sera peut-être pas significative sur l'échantillon biopsié<sup>41</sup> (**Figure 12**).



**Figure 12.** Fragments de biopsies de b-HCA avec immunomarquage GS. **A.** b-HCA ex 7/8 et **B.** b-HCA ex 3 S45. **C.** b-HCA ex3 non S45, \* Bordure GS, T Tumoral, NT Non tumoral

Ainsi, même s'il n'existe pas encore de recommandation en ce sens, l'utilisation de la biologie moléculaire devrait être réalisée de façon systématique sur toute biopsie d'AHC (hors H-HCA), pour détecter ou confirmer la mutation  $\beta$ -caténine. Une alternative à la biologie moléculaire serait l'analyse protéomique, dont nous avons démontré la fiabilité dans une autre étude (manuscrit en cours), qui comporte comme avantage d'être réalisable sur de très petites quantités de tissus fixés au formol et inclus en paraffine, mais aussi qui pourrait permettre d'apporter en plus du sous-type, des arguments en faveur du statut bénin ou malin de l'AHC.

Au total, nous pensons que la biopsie, avec analyse moléculaire et/ou protéomique, devrait non seulement être proposée systématiquement pour toute lésion suspecte d'AHC de moins de 5cm, en dehors des H-HCA affirmés en imagerie ; mais aussi pour les quelques cas d'AHC de plus de 5cm pour lesquels la résection chirurgicale n'est pas envisagée en première intention. Il s'agit là des AHC dont la localisation ou le contexte clinique pourraient rendre l'intervention risquée, et pour lesquels un traitement local serait privilégié.

## 4. Diagnostics différentiels

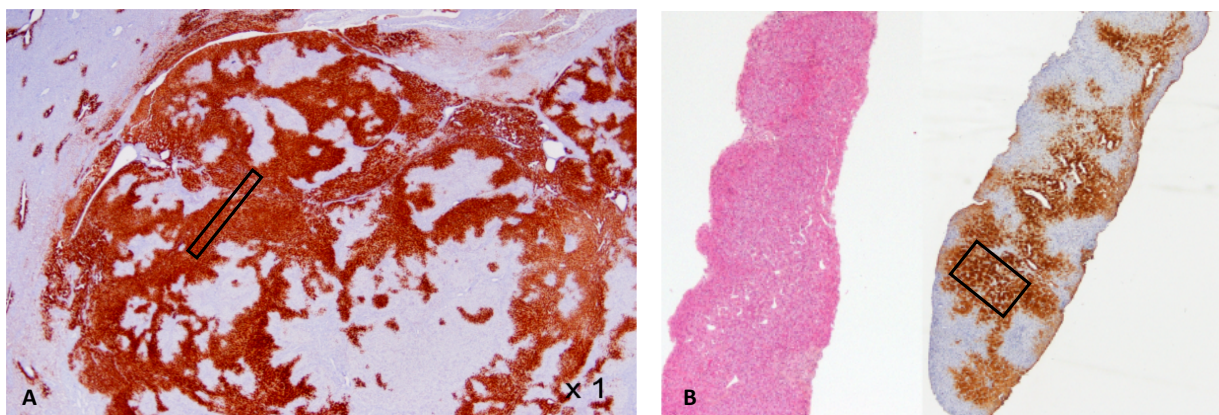
Les deux diagnostics différentiels classiques sont le CHC et l'HNF.

Le diagnostic différentiel peut être difficile en imagerie avec un CHC très bien différencié, y compris sur le temps hépato-biliaire : en effet il existe aussi une surexpression des transporteurs OATP dans les CHC bien différenciés, qui diminue avec la dé-différentiation<sup>56</sup>. La présence de remaniements nécrotico-hémorragiques au sein de la lésion rend aussi le différentiel délicat.

Sur biopsie également, la différenciation peut être difficile du fait de la fréquence des atypies/dystrophies cellulaires dans certains sous-types d'AHC (b-HCA, shHCA notamment), possiblement en rapport avec des remaniements post-nécrotiques / hémorragiques ; de plus le marquage IHC de la GS peut être similaire dans les b-HCA ex 3 et les CHC (dont 40% environ sont également mutés  $\beta$ -caténine).

En imagerie, les petites HNF de moins de 3cm peuvent ne pas présenter de cicatrice centrale et ressemblent alors fortement à des IHCA. De la même façon, il existe des HNF atypiques : avec une composante graisseuse, ou une pseudo capsule, ce qui rend le différentiel parfois délicat même avec l'apport des produits de contrastes hépatospécifiques.

En IHC, le marquage GS en « carte de géographie » des HNF, d'interprétation facile sur pièce opératoire, peut également être difficilement interprétable sur un petit fragment biopsique, ayant porté sur une zone négative ou au contraire, fortement positive (**Figure 13**).



**Figure 13.** Diagnostic différentiel b-HCA et HNF sur biopsie. **A.** Pièce chirurgicale **et B.** Biopsie d'HNF avec immunomarquage GS typique en « carte de géographie », la zone encadrée correspond à une zone tumorale où le marquage de la GS est fort et homogène pouvant être confondu sur un petit fragment biopsique avec un b-HCA ex 3 non S45.

Le différentiel est crucial puisque la stratégie thérapeutique qui en découle va de l'abstention thérapeutique pour l'HNF, à une prise en charge oncologique pour le CHC.

# Histoire naturelle

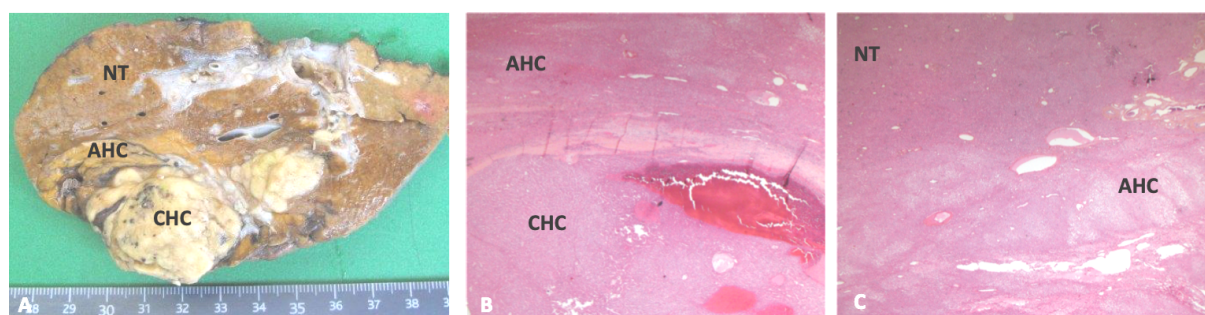
L'évolutivité des adénomes est encore mal connue. De nombreuses études ont montré la régression des AHC à la ménopause ou après arrêt des traitements hormonaux favorisant (contraception œstroprogestative, androgènes, stéroïdes anabolisants)<sup>57-60</sup>, notamment pour les IHCA. La perte de poids chez les patients obèses a également montré son intérêt<sup>61</sup>, si bien que la chirurgie bariatrique a récemment été proposée par certains comme l'une des solutions pour diminuer la taille des AHC, avec des résultats encourageants malgré les petits effectifs étudiés<sup>62,63</sup>. Dans les formes uniques, 10% des AHC auraient tendance à progresser tandis que 90% resteraient stables ou diminueraient<sup>64</sup>. Ces chiffres sont à mesurer car il s'agit là pour la plupart de données post opératoires, et de petits effectifs (n=41). Dans les formes multiples, les dernières études font état de 20 à 30% de formes progressives et de 71 à 77% de formes stables ou régressives<sup>64,65</sup>.

## 1. Transformation maligne

Dans les séries chirurgicales, environ 5 à 8%<sup>38,66</sup> des adénomes sont découverts au stade de CHC. Il s'agit la plupart du temps de CHC bien différencié sur foie sain (**Figure 14**), dont le diagnostic différentiel avec un adénome non dégénéré peut être difficile, à la fois à l'imagerie mais aussi parfois à l'histologie.

Les principaux facteurs de risque cliniques de transformation maligne sont la taille, le sexe masculin<sup>67,68</sup> mais aussi le syndrome métabolique<sup>29</sup>.

En plus de favoriser la survenue d'adénomes, la glycogénose<sup>69</sup> et les dérivés androgéniques (stéroïdes anabolisants et Danazol - DANATROL®)<sup>25,27</sup> augmenteraient également le risque de transformation.



**Figure 14.** Carcinome hépatocellulaire développé sur adénome. **A.** Macroscopie. **B et C.** Lames colorées HES. NT Non tumoral. AHC adénome hépatocellulaire. CHC Carcinome hépatocellulaire.

La taille de 5 cm est parfaitement arbitraire, et représente un biais de publication puisqu'il existe un consensus pour ne résectionner que les AHC dont la taille est supérieure à 5cm. Historiquement, Ault *et al.*<sup>70</sup> proposaient ce *cut-off* afin de « sélectionner » au mieux les AHC les plus à risque, notamment dans le cadre d'adénomes multiples, et donc à résectionner. Cette limite de taille a été par la suite reprise dans la littérature, et acceptée en pratique clinique. En effet, si l'on sait que les AHC les plus gros sont les plus à risque de complication, il n'y a pas de réel seuil ; Farges *et al.*<sup>67</sup> retrouvaient une taille médiane de 10cm sur leur cas de

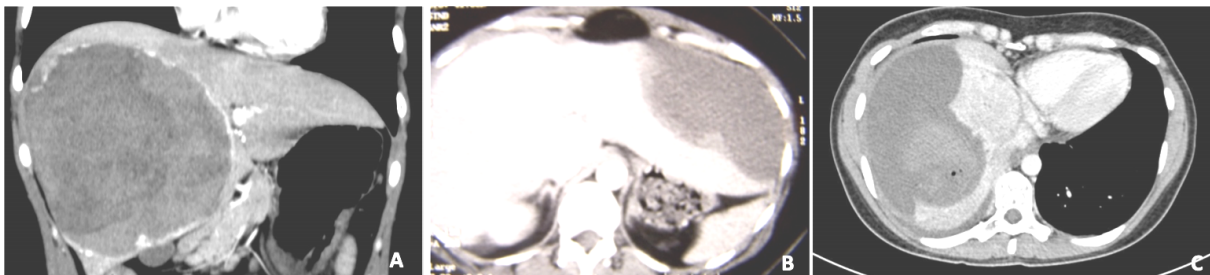
transformation maligne sur AHC, avec 3 cas sur 23 inférieurs à 5cm. De la même façon, dans une étude rétrospective européenne de 573 résections pour AHC <sup>68</sup>, les facteurs prédictifs de transformation maligne en analyses uni et multivariée étaient le sexe masculin et la taille de plus de 10cm.

Enfin, on sait que certains sous types histologiques sont plus à même de dégénérer : c'est le cas des b-HCA exon 3<sup>38</sup> dont l'association au risque de CHC ne fait aucun doute. Cependant, n'oublions pas que d'autres sous-types ont également été décrits comme pouvant se transformer en CHC : c'est le cas notamment des H-HCA <sup>71</sup> et très rarement des b-HCA exon 7/8<sup>72</sup>.

## 2. Hémorragie

L'hémorragie reste la manifestation la plus fréquente des AHC et concerne environ 25% des patients<sup>3</sup>. En imagerie, on peut différencier 3 stades de gravité croissante (**Figure 15**), décrits par Bieze *et al.* <sup>6</sup> :

- Grade I = Hémorragie intra-tumorale
- Grade II = Hémorragie intra-hépatique
- Grade III = Hémorragie extra-hépatique



**Figure 15.** Coupes TDM d'adénomes hémorragiques. **A.** Hémorragie intra-tumorale grade I. **B.** Hémorragie intra parenchymateuse grade II. **C.** Rupture extrahépatique grade III.

Sur le plan clinique, l'hémorragie peut être asymptomatique, notamment pour une petite tumeur intraparenchymateuse avec un saignement de grade I. Ainsi, certaines hémorragies passées inaperçues initialement peuvent se manifester secondairement par une hépatalgie fébrile ou un syndrome inflammatoire biologique lorsque l'hématome résiduel se surinfecte. Inversement, l'autre manifestation possible est un syndrome douloureux abdominal d'apparition brutale, plus ou moins associé à des signes de mauvaise tolérance hémodynamique. La rupture intrapéritonéale d'un AHC avec instabilité hémodynamique représente moins de 10% des cas décrits dans la littérature <sup>2,73</sup> et peut être fatale chez certains patients.

Nault *et al.* considèrent que seuls les shHCA seraient à risque d'hémorragie clinique (71% vs. 14% pour les autres sous-groupes  $p < 0.0001$ ), et parle d'un sur-risque d'hémorragie histologique pour les b-HCA exon 7/8 ainsi que les shHCA (respectivement 81% et 92%). Indépendamment du sous-type, une taille > 7cm et l'usage de contraceptif oraux sont des facteurs de risques de rupture hémorragique décrits par Deneve *et al.* <sup>74</sup>, mais non retrouvés par Nault *et al.* <sup>5</sup> qui ne parle que d'un risque d'hémorragie microscopique pour les AHC > 5cm.

# Traitements disponibles

## 1. Chirurgie

### 1.1. Bilan pré opératoire

La résection chirurgicale est le traitement *gold standard*. Comme toute chirurgie hépatobiliaire, la réflexion pré-opératoire est primordiale afin de définir la stratégie chirurgicale. Le seul examen recommandé en pré-opératoire est une IRM hépatique afin de caractériser la ou les lésion(s), évaluer la qualité du socle hépatique et la réserve de parenchyme hépatique restant. Ainsi, lorsqu'une hépatectomie majeure est programmée, si le volume du futur foie restant est inférieur ou égale à 20% pour un foie sain, on programmera une embolisation portale préalable.

### 1.2. Marges de résection

De la même façon, et surtout ici dans le cadre d'AHC, il apparaît important d'anticiper la possibilité d'une transformation en CHC.

Même s'il n'existe, à notre connaissance, aucune étude sur le type de marge de résection dans le cadre d'AHC, dès lors qu'un CHC est suspecté, son exérèse devrait théoriquement répondre aux standards de la chirurgie oncologique, à savoir une résection anatomique, emportant le territoire portal correspondant, ou, dans le cadre d'une lésion de moins de 3cm, une résection de type *wedge* est possible, avec 2 cm de marge péri-tumorale. Au vu du faible risque d'envahissement ganglionnaire et vasculaire, certaines équipes ne recommandent pas de marge de résection pour un AHC, même en cas de suspicion de transformation maligne <sup>75</sup>. Néanmoins, en se basant sur l'expérience de notre centre, les rares cas de récurrence de CHC sur AHC observés font, pour moitié, suite à des résections tangentielles, R1 voire R2 (données non publiées). Aussi, nous considérons le faible nombre de cas publiés de récurrence après traitement chirurgical comme un biais de publication ; de fait nous pensons qu'il est légitime de proposer, autant que possible, une résection oncologique dès lors qu'un CHC sur AHC est évoqué. En revanche, dans les cas où un petit foyer de transformation maligne est retrouvé lors de l'analyse définitive de la pièce de résection d'un AHC, bénin pour le reste de la pièce chirurgicale, nous pensons qu'il n'est pas nécessaire de proposer une reprise chirurgicale pour augmenter les marges de résections. Pour un AHC non transformé, une simple énucléation est suffisante. Par ailleurs, l'échographie per opératoire est à considérer systématiquement : elle permet non seulement de repérer les AHC intra-parenchymateux, qui ne sont ni visibles, ni palpables, mais aussi de réaliser un ultime bilan lésionnel per-opératoire.

### 1.3. Résultats

Depuis environ 10 ans la laparoscopie prend une place importante dans la chirurgie hépatique, et est utilisée pour la résection d'AHC dans 50 à 74% dans certaines séries<sup>68,76</sup>. En 2008, la première conférence de consensus sur la chirurgie hépatique laparoscopique (*The Louisville Statement*<sup>77</sup>) proposait les meilleures indications pour une résection coelioscopique, à savoir une lésion hépatique unique, de taille inférieure ou égale à 5cm et située dans les segments antérieurs (de II à VI). Depuis, la coelioscopie a prouvé également ses avantages par rapport à la chirurgie ouverte dans le cadre d'hépatectomies majeures : moins de pertes sanguines, morbidité plus faible, moindre durée d'hospitalisation, consommation d'antalgiques diminuée...<sup>78,79</sup> De fait, dans le cadre des tumeurs bénignes, elle est à privilégier.

L'enquête menée par l'association française de chirurgie (AFC) en 2013 sur la prise en charge des AHC retrouvait également des résultats en faveur de la laparoscopie. Après ajustement, il y avait significativement moins de pertes sanguines (93 vs. 196mL), moins de nécessité de clampage per-opératoire (44 vs. 87%), et une durée d'hospitalisation plus courte dans le groupe coelioscopie (5 vs. 7 jours après chirurgie ouverte). En analyse univariée les taux de complications majeures étaient supérieurs dans le groupe chirurgie ouverte ( $p < 0,006$ ); en revanche le groupe chirurgie ouverte comportait nettement plus d'hépatectomie majeure (34,6% vs. 9,6%); de fait, après ajustement, le seul facteur associé à une morbidité importante était l'hépatectomie majeure (20,0 vs. 4,2%,  $p < 0,001$ ). Il n'y avait pas de mortalité dans cette série<sup>68,80</sup>. A noter que, selon une revue récente de la littérature rapportant les cas de résection pour AHC, l'hépatectomie majeure représentait 13% des interventions et l'énucléation simple 25% des cas<sup>81</sup>.

Toutefois, ce n'est pas parce qu'elle est considérée comme mini-invasive que la chirurgie coelioscopique doit élargir les indications d'exérèse des AHC. En effet, en dehors des complications, les AHC sont rarement responsables des symptômes qui mènent à leur diagnostic.

Sur le plan technique, en se rapportant aux généralités de la chirurgie hépatique, aucune technique de transsection parenchymateuse n'a montré de supériorité<sup>79,82</sup>.

Au total, la résection chirurgicale a sa place dans la prise en charge de l'AHC unique, à titre systématique chez l'homme, et en cas de mutation  $\beta$ -caténine dans les deux sexes. A l'heure actuelle, elle doit être systématiquement proposée pour les AHC dont la taille est mesurée à plus 5 cm, sur 2 imageries à au moins 6 mois d'intervalle chez la femme non ménopausée. La coelioscopie est la technique de choix à privilégier, elle a également montré ses avantages chez les patients obèses. Dans les centres experts, la morbidité de la prise en charge chirurgicale est évaluée à 9%, sans mortalité<sup>68</sup> : la chirurgie pour tumeur bénigne doit rester une chirurgie non hémorragique, sans risque.

### 1.4. Perspectives de la chirurgie hépatique pour tumeurs bénignes en 2020 : Chirurgie robot assistée, ambulatoire ?

L'avènement des techniques mini-invasives soulèvent de nouvelles questions dans la prise en charge des tumeurs bénignes, notamment à l'heure du développement de la chirurgie



ambulatoire. Tranchart *et al.*<sup>83</sup> évaluaient à environ 7% le nombre de patients éligibles à une prise en charge ambulatoire pour AHC selon les critères suivants :

- *Wedge resection* ou lobectomie gauche
- Adénome unique
- Taille  $\leq 4$ cm
- Socle hépatique normal ou stéatosique
- Absence de geste extra hépatique ou biliaire associé

Il faut néanmoins ajouter à cela les critères anesthésiques autorisant une prise en charge ambulatoire :

- Score ASA  $< 3$
- Durée opératoire  $\leq 180$  minutes
- Pertes sanguines  $\leq 300$ mL
- Absence de complication anesthésique ou chirurgicale

Mais aussi des critères sociaux : personne valide, entourée, vivant à proximité d'un centre hospitalier...

Sans oublier qu'aucune étude n'a encore validé ce type de prise en charge en chirurgie hépatique.

La chirurgie hépatique robot assistée est également en cours d'évaluation. La dernière conférence de consensus de chirurgie laparoscopique de Southampton évoque les mêmes avantages que la coelioscopie, notamment des pertes sanguines et des durées d'hospitalisation équivalentes, y compris pour les segments postérieurs du foie<sup>79</sup>. Cependant, le coût opératoire est nettement supérieur à la coelioscopie, et si le coût de l'hospitalisation a été évalué inférieur à la chirurgie ouverte, il n'a pas été comparé à la coelioscopie. Récemment, une étude pilote<sup>84</sup> a montré la faisabilité des hépatectomies majeures au robot, par des chirurgiens ayant l'expérience de la chirurgie hépatique laparoscopique, avec des mêmes taux de pertes sanguines ou de complications.

## 1.5. Transplantation

La transplantation hépatique (TH) pour AHC représente environ 0,03% des indications de TH : il s'agit d'une indication exceptionnelle. Si la TH a été proposée à une époque comme traitement radical de l'adénomatose, par peur des complications malignes et hémorragiques potentielles, on sait aujourd'hui que le risque de complications ne dépend pas du nombre d'AHC<sup>2</sup>. De plus, l'amélioration des méthodes de diagnostic des AHC, notamment en imagerie, ainsi que l'apport de nouvelles techniques comme la biologie moléculaire et/ou la protéomique sur biopsie permet maintenant de mieux cibler les AHC transformés et précisera encore probablement les indications de TH pour AHC. En effet, dans les dernières publications, la TH concerne un très petit nombre de patients, et l'indication majeure concerne le risque de transformation maligne<sup>13,19</sup>. Ainsi, les situations concernées seraient les suivantes :

- Présence de plusieurs AHC transformés
- Présence d'un AHC transformé ou à haut risque (b-HCA exon 3), non résécable de par sa localisation ou la présence d'un socle hépatique pathologique
- Présence d'un AHC transformé résécable associé à d'autres AHC à haut risque



En France, l'accès à la TH dépend du score de MELD (*Model for End-stage Liver Disease*), ce qui n'est pas applicable aux AHC puisque la fonction hépatocellulaire est toujours conservée, à l'exception de rares cas de glyco-génoses évoluées. L'inscription sur liste relève donc d'une composante experte ou d'un programme de donneur vivant. En cas de CHC prouvé développé sur AHC, le cadre est celui d'une TH pour CHC non résecable sur foie sain.

Chez les malades atteints de GSD de type I, une atteinte rénale est également fréquemment observée et peut nécessiter une transplantation rénale en cas d'insuffisance rénale terminale. Ainsi, dans les cas de transformation maligne d'AHC sur GSD, une greffe foie-rein peut être indiquée car la TH ne permet pas une amélioration de la fonction rénale chez ces patients<sup>85,86</sup>.

## 2. Traitements locaux

Des traitements locaux, réalisables sous anesthésie locale ou sédation, ont été proposés comme alternative à la chirurgie. Là aussi, ces alternatives ne sont pas vouées à élargir les indications d'ablation d'AHC. De plus, elles ne permettent pas d'apporter de preuve histologique définitive, donc la réalisation d'une biopsie avant le geste doit être systématique.

### 2.1. Ablation percutanée

Les techniques d'ablation percutanée utilisées en pathologie hépatique sont des ablations hyperthermiques dont le principe est d'augmenter la température localement afin de détruire les tumeurs *in situ*. Il s'agit ici de la radiofréquence (RF) et des micro-ondes (MO).

- L'onde électromagnétique de RF génère un courant alternatif à moyenne fréquence. Ce courant est converti en chaleur par agitation ionique et effet Joule au sein de la tumeur. Les différents types d'électrodes utilisées permettent la répartition homogène de la chaleur au sein d'un volume quantifié. Le courant RF peut être appliqué de façon monopolaire ou bipolaire, de fait elle est contre-indiquée en cas de présence d'un stimulateur cardiaque. La principale limitation de la RF est qu'elle n'est efficace que sur des tumeurs de moins de 4cm. D'une part, elle crée de la vapeur d'eau qui va augmenter progressivement l'impédance du tissu ce qui va limiter l'application d'un courant supplémentaire et donc faire stagner la température à 100°C au sein de la lésion à traiter, et ce aussi, par refroidissement lié au flux vasculaire (*heat sink effect*). C'est pourquoi la taille et la proximité avec les gros vaisseaux sont des facteurs prédictifs de traitement incomplet. La RF bipolaire permet une élévation en température à la fois supérieure et plus ciblée dans la zone située entre les électrodes, elle dépend également moins de la conductivité des tissus.

- Les MO agissent directement sur les molécules d'eau qui en se réalignant sous l'effet oscillant du champ de MO, augmentent l'énergie cinétique et la température des tissus par effet Joule. Contrairement aux courants électriques de la RF, les MO rayonnent à travers tous les tissus et génèrent une plus forte chaleur (jusqu'à 150°C), en continu et dans un plus grand volume.

La RF monopolaire et les MO sont des techniques radiaires centrifuges : l'applicateur est situé au centre de la lésion et délivre l'énergie vers la périphérie. Les tumeurs de plus de 3 à 4cm nécessitent une ablation dite chevauchée (ré-implantation de l'applicateur ou mise en place de plusieurs applicateurs). La RF bipolaire est une technique convergente centripète : l'énergie circule entre les deux applicateurs et donc de la périphérie de la tumeur vers son centre. On utilise plusieurs paires d'électrodes adjacentes pour traiter les lésions de plus de 2cm. L'avantage de cette technique est que l'on est sûr de la zone traitée mais elle est plus difficile à mettre en place.

Le choix entre ces techniques dépend de l'expérience du radiologue interventionnel, mais aussi de certains facteurs cliniques. Si les cibles sont petites et multiples on peut préférer la RF monopolaire ou les MO qui sont simples et rapides à mettre en œuvre. Les lésions uniques, ou de localisation à risque collatéral inciteront plutôt à utiliser la RF bipolaire. On retiendra que les deux principaux avantages des MO concernent la rapidité de traitement (3 à 7 minutes de chauffe) par rapport à la RF (10 à 20 minutes) ainsi que leur capacité à traiter des lésions plus volumineuses. En revanche, la zone de traitement par MO est moins contrôlée par rapport à la RF avec un risque de sur- ou sous-traitement.

A ce jour néanmoins, aucune étude n'a démontré la supériorité d'une technique par rapport à l'autre. Les complications sont communes : hémorragie, fistule et abcédation.

Dans la prise en charge des AHC, le peu d'études disponibles portent sur un petit nombre de patients, et avec des durées médianes de suivi trop courte pour évaluer les récives potentielles.

La plupart ne rapportent pas de complication majeure et une efficacité de 100% à l'issue d'une à deux procédures<sup>87-90</sup>, les lésions traitées de façon efficace pouvaient mesurer jusqu'à 8,3cm<sup>89</sup>.

Une étude<sup>91</sup> rapporte des résultats moins satisfaisants puisque seulement 57,8% des lésions étaient traitées en totalité. Une des causes évoquées par les auteurs étaient la taille des lésions (plus de la moitié mesuraient plus de 3cm). De plus, toujours dans cette série, on comptait sur 18 patients, 3 complications hémorragiques mineures, et 2 complications majeures (4,5%) : une hémorragie per opératoire et un abcès.

Enfin, une dernière étude concluait en faveur de la RF pour les petits AHC, avec un meilleur rapport cout/efficacité par rapport aux MO ou à la chirurgie<sup>92</sup>, cependant, ce modèle se base sur un trop petit nombre d'études.

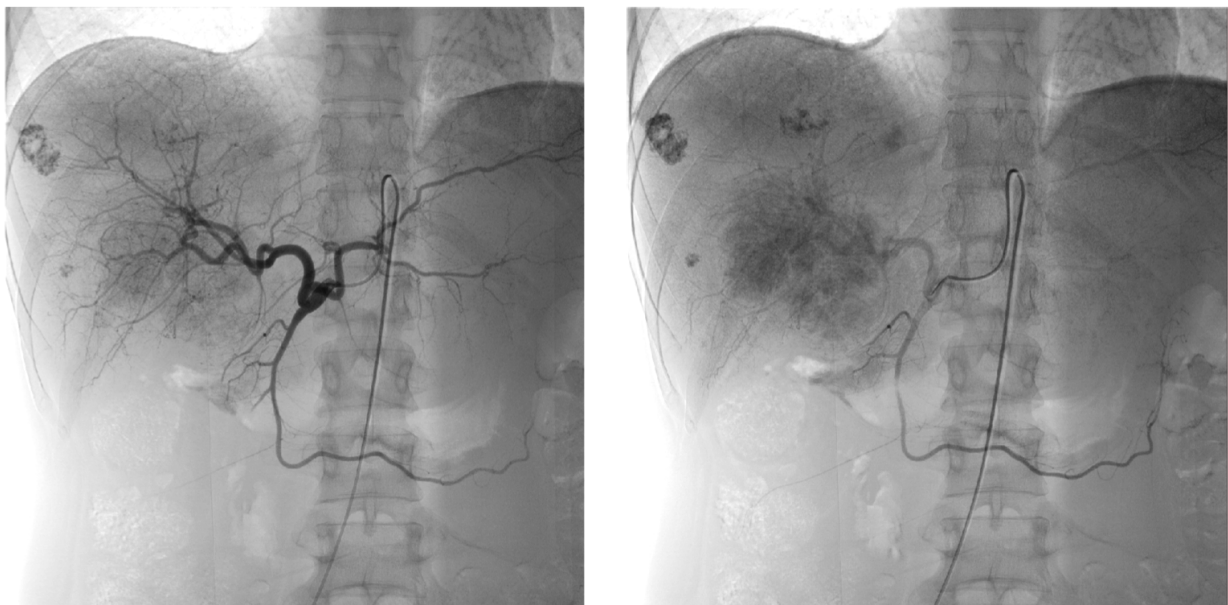Au total, il existe peu de données publiées comparant l'efficacité et les complications de ces différentes approches et aucune recommandation. Ne pouvant garantir l'efficacité des techniques d'ablation percutanée que sur des petites lésions, elles ne peuvent concerner que le petit nombre d'AHC de moins de 3cm devant être enlevé (voire un peu plus grosses avec la RF multipolaire). Ces techniques trouvent donc leur place lorsque la chirurgie est indiquée mais non réalisable ou trop risquée<sup>75</sup> : refus de la chirurgie par le patient, localisation difficilement accessible (centro-hépatique, segment I), pathologie hépatique chronique. Ces techniques ont également été proposées pour les femmes enceintes chez qui est découvert un AHC à risque de rupture.

Dans le cadre d'adénomatose ou d'AHC multiples, on peut proposer ces techniques s'il existe plusieurs lésions à traiter éloignées les unes des autres, ou en cas de récurrence ou de croissance après traitement chirurgical afin d'éviter plusieurs chirurgies itératives.

## 2.2. Embolisation artérielle (*transarterial embolization – TAE*)

L'embolisation artérielle (EA) est une procédure séduisante dans la prise en charge des AHC, puisqu'il s'agit de tumeurs dont la vascularisation est exclusivement artérielle. Cette procédure a d'abord été utilisée pour obtenir une hémostase rapide lors d'une rupture d'AHC hémorragique. Ces indications s'élargissent maintenant puisque l'anoxie tumorale engendrée entraîne la réduction de la tumeur, voire sa disparition.

L'EA se déroule sous anesthésie locale, l'artère fémorale commune gauche est ponctionnée et un introducteur est mis en place selon la technique de Seldinger. Le tronc coeliaque est cathétérisé à l'aide d'une sonde adaptée, sous contrôle scopique. En cas d'impossibilité de cathétériser l'artère hépatique (ligament arqué, variante anatomique, antécédent de by-pass), l'abord radial est possible. Après réalisation d'une artériographie première, la ou les artères nourricières sont identifiées et peuvent alors être embolisées sélectivement (**Figure 16**).



**Figure 16.** Artériographie pour adénome hépatocellulaire : tronc coeliaque et de l'artère hépatique commune.

L'occlusion artérielle peut être temporaire ou définitive et plus ou moins distale selon le type d'agent d'embolisation utilisé. Dans le cadre des AHC, les agents d'embolisation retrouvés dans la littérature sont de deux types, dont les avantages et inconvénients sont résumés dans le **tableau 2** :

### 2.2.1. Les agents temporaires comme le Gelitaspon® ou Gelfoam™

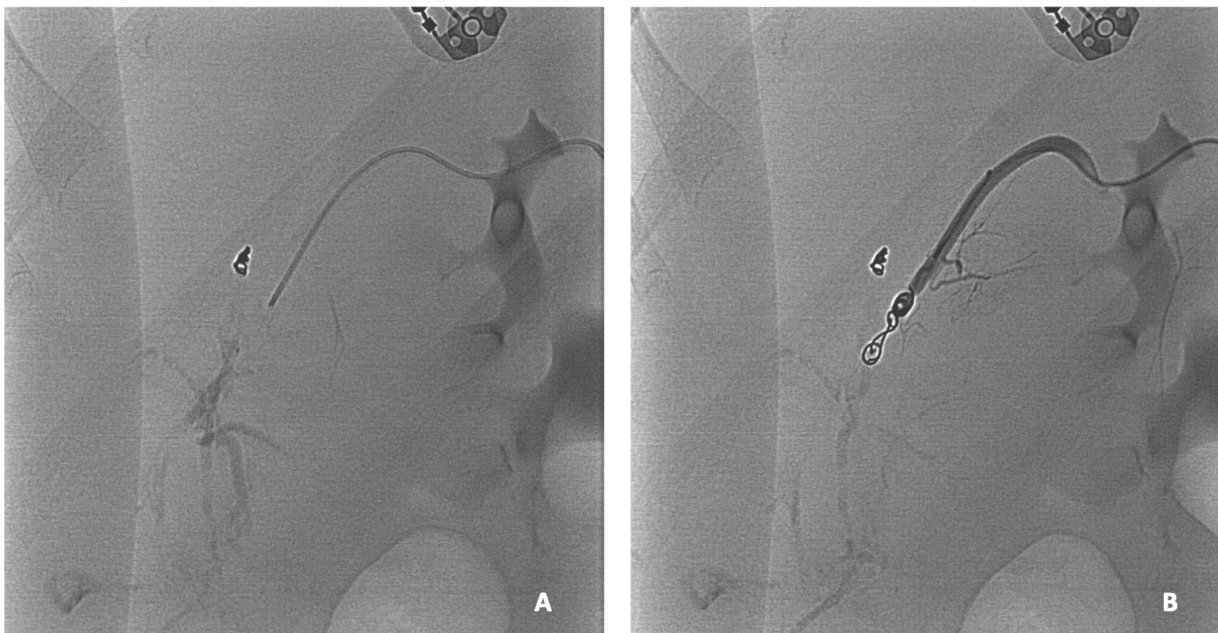
Il s'agit de gélatine résorbable qui entraîne une occlusion mécanique immédiate du vaisseau embolisé, ainsi qu'une occlusion biologique par activation de la coagulation. Dans un second temps, une réaction à corps étranger se développe et entraîne la dégradation de la particule, associée à la résorption du thrombus.

### 2.2.2. Les agents d'embolisation permanents

On distingue les agents solides et les agents liquides.

Parmi les agents solides, il existe les *coils* (**Figure 17**), l'Amplatzer plug™ (AVP) ou les microsphères, qui sont habituellement en trisacryl-gélatine (Embosphere®). Ceux-ci agissent en arrêtant le flux sanguin et en fournissant une surface thrombogène pour la formation de caillots.

Les agents liquides ne dépendent pas de la capacité de coagulation du patient et sont donc utilisables en cas de coagulopathie sévère. En revanche, leur manipulation nécessite des opérateurs plus expérimentés. On peut citer les colles acryliques, les solutions gélifiantes (Onyx®, Squid®), mais aussi l'éthanol.



**Figure 17.** Artériographie (A) puis embolisation artérielle par *coils* pour saignement actif (B).

	Avantages	Inconvénients
<b>Coils</b>	Embolisation précise et sûre Syndrome post embolisation peu marqué Pas de risque d'emboliser un territoire non visé	Recanalisation fréquente avec le développement de collatérales Coût et durée de la procédure Dépendant de l'état de coagulation du patient
<b>Colle</b>	Embolisation proximale et distale Occlusion mécanique indépendante de la coagulation Efficacité Coût et rapidité de la procédure	Risque de polymérisation en dehors du vaisseau Risque d'embolisation d'un territoire non visé ou plus proximal (atteinte de l'artère hépatique propre ou gastroduodénale) Engluement du cathéter Impossibilité de recathétériser Forte réactivité lors de la polymérisation.
<b>Microsphères</b>	Embolisation distale - peu de risque de développer des collatérales Peu de risque d'emboliser un territoire non visé. Efficacité Coût	Agitation permanente du mélange Possible réaction allergique (gélatine de porc) Ischémie possible si la taille des particules choisies est trop petite
<b>Solution gélifiantes</b>	Absence d'adhérence Solidification progressive Cohésivité Haute pénétrance vasculaire Effet inflammatoire local faible	Risque de compression mécanique du micro-cathéter Radio opacité peut être gênante. Toxicité du solvant si utilisé en grande quantité (risque œdème pulmonaire) Coût

**Tableau 2.** Avantages et inconvénients des différents agents d'embolisation

Le choix de l'agent d'embolisation dépend de l'indication et du type de vaisseau à emboliser, plusieurs agents sont retrouvés dans la littérature (*coils*, microsphères, PVA, gelfoam...). Dans le cadre des AHC, l'EA a d'abord été utilisée à visée d'hémostase de façon non sélective, avec du gelfoam ou des *coils*. Dans la plupart des études portant sur des ruptures hémorragiques d'AHC, une seule EA permettait le contrôle de l'hémorragie, sans complication, et permettait ainsi d'éviter une chirurgie en urgence<sup>43,93,94</sup>. De plus, il a été observé qu'après EA, la plupart des AHC diminuaient en taille. Dans les dernières séries, la résection après EA pour AHC hémorragique concernait environ un tiers des patients pour qui les indications de résection étaient : suspicion de CHC, taille résiduelle  $\geq 5$ cm, croissance ou récurrence du saignement<sup>75,94</sup>.

La diminution de taille des AHC observée après EA, liée à la nécrose tumorale, permet de proposer l'EA comme traitement néo-adjuvant avant résection chirurgicale voire, comme alternative. L'EA peut être réalisée de façon supra-sélective avec des microsphères, permettant d'emboliser spécifiquement la ou les artères nourricières, au plus proche de la lésion. En tant que procédure néo-adjuvante, en diminuant la taille d'une lésion volumineuse, l'EA facilite la résection et permet une meilleure épargne parenchymateuse ; elle permet également un meilleur contrôle des pertes sanguines<sup>95,96</sup>. Cela peut s'avérer utile en cas de grosse lésion de localisation difficile : centro-hépatique, segment I.

En tant que traitement préventif, en diminuant la taille de l'AHC en dessous de 5cm, l'EA réduit les indications chirurgicales (sous réserve d'AHC non mutés  $\beta$ -caténine, chez les femmes), ce qui est une excellente indication en cas de pathologie hépatique sous-jacente ou en cas d'adénomatose<sup>97</sup>.

Toutes indications confondues, la réduction de taille observée est de 30 à 90% selon les études<sup>43,94</sup>. Dans une revue récente de la littérature, on notait une disparition complète des lésions après EA chez 10% des patients, et une régression chez 75%, aucune croissance n'était observée après EA, et la résection chirurgicale avait été évitée dans 45% des cas<sup>43</sup>. Les taux rapportés de complications majeures sont de l'ordre de 5 à 10%<sup>43,94</sup>, principalement infectieuses. En effet, les voies biliaires dépendent d'une vascularisation exclusivement artérielle, de fait, l'un des effets secondaires de l'EA peut être l'ischémie des voies biliaires, responsable d'abcès hépatiques. Ceci est un argument de plus en faveur d'une embolisation la plus sélective possible. Le syndrome post embolisation, qui se manifeste les jours suivants la procédure par des douleurs plus ou moins associées à une hyperthermie, est rapporté dans 12% des cas. Enfin, de rares cas d'insuffisance rénale ont été décrits, surtout dans les EA pour CHC, pouvant être liés à un syndrome des emboles de cholestérol, ou à des néphropathies au produits de contraste ou à l'éthanol<sup>94</sup>.

Le principal inconvénient de l'EA en monothérapie reste l'incertitude quant à savoir si toutes les cellules de l'adénome embolisé sont nécrosées ; ce qui est tout particulièrement pertinent pour les sous-types mutés pour la  $\beta$ -caténine qui présentent un risque plus élevé de transformation maligne<sup>98</sup>. Les séries dont nous disposons sont de faible effectif et de recul limité. Certaines études ont pu décrire l'absence de croissance et de complications (maligne ou hémorragique) jusqu'à 4 ans de suivi après EA chez quelques patients<sup>94</sup>.

# Indications et prise en charge

Le traitement curatif de l'AHC ne devrait être réservé qu'aux patients à risque de complication (transformation maligne et hémorragie). Ainsi, l'EASL proposait, en 2016, une stratégie de prise en charge dépendant du sexe, de la taille et du profil de progression de la lésion<sup>54</sup>. On rappelle que tout AHC chez l'homme ou lorsqu'une mutation portant sur l'exon 3 du gène de la  $\beta$ -caténine est identifiée, doit être réséqué indépendamment de sa taille, du fait d'un plus haut risque de transformation maligne. Dans tous les cas, la décision de prise en charge se doit d'être multidisciplinaire et la stratégie thérapeutique validée en réunion de concertation multidisciplinaire.

## 1. Observation

Chez les femmes, en dehors de la présence d'une mutation portant sur l'exon 3 de la  $\beta$ -caténine, une période d'observation initiale d'au moins 6 mois est la règle, associée à la correction des facteurs favorisants (arrêt des traitements hormonaux, prise en charge diététique). Cette surveillance initiale peut être prolongée à 12 mois<sup>99</sup>, en dehors de facteurs de risque identifiés (grosse lésion >10cm, sous-groupe à risque, désir de grossesse) et sous réserve d'une patiente compliant au suivi. En effet, certaines études<sup>58,99,100</sup> ont montré que la majorité des AHC diminuaient en taille sans complication intercurrente, après correction des facteurs de risques. D'où l'intérêt d'obtenir un diagnostic du sous-type, soit par l'imagerie, soit grâce à une biopsie. Chez les femmes proches de la ménopause, cette surveillance initiale peut permettre d'observer une régression plus ou moins totale d'un AHC dont la taille serait dans les limites des indications de résection. En revanche, elle a moins d'intérêt pour une femme jeune porteuse d'une très grosse lésion de plus de 10cm, qui de toute évidence, ne disparaîtra pas toute seule.

Les modalités de surveillance reposent sur l'imagerie, l'EASL<sup>54</sup> privilégie l'IRM qui est l'examen le plus précis pour la caractérisation et la détection des AHC. L'échographie de contraste peut être une alternative avec un meilleur rapport coût/efficacité, sous réserve d'AHC préalablement caractérisés en IRM et visibles en échographie. Le rythme de surveillance proposé est semestriel puis annuel en cas de maladie stable.

Après correction des facteurs favorisant l'apparition et la croissance des AHC, l'EASL recommande l'exérèse des AHC dont la taille est toujours supérieure à 5cm après 6 mois, ou bien, qui augmentent significativement en taille ( $\geq 20\%$  selon les critères RECIST- *Response evaluation criteria in solid tumors*). L'abstention thérapeutique n'est proposée qu'aux femmes porteuses d'AHC de moins de 5 cm, et en dehors d'une mutation sur l'exon 3 de la  $\beta$ -caténine. Avec le recul sur la classification moléculaire, certaines équipes proposent également une surveillance exclusive pour les femmes porteuses d'H-HCA de plus de 5cm, estimant ce sous-groupe à moindre risque de complication, sous réserve d'une stabilité en taille à l'imagerie<sup>101</sup>.

## 2. Formes Solitaires

Lorsqu'il existe une indication de prise en charge, la résection chirurgicale est la règle. Elle est d'autant plus à privilégier pour les lésions uniques, exophytiques ou présentant des signes de transformation. Comme précisé précédemment, la résection coelioscopique est à privilégier, notamment pour ces tumeurs bénignes, à condition de rester sans risque. Il ne s'agit pas non plus d'élargir les indications de résection sous prétexte que la résection est faisable en coelioscopie.

### 2.1. Patients obèses

L'obésité et le syndrome métabolique sont associés d'une part à un risque de progression tumorale mais aussi à une morbidité per et post-opératoire plus importante (socle hépatique stéatosique, chirurgie difficile...). Si l'on peut espérer obtenir une régression en taille de l'AHC après perte de poids et arrêt des traitements hormonaux<sup>61</sup>, il ne faut pas pour autant négliger les très grosses lésions qui restent à risque de rupture tout le long de ce temps d'observation qui peut s'avérer être plus ou moins long<sup>102</sup>. La coelioscopie a montré ses avantages chez les patients obèses, l'EA et la RF sont dès lors des alternatives de choix en cas de stéatose avancée.

### 2.2. Femmes enceintes

Du fait d'une plus forte imprégnation hormonale, les AHC peuvent grossir subitement pendant la grossesse et deviennent alors à risque de rupture<sup>103</sup>, surtout au troisième trimestre, avec un risque de mortalité évalué à 44% pour la mère et 38% pour le fœtus<sup>104</sup>.

Force est de constater que ces taux de mortalité sont calculés à partir de données anciennes, et en lien avec des retards de diagnostic important par confusion notamment avec les autres causes de douleurs abdominales en fin de grossesse : pré-éclampsie et HELLP syndrome (*Hemolysis, Elevated Liver enzyme, Low Platelets*). Même si la majorité des AHC restent stables, et que la moitié environ des patientes ont déjà un antécédent de grossesse non compliquée au moment du diagnostic d'AHC, les quelques événements tragiques décrits plaident pour une prise en charge préventive. Ainsi, sans aller jusqu'à décourager la grossesse chez les femmes porteuses d'AHC, un traitement se discute pour les lésions de taille intermédiaire, proche du seuil de résection, ou qui ne diminueraient pas après arrêt des traitements hormonaux<sup>88,91,105</sup>. Si l'AHC est découvert pendant la grossesse, l'EA<sup>19,103,106</sup> et la RF<sup>105,107</sup> ont déjà été utilisées de façon efficace. Un *case report* décrivait une résection coelioscopique au début du 2<sup>e</sup> trimestre de grossesse, il s'agissait d'un AHC de 9cm, sous capsulaire, développé à partir du segment III<sup>108</sup>. Le choix de la résection plutôt que l'embolisation est argumenté par l'accessibilité de la lésion, sa taille ainsi qu'un risque d'irradiation pour le fœtus avant le 3<sup>e</sup> trimestre. Dans tous les cas, en présence d'AHC pendant une grossesse, un *monitoring* strict est la règle avec une surveillance échographique dédiée par trimestre.



### 3. Formes multiples

La résection chirurgicale peut être rendue difficile selon la localisation ou la multiplicité des lésions à traiter.

En se calquant sur la prise en charge de métastases hépatiques<sup>109</sup>, la chirurgie en 2 temps a été proposée dans la prise en charge des AHC multiples<sup>2,110</sup>. Cela consiste à effectuer dans un premier temps l'ablation des lésions situées dans le foie gauche associé à une embolisation portale droite ; suivi, quelques semaines plus tard, d'une hépatectomie droite après hypertrophie compensatrice du lobe gauche. Cette stratégie, invasive, ne se discute que dans de très rares cas d'AHC multifocaux, à haut risque, de taille >5cm.

L'avènement des techniques de radiologie interventionnelle nous pousse plutôt à proposer, lorsque c'est possible, une combinaison des traitements disponibles. Il s'agit alors de combiner, en fonction de la taille et de la localisation des lésions, une EA pour faire diminuer les plus grosses lésions suivie d'une chirurgie<sup>75,97</sup> ou d'une RF ; ou bien d'une combinaison RF - résection chirurgicale<sup>107</sup>, possiblement dans le même temps opératoire. Dans chaque cas, il faut rappeler l'intérêt de biopsier les lésions restantes, surtout dans le cas où elles n'auraient pas le même aspect en imagerie, afin de ne pas passer à côté d'adénomatoses mixtes (coexistence de plusieurs sous-types).

En cas de coexistence de lésions à haut risque ou fortement suspectes de malignité, et d'impossibilité de traitement (socle hépatique pathologique, lésion mal située), le recours à la transplantation est alors discuté.

### 4. Surveillance après traitement

La question de la durée ou de l'arrêt de la surveillance après traitement est aussi une question débattue.

Dans une étude récente, Vernuccio *et al.*<sup>64</sup> ont suivi de façon rétrospective 118 patients en IRM, sur une durée médiane de 5 ans. Trois faits importants sont à relever de cette étude : d'une part, la présence d'adénomes multiples, le sous-type b-HCA et l'antécédent d'AHC avec foyers de transformation maligne seraient des facteurs de risque de progression, indépendamment d'une résection chirurgicale antérieure. Ensuite, toujours dans le cadre d'adénomes multiples, les H-HCA progresseraient plus que les IHCA (42 vs. 19%) ; et enfin, le sous-type inflammatoire est le plus à même de régresser. Dans le cadre de maladie avec un AHC unique, ils observaient une stabilité ou une diminution de taille dans 90% des cas à 5 ans. Avec ces données, les auteurs proposent d'arrêter la surveillance pour les AHC uniques réséqués, à l'exclusion bien sûr de la présence d'une mutation *CTNNB1* ou d'un foyer de transformation maligne. Klompenhouwer *et al.*<sup>111</sup> avaient évalué la croissance des AHC restants après résection dans le cadre d'adénomes multiples. Sur leur cohorte de 134 patients, seuls 11,2% des AHC montraient une augmentation de taille à l'imagerie de suivi 6 mois après résection, restant à chaque fois <5cm et se stabilisant sur les 2 années suivantes. Enfin, on sait qu'après la ménopause, les AHC ont tendance à régresser spontanément voire disparaître<sup>112</sup>.

Au total, il semble raisonnable de proposer un arrêt de la surveillance dans les cas suivants :

- Résection d'un AHC unique, non muté  $\beta$ -caténine, non transformé
- Adénomatose ou adénomes multiples, après ménopause

Avant la ménopause, il apparaît légitime d'espacer le rythme de surveillance lorsqu'une stabilité de la pathologie est observée sur 2 ans de suivi post-résection.

# Adénome hépatocellulaire hémorragique : mise au point et prise en charge

## 1. Épidémiologie et facteurs de risques

L'incidence des ruptures hémorragiques d'AHC est difficile à évaluer, les dernières études s'accordent sur un taux de 20 à 27% <sup>2,3,74</sup>. Ces taux sont probablement surestimés du fait qu'on ne connait pas réellement l'incidence de l'AHC non compliqué, et que les publications dont nous disposons font essentiellement état des AHC révélés par leur complication. En outre, l'AHC n'est pas connu avant le phénomène hémorragique dans 68,5 à 95% des cas <sup>3,113</sup>.

La physiopathologie de la rupture hémorragique demeure inconnue et incomprise. Plusieurs théories sont envisagées : augmentation rapide de taille suite à des perturbations hormonales, fragilisant brusquement la paroi vasculaire ; ou bien altération de la paroi vasculaire liée à des phénomènes inflammatoires.

### 1.1. Taille

La taille a été un des premiers facteurs de risque avancé, cependant il n'existe pas à l'heure actuelle un *cut-off* en dessous duquel on pourrait définitivement exclure ce risque. En effet, certains auteurs montrent une augmentation significative du risque de saignement à partir de 35mm<sup>6</sup> ou 50mm<sup>2,74</sup> mais des hémorragies avec répercussion clinique ont déjà été décrites pour des AHC de 10mm<sup>114,115</sup>. Il semblerait toutefois que le risque hémorragique soit corrélé à la croissance de l'AHC, et qu'il diminuerait si la taille de l'AHC régresse<sup>99</sup>. De plus, la mesure exacte de la taille d'un AHC hémorragique est critiquable : que ce soit en imagerie où il peut être difficile de mesurer la taille exacte de la lésion compte tenu de l'hématome intratumoral ou intraparenchymateux, mais aussi en histologie : les lésions hémorragiques font la plupart du temps l'objet d'une résection différée, si bien que l'AHC régresse et se nécrose sur cette période jusqu'à ce que parfois il n'y ait presque plus de lésion tumorale identifiable en histologie.

### 1.2. Traitements hormonaux

L'association entre la prise d'une contraception œstroprogestative et le risque de rupture a souvent été avancée, malgré le biais évident lié à l'augmentation de l'incidence des AHC en cas de prise de contraceptifs oraux. Le risque de rupture hémorragique liée aux contraceptifs serait de 25,4%, et serait similaire avant et après l'introduction des contraceptifs de 2<sup>e</sup> et 3<sup>e</sup> génération, faiblement dosés en œstrogènes<sup>3</sup>. En revanche, une autre étude ne retrouvait pas d'association significative entre l'exposition à un contraceptif œstroprogestatif et le risque de rupture, mais plutôt avec le caractère récent de l'exposition, inférieur à 6 mois<sup>74</sup>. Ces études sont critiquables puisqu'elles n'étudient ni l'impact des différents types de pilules, ni la durée d'exposition, mais aussi parce qu'elles sont réalisées sans groupe contrôle.

Quoiqu'il en soit, l'exposition hormonale (stéroïdes anabolisants<sup>116,117</sup>, progestatifs<sup>118</sup>, contraceptifs oraux) est un facteur de risque au moins de croissance et donc, par conséquent de rupture.

### 1.3. Grossesse

Comme décrit plus haut, l'augmentation de la production d'hormones progestatives pendant la grossesse entraîne une croissance des AHC, et majore ainsi le risque de rupture. Ce risque est présent pendant toute la grossesse<sup>108</sup>, se majore au 3<sup>e</sup> trimestre et en *post-partum* immédiat<sup>106,119</sup>.

### 1.4. Sous-type histologique

Seul le sous-type *sonic hedgehog* a été associé statistiquement à un risque de rupture hémorragique<sup>4,42,120</sup>. Il a également été décrit plus de signes d'hémorragie microscopique dans le sous-groupe b-HCA exon 7/8, sans mention d'une corrélation clinique dans cette étude<sup>120</sup>.

### 1.5. Localisation

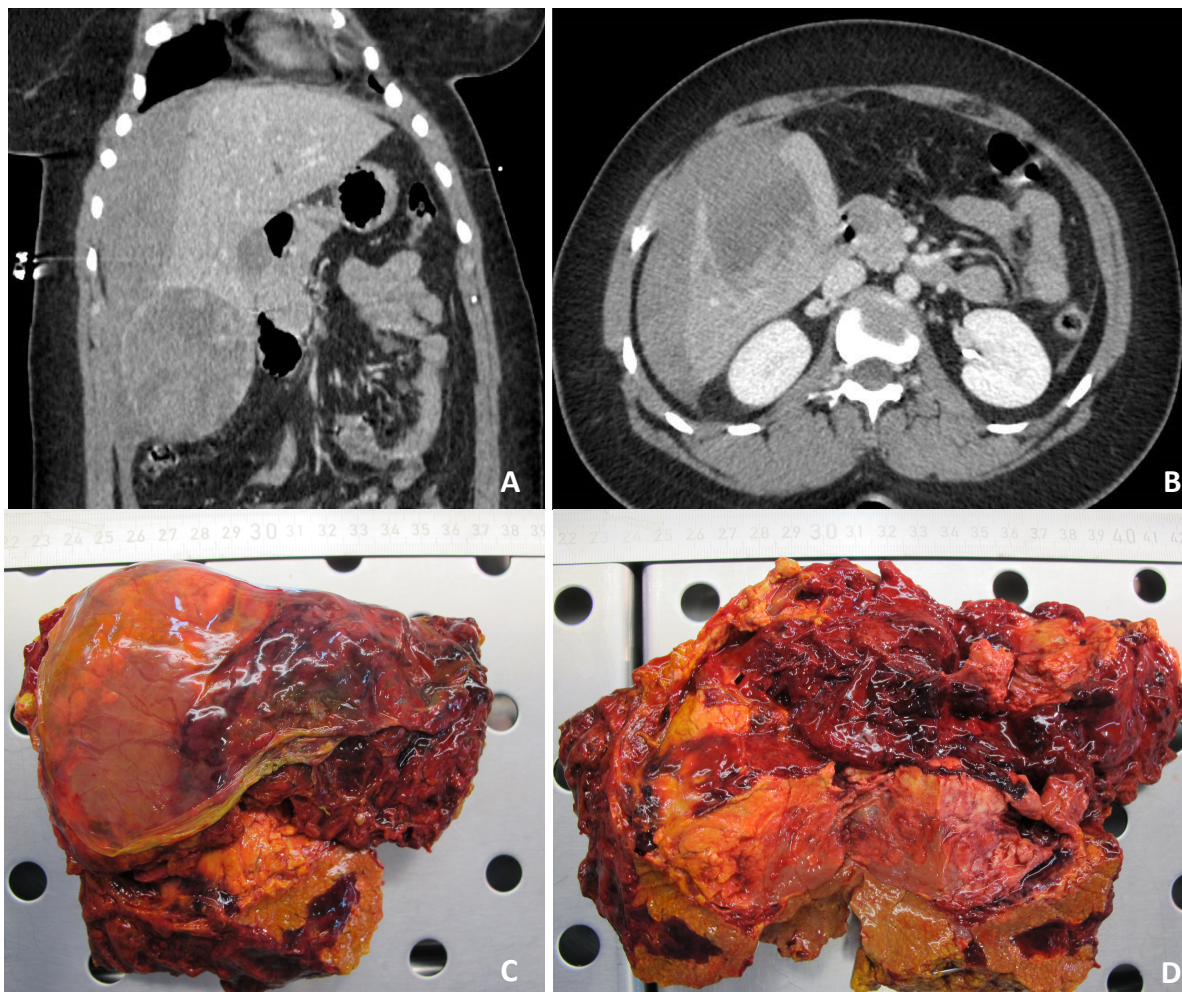
Les lésions à développement exophytique, dont la rupture est forcément intrapéritonéale, ont été décrites à risque de saignement : 67% vs. 11% pour les lésions intraparenchymateuses,  $p < 0,001$  <sup>6</sup>.

## 2. Facteurs de gravité et facteurs de récurrence

Il apparaîtrait cohérent qu'une hémorragie intraparenchymateuse (Bieze II) soit moins grave qu'une rupture en péritoine libre (Bieze III) du fait de l'absence de tamponnement de l'hématome (**Figure 18**). En effet, la rupture hémorragique était associée, dans une étude de 2009, à un plus grand nombre de transfusions sanguines en péri-opératoire et d'hépatectomies majeures. Ceci dit, cette étude rapportait des cas datant de 1997 à 2006 et la majorité des patients (68%) subissait une hépatectomie en urgence ; or on sait maintenant que ce type de prise en charge est associé à plus de pertes sanguines et à une plus grande morbidité<sup>121</sup>.

De plus, comme toute complication hémorragique, les troubles de l'hémostase et la prise d'anticoagulants à posologie curative sont également des facteurs de gravité.

Enfin, il n'existe à l'heure actuelle, aucun facteur permettant de présager d'un risque éventuel de récurrence.



**Figure 18.** Rupture hémorragique d'un shHCA à développement sous capsulaire. Coupes TDM objectivant la rupture intra-péritonéale (grade III) (A, B), bi-segmentectomie V-VI à J2 (C, D).

### 3. Prise en charge thérapeutique

Il s'agit de la prise en charge d'un traumatisme fermé du foie<sup>122</sup>. En cas de rupture hémorragique d'un AHC, la chirurgie en urgence doit être abandonnée. En l'absence d'autre possibilité, il faudra privilégier un *packing* hépatique plutôt qu'une hépatectomie d'hémostase. En effet, l'hépatectomie en urgence est associée non seulement à une plus grande morbi-mortalité que les stratégies non chirurgicales premières, mais aussi à des résections hépatiques plus importantes et des durées d'hospitalisation plus longues<sup>113</sup>.

Après stabilisation hémodynamique, il faut réaliser un scanner avec injection de produit de contraste, incluant un temps précoce artériel afin de détecter une hémorragie active. En cas d'instabilité hémodynamique, une échographie FAST sera réalisée en salle de déchoquage afin d'orienter sur l'origine du saignement.

En présence d'une fuite active de produit de contraste, et si l'état hémodynamique du patient le permet, l'EA est recommandée en première intention afin de tarir le saignement. Elle se discute également si aucune fuite active n'est visualisée dans le cadre d'une déglobulisation sans rendement transfusionnel<sup>113</sup>.

Une seule procédure est suffisante pour stopper l'hémorragie dans 73 à 100% des cas<sup>2,6,121</sup>, les causes d'échec peuvent être liées à la présence d'une deuxième artère nourricière non vue lors de la première artériographie, ou bien une récurrence.

En cas d'instabilité hémodynamique, la chirurgie est alors indiquée : il s'agit de réaliser un packing hépatique, qui permettra l'arrêt du saignement et l'EA secondaire.

A l'opposé, en cas de stabilité hémodynamique et en l'absence d'hémorragie active à l'imagerie ni de déglobulisation persistante, une abstention thérapeutique avec observation initiale en milieu hospitalier est à privilégier<sup>113</sup>.

L'indication de résection à distance de la lésion causale fait débat au sein des équipes. En effet, les remaniements nécrotico-hémorragiques intra-lésionnels, plus ou moins associés à la nécrose liée à une EA éventuelle, entraînent indubitablement une diminution, voire une disparition du tissu adénomateux résiduel. Ainsi, certaines équipes prônent une simple surveillance<sup>73,93,121</sup>. Dans une cohorte rétrospective récente, l'équipe de Beaujon estime que 40% des résections hépatiques différées dans le cadre d'AHC hémorragique auraient pu être évitées (nécrose complète de la lésion à l'analyse histologique définitive dans plus d'un tiers des cas, et diminution de la taille de la lésion <5cm pour les moins de 10% restants). Ils citent comme facteurs prédictifs de nécrose complète à l'histologie<sup>113</sup> :

- Un traitement par EA,
- Un *ratio* taille hématome / taille lésion > 0,60 en imagerie,
- La présence d'une lésion kystique sans tissu vivace identifiable sur l'imagerie pré-opératoire.

La peur d'une récurrence hémorragique est l'argument qui peut pousser à la résection systématique de la lésion causale ; cependant ce risque n'a jamais été évalué. D'autres arguments peuvent pencher en faveur d'une résection au cas par cas, à savoir :

- Histologique : un sous-type histologique à risque de saignement ou de transformation maligne, ayant été le siège d'une complication hémorragique, peut être une indication légitime à la résection chirurgicale même s'il mesure moins de 5cm.
- Radiologique : l'antécédent de saignement intratumoral et les remaniements lésionnels qui s'en suivent rendent l'interprétation plus délicate pour le radiologue lors du suivi, notamment pour le diagnostic différentiel avec un CHC.
- Obstétrical : désir d'une grossesse ultérieure de la patiente.

# Clinical and histological risk factors for bleeding of hepatocellular adenoma: a single center experience of 261 patients

Céline Julien<sup>1,2</sup>, Kevin Ouazzani Touhami<sup>3</sup>, Jean-Philippe Adam<sup>1</sup>, Christophe Laurent<sup>1</sup>, Paulette Bioulac-Sage<sup>2</sup>, Charles Balabaud<sup>2</sup>, Frédéric Saltel<sup>2</sup>, Laurence Chiche<sup>1,2</sup>

<sup>1</sup> Department of Digestive Surgery, CHU Bordeaux, F-33000 Bordeaux, France

<sup>2</sup> Univ. Bordeaux, INSERM, BaRITOn, U1053, F-33000 Bordeaux, France

<sup>3</sup> Polyclinique Inkermann, Elsan, F-79000 Niort, France

## Keywords

Benign liver tumor, hemorrhage, hepatocellular carcinoma, transarterial embolization

## Contact information

Celine Julien, corresponding author

Department of digestive surgery

Centre Médico chirurgical Magellan, CHU Bordeaux, F 33604 Pessac, France

Tel +335 56 79 56 79

celine.julien@chu-bordeaux.fr

## List of Abbreviation *(in the order of their mention in the paper)*

HCA Hepatocellular adenoma

HCC Hepatocellular carcinoma

HNF1A Hepatocyte nuclear factor 1A

TAE Transarterial embolization

HE Histological examination

BMI Body mass index

OC Oral contraceptive

GSD Glycogen storage disease

CEUS Contrast enhanced ultrasound

LA Liver adenomatosis

LT Liver transplantation

RF Radiofrequency

IHC immunohistochemistry

**Conflict of interest:** None      **Financial support:** None

## ABSTRACT

**Background & Aims:** Hepatocellular adenoma (HCA) is a rare benign liver tumor with severe complications: malignant transformation into hepatocellular carcinoma (HCC) which is rare (5-8%) and more often, hemorrhagic rupture (20-27%). To date, only size >5cm and shHCA subtype are associated with clinical bleeding, but these criteria are not sufficient to explain and prevent hemorrhage. Our aim was to determine independent risk and severity factors of hemorrhagic HCA in order to define a better management strategy. **Approach & Results:** We retrospectively collected data from 267 patients with HCA diagnosed and follow-up from 1984 to 2020, at the Bordeaux university hospital, a tertiary center. We included 261 patients and we analyzed the type, frequency and consequences of bleeding HCA. All surgical specimen and liver biopsy were reviewed by an experienced liver pathologist and reclassified if necessary, in the light of the current knowledge. Severe bleeding occurred in 42 patients, including 4 pregnant women, with mean BMI of 27.9 kg/m<sup>2</sup> ( $\pm$ 7.3) and mean HCA size of 101.9mm ( $\pm$ 37.3). We counted 178 patients without hemorrhage. We identified shHCA, mutated HCA on *CTNNB1* exon 7/8, size and chronic alcohol consumption as independent risk and severity factors. One patient died before any treatment. Three patients had recurrent bleeding, one of which occurred 4 months after transarterial embolization (TAE). **Conclusions:** Hemorrhagic HCA is a real concern and could be life-threatening. Our study allowed us to identify shHCA and HCA mutated on *CTNNB1* exon 7/8 as independent risk factors of clinical hemorrhage, prompting us to remove these lesions regardless of their size. Attention should be paid to alcohol consumption, also identified as impacting factor.

## INTRODUCTION

Hepatocellular adenoma (HCA) is a rare benign liver tumor, affecting mainly young women. Its complications can be severe and both life threatening: a very rare one, malignant transformation into hepatocellular carcinoma (HCC) which occurs in 5 to 8%<sup>1,2</sup>, and a more frequent one, hemorrhagic rupture since it arises in 20 to 27% of HCA<sup>2,3</sup>. Current classification<sup>1,4</sup> of HCA establish genetic, phenotypic and histological correlation into 5 subtypes, also associated with radiological features<sup>5</sup>: Hepatocyte nuclear factor 1A (*HNF1A*) mutated adenomas (H-HCA) represent 30 to 35% of HCA<sup>4</sup>. Inflammatory HCA (IHCA) count also for 30 to 35% of HCA and are defined by various mutations (*IL6ST*, *STAT3*, *FRK*, *GNAS*, *JAS1*) or chromosomic alterations (*ROS1*, *FRK* or *IL6*) activating JAK/STAT pathway<sup>6</sup>.  $\beta$ -Catenin mutated HCAs (b-HCA), are separated in sub groups according to the WNT pathway level of activation<sup>7</sup>. In addition, half of b-HCA also present inflammatory features (representing about 10% of IHCA) and make up the 4<sup>th</sup> group of HCA: b-IHCA, which accounts for 15% of all HCA. Finally, last group identified is shHCA, defined by the fusion of *INHBE* gene promoter with *GLI1*, activating sonic hedgehog pathway<sup>4</sup>. They were found in 4% of HCA with molecular analysis. Proteomic study allowed to characterize shHCA by overexpression of *ASS1* (*Arginosuccinate synthase*), also identifiable in immunohistochemistry (IHC)<sup>8,9</sup>. Unclassified HCA (UHCA) still account for less than 10%. This classification has allowed to identify groups at risk of complications. Thus, b-HCA mutated on *CTNNB1* exon 3 are at high risk of malignant transformation while shHCA are at risk of clinical hemorrhage<sup>4,8</sup>. On the contrary, H-HCA would be less at risk of bleeding or malignant transformation<sup>4</sup>.

Frequency and severity of hemorrhagic rupture of HCA makes it a real concern. So, studies have attempted to investigate hemorrhagic HCA in order to define risk factors and adequate therapeutic management. Thus, to date, only size >50mm<sup>2,10</sup> and shHCA subtype<sup>4,8</sup> are known to be associated with clinical bleeding. However, these criteria are not exclusive. On the one hand, other histological subtypes (H-HCA and IHCA) have already been described as responsible for severe hemorrhages<sup>3</sup>, and on the other hand, exact measurement of hemorrhagic HCA size is open to criticism. It is both overestimated in imaging, because of intratumoral or intraparenchymal hematoma, and probably underestimated at histological examination (HE) because, since the resection is delayed, the adenoma has shrunk because of necrosis. Thus, while some authors showed a significant increase in bleeding risk from 35mm<sup>11</sup> or 50mm<sup>2,10</sup>, clinical repercussions have already been described for smaller HCA<sup>12,13</sup>. These discrepancies clearly show the difficulty of defining a threshold below that risk would be definitively excluded. In any case, the size of HCA is rarely known prior to the hemorrhagic phenomenon since in 68.5 to 95% of bleeding HCA, hemorrhage is the symptom leading to the HCA discovery<sup>3,14</sup>. Our better chance to prevent hemorrhagic rupture would be therefore to identify risk factors upstream.

To date, there are few studies dealing with the risk of hemorrhage and the resulting therapeutic strategies, including prevention. Thus, our aim was to determine independent risk and severity factors of hemorrhagic HCA, in order to prevent them and to define better therapeutic strategy.

## PATIENTS AND METHODS

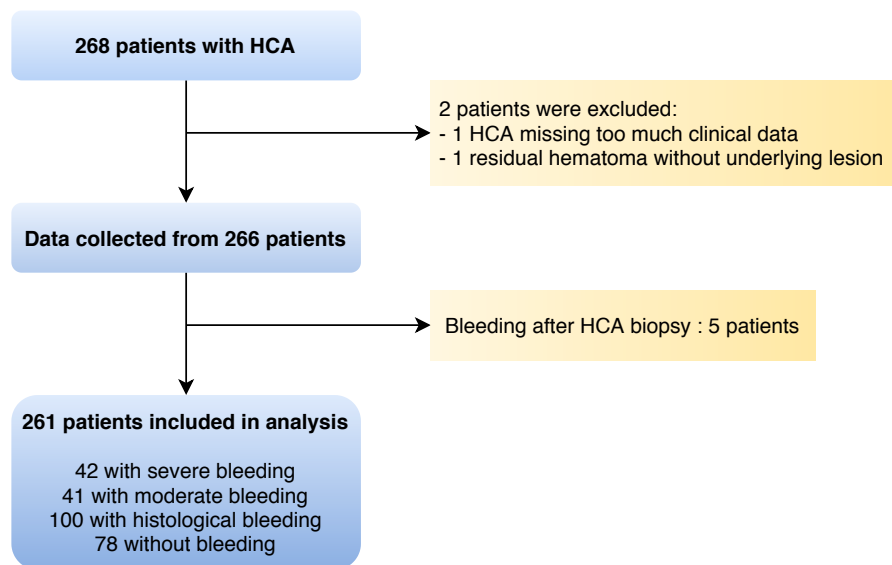
This study was an observational single center retrospective study. We collected data from a cohort of 267 patients with HCA diagnosed, treated or followed up in Bordeaux university hospital, a tertiary referral center for liver diseases, between may 1984 to july 2020. Hepatocellular adenoma diagnosis was based on either histopathology or imaging studies and confirmed in a liver benign tumor multidisciplinary meeting.

To determine risks factors for hemorrhage, we collected clinical data that we felt relevant based on the literature or on our experience. Next, we analyzed the frequency, type and consequences of bleeding HCA in our cohort.

Clinical data were collected from electronic medical files (from 2006 – up to now) and from hospital archives prior 2006. They were: age, sex, body mass index (BMI), personal and familial medical history, circumstance of diagnosis, type and duration of oral contraception (OC), other treatments regularly taken, biology at time of diagnosis, type of treatment performed and its possible complications and follow-up. When major informations were lacking, general practitioner or patients were contacted by phone.

We first excluded 2 patients (**Supp figure 1**), whom one because we still did not have, even if it was strongly suspected, radiological or histological evidence of an underlying adenomatous lesion at 9 months of follow-up after bleeding. We also excluded five more patients because hemorrhage was a complication of HCA biopsy. The 261 remaining patients characteristics are resumed in **Table 1**. Mean age at time of diagnosis was 37 years old. There were 4 cases of type 1 Glycogen storage disease (GSD) and 9 patients with a vascular liver disease. Among 218 women, 199 had oral contraceptive use history (10 missing data), and the majority (86.9%) were taking low dose estrogen contraceptive.





**Supplemental figure 1.** Flowchart of the study

## Diagnosis of hepatocellular adenoma and assessment of bleeding

We reported clinical and biological presentation, radiological and histological features. To determine relevant risk factor for bleeding, we compared clinical hemorrhage (severe and moderate) and absence of clinical bleeding, which included histological and non-bleeding HCA. Exact definition of hemorrhagic HCA was established before data collection.

We defined severe hemorrhage when patient presented hemodynamic failure or needed to be hospitalized in an intensive care unit, or when the patient presented with acute abdominal pain related to a bleeding HCA on imaging associated with a severity criterion among acute deglobulization (hemoglobin level  $\leq 10\text{g/dL}$ ) or fever  $\geq 38.5^\circ\text{C}$ .

Moderate hemorrhage included all type of clinical presentation: acute abdominal pain, discomfort, biological abnormalities or even strictly asymptomatic patients with radiological evidence of hemorrhagic HCA at the time of diagnosis.

Histological bleeding comprised patients without any clinical or radiological suspicion of bleeding but found incidentally on histological analysis.

To identify risk factors for the severity of hemorrhage, we compared the “severe bleeding” group to the rest of our study population and to analyze real effect of contraceptive use, we focused only on women.

## Radiological diagnosis

Most of patient have had a contrast-enhanced CT scan at the time of clinical presentation, so we used Bieze score<sup>11</sup> to stratify type of bleeding, as grade I (intratumoral), grade II (intrahepatic) and grade III (extrahepatic). When patients did not benefit from a preoperative CT, due to hemorrhagic shock requiring emergency laparotomy, we classified them Bieze III due to the systematic presence of hemoperitoneum on ruptured HCA found during surgical exploration.

Subtype diagnosis of HCA was commonly made by magnetic resonance imaging (MRI) using a hepatobiliary specific contrast (Gadoxetic acid, Multihance®), contrast-enhanced ultrasound (CEUS) or contrast-enhanced CT. When histologic confirmation was not available especially because of observational strategy, imagery was reviewed by an experienced liver radiologist and HCA diagnosis was confirmed in a liver benign tumor multidisciplinary meeting. Diffuse signal dropout on T1-weighted opposed-phase due to steatosis in lesion strongly suggested a H-HCA while marked hypersignal on T2-weighted sequence with delayed persistent enhancement evoked a IHCA<sup>5</sup>. When it was not possible to establish HCA subtype, HCA remained not classifiable.

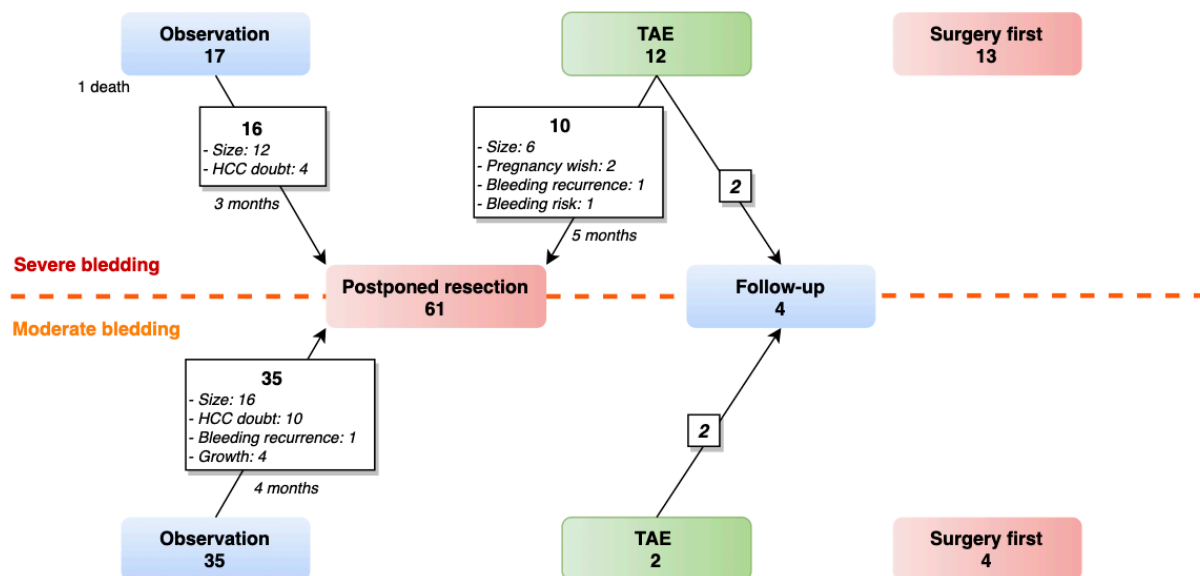
Size, segmental location, relation to capsule, size and number of lesions, presence of other possible benign liver tumor associated and underlying liver condition were also reported. When the HCA was the site of hemorrhage, only the size of adenomatous lesion (excluding hematoma) was taken into account. All in all, 131 patients (51.2%) had a single lesion while 96 (36.8%) had liver adenomatosis (LA) defined by more than 10 HCA.

Diagnosis of HCA could also be made by explorative laparoscopy or laparotomy and confirmed at definitive histological examination, particularly in hemorrhagic emergency context or in case of incidental discovery during another surgery.

## Management

Several strategies were available to manage hemorrhagic HCA, resumed in **Figure 1** and **Supp. table 1**; the choice was made on the basis of the patient's clinical presentation.

- Emergency laparotomy with perihepatic packing<sup>15</sup> was performed in case of hemorrhagic shock, when resuscitation did not allow hemodynamic stability.
- Transarterial embolization (TAE) was the treatment of choice to stop the hemorrhage, when active bleeding was found at contrast-enhanced CT.
- Postponed surgical resection was proposed either in the same hospitalization in case of deterioration of the patient's condition (such as poor hemodynamic tolerance, persistent deglobulization, morphine-resistant pain or sepsis), or after a median observation period of 3 months in order to wait the spontaneous resorption of hematoma. When TAE was performed, surgical resection was proposed with a median delay of 5.4 months after TAE. All HCA with delayed resection were greater than 5cm or had hemorrhagic rearrangement at imaging raising fears of malignant transformation.



**Figure 1.** Therapeutic management of bleeding hepatocellular adenoma (HCA) according to the clinical presentation. HCC hepatocellular carcinoma, TAE Transarterial embolization.

In case of non-hemorrhagic HCA, all therapeutic management strategies were ratified in benign liver tumor multidisciplinary meeting. Programmed partial hepatectomy has always been the rule for all men or for women with large lesion, or when malignant transformation was suspected. Resection size limit in women depended on time of surgery. Indeed, before the 2016 guidelines<sup>16</sup>, the size cut-off in women was based on the hepatobiliary surgeon experience: often 3cm; and 5cm after 2016. In cases of adenomatosis, larger lesion were all resected which sometimes required a two-stage hepatectomy. Liver transplantation (LT) was the treatment of choice in cases of proven malignant transformation in LA, type 1 GSD or liver vascular disease<sup>17</sup>. More recently, TAE could also be performed in a preventive approach, to limit an eventual bleeding risk. In our center, we considered that there was a risk of bleeding for exophytic or subcapsular lesion larger than 3 cm. Preventive approach was realized for 2 patients, instead of risked hepatectomy in obese patients with liver steatosis.

Any postoperative or post-TAE complications were reported and classified according to Dindo-Clavien classification<sup>18</sup>.

Management	Clinical bleeding		No clinical bleeding (n=178)
	Severe (n=42)	Moderate (n=41)	
Observation first	17 <sup>†</sup>	35	0
With partial liver resection	16	35	
TAE first	12	2	3
With observation only	2	2	1
With partial liver resection	10	0	0
With local ablation	0	0	1
With Liver transplantation	0	0	1
Surgery first	13	4	175
Median length of stay, <i>d</i> ( $\pm$ SD) [range]	11 (6.8) [4-31]	9 (7.4) [5-49]	7 (6.5) [2-55]

TAE Transarterial embolization. LT Liver transplantation. <sup>†</sup>One patient before any treatment

**Supp. Table 1.** Management of HCA according to clinical presentation

In summary, out of 261 patients, 254 had a surgical treatment. In case of hemorrhagic HCA, treatment consists in partial liver resection in the same hospitalization for 17 patients; and postponed resection was proposed after a first observational period for 51 patients, or after TAE for 10 patients. Four patients with bleeding HCA underwent TAE only and 2 without clinical bleeding. Median BMI of these patients was 38.1kg/m<sup>2</sup> and 4 of them had LA. One finally underwent radiofrequency (RF) five years later in front of the appearance of fat continuant at MRI.

### **Histopathologic and Immunohistochemical analysis**

All surgical specimen and liver biopsy were analyzed by an experienced liver pathologist. Old samples were also reviewed (Pr. P.B-S) and reclassified if necessary, in light of the current classification<sup>4</sup>. In our center, immunohistochemistry (IHC) for subtyping HCA was systematic and could be done retrospectively, based on the advancement of knowledge. For some patients, molecular and proteomic analysis have also been performed in order to minimize the number of unclassified HCA (UHCA) in our collection. Pathologic analysis was realized for 255 liver resections and 3 liver biopsies, and allowed us to classify 248 lesions according to HCA classification, resumed in **Supp. Table 2**. We counted 77 (31%) H-HCA, 82 (33%) IHCA, 9 (3.6%) b-HCA mutated on exon 3 non S45, 9 (3.6%) b-HCA exon 3S45, 10 (4%) b-HCA exon 7/8, 19 (7.7%) b-IHCA exon 3 non S45, 4 b-IHCA exon 3 S45, 12 (4.8%) b-IHCA exon 7/8, 25 (10%) shHCA and only one UHCA (0.4%). It is interesting to note that b-HCA exon 3 S45 and b-HCA exon 7/8 often involved younger patients (median age less than 30 years old). Eight HCA were non-classifiable (NC-HCA) due to the excessive amount of hematoma on the surgical specimen. Of the 6 non-operated patients, biopsy allowed to define histological subtype for one and only confirmed the HCA diagnosis for 2 (NC-HCA). The last 3 patients did not benefit from liver biopsy and HCA diagnosis was assessed at imaging without needing histological proof (NC-HCA).

**Supplemental table 2.** Clinical and histological characteristics according to HCA subtype

Variable	Available data (n=261)	HHCA (n=77, 31%)	IHCA (n=82, 33%)	b-IHCA ex3 NS45 (n=9, 3.6%)	b-HCA ex3 s45 (n=9, 3.6%)	b-HCA ex7/8 (n=10, 4%)	b-IHCA ex3NS45 (n=19, 7.7%)	b-IHCA ex3 s45 (n=4, 1.6%)	b-IHCA ex7/8 (n=12, 4.8%)	shHCA (n=25, 10%)	UHCA (n=1, 0.4%)	NC-HCA (n=13) <sup>†</sup>
Sex												
Male	33	9	10	3	0	1	6	0	4	0	0	0
Female	228	68	72	6	9	9	13	4	8	25	1	13
Age, y	261	39.2 (14-66)	37.5 (22-59)	38 (14-55)	28 (20-42)	25.5 (22-57)	35.0 (20-59)	31.0 (24-44)	41 (28-52)	37 (22-55)	38	40 (18-50)
HCC or borderline tumors	261	4	3	7	1	1	5	1	1	3	1	0
No OC (women only)	218	12	6	0	0	0	1	0	0	0	NA	0
OC	218	53	62	6	9	9	12	4	8	23	NA	13
Length, y	218	13 (0.3-37)	19 (4-37)	11.5 (3-20)	11 (4-25)	8 (1-12)	16.5 (4-31)	13.5 (3-25)	17.5 (13-26)	16 (1-30)	NA	19.5 (5-29)
Normodosed EE	211	9	4	1	0	0	1	0	1	2	NA	0
Low dosed EE	211	43	57	3	9	8	11	4	7	19	NA	13
With SP	179	42	50	3	2	3	11	3	8	14	NA	9
Without SP	179	2	4	0	4	3	1	0	0	2	NA	0
Body mass index (kg/m2)	260	24.3 (18-44)	24.8 (17-49)	23.0 (14-35)	21.3 (17-26)	28.0 (21-35)	23.4 (16-36)	24.3 (21-27)	28.7 (19-37)	29.7 (20-47)	23.3	27.7 (21-43)
Diabetes	261	2 (2.6)	7 (8.5)	2 (22.2)	0	1 (10.0)	2 (10.6)	0	1 (8.3)	7 (28.0)	0	1
Type 1		0	1	0	-	0	0	-	0	1	-	0
Type 2		1	6	2	-	1	2	-	1	6	-	1
MODY		1	0	0	-	0	0	-	0	0	-	0
Adenomatous polyposis coli	261	1 (1.3)	0	0	0	0	2 (10.6)	0	0	0	0	0
Glycogen storage disease	261	0	3 (3.7)	0	0	0	0	0	0	0	0	0
Hepatic vascular disease	261	4 (5.2)	5 (6.1)	0	0	0	0	0	0	0	0	0
Hyperandrogenism	261	5 (6.5)	7 (8.5)	4 (44.4)	0	2 (20.0)	0	0	0	2 (8.0)	0	0
Polycystic ovary syndrome		0	1	0	-	0	-	-	-	1	-	-
Cushing syndrome		0	0	1	-	0	-	-	-	0	-	-
Danazol intake		0	0	2	-	1	-	-	-	0	-	-
Valproic acid and derivatives		0	6	1	-	1	-	-	-	0	-	-
Steroids intake		4	0	0	-	0	-	-	-	1	-	-
High alcohol intake	261	3 (3.9)	10 (12.2)	0	0	0	5 (26.3)	0	4 (33.3)	1 (4.0)	0	2
Severe bleeding		7 (9.1)	8 (9.8)	0	3 (33.3)	6 (60.0)	0	0	3 (25.0)	9 (36.0)	0	6
Moderate bleeding	261	9 (11.7)	8 (9.8)	0	1 (11.1)	2 (20.0)	4 (21.1)	0	1 (8.3)	10 (40.0)	1	7
Histological bleeding		22 (28.6)	45 (58.4)	4 (44.4)	2 (22.2)	2 (20.0)	14 (73.7)	3 (75.0)	5 (41.7)	3 (12.0)	0	0
No bleeding		39 (50.6)	21 (25.6)	5 (55.6)	3 (33.3)	0	1 (5.3)	1 (25.0)	3 (25.0)	3 (12.0)	0	2
size at imagery (mm)		58.4 (2.5-140)	80 (10-180)	80 (35-140)	110 (47-160)	95 (33-150)	60 (20-150)	71.5 (50-170)	67.5 (30-120)	70 (17-230)	75	80 (30-110)
<50mm	261	33	15	1	1	2	6	0	4	7	0	1
≥50mm		44	67	8	8	8	13	4	8	18	1	12
Unique HCA		31 (40.3)	40 (48.8)	5 (55.6)	7 (77.8)	8 (80.0)	9 (47.4)	2 (50.0)	11 (91.7)	9 (36.0)	1 (100)	8 (61.5)
Multiple HCAs	261	11 (14.3)	9 (11.0)	1 (11.1)	1 (11.1)	0	4 (21.1)	0	0	7 (28.0)	0	1 (7.7)
LA		35 (45.5)	33 (40.2)	3 (33.3)	1 (11.1)	2 (20.0)	6 (31.6)	2 (50.0)	1 (8.3)	9 (36.0)	0	4 (30.8)
Liver steatosis	257	14 (18.2)	36 (43.9)	1 (11.1)	1 (11.1)	4 (40.0)	5 (26.3)	1 (25.0)	5 (41.7)	20 (80.0)	0	3 (23.1)
HCA steatosis ≥30%	257	62 (80.5)	22 (26.8)	3 (33.3)	4 (44.4)	3 (30.0)	5 (26.3)	0	3 (25.0)	2 (8.0)	0	2 (15.4)
Recidivism		4 (5.2)	3 (3.7)	3 (33.3)	1 (11.1)	0	1 (5.3)	1 (25.0)	0	1 (4.0)	0	1 (4.0)
Hemorrhage	251	0	0	0	0	-	0	0	-	0	-	0
HCC		0	0	2	0	-	1	1	-	1	-	0
New HCA		4	3	1	1	-	0	0	-	0	-	1

Data in column are n (%) or median (range)

HCC Hepatocellular carcinoma, OC Oral contraceptive, EE Ethinyl Estradiol, <sup>†</sup>Patients whom HCA subtype was not available were excluded from the percentages

## Follow-up procedure

Except for 16 patients who were lost to follow-up, mean duration of follow-up was more than 7 years: 93.3 months (range 1-363). All women were asked to stop OC when HCA diagnosis was made. Postoperative or post-TAE follow-up included, at least, a clinical evaluation one month after procedure, and a clinical and radiological evaluation during the following year. Most of patients were subsequently followed-up by their general practitioner (GP), with a radiological liver control (US or MRI) per year.

## Statistical analysis

Clinical data were resumed in a spreadsheet. Statistical analysis was performed using R version 3.5.3. and RStudio. Categorical variables were summarized as percentages and continuous variables were summarized as means  $\pm$  standard deviation (SD). Differences between categorical variables were evaluated by using  $\chi^2$  test or exact Fisher test for small groups, and Student *t* test was used for continuous variables. Relevant variables and risk factors with  $p < 0.200$  were included in multivariable analysis. Multivariable logistic regression analysis was used to evaluate risk factors.  $P < 0.050$  was considered statistically significant. Missing values were imputed using multivariable imputation by chained equations.

## RESULTS

Patients characteristics were resumed in **Table 1**. At time of diagnosis, 140 patients (53.6%) were asymptomatic: HCA was found either following exploration of an abnormal liver function test, incidentally on imaging carried out for unrelated pathology, or else, accidentally on the resection piece of another associated lesion. Hemorrhage was revealing HCA for the first time in 30.7% of all patients and in 94.0% of patients with clinical bleeding.

Eighty-three (31.8%) HCAs were complicated by significant clinical bleeding (**Table 2**) and 27 (10.3%) patients showed malignant transformation sign (borderline lesion or HCC developed on HCA), including 9 men and 18 women. There was no significant association between bleeding and HCC or borderline lesion ( $p=0.541$ ). Four hemorrhages occurred in a pregnancy context.

Patients characteristics n=261	Number (%)	Mean (± SD) - [Range]
Sex		
Female	228 (87.4)	
Male	33 (12.6)	
Age at diagnosis, y		37.5 (10.2) - [14-66]
Female		37.1 (9.5) - [14-63]
Male		40.1 (13.8) - [14-66]
Body mass index, kg/m <sup>2</sup>		26.3 (6.5) - [13.6-48.9]
<25	142 (54.6)	
≥25 to <30	56 (21.5)	
≥30 to <35	30 (11.5)	
≥35 to <40	19 (7.3)	
≥40	13 (5)	
Alcohol consumption		
None	153 (59.1)	
Occasional	81 (31.3)	
Regular	23 (8.9)	
Weaned	2 (0.8)	
Diabetes <sup>‡</sup>	23 (8.9)	
Adenomatous polyposis coli	3 (1.1)	
Glycogen storage disease	4(1.5)	
Liver vascular disease*	9 (3.5)	
Liver steatosis ( <i>non tumoral</i> )		
0	164 (63.8)	
1 <10%	50 (19.2)	
2 [10-30%]	18 (6.9)	
3 [30-60%]	14 (5.4)	
4 ≥60%	11 (4.2)	
Oral contraceptive (OC), <i>women only</i>	199 (91.3)	
Low dose OC	173 (86.9)	
Normodosed OC	19 (9.5)	
With synthetic progestogen	145 (72.9)	
Without synthetic progestogen	16 (8.0)	
Median length, y		15.0 (8.7) - [0.3-37]
Hyperandrogenism <sup>§</sup>	18 (6.9)	
Number of HCAs		
Single	131 (50.2)	
>1 to <10	34 (13.0)	
≥10	96 (36.8)	
Lesion size at imaging, mm		74.4 (37.5)- [2.5-230]
Symptom free	140 (53.6)	
Hemorrhagic HCA*	83 (31.8)	
Malignant HCA <sup>†</sup>	27 (10.3)	
Abnormal liver tests	160 (61.3)	
Without hemorrhage or malignant transformation	30 (11.5)	
Method of diagnosis of HCA		
Imaging	129 (49.4)	
Histopathology ( <i>biopsy</i> )	37 (14.2)	
Histopathology ( <i>after resection</i> )	95 (36.4)	

Values in parentheses are percentages or standard deviation. <sup>‡</sup>Including 1 MODY3, 2 type 1 diabetes and 20 type 2. \* Including 2 Budd-Chiari syndrome, 2 Osler-Rendu disease, 1 Fallot tetralogy, 1 surgical portocaval shunt. <sup>§</sup>Including 2 polycystic ovary syndrome, 1 Cushing syndrome, 8 patients using valproic acid and derivatives and 4 patients using corticosteroids. \* Hemorrhagic HCA only includes bleeding with clinical translation. <sup>†</sup>Malignant HCA includes HCC and borderline lesions.

**Table 1.** Clinical and biological characteristics of patients

Patients (n=261)	Bleeding		Histological only*	No bleeding	p*
	Severe	Moderate			
<b>Patients (n=261)</b>	<b>42</b>	<b>41</b>	<b>100</b>	<b>78</b>	
Sex					
Male	3	6	16	8	0.655
Female	39	35	84	70	
Mean age at diagnosis, y [range]	36.7 [23-61]	36.9 [14-55]	38.0 [14-59]	38.2 [14-66]	0.188*
Body mass index, kg/m <sup>2</sup>	28.1 (±7.4)	27.6 (±6.1)	25.3 (±6.1)	25.8 (6.4)	
<25	19 (45.2)	18 (43.9)	59 (59.0)	46 (59.0)	
≥25 to <30	8 (19.0)	12 (29.3)	24 (24.0)	12 (15.4)	0.006*
≥30 to <35	7 (16.7)	6 (14.6)	8 (8.0)	9 (11.5)	
≥35 to <40	3 (7.1)	3 (7.3)	6 (6.0)	7 (9.0)	
≥40	5 (11.9)	2 (4.9)	3 (3.0)	3 (3.8)	
Alcohol consumption					
None	28 (65.1)	22 (55.0)	54 (54.0)	49 (64.5)	
Occasional	10 (23.3)	9 (22.5)	37 (37.0)	25 (32.9)	0.024
Regular	5 (11.6)	8 (20.0)	8 (8.0)	2 (2.6)	
Weaned	0	1 (2.5)	1 (1.0)	0	
Without clinical symptoms	0	11 (26.8)	72 (72.0)	57 (73.0)	
Anemia	0	0	3	1	
Abnormal liver tests	0	7	25	13	
Incidental finding	0	4	44	43	
Abdominal discomfort	0	9 (22.0)	28 (28.0)	21 (26.9)	
Acute abdominal pain	23 (54.8)	21 (51.2)	0	0	
Requiring resuscitation	19 (45.2)	0	0	0	
Grade of bleeding, Bieze <sup>11</sup>					
I : intratumoral	10 (23.8)	29 (70.7)	0	0	
II: intrahepatic	14 (33.3)	12 (29.3)	0	0	
III: extrahepatic	18 (42.9)	0	0	0	
Malignant transformation†	0	5	14	8	0.541
Relation to capsule					
Intrahepatic	17 (40.5)	9 (22.0)	27 (27.0)	27 (34.6)	0.829
Subcapsular or exophytic	25 (59.6)	32 (78.0)	73 (73.0)	51 (65.4)	
Liver steatosis (non tumoral)					
No	25 (64.1)	20 (48.8)	64 (64.0)	56 (71.8)	
Yes	14 (35.9)	21 (51.2)	36 (36.0)	22 (28.2)	
1 <10%	3	10	23	14	0.061
2 [10-30%]	3	4	6	5	
3 [30-60%]	5	3	4	2	
4 ≥60%	3	3	3	2	
Oral Contraceptive OC	37	31	76	56	0.610
Length, y	14.0 [1-37]	17.5 [6-31]	16.0 [1-37]	15 [0.3-30]	
Type of OC					
Low dosed EE	34 (87.2)	29 (85.3)	66 (81.5)	45 (69.2)	0.046
Normo dosed EE	1 (2.6)	1 (2.9)	9 (11.1)	8 (12.3)	
Hepatic vascular disease	0	1	3	5	0.375
Number of HCA					
Single	20 (47.6)	22	52	37	
>1 to <10	5 (11.9)	8	10	11	0.608
≥10	17 (40.5)	11	38	30	
Lesion size at imagery, mm	101.9 [34-230]	72.4 [17-150]	73.1 [15-180]	61.7 [2.5-170]	<0.001*
Lesion size at histology, mm	77.5 [28-230]	70 [15-160]	65 [15-190]	50 [2.5-170]	0.009*
Pathologic Subtype					
H-HCA	7 (19.4)	9 (25.0)	22 (22.0)	39 (51.3)	
I-HCA	8 (22.2)	8 (22.2)	45 (45.0)	21 (27.6)	
b-HCA ex3 non S45	0	0	4 (4.0)	5 (6.6)	
b-HCA ex3 S45	3 (8.3)	1 (2.8)	2 (2.0)	3 (3.9)	
b-HCA ex7/8	6 (16.7)	2 (5.6)	2 (2.0)	0	<0.001
b-IHCA ex3 non S45	0	4 (11.1)	14 (14.0)	1 (1.3)	
b-IHCA ex3 S45	0	0	3 (3.0)	1 (1.3)	
b-IHCA ex7/8	3 (8.3)	1 (2.8)	5 (5.0)	3 (3.9)	
sh-HCA	9 (25.0)	10 (27.8)	3 (3.0)	3 (3.9)	
U-HCA	0	1 (2.8)	0	0	

Value in parentheses are percentages or standard deviation. OC Oral Contraceptive. EE Ethinylestradiol. \*without claiming the hemorrhage extent. † Including HCC or borderline lesions. \*Fisher exact test or  $\chi^2$  test except \*Student t test

**Table 2.** Risk factors for bleeding from hepatocellular adenoma



## Assessment of bleeding

Forty-two patients presented with severe hemorrhage (Table 2, Figure 2), including the 4 pregnant women. All of them presented initially with an acute abdominal pain, 12 with signs of hemodynamic instability, 24 with only acute deglobulization and 6 with sepsis. Mean lesion size at imaging was 101.9mm (range 34-230). Two lesions measuring 5cm or less at emergency CT were responsible for a severe hemorrhage, it was 2 b-HCA exon 7/8 in pregnant women. Most bleed were grade III (18 = 42.9%) and II (14 = 33.3%). In 17 of 18 grade III bleeding, hemorrhagic shock was the consequence of the rupture of subcapsular or exophytic HCA.

Half of patients in this group had multiple HCAs or LA.

There were 3 men in this group: a 23 years old man, with *HNF1A* - adenomatosis and maturity diabetes of the young type 3 (MODY3) diabetes, whose father had himself already been treated for a ruptured hemorrhagic HCA. Causing lesion was a subcapsular H-HCA measuring 70mm. The 2 others men were 49 and 59 years old, overweight and high alcohol consumers, with a unique and subcapsular IHCA or b-IHCA exon 7/8 (size 90 and 100mm).

Moderate bleeding occurred in 41 patients. It was revealed by an acute abdominal pain in 21 of them, and for the other half: 11 (25%) were free from symptom and 9 suffered from abdominal discomfort such as nausea, chronic abdominal pain or dyspepsia. Mean lesion size was 72.4mm at imaging (range 17-150) and 11 HCAs sizing 5cm or less on imaging at time of diagnosis.

They were 6 men in this group: one affected by a type 1 GSD, 4 with heavy alcohol consumption, the last had neither comorbidity nor specific medical history and bled from a 70mm H-HCA.

For 100 (38.3%) patients, HE found signs of hemorrhage without specific clinical or radiological translation. Abdominal discomfort was described by 28 patients and for the other 72, diagnosis of HCA was a result of exploration of a biological anomaly or incidental finding. Mean lesion size was 73.1mm (range 15-180), of which about a third was less than 50mm. Finally, 78 patients had no trace of bleeding. Reasons for HCA discovery were not significantly different from histological bleeding group: 21 (26.9%) patients complaints from abdominal discomfort and the other 57 (73%) were asymptomatic.

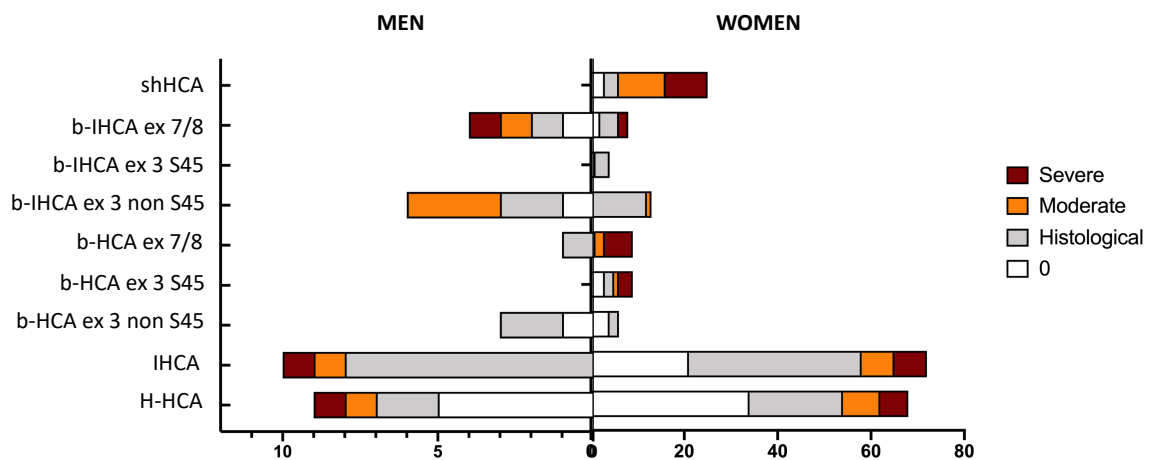
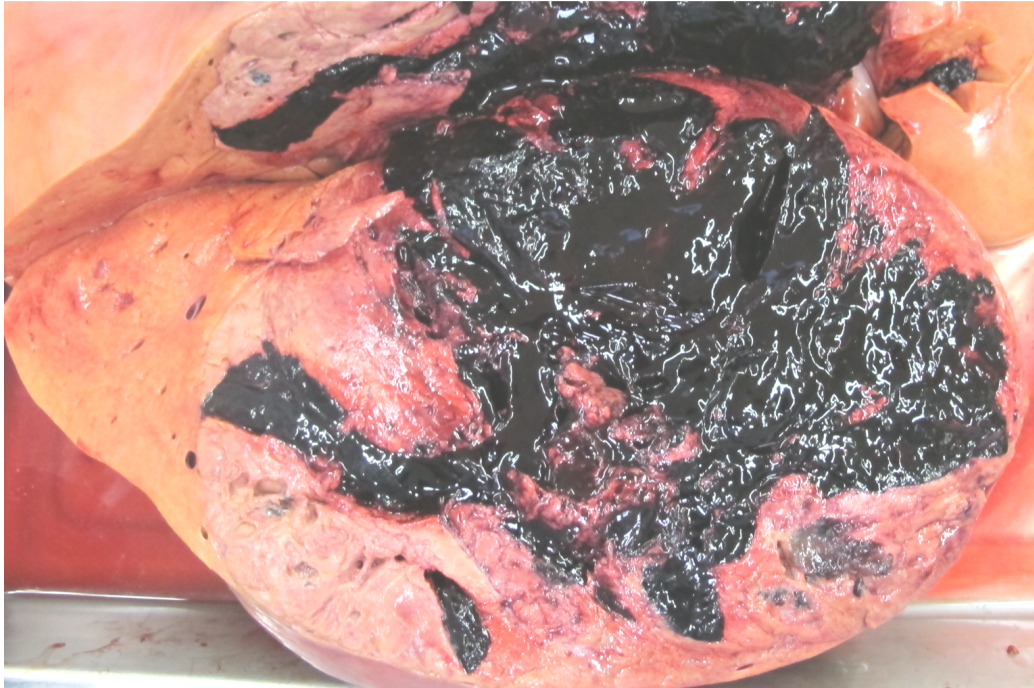

Figure 2. Distribution of hemorrhagic phenomena according to histological subtype in men and women; Red: severe, orange: moderate, grey: histological and white: no bleeding.

## Mortality, post-operative course and recurrence

Of all HCA treated for hemorrhage since 1984 in our referral center, we counted only one death (1.2%), which occurred before any treatment. She was a 25 years old woman admitted for acute abdominal pain, hemodynamically stable at the admission, but she died from hemorrhagic shock some hours later in emergency room, autopsy have revealed a ruptured 23cm shHCA with 2 liter of hemoperitoneum (**Supp. Figure 2**).



**Supplemental Figure 2.** Hemorrhagic rupture of a 23cm shHCA, which caused death of the patient

In our series, TAE was effective the first time in 91.7% of cases in severe bleeding group. All indications taken together, TAE was carried out for 17 patients, and effective on the first attempt for 14 of them (82.3%). Causes of failure included: a dissection of the right branch of the hepatic artery, second feeding artery not seen and presence of arterio-portal shunt. Only one serious complication (liver abscess) was to be deplored after TAE.

After a median follow-up of 3.4years, all HCA had decreased in size from 75.0mm (range58-110) before TAE, to 24.5mm (range 0-38) with a median size regression of 54mm. The 110mm HCA totally regressed and the RF lesion had decreased in size from 65mm to 38mm in one year before RF, despite partial ineffectiveness of TAE. One patient had a recurrent bleeding after TAE. She had been effectively embolized in emergency for a unique ruptured b-HCA exon 7/8 measuring 100mm. Four months after TAE, she complained of new abdominal discomfort and MRI revealed signs of recent bleeding in this same HCA, in spite of its reduction in size to 50mm.

Severe post-operative complications after surgery (>Dindo-Clavien II) occurred in 9 on 78 patients (11.5%) operated for hemorrhagic HCA and there was no mortality (**Supp. Table 3**). Six patients benefited from a laparoscopic resection (2 major hepatectomy, 1 minor hepatectomy and 3 wedge resections). Complications were more frequent in the severe bleeding group, but also after laparotomy and after major hepatectomy.

	Clinical bleeding		No clinical bleeding
	Severe (n=39)	Moderate (n=39)	(n=176) <sup>‡</sup>
Surgery first (laparotomy)	n=13 (33.3)	n=4 (10.3)	
Major hepatectomy	5*	3*	
Minor hepatectomy	8*	0	
Wedge resection	0	1	
Postponed surgery ( <i>except LT</i> )			
Laparoscopy	n=3 (7.7)	n=3 (7.7)	n= 56 (31.8)
- Major hepatectomy	1	1	2*
- Minor hepatectomy	0	1	36
- Wedge resection	2*	1	18*
Laparotomy	n=23 (59.0)	n=32 (82.1)	n=120 (68.2)
- Major hepatectomy	11***	10*	54 <sup>†</sup>
- Minor hepatectomy	12*	15*	41***
- Wedge resection	0	7	18**

Values in parentheses are percentages. \*Each symbol represents a severe post-operative complication (>Dindo-Clavien II) except <sup>†</sup>including 5 severe post-operative complications (Dindo-Clavien>II) and one death. <sup>‡</sup>Without dealing with any resection delay.

**Supplemental Table 3.** Distribution of resections and complications according to clinical presentation

Median length of stay for operated patients was 11±6.8 days (range 4-31) after severe bleeding and 9±7.4days (range5-49) after moderate hemorrhage. All indications combined, morbidity rate after laparoscopy was 5.6%.

Three patients (3.6%) had a recurrent bleeding: they all were women, obese, with more than 10 years of OC use. Two of them had a shHCA adenomatosis and the third case concerns the post-embolization recurrence. During follow-up, new HCA appeared for 10 patients, requiring treatment for 6 of them. Growing HCA was observed only for 2 patients, who underwent surgery.

About patients managed for non-hemorrhagic HCA, 18 (6.9%) died during follow-up. Among them, 4 (23.5%) died from a postoperative complication; 4 (23.5%) from HCC developed on HCA and the last 9 died from another cause unrelated to HCA. If we only consider the 27 patients with HCC developed on HCA, 4 (14.8%) died from their HCC with a median delay of 3.5 years, 1 died from postoperative hepatic failure, and the last 3 died from another cause, with a median delay of 7.2 years. The 19 remaining patients (70.4%) are still alive free from recurrence at 2.4 years of follow-up.

### Hemorrhage during pregnancy

Since 1984, in our university center, we reported 4 cases of hemorrhagic ruptured HCA during pregnancy. It was, in all cases, a Bieze grade III rupture of subcapsular HCA, responsible for hemorrhagic shock. Mean age was 26.5 years old (range 23-28), and mean BMI was 26.1kg/m<sup>2</sup>. One of them was obese (BMI 35kg/m<sup>2</sup>) with dyslipidemia and gestational diabetes, she also had multiple infracentimetric HCAs, unknown before surgery. The four had less than 10 years of using OC lightly dosed in estrogens, and first pregnancy was causal. Hepatocellular adenoma

was not known before bleeding. Three of them presented at the end of the third trimester, and in the early postpartum for the last one, mistaken for a postpartum hemorrhage. They were all managed by TAE first to stop the active bleeding, including one after perihaptic packing performed during caesarean. Postponed resection was realized with a median delay of 3.3months.

There was no recidivism of hemorrhage after resection, with a median delay of follow up of 4.4 years. Three women became pregnant again without complication, but one of the 3 had benefited from RF for a new H-HCA appeared one year after the first pregnancy.

To note, of the 174 remaining women in our cohort who have had children, 154 (86.5%) women, including 61 patients with LA, had one or more pregnancies before HCA diagnosis, and 33 (18.5%) women, including 10 with LA, became pregnant after diagnosis, without any complication.

**Histopathological evaluation**

Pathologic analysis was realized for 256 patients and allowed us to classify 247 lesions according to HCA classification, resumed in **Supp. Table 2**. Practices, in terms of HCA subtypes resected, have been generally stable since 2004 (**Figure 3**). Eight HCA were unclassifiable due to the excessive amount of hematoma on the surgical specimen (**Supp. Figure 3**); and among HCA resected for clinical bleeding, 14 were less than 5cm at final HE, including a borderline lesion.

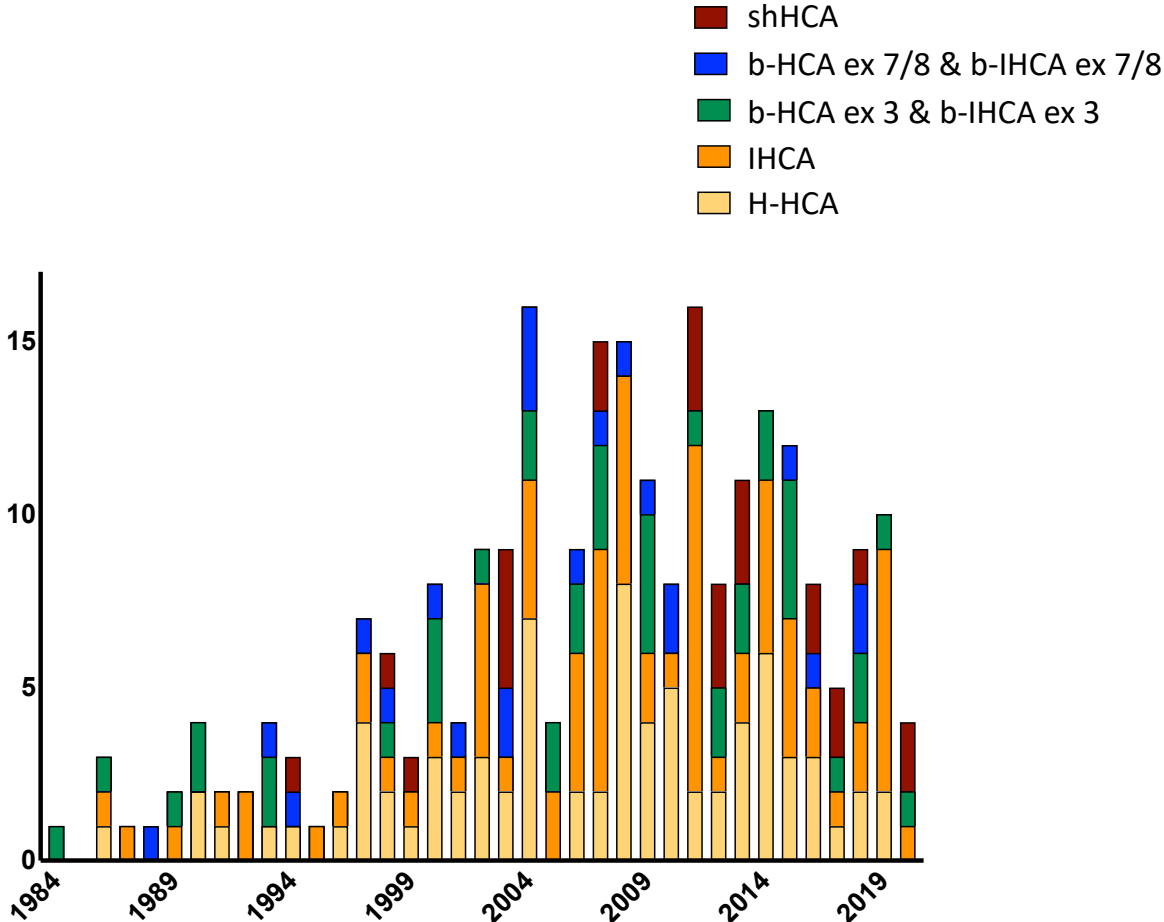
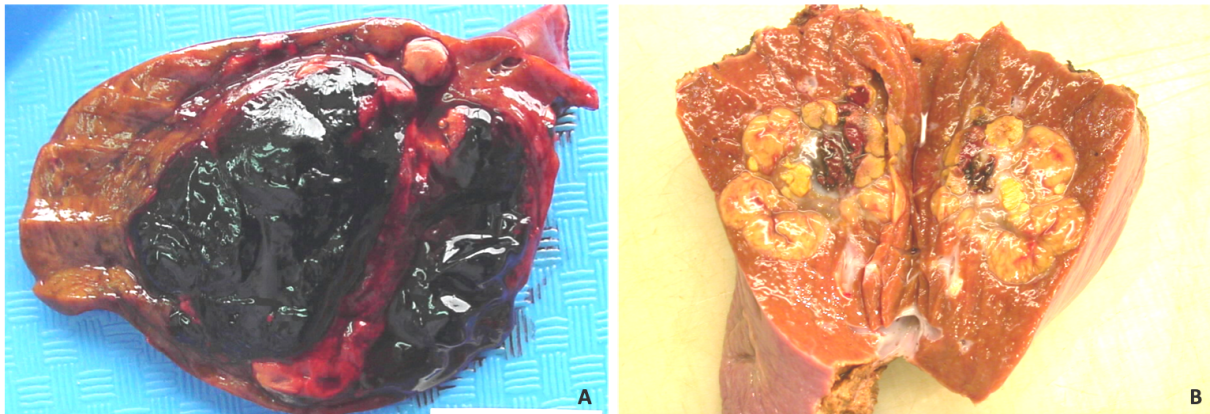
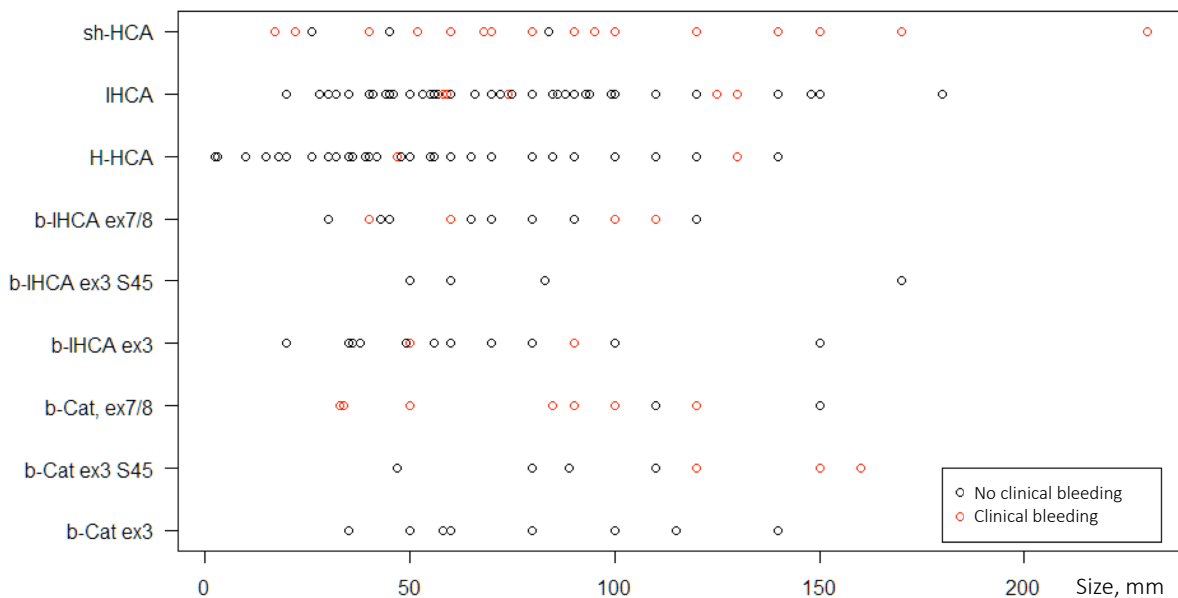


Figure 3. Number of hepatocellular adenoma (HCA) resected per year according to their subtype, in our center.



**Supplemental Figure 3.** Macroscopic examination showing intratumoral hematoma (A) and necrosis (B) following hemorrhage in two H-HCA.

Clinical bleeding (severe and moderate) was observed in all subgroups except b-HCA exon 3 non S45 and b-IHCA exon 3 S45. In the same way, all HCA in b-HCA exon 7/8 subgroup had bled, clinically or not. b-HCA exon 7/8 were responsible for symptomatic hemorrhage for 80.0% of them and shHCA for 76.0%, whatever tumor size (**Supp Table 1, Figure 4**). In cases of rupture in pregnant women, HCA concerned were 2 b-HCA exon 7/8, measuring 50 and 30mm; and 2 b-HCA exon 3 S45, measuring 150 and 160mm. Underlying liver parenchyma was normal.



**Figure 4.** Scatterplot representing the number of clinical hemorrhagic (red) versus non-hemorrhagic (black) hepatocellular adenoma (HCA) according to subtype and size. Each point represents one HCA.

## Risk factors for bleeding

After univariate analysis (**Table 2**), high BMI, regular alcohol consumption, liver steatosis, type of OC, lesion size and HCA subtype were significantly associated with clinical bleeding. However, OC use, number and relation to capsule were not significant. The presence of malignant transformation signs was not significantly different between groups.

Then, after multivariate analysis (**Table 3**), regular alcohol consumption ( $p=0.0009$ ), HCA size ( $p=0.0001$ ), HCA mutated on exon 7/8 ( $p=0.0046$ ) and shHCA ( $p<0.0001$ ) were still significantly associated with clinical bleeding. BMI was no longer significant ( $p=0.71$ ).

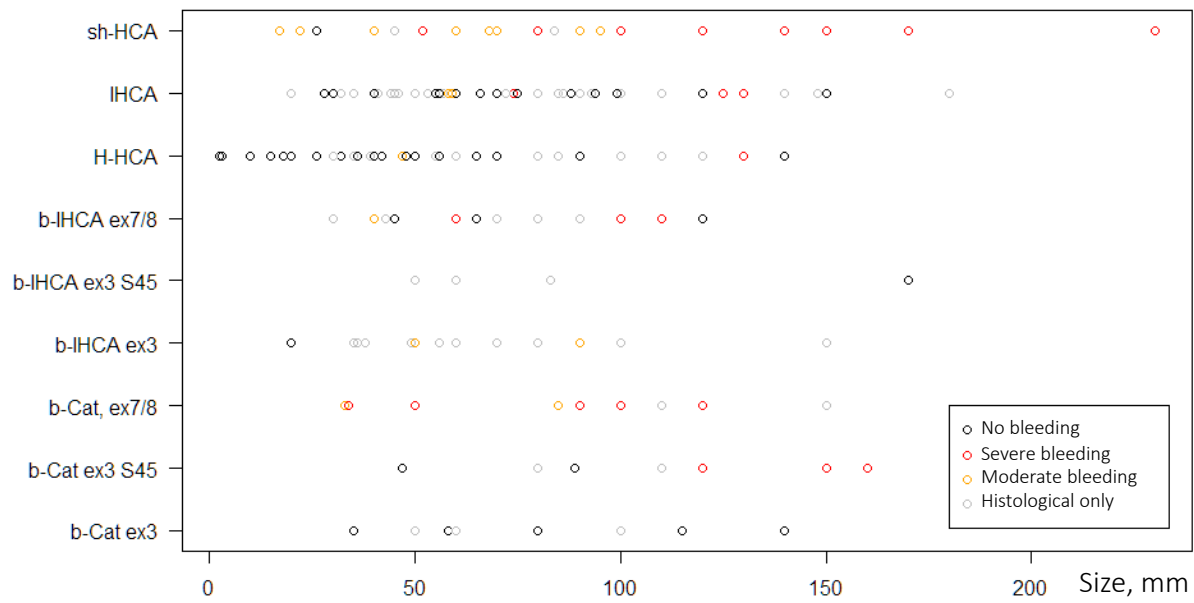
	Risk of bleeding	
	OR [95% CI]	Multivariable p*
Mean age at diagnosis	0.97 [0.94-1.00]	0.08
Sex ( <i>ref = Female</i> )		
M	0.46 [0.13-1.62]	0.23
BMI	1.01 [0.96-1.07]	0.71
Alcohol consumption ( <i>ref = no alcohol intake</i> )		
Occasional	0.81 [0.38-1.71]	0.58
Regular	9.16 [2.47-34.01]	<0.001
Weaned	7.80 [0.32-192.15]	0.21
HCA size	1.02 [1.01-1.03]	<0.001
HCA subtype ( <i>ref = b-HCA ex3 + b-IHCA ex3</i> )		
H-HCA	2.53 [0.83-7.71]	0.10
IHCA	1.21 [0.41-3.63]	0.73
b-HCA ex 7/8 + b-IHCA ex 7/8	6.47 [1.78-23.55]	0.0046
shHCA	21.02 [5.05-87.52]	<0.001

BMI Body mass index. HCA Hepatocellular adenoma. \*Multivariable logistic regression analysis

**Table 3.** Independent risk factors for bleeding from hepatocellular adenoma, after multivariate analysis

Severity factors (**Supp Table 4, Figure 5**) were BMI ( $p=0.04$ ), high Bieze score, HCA subtype and size ( $p<0.001$ ) as opposed to number of HCA or their relation to Glisson capsule.

Finally in women (**Supp Table 5**), BMI ( $p=0.007$ ), regular alcohol consumption ( $p=0.002$ ), liver steatosis ( $p=0.026$ ) are found to be significant after univariate analysis. Conversely, type of OC was no longer significant ( $p=0.06$ ).



**Figure 5.** Scatterplot representing the number of severe (red), moderate (orange), histological (grey) or the absence (black) of bleeding hepatocellular adenoma (HCA) according to subtype and size. Each point represents one HCA.

Patients (n=261)	Severe Bleeding 42	Absence or non-severe bleeding 218	p*
Sex			
Female	39 (92.9)	189 (86.3)	0.331
Male	3 (7.1)	30 (13.7)	
Mean age, <i>y</i>	36.7 (±11.0)	37.6 (±10.1)	0.559*
BMI, <i>kg/m<sup>2</sup></i>	27.9 (±7.3)	25.9 (±6.3)	0.042*
Alcohol consumption			
None	27 (64.3)	126 (58.1)	
Occasional	10 (23.8)	71 (32.7)	0.529
Regular	5 (11.9)	18 (8.3)	
Weaned	0	2 (0.9)	
Type of OC			
Low dosed EE	34 (85.0)	139 (68.1)	
Normo-dosed EE	1 (2.5)	18 (8.8)	0.075
No OC use	5 (12.5)	47 (23.0)	
Pathologic Subtype			
H-HCA	7 (17.5)	70 (32.4)	
I-HCA	8 (20.0)	74 (34.3)	
b-HCA ex3 non S45	0	9 (4.2)	
b-HCA ex3 S45	3 (7.5)	6 (2.8)	
b-HCA ex7/8	6 (15.0)	4 (1.9)	<0.001
b-IHCA ex3 non S45	0	19 (8.8)	
b-IHCA ex3 S45	0	3 (1.4)	
b-IHCA ex7/8	3 (7.5)	9 (4.2)	
sh-HCA	9 (22.5)	16 (7.4)	
UHCA	0	1 (0.5)	
NC HCA	4 (10.0)	4 (1.9)	
Number of HCA			
Unique	21 (48.8)	110 (50.5)	
>1 to <10	5 (11.6)	29 (13.3)	0.904
≥10	17 (39.5)	79 (36.2)	
Liver steatosis			
No	25 (62.5)	139 (64.1)	
Yes			
1 <10%	4 (10.0)	46 (21.2)	0.104
2 [10-30%]	3 (7.5)	15 (6.9)	
3 [30-60%]	5 (12.5)	9 (4.1)	
4 ≥60%	3 (7.5)	8 (3.7)	
Mean HCA size, <i>mm</i> (±SD)	101.93 (±37.3)	68.92 (±35.2)	<0.001*
HCA location			
Intrahepatic	18 (41.9)	62 (28.4)	0.118
Subcapsular or exophytic	25 (58.1)	156 (71.6)	
Bieze score(12)			
0	0	180 (82.6)	
I intratumoral	11 (25.6)	26 (11.9)	<0.001
II intrahepatic	14 (32.6)	12 (5.5)	
III extrahepatic	18 (41.9)	0	

Values in parentheses are percentages or standard deviations. OC Oral Contraceptive. EE Ethinylestradiol. HCA Hepatocellular adenoma. \*Fisher exact test or  $\chi^2$  test except \*Student t test

**Supplemental Table 4.** Risk factor of severe bleeding in hepatocellular adenoma



Patients (n=228)	Clinical bleeding 75	No bleeding* 153	p*
Mean age at diagnosis, <i>y</i> ( $\pm$ SD)	36.4 ( $\pm$ 9.7)	37.4 ( $\pm$ 9.5)	0.445
Mean body mass index, <i>kg/m</i> <sup>2</sup>	27.8 ( $\pm$ 7.0)	25.3 ( $\pm$ 6.1)	0.007*
Alcohol consumption			
None	47 (63.5)	93 (61.2)	0.002
Occasional	19 (25.7)	57 (37.5)	
Regular	8 (10.8)	2 (1.3)	
Malignant transformation <sup>†</sup>	4 (5.3)	14 (9.2)	0.802
Relation to capsule			
Intrahepatic	26 (34.7)	44 (28.8)	0.450
Subcapsular or exophytic	49 (65.3)	109 (71.2)	
Liver steatosis (non tumoral)			
No	40 (56.3)	107 (69.9)	0.026
1 <10%	13 (18.3)	31 (20.3)	
2 [10-30%]	5 (7.0)	7 (4.6)	
3 [30-60%]	7 (9.9)	5 (3.3)	
4 $\geq$ 60%	6 (8.5)	3 (2.0)	
Oral Contraceptive OC	68 (93.2)	131 (90.3)	0.661
Type of OC			
Low dosed EE	63 (90.0)	110 (78.0)	0.060
Normo dosed EE	2 (2.9)	17 (12.1)	
Without EE	5 (7.1)	14 (9.9)	
Hepatic vascular disease	1 (1.3)	4 (2.7)	0.737
Number of HCA			
Single	36 (48.0)	74 (48.4)	0.381
>1 to <10	13 (17.3)	17 (11.1)	
$\geq$ 10	26 (34.7)	62 (40.5)	
Mean HCA size at imagery, <i>mm</i> ( $\pm$ SD)	89.3 (35.6)	68.2 (36.0)	<0.001*
HCA steatosis			
0	34 (45.3)	51 (33.3)	0.375
<30%	13 (17.3)	33 (21.6)	
30-60%	10 (13.3)	25 (16.3)	
$\geq$ 60%	18 (24.0)	44 (28.8)	
Pathologic Subtype			
H-HCA	14 (19.7)	54 (35.5)	<0.001
I-HCA	14 (19.7)	58 (38.2)	
b-HCA ex3 non S45	0	6 (3.9)	
b-HCA ex3 S45	4 (5.6)	5 (3.3)	
b-HCA ex7/8	8 (11.3)	1 (0.7)	
b-IHCA ex3 non S45	1 (1.4)	12 (7.9)	
b-IHCA ex3 S45	0	4 (2.7)	
b-IHCA ex7/8	2 (2.8)	6 (3.9)	
sh-HCA	19 (26.8)	6 (3.9)	
U-HCA	1 (1.4)	0	

Value in parentheses are percentages or standard deviation. OC Oral Contraceptive. EE Ethinylestradiol. HCA Hepatocellular adenoma. \*without claiming the hemorrhage extent. <sup>†</sup> Including HCC or borderline lesions. \*Fisher exact test or  $\chi^2$  test except <sup>•</sup>Student t test

**Supplemental Table 5.** Risk factor for bleeding from hepatocellular adenoma in women

## DISCUSSION

Hemorrhage is a real concern because it is the most frequent complication (31.8% in our series) which can be quickly fatal and occurs most often in young women. For proof, our only hemorrhaging death concerns a 25 years-old woman, who died the night of her arrival. Besides, it requires invasive management ranging from TAE to hepatectomy, each with its own possible complications. Our aim was to define independent risk factors for hemorrhagic rupture in order to prevent them.

We reported here one of the largest clinical series of HCA and the only one to have documented almost all HCA at the histological level. In our study, we counted more hemorrhages but also more malignant transformations (10.3%) than in the current literature<sup>4</sup>. This is probably due to a center effect, but also because this is a mainly surgical series. Notwithstanding, other elements may explain these results. First, we have previously defined our inclusion criteria of hemorrhagic HCA, which allowed us to better target clinically relevant hemorrhages. Then, all imaging and pathological data have been proofreading in the light of current knowledge, allowing us to limit the number of UHCA to less than 0.5%. Finally, the small number of missing data and excluded patients enabled us to retrace the entire medical history of all patients and to conduct a powerful histological and prognostic study.

shHCA subtype had already been described as a risk factor for bleeding<sup>4,8,9</sup>, contrasting with b-HCA exon 7/8 which was only identified for histological bleeding. The new findings brought by our study are the influence of the chronic alcohol consumption and the b-HCA exon 7/8 subtype in clinical hemorrhage, whatever the size of HCA (**Figure 4**) confirmed after multivariate analysis. Moreover, these features appear to be also severity factors, as well as a high Bieze score. Another important point is that shHCA proportion is probably underestimated in literature<sup>4</sup>: 4% versus 10% in our cohort. This is certainly related to our low proportion of UHCA. Overall 20% of HCA are hence at risk of clinical bleeding.

Size and HCA subtype are therefore independent risk factors from each other. Admittedly, size was found as a significant risk factor for bleeding, but we have not been able to identify a discriminatory threshold, especially for high-risk subtypes shHCA and b-HCA exon 7/8 that bleed even for small lesions. Some have argued that risk of hemorrhage was more correlated with the growth of HCA and declined with decreasing HCA<sup>19</sup> but we reported here a bleeding recurrence after TAE, whereas it was decreasing, and it was a b-HCA exon 7/8.

For those reasons, we believe that a definitive treatment should be recommended once shHCA or b-HCA exon 7/8 is identified, and if possible before pregnancy. Surgery or RF for smaller lesions should then be discussed.

Another important point concerns pregnancy. The higher risk of hemorrhage during pregnancy is thought to be related to an increased hormonal impregnation, leading to rapid growth of HCA and thus, its potential rupture<sup>20</sup>. Half of our cases of complicated pregnancies do not really support this hypothesis because the HCA concerned measured less than 5cm on imaging at time of diagnosis. Nevertheless, here again, both were b-HCA exon 7/8 which strongly consolidates us that this subtype is an independent risk factor for bleeding and must be removed regardless of its size.

Obesity did not appear as an independent risk factor for bleeding ( $p=0.71$ ) after multivariate analysis. This may be related to the fact that obesity is more related to the presence of HCA,

particularly in shHCA, than to its complications<sup>21</sup>, this result was also observed in another study<sup>11</sup>. In our cohort, of the 5 HCA known before bleeding, 4 were in obese women. Waiting for a weight loss might not influence the frequency of bleeding, as already suggested by some case-reports<sup>22</sup>.

In the same way, the association between bleed and oral contraceptive use has often been suggested<sup>3,23</sup> in spite of the obvious bias associated with the increased incidence of HCA when OC are used. This was never observed in our cohort unlike low-dosed estrogen which seemed to be significantly associated with bleeding in our population ( $p=0.046$ ) but not so quite when we excluded men ( $p=0.060$ ). As a matter, to our knowledge, there has never been an epidemiological study on the subject and we were the first to research the type of contraceptives used by our patients. Our study has shown to observe that HCA presence or its complications did not depend, despite dogma, on high estrogen dose and would even be rather associated with low-dosed OC. This would deserve to be studied on a larger cohort in order to establish a clear recommendation on contraception for women with HCA and LA.

The hindsight on this large series did not allow the identification of diabetes or GSD as a risk factor for bleeding. This suggests that these factors would be more related, like obesity, to the incidence of HCA. Also, we did not observe a link between bleeding and the relationship to the capsule as opposed to Bieze series<sup>11</sup>. Unlike them, in cases of multiple HCA, we considered only one HCA per patient (the main), in order not to bias our results with all small intrahepatic HCA, but also to be able to establish a link with histological subtypes.

It appears here that the identification of the subtype is important to predict the risks, so the question is: should all asymptomatic HCA be biopsied at diagnostic? Indeed, its value must be balanced against its complications. Bleeding after biopsy occurred in 6.7% in our cohort. Subtypes concerned were 2 IHCA, 3 H-HCA and a shHCA, median size was 55mm (range 40-60) and HCA diagnosis was evoked at imaging for 4 of 5. Atypical lesion was mentioned for the last one. Those data prompt us to better target biopsy indications in cases of suspected HCA: ideally, only those lesions should be biopsied for which the differential diagnosis evoked would imply a different therapeutic management. Advances in imaging now make it possible to identify, with high sensitivity and specificity, H-HCA<sup>5,24</sup> and IHCA<sup>25</sup>. HCA biopsy should be reserved for non-H-HCA (after imaging review in expert center), in order to identify CTNNB1 mutation, which is henceforth an indication for management regardless of the hotspot.

The last interest of this paper is to debate on the management of bleeding. As already described, surgery is safe. Morbidity after hepatectomy for bleeding HCA in our cohort was low and there was no mortality. When hepatectomy could be made by laparoscopy, morbidity rate was about 5%, all indications combined. The few cases of hemorrhage recurrence after TAE or during follow-up, as well as the possibility of malignant transformation and the difficulty of MRI follow-up of a HCA with necrotic and hemorrhagic reorganization, encourage us to propose a definitive treatment for bleeding HCA. That's why, in our center, we prefer to operate after TAE, if there are still signs of vivacious lesion on imaging. Radiofrequency ablation seems to be a good alternative and could be realized after TAE in cases of adenomatosis, obese patients or small lesions. Likewise, we believe that preventive TAE should be encouraged, especially for HCA in overweight patients or with underlying liver disease, without waiting for a prior observation period.

In conclusion, we think that the 5cm rule, historically established to help management of HCA does not allow an appropriate preventive treatment. We identified that shHCA and HCA mutated on exon 7/8 are independent risk factors for clinical bleeding as well as size and chronic alcohol consumption. These features would also be responsible for more severe hemorrhages. As a result, almost 20% of HCA are actually at risk of bleeding, whatever their size.

This encourage us to evolve our practices. First, by looking for alcohol consumption systematically, then, by identifying shHCA and exon 7/8 mutation even in small lesions, in order to propose a definitive treatment.

## REFERENCES

1. Bioulac-Sage P, Laumonier H, Couchy G, et al. Hepatocellular adenoma management and phenotypic classification: the Bordeaux experience. *Hepatol Baltim Md*. 2009;50(2):481-489. doi:10.1002/hep.22995
2. Dokmak S, Paradis V, Vilgrain V, et al. A single-center surgical experience of 122 patients with single and multiple hepatocellular adenomas. *Gastroenterology*. 2009;137(5):1698-1705. doi:10.1053/j.gastro.2009.07.061
3. van Aalten SM, de Man RA, IJzermans JNM, Terkivatan T. Systematic review of haemorrhage and rupture of hepatocellular adenomas. *Br J Surg*. 2012;99(7):911-916. doi:10.1002/bjs.8762
4. Nault J-C, Couchy G, Balabaud C, et al. Molecular Classification of Hepatocellular Adenoma Associates With Risk Factors, Bleeding, and Malignant Transformation. *Gastroenterology*. 2017;152(4):880-894.e6. doi:10.1053/j.gastro.2016.11.042
5. Laumonier H, Bioulac-Sage P, Laurent C, Zucman-Rossi J, Balabaud C, Trillaud H. Hepatocellular adenomas: Magnetic resonance imaging features as a function of molecular pathological classification. *Hepatology*. 2008;48(3):808-818. doi:10.1002/hep.22417
6. Bayard Q, Caruso S, Couchy G, et al. Recurrent chromosomal rearrangements of *ROS1*, *FRK* and *IL6* activating JAK/STAT pathway in inflammatory hepatocellular adenomas. *Gut*. Published online January 6, 2020:gutjnl-2019-319790. doi:10.1136/gutjnl-2019-319790
7. Rebouissou S, Franconi A, Calderaro J, et al. Genotype-phenotype correlation of CTNNB1 mutations reveals different  $\beta$ -catenin activity associated with liver tumor progression. *Hepatol Baltim Md*. 2016;64(6):2047-2061. doi:10.1002/hep.28638
8. Henriët E, Abou Hammoud A, Dupuy J-W, et al. Argininosuccinate synthase 1 (ASS1): A marker of unclassified hepatocellular adenoma and high bleeding risk. *Hepatol Baltim Md*. 2017;66(6):2016-2028. doi:10.1002/hep.29336
9. Sala M, Gonzales D, Leste-Lasserre T, et al. ASS1 overexpression: A Hallmark of Sonic Hedgehog Hepatocellular Adenomas; Recommendations for Clinical Practice. *Hepatol Commun*. 2020;4(6):809-824. doi:10.1002/hep4.1514
10. Deneve JL, Pawlik TM, Cunningham S, et al. Liver cell adenoma: a multicenter analysis of risk factors for rupture and malignancy. *Ann Surg Oncol*. 2009;16(3):640-648. doi:10.1245/s10434-008-0275-6
11. Bieze M, Phoa SSKS, Verheij J, van Lienden KP, van Gulik TM. Risk factors for bleeding in hepatocellular adenoma. *Br J Surg*. 2014;101(7):847-855. doi:10.1002/bjs.9493
12. Toso C, Majno P, Andres A, et al. Management of hepatocellular adenoma: solitary-uncomplicated, multiple and ruptured tumors. *World J Gastroenterol*. 2005;11(36):5691-5695.

13. Cho SW, Marsh JW, Steel J, et al. Surgical management of hepatocellular adenoma: take it or leave it? *Ann Surg Oncol*. 2008;15(10):2795-2803. doi:10.1245/s10434-008-0090-0
14. Dokmak S, Aussilhou B, Rasoaherinomenjanahary F, et al. Hemorrhage of hepatocellular adenoma: a complication that can be treated by conservative management without surgery. *HPB*. 2018;20(12):1198-1205. doi:10.1016/j.hpb.2018.06.1796
15. Kozar RA, Moore FA, Moore EE, et al. Western Trauma Association Critical Decisions in Trauma: Nonoperative Management of Adult Blunt Hepatic Trauma: *J Trauma Inj Infect Crit Care*. 2009;67(6):1144-1149. doi:10.1097/TA.0b013e3181ba361f
16. EASL Clinical Practice Guidelines on the management of benign liver tumours. *J Hepatol*. 2016;65(2):386-398. doi:10.1016/j.jhep.2016.04.001
17. Chiche L, Dao T, Salamé E, et al. Liver Adenomatosis: Reappraisal, Diagnosis, and Surgical Management: Eight New Cases and Review of the Literature. *Ann Surg*. 2000;231(1):74. doi:10.1097/00000658-200001000-00011
18. Dindo D, Demartines N, Clavien P-A. Classification of surgical complications: a new proposal with evaluation in a cohort of 6336 patients and results of a survey. *Ann Surg*. 2004;240(2):205-213. doi:10.1097/01.sla.0000133083.54934.ae
19. van der Windt DJ, Kok NFM, Hussain SM, et al. Case-orientated approach to the management of hepatocellular adenoma. *Br J Surg*. 2006;93(12):1495-1502. doi:10.1002/bjs.5511
20. Gaspersz MP, Klompenhouwer AJ, Broker MEE, et al. Growth of hepatocellular adenoma during pregnancy: A prospective study. *J Hepatol*. 2020;72(1):119-124. doi:10.1016/j.jhep.2019.09.011
21. Bioulac-Sage P, Taouji S, Possenti L, Balabaud C. Hepatocellular adenoma subtypes: the impact of overweight and obesity. *Liver Int Off J Int Assoc Study Liver*. 2012;32(8):1217-1221. doi:10.1111/j.1478-3231.2012.02786.x
22. Yamaguchi T, Kokudo T, Zingg T, Halkic N. The management of hepatocellular adenoma in obese patients: issues to consider. *Liver Int*. 2016;36(1):152-152. doi:10.1111/liv.12968
23. Baum JK, Bookstein JJ, Holtz F, Klein EW. Possible association between benign hepatomas and oral contraceptives. *Lancet Lond Engl*. 1973;2(7835):926-929.
24. Bise S, Frulio N, Hocquelet A, et al. New MRI features improve subtype classification of hepatocellular adenoma. *Eur Radiol*. 2019;29(5):2436-2447. doi:10.1007/s00330-018-5784-5
25. Denis de Senneville B, Frulio N, Laumonier H, Salut C, Lafitte L, Trillaud H. Liver contrast-enhanced sonography: computer-assisted differentiation between focal nodular hyperplasia and inflammatory hepatocellular adenoma by reference to microbubble transport patterns. *Eur Radiol*. 2020;30(5):2995-3003. doi:10.1007/s00330-019-06566-1

# Annexes

## Annexe 1. Classification de Dindo-Clavien<sup>123</sup>

GRADE	DEFINITION	EXEMPLES
I	Tout évènement postopératoire indésirable ne nécessitant pas de traitement médical, chirurgical ou radiologique. Les seuls traitements autorisés sont les antiémétiques, antipyrétiques, antalgiques diurétiques, électrolytes et la physiothérapie.	Iléus, abcès de paroi mis à plat au chevet du patient
II	Complication nécessitant un traitement médical n'étant pas autorisé dans le grade 1.	Thrombose veineuse périphérique, Transfusion, Antibiothérapie
III	Complication nécessitant un traitement chirurgical, endoscopique ou radiologique	
IIIA	Sans anesthésie générale	Drainage radiologique
IIIB	Avec anesthésie générale	Reprise chirurgicale
IV	Complication engageant le pronostic vital et nécessitant des soins intensifs	
IVA	Défaillance d'un organe	Dialyse
IVB	Défaillance multiviscérale	
V	Décès	

# Références

1. Bioulac-Sage P, Laumonier H, Couchy G, et al. Hepatocellular adenoma management and phenotypic classification: the Bordeaux experience. *Hepatology*. 2009;50(2):481-489. doi:10.1002/hep.22995
2. Dokmak S, Paradis V, Vilgrain V, et al. A single-center surgical experience of 122 patients with single and multiple hepatocellular adenomas. *Gastroenterology*. 2009;137(5):1698-1705. doi:10.1053/j.gastro.2009.07.061
3. van Aalten SM, de Man RA, IJzermans JNM, Terkivatan T. Systematic review of haemorrhage and rupture of hepatocellular adenomas. *Br J Surg*. 2012;99(7):911-916. doi:10.1002/bjs.8762
4. Henriot E, Abou Hammoud A, Dupuy J-W, et al. Argininosuccinate synthase 1 (ASS1): A marker of unclassified hepatocellular adenoma and high bleeding risk. *Hepatology*. 2017;66(6):2016-2028. doi:10.1002/hep.29336
5. Nault J-C, Couchy G, Balabaud C, et al. Molecular Classification of Hepatocellular Adenoma Associates With Risk Factors, Bleeding, and Malignant Transformation. *Gastroenterology*. 2017;152(4):880-894.e6. doi:10.1053/j.gastro.2016.11.042
6. Bieze M, Phoa SSKS, Verheij J, van Lienden KP, van Gulik TM. Risk factors for bleeding in hepatocellular adenoma. *Br J Surg*. 2014;101(7):847-855. doi:10.1002/bjs.9493
7. Rooks JB, Ory HW, Ishak KG, et al. Epidemiology of Hepatocellular Adenoma: The Role of Oral Contraceptive Use. *JAMA*. 1979;242(7):644-648. doi:10.1001/jama.1979.03300070040020
8. Sasaki M, Nakanuma Y. Overview of Hepatocellular Adenoma in Japan. *Int J Hepatol*. 2012;2012:1-6. doi:10.1155/2012/648131
9. Huang W, Liao J, Jeng Y, et al. Hepatocellular adenoma in Taiwan: Distinct ensemble of male predominance, overweight/obesity, and inflammatory subtype. *J Gastroenterol Hepatol*. 2020;35(4):680-688. doi:10.1111/jgh.14903
10. Flejou J-F, Barge J, Menu Y, et al. Liver adenomatosis. *Gastroenterology*. 1985;89(5):1132-1138. doi:10.1016/0016-5085(85)90220-3
11. Chiche L, Dao T, Salamé E, et al. Liver Adenomatosis: Reappraisal, Diagnosis, and Surgical Management: Eight New Cases and Review of the Literature. *Ann Surg*. 2000;231(1):74. doi:10.1097/0000658-200001000-00011
12. Sempoux C, Paradis V, Komuta M, et al. Hepatocellular nodules expressing markers of hepatocellular adenomas in Budd-Chiari syndrome and other rare hepatic vascular disorders. *J Hepatol*. 2015;63(5):1173-1180. doi:10.1016/j.jhep.2015.06.017



13. Chiche L, David A, Adam R, et al. Liver transplantation for adenomatosis: European experience: LT for Adenomatosis. *Liver Transpl.* 2016;22(4):516-526. doi:10.1002/lt.24417
14. Fujita S, Mekeel KL, Fujikawa T, et al. Liver-Occupying Focal Nodular Hyperplasia and Adenomatosis Associated with Intrahepatic Portal Vein Agenesis Requiring Orthotopic Liver Transplantation: *Transplantation.* 2006;81(3):490-492. doi:10.1097/01.tp.0000197481.80367.32
15. Calderaro J, Labruno P, Morcrette G, et al. Molecular characterization of hepatocellular adenomas developed in patients with glycogen storage disease type I. *J Hepatol.* 2013;58(2):350-357. doi:10.1016/j.jhep.2012.09.030
16. Foster JH, Donohue TA, Berman MM. Familial Liver-Cell Adenomas and Diabetes Mellitus. *N Engl J Med.* 1978;299(5):239-241. doi:10.1056/NEJM197808032990508
17. Haring MPD, Vriesendorp TM, Klein Wassink-Ruiter JS, Haas RJ, Gouw ASH, Meijer VE. Diagnosis of hepatocellular adenoma in men before onset of diabetes in HNF1A-MODY: Watch out for winkers. *Liver Int.* 2019;39(11):2042-2045. doi:10.1111/liv.14235
18. Haddouche A, Bellanne-Chantelot C, Rod A, et al. Liver adenomatosis in patients with hepatocyte nuclear factor-1 alpha maturity onset diabetes of the young ( *HNF1A* - MODY): Clinical, radiological and pathological characteristics in a French series. *J Diabetes.* 2020;12(1):48-57. doi:10.1111/1753-0407.12959
19. Barbier L, Nault J-C, Dujardin F, et al. Natural history of liver adenomatosis: A long-term observational study. *J Hepatol.* 2019;71(6):1184-1192. doi:10.1016/j.jhep.2019.08.004
20. Castain C, Sempoux C, Brunt EM, et al. Coexistence of inflammatory hepatocellular adenomas with HNF1 $\alpha$ -inactivated adenomas: is there an association? *Histopathology.* 2014;64(6):890-895. doi:10.1111/his.12326
21. Baum JK, Bookstein JJ, Holtz F, Klein EW. Possible association between benign hepatomas and oral contraceptives. *Lancet Lond Engl.* 1973;2(7835):926-929.
22. Edmondson HA, Henderson B, Benton B. Liver-cell adenomas associated with use of oral contraceptives. *N Engl J Med.* 1976;294(9):470-472. doi:10.1056/NEJM197602262940904
23. Farrell GC, Joshua DE, Uren RF, Baird PJ, Perkins KW, Kronenberg H. Androgen-induced hepatoma. *The Lancet.* 1975;305(7904):430-431. doi:10.1016/S0140-6736(75)91494-4
24. Coombes GB, Reiser J, Paradinas FJ, Burn I. An androgen-associated hepatic adenoma in a trans-sexual. *Br J Surg.* 1978;65(12):869-870. doi:10.1002/bjs.1800651212
25. Crampon D, Barnoud R, Durand M, et al. Danazol therapy: an unusual aetiology of hepatocellular carcinoma. *J Hepatol.* 1998;29(6):1035-1036. doi:10.1016/S0168-8278(98)80140-2

26. Bork K, Pitton M, Harten P, Koch P. Hepatocellular adenomas in patients taking danazol for here dietary angiooedema. *The Lancet*. 1999;353(9158):1066-1067. doi:10.1016/S0140-6736(99)00110-5
27. Henderson JT, Richmond J, Sumerling MD. Androgenic-anabolic steroid therapy and hepatocellular carcinoma. *The Lancet*. 1973;301(7809):934. doi:10.1016/S0140-6736(73)91384-6
28. Edmondson HA. Regression of Liver Cell Adenomas Associated with Oral Contraceptives. *Ann Intern Med*. 1977;86(2):180. doi:10.7326/0003-4819-86-2-180
29. Bioulac-Sage P, Taouji S, Possenti L, Balabaud C. Hepatocellular adenoma subtypes: the impact of overweight and obesity. *Liver Int Off J Int Assoc Study Liver*. 2012;32(8):1217-1221. doi:10.1111/j.1478-3231.2012.02786.x
30. Paradis V, Champault A, Ronot M, et al. Telangiectatic adenoma: An entity associated with increased body mass index and inflammation. *Hepatology*. 2007;46(1):140-146. doi:10.1002/hep.21684
31. Park EJ, Lee JH, Yu G-Y, et al. Dietary and Genetic Obesity Promote Liver Inflammation and Tumorigenesis by Enhancing IL-6 and TNF Expression. *Cell*. 2010;140(2):197-208. doi:10.1016/j.cell.2009.12.052
32. Bioulac-Sage P, Saric J, Boussarie L, Balabaud C. Congenital portacaval shunt in rats: Liver adaptation to lack of portal vein—a light and electron microscopic study. *Hepatology*. 1985;5(6):1183-1189. doi:10.1002/hep.1840050620
33. Kawakatsu M, Vilgrain V, Belghiti J, Flejou JF, Nahum H. Association of multiple liver cell adenomas with spontaneous intrahepatic portohepatic shunt. *Abdom Imaging*. 1994;19(5):438-440.
34. Bacq Y, Jacquemin E, Balabaud C, et al. Familia liver adenomatosis associated with hepatocyte nuclear factor 1 $\alpha$  inactivation. *Gastroenterology*. 2003;125(5):1470-1475. doi:10.1016/j.gastro.2003.07.012
35. Reznik Y, Dao T, Coutant R, et al. Hepatocyte Nuclear Factor-1 $\alpha$  Gene Inactivation: Cosegregation between Liver Adenomatosis and Diabetes Phenotypes in Two Maturity-Onset Diabetes of the Young (MODY)3 Families. *J Clin Endocrinol Metab*. 2004;89(3):1476-1480. doi:10.1210/jc.2003-031552
36. Jeannot E, Mellottee L, Bioulac-Sage P, et al. Spectrum of HNF1A Somatic Mutations in Hepatocellular Adenoma Differs From That in Patients With MODY3 and Suggests Genotoxic Damage. *Diabetes*. 2010;59(7):1836-1844. doi:10.2337/db09-1819
37. Nault JC, Fabre M, Couchy G, et al. GNAS-activating mutations define a rare subgroup of inflammatory liver tumors characterized by STAT3 activation. *J Hepatol*. 2012;56(1):184-191. doi:10.1016/j.jhep.2011.07.018

38. Zucman-Rossi J, Jeannot E, Van Nhieu JT, et al. Genotype–phenotype correlation in hepatocellular adenoma: New classification and relationship with HCC. *Hepatology*. 2006;43(3):515-524. doi:10.1002/hep.21068
39. Bayard Q, Caruso S, Couchy G, et al. Recurrent chromosomal rearrangements of *ROS1*, *FRK* and *IL6* activating JAK/STAT pathway in inflammatory hepatocellular adenomas. *Gut*. Published online January 6, 2020:gutjnl-2019-319790. doi:10.1136/gutjnl-2019-319790
40. Cunha AS, Blanc JF, Lazaro E, et al. Inflammatory syndrome with liver adenomatosis: the beneficial effects of surgical management. *Gut*. 2007;56(2):307-309. doi:10.1136/gut.2006.0106245
41. Sempoux C, Gouw ASH, Dunet V, Paradis V, Balabaud C, Bioulac-Sage P. Predictive patterns of glutamine synthase immunohistochemical staining in CTNNB1 mutated hepatocellular adenomas. *The American Journal of Surgical Pathology*. (in press).
42. Sala M, Gonzales D, Leste-Lasserre T, et al. ASS1 overexpression: A Hallmark of Sonic Hedgehog Hepatocellular Adenomas; Recommendations for Clinical Practice. *Hepatol Commun*. 2020;4(6):809-824. doi:10.1002/hep4.1514
43. van Rosmalen BV, Coelen RJS, Bieze M, et al. Systematic review of transarterial embolization for hepatocellular adenomas. *Br J Surg*. 2017;104(7):823-835. doi:10.1002/bjs.10547
44. Grazioli L, Bondioni MP, Haradome H, et al. Hepatocellular Adenoma and Focal Nodular Hyperplasia: Value of Gadoteric Acid–enhanced MR Imaging in Differential Diagnosis. *Radiology*. 2012;262(2):520-529. doi:10.1148/radiol.11101742
45. Ronot M, Bahrami S, Calderaro J, et al. Hepatocellular adenomas: accuracy of magnetic resonance imaging and liver biopsy in subtype classification. *Hepatol Baltim Md*. 2011;53(4):1182-1191. doi:10.1002/hep.24147
46. Laumonier H, Bioulac-Sage P, Laurent C, Zucman-Rossi J, Balabaud C, Trillaud H. Hepatocellular adenomas: Magnetic resonance imaging features as a function of molecular pathological classification. *Hepatology*. 2008;48(3):808-818. doi:10.1002/hep.22417
47. Bise S, Frulio N, Hocquet A, et al. New MRI features improve subtype classification of hepatocellular adenoma. *Eur Radiol*. 2019;29(5):2436-2447. doi:10.1007/s00330-018-5784-5
48. Denis de Senneville B, Frulio N, Laumonier H, Salut C, Lafitte L, Trillaud H. Liver contrast-enhanced sonography: computer-assisted differentiation between focal nodular hyperplasia and inflammatory hepatocellular adenoma by reference to microbubble transport patterns. *Eur Radiol*. 2020;30(5):2995-3003. doi:10.1007/s00330-019-06566-1

49. Bioulac-Sage P, Sempoux C, Frulio N, et al. Snapshot summary of diagnosis and management of hepatocellular adenoma subtypes. *Clin Res Hepatol Gastroenterol*. 2019;43(1):12-19. doi:10.1016/j.clinre.2018.07.007
50. Ba-Ssalamah A, Antunes C, Feier D, et al. Morphologic and Molecular Features of Hepatocellular Adenoma with Gadoteric Acid-enhanced MR Imaging. *Radiology*. 2015;277(1):104-113. doi:10.1148/radiol.2015142366
51. Reizine E, Amaddeo G, Pigneur F, et al. Quantitative correlation between uptake of Gd-BOPTA on hepatobiliary phase and tumor molecular features in patients with benign hepatocellular lesions. *Eur Radiol*. 2018;28(10):4243-4253. doi:10.1007/s00330-018-5438-7
52. Sciarra A, Schmidt S, Pellegrinelli A, et al. OATPB1/B3 and MRP3 expression in hepatocellular adenoma predicts Gd-EOB-DTPA uptake and correlates with risk of malignancy. *Liver Int*. 2019;39(1):158-167. doi:10.1111/liv.13964
53. Reizine E, Ronot M, Ghosn M, et al. Hepatospecific MR contrast agent uptake on hepatobiliary phase can be used as a biomarker of marked  $\beta$ -catenin activation in hepatocellular adenoma. *European Radiology*. in press.
54. EASL Clinical Practice Guidelines on the management of benign liver tumours. *J Hepatol*. 2016;65(2):386-398. doi:10.1016/j.jhep.2016.04.001
55. Department of Radiology, McMaster University School of Medicine, Hamilton, ON, Canada, Midia M, Devang O, et al. Predictors of bleeding complications following percutaneous image-guided liver biopsy: a scoping review. *Diagn Interv Radiol*. 2019;25(1):71-80. doi:10.5152/dir.2018.17525
56. Kitao A, Matsui O, Yoneda N, et al. The uptake transporter OATP8 expression decreases during multistep hepatocarcinogenesis: correlation with gadoteric acid enhanced MR imaging. *Eur Radiol*. 2011;21(10):2056-2066. doi:10.1007/s00330-011-2165-8
57. Bork K, Schneiders V. Danazol-induced hepatocellular adenoma in patients with hereditary angio-oedema. *J Hepatol*. 2002;36(5):707-709. doi:10.1016/S0168-8278(02)00035-1
58. Klompenhouwer AJ, Bröker MEE, Thomeer MGJ, Gaspersz MP, de Man RA, IJzermans JNM. Retrospective study on timing of resection of hepatocellular adenoma: Timing of resection of hepatocellular adenoma. *Br J Surg*. 2017;104(12):1695-1703. doi:10.1002/bjs.10594
59. Haring MPD, Gouw ASH, de Haas RJ, Cuperus FJC, de Jong KP, de Meijer VE. The effect of oral contraceptive pill cessation on hepatocellular adenoma diameter: A retrospective cohort study. *Liver Int*. 2019;39(5):905-913. doi:10.1111/liv.14074
60. Wang L, Wang C, Li W, et al. Multiple hepatocellular adenomas associated with long-term administration of androgenic steroids for aplastic anemia: A case report and

- literature review. *Medicine (Baltimore)*. 2020;99(28):e20829. doi:10.1097/MD.00000000000020829
61. Dokmak S, Belghiti J. Will weight loss become a future treatment of hepatocellular adenoma in obese patients? *Liver Int Off J Int Assoc Study Liver*. 2015;35(10):2228-2232. doi:10.1111/liv.12925
  62. Gevers TJG, Marcel Spanier BW, Veendrick PB, Vrolijk JM. Regression of hepatocellular adenoma after bariatric surgery in severe obese patients. *Liver Int*. 2018;38(12):2134-2136. doi:10.1111/liv.13934
  63. Goonawardena J, Ratnayake C, Cheung KT, Fox A. Should bariatric surgery be offered for hepatocellular adenomas in obese patients? *Surg Obes Relat Dis Off J Am Soc Bariatric Surg*. Published online July 2, 2020. doi:10.1016/j.soard.2020.06.043
  64. Vernuccio F, Ronot M, Dioguardi Burgio M, et al. Long-term Evolution of Hepatocellular Adenomas at MRI Follow-up. *Radiology*. 2020;295(2):361-372. doi:10.1148/radiol.2020191790
  65. Barbier L, Cesaretti M, Dondero F, et al. Liver Transplantation With Older Donors: A Comparison With Younger Donors in a Context of Organ Shortage. *Transplantation*. 2016;100(11):2410. doi:10.1097/TP.0000000000001401
  66. Stoot JHMB, Coelen RJS, De Jong MC, Dejong CHC. Malignant transformation of hepatocellular adenomas into hepatocellular carcinomas: a systematic review including more than 1600 adenoma cases. *HPB*. 2010;12(8):509-522. doi:10.1111/j.1477-2574.2010.00222.x
  67. Farges O, Ferreira N, Dokmak S, Belghiti J, Bedossa P, Paradis V. Changing trends in malignant transformation of hepatocellular adenoma. *Gut*. 2011;60(1):85-89. doi:10.1136/gut.2010.222109
  68. Laurent A, Dokmak S, Nault J-C, et al. European experience of 573 liver resections for hepatocellular adenoma: a cross-sectional study by the AFC-HCA-2013 study group. *HPB*. 2016;18(9):748-755. doi:10.1016/j.hpb.2016.06.011
  69. Jang H-J, Yang HR, Ko JS, Moon JS, Chang JY, Seo JK. Development of Hepatocellular Carcinoma in Patients with Glycogen Storage Disease: a Single Center Retrospective Study. *J Korean Med Sci*. 2020;35(1). doi:10.3346/jkms.2020.35.e5
  70. Ault GT, Wren SM, Ralls PW, Reynolds TB, Stain SC. Selective management of hepatic adenomas. *Am Surg*. 1996;62(10):825-829.
  71. Putra J, Ferrell LD, Gouw ASH, et al. Malignant transformation of liver fatty acid binding protein-deficient hepatocellular adenomas: histopathologic spectrum of a rare phenomenon. *Mod Pathol*. Published online September 30, 2019. doi:10.1038/s41379-019-0374-x

72. Klompenhouwer AJ, Thomeer MGJ, Dinjens WNM, Man RA, IJzermans JNM, Doukas M. Phenotype or Genotype: Decision-Making Dilemmas in Hepatocellular Adenoma. *Hepatology*. 2019;70(5):1866-1868. doi:10.1002/hep.30812
73. Terkivatan T, de Wilt JH, de Man RA, van Rijn RR, Tilanus HW, IJzermans JN. Treatment of ruptured hepatocellular adenoma. *Br J Surg*. 2001;88(2):207-209. doi:10.1046/j.1365-2168.2001.01648.x
74. Deneve JL, Pawlik TM, Cunningham S, et al. Liver cell adenoma: a multicenter analysis of risk factors for rupture and malignancy. *Ann Surg Oncol*. 2009;16(3):640-648. doi:10.1245/s10434-008-0275-6
75. Dokmak S, Cauchy F, Belghiti J. Resection, transplantation and local regional therapies for liver adenomas. *Expert Rev Gastroenterol Hepatol*. 2014;8(7):803-810. doi:10.1586/17474124.2014.917957
76. Herman P, Fonseca GM, Kruger JAP, Jeismann VB, Coelho FF. Guidelines for the Treatment of Hepatocellular Adenoma in the Era of Molecular Biology: An Experience-Based Surgeons' Perspective. *J Gastrointest Surg Off J Soc Surg Aliment Tract*. Published online July 14, 2020. doi:10.1007/s11605-020-04724-1
77. Buell JF, Cherqui D, Geller DA, et al. The International Position on Laparoscopic Liver Surgery: The Louisville Statement, 2008. *Ann Surg*. 2009;250(5):825-830. doi:10.1097/SLA.0b013e3181b3b2d8
78. Ciria R, Cherqui D, Geller DA, Briceno J, Wakabayashi G. Comparative Short-term Benefits of Laparoscopic Liver Resection: 9000 Cases and Climbing. *Ann Surg*. 2016;263(4):761-777. doi:10.1097/SLA.0000000000001413
79. Abu Hilal M, Aldrighetti L, Dagher I, et al. The Southampton Consensus Guidelines for Laparoscopic Liver Surgery: From Indication to Implementation. *Ann Surg*. 2018;268(1):11-18. doi:10.1097/SLA.0000000000002524
80. Landi F, de' Angelis N, Scatton O, et al. Short-term outcomes of laparoscopic vs. open liver resection for hepatocellular adenoma: a multicenter propensity score adjustment analysis by the AFC-HCA-2013 study group. *Surg Endosc*. 2017;31(10):4136-4144. doi:10.1007/s00464-017-5466-4
81. van Rosmalen BV, de Graeff JJ, van der Poel MJ, et al. Impact of open and minimally invasive resection of symptomatic solid benign liver tumours on symptoms and quality of life: a systematic review. *HPB*. 2019;21(9):1119-1130. doi:10.1016/j.hpb.2019.02.022
82. Buell JF, Gayet B, Han H-S, et al. Evaluation of stapler hepatectomy during a laparoscopic liver resection. *HPB*. 2013;15(11):845-850. doi:10.1111/hpb.12043
83. Tranchart H, Fuks D, Lainas P, Gaillard M, Dagher I, Gayet B. Laparoscopic liver surgery: towards a day-case management. *Surg Endosc*. 2017;31(12):5295-5302. doi:10.1007/s00464-017-5605-y

84. Choi SH, Han DH, lee JH, Choi Y, Lee JH, Choi GH. Safety and feasibility of robotic major hepatectomy for novice surgeons in robotic liver surgery: A prospective multicenter pilot study. *Surg Oncol.* 2020;35:39-46. doi:10.1016/j.suronc.2020.07.003
85. Labrune P, Ullrich K, Smit P, Rake J, Visser G, Leonard J. Guidelines for management of glycogen storage disease type I - European Study on Glycogen Storage Disease Type I (ESGSD I). *Eur J Pediatr.* 2002;161(0):S112-S119. doi:10.1007/s00431-002-1016-7
86. Reddy SK, Austin SL, Spencer-Manzon M, et al. Liver transplantation for glycogen storage disease type Ia. *J Hepatol.* 2009;51(3):483-490. doi:10.1016/j.jhep.2009.05.026
87. Rhim H, Lim HK, Kim Y, Choi D. Percutaneous radiofrequency ablation of hepatocellular adenoma: Initial experience in 10 patients. *J Gastroenterol Hepatol.* 2008;23(8pt2):e422-e427. doi:10.1111/j.1440-1746.2007.05177.x
88. van Aalten SM, Terkivatan T, van der Linden E, Verheij J, de Man RA, IJzermans JNM. Management of Liver Adenomatosis by Radiofrequency Ablation. *Dig Surg.* 2011;28(3):173-177. doi:10.1159/000323746
89. Smolock AR, Cristescu MM, Potretzke TA, et al. Microwave Ablation for the Treatment of Hepatic Adenomas. *J Vasc Interv Radiol JVIR.* 2016;27(2):244-249. doi:10.1016/j.jvir.2015.09.021
90. Mironov O, Jaber A, Beecroft R, Kachura JR. Retrospective Single-Arm Cohort Study of Patients with Hepatocellular Adenomas Treated with Percutaneous Thermal Ablation. *Cardiovasc Intervent Radiol.* 2018;41(6):935-941. doi:10.1007/s00270-018-1893-4
91. van Vledder MG, van Aalten SM, Terkivatan T, de Man RA, Leertouwer T, IJzermans JNM. Safety and Efficacy of Radiofrequency Ablation for Hepatocellular Adenoma. *J Vasc Interv Radiol.* 2011;22(6):787-793. doi:10.1016/j.jvir.2011.02.024
92. van der Sluis FJF, Bosch JL, Terkivatan T, de Man RA, IJzermans JNM, Hunink MGM. Hepatocellular Adenoma: Cost-effectiveness of Different Treatment Strategies. *Radiology.* 2009;252(3):737-746. doi:10.1148/radiol.2523082219
93. Stoot JHMB, van der Linden E, Terpstra OT, Schaapherder AFM. Life-saving therapy for haemorrhaging liver adenomas using selective arterial embolization. *Br J Surg.* 2007;94(10):1249-1253.
94. van Rosmalen B, Klompenhouwer AJ, Graeff JJ de, et al. Safety and efficacy of transarterial embolization of hepatocellular adenomas. *BJS.* 2019;106(10). doi:10.1002/bjs.11213
95. Erdogan D, Delden OM van, Busch ORC, Gouma DJ, Gulik TM van. Selective Transcatheter Arterial Embolization for Treatment of Bleeding Complications or Reduction of Tumor Mass of Hepatocellular Adenomas. *Cardiovasc Intervent Radiol.* 2007;30(6):1252-1258. doi:10.1007/s00270-007-9108-4

96. Deodhar A, Brody LA, Covey AM, Brown KT, Getrajdman GI. Bland Embolization in the Treatment of Hepatic Adenomas: Preliminary Experience. *J Vasc Interv Radiol.* 2011;22(6):795-799. doi:10.1016/j.jvir.2011.02.027
97. Karkar AM, Tang LH, Kashikar ND, et al. Management of hepatocellular adenoma: comparison of resection, embolization and observation. *HPB.* 2013;15(3):235-243. doi:10.1111/j.1477-2574.2012.00584.x
98. Blanc JF, Frulio N, Chiche L, et al. Hepatocellular adenoma management: call for shared guidelines and multidisciplinary approach. *Clin Res Hepatol Gastroenterol.* 2015;39(2):180-187. doi:10.1016/j.clinre.2014.10.003
99. van der Windt DJ, Kok NFM, Hussain SM, et al. Case-orientated approach to the management of hepatocellular adenoma. *Br J Surg.* 2006;93(12):1495-1502. doi:10.1002/bjs.5511
100. Klompenhouwer AJ, Alblas M, van Rosmalen BV, et al. Development and Validation of a Model to Predict Regression of Large Size Hepatocellular Adenoma: *Am J Gastroenterol.* 2019;114(8):1292-1298. doi:10.14309/ajg.000000000000182
101. Krause K, Tanabe KK. A Shifting Paradigm in Diagnosis and Management of Hepatic Adenoma. *Ann Surg Oncol.* 2020;27(9):3330-3338. doi:10.1245/s10434-020-08580-w
102. Yamaguchi T, Kokudo T, Zingg T, Halkic N. The management of hepatocellular adenoma in obese patients: issues to consider. *Liver Int.* 2016;36(1):152-152. doi:10.1111/liv.12968
103. Gaspersz MP, Klompenhouwer AJ, Broker MEE, et al. Growth of hepatocellular adenoma during pregnancy: A prospective study. *J Hepatol.* 2020;72(1):119-124. doi:10.1016/j.jhep.2019.09.011
104. Cobey FC, Salem RR. A review of liver masses in pregnancy and a proposed algorithm for their diagnosis and management. *Am J Surg.* 2004;187(2):181-191. doi:10.1016/j.amjsurg.2003.11.016
105. Noels JE, van Aalten SM, van der Windt DJ, et al. Management of hepatocellular adenoma during pregnancy. *J Hepatol.* 2011;54(3):553-558. doi:10.1016/j.jhep.2010.07.022
106. Stoot JHMB, Roosmalen J van, Terpstra OT, Schaapherder AFM. Life-Threatening Hemorrhage from Adenomas in the Liver during Pregnancy. *Dig Surg.* 2006;23(3):155-155. doi:10.1159/000094348
107. Fujita S, Kushihata F, Herrmann GE, et al. Combined hepatic resection and radiofrequency ablation for multiple hepatic adenomas. *J Gastroenterol Hepatol.* 2006;21(8):1351-1354. doi:10.1111/j.1440-1746.2006.03184.x



108. Gryspeerdt F, Aerts R. Laparoscopic liver resection for hemorrhagic hepatocellular adenoma in a pregnant patient. *Acta Chir Belg.* 2018;118(5):322-325. doi:10.1080/00015458.2017.1379790
109. Adam R, Laurent A, Azoulay D, Castaing D, Bismuth H. Two-Stage Hepatectomy: A Planned Strategy to Treat Irresectable Liver Tumors: *Ann Surg.* 2000;232(6):777-785. doi:10.1097/00000658-200012000-00006
110. Machado e Silva Gomide L, Luis Oliveira Corrêa B, Gonçalves da Silva Neto O, Fontes de Souza F, Renato Pais-Costa S. Two-Stage Hepatectomy with Portal Embolization to Treat Bilateral Hepatic Adenomas. *Acta Sci Gastrointest Disord.* 2019;2(8):20-23. doi:10.31080/ASGIS.2019.02.0082
111. Klompenhouwer AJ, Rosmalen BV, Haring MPD, et al. A multicentre retrospective analysis on growth of residual hepatocellular adenoma after resection. Reeves H, ed. *Liver Int.* Published online April 28, 2020. doi:10.1111/liv.14467
112. Klompenhouwer AJ, Sprengers D, Willemsen FEJA, Gaspersz MP, Ijzermans JNM, De Man RA. Evidence of good prognosis of hepatocellular adenoma in post-menopausal women. *J Hepatol.* 2016;65(6):1163-1170. doi:10.1016/j.jhep.2016.07.047
113. Dokmak S, Aussilhou B, Rasoaherinomenjanahary F, et al. Hemorrhage of hepatocellular adenoma: a complication that can be treated by conservative management without surgery. *HPB.* 2018;20(12):1198-1205. doi:10.1016/j.hpb.2018.06.1796
114. Cho SW, Marsh JW, Steel J, et al. Surgical management of hepatocellular adenoma: take it or leave it? *Ann Surg Oncol.* 2008;15(10):2795-2803. doi:10.1245/s10434-008-0090-0
115. Toso C, Majno P, Andres A, et al. Management of hepatocellular adenoma: solitary-uncomplicated, multiple and ruptured tumors. *World J Gastroenterol.* 2005;11(36):5691-5695.
116. Mascagni P, Melandro F, Larghi Laureiro Z, Mennini G, Rossi M. Spontaneous hepatic rupture in a bodybuilder: a case report and review of the literature. *Rev Espanola Enfermedades Dig Organo Of Soc Espanola Patol Dig.* 2018;110(4):254-256. doi:10.17235/reed.2017.5103/2017
117. Smit DL, Nuijens JH, de Ronde W. Spontaneous haemorrhage of hepatic adenoma in a patient addicted to anabolic steroids. *Neth J Med.* 2019;77(7):261-263.
118. van Aalten SM, Bröker MEE, Busschbach JJV, et al. Pregnancy and liver adenoma management: PALM-study. *BMC Gastroenterol.* 2012;12(1). doi:10.1186/1471-230X-12-82
119. Sanford B, Hoepfner C, Ju T, Theisen BK, BuAbbud A, Estroff JM. Multidisciplinary management of the pregnant patient in haemorrhagic shock secondary to an undiagnosed ruptured liver adenoma. *BMJ Case Rep.* 2020;13(2):e231995. doi:10.1136/bcr-2019-231995

120. Nault J-C, Paradis V, Cherqui D, Vilgrain V, Zucman-Rossi J. Molecular classification of hepatocellular adenoma in clinical practice. *J Hepatol.* 2017;67(5):1074-1083. doi:10.1016/j.jhep.2017.07.009
121. Erdogan D, Busch ORC, van Delden OM, Ten Kate FJW, Gouma DJ, van Gulik TM. Management of spontaneous haemorrhage and rupture of hepatocellular adenomas. A single centre experience. *Liver Int Off J Int Assoc Study Liver.* 2006;26(4):433-438. doi:10.1111/j.1478-3231.2006.01244.x
122. Kozar RA, Moore FA, Moore EE, et al. Western Trauma Association Critical Decisions in Trauma: Nonoperative Management of Adult Blunt Hepatic Trauma: *J Trauma Inj Infect Crit Care.* 2009;67(6):1144-1149. doi:10.1097/TA.0b013e3181ba361f
123. Dindo D, Demartines N, Clavien P-A. Classification of surgical complications: a new proposal with evaluation in a cohort of 6336 patients and results of a survey. *Ann Surg.* 2004;240(2):205-213. doi:10.1097/01.sla.0000133083.54934.ae

# Serment d'Hippocrate

“Au moment d’être admis à exercer la médecine, je promets et je jure d’être fidèle aux lois de l’honneur et de la probité.

Mon premier souci sera de rétablir, de préserver ou de promouvoir la santé dans tous ses éléments, physiques et mentaux, individuels et sociaux.

Je respecterai toutes les personnes, leur autonomie et leur volonté, sans aucune discrimination selon leur état ou leurs convictions. J’interviendrai pour les protéger si elles sont affaiblies, vulnérables ou menacées dans leur intégrité ou leur dignité.

Même sous la contrainte, je ne ferai pas usage de mes connaissances contre les lois de l’humanité.

J’informerai les patients des décisions envisagées, de leurs raisons et de leurs conséquences. Je ne tromperai jamais leur confiance et n’exploiterai pas le pouvoir hérité des circonstances pour forcer les consciences.

Je donnerai mes soins à l’indigent et à quiconque me les demandera.

Je ne me laisserai pas influencer par la soif du gain ou la recherche de la gloire.

Admis dans l’intimité des personnes, je tairai les secrets qui me seront confiés.

Reçu à l’intérieur des maisons, je respecterai les secrets des foyers et ma conduite ne servira pas à corrompre les mœurs.

Je ferai tout pour soulager les souffrances. Je ne prolongerai pas abusivement les agonies. Je ne provoquerai jamais la mort délibérément.

Je préserverai l’indépendance nécessaire à l’accomplissement de ma mission. Je n’entreprendrai rien qui dépasse mes compétences. Je les entretiendrai et les perfectionnerai pour assurer au mieux les services qui me seront demandés.

J’apporterai mon aide à mes confrères ainsi qu’à leurs familles dans l’adversité.

Que les hommes et mes confrères m’accordent leur estime si je suis fidèle à mes promesses ; que je sois déshonoré et méprisé si j’y manque.”

# RESUME

**Introduction :** L'adénome hépatocellulaire (AHC) est une tumeur hépatocytaire bénigne rare, responsable de complications pouvant être graves : la transformation maligne en carcinome hépatocellulaire (CHC) qui reste rare (5-8 %), et la rupture hémorragique, nettement plus fréquente (20-27 %). À ce jour, seuls la taille > 5 cm et le sous-type shHCA sont associés à des hémorragies cliniques, mais ces critères ne sont pas suffisants pour expliquer et prévenir les hémorragies. Notre objectif était de déterminer des facteurs de risque et de gravité indépendants de l'AHC hémorragique afin de définir une meilleure stratégie de prise en charge.

**Patients et Méthodes :** Nous avons recueilli rétrospectivement les données de 267 patients atteints d'AHC diagnostiqués et suivis de 1984 à 2020, au centre hospitalier universitaire de Bordeaux. 261 patients étaient inclus, et nous avons analysé le type, la fréquence et les conséquences des ruptures hémorragiques d'AHC. Toutes les pièces opératoires et les biopsies ont été ré-examinées avec un pathologiste hépatique expert et reclassés si nécessaire, à la lumière des connaissances actuelles.

**Résultats :** Des hémorragies graves sont survenues chez 42 patients, dont 4 femmes enceintes, avec un IMC moyen de 27,9 kg/m<sup>2</sup> (±7,3). La taille moyenne de l'AHC dans ce groupe était de 101,9 mm (±37,3). 178 patients n'ont jamais saigné. Nous avons identifié les shHCA, les AHC porteurs d'une mutation sur l'exon 7/8 de *CTNNB1*, la taille et la consommation chronique d'alcool comme des facteurs de risque et de gravité indépendants. Une seule patiente est décédée d'hémorragie, avant traitement. Trois patients ont présenté une récurrence hémorragique, dont une, 4 mois après l'embolisation artérielle (EA).

**Conclusions :** L'AHC hémorragique est une réelle préoccupation et peut être mortelle. Notre étude nous a permis d'identifier les shHCA et les HCA mutées sur l'exon 7/8 de *CTNNB1* comme facteurs de risque d'hémorragie clinique, ce qui nous incite à proposer un traitement définitif de ces lésions quelle que soit leur taille. Il convient de prêter attention à la consommation d'alcool chez ces patients, également identifiée comme facteur impactant.

## CLINICAL AND HISTOLOGICAL RISK FACTORS FOR BLEEDING OF HEPATOCELLULAR ADENOMA: A SINGLE CENTER EXPERIENCE OF 261 PATIENTS

**Background & Aims:** Hepatocellular adenoma (HCA) is a rare benign liver tumor with severe complications: malignant transformation into hepatocellular carcinoma (HCC) which is rare (5-8%) and more often, hemorrhagic rupture (20-27%). To date, only size >5cm and shHCA subtype are associated with clinical bleeding, but these criteria are not sufficient to explain and prevent hemorrhage. Our aim was to determine independent risk and severity factors of hemorrhagic HCA in order to define a better management strategy. **Approach & Results:** We retrospectively collected data from 267 patients with HCA diagnosed and follow-up from 1984 to 2020, at the Bordeaux university hospital, a tertiary center. We included 261 patients and we analyzed the type, frequency and consequences of bleeding HCA. All surgical specimen and liver biopsy were reviewed by an experienced liver pathologist and reclassified if necessary, in the light of the current knowledge. Severe bleeding occurred in 42 patients, including 4 pregnant women, with mean BMI of 27.9 kg/m<sup>2</sup> (±7.3) and mean HCA size of 101.9mm (±37.3). We counted 178 patients without hemorrhage. We identified shHCA, mutated HCA on exon 7/8, size and chronic alcohol consumption as independent risk and severity factors. One patient died before treatment. Three patients had recurrent bleeding one of which occurred 4 months after transarterial embolization (TAE). **Conclusion:** Hemorrhagic HCA is a real concern and could be life-threatening. Our study allowed us to identify shHCA and HCA mutated on *CTNNB1* exon 7/8 as independent risk factors of clinical hemorrhage, prompting us to remove these lesions regardless of their size. Attention should be paid to alcohol consumption, also identified as impacting factor.

## DISCIPLINE

Chirurgie viscérale

## MOTS CLES

Adénome hépatocellulaire, Hémorragie, Embolisation Artérielle, Biopsie, Carcinome hépatocellulaire

UNIVERSITE DE BORDEAUX  
U.F.R. DES SCIENCES MEDICALES  
146, rue Léo Saignat, 33076 Bordeaux Cedex